Türk Göğüs Cerrahisi Derneği
1998

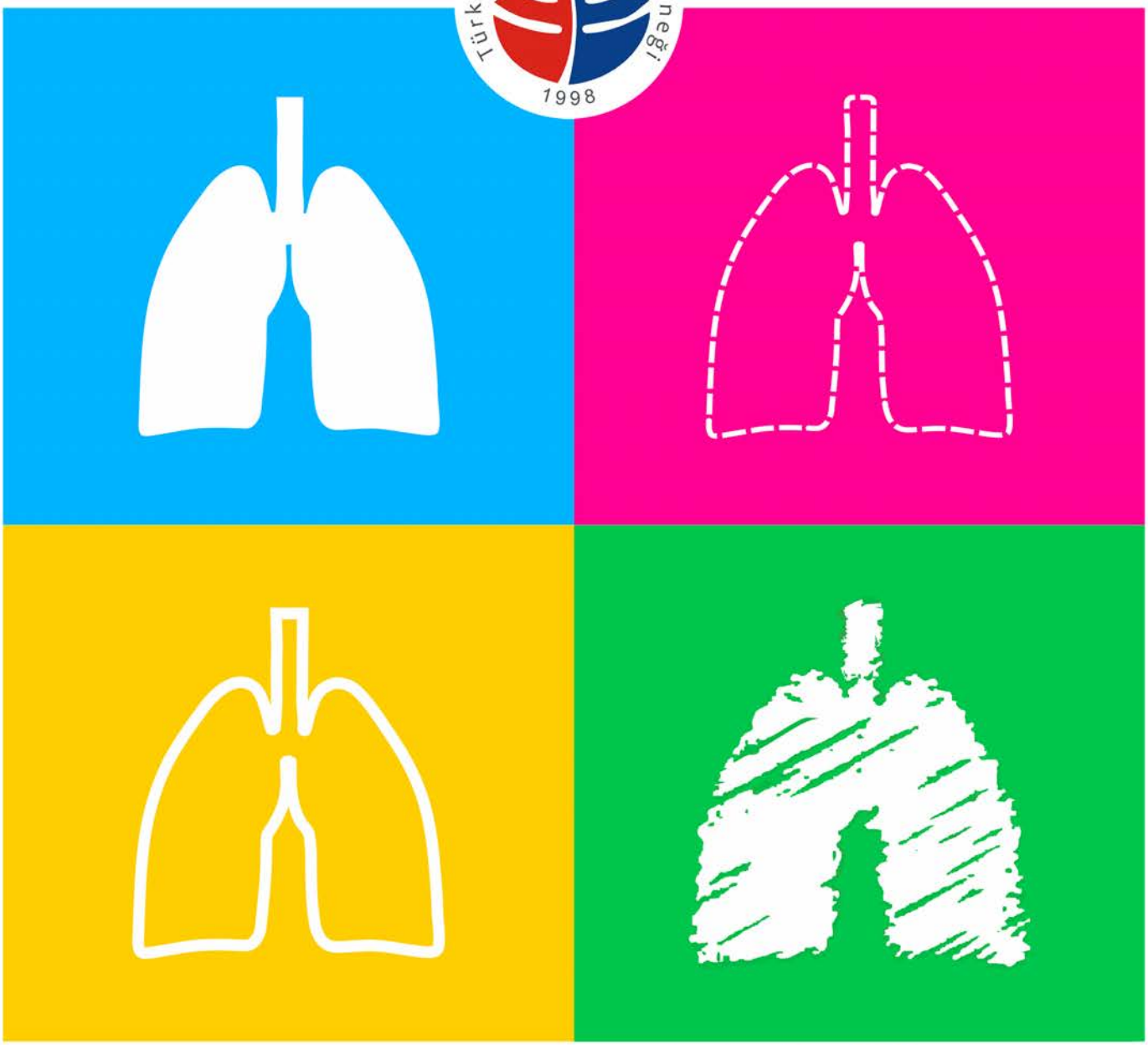

11. Ulusal Göğüs Cerrahisi Kongresi

"Uluslararası Katılımlı"

24-27 Ekim 2021

Susesi Otel ve Kongre Merkezi / ANTALYA

www.goguscerrahisi2021.org

11. Ulusal
Göğüs Cerrahisi
Kongresi
"Uluslararası Katılımlı"
24-27 Ekim 2021
Susesi Otel ve Kongre Merkezi / ANTALYA
www.goguscerrahisi2021.org

Türk Göğüs Cerrahisi Derneği Yönetim Kurulu

Başkan
Dr. Hakan Kutlay

Genel Sekreter
Dr. Berkant Özpolat

Mali Sekreter
Dr. Ekber Şahin

Üyeler
Dr. Şakir Erkmen Gülhan
Dr. Korkut Bostancı
Dr. Hacıali Kılıçgün
Dr. Özgür Samancılar
Dr. Berker Özkan
Dr. Serda Kanbur Metin

11. Ulusal Göğüs Cerrahisi Kongresi Düzenleme Kurulu

Kongre Başkanı
Dr. Korkut Bostancı

Kongre Sekreteri
Dr. Cabir Yüksel

Bilimsel Program Sorumlusu
Dr. Alpaslan Çakan

Sosyal Program Sorumlusu
Dr. Serda Kanbur Metin

Üyeler
Dr. Sedat Ziyade
Dr. Mertol Gökçe
Dr. Ahmet Demirkaya
Dr. Hüseyin Melek
Dr. Volkan Karaçam
Dr. Kuthan Kavaklı
Dr. Özkan Saydam
Dr. Timuçin Alar
Dr. Serkan Yazgan
Dr. Özgür Katrancıoğlu
D. Alper Avcı
Dr. Seray Hazer

Uluslararası Üyeler
Dr. Enrico Ruffini
Dr. Isabelle Opitz
Dr. Rene Petersen
Dr. Diego Gonzales Rivas
Dr. Davor Stamenovic

BİLİMSEL PROGRAM

13:00-18:00	**KURS SALONU 1** **ENDOSKOPİK UYGULAMALAR**
	Kurs Sorumluları: **Volkan KARAÇAM, Cabir YÜKSEL**
	Endobronşiyal stent ve dilatasyon uygulamaları- **Kenan Can CEYLAN**
	Endobronşiyal hacim küçültme yöntemleri - **Bayram METİN**
	Endobronşiyal kriyo lazer APC ve elektro koterizasyon - **Levent ALPAY**
	Özofageal stent - dilatasyon uygulamaları - **Yener AYDIN**
	Endoskopik yabancı cisim yönetimi (bronkoskopik - özofageal) - **Serdar ONAT**
	Uygulama ve değerlendirme

13:00-18:00	**KURS SALONU 2** **ARAŞTIRMA, BİLİMSEL MAKALE YAZILIMI, İSTATİSTİK**
	Kurs Sorumluları: **Serda KANBUR METİN, Sedat ZİYADE**
	Araştırma sorusu - hipotez oluşturma ve protokol yazma - **Zuhal KARAKURT**
	Çalışma yöntemleri - kohort - **Özge YILMAZ**
	Çalışma yöntemleri - kesitsel, vaka kontrol - **Zuhal KARAKURT**
	Veri özetleme yöntemleri ve istatistiksel test seçimi **Seval KUL**
	Sonuçların raporlanması (Tanımlayıcı istatistikler, tablo ve grafikler) - **Seval KUL**
	Yayın Etiği - **Özge YILMAZ**
	Hakem ve editörlerin beklentileri - **Zuhal KARAKURT, Özge YILMAZ**

13:00-18:00	**KURS SALONU 3** **VİDEOTORAKOSKOPİK GİRİŞİMLER**
	Kurs Sorumluları: **Kuthan KAVAKLI, Özkan SAYDAM**
	Sempatektomi ve pnömotoraks cerrahisi - **Tevfik İlker AKÇAM**
	Diyafragma, plevra ve göğüs duvarı cerrahisi - **Serdar EVMAN**
	Segmentektomi ve lobektomi - **Çağatay TEZEL**
	Sleeve rezeksiyon ve pnömonektomi - **Serhan TANJU**
	Mediastinal ve özofageal girişimler - **Bülent YENİGÜN**
	Uygulama ve değerlendirme

13:00-18:00	**KURS SALONU 4** **AKCİĞER KANSERİNDE İNVAZİV EVRELEME**
	Kurs Sorumluları: **Serkan YAZGAN, Hüseyin MELEK**
	Standart servikal mediastinoskopi, skalen lenf bezi biyopsisi - **Kemal KARAPINAR**
	Extended servikal mediastinoskopi / anterior mediastinotomi - **Altan KIR**
	VAMLA / TEMLA - **Akif TURNA**
	EBUS / EUS - **Ozan USLUER**
	Videotorakoskopik biyopsi - **Volkan ERDOĞU**
	Uygulama ve değerlendirme

SALON A

09:00-09:30	**AÇILIŞ TÖRENİ**
09:30-10:30	**1. OTURUM: Panel - COVID-19 Pandemisi Sürecinde Neler Yaşadık?**
	Oturum Başkanları: **Hakan KUTLAY, Ilgaz DOĞUSOY, Celalettin KOCATÜRK, Recep DEMİRHAN**
	Neler yaşadım - **Selçuk KÖSE**
	Asistanlar pandemide ne yaptı, ne yapamadı? - **Gizem KEÇECİ ÖZGÜR**
	Uzman gözüyle pandemi süreci - **Alpay AZAP**
10:30-10:45	**ARA**
10:45-11:45	**2. OTURUM: Lokal İleri Evre Akciğer Kanserinde Tedavi Yaklaşımları**
	Oturum Başkanları:- **Muzaffer METİN, Levent ELBEYLİ**
	N2'de ne zaman neoadjuvan KT/RT, ne zaman cerrahi **Cengiz GEBİTEKİN**
	T3/T4'de ne zaman neoadjuvan KT/RT, ne zaman cerrahi - **Levent CANSEVER**
	Neoadjuvan tedavide immunoterapinin yeri - **Adnan AYDINER**
11:45-12:30	**4. OTURUM: Multidisipliner Tümor Konseyi**
	Oturum Başkanları: **Volkan BAYSUNGUR, Oğuz KÖKSEL**
	N2 hastalık olgusu - **Alkın YAZICIOĞLU**
	T3-4 hastalık (karina / vertebra / superior sulkus) olgusu - **Volkan ERDOĞU**
	M1 hastalık olgusu - **Serkan UYSAL**
12:30-13:30	**ÖĞLE YEMEĞİ**
13:30-14:30	**6. OTURUM: Akciğer Kanserinin Cerrahi TedavisindeYeni Ne Var?**
	Oturum Başkanları: **Cengiz GEBİTEKİN, Şükrü DİLEGE**
	Oligometastatik hastalıkta cerrahinin yeri - **Isabelle OPITZ**
	Metastazektomi'de standardizasyon mümkün mü? - **Hasan Fevzi BATIREL**
	Akciğer kanserinde salvage cerrahi - **Alper TOKER**
14:30-15.00	**8. OTURUM: Konferans - Mezotelyoma**
	Oturum Başkanları: **Hasan Fevzi BATIREL, Feridun IŞIK**
	Mezotelyomada radikal cerrahinin sonu geldi mi? - **Isabelle OPITZ**
15:00-15:15	**ARA**
15:15-16:15	**10. OTURUM: Erken Evre Tümör Yönetimi**
	Oturum Başkanları: **Levent ELBEYLİ, Kutsal TURHAN**
	GGO yönetimi - **Ilgaz DOĞUSOY**
	Lobektomi gereksiz mi yoksa sublober rezeksiyon abartılıyor mu? - **Erkan KABA**
	SBRT cerrahinin yerini tutar mı? - **Şule KARAMAN**
16:15-16:45	**12. OTURUM: Akciğer - Cerrahi Teknik Seçilmiş Sözel Bildiri**
	Oturum Başkanları: **Kenan Can CEYLAN, Levent ALPAY**
SSB-04	VATS Lobektomi Öğrenim Eğrilerini Etkileyen Faktörler: Açık Cerrahi Deneyimi ve Kendi Kendine Öğrenme vs Mentorlu Öğrenme *Muhammet Reha Çelik, İlham Gülçek, Muhammed Kalkan, Mehmet Ağar, Hakkı Ulutaş*
SSB-06	Ön Mediasten Kitlelerinde Farklı Robotik Tekniklerin Karşılaştırılması *Murat Akkuş, Yunus Seyrek*
SSB-08	Subksifoid Wedge Rezeksiyon Gerekli mi? Güvenli mi? *Celal Buğra Sezen, Gamze Cetinkaya, Semih Erduhan, Mustafa Vedat Doğru, Özkan Saydam, Muzaffer Metin*
SSB-05	Yanlış pulmoner arter dalına konulan polimer klipsin çıkarılması *Merve Şatır Türk, Şevki Mustafa Demiröz, Muhammet Sayan, Ali Çelik*
SSB-07	Bilateral Senkron Akciğer Kanseride Intraoperatif Floresan Görüntüleme ile Bi-Segmental Akciğer Rezeksiyonu *Ulukan Cenal, Eyad Al Masri, Bassam Redwan, Buchard Thiel, Volkan Kösek*
16:45-17:00	**ARA**
17:00-17:30	**14. OTURUM: Akciğer / Plevra – Nononkolojik Seçilmiş Sözel Bildiri**
	Oturum Başkanları: **Maruf ŞANLI, Bülent AYDEMİR**
SSB-013	Farklı hesperidin dozları, nonsteroid antiinflamatuar ilaç ve düşük molekül ağırlıklı heparinin intraplevral yapışıklığı önleme üzerine etkilerinin araştırılması: Sıçan deney modeli *Barış Sarıçoban, Murat Kuru, Sıddıka Fındık, İbrahim Kılınç, Tamer Altınok*
SSB-014	Opere Olmuş Bronşiektazi Hastalarında Skorlama ve Derecelendirme *Ali Murat Akçıl, Onur Volkan Yaran, Levent Cansever, Cemal Aker, Yunus Seyrek, Mehmet Ali Bedirhan*
SSB-015	Rezeksiyon Planlanan Bronşektazili Hastalarda Silier Aktivite Ölçümünün Preoperatif Değerlendirmeye Katkısı *Nurevşan Kuşdoğan, Sedat İlhan, Demet Kahraman, Ahmet Ferudun Işık*
18:30-19:30	**POSTER DEĞERLENDİRME**
	Oturum Başkanları: **Serkan YAZGAN, SEDAT ZİYADE**

25 Ekim 2021, Pazartesi

SALON B

10:45-11:45	**3. OTURUM: Göğüs Cerrahisi ve ERAS**
	Oturum Başkanları: **Atila EROĞLU, Hüseyin MELEK**
	Akciğer cerrahisinde ERAS - **Akif TURNA**
	Özofagus cerrahisinde ERAS - **Bülent YENİGÜN**
	Göğüs cerrahisinde nütrisyonun önemi - **Tevfik İlker AKÇAM**
11:45-12:30	**5. OTURUM: Minimal İnvaziv Cerrahi: İmdat, Yardım Edin!**
	Oturum Başkanları: **İrfan TAŞTEPE, Celalettin KOCATÜRK**
	Nodülü bulamıyorum, yardım edin!- **Haluk BÜKESOY**
	İmdat, kanama var! - **Muhammet Reha ÇELİK**
	İmdat, hala kanıyor! - **Berker ÖZKAN**
12:30-13:30	**ÖĞLE YEMEĞİ**
13:30-14:30	**7. OTURUM: Göğüs Cerrahisinde Zor Kararlar**
	Oturum Başkanları: **Mehmet Ali BEDİRHAN, Ömer SOYSAL**
	En zor olgum - **İrfan TAŞTEPE**
	Bugün olsa yapmazdım - **Tamer OKAY**
	Keşke yapmış olsaydım - **Erkmen GÜLHAN**
14:30-15.00	**9. OTURUM: Akciğer Kanseri Seçilmiş Sözel Bildiri**
	Oturum Başkanları: **Aysun KOSİF, Ertan AYDIN**
SSB-01	Küçük Hücreli Dışı Akciğer Kanserinde Rezeksiyon Öncesi ve Sonrasında, Serum Endokan ve VEGF Düzeylerinin Karşılaştırılması *Mesut Melih Özercan, Burcu Ancın, Yiğit Yılmaz, Serkan Uysal, Ulaş Kumbasar, Zeynep Sarıbaş, Erkan Dikmen, Rıza Doğan*
SSB-02	Küçük hücreli dışı akciğer kanserinde plevral tutulum derecesinin sağkalım üzerine etkisi *Deniz Kaygusuz, Ebru Sayılır Güven, Selim Şakir Erkmen Gülhan, Pınar Bıçakçıoğlu, Koray Aydoğdu, Göktürk Fındık, Sadi Kaya, Funda Demirağ*
SSB-03	Küçük Hücreli Akciğer Kanserinde Lenfovasküler invazyon ve Perinöral İnvazyonun STAS ile İlişkisi Var mıdır? *İsmail Sarbay, Şebnem Batur, Akif Turna*
15:00-15:15	**ARA**
15:15-16:15	**11. OTURUM: Kanama Yönetimi**
	Oturum Başkanları: **Ali ÖZDÜLGER, Ahmet ÜÇVET**
	Hemoptizi yönetimi - **Hakkı ULUTAŞ**
	Antiagregan / antikoagülan / antitrombotik kullanımı altında cerrahi - **Ali YEGİNSU**
16:15-16:45	**13. OTURUM: Trakea / Travma Seçilmiş Sözel Bildiri**
	Oturum Başkanları: **Sina ERCAN, Hasan AKIN**
SSB-09	Künt toraks travması sonrası yoğun bakım ünitesine yatışı ve prognozu belirlemede travma şiddet skorları bir öngörücü olabilir mi? *Atilla Pekçolaklar, Necati Çıtak*
SSB-10	Trakeal Stentlerin Uzun Süre Kullanım Amaçlı Normal Trakea Bronşiyal Epiteli İle Kaplanması *Ebru Sağlam, Demet Taşdemir Kahraman, Ahmet Ferudun Işık, Ömer Eronat*
SSB-11	Acil Servis İçin Göğüs Cerrahisi Kliniğinin Önemi: Konsültasyonların Retrospektif Analizi *İsmail Ertuğrul Gedik, Okan Bardakçı, Timuçin Alar*
SSB-12	Postentübasyona Bağlı Trakeal Stenoz *Emrah Karcı, Kamran Aliyev, Burak Geyik, Volkan Karaçam, Kemal Can Tertemiz*
16:45-17:00	**ARA**
17:00-17:30	**15. OTURUM: Video Bildiriler**
	Oturum Başkanları: **Alpay ÖRKİ, Gökhan ERGENE**
VB-01	Fibröz displazi olgusunda videotorakoskopik 4. kot rezeksiyonu *Şevki Musatafa Demiröz, Elgün Valiyev, Muhammet Sayan, Ali Çelik*
VB-02	Videotorakoskopik enükleasyon uygulanan dev özefageal leiomyoma *Kenan Can Ceylan, Güntuğ Batıhan*
VB-03	VATS Perikardiyal Rezeksiyon *Deniz Piyadeoğlu, Cemal Asım Kutlu*
VB-04	Diyafragma Evantrasyonunun Laparoskopik Yaklaşımla Minimal İnvaziv Onarımı: Olgu Sunumu *Ezin Cem Yeni, Cengiz Aydın, Kenan Can Ceylan*
VB-05	VATS ile İpli Skolyoz Cerrahisi *Tolga Evrim Sevinç, Hüseyin Melek, Burak Akesen, Selcan Akesen*
18:30-19:30	**POSTER DEĞERLENDİRME**
	Oturum Başkanları:**Serkan YAZGAN, SEDAT ZİYADE**
19:30-20:30	**TGCD Yeterlik Kurulu Toplantısı - SINAV**

25 Ekim 2021, Pazartesi

10:45-12:30	**SÖZEL BİLDİRİ OTURUMU 1: Akciğer - Onkolojik**
	Oturum Başkanları: **Aslı Gül AKGÜL TEMEL, Altuğ KOŞAR**
SB-001	Metastazektomi Planlanan Olgularda Primer Akciğer Malignitesi - Metastaz Ayrımında İntraoperatif "Frozen Section" İncelemenin Etkinliği *Ezgi Köse, Seda Kahraman Aydın, Tevfik İlker Akçam, Deniz Nart, Dilara Özyiğit Büyüktalancı, Ayşe Gül Ergönül, Ali Özdil, Alpaslan Çakan, Kutsal Turhan, Ufuk Çağırıcı*
SB-002	KHDAK'de neoadjuvan tedavinin etkinliği *Emre Muhammed Koçak, Gökhan Kocaman, Yusuf Kahya, Bülent Mustafa Yenigün, Sevilay Karahan, Cabir Yüksel, Serkan Enön, Ayten Kayı Cangır, Hakan Kutlay, Murat Akal*
SB-003	Cerrahi Tedavi Uygulanan Evre I Küçük Hücreli Dışı Akciğer Kanserinde Sağkalım ve Prognostik Faktörler *Farrukh Ibrahımov, Süleyman Gökalp Güneş, Yusuf Kahya, Gökhan Kocaman, Bülent Mustafa Yenigün, Atilla Halil Elhan, Cabir Yüksel, Ayten Kayı Cangır, Hakan Kutlay, Murat Akal, Serkan Enön*
SB-004	İki santimetreden küçük soliter buzlu cam alanlarında cerrahi tecrübemiz *Suat Erus, Ezgi Cesur, Ömer Yavuz, Serhan Tanju, Şükrü Dilege*
SB-005	Akciğer kanseri nedeni ile anatomik rezeksiyon yapilmiş hastalarda Covid-19 enfeksiyonunun cerrahi sonuçlara etkisi *Berk Çimenoğlu, Recep Demirhan*
SB-006	Akciğer Kanserinde Klinik Evreleme Doğruluğunun Patolojik Evreleme ile Karşılaştırılması *Sezer Aslan, Tunç Laçin, Gamze Gül Tiryaki, Jeyhun Pashayev, Reyhan Ertan, Esra Yamansavcı Şirzai, Taner Ege, Bihter Sayan, Nezih Onur Ermerak, Korkut Bostancı, Hasan Fevzi Batırel, Bedrettin Yıldızeli*
SB-007	KHDAK Olgularında İnsan Epididim Proteini (HE4) Düzeyi ile PET Parametreleri Arasındaki Korelasyonun Değerlendirilmesi *Yiğit Yılmaz, Mesut Melih Özercan, Burcu Ancın, Zeliha Günnur Dikmen, Saadettin Kılıçkap, Meltem Çağlar Tuncalı, Murat Tuncel, Serkan Uysal, Ulaş Kumbasar, Erkan Dikmen, Metin Demircin, Rıza Doğan*
SB-008	Obezite Paradoksu Opere Erken Evre Akciğer Karsinomları İçin Geçerli Mi? *Eren Erdoğdu, Fahmin Amirov, Salih Duman, Berker Özkan, Murat Kara, Alper Toker*
SB-009	Kolerektal Karsinomun Akciğer Metastazı Nedeniyle Rezeksiyon Uygulanan Olgularda Tümör Markerlarının Önemi *Gizem Keçeci Özgür, Ahmet Kayahan Tekneci, Edward Hassan Bakali, Tevfik İlker Akçam, Ayşe Gül Ergönül, Ali Özdil, Kutsal Turhan, Alpaslan Çakan, Ufuk Çağırıcı*
SB-010	Lokal İleri Evre Akciğer Kanserinde Multidisipliner Yaklaşımın Rolü: Retrospektif Analiz *Erhan Özer, Hüseyin Melek, Adem Deligönül, Süreyya Sarıhan, Ahmet Sami Bayram, Cengiz Gebitekin*
SB-011	Cerrahi rezeksiyon uygulanan göğüs duvarına invaze küçük hücreli dışı akciğer kanseri olgularında prognoza etki eden değişkenlerin araştırılması *Ahmet Üçvet, Güntuğ Batıhan, Serkan Yazgan, Kenan Can Ceylan, Soner Gürsoy, Şeyda Örs Kaya*
SB-012	Evre 1 Küçük Hücre Dışı Akciğer Kanseri Nedeni ile Lober ve Sublober (Wedge) Rezeksiyon Yapılan Hastaların Uzun Dönem Sağ kalımlarının Karşılaştırılması *Bülent Aydemir, Didem Aydemir, Zuhal Kuş, Mehmet Yıldırım, Salih Cüneyt Aydemir, Tamer Okay*
SB-013	Sıçanlarda Farklı Maddeler İle Yapılan Plöredezis Etkinliğinin Değerlendirilmesi *Cenk Balta, Mustafa Kuzucuoğlu, Figen Aslan, Ali Cem Yekdeş*
SB 014	Plevral malignitelere HITHOC etkisi: tek merkez 10 yıllık deneyim *Ahmet Sami Bayram, Eylem Yentürk, Tolga Evrim Sevinç, Hüseyin Melek, Elçin Süleymanov, Gizem Gedikoğlu, Kerem Gündoğan, Cengiz Gebitekin*
12:30-13:30	**ÖĞLE YEMEĞİ**
13:30-15.00	**SÖZEL BİLDİRİ OTURUMU 2: Akciğer - Onkolojik**
	Oturum Başkanları: **Ahmet Sami BAYRAM, Kemal KARAPINAR**
SB-015	Akciğer Kanseri Nedeniyle Kliniğimizde Opere Olan Demans Tanılı Olguların İncelemesi *Sami Karapolat, Omer Topaloglu, Ali Akdogan, Atila Turkyilmaz, Celal Tekinbas*
SB-016	Akciğer Sarkomatoid Karsinomları: Tek Merkez Olgu Serisi Klinik Deneyimi *Gökçen Sevilgen, Kerim Tülüce, Hasan Türüt*
SB-017	Akciğer Rezeksiyonu Yapılan Hastalarda Preoperatif PLATELET/LENFOSİT - NÖTROFİL/LENFOSİT ORANLARININ Postoperatif ATRİYAL FİBRİLASYON ile İlişkisi *Salih Cokpinar, Fatih Sivri, Gülseren Birgul Antepuzumu Sezgin, Serdar Sen, Nilgun Kanlıoglu Kuman, Cemil Zencir*
SB-018	Sağ Taraf Erken Evre Akciğer Kanserinin Evrelemesinde Mediastinoskopi VATS'a Karşı Değerini mi Kaybediyor? *Selçuk Gürz, Yasemin Büyükkarabacak, Mehmet Gökhan Pirzirenli, Ayşen Şengül, Burçin Çelik, Necmiye Gül Temel, Caner İşevi, Ahmet Başoğlu*
SB-019	Geriatrik Küçük Hücreli Dışı Akciğer Kanserli Göğüs Duvarı (T3) Rezeksiyonlarında Sağkalıma Etki Eden Faktörlerin Değerlendirilmesi *Mustafa Vedat Doğru, Celal Buğra Sezen*
SB-020	Pulmoner Karsinoid Tümörlerin Cerrahi Rezeksiyon Sonuçları: 10 Yıllık Deneyim *Bengisu Arabacı, Ahmet Üçvet, Serkan Yazgan, Esra Yamansavcı Şirazi, Ahmet Nurdağ*
SB-021	Preoperatif bilgisayarlı tomografi temelli iskelet kası kantitesi ve kalitesinin rezeke KHDAK sonrası sağkalıma etkisi *Hüseyin Ulaş Çınar, Burçin Çelik, Gülten Taşkın, Özgür İnce*
SB-022	3 cm ve daha küçük boyutlu opere küçük hücreli dışı akciğer kanserli olgularda tümör boyutunun sağkalım, visseral plevra invazyonu ve lenf nodu metastazı ile ilişkisi *Ezin Cem Yeni, Ahmet Üçvet, Kenan Can Ceylan, Şeyda Örs Kaya, Serkan Yazgan, Soner Gürsoy*

SALON C

25 Ekim 2021, Pazartesi

SB-023	Opere Edilen Akciğer Kanserli Hastalarda Preoperatif Nötrofil/Lenfosit Oranının (NLO) Sağkalım Üzerine Etkisi ve Sağkalımı Değerlendirmede PET/CT SUVmax Değeri ile Korelasyonu *Mehmet Ağar, İlham Gülçek, Muhammed Kalkan, Hakkı Ulutaş, Muhammet Reha Çelik*
SB-024	Triportal ve Uniportal Videotorakoskopik Lobektomi: Ameliyat Sonrası Süreç Torakotomiye Göre Daha mı İyi? *Gizem Özçıbık, İsmail Sarbay, Ezel Erşen, Hasan Volkan Kara, Mehmet Kamil Kaynak, Akif Turna*
SB-025	Soliter pulmoner nodüllerin değerlendirilmesi *Taner Ege, Tunç Laçin, Esra Yamansavcı Şirzai, Bihter Sayan, Sezer Aslan, Gamze Gül Tiryaki, Nezih Onur Ermerak, Korkut Bostancı, Hasan Fevzi Batırel, Bedrettin Yıldızeli*
SB-026	Akciğer Kanseri Tanısıyla Sleeve Veya Konvansiyonel Lobektomi Uygulanan Olguların Karşılaştırılması: Propensity Skor *Melike Ülker, Melek Ağkoç, Fahmin Amirov, Salih Duman, Berker Özkan, Murat Kara, Mustafa Erelel, Alper Toker*
15:00-15:15	**ARA**
15:15-16:45	**SÖZEL BİLDİRİ OTURUMU 3: Akciğer - Onkolojik**
	Oturum Başkanları: **Burçin ÇELİK, Bülent KOÇER**
SB-027	MLP (Mediastinal Lymphnode Positivity) Clinical Scoring System for Lung Adenocarsinoma-Mediastinal Lymph Node Evaluation and Staging *İsmail Ağababaoğlu, Özgür Ömer Yıldız, Dilek Yapar, Hasan Ersöz, Seray Hazer, Özant Helvacı, Selim Şakir Erkmen Gülhan, Nurettin Karaoğlanoğlu*
SB-028	Gama-Glutamil Transferaz cerrahi olarak tedavi edilen erken evre akciğer kanserleri için prognostik bir gösterge midir? *Muhammet Sayan, Nur Dilvin Özkan, Aykut Kankoç, İsmail Tombul, Ali Çelik, İsmail Cüneyt Kurul, Abdullah İrfan Taştepe*
SB-029	Neoadjuvan tedavi sonrası akciğer rezeksiyonu yapılan hastalarda cerrahi sonuçlarımız *Talha Doğruyol, Selime Kahraman, Kadir Burak Özer, Recep Demirhan*
SB-030	Pnomonektomi Uygulanan Küçük Hücre Dışı Akciğer Kanseri Hastalarında Prognostik Faktörler *Cemal Aker, Celal Buğra Sezen, Mustafa Vedat Doğru, Umut Kilimci, Semih Erduhan, Levent Cansever, Muzaffer Metin*
SB-031	Erken evre küçük hücreli dışı akciğer kanseri nedeniyle anatomik akciğer rezeksiyonu uygulanan patolojik N1 tanılı hastalarda prognoza etki eden faktörlerin değerlendirilmesi *Güntuğ Batıhan, Kenan Can Ceylan, Ahmet Üçvet, Şeyda Örs Kaya, Serkan Yazgan*
SB-032	Evre IIB Küçük Hücre Dışı Akciğer Kanseri Alt Gruplarında Rezeksiyon Sonrası Sağkalıma Etki Eden Prognostik Faktörlerin Değerlendirilmesi *Cemal Aker, Celal Buğra Sezen, Mustafa Vedat Doğru, Aylin Canavar, Nisa Yıldız, Levent Cansever, Muzaffer Metin, Mehmet Ali Bedirhan*
SB-033	Küçük Hücreli Dışı Akciğer Kanserlerinde Tümör çapı ve T evresi arttıkça N1 lenf nodu Pozitifliği Sıklığı Artıyor: Lenf Nodu Diseksiyonu Yapılmayan Büyük Tümörlü Olgular Neden N0 kabul Edilmemeli? *İsmail Sarbay, Kamil Kaynak, Akif Turna*
SB-034	Kolorektal kanser hastalarında pulmoner metastazektomi sonuçlarımız *Elgün Valiyev, Aykut Kankoç, Mustafa Şevki Demiröz, Muhammet Sayan, Ali Çelik, Cüneyt İsmail Kurul, Abdullah İrfan Taştepe*
SB-035	Primer Patolojilere göre Plevral Efüzyonlara Yaklaşım: Abdominal Patolojilere İlişkin Plevral Effüzyonlarda Plörodezis Ne Kadar Etkili? *İsmail Sarbay, Dilara Üzüm, Nurlan Alizade, Mehmet Kamil Kaynak, Akif Turna*
SB-036	Persistan plevral boşluk ve uzamış hava kaçağında Heimlich Valfinin kullanımı *Egemen Döner*
SB-037	Primer akciğer kanserinde neoadjuvan kemoterapi veya kemoradyoterapi sonrası cerrahi deneyimlerimiz *Metin Çelik, Funda Öz, İlyas Konuş, Mahmut Yıldız, Edip Dedeoğlu, Menduh Oruç, Fatih Meteroğlu, Serdar Onat, Refik Ülkü*
SB-038	Endobronşiyal Ultrasonografi(EBUS) Mediastinal ve Akciğer Patolojilerinin Tanı ve Evrelendirilmesinde Altın Standart mı Olacak? *Mehmet Yıldırım, Deniz Ezgi Mahmutoğlu, Zuhal Kuş Silav, Bülent Aydemir, Miray Ersöz, İsmail Dal, Burak Odabaşı, Melek Didem Aydemir, Seçkin Deniz, Semih Buluklu, Kemal Demircan, Ilgaz Doğusoy*
16:45-17:00	**ARA**
17:00-18:30	**SÖZEL BİLDİRİ OTURUMU 4: Akciğer - Cerrahi Teknik**
	Oturum Başkanları: **Muhammet Reha ÇELİK, Abidin ŞEHİTOĞULLARI**
SB-039	Anatomik Akciğer Rezeksiyonunda Uniportal VATS Öğrenme Eğrisi; Ondokuz Mayıs Üniversitesi Deneyimi *Selçuk Gürz, Necmiye Gül Temel, Ayşen Şengül, Yasemin Büyükkarabacak, Mehmet Gökhan Pirzirenli, Ahmet Başoğlu*
SB-040	Fissürsüz Minimal İnvaziv Lobektomi: Daha İyi Bir Alternatif mi? *Ulukan Cenal, Eyad Al Masri, Bassam Redwan, Katina Nikolova, Christian Begher, Buckhard Thiel, Volkan Kösek*
SB-041	İşaretleme Yapılarak Videotorakoskopik Cerrahi ile Akciğer Kanserinde Erken Evrede Tanı ve Rezeksiyon İmkanı *Volkan Karaçam, Şükür Musayev, Fatma Mutlu, İlkay Kaya, Aydın Şanlı, Nezih Özdemir*
SB-042	Koroner bypass cerrahisi ile aynı seansta akciğer rezeksiyonu sonuçlarımız *Ömer Yavuz, Ezgi Cesur, Suat Erus, Serhan Tanju, Şükrü Dilege*
SB-043	Videotorakoskopik cerrahiden açık cerrahiye geçiş oranlarımız: çift merkezli çalışma *Osman Yakşi, Akif Turna*
SB-044	Post Torakotomi Ağrısının Kontrolünde Parsiyel Kaburga Rezeksiyonunun Etkisi: Randomize Prospektif Bir Çalışma *İsmail Dal, Muharrem Çelik, Burak Odabaşı, Deniz Ezgi Mahmutoğlu, Kemal Demircan, Seçkin Deniz, Semih Buluklu, Tamer Okay*
SB-045	Akciğer kanseri nedeniyle akciğer rezeksiyonu uygulanan hastalarda Preoperatif Pulmone Rehabilitasyonun postoperatif komplikasyon gelişmesi ve hospitalizasyon süresi üzerine etkisi: Randomize kontrollü bir çalışma *Merve Ezgi Ünal, Tevfik İlker Akçam, Ayşe Gül Ergönül, Ali Özdil, Kutsal Turhan, Alpaslan Çakan, Ufuk Çağırıcı, Funda Elmas Uysal*
SB-046	IASLC 9. TNM Sınıflama Projesi; Klinik verilerin tanımlayıcı parametrelerinin analizi *Aykut Kankoç, Dilvin Nur Özkan Koyuncuoğlu, İsmail Tombul, Muhammet Sayan, Ali Çelik*

SB-047	Akciğer Kanseri İçin Yapılan Sağ Pnömonektomide Canlı Doku Flebinin Bronkoplevral Fistül Gelişimine Etkisi *Yunus Türk, Serkan Yazgan, Ahmet Üçvet, Esra Yamansavcı Şirzai, Bengisu Arabacı*
SB-048	Kliniğimizde pancoast tümörü cerrahisi uygulanan hastaların analizi *İsmail Tombul, Elgün Valiyev, Muhammet Sayan, Ali Çelik, İsmail Cüneyt Kurul, Abdullah İrfan Taştepe*
SB-049	Primer Spontan Pnömotoraks Tedavisinde Uniportal VATS ile Wedge Rezeksiyon, Apikal Plevral Abrazyon Koterizasyon ve Lateral Plörektomi Kombinasyonu Tekniğinin Sonuçları: Nüks ve Komplikasyon Açısından Güvenli mi ? *Barış Hekimoğlu*
SB-050	Opere Edilen Bronşial Karsinoid Tümörlerde Uzun Dönem Sağkalım Analizi; Tek Merkezli Çalışma *Salih Duman, Fahmin Amirov, Eren Erdoğdu, Arda Sarıgül, Berker Özkan, Murat Kara, Alper Toker*
SB-051	Cerrahi rezeksiyon yapılan küçük hücreli dışı akciğer kanserli kadın hastalarda sağkalıma etki prognostik faktörler *Cemal Aker, Celal Buğra Sezen, Mustafa Vedat Doğru, Ece Yasemin Demirkol, Semih Erduhan, Melek Erk, Yaşar Sönmezoğlu, Özkan Saydam, Levent Cansever, Muzaffer Metin*
18:30-19:30	**POSTER DEĞERLENDİRME**
	Oturum Başkanları:**Serkan YAZGAN, SEDAT ZİYADE**

SALON A

26 Ekim 2021, Salı

08:00-08:50	**16. OTURUM: Eğitim Saati**
	Oturum Başkanları: **Hasan AKIN, Bülent KOÇER**
	Trakeal rezeksiyon ve rekonstrüksiyon yöntemleri - **Sina ERCAN**
	Trakea stenozlarında dilatasyon ve stent uygulamaları - **Ertan AYDIN**
08:50-09:00	**ARA**
09:00-10:00	**18. OTURUM: Minimal İnvaziv Cerrahi (Portlar Nerede, Kaç Tane?)**
	Oturum Başkanları: **Semih HALEZEROĞLU, Özgür SAMANCILAR**
	Multiportal VATS - **Rene PETERSEN**
	Uniportal VATS - **Diego GONZALEZ RIVAS**
	Posterior uniportal VATS tekniği - **Davor STAMENOVIC**
10:00-10:45	**20. OTURUM: Minimal İnvaziv Ama Alternatif Var Mı?**
	Oturum Başkanları: **Erdal OKUR, Berker ÖZKAN**
	Subksifoid ve servikal VATS - **Çağatay TEZEL**
	Uyanık VATS - **Diego GONZALEZ RIVAS**
10:45-11:00	**ARA**
11:00-12:00	**22. OTURUM: Timus Cerrahisi**
	Oturum Başkanları: **Nezih ÖZDEMİR, Özgür SAMANCILAR**
	Timik malignitelerde ekstended rezeksiyonlar - **Rene PETERSEN**
	Miyastenia Gravis'te videotorakoskopik timektomi/timotimektomi - **Berker ÖZKAN**
	Mediasten cerrahisi komplikasyon yönetimi - **Alper TOKER**
12:00-12:30	**24. OTURUM: - Timus / Mediasten Seçilmiş Sözel Bildiri**
	Oturum Başkanları: **Altuğ KOŞAR, Aydın NADİR**
SSB-16	Dünya literatüründe en uzun takipli, Myastenik Masaoka Evre I-II timomalarda minimal invazif cerrahi onkolojik sonuçları: 6-19 yıl (median 8,8 yıl) *Alper Toker, Erkan Kaba, Berker Özkan, Eyüp Halit Yardımcı, Berk Çimen, Eren Erdoğdu, Salih Duman*
SSB-17	Timik Epitelyal Tümörlere Cerrahi Yaklaşım: 36 Olgunun Analizi *Hacer Boztepe Yeşilçay, Şencan Akdağ*
SSB-18	Timoma cerrahisi sonuçları: 20 yıl tek merkez *Ahmet Sami Bayram, Eylem Yentürk, Tolga Evrim Sevinç, Hüseyin Melek, Elçin Süleymanov, Gizem Gedikoğlu, Cengiz Gebitekin*
12:30-13:30	**ÖĞLE YEMEĞİ**
13:30-14:30	**26. OTURUM: Hava Kaçağı Problemi**
	Oturum Başkanları: **Murat KARA, Berkant ÖZPOLAT**
	Fissureless tekniği ile akciğer rezeksiyonları - **Davor STAMENOVIC**
	Peroperatif hava kaçağı yönetimi: Doku sızdırmazlık ürünleri kullanımı - **Ahmet Sami BAYRAM**
	Postoperatif dönemde hava kaçağı ve space problemi ile nasıl başa çıkılır? - **Özgür KATRANCIOĞLU**
14:30-15:00	**28. OTURUM: Primer Hiperhidrozis**
	Oturum Başkanları: **Dalokay KILIÇ, Erkan DİKMEN**
	Sempatektomi - Ne zaman, hangi seviye, hangi teknik - **Aslı Gül AKGÜL TEMEL**
	Sempatektomi - Komplikasyonlar ve çözümler (Sinir birleştirme tekniği) - **Hasan Volkan KARA**
15:00-15:15	**ARA**
15:15-16:15	**30. OTURUM: Göğüs Cerrahisinde Yenilikler**
	Oturum Başkanları: **Akif TURNA, Alper TOKER**
	Enerji cihazlarının kullanımı - **Rene PETERSEN**
	Robotik cerrahideki son gelişmeler - **Altan KIR**
	Manuel robotik aletlerin kullanımı - **Celal Buğra SEZEN**
16:15-17:00	**32. OTURUM: Uzman Görüşü**
	Oturum Başkanları: **Recep DEMİRHAN, Aydın ŞANLI**
	Pediatrik Uniportal VATS - **Semih HALEZEROĞLU**
	Senkron ve metakron tümörlerde cerrahi - **Celalettin KOCATÜRK**
17:00-17:15	**ARA**

17:15-17:45	**34. OTURUM: Diğer Seçilmiş Sözel Bildiri**
	Oturum Başkanları: **Gökhan YUNCU, Ömer ÖNAL**
SSB-025	Geniş Göğüs Duvarı Rezeksiyonlarında Kişiye Özgü 3D Protez ile Rekonstrüksiyon *Kadir Burak Özer, Attila Özdemir, Recep Demirhan*
SSB-026	Akciğer kanseri cerrahisinde postoperatif komplikasyonlar için Clavien-Dindo sınıflandırmasının uygulanabilirliği ve geçerliliği *Osman Yakşi, Ali Kılıçgün, Ezel Erşen, Yavuz Haktanır, Akif Turna, Kamil Kaynak*
SSB-027	Pulmoner karsinoid tümörlerin tipik/atipik ayrımında BT tabanlı makine öğrenimi modeli *Ayten Kayı Cangır, Kaan Orhan, Yusuf Kahya, Kübra Alphan Kavak, Şebnem Dursun, Ayşe Uğurum Yücemen, Duru Karasoy, Ayşegül Gürsoy Çoruh*
18:15-19:15	**POSTER DEĞERLENDİRME**
	Oturum Başkanları: **Timuçin ALAR, Seray HAZER**
19:15-20:15	**Çalışma Grubu Toplantıları**

08:00-08:50	**17. OTURUM: Eğitim Saati**
	Oturum Başkanları: **Aslı Gül AKGÜL TEMEL, Yener YÖRÜK**
	Diyafragma cerrahisinde temel prensipler **- İrfan YALÇINKAYA**
	SPN'ye yaklaşım - **Ayşe Gül ERGÖNÜL**
08:50-09:00	**ARA**
09:00-10:00	**19. OTURUM: İleri Amfizemde Girişimsel ve Cerrahi Tedavi**
	Oturum Başkanları: **Adnan SAYAR, Erdal YEKELER**
	Bronkoskopik hacim küçültmede son gelişmeler **Muhammet Reha ÇELİK**
	Hacim küçültücü cerrahi: Sayısı neden artmıyor? **Cemal Asım KUTLU**
	Akciğer transplantasyonu - **Ali ÖZDİL**
10:00-10:45	**21. OTURUM: Özofagus Kanseri**
	Oturum Başkanları: **İlker ÖKTEN, Nurettin KARAOĞLANOĞLU**
	Özofagus kanserinde neoadjuvan tedavi ve cerrahi (Ne zaman, kime?) - **Serkan ENÖN**
	Özofagus kanserinde minimal invaziv cerrahi - **Atila EROĞLU**
10:45-11:00	**ARA**
11:00-12:00	**23. OTURUM: Özofagus Cerrahisi**
	Oturum Başkanları: **Serdar HAN, Murat AKAL**
	İatrojenik özofagus yaralanmaları: Ne yapmalı, ne yapmamalı - **Yener AYDIN**
	Kostik özofagus yaralanmaları - **Burçin ÇELİK**
	TÖF Tedavisi: Endoskopik ve cerrahi yaklaşım **- Y. Altemur KARAMUSTAFAOĞLU**
12:00-12:30	**25. OTURUM: Özofagus Seçilmiş Sözel Bildiri**
	Oturum Başkanları: **Serdar ŞEN, Yasemin BİLGİN BÜYÜKKARABACAK**
SSB-19	Özofagus Kanserinde Neoadjuvan Tedavinin Önemi *Seçkin Kasap, Gökhan Kocaman, Yusuf Kahya, Bülent Mustafa Yenigün, Atilla Halil Elhan, Murat Özkan, Serkan Enön, Ayten Kayı Cangır, Hakan Kutlay, Cabir Yüksel*
SSB-20	Özofagus Kanserinde Cerrahi Sonuçların Vaka Tecrübesi ile İlişkisi *Çağatay Çetinkaya, Sezer Aslan, Hasan Fevzi Batırel*
SSB-21	Servikal Özofagus Perforasyonlarının Cerrahi Tedavisi *Betül Bahar Kazak, Farrukh Ibrahımov, Yusuf Kahya, Gökhan Kocaman, Bülent Mustafa Yenigün, Murat Özkan, Cabir Yüksel, Serkan Enön, Ayten Kayı Cangır, Hakan Kutlay, Murat Akal*
12:30-13:30	**ÖĞLE YEMEĞİ**
13:30-14:30	**27. OTURUM: COVID-19 Pandemisi Sürecinde Göğüs Cerrahisi**
	Oturum Başkanları: **Alpay AZAP, Nurettin YİYİT**
	Pandemi sürecinde hasta seçimi ve preoperatif hazırlık **Volkan BAYSUNGUR**
	COVID-19'un akciğer komplikasyonlarının cerrahi yönetimi - **Necati ÇİTAK**
	COVID-19 hastalarında ECMO uygulamaları - **Bedrettin YILDIZELİ**

SALON B

14:30-15.00	**29. OTURUM: COVID-19 Seçilmiş Sözel Bildiri**
	Oturum Başkanları: **Muzaffer METİN, Ali KILIÇGÜN**
SSB-22	COVID-19'un Spontan Pnömotoraksın Prognozu ve Tedaviye Yanıtı Üzerindeki Klinik Etkileri *Mustafa Akyıl, Serkan Bayram, Pelin Erdizci, Fatma Akyıl, Ayşe Ulusoy, Rıza Serdar Evman, Selami Volkan Baysungur*
SSB-23	Covid-19 Tanısı ile Takip Edilen ve Cilt Altı Amfizem Gelişen Hastalarda Sağkalıma Etki Eden Faktörlerin Analizi: Tek Merkezli Araştırma *Tamer Direk, Eray Çınar, Kubilay İnan, İlknur Aytekin Çelik, Nurettin Karaoğlanoğlu*
SSB-24	COVİD-19 pnömonisi geçirmiş hastalarda göğüs cerrahisi operasyonları *Gizem Keçeci Özgür, Tevfik İlker Akçam, Ayşe Gül Ergönül, Ali Özdil, Kutsal Turhan, Alpaslan Çakan, Ufuk Çağırıcı*
15:00-15:15	**ARA**
15:15-16:15	**31. OTURUM: Travma / Savaş Cerrahisi**
	Oturum Başkanları: **Onur GENÇ, Refik ÜLKÜ**
	Kot fraktürlerinde ne zaman fiksasyon? - **Yasemin BİLGİN BÜYÜKKARABACAK**
	Göğüs travmalarında VATS'ın yeri - **Mehmet Oğuzhan ÖZYURTKAN**
	Savaş cerrahisinde göğüs cerrahlarının rolü - **Sedat GÜRKÖK**
16:15-17:00	**33. OTURUM: Çok Yapılanlar, Az Konuşulanlar**
	Oturum Başkanları: **Şevket KAVUKÇU, Salih TOPÇU**
	Bronşektazi cerrahisi - **Refik ÜLKÜ**
	Kist hidatik cerrahisi - **Cemal ÖZÇELİK**
	Pnömotoraks cerrahisi - **Tamer ALTINOK**
17:00-17:15	**ARA**
17:15-17:45	**35. OTURUM: Akılcı İlaç Kullanımı**
	Oturum Başkanları: **Mertol GÖKÇE, Alper AVCI**
	Akılcı ilaç kullanımı - **Seray HAZER**
18:15-19:15	**POSTER DEĞERLENDİRME**
	Oturum Başkanları: **Timuçin ALAR, Seray HAZER**
19:15-20:15	**Çalışma Grubu Toplantıları**

26 Ekim 2021, Salı

09:00-10:45	**SÖZEL BİLDİRİ OTURUMU 5: Akciğer - Nononkolojik**
	Oturum Başkanları: **Hasan TÜRÜT, İsa DÖNGEL**
SB-052	Göğüs Cerrahisi Sonrası Nozokomiyal COVID-19 Enfeksiyonu: İlk Deneyim *Ulukan Cenal, Eyad Al Masri, Bassam Redwan, Katina Nikolova, Christian Begher, Buckhard Thiel, Volkan Kösek*
SB-053	Elastofibroma dorsi rezeksiyonu sonrası seroma oluşumunu engellemede talk pudra *Hıdır Esme, Ferdane Melike Duran*
SB-054	Does the Protective Mask Used in the Pandemic Cause Pneumothorax? *Menduh Oruç, Funda Öz, Edip Dedeoğlu, İlyas Konuş, Mahmut Yıldız, Metin Çelik*
SB-055	Bronşektazi Cerrahisinde Torakotomi ve Vats Nerede? *İlham Gülçek, Mehmet Ağar, Muhammed Kalkan, Merve Ünal, Muhammet Reha Çelik, Hakkı Ulutaş*
SB-056	Primer spontan pnömotoraksın video torakoskopik cerrahi tedavisi sonrası rekürrensi rezeke edilen akciğer hacmi ve plevra alanı etkiler mi? *Servet Özdemir, Necati Çıtak*
SB-057	Nüks primer spontan pnömotoraks tedavisinde iki farklı mekanik plevral abrazyon yönteminin karşılaştırılması *Hıdır Esme, Arif Ateş*
SB-058	VATS ile Anatomik Rezeksiyonlar: 10 yıllık tek merkez deneyimi *İlham Gülçek, Muhammed Kalkan, Merve Ünal, Hakkı Ulutaş, Muhammet Reha Çelik*
SB-059	ŞİLOTORAKSTA TEDAVİ YAKLAŞIMI; 45 Olgunun Analizi *Muhammed Kalkan, Mehmet Ağar, İlham Gülçek, Merve Ünal, Muhammet Reha Çelik, Hakkı Ulutaş*
SB-060	Sekonder spontan pnömotoraks olgularında cerrahi tedavi *Mehmet Değirmenci*
SB-061	İntraplevral Fibrinolitik Tedavi İnönü Deneyimleri: 280 Olgu *Mehmet Ağar, Muhammed Kalkan, İlham Gülçek, Merve Ünal, Muhammet Reha Çelik, Hakkı Ulutaş*
SB-062	Katamenial pnömotoraks nedeni ile opere edilmiş hastalarda cerrahi sonuçlar *Berk Çimenoğlu, Kadir Burak Özer, Mesut Buz, Recep Demirhan*
SB-064	Pnömomediastinumda Mediastinit ve Mortalite İçin Risk Faktörleri *Hülya Dirol, Hakan Keskin*
SB-063	Akciğer Rezeksiyonu Yapılan Hastalarda CHA2DS2-VASc Skoru Kullanılarak Atriyal Fibrilasyon Risk Tahmini *Süleyman Emre Akın, Hasan Ekrem Çamaş, Bayram Ali Uysal, Muhammed Talha Kıratlı, İsa Döngel, Rasih Yazkan*
SB-065	Anatomik akciğer rezeksiyonu sonrası postoperatif ilk dört saat içinde mobilizasyon *Hatice Eryiğit Ünaldı*
10:45-11:00	**ARA**
11:00-12:30	**SÖZEL BİLDİRİ OTURUMU 6: Akciğer - Nononkolojik / COVID-19**
	Oturum Başkanları: **Hasan Volkan KARA, Fuat SAYIR**
SB-076	Drenaj Gerektiren Benign Plevral Effüzyon Endikasyonlarının Karşılaştırılması *Duygu Mergan İliklerden, Tolga Kalaycı, Buket Mermit Çilingir*
SB-078	Bilateral Akciğer Kist Hidatiğinde Cerrahi *Esra Yamansavcı Şirzai, Serkan Yazgan, Ahmet Üçvet, Ahmet Nurdağ*
SB-066	Covid-19 Pandemi Sürecinde Küçük Hücreli Dışı Akciğer Kanserinin Cerrahi Tedavisi *Hacer Boztepe Yeşilçay, Şencan Akdağ*
SB-067	Covid 19 ve pnömotoraks, pnömomediastinum, subkutan amfizem: Problem Nerede? Risk Faktörlerinin Analizi *Yasemin Büyükkarabacak, Mehmet Gökhan Pirzirenli, Selçuk Gürz, Ayşen Şengül, Hasan Abacı, Ahmet Başoğlu*
SB-068	COVID-19'a ikincil pnömomediastinumda mortaliteyi etkileyen faktörler *İsmail Ertuğrul Gedik, Uğur Temel*
SB-069	Covid-19 Pandemi Döneminde Göğüs Hastalıkları Yoğun Bakımı Ünitesinde Göğüs Cerrahi İhtiyacı *Serpil Sevinç, Serkan Yazgan, Bahar Ağaoğlu Şanlı, Figen Türk, Özlem Edipoğlu, Saba Mukaddes Saygılı*
SB-070	COVID-19 pandemisinin karantina döneminde elektif kanser cerrahisi mümkün mü? 404 ardışık hastayla kurumsal deneyiminin analizi *Cemil Burak Kulle, İbrahim Fethi Azamat, Doğan Vatansever, Suat Erus, Göktuğ Akyoldaş, Ozan Gökler, Ömer Yavuz, Ezgi Cesur, Nahit Çakar, Önder Ergönül, Serhan Tanju, Şükrü Dilege*
SB-071	COVID-19 ile Pnömotoraks Birlikteliği Tesadüf mü? *Serkan Bayram, Mustafa Akyıl, Pelin Erdizci, Aysun Kosif, Abidin Levent Alpay, Selami Volkan Baysungur*
SB-072	Göğüs cerrahisi asistan ve uzmanları arasında, ilk 1 yılda COVID-19 enfeksiyonu insidansı *Serdar Evman, Merve Karaşal, Serda Kanbur, Serkan Bayram, Mustafa Akyıl, Abdurrahim Gördebil, Aysun Kosif, Ayberk Kaan Boyacıoğlu, Volkan Baysungur*
SB-073	Covid-19'a bağlı post entübasyon stenozu (PES) gelişen hastalarda tedavi deneyimlerimiz; 11 olgu *Attila Özdemir, Kadir Burak Özer, Recep Demirhan*
SB-074	Post Covid trakeal stenozlarda tedavi ve hasta yönetimi *İlknur Aytekin Çelik, Kubilay İnan, Tamer Direk, Nurettin Karaoğlanoğlu*
SB-075	COVİD-19 pandemisinde pnömomediastinum ile takip edilen hastaların analizi *Merve Özbek, Cemal Aker, Celal Buğra Sezen, Ayşegül İnci Sezen, Mustafa Vedat Doğru, Levent Cansever, Mehmet Ali Bedirhan, Muzaffer Metin*

SB-077	Covid 19 ARDShastalarında trakeostomi deneyimimiz *Murat Ersin Çardak, Sevinç Çıtak*
SB-110	Covid-19 tanısıyla takip edilen yoğun bakım hastalarında pnömotoraks ve pnömomediastinum sonuçları *İlhan Ocakcıoğlu, Merve Ocakcıoğlu, Nurettin Yiyit, Ahmet Gökhan Gündoğdu, Rüçhan Anbar*
12:30-13:30	**ÖĞLE YEMEĞİ**
13:30-15.00	**SÖZEL BİLDİRİ OTURUMU 7: Göğüs Duvarı**
	Oturum Başkanları: **Serdar EVMAN, Alpay ÖRKİ**
SB-079	Yaşlı Hastalarda Küçük Hücreli Dışı Akciğer Kanseri Nedeniyle Göğüs Duvarı İnvazyonu: Cerrahi Rezeksiyondan Sonra Mortalite ve Sağkalım *Bengisu Arabacı, Ahmet Üçvet, Serkan Yazgan, Esra Yamansavcı Şirazi*
SB-080	Göğüs Duvarının Primer Malign Tümörlerinde Histopatolojik Alt Tipin 5 yıllık ve 10 Yıllık Genel Sağkalıma Etkisi *Burak Odabaşı, Mehmet Yıldırım, İsmail Dal, M. Didem Aydemir, Kemal Demircan, Deniz E. Mahmutoğlu, Seçkin Deniz, Semih Buluklu, Aybiyçe E. Silpağar, Murat Yaşaroğlu, Bülent Aydemir, Tamer Okay*
SB-081	Sternal Dehisens: Zor ve Uzun Tedavi *Esra Yamansavcı Şirzai, Tunç Laçin, Sezer Arslan, Gamze Gül Tiryaki, Taner Ege, Bihter Sayan, Mustafa Yüksel, Bedrettin Yıldızeli*
SB-082	Yirmi Yıllık Pektus Deneyimlerimiz *Muhammed Kalkan, İlham Gülçek, Mehmet Ağar, Merve Ünal, Muhammet Reha Çelik, Hakkı Ulutaş*
SB-083	Göğüs Duvarının Agresif Fibromatozisi: Cerrahi Olarak Tedavi Edilen 6 Olgu *Gökberk Güler, Merve Ekinci, Şebnem Batur, Akif Turna*
SB-084	Erişkin Yaş Göğüs Duvarı Deformitelerinde Tedavi Yöntemleri: 14 Yıllık Deneyim *Yasemin Büyükkarabacak, Selçuk Gürz, Mehmet Gökhan Pirzirenli, Ayşen Şengül, Burçin Çelik, Necmiye Gül Temel, Ahmet Başoğlu*
SB-085	Pektus Arkuatumun Kondrosternoplasti ile Cerrahi Konstruksiyonu *Sezer Aslan, Esra Yamansavcı Şirzai, Gamze Gül Tiryaki, Jeyhun Pashayev, Reyhan Ertan, Tunç Laçin*
SB-086	Göğüs Duvarının Primer Kemik Tümörlerinde Cerrahi: Tek Merkez Deneyimi *Esra Yamansavcı Şirzai, Ahmet Üçvet, Serkan Yazgan, Erdi Çiğdem*
SB-087	Pektus Ekskavatumun Minimal İnvazif Cerrahi Tedavisi *Tunç Laçin, Esra Yamansavcı Şirzai, Taner Ege, Bihter Sayan, Nezih Onur Ermerak, Sezer Aslan, Gamze Gül Tiryaki, Jeyhun Pashayev, Reyhan Ertan, Gülnihal Mihriban Yağcı, Mohamad Kenan Atasi, Bedrettin Yıldızeli*
SB-088	Pektus karinatum deformitesinin onarımında cerrahi tedavi ve ortez kullanımının hasta memnuniyet ölçeği ile kıyaslanması *Hüseyin Yıldıran, Halil Şen*
SB-089	Göğüs Duvarı Deformitesi Nedeniyle Açık Cerrahi Teknik Uygulanan Olgu Serisi *Meltem Sevinç, Umut Öykü İskenderoğlu, Berfin Kızıldağ Aktaş, Volkan Karaçam*
SB-111	Toraks Duvarı Deformitelerinin Güncel ve Klasik Yaklaşımlarında 1.5 yıllık İKÇÜ Deneyimi *Hasan Ersöz, Mustafa Kuzucuoğlu, Mehmet Ünal, Kerametin İbrahim Taylan*
15:00-15:15	**ARA**
15:15-17:00	**SÖZEL BİLDİRİ OTURUMU 8: Akciğer Nakli / Diğer / Diyafram / Trakea / Travma**
	Oturum Başkanları: **Ali YEGİNSU, Dalokay KILIÇ**
SB-090	Uniportal torakoskopik diyafram plikasyonu: 28 vakanın retrospektif analizi *İlhan Ocakcıoğlu, Ahmet Gökhan Gündoğdu, Nurettin Yiyit*
SB-091	Torasik outlet sendromunda supra/infraklavikuler yaklaşım sonuçları: Tek merkezde 10 yıllık deneyim *Ayten Kayı Cangır, Yusuf Kahya, Bülent Mustafa Yenigün, Ayşe Uğurum Yücemen, İslam Aktürk*
SB-092	Künt Travmaya Sekonder Pnömotoraksda Gözlem Tedavisi Güvenli midir? *Özgür İşgörücü*
SB-093	Öksürüğe Bağlı Kaburga Kırıkları: 75 hastalık seri *Mehmet Oğuzhan Özyurtkan, Zeliha Arslan Ulukan, Oğuzhan Cücü*
SB-094	Port Kateter İmplantasyonunun Uzun Dönem Komplikasyonları *Seçkin Deniz, İsmail Dal, Deniz Ezgi Mahmutoğlu, Mehmet Yıldırım, Muharrem Çelik, Tamer Okay*
SB-095	Suriye'de Savaş ile İlişkili Göğüs Travmaları, Tek Merkez Deneyimi *Ahmet Uluşan, İbrahim Emre Tunca, Maruf Şanlı, Ahmet Ferudun Işık*
SB-096	Türkiye'de non-kistik fibrozis bronşektazisi için akciğer nakli: İlk kurumsal deneyim *Mustafa Vayvada, Abdurrahim Gördebil, Ertan Sarıbaş, Yeşim Uygun Kızmaz, Sevinç Çıtak, Murat Ersin Çardak, Atakan Erkılıç, Ahmet Erdal Taşçı*
SB-097	Postoperatif Akut Ağrıda Hangisi Daha Etkili: Kesi Uzunluğu mu? Operasyon Süresi mi? *Hakan Keskin, Emin Ünal*
SB-098	Postentübasyonel Trakeal Stenoz Cerrahisinde Sütür Tekniklerinin Karşılaştırılması *İlham Gülçek, Muhammed Kalkan, Merve Ünal, Hakkı Ulutaş, Muhammet Reha Çelik*
SB-099	Akciğer Rezeksiyonu geçiren hastalarda Sarkopeni'nin postoperatif etkisinin retrospektif değerlendirilmesi *Kemal Karapınar, Mehmet Toptaş, Sibel Yurt, Lale Tuna, İbrahim Akkoç*
SB-100	Akciğer naklinde vasküler rekonstrüksiyonlar *Sevinç Çıtak, Murat Ersin Çardak*

SB-101	Künt Toraks Travması Sonrası Meydana Gelen Kot Fraktürlerinin Lokalizasyonu ve Gelişen Travmatik Hemopnömotoraks Arasındaki İlişkinin İncelenmesi *Süleyman Anıl Akboğa, Yücel Akkaş*
SB-102	Çocuklarda subkutan venöz port kateter uygulaması ve klinik deneyimlerimiz *Fatih Gürler, Ahmet Oral, Selma Mine Kara Apaydın*
SB-103	Diafragma Hernileri: Tek Merkezli 85 Olgunun Analizi *Ali Bilal Ulaş, Sevde Nur Kırımlı, Yener Aydın, Atilla Eroğlu*
SB-104	Endoscopıc Thoracic Sympathectomy for Palmar and Axillary Hyperhidrosis; Analysis of Five Years *Egemen Döner, Erhan Durceylan, Ahmet Enes Arıkan*
17:00-17:15	**ARA**
17:15-18:15	**SÖZEL BİLDİRİ OTURUMU 9: Mediasten / Pediatrik**
	Oturum Başkanları: **Handan TANRIKULU, Erkan KABA**
SB-105	Acil Cerrahi Gerektiren Pediatrik Mediastinal Tümör Deneyimimiz *Nurevşan Kuşdoğan, Ahmet Uluşan, Mehmet Akif Ekici, Maruf Şanlı, Ahmet Ferudun Işık*
SB-106	Mediastinal Kitlelerin Analizi ve Cerrahi Yaklaşımları *İlham Gülçek, Mehmet Ağar, Muhammed Kalkan, Merve Ünal, Muhammet Reha Çelik, Hakkı Ulutaş*
SB-108	Mediastinal Kistlerde Cerrahi; 60 Olgunun Analizi *İlham Gülçek, Muhammed Kalkan, Mehmet Ağar, Merve Ünal, Muhammet Reha Çelik, Hakkı Ulutaş*
SB-109	EBUS Lenf Nodu Biyopsilerinde "Surgicel'e Karşı Yabancı Cisim Reaksiyonu" Tanısı *İlteriş Türk, Fatma Babacan, Leyla Nesrin Acar, Yetkin Ağaçkıran, Göktürk Fındık, Pınar Bıçakçıoğlu*
18:15-19:15	**POSTER DEĞERLENDİRME**
	Oturum Başkanları: **Timuçin ALAR, Seray HAZER**
19:15-20:15	**Çalışma Grubu Toplantıları**

SALON A

08:00-08:50	**36. OTURUM: Eğitim Saati**
	Oturum Başkanları: **Levent CANSEVER, Cemal ÖZÇELİK**
	Superior sulkus tümörü cerrahisi - **Bedrettin YILDIZELİ**
	Karsinoid tümörlerde cerrahi - **Erkan DİKMEN**
08:50-09:00	**ARA**
09:00-09:45	**38. OTURUM: Göğüs Deformiteleri**
	Oturum Başkanları: **Semih HALEZEROĞLU, Mehmet BİLGİN**
	Her pektus ameliyat edilmeli mi?: Gerçek endikasyonlar - **Kamil KAYNAK**
	Ravitch, Nuss, Abramson: Sonrasında ne var? Yeni yöntemler? - **Volkan KARAÇAM**
	Vakum tedavisi ve ortezler: Ne zaman, kime? - **Serdar HAN**
09:45-10:15	**40. OTURUM: Torasik Outlet Sendromu**
	Oturum Başkanları: **Selçuk KÖSE, Kadir Olgun ARIBAŞ**
	TOS'ta gerçek endikasyonlar- **Y. Altemur KARAMUSTAFAOĞLU**
	TOS'ta transaksiller-supraklavikuler yaklaşımlar - **Murat KARA**
10:15-10:30	**ARA**
10:30-11:00	**42. OTURUM: Göğüs Duvarı Rekonstrüksiyon Yöntemleri**
	Oturum Başkanları: **Bülent TUNÇÖZGÜR, Hasan TÜRÜT**
	Rekonstrüksiyonun sınırı: Plastik cerrahlar olmadan yapamaz mıyız? - **Ali ÇELİK**
	Gelişen teknoloji, yeni greftler, kişiye özel rekonstrüksiyon - **Recep DEMİRHAN**
11:00-12:00	**44. OTURUM: Panel - Göğüs Cerrahisi Sorunları / Sorunsalı**
	Oturum Başkanları: **Hakan KUTLAY, Ilgaz DOĞUSOY**
	Asistan eğitimi ve rotasyonlarında yaşanan sorunlar **Gizem KEÇECİ ÖZGÜR**
	Periferde göğüs cerrahı olmak: Sorunlar ve çözüm önerileri - **Talha DOĞRUYOL**
12:00-12:30	**KAPANIŞ TÖRENİ**

SALON B

08:00-08:50	**37. OTURUM: Eğitim Saati**
	Oturum Başkanları: **Levent DERTSİZ, Burçin ÇELİK**
	Trakeostomi teknikleri ve T-tüp uygulamaları - **Ümit AYDOĞMUŞ**
	Port ve plevral kateter uygulamaları - **Serkan UYSAL**
08:50-09:00	**ARA**
09:00-09:45	**39. OTURUM: Bronkoplevral Fistüller**
	Oturum Başkanları: **Alpaslan ÇAKAN, Cumhur SİVRİKOZ**
	Bronkoplevral fistülde konservatif ve non invaziv tedavi yöntemleri - **Ali ÇELİK**
	Bronkoplevral fistülde cerrahi tedavi yöntemleri - **Celal TEKİNBAŞ**
09:45-10:15	**41. OTURUM : Ampiyem**
	Oturum Başkanları: **Koray DURAL, Mehmet YILDIRIM**
	Erken ve geç dönemde ampiyem cerrahisi - **Ekber ŞAHİN**
	Tüberkolüz ampiyem yönetimi - **Göktürk FINDIK**
10:15-10:30	**ARA**
10:30-11:00	**43. OTURUM: Medikolegal Sorunlar**
	Oturum Başkanları: **Tamer OKAY, Nurettin YİYİT**
	Travmada adli yükümlülük ve raporlama - **Elif DUMAN**
	Bilirkişilik, askeri ve sivil maluliyet - **Ersin SAPMAZ**
11:00-12:00	**45. OTURUM: Akademik Saat**
	Oturum Başkanları: **Murat KARA, Ufuk ÇAĞIRICI**
	Yürüyen uluslararası önemli çalışmalar - **Hüseyin MELEK**
	Son üç yılda yayımlanan önemli makaleler - **Necati ÇİTAK**
	Göğüs cerrahisi kaynak kitapların tanıtımı - **Oğuzhan ÖZYURTKAN**
12:00-12:30	**KAPANIŞ TÖRENİ**

27 Ekim 2021, Çarşamba

PB-001 Toraksta Sıradışı Bir Yabancı Cisim: Embolizasyon Kateteri
İlteriş Türk, Gülşen Yılmaz, Koray Aydoğdu, Göktürk Fındık

PB-002 Sol Konjenital Perikard Yokluğu
Çağatay Çetinkaya, Hasan Fevzi Batırel

PB-003 Farklı bir Sivilce: Akciğerlerin Hidradenitis Süpürativası (HS)
Ulukan Cenal, Eyad Al Masri, Bassam Redwan, Katina Nikolova, Christian Begher, Buckhard Thiel, Volkan Kösek

PB-004 COVİD-19 Pnömonisi ile Karışan Bir PAP Olgusu
Omer Topaloglu, Mustafa Sisman, Sami Karapolat, Atila Turkyilmaz, Celal Tekinbas

PB-006 Özofagus Karsinom ve Endobronşial Leiomyoma Birlikteliği: Nadir Bir Olgu
Tamer Direk, Kubilay İnan, Sabri Can Mutlu, İlknur Aytekin Çelik, Nurettin Karaoğlanoğlu

PB-007 Takayasu arteriti tedavisi sırasında gelişen pulmoner aspergillom olgusu
Ayşegül Kurtoğlu, İsmail Tombul, Irmak Akarsu, Mustafa Şevki Demiröz, Muhammet Sayan, Ali Çelik

PB-008 Simultaneous Bilateral Spontaneous Pneumothorax with COVID-19 Pneumonia
Pelin Erdizci, Mustafa Akyıl, Serkan Bayram, Ozan Kaya, Rıza Serdar Evman, Selami Volkan Baysungur

PB-011 COVID-19 Nedeniyle Tetkik Edilirken Saptanan Cerrahi Olarak Tanı Konulan Benign Akciğer Hastalıkları
Leyla Nesrin Acar, Seray Hazer

PB-015 Kuru İğne Tedavisi Sonrası Nadir Bir Komplikasyon; Pnömotoraks
Beniz İrem Ersoy Şiğva, Kerem Karaarslan

PB-017 Bilateral eş zamanlı pnömotoraks ile başvuran lenfanjiyoleiomyomatozis olgusu
Damla Hasgül, Sungur Selim Sinan, Abdulkerim Bayülgen, Rabia Bozdoğan, Yüksel Balcı, Mehmet Oğuz Köksel

PB-018 Covid-19 Pnömonisi Sonrası İlginç Bir Akciğer Sekeli
Meltem Sevinç, Umut Öykü İskenderoğlu, Burak Geyik, Bahar Ağaoğlu Şanlı, Aydın Şanlı

PB-019 Oral Antikoagülan Kullanımına Bağlı Gelişen Spontan Hemotoraks *Rza Mammadov, Seda Kahraman Aydın, Ayşe Gül Ergönül, Tevfik İlker Akçam*

PB-020 Nadir Bir Göğüs Cerrahisi Komplikasyonu: Tekstiloma
Omer Topaloglu, Alaaddin Buran, Murat Erdogan, Sami Karapolat, Atila Turkyilmaz, Celal Tekinbas

PB-021 İatrojenik Özafagus Perforasyonu Sonrası Akciğer Absesi Tedavisi
Erhan Durceylan, Selçuk Dişibeyaz, Erkin Öztaş, Tuncer Temel, Berat Acu, Enes Arıkan, Cumhur Sivrikoz, Egemen Döner

PB-022 Yabancı Cisim Aspirasyonuna Bağlı Gelişen Psödobronşektazi
Muhammed Kalkan, İlham Gülçek, Merve Ünal, Hakkı Ulutaş, Muhammet Reha Çelik

PB-023 Kovid 19 sonrası geç dönemde gelişen dev bül olgusu: olgu sunumu
Bayram Metin, Mehmethan Turan, Emel Eskitaşcıoğlu

PB-024 Pancoast tümörü taklit eden izole pulmoner amiloidosis
Merve Şatır Türk, Nur Dilvin Özkan, Muhammet Sayan, Nalan Akyürek, Ali Çelik

PB-025 Santral Venöz Katatere Bağlı Subclavian Ven Trombozu Zemininde Gelişen Şilotoraks Olgusu
Dilara Gürsoy, Ahmet Kayahan Tekneci, Tevfik İlker Akçam, Alpaslan Çakan

PB-026 Surgical Management of Chest Trauma in A Developing Country: Initial Experience in Northern Ghana
Adamu Issaka, Sezer Arslan, Theophilus Adjeso, Korkut Bostancı, Mustafa Yüksel

PB-027 Behçet hastalığı olan bir hastada hemoptizi ile prezente olan pulmoner arter trombozu? Pulmoner arter anevrizması? Pulmoner emboli?
Abdülaziz Kök, Süleyman Ceyhan, Osman Cemil Akdemir, Sedat Ziyade, Bekir İnan, Ömer Soysal

PB-028 Akciğer kist hidatiği operasyonundan sonra oluşan nüks göğüs duvarı kist hidatiği
Yücel Akkaş, Merve Hatipoğlu, Bülent Koçer

PB-030 Nadir bir Spontan Hematopnömotoraks-Acil Cerrahi Endikasyonu mudur?
Ulukan Cenal, Eyad Al Masri, Bassam Redwan, Katina Nikolova, Christian Begher, Buckhard Thiel, Volkan Kösek

PB-031 Aksidental Pulmoner Arter Yaralanmasında Greft Tamiri: 12 Yıllık Takip
Deniz Piyadeoğlu, Serkan Bayram, Cemal Asım Kutlu

PB-032 Pnömotoraks nedeniyle takip edilen c-ANCA negatif Wegener Granülomatozu: Olgu sunumu
Semih Buluklu, İsmail Dal, Seçkin Deniz, Mehmet Yıldırım, Bülent Aydemir, Tamer Okay

PB-035 Covid-19 Enfeksiyonu Sonrası Bilateral Büllöz Akciğer, Olgu Sunumu
Elçin Ersöz Köse, Abdurrahim Gördebil, Enes Bayram, Cansel Atinkaya Baytemir, İrfan Yalçınkaya

PB-036 Şiddetli Göğüs Ağrısının Nadir Karşılaşılan Sebebi: Pulmoner Arteriyovenöz Malformasyon Olgusu
Zeynep Cesur, Derya Tüten Özdemir

PB-038 Subfirenik apsenin unutulmuş bir komplikasyonu: İntratorasik evolüsyon
Abdülaziz Kök, Osman Cemil Akdemir, Süleyman Ceyhan, Sedat Ziyade, Ömer Soysal

PB-040 Kronik ağrı tedavisi uygulamalarında nadir bir komplikasyon: üç pnömotoraks olgusu
Hüseyin Yıldıran, Halil Şen

PB-041 Rüptüre enfekte kist hidatik: Cerrahi tedavi gecikince neler oluyor?
Osman Cemil Akdemir, Abdülaziz Kök, Süleyman Ceyhan, Sedat Ziyade, Ömer Soysal

PB-043 Çeyrek Asırlık Yabancı Cisim
Kadir Baturhan Çiflik, Yücel Akkaş, Anıl Gökçe, Büşra Özdemir Çiflik, Bülent Koçer

PB-044 Spontan Hemotoraks ile Prezente Olan ve Kötü Prognoz Gösteren Nadir Bir Olgu: Plevral Anjiosarkom
Hasan Yavuz, Ahmet Kayahan Tekneci, Tevfik İlker Akçam, Kutsal Turhan

PB-045 Whipple ameliyatı ile tedavi edilen pankreas adenokarsinomunun geç dönem özofagus metastazı
Elgün Valiyev, Dilvin Nur Özkan Koyuncuoğlu, Muhammet Sayan, Nalan Akyürek, Hasan Bostancı, Osman Yüksel, Ali Çelik

PB-046 Primer Pulmoner Hodgkin Lenfoma; Bir Olgu Sunumu
Serdar Han, Tevfik Kaplan, Çiğdem Gonca, Haldun Umudum

PB-047 Nadir Bir Tümörün Nadir Bir Metastazı: Adrenokortikal Karsinomun Endobronşiyal Metastazı
Ayşe Ulusoy, Mustafa Akyıl, Serkan Bayram, Abidin Levent Alpay, Merve Karaşal, Abdurrahim Gördebil, Selami Volkan Baysungur, Emine Aksoy

PB-048 Akciğerin Nadir Görülen Bir Adenokarsinoma Varyantı: Enterik Adenokarsinom
Gizem Keçeci Özgür, Deniz Nart, Tevfik İlker Akçam

PB-050 Posterior Mediasten Yerleşimli Dev Gastrointestinal Stromal Tümör
Kübra Alphan Kavak, Gökhan Kocaman, Bülent Mustafa Yenigün, Gülşah Kaygusuz, Elif Özgür, Ayten Kayı Cangır

PB-051 Papiller Tiroid Karsinomu Nedeniyle Opere Bir Olguda İmmunuterapi Sonrası Sağ Pnömonektomi
Serkan Bayram, Pelin Erdizci, Mustafa Akyıl, Abidin Levent Alpay, Selami Volkan Baysungur

PB-055 Primer Akciğer Malignitesini taklit eden Waldenström Makroglobulinemisi
Irmak Akarsu, Aykut Kankoç, İsmail Tombul, Merve Türk, Muhammet Sayan, Ali Çelik

PB-056 Solunum Kapasitesi Sınırlı Senkron Tümörlü Olgu
Mesut Buz, Selime Kahraman, Talha Doğruyol, Recep Demirhan

PB-058 Mediastinel Dev Liposarkom Olgusu
Salih Çokpınar, Gülseren Birgul Antepuzumu Sezgin, Ezgi Okuyucu, Mehmet Zekeriya Can, Serdar Şen

PB-059 Lymphoma Diagnosed By Chylothorax In A Case Who Was Misdiagnosed With Kikuchi-Fujimoto Disease
Serkan Bayram, Pelin Erdizci, Mustafa Akyıl, Hakan Yılmaz, Selami Volkan Baysungur

PB-061 Pancoast tümör nedeniyle akciğer rezeksiyonu yapılan hastalarımızın incelemesi
Talha Doğruyol, Selime Kahraman, Atilla Özdemir, Recep Demirhan

PB-062 Ibrutinib ilişkili alveoler hemoraji ve spontan hemotoraks olgusu
İsmail Tombul, Muhammet Sayan, Nazlıhan Boyacı Dündar, Asena Dikyar, Şeyma Yıldız, Ali Çelik

PB-064 Akciğer'de Yerleşim Gösteren Ekstranodal Marjinal Zon Lenfoma Olgusu
Edward Hassan Bakali, Gizem Keçeci Özgür, Mine Hekimgil, Tevfik İlker Akçam

PB-065 Bronşiektazi dokusu içerisinde gelişen MALT lenfoma
Arif Ateş, Hıdır Esme

PB-066 Ektopik ACTH sendromuna yol açan tipik karsinoid tümör vakası: Cerrahiye dramatik yanıt
Aykut Kankoç, Merve Şatır Türk, Dilvin Özkan Koyuncuoğlu, İsmail Tombul, Muhammet Sayan, Ali Çelik

PB-067 Primer akciğer kanserini taklit eden prostat kanseri metastazı
İsmail Tombul, Merve Şatır Türk, Irmak Akarsu, Muhammet Sayan, Ali Çelik

PB-069 Transtorasik Biyopsi Sonrası Gelişen Şilotoraks: Olgu Sunumu
Hasan Doğan, Hıdır Esme

PB-070 Primer Pulmoner Lenfoma; Olgu Sunumu
Elçin Ersöz Köse, Abdurrahim Gördebil, Enes Bayram, Cansel Atinkaya Baytemir, İrfan Yalçınkaya

PB-073 Erişkin hastada akciğer malformasyonu: Konjenital kistik adenomatid malformasyon
Samed Baloğlu, Gökhan Kocaman, Bülent Mustafa Yenigün, Murat Özkan

PB-074 Ewing sarkomu ve mediyastinal dev metastaz: Cerrahinin yeri?
Osman Cemil Akdemir, Süleyman Ceyhan, Abdülaziz Kök, Sedat Ziyade, Mehmet Beşiroğlu, Ömer Soysal

PB-075 Plevra Biyopsisi İle Tanı Konmuş Mantle Hücreli Lenfoma Olgusu
Merve Karaşal, Enes Bayram, Serkan Bayram, Mustafa Akyıl, Levent alpay, Selami Volkan Baysungur

PB-078 Akciğer metastazını taklit eden bir interstisyel akciğer hastalığı: Pulmoner Langerhans Hücreli Histiyositozis
Dilara Candan, Leyla Nesrin Acar, Selim Şakir Erkmen Gülhan, Funda Demirağ

PB-079 Videotorakoskopik Orta Lobektomi Sonrası Gelişen İntraparankimal Hematom
Salih Cokpinar, Gülseren Birgul Antepuzumu Sezgin, Serdar Sen

PB-080 Pet-Ct Yanlış Pozitifliği Nedeni: Postoperatif Surgey Cell
Selime Kahraman, Mesut Buz, Recep Demirhan

PB-083 Atipik mediastinal kist: lenfanjioma
Samed Baloğlu, Gökhan Kocaman, Bülent Mustafa Yenigün, Serkan Enön

PB-085 Kronik anterior sternoklavikular dislokasyonda 8 figürlü rekonstrüksiyon tekniği
İlhan Ocakcıoğlu, Nurettin Yiyit

PB-086 Servikotorasik tümörlerde anterior transmanubrial yaklaşım: İki olgu sunumu
İlhan Ocakcıoğlu, Nurettin Yiyit

PB-087 Kartagener Sendromuna Bağlı Bronşektazi Nedeniyle Opere Edilen Situs İnversus Totalisli Üç Olgu
Seda Kahraman Aydın, Tevfik İlker Akçam, Ayşe Gül Ergönül, Kutsal Turhan

PB-088 Dev Kist Hidatikte Parankim Koruyucu Cerrahinin Yeri
Eyüp Halit Yardımcı, İsmail Ertuğrul Gedik, Timuçin Alar

PB-090 Bir olgu üzerinden bronkoplevral fistüle yaklaşım
Hasan Ersöz, Mustafa Kuzucuoğlu, Mehmet Ünal, Keramettin İbrahim Taylan

PB-091 Nüks kondrosarkom olgusunda re-Dartevelle yaklaşımı
Dilvin Özkan Koyuncuoğlu, Sercan Tak, Muhammet Sayan, Hakan Emmez, Aydemir Kale, Ali Çelik

PB-092 Sağ torakotomi ile sol bronkoplevral fistül onarımı
Merve Karaşal, Ozan Kaya, Serkan Bayram, Levent Alpay, Selami Volkan Baysungur

PB-093 Nadir Olgunun Nadir Komplikasyonu: Lateral Segmentektomi Sonrası Pnömomediastinum Pnömoderma
İsmail Sarbay, Ömer Faruk Sağlam, Akif Turna

PB-094 COVİD-19 pnömonisinde Plörektomi/dekortikasyon sonrası artan uzamış hava kaçağı riski
Merve Şatır Türk, İsmail Tombul, Muhammet Sayan, Ali Çelik, Abdullah İrfan Taştepe

PB-096 COVID-19 Hastalarında Göğüs Cerrahisi Konsültasyonları
Nilay Çavuşoğlu Yalçın, Muharrem Özkaya, Erhan Özyurt

PB-097 Trakeal Darlık, Sol Ana Bronşial Darlık ile Birlikte Sol Üst Lob Bronşial Atrezi Birlikteliği. Olgu Sunumu
Bayram Metin, Mehmethan Turan

PB-099 Semptomatik Pulmoner Arteriovenöz Malformasyon Olgusu
Suzan Temiz Bekce

PB-100 İki olguda supraklavikuler yerleşimli vasküler kitleler
Fulden Görgüner, Gökhan Kocaman, Bülent Mustafa Yenigün, Rıfat Murat Akal, Ayten Kayı Cangır

PB-101 COVID-19 pnömonisi sonrası semptomatik diafragma elevasyonu
Sercan Aydın, Seda Kahraman Aydın, Yunus Emre Şentürk

PB-103 Geniş Göğüs Duvarı Rezeksiyonu Yapılan Tümörlerin Lokalizasyonuna Göre Rijid Rekonstrüksiyon Yöntemlerinin Değerlendirilmesi; 81 Olgu ile
Kadir Burak Özer, Attila Özdemir, Recep Demirhan

PB-104 Mikst tip göğüs duvarı deformitelerinin düzeltilmesi torakal skolyoz derecesini artırır mı?
Umut Öykü İskenderoğlu, Kamran Aliyev, Şükür Musayev, Volkan Karaçam

PB-105 Uygunsuz sütürle kapatılan torakotominin komplikasyonu osteomyelitin VAC ile tedavisi
Yücel Akkaş, Süleyman Anıl Akboğa, Bülent Koçer

PB-106 Kot Rezeksiyonu Uyguladığımız Slipping Rib Sendrom Olgusu
Mesut Buz, Selime Kahraman, Kadir Burak Özer, Recep Demirhan

PB-108 Nüks malign periferik sinir kılıfı tümörü ile prezente olan Nörofibromatozis Tip 1 olgusu
Ezin Cem Yeni, Kenan Can Ceylan, İlker Kızıloğlu, Nur Yücel

PB-109 Primer göğüs duvarı yerleşimli kostadan köken alan nadir görülen dev hemanjiom olgusu
Attila Özdemir, Fatma Tuğba Özlü, Recep Demirhan

PB-111 Meme kanserini taklit eden kostal kondrosarkom
Yunus Türk, Serkan Yazgan, Ahmet Üçvet

PB-112 Biyopsi İçin Yönlendirilen Dev Kondrosarkom Olgusu
Kerem Karaarslan, Beniz İrem Ersoy Şiğva

PB-113 Beş Aylık Kız Bebekte Komplet Sternal Kleft Düzeltilmesi
Mehmet Oğuzhan Özyurtkan, Mustafa Yüksel, Necmettin Kutlu, İsmail Şener Demiroluk, Baran Şimşek

PB-114 Toraks Duvarının Nadir Görülen Bir Lezyonu: Dev Skapulotorasik Bursit
Selçuk Gürz, Necmiye Gül Temel, Aslı Tanrıvermiş Sayıt, Yurdanur Süllü

PB-115 Periosteal Chondroma of Rib at Adulthood Age
Can Berk Kurt, Tibet Uğur Kurak, Hamide Sayar, Fadime Eda Gökalp Satıcı, Erhan Ayan

PB-117 Pektus Ekskavatumun Açik Cerrahisinde Kullanilan Stratos Sisteminin (Titanium Bar) Uzun Dönem Takibinde Kirilmasi; Olgu Sunumu
Tevfik Kaplan, Çiğdem Gonca, Serdar Han

PB-118 Atipik seyirli aksesuar kosta
Merve Şengül İnan, Denizhan Kılınç, Hakan Işık, Ersin Sapmaz, Alper Gözübüyük

PB-119 Ateşli silah yaralanması sonrası gelişen kosta osteomyelitinin VAC ile tedavisi
Yücel Akkaş

PB-121 Kronik bir göğüs ağrısı varlığında tanınız ne olabilir?: İlginç bir kistik nodül
Halil Şen, Hüseyin Yıldıran, Atilla Can

PB-122 Çok nadir görülen göğüs duvarı benign ne- oplazmı: non-ossifying fibroma
Serda Kambur Metin, Merve Karaşal, Sipan Bilek, Mustafa Akyıl, Selami Volkan Baysungur

PB-123 Göğüs duvarında apse oluşturan göğüs duvarı tüberkülozu
Osman Cemil Akdemir, Abdülaziz Kök, Süleyman Ceyhan, Sedat Ziyade, Ömer Soysal

PB-124 Künt travmaya bağlı akciğer herniasyonunun şekil hafızalı nitinol alaşımlı kosta plağı ve prolen mesh ile tamiri
Yücel Akkaş, Anıl Gökçe, Bülent Koçer

PB-125 Çocukluk çağı göğüs duvarı hamartomu
Gamze Gül Tiryaki, Sezer Aslan, Esra Yamansavcı Şirzai, Tunç Laçin

PB-127 Antikoagulant kullanımına bağlı gelişen spontan göğüs duvarı hematomu olguları
Argün Kış, Gökhan Öztürk, Ümit Aydoğmuş

PB-128 Kosta Tümörü Rezeksiyonu Sonrası Plazmasitom Saptanan Üç Olgu
Hasan Yavuz, Ahmet Kayahan Tekneci, Tevfik İlker Akçam, Kutsal Turhan

PB-129 Kotta Langerhans hücreli histiyositozis
Osman Cemil Akdemir, Süleyman Ceyhan, Abdülaziz Kök, Sedat Ziyade, Ömer Soysal

PB-130 Göğüs duvarı yerleşimli nodüler fasiit
Damla Hasgül, Abdulkerim Bayülgen, Rabia Bozdoğan Arpacı, Mehmet Oğuz Köksel, Sungur Selim Sinan

PB-131 Çocukta Ewing Sarkomu'nda kot rezeksiyonu ile lokal kontrol
Abdülaziz Kök, Osman Cemil Akdemir, Süleyman Ceyhan, Sedat Ziyade, Ömer Soysal, Fatma Betül Çakır

PB-132 Göğüs duvarı kaynaklı dev kondrosarkomda radikal cerrahi
Ahmet Sami Bayram, Eylem Yentürk, Tolga Evrim Sevinç, Hüseyin Melek, Elçin Süleymanov, Gizem Gedikoğlu, Kerem Gündoğan, Cengiz Gebitekin

PB-133 Göğüs Duvarının Nadir Bir Tümörü: Anjiomatozis
Mehmet Çetin, İlteriş Türk, Ebru Sayılır Güven, Funda Demirağ, Pınar Bıçakçıoğlu

PB-134 Göğüs Duvarı, Batın Duvarı ve Kolda Nüks Multipl Agresif Fibromatozis Olgusu
Memduh Salih Çifcibaşı, Gökberk Güler, Merve Ekinci, Gizem Özçıbık, Akif Turna

PB-135 Servikal uzanım gösteren mediastinal neurofibrom ve cerrahi tedavisi:
Egemen Döner, Melek Kezban Gürbüz, Erhan Durceylan, Ahmet Enes Arıkan

PB-136 Timik Hiperplazili Myastenia Gravis Hastaları için Subksifoidal Uni-port Timektomi: Uzun Dönem Takip
Ulukan Cenal, Eyad Al Masri, Bassam Redwan, Katina Nikolova, Christian Begher, Buckhard Thiel, Volkan Kösek

PB-138 Ön mediastende tesadüfen saptanan maligniteyi taklit eden nadir bir tanı: Castleman Hastalığı
Halil Şen, Hüseyin Yıldıran, Atilla Can

PB-139 Nüks Mediyastinal Liposarkomada Tekrarlayan Cerrahi Doğru Seçenek midir?
Koray Dural, Berkant Özpolat, Nesimi Günal, Salih Kür, Ezgi Amioğlu

PB-140 Mediyastinal kitle: Koroner arter by-pass safen grefti psoudoanevrizması
Osman Cemil Akdemir, Abdülaziz Kök, Süleyman Ceyhan, Sedat Ziyade, Bekir İnan, Ömer Soysal

PB-141 İdiyopatik (immün) trombositopenik purpura tanılı hastada mediyastende Castleman Hastalığı
Abdülaziz Kök, Süleyman Ceyhan, Osman Cemil Akdemir, Sedat Ziyade, Güven Çetin, Ömer Soysal

PB-142 Pulmoner lenf nodu mukormikozisi
Arif Ateş, Hıdır Esme

PB-144 Kist hidatiği taklit eden Ganglionörom
Mustafa Kuzucuoğlu, Hasan Ersöz, Mehmet Ünal, Keramettin İbrahim Taylan

PB-145 Kardiyak bası yapan dev mediyastinal sinoviyal sarkom: Cerrahi tedavi ve komplet rezeksiyon zorlanmalıdır
Süleyman Ceyhan, Abdülaziz Kök, Osman Cemil Akdemir, Sedat Ziyade, Ömer Soysal

PB-146 Dev mediaystinal kitle; Genel anestezi ile biyopsi esnasında kardiyak arrest gelişebilir
Abdülaziz Kök, Süleyman Ceyhan, Osman Cemil Akdemir, Sedat Ziyade, Yasin Ay, Ömer Soysal

PB-147 Klinik Öngörünün Tanıda Önemi; Sekestrasyon mu, Lenfoma mı?: Olgu Sunumu
Fatmagül Demir, Ekber Şahin

PB-148 Firenik sinir sakrifiye edilerek eksizyonu sağlanan mediyastinal kistik matür teratom
Osman Cemil Akdemir, Süleyman Ceyhan, Abdülaziz Kök, Sedat Ziyade, Yasin Ay, Ömer Soysal

PB-149 Mediyastinal anaplastik kasrsinom
Abdülaziz Kök, Süleyman Ceyhan, Osman Cemil Akdemir, Sedat Ziyade, Ömer Soysal

PB-150 Mediastinal liposarkoma olgusu
Mahmut Yıldız, Funda Öz, İlyas Konuş, Metin Çelik, Edip Dedeoğlu, Fatih Meteroğlu

PB-152 Dev mediyastinal matür teratom
Süleyman Ceyhan, Abdülaziz Kök, Osman Cemil Akdemir, Sedat Ziyade, Ömer Soysal

PB-153 Timomanın nadir bir alttipi "Mikronodüler Timoma"
Hasan Ersöz, Mustafa Kuzucuoğlu, Mehmet Ünal, Keramettin İbrahim Taylan, Mehmet Ali Uyaroğlu

PB-154 Posterior Mediastenin Nadir Bir Tümörü: Özefagus Duplikasyon Kisti
Selime Kahraman, Berk Çimenoğlu, Recep Demirhan

PB-155 Primer Pnömomediastinum
Seçkin Deniz, Kemal Demircan, Semih Buluklu, Mehmet Yıldırım, Bülent Aydemir, Tamer Okay

PB-157 Mediastenin Nadir Bir Tümörü: Ganglionöroma
Selime Kahraman, Attila Özdemir, Recep Demirhan

PB-158 Şilotoraks ile prezente olan izole mediastinal tüberküloz lenfadenit
Arif Ateş, Hıdır Esme, Mehmet Mermer

PB-159 Transtrakeal Yaklaşımla Servikal Özefagus Perforasyonun Onarımı
Kadir Baturhan Çiftlik, Muhammet Ali Beyoğlu, Mehmet Furkan Şahin, Alkın Yazıcıoğlu, Erdal Yekeler

PB-160 Özofageal Yabancı Cisim Çıkarımında Alternatif Bir Yöntem: Divertiküloskopi
Hilal Zehra Kumbasar Danacı, İbrahim Emre Tunca, Maruf Şanlı, Ahmet Uluşan

PB-161 Submukozal Tünel ile Endoskopik Rezeksiyon Uygulanan Özofagus Leiomyomlu Bir Olgu
Elçin Ersöz Köse, Fatih Aslan, Sipan Bilek, İlyas Tuncer, İrfan Yalçınkaya

PB-162 Balık kılçığı yutulmasına bağlı özofagus perforasyonu ve akut mediastinit
Arif Ateş, Hıdır Esme

PB-163 COVİD-19 Pandemisinden Korunmada Karşılaşılan İlginç Bir Özofagus Yabancı Cisim Olgusu
Omer Topaloglu, Burcu Gungor, Oguzhan Bayraklı, Sami Karapolat, Atila Turkyilmaz, Celal Tekinbas

PB-164 Özofagus 1. Darlığında Kalan Entübasyon ile Sonuçlanan Bir Yabancı Cisim Olgusu
Omer Topaloglu, Alaaddin Buran, Sami Karapolat, Atila Turkyilmaz, Celal Tekinbas

PB-167 Pediatrik Göğüs Cerrahisinde Diyot Lazer Kullanımı
Ulukan Cenal, Eyad Al Masri, Bassam Redwan, Katina Nikolova, Christian Begher, Buckhard Thiel, Volkan Kösek

PB-168 Ewing Sarkomu olan 12 Yaşındaki Hastada Minimal İnvaziv Kaburga ve Akciğer Rezeksiyonu
Ulukan Cenal, Eyad Al Masri, Bassam Redwan, Katina Nikolova, Christian Begher, Buckhard Thiel, Volkan Kösek

PB-170 İki olgu nedeniyle; Çocuklarda dev hidatik kist olan olgularda lobektomi gerekir mi?
Fatih Meteroğlu, Metin Çelik, Mahmut Yıldız, İlyas Konuş, Edip Dedeoğlu, Funda Özbegtaş

PB-172 Akciğere metastatik osteosarkom: Pnömonektomi yapılabilir mi?
Abdülaziz Kök, Osman Cemil Akdemir, Süleyman Ceyhan, Bekir İnan, Sedat Ziyade, Fatma Betül Çakır, Ömer Soysal

PB-173 İki seviye trakeal stenozu olan hastada ardışık cerrahi yaklaşım
Narmin Niftaliyeva, Aykut Kankoç, Nur Dilvin Özkan Koyuncuoğlu, Muhammet Sayan, Ali Çelik, Abdullah İrfan Taştepe

PB-175 Trakea Orijinli Hibrid Periferik Sinir Kılıfı Tümörü: Nadir Bir Olgu
Emrah Karcı, Kamran Aliyev, Volkan Karaçam, Kemal Can Tertemiz

PB-176 Öksürük ile prezente olan pulmoner arter koilinin bronşa migrasyonu
Osman Cemil Akdemir, Abdülaziz Kök, Süleyman Ceyhan, Sedat Ziyade, Ömer Soysal

PB-177 Trakeal Bronkus: Trakeanın Nadir Görülen Doğumsal Anomalisi
Kadir Baturhan Çiftlik, Süleyman Anıl Akboğa, Yücel Akkaş, Büşra Özdemir Çiftlik, Bülent Koçer

PB-179 Nadir bir endobronşiyal kitle sebebi leiomyom
Argün Kış, Gökhan Öztürk, Ümit Aydoğmuş

PB-181 Post-Entübasyon Trakeomegaliye Sekonder Trkeoözofageal Fistül Olgusu
Çiğdem Gonca, Tevfik Kaplan, Barış Ecevit Yüksel, Serdar Han

PB-182 Nadir Bir Olgu Sunumu; Endobronşial Nörofibromun Snare ile Eksizyonu
Merve Karaşal, Sipan Bilek, Serkan Bayram, Mustafa Akyıl, Aysun Kosif, Selami Volkan Baysungur

PB-183 Erişkin hastada nadir görülen yabancı cisim aspirasyonu: Zeytin çekirdeği aspirasyonu
Damla Hasgül, Abdulkerim Bayülgen, Sungur Selim Sinan, Erhan Ayan

PB-186 Semptom oluşturan retrosternal mermi çekirdeğinin çıkarılması
Hatice Eryiğit Ünaldı

PB-188 Dev Post-travmatik Kist: Cerrahi mi? Takip mi?
Mehmet Ağar

PB-189 Multipl Travmaya İkincil Yoğun Bakımda Takip Edilen Olguda Kosta Fiksasyonunun Prognoza Etkisi
İsmail Ertuğrul Gedik, Eyüp Halit Yardımcı, Timuçin Alar

PB-190 COVID-19 Pandemisi Döneminde Göğüs Cerrahisi Uygulamaları: Travmatik Hemotoraksa Yaklaşım
Kadir Baturhan Çiftlik, Merve Hatipoğlu, Yücel Akkaş, Büşra Özdemir Çiftlik, Bülent Koçer

PB-192 Travmatik Yabancı Cisim Aspirasyonu: Spontan Ekspektorasyon
Fatma Bağrıaçık, Merve Şengül İnan, Hakan Işık, Sedat Gürkök

PB-195 İlginç Bir Kot Fraktürü; Olgu Sunumu
Beniz İrem Ersoy Şiğva, Kerem Karaarslan

11. Ulusal
Göğüs Cerrahisi
Kongresi
"Uluslararası Katılımlı"
24-27 Ekim 2021
Susesi Otel ve Kongre Merkezi / ANTALYA
www.goguscerrahisi2021.org

SEÇİLMİŞ SÖZEL BİLDİRİLER

SSB-01
Küçük Hücreli Dışı Akciğer Kanserinde Rezeksiyon Öncesi ve Sonrasında, Serum Endokan ve VEGF Düzeylerinin Karşılaştırılması

Mesut Melih Özercan[1], Burcu Ancın[2], Yiğit Yılmaz[3], Serkan Uysal[4], Ulaş Kumbasar[5], Zeynep Sarıbaş[6], Erkan Dikmen[4], Rıza Doğan[4]
[1]SBÜ Atatürk Sanatoryum Göğüs Hastalıkları ve Göğüs Cerrahisi SUAM, Göğüs Cerrahisi Kliniği, Ankara, Türkiye
[2]Burdur Devlet Hastanesi, Göğüs Cerrahisi Kliniği, Burdur, Türkiye
[3]Tokat Devlet Hastanesi, Göğüs Cerrahisi Kliniği, Tokat, Türkiye
[4]Hacettepe Üniversitesi, Tıp Fakültesi, Göğüs Cerrahisi Anabilim Dalı, Ankara, Türkiye
[5]Yale Üniversitesi, Tıp Fakültesi, Kardiyotorasik Cerrahi Kliniği, New Heaven, ABD
[6]Hacettepe Üniversitesi, Tıp Fakültesi, Tıbbi Mikrobiyoloji Anabilim Dalı, Ankara, Türkiye

Giriş: Mevcut damarlardan yeni kan damarlarının büyümesi olan anjiyogenez, tümör gelişimi, progresyonu ve metastazında kritik öneme sahiptir. Anjiyogenez yolaklarında aktif rol oynayan Vasküler Endotelyal Büyüme Faktörü (VEGF) ve endokanın KHDAK nedeniyle rezeksiyon uyguladığımız hastalarda serum düzeylerini karşılaştırarak, akciğer kanserinin tanı ve tedavisine katkı sağlamayı amaçladık.

Gereç-Yöntem: Çalışmamıza Haziran 2020 ile Kasım 2020 tarihleri arasında KHDAK nedeniyle lobektomi yapılan 38 hasta ve servisimizde benign akciğer hastalıkları nedeniyle yatan 29 hasta (kontrol grubu) dahil edildi. KHDAK grubunda ameliyat öncesi ve ameliyat sonrasındaki 1. 7. ve 30. günlerde serum örnekleri alındı. Kontrol grubunda ise servise yattıkları ilk gün serum örnekleri alındı.

Bulgular: KHDAK grubunda preoperatif ortanca serum VEGF değeri 92.38 pg/dl olarak bulundu ve kontrol grubuna göre (57.14 pg/dl) yüksekti (p=0.001). Bu grupta cerrahi sonrasında 1. 7. ve 30. günlerde serum VEGF düzeylerinin anlamlı olarak düştüğü tespit edildi (p<0.001). KHDAK grubunda preoperatif serum endokan ortanca değeri 379.82 pg/dl bulundu ve kontrol grubuna (562.68 pg/dl) kıyasla anlamlı fark görülmedi (p=0.160). Rezeksiyon sonrasında 1. 7. ve 30. günlerde alınan serum endokan değerlerinin ise anlamlı olarak arttığı tespit edildi (p <0.001).

Sonuç: Günümüzde dünyadaki ölümlerin çoğundan bulaşıcı olmayan hastalıklar sorumludur. 21. yüzyılda kanser ölümleri; bütün yaşam beklentisinin önündeki en büyük engel olarak beklenmektedir. Ucuz ve hızlı bir yöntem olan serumdan ELİSA ile bakılabilen VEGF düzeylerinin kanser taraması, postoperatif lokal nüks veya metastaz takibinde biyobelirteç olarak kullanılabileceğini düşünmekteyiz. KHDAK'de serum VEGF düzeyinin kullanımı ile ilgili olarak daha fazla hasta ve uzun takip sürelerini içeren çalışmalara ihtiyaç vardır.

Anahtar Kelimeler: Endokan, Küçük hücreli dışı akciğer kanseri (KHDAK), Vasküler Endotelyal Büyüme Faktörü (VEGF)

Preoperatif serum endokan ve VEGF değerlerinin KHDAK ve kontrol grupları arasındaki düzeylerinin karşılaştırılması

	Kontrol Grubu (min-max)	KHDAK Grubu (min-max)	p-değeri
Preoperatif VEGF	57.14 (0.1-311.87)	92.38 (11.209-338.44)	0.001
Preoperatif Endokan	562.68 (152.81-8383.7)	379.82 (175.46-15733)	0.160

KHDAK grubunda bir aylık takipte serum endokan ve VEGF değerleri

	Endokan (pg/ml) (min-max)	VEGF (pg/ml) (min-max)
Preoperatif	379.82 (175.46-15733)	92.38 (11.2-338.44)
1.gün	935.71 (132-17207)	89.59 (0.698-293.46)
7.gün	654.92 (228.08-14213)	62.11 (0.1-353.03)
30.gün	732.32 (244.87-20612)	62.59 (0.1-353.66)
p-değeri	<0.001	<0.001

SSB-02
Küçük hücreli dışı akciğer kanserinde plevral tutulum derecesinin sağkalım üzerine etkisi

Deniz Kaygusuz[1], Ebru Sayılır Güven[2], Selim Şakir Erkmen Gülhan[2], Pınar Bıçakçıoğlu[2], Koray Aydoğdu[2], Göktürk Fındık[2], Sadi Kaya[2], Funda Demirağ[3]
[1]Ağrı Eğitim ve Araştırma Hastanesi, Göğüs Cerrahisi, Ağrı
[2]SBÜ Ankara Atatürk Göğüs Hastalıkları ve Göğüs Cerrahisi Eğitim ve Araştırma Hastanesi, Göğüs Cerrahisi, Ankara
[3]SBÜ Ankara Atatürk Göğüs Hastalıkları ve Göğüs Cerrahisi Eğitim ve Araştırma Hastanesi, Patoloji, Ankara

Amaç: Anatomik akciğer rezeksiyonu yapılan küçük hücreli dışı akciğer kanseri (KHDAK) olan hastaların lenf nodu tutulumu olmayanların, tümör boyutuna göre gruplandırılarak, plevra tutulumları derecelendirmesinin sağkalım üzerine etkisinin araştırılması amaçlandı.

Gereç-Yöntem: Hastanemizde Ocak 2014 ile Aralık 2018 tarihleri arasında primer akciğer kanseri nedeniyle 925 hasta opere edildi. N0 573 hasta çalışmaya dahil edildi. Dijital ortamdaki veriler ve arşiv dosyaları geriye yönelik incelenerek tanı anındaki yaş, cinsiyet, tümörün tarafı, yapılan cerrahi prosedür, tümörün histopatolojik tipi, tümör boyutu, visseral ve pariyetal plevra tutulumunun derecelendirilmesi, postoperatif uygulanan tedavi, postoperatif komplikasyon, genel sağkalım değerleri tespit edildi. Hastalar 8. TNM Evreleme Sistemine göre evrelendi.

Bulgular: Postoperatif patoloji preparatları incelendiğinde; hastaların 386(%67,4)'sında visseral plevra invazyonu izlenmediği veya tümör visseral plevrayı invaze ettiği ancak elastik membranı aşmadığı (PL0), 129(%22,5)'unda tümörün visseral plevrayı invaze ettiği ve elastik membranı aştığı (PL1), 15(%2,6)'inde tümör mezotelyal yüzeye ulaştığı (PL2), 22(%3,8)'sinde pariyetal plevrayı invaze ettiği (PL3) ve 21(%3,7)'inde toraks duvarı invazyonu olduğu görülmüştür. Genel sağkalım açısından karşılaştırıldığında; PL0 tümörler; PL1 tümörlere (p=0,027), PL3 tümörlere (p=0,01) ve toraks duvarı invazyonu olan tümörlere göre (p<0,001) istatistiksel olarak anlamlı sağkalım sonuçlarına sahiptiler.

Sonuç: Ameliyat edilen KHDAK'lerinin postoperatif patolojik evrelemesinde; visseral ve pariyetal plevranın tutulum derecesinin PL1, PL2 ve PL3 olarak katagorize edilmesi önemlidir. Plevral invazyonu olan hastaların takiplerinde malign plevral efüzyon, lokal nüks ve sistemik metastaz gelişme ihtimali yüksektir ve kötü prognoz göstergesidir. Onkolojik prensiplerle anatomik akciğer rezeksiyonu, bölgesel/mediyastinal lenf nodu diseksiyonu yapılan hastalarda patologlar tarafından visseral plevranın net değerlendirilebilmesi için tümör doku bütünlüğünün korunması, olası pariyetal plevra veya toraks duvarı invazyon şüphesi varlığında gerekli enblok cerrahi prosedürlerin uygulanması önemlidir.

Anahtar Kelimeler: 8. TNM evreleme sistemi, akciğer kanseri, visseral ve pariyetal plevra invazyon derecesi

Grafik 1



Visseral ve pariyetal plevranın tutulum derecesine göre genel sağkalım analizi

SSB-03
Küçük Hücreli Akciğer Kanserinde Lenfovasküler invazyon ve Perinöral İnvazyonun STAS ile İlişkisi Var mıdır?

İsmail Sarbay[1], Şebnem Batur[2], Akif Turna[1]
[1]İÜC Cerrahpaşa Tıp Fakültesi Göğüs Cerrahisi Anabilim Dalı, İstanbul
[2]İÜC Cerrahpaşa Tıp Fakültesi Patoloji Anabilim Dalı, İstanbul

Giriş ve Amaç: Küçük hücreli dışı akciğer kanseri (KHDAK) olgularında evreleme sistemleri zaman içinde yenilenmektedir. Bu sayede doğru evreleme ve uygun tedavi modalitesinin seçilmesine çalışılmaktadır. Son yıllarda yapılan bazı çalışmalar Hava yolu ile tümör yayılımı (İng; Spread through air spaces;STAS) varlığının sağ kalım üzerindeki negatif etkisini ortaya koymuş ve bu bulgu prognostik faktör olarak ifade edilmeye başlamıştır. Gelecek evreleme sistemlerinde bir şekilde yer bulmasını ön gördüğümüz bu ek patolojik bulguların birbirleri arasındaki ilişkiyi göstermeyi amaçladık.

Yöntem: Kliniğimizde 2006-2019 yılları arasında KHDAK nedeniyle 804 hasta opere edildi. Bu olguların patolojik incelemelerinde STAS analizi bildirilmiş 619 hasta(%77.0) irdelendi. Oransal olarak lenfovasküler invazyon ve perinöral invazyon bulunmasının STAS sıklığına etkisi araştırılmıştır.

Bulgular: 619 olgunun 498 (%80,4) 'inde STAS saptanmamış olup geri kalanı STAS ve eski olgularda pnömonik tipte infiltrasyon olarak tanımlandı. Lenfovasküler invazyon olanlarda STAS oranı anlamlı derecede daha yüksek oranda bulundu (p=0,010). Lenfovasküler invazyonu olanlar içinde perinöral invazyon bulunması nın STAS oranını düşürdüğü saptandı (p=0,041). Perinöral invazyonu olmayıp lenfovasküler invazyon bulunması ile STAS arasında bağıntı saptandı(p=0,002).

Tartışma ve Sonuç: STAS'ın lenfovasküler invazyon ile ilişkli olabileceği ve mekanizmasının bunun üzerinden olabileceği düşünülebilir. STAS bulgusunun irdelenmediği eski vakalarda ya da bu çalışmanın belirtilmediği olgularda lenfovasküler invazyon pozitifliği ve perinöral invazyon negatifliği STAS pozitifliğini de akla getirmelidir.

Anahtar Kelimeler: Akciğer Kanseri, STAS, lenfovasküler invazyon

SSB-04

VATS Lobektomi Öğrenim Eğrilerini Etkileyen Faktörler: Açık Cerrahi Deneyimi ve Kendi Kendine Öğrenme vs Mentorlu Öğrenme

Muhammet Reha Çelik[1], İlham Gülçek[1], Muhammed Kalkan[1], Mehmet Ağar[2], Hakkı Ulutaş[1]

[1]İnönü Üniversitesi Turgut Özal Tıp Merkezi Göğüs Cerrahi AD.
[2]Elazığ Fethi Sekin Şehir Hastanesi Göğüs Cerrahi Kliniği

Amaç: Öğrenme eğrisini(LC) kendi başına tamamlamış olan cerrah (Cerrah A) ile iki stajyer cerrahın sonuçlarını karşılaştırdık.

Gereç-Yöntem: 328 hastaya VATS majör rezeksiyon uygulandı. Cerrah A ve B'nin ilk 50 VATS lobektomi vakası karşılaştırıldı. Sonrasında Cerrah A ve B'nin LC sonrası vakaları karşılaştırıldı. Son olarak Cerrah A ve B'nin LC vakaları, Cerrah C'nin vakaları ile karşılaştırılarak, Lapco-Train-the-Trainer eğitimini alan Cerrah A mentorluğundaki olgular değerlendirildi.

Bulgular: Cerrah A ve B'nin LC vakaların karşılaştırılmasında; stapler (p: 0.006 ve p: 0.031) sayısında farklılık izlendi. Cerrah B'de göğüs tüpü ve hastanede yatış süreleri (p: 0.038 ve p: 0.039) daha kısaydı. İntraoperatif komplikasyon CUSUM grafiği Resim 1'de gösterildi. LC sonrası Cerrah A ve B arasındaki karşılaştırmada; Cerrah A'nın vaka grubunun daha yaşlı, ASA skorunun yüksek olduğu izlendi. İki grupta da diseke edilen lenf nodu sayısı öncesine göre anlamlı yüksek izlendi. Grup A'da inkomplet fissür sayısı daha fazla olduğundan stapler sayısı anlamlı daha fazla idi. Grup A'da hastanede kalış süresi LC dönemine göre anlamlı olarak daha kısa izlendi. Cerrah A ve B'nin ilk 50 vakasının Cerrah C'nin 14 vakası ile karşılaştırılmasında iki temel farklılık değerlendirildi: LC öncesi açık cerrahi deneyimi olan cerrahlar ile deneyimi olmayan Cerrah C'nin sonuçlarının karşılaştırılması; Train the Trainer eğitimi sonrası olgularda eğitimcinin eğitiminin önemi. Lenf nodu istasyonu diseksiyonu sayısı Cerrah C'de daha yüksek izlendi. Cerrah C'de intraoperatif komplikasyon izlenmedi.

Sonuç: Cerrah A'nın kendi başına tamamladığı LC'de anlamlı farklılık saptanmamış olması, diğer cerrahlara cesaret vermektedir. Deneyimin paylaşılmasını sağlayan mentorlu eğitim ve bilginin doğru şekilde aktarılmasını sağlayan Eğitimcinin Eğitimi ile istenmeyen durumların azalacağı literatürde gösterilmiştir.

Anahtar Kelimeler: vats, learning curve, lobektomi

Resim 1

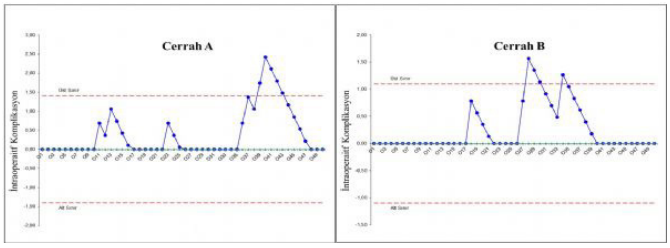

Cerrah A ve B'nin LC sürecindeki intraoperatif komplikasyonların CUSUM grafiği

Tablo 1

	Cerrah A İlk 50 Vaka	Cerrah B İlk 50 Vaka	p
Preoperatif Özellikler			
Yaş (ort±sd)	49.7 ± 15.4	53.5 ± 14.4	0.202
Cinsiyet (n, %)			0.405
Erkek	34 (68.0)	30 (60.0)	
Kadın	16 (32.0)	20 (40.0)	
Sigara (n, %)	24 (48)	22 (44)	0.688
Charlson C. Index (ort±sd)	2.9 ± 2.1	3.0 ± 2.3	0.746
ASA Skoru (ort±sd)	1.9 ± 0.6	2.1 ± 0.6	0.079
İntraoperatif Sonuçlar			
Primer Akciğer Kanseri (n, %)	34 (68)	28 (56)	0.216
Lenf Nodu Diseksiyonu (ort±sd)	2.5 ± 1.1	2.8 ± 1	0.296
Rezeksiyon Kapsamı (n, %)			0.067
Lobektomi	41 (82)	47 (94)	
Bilobektomi	2 (4)	1 (2)	
Segmentektomi	2 (4)	1 (2)	
Pnömonektomi	5 (10)	1 (2)	
Sağ Rezeksiyon (Taraf) (n, %)	22 (44)	17 (34)	
Lobektomi Tipi(n, %)			0.147
Üst	12 (29.3)	21 (44.7)	
Alt	25 (61.0)	22 (46.8)	
Orta	4 (9.8)	4 (8.5)	
Vaskuler stapler (ort±sd)	2.38 ± 1.09	2.94 ± 1.45	0.031
Parankim stapler (ort±sd)	3.6 ± 1.9	4.8 ± 2.5	0.006
Plevral Yapışıklık (n, %)			0.126
None	30 (60)	22 (44)	
%50 of hemitoraks	5 (10)	12 (24)	
%50 of hemithoraks	15 (30)	16 (32)	
İnkomplet fissür (n, %)	34 (68)	35 (70)	0.829
Conversion (n, %)	12 (24)	9 (18)	0.461
İntraoperatif Komplikasyon (n, %)	7 (14)	4 (8)	0.338
Kompleks Vaka (n, %)	12 (24)	14 (28)	0.648
Postoperative outcomes			
Tüp torakostmi süresi, (gün, ort ±sd)	7.9 ± 6.3	5.8 ± 3.0	0.038
Hastanede kalış süresi (gün, ort ±sd)	9.7 ± 5.9	7.6 ± 3.7	0.039
Postoperatif Komplikasyon (mean±sd)	0.88 ± 1.0	0.70 ± 1.3	0.510

Cerrah A ve Cerrah B'nin LC vakalarının karşılaştırılması

Tablo 2

	Cerrah A İlk 50 Vaka	Cerrah A LC Sonrası Vaka (n:136)	Cerrah A p	Cerrah B İlk 50 Vaka	Cerrah B LC Sonrası Vaka (n:78)	Cerrah B p
Preoperatif Özellikler						
Yaş (ort±sd)	49.7 ± 15.4	54.7 ± 16.4	0.029	53.5 ± 14.4	51.7 ± 16.1	0.698
Cinsiyet (n, %)			0.200			0.862
Erkek	34 (68.0)	105 (77.2)		30 (60.0)	48 (61.5)	
Kadın	16 (32.0)	31 (22.8)		20 (40.0)	30 (38.5)	
Sigara (n, %)	24 (48)	63 (46.3)	0.839	22 (44)	31 (39.7)	0.633
Charlson C. Index (ort±sd)	2.9 ± 2.1	3.3 ± 2.2	0.237	3.0 ± 2.3	2.8 ± 2.3	0.651
ASA Skoru (ort±sd)	1.9 ± 0.6	2.1 ± 0.6	0.050	2.1 ± 0.6	1.9± 0.5	0.174
İntraoperatif Sonuçlar						
Primer Akciğer Kanseri (n, %)	34 (68)	91 (66.9)	0.889	28 (56)	45 (57.7)	0.850
Lenf Nodu Diseksiyonu (ort±sd)	2.5 ± 1.1	3.4 ± 1.4	0.001	2.8 ± 1	3.8 ± 1.4	0.002
Rezeksiyon Kapsamı (n, %)			0.260			0.151
Lobektomi	41 (82)	106 (77.9)		47 (94)	62 (79.5)	
Bilobektomi	2 (4)	17 (12.5)		1 (2)	8 (10.3)	
Segmentektomi	2 (4)	6 (4.4)		1 (2)	5 (6.4)	
Pnömonektomi	5 (10)	7 (5.1)		1 (2)	3 (3.8)	
Sağ Rezeksiyon (Taraf) (n, %)	22 (44)	75 (55.1)	0.177	17 (34)	35 (44.9)	0.222
Lobektomi Tipi(n, %)			0.469			0.412
Üst	12 (29.3)	40 (37.7)		21 (44.7)	20 (32.3)	
Alt	25 (61.0)	50 (47.2)		22 (46.8)	36 (58.1)	
Orta	4 (9.8)	15 (14.2)		4 (8.5)	6 (9.7)	
Vaskuler stapler (ort±sd)	2.38 ± 1.09	2.6 ± 1.3	0.360	2.94 ± 1.45	2.9 ± 1.2	0.788
Parankim stapler (ort±sd)	3.6 ± 1.9	4.7 ± 2.6	0.001	4.8 ± 2.5	4.2 ± 2.3	0.091
Plevral Yapışıklık (n, %)			0.072			0.759
Yok	30 (60)	72 (52.9)		22 (44)	31 (39.7)	
□ %50 of hemitoraks	5 (10)	31 (22.8)		12 (24)	17 (21.8)	
□ %50 of hemithoraks	15 (30)	33 (24.3)		16 (32)	30 (38.5)	
İnkomplet fissür (n, %)	34 (68)	94 (69.1)	0.884	35 (70)	46 (59.0)	0.207
Conversion (n, %)	12 (24)	29 (21.3)	0.696	9 (18)	14 (17.9)	0.994
İntraoperatif Komplikasyon (n, %)	7 (14)	13 (9.6)	0.386	4 (8)	11 (14.1)	0.295
Kompleks Vaka (n, %)	12 (24)	37 (27)	0.660	14 (28)	26 (33)	0.525
Postoperative outcomes						
Tüp torakostmi süresi, (gün, ort ±sd)	7.9 ± 6.3	6.4 ± 6.1	0.059	5.8 ± 3.0	6.2 ± 5.0	0.405
Hastanede kalış süresi (gün, ort ±sd)	9.7 ± 5.9	8.2 ± 6.3	0.037	7.6 ± 3.7	8.4 ± 5.2	0.976
Postoperatif Komplikasyon (mean±sd)	0.88 ± 1.0	0.73 ± 1.5	0.277	0.70 ± 1.3	0.72 ± 1.4	0.749

Cerrah A ve B'nin LC sürecinde ve süreci tamamladıktan sonraki vakaların karşılaştırılması

Tablo 3

	Cerrahi A + B (100 Hasta)	Cerrah C (14 Hasta)	p
Preoperatif Özellikler			
Yaş (ort ±std.)	51.6 ± 15	48.2 ± 17.9	0.445
Cinsiyet (sayı, %)			0.311
Erkek	64 (64)	7 (50)	
Kadın	36 (36)	7 (50)	
Sigara (sayı, %)	46 (46)	5 (36)	0.468
Charlson Komorbidite İndeksi (ort ±std.)	2.9 ± 2.2	2.4 ± 2.1	0.419
ASA Skoru (Ortanca, min-maks)	2 (1-3)	2 (1-3)	0.589
İntraoperatif Sonuçlar			
Primer Akciğer Kanseri (sayı, %)	62 (62)	7 (50)	0.390
Lenf Nodu Diseksiyonu (ort ±std.)	2.7 ± 1.1	4.6 ± 1.7	0.000
Rezeksiyon Kapsamı (sayı, %)			0.595
Lobektomi	88 (88)	13 (93)	
Bilobektomi	3 (3)	1 (7)	
Segmentektomi	3 (3)	0 (0)	
Pnömonektomi	6 (6)	0 (0)	
Sağ Taraf (sayı, %)	39 (39)	9 (64)	0.073
Lobektomi Tipi (sayı, %)			0.862
Üst	36 (38.3)	5 (35.7)	
Alt	49 (52.1)	7 (50)	
Orta	9 (9.6)	2 (14.3)	
Vasküler Stapler (ort ±std.)	2.7 ± 1.3	2.6 ± 0.8	0.805
Parankim Stapler (ort ±std.)	4.2 ± 2.3	3.7 ± 2.0	0.465
Plevral Yapışıklık (sayı, %)			0.680
Yok	53 (53)	8 (57)	
□ %50 Hemitoraks	16 (16)	1 (7)	
□ %50 Hemitoraks	31 (31)	5 (36)	
İnkomplet Fissür (sayı, %)	69 (69)	11 (78)	0.549
Açığa Dönme (sayı, %)	21(21)	0 (0)	0.058
İntraoperatif Komplikasyon (sayı, %)	11 (11)	0 (0)	0.354
Kompleks Vaka (sayı, %)	26 (26)	5 (36)	0.523
Postoperatif Sonuçlar			
Göğüs Tüpü Süresi (ort ±std.)	6.9 ± 5	5.2 ± 3.1	0.235
Hastanede Kalış Süresi (ort ±std.)	8.7 ± 5	6.9 ± 3.1	0.201
Postoperatif Komplikasyon (ort ±std.)	0.79 ± 1.04	0	0.548

Cerrahi A ve B'nin ilk 50 Vakasının Cerrah C ile karşılaştırılması

SSB-05

Yanlış pulmoner arter dalına konulan polimer klipsin çıkarılması

Merve Şatır Türk, Şevki Mustafa Demiröz, Muhammet Sayan, Ali Çelik
Gazi Üniversitesi Tıp Fakültesi, Göğüs Cerrahisi Anabilim Dalı, Ankara

Amaç: Bu sunumda kaza ile yanlış vasküler ligasyon durumlarında yaygın kanının aksine polimer klipsin geri çıkarılabilir olduğunu göstermek amaçlanmıştır.

Olgu: 65 yaşında erkek hasta, sol akciğer üst lob yerleşimli adenokarsinom nedeniyle VATS-sol üst lobektomi-mediastinal lenf nodu diseksiyonu planıyla ameliyata alındı. Sol üst lob veni ve apiko-anterior pulmoner arterleri ligate edilip divize edildikten sonra interlober fissür açıldı. lingula arter dalları dönülmesi planlandı. Bu sırada kamera açısının değişmesi ile hata ile alt lob anteromediobazal segment arter dalı lingüler arter ile karıştırılarak dönüldü, polimer klips (WeckR Hem-O-Lok) ile ligate edildi. hata anlaşılınca doğru lingula arter dalı dönülüp, ligate edilip kesildi. Yanlış dala konulan polimer klips ise çelik tel makası ile bir kenarından kesilerek açıldı ve çıkarıldı. Arter dalında küçük bir kanama oluştu, sıcak gaz kompres ile tamponize edildi. Spanç kaldırılınca kanamanın durduğu ve arter dalının intakt olduğu görüldü. Hastanın postoperatif izlemlerinde problem yaşanmadı ve sorunsuz olarak taburcu edildi.

Sonuç: Hatalı vasküler ligasyonda polimer klipsler sorunsuz şekilde çıkarılarak planlanandan fazla rezeksiyon, pulmoner nekroz gibi komplikasyonlar önlenebilir.

Anahtar Kelimeler: VATS, lobektomi, polimer klips

SSB-06

Ön Mediasten Kitlelerinde Farklı Robotik Tekniklerin Karşılaştırılması

Murat Akkuş, Yunus Seyrek
Istanbul Mehmet Akif Ersoy Göğüs ve Kalp Damar Cerrahisi Hastanesi

Amaç: Robot ile gerçekleştirilen ön mediasten kitle rezeksiyonları; klasik yöntem olan robot yardımlı cerrahi yaklaşım ve son zamanlarda tercih edilmeye başlanan tamamen portal robotik teknik ile uygulanabilmektedir. Bu çalışmada, bahsedilen iki robotik tekniği klinik tecrübemiz altında analiz edip farklarını paylaşmayı amaçladık.

Gereç-Yöntem: Ocak 2014 ve Haziran 2022 arasında kliniğimizde 17 hastaya robotik cerrahi ile öne mediyasten kitle rezeksiyonu yapıldı. Çalışma robot yardımlı kitle rezeksiyonu yapılan (%47, n=8) ve tamamen portal robotik cerrahi uygulanan olgular (%53, n=9) olmak üzere toplam 17 olgu değerlendirildi. Tamamen portal yaklaşımda; robot yardımlı yaklaşımın aksine, utility insizyonu açılmadı ve sıcak CO2 insuflasyonu kullanıldı. Yaş, cinsiyet, cerrahi tipi, operasyon

süresi, doku tanısı, hastanede kalma ve komplikasyon oranları retrospektif olarak analiz edildi ve karşılaştırıldı.

Bulgular: Olguların patolojik değerlendirilmelerinde timoma (%70.6, n=12), timik hiperplazi (%17.6, n=3) ve birer adet olmak üzere timik kist ve teratom (%5.8, n=1) saptandı. Ortalama yatış süresi 3.6±11.7 gün idi. İki grup arasında çalışılan parametreler açısından anlamlı fark görülmedi. Tamamen portal yaklaşım uygulanan grupta, robot yardımlı olan gruba göre anlamlı olarak daha kısa operasyon süresi olduğu saptandı (91.5±11.3 dakika vs 120.3±12.7 dakika, $p<0.05$).

Sonuç: CO2 insuflasyonu akciğerlerin daha etkin sönmesini sağlar, hava basıncı ile mediasteni kaldırarak işlem sahasını genişletir ve yağlı doku içerisindeki vasküler yapıların görülmesini kolaylaştırır. CO2 kullanımı operasyon zamanını anlamlı olarak kısalttığı için robotik ön mediasten cerrahisinde tamamen portal yaklaşım tercih edilebilir.

Anahtar Kelimeler: ön mediastinal kitle, robotik cerrahi, CO2 insuflasyonu

SSB-07

Bilateral Senkron Akciğer Kanseride Intraoperatif Floresan Görüntüleme ile Bi-Segmental Akciğer Rezeksiyonu

Ulukan Cenal, Eyad Al Masri, Bassam Redwan, Buchard Thiel, Volkan Kösek
Göğüs Cerrahisi Kliniği, Klinikum Westfalen, Standort Klinik am Park, Lünen, Almanya

Amaç: İntraoperatif floresan görüntüleme, operasyon esnasında kanser dokusunun gerçek zamanlı tanımlanmasını geliştirmek için kullanılmaktadır. Göğüs cerrahisindeki İndosiyanin Yeşili, folat reseptörü aracılığı ile subsantimetrik pulmoner nodüllerin, ön mediastinal kitlelerin ve mezotelyomayın teşhisi için özgüllüğü arttırır. Biz de bu çalışmamızda iki aşamalı İntraoperatif Floresan Görüntüleme tekniğini ile opere edilen bilateral senkron akciğer kanseri olan hastamızdaki tecrübelerimi paylaşacağız.

Olgu: 58 yaşındaki kadın hasta bilateral senkron akciğer kanseri şüphesi ile operasyon için kliniğimize başvurdu. Sağ akciğerde Adenokarsinom tanılı hasta sol tarafta şüpheli lezyon sebebiyle Uniportal VATS tekniği kullanılarak sol üst loba Wedge Rezeksiyonu ve Radikal Lenf Nodu Diseksiyonu uyguladı. Patoloji sonucu Skuamöz Hücreli Karsinom (pT2a, pN0, M0) gelmesi üzerine, sol akciğerdeki Adenokarsinom için operasyon planlandı. Yeterli akciğer kapasitesini ve fonksiyonunu korumak için S2 ve S6 rezeksiyonu planlandı. İntraoperatif Floresan kullanılarak Uniportal VATS yöntemi ile Bi-Segmental Akciğer Rezeksiyonu ve Radikal Lenf Nodu Diseksiyonu uygulandı. Tedbir amaçlı ilk günü yoğun bakımda geçiren hasta postoperatif 1.günde normal servise alındı. 9 günün ardından hasta komplikasyonsuz bir şekilde taburcu edildi.

Sonuç: İntraoperatif Floresan Görüntüleme kullanımı hem doku koruyucu cerrahiyi mümkün kıldığı hem de subsantimetrik pulmoner nodüllerde, ön mediastinal kitlelerinde ve mezotelyomlarda teşhishin özgüllüğü arttırdığı için klinik kullanımda yaygınlaşma eğiliminde olan yeni bir tekniktir.

Anahtar Kelimeler: Intraoperatif Floresan Görüntüleme, Onkolojik Akciğer Cerrahisi, Doku Koruyucu Cerrahi

SSB-08

Subksifoid Wedge Rezeksiyon Gerekli mi? Güvenli mi?

Celal Buğra Sezen, Gamze Cetinkaya, Semih Erduhan, Mustafa Vedat Doğru, Özkan Saydam, Muzaffer Metin
Sağlık Bilimleri Üniversitesi Yedikule Göğüs Hastalıkları ve Göğüs Cerrahisi Eğitim ve Araştırma Hastanesi

Amaç: Son yıllarda gelişen teknikler ile birlikte, hastaların postoperatif ağrı şikayetleri nedeniyle cerrahlar, videotorakoskopik cerrahide subksifoid insizyonlara yönelmektedir. Bizim bu çalışmadaki amacımız subksifoid insizyonla videotorakoskopi eşliğinde tanısal wedge rezeksiyon yaptığımız hastalardaki erken dönem sonuçları sunmaktır.

Gereç-Yöntem: Ocak 2012 ile Temmuz 2021 yılları arasında interstisyel akciğer hastalığı ön tanısıyla opere edilen hastalar retrospektif olarak incelendi. 151 hasta çalışmaya dahil edildi. Hastalar, subksifoid video yardımlı torakoskopik cerrahi (VATS) ile wedge rezeksiyon yapılanlar (sVATS) ve konvansiyonel VATS wedge rezeksiyon (cVATS) yapılanlar olmak üzere iki grup altında değerlendirildi.

Bulgular: Hastaların 90'ı erkek (%59.6), ortalama yaş 54.8±12.5 yıl idi. Ortalama hospitalizasyon süresi 3,46±2.25 (cVATS: 3.5±2.3, sVATS: 2.7±1.1; $p<0,05$) gün idi. Çalışmaya alınan hastaların 127'si cVATS (%84.1) tekniği ile operasyona alınırken, 24 hasta (%15.9) sVATS tekniği ile opere edildi. Ortalama operasyon süresi cVATS yapılan hastalarda 36.6±11.0 dakika iken; sVATS yapılan hastalarda 31.4±8.5 dakika idi. Postoperatif 13 hastada (%8.6) komplikasyon gelişti. İlk 30 günde 6 hastada (%4) mortalite görüldü. cVATS yapılan hastaların 5'inde mortalite izlenirken (%83.3), sVATS yapılan hastalardan 1'inde (%16.7) mortalite saptandı. Subksifoid wedge yapılan 1 hasta ve cVATS yapılan 2 hasta postoperatif 1. ayda COVID nedeniyle ex oldu.

Sonuç: Subksifoid yaklaşım hospitalizasyonu ve operasyon süresini azaltmaktadır. Komplikasyon ve mortalite açısından hastalar arasında anlamlı fark saptanmamış olup; anlamlı sonuçlar için geniş vaka serilerine ihtiyaç vardır.

Anahtar Kelimeler: Subksifoid yaklaşım, Torakoskopi, Hospitalizasyon

Tablo 1

Tablo 1.Demografik ve Cerrahi özelliklerin Karşılaştırılması

Değişkenler		Konvansiyonel VATS		Subksifoid VATS		p-Değeri
		N	%	N	%	
Cinsiyet	Erkek	72	55.9	19	79.2	0.03
	Kadın	56	44.1	5	20.8	
Yaş (Yıl)	(Mean±StD)	53.4±12		59.5±7.1		<0.001
Yaş	<65	104	81.0	20	83.3	0.86
	>65	23	18.1	4	16.7	
Fev1(L)	(Mean±StD)	1.9±0.6		2.3±1.1		0.44
FVC (L)	(Mean±StD)	2.3±0.7		2.7±1.3		0.66
CCI	0	60	47.2	8	33.3	0.20
	>1	67	52.8	16	66.7	
Sigara	Yok	68	53.5	16	66.7	0.23
	Var	59	46.5	8	33.3	
Sigara (Pkt/Yıl)	(Mean±StD)	40.9±68		28.2±19.6		0.70
Operasyon Süresi	(Mean±StD)	36.6±11.0		31.4±8.5		0.03
Dren Kalış Süresi	(Mean±StD)	2.7±1.8		2.1±0.3		0.01
Yatış Süresi	(Mean±StD)	3.5±2.3		2.7±1.1		0.009

StD: Standart Deviation
CCI: Charlson Comorbidity Index

Hastaların demografik ve cerrahi özelliklerinin karşılaştırılması

SSB-09

Künt toraks travması sonrası yoğun bakım ünitesine yatışı ve prognozu belirlemede travma şiddet skorları bir öngörücü olabilir mi?

Atilla Pekçolaklar[1], Necati Çıtak[2]

[1]Bursa Şehir Hastanesi, Göğüs Cerrahisi Kliniği, Bursa
[2]Bakırköy Dr. Sadi Konuk Eğitim ve Araştırma Hastanesi, Göğüs Cerrahisi Kliniği, İstanbul

Amaç: Bu çalışmada künt toraks travması sonrası hesaplanan travma şiddet skoru (ISS) ve yeni travma şiddet skoru (NISS) karşılaştırılmış ve YBÜ'ye yatışı ve prognozu belirlemede bir öngörücü olup olmadıkları araştırılmıştır.

Gereç-Yöntem: 2016 ile 2020 arasında iki farklı merkezin acil servislerine künt göğüs travması ile başvuran ve hastaneye yatırılan 1265 hasta incelenmiştir. Travma skalalarına göre, her hasta için ISS ve NISS'ler ayrı ayrı hesaplandı. Travma skorları arasında korelasyonun incelenmesi için Spearman korelasyon-katsayısı (rho) hesaplandı. Her iki travma skorunun öngörücülüğünü saptamak için ROC analizi yapıldı ve eğrinin altında kalan alan (AUC) hesaplandı.

Bulgular: Her iki travma şiddet skoru arasında çok güçlü bir korelasyon mevcuttu (rho=0.819, p<0.001). Hastaların %18.9'u (n=240) YBÜ'ye yatarken %2.6'sında (n=33) mortalite gelişmişti. YBÜ'ye yatış için NISS'nin ISS'ye göre daha iyi öngörücü olduğu saptandı (sırasıyla AUC=0.908 ve AUC=0.833, p<0.001) (Şekil 1). Mortalite açısından ise her iki travma şiddet skorunun çok iyi öngörücü oldukları görüldü (NISS için AUC=0.940, ISS için AUC=0.915, p=0.212). Çoklu değişken analize göre YBÜ'ye yatışı etkileyen bağımsız risk faktörleri cilt altı amfizemi varlığı (OR=2.489, p<0.001), ISS (her bir puan yükselme için, OR=1.130, p=0.007), NISS (her bir puan yükselme için, OR=1.088, p=0.02), pnömotoraks varlığı (OR=3.982, p<0.001) iken mortaliteyi etkileyen bağımsız risk faktörleri travmanın kaza sonucu oluşması (OR=2.034, p=0.01) ve NISS (her bir puan yükselme için OR=1.172, p=0.003) idi.

Sonuç: Her iki travma şiddet skoru hem YBÜ'ye yatış hem de mortalite için iyi birer öngörücüdür. NISS'nin mortaliteyi belirlemede daha iyi olduğu saptanmıştır. Künt toraks travmalı hastaların acil servise ilk başvurularında NISS skorlarının hesaplanması prognoz açısından bilgi verici olabilir.

Anahtar Kelimeler: Künt toraks travması, Travma şiddet skorları, prognoz

Şekil 1. Yoğun bakım ünitesine yatış için travma şiddet skorlarının ROC analizi ile karşılaştırılması

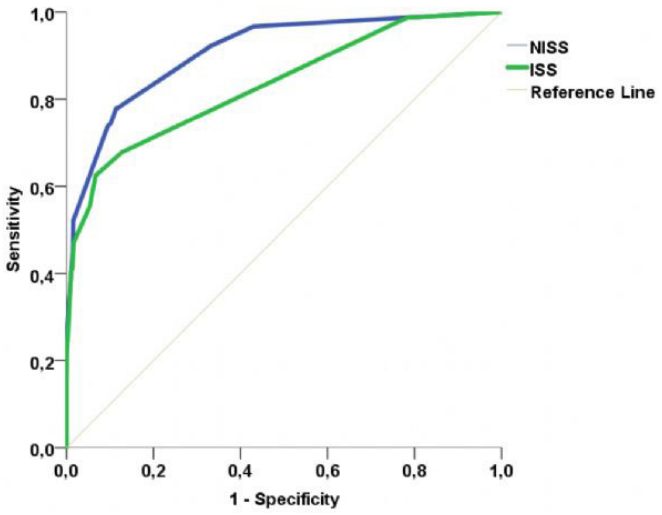

SSB-10

Trakeal Stentlerin Uzun Süre Kullanım Amaçlı Normal Trakea Bronşiyal Epiteli ile Kaplanması

Ebru Sağlam[1], Demet Taşdemir Kahraman[1], Ahmet Ferudun Işık[2], Ömer Eronat[3]
[1]Gaziantep Üniversitesi Tıp İdeal (İleri Düzey Eğitim Ve Araştırma) Laboratuvarı, Gaziantep
[2]Gaziantep Üniversitesi Tıp Fakültesi Göğüs Cerrahisi Anabilim Dalı, Gaziantep
[3]Gaziantep Üniversitesi Tıp Fakültesi Tıbbi Patoloji Anabilim Dalı, Gaziantep

Amaç: Trakeal darlıklarda uygulanan stentler çoğunlukla hava yolu obstrüksiyonunun neden olduğu semptomların palyatif olarak giderilmesinde kullanılır. Fakat kullanılan stentler trakeotomi ve endotrakeal kavitasyonlar sorunları, sekresyon stazı ve kurut oluşumu gibi sorunlarla hava yolunda tıkanma oluşmasına oldukça müsaittir. Bronş epiteliyle kaplanmamış stentler de mukosiliyer transportun olmaması nedeniyle migrasyon ve mukus tıkanması gibi büyük dezavantajları vardır. Bu eksiklikten yola çıkarak çalışmamızda nitinol stentin üzerini hastadan alınan bronş epitel hücreleriyle kaplayarak hava yolu stentindeki mevcut engelleri (mukosiliyer klirensi düzeltmek, granülasyon doku oluşumu engellemek, mukus tıkanmasının önüne geçmek, migrasyon davranışını kontol altına almak) aşmayı hedefledik.
Gereç-Yöntem: Ameliyatla alınmış akciğer eksplantının bronş dokusundan epitel diseke edilerek 1-2 mm3'lük parçalara bölündü. Eksplantlar steril edilen stentlerin içerisine ekildi ve %2,5 dana buzağı serumu ('fetalcalf serum', fcs), bovinepancreaticinsulin, hydrocortison, human transferrine, epidermal growth factor ve antibiyotik/antimikotik içeren medium 199 vasatı içinde %5 co2'li ortamda 37oc'de inkübe edildi. Hücreler yeterli konfulansa ulaştıktan sonra stent içerisindeki hücreler kazıyıcı yardımıyla toplanıp sitopatolojik yöntemlerle değerlendirildi.
Bulgular: Sitopatolojik yöntemlerle kısıtlı olsa da ışık mikroskopisinde seyrek bronş epitel hücresi gösterilmiştir.
Sonuç: Sitopatolojik değerlendirmeler sonrasında az miktarda silyalı epitel hücresi görülmüştür. Stent içerisinde silyalı epitel kültürü sekresyon birikimini önlemede dikkat çekici bir adım olacaktır. İlerleyen çalışmalarda biyoreaktör içerisinde farklı stent malzemeleri kullanılarak bronş epitel hücre veriminin artması planlanmaktadır.

Anahtar Kelimeler: Nitinol Stent, Primer Hücre Kültürü, Trakeal Darlık

İçerisi bronş epiteli ile kaplanmış stent ve sitopatolojik değerlendirmeler sonrası görülen silyanın mikroskop görüntüleri



Üst kısımda stent üzerine ekilen bronş epitel kültürünün 2 küçük mikroskop görüntüsü bulunmaktadır. Alttaki görüntü ise sitopatolojik olarak değerlendirilip silyanın varlığını gösteren mikroskop görüntüsüdür.

SSB-11

Acil Servis İçin Göğüs Cerrahisi Kliniğinin Önemi: Konsültasyonların Retrospektif Analizi

İsmail Ertuğrul Gedik[1], Okan Bardakçı[2], Timuçin Alar[1]
[1]Çanakkale Onsekiz Mart Üniversitesi Tıp Fakültesi Göğüs Cerrahisi Ana Bilim Dalı, Çanakkale
[2]Çanakkale Onsekiz Mart Üniversitesi Tıp Fakültesi Acil Tıp Hekimliği Ana Bilim Dalı, Çanakkale

Amaç: Göğüs Cerrahisi başta Acil Tıp olmak üzere tıbbın birçok branşına konsültan olarak hizmet vermektedir. Bu çalışmada bir üniversite hastanesinde Göğüs Cerrahisi Ana Bilim Dalı'na Acil Tıp Ana Bilim Dalı tarafından istenilen konsültasyonların temel özelliklerinin analizi ve istenilen konsültasyonların ne kadar isabetli olduğunun belirlenmesi amaçlanmıştır.
Gereç-Yöntem: Çalışmamız Çanakkale Onsekiz Mart Üniversitesi Tıp Fakültesi Acil Servisi tarafından Göğüs Cerrahisi Anabilim Dalı'na 01/03/2014 ile 01/03/2020 tarihleri arasında konsülte edilen 18 yaşın üzerindeki hastaların retrospektif analizini içermektedir. Olgular Acil Tıp hekimi inisiyatifiyle

istenilen (Grup A) ve diğer branşların önerileriyle istenilen konsültasyonlar (Grup B) olmak üzere iki ana grupta analiz edilmiştir. Bu çalışma Çanakkale Onsekiz Mart Üniversitesi Bilimsel Araştırma Projeleri Birimi tarafından TSA-2020-3335 proje numarasıyla desteklenmiştir.

Bulgular: Çalışmaya dahil edilme kriterlerine uyan 486 hastanın konsültasyon verileri çalışmamız kapsamında analiz edilmiştir (Şekil 1). Olguların yaş ortalaması 56,04±19,2 olup 383 (%78,8) hasta erkek, 103 (%21,2) hasta ise kadındı (Tablo 1). Konsültasyon isteklerinin 99 (%20,4)'u travma dışı, 387 (%79,6)'si ise travma nedenli başvuran hastalara istenmiştir. Grup A 434 (%89,3), Grup B 52 (%11,7) konsültasyon içermekteydi. 107 (%22) konsültasyonda herhangi bir Göğüs Cerrahi patolojisi saptanmamıştır. Konsültasyon sonucunda göğüs cerrahi patolojisi bulunmama oranları kıyaslandığında Grup A'da istenilen 434 konsültasyonun 55'inde (%12,6), Grup B'de istenilen 52 konsültasyonun tamamında (%100) herhangi bir Göğüs Cerrahi patoloji saptanmamıştır (p<0,001) (Tablo 2).

Sonuç: Acil başvuruların ilk karşılayan uzmanlık olan Acil Tıbbın uzmanlık eğitimi programına Göğüs Cerrahisi rotasyonunun eklenmesinin özellikle Göğüs Cerrahi acillerin tanı ve tedavilerini daha hızlı ve doğru biçimde yönlendirebileceğini ve acil servislerden istenilen konsültasyonların daha isabetli olmasına yol açabileceğini düşünmekteyiz.

Anahtar Kelimeler: konsültasyon, göğüs cerrahisi, uzmanlık eğitimi

Şekil 1

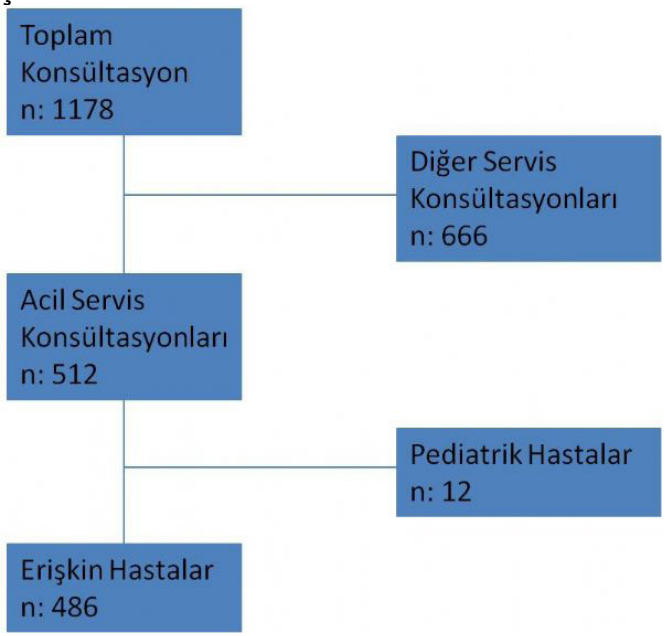

Çalışmaya dahil edilen hastaların akış diyagramı.

Tablo 1

Yaş			ortalama±std sapma
			56,04±19,2
Cinsiyet			n (%)
	Kadın		103 (21,2)
	Erkek		383 (78,8)
Konsültasyon nedeni			n (%)
	Travma Dışı		99 (20,4)
		Pnömotoraks	37 (7,6)
		Plevral efüzyon	34 (7,0)
		Akciğer kanseri	5 (1,0)
		Ampiyem	5 (1,0)
		Diğer	18 (3,8)
	Travmatik		387 (79,6)
		Kot Fraktürü	106 (21,8)
		Patoloji yok	104 (21,3)
		Pnömotoraks	54 (11,1)
		Kontüzyon	35 (7,2)
		Hemo-pnömotoraks	27 (5,6)
		Hemotoraks	27 (5,6)
		Sternum Fraktürü	5 (1,0)
		Pnömomediastinum	2 (0,4)
		Diğer	27 (5,6)

Çalışmaya dahil edilen hastaların demografik ve temel özellikleri.

Tablo 2

		Grup A n:434 (%89,3)	Grup B n:52 (%10,7)	p
Patolojik Bulgu				
	Var	379 (87,4)	0	
	Yok	55 (12,6)	52 (100)	< 0.001
Müdahale				
	Var	147 (33,9)	0	
	Yok	287 (66,1)	52 (100)	< 0.001
Müdahale Tipi				
	Tüp torakostomi	120(27.6)	0	
	Torasentez	13(3,0)	0	
	Kateter torakostomi	5(1,2)	0	
	Diğer	9(2,1)	0	

Grupların konsültasyon sonucu ve müdahale açısından karşılaştırması.

SSB-12

Postentübasyona Bağlı Trakeal Stenoz

Emrah Karcı[1], Kamran Aliyev[1], Burak Geyik[1], Volkan Karaçam[1], Kemal Can Tertemiz[2]
[1]Dokuz Eylül Üniversitesi, Göğüs Cerrahisi Ana Bilim Dalı, İzmir
[2]Dokuz Eylül Üniversitesi, Göğüs Hastalıkları Ana Bilim Dalı, İzmir

Amaç: Trakeal stenozun en sık nedeni uzun süreli endotrakeal entübasyonu sonrası oluşan inflamatuar stenozlardır. Stenozun diğer nedenleri arasında maligniteler ve enfeksiyonlar bulunmaktadır. Uzun dönemde solunum sıkıntısıyla gelen bu olguların tedavisinde; trakeal rezeksiyonu ve rekonstrüksiyonu, bronkoskopik girişimler, dinamik veya statik stent uygulamaları sayılmaktadır. Genel durumu iyi olan hastalarda ve özellikle benign darlıklarda stent girişimleri birinci tercih olmasa da, büyük bir cerrahiyi kaldıramayacak düşkün hastalarda ve malignitelere bağlı trakeal stenozlarda daima akılda bulundurulması gereken yöntemlerdendir.

Yöntem: 2010-2021 Ocak tarihleri arasında postentübasyona bağlı trakeal stenoz nedeniyle Rijit Bronkoskopi yapılan 35 olgu retrospektif olarak incelenmiştir. Tüm hastalara girişimden önce fiberoptik bronkoskopi(FOB) ve 3 boyutlu Toraks BT çekilerek trakeal darlığa yönelik ölçümler alınmıştır.

Bulgular: Olguların yaş ortalaması 51'di(14-79).18'i erkek, 17'si kadındı. Tüm olgularda postentübasyona bağlı stenoz öyküsü vardı. Postentübasyon stenozunda ortalama entübasyon süresi 21 gündü. Extübasyonu takiben trakeal stenoza bağlı semptom gelişme süresi ortalama 123 gündü.12 olguya sadece dilatasyon işlemi yapılırken, 23'üne slikon stent takıldı. Olguların 9'unda uzamış entübasyon nedeniyle trakeostomi açılmıştı. Postoperatif erken dönemde 34 hastanın dispnesi ortadan kalkarken, ciddi darlığı olan bir hastanın solunum yolu açıklığı sağlanamadı. Benign darlıklara bağlı yerleştirilen stentlerde en sık gelişen komplikasyonlar stentin sekresyonla tıkanması(4/23), stentin kayması (9/23), restenozdur (10/23).2 hastada stent kayması nedeniyle trakeaya süturla sabitleme yapıldı.

Sonuç: Endotrakeal girişimlerle benign stenozu giderilemeyen ve genel durumu trakea rezeksiyonunu kaldıramayacak olan hastalarda stent uygulamaları erken dönemde yüz güldüren girişimlerdir. Ancak trakeanın stente karşı geliştirdiği aşırı yabancı cisim reaksiyonundan dolayı ileri dönemde stentin alt ve üst ucunda gelişen granulasyon dokuları az rastlanmayan komplikasyonlardır. Özellikle benign olgularda stent uygulaması ihtiyacı varsa ilk tercih daima silikon stentler olmalıdır.

Anahtar Kelimeler: Stent, Trakeal stenoz

SB-13

Farklı hesperidin dozları, nonsteroid antiinflamatuar ilaç ve düşük molekül ağırlıklı heparinin intraplevral yapışıklığı önleme üzerine etkilerinin araştırılması: Sıçan deney modeli

Barış Sarıçoban[1], Murat Kuru[1], Sıddıka Fındık[2], İbrahim Kılınç[3], Tamer Altınok[1]
[1]NEÜ Meram Tıp Fakültesi Göğüs Cerrahisi Ana Bilim Dalı, Konya
[2]NEÜ Meram Tıp Fakültesi Tıbbi Patoloji Ana Bilim Dalı, Konya
[3]NEÜ Meram Tıp Fakültesi Tıbbi Biyokimya Ana Bilim Dalı, Konya

Amaç: Retorakotomi yapılacak hastaların muhtemel intraplevral adezyonlarının, daha önce intraoperatif olarak denenmiş emilebilir bariyer yöntemleri yerine, preoperatif olarak sistemik bir ilaç verilerek azaltılabileceğini araştırmaktır.

Gereç-Yöntem: 52 adet Wistar-Albino cinsi, erişkin erkek sıçan, 6 gruba ayrıldı. Sham grubuna sadece torakotomi, diğer 5 gruba torakotomi ile intraplevral yapışıklık modeli uygulandı. Sham grubu hariç diğerler gruplara,10 gün boyunca intraperitoneal olarak; hesperidin çözücüsü olduğundan dimetilsülfoksit, düşük ve yüksek doz hesperidin, tenoksikam ve enoksaparin uygulandı. 11. günde denekler sakrifiye edilerek; plevral adezyonun makroskopik değerlendirmeleri yapıldı. Mikroskobik değerlendirmeler için doku, biyokimyasal değerlendirmeler için de kan örnekleri alındı.

Bulgular: Makroskopik incelemelerde; en yüksek adezyon alanı ve adezyon şiddet skorunun cerrahi kontrol grubunda; en düşük adezyon alan ve şiddet skorunun enoksaparin grubunda, ikinci olarak da yüksek doz hesperidin grubunda olduğu gösterildi. Gruplar karşılaştırıldığında; cerrahi kontrol ve düşük doz hesperidin grupları ile enoksaparin grubu arasında hem adezyon şiddet skoru hem de adezyon alanı için; tenoksikam grubu ile enoksaparin grubu arasında da sadece adezyon alanı için istatistiksel olarak anlamlı farklılık saptandı ($p<0.05$). Histopatolojik incelemelerde ise; mezotel hücre proliferasyon skoru; en fazla tenoksikam grubunda, en az da cerrahi kontrol grubunda ölçüldü ve bu iki grup arasında istatistiksel olarak anlamlı farklılık da belirlendi ($p<0.05$). Mononükleer inflamatuar hücre infiltrasyon skorunda, sham ile yüksek doz hesperidin grupları arasında istatistiksel olarak anlamlı farklılık gösterildi ($p<0.05$). Kanda ölçülen IL- 1β ve IL-10 düzeylerinde, gruplar arasında istatistiksel olarak anlamlı farklılık saptanmadı ($p>0.05$).

Sonuç: Deneysel çalışmamızda, sıçanlara sistemik ilaç vererek, makroskopik incelemelerde enoksaparinin; histopatolojik incelemelerde ise tenoksikam ve yüksek doz hesperidinin adezyonu önlemede fark yarattığını gösterdik.

Anahtar Kelimeler: Plevral adezyon, Sistemik ilaç: Hesperidin, Deneysel çalışma

İntraplevral adezyon

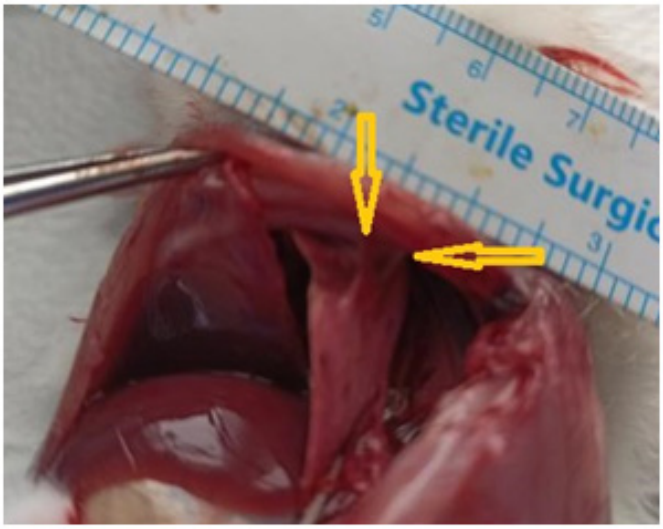

Adezyon alanı (mm2)

Değerler/ Gruplar	Ortalama±std	Ortanca(min-max)	%25	%75
Sham grubu	4,80 ± 1,09	4 (4-6)	4	2
Cerrahi kontrol grubu	7,66±3,57	9 (2-12)	4	10,50
Düşük doz hesperidin grubu	7,66±4,18	6 (4-15)	4	12
Yüksek doz hesperidin grubu	5±4,18	4 (1-12)	1	9
Tenoksikam grubu	7,25±3,45	9 (2-12)	4	9
Enoksaparin grubu	2,55±1,13	2 (1-4)	2	4

Adezyon şiddet skoru (AŞS)

Değerler/ Gruplar	Ortalama±std	Ortanca(min-max)	%25	%75
Sham grubu	2±0,0	2 (2-2)	2	2
Cerrahi kontrol grubu	2,55±0,88	3 (1-4)	2	3
Düşük doz hesperidin grubu	2,44±0,72	2 (2-4)	2	3
Yüksek doz hesperidin grubu	1,88±0,92	2 (1-3)	1	3
Tenoksikam grubu	2±0,53	2 (1-3)	2	2
Enoksaparin grubu	1,33±0,50	1 (1-2)	1	2

SSB-14

Opere Olmuş Bronşiektazi Hastalarında Skorlama ve Derecelendirme

Ali Murat Akçıl, Onur Volkan Yaran, Levent Cansever, Cemal Aker, Yunus Seyrek, Mehmet Ali Bedirhan
Yedikule Göğüs Hastalıkları ve Göğüs Cerrahisi Eğitim ve Araştırma Hastanesi, Göğüs Cerrahisi Kliniği, İstanbul, Türkiye

Amaç: Bronşiektazi, bronşların doğuştan veya sonradan, geri dönüşümsüz dilatasyonuyla karakterize kronik bir hastalıktır. Araştırmacılar tarafından genellikle ihmal edilen bronşiektazi bu nedenle öksüz hastalık (orpah disease) olarak tanımlanır. Literatürde bronşiektazi skorlamaları ile cerrahi arasındaki ilişki konusunda büyük bir araştırma eksikliği gördüğümüz için bu araştırmaya karar verdik.

Gereç-Yöntem: Merkezimizdeki 3. Cerrahi Klinikte 01/01/2009-31/12/2018 tarihleri arasında bronşiektazi tanısı olan 240 hasta tespit ettik. Primer patolojisi bronşiektazi olmayan, takip ve tetkik eksikliği olan ve anatomik rezeksiyon olmayan hastaları eledik. Çalışmaya en az 2 yıl takip edilen hastaları dahil ettik. Elimizde kalan 106 hastayı yaş, cinsiyet, yakınmalar, komorbidite, solunum fonksiyon testleri, etyoloji, eşlik eden enfeksiyon, operasyon şekli, tarafı, yatış süresi, komplikasyonlar ve şikayetlerin gerilemesi açısından karşılaştırdık. Daha sonra Modifiye Reiff Skorları, Gudjberg ölçütleri, Naidich ölçütleri, Bronşektazi Şiddet İndeksi (BSI) ve FACED skorlarını istatistiksel olarak kıyasladık.

Bulgular: Skorların postoperatif şikayet gerilemesine etkilerini incelemek için hemoptizi semptomu ile birlikte oluşturulan modelde Lojistik Regresyon Analizi ile Modifiye Reiff skorunun artışı artırıcı, FACED skoru artışı azaltıcı faktörler olarak saptandı (p=0,034 OR=1,420 p=0,019 OR=0,410). Modifiye Reiff skorunun postoperatif şikayet gerilemesine etkisini belirleyen kesim değeri yapılan ROC Curve Analizinde %71,9 sensivite, %58,8 spesifite ile 4 ve üzeri olarak saptandı. FACED skorunun etkisi ile birlikte Modifiye Reiff skoru 4 ve üzeri olan hastaların post-operatif şikayet gerilemesi oranı 6,4 kat yüksekti. Komplikasyon olan hastaların ileri Gudjberg ölçütlerinde istatistiksel olarak anlamlı yükseklik saptandı.(p=0,022).

Sonuç: Yaptığımız çalışmaya göre; bronşiektazi ile ilgili derecelendirme ve skorlama sistemleri, sadece hastalığın seyri ve sürvisi ile ilgili değil, cerrahi sonuçlarla ilgili de öngörüler verebilir.

Anahtar Kelimeler: Bronşiektazi, Göğüs Cerrahisi, Skorlama

Resim 1

		p	OR	%95 CI	
Enter Metot	Hemoptizi	0,142	0,402	0,119	1,358
	Modifiye Reiff Skoru	0,034	1,420	1,026	1,966
	Gudjberg (Ref:A-B)	0,752			
	Gudjberg C	0,493	0,484	0,061	3,850
	Gudjberg D	0,494	0,543	0,095	3,117
	Naidich Ölçütleri (Ref: Variköz)	0,547			
	Silindirik	0,344	3,222	0,285	36,404
	Kistik	0,823	1,243	0,184	8,403
	BSI	0,759	1,041	0,806	1,344
	FACED	0,019	0,410	0,194	0,865

Modifiye Reiff skoru'nun hastaların post-operatif şikayet gerilemesi üzerine etkisi

SSB-15
Rezeksiyon Planlanan Bronşektazili Hastalarda Silier Aktivite Ölçümünün Preoperatif Değerlendirmeye Katkısı

Nurevşan Kuşdoğan[1], Sedat İlhan[2], Demet Kahraman[2], Ahmet Ferudun Işık[1]
[1]Gaziantep Üniversitesi Tıp Fakültesi, Göğüs Cerrahi Ana Bilim Dalı, Gaziantep
[2]Gaziantep Üniversitesi Tıp Fakültesi, TIPİDEAL (İleri Düzey Eğitim Araştırma Laboratuvarı), Gaziantep

Amaç: Bronşektazi; bronşiyal duvarın enfeksiyon veya inflamasyona bağlı kalıcı olarak hasar gördüğü, genişlediği ve kalınlaştığı geridönüşümsüz bir patolojidir. Doğumsal olabileceği gibi, geçirilen enfeksiyonlar,immün sistem patolojileri, aspirasyon sonrası solunum yolundaki yabancı cisimler ya da bazı iyi huylu bronş tümörleri bronşektaziye sebep olabilir. Bu durum olgularda sık enfeksiyon geçirme ve solunum yollarının sekresyon ile tıkanmasıyla sonuçlanır. Bronşektazi tedavi seçenekleri arasında cerrahi rezeksiyon önemli yer tutmaktadır. Doğumsal olmayan lokalize kistik bronşektazi hastalarının cerrahiden fayda gördüğü bilinmektedir. Bununla birlikte yaygın ve doğumsal bronşektazi olgularının cerrahi tedaviye verilip verilmemesi tartışmalıdır. Bu calışmamızda çeşitli bronşektazi olgu gruplarında cerrahinin uygun olup olmadığını bronş silier aktivite ölçümü yaparak araştırdık.

Gereç-Yöntem: Çalışmamıza 2018-2021 yılları arasında kliniğimize başvuran 17 doğumsal ve doğumsal olmayan bronşektazi olgusu dahil edildi. Olgulara genel anestezi altında rijit bronkoskopi yapıldı. Tomografi görüntülerinden elde edilen bilgilerle patolojik ve sağlıklı bronş epitellerinden sekresyon temizliği yapıldıktan sonra, uygun forceps ile epitel doku biyopsisi alındı. Alınan biyopsiler %10 fcs(feta calf serum)'li medium içerisine konularak hücre kültür laboratuvarına ulaştırıldı. Alınan silia örneklerinin; yüksek rezolüsyonlu video mikroskop altında ve sava (the sission-ammons video analysis) sistemi kullanılarak 0.-5. ve 10. Günde silier titreşim frekansları (video-1) belirlendi, değerleri kaydedildi. Sağlıklı ve sağlıklı olmayan bronş epitel silier aktivitesi kıyaslandı.

Bulgular: Elde edilen verilerde(resim-1); doğumsal olmayan bronşektazi olgularında silier aktivetinin daha iyi olduğu, hatta bazı olgularda 10.Gün ölçümlerinde sağlıklı silier aktivite değerlerine yakın olduğu görüldü. Bunun yanında kartagener sendromu dışındaki bronşektazilerde silier aktivitenin günden güne arttığı izlendi.

Sonuç: Sonuç olarak; lokalize olmayan bronşektazi olgularında cerrahi rezeksiyonun tedaviye katkı sağlayıp, sağlayamayacağı tartışmalıdır. Olgular preoperatif değerlendirilirken solunum testlerinin yanısıra bronş silier aktivite ölçümü yapılması olguların cerrahi rezeksiyondan fayda görüp görmeyeceği konusunda fikir sunabilir.

Anahtar Kelimeler: bronş, bronşektazi, silia

Resim1

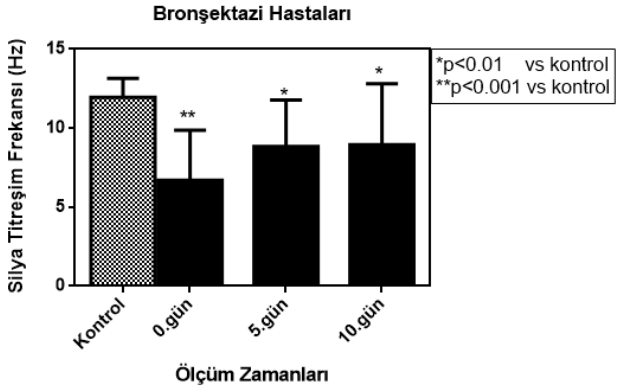

Bronşiektazi Hastalarında 0.-5. ve 10. Günlerdeki Silier Aktivite

SSB-16
Dünya literatüründe en uzun takipli, Myastenik Masaoka Evre I-II timomalarda minimal invazif cerrahi onkolojik sonuçları: 6-19 yıl (median 8,8 yıl)

Alper Toker[1], Erkan Kaba[2], Berker Özkan[3], Eyüp Halit Yardımcı[2], Berk Çimen[3], Eren Erdoğdu[3], Salih Duman[3]
[1]West Virginia University, Heart & Vascular Institute, WV, US
[2]Demiroğlu Bilim Üniversitesi, Florence Nightingale Hastaneleri, Göğüs Cerrahisi Ana Bilim Dalı, İstanbul
[3]İstanbul Üniversitesi, İstanbul Tıp Fakültesi Hastanesi, Göğüs Cerrahisi Ana Bilim Dalı, İstanbul

Amaç: Timomalar diğer kanserlerden farklı olarak rezeksiyon sonrası, genellikle daha geç nüks ederler. Minimal invazif timoma cerrahisinde en büyük sorun, takiplerin hep kısa olması ve uzun dönemde nüks konusunda bilgi olmamasıdır. Bu çalışmada minimal invazif tekniklerle rezeksiyon yapılan ve en az 6 yıllık takip süresi olan Myastenik Evre I-II timoma hastalarının uzun dönem sağkalım ve hastalıksız sağkalım sonuçları araştırıldı.

Gereç-Yöntem: İstanbul Üniversitesi, İstanbul Tıp Fakültesi Hastanesi ve Florence Nightingale Hastaneleri'nde Eylül 2002–Mart 2015 tarihleri arasında VATS ve RATS minimal invazif yöntemleri ile timoma rezeksiyonu yapılmış Myastenia Gravis (MG) Evre I-II 59 olgu retrospektif olarak incelendi. Yaş, cinsiyet, adjuvan tedavi, T evresi, lenf nodu diseksiyonu, WHO patolojik sınıflaması, rekürrens oranı, hastalıksız sağkalım ve 10-yıllık sağkalım sonuçları analiz edildi.

Bulgular: 17 olgu Evre I, 42 olgu Evre II olup, ortalama tümör boyutu 36,71 mm (7-80 mm) olarak tespit edildi. Median takip süresi 105 ay (21-219 ay) olup, 10 yıl içerisinde hastalıksız sağkalım oranı %96,6 (median 104 ay) olarak tespit edildi. Nüks 2 olguda tespit edildi. Olgulardan birinde plevra ve akciğer metastazı, diğerinde yalnızca plevra metastazı saptandı. 10 yıllık takipte timoma nedeniyle onkolojik mortalite

izlenmedi. Takip süresince 8 olgunun timoma dışı sebeplerden exitus olduğu görüldü. 10 yıllık ortalama sağkalım ise %86,4 (ortalama 193,11 SD:8,66 ay) olarak tespit edildi.

Sonuç: Minimal invazif cerrahi ile MG ve timomanın beraber olduğu hastalarda sağlanan uzun dönem onkolojik sonuçlar güncel timoma cerrahisi için yeterli görülmüştür. Bu sonuçlardaki başarıyı doğru hasta seçimine, tecrübeli cerrahi ile ekstended timektomi tekniği uygulanmasına ve doğru hastalarda adjuvan tedavi verilmesi ile ilgili olduğunu düşünüyoruz.

Anahtar Kelimeler: timoma, myastenia gravis, minimal invazif cerrahi

SSB-17
Timik Epitelyal Tümörlere Cerrahi Yaklaşım: 36 Olgunun Analizi

Hacer Boztepe Yeşilçay, Şencan Akdağ
Sağlık Bilimleri Üniversitesi Antalya Eğitim ve Araştırma Hastanesi Göğüs Cerrahisi Kliniği/Antalya

Amaç: Bu çalışmanın amacı cerrahi olarak tedavi edilmiş timomalar ile ilgili deneyimlerimizi sunmak ve bulgularımızı literatür eşliğinde tartışmaktır.

Gereç-Yöntem: Ocak 2010 ve Aralık 2019 arasında kliniğimizde cerrahi olarak tedavi edilen 36 hastanın verileri retrospektif olarak incelendi.

Bulgular: Çalışmamıza 21'i erkek, 15'i kadın olmak üzere toplamda 36 hasta dahil edildi. Hastaların ortalama yaşı 51,27 (19-73)'idi. Hastaların 22 (%56,4)'si asemptomatik olup diğer nedenlerle yapılan radyolojik tetkiklerde tesadüfen saptanmışlardı. 10 olgunun özgeçmişinde myastenia gravis mevcuttu. Timik tümörlerin ortalama çapı 5.04 cm'idi (1.8-9.5 cm) (Resim 1). Operasyon tekniği olarak 22 (%61.1) hastada video yardımlı torakoskopik cerrahi (VATS), 8 (%22.2) hastada kas koruyucu anterolateral mini torakotomi, 6 (%16.7) hastada sternotomi yoluyla tam eksizyon yapıldı. Histopatolojik tanı; timoma (n=33) ve timik karsinom (n=3) şeklinde idi. Olgular Masaoka Evre I %58.3 (n=21), Evre II %27.8 (n=10), Evre III %8.3 (n=3), Evre IV %5.6 (n=2) olarak evrelendirildi. 8. TNM evrelemesine göre ise Evre I %86.1 (n=31), Evre II %2,6 (n=1), Evre III %5.6 (n=2), Evre IV %5.6 (n=2) olarak evrelendirildi. DSÖ sınıflandırılması tip A %44,4 (n=16), tip B %38,9 (n=14), tip AB %8,3 (n=3), tip C %8.3 (n=3) şeklinde sıralanıyordu. Postoperative komplikasyon olarak 1 hastada plevral efüzyon meydana geldi. Ortalama dren alınma süresi 3.6 gün. (1-8), hastanede kalış süresi 4.8 gündü. (2-11). Postoperatif takip süresi ortalama 26 ay (4-62 ay) olarak hesaplandı. 3 olguda nüks görüldü.

Sonuç: Günümüzde video yardımlı torakoskopik cerrahi ve robot yardımlı torakoskopik cerrahi daha az morbidite ve mortalite oranları ile hastanede kalış süresini kısaltması nedeniyle cerrahi tedavide ilk seçenek haline gelmiştir.

Anahtar Kelimeler: RATS, timoma, VATS

Resim 1.

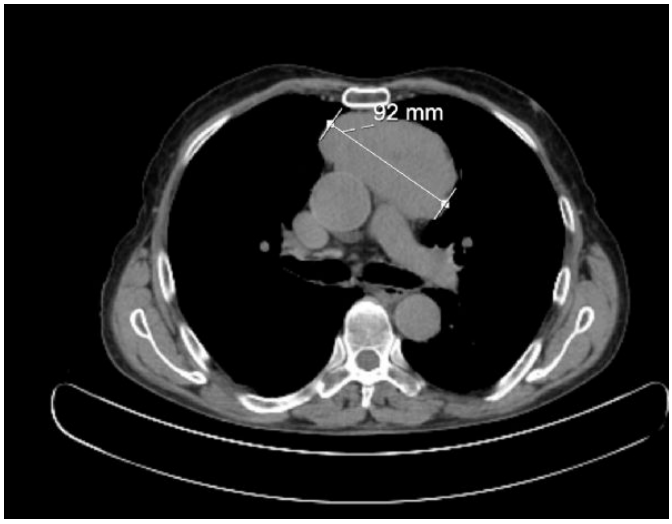

Tip B timoma olgusunun toraks bilgisayarlı tomografi görüntüsü

SSB-18
Timoma cerrahisi sonuçları: 20 yıl tek merkez

Ahmet Sami Bayram, Eylem Yentürk, Tolga Evrim Sevinç, Hüseyin Melek, Elçin Süleymanov, Gizem Gedikoğlu, Cengiz Gebitekin
Uludağ Üniversitesi Tıp Fakültesi, Göğüs Cerrahisi Ana Bilim Dalı, Bursa

Amaç: Timik epitelyal kökenli malign tümörlerden olan timoma, ön mediasten kitlelerinin yarısını oluşturur. Komplet cerrahi rezeksiyon en etkili güncel tedavi yöntemidir. Bu çalışmada 2001-2021 tarihleri arasında kliniğimizde mediasten cerrahisi sonrası timoma tanısı alan hastalar tartışılmıştır.

Gereç-Yöntem: Patoloji sonuçlarına göre timik karsinom ve nadir görülen timoma varyantları çalışma dışı bırakıldı. Toplam 99 hasta retrospektif olarak incelendi. Olguların timotimektomi uygulandığı dönemdeki yaşı, WHO histopatolojik sınıflandırması, tümör boyutu, kapsül invazyonu, ameliyat türü, myastenia gravis varlığı, adjuvan tedaviler, Masaoka-Koga evrelemesi dökümante edildi. Hastaların Ocak 2021 tarihi itibariyle genel sağ kalım durumları ve hastalıksız sağ kalım süreleri çıkartıldı.

Bulgular: Cinsiyet dağılımına göre 48 (%48) erkek, 51 (%52) kadın olgu vardı. Yaşlar 20-79 yıl arasında değişirken, yaş ortalaması 50 yıl bulundu. İstatistiksel olarak myastenia gravis varlığının nüks ve sağ kalıma anlamlı etki yapmadığı görüldü. Adjuvan tedavisinde radyoterapi olan grubun hastalıksız sağ kalım süresi, kemoterapi veya kemoradyoterapi alan gruplara göre daha yüksek olduğu gözlendi. Ameliyat yaşındaki 1 birim azalmanın, hastalıksız sağ kalım süresi üzerindeki riski 1.143 kat arttırdığı saptandı. Masoaka klinik evresi 1 ve 2 olan tüm vakaların genel sağ kalım ve hastalıksız sağ kalım sürelerinin, 3

ve 4 olanlara göre daha yüksek olduğu bulundu.

Sonuç: Klinik evreleme ve yaşın önemli prognostik faktör olduğu ancak histopatolojik sınıflamanın istatistiksel olarak anlamlı etki yaratmadığı görüldü. Buna göre tümör boyutu ve kapsül invazyonu ne olursa olsun komplet cerrahi rezeksiyonun önemi daha da artmış bulunmaktadır. Postoperatif tedavi seçeneği olarak radyoterapi tek başına nüks ve sağ kalıma olumlu katkı sağlamaktadır.

Anahtar Kelimeler: Myastenia Gravis, Timoma, Timotimektomi

Şekil

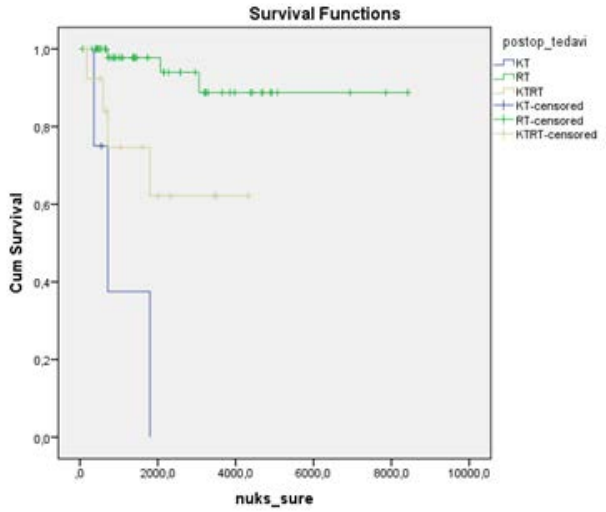

Postoperatif tedavi alanların hastalıksız sağ kalım sonuçları

SSB-19
Özofagus Kanserinde Neoadjuvan Tedavinin Önemi

Seçkin Kasap, Gökhan Kocaman, Yusuf Kahya,
Bülent Mustafa Yenigün, Atilla Halil Elhan, Murat Özkan,
Serkan Enön, Ayten Kayı Cangır, Hakan Kutlay, Cabir Yüksel
Ankara Üniversitesi Tıp Fakültesi Göğüs Cerrahisi Anabilim Dalı, Ankara

Amaç: Özofagus kanseri ülkemizde sık görülen ve kötü sağkalım ile seyreden bir kanser türüdür. Günümüzde mortalitesi yüksek olan bu kanserle baş edebilmek için neoadjuvan tedaviler (NT) geliştirilmiş ve uygulanmaya başlanmıştır. Bu çalışmada da, NT'nin özofagus kanseri üzerine etkisinin araştırılması amaçlandı.

Gereç-Yöntem: Kliniğimizde Ocak 2010-Aralık 2019 tarihleri arasında özofagus kanseri nedeniyle 42'sine NT [KT(n=18), KRT (n=24)] sonrası cerrahi uygulanmış (NT+), 101'ine doğrudan cerrahi uygulanmış (NT-) toplam 143 hasta çalışmaya dahil edildi. NT+ ve NT- hastalar birebir propensity score matching yöntemi ile eşleştirildikten sonra Kaplan-Meier yöntemi sağkalım analizleri yapıldı.

Bulgular: Tüm hastaların 5 yıllık genel sağkalım oranı %53,1 idi. Eşleştirme sonrası yapılan genel sağkalım analizinde NT- hastalarda 5 yıllık sağkalım oranı %8, medyan sağkalım süresi 22,3 ay, NT+ hastalarda 5 yıllık sağkalım oranı % 52,9, medyan sağkalım süresi 62,5 aydı (p<0,001). Nükssüz sağkalım analizinde NT- hastalarda 5 yıllık sağkalım oranı %26,2, medyan sağkalım süresi 14,5, NT+ hastalarda 5 yıllık sağkalım oranı % 41,3, medyan sağkalım süresi 35 aydı (p=0,025).

Sonuç: Çalışmamızda NT+ hastalar ile NT- hastalar istatistiksel olarak eğilim skoru ile eşleştirilmiş ve NT+ hastalarda sağkalım sonuçlarının daha iyi olduğu gösterilmiştir. NT'lerin özofagus kanserli hastalarda kullanımının yakın gelecekte daha da artması beklenmektedir.

Anahtar Kelimeler: Neoadjuvan tedavi, özofagus kanseri, sağkalım

SSB-20
Özofagus Kanserinde Cerrahi Sonuçların Vaka Tecrübesi ile İlişkisi

Çağatay Çetinkaya[1], Sezer Aslan[2], Hasan Fevzi Batırel[2]
[1]*Özel Memorial Ataşehir Hastanesi*
[2]*Marmara Üniversitesi Tıp Fakültesi, Göğüs Cerrahisi Anabilim Dalı*

Amaç: Özofajektomi morbidite ve mortalitesi yüksek bir girişimdir. Bu çalışmamıza morbidite, mortalite ile vaka tecrübesi arasındaki ilişki incelenmiştir.

Gereç-Yöntem: Haziran 2004 – Temmuz 2021 arasındaki prospektif veritabanından orta ve distal özofagus kanserli olgular incelendi. 165 hasta çalışmaya dahil edildi. Hastalarda özofajektomi, gastrik interpozisyon uygulandı. Açık cerrahi ağırlıklı 2004-2011 (Grup 1, n=48), erken minimal invaziv cerrahi 2011-2015(Grup2, n=44), ağırlıklı minimal invaziv cerrahi 2015-2021 (Grup 3, n=73) dönemleri incelendi. Demografik veriler, neoadjuvan kemoradyoterapi, minimal invaziv cerrahi oranı, anastomoz kaçağı sıklığı, majör morbidite, mortalite oranları karşılaştırıldı.

Bulgular: Hastaların ortalama yaşı 57,1'di (28-83).Mortalite oranı %6,6 (11/165) idi. 26 hastada (%15,75) anastomoz kaçağı görüldü. 68 hasta (%41,2) neoadjuvankemoradyoterapi sonrası ameliyat edilmiştir. Gruplar arası karşılaştırma sonuçları Tablo 1'de gösterilmiştir.

Sonuç: Özofagus kanser cerrahisi tecrübemizde, son 10 yıl içerisinde intratorasik anastomoz oranımız artmış, tam minimal invaziv özofajektomi oranımız %72'ye çıkmış, majör morbidite ve anastomoz kaçağı oranında değişiklik olmamıştır. Bununla beraber hasta yaş ortalaması artmasına rağmen mortalite oranı anlamlı olarak %1,3'e gerilemiştir ve morbidite yönetiminin vaka tecrübesi ile ilişkili olduğunu göstermektedir.

Anahtar Kelimeler: Özofagus cerrahisi, anastomoz kaçağı, mortalite

Grupların birbiri ile karşılaştırılması

Kriter	Grup 1 (2004-2011, n=48)	Grup 2 (2011-2015, n=44)	Grup 3 (2015-2021, n=73)	P değeri
Yaş	56,2±10.8	54,1±10,6	59,3±11,8	0,046
Cinsiyet (K/E)	29/19	21/23	33/40	0,24
Neoadjuvan KRT	21 (%44)	16 (%36)	31 (%42)	0,74
Açık/Hibrit/Tam Minimal İnvaziv	34/14/0	1/12/31	4/16/53	<0,0001
Servikal/Torasik Anastomoz	45/3	6/38	16/57	<0,0001
Anastomoz kaçağı	6 (%12,5)	9 (%20)	11 (%15)	0,56
Majör Morbidite	14(%29)	15(%34)	20(%27)	0.74
Mortalite	5 (%10)	5 (%11)	1 (%1,3)	0,05

SSB-21
Servikal Özofagus Perforasyonlarının Cerrahi Tedavisi

Betül Bahar Kazak, Farrukh Ibrahımov, Yusuf Kahya, Gökhan Kocaman, Bülent Mustafa Yenigün, Murat Özkan, Cabir Yüksel, Serkan Enön, Ayten Kayı Cangır, Hakan Kutlay, Murat Akal
Ankara Üniversitesi Tıp Fakültesi Göğüs Cerrahisi Anabilim Dalı, Ankara

Amaç: Özofagus perforasyonu, medistinit ve ölümle sonuçlanabilen acil klinik tablodur. Erken tanı ve hızlı tedavi hayat kurtarıcıdır. Bu çalışmada servikal özofagus perforasyonu (SÖP) saptanan hastalarda tedavi yönetiminin sunulması amaçlanmıştır.
Gereç-Yöntem: Kliniğimizde 2008-2018 yılları arasında SÖP nedeniyle tedavi uygulanan 7 hasta retrospektif araştırıldı. Tüm hastalara hem tanı aşamasında hem de tedavi sonrası kaçak kontrolü amacıyla oral kontrastlı özofagus-mide grafisi ve boyun-toraks BT taraması yapıldı, metilen mavisi içirildi. Hastalar demografik özellikleri, perforasyon zamanı ve nedenleri, uygulanan cerrahi tedavi yöntemleri ve postoperatif morbidite/mortalite yönünden değerlendirildi.
Bulgular: Hastaların cinsiyet dağılımı; erkek (n=4, %57), kadın (n=3, %43) şeklindeydi.Yaş ortalaması 46,1(18-73) yıldı. SÖP nedenleri; iyatrojenik (n=4, %57), idiyopatik (n=2, %28) ve özofagus yabancı cismiydi (n=1, %15). Tanı sonrası tüm hastalar yoğun bakım takibine alındı, oral beslenme kesildi ve antibiyoterapi başlandı. Tek taraflı servikal insizyon ile tüm hastalara eksplorasyon uygulandı. Uygulanan cerrahi tedavi yöntemleri; erken tanı konulan (<=24 saat) hastalarda perforasyon alanının primer onarımı ve onarım alanının kas flebi desteklenmesi (n=5, %71), geç tanı konulan (>24 saat) ve mediastinit gelişmiş olan hastalarda dren ile mediastenin dekompresyonu (n=2, %29) uygulandı. Hastaların ortalama taburcu süresi 22,85 (9-33) gündü, hiçbir hastada mortalite gelişmedi.
Sonuç: Özofagus perforasyonunun tedavisinde standart bir cerrahi tedavi yöntemi yoktur. Hastanın genel durumu, perforasyon nedeni ve lokalizasyonu, tanı zamanı cerrahi yöntem üzerine etkilidir. Çalışmamızda gösterildiği gibi erken tanı konular SÖP hastalarında primer onarım ile sonuçlar yüz güldürücü olsa da geç tanılı hastalarda primer onarım çoğu zaman mümkün değildir ve mediastinit gelişim riski yüksektir.
Anahtar Kelimeler: Cerrahi tedavi, mediastinit, servikal özofagus perforasyonu

SSB-22
COVID-19'un Spontan Pnömotoraksın Prognozu ve Tedaviye Yanıtı Üzerindeki Klinik Etkileri

Mustafa Akyıl[1], Serkan Bayram[1], Pelin Erdizci[1], Fatma Akyıl[2], Ayşe Ulusoy[1], Rıza Serdar Evman[1], Selami Volkan Baysungur[1]
[1]SBÜ Süreyyapaşa Göğüs Hastalıkları ve Göğüs Cerrahisi Eğitim ve Araştırma Hastanesi
[2]SBÜ Yedikule Göğüs Hastalıkları ve Göğüs Cerrahisi Eğitim ve Araştırma Hastanesi

Amaç: Bu çalışmanın amacı spontan pnömotoraks tanısıyla hastaneye yatırılan hastalarda, COVID-19 hastalığının, prognoz ve tedavi üzerindeki etkisini araştırmaktır.
Gereç-Yöntem: Mart 2020 ve Ocak 2021 tarihleri arasında, ilk atak primer spontan pnömotoraks tanısı ile kliniğimizde değerlendirilen, bilinen klinik ve radyolojik COVİD-19 hastalığı bulunmayan 86 hasta retrospektif olarak incelendi. Tanı anında tarama amaçlı alınan PCR sonucuna göre hastalar iki gruba ayrılarak, COVİD-19 hastalığının PSP (primer spontan pnömotoraks) seyrine olan etkisi analiz edildi.
Bulgular: Çalımaya dahil edilen hastaların 78'i erkek ve yaş ortalaması 27±5 idi. COVID-19 PCR-positive hastalarda hava kaçağı ve akciğer ekspansiyon süresi anlamlı düzeyde daha uzundu (p<0.0001). Yine bu grupta hastane yatış süresi istatistiksel olarak daha uzundu (p<0.0001). Median 6 (2-12) aylık takip süresinde mortalite izlenmedi ve iki grup arasında nüks gelişme oranı benzerdi (p>0.05).
Sonuç: Mekanik ventilasyon kullanımı ve ağır pnömoni tablosu olmadan da spontan pnömotaraks hastalarında, COVID-19 PCR-positive olması iyileşme süresini olumsuz etkilemektedir.
Anahtar Kelimeler: COVID-19, spontan pnömotoraks

Tablo 1

	All patients (n=86)	COVİD-19 (-) (n=68)	COVİD-19 (+) (n=18)	P
Gender (n, %) Male Female	78 (91) 8 (9)	63 (93) 5 (7)	15 (83) 3 (17)	0.356
Age (year)	27±5	26±5	32±8	<0.0001
Co-morbid disease (n, %)	5 (6)	2 (3)	3 (17)	0.06
Smoking status (n, %) Current smoker Former smoker Never smoker	47 (55) 6 (7) 33 (38)	26 (38) 4 (6) 38 (56)	7 (39) 2 (11) 9 (50)	0.723

Side of pneumothorax (n, %) Right Left Bilateral	44 (51) 40 (47) 2 (2)	34 (50) 34 (50) -	10 (56) 6 (33) 2 (11)	0.014
Side of pneumothorax (n, %) Unilateral Bilateral	84 (98) 2(2)	68 (100) -	16 (89) 2 (11)	0.042
Surgical procedure (n, %)	10 (8)	9 (13)	1 (6)	0.333

Tablo 2

	All patients (n=86)	COVİD-19 (-) (n=76)	COVİD-19 (+) (n=18)	P
Duration of air leak (days)	3.6±3	2.5±4	5.4±4	<0.0001
Time to complete pulmonary expansion (days)	2±1.5	1.6±1	3.5±2.2	<0.0001
Time to remove the chest tube (days)	4.9±3.3	4.4±2.7	6.7±4.5	0.008
Hospital stay (days)	5.8±3.4	5.1±2.8	8.4±4.2	<0.0001
Recurrent pneumothorax (n, %)	10 (8%)	8 (12)	2 (11)	0.998

SSB-23
Covid-19 Tanısı ile Takip Edilen ve Cilt Altı Amfizem Gelişen Hastalarda Sağkalıma Etki Eden Faktörlerin Analizi: Tek Merkezli Araştırma

Tamer Direk, Eray Çınar, Kubilay İnan, İlknur Aytekin Çelik, Nurettin Karaoğlanoğlu
T.C. Sağlık Bakanlığı Ankara Bilkent Şehir Hastanesi

Giriş-Amaç: Pulmoner tutulum olan covid-19 hastalarında pnömotoraks, pnömomediastinum ve cilt altı amfizem sıklıkla karşımıza çıkmaktadır. Parankim tutulumu olan hastalarda barotravmaya bağlı pnömotoraks, hemotoraks, pnömomediastinum ve cilt altı amfizem gibi hayatı tehdit edici komplikasyonlar gelişebilmektedir Literatürde covid-19 hastalığının pulmoner tutulumu nedeniyle ortaya çıkan pnömotoraks, pnömomediastinum ve cilt altı amfizem ve buna bağlı mortalite ve morbidite ile ilgili vaka serileri karşımıza çıkmaktadır. Çalışmamızda daha geniş hasta popülasyonu kullanarak, yoğun bakımda yatan ve cilt altı amfizem gelişen covid-19 hastalarında mortaliteye etki eden faktörleri analiz etmeyi hedefledik. **Gereç-Yöntem:** Hastanemiz Göğüs Cerrahisi Kliniği'ne 1 Eylül 2020 – 1 Mart 2021 tarihleri arasında konsülte edilen 6187 hastadan Covid-19 tanısı ile takip edilen 854 hasta incelendiğinde 66 hastada cilt altı amfizem geliştiği saptandı. Bu hastaların demografik özellikleri, komorbid hastalıkları, tetkikleri (LDH, D-dimer, prokalsitonin, ferritin, CRP, IL-6, lenfosit yüzdesi ve nötrofil lenfositoranı) ve görüntüleme tetkikleri incelenmiş olup bu veriler ile sağkalım arasında istatistiksel açıdan anlamlı bulunan parametreler çalışmaya dahil edildi.

Bulgular: Çalışmamızda ex olan hastalar ile hayatta kalan hastalar arasında yapılan karşılaştırmada; yaş, entübasyon, lenfosit ve nötrofil/lenfosit oranı değerleri yönünden istatistiksel olarak anlamlı bir fark olduğu (p<0,05) bulunmuştur. Ex olanların; daha yaşlı, entübe edilme oranlarının daha yüksek, lenfosit değerlerinin daha düşük ve nötrofil/lenfosit oranı değerlerinin daha yüksek olduğu bulundu. Diğer değişkenler yönünden gruplar arasında istatistiksel olarak anlamlı bir fark yoktur (p>0,05).

Sonuç: Yoğun bakımlarda takip edilen COVID-19 hastalarının ileri yaşta olması ve entübe olmaları, cilt altı amfizem gelişen hastalarda mortalite için bir risk faktörü olarak kabul edilebilir. Ayrıca eşlik eden komorbid hastalıklar, mortalite oranını arttırmaktadır.

Anahtar Kelimeler: covid-19, ciltaltı amfizem

Gruplar Arası Karşılaştırma

		Ex (n=56)	Sağ (n=10)	P
Cinsiyet	Kadın/Erkek	23/33 (%41,1/%58,9)	2/8 (%20/%80)	0,297 [a]
Yaş (Ay)		798,3 ± 168,6	529,7 ± 206,3	**0,000** [b]
Entübasyon	Var	51 (%91,1)	4 (%40)	**0,001** [a]
Pnömotoraks	Var	25 (%44,6)	3 (%30)	0,498 [a]
Taraf	Sol/Sağ	15/10 (%26,8/%17,9)	1/2 (%10/%20)	0,560 [a]
Tüp Torakostomi	Var	16 (%28,6)	3 (%30)	1,000 [a]
Lenfosit %		3,7 (2,2 – 7,2)	7,8 (4,1 – 9,5)	**0,046** [c]
Nötrofil Lenosit Oranı		25,3 (12,2 – 42,6)	11,1 (8,5 – 22,3)	**0,045** [c]

[a]: Chi-Square Test (n/%), [b]: Independent Samples t Test (Mean±SD), [c]: Mann-Whitney U Test (Median /IQR))

Cilt altı amfizem gelişen hastalarda, ex olan ve sağ olanlar arasındaki verilerin karşılaştırması

SSB-24
COVİD-19 pnömonisi geçirmiş hastalarda göğüs cerrahisi operasyonları

Gizem Keçeci Özgür, Tevfik İlker Akçam, Ayşe Gül Ergönül, Ali Özdil, Kutsal Turhan, Alpaslan Çakan, Ufuk Çağırıcı
Ege Üniversitesi Tıp Fakültesi Göğüs Cerrahisi Anabilim Dalı

Amaç: Koronavirüs 2019 (COVID-19) hastalarının en önemli hastane yatış nedeni pnömonidir. COVID-19 pnömonisinde, ödem, organize pnömoni ve diffüz alveolar hasar ortaya çıkabilmektedir. Hastalığın erken dönem klinik bulguları iyi bilinmekle birlikte, ağır pnömoni geçirip hayatta kalan hastalarda uzun dönemde akciğerlerde ne gibi sekeller bırakacağı net değildir.Bu çalışmada Ege Üniversitesi Tıp Fakültesi Göğüs Cerrahisi Kliniği'nde öncesinde COVID-19 pnömonisi geçirip sonrasında göğüs cerrahisi operasyonu geçiren hastalar incelendi.

Gereç-Yöntem: Ekim 2020-Haziran 2021 tarihleri arasında öncesinde COVID-19 pnömonisi geçirip sonrasında göğüs cerrahisi operasyonu geçiren 21 hasta(14 erkek,7 kadın) retrospektif olarak incelendi.Hastalarda peroperatif karşılaşılan zorluklar, postoperatif komplikasyon gelişimi ve hastane yatış süresi değerlendirildi.

Bulgular: Yaş ortalaması 52,4±11,7(23-71)idi.12 hastaya videototakoskopik (VATS),9 hastaya torakotomi ile cerrahi uygulandı. Videotorakoskopik olarak opere edilen hastaların 7'sine wedge rezeksiyon, 2'sine lobektomi, 2'sine mediastinal kist/kitle eksizyonu, 1'ine ise ekstraplevral kitle eksizyonu uygulandı. Torakotomi ile opere edilen hastaların ise 2'sine pnömonektomi, 2'sine lobektomi, 2'sine wedge rezeksiyon, 2'sine mediastinal kist eksizyonu ve 1'ine enükleasyon ve parsiyel dekortikasyon uygulandı. 21 hastanın 7'sinde peroperatif kuvvetli adezyon varlığı tespit edildi. 9 hastada 13 farklı postoperatif komplikasyon meydana geldi. Covid-19 öyküsü mevcut olan hastalarda komplikasyon oranı %42,9 iken, aynı dönemde opere edilmiş olan ve preoperatif COVID-19 pnömonisi öyküsü bulunmayan (195 hasta) hastalardaki komplikasyon oranı ise %28,7 idi(p=0,180). Postoperatif dönemde komplikasyon gelişmiş olan 9 hastanın 5'inde kuvvetli adezyonlar mevcuttu. Hastaların postoperatif ortalama yatış süresi 4,52±1,887(2–7) gün idi. Diğer hastaların postoperatif ortalama yatış süresi ise 4,59±2,572 gün olarak tespit edildi(1–24)(p=0,882).

Sonuç: Preoperatif dönemde COVID-19 öyküsü olan hastalarda, olmayanlara kıyasla daha yüksek postoperatif komplikasyon oranlarının mevcut olduğu serimizde gösterilmiştir fakat bu fark istatistiksel olarak anlamlı bulunmadı. Daha geniş çaplı çalışmalar ile ortaya konulacak sonuçlar Göğüs Cerrahları açısından aydınlatıcı olacaktır.

Anahtar Kelimeler: covid-19, operasyon, komplikasyon

SSB-25
Geniş Göğüs Duvarı Rezeksiyonlarında Kişiye Özgü 3D Protez ile Rekonstrüksiyon

Kadir Burak Özer, Attila Özdemir, Recep Demirhan
Kartal Dr. Lütfi Kırdar Şehir Hastanesi

Amaç: Malign göğüs duvarı tümörlü hastalarda multidisipliner yaklaşımlar ve teknolojinin birlikte kullanılması ile birlikte daha geniş rezeksiyon ve rekonstrüksiyonlar yapılabilmektedir. Bu çalışmamızda anterior göğüs duvarı tümörü nedeniyle geniş göğüs duvarı rezeksiyonu yapılan 14 hastanın 3D yazıcı ile kişiye özgü oluşturulan titanyum protezlerin kullanıldığı rekonstrüksiyon deneyimimizi sunmayı amaçladık.

Gereç-Yöntem: Malignite nedeniyle geniş göğüs duvarı rezeksiyonu ve rekonstrüksiyonu yapılan 14 hasta retrospektif olarak analiz edildi. Bu hastalar yaş, cinsiyet, tümör tipi, defekt çapı ve ameliyat süreleri açısından değerlendirildi. Anterior göğüs duvarında tümörü olan hastalara insizyonel biyopsi ile tanı koyulduktan sonra PET-BT ile uzak metastaz taraması yapıldı. Metastazı olan göğüs duvarı tümörlü hastalar çalışma dışı bırakıldı.

Bulgular: Çalışmaya alınan hastaların 10'u erkek, 4'ü kadın idi. Ortalama yaşları 48,6 iken tüm rezeksiyonların lokalizasyonu anterior göğüs duvarını içermekteydi. Hastaların 11'i primer göğüs duvarı tümörü (8'i kondrosarkom, 3'ü osteosarkom) iken 3 olguda meme karsinomunun izole sternum metastazı saptandı. Bu hastaların tümüne sternumun parsiyel ya da total rezeksiyonu ile birlikte bilateral kostakondral bileşkeler ve parsiyel multiple kot rezeksiyonları yapıldı. Hastaların 8'inde 3D protez ile birlikte prolen mesh kullanıldı. On hastanın protezinin üzerine lattisimus dorsi flebi, 4 hastanın protezinin üzerine ise bilateral pektoral kas flebi uygulandı. Hastalarda peroperatif mortalite görülmedi. Tüm hastalar operasyondan ortalama 5,7 gün sonra taburcu edildi.

Sonuç: Geniş göğüs duvarı rezeksiyonlarında oluşan defektlerin rekonstrüksiyonunda kullanılan 3D kişiye özgü protezler ile birlikte hem daha geniş cerrahi sınırlar hem de hastaların anatomisine uygun stabilizasyon modelleri elde edilebilir. Bu modellerle daha geniş göğüs duvarı defektlerinin başarılı bir şekilde rekonstrüksiyonunun yapılabileceğini düşünmekteyiz.

Anahtar Kelimeler: 3D protez, Göğüs Duvarı Tümörü, Göğüs Duvarı Rekonstrüksiyonu

3D Kişiye Özgü Protez

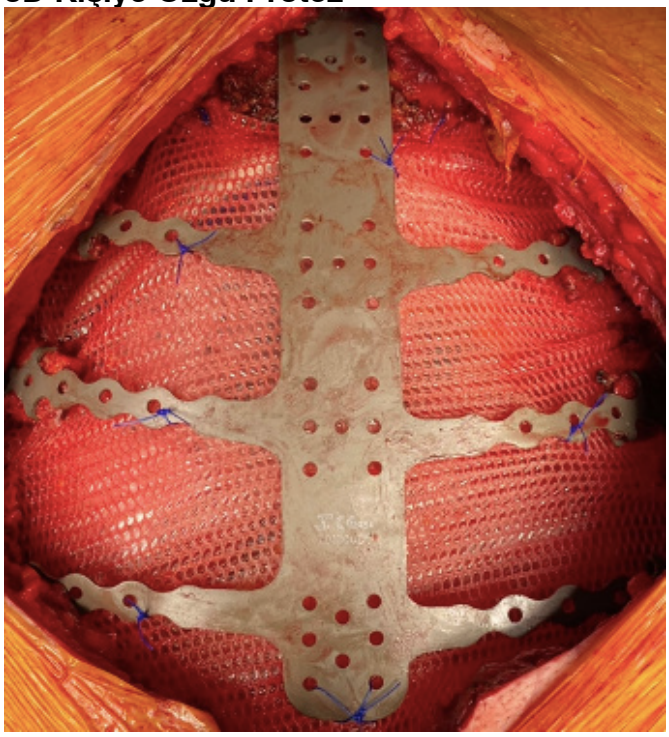

SSB-26
Akciğer kanseri cerrahisinde postoperatif komplikasyonlar için Clavien-Dindo sınıflandırmasının uygulanabilirliği ve geçerliliği

Osman Yakşi[1], Ali Kılıçgün[1], Ezel Erşen[2], Yavuz Haktanır[1], Akif Turna[2], Kamil Kaynak[2]
[1]Bolu AİBÜ Tıp Fakültesi, Göğüs cerrahisi AD, Bolu
[2]Cerrahpaşa Tıp Fakültesi, Göğüs cerrahisi AD, İstanbul

Amaç: Akciğer kanseri cerrahisi sonrası komplikasyonları değerlendirmek için standart bir ölçek bulunmamaktadır. Clavien-Dindo sınıflandırması bir çok cerrahi alanda postoperatif komplikasyonlar için kullanılmaktadır. Kliniğimizde akciğer kanseri nedeniyle operasyon uyguladığımız hastalarımızda gelişen komplikasyonları Clavien Dindo sınıflandırmasına modifiye ederek uyarladık. Bu sınıflandırmanın uygulanabilirliğini ve doğruluğunu ortaya koymayı amaçladık.

Gereç-Yöntem: Ocak 2002-Aralık 2019 tarihleri arasında iki merkezde operasyon uygulanan 802 akciğer kanserli olgular geriye dönük incelendi. Hastalarda, yaş, cinsiyet, ameliyat tekniği, yapılan ameliyat, gelişen komplikasyonlar ve sağ kalım süreleri kaydedildi. Komplikasyon gelişen 180 hasta Clavien-Dindo sınıflandırmasına göre modifiye edilerek derecelendirildi. Bu derecelendirme ile sağ kalım ilişkisi analiz edildi.

Bulgular: Akciğer kanseri tanısıyla opere ettiğimiz 802 hastanın 180 ninde 224 komplikasyon gelişti. Komplikasyonların Clavien-Dindo sınıflandırmasına göre dağılımı Grade 1, 46 hasta (%25.6), Grade 2, 64 hasta (%35.6), Grade 3A, 22 (%12.2), Grade 3B, 12 hasta (%6.7), Grade 4A, 10 hasta (%5.6), Grade 4B, 10 hasta (%5.6), Grade 5, 16 hasta (%8.9) şeklinde gerçekleşti. Yapılan sağ kalım analizinde derece arttıkça sağ kalımın anlamlı olarak azaldığı görüldü. ($p<0.0001$)

Sonuç: Akciğer kanseri nedeniyle yapılan rezeksiyonlar sonrası gelişen komplikasyonların sınıflandırılmasında bir standart bulunmamaktadır. Clavien- Dindo derecelendirmesi akciğer kanseri cerrahisi sonrası komplikasyonların analizinde uygulanabilir ve doğrulanabilir bulunmuştur. Bu amaçla bir veri tabanı oluşturularak geniş serili çok merkezli çalışmalara ihtiyaç bulunmaktadır.

Anahtar Kelimeler: Akciğer kanseri, Komplikasyon

SSB-27
Pulmoner karsinoid tümörlerin tipik/atipik ayrımında BT tabanlı makine öğrenimi modeli

Ayten Kayı Cangır[1], Kaan Orhan[2], Yusuf Kahya[1], Kübra Alphan Kavak[1], Şebnem Dursun[1], Ayşe Uğurum Yücemen[1], Duru Karasoy[3], Ayşegül Gürsoy Çoruh[4]
[1]Ankara Üniversitesi Tıp Fakültesi, Göğüs Cerrahisi Ana Bilim Dalı, Ankara
[2]Ankara Üniversitesi Diş Hekimliği Fakültesi, Ağız Diş ve Çene Radyolojisi Ana Bilim Dalı, Ankara
[3]Hacettepe Üniversitesi Fen Fakültesi, Uygulamalı İstatistik Ana Bilim Dalı, Ankara
[4]Ankara Üniversitesi Tıp Fakültesi, Radyoloji Ana Bilim Dalı, Ankara

Amaç: Pulmoner karsinoid tümörlerde (PKT) radyolojik olarak tipik (TK)/atipik(AK) ayrımı kolay değildir. Bilgisayarlı tomografi (BT) tabanlı yapay zeka tanı sistemleri BT görüntülerinin; yorumlanmasında, sınıflandırılmasında ve karar verme aşamasında klinisyenlere yardımcı olabilir. Bu çalışmada TK ve AK ayrımında BT tabanlı radiomiks yönteminin sonuçlarının sunulması amaçlandı.

Gereç-Yöntem: Ankara Üniversitesi Tıp Fakültesi Göğüs Cerrahisi Anabilim Dalı'nda 2012-2019 yılları arasında ardışık 83 PTK hastası içinden; 1) cerrahi rezeksiyon uygulanmış olan, 2) histopatolojik olarak TK/AK tanısı konfirme edilmiş olan, 3) neoadjuvan tedavi öyküsü olmayan, 4) cerrahiden önceki 4 hafta içinde çekilmiş BT görüntüleri hastane elektronik veri tabanı sisteminde olan, 5) başka bir malignite öyküsü olmayan 78 hasta (TK/AK=68/10) çalışmaya dahil edildi. Görüntülemenin ve klinik verilerin yönetilmesi ve istatistiksel radiomiks analizinin yapılması için Radcloud platformu (Huiying Medical Technology Co., Ltd.) kullanıldı. Eğitim ve doğrulama veri kümeleri rastgele şekilde; 2:8 oranında ve 593 çekirdek ile ayrıldı. ROC eğrisi altında kalan alan (Area under the ROC Curve=AUC) değerinin 0,8>=AUC>0,7 olması iyi bir ayrımın göstergesi olarak kabul edildi.

Bulgular: Makine öğrenimi için en iyi yöntem ''Support Vector Machine'' (SVM) ve ''Logistic Regression'' (LR) bulundu. Eğitim ve validasyon seti için ROC eğrisi altında kalan AUC değerleri sırasıyla 0,893 ve 0,804 bulundu.

Sonuç: Bu çalışmada, preoperatif dönemde BT tabanlı makine öğrenim modeli ile TK/AK ayrımının yüksek doğrulukla yapılabileceğini gösterilmiştir. TK'li hastalarda parankim koruyucu rezeksiyonlar tedavi için yeterli olsa da AK'li hastalarda standart rezeksiyon şekli lobektomidir. Bu nedenle radiomiks ile preoperatif dönemde TK/AK ayrımını bilmek rezeksiyon genişliğini önceden planlamak açısından önemlidir.

Anahtar Kelimeler: Radiomiks, tipik karsinoid/atipik karsinoid, yapay zeka

SÖZEL BİLDİRİLER

SB-001

Metastazektomi Planlanan Olgularda Primer Akciğer Malignitesi - Metastaz Ayrımında İntraoperatif "*Frozen Section*" İncelemenin Etkinliği

Ezgi Köse[1], Seda Kahraman Aydın[2], Tevfik İlker Akçam[2], Deniz Nart[3], Dilara Özyiğit Büyüktalancı[3], Ayşe Gül Ergönül[2], Ali Özdil[2], Alpaslan Çakan[2], Kutsal Turhan[2], Ufuk Çağırıcı[2]
[1]Ege Üniversitesi Tıp Fakültesi
[2]Ege Üniversitesi Tıp Fakültesi Göğüs Cerrahisi Anabilim Dalı
[3]Ege Üniversitesi Tıp Fakültesi Tıbbi Patoloji Anabilim Dalı

Amaç: Primer ekstrapulmoner maligniteye sahip hastanın akciğerdeki lezyonunun metastaz veya primer akciğer malignitesi olması cerrahi prosedürü değiştirebilmektedir. Çalışmamızda metastazektomi amacıyla opere edilen olgularda intraoperatif frozen section (FS) histopatolojik incelemenin tanı koyabilme etkinliğinin değerlendirilmesi amaçlandı.
Gereç-Yöntem: Ocak 2020 ve Haziran 2021 arasında, ekstrapulmoner malignite tanılı, kliniğimizde metastazektomi amaçlı opere edilen olgular içinden seçilen 28 hasta prospektif olarak değerlendirildi. Lezyonlar FS için patolojiye gönderildi. FS incelemenin benign-malign ayrımı, primer akciğer malignitesi-pulmoner metastaz ayrımı yapabilme etkinliği değerlendirildi.
Bulgular: Yirmi sekiz hastanın 18'i(%64) erkek, 10'u(%36) kadın olup, erkeklerin yaş ortalaması 63.8 ±13,08(35-79), kadınların ise 63.9 ±4,33(56-70) idi. Hastalarda en sık kolon ve rektum karsinomu tanısı mevcuttu (Tablo 1). FS'de lezyonların 5'i benign, 20'si malign saptanırken 3 olguda ayrım yapılamadı. Bu bağlamda FS benign–malign ayırt etme gücü %89,2 olarak hesaplandı. FS ile malign olarak bildirilen 20 olgunun 14'ünde (%70) primer-metastaz ayrımı yapılamadı. FS ile 5 olgunun metastaz olduğu, 1 olgunun akciğer adenokarsinomu olduğu bildirildi. Buna göre malign olgularda FS'nin primer–metastaz ayırt etme gücü %30 olarak hesaplandı. FS ile primer-metastaz ayrımı yapılamayan bir olguda parafin incelemede akciğer adenokarsinom saptanması üzerine, hastaya tamamlayıcı lobektomi uygulandı. FS ile primer-metastaz ayrımı yapılamayan 14 olgunun parafin incelemesinde 6 primer akciğer karsinomu saptandı. FS ile bu olgulardan ancak 1 (%16,6) tanesine tanı koyulabildi (Tablo 1).
Sonuç: FS ile kesin tanıya gidilebilmesi, aynı seansta tedavinin tamamlanmasına imkan sunmaktadır. Veriler değerlendirildiğinde FS'nin daha yüksek oranda benign-malign ayrımı yapabildiği; fakat malign olgularda ayırt etme gücünün düşük olduğu izlendi. Bu sebeple ekstra operasyondan kaçınmak için ileri frozen patoloji tetkiklerinin gerekliliği söz konusudur.
Anahtar Kelimeler: intraoperatif patoloji, frozen section, metastazektomi

Tablo 1:Primer maligniteler, FS ile ve parafin inceleme ile tanı alan hasta sayıları

Primer maligniteler	Hasta sayısı	Fs ile tanı alan hasta sayısı	Kesin patoloji: Metastaz	Kesin patoloji: Benign hastalıklar	Kesin patoloji: Primer akciğer ca
Kolon- rektum Ca	7	4	3(1)	3(3)	1
Meme Ca	5	1	2	1(1)	2
Yumuşak doku sarkomu	3	2	3(2)	-	-
Tiroid Ca	2	2	1(1)	1(1)	-
Larinks Ca	2	1	-	1	1(1)
Mesane Ca	2	-	1	-	1
Özefagus Ca	1	-	1	-	-
Endometirum Ca	1	-	1	-	-
Testis Ca	1	-	-	1	-
Prostat Ca	1	-	-	-	1
Over Ca	1	1	1(1)	-	-
Renal hücreli Ca	1	-	-	1	-
Adenoid kistik Ca	1	-	1	-	-
Toplam	28	11	14(5)	8(5)	6(1)

(Ca: karsinom, Parantez içindeki sayılar FS ile bu tanıyı alan hasta sayısını belirtmektedir.)

SB-002

Neoadjuvan Tedavi Verilen Küçük Hücreli Dışı Akciğer Kanserli Hastalarda Sağkalım Analizi

Emre Muhammed Koçak, Gökhan Kocaman, Yusuf Kahya, Bülent Mustafa Yenigün, Sevilay Karahan, Cabir Yüksel, Serkan Enön, Ayten Kayı Cangır, Hakan Kutlay, Murat Akal
Ankara Üniversitesi Tıp Fakültesi Göğüs Cerrahisi Anabilim Dalı, Ankara

Amaç: Lokal ileri evre KHDAK'de; klinik evrenin düşürülmesi, mikrometastazların eliminasyonu veya cerrahi boyutlarının küçültülmesi amacıyla neoadjuvan tedavi (NT) uygulanabilir. Bu çalışmada, NT sonrası cerrahi uygulanan KHDAK hastalarına ait sağkalım sonuçlarının ve prognostik faktörlerin incelenmesi amaçlandı.

Gereç-Yöntem: Kliniğimizde Ocak 2008-Aralık 2018 tarihleri arasında KHDAK nedeniyle NT sonrası cerrahi uygulanan 109 hasta çalışmaya dahil edildi. Bu hastalara; 1) Klinik N2 evre (n=63, %57,8), 2) Klinik tümör boyutu ve/veya lokalizasyonu (n=46, %42,2) nedenleriyle NT uygulandı. Hastalar: yaş, cinsiyet, laboratuvar değerleri, tümör SUVmax değeri, NT'ye yanıt, rezeksiyon büyüklüğü, metastatik mediastinal lenf nodu istasyon oranı (MLNO) parametreleri yönünden değerlendirildi. Sürekli değişkenler için eşik değer hesaplanmasında ROC eğrisi, sağkalım analizinde Kaplan-Meier yöntemi, prognostik faktörlerin belirlenebilmesinde Cox analizi kullanıldı.

Bulgular: Hastaların %90,8'i erkek (n=99), %9,2'si kadındı (n=10). Ortalama yaş 58,6±7,4 (33-76) yıldı. Tüm hastaların 5 yıllık genel sağkalım oranı %62,6, NT'ye patolojik tam yanıt (PTY) sağlanan hastalarda ise bu oran %76,2 idi. Tümör SUVmax değeri >= 15, MLNO<= 0,3 ve NT'ye klinik yanıt

sağlanan hastalarda genel sağkalım daha uzundu (sırasıyla p=0,045, p=0,004, p=0,004). Genel sağkalım lobektomize hastalarda pnömonektomize hastalara göre daha uzundu (sırasıyla %72,5-%54,4, p=0,019). Hastaların 5 yıllık nükssüz sağkalım oranı %56,7, PTY durumunda ise %62,5 idi. MLNO>0,3 ise erken nüks anlamlı şekilde yüksekti (p=0,019). Çok değişkenli Cox analizinde; 1) Genel sağkalım için yaş (HR=2,43; %95 CI=1,09-5,41; p=0,03) ve MLNO (HR=1,08; %95 CI=1,02-1,14; p=0,004), 2) Nükssüz sağkalım için MLNO (HR=2,54, %95 CI=1,13-5,73; p=0,024) prognostik faktör olarak bulundu.

Sonuç: Lokal ileri evre KHDAK'de doğru endikasyonla NT uygulanması halinde sağkalım avantajı elde edilebilir. MLNO bu hasta grubunda prognostik gösterge olarak kullanılabilir.

Anahtar Kelimeler: Küçük hücreli dışı akciğer kanseri, neoadjuvan tedavi, sağkalım

SB-003
Cerrahi Tedavi Uygulanan Evre I Küçük Hücreli Dışı Akciğer Kanserinde Sağkalım ve Prognostik Faktörler

Farrukh Ibrahımov, Süleyman Gökalp Güneş, Yusuf Kahya, Gökhan Kocaman, Bülent Mustafa Yenigün, Atilla Halil Elhan, Cabir Yüksel, Ayten Kayı Cangır, Hakan Kutlay, Murat Akal, Serkan Enön
Ankara Üniversitesi Tıp Fakültesi Göğüs Cerrahisi Anabilim Dalı, Ankara

Amaç: Evre I KHDAK'de cerrahi tedaviyle 5 yıllık sağkalım %80-90 oranındadır. Buna karşın erken nüks gelişen ve kötü sağkalımla seyreden hastalar mevcuttur. Bu çalışmada opere evre I KHDAK hastalarının sağkalım sonuçlarının ve prognostik faktörlerinin incelenmesi amaçlandı.

Gereç-Yöntem: Kliniğimizde Ocak 2008-Haziran 2018 tarihlerin arasında evre I KHDAK nedeniyle opere edilen 399 hasta çalışmaya dahil edildi. Hastalar: yaş, cinsiyet, solunum parametreleri, laboratuvar değerleri [nötrolfil/lenfosit oranı (NLO), monosit/lenfosit oranı (MLO)], tümör yapısı (subsolid/solid), tümör SUVmax değeri, rezeksiyon tipi, örneklenen mediastinal lenf nodu istasyon sayısı (MLNS), viseral plevra invazyonu, evre I alt grupları parametreleri yönünden değerlendirildi. Sürekli değişkenlerin eşik değerlerinin hesaplanmasında ROC eğrisi, sağkalım analizinde Kaplan-Meier yöntemi, prognostik faktörlerin belirlenebilmesinde Cox analizi kullanıldı.

Bulgular: Hastaların 301'i (%75) erkek, 98'i (%25) kadındı. Ortalama yaş 62,1±8,5 (27-89) yıldı. Tümör histopatolojisi; adenokanser (n=267), yassı hücreli kanser (n=121), diğer (n=11) şeklindeydi. Beş yıllık genel sağkalım oranı %85'di. FEV1 değeri >%85, <65 yaş, subsolid tümör, SUVmax<5,3, pnömonektomize ve MLNS >2 olan hastalarda genel sağkalım daha yüksekti (p<0,05). Hastaların 5 yıllık nükssüz sağkalım oranı %74,5'di. NLO<2,28, subsolid tümör yapısı, SUVmax <5,3, p-evre IA1, visseral plevra invazyonu olmayan hastalarda nüks anlamlı şekilde düşüktü (p<0,05). Çok değişkenli Cox analizinde; 1)Genel sağkalım için SUVmax (p=0,004) ve MLNS (p=0,001), 2) Hastalıksız sağkalım için MLO (p=0,044), SUVmax (p=0,001), rezeksiyon tipi (p=0,004) ve visseral plevra invazyon durumu (p=0,01) prognostik faktörler olarak bulundu.

Sonuç: Solid, visseral plevra invazyonu gösteren ve SUVmax değeri >=5,3 olan Evre I KHDAK'li hastalarda sublober rezeksiyondan kaçınılmalı ve bu prognostik faktörler varlığında adjuvan kemoterapi olasılığı düşünülmelidir.

Anahtar Kelimeler: Evre I akciğer kanseri, cerrahi tedavi, sağkalım

SB-004
İki santimetreden küçük soliter buzlu cam alanlarında cerrahi tecrübemiz

Suat Erus[1], Ezgi Cesur[2], Ömer Yavuz[1], Serhan Tanju[1], Şükrü Dilege[1]
[1]Koç Üniversitesi Tıp Fakültesi, Göğüs Cerrahisi Anabilim Dalı, İstanbul
[2]VKV Amerikan Hastanesi, Göğüs Cerrahisi, İstanbul

Amaç: Klinik pratikte, buzlu cam alanlarına yaklaşımımızı, küçük ve soliter akciğer nodülleri içindeki yerini, solid ve subsolid nodüllere yaklaşımımızla karşılaştırmayı planladık.

Gereç-Yöntem: Kasım 2014 ile Mayıs 2021 tarihleri arasında Koç Üniversitesi Hastanesi Göğüs Cerrahisi Kliniğinde ameliyat edilen, 2 santimetreden küçük eşit, önceden malignite hikayesi olmayan, PET'te kitle dışında veya kitlede tutulumu olmayan ve akciğer rezeksiyonu ve mediastinal lenf nodu diseksiyonu yaptığımız 147 hasta çalışmaya dahil edildi.

Bulgular: Hastaların nodüllerinin 18'i (%12,2) buzlu cam, 13'ü (%8,8) subsolid ve 116'sı (%78,9) solid karakterdeydi. Tüm hastaların 112'sinde (%76,2) patoloji sonucu primer akciğer karsinomu olarak sonuçlandı. Patolojik tümör boyut ortalaması 12,6mm±4,27 (4-20) idi (solid 13mm±4,1 (4,5-20), buzlu cam 10,9mm ±4,5 (4-20), subsolid 11,4±4,3 (6-20)). Solid nodüllerin %74'ü, subsolid nodüllerin %85'i ve buzlu cam nodüllerinin %83'ü patoloji raporlarında malignite olarak raporlandı. Patolojik değerlendirme sonucunda Buzlu cam grubunda bir hastada PL1 düzeyinde, subsolid grubunda da 2 hastada PL1 düzeyinde plevral invazyon görüldü. Buzlu cam grubunda 1 hastada STAS pozitifliği saptandı. Sadece solid grupta 7 hastada (%8) N1 pozitifliği saptandı. Solid grupta postop komplikasyon oranı %8,6'ydı. Buzlu cam ve subsolid nodülleri olan hastalarda hiç komplikasyon gözlenmedi. Hiçbir grupta operatif mortalite gözlenmedi.

Sonuç: Nodüler buzlu cam alanları ve subsolid nodüller küçük boyutlarda olduğunda kimi zaman takip edilse de, cerrahi rezeksiyon sonrası plevra invazyonu, STAS veya invaziv komponentleri olduğu görülebiliyor. 2 cm'den küçük, pür buzlu cam veya subsolid soliter nodüllerin de solid nodüller gibi değerlendirilmesi gerektiğini, bu hastalarda torakoskopik

cerrahilerin güvenle yapılabileceğini ve olası progresyon sebepli upstage olmalarının engellenebileceğini düşünüyoruz.

Anahtar Kelimeler: buzlu cam, akciğer kanseri, videotorakoskopi

SB-005
Akciğer kanseri nedeni ile anatomik rezeksiyon yapilmiş hastalarda Covid-19 enfeksiyonunun cerrahi sonuçlara etkisi

Berk Çimenoğlu, Recep Demirhan
Kartal Dr. Lütfi Kırdar Şehir Hastanesi

Amaç: Covid-19 pandemisinin başlaması ile beraber pandeminin etkileri göğüs cerrahisi pratiğinde de görülmeye başlanmıştır. Primer olarak akciğerleri etkileyen bu enfeksiyonun akciğer kanseri nedeni ile operasyon planlanmış veya opera edilmiş hastalardaki etkileri tam olarak açıklığa kavuşturulamamıştır. Bu çalışmamızda primer akciğer kanseri nedeni ile anatomik rezeksiyon yapılmış hastalarda preop veya postop covid enfeksiyonunun cerrahi sonuçlara etkisini araştırdık.

Gereç-Yöntem: Çalışmamıza Ağustos 2020 – Ağustos 2021 arasında akciğer kanseri nedeni ile kliniğimizde opere edilmiş 106 hasta dahil edildi. Bu hastaların yaş ortalamasının 62.3 olduğu görüldü. Bu hastaların 16'sı preoperatif dönemde, 10'u ise postoperatif dönemde Covid testleri pozitif olarak sonuçlanmış hastalardı. Bu hastaların covid enfeksiyonu geçirme durumlarına göre hastanede kalma süreleri, preoperatif FEV1 ve DLCO değerleri ve mortalite oranları araştırılmıştır.

Bulgular: Preop covid enfeksiyonu geçirmiş olan hastaların postoperatif dren kalma süresi 6.5±7.36 gün, covid enfeksiyonu geçirmemiş hastaların ise 5.5±5 gün olduğu görülmüştür (p>0.05). Preoperatif dönemde covid geçirmiş olan hastaların %FEV1 değeri %86.3±14.7, geçirmemiş hastaların %89.2±23.8 olduğu izlenmiştir (p>0.05). Benzer şekilde DLCO değerleri covid geçirmiş hastalarda %72.0±20.3, geçirmemiş hastalarda %78.8±22.5 olduğu saptanmıştır (p>0.05). Postoperatif dönemde covid geçirmiş olan hastaların mortalite oranının %50 olduğu görülmüştür.

Sonuç: Covid-19 geçirmiş olan hastalarda drenaj süresinin geçirmemiş hastalara göre bir miktar daha fazla olduğu, benzer şekilde solunum fonksiyon değerlerinin de hafifçe düşük olduğu gözlemlenmiştir. Aralarındaki fark istatistiksel olarak anlamlı bulunmamıştır (p>0.05). Bununla beraber postoperatif dönemde covid enfeksiyonu geçirmiş hastalarda mortalite anlamlı derecede yüksek bulunmuştur. Iyi bir preoperatif değerlendirme ile beraber Covid-19 enfeksiyonu geçirmiş hastalarda cerrahi sonuçların kötü olmadığı fakat postoperatif dönemde hastaların enfeksiyondan korunmalarının hayati öneme sahip olduğu görülmektedir.

Anahtar Kelimeler: akciğer kanseri, Covid-19

SB-006
Akciğer Kanserinde Klinik Evreleme Doğruluğunun Patolojik Evreleme ile Karşılaştırılması

Sezer Aslan[1], Tunç Laçin[1], Gamze Gül Tiryaki[1], Jeyhun Pashayev[1], Reyhan Ertan[1], Esra Yamansavcı Şirzai[2], Taner Ege[1], Bihter Sayan[1], Nezih Onur Ermerak[1], Korkut Bostancı[1], Hasan Fevzi Batırel[1], Bedrettin Yıldızeli[1]
[1]Marmara Üniversitesi, Pendik Eğitim ve Araştırma Hastanesi, Göğüs Cerrahisi ABD, İstanbul
[2]Sağlık Bilimleri Üniversitesi Dr Suat Seren Göğüs hastalıkları ve Cerrahisi Eğitim ve Araştırma Hastanesi, İzmir

Amaç: Akciğer kanserinde klinikTNM evrelemesi(cTNM), tedavi ve prognozu belirlemede yardımcı olmakta birlikte günümüzde klinik evrelemenin doğruluğu ve hastaların tedavisi, prognozu üzerine etkisi konusunda çok veri yoktur. Bu çalışmada yakın dönemde cerrahi rezeksiyon uygulanan akciğer kanseri hastalarında cTNM evreleme ile patolojik TNM(pTNM)evreleme sonuçlarının karşılaştırmalı analizini yapmayı amaçladık.

Gereç-Yöntem: Ağustos 2018-Ağustos 2021 arasında rezeksiyon uygulanan 154(123E, 31K, ortalama yaş:62,2) akciğer kanseri hastası retrospektif olarak değerlendirildi. Bütün hastalara PET-BT çekildi. PET-BT'de mediastinal lenf bezi hipermetabolik olanlara mediastinoskopi veya EBUS yapıldı. Sol üst lob kanseri olup, paraaortik lenf bezi tutulumu hastalarında rezeksiyon yapılmasına kliniğe göre karar verildi. 76 torakotomi, 78 VATS ile anatomik rezeksiyon yapıldı. 136 lobektomi, 4 bilobektıomi, 10 pnömonektomi, 4 lobektomi ve göğüs duvarı rezeksiyonu uygulandı.

Bulgular: Kanser hücre tipi adenokanser %53.9(n=83), skuamöz %27.9(n=43), nöroendokrin %5,8(n=9), mikst %3,9(n=6), diğer %8,5(n=13). Hastaların %71,4'ünde(n=110) cN0 hastalık tespit edildi. cN2 tespit edilen 15 hastanın 6'sına mediastinoskopi yapıldı(pN0=3,pN1=2,pN2=1), 4'üne mediastinoskopisiz rezeksiyon(pN2=3, pN1=1),2 hastaya neoadjuvan tedavi sonrası mediastinoskopisiz rezeksiyon(pN2=2),1 hastaya immünoterapi sonrası mediastinoskopisiz rezeksiyon (pN0=1),1 hastada VATS ile örneklenerek rezeksiyon(pN0=1) ve 1 kolon ca metastazı şüpheli hastada rezeksiyon uygulandı(pN2=1). Vakaların %50,6(n=78) cTNM Evre I, %26(n=40) cTNM Evre II, %22,1(n=31) cTNM Evre III ve %1,3(n=2) cTNM Evre IV idi. cTNM vakaların %48,7'sinde(n=75) pTNM ile aynı değildi; hastaların %25,9'u(n=40) klinik olarak understaged iken %22,8'si(n=35) klinik olarak overstaged olarak tespit edildi. Hastaların %75.3'ünde(n=116) pN0 bulundu. %29,2(n=45) hastada PET-BT, nodal hastalığı yanlış evreledi. Rezeksiyon sonrası 30 günlük mortalite %1,3(n=2),90 günlük mortalite %3,9(n=6). 23(%15) hasta takipte ex oldu. Toplam sağkalım %85.

Sonuç: Bu çalışmaya göre klinik evrelemede kullanılan modaliteler ile ancak hastaların 51,3'ünde doğru evreye ulaşılabilinmektedir. Cerrahi olarak mediastinal evrelenmenin önemi ortaya çıkmaktadır. Klinik evreleme ile patolojik evreleme arasında görülen fark, farklı tedavi seçeneklerinin uygulanmasını ortaya çıkarabilirdi. Klinik evrelemede kullanılan

modalitelerin iyileştirilmesi gereklidir.

Anahtar Kelimeler: akciğer kanseri, klinik evreleme, patolojik evreleme

SB-007

KHDAK Olgularında İnsan Epididim Proteini (HE4) Düzeyi İle PET Parametreleri Arasındaki Korelasyonun Değerlendirilmesi

Yiğit Yılmaz[1], Mesut Melih Özercan[2], Burcu Ancın[3], Zeliha Günnur Dikmen[4], Saadettin Kılıçkap[5], Meltem Çağlar Tuncalı[6], Murat Tuncel[6], Serkan Uysal[7], Ulaş Kumbasar[7], Erkan Dikmen[7], Metin Demircin[7], Rıza Doğan[7]

[1]Tokat Devlet Hastanesi, Göğüs Cerrahisi Kliniği, Tokat
[2]Sağlık Bilimleri Üniversitesi, Sanatoryum Atatürk Göğüs Hastalıkları ve Göğüs Cerrahisi Eğitim ve Araştırma Hastanesi, Göğüs Cerrahisi Kliniği, Ankara
[3]Burdur Devlet Hastanesi, Göğüs Cerrahisi Kliniği, Burdur
[4]Hacettepe Üniversitesi, Tıbbi Biyokimya Ana Bilim Dalı, Ankara
[5]Hacettepe Üniversitesi, Medikal Onkoloji Bilim Dalı, Ankara
[6]Hacettepe Üniversitesi, Nükleer Tıp Ana Bilim Dalı, Ankara
[7]Hacettepe Üniversitesi, Göğüs Cerrahisi Ana Bilim Dalı, Ankara

Amaç: Akciğer kanserinin tanı ve takibinde kullanılabilecek biyobelirteçlere ihtiyaç duyulmaktadır. Son yıllarda bu konuda yapılan çalışmalarda öne çıkan moleküllerden biri İnsan Epididim Proteini (HE4)'dir. PET, akciğer kanseri olgularının tanı ve takibinde kullanılan non-invaziv görüntüleme tetkiklerinin başında gelmektedir. HE4 düzeyi ve PET parametreleri arasında bulunabilecek bir korelasyon varlığının gösterilmesi, HE4'ün biyobelirteç olarak kullanılabilirliğini destekleyen önemli bir bulgu olacaktır. Literatürde bu konuda yapılmış çalışma bulunmamaktadır.

Gereç-Yöntem: Prospektif olarak HÜTF Göğüs Cerrahisi Anabilim Dalı ve Medikal Onkoloji Bilim Dalı'nda, Şubat 2019 ve Ocak 2020 tarihleri arasında KHDAK tanısı alan 60 olgunun demografik bilgileri, ek hastalıkları, sigara kullanım öyküsü, tanı anındaki CEA düzeyleri, histolojik tanısı, evresi, PET neticesinde ortaya çıkan SUV, MTV, TLG değerleri ve tanı anındaki serum HE4 düzeyleri değerlendirmeye alındı.

Bulgular: Olguların serum HE4 düzeyinin, yaş, sigara tüketimi ve SUVmaks ile zayıf kuvvette korele olduğu bulundu. Serum HE4 düzeyinin, MTV ve TLG değeri ile orta kuvvette korele olduğu bulundu. Regresyon analizi sonucunda tümör histolojisi, hastanın yaşı, SUVmaks değeri, sigara tüketim miktarı ve T evresi, serum HE4 düzeyini etkileyen faktörler olarak bulundu. Skuamöz hücreli karsinom olgularının serum HE4 düzeyi adenokarsinom olgularına göre anlamlı yüksek bulundu.

Sonuç: Serum HE4 düzeyleri ile SUV, MTV ve TLG arasında aynı yönlü korelasyon olduğu gösterildi.Serum HE4 düzeylerinin total tümör yükü ve metabolizmasının bir temsilcisi olarak KHDAK'nde tedavi yanıtının değerlendirilmesi, nüks hastalık, ikinci primer akciğer kanseri gelişimi olasılığının takibinde yol gösterici olabileceği düşünüldü. Serum HE4 düzeyinin, KHDAK olgularında, evre ile korele olmaması nedeniyle prognostik kullanımının kısıtlı olacağı kanaatine varıldı.

Anahtar Kelimeler: Akciğer Kanseri, İnsan Epididim Proteini (HE4), Pozitron Emisyon Tomografisi (PET)

Olguların yaş, sigara tüketim miktarı, SUVmaks değeri, MTV değeri, TLG değeri, serum CEA düzeyi ve sekizinci TNM evreleme sistemindeki evresi ile serum HE4 düzeyi arasındaki korelasyonun değerlendirilmesi. Spearman Korelasyon Testi.

HE4 (pmol/L)		
	R	P
Yaş	0,295	0,022
Sigara (paket/yıl)	0,294	0,040
SUVmaks	0,347	0,007
MTV (cm^3)	0,400	0,047
TLG (gram)	0,430	0,032
CEA (ng/L)	0,227	0,081
T Evresi	0,246	0,058
N Evresi	0,041	0,758
M Evresi	-0,030	0,822
Evre	0,166	0,204

SB-008

Obezite Paradoksu Opere Erken Evre Akciğer Karsinomları İçin Geçerli Mi?

Eren Erdoğdu, Fahmin Amirov, Salih Duman, Berker Özkan, Murat Kara, Alper Toker

İstanbul Üniversitesi, İstanbul Tıp Fakültesi, Göğüs Cerrahisi Anabilim Dalı, İstanbul

Amaç: Obezite paradoksu, yüksek vücut kitle endeksli (BMI) hastaların bazı hastalıklarda daha iyi sağkalım göstermesini anlatmaktadır. Mekanizması açıklanamamakla birlikte opere edilmiş ve edilmemiş akciğer karsinomlarında yüksek sağkalım ile ilişkilendirilmiştir. Bu çalışmada obezide paradoksunun opere erken evre akciğer karsinomlarında sağkalımla ilişkisini değerlendirdik.

Gereç-Yöntem: İstanbul Üniversitesi İstanbul Tıp Fakültesi Göğüs Cerrahisi Anabilimdalı'nda adenokarsinom, skuamöz hücreli karsinom, büyük hücreli karsinom tanısı ile torakoskopik (VATS) lobektomi ve segmentektomi yapılmış Evre I ve II

hastalar incelendi. Anatomik rezeksiyon uygulanmayan, adjuvan tedavi alan, N1 pozitif saptanan, çevre doku invazyonu olan, tümör büyüklüğü 40mm'nin üzerinde, küçük hücreli ve karsinoid tümör tanılı hastalar çalışma dışında bırakıldı. BMI 25 üstünde ve altındaki hastalar karşılaştırıldı.

Bulgular: Toplam 126 hasta çalışmaya dahil edildi. Hastaların 88'i (%69,8) erkek, 38'i (%31,2) kadındı. 91 hastanın BMI değeri 25'in üzerinde saptandı. İki grup arasında yaş, cinsiyet, evre, hastane yatış süresi, drenli takip süresi, uzamış drenaj ve hava kaçağı, postoperatif komplikasyon arasında fark saptanmadı. 5 yıllık sağkalım tüm hastalar için %80, BMI <25 için %65, BMI>=25 için %89 saptandı (p = 0.021)

Sonuç: Mekanizması bilinmemekle birlikte obezite paradoksu erken evre akciğer karsinomları için geçerlidir. Fazla kilolu ve obez hastalar diğer hastalara göre daha iyi sağkalım göstermektedir.

Anahtar Kelimeler: BMI, karsinom, cerrahi

BMI Sağkalım İlişkisi

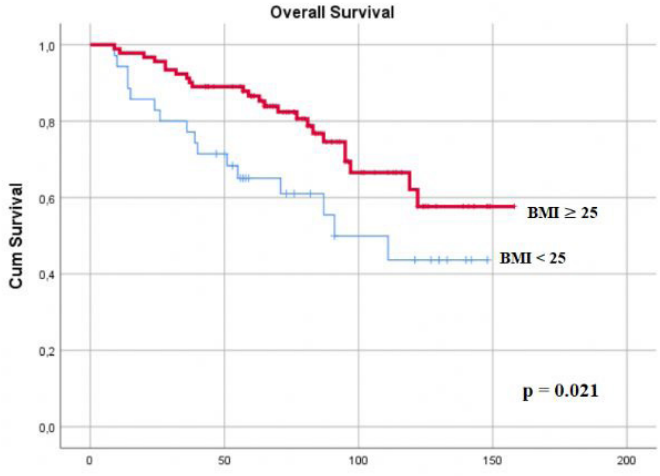

BMI <25 ve >=25 olan hastaların sağkalımı

SB-009
Kolerektal Karsinomun Akciğer Metastazı Nedeniyle Rezeksiyon Uygulanan Olgularda Tümör Markerlarının Önemi

Gizem Keçeci Özgür, Ahmet Kayahan Tekneci, Edward Hassan Bakali, Tevfik İlker Akçam, Ayşe Gül Ergönül, Ali Özdil, Kutsal Turhan, Alpaslan Çakan, Ufuk Çağırıcı
Ege Üniversitesi Tıp Fakültesi Göğüs Cerrahisi Anabilim Dalı

Amaç: Kolorektal kanserler gastrointestinal kanserler içinde en sık görülen malignite olup, kanser nedenli ölümler arasında ikinci sıradadır. Kolorektal kanserlerin akciğer metastazlarında potansiyel küratif tedavi komplet rezeksiyondur. Çalışmamızda kolorektal kanser metastazı nedeniyle akciğer rezeksiyonu uygulanmış hastalar preoperatif,postoperatif CEA ve CA19-9 markerlarıyla değerlendirilmiş, genel sağkalım üzerine ilişkisi araştırılmıştır.

Gereç-Yöntem: Ege Üniversitesi Göğüs Cerrahisi Kliniği'nde Ocak 2015-Temmuz 2021 arasında kolorektal kanser metastazı nedeniyle akciğer rezeksiyonu uygulanmış 53 hasta retrospektif olarak incelendi. Hastaların demografik özellikleri, preoperatif, postoperatif CEA, CA19-9 marker seviyeleri, uygulanan tedavi, rezeke edilen metastaz sayısı, boyutları, nüks ve sağkalım süreleri analiz edildi.

Bulgular: Hastaların demografik verileri Tablo-1, preoperatif ve postoperatif tümör marker düzeyleriyse Tablo-2'de özetlenmiştir. Preoepratif CEA değeri yüksek hastaların genel sağkalımı 26,57±14,913(3-58) ayken CEA değeri düşük olgularda 62,75±20,241(2-72) aydı ve fark istatiksel olarak anlamlıydı(p<= 0.001). Postoperatif CEA değeri yüksek hastaların genel sağkalımı 31,68±18,765(3-61) ayken CEA değeri düşük olgulardaysa 57,51±19,829(2-72) aydı ve fark istatiksel olarak anlamlıydı(p=0.009). Preoepratif CA19-9 değeri yüksek hastaların genel sağkalımı 35,9±20,693(2-72) ayken CA19-9 değeri düşük olgularda 68,49±19,875(2-68) aydı ve fark istatiksel olarak anlamlıydı(p<= 0.001). Postoperatif CA19-9 değeri yüksek hastaların genel sağkalımı 19,88±12,112(5-37) ayken CA19-9 değeri düşük olgularda 59,354±20,254(2-72) aydı ve fark istatiksel olarak anlamlıydı(p<= 0.001). Hastaların tümör boyutlarıyla preoperatif tümör markerları arasındaki korelasyon araştırıldı. Preoperatif tümör markerlarıyla metastatik lezyonların büyükleri arasında pozitif korelasyon olduğu belirlendi. Preoperatif CEA değeriyle tümör boyutu arasında zayıf(p=0.008, pearson korelasyon katsayısı=0,360), preoperatif CA19-9 değeriyle tümör boyutu arasında güçlü pozitif korelasyon olduğu görüldü. (p<= 0.001, pearson korelasyon katsayısı=0,603).

Sonuç: Kolorektal karsinomların takibinde güvenilir bir biyobelirteç belirlenebilmiş değildir. Belirteçlerin araştırılması değişik duyarlılık ve özgüllük oranlarına rağmen klinisyen ve hasta için büyük fayda sağlamaktadır. Çalışmamızda kolorektal karsinom ve akciğer metastazlı hastalarda preoperatif-postoperatif CEA ve CA19-9 düzeylerinin daha kötü genel sağkalımla ilişkili olduğu gösterilmiştir. Bu CEA'nın yanında CA19-9'un da prognostik açıdan öngördürücü faktör olarak kullanılabileceğini düşündürmektedir.

Anahtar Kelimeler: Kolorektal karsinom, akciğer metastazı, akciğer rezeksiyonu

Tablo-1

Değişkenler	Hasta sayısı (n = 53)	Oranı (%)
Cinsiyet		
Erkek	29	54,7
Kadın	24	45,3
Yaş		
60 yaş altı	13	24,5
60 yaş üstü	40	75,5
Yaşlarının ortalaması(mean±SD, range) (yıl)	64,60 ± 9,332 (39-83)	
Metastatik lezyonların lokalizasyonu		
Sağ akciğer	32	39,5

Sol akciğer	17	20,9
Bilateral akciğerler	16	19,7
Metastaz sayısı		
Bir	41	77,4
İki	6	11,3
Üç ve daha fazlası	6	11,3
Tümör Boyutu		
< 20 mm	13	24,5
>= 20mm	40	75,5
Boyutlarının ortalaması(mean±SD, range) (mm)	18,13 ± 12,748 (1-70) mm	
Cerrahi prosedür		
Anatomik rezeksiyon	11	21,7
Sublober rezeksiyon	42	79,3
Nüks veya metastaz		
Var	19	35,8
Yok	34	64,2
Nüks veya metastazın lokalizasyonu		
Akciğer	13	68,4
Karaciğer	4	21,1
Kolon	2	10,5
Mortalite		
Var	15	28,3
Yok	38	71,7

Demografik Veriler

Tablo-2

Değişkenler	Hasta sayısı (n = 53)	Oranı (%)
Preoperatif CEA		
Yüksek	16	30,2
Düşük	37	69,8
(mean±SD, range) (µg/L)	10,078 ± 20,848 (1,2-107,4) µg/L	
Postoperatif CEA		
Yüksek	14	26,4
Düşük	39	73,6
(mean±SD, range) (µg/L)	9,041 ± 27,744 (1,1-197) µg/L	
Preoperatif CA19-9		
Yüksek	11	20,8
Düşük	42	79,2
(mean±SD, range) (µg/L)	18,884 ± 18,108 (0,5-99) U/mL	
Postoperatif CA19-9		
Yüksek	9	17
Düşük	44	83
(mean±SD, range) (µg/L)	17,095 ± 15,755 (0,5-92) U/mL	

Tümör Marker Verileri

SB-010

Lokal İleri Evre Akciğer Kanserinde Multidisipliner Yaklaşımın Rolü: Retrospektif Analiz

Erhan Özer[1], Hüseyin Melek[1], Adem Deligönül[2], Süreyya Sarıhan[3], Ahmet Sami Bayram[1], Cengiz Gebitekin[1]
[1]Uludağ Üniversitesi Tıp Fakültesi, Göğüs Cerrahisi Ana Bilim Dalı, Bursa
[2]Uludağ Üniversitesi Tıp Fakültesi, Tıbbi Onkoloji Ana Bilim Dalı, Bursa
[3]Uludağ Üniversitesi Tıp Fakültesi, Radyasyon Onkolojisi Ana Bilim Dalı, Bursa

Amaç: Küçük hücreli dışı akciğer kanseri (KHDAK) için en uygun tedavi; hastanın performansı ve hastalığın evresine göre, uluslararası rehberler eşliğinde uzman bir ekibin multidisipliner işbirliği ile elde edilmektedir. Bu çalışmanın amacı; multidisipliner onkoloji konseyinde (MDK) değerlendirilerek tedavisi planlanan KHDAK'li hastaların sonuçlarını analiz ederek hastaların yönetiminde konseyin etkisini tespit etmektir.

Gereç-Yöntem: Hastanemizde Mayıs 2015 - Kasım 2019 tarihleri arasında haftalık MDK'de değerlendirilen hastaların verileri ve önerilen tedavi planı prospektif olarak kayıt edildi ve sonuçları retrospektif olarak incelendi. Multidisipliner onkoloji konseyinde 2839 defa değerlendirilen 1771 hasta içerisinden KHDAK'li 769 hasta çalışmaya dahil edildi. Hastalara uygulanan tedaviler ve sonuçları analiz edildi.

Bulgular: Hastaların 674'ü erkek (%75,9) 95'i kadın (%24,1), ortalama yaş 62,03±9,27 ve en sık görülen hücre tipi squamöz hücreli karsinom (%49) idi. Klinik olarak hastaların 291'i erken, 478'i ileri evreydi. Hastaların 479'una (%54) cerrahi uygulandı. Klinik erken evre hastaların%86,5'ine cerrahi uygulanırken ileri evre hastalarda bu oran %47 olarak saptandı. Bu hastaların %78,8'i neoadjuvan tedavi sonrası idi. Neoadjuvan tedavi uygulanan hastalarda progresyon oranı %2,4, cerrahiye gitme oranı %88,1 ve patolojik tam yanıt oranı %13,4 olarak saptandı. Evre 1-2, 3 ve 4a hastalarda 5 yıllık sağ kalım sırasıyla %64.1, %38.8 ve %13.4 idi.

Sonuç: Çalışmamız KHDAK'li hastaların tedavisinin çok disiplinli bir ekip tarafından yönetilmesi sonucunda erken evre hastaların yanında ileri evre hastalarda da cerrahi tedavinin yüksek oranda uygulandığını ve iyi sonuçlar elde edilebildiğini göstermektedir. Endişelerin aksine ileri evre KHDAK hastalarda neoadjuvan tedavi sırasında progresyon ihtimali düşüktür.

Anahtar Kelimeler: Akciğer Kanseri, Multidisipliner Konsey, Neoadjuvan

SB-011

Cerrahi rezeksiyon uygulanan göğüs duvarına invaze küçük hücreli dışı akciğer kanseri olgularında prognoza etki eden değişkenlerin araştırılması

Ahmet Üçvet[1], Güntuğ Batıhan[1], Serkan Yazgan[1], Kenan Can Ceylan[1], Soner Gürsoy[2], Şeyda Örs Kaya[1]
[1]SBÜ İzmir Dr. Suat Seren Göğüs Hastalıkları ve Göğüs Cerrahisi SUAM
[2]İzmir Bakırçay Üniversitesi Tıp Fakultesi, Göğüs Cerrahisi ABD

Amaç: Operabıl küçük hücreli dışı akciğer kanseri (KHDAK) olgularında göğüs duvarı invazyonu yaklaşık olarak 5-10% oranında görülmektedir. Bu olgularda cerrahi rezeksiyonun sağkalıma olumlu katkısı olmakla birlikte prognoz üzerinde etkisi olan faktörlerin bilinmesi cerrahi sonuçların iyileştirilebilmesi için büyük öneme sahiptir. Bu çalışmada kombine göğüs duvarı ve anatomik akciğer rezeksiyonu uygulanmış olan KHDAK olgularında prognoza etki eden faktörlerin araştırılması amaçlanmıştır.

Gereç-Yöntem: 2007-2019 yılları arasında KHDAK nedeniyle göğüs duvarı rezeksiyonu ile birlikte lobektomi, bilobektomi veya pnömonektomi uygulanan hastalara ait veriler retrospektif olarak incelendi. Hastalar yaş, histolojik alt tip, rezeksiyon tekniği (anblok vs ekstraplevral mobilizasyon), invazyon derinliği, parankim rezeksiyon genişliği, rezeksiyon kompletliği ve lenf nodu metastaz durumu gibi değişkenler göz önünde bulundurularak gruplandırıldı ve bu değişkenlerin prognoz üzerindeki etkileri incelendi.

Bulgular: Toplamda 254 hasta çalışmaya dahil edildi. Ortalama yaş 60.97±8.37 idi. Bu hastalardan 210'una lobektomi, 14'üne bilobektıomi ve 30'una pnömonektomi uygulandı. Postoperatif komplikasyon oranı %20 operatif mortalite ise %6.7 olarak bulundu. Operatif mortalite harici 5-yıllık sağkalım oranı %46.2 idi. Ortalama genel sağkalım ise 70.89±4.61 aydı. Tek değişkenli analizde adenokarsinom histolojisi, genç yaş (<60), komplet rezeksiyon, anblok rezeksiyon ve yumuşak dokuya sınırlı invazyon istatistiksel anlamlı olarak daha iyi sağkalım ile ilişkili bulundu. Çok değişkenli analizde ise inkomplet rezeksiyon, ileri yaş ve ekstraplevral mobilizasyon sonrası göğüs duvarı rezeksiyonu sağkalımı olumsuz etkileyen faktörler olarak tespit edildi.

Sonuç: Çalışmamız göstermiştir ki göğüs duvarı rezeksiyonu uygulanan KHDAK tanılı hastalarda sağkalım değerleri yaş, histoloji, rezeksiyon kompletliği, invazyon derinliği ve rezeksiyon tekniği gibi faktörlerden etkilenmektedir.

Anahtar Kelimeler: Akciğer kanseri, akciğer rezeksiyonu, göğüs duvarı rezeksiyonu

Figür 1

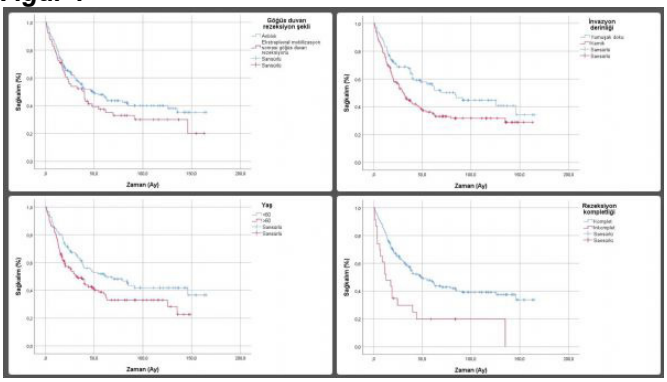

Rezeksiyon tekniği, invazyon derinliği, yaş ve rezeksiyon kompletliğine ait Kaplan-Maier sağkalım eğrileri izlenmekte.

SB-012

Evre 1 Küçük Hücre Dışı Akciğer Kanseri Nedeni İle Lober ve Sublober (Wedge) Rezeksiyon Yapılan Hastaların Uzun Dönem Sağ kalımlarının Karşılaştırılması

Bülent Aydemir[1], Didem Aydemir[1], Zuhal Kuş[2], Mehmet Yıldırım[1], Salih Cüneyt Aydemir[3], Tamer Okay[1]
[1]Siyami Ersek Göğüs Kalp ve Damar Cerrahisi EAH Göğüs Cerrahisi Kliniği
[2]Haydarpaşa Numune EAH Patoloji Kliniği
[3]Medicana Çamlıca Hastanesi Göğüs Cerrahisi

Amaç: Hastanemizde evre 1 küçük hücreli dışı akciğer kanseri (KHDAK) tanısı alan hastalara uygulanan lober ve sublober (wedge) rezeksiyonların uzun dönem sağ kalım sonuçları açısından karşılaştırılması amaçlanmıştır.

Gereç-Yöntem: Çalışmamızda evre 1 KHDAK tanısı ile opere edilen 237 hasta retrospektif olarak değerlendirildi. Hastalar yaş, cinsiyet, komorbid faktörler, tümör cinsi ve evresi, tümörün patolojik özellikleri sınırlı rezeksiyon yapılan grupta tümör cerrahi sınır uzaklığı, ameliyat sonrası erken dönem komplikasyonlar ve uzun dönem sağ kalım açısından değerlendirildi.

Bulgular: Çalışmaya alınan 237 hastanın 193'ü erkek 44'ü kadındı. Rezeksiyon uygulanan hastaların 194'üne lobektomi ve 43'üne wedge rezeksiyon uygulanmıştı. Uygulanan yöntemler arasında cinsiyet, T evresi, hücre tipi, visseral plevra invazyonu ve ek hastalık durumları bakımından istatistiksel olarak anlamlı derecede bir farklılık bulunmamakta iken (p>0,05) yaş bakımından istatistiksel olarak anlamlı derecede bir farklılık bulunmaktadır (p<0,05). T2a ve Evre 1B olan hastalarda lobektomi uygulananların ortalama yaşam süresi sublober rezeksiyon uygulanan gruba göre istatistiksel olarak anlamlı derecede daha yüksek iken

T1 ve Evre 1A olan ve diğer subgruplarda lober ve sublober (wedge) rezeksiyon uygulanan hastaların ortalama yaşam süreleri bakımından istatistiksel olarak anlamlı bir fark olmadığı saptandı.

Sonuç: Evre 1 KHDAK'nin cerrahi tedavisinde farklı cerrahi yöntemler kullanılabilmektedir. Genel olarak evre 1 KHAK hastalarda sublober rezeksiyonların uzun dönem sağ kalım sonuçları açısından tedavi için doğru seçenek olmadığı, T1 tümörlerde cerrahi sınır uzaklığı olarak 5mm'den daha fazla bir mesafe bırakılarak sublober rezeksiyon yapıldığında tedavi için yeterli olabileceği sonucuna varıldı.

Anahtar Kelimeler: akciğer kanseri, sınırlı rezeksiyon, wedge rezeksiyon

SB-013

Sıçanlarda Farklı Maddeler ile Yapılan Plöredezis Etkinliğinin Değerlendirilmesi

Cenk Balta[1], Mustafa Kuzucuoğlu[2], Figen Aslan[3], Ali Cem Yekdeş[4]
[1]Balıkesir Üniversitesi Tıp Fakültesi Hastanesi, Göğüs Cerrahisi Ana Bilim Dalı, Balıkesir
[2]İzmir Katip Çelebi Sağlık Uygulama ve Araştırma Hastanesi, Göğüs Cerrahisi Ana Bilim Dalı, İzmir
[3]Balıkesir Üniversitesi Tıp Fakültesi Hastanesi, Patoloji Ana Bilim Dalı, Balıkesir
[4]Balıkesir Üniversitesi Tıp Fakültesi Hastanesi, İç Hastalıkları Ana Bilim Dalı, Balıkesir

Amaç: Plöredez amacıyla kullanılan farklı sklerozan maddelerin etkinliğinin ve etkilerinin değerlendirilmesi

Gereç-Yöntem: Çalışmaya dahil edilen 35 dişi Wistar Albino sıçanı beş gruba ayrıldı. İzotonik (grup 1), iodopovidone(grup 2), rifamycin(grup 3), otolog kan (grup 4), talk(grup 5) intraplevral boşluğa uygulandı. Postoperative 28. günde ipsilateral ve kontrolateral akciğer ve plevra dokularındaki fibrosis ve inflamasyon 0-4 arasında evrelendirildi.

Bulgular: Kontrol ve diğer gruplar arasında makroskopik plevral fibrosis açısından istatistiksel anlamlı fark saptandı (p=0.004, p=0.001, p=0.001, p=0.000, sırasıyla). Fakat gruplar arasında anlamlı fark saptanmadı (p>0.05). kontrol gruba kıyasla tüm gruplarda mikroskopik plevral fibrosis saptandı (p=0.023, p=0.023, p=0.035, p=0.001, sırasıyla). Fakat sklerozan ajan grupları arasında anlamlı fark bulunmadı (p>0.05). mikroskopik plevral inflamasyon açısından talk grubu ve diğer gruplar arasında anlamlı istatistiksel fark saptandı. otolog kan grubu ve kontrol grubu arasında ise fark saptanmadı (p=0.135). ıntraparankimal inflamasyon değerlendirmesinde talk grubunun diğer gruplara nazaran daha üstün olduğu saptandı (p=0.010, p=0.042,p=0.030, sırasıyla). Fakat bunun yanısıra talk ve iodopovidone grubu arasında istatistiksel anlam saptanmadı (p=0.353). Kontralateral plevrada makroskopik fibrosis ve mikroskopik inflamasyon değerlendirmesinde talk ve diğer gruplar arasında anlamlı fark saptandı (p=0.037 ve p=0.009, sırasıyla).

Sonuç: Çalışmamızda kullanılan tüm sklerozan ajanlar plöredezde etkin olarak bulundu. Fakat rifamycin ve otolog kanın daha az intraparankimal inflamasyon oluşturması nedeniyle sekonder akciğer hastalığı olan olgularda daha güvenli tercih olabileceğini düşünüyoruz. Ayrıca düşük maliyetleri nedeniyle diğer sklerozan ajanların talka alternatif oluşturabileceği kanaatindeyiz.

Anahtar Kelimeler: plöredez, plevral efüzyon, plevral inflamasyon

Figure 1.

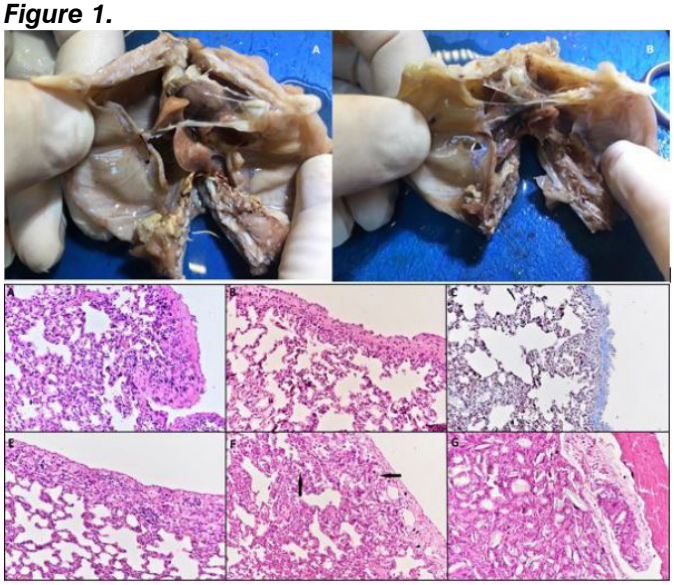

Figure 1. En bloc resection of the whole thoracic wall A) adhesions in ipsilateral hemithorax (rifamycin received group) B) adhesions in both hemithoraces (talc received group) Figure 2. (A) Microscopic section of Grade 3 visceral pleural inflammation and Grade 3 lung inflammation in the iodopovidone group (H-E x 200). (B) Microscopic section of Grade 2 visceral pleural inflammation and Grade 2 lung inflammation in the rifamycin group (H-E x 200). (C) Microscopic section of Grade 3 visceral pleural thickening in the rifamycin group (trichrome staining, x 200). (D) Microscopic section of Grade 3 visceral pleural inflammation and Grade 2 lung inflammation in the Blood group (H-E x 200). (E) Microscopic section of Grade 4 visceral pleural inflammation and Grade 3 lung inflammation in the Talc group. Granulomatous reaction rich in foreign body giant cells developing against talc crystals in the visceral pleura and lung parenchyma (arrow) (H-E x 200). (F) Microscopic section of Grade 4 parietal pleural inflammation in the Talc group. Granulomatous reaction rich in foreign body giant cells developing against talc crystals in the parietal pleura (H-E x 200).

Tablo 1

Groups	n	Macroscopically pleural fibrosis	Microscopically pleural fibrosis	Microscopically pleural inflammation	İntraparenchymal inflammation
		Mean±STD	Mean±STD	Mean±STD	Mean±STD
Saline	5	0.80±0.447	1.00±1.000	1.00±1.000	1.20±0.447
iodopovidone	7	2.43±0.787	2.57±0.976	2.43±0.787	2.00±0.816
Rifamycin	7	2.71±0.488	2.57±0.535	2.43±0.535	1.57±0.535
Autologous Blood	5	2.80±1.095	2.60±0.894	2.20±0.837	1.40±0.894
Talc	7	3.00±0.577	3.14±0.690	3.71±0.756	2.71±0.756

Mean values of sclerosing agents

SB-014
Plevral malignitelere HITHOC etkisi: Tek merkez 10 yıllık deneyim

Ahmet Sami Bayram, Eylem Yentürk, Tolga Evrim Sevinç, Hüseyin Melek, Elçin Süleymanov, Gizem Gedikoğlu, Kerem Gündoğan, Cengiz Gebitekin
Uludağ Üniversitesi Tıp Fakültesi, Göğüs Cerrahisi Ana Bilim Dalı, Bursa

Amaç: Plevral maligniteler kötü sağ kalım oranlarına sahip agresif tümörlerdir. Bu tür olgulara standart cerrahi yaklaşım konusunda fikir birliği bugüne kadar mevcut değildir. Hipertermik intratorasik kemoterapi (HITHOC) sınırlı hastalıkta cerrahi ile kullanılır. Kliniğimizde 10 yıllık süre sonunda tedavi edilen 31 hastanın geriye dönük analizini sunuyoruz.

Gereç-Yöntem: 2011-2021 yıllarında histolojik olarak kanıtlanmış erken evre malign plevral mezotelyoma (MPM) ve metastatik plevral maligniteli hastalar retrospektif olarak incelendi. Multidisipliner toraks onkoloji konseyinde HITHOC kararıyla ameliyata alınan 31 hasta çalışmaya dahil edildi. Olguların demografik özellikleri, endikasyonları, cerrahi yöntemleri, kullanılan kemoterapötik ajan, kemoperfüzyon yöntemi, adjuvan tedaviler, ortalama yaşam süresi ve hastalıksız sağ kalım süreleri çıkartıldı.

Bulgular: 13 erkek ve 18 kadın hastanın ortalama yaşı 52,3 yıl (30-77) bulundu. Kemoterapötik ajan olarak tüm hastalara sisplatin verildi. Tüm hastaların ortalama yaşam süresi 34,8 ay, ortalama hastalıksız süre 21 ay, 5 yıllık sağ kalım oranı ise %25,8 olarak bulundu. Erken evre MPM'li 20 hastanın ortalama yaşam süresi 29 ay, ortalama hastalıksız süresi 18,4 ay, 1 yıllık hastalıksız sağ kalım oranı %45 ve 5 yıllık hastalıksız sağ kalım oranı ise %15'ti. Bu hastaların 1 yıllık sağ kalım oranı %80 ve 5 yıllık sağ kalım oranı ise %15 olarak saptandı. 6 timomalı hastanın ortalama yaşam süresi 46,8 aydır. Ayrıca ortalama hastalıksız süre 21,5 ay ve 5 yıllık sağ kalım oranı %50 bulundu.

Sonuç: Erken evre MPM başta olmak üzere plevral maligniteler için cerrahiyle birlikte uyguladığımız HITHOC tedavisi, literatürde yer alan yüksek sağ kalım oranlarına sahiptir. Plevral maligniteler için HITHOC etkili ve güvenli multimodal bir tedavi yöntemidir.

Anahtar Kelimeler: Dekortikasyon, Hipertermik İntratorasik Kemoterapi, Malign Plevral Mezotelyoma

SB-015
Akciğer Kanseri Nedeniyle Kliniğimizde Opere Olan Demans Tanılı Olguların İncelemesi

Sami Karapolat[1], Omer Topaloglu[1], Ali Akdogan[2], Atila Turkyilmaz[1], Celal Tekinbas[1]
[1]Karadeniz Teknik Üniversitesi Tıp Fakültesi, Göğüs Cerrahisi Ana Bilim Dalı, Trabzon
[2]Karadeniz Teknik Üniversitesi Tıp Fakültesi, Anesteziyoloji ve Reanimasyon Ana Bilim Dalı, Trabzon

Amaç: Demans yaygın bir tıbbi bozukluktur ve birçok cerrahi işlem demans hastalarında daha yüksek komplikasyon riski taşır.

Gereç-Yöntem: Bu çalışmada Ocak 2016-Ocak 2021 tarihleri arasında kliniğimizde akciğer malignitesi nedeniyle posterolateral torakotomi insizyonuyla anatomik rezeksiyon yapılan 9 demans tanısı olan olgu retrospektif olarak incelendi.

Bulgular: Olguların 6'sı (%66,6) erkek, 3'ü (%33,3) kadın olup, yaşları 63 ile 88 arasında değişmektedir. Hastalara demans tanısı konmasının üzerinden geçen süre 2 ile 10 yıl arasında değişmekteydi. Hastaların komorbid hastalıkları 8'i (%88.8) hipertansiyon, 3'ü (%33.3) koroner arter hastalığı, 3'ü (%33.3) diabetes mellitus, 2'si (%22.2) serebrovasküler olay, 2'si kronik obstrüktif akciğer hastalığı (%22,2), 1'inde (%11,1) bronşiyal astım, 1'inde (%11,1) mesane kanseri ve 1'inde (%11,1) hepatit-C mevcuttu. Doku örneklerinin histopatolojik incelemesinde 5 (%55,5) hastada skuamöz hücreli karsinom ve 4 (%44,4) hastada adenokarsinom tespit edildi. Yapılan operasyonlar 5 (%55,5) hastaya posterolateral torakotomi, 4 hastaya (%44,4) video yardımlı torakoskopik cerrahi (VATS) uygulandı. Ameliyat sonrası komplikasyonlar 8'inde (%88.8) pnömoni, 7'sinde (%77.7) atelektazi, 6'sında (%66.6) deliryum ve bilişsel işlevlerde bozulma, 3'ünde (%33.3) plevral efüzyon, 1'inde (%11.1) uzamış hava kaçağı, 1 hastada (%11,1) hemotoraks, 1 hastada (%11,1) cerrahi alan enfeksiyonu ve 1 hastada (%11,1) atriyal fibrilasyon görüldü. Toplam hastanede kalış süreleri sırasıyla 11-40 gündü. Mortalite 3 erkek ve 1 kadın olmak üzere 4 (%44.4) hastada meydana geldi. Yaşayan hastaların takip süreleri 8 ile 45 ay arasında değişmekteydi.

Sonuç: Demans hastalarında akciğer kanseri cerrahisi, pulmoner komplikasyonlar ve deliryum gibi artan ciddi ve çoklu postoperatif komplikasyonlar, uzun hastanede kalış süresi ve yüksek mortalite oranları gibi kötü cerrahi sonuçlar nedeniyle dikkatle düşünülmelidir.

Anahtar Kelimeler: Akciğer kanseri, demans, cerrahi

SB-016
Akciğer Sarkomatoid Karsinomları: Tek Merkez Olgu Serisi Klinik Deneyimi

Gökçen Sevilgen, Kerim Tülüce, Hasan Türüt
Recep Tayyip Erdoğan Üniversitesi Tıp Fakültesi Göğüs Cerrahisi Anabilim Dalı, Rize

Amaç: Akciğer sarkomatoid karsinomları oldukça nadir olup, prognozları kötüdür. Tümörler alt tip olarak heterojenik olup, hastaların demografik özellikleri, sarkomatoid kanserlerin histolojik alt tipi, lokalizasyonu, TNM evreleri, ameliyat edilen hastalar ile inoperabl hastaların yaşam süreleri, ameliyat edilen hastaların uzun dönem hastalıksız takipleri tek merkez olgu sunumu serisi olarak araştırılması planlandı.

Materyal-Metod: 2011-2021 yılları arasında akciğer sarkomatoid karsinom tanısı konulan 14 hastanın özellikleri, histolojik alt tipleri, TNM evreleri, mediastinal lenf nodları tutulumu, tedavi seçenekleri retrospektif olarak incelendi.

Sonuç: Hastaların 12' si erkek(%86), 2 hasta bayan olup, yaşları 36 ile 86 arasında, yaş ortalaması ise 64 olarak hesaplandı. Tümör lokalizasyonu sağ akciğer üst lob ağırlıklı olup(%43), fiberoptik bronkoskopik biyopsi ile 8 hastaya(%57), 6 hastada ise(%43) transtorakal iğne biyopsileri ile tanı kondu. Histolojik alt tip olarak dev hücreli(%50) ve pleomorfik tip(%36) ağırlıklı olarak saptandı. TNM8 ile evrelendirdiklerinde Evre IIB 1 hasta, Evre IIIA 1 hasta, Evre IIIB 2 hasta, Evre IIIC 3 hasta, Evre IV ise 7 hasta olduğu görüldü(Tablo 1). Sadece 2 hasta operabl olup, sağ pnömonektomi ve alt lobektomi ameliyatları gerçekleştirildi. Opere edilen hastaların TNM evresi Evre IIB ve IIIA olup adjuvan kemoradyoterapi verildi. Alt tipleri dev hücreli ve mixt iğsi hücreli olarak tespit edildi. Her iki hastada 10 yıldır hastalıksız takipleri devam etmekte olup, opere edilemeyen 11 hastanın survileri ise ortalama 3 ay(1-9) olarak saptandı.

Tartışma: Sarkomatoid karsinomlar nadir akciğer malignileri arasında olup küçük hücreli dışı akciğer kanserlerinin diğer formlarına göre özellikle ameliyat edilmeyen hastaların prognozları önemli ölçüde kötü olup, sonuçların geliştirilmesi için yeni multimodal tedavi yöntemleri gereklidir.

Anahtar Kelimeler: Sarkomatoid akciğer karsinomları, cerrahi tedavi, prognoz

Tablo 1

HASTA	TÜMÖR LOKALİZASYONU	TANI	TNM	LENF NODU TUTULUMU	EVRE	LOKALİZE	REJYONAL	UZAK METASTAZ	HİSTOLOJİK ALT TİP	TEDAVİ	SURVİ
1	Sağ Üst Lob	FOB	T1cN2M0	7	IIIA	+	+	-	Dev Hücreli	Pnömonektomi	10 Yıl
2	Sağ Alt Lob	FOB	T3NOMO	-	IIB	+	+	-	Mixt iğsi Hücreli	Lobektomi	10 Yıl
3	Sol Alt Lob	FOB	T3N3M0	Multıpl	IIIC	+	+	-	Dev Hücreli	KT/RT	6 Ay
4	Sağ Alt Lob	FOB	T4N2M1a	4R	IVA	-	+	+	Dev Hücreli	Palyatif Tedavi	3 Ay
5	Sağ Üst Lob	TTİAB	T3N2M1a	4R	IVA	-	+	+	Dev Hücreli	Palyatif Tedavi	1 Ay
6	Sağ Üst Lob	FOB	T4N2M0	4R VE 7	IIIB	+	+	-	Dev Hücreli	KT/RT	3 Ay
7	Sağ Üst Lob	FOB	T4N3M1a	Multıpl	IVA	+	+	+	Dev Hücreli	RT	2 Ay
8	Sol Üst Lob	TTİAB	T4N3M0	Multıpl	IIIC	+	+	-	iğsi Hücreli	Palyatif Tedavi	2 Ay
9	Sol Alt Lob	TTİAB	T4N3M1b	Multıpl	IVA	+	+	+	Pleomorfik	RT	2 Ay
10	Sağ Alt Lob	FOB	T3N3M1c	Multıpl	IVB	+	+	+	Dev Hücreli	Palyatif Tedavi	2 Ay
11	Sağ Üst Lob	TTİAB	T3N3M0	Multıpl	IIIC	+	+	-	Pleomorfik	KT+Palyatif Tedavi	9 Ay
12	Sağ Üst Lob	FOB	T4N3M1c	Multıpl	IVB	+	+	+	Pleomorfik	RT+Palyatif Tedavi	2 Ay
13	Sol Üst Lob	TTİAB	T2aN-3M1c	Multıpl	IVB	+	+	+	Pleomorfik	Palyatif Tedavi	1 Ay
14	Sol Üst Lob	TTİAB	T4N2M0	Multıpl	IIIB	+	+	+	Pleomorfik	KT/RT	-

Sarkomatoid akciğer kanserli hastaların Demografik özellikleri, Evreleri, Lenf Nodu tutulumu, Tedavi seçenekleri, Surviyans FOB: Fiberoptik Bronkoskopi, TTİAB: Transtorakal Biyopsi KT: Kemotererapi RT: Radyoterapi

SB-017

Akciğer Rezeksiyonu Yapılan Hastalarda Preoperatif PLATELET/LENFOSİT - NÖTROFİL/LENFOSİT ORANLARININ Postoperatif ATRİYAL FİBRİLASYON İle İlişkisi

Salih Cokpinar[1], Fatih Sivri[3], Gülseren Birgul Antepuzumu Sezgin[1], Serdar Sen[1], Nilgun Kanlıoglu Kuman[1], Cemil Zencir[2]
[1]Thorasic Surgery, Hospital of Aydin Adnan Menderes University, Adnan Menderes University, Aydın, Turkey
[2]Cardiyology, Hospital of Aydin Adnan Menderes University, Adnan Menderes University, Aydın, Turkey
[3]Cardiyology, Hospital of Dortyol, Hatay

Atriyal fibrilasyon (AF) akciğer rezeksiyonları sonrasında en sık gözlenen kardiyak komplikasyondur. (1-2) Prevalansı %8-20 arasında gözlenmektedir. Genellikle postoperatif ilk 3 günde gözlenmektedir. Postoperatif atriyal fibrilasyon (POAF) artmış morbidite, mortalite, yatış süresi, tromboembolik risk ve kötü prognoz ile ilişkilidir (3). Bu çalışmada çeşitli nedenlerden dolayı akciğer rezeksiyonu yapılan olgularda POAF ile PLR ve NLR oranları arasındaki ilişkiyi araştırmayı amaçladık.

Bu çalışmaya retrospektif olarak, etik kurul onayı alındıktan sonra tek merkezde, aralık 2015 ile aralık 2020 yılları arasında akciğer rezeksiyonu yapılan 170 hasta dahil edilmiştir. Çalışma Helsinki deklarasyonuna uygun yapılmıştır. Çalışmaya alınan tüm hastaların temel klinik özellikleri, preoperatif medikal tedavileri, ekokardiyografik özellikleri, operasyon nedenleri ve tipi kayıt edilmiştir. Çalışmaya alınan tüm hastaların Ekokardiyografik incelemesi iE33 cardiac ultrasound system (Phillips Healthcare, Best, The Netherlands) ve 2.5–5-MHz probes sistemi ile yapılmış olup, ejeksiyon fraksiyonu modifiye simpson yöntemi ile ölçülmüştür. Verilerin değerlendirilmesinde SPPS 25 IBM Corp. Released 2017. IBM SPSS Statisticsfor Windows, Version 25.0. Armonk, NY: IBM Corp.) istatistik paket programı kullanılmıştır.

170 hastanın, 32 sinde AF (ortalama yaş: 71,28±7,27, 28 erkek 4 kadın),gözlenmiş olup, 148 hasta AF (ortalama yaş: 64,69±10,31, 125 erkek 13 kadın) gözlenmemiştir. Gruplar arasında cinsiyet açısından fark saptanmaz iken yaş açısından istatiksel olarak fark gözlenmiştir.(p:0.001) POAF grubu daha yaşlı idi.

Bu çalışma ile yüksek PLR ve NLR değerlerini akciğer rezeksiyonu sonrası gelişen atriyal fibrilasyon ile ilişkisi gösterilmiştir. Bu sonucun rezeksiyon sonrası POAF hastalarında yeni tedavi statejilerinin gelişmesine ve yeni çalışmalara ışık tutacağını düşünmekteyiz.

Anahtar Kelimeler: akciğer rezeksiyonları, atrial fibrilasyon, lobektomi

Tablo 2

	Af var (n=32)	Af yok (n=138)	p
Lenfosit(anlamlı)	1808,75±613.13	2267,53±1137,74	0,011
Plt	259718,75±86206,51	254886,23±82987,79	0,624
Nötrofil(anlamlı)	6625,93±2642,0	4355,05±1837,31	0.001
PLR(anlamlı)	157,67±65,04	127,52±56,80	0.005
üre	35,37±15,10	31,84±10,28	0,604
kreatinin	0,93±0,21	0.87±0.21	0.226
sodyum	139,12±2,43	138,52±10,95	0.484
potasyum	4,24±0.66	4,30±0,41	0.826
PAB(anlamlı)	38,87±4,91	35,32±6,80	0.007
CA	9,13±0,57	9,18±0,49	0,733
Albumın	4,05±0,37	4,0±0,40	0,739
EF	60,50±8,11	62,86±5,82	0,054
SOLATRIUM	35,93±3,30	36,68±3,47	0,060
TSH	1,65±0,58	1,45±0,15	0.340
hg	13,67±1,96	13,96±9,79	0,301
Hct	41,75±4,98	41,33±5,25	0,581
Lökosit	7996,25±1910,0	8721,83±3012,92	0,440
NLR (anlamlı)	3,90±1,79	2,04±0,88	0.001

Laboratuvar parametreleri açısından değerlendirildiğinde lenfosit değerinin POAF olmayan grupta istatiksel olarak yüksek saptanmıştır. (2267,53±1137,74 vs 1808,75±613,13 p: 0,011) Nötrofil değeri karşılaştırıldığında POAF grubunda istatiksel olarak yüksek saptanmıştır. (6625,93±2642,0 vs 4355,05±1837,31 p: 0,001) Diğer laboratuar parametreleri açısından fark saptanmamıştır. PLR (157,67±65,04 vs 127,52±56,80 p: 0,005) ve NLR (3,90±1,79 vs 2,04±0,88 p: 0,001) oranları POAF grubunda istatiksel olarak yüksek saptanmıştır.(p:0,001) Ekokardiyografik olarak POAF grubunda pulmoner arter sistolik basıncı açısından istatiksel olarak yüksek saptanmıştır. (p:0,007) diğer ekokardiyografik parametrelerde istatiksel açıdan fark saptanmamıştır. (p>0,05)

SB-018

Sağ Taraf Erken Evre Akciğer Kanserinin Evrelemesinde Mediastinoskopi VATS'a Karşı Değerini mi Kaybediyor?

Selçuk Gürz, Yasemin Büyükkarabacak, Mehmet Gökhan Pirzirenli, Ayşen Şengül, Burçin Çelik, Necmiye Gül Temel, Caner İşevi, Ahmet Başoğlu
Ondokuz Mayıs Üniversitesi Tıp Fakültesi, Göğüs Cerrahisi Anabilim Dalı, Samsun

Amaç: Erken evre akciğer kanserinin mediastinal evrelemesinde altın standart yöntem mediastinoskopidir. Artan VATS uygulamalarındaki gelişim, akciğer kanserinin evrelemesinde de kendini göstermektedir. Çalışmamızda, mediastinal evreleme yönünden VATS ve mediastinoskopi uygulamalarımızı karşılaştırmayı amaçladık.

Gereç-Yöntem: Ondokuz Mayıs Üniversitesi Tıp Fakültesi Göğüs Cerrahisi Kliniği'nde Mart 2020 ile Mart 2021 arasında

sağ akciğer tümörü olan ve cerrahi işlem yapılan 64 hasta retrospektif olarak incelendi. Akciğer kanseri mediastinal evrelemesi mediastinoskopi ve VATS yöntemleri ile yapılmış hastalar, demografi, evre ve tümör/lenf nodu özellikleri yönünden istatistiksel olarak karşılaştırıldı.

Bulgular: Yaş ortalaması 62,03±7,5(Min-max:39-77) olan hastaların %87,5(n=56)'i erkekti. Hastalardan %20, 3(n=13)'üne mediastinal evreleme için mediastinoskopi, %79,7(n=51)'sine VATS uygulandı. Mediastinoskopi uygulanan hastaların %46,2(n=6)'sine anatomik akciğer rezeksiyonu yapıldı. VATS uygulanan hastalarda %86,3(n=44) oranında anatomik akciğer rezeksiyonuna devam edildi. Non-parametrik verilerin ikili lojistik regresyon analizinde, VATS ile yapılan değerlendirmenin tedaviye yönelik işlemde etkililiğinin daha yüksek olduğu görüldü.(p=0,001) Ayrıca, daha erken evrelerde VATS ile tanısal değerin yüksek olduğu, hastalık evresinin ilerlemesi ile mediastinoskopik evrelemenin değerinin arttığı istatistiksel olarak tespit edildi.(p=0,005)

Sonuç: VATS uygulamalarının yaygınlaşması, sağ taraf yerleşimli erken evre akciğer tümörlerindeki mediastinal evreleme için, mediastinoskopiye karşı daha fazla lenf nodu istasyonunun değerlendirilebilmesi yönünden, VATS'ı daha güçlü bir yöntem olarak ortaya koymaktadır.

Anahtar Kelimeler: evreleme, mediastinoskopi, VATS

SB-019
Geriatrik Küçük Hücreli Dışı Akciğer Kanserli Göğüs Duvarı (T3) Rezeksiyonlarında Sağkalıma Etki Eden Faktörlerin Değerlendirilmesi

Mustafa Vedat Doğru, Celal Buğra Sezen
Yedikule Göğüs Hastalıkları ve Göğüs Cerrahisi Eğitim ve Araştırma Hastanesi, İstanbul

Amaç: Göğüs duvarına invazyon akciğer kanserlerinin %5'inde meydana gelmektedir. Lokal ileri evredeki bu grup hastalarda ise multidisipliner tedavi yaklaşımı oldukça önemlidir. Özelliklede geriatrik yaş gruplarında radikal cerrahi tercihleri cerrahlar tarafından daha az olarak edilmektedir. Bizim bu çalışmadaki amacımız geriatrik yaş popülasyonunda göğüs duvarı invazyonu olan akciğer kanserlerinde cerrahi rezeksiyon sonrasında sağkalıma etki eden faktörlerin değerlendirilmesidir.

Gereç-Yöntem: Çalışmamızda 2009-2018 tarihleri arasında hastanemizde opere ettiğimiz küçük hücreli dışı akciğer kanserli ve göğüs duvarı tutulumlu 160 hasta retrospektif olarak değerlendirilmiştir. Çalışmada geriatrik yaş grubu 65 yaş ve üzeri olarak alınmıştır. Komorbiditeler ise Charlson komorbidite indeksi ile değerlendirilmiştir. Hastaların sigara kullanımı Brinkman indeksi ile değerlendirilmiştir. Postoperatif ilk 30 günde gelişen ölümler mortalite olarak değerlendirilmiştir.

Bulgular: Çalışmaya 152 erkek (%95), 8 kadın (%5) hasta çalışmaya dahil edildi. Hastaların ortalama yaşı 59,8±8,5 yıl (aralık:35-79) idi. 95 sağ (%59,4) taraf, 65 sol (%40,6) taraf rezeksiyon yapılmıştı. 136 hastaya (% 85) lobektomi yapılırken, 24 hastaya (%15) pnömonektomi yapıldı. 80 hasta (%50) skuamöz hücreli karsinom, 70 hasta (%43,8) adenokarsinom, 10 hastada diğer (büyük hücreli karsinom ve Adenoskuamöz hücreli karsinom) idi. Hastaların ortalama sağkalım süresi 43 ay idi. 5 yıllık sağkalım oranı ise %43,9 idi. 65 yaş ve üzerinde olan hastalarda 5 yıllık sağkalım %31,4 iken, 65 yaş ve altında 49,5 olarak saptanmıştır. (p<=0.001)Cox regresyon analizinde ileri yaş ve pnömonektomi sağkalım için kötü prognostik faktörü olarak değerlendirildi.

Sonuç: Sonuç olarak göğüs duvarı rezeksiyonu yapılan hastalarda kötü prognostik faktörler geriatrik yaş grubu ve pnömonektomi olarak saptanmıştır.

Anahtar Kelimeler: Göğüs duvarı tutulumlu KHDAK, Geriatrik sağkalım, cerrahi

Sağkalıma etki eden faktörler

Tablo 2. Sağkalıma etki eden faktörlerin değerlendirilmesi

Değişkenler		Median Sağkalım (ay)	%95CI	5 yıllık sağkalım (%)	p-Value
Yaş	<65	60	26-93	49,5	**<0.001**
	>65	14	0-29	31,4	
Cinsiyet	Erkek	43	23-62	61,2	0,843
	Kadın	33	0-80	50	
CCI	≤4	111	18-203	55,3	**0,080**
	>4	36	21-50	40,5	
Taraf	Sağ	51	12-89	48,9	0,163
	Sol	31	14-47	36,9	
Superior Sulcus Tumor	Yok	37	13-60	40	0,270
	Var	43	8-77	47,3	
Histopatoloji	SqCC	28	16-39	38,5	0,199
	Adenokarsinom	60	27-92	49,1	
	LCC	10	0-110	50	
Neoadjuvan	Yok	30	8-51	38	0,012
	Var	70	13-140	53,1	
Rezeksiyon Şekli	Lobektomi	51	33-68	47,2	**0,001**
	Pnomonektomi	8	3-12	25	
Adjuvan Tedavi	Hayır	30	13-46	41,3	0,693
	Evet	52	34-69	45,8	
Evre	yTON0	111	0-23	69,2	**0,009**
	2B	60	29-90	49,7	
	3A	16	5-26	29,9	
	3B	8	0-19	40	
N	N0	61	33-88	51	**0,001**
	N1	14	7-20	25,6	
	N2	8	6-9	33,3	

CCI Charlson Comorbidite Indeksi, SqCC Squamöz hücreli Karsinom, LCC Büyük hücreli karsinom.

SB-020
Pulmoner Karsinoid Tümörlerin Cerrahi Rezeksiyon Sonuçları: 10 Yıllık Deneyim

Bengisu Arabacı, Ahmet Üçvet, Serkan Yazgan, Esra Yamansavcı Şirazi, Ahmet Nurdağ
SBÜ Dr. Suat Seren Göğüs Hastalıkları ve Göğüs Cerrahisi EAH, Göğüs Cerrahisi Kliniği, İzmir

Amaç: Pulmoner karsinoid tümörler akciğer tümörlerinin yaklaşık %1'ini oluşturmakla birlikte yönetimi ve prognozu tartışmalıdır. Merkezimizde cerrahi rezeksiyon uygulanan karsinoid tümör tanılı hastaların demografik özellikleri ve cerrahi sonuçlarını retrospektif olarak inceledik.

Gereç-Yöntem: Merkezimizde Ocak 2010–Aralık 2020 tarihleri arasında karsinoid tümör tanısı almış ve cerrahi rezeksiyon uyguladığımız hastaları retrospektif olarak inceledik. Rekürrens ve sağkalım oranları belirlenerek, bunlara etki eden faktörler araştırıldı. Rezeksiyon tiplerinin (parankim koruyucu cerrahi ve daha geniş anatomik rezeksiyonlar) sağ kalıma etkisi incelendi. Tümör boyutu <=3cm ve >3 cm şeklinde (sırasıyla %77.4 ve %22.6); rezeksiyon tipleri ise sublobar rezeksiyon (%19.4) ile lobektomi ve daha geniş rezeksiyonlar (%80.6) şeklinde gruplandırılmıştır.

Bulgular: Toplam 62 hastanın dokuzu (%14,5) atipik karsinoid tümör tanılı olup, hastaların demografik özellikleri tablo-1'de gösterilmiştir. Hastaların hepsi R0 olarak rezeke edilmiştir. Hiçbir hastada rekürrens görülmemiş olup, genel median sağkalım 116 aydır. Tipik karsinoidlerde 5-yıllık sağkalım oranı %90,3, atipik karsinoidlerde 2-yıllık sağkalım %77,8 bulunmuştur (p=0,055). Lenf nodu metastazı tipik karsinoid tümörlerde %7.5, atipiklerde ise %44.4 olup sağ kalıma etkili olduğu görülmüştür (p:0.002). Tümör boyutları (<=3 cm ve >3 cm şeklinde) ve rezeksiyon tipleri incelendiğinde bu iki değişkenin de sağ kalıma etkisinin bulunmadığı görülmüştür (sırasıyla p:0,125 ve p:0,431).

Sonuç: Pulmoner karsinoid tümörlerin cerrahi rezeksiyonu sonrasında oldukça iyi uzun dönem sonuçlar elde edilebilir. Yaptığımız çalışmada tümör boyutunun ve rezeksiyon tipinin rekürrens ve sağ kalımla ilişkili olmadığı görülmüştür. Bundan dolayı seçilmiş hastalarda eğer komplet rezeksiyon sağlanabilecekse parankim koruyucu cerrahi tercih edilebilir.

Anahtar Kelimeler: akciğer kanseri, karsinoid tümörler, sağkalım

Akciğerin karsinoid tümörleri, sağkalım grafikleri

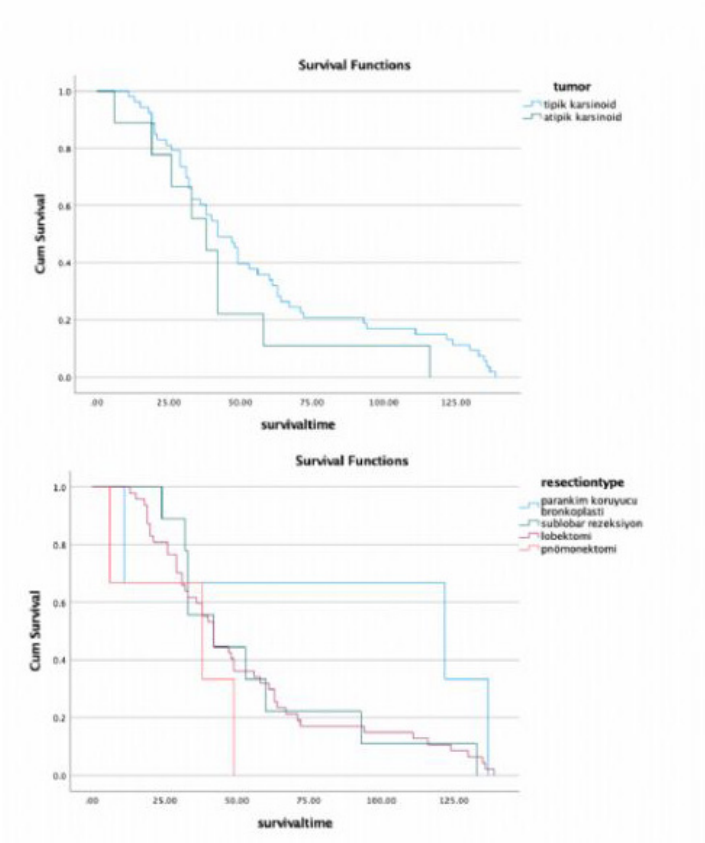

2010-2020 YILLARI ARASINDA KARSİNOİD TÜMÖR REZEKSİYONU YAPILAN HASTALARIN DEMOGRAFİK ÖZELLİKLERİ

		TİPİK KARSİNOİD	ATİPİK KARSİNOİD	p Değeri
Cinsiyet	Erkek Kadın	25 (%47.2) 28 (%52.8)	3 (%33.3) 6 (%66.7)	0,345
Taraf	Sağ Sol	33 (%62.3) 20 (%37.7)	4 (%44.4) 5 (%55.6)	0,259
Tümör boyutu	<=3m 3<tm<=5cm >5cm	45 (%84,9) 7 (%13.2) 1 (%1.9)	3 (%33.3) 5 (%55.6) 1 (%11.1)	0,003
Adjuvant tedavi	Yok Var	53 (%100.0) 0 (%0.0)	5 (%55.6) 4 (%44.6)	0,000
Rezeksiyon çeşidi	Parankim koruyucu bronkoplasti Sublober Lobektomi Pnömonektomi	3 (%5.7) 8 (%15.1) 41 (%77.4) 1 (%1.9)	0 (%0.0) 1 (%11.1) 6 (%66.7) 2 (%22.2)	0,063
Viseral plevra tutulumu	Yok Var	50 (%94.3) 3 (%5.7)	7 (%77.8) 2 (%22.2)	0,149
Lenf nodu metastazı	Yok Var	49 (%92.5) 4 (%7.5)	5 (%55.6) 4 (%44.4)	0,012
Bronkoplasti	Yok Var	39 (%73.6) 14 (%26.4)	9 (%100.0) 0 (%0.0)	0,105

SB-021
Preoperatif bilgisayarlı tomografi temelli iskelet kası kantitesi ve kalitesinin rezeke KHDAK sonrası sağkalıma etkisi

Hüseyin Ulaş Çınar[1], Burçin Çelik[2], Gülten Taşkın[3], Özgür İnce[4]
[1]Biruni Üniversitesi Tıp Fakültesi, Göğüs Cerrahisi Anabilim Dalı, İstanbul; Medicana International Hastanesi, Göğüs Cerrahisi Bölümü, Samsun, Türkiye
[2]Ondokuz Mayıs Üniversitesi Tıp Fakültesi Göğüs Cerrahisi Anabilim Dalı, Samsun; Medicana International Hastanesi, Göğüs Cerrahisi Bölümü, Samsun, Türkiye
[3]Karatay Üniversitesi Tıp Fakültesi, Radyoloji Anabilim Dalı, Konya; Medicana International Hastanesi, Radyoloji Bölümü, Samsun, Türkiye
[4]Medicana International Hastanesi, Göğüs Hastalıkları Bölümü, Samsun, Türkiye

Amaç: İskelet kası kaybının veya kas içi yağ dokusu artışının birçok rezeke kanser türünde kötü sağkalım için bir risk faktörü olduğu gösterilse de, rezeke akciğer kanserindeki prognostik önemi bilinmemektedir. Bu çalışmada preoperatif iskelet kası kantitesi ve kalitesinin KHDAK rezeksiyonu sonrası sağkalım üzerindeki prognostik etkisi araştırıldı.

Gereç-Yöntem: Bu retrospektif çalışma, 2015-2020 yılları arasında küratif KHDAK rezeksiyonu uygulanmış hastalardan oluşmaktaydı. Paravertebral kas indeksi (PVMI) ve paravertebral kas dansitesi (PVMD) ile tespit edilen iskelet kası kantitesi ve kalitesi, bilgisayarlı tomografinin ameliyat öncesi görüntülerinde onikinci torakal vertebra düzeyinde ölçüldü. Hastalar sex-spesifik medyan PVMI ve PVMD değerlerine göre gruplara ayrıldı. Genel sağkalım (OS) oranları düşük ve yüksek PVMI ve PVMD'ye göre karşılaştırıldı KHDAK rezeksiyonu sonrası prognostik faktörler için Cox'un regresyon modelleri kullanıldı.

Bulgular: Düşük PVMI ve PVMD gruplarında 89 hasta, yüksek PVMI ve PVMD gruplarında 91 hasta olmak üzere çalışmaya toplam 180 hasta dahil edildi. Düşük PVMI'li hastalarda OS oranları, yüksek PVMI'li hastalardan daha düşüktü (log rank p=0.037) ve medyan sağkalım süresi sırasıyla 52.5 ve 57.5 ay idi. Düşük PVMD'li hastalarda OS oranları, yüksek PVMD'li hastalardan daha düşüktü (log rank p < 0.001) ve medyan sağkalım süresi sırasıyla 50.8 ve 59.4 ay idi. Düşük PVMI ve düşük PVMD kötü OS için bağımsız prognostik risk faktörleriydi (sırasıyla, [HR] = 1.77, p =0.014; HR = 1.84, p = 0.038).

Sonuç: Preoperatif CT temelli düşük iskelet kası kantitesi ve kalitesinin KHDAK rezeksiyonu sonrası sağkalım üzerinde kötü prognositk etkisi vardır. Bu iyilşetirilebilir morphometric ölçümlerin, ameliyat öncesi değerlendirilmesi, hastaların risk sınıflandırması çalışmalarına faydalı olurken, pre-rehabilitation and nutritional support programlarına ışık tutabilir.

Anahtar Kelimeler: Bilgisayarlı tomografi, KHDAK, Sağkalım

Resim 1.

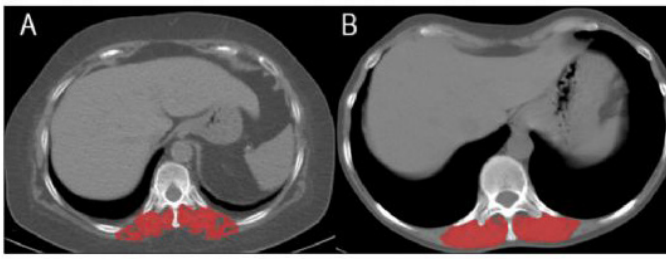

Figure 2. Slice-O-Matic® tıbbi görüntüleme yazılımı kullanılarak Th12 vertebra sevisyesinden elc edilen BT görüntüleri. Kırmızı bölge, -29 ila +150 arasında bir Hounsfield unit (HU) threshold' kullanılarak tanımlanan paravertebral kas alanını gösterir. Örnekte her iki kadın hasta (A ve B) benz toplam PVMI değerlerine sahipken (sırasıyla 43.8 ve 42.7 cm^2/m^2), birincinin ortalama PVMD'si (19 HU) ikincininkinden (50.4 HU) daha azdı.

SB-022
3 cm ve daha küçük boyutlu opere küçük hücreli dışı akciğer kanserli olgularda tümör boyutunun sağkalım, visseral plevra invazyonu ve lenf nodu metastazı ile ilişkisi

Ezin Cem Yeni[1], Ahmet Üçvet[1], Kenan Can Ceylan[1], Şeyda Örs Kaya[1], Serkan Yazgan[1], Soner Gürsoy[2]
[1]Sağlık Bilimleri Üniversitesi Dr. Suat Seren Göğüs Hastalıkları ve Cerrahisi Eğitim Araştırma Hastanesi Göğüs Cerrahisi Kliniği
[2]Bakırçay Üniversitesi İzmir Çiğli Bölge Eğitim ve Araştırma Hastanesi Göğüs Cerrahisi Kliniği

Amaç: Çalışmamızda 3 cm ve daha küçük boyutlu opere küçük hücreli dışı akciğer kanserli olgularda tümör boyutunun sağkalım, visseral plevra invazyonu ve lenf nodu metastazı ile ilişkisini incelemeyi amaçladık.

Gereç-Yöntem: Merkezimizde Ocak 2012-Aralık 2018 tarihleri arasında KHDAK tanısıyla opere edilen, kati patoloji raporuna göre 3 cm ve daha küçük boyutlu tümörü olan hastalar retrospektif olarak incelendi. Çalışma kriterlerini karşılayan 614 hastanın yaş, cinsiyet, ek hastalık, tümör boyutu, tümör histolojisi, visseral plevra invazyonu, lenf nodu metastazı, lateralizasyon, operasyon tekniği, sleeve gerekliliği, insizyon seçimi verileri dökümante edildi. Bu verilerle visseral plevra invazyonu, tümör boyutu, lenf nodu metastazı ve sağkalım üzerine etkileri analiz edildi

Bulgular: Histolojik olarak adenokarsinom subgrubunda ve tümör boyutu 2 ila <=3 cm arasında olan hasta grubunda visseral plevra invazyonu daha sıktı. Erkek cinsiyet ve daha büyük boyutlu tümörlerde lenf nodu metastazı sıklığının arttığı, lenf nodu metastazı olan hasta grubunda sleeve rezeksiyon gerekliliği ve torakotomi oranının istatistiksel olarak daha fazla olduğu saptandı. Tümör boyutu 2 ila <=3 cm arasında olan hasta grubunda visseral plevra invazyonu ve lenf nodu metastazı daha fazlaydı. Kadınlar, genç hasta grubu, ek hastalığı ve lenf nodu metastazı olmayan hasta grubu anlamlı derecede daha iyi sağkalım oranına sahipti. **Sonuç:** Tümör boyutu arttıkça visseral plevra invazyonu ve lenf

nodu metastazı istatistiksel olarak anlamlı oranda artmaktadır. Yine tümör boyutu daha büyük hasta grubunda sağkalım oranı daha düşük olmakla birlikte istatistiksel analizinde anlamlı bir fark saptanmamıştır.

Anahtar Kelimeler: Tümör boyutu, visseral plevra invazyonu, lenf nodu metastazı

SB-023
Opere Edilen Akciğer Kanserli Hastalarda Preoperatif Nötrofil/Lenfosit Oranının (NLO) Sağkalım Üzerine Etkisi ve Sağkalımı Değerlendirmede PET/CT SUVmax Değeri ile Korelasyonu

Mehmet Ağar[1], İlham Gülçek[2], Muhammed Kalkan[2], Hakkı Ulutaş[2], Muhammet Reha Çelik[2]
[1]Elazığ Fethi Sekin Şehir Hastanesi Göğüs Cerrahi Kliniği
[2]İnönü Üniversitesi Turgut Özal Tıp Merkezi Göğüs Cerrahi AD.

Giriş: Akciğer kanserinin uzun dönem sağkalım oranlarının düşük olması nedeniyle, daha erken tanınmasına ve tedavisinde yeni yöntemlere ihtiyaç vardır. Son yıllarda 18 FDG PET parametreleri ve nötrofil/lenfosit oranı (NLO) prognozu tahmin etmede kullanılan yeni parametrelerdir. Akciğer kanseri ve birçok kanser türünde, düşük sağkalım oranları ile ilişkili bağımsız ve kolay yapılabilen prognostik belirteçler olarak tanımlanmışlardır. Bu nedenle yaptığımız bu çalışmada, hastalarda sağkalım sonuçlarının daha iyi tahmin edilmesi, doğru ve güvenilir ipuçları sağlamak amacıyla operasyon öncesi bakılan nötrofil/lenfosit oranı(NLO) ile PET/CT'nin bir parametresi olan SUVmax'ın korele olarak kullanılmasının, sağkalım tahminleri üzerine olan prognostik değerini araştırdık.

Materyal Metod: Kliniğimizde 2010-2017 yılları arasında KHDAK nedeniyle opere edilen 244 hasta retrospektif olarak incelendi. NLO, SUVmax ve NLO-SUVmax korelasyonunun yaş, cinsiyet, cerrahi yaklaşım, histopatolojik alt tip ve evre değişkenlerine bağlı olarak sağkalım oranları ile ilişkisi değerlendirildi. Korelasyon için Spearman korelasyon testi ve sağkalım analizi için Kaplan – Meier metodu kullanıldı. Çok değişkenli sağkalım analizi için Cox Regresyon modeli kullanıldı.

Bulgular: NLO değerinin belirtilen cut off değerinin(2.235) altındaki ve üstündeki değerlerin yaş, cinsiyet, cerrahi yaklaşım, histopatolojik alt tip, evre, T skoru, N skoru ile istatistiksel olarak anlamlı bir ilişkisi olduğu izlendi. SUVmax değerinin belirlenen cut off değerinin (12.3) altındaki ve üstündeki değerlerin yaş, cinsiyet, cerrahi yaklaşım, histopatolojik alt tip, evre, T skoru, N skoru ile istatistiksel olarak anlamlı bir ilişkisi olduğu saptandı.

Sonuç: KHDAK'Li hastaların rutin klinik ve preoperatif değerlendirmesinde NLO ve SUVmax değerleri ile NLO-SUVmax korelasyonunun eklenmesinin, uygun tanı ve uygun tedavi protokollerinin belirlenmesine, özellikle preoperatif ayırıcı tanıda ve hastalığın prognozunun tahmin edilmesine katkıda bulunacağını düşünüyoruz.

Anahtar Kelimeler: Nötrofil/Lenfosit Oranı, SUVmax, küçük hücreli dışı akciğer kanseri

SB-024
Triportal ve Uniportal Videotorakoskopik Lobektomi: Ameliyat Sonrası Süreç Torakotomiye Göre Daha mı İyi?

Gizem Özçıbık, İsmail Sarbay, Ezel Erşen, Hasan Volkan Kara, Mehmet Kamil Kaynak, Akif Turna
İstanbul Üniversitesi-Cerrahpaşa Cerrahpaşa Tıp Fakültesi, Göğüs Cerrahisi Ana Bilim Dalı, İstanbul

Amaç: Minimal invaziv göğüs cerrahisi, torakotomi yapılan hastalara göre postoperatif ağrı, hastanede yatış süresi, maliyette iyileşmeye neden olmaktadır. Ancak minimal invaziv cerrahide seçilen yaklaşımların bu değişkenleri nasıl etkilediğine dair çalışma bulunmamaktadır. Çalışmamızda uniportal, triportal, torakotomiyle lobektomi yapılan hastalarda iyileşme sürecini, komplikasyonlar arasındaki farkları irdelemeyi amaçladık.

Yöntem: Ocak 2013'le Ocak 2019 yılları arasında KHDAK tanısıyla torakotomi ya da videotorakoskopiyle standart lobektomi ve lenf nodu disseksiyonu yapılan 210 hasta incelendi. Wedge, segmentektomi, bilobektomi ve pnömonektomi olguları çalışma dışında bırakıldı.Uniportal, triportal ve torakotomi yaklaşımıyla solunum değerleri, tümör çapı, çıkarılan lenf nodu sayısı, postoperatif yatış gün sayısı, toplam drenaj miktarı, akciğerin re-ekspansiyon günü, drenin kalma süresi, yoğun bakım yatış ihtiyacı, uzamış hava kaçağı, pnömoderma ve sağkalım değerleri kaydedilerek irdelendi.

Bulgular: Doksan sekizi(%46.7)torakotomi, 58'i(%27.6) triportal, 54'ü(%25.7)uniportal olmak üzere toplam 210 hasta irdelendi. Ortalama yaş; 1.grupta 62, 2.grupta 60, 3.grupta 61'di. Uniportal VATS yapılan hastalarda triportal VATS yapılan olgulara göre ameliyat sonrası kalan akciğer daha çabuk re-ekspanse olmaktaydı(p:0,019). Ayrıca uniportal VATS yapılan olgularda çıkarılan lenf nodu sayısı istatistiksel olarak anlamlılık düzeyine ulaşmamış olsa da daha yüksek bulundu(p:0,08). Uniportal yaklaşımda postoperatif yatış günü daha kısaydı($p<0,001$), re-ekspansiyon daha hızlı sağlanmıştı($p<0,001$) ve dren daha hızlı çekilmişti(p:0,01). Triportal VATS olgularında; %FEV1(p:0,013), %FVC(p:0,019), çıkarılan lenf nodu sayısında($p<0,001$) torakotomiye göre daha yüksekti. Torakotomi olgularında tümör çapı. anlamlı ölçüde yüksekti($p<0,001$).

Sonuç: Minimal invaziv cerrahi göğüs cerrahisinde giderek artan sıklıkla yer edinmektedir, ancak unutulmamalıdır ki komplikasyon yönetiminde, hasta değerlendirmesi sonucuyla açık cerrahiler varlığını koruyacaktır. Triport ya da uniportla gerçekleştirilen videotorakoskopik lobektomilerin sonrasında torakotomiye göre daha hızlı taburculuk, daha kısa yatış, daha kısa dren kalma süresi ve daha düşük komplikasyon oranı saptandığından, mümkün olan her hastada videototakoskopik lobektomi tercih edilmelidir.

Anahtar Kelimeler: Akciğer Re-ekspansiyonu, Minimal İnvaziv Cerrahi, Postoperatif Süreç

SB-025
Soliter pulmoner nodüllerin değerlendirilmesi

Taner Ege[1], Tunç Laçin[1], Esra Yamansavcı Şirzai[2], Bihter Sayan[1], Sezer Aslan[1], Gamze Gül Tiryaki[1], Nezih Onur Ermerak[1], Korkut Bostancı[1], Hasan Fevzi Batırel[1], Bedrettin Yıldızeli[1]
[1]Marmara Üniversitesi, Pendik Eğitim ve Araştırma Hastanesi, Göğüs Cerrahisi ABD, İstanbul
[2]Sağlık Bilimleri Üniversitesi Dr Suat Seren Göğüs hastalıkları ve Cerrahisi Eğitim ve Araştırma Hastanesi, İzmir

Amaç: Akciğer kanserine bağlı ölüm oranlarını azaltmanın en önemli yolu hastalığın erken teşhisidir. Akciğer kanserinin en erken bulgusu olan soliter pulmoner nodüllerin(SPN) doğru değerlendirilmesi sağkalım oranlarının yükselmesi bakımından önemlidir. Bu çalışmada malignensi öyküsü olmayan, insidental saptanan SPNlerin malignite oranını belirlemeyi amaçladık.

Gereç-Yöntem: Ocak 2012-Eylül 2020 arasında SPN tanısı ile opere edilen, nodül boyutu 3mm ile 30mm arasında olan 216 (153E, 63K, ortalama yaş 58,7, aralık:28-84)hasta retrospektif olarak incelendi. Hastalar Multidisipliner Toraks konseyinde(MDT) değerlendirildi. Hastalar cinsiyet, yaş,KOAH ve sigara içme özellikleri(<20p/yıl içenler hafif içici,>20 p/yıl içenler ise yoğun içici)ile değerlendirildi. Tüm hastalara toraks BT, malignite şüpheli nodülü olanlara PET-BT çekildi. Nodüller BT'de şekil, büyüklük, yoğunluk ve marjin özellikleri, PET-BT'de ise metabolik aktivitesine göre sınıflandırıldı. Sonuçlar postoperatif patoloji ile karşılaştırılarak malign(n=126,%58.3) ve benign(n=90,%41.7)iki gruba ayrıldı.

Bulgular: Nodül malignitesi ile yaş(>60) ve PET-BT pozitifliği kuvvetli anlamlı(p<0.0001), nodül büyüklüğü(n>10 mm) (p=0.001) ve nodül yoğunluğu(benign grupta buzlu cam ve solid iken, malign grupta daha çok solid) anlamlı(p=0.007), sigara (yoğun içenlerde malignite %65, benign nodüllerde sigara içmeyenler %55,3)açısından anlamlı(p=0.032) iken cinsiyet, KOAH varlığı, nodülün şekli(yuvarlak, oval, poligonal), nodülün marjini(düzgün, lobüle, düzensiz sınırlı, spiküle, belirsiz) ile malignite arasında istatistiki anlamlılık bulunamadı(p>0.05). Sigara ile nodül boyutu arasında ve rezeke edilen lob ile malignite arasında anlamlı fark bulunmadı. Benign grupta buzlu cam olan nodüllerin şekli oval ve yuvarlak iken solid olanların şekli yuvarlaktı(p=0.014). Malign grupta ise yoğunluk ve şekil arasında anlamlı fark bulunmadı. Benign grupta yoğunluk ile marjin arasında anlamlı fark bulunmazken, malign grupta buzlu cam, semisolid ve solid olan nodüllerin marjinleri lobule, düzensiz sınırlı ve spiküle idi(p=0.001).

Sonuç: Rutin BTlerde tespit edilen insidental SPN'lerin sayısı giderek artmaktadır. Nodül büyüklüğü, yoğunluğu, hastanın yaşı ve nodülün PET pozitifliği malignite varlığını destekleyen bulgular olarak öne çıkmaktadır. Malignensi riskini değerlendirmek için bu faktörlerin MDTlerde değerlendirilerek hastalığın erken tanısı sağlanabilir.

Anahtar Kelimeler: soliter pulmoner nodül, toraks BT, PET BT

SB-026
Akciğer Kanseri Tanısıyla Sleeve Veya Konvansiyonel Lobektomi Uygulanan Olguların Karşılaştırılması: Propensity Skor

Melike Ülker[1], Melek Ağkoç[2], Fahmin Amirov[2], Salih Duman[2], Berker Özkan[2], Murat Kara[2], Mustafa Erelel[3], Alper Toker[4]
[1]Tekirdağ Dr. İsmail Fehmi Cumalıoğlu Şehir Hastanesi, Tekirdağ
[2]İstanbul Üniversitesi, İstanbul Tıp Fakültesi, Göğüs Cerrahisi Anabilim Dalı, İstanbul
[3]İstanbul Üniversitesi, İstanbul Tıp Fakültesi, Göğüs Hastalıkları Anabilim Dalı, İstanbul
[4]West Virginia Üniversitesi, Göğüs Cerrahisi Anabilim Dalı, West Virginia

Amaç: Sleeve lobektomi akciğerde merkezi yerleşimli tümörlerde parankim koruyucu bir cerrahi prosedürdür. Bu çalışmamızda küçük hücreli dışı akciğer kanseri nedeni ile kliniğimizde konvansiyonel veya sleeve lobektomi uygulanmış hastalarımızın genel özellikler, postoperatif sonuçlar, sağkalımlar ve prognostik faktörler açısından karşılaştırılması amaçlandı.

Gereç-Yöntem: Ocak 2002 ve Ocak 2020 tarihleri arasında kliniğimizde patolojisi skuamöz hücreli karsinom ve adenokarsinom tanıları alan 196 sleeve lobektomi ve 280 konvansiyonel (standart) lobektomi uygulanan toplam 476 hasta retrospektif olarak incelendi. Hastaların yaş ortalaması 60.5 ± 9.2 iken 392 (%82.4) erkek ve 84 (%17.6) kadın hasta idi. Bu iki ayrı cerrahi teknik uygulanan hastalar; demografik özellikler, morbidite, mortalite, sağkalım ve evreleme açısından karşılaştırmalı analizi ve propensity skor eşleştirilmesi yapıldı.

Bulgular: KL grupta T evresinin ileri olması komplikasyon gelişimi açısından anlamlı saptandı (p<0.0001). SL grubunda ise 60 yaş üstü olmak (p=0.005) ve neoadjuvan tedavi almak (p=0.012) komplikasyon gelişimi açısından anlamlı olduğu saptandı. Propensity skor eşleştirmesinde; KL ve SL grupları arasında komplikasyon gelişimi (p=0.605) ve postoperatif mortalite (p=0.723) açısından anlamlı fark saptanmadı. Propensity skor eşleştirilmesinde; beş yıllık sağkalım konvansiyonel grupta %55 saptanırken sleeve grubunda sağkalım %49 olarak saptandı (p=0.482).

Sonuç: Bronşiyal sleeve lobektomi onkolojik açıdan uygun vakalarda konvansiyonel lobektomilere göre daha yüksek bir mortalite yaratmadan güvenle uygulanabilecek bir prosedürdür. Küçük hücreli dışı akciğer kanserlerinde cerrahi ve onkolojik açıdan uygun ise bronşiyal sleeve lobektomi güvenle tercih edilebilir.

Anahtar Kelimeler: Lobektomi, sleeve rezeksiyon, komplikasyon

Hastaların genel özellikleri ve iki grup arası karşılaştırmalı analizi

	Tüm hastalar (n= 476)	Konvansiyonel Lobektomi (n= 280)	Sleeve Lobektomi (n= 196)	*"p" değeri*
Yaş (Ortalama ± SD)	60.5 ± 9.2	60.1 ± 9.4	60.9 ± 8.9	*0.446*
Cinsiyet				
Kadın	84 (% 17.6)	68 (% 24.3)	16 (% 8.2)	***< 0.001***
Erkek	392 (% 82.4)	212 (% 75.7)	180 (% 91.8)	
Taraf				
Sol	173 (% 36.3)	111 (% 39.6)	62 (% 31.6)	*0.074*
Sağ	303 (% 63.7)	169 (% 60.4)	134 (% 68.4)	
Sigara kullanımı (Var)	399 (% 83.8)	225 (% 80.4)	174 (% 88.8)	***0.014***
Komorbidite (Var)	278 (% 58.4)	169 (% 60.4)	109 (% 55.6)	*0.301*
Solunum Fonksiyonları (Ortalama ± SD)				
FEV1 (ml)	2372 ± 635	2387 ± 614	2351 ± 663	*0.587*
FEV1 %	84 ± 18	86 ± 18	80 ± 18	***0.001***
FVC (ml)	3194 ± 779	3190 ± 775	3198 ± 785	*0.693*
FVC %	90 ± 18	92 ± 17	87 ± 18	***0.001***
DLCO	84 ± 20	83 ± 19	86 ± 20	*0.211*
Neoadjuvan tedavi				
Var	121 (% 25.4)	75 (% 26.8)	46 (% 23.5)	*0.413*
Yok	355 (% 74.6)	205 (% 73.2)	150 (% 76.5)	
Histopatoloji				
SCC	287 (% 60.3)	129 (% 46.1)	158 (% 80.6)	***< 0.001***
Adeno	189 (% 39.7)	151 (% 53.9)	38 (% 19.4)	
T durumu				
T1	114 (% 23.9)	56 (% 20)	58 (% 29.6)	***< 0.001***
T2	152 (% 31.9)	76 (% 27.1)	76 (% 38.8)	
T3	143 (% 30)	101 (% 36.1)	42 (% 21.4)	
T4	67 (% 14.1)	47 (% 16.8)	20 (% 10.2)	
N durumu				
N0	287 (% 60.3)	187 (% 66.8)	100 (% 51)	***< 0.001***
N1	141 (% 29.6)	63 (% 22.5)	78 (% 39.8)	
N2	48 (% 10.1)	30 (% 10.7)	18 (% 9.2)	
Patolojik Evre				
I	128 (% 26.9)	72 (% 25.7)	56 (% 28.6)	*0.168*
II	195 (% 41)	112 (% 40)	83 (% 42.3)	
III	147 (% 30.9)	90 (% 32.1)	57 (% 29.1)	
IV	6 (% 1.3)	6 (% 2.1)		
Drenaj (gün ± SD)	9 ± 8.6 (2-87)	8.3 ± 7.6	9.9 ± 9.9	*0.201*
Hastane yatışı (gün ± SD)	12.6 ± 11.2 (3-108)	11.7 ± 10.7	13.9 ± 11.8	***0.017***
Komplikasyon (Var)	321 (% 67.4)	189 (% 67.5)	132 (% 67.3)	*0.972*
Mortalite (90 gün)	15 (% 3.1)	6 (% 2.1)	9 (% 4.5)	*0.132*
Sağkalım		% 60	% 57	*0.792*

(SD: Standart sapma değeri, SCC: Skuamöz hücreli karsinom, Adeno: Adenokarsinom)

SB-027
MLP (Mediastinal Lymphnode Positivity) Clinical Scoring System for Lung Adenocarsinoma-Mediastinal Lymph Node Evaluation and Staging

İsmail Ağababaoğlu[1], Özgür Ömer Yıldız[2], Dilek Yapar[3], Hasan Ersöz[4], Seray Hazer[5], Özant Helvacı[6], Selim Şakir Erkmen Gülhan[6], Nurettin Karaoğlanoğlu[2]
[1]Department of Thoracic Surgery, Yıldırım Beyazıt University Yenimahalle Research and Training Hospital, Ankara/TURKEY
[2]Department of Thoracic Surgery, Yıldırım Beyazıt University, Ankara/TURKEY
[3]Department of Public Health, Gazi University, Ankara/TURKEY
[4]Department of Thoracic Disease, Katip Çelebi University, İzmir/TURKEY
[5]Department of Thoracic Surgery, Atatürk Chest Disease and Thoracic Surgery Research and Training Hospital, Ankara/TURKEY
[6]Department of Nephrology, Yıldırım Beyazıt University Yenimahalle Research and Training Hospital, Ankara/TURKEY

Objective: The study-cohort aims to assess PET-CT's correlation with adenocarcinomas' subtypes and propose a scoring system for mediastinal lymph nodes staging.

Materials-Methods: The patient cohort is a multicenter, retrospective analysis of 268 patient that underwent surgery for NSCLC adenocarcinoma. Preoperative PET-CT results for mediastinal lymph node staging was pathologically confirmed on tissue specimens obtained at anatomical resection. Statistical evaluation of PET CT, radiological and pathological outcomes were performed on all subgroups.

Results: The low FDG affinity in the lepidic pattern was statistically significant in the study ($p < 0.001$). Among all cases, 65 had an increase in the disease stage to 3B. According to the multivariate logistic regression analysis, Stage 3 disease (OR = 2.7), SUV max >=6.85 (OR = 2.1), lepidic type disease (OR = 2.6), and tumor size >=31 mm (OR = 2.2) were found to be independently associated with post-op stage 3B disease. Based on their respective odds ratios, points were assigned to each item ranging from 2 to 3. AUC of the scoring system to diagnose post-op stage 3B disease was 0.753 (0.686-0.819), $p<0.001$. The optimal threshold was >= 4 points; this yielded a sensitivity of 80%, a specificity of 64%, a positive likelihood ratio of 2.2, and a diagnostic odds ratio of 7 (95% CI = 3.5-13.6).

Conclusions: The lepidic subtype of adenocarcinomas could have a lower FDG affinity. The MLP scoring system based on SUVmax, tumor size, pathological subtype and cancer stage could help the clinicians to evaluate the mediastinal staging in NSCLC Adenocarcinomas accurately.

Keywords: Lung Cancer Adenocarcinomas, Mediastinal Staging, Pozitron Emission Tomography

SB-028
Gama-Glutamil Transferaz cerrahi olarak tedavi edilen erken evre akciğer kanserleri için prognostik bir gösterge midir?

Muhammet Sayan, Nur Dilvin Özkan, Aykut Kankoç, İsmail Tombul, Ali Çelik, İsmail Cüneyt Kurul, Abdullah İrfan Taştepe
Gazi Üniversitesi Tıp Fakültesi, Göğüs Cerrahisi Anabilim Dalı, Ankara

Amaç: Gama-glutamil transferaz (GGT), membran bağımlı bir enzim olup esas olarak glutatyon metabolizmasında yer alır. Literatürde yüksek GGT seviyeleri ile oksidatif stres, kardiyovasküler hastalıklar ve bazı kanserler arasında bir ilişki gösterilmiş olsa da, küçük hücreli dışı akciğer kanserli hastalarda prognostik etkisi belirsizdir. Bu çalışmanın amacı, cerrahi olarak tedavi edilen küçük hücreli dışı akciğer kanserleri hastalarda preoperatif GGT düzeyleri ile prognoz arasındaki ilişkiyi araştırmaktır.

Gereç-Yöntem: Ocak 2010 ile Aralık 2019 tarihleri arasında kliniğimizde cerrahiyle tedavi edilen evre-1 küçük hücreli dışı akciğer kanserli hastaların kayıtları geriye dönük olarak incelendi. Hastaların preoperatif serum GGT seviyeleri receiver operating characteristic (ROC) analizine tabi tutularak cut-off değer hesaplandı ve bu değere göre yüksek ve düşük değerli gruplar oluşturuldu. Gruplar arasındaki sağkalım farklılıkları Kaplan-Meier, log-rank ve Cox regresyon testleri ile araştırıldı.

Bulgular: İnkluzyon kriterlerini karşılayan toplam 219 hasta çalışmaya dahil edildi. Ortanca sağkalım, yüksek GGT grubunda 75 (aralık: 58.4-91.1) ay ve düşük GGT grubunda 91 (aralık: 85-96.8) aydı ve bu fark istatistiksel olarak anlamlıydı (p=0.03, HR: 2.0, %95 CI 1.0–3.9).

Sonuç: Preoperatif GGT, erken evre küçük hücreli dışı akciğer kanserlerinde ucuz ve kolay uygulanabilir bir prognostik gösterge olabilir.

Anahtar Kelimeler: Akciğer kanseri, GGT, prognoz

Tablo: Hastaların karakteristikleri, n=219

Değişken		n	%
Yaş (med, dağılım)	63 (35-85)		
Çap cm (ortalama)	2.1 (SD:1.0)		
Yaş			
	>65	77	35.1
	<65	142	64.9
VPI			
	Var	23	10.5
	Yok	196	89.5
Evre Alt Grup			
	IA1	35	15.9
	IA2	67	30.6
	IA3	48	21.9
	IB	69	31.6
Histopatoloji			
	AdenoKarsinom	129	58.9
	SCC	78	35.6
	Diğer *	12	5.5
Cerrahi			
	Lobektomi	155	70.7
	Segmentektomi	31	14.2
	Pnömonektomi	8	3.6
	Sleeve Rezeksiyon	11	5.1
	Kama Rezeksiyon	14	6.4
GGT			
	Yüksek	38	17.3
	Düşük	181	82.7

*Kısaltmalar: Med: Median, SCC: Skuamoz Hücreli Karsinom, VPI: Visseral Plevra İnvazyonu. *Diğer Histopatolojiler: Pleomorfik Karsinom, Büyük Hücreli Karsinom mukoepidermoid karsinom*

Resim1

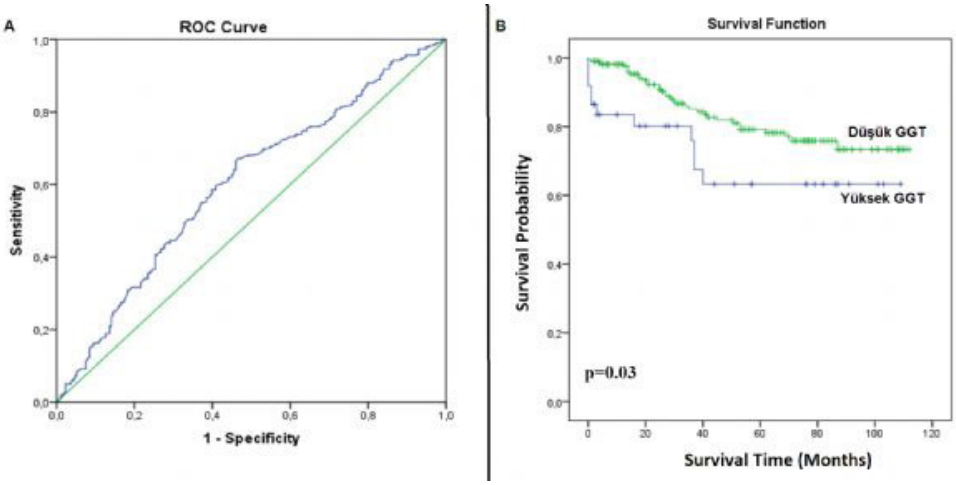

1a: ROC analizi ile serimize özgü GGT için cut-off değeri ve ROC eğrisi. 1b: Yüksek ve düşük GGT grupları arasındaki sağkalım farkı

SB-029
Neoadjuvan tedavi sonrası akciğer rezeksiyonu yapılan hastalarda cerrahi sonuçlarımız

Talha Doğruyol, Selime Kahraman, Kadir Burak Özer, Recep Demirhan
Kartal Dr. Lütfi Kırdar Şehir Hastanesi, Göğüs Cerrahisi Ana Bilim Dalı, İstanbul

Amaç: Akciğer kanserinde neoadjuvan kemoradyoterapi tümör boyutunu küçültmek, metastatik N2 lenf nodunu negatifleştirmek, irrezektabl bir tümörü rezeke edilebilir hale getirmek ve genel olarak tümörün evresini düşürmek amaçlarıyla verilmektedir. Çalışmamızın amacı kliniğimizde neoadjuvan tedavi sonrası major rezeksiyon yapılan akciğer kanseri vakalarımızdaki cerrahi sonuçlarımızı paylaşmaktır.

Gereç-Yöntem: 2016 Ağustos-2021 Ağustos tarihleri arasında neoadjuvan tedavi sonrası akciğer rezeksiyonu yapılan hastalar çalışmaya alındı. Hastalar yaş, cinsiyet, patoloji, neoadjuvan tedavi, rezeksiyon, ortalama yatış süresi, dren çekilme süresi ve drenaj miktarı bakımından analiz edildi.

Bulgular: Belirtilen tarihler arasında toplam 48 (40 erkek, 8 kadın) hastaya neoadjuvan tedavi sonrası rezeksiyon yapıldı. Ortalama yaş 60.8 idi. Yirmi yedi hastanın patolojik tanısı skuamöz hücreli karsinom, 19 hastanın adenokarsinom, bir hastanın büyük hücreli karsinom iken bir hastanınki plemorfik karsinom olarak tespit edildi. Neoadjuvan tedavi olarak 22 hasta yalnızca kemoterapi, iki hasta yalnızca radyoterapi alırken, 24 hasta kemoradyoterapi almıştı. Hastaların dördüne sağ pnömonektomi, on sekizine sağ üst lobektomi, üçüne sağ alt lobektomi, birine bilobektomi superior, üçüne bilobektomi inferior, beşine sol pnömonektomi, dokuzuna sol üst lobektomi ve beşine de sol alt lobektomi yapıldı. On hastaya pancoast tümör nedeniyle rezeksiyon yapıldı. On üç hastada ek olarak göğüs duvarı rezeksiyonu uygulandı. Ortalama yatış süresi 7.65 gün, dren çekilme süresi 5.47 gün ve drenaj miktarı 754.3ml olarak belirlendi.

Sonuç: Akciğer kanseri tedavisinde en iyi sonuçlar cerrahi tedavi sayesinde alınmaktadır. Bu nedenle ilk başta cerrahi şansı olmayan hastalar dahi neoadjuvan tedavi sonrası yeniden değerlendirilerek cerrahi için zorlanmalıdır.

Anahtar Kelimeler: Akciğer kanseri, Göğüs cerrahisi, Neoadjuvan tedavi

SB-030
Pnomonektomi Uygulanan Küçük Hücre Dışı Akciğer Kanseri Hastalarında Prognostik Faktörler

Cemal Aker, Celal Buğra Sezen, Mustafa Vedat Doğru, Umut Kilimci, Semih Erduhan, Levent Cansever, Muzaffer Metin
S.B.Ü. Yedikule Göğüs Hastalıkları ve Göğüs Cerrahisi Sağlık Uygulama ve Araştırma Merkezi, Göğüs Cerrahisi

Amaç: Bu çalışmada amacımız küçük hücreli dışı akciğer kanseri nedeniyle pnömonektomi yapılan hastalarda sağ kalım ve mortaliteyi etkileyen faktörleri değerlendirmektir.

Gereç-Yöntem: Çalışmaya 241 pnömonektomi hastası dahil edildi. Demografik veriler, mortalite, histopatolojik özellikler, tümör evreleri ve 5 yıllık sağkalım oranları analiz edildi.

Bulgular: Çalışmaya 9 kadın (%3.7) ve 232 erkek (%96.3) dahil edildi. Hastaların ortalama yaşı 58.4±8.0 (34-81) yıldı. 45 hasta (%18,7) 65 yaş ve üzeri ve 196 hasta (%81,3) 65 yaş altı idi. Ameliyat sonrası 30 günlük mortalite oranı %7,9 (n=19) idi. Mortaliteyi etkileyen tek faktör 65 yaş üstünde olmak olarak belirlendi (p=0,012). Medyan sağkalım süresi 52 aydı ve 5 yıllık sağkalım oranı %49.4 idi. Çok değişkenli analizde ileri yaş, pN2 durumu, neoadjuvan tedavi almama,komplet lenf nodu diseksiyonu yerine sadece örnekleme yapılması ve adjuvan tedavi almama kötü prognostik faktörlerdi (Tablo 1).

Sonuç: Küçük hücreli dışı akciğer kanseri nedeniyle pnömonektomi yapılan hastalarda yaş, pN2 durumu, neoadjuvan ve adjuvan tedavi ve lenf nodu diseksiyon tekniği sağkalımı etkileyen en önemli prognostik faktörler olarak belirlendi. Yaş, mortaliteyi etkileyen en önemli faktördü.

Anahtar Kelimeler: Akciğer Kanseri, Pnömonektomi, Prognoz

Tablo 1

Table 1. Sağkalımı Etkileyen Faktörlerin Multivariate Analizi

Variables	HR	%95 CI		p-Value
		Lower	Upper	
Age	0,59	0,39	0,88	**0,010**
N Status	2,09	1,26	3,45	**0,004**
Neoadjuvant Therapy	0,48	0,27	0,86	**0,014**
Lymph Node Dissection	0,643	0,45	0,90	**0,012**
Adjuvant Therapy	0,48	0,32	0,72	**<0,001**

HR: Hazard Ratio, CI: Confidental Interval

Sağkalımı Etkileyen Faktörlerin Multivariate Analizi

SB-031
Erken evre küçük hücreli dışı akciğer kanseri nedeniyle anatomik akciğer rezeksiyonu uygulanan patolojik N1 tanılı hastalarda prognoza etki eden faktörlerin değerlendirilmesi

Güntuğ Batıhan, Kenan Can Ceylan, Ahmet Üçvet, Şeyda Örs Kaya, Serkan Yazgan
SBÜ İzmir Dr. Suat Seren Göğüs Hastalıkları ve Göğüs Cerrahisi SUAM

Amaç: N1 nodal metastaz heterojen bir grup olup sağkalım ve prognoza olan etkilererine ait verilerin sınırlı olduğu klinik N1, okult N1, tek N1, çoklu N1 gibi alt grupları içermektedir. Bu çalışma ile kliniğimizde erken evre küçük hücreli dışı akciğer kanseri nedeniyle anatomik akciğer rezeksiyonu uygulanan patolojik N1 tanılı hastalardaki cerrahi sonuçlarımız analiz edilerek sağkalım ve prognoza ait özelliklerin araştırılması amaçlanmıştır.

Gereç-Yöntem: Merkezimizde Ocak 2010 ile Aralık 2019 tarihleri arasında KHDAK tanısı ile lobektomi, bilobektomi veya pnömonektomi operasyonu uygulanmış olan ve kati patoloji sonucu T1-T2 N1 olarak bildirilen hastalar çalışmamıza dahil edildi. Hastaların preoperatif, intraoperatif ve postoperatif verilerine hasta dosyaları ve hastane kayıtlarından ulaşılarak kaydedildi. Veriler retrospektif olarak değerlendirilerek hastaların karakteristik özellikleri, operasyona ait bilgiler, postoperatif komplikasyonlar ve sağkalım özellikleri ortaya kondu.

Bulgular: Çalışmaya dahil edilen 255 hastanın 235 (%92,1)'i erkek, 20 (%7,8)'si kadın idi. Yaş ortalaması 61,53 ± 7,65 olarak bulundu. Ortalama 39,8 aylık takipte hastaların ortalama genel sağkalımı 73,8±3,6, ortalama hastalıksız sağkalımı ise 67,5±3,8olarak bulundu. 5 yıllık genel sağkalım oranı %55,6±3,7 iken, 5 yıllık hastalıksız sağkalım oranı %49,2±3,9 idi. Yapılan çok değişkenli analizde yaş, histoloji ve N1 nodal metastaz durumu (okült/aşikâr) sağkalım üzerine etkili bağımsız değişkenler olarak bulundu (Şekil 1).

Sonuç: Çalışmamız göstermiştir ki erken evre küçük hücreli dışı akciğer kanserinde N1 nodal metastaz heterojen bir hasta grubunu içermektedir ve nodal tutulum paternleri ve yaş, adjuvan tedavi durumu, tümör yerleşimi ve histolojik tip gibi bazı Ndışı faktörler genel ve hastalıksız sağkalım üzerinde etkili olabilmektedir.

Anahtar Kelimeler: Akciğer rezeksiyonu, küçük hücreli dışı akciğer kanseri, N1 nodal metastaz

Şekil 1

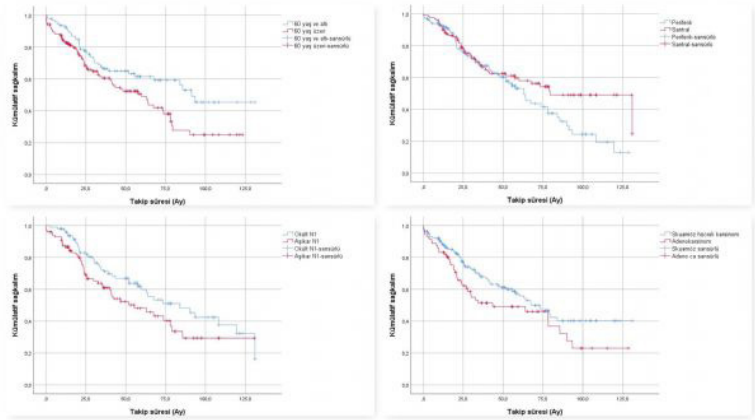

Patolojik N1 nodal metastazı olan hastalarda prognoz üzerinde etkisi olabilecek faktörlerin genel sağkalım eğrileri izlenmekte.

SB-032
Evre IIB Küçük Hücre Dışı Akciğer Kanseri Alt Gruplarında Rezeksiyon Sonrası Sağkalıma Etki Eden Prognostik Faktörlerin Değerlendirilmesi

Cemal Aker, Celal Buğra Sezen, Mustafa Vedat Doğru, Aylin Canavar, Nisa Yıldız, Levent Cansever, Muzaffer Metin, Mehmet Ali Bedirhan
S.B.Ü. Yedikule Göğüs Hastalıkları ve Göğüs Cerrahisi Eğitim ve Araştırma Hastanesi

Amaç: Akciğer kanseri günümüzde kansere bağlı ölümlerde birinci sırada yer almaktadır (1,2). Erken evre küçük hücreli dışı akciğer kanserlerinde (KHDAK) ana tedavi yöntemi cerrahi rezeksiyondur. Evre IIB tümörler ise KHDAK'de heterojen bir grubu oluşturmaktadır. Bizim bu çalışmadaki amacımız evre IIB küçük hücreli dışı akciğer kanserlerinde evreyi oluşturan subgrupların sağkalım ve hastalıksız sağkalım (DFS) üzerine etki eden prognostik faktörlerindeğerlendirmektir.

Gereç-Yöntem: Çalışmaya Ocak 2006-Aralık 2015 yılları arasında hastanemizde opere edilen evre IIB küçük hücre dışı akciğer kanserli hastalar çalışmaya dahil edilmiştir. Çalışmadaki hastalar 2 grup altında değerlendirildi. İlk grupta pN0 nedeniyle evre IIB olan hastalar T3N0 (Grup A) bulunurken, 2. Grupta pN1; T1N1 ve T2N1 hastalar (grup B) yer almaktaydı. Çalışmaya uygun olan 192 hasta yer almaktadır.

Bulgular: Hastaların 8'i (%4.2) kadın, 184'i erkek (95.8%) cinsiyette idi. Hastaların ortalama yaş aralığı 59.3±8.4 yıl idi. Group A'da 47 hasta (24.5%), Group B'de 145 (%75.5) hasta yer almaktaydı. Ortalama sağkalım 89 ay 5 ve 10 yıllık sağkalımlar sırasıyla %58.2 ve %43 olarak tespit edildi. Tümör çapına göre T1, T2 ve T3 gruplarında 5 yıllık sağkalım sırasıyla %69, %55.3 ve %54.6 olarak bulundu (p=0.34). A ve B grupları arasında sağkalıma etki eden en önemli faktör yaş olarak bulundu (p=0.02). Ortalama hastalıksız sağkalım süresi 72 ay

olarak bulunurken 5 yıllık oranı %54 olarak tespit edildi. İleri yaş ve erkek cinsiyet hastalıksız sağkalıma etki eden en önemli faktör olarak bulundu (p<0.005) (Tablo 1).

Sonuç: Çalışmamız sonucunda Evre IIB hastalıkta hastaların ileri yaşta olmasını sağkalım ve hastalıksız sağkalıma etki eden en önemli prognostik faktör olarak saptadık.

Anahtar Kelimeler: Akciğer Kanseri, Rezeksiyon, Sağkalım

Tablo 1

Tablo 1. Sağkalıma Etki Eden Faktörler

Değişkenler		5-yıllık sağkalım (%)	Ortalama sağkalım (months)	Univariate p-value	Multivariate HR (95% CI)	Multivariate p-value
Yaş (years)	<65	62.8	102	**0.01**	1,5	**0.02**
	>65	47.7	59			
Cinsiyet	Erkek	56.4	85	**0.03**	0,1	0.07
	Kadın	100	106			
Yön	Sağ	59.5	94	0.82		
	Sol	57.1	85			
Histopatoloji	SCC	50,3	74	0.29		
	Adenokarsinom	62,6	91			
Evre	Grup A	54,6	67	0.88		
	Grup B	59,3	91			
T Evresi	1	69	99	0,34		
	2	55,3	88			
	3	54,6	67			
Visseral plevra invazyonu	Yok	58,6	101	**0.03**	1,4	0.07
	Var	47.8	71			
N1 tutulumu	Tek istasyon N1	63.3	99	0.13		
	Multipl	51.1	73			
Operasyon	Lobektomi	59.7	91	0.36		
	Pnömonektomi	53.3	73			
Rezeksiyon tipi	Standard	56.1	92	0.17		
	Extended	73.9	96			

Bold values indicate statistical significance (p<0.05), CI Confidence Interval

Sağkalıma Etki Eden Faktörler

SB-033
Küçük Hücreli Dışı Akciğer Kanserlerinde Tümör çapı ve T evresi arttıkça N1 lenf nodu Pozitifliği Sıklığı Artıyor: Lenf Nodu Diseksiyonu Yapılmayan Büyük Tümörlü Olgular Neden N0 kabul Edilmemeli?

İsmail Sarbay, Kamil Kaynak, Akif Turna
İstanbul Üniversitesi-Cerrahpaşa Cerrahpaşa Tıp Fakültesi Göğüs Cerrahisi

Giriş ve Amaç: Küçük hücreli dışı akciğer kanseri (KHDAK) olgularında N1 istasyonlarında lenf nodu metastazı olması onkolojik açıdan inoperabilite kriteri olarak kabul edilmemektedir. Bununla beraber T1-2-3 olgularında N1 lenf nodu metastazı bulunması, 8. TNM evreleme sistemine göre evrede artışa sebep olmakta (sırasıyla 2B, 2B, 3A) ve adjuvan kemoterapi gündeme gelmektedir. Çeşitli nedenlerle opere edilemeyen ya da sublobar rezeksiyon yapılan bazı olgularda patolojik N sınıflaması yapılamamaktadır. Bu olgulardan tümör çapı büyük olanların olası N1 pozitifliği taşıyabileceği düşünülmeli ve göz önünde bulundurulmalıdır.

Yöntem: Kliniğimizde 2006-2019 yılları arasında KHDAK nedeniyle 804 hasta opere edildi. Patolojik N2 ve M1b olan olgular çalışma dışında tutulduğunda 712 olgu çalışmamıza dahil oldu. Ortalama tümör çapı 3.5 cm olarak hesaplandı. Tümör çapı 3.5 cm ve altında olgular ile üstünde olan olguları 2 grup olarak irdelendi. Ayrıca T1-2 olgulkar ile T3-4 olguların ameliyat sonrası cerrahi patolojik TNM evreleri karşılaştırıldı. Tüm hastalarda 8.evreleme kullanıldı. Mann-Whitney U ve ki-kare analiz ile irdelendi.

Bulgular: Tümör çapına göre ayırdığımız gruplardan tümör çapı 3.5 cm üzerinde olan grupta N1 lenf nodu metastazı görülme oranı çok daha yüksek idi (p<0,001 T3-4 olgular, T1-2 olan olgulara göre daha yüksek oranda N1 lenf nodu metastazı

gösterdi (p=0.002).

Tartışma Ve Sonuç: Çalışmamızda KHDAK olgularında tümör çapı büyük olan olgularda N1 lenf nodu metastazı görülmesi sıklığının arttığı saptandı. Çeşitli nedenlerle opere edilemeyen ya da sublobar rezeksiyon yapılan bazı olgularda patolojik N sınıflaması yapılamamaktadır. Bu olgulardan tümör çapı büyük olanların ve özellikle T3-T4 olguların olası N1 pozitifliği taşıyabileceği düşünülmeli ve bu durum uygun tedavi modalitesi seçiminde göz önünde bulundurulmalıdır.

Anahtar Kelimeler: akciğer kanseri, evreleme, lenf nodu metastaz

SB-034
Kolorektal kanser hastalarında pulmoner metastazektomi sonuçlarımız

Elgün Valiyev, Aykut Kankoç, Mustafa Şevki Demiröz, Muhammet Sayan, Ali Çelik, Cüneyt İsmail Kurul, Abdullah İrfan Taştepe
Gazi Üniversitesi Tıp Fakültesi, Göğüs Cerrahisi Anabilim Dalı, Ankara

Amaç: Kolorektal kanserler dünya genelinde yaygın bir hastalık olup en sık karaciğer ve akciğere metastaz yapmaktadır. Endike hastalarda yapılan pulmoner metastazektominin sağkalımı uzattığı gösterilmiştir. Bu çalışmada pulmoner metastazektomi uygulanan hastaların cerrahi ve sağkalım sonuçlarının araştırılması amaçlanmıştır.

Yöntem: Ocak 2007- Aralık 2020 tarihleri arasında kolorektal karsinom akciğer metastazı nedeniyle metastazektomi uygulanan hastaların verileri geriye dönük olarak incelendi. Hastaların verileri yaş, cinsiyet, yön, metastaz sayısı, tümör çapı, lenf nodu invazyonu ve genel sağkalım kriterlerine göre analiz edildi.

Bulgular: Çalışmaya 63 hasta dahil edildi. Hastaların 22'si (35%) kadın, 41'i (65%) erkekti. Ortalama yaş 58,1 idi. 37 hastaya (%58,7) lenf nodu diseksiyonu uygulandı. Bunların 4 tanesinde invazyon saptandı. Hastaların primer kolon ameliyatı ile radyolojik olarak akciğer metastazı tespiti arasında geçen süre median 14,9 ay (3.2-76.5) idi. Radyolojik metastaz tarihinden operasyona kadar geçen süre ortalama 8,4 ay olarak hesaplandı. Serimizde 5 yıllık genel sağkalımı oranı %28, median sağkalımı 52,3 ay idi. olarak hesaplandı.

Sonuç: Sağkalım verilerimiz literatürle uyumlu olsa da metastazektominin sağkalıma katkısını göstermek için çok merkezli, prospektif randomize çalışmalara ihtiyaç vardır.

Anahtar Kelimeler: Kolorektal Kanser, Metastazektomi, Pulmoner Metastaz

5 Yıllık Sağkalım

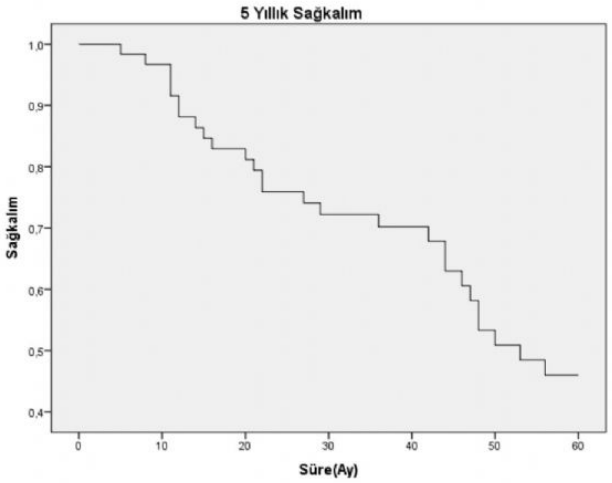

Tablo: Hastaların karakteristikleri, n=63

		n	%
Yaş	Median, min-maks	59 (33-77)	
Tümör Çapı	Ortalama	1,69 cm (0,4-7)	
Cinsiyet	Kadın	22	35
	Erkek	41	65
Rezeksiyon Tipi	Lobektomi	7	11,2
	Segmentektomi	10	15,8
	Wedge Rezeksiyon	46	73
Yön	Sağ	27	42,9
	Sol	33	52,4
	Bilateral	3	4,7
Lenf nodu diseksiyonu	Yapılmış	37	58,7
	Yapılmamış	26	41,3

SB-035
Primer Patolojilere göre Plevral Efüzyonlara Yaklaşım: Abdominal Patolojilere İlişkin Plevral Effüzyonlarda Plörodezis Ne Kadar Etkili?

İsmail Sarbay[1], Dilara Üzüm[2], Nurlan Alizade[1], Mehmet Kamil Kaynak[1], Akif Turna[1]
[1]İÜC Cerrahpaşa Tıp Fakültesi Göğüs Cerrahisi Anabilim Dalı, İstanbul
[2]İÜC Cerrahpaşa Tıp Fakültesi, İstanbul

Amaç: Plevral efüzyonlar, lokal veya sistemik patolojiler dahil olmak üzere çok çeşitli etkenlerin bir sonucu olarak ortaya çıkabilmektedir. Efüzyonun yönetimi primer etkene göre değişkenlik göstermektedir. Over, mide, kolon tümörü gibi toraks dışı, abdominal patolojilere bağlı olarak plevral efüzyonlar oluşabilir. Bununla birlikte, bu plevral efüzyonlar için en iyi terapötik modalite ve plöredezin değeri henüz tanımlanmamıştır.

Gereç-Yöntem: Hastanemizde 2012-2021 yılları arasında plevral efüzyonu nedeniyle drenaj yapılarak takip edilen 765 hastadan 56'sı veri ve takip eksikliği nedeniyle çalışma dışına alındı. Kalan 709 hastanın prospektif olarak kaydedilen verileri geriye dönük olarak analiz edildi. 119 hastada akciğer ve plevra, 52 hastada meme patolojilerine bağlı plevral efüzyon bulunurken, 295 hastada en az bir abdominal patolojiye bağlı plevral efüzyon vardı. Tekrarlayan ve/veya malign plevral efüzyonu olan hastalarda plevral boşluğa talk plörodez uygulandı.

Bulgular: 709 hastanın 146'sına (%20,5) plöredez uygulandı. Akciğer, meme ve over patolojileri anlamları olarak daha sık plörodez uygulanan patolojiler olarak öne çıktı. En düşük albümin düzeyi mide malignitesi olan hastalarda (p=0,001), en düşük plevral/serum LDH oranı ise akciğer patolojisi olan hastalarda bulundu. Over malignitelerine bağlı efüzyonlar 3100 mL ile anlamlı olarak daha düşük ortalama drenaja (p=0.022) ve en yüksek plöredez başarı oranına %93,3'a (p=0,010) sahiptir.

Sonuç: Batın içi patolojilerine bağlı plevral efüzyonlar tüm efüzyon olgularımız içinde belirli bir orana sahip (%41,6) olup over tümörü gibi patolojiler oldukça yüksek plöredez başarısına sahiptir. Primer hastalığın tedavisine ek olarak talk plörodezisi çoğu hastada tekrarlayan plevral efüzyonu önleyebilir. Başarılı plörodez için predispozan faktörleri ortaya çıkarmak için daha fazla çalışmaya ihtiyaç vardır.

Anahtar Kelimeler: plevral efüzyon, plörodez, abdominal patolojiler

Patolojilere göre olguların dağılımı

Primer Patoloji	n
Akciğer ve Plevra	119
Mide	61
Meme	52
Over	48
Kolon	41
Adneksiyal	32
TOPLAM	709

Primer patolojilere göre plörodez başarıları

Patoloji	Plörodez Başarısı	p değeri
Akciğer ve Plevra	%65,7	0.704
Mide Tümörü	%73,7	0.301
Over Tümörü	%93,3	0.010
Tüm Olgular	%63	

SB-036
Persistan plevral boşluk ve uzamış hava kaçağında Heimlich Valfinin kullanımı

Egemen Döner
Eskişehir Osmangazi Üniversitesi Tıp Fakültesi Göğüs Cerrahisi Ana Bilim Dalı, Eskişehir

Amaç: Bu çalışmada, kliniğimizde rezeksiyon uygulanan ve dış kliniklerde plevral effüzyon ve pnömotoraks nedeniyle tüp torakostomi uygulanmış hastalarda, postoperatif ve tüp torakostomi sonrası uzamış hava kaçağı ve plevral boşluk tedavisinde Heimlich valfi uygulamasının etkinliği değerlendirildi.

Gereç-Yöntem: Kliniğimizde Ağustos 2016 - Mayıs 2021 yılları arasında rezeksiyon yapılmış olan uzamış hava kaçağı olan 6 hastaya, inatçı plevral boşluk sorunu olan 9 hastaya, dış kliniklerde effüzyon ve pnömotoraks nedeniyle tüp torakostomi uyguladığımız 8 hastaya mevcut göğüs tüpünden Heimlich valfi uygulandı.

Bulgular: Heimlich valfe ortalama geçiş zamanı 9 (6-12) gündür. Valf'in ortalama sonlandırma zamanı 20 (7-100) gündü, On beş hastada (%65) tam ekspansiyon gözlenirken,8 hastada (%35)kabul edilebilir düzeyde aseptik plevral boşluk izlendi.

Sonuç: Uzamış veya persistan hava kaçağı olan hastalarda ve inatçı plevral boşluğu olan hastalarda postoperatif parankimal iyileşmenin değerlendirilmesi, tedavinin zamanlaması ve seçimi açısından önemlidir. Heimlich valfinin bu durumlarda etkin bir tedavi yöntemi olduğunu düşünüyoruz.

Anahtar Kelimeler: heimlich, pnömotoraks, uzamış hava kaçağı

SB-037
Primer akciğer kanserinde neoadjuvan kemoterapi veya kemoradyoterapi sonrası cerrahi deneyimlerimiz

Metin Çelik, Funda Öz, İlyas Konuş, Mahmut Yıldız, Edip Dedeoğlu, Menduh Oruç, Fatih Meteroğlu, Serdar Onat, Refik Ülkü
Dicle Üniversitesi, Göğüs Cerrahisi Ana Bilim Dalı, Diyarbakır

Amaç: Bu çalışmada neoadjuvan tedavi sonrası cerrahi tedavi uygulanan primer akciğer tümörlü hastaların nüks, sağkalım, komplikasyon, morbidite ve mortalite açısından incelenmesidir.

Gereç-Yöntem: Ocak 2011-Temmuz 2021 tarihleri arasında 27'si neoadjuvan kemoterapi, 1'i ise neoadjuvan kemoradyoterapi sonrası opere edilen 28 hasta retrospektif incelendi. Olguların yaşları, cinsiyetleri, tümör patolojileri, rezeksiyon tipleri, komplikasyonları, mortalite ve sağkalım oranları incelendi.

Bulgular: Hastaların 28'i de erkek idi. Yaş ortalaması 62,60 (50-76) idi. Çalışmaya dahil edilen 28 hastadan 1'i taburculuk sonrası 12. gününde covid pnömonisi nedeniyle kaybedildi. Takip süresince kaybedilen 7 hastanın ortalama sağkalımı 31,14 (10-81) aydı. 20 hasta (% 71,42) hayatlarına devam etmektedir. 14 hastaya transtorasik, 11'ine fiberoptik bronkoskopi, 1'ine EBUS, 1'ine mediastinoskopi, 1'ine de torakotomi ile histopatolojik tanı konuldu. 15 hasta(% 53,57) adeno ca, 13 hasta (% 46,43) scc nedeniyle neoadjuvan tedaviye yönlendirildi. Bu hastalara neoadjuvan tedavi sonrası mediastinoskopi veya EBUS ile lenf nodu örneklemesi yapıldı. 27 hasta (% 96,42) neoadjuvan kemoterapi, 1'i (% 3,58) neoadjuvan kemoradyoterapi tedavisi aldı. Neoadjuvan kemoterapi veya kemoradyoterapi alan hastaların neoadjuvan öncesi klinik evreleri: 8'i T4 (% 28,57), 10'u T3N2(% 35,71), 3'ü T3 (% 10,71), 7'si T2N2 (% 25) idi. Olguların 17'sine lobektomi, 3'üne lobektomiyle birlikte genişletilmiş rezeksiyon, 8'ine pnömonektomi uygulandı. Postop mortalite izlenmedi. 5'inde (% 17,85) uzamış hava kaçağı gelişti.

Sonuç: Yaptığımız çalışmada neoadjuvan tedaviye yanıt veren ve evresi düşen hastaların cerrahi sonrası sağkalımının daha iyi olacağı saptanmıştır.

Doğru evrelenmiş ve operatif riskler gözönüne alınarak seçilmiş hastalarda, deneyimli bir ekiple neoadjuvan tedavi sonrasında, pnömonektomi dahil, tüm cerrahi girişimlerin kabul edilebilir mortalite, morbidite ve komplikasyon oranlarıyla uygulanabileceği düşüncesindeyiz.

Anahtar Kelimeler: Akciğer kanseri, kemoterapi, neoadjuvan

SB-038
Endobronşiyal Ultrasonografi(EBUS) Mediastinal ve Akciğer Patolojilerinin Tanı ve Evrelendirilmesinde Altın Standart mı Olacak?

Mehmet Yıldırım[1], Deniz Ezgi Mahmutoğlu[1], Zuhal Kuş Silav[2], Bülent Aydemir[1], Miray Ersöz[1], İsmail Dal[1], Burak Odabaşı[1], Melek Didem Aydemir[1], Seçkin Deniz[1], Semih Buluklu[1], Kemal Demircan[1], Ilgaz Doğusoy[3]
[1]SBÜ Dr. Siyami Ersek Göğüs Kalp ve Damar Cerrahisi SUAM, Göğüs Cerrahisi Kliniği, İstanbul
[2]SBÜ Haydarpaşa Numune Hastanesi SUAM, Tıbbi Patoloji, İstanbul
[3]Acıbadem Üniversitesi, Göğüs Cerrahisi Kliniği, İstanbul

Amaç: Endobronşial Ultrasonografi (EBUS) rehberliğinde transbronşial iğne aspirasyon biyopsisi(TBİAB) akciğer kanserinde mediastinal lenf nodu evrelemesi sürecinde tanıda değeri gün geçtikçe artmaktadırr. Ayrıca uygun vakalarda primer tanı aracı olarakta kullanılmaktadır.

Gereç-Yöntem: Dr. Siyami Ersek Göğüs Kalp ve Damar Cerrahisi Eğitim ve Araştırma Hastanesi'nde Nisan 2016-Şubat 2021 tarihleri arasında 205 olgu EBUS-TBİAB için hazırlandı. Vakalar; yaş, cinsiyet, lezyon boyutu, PET FDG tutulumu, örneklenen istasyonlar, kaç defa örnekleme yapıldığı ve patoloji sonuçları ile değerlendirildi.

Bulgular: Çalışmamızda 20-81 yaş aralığında 123'ü erkek, 82'si kadın toplam 205 olguya EBUS işlemi planlandı. 4 olguda lenf nodlarının çok küçük olması ve vasküler yapıların biyopsi yapmaya izin vermemesinden dolayı biyopsi alınamadı. 1 hastada entübasyon güçlüğü nedeni ile işlem başarısız oldu. Olgularda tanı konma oranı %86.5 olarak neticelendi. EBUS - TBİAB ile tanı koyduğumuz 173 olgunun patolojisinde; 76'sı malignite pozitif, 97'si malignite negatif olarak raporlandı. 50 hastaya küçük hücreli dışı akciğer kanseri, 14 hastaya küçük hücreli akciğer kanseri, 17 hastaya akciğer dışı diğer organ metastazları tanısı konuldu. 27 olguda yetersiz materyal olarak sonuçlandı. Diğer tanı yöntemleri ile tanı konamamış EBUS ile akciğer malignitesi tanısı konan olgu sayımız 43 gibi yüksek sayıdadır. 22 hastanın patoloji raporu ise sarkoidoz ile uyumlu olarak geldi. Toplam 11 olguda komplikasyon görüldü. Sadece bir hasta işlem sonrası klinik takibinde 5 gün sonra kardiyak problemlerden dolayı exitus oldu.

Sonuç: Preoperatif lenf nodu örneklemesinde mediastinoskopi halen altın standart olarak kabul edilmektedir. Olgularımızda EBUS ile ilk tanıyı sağlama oranımızın yüksek olması hem tanı hem de evreleme amaçlı EBUS'un giderek daha yaygın olarak klinik kullanımının artacağı görüşündeyiz.

Anahtar Kelimeler: EBUS, akciğer, kanser

SB-039
Anatomik Akciğer Rezeksiyonunda Uniportal VATS Öğrenme Eğrisi; Ondokuz Mayıs Üniversitesi Deneyimi

Selçuk Gürz, Necmiye Gül Temel, Ayşen Şengül, Yasemin Büyükkarabacak, Mehmet Gökhan Pirzirenli, Ahmet Başoğlu
Ondokuz Mayıs Üniversitesi Tıp Fakültesi, Göğüs Cerrahisi Anabilim Dalı, Samsun

Amaç: Göğüs Cerrahisi pratiğinde tercih edilme oranı giderek artan Uniportal Video-yardımlı Torakoskopik Cerrahi (VATS), anatomik akciğer rezeksiyonları için önem kazanmıştır. Çalışmamızda, bu tekniğin kullanımının gelişim süreci ve kazanımlarının değerlendirilmesi amaçlanmıştır.

Gereç-Yöntem: Ondokuz Mayıs Üniversitesi Tıp Fakültesi Göğüs Cerrahisi kliniğinde Mayıs 2020 ile Haziran 2021 arasında Uniportal VATS anatomik akciğer rezeksiyonu uygulanan 50 vaka retrospektif olarak değerlendirildi. İşlemin öğrenme aşamalarını değerlendirmek için, kümülatif toplam (CUMSUM) yöntemi ile kayıt edilen rezeksiyon süreleri incelendi. Buna göre, Uniportal VATS anatomik akciğer rezeksiyonu yapılan hastaların demografik verileri, uygulanan cerrahi, rezeksiyon süreleri, lenf nodu diseksiyon süreleri, komplikasyon ve hastanede kalış süreleri istatistiksel olarak değerlendirildi.

Bulgular: Ortalama yaşın 61,9±7,22 olduğu 50 hastanın %86 (n=43)'sı erkekti. Hastaların %80 (n=40)'ine lobektomi, %16 (n=8)'sına segmentektomi uygulandı. Ortalama rezeksiyon süresi 161,8±73,5'di. Rezeksiyon sürelerine göre CUMSUM eğrisinde toplam değerin %80 bükülmesi 35 numaralı hastada gerçekleşti. (Resim.1) Bu sonuca göre hastalar iki gruba ayrıldı. Grup 1 ortalama rezeksiyon süresi 184±73,3 (Min-Max:80-360), Grup 2 ortalama rezeksiyon süresi 110±41,5(Min-Max:60-220) olarak tespit edildi. Gruplar arasında yaş, cinsiyet, rezeksiyon süreleri ve gelişen kompolikasyonlar yönünden anlamlı fark tespit edilmedi. Yapılan regresyon analizinde rezeksiyon süresinin kısalması ile hastanede yatış süresi arasında anlamlı ilişki olduğu tespit edildi. (p=0,016)

Sonuç: Konvansiyonel VATS deneyimi olan bir merkezde, Uniportal VATS ile anatomik akciğer rezeksiyon öğrenme periyodu, rezeksiyon süreleri ile karakterize edildi ve öğrenme platosuna ulaşmak için yaklaşık 35 vaka gerçekleştirilmesi gerektiği tespit edildi. Bu teknik, majör komplikasyon olmaksızın ve kabul edilebilir bir morbidite oranı ile güvenle uygulanabilmektedir.

Anahtar Kelimeler: rezeksiyon, uniportal, VATS

Resim.1

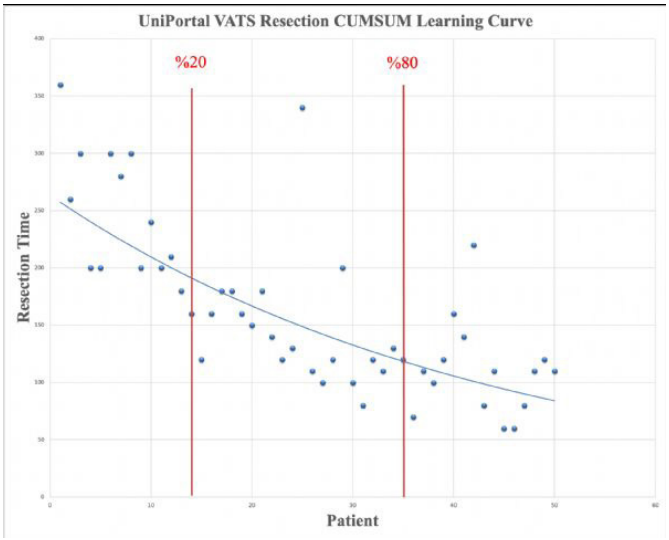

Uniportal VATS anatomik akciğer rezeksiyonu CUMSUM Öğrenme Eğrisi

SB-040
Fissürsüz Minimal İnvaziv Lobektomi: Daha İyi Bir Alternatif mi?

Ulukan Cenal, Eyad Al Masri, Bassam Redwan, Katina Nikolova, Christian Begher, Buckhard Thiel, Volkan Kösek
Göğüs Cerrahisi Kliniği, Klinikum Westfalen, Standort Klinik am Park, Lünen, Almanya

Amaç: Son yıllarda akciğer kanseri tedavisindeki anatomik rezeksiyonlar için minimal invaziv teknikler, özellikle uniportal VATS ciddi bir önem kazanmıştır. Postoperatif aynı onkolojik sonucun elde edilmesinin yanı sıra daha hızlı iyileşmesi birincil hedeftir. Bu nedenle, optimal ve mümkün olan en iyi sonucu sağlamak için cerrahi tekniğin geliştirilmesi gereklidir. Bu çalışmada fissürsüz lobektomi tekniği bir pilot seride incelenmiştir.

Gereç-Yöntem: 01/2019 ve 04/2020 tarihleri arasında uniportal VATS lobektomi uygulanan tüm hastalar analize dahil edildi. Veriler prospektif olarak toplandı ve retrospektif olarak analiz edildi.

Bulgular: Yaş ortalaması 65 (52 - 89) olan toplam 32 hasta (17 erkek) bu çalışmaya dahil edildi. Bu 18 hastada (8 erkek, ortalama yaş 65.4 yıl) fissürsüz uniportal VATS teknik kullanılırken 13 hastaya (9 erkek, ortalama yaş 64.2 yıl) konvansiyonel lobektomi uygulandı. Her iki grupta da postoperatif rezidual volüm değerleri arasında anlamlı bir fark saptanmadı [fissürsüz grupta %155,3 ± %9,9 vs standart uniportal grupta %145,4 ± %18,3 (P=0,61)]. Operasyon süreleri önemli bir fark göstermedi [130.7±8.5 dakika fissürsüz vs konvansiyonel 145.9±18.6 dakika (P=0.42)]. Ancak drenajın kalma ve hastane yatış süresi fissürsüz tedavi edilen hastalarda istatiktiksel olarak anlamlı bir fark saptandı [4.9 ±

0.4 gün fissürsüz vs. 7.6±0.7 gün konvansiyonel (P=0.003); 7.1±0.3 gün fissürsüz vs. 10±0.7 gün konvansiyonel (P=0.001), sırasıyla].

Sonuç: Uniportal VATS lobektomilerde fissürsüz tekniğin kullanılması daha kısa bir drenaj ve hastanede kalış süresi sağlamakla birlikte hastaların daha kısa sürede taburlu edilmesine katkıda bulunur.

Anahtar Kelimeler: Fissürsüz Lobektomi, Minimal İnvaziv Cerrahi

SB-041
İşaretleme Yapılarak Videotorakoskopik Cerrahi ile Akciğer Kanserinde Erken Evrede Tanı ve Rezeksiyon İmkanı

Volkan Karaçam, Şükür Musayev, Fatma Mutlu, İlkay Kaya, Aydın Şanlı, Nezih Özdemir
Dokuz Eylül Üniversitesi Tıp Fakültesi, Göğüs Cerrahisi Ana Bilim Dalı, İzmir

Amaç: Periferik pulmoner lezyonların lokalizasyonlarının peroperatif doğru ve hızlı bir şekilde tespit edilmesi, gereksiz torakotomiden kaçınılması, daha kısa ameliyat süresi amacıyla kliniğimizde uygulanan metilen mavisiyle işaretleme yöntemi ve erken evre akciğer kanseri tanısında bu yöntemin katkılarından bahsetmek.

Gereç-Yöntem: 20mm'den küçük, periferik pulmoner nodülü olan 50 hastada BT eşliğinde operasyona alınmadan önce Chiba iğnesi kullanılarak nodüle metilen mavisi enjekte edilerek işaretleme uygulanmıştır. VATS ile wedge rezeksiyon uygulanarak frozen çalışılmıştır.

Bulgular: Ortalama nodül boyutu 8,85mm (4-19 mm); nodüllerin göğüs duvarına mesafesi ortalama 8,55 mm(1-27 mm) olarak ölçülmüştür. Nodüllerin 20 tanesi solid, 16 tanesi semisolid, 14 tanesi buzlu cam yapısındaydı. Özellikle lokalizasyon tespiti işaretleme olmadan bellirlenemeyen buzlu cam lezyonlarında patoloji alt tipleri şu şekildeydi;7 adenokarsinom (6 tanesi pT1aN0, 1 tanesi pT1bN0), 3 adenokarsinoma insitu, 3 atipik adenomatöz hiperplazi, 1 benign sitoloji. Geri kalan 36 hastada ise;11 benign sitoloji, 9 metastaz (oligometastaik akciğer kanseri, kolon, rektum, meme, larenks, mesane ca), 3 skuamöz hücreli karsinomu (pT1bN0, pT1bN1), 10 adenokarsinom (pT1aN0- pT2N0), 1 adenokarsinoma insitu, 2 tipik karsinoid (pT1aN0).

Sonuç: BT eşliğinde pekütan metilen mavisi ile yapılan işaretleme sayesinde VATS ile perifreik yerleşimli, küçük boyutlu ve palpe edilemeyen lezyonların kolaylıkla lokalizasyonu tespit edilebilmektedir. Bu sayede gereksiz torakotomiden kaçınılarak, operasyonun hızlı ve kolay bir şekilde gerçekleştirilmesine olanak sağlanabilmektedir. Olgularımızda da görüleceği üzere işaretleme olmadan lokalizasyon tepiti yapılamayan buzlu cam lezyonların çoğunluğunda bu yöntemle erken evrede akciğer kanseri tanısı konulabilmiştir.

Anahtar Kelimeler: İşaretleme, Metilen Mavisi, Videotorakoskopik Cerrahi

BT eşliğinde perkütan işaretleme

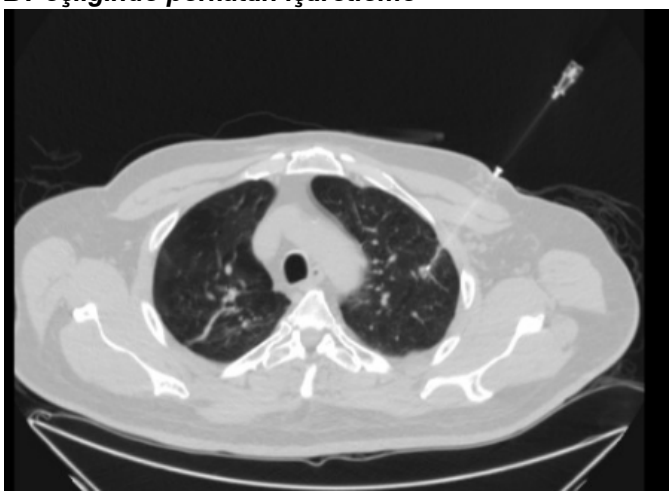

SB-042
Koroner bypass cerrahisi ile aynı seansta akciğer rezeksiyonu sonuçlarımız

Ömer Yavuz[1], Ezgi Cesur[2], Suat Erus[1], Serhan Tanju[1], Şükrü Dilege[1]
[1]Koç Üniversitesi Tıp Fakültesi, Göğüs Cerrahisi Anabilim Dalı, İstanbul
[2]VKV Amerikan Hastanesi, Göğüs Cerrahisi, İstanbul

Amaç: Çalışmamızda bypass cerrahisi hazırlık aşamasında insidental akciğer lezyonu tespit edilen veya akciğer cerrahi planlanan hastalarda ameliyat gerektiren koroner darlık saptanan hastalara yaklaşımda, sürecin hasta yararına kısaltılmasına yönelik olarak ortak vaka şeklinde ele alınması ve bunun klinik sonuçlarını değerlendirmeyi amaçladık.

Gereç-Yöntem: Koç Üniversitesi Hastanesi'nde Şubat 2018'den Temmuz 2021'e kadar olan sürede, Kalp Damar Cerrahisi ve Göğüs Cerrahisi klinikleri tarafından aynı seansta opere edilen hastalar çalışmaya dahil edildi.

Bulgular: Aynı seansta opere edilen hasta sayısı 12'ydi. Bu hastaların 2'si kadın, 10'u erkek olup ortalama yaş 68±7 idi. Hastaların 11'ine median sternotomi, 1'ine ise sağ torakotomiyle bypass cerrahisi uygulanmıştır. 8 hastaya bypass sonrası anatomik akciğer rezeksiyonu uygulanırken bunların 7'si videotorakoskopik, 1'i ise açık cerrahi ile gerçekleştirilmiştir. 4 hastada tüm cerrahi süreç median sternotomi üzerinden yürütülmüş olup bunların 3'ü non-anatomik akciğer rezeksiyonu iken 1'i timotimektomi olarak gerçekleşmiştir. 8 hastanın akciğer lezyonu primer akciğer malignitesi olarak sonuçlanırken, 2 hastada lezyonlar hamartom olarak raporlanmıştır. Diğer hasta timoma tip B1 olarak raporlanırken, son hasta ise kolonik tipte adenokarsinom metastazı olarak bildirilmiştir. Hastaların ortalama yatış süresi 7,4±3,1 gün olarak hesaplanırken, operatif mortalite ve majör komplikasyon

oranı 0, minör komplikasyon oranı ise 2/12'dir.

Sonuç: Bypass cerrahisi kardiyovasküler cerrahi branşı tarafından genel olarak median sternotomi ile uygulanan ve sonrasında uzun süre antikoagülan ve antiplatelet tedavi altında izlenmesi gereken bir prosedür olduğundan akciğer malignitesi gibi, tedavinin ertelenmesi durumunda geri dönüşü mümkün olmayacak şekilde ilerleyebilecek hastalıklarda, bu ertelemeye alternatif olarak hastaların bypass cerrahisi ile akciğer/mediasten cerrahisinin aynı seansta yapılabilmesinin kabul edilebilir mortalite/morbidite oranlarıyla mümkün olduğu kanaatindeyiz.

Anahtar Kelimeler: CABG, Bypass, Akciğer cerrahisi

SB-043
Videotorakoskopik cerrahiden açık cerrahiye geçiş oranlarımız: Çift merkezli çalışma

Osman Yakşi[1], Akif Turna[2]
[1]Bolu AİBÜ Tıp Fakültesi, Göğüs cerrahisi AD, Bolu
[2]Cerrahpaşa Tıp Fakültesi, Göğüs cerrahisi AD, İstanbul

Giriş: Göğüs cerrahisinde videotorakoskopik (vats) yaklaşımlar 1990 lı yıllarda uygulamaya başlanmış ve son yıllarda neredeyse tüm cerrahi prosedürler videotorakoskopik yaklaşımla yapılabilmektedir. Çalışmamızda amaç 2014 -2021 yılları arasında iki merkezde yapmış olduğumuz videotorakoskopik akciğer tümör cerrahilerinde torakotomiye geçiş oranlarımızı irdelemekti.

Materyal metod: Ocak 2014-ocak 2021 yılları arasında iki merkezde yapmış olduğumuz 330 akciğer kanseri vakasını retrospektif taradık. Hastalara yapılmış olan cerrahi prosedürler, patoloji sonuçları ve diğer klinik veriler incelendi.

Bulgular: Anatomik rezeksiyon yapılan 330 hastanın 153 (%46.3) ne torakoskopik cerrahi ile başlanmış. Bu hastaların 104 (%67.9) tanesi vats ile tamamlanmış. 26 (% 16.9) hasta ya hibrit cerrahi, 14 (%9.1) hasta ya torakotomi yapılmış. 312 (%94.6) hastaya lobektomi, 18 (%5.4) hastaya pnömonektomi yapılmış. Cerrahi sonrası patoloji sonuçlarına bakıldığında 164 (%49.6) hastada scc, 164 (%43.3) hastada adeno ca, 10 (%3) hastada karsinoid tümör, 8 (%2.4) hastada büyük hücreli karsinom ve 5 (%1.5) hastada metastazik tümör izlendi.

Tartışma: Videtorakoskopik cerrahi göğüs cerrahisinde gittikçe daha sık kullanılan bir prosedür olarak önümüze çıkmakta. Kliniğin deneyimi arttıkça cerrahilerin büyük bir kısmı vats ile yapılabilmekte ve torakotomiye geçiş oranları daha da azalmakta.

Anahtar Kelimeler: Torakotomi, vats

SB-044
Post Torakotomi Ağrısının Kontrolünde Parsiyel Kaburga Rezeksiyonunun Etkisi: Randomize Prospektif Bir Çalışma

İsmail Dal, Muharrem Çelik, Burak Odabaşı,
Deniz Ezgi Mahmutoğlu, Kemal Demircan, Seçkin Deniz,
Semih Buluklu, Tamer Okay
SBU Dr. Soyami Ersek GKDC Eğitim ve Araştırma Hastanesi

Amaç: Bu çalışmanın amacı, akut post torakotomi ağrısının azaltılmasında kısmi kaburga rezeksiyonunun etkisini değerlendirmektir.

Gereç-Yöntem: Randomize ve prospektif olarak tasarlanan bu çalışma 2019 - 2020 yıllarında tek merkezde yapılmıştır. Yaşı 18 - 80 aralığında olan ve torakotomi yapılan olgular çalışmaya dahil edilmiştir. Göğüs duvarı tümörleri, göğüs duvarı invazyonu olan olgular, plevral patolojiler, eski kaburga kırığı veya eski torakotomi öyküsü olan hastalar, torakal radyoterapi öyküsü olan hastalar, eş zamanlı toraks dışı operasyon yapılan hastalar ve acil operasyon yapılan hastalar çalışma dışında tutulmuştur. Çalışma popülasyonu iki gruba ayrılmıştır. Girişim grubundaki olgulara torakotomi açılışında 1cm'lik kısmi kaburga rezeksiyonu yapılmıştır. Kontrol grubunda ise rutin torakotomi tekniği uygulanmıştır. Her iki grupta torakotomi kapatılırken perikostal sütürler kullanılmıştır. Her iki grupta postoperatif dönemde vizüel analog skala skorları ve komplikasyonlar takip edilmiş ve kaydedilmiştir.

Bulgular: Girişim grubunda 19 ve kontrol grubunda 16 olgu olmak üzere çalışmaya toplamda 35 olgu dahil edilmiştir. Her iki grupta postoperatif 1, 3 ve 7. günlerde vizüel analog skala skorları açısından anlamlı farklılık saptanmamıştır. Çalışma gruplarında drenaj ve hastanede yatış süreleri anlamlı olarak farklılık göstermemiştir. Kontrol grubunda girişim grubuna göre daha sık iyatrojenik kaburga fraktürü izlenmiştir (%21 - %43). Çalışmamızda iyatrojenik kaburga fraktürü insidansı ile solunum fonksiyon testleri arasında anlamlı istatistiksel ilişki saptanmıştır (p=006). Solunum fonksiyon testleri ileri derecede bozuk olan hastalarda iyatrojenik kaburga fraktürleri daha sık olarak izlenmiştir.

Sonuç: Akut post torakotomi ağrısının azaltılmasında kısmi kaburga rezeksiyonu tekniği tek başına faydalı bir teknik olarak bulunmamıştır. İnterkostal paketi koruyan diğer teknikler ile bu tekniğin kombinasyonu olumlu sonuçlar verebilir.

Anahtar Kelimeler: İyatrojenik Kaburga Fraktürü, Torakotomi, Vizüel Analog Skala

Parsiyel Kaburga Rezeksiyonu

SB-045
Akciğer kanseri nedeniyle akciğer rezeksiyonu uygulanan hastalarda Preoperatif Pulmoner Rehabilitasyonun postoperatif komplikasyon gelişmesi ve hospitalizasyon süresi üzerine etkisi: Randomize kontrollü bir çalışma

Merve Ezgi Ünal[1], Tevfik İlker Akçam[1], Ayşe Gül Ergönül[1], Ali Özdil[1], Kutsal Turhan[1], Alpaslan Çakan[1], Ufuk Çağırıcı[1], Funda Elmas Uysal[2]
[1]Ege Üniversitesi Tıp Fakültesi Göğüs Cerrahisi Anabilim Dalı
[2]Ege Üniversitesi Tıp Fakültesi Göğüs Hastalıkları Anabilim Dalı

Amaç: Bu çalışma ile küçük hücreli dışı akciğer karsinomu (KHDAK) nedeniyle opere edilecek olguların postoperatif dönemde daha az morbidite ve daha kısa hastane yatış süresine ulaşılmasında preoperatif pulmoner rehabilitasyonun (PPR) öneminin araştırılması amaçlandı.

Gereç-Yöntem: Temmuz 2020-Şubat 2021 arasında servisimizde KHDAK nedeniyle opere edilecek 43 hasta prospektif olarak değerlendirmeye alındı. Grup I (n=20) 2 haftalık PPR programına alındı.Grup II (n=23)ise rutin hazırlıklar ile operasyona alındı. Olguların demografik bulguları, postoperatif dönemde komplikasyon gelişme durumu, toraks dreni kalış süresi ve postoperatif yatış süresi araştırıldı.

Bulgular: Grup I'in yaş ortalaması 63.60 ± 5.87 (54-75) olup 4 (%20) hasta kadındı. 16 (%80) hastanın akciğer kanserine eşlik eden ek hastalığı mevcuttu. Operasyon sonrası erken dönemde hiç bir hastada mortalite görülmez iken, sadece 1 hasta kanama nedenli tekrar opere edildi. 7 (%35) hastada morbidite saptandı. Grup II'nin yaş ortalaması 60,78 ± 13.30 (32-83) olup, 18 (%78) erkek, 5 (%22) hasta kadındı. 15 (%65) hastanın akciğer kanserine eşlik eden ek hastalığı mevcuttu. Operasyon sonrası erken dönemde hiç bir hastada mortalite görülmez iken, 13 (%65) hastada morbidite varlığı not edildi. Grup I olgularda operasyon sonrası komplikasyon gelişmesi daha düşük düzeydeydi, ancak istatistiksel olarak anlamlı değildi (p=0,158). Yine grup I hastalarının ameliyat sonrası hastanede yatış süresi ile toraks dreni kalış süresinin kontrol grubuna göre istatistiksel olarak anlamlı derecede daha kısa olduğu tespit edildi (p=0,026), (p=0,009).

Sonuç: Bu bulguların ışığı altında; akciğer kanseri nedeniyle anatomik akciğer rezeksiyonu planlanan hastalarda uygulanan PPR'nin postoperatif hastanede kalış süresini kısalttığı saptanmıştır. Daha geniş çaplı çalışmalar ile PPR uygulanan hastalarda postoperatif komplikasyon oranının düşebileceği düşünülebilir.

Anahtar Kelimeler: küçük hücreli dışı akciğer kanseri; preoperatif pulmoner rehabilitasyon; morbidite

Postoperatif yatış süresi ve dren kalış süresinin gruplar arası karşılaştırılması

	Grup	n	Ortalama	Std. Sapma	min.	max.	p
POSTOP.	I	20	5,60	1,88	2	9	
yatış süresi	II	23	8,35	5,77	3	27	0,026
(gün)	Toplam	43	7,07	4,57	2	27	
POSTOP.	I	20	5,00	3,54	2	18	
dren kalış süresi	II	23	8,70	5,99	3	24	0,009
(gün)	Toplam	43	6,98	5,29	2	24	

SB-046
IASLC 9. TNM Sınıflama Projesi; Klinik verilerin tanımlayıcı parametrelerinin analizi

Aykut Kankoç, Dilvin Nur Özkan Koyuncuoğlu, İsmail Tombul, Muhammet Sayan, Ali Çelik
Gazi Üniversitesi Tıp Fakültesi, Göğüs Cerrahisi Anabilim Dalı, Ankara

9. TNM sınıflaması çalışmasında Ocak 2011 ve Aralık 2019 tarihleri arasında tanı almış hastaların verileri kullanılacaktır. 2022 yılında analizleri yapılacak olan sınıflama önerileri 2024 yılında yayımlanacaktır.

Bu sınıflama çalışmasının amacı lezyonun anatomik ekstansiyonunun prognoza etkisini ölçmesinin yanı sıra cinsiyet, yaş, komorbidite, biyolojik parametreler, moleküler ve genetik faktörler gibi prognoza etkisi olduğu bilinen faktörlerin sınıflamadaki yerini değerlendirmek, temel kan parametreleri, pozitron emisyon tomografisindeki (PET) maksimum standart alım değeri (SUVmaks) gibi unsurların prognoza etkisini büyük ölçekli verilerle ortaya koymak ve gün geçtikçe önemini arttıran moleküler ve genetik faktörler için bir bakış açısı kazandırmaktır. Biz de Haziran 2018 ve Aralık 2019 tarihleri arasında Gazi Üniversitesi Göğüs Cerrahisi Anabilim Dalında tanı alan 123 hastamızın verisini bu projede paylaştık. Bu çalışmada da size bu hastaların verilerinin tanımlayıcı parametrelerinin analizini sunmayı amaçlamış bulunmaktayız. Hastaların yaş ortalaması 63,9 idi (ortanca 65, en yaşlı 86, en genç 25 yaşında). Erkek hastaların tüm hastalarımızın %82,1 (n=101)'ni, kadın hastalar

ise%17,9(n=22)'unu oluşturmaktadır. Hastaların%30,1'i(n=37) Evre 1A, %8,9 (n=11) Evre 1B, %4,9'u (n=6) Evre 2A, %21,1'i (n=26) Evre 2B, %23,6'sı (n=29) Evre 3A, %5,7's, (n=7) Evre 3B ve %5,7'si (n=7) Evre 4A olarak evrelendi. Biyobelirteçler değerlendirildiğinde 6 hastada EGFR, 14 hastada ALK, 13 hastada ROS1, 2 hastada ise BRAF pozitifliği saptanmıştır. 17 hastamızda ise PDL1 Protein alterasyonu izlenmiştir. Akciğer kanserinde küresel çapta yeni değişkenlerin analizi, daha doğru sınıflama sistemi oluşumuna katkı sağlayacaktır.

Anahtar Kelimeler: Akciğer Kanseri, Göğüs Cerrahisi, TNM Evreleme

IASLC Veri Tabanı

hastalardan(n=29) oluşmaktaydı. Hastaların%41,9'unda(n=13) bronş stapler ile kapatılırken, %58,1'inde(n=18) manuel olarak kapatıldı. Stapler kullanılan hastaların %15,4'ünde(n=2), manuel kapama uygulanan hastaların %11,1'inde(n=2) BPF görüldü(p=0,566). Hastaların %77,4'ünde(n=24) bronş güdüğüne canlı doku desteği uygulanırken, %22,6'sına(n=7) destek uygulanmadı. Destek uygulanan hastalarda BPF görülme oranı %8,6 (n=2) iken, bu oran destek uygulanmayan hastalarda %28,6 (n=2) idi(p=0,212). Kullanılan canlı doku destekleri incelendiğinde, hastaların %66,6'sında (n=16) mediastinal plevra, %33,4'ünde (n=8) perikardiyal yağlı doku ya da interkostal kas flebi kullanıldığı görüldü.Plevralflep kullanılan hastaların %12,5'inde(n=2) BPF görülürken; perikardiyal yağlı doku ya da interkostal kas flebi kullanılan sekiz hastada ise fistül saptanmadı(p=0,257).

Sonuç: Çalışmamız, güdüğün canlı doku flebi ile desteklenmesinin oldukça efektif bir yöntem olduğunu göstermektedir.Olgu sayısının arttırılması ile yapılacak analizler, daha anlamlı sonuçlar elde edilmesini sağlayabilecektir. Flep seçiminde interkostal ve perikardiyal yağlı doku gibi, kanlanması daha iyi dokuların kullanılmasının, BPF riskini daha da azalttığı söylenebilir.

Anahtar Kelimeler: akciğer kanseri, bronkoplevral fistül, sağ pnömonektomi

SB-047
Akciğer Kanseri İçin Yapılan Sağ Pnömonektomide Canlı Doku Flebinin Bronkoplevral Fistül Gelişimine Etkisi

Yunus Türk, Serkan Yazgan, Ahmet Üçvet,
Esra Yamansavcı Şirzai, Bengisu Arabacı
İzmir Dr. Suat Seren Göğüs Hastalıkları ve Cerrahisi S.U.A.M, Göğüs Cerrahisi, İzmir

Amaç: Bronkoplevral fistül(BPF), özellikle sağ pnömonektomiden sonra görülen mortalite ve morbiditenin en korkulan nedenlerinden biridir. Postpnömonektomi BPF gelişmemesi için bronş güdüğünün pediküllü flep ile desteklenmesi önerilen bir yöntemdir. Bu çalışmada, destek amacıyla kullanılan farklı canlı doku fleplerinin BPF gelişimine olan etkisi araştırılmıştır.

Gereç-Yöntem: 2018-2020 yılları arasında kliniğimizde sağ pnömonektomi yapılan 31 hasta retrospektif olarak incelendi. Çalışmamızda karinal sleeve pnömonektomi yapılan ve küçük hücreli akciğer kanseri tanısı alan hastalar hariç tutuldu. Hastaların demografik özellikleri, komorbid hastalıkları, neoadjuvan ya da adjuvan kemoterapi, tümör boyutu, lenf nodu tutulumu, BPF gelişme zamanı ve kullanılan bronş kapatma tekniği kaydedildi.Bu hastalarda canlı doku flebi kullanımı ve kullanılan doku tipinin BPF gelişimini önlemedeki etkisi araştırıldı.

Bulgular: Çalışmamızda toplam 31 hasta incelendi. Hastalarımızın %77,4'ü 60 yaş üzeri(n=24) ve %93,5'i erkek

SB-048
Kliniğimizde pancoast tümörü cerrahisi uygulanan hastaların analizi

İsmail Tombul, Elgün Valiyev, Muhammet Sayan, Ali Çelik,
İsmail Cüneyt Kurul, Abdullah İrfan Taştepe
Gazi Üniversitesi Tıp Fakültesi, Göğüs Cerrahisi Ana Bilim Dalı, Ankara

Süperior sulkus tümörleri olarak da bilinen pancoast tümörleri, akciğerin apikal bölgesinde yerleşen, 1. kot seviyesi ve üzerinde nörovasküler yapılara invazyon gösterebilen tümörlerdir. Pancoast tümörü tanısı alabilmesi için 1. kosta seviyesinde ve daha üstünde toraks duvarı ve/veya vertebra invazyonu olması gerekir. Hastaların klinik bulguları, diğer akciğer kanserlerine göre farklılık göstermektedir. En sık başvuru şikayeti omuz ağrısı olmakla birlikte, horner sendromu ve intrensek el kaslarında atrofi görülebilir. Küçük hücreli dışı tümörlerin %5'ini pancoast tümörleri oluşturmaktadır. Pancoast tümörlerinin büyük kısmını skuamoz hücreli karsinom ve adenokarsinom oluşturmaktadır, küçük hücreli akciğer kanseri % 3-5 oranında görülmektedir. Pancoast tümörlerinin tanımına bağlı olarak, vakalar başlangıçta T3 veya T4 evre kabul edilir. Son yıllarda yapılan çalışmalara göre, indüksiyon kemoradyoterapisini takiben yapılan radikal komplet cerrahi rezeksiyon güncel tedaviyi oluşturmaktadır. Bu çalışmada kliniğimizin pancoast tümörü cerrahisi deneyimini sunmayı amaçladık. Kliniğimizde 2011-2020 yılları arasında opere edilen Pancoast tümörlü hastaların verisi geriye dönük incelendi. Toplam 23 hasta dahil edildi. 2 hasta kadın, 21 hasta erkekti. Histopatolojik olarak en sık adenokarsinom ve skuamoz hücreli karsinom görüldü. 5 hastaya anterior (Dartevelle ya da

Grunenwald yöntemi), 18 hastaya posterior (Shaw-Paulson yöntemi) yaklaşım uygulandı. Serimizdeki median sağkalım 26 ay, 5 yıllık sağkalım %34.1 idi. Operatif mortalite görülmedi. Pancoast tümörleri cerrahisi kabul edilir mortalite ve genel sağkalım oranına sahiptir.

Anahtar Kelimeler: pancoast tümörü, süperior sulkus tümörü

Resim 1

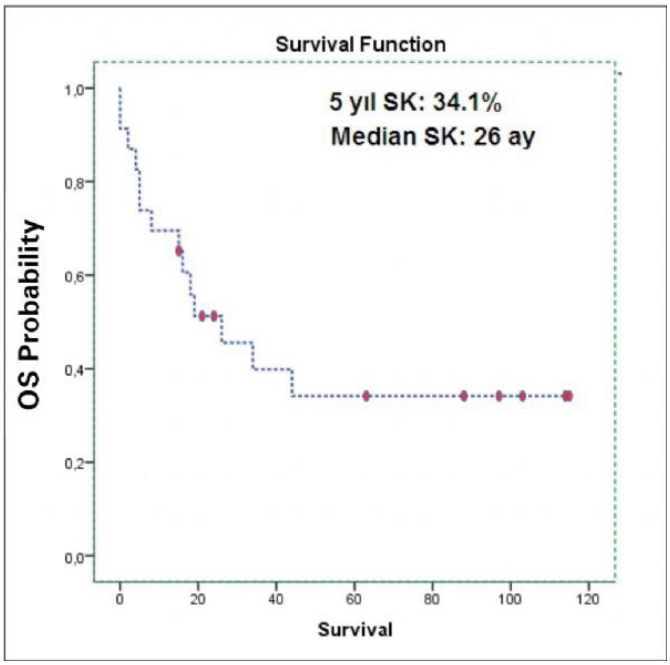

Hastaların karakteristikleri, n=23

Değişken		n	%
Yaş	Median 63 (37-78)		
Tümör çapı (cm)	Median 6 (2,5-9)		
Cinsiyet	Kadın	2	8,7
	Erkek	21	91,3
NStatus	N0	18	78,3
	N1	1	4,3
	N2	4	17,4
Patoloji	Skuamoz Hücreli CA	8	34,8
	Adeno CA	8	34,8
	Anjiosarkom	1	4,3
	Pleomorfik CA	2	8,7
	LCNE	3	13
	Mezenkimal tümör	1	4,3
Yaklaşım	Anterior	5	21,7
	Posterior	18	78,3
Neoadjuvan KRT	Var	14	60,9
	Yok	9	39,1

CA: Karsinom, cm: Santimetre, KRT: Kemoradyoterapi

SB-049
Primer Spontan Pnömotoraks Tedavisinde Uniportal VATS ile Wedge Rezeksiyon, Apikal Plevral Abrazyon/Koterizasyon ve Lateral Plörektomi Kombinasyonu Tekniğinin Sonuçları: Nüks ve Komplikasyon Açısından Güvenli mi ?

Barış Hekimoğlu
Ordu Üniversitesi, Tıp Fakültesi, Göğüs Cerrahisi Anabilim Dalı

Amaç: Primer Spontan Pnömotoraks (PSP) tedavisinde uygulanan, Uniportal VATS ile wedge rezeksiyon, apikal plevral abrazyon/koterizasyon ve lateral plörektomi kombinasyonu cerrahi tekniğinin, 50 PSP hastasındaki postoperatif komplikasyon ve nüks sonuçlarının paylaşılması amaçlanmıştır.

Gereç ve Yöntem: İki yıllık süreçte (Kasım 2018-2020) aynı merkezde ve aynı cerrah tarafından operasyonu yapılan 50 PSP hastasının (44 erkek, 6 kadın, ort. yaş 22.3, aralık 14-41 yaş) verileri retrospektif olarak hasta dosyalarından, nüks bilgileri ise telefon irtibatıyla elde edildi. Olgular yaş, cinsiyet, ameliyat nedeni, insizyon boyutu, postoperatif yatış süresi, komplikasyon, nüks, sigara kullanımı açısından değerlendirildi. İstatistiksel veriler SPSS programı ve Ki-Kare testi ($p<0.005$) ile değerlendirildi.

Bulgular: Genel anestezide, tek insizyondan (ort. 2.79 cm boyutunda) gerçekleştirilen (yara koruyucu retraktör) VATS ile bleb/büllektomi, 4.kot üstünde kalan plevral alana plevral abrazyon/koterizasyon ve bunun altında kalan alana lateral plörektomi kombinasyonu tekniği uygulandı. Veriler Tablo-1,2,3'te özetlendi. Olgular 6 ay ila 2 yıllık süreçte takipte kaldılar ve 2 erkek (%4) hastada nüks gelişti. Yoğun inhaler uyuşturucu madde kullanımı olan 1.hasta postoperatif 1.ayda nüksetti. Apeksten takılan katater torakostomi ile 3 günde tedavi edildi. Diğer hasta ise postoperatif 6.ayda nüks ile geldi. 2.kez yine uniportal VATS ile opere edilen hastanın tanısı granülamatöz iltihap (TBC lehine) olarak rapolandı ve sonrasındaki 1.5 yılda tekrarlamadı. Sadece 1 erkekte (%2) postoperatif 4.saatte insizyon yeri interkostal arterinden kaynaklı hemoraji gelişti. Aynı insizyondan opere edildi ve postoperatif 3.günde taburcu edildi. Postoperatif ortalama 2.7 günde hastaların tedavisi tamamlandı.

Sonuç:PSP'nin cerrahi tedavisinde Uniportal VATS yaygın olarak kullanılmaktadır. Apikal plörektomi yerine apikal plevral abrazyon/koterizasyon ve lateral plörektomi tekniği kullanımının daha güvenli olduğunu düşünmekteyiz.

Anahtar Kelimeler: Abrazyon/Koterizasyon, Plörektomi, Uniportal VATS

VATS

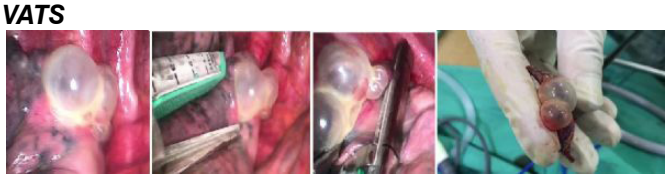

apeks bül görüntüleri

Tablo-1

	Kadın	Erkek	Toplam
Cinsiyet	6 (%12)	44 (%88)	50
Yaş	Ort. 24.8 (min: 14, max:41)	Ort. 21.9 (min:15, max:36)	Ort. 22.3
Taraf	5 sağ (%83.3) 1 sol (%16.7)	27 sağ (%61.4) 17 sol (%38.6)	32 sağ (%64) 18 sol (%36)
Sigara Kullanımı	2 yok (%33) 4 var (%66)(ort. 12 paket/yıl)	13 yok (%29.5) 31 var (%70.5) (ort. 7 paket/yıl)	15 yok (%30) 35 var (%70) (ort 7.6 paket/yıl)

Hastaların cinsiyet, yaş, PSP tarafı ve sigara kullanımı verileri.

Tablo-2

Operasyon Endikasyonu	Kadın	Erkek	Toplam
Uzamış Hava Kaçağı (en az 5 gün)	2 (%33)	16 (%36.7)	18 (%36)
Nüks PSP	4 (%64)	23 (%52.3),	27 (%54)
Bilateral PSP	0	5 (%11)	5 (%11)

Uniportal VATS operasyonu nedeni

Tablo-3

İnsizyon yeri	Mevcut Dren Yeri	Eski Dren Yeri	Yeni İnsizyon	Eski VATS yeri
Hasta Sayısı	29 (%58)	13 (%26)	7 (%14)	1 (%2)

Uniportal VATS insizyon yeri

SB-050
Opere Edilen Bronşial Karsinoid Tümörlerde Uzun Dönem Sağkalım Analizi; Tek Merkezli Çalışma

Salih Duman, Fahmin Amirov, Eren Erdoğdu, Arda Sarıgül, Berker Özkan, Murat Kara, Alper Toker
İstanbul Üniversitesi, İstanbul Tıp Fakültesi, Göğüs Cerrahisi Anabilim Dalı, İstanbul

Amaç: Bronşiyal karsinoid tümörler nadir görülen primer akciğer tümörleridir. Tüm akciğer malignitelerinin %1-2'sini oluşturmaktadır. İnsidansı artmakta olan bronşiyal karsinoid tümörler dünya sağlık örgütü tarafında tipik ve atipik karsinoid tümör olarak iki grupta sınıflandırılmaktadır. Bu çalışmanın amacı rezeksiyon uygulanan bronşiyal karsinoid tümör vakalarının uzun dönem sağkalım analizinin yapılması ve prognostik faktörlerin belirlenmesidir. **Gereç-Yöntem:** Şubat 2008 ve Mart 2021 tarihleri arasında kliniğimizde bronşiyal karsinoid tümör tanısı ile opere edilen vakalar retrospektif olarak incelendi. Evre 1A hastalar diğer evredeki hastalarla demografik özellikleri, histopatolojik alt tipleri, KI-67 değeri, mitoz ve nekroz saptanmasına göre karşılaştırıldı.

Bulgular: Toplam 56 hasta çalışmaya dahil edildi. Hastaların 34 (%60,7) kadın, 22 (39,3) erkek idi. Çalışmaya dahil edilen vakaların 39'u (%69,6) tipik karsinoid tümör, 17'si (%30,4) atipik karsinoid tümör histopatolojisinde idi. Hastaların 34'üne (%60,7) lobektomi, 10'una (%17,9) sleeve lobektomi, 5'ine (%8.9) segmentektomi, 4'üne (%7,1) bilobektomi, 2'sine (%3.6) bronş rezeksiyonu, 1'ine (%1.8) pnömonektomi yapıldı. 5 vakada (%8,9) N1 pozitifliği, 1 vakada (%1.8) N2 pozitifliği saptandı. 5 yıllık ve 10 yıllık sağkalım %100 saptandı. Hastaların 35'i (%62,5) 1A, 7'si (%12,5) evre 1B, 5'i (%8,9) evre 2A, 4'ü (%7.1) evre 2B, 5'i (%8.9) evre 3A saptandı. Evre 1A hastalar diğer evrelerle karşılaştırıldığında, Ki67 değerlerinin anlamlı düşük (p=0.033), nekroz görülme oranının (p=0.016), mitoz görülme oranının (p=0.004), atipik karsinoid tanısının (p=0.007) istatistiki anlamlı oranda az saptandığı görüldü.

Sonuç: Bronşiyal karsinoid tümör nedeniyle opere edilen hastalarda 3cm üstünde tümörlerin daha agresif alttipler olma ihtimali artmaktadır. Alt tip ve özelliklerinden bağımsız olarak sağkalım çok iyidir.

Anahtar Kelimeler: bronşiyal, karsinoid, prognostik

SB-051
Cerrahi rezeksiyon yapılan küçük hücreli dışı akciğer kanserli kadın hastalarda sağkalıma etki prognostik faktörler

Cemal Aker, Celal Buğra Sezen, Mustafa Vedat Doğru, Ece Yasemin Demirkol, Semih Erduhan, Melek Erk, Yaşar Sönmezoğlu, Özkan Saydam, Levent Cansever, Muzaffer Metin
Yedikule Göğüs Hastalıkları ve Göğüs Cerrahisi Eğitim ve Araştırma Hastanesi

Amaç: Bu çalışmadaki amacımız, küçük hücreli dışı akciğer kanseri (KHDAK) nedeniyle rezeksiyon uygulanmış hastalarda prognostik faktörlerin cinsiyete bağlı olarak etkilerinin ve kadınlarda sağkalıma etki eden faktörlerin literatür eşliğinde değerlendirilmesidir.

Gereç-Yöntem: Çalışmaya Ocak 2007-Aralık 2018 yılları arasında hastanemizde KHDAK nedeniyle akciğer rezeksiyonu uygulanmış hastalar dahil edilmiştir. 1491 hasta çalışmaya dahil edilmiştir.

Bulgular: Hastaların ortalama yaşı 60,0±8,41 (aralık:26-84) yıl idi. 1324 (%88,8) erkek hasta, 167 (%11,2) kadın hasta çalışmada mevcuttu. 406 (%27,2) hastaya pnömonektomi, 1077 (%72,2) hastaya lobektomi ve 8 hastaya (%0,5) segmentektomi yapılmıştır. Ortalama 5 yıllık sağkalım süresi %57.5 idi. Çalışmada kadın hastaların 5 yıllık sağkalım oranı %66,8 iken erkeklerde %56,4 idi (p=0.005). pN2 durumu değerlendirildiğinde 5 yıllık sağkalım oranı %34,3 iken, pN0 olan hastalarda sağkalım oranı %64,1 olarak saptanmıştır(p<0.001). Cox regresyon analizinde sağkalıma etki eden en önemli prognostik faktörler; cinsiyet, ileri yaş, geniş rezeksiyon yapmak, pN2 varlığı ve ileri evre olarak saptanmıştır. Subgrup analizinde kadın hastalardaki sağkalıma etki eden faktörler değerlendirildiğinde 65 yaş ve üzerinde olan hastalarda 5 yıllık sağkalım oranı %32.9 olarak

saptanmıştır (p<0.001). Histopatoloji değerlendirildiğinde adenokarsinomlarda 5 yıllık sağkalım oranı %67,1 iken, skuamöz hücreli kanserlerde %70,7 olarak izlenmiştir. Büyük hücreli kanser ve adenoskuamöz hücreli kanserlerde 5 yıllık sağkalım oranı saptanmamıştır.

Sonuç: Çalışmamız sonucunda kadın hastalarda görülen ana histopatolojik hücretipi adenokarsinomadır. Özellikle kadınlarda ileri yaş, büyük hücreli kanserler, ileri evre ve pN2 durumu sağkalımda kötü prognostik faktörlerdir.

Anahtar Kelimeler: Akciğer Kanseri, Prognostik Faktörler, Sağkalım

Kadınlarda sağkalımı etkileyen faktörler

Kadınlarda Sağkalımı Etkileyen Faktörler				
Değişkenler	5 Yıllık Sağkalım Oranı (%)	Ortalama Ay	%95 CI	p-Değeri
Yaş (Yıl)				
<65	74,9	118	106-129	<0.001
>65	32,9	58	44-73	
Taraf				
Sağ	68,3	110	96-124	0,225
Sol	65,4	101	84-117	
Rezeksiyon Şekli				
Lobektomi-Segmentektomi	67,9	105	94-116	0,503
Pnömonektomi	58,6	102	69-135	
Morfoloji				
Adenokarsinoma	67,1	81	73-90	0,040
Skuamöz hücreli karsinoma	70,7	117	98-137	
Diğer	0	30	7-52	
pN Evresi				
N0	75,5	91	83-99	<0,001
N1	68,3	111	86-135	
N2	29,3	56	33-80	
Evre				
1	77.2	91	82-101	<0,001
2	84,7	95	84-106	
3	35,9	68	48-89	
CI Confidence Interval				

SB-052
Göğüs Cerrahisi Sonrası Nozokomiyal COVID-19 Enfeksiyonu: İlk Deneyim

Ulukan Cenal, Eyad Al Masri, Bassam Redwan, Katina Nikolova, Christian Begher, Buckhard Thiel, Volkan Kösek
Göğüs Cerrahisi Kliniği, Klinikum Westfalen, Standort Klinik am Park, Lünen, Almanya

Amaç: Göğüs cerrahisi sonrası nozokomiyal COVID-19 enfeksiyonu geçiren hastaların klinik sonuçlarını irdeleyen literatürde çok az veri bulunmaktadır. Bu çalışmanın amacı göğüs cerrahisi sonrası hastane kaynaklı COVID-19 enfeksiyonu olan ilk hastalarımızın sonuçlarını irdelemektir.

Gereç-Yöntem: 1 Kasım ile 30 Kasım 2020 tarihleri arasında göğüs cerrahisi sonrası nozokomiyal COVID-19 geçiren tüm hastalar bu çalışmaya dahil edildi. Veriler prospektif toplandı ve retrospektif olarak analiz edildi.

Bulgular: Bu çalışmaya toplam 39 hasta dahil edildi. Tüm hastalar, yatış sırasında PCR tekniği kullanılarak COVID-19 açısından test edildi. 8 hastaya (ortalama yaş 66,5 ± 7, n = 7 erkek) yatış boyunca düzenli PCR test taramasının bir sonucu olarak postoperatif dönemde hastane kaynaklı COVID-19 teşhisi kondu. Mortalite oranı %25 olarak hesaplandı; hayatta kalan 6 hasta, klinik durumu iyi bir şekilde taburcu edildi. Preoperatif Serum Albümin'inin 3 g/dL'nin altında olması, açık cerrahi operasyon olması, tanı anında oksijen saturasyonunun %90'ın altında olması ve CT değerlerinin (Crossing Treshold) 20'nin altında olması mortalite açısından istatistiksel olarak anlam gösterdi (p=0,037).

Sonuç: Bu çalışmada göğüs cerrahisi sonrası 8 hastada hastane kaynaklı COVID-19 enfeksiyonu saptanmıştır. Altı hasta klinik durumu iyi olarak taburcu edildi ancak iki hasta fulminan ARDS sonucu hayatını kaybetti. Düşük serum albümini, açık cerrahi prosedür, şiddetli hipoksemi ve düşük CT değeri mortalite ile doğrudan ilişki gösterdi. Retrospektif analizimiz sistematik ve sık COVID-19 taramasını, dikkatli hasta seçimini ve minimal invaziv cerrahi yaklaşımı lehindedir.

Anahtar Kelimeler: Nozokomiyal COVID 19, Mortalite

SB-053
Elastofibroma dorsi rezeksiyonu sonrası seroma oluşumunu engellemede talk pudra

Hıdır Esme, Ferdane Melike Duran
Sağlık Bilimleri Üniversitesi Konya Şehir Hastanesi, Göğüs Cerrahi Kliniği, Konya

Amaç: Elastofibroma dorsi, göğüs duvarının yumuşak doku tümörüdür. Bu çalışmada elastofibroma dorsi nedeniyle ameliyat edilen hastalarda postoperatif seroma oluşumunu önlemek için aldığımız önlemleri ve seroma oluştuğunda talk pudrası ile elde ettiğimiz başarıyı sunmak istedik.

Gereç-Yöntem: Kliniğimizde 2010-2020 yılları arasında elastofibroma dorsi tanısı ile ameliyat edilen 29 hasta geriye dönük olarak incelendi. Hastalar yaş, cinsiyet, semptom, klinik bulgular, tanısal ve radyolojik yöntemler, cerrahi tedavi, postoperatif komplikasyon, nüks ve takipler açısından değerlendirildi. Hastaların tanısı için anamnez, fizik muayene ve radyolojik tetkikler yeterli oldu.

Bulgular: Yirmidokuz hastada toplam 39 kitle eksizyonu yapıldı. 2010 – 2017 yılları arasında ameliyat ettiğimiz 22 hastanın 3'ünde 3 günden fazla uzamış drenaj süresi ve 2'sinde hemovakın sonlandırılmasından sonra aspirasyonu gerektiren seroma görüldü. Bundan dolayı son 3 yılda postoperatif takiplerinde hemovaktan günlük 50 ml üzerinde drenaj olması ve drenajın 3 günden fazla devam etmesi durumunda 2 gram talk hemovaktan verilerek seroma tedavi edildi.

Sonuç: Seromanın oluşumunu engellemede kitlenin eksizyonundan sonra ayrıntılı hemostaz, rutin hemovak drenajı ve baskılı bandaj önemlidir. Seroma oluşumunu engelleyici önlemlerle birlikte drenaj miktarının fazla olduğu veya drenaj süresinin uzadığı hastalarda talk kullanımının seroma

tedavisinde faydalı olacağı kanaatindeyiz.

Anahtar Kelimeler: Elastofibroma dorsi, seroma, talk

Resim 1

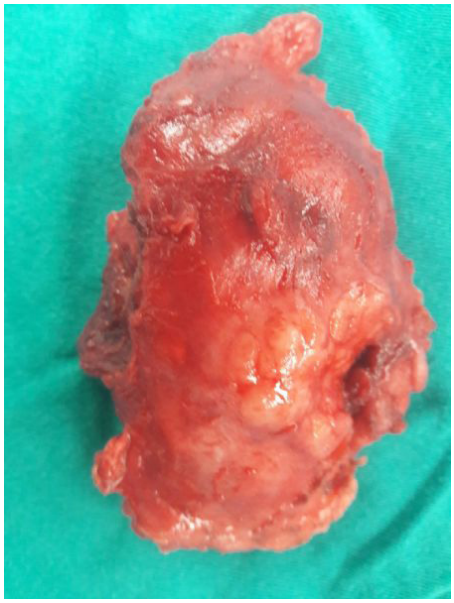

Eksize edilen kitlenin makroskopik görünümünde lobule, düzgün sınırlı ve kapsülsüz kitle.

SB-054
Does the Protective Mask Used in the Pandemic Cause Pneumothorax?

Menduh Oruç, Funda Öz, Edip Dedeoğlu, İlyas Konuş, Mahmut Yıldız, Metin Çelik
Dicle Üniversitesi Tıp Fakültesi Göğüs Cerrahi

Objective: Our aim is to show that the mask used to protect from COVID-19 during the pandemic process increases the incidence of spontaneous pneumothorax and the number of episodes.

Materials-Methods: The records of 175 patients we treated for spontaneous pneumothorax between January 2019 and March 2021 were reviewed. It was questioned whether all patients used protective masks before hospitalization. Those who were discharged were called by phone and questioned. As a result of this questioning, the group that used protective masks was called the 1st group, and those who did not use it were called the 2nd group. The demographic characteristics of these patients, whether they had primary or secondary spontaneous pneumothorax, PCR test results, hemoglobin and hematocrit values, application tube thoracostomy, presence of abnormal findings in computed tomography of the thorax (bulla, bleb, emphysema, etc.), whether they had surgery were evaluated.

Results: When the pre- and post-Covid-19 periods were compared, there was a significant increase in SP cases. Physiologically, our HB and HTC levels increase due to the mask used by the patients during the pandemic. It was examined that episode rates, surgery rates increased compared to pre-Covid-19. In addition, although the findings on CT were less after Covid-19, both episode and surgery rates were found to have increased

Conclusion: the protective masks we use during the pandemic make it easier to turn to SP with or without CT findings. Animal experiments and studies with long case series are required.

Keywords: protective masks, pandemic, spontaneous pneumothorax

Table.1

Features	1.Group (people using masks)	2.Group (people not wearing masks)
Number	105(%60)	70(%40)
Gender F/M	5/100(M:%98,2-F:%1,8)	5/65(F:%7,1-M:92,9)
Age	28,9	25,9
HTC level(avg.)	43,01	42,8
Hb level(avg.)	14,43	14,24
Primer/sekonder	89/16	60/10
Episode	1st episode:57 2nd episode or more:48	1st Episode:39 2nd episode or more:31
Covid-19 positivity	11(%10,5)	0
Surgery (VATS)	49 (%47)	32 (%46)
Tube Thoracostomy	68(%65)	55(%79)
Computed Thorax Tomography finding	42(%40)	42(%60)

Comparison of the characteristics of the groups

SB-055
Bronşektazi Cerrahisinde Torakotomi ve Vats Nerede?

İlham Gülçek[1], Mehmet Ağar[2], Muhammed Kalkan[1], Merve Ünal[1], Muhammet Reha Çelik[1], Hakkı Ulutaş[1]
[1]İnönü Üniversitesi Turgut Özal Tıp Merkezi Göğüs Cerrahi AD.
[2]Elazığ Fethi Sekin Şehir Hastanesi Göğüs Cerrahi Kliniği

Giriş: Bronşektazi, bronşların anormal dilatasyonu sonucu öksürük, balgam, tekrarlayan enfeksiyonlar ile karakterize bir solunum yolu hastalığıdır. Daha çok çocukluk çağlarında başlayan ve iyi tedavi edilmeyen, yanlış tanılar ile takip edilen olgular erişkin yaşta semptomlarda progresyon saptanması üzere müracat etmektedirler. Uzun yıllardır standart cerrahi yaklaşım torakotomi iken, son yıllarda minimal invazif cerrahi (VATS), tecrübeli ekip ve klinikler tarafından etkin bir şekilde kullanılmaya başlanılmıştır.

Materyal Metod: İnönü üniversitesi Turgut Özal Tıp Merkezi Göğüs Cerrahi kliniğinde yaklaşık 20 yıllık süre zarfında opere edilen bronşektazi tanılı 191 hasta retrospektif olarak incelendi. Hastaların demografik özellikleri, semptomları, uygulanan

cerrahi yaklaşım ve post operatif komplikasyonlar analiz edildi. Hemen hemen bütün olguların yüksek rezolüsyonlu bilgisayarlı tomografi (YRBT) ile cerrahi kararı verildi. Olguların tümüne preoperatif bronkoskopi yapıldı.

Bulgular: Çalışmaya alınan 191 olgunun demografik bilgileri tablo 1. de belirtildi. Olgular iki gruba ayrıldı ve istatistiksel olarak karşılaştırıldı. Torakotomi grubunda 92 (%48,2), VATS grubunda 99 (%51,8) olguya anatomik rezeksiyon uygulandı. Her iki grup karşılaştırıldığında VATS grubunda daha ileri yaşta operasyon uygulandığı ve istatistiksel olarak anlamlı olduğu saptandı ($p<0.05$). Yine VATS grubunda operasyon endikasyonu olarak tekrarlayan enfeksiyon istatistiksel olarak daha fazla saptandı. Cerrahi sonuçlar ve postoperatif analizler Tablo 2. de gösterildi. Ayrıca VATS grubunda segmentektomi, torakotomi grubunda pnömonektomi daha anlamlı bulundu. VATS grubunda hastanede yatış süresinin kısalığı istatistiksel olarak daha anlamlı saptandı.

Sonuç: Bronşektazinin en etkin tedavisi anatomik cerrahi rezeksiyondur. Komplikasyon ve hastanede yatış süresi daha az olan VATS ile yaklaşım deneyimli göğüs cerrahları ve klinikleri tarafından güvenli bir cerrahi olduğu unutulmamalıdır. İyi bir preoperatif değerlendirme ile açığa geçme oranı minimalize edilebilir.

Anahtar Kelimeler: Bronşektazi, VATS, Torakotomi

Tablo 1

	Torakotomi n (%)		VATS n (%)		P
Yaş (ort±Std)	33,4 ± 15,2		38,1 ± 13,9		**0,021**
Cinsiyet					
Kadın	53	57,6	56	56,6	0,884
Erkek	39	42,4	43	43,4	
Semptom					
Balgam	80	87	76	76,8	0,069
Öksürük	89	96,7	76	76,8	**0,000**
Göğüs Ağrısı	7	7,6	3	3,0	0,156
Hemoptizi	20	21,7	26	26,3	0,465
Nefes Darlığı	3	3,3	7	7,1	0,238
Tekrarlayan Enfeksiyon	3	3,3	16	16,2	**0,003**

Olguların Demografik Verileri

Tablo 2

	Torakotomi (n, %)	VATS (n, %)	p
Taraf			0,555
Sağ	42 45,7	41 41,4	
Sol	50 54,3	58 58,6	
Lokalizasyon			0,032
Üst	16 19,3	16 16,5	
Alt	44 53,0	68 70,1	
Orta	23 27,7	13 13,4	
Operasyon			
Lobektomi	74 80,4	80 80,8	0,948
Segmentektomi	7 7,6	24 24,2	0,002
Bilobektomi	5 5,4	9 9,1	0,333
Pnömonektomi	9 9,8	2 2,0	0,021
Conversion		10 10,1	
Komplikasyon	23 25	31 31,3	0,333
Ek İşlem	8 8,7	4 4,0	0,185
Yatış Süresi (ort±Std)	10,2 ± 5,7	6,9 ± 4,2	0,000

Cerrahi ve postoperatif sonuçlar

SB-056
Primer spontan pnömotoraksın video torakoskopik cerrahi tedavisi sonrası rekürrensi rezeke edilen akciğer hacmi ve plevra alanı etkiler mi?

Servet Özdemir, Necati Çıtak
Bakırköy Sadi Konuk Eğitim ve Araştırma Hastanesi, Göğüs Cerrahisi Kliniği, İstanbul

Amaç: Primer spontan pnömotoraksın (PSP) cerrahi tedavisi sonrası rekürrensi rezeke edilen akciğer hacmi ve plevra miktarının etkileyip etkilemediği araştırıldı.

Gereç-Yöntem: PSP cerrahisi uygulanan 205 hasta incelendi. PSP cerrahisi sırasında rezeke edilen akciğer hacmi numune boyutu kullanılarak konik hacimsel bir formül ile hesaplandı. Plevrektomi uygulanan plevra alanının çevresi ölçüldü. ROC analizi ile rekürrens gelişimi için rezeke edilen akciğer hacmi açısından en iyi eşik değer hesaplandı ve hastalar eşik değerden küçük ve eşik değerden büyük olmak üzere gruplara ayrıldı, karşılaştırma yapıldı. Plevra alanı için ise Mann-Whitney U testi ile rekürrens gelişen ve gelişmeyen hastalarda karşılaştırma yapıldı.

Bulgular: Yaş ortalaması 24.7 yıl olan hastalar için medyan takip süresi 1070 gün idi. Rezeke edilen akciğer hacmi median 31.2 cm^3 iken plevra alanı median 8 cm^2 idi. PSP cerrahisi sonrası 15 hastada (7.3%) rekürrens gelişmişti. ROC analizine göre rekürrens gelişimi açısından rezeke edilen akciğer hacmi eşik değeri 17.5 cm^3 idi. Bu değere göre hastalar küçük

akciğer hacmi rezeke edilenler (Küçük grup, n=43) ve büyük akciğer hacmi rezeke edilenler (Büyük grup, n=162) olarak iki gruba ayrıldı. Küçük grupta rekürrens oranı %2.3 (n=1) iken Büyük grupta %8.6 (n=14) idi (Odds ratio=3.97, 95%CI=0.50-31.09), ancak aradaki bu fark istatistiksel olarak anlamlı değildi (p=0.157). Rekürrens gelişen hastalarda gelişmeyenlere göre daha az plevra rezeke edilmişti (sırasıyla, ortalama 14.3 cm2 'ye karşılık 16.3 cm2), ancak aradaki bu fark istatistiksel olarak anlamlı değildi (p=0.812).

Sonuç: PSP cerrahisi sırasında rezeke edilen akciğer hacmi büyük ve plevrektomi uygulanan plevra alanı küçük ise rekürrens gelişme ihtimali artmaktadır. Ancak bu istatistiksel olarak anlamlı değildir.

Anahtar Kelimeler: Primer spontan pnömotoraks, cerrahi, rekürrens

SB-057
Nüks primer spontan pnömotoraks tedavisinde iki farklı mekanik plevral abrazyon yönteminin karşılaştırılması

Hıdır Esme, Arif Ateş
Sağlık Bilimleri Üniversitesi Konya Şehir Hastanesi, Göğüs Cerrahi Kliniği, Konya

Amaç: Nüks primer spontan pnömotoraksın cerrahi tedavisi, apikal bül rezeksiyonu ve plörodezisi içerir. Postoperatif nüks oranları %5 ile %10 arasında bildirilmektedir. Bu çalışmada, kliniğimizde uyguladığımız iki farklı mekanik plevral abrazyon yönteminin etkinliğini ve nüks oranlarını karşılaştırmayı amaçladık.

Gereç-Yöntem: Ocak 2012 ve Aralık 2019 tarihleri arasında 112 hastaya primer spontan pnömotoraks için cerrahi tedavi olarak videotorakoskopik bül rezeksiyonu ve paryetal plevra abrazyonu uygulandı. Hastaların yaş, cinsiyet, sigara içme hikayesi, ameliyat nedeni, ameliyatta bül varlığı, plörodez yöntemi, göğüs tüpü drenaj süresi, hastanede yatış süresi, ameliyat sonrası komplikasyonlar, ameliyat sonrası nüks ve takipleri geriye dönük olarak incelendi.

Bulgular: Ameliyat endikasyonu, hastaların 91'inde (%81.2) nüks pnömotoraks iken 21'inde (%18.7) 7 günden fazla devam eden uzamış hava kaçağı idi. Paryetal plevraya mekanik plöredezis için abrazyon; 38 (%33.9) hastada gazlı bez ile uygulanırken, 74 (%66.1) hastada steril zımpara ile uygulandı. Paryetal plevra abrazyonu için steril zımpara kullandığımız grupta göğüs tüpü drenaj süresi, gazlı bez kullandığımız gruba göre istatistiksel olarak anlamı derecede yüksekti. Ancak steril zımpara kullandığımız grupta, nüks ve takip süresi istatistiksel olarak anlamlı derecede düşüktü. Diğer parametreler açısından iki grup arasında istatistiksel olarak anlamlı bir ilişki saptanmadı.

Sonuç: Sonuç olarak nüks primer spontan pnömotoraks veya uzamış hava kaçağı tedavisinde videotorakoskopik bül rezeksiyonu ve plevral abrazyon, düşük nüks oranı ile güvenli bir yöntemdir. Ayrıca paryetal plevra abrazyonu için steril zımpara kullanımı göğüs tüpü drenaj süresini bir miktar artırmakla birlikte daha az nüks oranına sahiptir.

Anahtar Kelimeler: Primer spontan pnömotoraks, nüks, plevral abrazyon

SB-058
VATS ile Anatomik Rezeksiyonlar: 10 yıllık tek merkez deneyimi

İlham Gülçek, Muhammed Kalkan, Merve Ünal, Hakkı Ulutaş, Muhammet Reha Çelik
İnönü Üniversitesi Turgut Özal Tıp Merkezi Göğüs Cerrahi AD.

Giriş: Öğrenme Eğrilerini kıyasladığımız diğer çalışmamızın verilerini oluşturan 10 yıllık VATS ile anatomik rezeksiyon deneyimimizi sunduk.

Materyal Metod - Bulgular: 382 VATS akciğer rezeksiyonu verileri retrospektif olarak incelendi. Hastaların yaş ortalaması 53 ± 16 olup, 264'ü (69,1%) erkek, 118'i (30,9%) kadındı. 171 (44,8%) hastada en az bir komorbid hastalık mevcuttu. 241 (63%) hasta malign sebeplerden dolayı opere edilirken 141 (37%) hasta benign lezyonlar nedeni ile opere edildi (Tablo 1). Lobektomi sayısı 311 (81,4%), bilobektomi 35 (9,2%), segmentektomi 28 (7,3%) ve pnömonektomi 16 (%4,2) olarak tespit edildi. İntraoperatif komplikasyon görülen hasta sayısı 45 (11,8%) olup 42'si vasküler yaralanma, ikisi bronşial daralma ve biri de bronkoplevral fistül'dü. 83 (21,7%) hastada torakotomiye dönüldü. 25 hastada vasküler yaralanma, 19 hastada anatomik nedenler (plevral yapışıklık, bronş ve damar invazyonu, vs.), 14 hastada fikse lenf nodu ve 15 hastada teknik nedenliydi (B formasyonu oluşmaması, entübasyon başarısızlığı vs.). Ortalama operasyon süresi 130,6 ± 46,7 (35-250) dk olarak saptandı. Ortalama tüp süresi 6,5 ± 5,3 gün, hastanede kalış süresi 8,3 ± 5,6 gün olarak izlendi. 90 (23,6%) hastada postoperatif komplikasyon gerçekleşti. Hastaların 38'inde uzamış hava kaçağı; 12'sinde plevral efüzyon, 12'sinde atelektazi, 8'inde pnömoni, 3'ünde SVO, 3'ünde karidak aritmi ve 14'ünde diğer komplikasyonlar görüldü. 5 (1,3%) hasta operasyon sonrası ilk 30 gün içerisinde ex oldu.

Sonuç: Literatürde sıklıkla erken evre akciğer kanserlerinin anatomik rezeksiyonlarında tercih edilmesi önerilen VATS rezeksiyonlar, başta bronşiektazi olmak üzere benign hastalıkların tedavisinde de güvenle uygulanabilmektedir. Kliniğimizde VATS, anatomik rezeksiyonların standart cerrahi yaklaşım yöntemi olarak tercih edilmektedir.

Anahtar Kelimeler: vats, lobektomi, rezeksiyon

Tablo 1

Malign	Sayı	%	Benign	Sayı	%
Adeno ca	139	57,7	Bronşektazi	102	72,3
Skuamöz cel ca	72	29,9	Aspergillom	9	6,4
Karsinoid Tm	18	7,5	Büllöz Akciğer	9	6,4
Metastaz	6	2,5	Organize Pnömoni	5	3,5
Büyük Hücreli ca	3	1,2	Sekestrasyon	4	2,8
Küçük hücreli ca	2	0,8	AVM	3	2,1
Diğer	1	0,4	Diğer	9	6,4
Toplam	241	100		141	100

Vats ile anatomik rezeksiyon uygulanan malign ve benign patolojiler

SB-059
ŞİLOTORAKSTA TEDAVİ YAKLAŞIMI; 45 Olgunun Analizi

Muhammed Kalkan, Mehmet Ağar, İlham Gülçek, Merve Ünal, Muhammet Reha Çelik, Hakkı Ulutaş
İnönü Üniversitesi, Göğüs Cerrahisi Anabilim Dalı Malatya

Amaç: Şilotoraks; lenfatik duktusun bütünlüğünün bozulması sonucu plevral boşlukta lenfatik sıvının birikmesidir. İdiopatik, posttravmatik, tümöral ve iyatrojenik nedenlerle gelişebilir. Olgular tedavi edilmezlerse, lenfatik sıvı kaybına bağlı öncelikli olarak nutrisyonel yetmezlik, sıvı elektrolit dengesizliği ve daha ileri dönemde bağışıklık yetmezliği tablosu gelişir.

Gereç-Yöntem: Bu çalışmada kliniğimizde 2004-2021 yılları arasında tedavi edilen 45 şilotoraks olgusu retrospektif olarak incelendi. Olguların yaş, cinsiyet, etiyolojisi, plevral mayi trigliserit değeri, tedavi seçenekleri ve cerrahi zamanlaması analiz edildi.

Bulgular: Olguların 28'i erkek, 17'si kadın ve yaş ortalaması 45.9(3-77yaş) idi. Şilöz efüzyon; 30 olguda sağ tarafta, 11 olguda solda, 4 olguda bilateral saptandı. Etiyolojik nedenler tablo 1.'de belirtildi. Bütün olgularda şilotoraks tanısı torasentez mayisindeki trigliserit miktarı ölçülerek konuldu ve 118-4212 mg/dl arasındaydı. Tedavide önce tüp/kateter torakostomisi uygulandı. Enteral beslenme kesilip total parenteral nutrisyona (TPN) geçildi. Ortalama 3 günlük tedaviye rağmen drenajları azalmayan olgularda tedaviye somatostatin (Oktreotid) (3.5-10 μg/kg/saat) ilave edildi. Takibinde 5-7 gün arasında drenajları azalmayan olgulara cerrahi tedavi uygulandı. TPN tedavisi 12 olguda yeterli oldu. Olguların 4'ü TPN-plöredez ile, 20'si TPN-somatostatin ile tedavi edildi. TPN-somatostatin tedavisine cevap vermeyen 9olguya 13cerrahi uygulandı (Tablo 2). Altı olguda sağ torakotomi, 1 olguda VATS ile duktus ligasyonu yapıldı. Bilateral cerrahi uygulanan 2 olguya, VATS ile soldan perikardiyal pencere açılması ve sağdan torakotomi ile duktus ligasyonu operasyonu yapıldı. Üç olgu şilotoraks dışı nedenlerden kaybedildi. Olguların 42'sinde (%93,33) kür sağlandı ve 3 olguda palyatif tedavi uygulandı

Sonuç: Şilotoraks ender görülen bir durum olmasına rağmen ciddi morbidite ve mortaliteye neden olmaktadır. Konservatif tedavinin yetersiz olduğu durumlarda doğru cerrahi zamanlaması ile başarılı sonuçlar elde edilir.

Anahtar Kelimeler: Somatostatin, Şilotoraks, Total parenteral nütrisyon

Şilotoraks Etyolojisi

Etyoloji	Sayı	Yüzde(%)
Postoperatif	25	55.56
İdiyopatik	10	22.22
Malignite	8	17.78
Travma	2	4.44

Tedavi seçenekleri (TPN: Total parenteral nutrisyon, SMTS: Somatostatin analoğu)

Tedavi	Sayı	Yüzde(%)
TPN	12	26.67
TPN -PLÖREDEZ	4	8.89
TPN - SMTS	20	44.44
Cerrahi	9	20

SB-060
Sekonder spontan pnömotoraks olgularında cerrahi tedavi

Mehmet Değirmenci
Kahramanmaraş Sütçü İmama Üniversitesi Tıp Fakültesi Göğüs Cerrahisi Ana Bilim Dalı, Kahramanmaraş

Amaç: Sekonder spontan pnömotoraks altta yatan bir hastalığa bağlı olarak plevral boşlukta hava toplanmasıdır. İleri yaşlarda görülmesi, komplikasyonlarla seyretmesi ve mortalite riski nedeniyle önemlidir. Bu çalışmanın amacı sekonder spontan pnömotoraks olgularının özelliklerini ve cerrahi tedavi seçeneklerini değerlendirmek

Yöntemler: Bu çalışmada 2006–2020 yılları arasında hastaneye yatırılarak tedavi edilen 92 hasta retrospektif olarak değerlendirildi. Hastalar yaş, cinsiyet, tutulan taraf, tütün ürünleri kullanım alışkanlıkları, altta yatan hastalıkları, yatış süreleri, mortalite, komplikasyonlar ve uygulanan tedavi yöntemlerine göre değerlendirildi.

Bulgular: Hastaların yaş aralığı 16–95, yaş ortalaması 50,26 +21,72 idi. Hastaların 71'i erkek (%77,2), 21'i (%22,8) kadındı. Hastaların 57 (%61,95) tanesi tütün kullanırken 35 (%38,05) tanesi tütün kullanmıyordu. Hastaların 53 (%57,60) tanesinde sağ tarafta, 32 (%34,78) tanesinde sol tarafta, 7 (%7,60) tanesinde bilateral hastalık tespit edildi ($X2=34,587$, $p<0.05$). Pnömotoraksa yol açan hastalıklar Tablo 1'de gösterilmiştir. Hastaların 13'ünde (%14,13) nüks görülürken 1hasta operasyon sonrası nüks ile geldi. Operasyon endikasyonları Tablo 2'de verildi. Hastaların 3 tanesine medikal tedavi

uygulandı. Göğüs tüpü 73 hastaya takıldı, 63 (%68,4)hastada yeterli tedavi sağlandı. Toplam 23 (%25) hastaya torakotomi, 2 (%2,17) hastaya VATS uygulandı. 34 (%36,95) hastada 40 komplikasyon gelişti. Tablo 3 sekonder spontan pnömotoraks olgularında gelişen komplikasyonları göstermektedir. 4 (%4,34) hasta ex oldu

Sonuçlar: Sekonder spontan pnömotorakslar ileri yaşlarda ortaya çıkarken erkeklerde, tütün kullananlarda ve sağ hemitoraksta daha fazla görülmüştür. Hastaların yaklaşık üçte birinde komplikasyon gelişirken mortalite oranı %4,34 gerçekleşmiştir. Tedavide en önemli yöntem tüp torakostomidir. Buna rağmen hastaların %27,17'sında cerrahi girişim gerekmektedir. Cerrahi girişim yöntemi olarak VATS'ın yanı sıra açık cerrahi girişim halen önemini korumaktadır.

Anahtar Kelimeler: Cerrahi tedavi, Sekonder, Spontan pnömotoraks

Sekonder spontan pnömotoraks vakalarında altta yatan hastalıklar

Hastalık	Sayı(%)
Amfizem	36 (%39,1)
KOAH	15 (%16,3)
Pnömoni	12 (%13,0)
Tüberküloz	10 (%10,9)
Akciğer kanseri	7 (%7,6)
Bronşiektazi	3 (%3,2)
Silikozis	2 (%2,2)
Behçet hastalığı	2 (%2,2)
Histiositoz	1 (%1,1)
Ataksi telenjiektazi	1 (%1,1)
Akciğer apsesi	1 (%1,1)
Özofagus perforasyonu	1 (%1,1)
Romatoid artrit	1 (%1,1)
Toplam	92 (%100)

Sekonder spontan pnömotoraks olgularında cerrahi operasyon endikasyonları

Endikasyon	Sayı (%)
Nüks	7 (%28)
Büllöz akciğer	7 (%28)
Uzamış hava kaçağı	4 (%16)
Masif hava kaçağı	4 (%16)
Hidropnömotoraks	2 (%8)
Spontan hemopnömotoraks	1 (%4)
Toplam	25 (100)

Sekonder spontan pnömotoraks olgularında gelişen komplikasyonlar

Komplikasyon	Sayı (%)
Uzamış hava kaçağı	12 (%13)
Ekspansiyon kusuru	9 (%9,8)
Cilt altı amfizemi	6 (%6,5)
Masif hava kaçağı	4 (%4,3)
Tansiyon pnömotoraks	3 (%3,2)
Solunum yetmezliği	2 (%2,2)
Atelektazi	1 (%1,1)
Pnömoni	1 (%1,1)
Spontan pnömomediastinum	1 (%1,1)
Spontan hemopnömotoraks	1 (%1,1)

SB-061
İntraplevral Fibrinolitik Tedavi İnönü Deneyimleri: 280 Olgu

Mehmet Ağar, Muhammed Kalkan, İlham Gülçek, Merve Ünal, Muhammet Reha Çelik, Hakkı Ulutaş
İnönü Üniversitesi Tıp Fakültesi, Göğüs Cerrahisi Anabilim Dalı, Malatya

Amaç: Komplike olmuş benign-malign plevral efüzyonlarda, ampiyem, hemotorakslarda sadece tüp-katater torakostomi ile sıvı drenajı yeterli olmayabilir. 7-10 gün içinde akciğer üzerinden fibröz bir kabuk oluşarak akciğer restriksiyonu ile sonuçlanabilir. İntraplevral fibrinolitik tedavi(İPFT) ile bu süreç kesintiye uğratılıp hasta daha invazif işlemlerden ve cerrahiden kurtarılabilir.

Gereç-Yöntem: Bu çalışmada 2003- 2021 yılları arasında tüp-kateter torakostomisi ile IPFT uygulanan 280 olgu retrospektif olarak incelendi. Olguların 85'ine plevral aralıktan 100 cc SF içinde 250000 IU Streptokinaz verildi. 195 olguya 5-10mg/gün Tissue Plazminojen Activatörü (t-PA) uygulandı, tüp-kateter torakostomisi olgunun kliniğine ve uygulanan ilaca göre 1-4 saat arasında klemplendi. Olgular yaş, cinsiyet, semptom, tanı, tedaviye yanıt açısından değerlendirildi.

Bulgular: Olguların 195'i erkek, 85'i kadın, yaş ortalaması 51.5 idi. 53 olguya ampiyem, 85 olguya postoperatif, 81 olguya malign plevral efüzyon, 21 olgu organize olmuş hemotoraks, 38 olguya loküle plevral efüzyon, 2 olguya hidropnömotoraks nedeniyle İPFT uygulandı. 75 olguya 2 doz, 80 olguya 3 doz IPFT uygulandı.Olguların 28'i karaciğer nakil hastasıydı. Olguların 114'üne kateter torakostomi, 166 olguya tüp torakostomi uygulandı. 252 olguda (%90) İPFT tedavisine tam yanıt, 11 olguda (%4) kısmi yanıt elde edildi. Olguların 17'sinde IPFT başarısız oldu, 7 olguya dekortikasyon, 10 olguya VATS (video-assisted thoracic surgery)ile debridman uygulandı. 13 olguda aseptik poş, 12 olguda lokal etkiye bağlı kontrol altına alınan intraplevral kanama saptandı.

Sonuç: Loküle ampiyemlerde, organize hemotoraks-hematomlarda, yoğun fibrinli-drene olmayan malign-benign plevral efüzyonlarda cerrahi girişimlerden önce uygulanacak IPFT güvenli, etkili, başarısı yüksek, yan etkisi az bir uygulamadır.

Anahtar Kelimeler: İntraplevral fibrinolitik, Lokule Plevral Efüzyon

IPFT Tedavi öncesi ve sonrası PA akciğer grafileri

Resim 1)- a) Kanciğer yetmezliği olan hastanın PA akciğer grafisi b) PA akciğer grafisinde kateter torakostomiye rağmen drene olmayan plevral efüzyon c) Aynı hastanın IPFT sonrası PA akciğer grafisi

SB-062
Katamenial pnömotoraks nedeni ile opere edilmiş hastalarda cerrahi sonuçlar

Berk Çimenoğlu, Kadir Burak Özer, Mesut Buz, Recep Demirhan
Kartal Dr. Lütfi Kırdar Şehir Hastanesi Göğüs Cerrahisi Kliniği

Giriş: Spontan pnömotoraksın çok nadir bir alt tipi olan katamenial pnömotoraks menstrüel siklus'un ilk 72 saatinde gelişen ve tekrar etme eğiliminde olan bir alt çeşididir. Tedavisinde tüp torakostomi sonrasında yüksek nüks ve uzamış hava kaçağı oranları nedeniyle VATS gündeme gelmektedir. Çalışmamızda, çok nadir görüldüğü için literatürde vaka serisi olarak sunumu yapılmamış katamenial pnömotoraksta cerrahi tedavinin sonuçlarını ve başarı oranını araştırdık.

Gereç-Yöntem: Hastanemizde 2012-2020 yılları arasında yatırılan toplam 688 pnömotoraks hastası retrospektif olarak değerlendirildi. Çalışmaya pnömotoraks gelişimi menstrüel siklusun ilk 3 gününde meydana gelmiş ve nüks pnömotoraks veya uzamış hava kaçağı nedeni ile opere edilmiş 15 premenopozal kadın hasta dahil edildi. Bu hastaların yaş ortalamaları 36.2±15.1 idi. 12 (80%) hastaya sağ, 3 (20%) hastaya sol pnömotoraks nedeni ile cerrahi tedavi uygulandı.

Bulgular: Toplamda pnömotoraks nedeni ile yatırılmış 97 kadın hastadan 15'ine (15.4) katamenial pnömotoraks tanısı konuldu. Preoperatif değerlendirmede 9 (60%) hastada endometriozis öyküsü olduğu görülmüştür Bu 15 hastanın 10'una nüks nedeni ile, 5 hastaya ise uzamış hava kaçağı nedeni ile cerrahi tedavi uygulandığı görüldü. Nüks nedeni ile cerrahi yapılan hastalarda nüks süresi 17±18.3 ay olarak hesaplanmıştır. Standart cerrahi insizyon olarak VATS tercih edilmiştir. Taburculuk süresi ortalama 4.93± 7.03 gün olarak belirlenmiştir. Hastalar operasyon sonrasında hormonal tedavi açısından kadın doğum polikliniğine yönlendirilmişlerdir.

Sonuç: Çalışmamızda katamenial pnömotoraks nedeni ile opere edilmiş hastaların cerrahi sonuçlarını değerlendirdik. Ortalama poliklinik kontrol süresi 49.5±34.5 ay olarak belirlenmiş ve takiplerde hiçbir hastada nüks izlenmemiştir. Nüksün engellenmesinde en önemli faktörlerin nizami bir cerrahi tedavi ve buna eşlik eden hormonal tedavi olduğu kanısına varılmıştır.

Anahtar Kelimeler: Katamenial pnömotoraks

Hastaların klinik demografik özellikleri

Hasta No.	Yaş	Ameliyat Endikasyonu	Cerrahi İnsizyon	Taraf	Drenaj süresi (gün)	Nüks etme süresi (ay)	Endometriozis Öyküsü	Poliklinik Takibi
1	48	Nüks	Uniportal VATS	sağ	3	2	(+)	13
2	46	Nüks	Uniportal VATS	sağ	4	11	(-)	14
3	19	Nüks	Uniportal VATS	sol	5	1	(+)	17
4	17	Uzamış Hava Kaçağı	Uniportal VATS	sol	2	-	(+)	21
5	18	Uzamış Hava Kaçağı	Uniportal VATS	sağ	3	-	(+)	23
6	47	Nüks	Uniportal VATS	sağ	3	46	(-)	25
7	29	Uzamış Hava Kaçağı	Uniportal VATS	sağ	2	-	(+)	30
8	28	Nüks	Uniportal VATS	sol	3	48	(-)	38
9	37	Uzamış Hava Kaçağı	Uniportal VATS	sağ	3	-	(+)	46
10	17	Nüks	Biportal VATS	sağ	30	3	(-)	60
11	25	Nüks	Biportal VATS	sağ	3	19	(-)	64
12	60	Nüks	Biportal VATS	sağ	2	36	(+)	75
13	52	Uzamış Hava Kaçağı	Biportal VATS	sağ	3	-	(+)	103
14	47	Nüks	Biportal VATS	sağ	6	3	(+)	104
15	54	Nüks	Biportal VATS	sağ	2	18	(-)	110

SB-063
Akciğer Rezeksiyonu Yapılan Hastalarda CHA2DS2-VASc Skoru Kullanılarak Atriyal Fibrilasyon Risk Tahmini

Süleyman Emre Akın[1], Hasan Ekrem Çamaş[1], Bayram Ali Uysal[2], Muhammed Talha Kıratlı[1], İsa Döngel[1], Rasih Yazkan[1]
[1]Süleyman Demirel Üniversitesi Tıp Fakültesi, Göğüs Cerrahisi Ana Bilim Dalı, Isparta
[2]Süleyman Demirel Üniversitesi Tıp Fakültesi, Kardiyoloji Ana Bilim Dalı, Isparta

Amaç: CHA2DS2-VASc skorlama sistemi kullanılarak akciğer rezeksiyonu yapılan hastalarda operasyon sonrası atriyal fibrilasyon (AF) riskini tahmin etmek

Gereç-Yöntem: Ocak 2015 ile Haziran 2020 yılları arasında Süleyman Demirel Üniversitesi Uygulama ve Araştırma Hastanesi'nde benign veya malign nedenlerle anatomik akciğer rezeksiyonu yapılan hastaların klinik verileri retrospektif olarak incelendi. Hastaların yaş, cinsiyet, operasyon nedeni, operasyon türü, operasyon süresi, kan sayımı ve biyokimyasal parametreler, sigara ve alkol kullanımı, ek hastalıkları, drenaj miktarları ve CHA2DS2-VASc skorları kaydedildi. Hastane yatış sürecinde AF gelişen hastalar değerlendirmeye alındı.

Bulgular: 8'i kadın (%19) toplam 42 hastanın verileri değerlendirmeye alındı. Hastaların 6'sı pnömonektomi (%14), 36'sı lobektomi (%86) operasyonu geçirdi. Hastaların yaş ortalaması 57 idi. 6 hastaya benign (%14), 36 hastaya malign (%86) nedenli rezeksiyon uygulandı. Postoperatif hastane takibinde 6 hastada AF gelişti (%14). AF gelişen hastaların CHA2DS2-VASc skorları; 2'sinde 0, 2' sinde 2, diğerlerinde 3 ve 6 idi. 4 hasta AF gelişimi açısından orta ve yüksek riskli gruptaydı. Tüm hastaların CHA2DS2-VASc skoru ortalaması 1.09, AF gelişen hastaların CHA2DS2-VASc skoru ortalaması 2.16, AF geçirmeyen hastaların CHA2DS2-VASc skoru ortalaması 1.03 idi. AF gelişen ve gelişmeyen grupların CHA2DS2-VASc skoru karşılaştırması istatistiksel olarak anlamlı idi. (p=0,039)

Sonuç: Akciğer rezeksiyonu sonrası gelişen AF mortalite ve morbiditede önemli bir etkendir. Akciğer rezeksiyonu yapılan hastalarda CHA2DS2-VASc skorlama sistemi operasyon sonrası AF riskini belirlemekte faydalı olabilir. AF riski yüksek hastalar yakından takip edilip erken tanı ve tedavi etmek mümkün olacaktır.

Anahtar Kelimeler: akciğer rezeksiyonu, atriyal fibrilasyon, CHA2DS2-VASc skoru

SB-064
Pnömomediastinumda Mediastinit ve Mortalite İçin Risk Faktörleri

Hülya Dirol[1], Hakan Keskin[2]
[1]Akdeniz Üniversitesi, Göğüs Hastalıkları Anabilim Dalı, Antalya
[2]Akdeniz Üniversitesi, Göğüs Cerrahisi Anabilim Dalı, Antalya

Amaç: Pnömomediastinum iyi seyirli bir hastalıktır. Mediastinit, nömomediastinumun nadir fakat potansiyel olarak ölümcül bir komplikasyonudur. Mediastinit ve mortalite için risk faktörlerinin belirlenmesi, pnömomediastinumun daha iyi yönetimi için esastır.

Gereç-Yöntem: Bu bir üniversite hastanesinde yürütülen retrospektif bir çalışmadır. Çalışmaya Ocak 2016 ile Haziran 2020 arasında bilgisayarlı toraks tomografiyle PM saptanan erişkin hastalar dahil edildi. Pnömomediastinum, iyatrojenik, travmatik ve spontan olarak sınıflandırıldı. Ateş, lökosit sayısında, C reaktif proteinde veya sedimentasyon hızında artış saptanan hastalara mediastinit tanısı konuldu. Hastane içi ölümler kaydedildi. Hastaların yaş, cinsiyet, semptomlar, bulgular, tedavi, yatış süresi ve pnömomediastinum nedenleriyle mediastinit ve mortaliteyle ilişkileri incelendi.

Bulgular: Toplam 79 hasta analiz edildi. Bunların 30'u (%37,9) iyatrojenik Pnömomediastinum, 22'si (%27,9) spontan pnömomediastinum ve 27'si (%34,2) travmatik pnömomediastinumdu (Tablo 1). 17 hastada mediastinit gelişti ve bu hastaların 11'i (%58,8) öldü. İyatrojenik pnömomediastinumda mediastinit gelişimi, Travmatik ve Spontan pnömomediastinuma göre anlamlı yüksekti (sırasıyla p=0,03, p=0,01). Mediastiniti olan ve olmayanların yaş, cinsiyet, semptom ve bulguları arasında anlamlı bir fark yoktu (Tablo 2). Travmatik ve Spontan pnömomediastinumda mortalite, İyatrojenik pnömomediastinuma kıyasla belirgin daha düşüktü (sırasıyla p=0,05, p=0,03). Travmatik pnömomediastinumda ölen hastalardan 1'inde ve Spontan pnömomediastinumda mediastinit gelişen ve ölen hastada hematolojik malignite vardı. Ölen hastalarda mediastinit gelişimi yaşayan hastalara göre anlamlı daha yüksekti (p=0.01) (Tablo 3).

Sonuç: Mediastinit, mortalite riskini arttırmaktadır. Travmatik ve spontan pnömomediastinumda mediastinit ve ölüm sıklığı iyatrojenik pnömomediastinuma göre daha düşüktür. Ancak, hematolojik malignite varlığında, travmatik ve spontan pnömomediastinum mediastinit ile komplike olup ölümle sonuçlanabilir.

Anahtar Kelimeler: Pnömomediastinum, Mediastinal amfizem, İyatrojenik pnömomediastinum

Çalışmadaki hastaların pnömomediastinum gruplarına göre dağılımları ve özellikleri.

		İyatrojenik N=30	Travmatik N=27	Spontan N=22	P değeri
Yaş (ortalama±standart sapma)		60,7±15,8	37,8±14,8	50,6±13,2	0.01
Cinsiyet	Kadın	7	0	3	0.02
	Erkek	23	27	19	0.02
Göğüs Ağrısı		17	25	15	0.01
Dispne		19	21	18	0.27
Öksürük		13	4	13	0.01
Disfaji		9	3	0	0.01
Subkutan amfizem		17	18	13	0.73
Boyun şişliği		15	12	8	0.61
Pnömotoraks		10	21	9	0.01
Göğüs tüpü		9	19	8	0.01
Özefagoskopi & Bronkoskopi		2	0	1	0.42
Antibiyotik		25	26	14	0.14
Mediastinit		12	4	4	0.01
Hastanede yatış süresi (gün)		22,1±13,9	24,5±14,6	13,4±7,9	0,02
Hastanede Ölüm		8	2	1	0.03

Ölen ve yaşayan hastaların özellikleri.

		Ölen hastalar N=11	Yaşayan hastalar N=68	P değeri
Yaş (ortalama±standart sapma)		56,91±17,10	48,99±1920	0.33
Cinsiyet	Kadın	0	10	0.34
	Erkek	11	58	0.34
Göğüs ağrısı		7	50	0.49
Dispne		8	50	0.06
Öksürük		3	27	0.43
Disfaji		2	10	0.76
Subkutan amfizem		7	41	0.83
Boyun şişliği		8	27	0.05
Pnömotoraks		5	35	0.71
Göğüs tüpü		4	32	0.50
Özefagoskopi&Bronkoskopi		0	9	0.34
Antibiyotik		9	59	0.66
Mediastinit		10	7	0.01
Hastane yatış süresi (gün)		26,64±13,70	19,54±14,58	0.07

Mediastinit gelişen ve gelişmeyen hastaların özellikleri

		Mediastinit Hayır N=62	Mediastinit Evet N=17	P değeri
Yaş (ortalama±standart sapma)		48±19,01	55,19±18,71	0.11
Cinsiyet	Kadın	9	1	0.34
	Erkek	53	16	0.34
Göğüs ağrısı		46	11	0.44
Dispne		47	11	0.38
Disfaji		7	5	0.7
Öksürük		26	4	0.16
Hastane yatış süresi (gün)		17,70±13,71	31,69±12,67	0.01
Ölüm		1	10	0.01

SB-065
Anatomik akciğer rezeksiyonu sonrası postoperatif ilk dört saat içinde mobilizasyon

Hatice Eryiğit Ünaldı
Medical Park Gebze Hastanesi, Göğüs Cerrahisi Kliniği, Kocaeli

Amaç: Farklı endikasyonlarla anatomik akciğer rezeksiyonu uygulanmaktadır. Postoperatif komplikasyonları ve hastanede yatış süresini kısaltmak için preoperatif, intraoperatif ve postoperatif önlemler alınmalıdır. Göğüs cerrahisinde erken mobilizasyonun yeri henüz net değildir.

Gereç-Yöntem: Torakotomi ile anatomik akciğer rezeksiyonu uygulanıp ekstübasyondan sonraki ilk dört saatte mobilize edilen hastaları geriye dönük olarak inceledik. Postoperatif yoğun bakım ünitesine alınanlar, 20 cm'den fazla torakotomi insizyonu uygulananlar çalışmaya alınmadı. Mobilizasyon yataktan ayağa kalkıp en az 100 m yürüme olarak tanımlandı. Hekim ve hemşire eşliğinde mobilizasyon yapıldı. Ortostatik hipotansiyon gelişen olgularda 30 dakika sonra tekrar ayağa kalkma için deneme yapıldı. Hastaların analjezik tedavi ihtiyaçları, yatış süreleri, dren çekme ve taburculuk süreleri incelendi.

Bulgular: Çalışmaya toplam 43 hasta alındı. Hastaların %83'ü erkek, %17'si kadındı. Olguların yaş aralığı 24-83 (ort:59,7) idi. Rezeksiyon endikasyonları; primer akciğer kanseri %84, bronşektazi %9, akciğer absesi %2, aspergilloma %2 idi. Vital bulguları stabil olan 17 hasta ilk iki saatte mobilize edildi. Erken mobilizasyon

sonrası 5 (%11,6) olguda ortostatik hipotansiyon gelişti. Hastaların % 58,1' ne postoperatif analjezi olarak günlük toplam 2 gr parasetamol ile 100 mg deksketoprofen tedavisi, %23' üne ek doz parasetamol uygulandı. Hastaların %19'una narkotik analjezi ihtiyacı oldu. Drenaj süresi 2- 13 gün (ort: 3,7 gün) arasındaydı. Postoperatif ortalama yatış süresi 4 gündü. En sık görülen minör komplikasyon uzamış hava kaçağı (5 hasta) idi. Major kompliksayon ve postoperatif mortalite gelişmedi.

Sonuç: Akciğer rezeksiyonu hastada hem fizyolojik hem psikolojik stres oluşturmaktadır. Erken rutin günlük yaşantıya geçiş postoperatif iyileşmeyi hızlandırabilir ve komplikasyon oranını azaltabilir.

Anahtar Kelimeler: analjezi, mobilizasyon, rezeksiyon

SB-066
Covid-19 Pandemi Sürecinde Küçük Hücreli Dışı Akciğer Kanserinin Cerrahi Tedavisi

Hacer Boztepe Yeşilçay, Şencan Akdağ
Sağlık Bilimleri Üniversitesi Antalya Eğitim ve Araştırma Hastanesi Göğüs Cerrahisi Kliniği/Antalya

Amaç: Bu çalışmada kliniğimizde pandemi öncesi ve pandemi sürecinde küçük hücreli dışı akciğer kanseri tanısı ile opere edilen hastaların cerrahi sonuçlarını tartışmayı amaçladık.

Gereç-Yöntem: Göğüs Cerrahisi Kliniğinde Mart 2019-Haziran 2021 tarihleri arasında opere edilmiş ve patolojik inceleme sonucu küçük hücreli dışı akciğer kanseri tanısı almış 185 olgu tespit edildi. Olgular 11 Mart 2020 öncesi (kontrol grubu) ve sonrası (pandemi grubu) opere edilenler olarak iki gruba ayrıldı. Pandemi sürecinde opere edilen gruba preoperatif, intraoperatif ve postoperatif ek önlemler alındı.

Bulgular: Yaş ve cinsiyet bakımından kontrol ve pandemi grubu karşılaştırıldığında her iki grup arasında anlamlı farklılık saptanmadı ($p>0.05$). Semptomsuz vakaların görülme oranı pandemi grubunda kontrol grubuna göre anlamlı derecede yüksek bulundu ($p<0.05$). Kronik hastalık görülme oranı açısından her iki grup karşılaştırıldığında; pandemi grubundaki artış kontrol grubuna göre istatistiksel olarak anlamlı derecede yüksek bulundu ($p<0.05$). Pandemi grubunda 2 hastanın operasyondan önce Covid-19 enfeksiyonu geçirdiği tespit edildi. Preoperatif tanı için bronkoskopik biyopsi ve transtorasik iğne biyopsisi yöntemi uygulandı. Gruplar preoperatif biyopsi açısından karşılaştırıldığında pandemi grubunda preoperatif biyopsi sayısındaki düşüş istatistiksel olarak anlamlı bulundu ($p<0.05$).Gruplar karşılaştırıldığında; pandemi grubunda dren çekme ve taburculuk süresinde düşüş mevcut olup, istatistiksel olarak çok yüksek derecede anlamlı fark bulundu ($p<0.001$).Gruplar mortalite açısından değerlendirildiğinde; kontrol grubunda mortalite saptanmazken, pandemi grubunda 1 hasta renal yetmezlik nedeniyle ex oldu. Pandemi grubunda postoperatif izlem süresince covid-19 enfeksiyonu geçiren olmadı.
Sonuç: Covid-19 salgınının seyri ve süresi belirsizliğini korumaktadır. Bu süreçte akciğer kanserinin cerrahi tedavisinin ertelenmesi, pandeminin yıkıcı etkilerinden daha fazla yaşamı tehdit edici sonuçlar doğurabilir. Alınacak etkili önlemlerle toraksın malign lezyonlarının cerrahi tedavisi güvenle gerçekleştirilebilir.

Anahtar Kelimeler: Bronkoskopi, Covid-19 pandemisi, akciğer kanseri

Tablo 1.

	Pandemi grubu n (%)	Kontrol grubu n (%)
Yaş	64.06 (38-83)	64.08 (36-83)
Cinsiyet E K	 60 (%87) 9 (%13)	 101 (%87.1) 15 (%12.9
Semptomlar (En sık) Göğüs ağrısı Öksürük	 8 (%11.5) 3 (%4.3)	 6 (%5.2) 28 (%24.1)
Ko-morbidite Var Kronik Hastalık Malignite Yok	 38 (%55.1) 28 (%40.6) 10 (%14.5) 31 (%60.9)	 45 (%38.8) 33 (%28.5) 12 (%10.3) 71 (%61.2)
Sigara	42 (%60.9)	74 (%63.7)
Preoperatif biyopsi Bronkoskopik biyopsi Tiab	 7 (%10.2) 12 (%17.4)	 27 (%23.3) 23 (%19.8)
Operasyon Yöntemi Torakotomi VATS RATS	 48 (%69.6) 20 (%29) 1 (%1.4)	 87 (%75) 28 (%24.1) 1 (%0.9)
Rezeksiyon Segmentektomi Lobektomi Bilobektomi Pnömonektomi Wedge	 11 (15.9) 41 (%59.4) 3 (%4.3) 9 (%13) 5 (%7.2)	 4 (%3.4) 79 (%68.1) 6 (%5.2) 9 (%7.8) 18 (%15.5)
Patolojik Evre Evre I Evre II Evre III Evre IV	 22 (%31.9) 23 (%33.3) 19 (%27.5) 5 (%7.2)	 47 (%40.5) 29 (%25) 31 (%26.7) 9 (%7.8)
Komplikasyon	7 (%9,9)	13 (%11,1)
Yoğun Bakım yatışı Var Yok	 5 (%7,2) 64 (%92,8)	 9 (%7,8) 107 (%92,2)

Pandemi ve kontrol grubunun özellikleri

SB-067
Covid 19 ve pnömotoraks, pnömomediastinum, subkutan amfizem: Problem Nerede? Risk Faktörlerinin Analizi

Yasemin Büyükkarabacak[1], Mehmet Gökhan Pirzirenli[1], Selçuk Gürz[1], Ayşen Şengül[1], Hasan Abacı[2], Ahmet Başoğlu[1]
[1]Ondokuz Mayıs Üniversitesi Tıp Fakültesi, Göğüs Cerrahisi Anabilim Dalı, Samsun
[2]Ondokuz Mayıs Üniversitesi Ziraat Fakültesi, Hayvan Bilimleri Bölümü Biyometri ve Genetik Birimi, Samsun

Amaç: Bu çalışmada, COVID 19 pnömonisi nedeniyle yoğun bakım ünitesinde takip edilen hastalarda barotravma ile ilgili risk faktörlerinin incelenmesi amaçlandı.

Gereç-Yöntem: Mart 2020-Ocak 2021 tarihleri arasında COVID-19 pnömonisi tanısı ile yoğun bakım ünitesinde yatırılan ve pnömotoraks, pnömomediastinum ve cilt altı amfizemi tanısı alan hastalar bu çalışmaya dahil edildi. Hastanın demografik verileri, geçmiş ve mevcut tıbbi geçmişi, klinik yönetimi, tedavi yöntemleri ve sağkalım özellikleri hastanemizin istatistiksel ve tıbbi kayıtlarından elde edildi.

Bulgular: 261 hasta yoğun bakımda takip edildi. Hastaların 27'sine barotravma tanısı konuldu. Hastaların %88,8'inin entübe, %11,1'inin entübe edilmeden takip edildiği belirlendi. (%33,3 SIMV, %18,5 APRV, %37 SIMV'den APRV'ye). Pnömotoraks, pnömomediastinum ve subkutan amfizemin gelişmesinin barotravmaya, cinsiyet, sigara/sigara içmeme durumu, kortikosteroid kullanıp kullanmama, komorbid hastalıklar gibi faktörlere bağlı değildi. Buna karşın, entübe hastalarda gelişen barotravma ve ventilatör modları arasında anlamlı bir ilişki bulundu ($p<0.05$). Ventilatör modunun SIMV'den APRV'ye değiştirilmesinin, barotravma olasılığını 15 kat artırdığı belirlendi.

Sonuç: Tüm akciğer koruyucu uygulamalara rağmen barotravma, şiddetli ARDS'li COVID 19 pnömonisi olan hastalarda özellikle mekanik ventilatörde sık görülen bir komplikasyondur. Barotravma riskini azaltmak için mekanik ventilatör basınç modları hastaya özel olmalı ve dikkatli ve sık takip yapılmalıdır.

Anahtar Kelimeler: barotravma, COVID, mekanik vantilatör

SB-068
COVID-19'a ikincil pnömomediastinumda mortaliteyi etkileyen faktörler

İsmail Ertuğrul Gedik[1], Uğur Temel[2]
[1]Çanakkale Onsekiz Mart Üniversitesi Tıp Fakültesi, Göğüs Cerrahisi Ana Bilim Dalı, Çanakkale
[2]İstanbul Şişli Hamidiye Etfal Eğitim ve Araştırma Hastanesi, Göğüs Cerrahisi Kliniği, İstanbul

Amaç: Mediasten amfizemi olarak da bilinen Pnömomediastinum (PM) mediastende hava varlığı olarak tanımlanabilir. PM, spontan ve travmatik olarak ikiye ayrılabilir. COVID-19'un hem spontan hem de travmatik PM'ye neden olabileceği bildirilmiştir. Bu çalışmada COVID-19 hastalarında mekanik ventilasyona sekonder travmatik PM olgularının genel özelliklerini ve prognoza etki eden faktörleri analiz etmeyi amaçladık.

Gereç-Yöntem: Bu çalışma, Çanakkale Onsekiz Mart Üniversitesi Tıp Fakültesi Hastanesi ile İstanbul Şişli Hamidiye Etfal Eğitim ve Araştırma Hastanesi'nde 01/04/2020-31/12/2020 tarihleri arasında RT-PCR ile doğrulanmış COVID-19 tanısıyla yoğun bakım ünitesinde mekanik ventilasyon (MV) ile tedavi altındayken pnömomediastinum tanısı alan 18 yaşın üzerindeki hastaların retrospektif analizini içermektedir. Demografik verileri ve konsültasyon sonucu konulan tanı, uygulanan tedavi, hastanede kalış süresi vb. değişkenleri analiz etmek için ortalama, ortanca, standart sapma, sayı ve yüzde hesaplamaları kullanıldı. Mortalite gelişimine etki eden faktörlerin incelenmesinde Cox regresyon analizi kullanıldı. İstatistiksel anlamlılık için p değeri 0,05 olarak kabul edildi.
Bulgular: Çalışmamıza dahil edilme kriterlerine uyan 28 hastanın verileri incelenmiştir (Şekil 1). Hastaların 14'ü (%50) kadın, 14'ü (%50) erkekti (Tablo 1). Hastaların 19'unda (%67,9) takiplerinde tek taraflı pnömotoraks geliştiği tespit edildi. Bu olguların tamamına tüp torakostomi uygulandı. Yirmi bir (%75) hastada takipleri sırasında mortalite gelişti (Tablo 1). Mortalite gelişimine etkisi olan faktörler incelendiğinde basınç kontrol olmayan modlar ve yüksek p-Maks'ın istatistiksel olarak anlamlı bir biçimde mortaliteyi artırıcı risk faktörlerinden olduğu belirlendi ($p<0,05$)(Tablo 2).

Sonuç: COVID-19 tanılı ve yoğun bakım ünitelerinde mekanik ventilasyon altındaki hastalarda PM görülebilmektedir. Bu olgularda PM tespit edildiğinde mekanik ventilatör ayarlarının basınç kontrol olmayan modlarda ve yüksek p-Maks değerlerinde olmasının prognoza olumsuz etkileri olabileceği savunulabilir.

Anahtar Kelimeler: COVID-19, Pnömomediastinum, Barotravma

Şekil 1

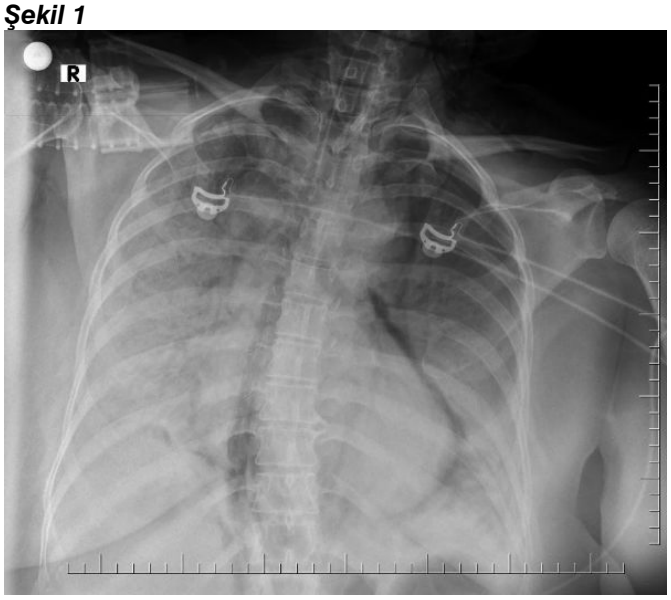

Mekanik vantilatör altında gelişen pnömomediastinum ve sol pnömotoraksa ait akciğer grafisi

Tablo 1

		Ortalama	Standart Sapma
Yaş		67,5	10,5
Cinsiyet		Sayı (n)	Yüzde (%)
	Kadın	14	50
	Erkek	14	50
Ko-morbidite		n	%
	Kronik Obstrüktif Akciğer Hastalığı	10	35,7
	Koroner Arter Hastalığı	2	7,1
	Kronik Böbrek Yetmezliği	3	10,7
	Diabetes Mellitus	2	7,1
	Yok	11	39,4
Mekanik Vantilatör Modu		n	%
	Basınç Kontrollü Ventilasyon (PCV)	13	46,4
	PCV dışındaki modlar	15	53,6
Pozitif Ekspiryum Sonu Basınç (PEEP)			
	6-8 cm H2O	8	28,6
	8-10 cm H2O	10	35,7
	10-12 cm H2O	10	35,7
Maksimum basınç (p-Maks)			
	<=30 cm H2O	16	57,1
	>30 cm H2O	12	42,9
Pnömotoraks		n	%
	Sağ	9	32,1
	Sol	10	35,7
	Yok	9	32,1

Çalışmaya dahil edilen hastaların demografik ve temel özellikleri.

Tablo 2

		Genel Sağkalım	
		Rölatif Risk (%95 güven aralığı)	p
Yaş		1,055 (0,993-1,122)	0,084
Cinsiyet			
	Kadın (Referans)	1	
	Erkek	1,550 (0,569-4,224)	0,391
Ko-morbidite			
	Yok (Referans)	1	
	Var	1,235 (0,343-4,447)	0,747
Pnömotoraks			
	Yok (Referans)	1	
	Var	2,132 (0,477-9,531)	0,322
Mekanik Vantilatör Modu			
	PCV (Referans)	1	
	PCV olmayan modlar	3,133 (1,004-9,775)	0,049
Maksimum basınç			
	<= 30 cm H2O (Referans)	1	
	> 30 cm H2O	1,164 (1,038-1,307)	0,01
Pozitif Ekspiryum Sonu Basınç			
	6-8 cm H2O (Referans)	1	
	> 8 cm H2O	2,768 (0,720-10,634)	0,138

Sağkalıma etki eden faktörlerin çok değişkenli (Cox regresyon) analizi.

SB-069
Covid-19 Pandemi Döneminde Göğüs Hastalıkları Yoğun Bakımı Ünitesinde Göğüs Cerrahi İhtiyacı

Serpil Sevinç[1], Serkan Yazgan[1], Bahar Ağaoğlu Şanlı[1], Figen Türk[1], Özlem Edipoğlu[2], Saba Mukaddes Saygılı[2]
[1]İzmir Dr. Suat Seren Göğüs Hastalıkları ve Cerrahisi Eğitim ve Araştırma Hastanesi, Göğüs Cerrahisi Kliniği
[2]İzmir Dr. Suat Seren Göğüs Hastalıkları ve Cerrahisi Eğitim ve Araştırma Hastanesi, Yoğun Bakım Kliniği

Amaç: Covid 19 pandemi döneminde Göğüs hastalıkları Yoğun Bakım Servisinde (YBS) yatan hastalardan göğüs cerrahi (GC) konsültasyonu yapılanlarda saptanan cerrahi tanıların araştırılması amaçlandı.

Gereç-Yöntem: SBÜ İzmir Dr. Suat Seren Göğüs Hastalıkları ve Cerrahisi Eğitim ve Araştırma hastanesi, Göğüs Hastalıkları YBS'inde pandemi öncesi ve pandemi döneminde aynı zaman diliminde yatan hastalarda GC ihtiyacındaki değişikliğin araştırıldığı, retrospektif bir çalışmadır. 11/03/2018-01/03/2019 ile 11/03/2020-01/03/2021 tarihleri arasında yatan hastalardan GC konsültasyonu yapılanlarr çalışmaya dahil edildi.

Bulgular: Göğüs Hastalıkları YBS'inde, pandemi dönemi

öncesi 11/03/2018-01/03/2019 zaman diliminde yatırılan 721 hastanın 24'ünde (%3,32'sinde), pandemi döneminde ise (11/03/2020-01/03/2021) 484 hastanın 51'inde (%10.53) GC konsültasyonu istenmiştir. Hastaların 38'i erkek, 13'ü kadın idi. Yaş ortalaması 63.88 (yaş sınırı 19-94) idi. Hastaların 39'unda PCR test pozitifliği saptandı. Olguların 39'unda komorbid hastalık saptandı. Toraks bilgisayarlı tomografi 46 olguda mevcuttu, 43'ünde parankim infiltrasyonları bilateral, 3'ünde unilateral idi. Beş hastada tomografi çekilemedi. En sık GC konsültasyonu istenme sebebi (28 olguda %54,90) pnömotoraks idi. 28 olgunun 23'ünde pnömotoraks (biri trakea laserasyonuna bağlı idi)saptanarak tüp torakostomi uygulandı. Dördünde pnömotoras izlenmedi, birinde ise drenaj gereksinimi duyulmadı. İkinci sıklıkla GC konsültasyonu istenme nedeni 10 kişide (%19,60) saptanan ciltaltı amfizemi, üçüncü sıklıkla ise 9 hasta (%17,64) ile plevral efüzyondu. 29 hastaya tüp torakostomi uygulandı (22'sinde pnömotoraks, altısında plevral efüzyon, birinde ise trakea laserasyonuna bağlı pnömotoraks). Tüp torakostomi uygulanan 22 hastada akciğer ekspansiyonu sağlandı. Kalan 7 hastada ise akciğer ekspanse olamadı.

Sonuç: Pandemi dönemimde Göğüs hastalıkları YBS'inde belirgin şekilde GC konsültasyon ihtiyacı olmuş, konsültasyon sonucunda en sık saptanan tanı pnömotoraks olmuştur.

Anahtar Kelimeler: Covid 19 enfeksiyonu, göğüs cerrahisi, yoğun bakım

SB-070
COVID-19 pandemisinin karantina döneminde elektif kanser cerrahisi mümkün mü? 404 ardışık hastayla kurumsal deneyiminin analizi

Cemil Burak Kulle[1], İbrahim Fethi Azamat[1], Doğan Vatansever[2], Suat Erus[3], Göktuğ Akyoldaş[4], Ozan Gökler[5], Ömer Yavuz[3], Ezgi Cesur[3], Nahit Çakar[6], Önder Ergönül[7], Serhan Tanju[3], Şükrü Dilege[3]
[1]Department of General Surgery, School of Medicine, Koc University, Istanbul, Turkey
[2]Department of Obstetrics and Gynecology, School of Medicine, Koc University, Istanbul, Turkey
[3]Department of Thoracic Surgery, School of Medicine, Koc University, Istanbul, Turkey
[4]Department of Neurosurgery, School of Medicine, Koc University, Istanbul, Turkey
[5]Department of Otolaryngology-Head and Neck Surgery, School of Medicine, Koc University, Istanbul, Turkey
[6]Department of Anesthesiology and Reanimation, School of Medicine, Koc University, Istanbul, Turkey
[7]Department of Infectious Diseases, School of Medicine, Koc University, Istanbul, Turkey

Amaç: Çalışmamızın amacı, SARS-CoV-2 pandemisinin zirve yaptığı dönemde COVID-19'suz cerrahi yol kullanan, yüksek hasta hacimli bir kurumda yapılan kanser cerrahisinin fizibilitesini ve kısa vadeli klinik sonuçlarını değerlendirmekti.

Gereç-Yöntem: Kurumumuzda, 10 Mart ile 30 Haziran 2020 tarihleri arasında, ameliyat öncesi SARS-CoV-2 şüphesi ya da tanısı olmayan tüm cerrahi bölümlerden kanser nedeni ile elektif cerrahi uygulanan hastalar çalışmaya dahil edildi. Birincil sonuçlar olarak postoperatif dönemde SARS-CoV-2 enfeksiyonu ve 30 günlük pulmoner veya pulmoner nedenli olmayan morbidite ve mortalite verileri değerlendirildi.

Bulgular: Pandeminin zirve döneminde, 404 kanser hastası COVID-19'suz bir cerrahi yol kullanılarak ameliyat edildi. Açık cerrahi uygulanan hastaların oranı %61,9, minimal invaziv cerrahi uygulanan hastaların oranı ise %38,1 idi. Çalışma süresi boyunca sadece bir (%0,2) hasta postoperatif SARS-CoV2 enfeksiyonu ve ardından akut respiratuar distres sendromu nedeniyle vefat etti. SARS-CoV2 ile ilgili olmayan genel 30 günlük morbidite ve mortalite oranları sırasıyla %19,3 ve %1,7 iken, SARS-CoV2 ile ilgili 30 günlük morbidite ve mortalite oranları sırasıyla %0,2 ve %0,2 idi.

Sonuç: COVID-19'suz bir cerrahi yolun oluşturulmasını sağlayan disiplinli kurumsal politikalar ve önlemlerle, elektif ve acil kanser ameliyatlarının kabul edilebilir perioperatif ve postoperatif morbidite ve mortalite ile yapılabileceğine inanıyoruz.

Anahtar Kelimeler: COVID-19, SARS-CoV2 enfeksiyonu, Kanser cerrahisi

SB-071
COVID-19 ile Pnömotoraks Birlikteliği Tesadüf mü?

Serkan Bayram, Mustafa Akyıl, Pelin Erdizci, Aysun Kosif, Abidin Levent Alpay, Selami Volkan Baysungur
İstanbul Süreyyapaşa Göğüs Hastalıkları ve Göğüs Cerrahisi Eğitim ve Araştırma Hastanesi

Amaç: COVID-19 enfeksiyonu tedavisi devam ederken pnömotoraks gelişen hastaları ve pnömotoraks nedeniyle hastaneye yatışı sırasında COVID-19 enfeksiyonu tanısı alan hastaları inceleyerek COVID-19 - pnömotoraks ilişkisini incelemeyi amaçladık.

Gereç-Yöntem: Mayıs 2020 ve Ocak 2021 tarihleri arasında COVID-19 enfeksiyonu nedeniyle hastaneye yatırılmış olup pnömotoraks gelişen hastalar ve pnömotoraks nedeniyle hastaneye yatırılmış olup yatış için alınan COVID-19 PCR testi pozitif sonuçlanan hastalar retrospektif olarak incelendi. Hasta dosyaları ve hastane bilgi sistemi taranarak hastaların demografik özellikleri, klinik ve radyolojik özellikleri, tedavi şekilleri, tedaviye yanıt süreleri kaydedildi. COVID-19 enfeksiyonu ile pnömotoraks arasındaki ilişki araştırıldı.

Bulgular: Çalışmaya dahil edilen 25 hastanın 20'si (%80) erkek, beşi (%20) kadındı. Yaş ortalaması 45'ti (17-77). Onaltısında (%64) COVID-19 ile uyumlu BT(bilgisayarlı tomografi) bulguları mevcuttu. Üç (%12) hastada bilateral pnömotoraks görüldü. Yedi (%28) hastada pnömotoraks mekanik ventilasyon sırasında görüldü. Hastaların tamamına tüp torakostomi ve kapalı sualtı drenajı uygulandı. Hastanade yatış süresi ortalama

7.8 (3-20)gündü. İki (%8) hastada taburculuk sonrası nüks pnömotoraks gelişirken,mortalite oranı % 12 idi.

Sonuç: COVID-19 pnömonisi olan hastalarda mekanik ventilasyona bağlı pnömotoraks gelişebildiği gibi, mekanik ventilasyon uygulanmaksızın tedavi alan ve hatta bazı asemptomatik COVID-19 vakalarında da pnömotoraks gözlenebilmektedir. Bu durumun COVID-19 hastalarında hayatı tehdit eden bir olay olarak, derhal tanınması ve hızlı tedavi edilmesi gerekir.

Anahtar Kelimeler: COVID-19, pnömotoraks, tüp torakostomi

COVID-19 ile bilateral pnömotoraks birlikteliği

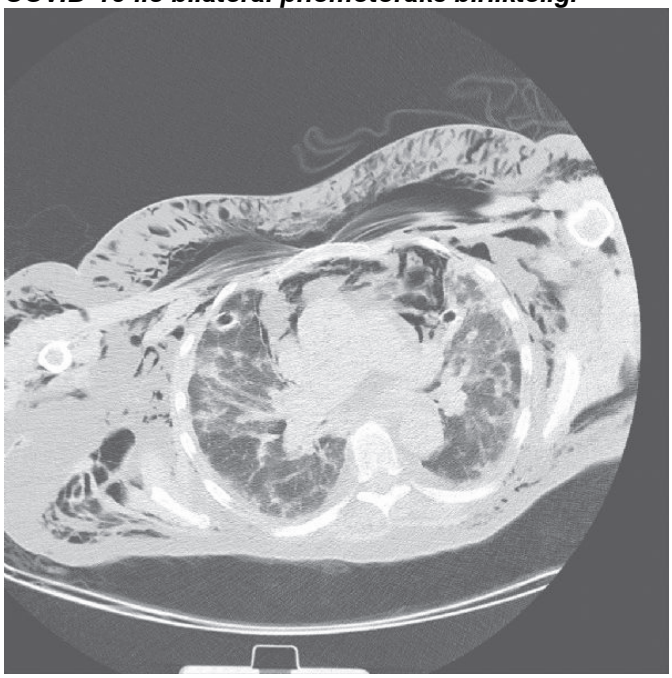

Daha önce pnömotoraks geçirme öyküsü bulunmayan, hiç mekanik ventilasyon uygulanmamış olan, COVID-19 tedavisi almakta iken bilateral pnömotoraks ve subkutan amfizem gelişmesi nedeniyle bilateral tüp torakostomi uygulanan bir hastanın toraks BT kesiti

SB-072
Göğüs cerrahisi asistan ve uzmanları arasında, ilk 1 yılda COVID-19 enfeksiyonu insidansı

Serdar Evman, Merve Karaşal, Serda Kanbur, Serkan Bayram, Mustafa Akyıl, Abdurrahim Gördebil, Aysun Kosif, Ayberk Kaan Boyacıoğlu, Volkan Baysungur
Sağlık Bilimleri Üniversitesi, Süreyyapaşa SUMA, İstanbul

Amaç: Covid-19 pandemisi, tüm toplumu etkilemiş olsa da sağlık çalışanları, özellikle doktor ve eğitim alan asistanlar gibi ön sahlarda sağlık hizmeti verenler arasında daha da yıkıcı etkiler göstermiştir. Çalışmamızın amacı, ilk1 yıllık süre içinde göğüs cerrahisi doktor ve asistanları arasındaki Covid-19 insidansını ve risk durumunu tespit etmekti.

Gereç-Yöntem: Türk Göğüs Cerrahisi Derneği (TGCD) veri bankasında mevcut, Türkiye genelindeki tüm göğüs cerrahlarına elektronik posta yöntemi ile Şubat ve Mart 2021'de mükerrer gönderilen, her kişinin 1 kere ve Mart 2021 sonuna kadar doldurabildiği anket formları incelenmiş, hastalığı geçiren doktor sıklığı, kullandıkları tedavi yöntemleri ve hastanelerindeki görev dağılımlarını araştırılmıştır.

Bulgular: TGCD veri bankasında mevcut ve otomatik e-posta gönderilen 512 adresten 149 (105 erkek, 44 kadın) gönüllü geri dönüş sağladı. %51 (76) kişi ile en fazla 31-45 yaş grubundan katılım gözlendi. Toplam 31 (%20.8) asistan ve 118 uzmanın verdiği yanıtlara göre, ilk 1 yıl içerisinde Covid-19'a yakalanan göğüs cerrahisi doktor sayısı 42 (%28.2) olarak tespit edildi. Üç kişi, 1 kereden fazla hastalandıklarını belirttiler. Tedavi modaliteleri arasında antimalaryal, antiviral ve antibiyotik tekli veya kombine kullanımı bulunurken, 3 (%7.1) hastanın herhangi bir tedavi almadığı görülmüştür. Katılımcıların %71.4'ü, hastalığı "hastaneden kaptıklarını düşündüklerini" ifade etmişlerdir.

Sonuç: Virüs ile ilgili bilimsel belirsizliklerin ve kişisel korunma ekipman eksikliklerinin en çok olduğu ilk 1 yıl içinde, doğrudan solunum yolları ile uğraşan branşımızdaki doktorların, Covid-19 enfeksiyonuna yakalanma yönünden toplum geneline nazaran çok daha yüksek bir risk altında olduğu görülmüştür. Gerek bilimsel verilerin ve hastalık bilincinin artması, gerekse aşılama politikaları ile bu riskin bir nebze de olsa azalacağını ummaktayız.

Anahtar Kelimeler: Covid-19, Epidemiyoloji, Göğüs cerrahisi

SB-073
Covid-19'a bağlı post entübasyon stenozu (PES) gelişen hastalarda tedavi deneyimlerimiz; 11 olgu

Attila Özdemir, Kadir Burak Özer, Recep Demirhan
Sağlık Bakanlığı Kartal Dr. Lütfi Kırdar Şehir Hastanesi

Amaç: Postentübasyon trakeal stenoz (PETS) uzamış yoğunbakım yatışı sonrasında trakeanın kaf basısına maruziyet sonucu iskemik kalması veya açılan trakeostomilerin kapanması sonrası skar dokusana sekonder gelişen klinik tablo olup; takip eden süreçte hastanın fiziksel aktivitesini önemli derecede kısıtlamakta ve hatta çoğu kez hayati risk oluşturmaktadır. Bu hasta grubunun tedavisinde rigit bronkoskopi(RB) ile dilatasyon, stent yerleştirmesi gibi endobronşial tedavi seçenekleri yada uygun hastalarda trakea rezeksiyonu sonrası uç-uca anastomoz denenmektedir.

Gereç-Yöntem: Aralık 2019 yılında Çin'in Wuhan şehrinde başlayan ve sonrasında Dünya Sağlık Örgütü (DSÖ) tarafından 31 ocak 2020 de pandemi olarak ilan edilen Covid-19 hastalarında en sık ve ciddi klinik tablo ARDS ile sonuçlanabilen ağır solunum yetmezliği olup tedavisinde %9.8-15.2 oranında mekanik ventilasyon ve yoğunbakım yatışı gerekmektedir.

Bu hasta grubunda yüksek viral yük nedeniyle olası hava kaçağını engellemek için kaf basınçları normal yoğunbakım hasta popülasyonuna göre daha yüksek tutulmakta ve yatış sürelerinin de uzun olması ile birlikte postentübasyon trakeal stenoz daha sık izlenmektedir. Covid-19 enfeksiyonu sonrasında yoğunbakım yatışı olan ve PETS tanısı alan 11 hastaya uyguladığımız bronkoskopik ve cerrrahi tedavi sonuçlarımızı derledik.

Bulgular: Olguların 4 tanesine Trakeal Rezeksiyon+Uç-uca Anastomoz, 3 olguya Rijid Bronkoskopi ile dilatasyon + Stent, 4 olguya sadece Rijid Bronkoskopi ile Dilatasyon yapıldı. Anastomoz yapılan 1 olguya erken dönemde izlenen anastomoz dehisensi nedeniyle 3 hafta sonra revizyon uygulandı.Sadece dilatasyon yapılan 4 hastadan birine tekrar dilatasyon; bir diğer hastaya ise 2 kez daha dilatasyon gereksinimi doğdu.

Sonuç: Göğüs cerrahisi polikliniklerine progresif dispne nedeni ile başvuran ve Covid-19 enfeksiyonu nedeni entübasyon öyküsü olan hastalarda PES akılda tutulmalı ve uygun hastalarda cerrahi yada endobronşial tedaviler hayat kurtarıcıdır.

Anahtar Kelimeler: PES, Endobronşial tedavi, Trakea rezeksiyonu

SB-074
Post Covid trakeal stenozlarda tedavi ve hasta yönetimi

İlknur Aytekin Çelik[1], Kubilay İnan[2], Tamer Direk[2], Nurettin Karaoğlanoğlu[1]
[1]Yıldırım Beyazıt Üniversitesi Tıp Fakültesi Göğüs Cerrahisi Anabilim Dalı, Ankara
[2]Sağlık Bakanlığı Ankara Şehir Hastanesi Göğüs Cerrahisi, Ankara

Amaç: Covid 19 enfeksiyonlarına bağlı gelişen ağır hipoksemik solunum yetmezliklerinde mekanik ventilasyon destek ihtiyacı artmıştır. Buna bağlı olarak bu süreçte endotrakeal tüp veya trakeostomilere bağlı görülen edinsel trakeal hasarlar (enfeksiyon, mekanik irritasyon, steroid kullanımı, pozitif basınçlı ventilasyon) stenozların görülme sıklığı da bu sorunlara paralel olarak artmıştır.

Gereç-Yöntem: Nisan 2019- Ağustos 2021 tarihleri arasında Ankara Yıldırım Beyazıt Üniversitesi Tıp Fakültesi Göğüs Cerrahisi Kliniğine refere edilen Covid-19 enfeksiyonu sonrası entübasyona bağlı trakeal stenozlu olgular değerlendirildi. Hastanın demografik verileri, stenozun uzunluğu, tipi, tedavi yöntemleri, post operatif komplikasyonlar değerlendirildi.

Bulgular: Toplam 9 hasta çalışmaya alındı. Ortalama yaş 46 idi. Beş hasta erkek, 4 hasta kadındı. En sık rastlanan darlık tipi komplex tipte stenozdu (%77). Ortalama rezeke edilen trakea uzunluğu 24 mm olarak bulundu. Hastaların hepsine başlangıçta mekanik dilatasyon uygulandı. Basit tip stenozu olan iki olguda dilatasyon sonrası tam iyileşme gerçekleşti. Kompleks tip stenozu olan 7 olgu, dilatasyon işlemlerinden fayda görmediği için cerrahi uygulandı. Sorunsuz taburcu olan hastaların takiplerinde bir hastada restenoz gelişti.

Sonuç: Entübasyona sekonder gelişen trakeal stenozların tedavisinde basit stenozlarda mekanik dilatasyonlar yeterli olabilse de, kompleks stenozlarda trakea rezeksiyonu ve uç uca anastamoz en etkin ve kalıcı çözümdür. Covid sonrası artan mekanik ventilasyon desteği ve uzun süreli yoğun bakım yatışlarında trakeal stenoz gelişme olasılığı akılda tutulması ve engelleyici önlemlerin alınması gerekmektedir.

Anahtar Kelimeler: Trakeal stenoz, post-entübasyon

SB-075
COVİD-19 pandemisinde pnömomediastinum ile takip edilen hastaların analizi

Merve Özbek[1], Cemal Aker[1], Celal Buğra Sezen[1], Ayşegül İnci Sezen[2], Mustafa Vedat Doğru[1], Levent Cansever[1], Mehmet Ali Bedirhan[1], Muzaffer Metin[1]
[1]Yedikule Göğüs Hastalıkları ve Göğüs Cerrahisi Eğitim ve Araştırma Hastanesi, Göğüs Cerrahisi Anabilim Dalı, İstanbul
[2]Dr. Sadi Konuk Eğitim ve Araştırma Hastanesi, Enfeksiyon Hastalıkları ve Klinik Mikrobiyoloji Anabilim Dalı, İstanbul

Amaç: Bu çalışmada COVİD- 19 pandemisinde primer spontan pnömomediastinum tanısı ile takip edilen hastalarda risk faktörlerini değerlendirmeyi amaçladık.

Gereç-Yöntem: Çalışmaya ülkemizde ilk covid vakasının tespit edildiği tarih olan 11.03.2020 ile 03.01.2021 tarihi arasında hastanemize başvuran primer spontan pnomomediastinum (PSM) olan 62 hasta değerlendirildi. Çalışmadaki Covid pozitifliği olan 14 hasta (%22.6) ve COVİD negatif olan 48 hasta (%77.4) mevcuttu.

Bulgular: Çalışmaya dahil edilen 62 hastanın 41'i erkek (%66.1), 21'i kadın (%33.9) hasta idi. Ortalama yaş aralığı 28,90±16,86 yıl (16-84) yaş idi. En sık başvuru semptomu göğüs ağrısı (%54,8) idi. Pnomomediastinum tespit edilen hastalardan covid pozitifliği olanların ortalama yaşı 39,35±23,04 idi, covid negatiflerde ise 25,85±13,45 olarak bulundu ($p<0,001$). ROC curve analizinde area under the curve of age değerleri 0.785 iken pptimal cut-off değerleri yaş için 24,5'idi. The highest sensitivity and specificity were 0,857-0,729 for age. 24 yaş ve üzerinde Covid pozitif PSM 12 hastada (%85,79 olarak saptandı($p<0,001$). PCR pozitif olup radyolojik olarak tomografide bulgusu olmayan 5 hasta (%8,1) mevcuttu.

Sonuç: Çalışmamızdaki veriler ile elde ettiğimiz sonuca göre COVID-19 hastalığının SPM gelişim sıklığını arttırdığına dair bir bilgi elde edilmemiştir. Ancak COVID-19 hastalarında yaş arttıkça pnomomediastinum görülme sıklığı artmakta ve önemli risk faktörü olarak ortaya çıkmaktadır.

Anahtar Kelimeler: COVİD-19, pnömomediastinum, mediasten

Tablo 1

Tablo 1. Demografik Özelliklerin Karşılaştırılması				
Değişkenler		Covid Yok n (%)	Covid Var n (%)	p-Değeri
Yaş (Mean±StD)		25,85±13,45	39,35±23,04	0,001
Yaş	<24	35 (72,9)	2 (14.3)	<0,001
	>24	13 (27,1)	12 (85,7)	
Cinsiyet	Erkek	31 (64,6)	10 (71,4)	0,63
	Kadın	17 (35,4)	4 (28,6)	
Sigara kullanımı	Yok	22 (45,8)	3 (21,4)	0,101
	Var	26 (54,2)	11 876,8)	
CCI	0	40 (83,3%)	9 (64,3%)	0,12
	≥1	8 (16.7%)	5 (%35,7)	
Yatış Süresi (Gün) Mean ± StD		1,23±0,42	7,36±1,90	<0.001
StD Standart Deviation, CCI Charlson Comorbidite İndeksi				

Hastaların Demografik Özelliklerinin Karşılaştırılması

SB-076
Drenaj Gerektiren Benign Plevral Effüzyon Endikasyonlarının Karşılaştırılması

Duygu Mergan İliklerden[1], Tolga Kalaycı[2],
Buket Mermit Çilingir[3]
[1]Van Yüzüncü Yıl Üniversitesi, Göğüs Cerrahisi Anabilim Dalı, Van
[2]Sağlık Bilimleri Üniversitesi, Erzurum Bölge Eğitim ve Araştırma Hastanesi, Genel Cerrahi Kliniği, Erzurum
[3]Van Yüzüncü Yıl Üniversitesi, Göğüs Hastalıkları Anabilim Dalı, Van

Amaç: Çalışmamızda, benign hastalıklara bağlı gelişen ve cerrahi girişim ile tedavi edilen plevral effüzyonların klinik özellikleri değerlendirilip; endikasyonların karşılaştırılması amaçlanmıştır.

Gereç-Yöntem: Çalışmamızda Ocak 2018 ve Ocak 2020 tarihleri arasında Van Yüzüncü Yıl Üniversitesi Göğüs Cerrahisi Kliniği'nde benign hastalıklar nedeniyle plevral effüzyon gelişen ve cerrahi tedavi gerektiren olgular çalışmaya dahil edildi. Malign hastalık nedeniyle cerrahi girişim uygulanan hastalar ve 18 yaş altı hastalar çalışma dışı bırakıldı. Hastaların demografik özellikleri, plevral effüzyona neden olan primer hastalıkları, effüzyon lokalizasyonu, uygulanan cerrahi girişim çeşidi, total drene edilen effüzyon miktarı, dekortikasyon gereksinimi, mortalite durumu değerlendirildi. Endikasyon grupları uygun istatistiki yöntemlerle karşılaştırıldı.

Bulgular: Çalışmaya kriterlerine uyan 252 hasta mevcut olup; olguların 131 (%52)'i erkek cinsiyette ve tüm hastaların ortalama yaşı 65,84±17,91 (18-98) idi. En sık effüzyon nedeni pulmoner hastalıklar (%36,1, n=91) olup; bu durumu kardiyak hastalıklar (%27,8, n=70), renal hastalıklar (%20 ,6, n=52) ve gastrointestinal hastalıklar (%15,5, n=39) takip etmekteydi. 119 (%47,2) hastada sağ taraf yerleşimli, 63 (%25) hastada sol taraf yerleşimli ve 70 (%27,8) hastada bilateral yerleşimli effüzyon mevcuttu. 194 (%77) hastada drenajda tüp torakostomi; 58 (%23) hastada plöroken kullanıldı. 11 (%4,4) hastaya dekortikasyon uygulandı. Çalışmamızın mortalite oranı %34,1 (n=86) olup; ortalama yatış süresi 12,71±10,89 gün (0-104) idi. Endikasyon gruplarının karşılaştırılması Tablo 1'de gösterilmiştir.

Sonuç: Kardiyak hastalıklara bağlı effüzyonlarda bilateral effüzyon daha sık görülürken; bu olgular daha mortal seyretmektedir. Diğer yandan gastrointestinal hastalıklara bağlı plevral effüzyonlar daha genç yaşlarda tespit edilip; en fazla plevral effüzyon renal hastalıklarda olmaktadır. Pulmoner hastalıklarda lokalizasyon fark etmeksizin tek taraflı effüzyon daha fazla olmakta ve dekortikasyona daha çok ihtiyaç duyulmaktadır.

Anahtar Kelimeler: Benign, Mortalite, Plevral effüzyon

Tablo 1. Drenaj Gerektiren Benign Plevral Effüzyon Endikasyonlarının Karşılaştırılması

Parametre	Pulmoner Hastalıklar (n=91)	Kardiyak Hastalıklar (n=70)	Renal Hastalıklar (n=52)	Gastrointestinal Hastalıklar (n=39)	p değeri
Yaş (sıra ortalaması)	121,51	138,79	137,58	101,32	0,041*
Cinsiyet					0,956**
• Erkek	47 (%35,9)	39 (%29)	27 (%20,6)	19 (%14,5)	
• Kadın	44 (%36,4)	32 (%26,4)	25 (%20,7)	20 (%16,5)	
Effüzyon Lokalizasyonu					0,018**
• Sağ	48 (%40,3)	35 (%29,4)	23 (%19,3)	13 (%10,9)	
• Sol	28 (%44,4)	10 (%15,9)	15 (%23,8)	10 (%15,9)	
• Bilateral	15 (%21,4)	25 (%35,7)	14 (%20)	16 (%22,9)	
Drenaj Yöntemi					0,789**
• Tüp torakostomi	73 (%37,6)	53 (%27,3)	38 (%19,6)	30 (%15,5)	
• Plöroken	18 (%31)	17 (%29,3)	14 (%24,1)	9 (%15,5)	
Effüzyon Miktarı (sıra ortalaması)	99,26	144,24	157,56	116,81	<0,001*
Dekortikasyon İhtiyacı					0.001**
• Var	10 (%90,9)	1 (%9,1)	0 (%0)	0 (%0)	
• Yok	81 (%33,6)	69 (%28,6)	52 (%21,6)	39 (%16,2)	
Mortalite					<0,001*
• Var	16 (%18,6)	30 (%34,9)	21 (%24,4)	19 (%22,1)	
• Yok	75 (%45,2)	40 (%24,1)	31 (%18,7)	20 (%12)	
Yatış süresi (sıra ortalaması)	116,53	117,77	130,94	159,50	0,010**

**Kruskal Wallis test, **Ki-kare testi.*

SB-077
Covid 19 ARDShastalarında trakeostomi deneyimimiz

Murat Ersin Çardak, Sevinç Çıtak
Kartal Koşuyolu Yüksek İhtisas Eğitim ve Araştırma Hastanesi, Göğüs Cerrahisi, İstanbul

COVID-19, uzun süreli mekanik ventilasyon gerektiren, akut solunum sıkıntısı sendromu (ARDS) neden olmasından dolayı yoğun bakım üniteleri için bir yük oluşturmaktadır. Bazı durumlarda, mekanik ventilasyonun yetersiz olduğu ekstrakorporeal bir yaklaşım (venöz-venöz ECMO) gerektiren refrakter solunum yetmezliği gelişmektedir. Uzun süreli ECMO takibi gerektiren bu hastalarda mekanik ventilatör desteği muhtemelen personel enfeksiyonuna yol açan aerosol partiküllerinin dağılma riskini yaratan erken bir trakeostomi

prosedürüne ihtiyaç duyar. Perkütan dilatasyon trakeostomisi (PDT), solunum yolu virüsü pandemileri sırasında belgelenmiş enfeksiyöz risk taşıyan aerosol oluşturan bir prosedürdür. Veno-venöz ECMO ile desteklenen 51 hastanın 50 tanesine PDT uyguladık. 1 hastaya dış merkezde trakeostomi açılmıştı. Bu 50 hastada trekeostom, açma tekniğimizi, açma zamanımız ve bu hastalarda yaşadığımız komplikasyonları ve bu komplikasyonlar ile başa çıkma yöntemlerimizi paylaştık. Hastaların trakeostmı açılması sırasında ACT, aPTT, platelet değerleri ve hemogramları gibi değerler kayıt altına alındı. 2 hastada derin doku kanaması,10 hastada masif hemoptizi, 1 trakeoözefagial fistül yaralanması oldu. 2 hastada cerrahi trakeostomi yapılarak kanama kontrol altna alındı, 6 hastada selektif blokaj yapıldı, 4 hastada total trakeal blokaj yapıldı. COVID-19 hastaları için apneik trakeostomi kullanımı önerilmiştir, ancak ECMO durumunda verilen antikoagülan tedavi ve bozulmuş koagülasyon kaskatı nedeniyle ciddi kanama komplikasyonları ile karşılaşmak mümkündür. ECMO sırasında trakeostomi kullanımı ciddi komplikasyonları olsa da hasta bakımı için güvenli bir seçenekti ve virüsün yayılma olasılığını azalttı.

Anahtar Kelimeler: covid 19, trakeostomi, ARDS

SB-078
Bilateral Akciğer Kist Hidatiğinde Cerrahi

Esra Yamansavcı Şirzai, Serkan Yazgan, Ahmet Üçvet, Ahmet Nurdağ
SBÜ İzmir Dr. Suat Seren Göğüs Hastalıkları ve Cerrahisi Eğitim Araştırma Hastanesi, 1. Göğüs Cerrahisi Kliniği

Amaç: Bilateral akciğer kist hidatiğinde tedavi prosedürü hastanın klinik durumuna göre farlılıklar gösterebilir. Bu çalışmada kliniğimizde bilateral akciğer kist hidatiği nedeniyle operasyon uygulanan hastaların yönetimi ve tedavi yaklaşımlarının gözden geçirilmesi amaçlandı.

Yöntemler: Ocak 2011 – Haziran 2021 tarihleri arasında akciğer kist hidatiği nedeniyle opere edilen 179 hasta retrospektif olarak incelendi. Hastaların 32'sinde (% 17,87) bilateral akciğer kist hidatiği saptanmış olup, bunlardan iki taraflı cerrahi tedavi uygulanan 20 (%11.17) hasta çalışmaya dahil edildi.

Bulgular: Hastaların yaş ortalamaları 42,5 ± 17,78 (19-69 yaş arası) olup 14'ü erkek ve altısı kadındı. Hastalara ardışık torakotomi ile cerrahi tedavi uygulandı. Toplamda 20 hastadan 40 ameliyat seansı ile 66 pulmoner hidatik kisti çıkarıldı. Kistler ortalama 3,77±2,42 (2-10) cm çapında ve genellikle (n=38 %57,5) alt lob yerleşimliydi. Bilateral intakt kist saptanan dokuz hastadan altısına boyut olarak büyük, diğer üçünde adet olarak fazla olan tarafa öncelik verildi. Bir taraf intakt diğer taraf perfore 11 hastanın yedisinde intakt kistin olduğu taraftan, dördünde ise perfore olan tarafın kistlerin büyük olması sebebiyle perfore taraftan tedaviye başlandı (Resim). Bir hemitoraksa girişim sonrası ortalama 3,15 (1-9) ay sonra karşı taraf opere edildi. İkinci operasyon sonrası 10 mg/kg/gün albendazol tedavisi başlandı. Operatif mortalite saptanmadı. Ortalama takip süresi 77,55±34,59 (3-122) aydı. Bu sürede yapılan yıllık kontrollerde nüks saptanmadı.

Sonuç: Bilateral akciğerlerde kist hidatik bulunması durumunda, başarılı cerrahi planlama için gerekli kriterlerin gözden geçirildiği bu çalışmada elde edilen verilere göre, sayıca çok, boyut olarak büyük ve intakt tarafa öncelik verilerek, olası operatif komplikasyon risklerinin minumuma indirilmesi hedeflenebilir.

Anahtar Kelimeler: Hidatik kist, Akciğer, Cerrahi

Resim

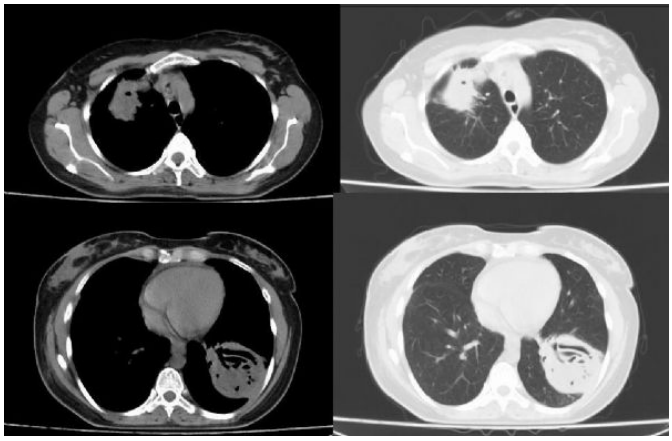

Bilateral perfore kist hidatik hastamızın bilgisayarlı tomografi görünümü

SB-079
Yaşlı Hastalarda Küçük Hücreli Dışı Akciğer Kanseri Nedeniyle Göğüs Duvarı İnvazyonu: Cerrahi Rezeksiyondan Sonra Mortalite ve Sağkalım

Bengisu Arabacı, Ahmet Üçvet, Serkan Yazgan, Esra Yamansavcı Şirazi
SBÜ Dr.Suat Seren Göğüs Hastalıkları ve Göğüs Cerrahisi EAH, Göğüs Cerrahisi Kliniği, İzmir

Amaç: Göğüs duvarı invazyonu küçük hücreli dışı akciğer kanseri (KHDAK) evrelemesini değiştirmekte, ileri yaş faktörü düşük sağkalım ile ilişkilendirilmektedir. Çlaışmamızın amacı, göğüs duvarı invazyonu yapmış KHDAK olan yaşlı hastalarda, erken dönem mortalite ve sağkalıma etkili faktörleri araştırmaktır.
Gereç-Yöntem: KHDAK tanısı almış, uzak metastazı bulunmayan, 65 yaş ve üzeri hastalarda göğüs duvarı rezeksiyonu yapılanlar retrospektif olarak incelendi. 2012-2020 yılları arasında ameliyat olan 38 hastanın erken dönem mortaliteleri, uzun dönem sağkalım sonuçları ve etkili faktörler araştırıldı.
Bulgular: Toplam 38 hastanın %91.2'si komplet olarak rezeke edilirken, %73.7'sine anblok rezeksiyon uygulandı. 28 hastada göğüs duvarı rezeksiyonu ile lobektomi, yedisine ise pnömonektomi uygulandı. Postoperatif 30-gün mortalite %2.6, 90-gün mortalite ise %15.8 bulundu. Hastaların %85.5'sine rekonstrüksiyon uygulandı. Tümör histopatolojisi,

boyutu, neoadjuvan tedavi, lenf nodu metastazı ve invazyon derinliğinin 30-gün ve 90-gün mortaliteye etkili olmadığı görülürken, adjuvan tedavinin 90-gün mortalite üzerine etkisi anlamlıydı (p:0.007). Genel ortalama sağkalım süresi 28.9±4.9 ay ve 5-yıllık sağkalım oranı %23.7'ydi. Yapılan rezeksiyon türü, tümör histopatolojisi, tümör boyutu, invazyon derinliği, nodal metastaz, indüksiyon tedavisi, rekonstüruksiyon ve rezeke edilen kot sayısının sağkalıma etkisinin olmadığı görüldü. Buna karşılık komplet ve anblok rezeksiyonun sağkalıma (sırasıyla %25.7 ve %28.6) olumlu etki eden faktörler olduğu saptandı (sırasıyla p<0.001,p:0.037).

Sonuç: Çalışmamız 65 yaş ve üzeri KHDAK hastalarında göğüs duvarı ile birlikte yapılan akciğer rezeksiyonlarında, tümör invazyon derinliği, tümör boyutu ve rezeke edilen kot sayısının mortalite ve sağkalıma anlamlı bir etkisinin olmadığını göstermektedir. Yaşlı hastalarda komplet ve anblok rezeksiyon sağlanabildiği takdirde sağkalım sonuçlarının daha iyi olacağı düşünülmektedir.

Anahtar Kelimeler: akciğer kanseri, göğüs duvarı, yaşlı hastalar

30-gün, 90-gün ve 5-yıllık Sağkalımı Etkileyen Faktörler

		30-gün Mortalite	90-gün Mortalite	5-yıllık Sağkalım
İnvazyon Derinliği	VP,PP Göğüs duvarı	1.000	1.000	0.506
Neoadjuvant Tedavi	Yok Var	1.000	1.000	0.840
Adjuvant Tedavi	Yok var	0.368	0.001	0.727
Tümör Boyutu	<=3cm >3cm	1.000	1.000	0.897
Lenf Nodu	Yok Var	1.000	1.000	0.557
Rezeksiyon Tekniği	Anblok Ayrı rezeksiyon	1.000	0.643	0.037
Göğüs Duvarı Rekonstruksiyonu	Yok Var	1.000	0.513	0.229
Rezeksiyon Genişliği	Komplet İnkomplet	1.000	0.412	<0.001
Kot sayısı	3'ten az 3 ve üzeri	1.000	0.643	0.561
Histopatoloji	Skumamöz Nonskuamöz	1.000	0.643	0.580
Rekürrens	Yok Var	1.000	0.371	0.002

SB-080
Göğüs Duvarının Primer Malign Tümörlerinde Histopatolojik Alt Tipin 5 yıllık ve 10 Yıllık Genel Sağkalıma Etkisi

Burak Odabaşı[1], Mehmet Yıldırım[1], İsmail Dal[1], M. Didem Aydemir[1], Kemal Demircan[1], Deniz E. Mahmutoğlu[1], Seçkin Deniz[1], Semih Buluklu[1], Aybiyçe E. Silpağar[1], Murat Yaşaroğlu[2], Bülent Aydemir[1], Tamer Okay[1]

[1]SBÜ, Dr. Siyami Ersek Göğüs Kalp ve Damar Cerrahisi SUAM, Göğüs Cerrahisi Ana Bilim Dalı, İstanbul

[2]Başkent Üniversitesi İstanbul Hastanesi SUAM, Göğüs Cerrahisi Kliniği, İstanbul

Amaç: Çalışmada, göğüs duvarının primer malign tümörlerinde histopatolojik alt tipin 5 ve 10 yıllık genel sağkalım ile bölgesel nükse etkisinin değerlendirilmesi amaçlandı.

Gereç-Yöntem: Aralık 2007'den Aralık 2019'a kadar primer malign tümör nedeniyle göğüs duvarı rezeksiyonu uygulanan 20 hastanın verileri incelenerek; alt tipler arasında 5 ve 10 yıllık genel sağkalım ile bölgesel tümör nüksü oranları,ortalama sağkalım ve ortalama hastalıksız sağkalım süreleri geriye dönük kıyaslandı. Verilerin çözümlenmesinde, SPSS versiyon 21 paket programı kullanıldı ve p<0,05 istatistiksel anlamlı kabul edildi.

Bulgular: Kondrosarkom(n=7), desmoid tümör(n=6), indiferansiye pleomorfik sarkom[(İPS),(n=4)],Ewing sarkomu(n=1), malign periferik sinir kılıf tümörü(n=1) ve liposarkom(n=1) tespit edilen alt tiplerdi. İPS histopatolojik alt tipinde daha düşük ortalama sağkalım süresi tespit edildi(p=0,004). Kondrosarkom grubunda 5 ve 10 yıllık genel sağkalım oranları sırasıyla,%71 ve %37; desmoid tümörlerde sırasıyla,%83 ve %42 saptandı. İPS'de ise 5 yıllık sağkalım gösteren hasta olmadı. Yan duvar yerleşimli kitlelerde, ön ve arka duvar yerleşimli kitlelere kıyasla daha kısa ortalama sağkalım süresi tespit edildi(p=0,001). R0 rezeksiyonlarda ortalama sağkalım süresi, R1 rezeksiyonlara nazaran daha uzundu(p=0,025). Takip süresince 10 hasta(%50) hayatını kaybetti. İPS alt tipinde ortalama hastalıksız sağkalım süresinin diğer alt tiplere kıyasla daha kısa olduğu görüldü(p=0,002). Düşük dereceli tümörlerde, orta ve yüksek dereceli tümörlere göre daha uzun hastalıksız sağkalım süresi saptandı(p=0,003). R1 rezeksiyonlarda hastalıksız sağkalım süresi, R0 rezeksiyonlara göre daha kısaydı(p=0,001). Tüm histopatolojik alt tipler beraber değerlendirildiğinde bölgesel nüks oranı %45 bulundu. Alt tiplere bakıldığındaysa, kondrosarkom,desmoid tümör ve İPS için sırasıyla, %57; %17 ve %75 olarak saptandı.

Sonuç: Göğüs duvarının primer malign tümörlerinden İPS'de, 5 ve 10 yıllık genel sağkalım oranlarının,ortalama sağkalım süresinin ve bölgesel nüks oranlarının; kondrosarkom ve desmoid tümör gruplarına kıyasla anlamlı ölçüde daha kısa olduğu saptandı.

Anahtar Kelimeler: genel sağkalım, göğüs duvarı primer malign tümörü, indiferansiye pleomorfik sarkom

SB-081
Sternal Dehisens: Zor ve Uzun Tedavi

Esra Yamansavcı Şirzai[1], Tunç Laçin[2], Sezer Arslan[2], Gamze Gül Tiryaki[2], Taner Ege[2], Bihter Sayan[2], Mustafa Yüksel[3], Bedrettin Yıldızeli[2]
[1]SBÜ İzmir Dr. Suat Seren Göğüs Hastalıkları ve Cerrahisi Eğitim Araştırma Hastanesi, 1. Göğüs Cerrahisi Kliniği
[2]Marmara Üniversitesi Pendik Eğitim Araştırma Hastanesi, Göğüs Cerrahisi ABD
[3]Demiroğlu Bilim Üniversitesi, Göğüs Cerrahisi

Amaç: Günümüzde medyan sternotomi (MS) sonrası gelişen sternal dehisens tedavisi için genel bir fikir birliği ve algoritma yoktur. Standart telleme sonrası ile hastaların %0.4-5.2'inde sternal dehisens görülmektedir. Dehisense mediastinitin eşlik etmesi ise morbidite ve mortaliteyi arttırmaktadır. Çalışmada sternal dehisens gelişen hastalarda tedavi algoritması incelenmiştir.

Metod: Ocak 2011-Haziran 2021 tarihleri arasında sternotomi sonrası dehisens gelişen 33 hasta (22E,11K,ort.yaş:62,63 yıl(33-80)) retrospektif olarak değerlendirildi. MS nedenleri koroner bypass(n=22), pulmoner endarterektomi(n=6), kapak değişimi(n=3), timektomi(n=1) ve ASD onarımı(n=1) idi. Hastaların %27'sinde komorbidite mevcuttu. Hastalar mediastinitin(n=23) eşik edip etmemesine göre iki gruba ayrıldı. Mediastinit olan gruba kültüre göre uygun antibiyotik altında derin cerrahi debridman ve negatif basınçlı yara bakımı (VAC) (ort.97,3 gün) tedavisi başlandı. Her hastada VAC sistemi haftada iki kez değiştirildi. Ardarda üç kültür negatifliği sonrası sternum rekonstrüksiyonu yapıldı. Mediastinit olmayan grupta çeşitli sternal kapama teknikleri kullanıldı.

Sonuçlar: Debridman ve VAC uygulanan 23 mediastinitli dehisens hastasının 8'inde spontan kapanma, 9 hastada pektoral kas flebi ile primer kapama, 3 hastada ise sternal kablo ve titanyum plak ile rekonstrüksiyon yapıldı. Üç hasta VAC tedavisi altındayken ex oldu (2'si altta yatan hastalık, 1'i sepsis nedeniyle). Mediastinit olmayan 10 hastanın sternumu titanyum plak(n=5), sternal kablo(n=3), pektus barı(n=1), nitinol plak(n=1) yardımı ile kapatıldı. 33 hastanın 29'unda (%87.8) tedavi başarılı bir şekilde tamamlandı. Mediastinit grubunda 1 hastada dehisens tekrarladı. Ortalama tedavi süresi 3.5 (1-10) ay saptandı.

Tartışma: Sternal dehisens gelişen hastalarda geleneksel tedavi yöntemlerine rağmen; morbidite ve mortalite oranları ile uzun dönem sonuçlar yüz güldürücü değildir. Özellikle mediastinit gelişen dehisens hastalarının tedavisi uzun ve zorludur. Mediastinit olan hastalarda rekonstrüksiyon öncesi derin cerrahi debridman ve VAC uygulaması başarı getirmektedir.

Anahtar Kelimeler: Derin sternal yara enfeksiyonu, Sternal dehisens, Negatif basınçlı yara tedavisi

SB-082
Yirmi Yıllık Pektus Deneyimlerimiz

Muhammed Kalkan, İlham Gülçek, Mehmet Ağar, Merve Ünal, Muhammet Reha Çelik, Hakkı Ulutaş
İnönü Üniversitesi Tıp Fakültesi, Göğüs Cerrahisi Anabilim Dalı, Malatya

Amaç: Konjenital göğüs duvarı deformiteleri; gelişim sırasında toraks duvarının aşırı büyümesi veya yetersiz büyümesine bağlı olarak görülen anomalilerdir. Daha çok kozmetik amaçlı yapılan bu cerrahide, son yıllarda uygulanan minimal invazif yaklaşımlar yanında, klasik Ravitch yöntemi de kullanılmaktadır.

Gereç-Yöntem: Kliniğimizde son 20 yıl süresince göğüs duvarı deformitesi olan 68 hastanın verileri retrospektif olarak incelendi(Tablo 1). NUSS, Abramson gibi minimal invazif yöntemler ile Ravitch/modifiye Ravitch yöntemi karşılaştırıldı ve istatistiksel analiz yapıldı.

Bulgular: Hastaların ortalama yaşı 17,6 ± 5,3 olup, 58'i(%85,3) erkek, 10'u(%14,7)kadın idi. Olguların 44'ünde (%64,7) pektus ekskavatum, 21'inde(%30,8) pektus karinatum ve 3'ünde (%4,4) mikst pektus deformitesi saptandı. Pektus ekskavatum olgularının 38'ine (%86,4) NUSS yöntemi, 6(%13,6) olguya Ravitch/modifiye Ravitch yöntemi uygulandı. İleri derecede pektus ekskavatumu saptanan 7 yaşındaki olguya NUSS sonrası nüks gelişmesi nedeniyle modifiye Ravitch yapıldı. Pektus karinatum olgularının 17'sine Ravitch/modifiye Ravitch, 5'ine Abramson yöntemi ile cerrahi düzeltme yapıldı. Mikst pektus olgularına modifiye Ravitch uygulandı. Genel ortalama yatış süresi 5,2 ± 3,4 gün saptandı. Abramson yöntemi uygulanan karinatum olgularında alerjik reaksiyon, yara yeri enfeksiyonu, tel kopması ve pnömotoraks gibi komplikasyonlar nedeniyle ve aynı zamanda bu komplikasyonlara bağlı erken bar sonlandırılması uygulandı. Kliniğimizde bütün bu komorbitideleri ve %60'a varan komplikasyon oranları ile bu cerrahi yöntem terkedilmiştir. Komplikasyonlar tablo 2'de gösterilmiştir. Göğüs duvarı deformitesinin tipi ile yaş, cinsiyet, yatış süresi ve komplikasyonlar arasında istatistiksel olarak anlamlı farklılık saptanmadı.

Sonuç: Günümüzde minimal invazif yöntemlerle yapılan pektus düzeltme operasyonlarında iyi sonuçlar elde edilmesine rağmen, morbidite ve mortalitenin daha yüksek olması unutulmamalıdır. Pektus karinatum olgularında; Ravitch yönteminin minimal invazif bir yöntem olan Abramson yöntemine göre komplikasyon oranı ve etkinliğinin daha düşük olduğunu düşünüyoruz. Hasta memnuniyeti, cerrahi başarıda altın standart olduğu bilinmelidir.

Anahtar Kelimeler: Göğüs Duvarı Deformiteleri, NUSS, RAVİTCH

TABLO 1

	Ekskavatum	Karinatum	Mikst	P
Yaş	18,1 ± 6,2	16,4 ± 2,8	18,3 ± 2,9	0,157
Cinsiyet				
Kadın	6 (13,6)	3 (14,3)	1 (33,3)	0,646
Erkek	38 (86,4)	18 (85,7)	2 (66,7)	0,646
Yatış Süresi	5,2 ± 3,6	4,9 ± 3,1	8 ± 1,7	0,115
Komplikasyon	14 (31,8)	6 (28,6)	1 (33,3)	0,961

TABLO 2

Komplikasyon	Sayı	Yüzde
Pnx + oksijen	8	38,10%
Pnx + tüp torakostomi	4	19,05%
Yara yeri enf	3	14,29%
Revizyon	3	14,29%
Alerjik reaksiyon	1	4,76%
Plevral efüzyon	1	4,76%
Cilt altı hematom	1	4,76%
Toplam	21	100,00%

SB-083
Göğüs Duvarının Agresif Fibromatozisi: Cerrahi Olarak Tedavi Edilen 6 Olgu

Gökberk Güler[1], Merve Ekinci[1], Şebnem Batur[2], Akif Turna[1]
[1]İstanbul Üniversitesi-Cerrahpaşa Cerrahpaşa Tıp Fakültesi Göğüs Cerrahisi Ana Bilim Dalı, İstanbul
[2]İstanbul Üniversitesi-Cerrahpaşa Cerrahpaşa Tıp Fakültesi Tıbbi Patoloji Ana Bilim Dalı, İstanbul

Amaç: Desmoid tümörler muskuloaponörotik yapılardan kaynaklanır ve miyofibroblastik veya fibroblastik hücrelerden köken aldıkları düşünülür. İnfiltratif büyüme ve lokal nüks eğilimi ile karakterize olmakla birlikte; genellikle metastaz yapmaz. Göğüs duvarının fibromatozisi ise oldukça nadirdir

Olgu: Kurumumuzda 2011 ile 2021 yılları arasında tedavi edilen, göğüs duvarının agresif fibromatozisi tanısı almış yaş ortalaması 50,5 olan 6 hasta irdelendi. Olguların tümü kadın idi. Göğüs duvarında ele gelen şişlik en sık semptom iken; ağrı, öksürük ve balgam şikayetleri de belirtildi. Dört hastada (%66.7) kostada lezyon var iken, 1 hastada (%16.7) batın duvarında, birer hastada da (%16.7) memede ve humerus komşuluğunda agresif fibromatosis bulunuyordu. Tüm olgular da cerrahi rezeksiyon sonrası adjuvan radyoterapi uygulandı. Bir hastada ardışık 7 kez rezeksiyon uygulandı. Olguların 5' inde (%83.3) 3 ay ile 11 yıl arasındaki takiplerde nüks gelişmez iken 1 hastada nüksler izlenmekte ve bu hastada östrojen reseptörü antagonisti (tamoksifen) tedavisi uygulanmaktadır.

Sonuç: Benign bir lezyon olsa da toraksta izlenen agresif fibromatozis lokal olarak çok agresiftir ve nüks izlenebilir. Agresif fibromatozisli hastalarda geniş eksizyonun, adjuvan radyoterapinin ve düzenli takibin ve çıkan kitlelerin rezeksiyonu ile uygulanan lokal radyoterapinin hastalığın tedavisinin başarılı olmasında rolü büyüktür.

Anahtar Kelimeler: Agresif fibromatozis, geniş eksizyon, radyoterapi

1 Nolu Hasta

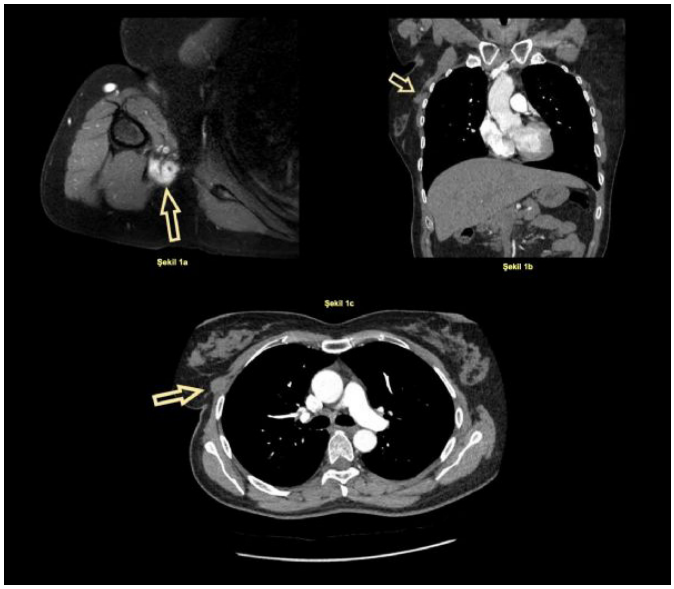

Şekil 1a:Hastanın sağ üst ekstremite MR aksiyal kesitinde humerus proksimalinde, triceps kası medialindeki lezyon Şekil 1b:Hastanın toraks BT koronal kesitinde sağ retropektoral bölgedeki lezyon Şekil 1c:Hastanın toraks BT aksiyal kesitinde sağ retropektoral bölgedeki lezyon

SB-084
Erişkin Yaş Göğüs Duvarı Deformitelerinde Tedavi Yöntemleri: 14 Yıllık Deneyim

Yasemin Büyükkarabacak, Selçuk Gürz,
Mehmet Gökhan Pirzirenli, Ayşen Şengül, Burçin Çelik,
Necmiye Gül Temel, Ahmet Başoğlu
Ondokuz Mayıs Üniversitesi Tıp Fakültesi, Göğüs Cerrahisi Anabilim Dalı, Samsun

Amaç: Pektus Ekskavatum(PE) ve Pektus Karinatum(PK) en sık görülen Konjenital Göğüs Duvarı Deformiteleridir(KGDD). Hastaların bazıları çeşitli nedenlerle erişkin yaşlarda başvururlar. Bu çalışmada, erişkin yaşta cerrahi tedavi yapılan KGDD'li hastalar ve tedavi sonuçlarının sunulması amaçlanmıştır.

Gereç-Yöntem: Ondokuz Mayıs Üniversitesi Göğüs Cerrahisi Kliniğinde Haziran 2007 ve Temmuz 2021 tarihleri arasında KGDD tanısı ile cerrahi tedavi uygulanan 351 hasta retrospektif olarak incelendi. Çalışmaya 18 yaş ve üstü olan 62 hasta dahil edildi. Hastalar PE ve PK olmak üzere gruplandırıldı. Veriler demografi, deformite tipi, cerrahi tedavi yöntemi ve komplikasyonlar yönünden istatistiksel olarak değerlendirildi.

Bulgular: Çalışmaya dahil edilen 62 hastanın %77,4(n=48)'ü

Grup 1, %22,6(n=14)'sı Grup 2'ydi. Grup 1'de hastaların %95,8(n=46)'ine Nuss Tekniği ile minimal invaziv PE düzeltme cerrahisi(MIRPE) uygulandı. Grup 2'de ise hastaların %42,9(n=6)'una Abramson Tekniği ile minimal invaziv PK düzeltme cerrahisi (MIRPC) uygulanırken %57,1(n=8)'ine göğüs duvarı fleksibilitesinin az olmasına bağlı olarak modifiye Ravitch Tekniği ile açık cerrahi tedavi uygulandı. Minimal invaziv cerrahi yöntemle tedavi oranları bakımından, gruplar arasında anlamlı fark vardı.(p<0,05) MIRPE yapılan hastaların 1'inde cerrahiden 1 ay sonra barın dönmesi ve aşırı ağrı sebebiyle Ravitch tekniği ile açık cerrahi tedavi yapıldı. MIRPE yapılan bir hastada perikardial effüzyon, bir hastada plevral effüzyon ve bir hastada minimal pnömotoraks gelişti. Tüm komplikasyonlar sekelsiz geriledi.

Sonuç: Erişkin yaş toraks duvarı deformitesi olan PE hastalarında minimal invaziv düzeltme ameliyatları güvenle ve efektif olarak uygulanırken, PK'lu hastalarda ve MIRPE'nin başarısız olduğu olgularda, modifiye Ravitch tekniği ile cerrahi tedavi halen en uygun yöntem olarak geçerliliğini korumaktadır.

Anahtar Kelimeler: deformite, erişkin, pektus

SB-085
Pektus Arkuatumun Kondrosternoplasti ile Cerrahi Konstruksiyonu

Sezer Aslan[1], Esra Yamansavcı Şirzai[2], Gamze Gül Tiryaki[1], Jeyhun Pashayev[1], Reyhan Ertan[1], Tunç Laçin[1]
[1]Marmara Üniversitesi, Pendik Eğitim ve Araştırma Hastanesi, Göğüs Cerrahisi ABD, İstanbul
[2]Sağlık Bilimleri Üniversitesi Dr Suat Seren Göğüs hastalıkları ve Cerrahisi Eğitim ve Araştırma Hastanesi, İzmir

Amaç: Pektus arkuatum, karinatum göğüs duvarı defektinin alt tipi olan kondromanubrial - manubriumun ve superior kostal kartilajların protrüzyonu ve korpus sterninin ekskavatik olması ile karakterize sert bir gögüs duvarı deformitesidir. Bu tip deformitenin düzeltilmesi için modifiye ravitch teknikleri kullanılmaktadır. Kasım 2018-Temmuz 2021 arasında opere edilmiş 11 pektus arkuatum hastası sunulmuştur.

Gereç-Yöntem: Modifiye Ravitch sternokondroplasti operasyonu, deforme kosta-sternal eklem dahil protrüzyonu sağlayan kıkırdak yapıların rezeksiyonu ve sternum anterior yüzüne yapılan wedge osteotomi sonrası sternumun stabilize edilmesini içermektedir. Sternum stabilizasyonu; 9 hastada birbirine paralel 2 adet titanyum plağın sternumun uzun aksına paralel bir şekilde sternuma titanyum vidalar ile sabitlenmesi ile yapılırken 2 hastada ise birbirine paralel iki adet titanyum plağa ek olarak birer adet sternum üzerine pektus barı yerleştirilmesi ile yapıldı. Bu yöntem kullanılarak opere edilen hastalarımızın sonuçları retrospektif olarak değerlendirilmiştir.

Bulgular: Yaş ortalaması 26,3(17-47) idi. Operasyon süresi ortalama 142(100-200) dakika, kan kaybı ortalama 100 cc. Ortalama hastanede yatış süresi 6 (4-9) gündü.Submammarian insizyon kullanılan bayan hastamızda yara serinde seroma, drenaj ve pansuman ile geriledi. Ek mortalite ve morbidite saptanmadı. Analjezi için postoperatif ilk gün hasta kontrollü intravenöz opioid ve paranteral parasetamol, non-steroid antiinflamatuar kullanıldı. Postoperatif 4. günden sonra oral analjezik preparatlara geçildi. Ortalama takip süresi 20 ay olan hasta grubumuzda düzenli fizik tedavi programı ile günlük aktivitelerine 3. haftadan sonra geri dönmüşlerdir.

Sonuç: Pektus ekskavatum ve karinatum hastalarında açık cerrahi onarım yöntemleri yerine minimal invazif cerrahi yaklaşımları günümüzde tercih edilmektedir. Ancak pektus arkatumda tek seçenek açık cerrahidir. Kostosternal rezeksiyon ve sternal wedge osteotomi sonrası titanyum plak ve pektus barı ile stabilizasyon uyguladığımız hastalarımızda memnuniyet %100'dür.

Anahtar Kelimeler: Pektus Arkuatum, Ravitch, Titanyum Plak

Radyolojik görüntü

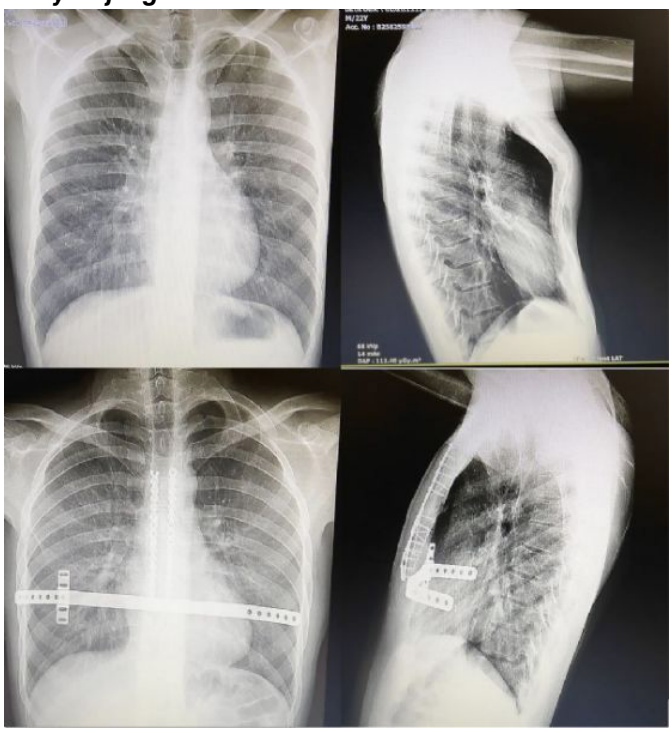

Pektus arkuatum nedeniyle opere edilen 22 yaşında erkek hastanın öncesi ve sonrası posteroanterior ve lateral grafileri-sternum stabilizasyonu için titanyum plak ve pektus bar kullanılması

SB-086
Göğüs Duvarının Primer Kemik Tümörlerinde Cerrahi: Tek Merkez Deneyimi

Esra Yamansavcı Şirzai, Ahmet Üçvet, Serkan Yazgan, Erdi Çiğdem
SBÜ İzmir Dr. Suat Seren Göğüs Hastalıkları ve Cerrahisi Eğitim Araştırma Hastanesi, 1. Göğüs Cerrahisi Kliniği

Amaç: Göğüs duvarının (GD) primer kemik tümörleri nadir neoplazmlardır. Bu tümörlerin erken teşhisi ve agresif cerrahi rezeksiyonu kür sağladığı gibi uzun vadeli sonuçlar yüz güldürücüdür. Bu çalışmada, GD primer kemik tümörleri nedeniyle opere olan hastaların tanı ve cerrahi sonuçları analiz edilmiştir.

Metod: Ocak 2010 ve Aralık 2020 tarihleri arasında, kliniğinimizde primer göğüs duvarı tümörü tanısı ile opere edilen 25 hasta retrospektif olarak incelendi. Rekonstrüksiyon amacı ile sentetik greftler ve/veya titanyum plaklar kullanıldı. Malign olduğunu bildiğimiz hastalarda tümörden 4 cm salim alan bırakılarak rezeksiyon uygulandı. Tanısız ya da benign hastalarda ise minumum 2 cm güvenli cerrahi sınır bırakılarak rezeksiyon uygulandı.

Bulgular: Hastalardan 10'u kadın, 15'i erkekti. Ortalama yaş 40.9+/-15,56 idi. Hastalardan 9 (%36) malign, 16 (%64) benign natürde idi. 23 (%92) hastada tümör kotlarda, iki (%8) hastada sternumda lokalize idi. En sık karşılaşılan malign tümör 8 (%32) hastada kondrosarkom, benign tümör ise 5 (%20) hastada fibröz displazi olarak saptandı. Ortalama hastanede kalış süresi 3.19 +/- 3.19 gün olarak bulundu. Olgularımızda postoperatif mortalite görülmedi. Malign tanılı hastalarımıza patoloji raporlarındaki negatif cerrahi sınır göz önüne alınarak adjuvan kemoterapi ya da radyoterapi uygulanmamıştır. Lokal nüks herhangibir hastamızda saptanmazken, klavikula ve multiple kot rezeksiyonu yapılan bir hastamızda (%11,1) operasyondan bir yıl sonra pulmoner ve plevral metastaz saptanmış, wedge rezeksiyon ve plörektomi uygulanmıştır. Hastaların ortalama takip süresi 58.92 +/- 39.04 aydır.

Sonuç: Primer göğüs duvarı tümörlerinde geniş marj bırakılarak yapılan rezeksiyonlar sayesinde kabul edilebilir morbidite ve mortalite ile başarılı sonuçlar elde edilebilmektedir.

Anahtar Kelimeler: Göğüs duvarı tümor, kemik tümörü, Göğüs duvarı rezeksiyonu

SB-087
Pektus Ekskavatumun Minimal İnvazif Cerrahi Tedavisi

Tunç Laçin[1], Esra Yamansavcı Şirzai[2], Taner Ege[1], Bihter Sayan[1], Nezih Onur Ermerak[1], Sezer Aslan[1], Gamze Gül Tiryaki[1], Jeyhun Pashayev[1], Reyhan Ertan[1], Gülnihal Mihriban Yağcı[1], Mohamad Kenan Atasi[1], Bedrettin Yıldızeli[1]
[1]Marmara Üniversitesi, Pendik Eğitim ve Araştırma Hastanesi, Göğüs Cerrahisi ABD, İstanbul
[2]Sağlık Bilimleri Üniversitesi Dr Suat Seren Göğüs hastalıkları ve Cerrahisi Eğitim ve Araştırma Hastanesi, İzmir

Amaç: Pektus ekskavatum(PE) göğüs ön duvarının en sık görülen deformitesidir. Genellikle şikayet kozmetik(psikososyal) iken nadiren de olsa çarpıntı, erken yorulma, egzersiz intoleransı gibi kardiyopulmoner şikayetler de görülebilir. Bu çalışmada prospektif olarak veri tabanına işlediğimiz PE deformiteli hastalarda uygulanan minimal invazif cerrahinin sonuçlarını retrospektif değerlendirdik.

Gereç-Yöntem: Eylül 2018-Ağustos 2021 tarihleri arasında minimal invazif cerrahi uygulanan 163 (135E,28K, ortalama yaş:19,03,aralık:9-46) hastanın bilgileri değerlendirildi. Muayene sonrası iki yönlü akciğer filmi, elektrokardiyografi ve derin pektusu olanlarda toraks BT çekildi. Hasta demografileri, semptom, deformite çeşidi, önceki düzeltme girişiminin verileri, bar sayısı ve uzunluğu, cerrahi süresi, hastanede yatış süreleri değerlendirildi. Cerrahi yöntemi için tek lümenli tüp entübasyonu, videotorakoskop ile karbondioksit insüflasyonu uygulandı. Uygun sayıda ve uzunluktaki (en kısa 220mm, en uzun 350mm)bar yerleştirilmesi sonrası analjezi intravenöz hasta kontrollü analjezi (PCA) ile sağlandı.

Bulgular: PE deformitesinin 7'si(%4.3) asimetrikti. Hastaların 2'si daha önce Ravitch operasyonu geçirmişti. Altı(%3.7) hastada kardiyak şikayetler(2 MY,1sinüs taşikardisi, 1 sağ ventrikül basısı, 2 aritmi), 3(%1.8) hastada ise efor ile nefes darlığı şikayeti mevcuttu. 153 hastada ise şikayet kozmetik deformiteydi. Seksendört hastada(%51.5) tek bar, 75(%46) hastada iki bar ve 4(%2.5) hastada 3 bar yerleştirildi. Ortalama ameliyat süresi 73 dakika(30-150), ortalama hastanede yatış süresi 4,3 (2-11) gündü. Perop komplikasyon olarak diyafragm laserasyonu(n=2), postop komplikasyon olarak her iki elde venöz yetmezlik(n=1)(kısa bar ile revizyon), brakiyal pleksus hasarı (n=1)(fizik tedavi uygulandı) ve yara yeri enfeksiyonu(n=4) gelişti. Hastaların 22'sinin(%13.5) barı ortalama 26 ay sonunda çekildi. Hasta memnuniyetsizlik oranı %1,8(n=3)di.

Sonuç: Videotorakoskopik girişimi başarı ile kullanan kliniklerde PE'li hastaların minimal invazif cerrahi ile düzeltilmesi kısa ameliyat süresi, minimal kan kaybı, kısa hastane yatış süreleri, düşük morbidite ve yüksek hasta memnuniyeti sağlamaktadır. Cerrahi sırasında hastaya uygun bar uzunluğunun ve bar sayısının bulunması belli bir tecrübeye ulaştıktan sonra kolaylıkla sağlanmaktadır.

Anahtar Kelimeler: Pektus ekskavatum, minimal invavif cerrahi, videotorakoskopi

Pektus ekskavatum

15 yaşındaki erkek hastanın preop ve postop görüntüleri

SB-088
Pektus karinatum deformitesinin onarımında cerrahi tedavi ve ortez kullanımının hasta memnuniyet ölçeği ile kıyaslanması

Hüseyin Yıldıran, Halil Şen
Selçuk Üniversitesi Tıp Fakültesi, Göğüs Cerrahisi Anabilim Dalı, Konya

Amaç: Pektus karinatum toraks duvarı deformiteleri içinde ikinci sıklıkla görülen deformitedir. COVID-19 pandemisi sürecinde elektif operasyonların ertelenmesi nedeniyle bu deformiteye sahip olgularda ortez seçeneği ön plana çıkmaya başlamıştır. Bu çalışmadaki amaç, ortez tedavisi uygulanan olgulardaki memnuniyetin cerrahi onarım yapılmış olgularla kıyaslanması ve sonuçlarının sunulmasıdır.

Gereç-Yöntem: Mart 2019 ve pandeminin ilan edildiği Mart 2020 tarihleri arasında pektus karinatum nedeniyle opere edilen olgular "cerrahi grubu"nu oluştururken, Mart 2020–Ocak 2021 arasında ise pektus karinatum deformitesinin ortezle onarımı yapılan olgular "ortez grubu"nu oluşturdu. Olguların yaş, cinsiyet, ve uygulanan tedavileri kaydedildi. Cerrahi grubuna ameliyattan en az 1 yıl sonra, ortez grubuna ise ortez kullanımına başlandıktan en az 1 ay sonra Brompton ölçeği uygulandı. Ölçek verileri SPSS 27.0 kullanılarak iki grup arasında kıyaslandı.

Bulgular: Çalışmaya yaş ortalaması 13,92±2,60 olan 26 erkek hasta dahil edildi. "Cerrahi grubu"nda 11 hasta ve "ortez grubu"nda 15 hasta mevcuttu. Brompton ölçeği skor ortalaması cerrahi ve ortez grubunda sırası ile 60±4,88 ve 67,64±6,04 olarak bulundu ve iki grup arasında istatistiksel olarak anlamlı fark belirlendi($p<0,05$).

Sonuç: Covid-19 pandemisinin başlaması elektif cerrahilerin ertelenmesini gerektirmiştir. Bu nedenle pektus karinatum deformitelerinin cerrahi onarım ameliyatları kliniğimizde de ertelenmiştir. Bu dönemde cerrahi dışı tedaviler ön plana çıkmıştır. Brompton skorlamasında maksimum alınabilecek puan 84 olup, 41 puan ve üstü hasta memnuniyetini göstermektedir. Bu çalışmadaki hastaların tümünde 41 puanın üzerinde sonuç elde edilmiştir. Cerrahi grubundaki memnuniyetin ortez grubuna göre düşük olmasının cerrahiye bağlı ağrı, ameliyat skarları ve komplikasyonlara bağlı olabileceği düşünülmüştür.

Ortez tedavisi memnuniyet oranı yüksek, küçük yaş grubunda da rahatlıkla uygulanabilen, ağrısız, komplikasyon oranı düşük bir tedavi seçeneği olarak akılda tutulmalıdır.

Anahtar Kelimeler: memnuniyet ölçeği, ortez, pektus karinatum

SB-089
Göğüs Duvarı Deformitesi Nedeniyle Açık Cerrahi Teknik Uygulanan Olgu Serisi

Meltem Sevinç, Umut Öykü İskenderoğlu, Berfin Kızıldağ Aktaş, Volkan Karaçam
Dokuz Eylül Üniversitesi Hastanesi, Göğüs Cerrahisi Anabilim Dalı, İzmir

Amaç: Göğüs duvar deformitesi nedeniyle 2016-2021 yılları arasında modifiye Ravitch tekniği ile opere edilmiş olguların memnuniyet düzeyi, postoperatif ağrı düzeyi, peroperatif ve postoperatif komplikasyon sıklığı, hospitalizasyon süresi, peroperatif plak ve vida kullanımının değerlendirilmesi amaçlanmıştır.

Gereç-Yöntem: 2016-2021 yılları arasında kliniğimizde göğüs duvar deformitesi nedeniyle açık cerrahi uygulanan yaşları 12-45 (ort.19,07) arasındaki 26 olgu retrospektif olarak hasta kayıtlarından taranmıştır. Açık cerrahi yapılan bu olgularda kotlar

subperiostal olarak çıkarılmış, sternuma wedge osteotomi uygulanmış, akabinde titanyum mesh, plak ve vidalar ile onarım gerçekleştirilmiştir. Mikst göğüs duvar deformitesi olan bazı olgularda titanyum bar ve stabilizatör kullanılmıştır.

Bulgular: 26 kişilik olgu serisinde 8 kadın(%30) ve 18 erkek(%70) bulunmaktadır. Ortalama hastanede yatış süresi 4,6 gündür. 16 olguda (%61,5) plak ve vida, 4 olguda (%15) titanyum mesh kullanılmıştır. 6 olguda (%23) sadece parsiyel kot rezeksiyonu yapılmıştır. 9 olguda (%34,6) hemovak dren kullanılmıştır. Ortalama 100 cc drenaj olmuştur. 3 olguda (%11,5) postoperatif dönemde pnömotoraks gözlenmiştir. Cerrahi işlem uygulanmamış olup, olgular nazal oksijen ile tedavi edilmiştir. 5 olguda (%19,2) nüks, 5 olguda (%19,2) geç komplikasyon görülmüştür. Olgulara Krasopoulus ve ark. tarafından geliştirilen yeni tek basamaklı memnuniyet anketi yapılmıştır; en düşük 52, en yüksek 80 puan verilmiştir. Memnuniyet puan ortalaması 72 olarak hesaplanmıştır.

Sonuç: Uygun vakalarda açık cerrahi teknik, en az minimal invaziv göğüs duvarı onarımı kadar yüz güldürücü ve memnuniyet düzeyi yüksek bir cerrahi yöntemdir.

Anahtar Kelimeler: Mikst Tip Göğüs Duvarı Deformitesi, Modifiye Ravitch Prosedürü

SB-090
Uniportal torakoskopik diyafram plikasyonu: 28 vakanın retrospektif analizi

İlhan Ocakcıoğlu, Ahmet Gökhan Gündoğdu, Nurettin Yiyit
SBÜ Sancaktepe Şehit Prof. Dr. İlhan Varank Suam, Göğüs Cerrahisi Kliniği, İstanbul

Amaç: Video yardımlı torakoskopik cerrahinin avantajları ve artan endikasyonlarına rağmen, diyafram paralizi ya da eventrasyonun cerrahi tedavisinde yaygın olarak torakotomi tercih edilmektedir. Yapılan az sayıdaki çalışma çoğunlukla multiport ya da hibrid çalışmalardan oluşturmaktadır. Çalışmamızda geleneksel torakotomi ya da multiportal torakoskopik yaklaşımlar yerine uniportal yaklaşım ile uygulanan diyafram plikasyonunun yapılabilirliğini ve klinik sonuçlarını sunmayı amaçladık.

Gereç-Yöntem: 2013-2021 yılları arasında uniportal VATS diyafram plikasyonu uygulanan 28 semptomatik hastanın klinik verileri retrospektif olarak değerlendirildi. Preoperatif radyolojik değerlendirme tüm hastalarda akciğer grafisi ve toraks bilgisayarlı tomografisi kullanılarak gerçekleştirildi. Hastalar yaş, cinsiyet, ek hastalık, etyoloji, semptom, semptom süresi, taraf, ameliyat süresi, intraoperatif ve postoperatif komplikasyon, drenaj miktarı, dren kalış süresi, hastanede yatış süresi, preoperatif ve postoperatif akciğer fonksiyon testleri (FEV1), vizüel analog skala (VAS), narkotik analjezik kullanımı, yoğun bakım ihtiyacı, takip süresi ve nüks açısından değerlendirildi.

Bulgular: Yirmi sekiz hastanın 17'si erkek 11'i kadın idi. Yaş ortalaması 50.2 ± 13.7 yıl idi. Diyafram patolojisi 18 hastada sol, 10 hastada sağ tarafta idi. Hastaların tamamında torakoskopik olarak diyafram plikasyonu gerçekleştirildi ve torakotomi ihtiyacı gerekmedi (Resim 1). Ortalama ameliyat süresi 46.2 ± 11.5 dakika idi. Ortalama hastanede kalış süresi 3. ± 1.3 gün olup takip süresince hastaların hiç birinde nüks gelişmedi.

Sonuç: Uniportal VATS diyafram plikasyonu düşük morbidite oranları, düşük ağrı düzeyi, kısa hastanede kalış süresi ve daha iyi estetik sonuçlar ile torakotominin yerine kullanılacak minimal invaziv bir cerrahi yaklaşımdır ve aynı derecede etkili olabilir.

Anahtar Kelimeler: Diyafram paralizi, Plikasyon, VATS

Resim 1

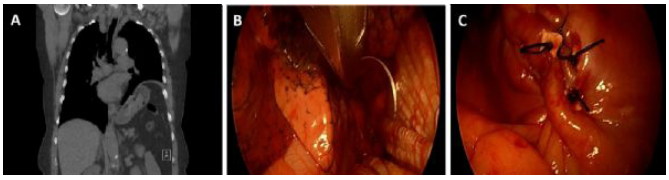

Resim 1 a: Toraks BT de yükselmiş sol diyafram görünümü Resim 1 b: Torakoskopik plikasyon Resim 1 c: Plike edilmiş diyafram

SB-091
Torasik outlet sendromunda supra/ infraklavikuler yaklaşım sonuçları: Tek merkezde 10 yıllık deneyim

Ayten Kayı Cangır, Yusuf Kahya, Bülent Mustafa Yenigün, Ayşe Uğurum Yücemen, İslam Aktürk
Ankara Üniversitesi, Tıp Fakültesi, Göğüs Cerrahisi Anabilim Dalı, Ankara

Amaç: Torasik Outlet Sendromunda (TOS) günümüzde ideal cerrahi yaklaşım yöntemi tanımlanmamış olup genellikle cerrahın deneyimine göre yöntem tercih edilmektedir. Supraklaviküler/İnfraklaviküler (SK/İK) yaklaşım düşük komplikasyon oranı, daha kısa hastanede yatış süresi ve erken taburculuk nedeniyle günümüzde TOS cerrahisinde güvenle uygulanmaktadır.

Bu çalışmada SK/İK yaklaşımla cerrahi uygulanmış TOS hastalarının postoperatif sonuçlarının sunulması amaçlandı.

Gereç-Yöntem: Ankara Üniversitesi Tıp Fakültesi Göğüs Cerrahi Anabilim Dalı'nda 2011-2021 yılları arasında TOS nedeniyle opere edilen 105 hasta çalışmaya dahil edildi. Tüm hastaların preoperatif tetkik sonuçları Multidisipliner TOS Konseyi'nde (MTOSK) tartışılarak cerrahi tedavi kararı alınmıştır. MTOSK'inde; nörojenik ve arteriyal bulguları ön planda olan hastalara SK, venöz bulguları ön planda olan hastalara İK, kombine bulguları olan hastalara eş zamanlı SK+İK yaklaşım önerildi. Hastaların hastanede yatış süreleri, operatif mortalite ve morbidite oranları değerlendirilmiştir.

Bulgular: Yüz beş hastaya toplam 113 operasyon uygulandı. Cinsiyet dağılımı; kadın (n=90, %86), erkek (n=15, %14) idi. Medyan yaş 33,9 (14-60) hesaplandı. Yaklaşım yöntemleri sırasıyla; SK %64 (n=72), İK %30 (n=34), tek kesiden SK+İK

%6 (n=7) oranındaydı. Operasyon tarafı: sağ (n=57), sol (n=48), bilateral (n=8) şeklindeydi. Postoperatif hastanede medyan yatış süresi 2,9 (2-5) gün, %0,02 (n=3) hastada postoperatif morbidite izlendi.

Sonuç: TOS'da henüz cerrahi tedavi kararında ve cerrahi yaklaşım yönteminin belirlenmesinde tanımlanmış net kriterler yoktur. SK yaklaşım toraks çıkışında bası altında olan subklavyen arter ve brakial pleksusun güvenli ve kolay diseksiyonuna imkan sağlarken, İK yaklaşım ile m.subklavius ya da m.pektoralis minör tendonları tarafından bası altında olan subklavyen venin güvenli diseksiyon imkanı sağlanır. Bu yaklaşım yöntemleri göğüs cerrahisi uzmanlarınca kısa hastane yatış süresi ve düşük morbiditeyle gerçekleştirilebilir.

Anahtar Kelimeler: Torasik outlet sendromu, supraklaviküler yaklaşım, infraklaviküler yaklaşım

SB-092
Künt Travmaya Sekonder Pnömotoraksda Gözlem Tedavisi Güvenli midir?

Özgür İşgörücü
İstanbul Yedikule Göğüs Hastalıkları ve Göğüs Cerrahisi E.A.H. Göğüs Cerrahisi Kliniği

Amaç: Özellikle künt travmalar sonrası bilgisayarlı tomografi kullanım sıklığı artmasıyla akciğer grafisi ile tespit edilemeyen minimal pnömotorakslar daha sık saptanmaktadır. Çalışmamızın amacı, tedavi edilen künt travmaya sekonder pnömotraks hastaların sonuçlarını incelemek ve bu grup hastada tedavi protokolüne katkı sağlamaktır.

Yöntem: Ocak 2019'den Ocak 2020 arasındaki bir yıllık sürede acil servise başvuran künt travma sonrası pnömotoraks tespit edilen hastalar retrospektif olarak incelendi. Demografik bilgilere ilaveten yaralanmanın tipi, şiddeti, pnömotoraks boyutu, yapılan tedavi, yoğun bakım ihtiyacı, yatış süresi, komplikasyonlar ve mortalite verileri kaydedildi. Konservatif olarak takip edilen hastalara 2-4 lt/dk oksijen inhalasyonu uygulandı, tüp torakostomi ile tedavi edilen hastalara 28-32 F tüp yerleştirildi. Konservatif ve invaziv takip edilen gruplar karşılaştırıldı, konservatif tedavide başarısızlığa yol açan faktörler analiz edildi.

Bulgular: Ocak 2019'den Ocak 2020 arasında acil servise künt travma ile başvuran 766 hasta incelendi, 142 olguda künt travmaya sekonder hemopnömotoraks olduğu saptandı. Çalışma kriterlerine uymayan olguların dışlanması ardından belirlenen 103 hasta analiz edildi(Şekil 1). Çok değişkenli analizler ile pnömotoraks boyutu (p=0.73) ve pozitif basınçlı ventilasyonun konservatif yönetimde ek başarısızlık riski oluşturmadığı saptandı (p=0.21). Buna karşılık, çok değişkenli Cox regresyon analizi hemotoraksın varlığı ve ciltaltı amfizem varlığının (sırasıyla HR=15.5; p=0.016 ve HR=13.7; p=0.017) konservatif tedavide başarısızlığa yol açtığı saptandı.(Tablo-1)

Sonuç: Künt travma sonrası saptanan pnömotoraksda konservatif olarak yönetilen hastaların çoğunun göğüs dreni gerektirmeden başarıyla yönetilmektedir. Bu durum dikatli bir gözlemle ventilatör tedavisi gerektiren hastaları da içerir. Hemotoraks ve cilt altı amfizemi varlığında konservatif tedavi başarısızlık riski artmaktadır, bu grup hastada invazif yaklaşıma öncelik verilmelidir.

Anahtar Kelimeler: travma, pnömotoraks, tüp torakostomi

Şekil 1

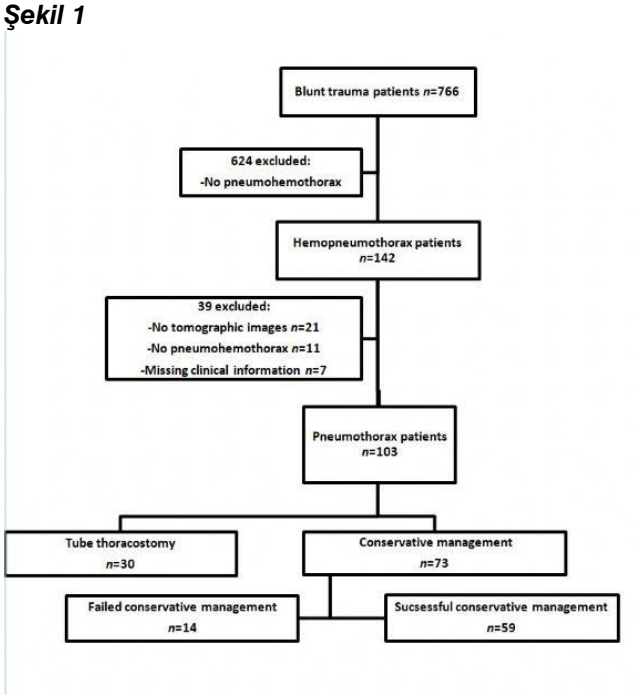

Çalışma grubu ve dışlanan olgular

Tablo 1

Variable	Hazard Ratio	p value	95% CI
Size of pneumothorax (>=10mm vs <10 mm)	11.0	0.08	0.73-166
Hemothorax	15.5	0.016	1.64-147
Subcutaneous emphysema	13.7	0.017	1.59-118

Travmatik pnömotoraksda konservatif tedaviyi başarısızlığa uğratan faktörlerin Cox regresyon yöntemi ile çok değişkenli analizi

SB-093
Öksürüğe Bağlı Kaburga Kırıkları: 75 hastalık seri

Mehmet Oğuzhan Özyurtkan[1], Zeliha Arslan Ulukan[2], Oğuzhan Cücü[3]
[1]Biruni Üniversitesi Tıp Fakültesi Medicana International İstanbul Hastanesi, Göğüs Cerrahisi Anabilim Dalı, İstanbul
[2]Biruni Üniversitesi Tıp Fakültesi Medicana International İstanbul Hastanesi, Göğüs Hastalıkları Anabilim Dalı, İstanbul
[3]Biruni Üniversitesi Tıp Fakültesi Medicana International İstanbul Hastanesi, Anesteziyoloji ve Reanimasyon Anabilim Dalı, İstanbul

Amaç: Öksürük sonrası kaburga kırığı (KK) gelişen hastaları incelemek.

Gereç-Yöntem: 2008-2019 arasında öksürük sonrası göğüs ağrısı başlayan ve KK saptanan hastaların genel özellikleri incelendi.

Bulgular: Kırk dört kadın (%59), 31 erkek (%41) hastanın ortalama yaşı 58±19'di. On altı (%21) hastada KK uzun süreli öksürük (>=3 hafta) sonucuydu. Öksürük etiyolojisi 22 hastada (%29) ÜSYE, 20 hastada (%27) KOAH, 18 hastada (%24) pnömoni, 9 hastada astım (%12) ve 6 hastada emboliydi (%8). ÜSYE hastaları daha gençti (46 yaş vs 63 yaş, p=0.0002). KK %93 hastada toraks tomografisiyle saptandı. Kırk üç hastada (%57) tek, 32 hastada (%43) birden fazla KK vardı. Birden fazla KK yaşlılarda (65 yaş vs 53 yaş, p=0.002) daha sıktı. KK 43 hastada (%57) sağ, 27 hastada (%36) soldayken 5 hastada (%7) bilateraldi. KK sıklıkla kemiğin anterior kısımdaydı (n=36, %48). Kırıklar 6 (%21) ve 5 (%16) numaralı kaburgalarda sıktı. Lateralde KK gençlerde daha fazlaydı (50 yaş vs 62 yaş, p=0.005). Yirmi yedi hastada (%36) kemik metabolizma rahatsızlığı (osteoporoz, paratiroid hormon ve d-vit bozuklukları) vardı. Bu hastalarda birden çok kırık genelde daha fazlaydı (%46 vs %31, p=0.007). Antikoagülan kullanan bir hastada (%1.3) müdahale gerektirmeyen kontüzyon ve hemotoraks görüldü. Tüm hastalara uygun analjezik tedavi uygulandı. Yatarak tedavi edilen pnömonili bir hasta sepsisten ve KOAH tanılı bir hasta MI'dan kaybedildi. Kalan hastalarda takipte ağrı geçti.

Sonuç: Öksürük sonrası göğüs ağrısı meydana gelen hastalarda KK düşünülmelidir. Yaşlılarda öksürük sonrası birden fazla KK görülebilir. Lateral KK sıklıkla gençlerde görülürken, yaşlı veya kemik metabolizması bozukluğu olanlarda anterior veya posterior kısım daha çok kırılmaktadır.

Anahtar Kelimeler: Göğüs ağrısı, Kaburga kırığı, Öksürük

SB-094
Port Kateter İmplantasyonunun Uzun Dönem Komplikasyonları

Seçkin Deniz, İsmail Dal, Deniz Ezgi Mahmutoğlu, Mehmet Yıldırım, Muharrem Çelik, Tamer Okay
Dr. Siyami Ersek Göğüs Kalp Damar Cerrahisi Eğitim ve Araştırma Hastanesi Göğüs Cerrahisi Kliniği

Amaç: Bu çalışmada port kateter taktığımız hastalarda karşılaştığımız majör iki komplikasyon olan port kateteri pinch off sendromu ve VCS sendromu deneyimlerimizi paylaşmayı hedefledik.

Gereç-Yöntem: 2008 - 2021 yılları arasında kliniğimizde port kateter taktığımız 1608 olguya ait tıbbi kayıtlar geriye dönük olarak incelendi. Olgularda izlediğimiz iki majör komplikasyon olan port kateter pinch off sendromu ve VCS sendromu olguları değerlendirildi. İşlem sonrası kontrol PA AG rutin olarak görülmektedir. Bir hafta sonra her hasta poliklinik kontrolüne çağırılmaktadır.
Bulgular: 795 hastada kolorektal karsinom 279 hastada mide kanseri 244 hastada meme kanseri 46 hastada baş boyun bölgesi kanserleri 33 hastada özofagus kanseri 204 hastada diğer maligniteler nedeniyle port kateteri implantasyonu yapılmıştır. Ortanca yaş 58 (19 - 83) 876 erkek ve 731 kadın hasta 924 hastada sağ subklavian vene kateter takılırken (erken dönem yaklaşımımız) 555 hastada sağ juguler ven tercih edilmişti (güncel yaklaşımımız) 169 hastada diğer venler tercih edilmişti. Operasyona bağlı 11 hastada majör komplikasyon gelişti (%0.7). 7 hastada vena cava superior sendromu, 5 hastada port kateteri pinch off sendromu, 2 hastada ise port kateteri bağlantı yerinden ayrılarak kalp boşluklarına migre oldu. Operasyona bağlı mortalite yaşanmadı.

Sonuç: Port kateteri implantasyonuna bağı majör komplikasyon son derece nadir görülür. Port kateterlerin subklavian ven yerine juguler venlerden takılması komplikasyon oranını düşürmektedir. Port kateteri pinch off sendromu gelişen olguların tümü subklavian vene girişim yapılan hastalardı. Bu komplikasyonlar ancak multidisipliner işbirliği içerisinde çözülebilir. Kalp ve damar cerrahisi ve özellikle girişimsel radyoloji bölümlerinin katkısı hayatidir.

Anahtar Kelimeler: Port Katater, Komplikasyon, Kemoterapi

Port Komplikasyon Örneği

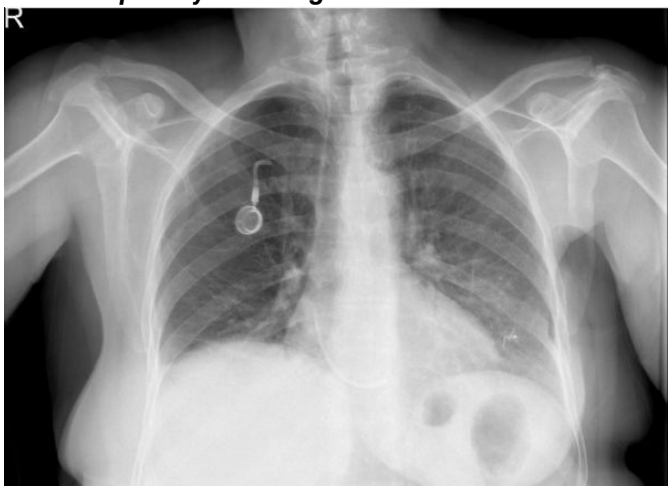

SB-095
Suriye'de Savaş ile İlişkili Göğüs Travmaları, Tek Merkez Deneyimi

Ahmet Uluşan, İbrahim Emre Tunca, Maruf Şanlı, Ahmet Ferudun Işık
Gaziantep Üniversitesi, Göğüs Cerrahisi Anabilim Dalı

Amaç: Suriye iç savaşı ciddi ölümlere ve yaralanmalara yol açmıştır. Göğüs cerrahisi bir savaş cerrahisi olduğu için bu savaşta etkinliğini göstermiştir. Bu çalışmada, savaşla ilişkili Suriye'den tarafımıza sevk edilen göğüs travması hastalarının etiyolojisi, morbitite ve mortalitesini analiz ettik.

Gereç-Yöntem: 2012'den 2017'ye kadar, 47 hastaya Gaziantep Üniversitesi Şahinbey Araştırma ve Uygulama Hastanesi'nde göğüs travması nedeniyle cerrahi tedavi uygulandı. Demografik ve ilgili klinik bilgiler, hastane kayıtlarından geriye dönük olarak toplandı. Veriler yaralanma mekanizması, cinsiyet ve yaş, bulgular, tedavi yöntemi, komplikasyonları ve hastanede kalış süresi, morbidite ve mortaliteyi içeriyordu. Yaralanmalar penetran (ateşli silah veya şarapnel yaraları) ve künt yaralanmalar olarak sınıflandırıldı.

Bulgular: Hastaların ortalama yaşı 25.4 yıl (4-43 yıl) ve 40 hasta erkekti (% 85). Ne yazık ki, 6 hasta 18 yaşın altındaydı. 41 hastada (% 87,2) penetran, 6 hastada (% 12,8) künt yaralanma vardı. Göğüste en çok delici yaralanmalara şarapnel (% 61,7) neden oldu. On bir hasta, kabul edilmeden önce başka bir hastanede acil torakotomi yaptırmıştı. Hastaların % 45,45'inde pnömotoraks, hemotoraks ve ya her ikisi vardı. % 23,64'ünde akciğer kontüzyonu vardı. Cerrahiye bağlı ölüm veya büyük morbidite meydana gelmedi. Bir hasta kabulden 35 gün sonra öldü; bu hastada ölüm nedenleri bronkobiliyer fistül, hipovolemik şok ve sepsise bağlıydı. Toplam vakalarda mortalite oranı% 2,13 idi.

Sonuç: Toraks travmalı hastalara cerrahi müdahale, diğer sistem yaralanmalarına göre hayat kurtarıcı ve tatmin edicidir. Savaş cerrahisinde multidisipliner bir yaklaşım elzemdir.

Anahtar Kelimeler: Suriye İç Savaşı, Savaş Cerrahisi, Göğüs travması

Göğüs Travması Tanıları ve Oranları

Tanı(ICD11)	N	%
Travmatik pnomotoraks	28	25,45
Travmatik hemotoraks	22	20
Akciğer kontüzyonu	26	23,64
Trakea yaralanması(toraks)	4	3,64
Özefagus yaralanması(toraks)	4	3,64
Damar yaralanması(Torakal aorta dahil)	5	4,55
Diyafragma yaralanması	1	0,91
Kalp yaralanması (perikard)	3	2,73
Toraks duvar yaranması	6	5,45
Brakial pleksus yaralanması	1	0,91
Bronkoplevral fisül	1	0,91
Lenfatik kanal yaralanması(toraks)	1	0,91
Parankim laserasyonu	7	6,36
Bronkobilier fistül	1	0,91
Toplam	110	100

**Bazı hastalar birden çok tanıya sahiptir.*

Göğüs Travmalı hastaların Yönetimi

Yapılan İşlem	N	%
Yabancı cisim çıkarılması(mermi ve ya şarapnel)	15	24,19
Konservatif tedavi	13	20,97
Akciğer parankim tamiri	7	11,29
Göğüs duvarı rekonstruksiyonu	6	9,68
Büyük damar onarımı	5	8,06
Sadece tüp torakostomi	4	6,45
Özefagus tamiri	4	6,45
Traea rezeksiyonu ve rekonstruksiyonu	3	4,84
Perikardiyal pencere açılması	3	4,84
Diyafragma rüptür tamiri	1	1,61
Duktus torasikus ligasyonu	1	1,61
Toplam	62	100

**Bazı hastalara birden çok işlem uygulanmıştır.*

SB-096
Türkiye'de non-kistik fibrozis bronşektazisi için akciğer nakli: İlk kurumsal deneyim

Mustafa Vayvada[1], Abdurrahim Gördebil[2], Ertan Sarıbaş[3], Yeşim Uygun Kızmaz[4], Sevinç Çıtak[1], Murat Ersin Çardak[1], Atakan Erkılıç[5], Ahmet Erdal Taşçı[1]
[1]Kartal Koşuyolu Yüksek İhtisas Eğitim ve Araştırma Hastanesi, Göğüs Cerrahisi, İstanbul
[2]Süreyyapaşa Göğüs Hastalıkları ve Göğüs Cerrahisi Eğitim ve Araştırma Hastanesi, Göğüs Cerrahisi, İstanbul
[3]Kartal Koşuyolu Yüksek İhtisas Eğitim ve Araştırma Hastanesi, Göğüs Hastalıkları, İstanbul
[4]Kartal Koşuyolu Yüksek İhtisas Eğitim ve Araştırma Hastanesi, Enfeksiyon Hastalıkları, İstanbul
[5]Kartal Koşuyolu Yüksek İhtisas Eğitim ve Araştırma Hastanesi, Anestezi ve Reanimasyon, İstanbul

Giriş: Akciğer transplantasyonu, yaygın tutulumlu bronşektazisi olan ve maksimum tıbbi tedaviye rağmen solunum fonksiyonunda ilerleyici düşüş olan hastalarda tüm dünyada kabul görmüş bir tedavidir. non-kistik fibrozisli bronşektaz için transplantasyon öncesi faktörleri ve akciğer transplantasyonu sonuçlarımızı sunmayı amaçladık.

Yöntemler: Aralık 2016 ile Temmuz 2019 tarihleri arasında non-kistik fibrozisli bronşektazi nedeniyle akciğer nakli yapılan hastalar dahil edildi. Hastaların klinik parametreleri, solunum fonksiyon testleri, mikrobiyolojik sonuçları, kardiyak parametreleri, intraoperatif verileri ve akciğer nakli sonuçları geriye dönük olarak değerlendirildi.

Bulgular: On bir hastada bronşektazi nedeniyle bilateral akciğer transplantasyonu yapıldı. Ortalama yaş 36.5 idi (22-57 yıl). 4 (%36,4) kadın hasta ve 7 (%63,6) erkek hasta vardı. Tüm hastalar bronşektazi şiddet indeksine (BSI) göre yüksek puan aldı. FACED skoru altı hastada orta, beş hastada şiddetli idi(Tablo 1). Beş hastada ameliyat öncesi Pseudomonas aeruginosa ile kolonizasyonu mevcut idi. Hastane mortalitesi %18,2 (2/11) idi. 1 yıllık mortalite %27.2 (3/11) idi. Sekiz hasta hayattaydı. Sağkalımı olan hastaların ortalama takip süresi 28.2 ay (dağılım 13-42 ay) idi. Bir hastaya kronik akciğer allogreft disfonksiyonu tanısı aldı. 3 yıllık sağkalım oranları %73 idi.

Sonuç: Son dönem akciğer hastalığı olan bronşektazi için akciğer transplantasyonu seçilmiş hastalarda yaşam kalitesini hem iyileştirebilir hem de sağkalımı artırabilir. Sınırlı veri olması nedeniyle akciğer transplantasyonuna yönlendirmek amacıyla en uygun zamanı belirlemek için daha fazla çalışmaya ihtiyaç vardır.

Anahtar Kelimeler: bronşektazi, akciğer nakli, sağkalım

Tablo 1

Yaş	36,5 (22–57)
Cinsiyet (Erkek/Kadın)	4/7
Kan grubu	
A	6 (54,5)
B	1 (9.1)
AB	2 (18.2)
O	2 (18.2)
Yükseklik (cm)	167 (157–180)
VKİ (kg/m 2)	22,4 (16,9–28)
Oksijen (L/dak)	4,2 (2–10)
BiPAP	4
6 dakikalık yürüme testi, metre	202 (83-397)
Gerçekleştirilmemiş	3 (27.3)
DLCO (ml/dak/mmHg)	36,7 (24–43)
FVC	
L	1,75 (0,74–2,64)
%	34,2 (21–65)
FEV 1	
L	0.80 (0.51–1.32)
%	20,6 (16–27)
BSI puanı;	
Yüksek puan (9 veya daha fazla puan)	11 (100)
FACED puanı;	
Orta (4 puan)	6 (54.5)
Şiddetli (5 puan)	5 (45,5)
Osteoporoz	5 (45,5)
Kreatin mg/dl	0,53 (0,29–0,74)
Biluribin mg/dl	0,33 (0,1–0,6)
Ekokardiyografi	
RV dilatasyon	6 (54.5)
Tape mm	19 (16–22)
PH	6 (54.5)
Sağ kalp kateterizasyonu	
PAP'ler, mmHg	41,3 (25–57)
PAPm, mmHg	27 (15–39)
CO	4.87 (4–6.9)
Bekleme süresi (gün)	142 (21–257)

Değer, ortalama (min.-maks. aralık) veya N (%) olarak ifade edildi BMI: Vücut kitle indeksi, DLCO: Karbon monoksit difüzyon kapasitesi, FVC: Zorlu vital kapasite, FEV1: Zorlu ekspiratuar hacim ilk saniyede, BSI: Bronşektazi şiddet indeksi, RV: Sağ ventrikül, TAPSE, PH: Pulmoner hipertansiyon, PAPs: pulmoner arter sistolik basıncı, PAPm: Pulmoner arter ortalama basıncı, CO: Kardiyak output

SB-097
Postoperatif Akut Ağrıda Hangisi Daha Etkili: Kesi Uzunluğu mu? Operasyon Süresi mi?

Hakan Keskin, Emin Ünal
Akdeniz Üniversitesi Tıp Fakültesi, Göğüs Cerrahisi Ana Bilim Dalı, Antalya

Amaç: Postoperatif ağrı tüm dünyada hastaların sıklıkla yakındığı bir durumdur. Bu çalışmamızda postolateral torakotomi kesisinin uzunluğu mu yoksa operasyon süresinin mi ağrıya daha fazla neden olduğunu saptamayı amaçladık.

Gereç-Yöntem: Bu prospektif çalışmaya herhangi bir nedenle elektif torakotomi uygulanacak 55 hasta dâhil edildi. Hastaların yaşı, boyu, kilosu, vücut kitle indeksi perioperatif kayıt altına alındı. İntraoperatif ise kesi uzunluğu, operasyon süresi (cilt insizyonundan son cilt sütürüne geçen süre), yapılan cerrahi (Lobektomi, Wedge, Dekortikasyon) kaburga kırığı olup olmaması kayıt altına alındı. Postoperatif hastanın ekstübasyon saati başlama saati kabul edilerek 12, 24, 36 ve 48. saatlerde hastanın ağrısı, vizüel ağrı skalası kullanılarak ve hastanaede kalış süresi kayıt altına alındı. Bu çalışma, XXX Üniversitesi Tıp Fakültesi Klinik Araştırmalar Etik Kurulu onayı ile gerçekleştirildi (08.01.2020/KAEK-44).

Bulgular: Çalışmaya 20 kadın 35 erkek hasta dâhil edildi. Hastaların ortalama yaşı 57,87±11,91 idi.(Tablo1) Verilerin karşılaştırılması sırasında operasyon süresi ile hastanede kalış süresi arasında pozitif yönde anlamlı bir ilişki saptandı.(r:0,33,p 0.01)(Tablo2) Yapılan cerrahi işlem göz önüne alınarak yapılan subgrup analizlerinde lobektomi ve dekortikasyonun istatiksel olarak anlamlı uzun sürdüğü tespit edildi.(p:0.01) Yine bu subgrup analizlerinde 24. Saatte ölçülen ağrının, uzun süren operasyonlarda yüksek saptandı.(p:0.01)(Tablo3) Ağrı ile karşılaştırılan kesi uzunluğu ve operasyon süresinde istatiksel anlamlı bir sonuca ulaşılamadı.

Sonuç: Bu çalışmanın sonuçlarına göre, kesi uzunluğu ve operasyon süresi postoperatif akut ağrının düzeyini tek başına açıklayacak kadar yeterli değildir. Ancak subgrup analizlerinde operasyon süresinin uzun olduğu gruplarda 24. Saatteki ağrı skorlamasının yüksek olması operasyon süresinin uzunluğunun ağrı üzerindeki etkilerinin araştırılması için daha geniş çaplı çalışmaların yapılması gerektiğini düşündürmektedir.

Anahtar Kelimeler: Ağrı, operasyon süresi, kesi uzunluğu

Vizüel Ağrı Skorlama Tablosu

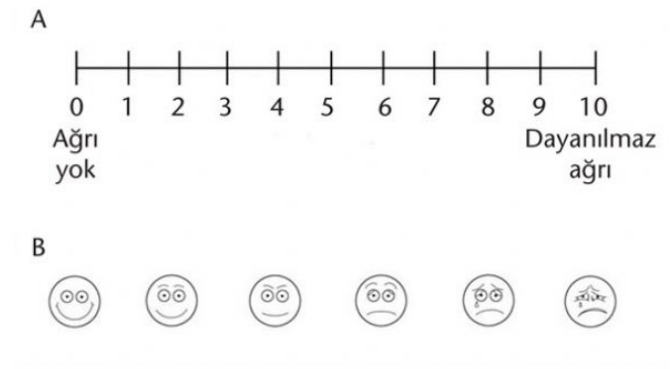

Çalışmada kullanılan vizüel ağrı skorlaması.

Hastaların dermografik dağılımları

Yaş	57,87±11,91
Cinsiyet	K: 20 E: 35
Boy (santimetre)	165,27±9,27
Kilo (kilogram)	73,49±16,96
Vücut Kitle İndeksi	27,53±5,56
Kesi Uzunluğu (santimetre)	19,71±4,45
Operasyon Süresi (dakika)	129,07±61,15
12. Saat Ağrı Skorlaması	5,82±1,18
24. Saat Ağrı Skorlaması	5,38±1,06
36. Saat Ağrı Skorlaması	5,00±0,88
48. Saat Ağrı Skorlaması	4,75±1,20
Hastanede Kalış Süresi (gün)	10,84±5,06

Çalışmaya dahil edilen hastaların dermografik bilgileri ve kayıt altına alınan verilerin ortalama±standart sapması.

Kesi uzunluğu ile Operasyon süresinin diğer parametreler ile karşılaştırılması

	Kesi Uzunluğu	Operasyon Süresi
Yaş	r: -0,01 p: 0,95	r: 0,22 p: 0,09
Boy	r: -0,07 p: 0,59	r: -0,02 p: 0,84
Kilo	r: 0,10 p: 0,43	r: 0,01 p: 0,88
Vücut Kitle İndeksi	r: 0,13 p: 0,31	r: 0,01 p: 0,94
12. Saat Ağrı Skorlaması	r: -0,06 p: 0,63	r: -0,03 p: 0,82
24. Saat Ağrı Skorlaması	r: -0,08 p: 0,52	r: 0,14 p: 0,29
36.Saat Ağrı Skorlaması	r: -0,06 p: 0,64	r: 0,18 p: 0,18
48. Saat Ağrı Skorlması	r: -0,01 p: 0,95	r: 0,25 p: 0,06
Hastanede Kalış Süresi	r: 0,19 p: 0,15	r: 0,33 p: 0,01
Kesi Uzunluğu Operasyon Süresi	r: 0,25 p 0,06	

Kesi uzunluğu ile operasyon süresi ağrı skorlaması ve diğer parametreler ile spearman korealasyon testi ile analiz edilmiştir. p<0.05 istatistiksel olarak anlamlıdır.

Cerrahi işlem için yapılan karşılaştırılmalı subgrup analizi

	Lobektomi n:19	Wedge n: 29	Dekortikasyon n: 7	P değerleri
Kesi Uzunluğu	21,26±3,96	19,10±4,85	19,71±4,45	0,14
Operasyon Süresi	162,95±65,18	99,14±40,21	129,07±11,91	0,01
12. Saat Ağrı Skorlaması	6,11±1,19	5,52±1,18	5,82±1,18	0,13
24. Saat Ağrı Skorlması	5,74±1,09	5,00±0,92	5,38±1,06	0,01
36. Saat Ağrı Skorlaması	5,21±0,78	4,83±0,96	5,00±0,88	0,31
48. Saat Ağrı Skorlaması	4,95±0,84	4,52±1,42	4,75±1,20	0,31
Hastanede Kalış Süresi	14,58±5,60	8,21±3,18	10,84±5,06	0,01

Yapılan cerrahi işleme göre yapılan karşılaştırmalı subgrup analizinde bağımsız örneklemler için tek yönlü ANOVA testi kullanılmıştır. $p<0.05$ istatistiksel olarak anlamlıdır.

Sonuç: PTS tedavisinde cerrahi rezeksiyon ve uç-uca anastomoz, sütür tekniğinden bağımsız olarak güvenli ve etkili bir tedavi yöntemidir. Bu çalışmada olgu sayısının az olması sınırlayıcı olmakla birlikte sütür teknikleri arasında postoperatif darlık gelişmesi açısından anlamlı bir farklılık saptanmamıştır.

Anahtar Kelimeler: trakea, stenoz, anastomoz

Tablo 1

Sütür Tekniği	Sayı (n)	Postoperatif Dilatasyon Sayısı (Ort ± Std.)	p
Membranöz Kısım			0,648
Primer Sütür	13	0,7 ± 1,4	
Devamlı Sütür	7	0,4 ± 0,5	
Kartilaj Kısım			0,378
Primer Sütür	9	0,3 ± 0,7	
Devamlı Sütür	11	0,8 ± 1,5	
Membranöz + Kartilaj			0,735
Primer Sütür	6	0,3 ± 0,8	
Devamlı Sütür	4	0,5 ± 0,6	

SB-098
Postentübasyonel Trakeal Stenoz Cerrahisinde Sütür Tekniklerinin Karşılaştırılması

İlham Gülçek, Muhammed Kalkan, Merve Ünal, Hakkı Ulutaş, Muhammet Reha Çelik
İnönü Üniversitesi Turgut Özal Tıp Merkezi Göğüs Cerrahi AD.

Giriş: Sağlık ve teknolojideki gelişmeler ile pek çok merkezde yoğun bakım hasta takibi yapılmaktadır. Uzun süreli entübasyon, yüksek cuff basıncı, aspirasyon sırasında dokuları zedelemesi postentübasyonel trakeal stenozun (PTS) en sık sebeplerindendir. Günümüzde PTS'in esas tedavisi cerrahi olup stenotik alanın çıkarılması ve trakeanın uç uca anastomozu şeklinde yapılmaktadır.

Materyal Metod - Bulgular: Son 20 yılda trakeal rezeksiyon yapılan 24 hasta retrospektif olarak incelendi. Hastaların yaş ortalaması 38,5 ± 17,6 (14-64) olup, 16 (66,7%) 'sı erkek, 8 (33,3%) i kadındı. 23 (95,8) hastada postentübasyonel trakeal stenoz, birinde (4,2%) ise trakeoözofagial fistül cerrahi endikasyon olarak kabul edildi. Ortalama entübe kalma süresi 24,6 ± 20,8 (7-90) gündü. Trakeal stenozun uzunluğu 2,2 ± 0,8 cm (1,5 -5) olarak ölçüldü. 23 (95,8) hastada operasyon servikal yaklaşımla yapılırken, birinde (4,2%) ise torakotomi tercih edildi. İki hastada (8,3%) komplikasyon görüldü. Biri yara yeri enfeksiyonu olup diğer komplikasyon ise antikoagulan kullanan hastada hematom gelişmesi olup sonrasında mediastinit nedeni ile hasta kaybedildi. Operasyondan sonra 5 (20,8) hastada T tüp gerekliliği oldu. 17 (70,8%) hastada preoperatif dilatasyon yapılırken, 8 (33,3) hastada postoperatif dilatasyon ihtiyacı oldu. Hastanede kalış süresi 10,1 ± 4,3 gün olarak saptandı. Cerrahi yaklaşımda sütürlerin tek tek atılması ile devamlı atılmasının postoperatif süreçte dilatasyon gerekliliği arasındaki ilişki Tablo 1' de verildi. Sütür tekniği ile postoperatif dilatasyon gerekliliği arasında anlamlı ilişki saptanmadı.

SB-099
Akciğer Rezeksiyonu geçiren hastalarda Sarkopeni'nin postoperatif etkisinin retrospektif değerlendirilmesi

Kemal Karapınar[1], Mehmet Toptaş[2], Sibel Yurt[3], Lale Tuna[4], İbrahim Akkoç[5]
[1]Sağlık Bilimleri Üniversitesi, Yedikule Göğüs Hastalıkları ve Göğüs Cerrahisi Eğitim ve Araştırma Hastanesi, Göğüs Cerrahisi Kliniği
[2]Sağlık Bilimleri Üniversitesi, Yedikule Göğüs Hastalıkları ve Göğüs Cerrahisi Eğitim ve Araştırma Hastanesi, Anestezi ve Reanimasyon Kliniği
[3]Sağlık Bilimleri Üniversitesi, Yedikule Göğüs Hastalıkları ve Göğüs Cerrahisi Eğitim ve Araştırma Hastanesi, Göğüs Hastalıkları Kliniği
[4]Sağlık Bilimleri Üniversitesi, Yedikule Göğüs Hastalıkları ve Göğüs Cerrahisi Eğitim ve Araştırma Hastanesi, Radyoloji Kliniği
[5]Sağlık Bilimleri Üniversitesi, Haseki Eğitim ve Araştırma Hastanesi, Anestezi ve Reanimasyon Kliniği

Amaç: Sarkopeni, yetersiz beslenme, hareketsizlik, kronik hastalık, özellikle kronik obstrüktif akciğer hastalığı ve malignitelerde görülebilen patolojik kas kütlesi kaybını ifade eder. Sarkopeni ve göğüs cerrahisi arasında bir ilişki tespit edilmiştir. Bu çalışmanın amacı, anatomik akciğer rezeksiyonu uygulanan hastaların psoas majör kası (PSM), pektoralis majör ve minör kaslarının (PEC) yoğunluğu ve alanı ile ameliyat sonrası morbidite, mortalite ve sağkalım arasındaki ilişkiyi araştırmaktır.

Gereç-Yöntem: Hastanemizde 2009-2018 yılları arasında akciğer rezeksiyonu yapılan hastaların verileri retrospektif olarak incelendi. Çalışmaya PSM ölçümü için üst karın bilgisayarlı tomografisi (BT) ve PEC için toraks BT yapılan hastalar dahil edildi. Hastaların demografik verileri, laboratuvar test sonuçları,

radyolojik bulguları ve sağkalım verileri kaydedildi.

Bulgular: BT verileri mevcut olan 161 hastanın değerlendirmesi yapıldı. Ortalama PEC yoğunluğu dışında, PEC parametreleri (P=0.013-0.026) ve PSM yoğunluğu (P=0.015) hayatta kalanlarda hayatta kalanlardan önemli ölçüde daha düşüktü. Genel olarak, PSM ve PEC'nin ortalama ölçümlerinin mortaliteyi etkilediği görüldü (P=0,001-0,024).

Sonuç: PSM'deki ve özellikle PEC'deki ortalama alan ve yoğunluk ölçümlerinin, akciğer kanseri ameliyatından sonra hayatta kalan hastalarda anlamlı olarak daha yüksek olduğu belirlendi, bu da sarkopenin operatif mortalite riskinin ve sağkalımın önemli bir prediktörü olabileceğini düşündürdü.

Anahtar Kelimeler: akciğer rezeksiyonu, Patolojik kas güçsüzlüğü, sağkalım

SB-100
Akciğer naklinde vasküler rekonstrüksiyonlar

Sevinç Çıtak, Murat Ersin Çardak
Kartal Koşuyolu Yüksek İhtisas Eğitim ve Araştırma Hastanesi, Göğüs Cerrahisi, istanbul

Akciğer transplantasyonu son dönem akciğer hastalıkları için tek tedavi yöntemidir. Akciğer nakli, dünyada bazı merkezlerde canlı donörde kullanılmasına rağmen, tüm merkezlerde çoğunlukla kadaverik bağışlardan kaynak bulur. Kadavra kullanılmakta olan akciğer transplantasyonunda, yetersiz donör sol atriyal manşeti olan bir donör akciğeri "cerrahi olarak marjinal donör akciğeri" olarak kabul edilir. Donör kaynaklı, alıcı kaynaklı ve cerrahi teknik ilişkili birçok sebepten dolayı pulmoner arter ve sol atriyum yetersizliği olabilmektedir. Yetersiz donör vasküler yapılarını yeniden yapılandırmak için kullanılan birçok yöntem mevcuttur. Donörün perikardı, aortu, vena cava süperioru ile alıcı pulmoner arteri kullanıldığı gibi yapay greftlerde kullanılmaktadır. Bu bildirimizde çeşitli etyolojiler ile yaptığımız akciğer nakillerinde uyguladığımız üç aort meşi, bir perikard meşi ve bir de yapay greft kullanarak yaptığımız anastomoz rekonstrüksiyonlarını görselleri ve literatür eşliğinde sunmak istedik.

Anahtar Kelimeler: Akciğer nakli, vasküler rekonstrüksiyonlar, donör

SB-101
Künt Toraks Travması Sonrası Meydana Gelen Kot Fraktürlerinin Lokalizasyonu ve Gelişen Travmatik Hemopnömotoraks Arasındaki İlişkinin İncelenmesi

Süleyman Anıl Akboğa, Yücel Akkaş
Ankara Şehir Hastanesi, Göğüs Cerrahisi Kliniği, Ankara

Amaç: Toraks travmaları travmaya bağlı ölümlerin %20 -25 kadarını oluşturur. Toraks travmaları içerisinde künt toraks travmaları (%70) daha sık görülmektedir. Künt toraks travmalarında kot fraktürleri daha çok üst ve orta torakal segmentlerde görülürler.

Bu çalışmadaki amacımız künt toraks travması sonrası meydana gelen kot fraktürlerinin lokalizasyonu ile gelişen hemotoraks, pnömotoraks veya hemopnömotoraksın ilişkisinin incelenmesi ve sonuçlarımızın literatür ile karşılaştırılmasıdır.

Gereç-Yöntem: Kasım 2018 ile Kasım 2019 tarihleri arasında başvuran künt toraks travması geçirmiş ve kot fraktürü meydana gelmiş olan 81 hastanın toraks bilgisayarlı tomografi(bt) görüntüleri retrospektif olarak değerlendirildi. Toraks 1-4. kotlar arası üst torakal segment, 5-8. kotlar arası orta torakal segment, 9-12. kotlar arası ise alt torakal segment olarak 3'e bölündü. Meydana gelen kot fraktürleri segmentlere göre değerlendirildi ve neden oldukları komplikasyonlar incelendi.

Bulgular: Olguların 54'ü (%66.7) erkek, 27'si (%33,3) kadındı. Künt toraks travması sebepleri arasında 46 (%56.8) hasta ile en sık düşme saptanırken, 2. sıklıkta ise 31 (%38.2) hasta ile araç içi trafik kazaları saptandı. Kot fraktürünün en sık görüldüğü lokalizasyon 57 (%70.3) hasta ile orta torakal segment olarak saptandı. Hastaların ortalama yatış süresi 5.4 (1-24) gün olarak saptandı. Meydana gelen ek patolojik bulgular sıklık sırasına göre 20 (%24.7) hastada hemotoraks, 16 (%19.8) hastada pnömotoraks ve 5 (%6.2) hastada ise hemopnömotoraks olarak saptandı.

Sonuç: Künt toraks travması sonrasında meydana gelmiş olan kot fraktürünün hangi segmentte oluştuğu, morbidite gelişmesi açısından oldukça önemli olup hastalara tedavi yaklaşımımızı belirlerken girişimsel tedavi mi veya konservatif yaklaşım mı olduğuna karar verme aşamasında oldukça önemlidir.

Anahtar Kelimeler: Künt Travma, Hemotoraks, Kot Fraktürü

Künt toraks travması sonrası meydana gelen kot fraktürleri sonucu hemo-pnömotoraks gelişen hastalar ile gelişmeyen hastaların ayrıntılı analizi

Değişkenler		Hemo-pnömotoraks Gelişmeyen Hastalar	%	Hemo-pnömotoraks Gelişen Hastalar	%	p-Değeri
Yaş (Yıl)		58,9±15,5		47,6±19,0		0.007
Yaş	<65	27	55,1	25	78,1	0,035
	>65	22	44,9	7	21,9	0,035
Cinsiyet	Erkek	33	67,3	21	65,6	0,872
	Kadın	16	32,7	11	34,4	0,872
Taraf	Sağ	31	63,3	11	34,4	<0,001
	Sol	17	34,7	10	31,2	<0,001
	Bilateral	1	2	11	34,4	<0,001
Sağ Taraf	<=3 Kot Fraktürü	22	71	5	45,4	0,129
	>3 Kot Fraktürü	9	29	6	54,6	0,129
Sol Taraf	<=3 Kot Fraktürü	12	70,6	5	50	0,415
	>3 Kot Fraktürü	5	29,4	5	50	0,415
Ü.T.S		17	20,9	17	35,4	0,100
O.T.S		38	46,9	19	39,6	0,080
A.T.S.		26	32,1	12	25	0,170
CCI	0	24	49	21	65,6	0,141
	>1	25	51	11	34,4	0,141

Ü.T.S.:Üst torakal segment, A.T.S.:Alt torakal segment, O.T.S.:Orta torakal segment, CCI:Charlson Komorbidite İndeksi

Künt Toraks Travması Sebebi İle Toraksda Meydana Gelen Patolojik Durumlar Arasındaki İlişki

Künt Travma Sebebi	Toplam Hasta Sayısı	%	Travmatik Hemotoraks	%	Travmatik Pnömotoraks	%	Travmatik Hemo-pnömo-toraks	%
Düşme	46	56,8	9	19,5	10	21,7	2	4,3
AİTK	31	38,2	10	32,2	5	16,1	2	6,4
ADTK	1	1,2	0	0	1	100	0	0
Darp/Cebir Sonrası Yaralanma	3	3,8	1	33,3	1	33,3	1	33,3
Toplam	81	100	19	23,4	17	21	5	6,2

AİTK: Araç içi trafik kazası ADTK: Araç dışı trafik kazası

SB-102
Çocuklarda subkutan venöz port kateter uygulaması ve klinik deneyimlerimiz

Fatih Gürler, Ahmet Oral, Selma Mine Kara Apaydın
Kayseri Şehir Eğitim Ve Araştırma Hastanesi

Amaç: 18 yaş altı uzun süreli intravenöz(İ.V.) tedavi alacak hastalara kliniğimizde taktığımız subkutan venöz port kateter deneyimlerimizi paylaşmak

Gereç-Yöntem: Kayseri Şehir Hastanesi Göğüs cerrahisi kliniğinde 2017 ocak ve 2019 mayıs tarihleri arasında uzun süreli İ.V. tedavi planlanan 18 yaş altı 71 hastaya 76 kez taktığımız subkutan venöz port kateterler retrospektif gözden geçirilmiştir. Hastaların yaşı, cinsiyeti, tanısı, girişim yeri, kullanılan teknik, port boyutu ve komplikasyonlar incelenmiştir.

Bulgular: Hastaların ortalama yaşı 5,47 (1 ay-17 yaş) dir. 32'si (%45) kız, 39'u (%55) erkektir. Hastaların 63'ü lösemi, 3'ü lenfoma, 2'si ewing sarkom, 2'si nöroblastom, 1'i faktör 8 eksikliği tanısıyla takip edilmektedir. 68 hastada sağ internal juguler ven; kalan 8 hastanın 5'inde port yeri enfeksiyonu ya da kateter tıkanıklığı nedeniyle sağ taraftaki port kateter çıkartılarak sol internal juguler ven; diğer 3 hastada ise sağ subklavian ven kullanılmıştır. 65 hastada anatomik yapı göz önünde bulundurularak, 11 hastada ise muhtemel anatomik varyasyondan dolayı ultrasonografi cihazı yardımıyla port kateter takıldı. Hastaların yaş ve kilolarına uygun olarak 4,5- 7,5 French kateterler kullanılmıştır. Toplam komplikasyon gelişen hasta sayısı 9 (%11)dur. Erken postoperatif 2 (%2,5) hastada işlem bölgesinde subkutan hematom; geç komplikasyon olarak 2 (%2,5) hastada kateter tıkanıklığı ve 5 (%6) hastada ise port yeri enfeksiyonu gelişmiştir. Hemotoraks ya da pnömotoraks gelişmemiştir.

Sonuç: Subkutan venöz port kateter uzun süreli İ.V. tedavi alması gereken özellikle çocuk hastalarda kullanım kolaylığı ve cilt altında saklı kalması sebebiyle çok kullanışlıdır. Komplikasyon oranlarını azaltmak için işlemi yapan ve kullanan kişilerin deneyimli ve eğitimli olması gerekmektedir

Anahtar Kelimeler: çocuk, port kateter

SB-103
Diafragma Hernileri: Tek Merkezli 85 Olgunun Analizi

Ali Bilal Ulaş, Sevde Nur Kırımlı, Yener Aydın, Atilla Eroğlu
Atatürk Üniversitesi, Göğüs Cerrahisi Ana Bilim Dalı, Erzurum

Amaç: Diyafragmada füzyon defekti sonucu konjenital veya sonradan oluşan bir defekten intraabdominal organların toraksa uzanımı sonucu diyafragma hernileri meydana gelir. Bu çalışmada diafragma hernisi nedeniyle opere edilen olgulardaki sonuçlarımızı değerlendirmeyi amaçladık.

Gereç-Yöntem: Kliniğimizde Ocak 2001 ve Aralık 2020 tarihleri arasında, tek merkezli bir çalışmada diafragma hernisi olan ve opere edilen ardışık 85 olgu retrospektif olarak değerlendirildi.

Bulgular: Olguların 43'ü (%50.6) erkek ve 42'si (%49.4) kadın idi. Ortalama yaş 49.7 ±20 (9 gün ile 83 yaş arası) idi. Vakalarımızın 54'ü edinsel (36 travmatik, 18 hiatal H-herni), 31'i konjenital (26 Morgagni Hernisi, 5 Bochdalek Hernisi) idi. Semptom olarak 47'sinde karın ağrısı, 26'sında nefes darlığı, 12'sinde öksürük, 11'inde göğüs ağrısı, 9'unda kusma şikayetleri mevcuttu. Beş olgu asemptomatik idi. Olguların 34'ünde laparatomi, 31'inde laparoskopi (2'si laparatomiye, 1'i sol torakotomiye döndü), 19'unda torakotomi (7 sağ, 12 sol torakotomi), 1'inde VATS (sağ) uygulandı. Herniye olan yapılar sırasıyla 42 hastada omentum, 23 hastada mide, 21 hastada bağırsak, 17 hastada kolon, 2'şer hastada dalak ve karaciğer idi. Hastaların 56'sında herni kesesi yoktu, 29'unda mevcut herni kesesi eksize edildi. Opere edilen hastaların ortalama cerrahi süresi 148 dakika olarak görüldü. Postoperatif hastanede yatış sürelerine bakıldığında 7.1 gün yatış izlendi.

Bir hastada ABY ve arrest gelişti. Bir hastada operasyondan 3 gün sonra nüks gelişti, sol torakotomi ile cerrahi uygulandı. Olguların hiçbirinde mortalite izlenmedi.

Sonuç: Diyafragmatik herniler konjenital ve edinsel olarak sınıflandırabilir. Konjenital olanlar yenidoğan döneminden itibaren ağır klinik tablolarla karşımıza çıkabildiği gibi, ileri yaşlarda insidental olarak asemptomatik olarak da gelebilmektedir. Erken teşhisde düşük morbidite ve mortalite oranlarıyla cerrahi uygulanır.

Anahtar Kelimeler: diafragma hernisi

SB-104
Endoscopıc Thoracic Sympathectomy for Palmar and Axillary Hyperhidrosis; Analysis of Five Years

Egemen Döner, Erhan Durceylan, Ahmet Enes Arıkan
Eskişehir Osmangazi Üniversitesi Tıp Fakültesi Göğüs Cerrahisi Ana Bilim Dalı, Eskişehir

Objective: Hyperhidrosis can cause serious social problems to the patients who live with this condition. Endoscopic thoracic sympathectomy is the preferred treatment modality for hyperhidrosis. This study evaluated the outcomes of endoscopic thoracic sympathectomy in the management of hyperhidrosis.

Material-Methods: A 5-year retrospective study of adults who underwent endoscopic thoracic sympathectomy at the thoracic surgery department of Eskişehir Osmangazi University Medicine Faculty. There were 20 patients, 13 were males and 7 were females, with a median age of 26.65 years. All of the patients were performed bilateral endoscopic thoracic sympathectomies so fourty thoracoscopic procedures were performed with one conversion to open procedure. The mean operation time was 20 min. for one side.

Results: All the patients were discharged from the hospital on postoperative second day with a mean hospital stay of 4 days. Postoperative complications occured as transient unilateral Horner's syndrome in one patient. Complete relief of palmar hyperdidrosis was achieved in all patients. one patient had a recurrent hyperhidrosis after two years of the operation, three patients have compensatory sweatin in abdominal site. The outcome was very satisfactory in 15 patients, satisfactory in 4 patient, Only 1 patient with recurrent palmar hyperhidrosis was not satisfied with the outcome.

Conclusion: Endoscopic thoracic sympathectomy has effective and satisfactory outcomes for palmar and axillary hyperhidrosis with acceptable complication rate.

Keywords: hyperhydrosis, thoracoscopic, Sympathectomy

SB-105
Acil Cerrahi Gerektiren Pediatrik Mediastinal Tümör Deneyimimiz

Nurevşan Kuşdoğan, Ahmet Uluşan, Mehmet Akif Ekici, Maruf Şanlı, Ahmet Ferudun Işık
Gaziantep Üniversitesi Tıp Fakültesi, Göğüs Cerrahi Ana Bilim Dalı

Amaç: Pediatrik yaşlarda mediastinal tümörler nadiren görülür ve büyük oranda malignlerdir. Malign olarak ise en sık lenfoma görülür. Hastalar genellikle; ateş, geçmeyen öksürük, solunum sıkıntısı, stridor, kilo kaybı, disfaji, hemoptizi, göğüs ağrısı, horner sendromu, vena cava superior sendromu gibi semptom ve bulgular ile başvururlar. Mediastinal kitlelerin tanı ve tedavisinde genellikle ilk basamak cerrahidir.Hastalara çoğunlukla elektif koşullarda cerrahi planlanırken nadiren acil cerrahi müdahale gerekebilir. Nadir durumlar genellikle solunum ve kardiyak bası nedenlidir. Bu çalışmada amacımız 2018-2021 yılları arasında kliniğimize başvuran ve acil cerrahi müdahale gerektiren pediatrik mediastinal tümör olgularını sunmaktır.

Olgu: Bu yıllar arasında kliniğimize başvuran 8 olgunun; 7'si kız, 1'i erkekti. Yaş ortalaması 3 yaş 7 ay(en küçük:5 ay en büyük:12yaş). Olguların tümü genel durum bozukluğu ve nefes darlığı şikayeti ile başvurdu. İlk değerlendirmede olgularda; takipne, taşikardi, oksijen saturasyon düşüklüğü, kan gazı bozukluğu mevcuttu. Olgulardan sadece 2 tanesi kan gazında hiperkapni nedeniyle preoperatif entübe edildi. Tüm olgularda mediastinal kayma mevcuttu(resim1.). 4 Olguya sağ, 2 olguya sol torakotomi, 2 olguda median sternotomi uygulandı. 6 Olguda akciğer invazyonu nedenıyle akciğer rezeksiyonu, 2 olguda toraks duvar invazyonu nedeniyle toraks duvar rezeksiyonu uygulandı. 3 Olguda R2 rezeksiyon yapılmak zorunda kalındı. Başvuran 7 olgu şifa ile taburcu edildi, yalnız 1 olgu kemoterapiye bağlı tümör lizis sendromu nedeniyle excitus oldu. Raporlanan patolojilerinde; 3 tanesi ewing sarkom, 2 tanesi nöroblastom, 1'i lipoblastom, 1'i immatur teratom, 1'i rabdomyosarkomdu. Güncel olarak 6 olgunun onkolojik tedavi ve takipleri devam etmektedir.

Sonuç: Çocukluk çağı cerrahi gerektiren mediastinel kitlelerine çoğunlukla elektif koşullarda cerrahi planlanmaktadır. Fakat solunum ve dolaşımı ciddi şekilde bozacak tümoral durumlar acil cerrahi açıdan değerlendirilmelidir. Bu olgularda gecikmeden acil cerrahi yapılması kalp ve solunum sistemi üzerindeki baskıyı azaltacağından hayat kurtarıcı olabilmektedir. Ayrıca kemoterapi veya radyoterapi açısından da zaman kazandırabilmektedir.

Anahtar Kelimeler: acil cerrahi, mediastinal kitle, pediatrik

Resim1

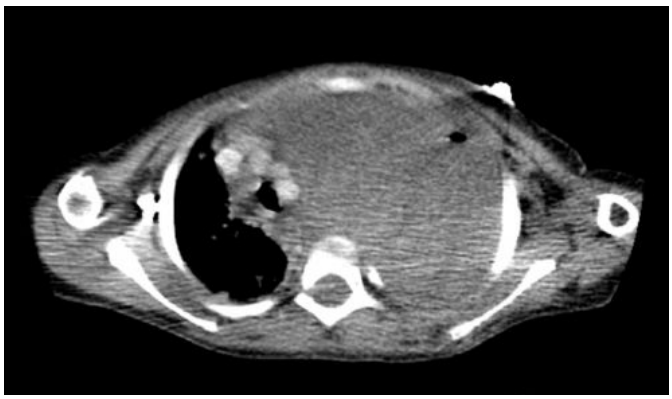

Mediastinal Şifte Neden Olan Kitle

SB-106
Mediastinal Kitlelerin Analizi ve Cerrahi Yaklaşımları

İlham Gülçek[1], Mehmet Ağar[2], Muhammed Kalkan[1], Merve Ünal[1], Muhammet Reha Çelik[1], Hakkı Ulutaş[1]
[1]İnönü Üniversitesi Turgut Özal Tıp Merkezi Göğüs Cerrahi AD.
[2]Elazığ Fethi Sekin Şehir Hastanesi Göğüs Cerrahi Kliniği

Giriş: Mediasten kitlelerinin (MK) büyük kısmı asemptomatik seyreder. Tesadüfen çekilen grafilerde saptanabilir yada komşu yapılara bası semptomları ile görülebilir. MK tanı ve tedavisinde tercih edilen cerrahi yaklaşım; hasta konforu, hastanede kalış süresi ve komplikasyonlar açısından önem arzeder.

Materyal-Metod: Bu çalışmada, mediastinal kitle nedeniyle, tedavi amaçlı opere edilen 218 olgu incelendi. Yaş, cinsiyet, lezyonların lokalizasyonu, hastanede kalış süreleri, tercih edilen cerrahi yaklaşım, intraoperatif ve postoperatif komplikasyonlar, histopatolojik değerlendirmeye göre benign-malign ayrımı ve alt tipleri değerlendirildi. Bu parametreler istatistiksel olarak karşılaştırıldı.

Bulgular: Olguların 105'i(%48,2) erkek, 113'ü(%51,8) kadın ve yaş ortalaması 43,6±17,6 idi. Bütün olgular preoperatif iki yönlü PA akciğer grafisi ve toraks BT ile değerlendirildi ve cerrahi kararı verildi. Lezyonların 165'i(%75,7) anterior, 47'si(%21,6) posterior ve 6'sı(%2,8) orta mediastinal bölgede lokalize idi. VATS ile 111(%50,9), sternotomi ile 61(%28), torakotomi ile 31(%14,2), collor insizyon ile 15(%6,9) olgu opere edildi. Lezyonların 138'si(%63,3) benign, 80'i(%36,7) malign olarak raporlandı. MK'nin histopatolojik tiplendirmesi Tablo 1. de, anatomik lokalizasyonları tablo 2. de gösterildi. İntraoperatif 12(%5,5) olguda (vasküler yaralanma-8, parankim, perikard ve diyafragma yaralanması birer olgu), postoperatif 18(%8,3) olguda (pnömotoraks-5, plevral efüzyon-3, atelektazi-2, intratorasik hematom-2, yara yeri enfeksiyonu-2, ses kısıklığı-1, tetanik kasılma-1, multiorgan yetmezliği-1) komplikasyon görüldü. Hastanede yatış süresi 4,4±2,9 gün olarak hesaplandı. Komplikasyonlar karşılaştırıldığında VATS ile açık cerrahi arasında benzer sonuçlar elde edildi. Ama tüp torakostomi süresi, hastanede kalış süresi açısından VATS lehine istatistiksel olarak anlamlı sonuçlar saptandı ($p<0.05$) (Tablo 3). Postoperatif 1 (%0,4) olguda multiorgan yetmezliği nedeniyle mortalite görüldü.

Sonuç: MK'lerin kesin tedavisi birkaç istisna dışında cerrahi komplet eksizyondur. Açık cerrahi seçeneklerin yanında seçilmiş olgularda VATS ile cerrahi yaklaşımın MK'lerin tedavisinde etkin ve güvenli seçenek olduğu unutulmamalıdır.

Anahtar Kelimeler: mediastinal kitleler, vats, timoma

Tablo 1

	Sayı	%
Timik Lezyonlar	114	52,3
Nörojenik Tümörler	30	13,8
Tiroid Kökenli Lezyonlar	26	11,9
Germ Hücreli Tümörler	8	3,7
Sarkomatoid Lezyonlar	7	3,2
Lenfoid Neoplazi	6	2,8
Castleman Hastalığı	5	2,3
Hemanjiom	4	1,8
Paratiroid Adenom	3	1,4
Granülomatöz İnflamasyon	3	1,4
Hamartom	2	0,9
Lenfanjiom	2	0,9
Metastaz	2	0,9
Diğer	6	2,8

Eksize edilen mediastinal kitlelerin sınıflaması

Tablo 2

Anterior Mediasten (sayı, %)	Viseral (Orta) Mediasten (sayı, %)	Posterior Mediasten (sayı, %)
Timik Lezyonlar 114 (69,1%)	Kondrosarkom 1 (16,6)	Nörojenik Tm 29 (61,7%)
Tiroid Kökenli 23 (13,9%)	Liposarkom 1 (16,6)	Hemanjiom 4 (8,5%)
Germ Hücreli tm 8 (4,8%)	Anjiosarkom 1 (16,6)	Sarkomatoid 2 (4,3%)
Lenfoid Neoplazi 6 (3,6%)	Leiomyosarkom 1 (16,6)	Tiroid 2 (4,3)
Castleman 3 (1,8%)	Castleman 1 (16,6)	Kondroid Hamartom 2 (4,3%)
Paratiroid 3 (1,8%)	Ektopik Tiroid 1 (16,6)	Granülomatöz İnflamasyon 2 (4,3%)
Diğer 8 (4,8%)		Diğer 6 (12,8)

Opere edilen lezyonların anatomik lokalizasyonları ve histopatolojik alt tipleri

Tablo 3

	Vats (sayı, %)	Torakotomi + Sternotomi (sayı, %)	p
İntraoperatif Komplikasyon	5 (4,5)	7 (7,6)	0,351
Potoperatif Komplikasyon	7 (6,3)	11 (12,0)	0,159
Göğüs Tüpü Süresi (ort ± Std.)	2,0 ± 1,9	3,6 ± 2,6	0,000
Hastanede Kalış Süresi (ort ± Std.)	3,4 ± 1,9	6,3 ± 3,5	0,000

Torakoskopik ve açık cerrahi sonuçlarının karşılaştırılması

SB-108
Mediastinal Kistlerde Cerrahi; 60 Olgunun Analizi

İlham Gülçek[1], Muhammed Kalkan[1], Mehmet Ağar[2], Merve Ünal[1], Muhammet Reha Çelik[1], Hakkı Ulutaş[1]
[1]İnönü Üniversitesi Turgut Özal Tıp Merkezi Göğüs Cerrahi AD.
[2]Elazığ Fethi Sekin Şehir Hastanesi Göğüs Cerrahi Kliniği

Giriş: Mediastinal kistler(MK); genellikle konjenital olup asemptomatik seyredebilir ve insidental olarak erişkin yaşta saptanabilir. Tüm mediastinal lezyonlar içerisinde %20-30 oranında görülmektedirler. En etkin ve küratif tedavi, cerrahi ile komplet eksizyondur.

Materyal-Metod: Kliniğimizde son 20 yılda mediastinal kist nedeniyle opere edilen 60 olgunun verileri retrospektif olarak incelendi.

Bulgular: Olguların 27'si(%45) erkek, 33'ü(%55) kadın ve yaş ortalaması 41,8±18,6 idi. Semptomatik 46(%76,7) olgunun 18'inde göğüs ağrısı 15'inde nefes darlığı, 14'ünde öksürük en sık görülen başvuru semptomlarıydı. Ondört(%23,3) olgu asemptomatikti. MK, en sık ön mediastinal kompartmanda tesbit edildi. Sırasıyla; ön mediastende 27(%45), orta mediastende 21(%35) ve posterior mediastende 12(%20) olgu görüldü. Cerrahi yaklaşım olarak; 34(%56,7) olguda VATS, 22(%36,7) olguda torakotomi, 3(%5) olguda sternotomi ve 1(%1,7) olguda collar insizyon tercih edildi. En sık izlenen bronkojenik kist olup diğer histopatolojik veriler Tablo 1.'de belirtildi. Tüp torakostomi süresi ortalama 3,6±2,9 gün ve hastanede yatış süresi ise 5,5±4,7 gün olarak saptandı. Lezyonların anatomik lokalizasyonlarına göre dağılımı Tablo 2.'de gösterildi. Bir olguda intraoperatif komplikasyon görüldü. Postoperatif komplikasyon 7(%11,7) olguda izlendi, 2 olguda pnömoni, 2 olguda şilotoraks, birer olguda pulmoner emboli, pnömotoraks ve ptozis görüldü. VATS ile opere edilen olgularda intraoperatif ve postoperatif komplikasyonlar açısından açık cerrahi ile benzer sonuçlar elde edildi. Ama tüp torakostomi süresi ve hastanede yatış süresi VATS ile opere edilen hastalarda anlamlı olarak daha kısa izlendi (Tablo 3). Postoperatif mortalite izlenmedi.

Sonuç: MK, komşu hayati organlar nedeniyle komplike olarak, morbidite ve mortaliteye neden olabilir. Bu nedenle MK'in tedavisi komplet eksizyondur. Minimal invaziv yaklaşım olan VATS bu tür kistik lezyonlarda deneyimli ekip tarafından iyi sonuçlar elde edilebilir.

Anahtar Kelimeler: açık cerrahi, mediastinal kist, vats

Tablo 1

Tanı	Sayı	%
Bronkojenik	22	36,7
Mezotelial	10	16,7
Basit Kist	7	11,7
Timik Kist	6	10,0
Kist Hidatik	3	5,0
Kistik Teratom	3	5,0
Kistik Lenfanjiom	3	5,0
Müllerian Kist	3	5,0
Diğerleri	3	5,0

Mediastinal kistlerin histopatolojik sınıflaması.

Tablo 2

	Anterior Mediasten (Sayı, %)	Viseral (Orta) Mediasten (Sayı, %)	Posterior Mediasten (Sayı, %)
Bronkojenik	10 (37,0)	8 (38,1)	4 (33,3)
Mezotelial	5 (18,5)	4 (19,8)	1 (8,3)
Timik kökenli	5 (18,5)	1 (4,8)	0
Basit kist	4 (14,8)	0	3 (25,0)
Kist hidatik	0	3 (14,3)	0
Kistik Teratom	1 (3,7)	2 (9,5)	0
Kistik lenfanjiom	1 (3,7)	1 (4,8)	1 (8,3)
Müllerian Kist	1 (3,7)	0	2 (16,7)

Mediastinal kistlerin anatomik lokalizasyonların analizi

Tablo 3

	Vats (sayı, %)	Torakotomi + Sternotomi (sayı, %)	p
İntraoperatif Komplikasyon	1 (2,9)	0 (0)	0,387
Postoperatif Komplikasyon	3 (8,8)	4 (16,0)	0,400
CTT Süresi	2,9 ± 2,7	4,7 ± 3,1	0,004
Hastanede Kalış Süresi	4,4 ± 3,6	7,3 ± 5,8	0,001

Vats ile opere edilen olguların intraoperatif ve postoperatif sonuçlarının açık cerrahi ile karşılaştırılması.

SB-109
EBUS Lenf Nodu Biyopsilerinde "Surgicel'e Karşı Yabancı Cisim Reaksiyonu" Tanısı

İlteriş Türk[1], Fatma Babacan[1], Leyla Nesrin Acar[1], Yetkin Ağaçkıran[2], Göktürk Fındık[1], Pınar Bıçakçıoğlu[1]
[1]SBÜ Ankara Atatürk Göğüs Hastalıkları ve Göğüs Cerrahisi EAH, Göğüs Cerrahisi Kliniği
[2]SBÜ Ankara Atatürk Göğüs Hastalıkları ve Göğüs Cerrahisi EAH, Patoloji Kliniği

Amaç: Malignite hastalarında akciğer rezeksiyonlarının ardından mediastinal lenf nodu diseksiyonu uygulaması rutin olarak yapılan ve sağkalıma katkısı bilinen bir uygulamadır. Diseksiyonun ardından meydana gelen kanamaların kontrolünde surgicel sıklıkla kullanılmaktadır. Surgicel, postoperatif takiplerde bulunduğu alanda yeni gelişen bir LAP olarak görüntü verebilmekte ve nüks/metastaz şüphesi yaratabilmektedir.

Gereç-Yöntem: Kliniğimizde akciğer kanseri tanısıyla akciğer rezeksiyonu + lenf nodu diseksiyonu uygulanan ve postoperatif lenf nodu nüks/metastazı şüphesiyle EBUS lenf nodu biyopsisi yapılan 7 hastanın verileri retrospektif olarak incelendi.

Bulgular: Altısı erkek 1'i kadın olan hastaların ortalama yaşı 58,4 (51-64) olarak hesaplandı. Dört hasta adenokarsinom, 2 hasta skuamöz hücreli karsinom, 1 hasta ise adenoskuamöz karsinom nedeniyle opere edilmişti. Altı hastada lobektomi uygulanırken bir hasta pnömonektomi yapıldı. Hastaların tamamı N0 idi ve lenf nodu diseksiyonunun ardından 3 hastada 7 numaralı lenf nodu lojuna, 1 hastada 4 numaralı lenf nodu lojuna ve 2 hastada ise hem 7 hem de 4 numaralı lenf nodu lojuna surgicel yerleştirilmişti. Postoperatif takipte çekilen PET/BT raporlarında bu hastaların lenf nodu alanlarında yüksek SUVmax tutulumu izlendi ve olası bir nüks ya da metastaz durumunun dışlanması için hastalara EBUS ile lenf nodu örneklemesi tetkiki yapıldı. Lenf nodlarında yüksek SUVmax tutulumu ilk ameliyattan ortalama 13,8 (5-24) ay sonra tespit edildi. EBUS biyopsilerinin sonucu; "yabancı cisim reaksiyonu, sütur materyali ve surgicel ile uyumlu" olarak raporlandı.

Sonuç: Rezeksiyon uygulanmış erken evre akciğer kanseri hastalarının takiplerinde kısa süre sonra lenf nodu metastazı/nüksü şüphesi yaşanması durumunda cerrahi ekiple operasyon sırasındaki surgicel kullanımı durumunun görüşülmesi önemlidir. EBUS iğne biyopsisi ile bu şüphenin giderilmesi, hastayı gross cerrahi işlemlerden kurtarabilir.

Anahtar Kelimeler: akciğer kanseri, lenf nodu, surgicel

Subkarinal alanda LAP görünümü

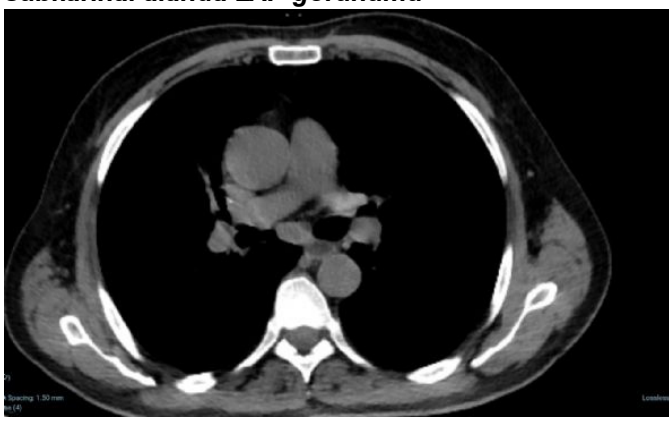

EBUS ince iğne biyopsisinin sonucu "surgicel ile uyumlu" olarak raporlanmıştır.

SB-110
Covid-19 tanısıyla takip edilen yoğun bakım hastalarında pnömotoraks ve pnömomediastinum sonuçları

İlhan Ocakcıoğlu, Merve Ocakcıoğlu, Nurettin Yiyit, Ahmet Gökhan Gündoğdu, Rüçhan Anbar
SBÜ Sancaktepe Şehit Prof. Dr. İlhan Varank Suam

Amaç: Covid-19 tanısı ile yoğun bakımda takip edilen hastalarda gelişen pnömotoraks ve pnömomediastinumun insidansını, klinik yönetimini ve sonuçlarını bildirmektir.

Gereç-Yöntem: 1 Eylül 2020 ile 1 Eylül 2021 tarihleri arasında covid-19 tanısı ile yoğun bakımda takip edilen ve pnömotoraks ve/veya pnömomediastinum gelişen hastalar retrospektif olarak değerlendirildi. Pnömotoraks ve pnömomediastinum akciğer grafisi ve/veya göğüs bilgisayarlı tomografisi ile doğrulandı. Hastalar yaş, cinsiyet, ek hastalık, sigara kullanımı, ilk grafilerinde bül/blep varlığı, toplam yoğun bakım hasta sayısı, pnömotoraks ve pnömomediastinum gelişen hasta sayısı, tüp torakostomi ve operasyon ihtiyacı, taraf, dren kalış süresi, yoğun bakım ve hastanede kalış süresi, spontan solunum, CPAP/NIV, mekanik ventilatör ve ECMO ihtiyacı, PEEP, Fi02 ve P:F oranı, pnömotoraks/ pnömomediastinum öncesi mekanik ventilatör süresi ve hastane kalış süresi, mortalite açısından değerlendirildi.

Bulgular: 2800 hastanın 89' unda (%3.17) pnömotoraks tespit edildi. 42 hastada sağ, 20 hastada sol ve 27 hastada bilateral pnömotoraks gözlendi. Toplam 128 tüp torakostomi işlemi uygulandı.

Sonuç: COVID-19 pnömonisi pnömotoraks ve pnömomediastinum ile komplike olabilir. Mekanik ventilatör ihtiyacı pnömotoraks ve pnömomediastinum gelişimini ve mortalite riskini artırmaktadır.

Anahtar Kelimeler: Covid-19, Pnömomediastinum, Pnömotoraks

SB-111
Toraks Duvarı Deformitelerinin Güncel ve Klasik Yaklaşımlarında 1.5 yıllık İKÇÜ Deneyimi

Hasan Ersöz, Mustafa Kuzucuoğlu, Mehmet Ünal, Keramettin İbrahim Taylan
İzmir Kâtip Çelebi Üniversitesi Tıp Fakültesi, Göğüs Cerrahisi Ana Bilim Dalı, İzmir

Amaç: Toraks duvarı deformiteleri tedavisinde klasik olarak geleneksel cerrahi (Ravitch sternoplasti ve modifikasyonları) ya da minimal invazif cerrahi (MIRPE, MIRPC ve modifikasyonları) kullanılmaktadır. Güncel yaklaşım olarak vakum, ortez, bandaj tedavileri kendisine son yıllarda yer bulmuştur. İKÇÜ Göğüs Cerrahisi Anabilim Dalı'na başvuran toraks duvarı deformiteli olgulara öncelikli olarak ameliyatsız tedavileri tercih etmekteyiz. Ameliyatsız tedavilerden fayda görmeyeceğini öngördüğümüz olgulara klasik yaklaşımlarla cerrahi uygulamaktayız. Bu bildiride İKÇÜ Göğüs Cerrahisi Klinik Deneyimimizi paylaştık.

Olgu: Ocak 2020 ila Ağustos 2021 arasında İKÇÜ Göğüs Cerrahisi Kliniği'ne göğüs deformitesi sebebiyle başvuran toplam 130 hasta ele alındı Hastaların 83'ü (%63.85) erkek, 47'si (%36.15) kadın olguydu. Olguların yaş aralığı: 0-36 (ort:15.6) yıldı. 6 (%4.62) olgu Poland Sendromu tanısı aldı. Kalan 124 hastanın 24'üne (%19.36) cerrahi, 94'üne (%75.81) ise cerrahi dışı düzeltme planlandı. 47 (%37.90) olgu izole pektus ekskavatum, 41 (%33.07) olgu izole pektus karinatum, 7 (%5.65) olgu pectus arquatum, 26 (%20.97) olgu ise mikst asimetrik deformite ile başvurdu. 2 (%1.61) olguda konjenital torasik distrofi saptanırken, kalan 5 (%4.03) olgu ise izole rib flare hastasıydı. Cerrahi dışı düzeltme planlanan 94 hastanın 63'ü (%%67.02) tedavi almış. 31'i (%32.98) ise tedavisine başlamamış ya da vazgeçmiştir.

Cerrahi tedavi planlanan 24 olgunun 20'sine (%83.33) cerrahi uygulanmış, 4'ü (%16.67) ise ameliyatı kabul etmemiştir. Bu olguların 2'si (%10) rib flare nedeniyle opere edilirken, iki olguya MIRPC yapıldı. 2 (%10) olguda mikst deformite sebebiyle "Sandwich-Bar Tekniği" uygulanırken, geri kalan 14 (%70) olguya MIRPE uygulanmıştır.

Sonuç: Toraks Duvarı Deformitelerinin güncel yaklaşımlarında ameliyat dışı yöntemler oldukça başarılı sonuç vermekte olup seçilmiş hastalarda da klasik cerrahi yaklaşımlar halen önemini korumaktadır.

Anahtar Kelimeler: Pektus, Vakum, Ortez

2'si çapraz 3 Bar Tekniği ile yapılan MIRPE

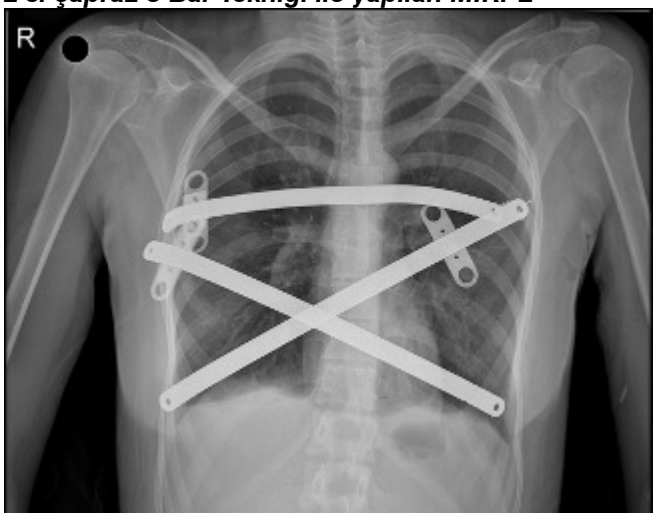

11. Ulusal
Göğüs Cerrahisi
Kongresi
"Uluslararası Katılımlı"

24-27 Ekim 2021
Susesi Otel ve Kongre Merkezi / ANTALYA
www.goguscerrahisi2021.org

VİDEO BİLDİRİLER

VB-01
Fibröz displazi olgusunda videotorakoskopik 4. kot rezeksiyonu

Şevki Musatafa Demiröz, Elgün Valiyev, Muhammet Sayan, Ali Çelik
Gazi Üniversitesi Tıp Fakültesi, Göğüs Cerrahisi Ana Bilim Dalı, Ankara

Amaç: Toraks duvarında fibröz displazi, genellikle asemptomatik olan ve tesadüfen farkedilen benign neoplazilerdendir. Benign göğüs duvarı neoplazilerinde videotorakoskopik yaklaşım, konvansiyonel metodlara göre daha minimal invazif teknikler kullanılarak başarıyla uygulanabilmektedir

Olgu: 20 yaşında erkek hasta sırtının sağ tarafında ağrı şikayeti ile başvurdu. Yapılan tetkiklerinde sağ 4. kostada ekspansiyona neden olan kitle lezyonu tespit edildi. Toraks BT'de lezyonun yalnızca 4. kosta ile sınırlı olduğu doğrulandı. Hastaya GAA sağ mid-aksiller 6. interkostal aralıktan 3cm insizyon ile kamera portu yerleştirildi. Sağ 4. interkostal aralık anterior kesimden ikinci bir 1cm'lik insizyon ile utulity oluşturuldu. Endsokopik enerji cihazları aracılığıyla lezyonun interkostal yumuşak dokular ile arasında diseksiyon alanı oluşturuldu. 4. kot ön ve arka kesimde temiz cerrahi sınıra dikkat edilerek eksizyon sınırı işaretlendi. Kerrison rounger vasıtasıyla kotun ön ve arka sınırları eksize edilerek kot serbestlendi. Kalan yumuşak doku planları enerji cihazı vasıtasıyla ayrıldı. Eksize edilmiş olan lezyon 3cm'lik insizyondan çıkarıldı. Kanama kontrolünü takiben operasyon sonlandırıldı. Postoperatif takibinde herhangi bir kopmpikasyon gelişmeyen hasta, 3.gün sorunsuz şekilde taburcu edildi.

Sonuç: Benign kosta tümörlerinde minimal invazif yöntemler daha az ağrı, daha iyi kozmetik sonuçlar ve daha kısa yatış süresi gibi avantajları nedeniyle güvenle tercih edilebilir.

Anahtar Kelimeler: Fibröz displazi, kosta tümörü, videotorakoskopi

VB-02
Videotorakoskopik enükleasyon uygulanan dev özefageal leiomyoma

Kenan Can Ceylan, Güntuğ Batıhan
SBÜ İzmir Dr. Suat Seren Göğüs Hastalıkları ve Göğüs Cerrahisi SUAM

Amaç: Özefageal leiomyoma özefagusun en sık rastlanılan benign tümörüdür. Tedavisinde torakotomi ile enükleasyon uygulanması standart cerrahi yaklaşım olarak tariflenmiş olsa da minimal invaziv cerrahinin yaygınlaşması ile birlikte video yardımlı torakoskopik cerrahi (VATS) yaklaşımı tedavide bir seçenek haline gelmiştir. Bu olgu raporu ile VATS ile eksize edilen dev özefageal leiomyoma olgusunu video eşliğinde sunmayı amaçladık.

Olgu: 36 yaşında erkek hasta 2 yıldır olan göğüs ağrısı ve yutma güçlüğü şikayetleri ile dış merkez tetkiki sonrası kliniğimize yönlendirildi. Yapılan incelemelerde paraözefageal alanda yerleşim gösteren yaklaşık 7x3 cm boyutunda kitlesel lezyon saptandı. Preoperatif hazırlığın ardından hastaya 3 port girişi kullanılarak sağ VATS uygulandı. Özefagus orta 1/3 bölümünde yerleşim gösteren, süperiorda v.azigos inferiorda alt lob bronş seviyesine kadar uzanan yaklaşık 7x3 cm boyutunda mediyastinal lezyon izlendi. Diseksiyon ilerletildiğinde lezyonun özefagus kas tabakasının altında yerleşim gösterdiği görüldü. Bunun üzerine özefagus muskuler tabakasına parsiyel vertikal myotomi uygulandı. Dikkatli bir diseksiyon ile özefagus mukozası korunarak lezyon enükle edildi. Akabinde separe 2-0 ipek sütur materyali kullanılarak myotomi primer olarak kapatıldı. Özefagusa nazogastrik sonda yolu ile hava verilerek kaçak kontrolü gerçekleştirildi. Kaçak izlenmeyen hastada işlem komplikasyonsuz sonlandırıldı. Postoperatif dönemde herhangi bir komplikasyon gelişmeyen hastanın toraks direni postoperatif 4. günde sonlandırılarak hasta eksterne edildi.

Sonuç: Özefageal leiomyomaların cerrahi tedavisinde dikkatli bir diseksiyon uygulanarak mukozanın korunması büyük öneme sahiptir. Literatürde benzer vakalarda sıklıkla tercih edilen konvansiyonel yöntemler günümüzde yerini minimal invaziv cerrahiye bırakmaya başlamıştır. Her ne kadar tümör boyutu cerrahi teknik seçiminde göz önünde bulundurulması gereken bir kriter olsa da tecrübeli ellerde dev özefageal leiomyomların VATS yaklaşımıyla başarıyla yönetilebileceği düşüncesindeyiz.

Anahtar Kelimeler: Leiomyoma, özefagus, VATS

VB-03
VATS Perikardiyal Rezeksiyon

Deniz Piyadeoğlu[1], Cemal Asım Kutlu[2]
[1]Bahçeşehir Üniversitesi Tıp Fakültesi, İstanbul
[2]Bahçeşehir Üniversitesi Tıp Fakültesi Göztepe Medical Park Hastanesi, Göğüs Cerrahisi Bölümü, İstanbul

Amaç: Ortaya çıkabilecek değişik belirtilerin ve durumların ve bunların nasıl idare edildiğinin literatüre kazandırılması oldukça önem arz etmektedir. Perikard pek çok farklı hastalık sebebiyle rezeke edilebilmektedir. Biz de bu olguyla perikardın akciğer kanseriyle invazyonu sonrasında VATS perikardiyal rezeksiyonunu sunmaktayız.

Olgu: 71 yaşında erkek hasta akciğer kanseri tanısıyla polikliniğe başvurmuştur. CT'de sağ akciğer üst lobda paramediastinal yerleşimli mediastinal plevraya oturan ve perikarda uzanan 5 cm çapında malign tümoral kitle görülmüştür. Hastaya tedavi olarak VATS lobektomi önerilmiştir. Orta aksiller hat beşinci interkostal aralık seviyesinde yaklaşık üç cm'lik ve yedinci interkostal aralıktan kamera giriş yeri için hazırlanan insizyonlarla torasik kavite eksplore edilmiştir. Sağ akciğer üst lob anterior segmentte viseral plevraya uzanım göstermiş kitlesel lezyonun perikarda invaze olduğu görülmüştür. Kitlenin invaze olduğu perikard bölümü keskin diseksiyonlarla serbestleştirilmiştir. Operasyonun geri kalanı uygun kılavuzlara göre tamamlanmıştır. Operasyonun geri kalanında ve postoperatif dönemde herhangi bir sorunla karşılaşılmamıştır.

Sonuç: Bu olguyla beraber size bir perikardın akciğer kanseri ile invazyonunun nasıl idare edilebileceğini göstermek istedik.

Anahtar Kelimeler: Perikardiyal Rezeksiyon, VATS

VB-04
Diyafragma Evantrasyonunun Laparoskopik Yaklaşımla Minimal İnvaziv Onarımı: Olgu Sunumu

Ezin Cem Yeni[1], Cengiz Aydın[2], Kenan Can Ceylan[1]
[1]Sağlık Bilimleri Üniversitesi İzmir Dr. Suat Seren Göğüs Hastalıkları ve Cerrahisi Eğitim Araştırma Hastanesi Göğüs Cerrahisi Kliniği
[2]Sağlık Bilimleri Üniversitesi İzmir Tepecik Eğitim ve Araştırma Hastanesi Genel Cerrahi Kliniği

Amaç: Konjenital ya da akkiz nedenlere bağlı olarak gelişebilen diyafragma evantrasyonu (DE), diyafragmanın bir kısmının veya tamamının anormal elevasyonu olarak tanımlanır. Nadir görülen DE insidansı % 0.05'ten küçüktür. Erkeklerde daha sık görülür ve sıklıkla sol hemidiyafragma yerleşimlidir. Semptomatik DE tedavisi cerrahidir. Kliniğimizde göğüs cerrahisi rutininde sık uygulanmayan laparoskopik yaklaşımla başarılı bir şekilde opere ettiğimiz olgumuzu sunmayı amaçladık.

Olgu: Altmış beş yaşında kadın hasta 1 yıldır devam eden, özellikle son bir ayda giderek progrese olan hareketle ve nefes alıp vermekle artan sol üst kadranda karın ağrısı yakınmaları ile polikliniğimize başvurdu. Hipertansiyon ve konjestif kalp yetmezliği dışında ek hastalığı olmayan hastanın fizik muayenesinde sol alt zonda solunum sesleri azalmıştı. Posteroanterior akciğer gafisinde (resim 1) sol hemidiyafragmada yükseklik saptanan olgunun solunum fonksiyon testinde fev1 değeri 1.40 lt, %72, fvc değeri 1.63 lt %70 idi. Toraks BT'sinde; mide fundusu, batından sol hemitoraksa uzanmakta ve kalbin sağ posterolateral komşuluğunda izlenmekteydi. Mevcut klinik ve radyolojik bulgularla diyafragma hernisi ön tanısı ile olguya operasyon kararı verildi. Transabdominal yaklaşımla 4 adet port kullanılarak yapılan eksplorasyonda DE olarak değerlendirildi, herni izlenmedi. Diyafragma evantrasyonu onarımı yapıldı (video 1). Ameliyat sonrası dönemde karın ağrısı yakınması kaybolan hasta postoperatif 4. gün sorunsuz olarak taburcu edildi. Postoperatif 1. ay kontrol grafisinde (resim 2) sol hemidiyafragmanın sağ hemidiyafragma ile yaklaşık aynı seviyede olduğu ve hastanın şikayetlerinin tamamen geçtiği görüldü.

Sonuç: Diyafragma hernisi ile karışabilen semptomatik diyafragma evantrasyonunun tedavisi cerrahidir. Transabdominal yaklaşımla yapılan girişimde her iki hemidiyafragmanın görülebilmesi, intraabdominal organ hasarından kaçınılması, tecrübeli merkezlerde uygulanabilecek alternatif bir yaklaşımdır.

Anahtar Kelimeler: diyaframa evantrasyonu, minimal invaziv, transabdominal yaklaşım

Resim

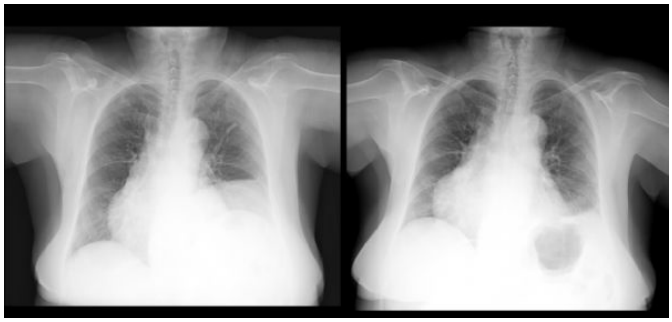

VB-05
VVATS İle İpli Skolyoz Cerrahisi

Tolga Evrim Sevinç[1], Hüseyin Melek[1], Burak Akesen[2], Selcan Akesen[3]
[1]Uludağ Üniversitesi Tıp Fakültesi, Göğüs Cerrahisi Ana Bilim Dalı, Bursa
[2]Uludağ Üniversitesi Tıp Fakültesi, Ortopedi Ana Bilim Dalı, Bursa
[3]Uludağ Üniversitesi Tıp Fakültesi, Anestezi ve Reanimasyon Ana Bilim Dalı, Bursa

Skolyozun cerrahi tedavisinde posterior ve anterior yaklaşım seçenekleri mevcuttur. Anterior yaklaşım geleneksel olarak posterolateral torakotomi veya torakolomber insizyon ile yapılmaktadır. İnsizyon boyutunun büyüklüğü, ağrı, bozulmuş akciğer fonksiyonu gibi postoperatif morbidite potansiyeli vardır.

Son yıllarda tanımlanan ve giderek daha fazla uygulanmakta olan VATS ile ipli skolyoz cerrahisinin skolyoz için etkili düzeltme sağlarken torakotomiye göre daha az ağrıya neden olması, daha az kan kaybı, daha kısa hastane kalış, hızlı iyileşme ve akciğer fonksiyonlarını daha az etkileme gibi önemli avantajları olduğu gösterilmiştir. Bu sunumda ki amacımız hastanemizde ortopedi ve göğüs cerrahisi bölümleri tarafından uyguladığımız VATS ile ipli skolyoz ameliyatlarının tekniğini, erken dönem sonuçlarını ve göğüs cerrahisinin rolünün değerlendirmesini yapmaktır. Skolyoz tanısıyla takip edilen 11 yaşında ki kız çocuğuna genel anestezi altında çift lümen entübasyon sonrası sol lateral pozisyonda T6-11 vertabra arasına 6 adet pedikül vidası ve gerdirme ip sistemi konuldu. Sağ lateral pozisyona alınan hastaya subkostal insizyon yapıldı ve L1-3 vertabralara aynı işlem uygulandı. Postoperatif komplikasyon gelişmeyen ve ağrı şikayeti olmayan hasta ikinci gün taburcu edildi.

Anahtar Kelimeler: Minimal invasif, Skolyoz, VATS

POSTER BİLDİRİLER

PB-001
Toraksta Sıradışı Bir Yabancı Cisim: Embolizasyon Kateteri

İlteriş Türk, Gülşen Yılmaz, Koray Aydoğdu, Göktürk Fındık
SBÜ Ankara Atatürk Göğüs Hastalıkları ve Göğüs Cerrahisi EAH, Göğüs Cerrahisi Kliniği

Amaç: Hemoptizi, akciğer parankiminden veya trakeobronşial ağaçtan kan gelmesi olarak tanımlanmaktadır ve tedavisinde bronşial arter embolizasyonu ilk kez 1974'te Remy ve arkadaşları tarafından uygulanmıştır (1,2). Hava yollarının stabilizasyonu ve hemostazın sağlanmasının ardından çoğu hemoptizi olgusu bronşial arter embolizasyonuna ihtiyaç duymaktadır (3).

Olgu: Özgeçmişinde farklı nedenlerle 2 kez sağ torakotomi bulunan 38 yaşında erkek hastaya, ikinci ameliyattan 13 yıl sonra yaklaşık 400 cc kadar meydana gelen hemoptizi ile dış merkezde bronşial arter embolizasyonu uygulanıyor ve hemoptizinin sonlandığı görülüyor. Embolizasyondan 1 yıl sonra hasta sağ yan ağrısı ve ateş yüksekliği nedeniyle tarafımıza başvurdu. BT'de sağ major fissürde 4.5 cm'e çapa ulaşan loküle koleksiyon ve 6. Kot iç yüzeyine komşu alanda yüksek opasiteye sahip yabancı cisimle uyumlu görüntü izlendi. Olası rijit yapışıklıklar nedeniyle yabancı cismin yerinin daha rahat tespit edilebilmesi amacıyla, bulunduğu alan operasyon sabahı BT eşliğinde tümör işaretleme teliyle işaretlendi. Genel anestezi altında sağ posterolateral alan 5. İnterkostal aralıktan 5 cm'lik insizyon açıldı ve cilt-cilt altı dokular geçildi. Tümör işaretleme teli takip edilerek yabancı cisim bulundu ve çıkarıldı. Yabancı cismin oldukça ince çaplı ve 50 cm uzunluğa sahip metal bir tel olduğu görüldü. Bu cismin 1 sene önce gerçekleştirilen bronşial arter embolizasyonunda kullanılan mikrokateter olduğu anlaşıldı. Loküle poşun eksizyonu ve drenajının ardından toraksa 1 adet 28 F pezzer dren yerleştirildi.

Sonuç: Anjioda kullanılan mikrokateterin damar perforasyonunun ardından toraksta migrasyona uğraması oldukça nadir olarak görülebilecek bir komplikasyondur. Preoperatif BT kılavuzluğunda güvenilir ve kolay uygulanabilen tel yerleştirme ile yabancı cismin lokalize edilmesi ve çıkarılması mümkündür. Toraks içi bir enfeksiyon gelişmeden cismin çıkarılmasını önermekteyiz.

Anahtar Kelimeler: bronşial arter embolizasyonu, intratorasik yabancu cisim, mikrokateter

İntratorasik yabancı cisim (embolizasyon kateteri)

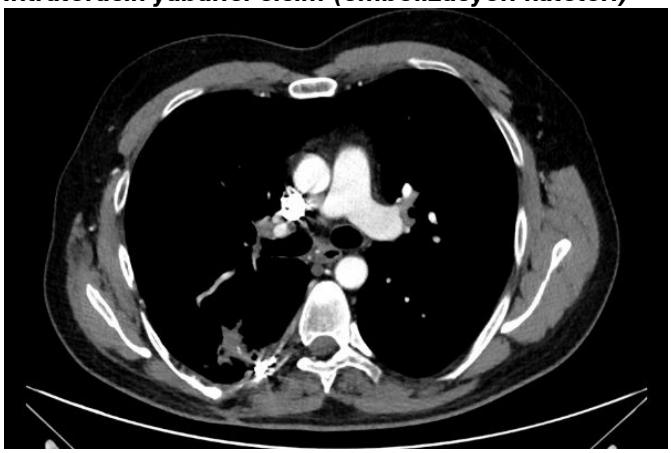

PB-002
Sol Konjenital Perikard Yokluğu

Çağatay Çetinkaya[1], Hasan Fevzi Batırel[2]
[1]*Özel Memorial Ataşehir Hastanesi, İstanbul*
[2]*Marmara Üniversitesi Tıp Fakültesi, Göğüs Cerrahisi Anabilim Dalı, İstanbul*

Konjenital perikard yokluğu çok nadir bir anomalidir. Sol perikardın parsiyel defektleri total defektlerinden daha sık görülür. Parsiyel defektlerde herniasyon ve strangulasyon oluşabilir. Buna bağlı olarak göğüs ağrısı, nefes darlığı görülebilir. Kalbin sol tarafındaki perikardın bilgisayarlı tomografi (bt) veya manyetik rezonansla (mr) gösterilmesi oldukça zordur. Tanısında kalbin sola rotasyonu ya da defekt lokasyonunda kardiak indentasyon uyarıcı olmalıdır.

Bu vaka takdiminde tesadüfi olarak tespit ettiğimiz total sol perikard yokluğunu bildiriyoruz. 42 yaşında kadın hastanın 8 yaşında iken bilinen ağır pnömoni hikayesi mevcuttu. 25 yaşında öksürük şikayetleri sonrası sol alt lob bronşektazisi tanısı koyulmuş. Hemoptizi, öksürük ve sık enfeksiyon geçirme şikayetleri nedeniyle hastaya uniportal VATS sol alt lobektomi yapıldı. Ameliyat sırasında sol perikardın total olarak olmadığı görüldü (şekil 1a-b). Bunun üzerine kardiyak teması azaltmak için toraks tüpü ikinci bir porttan yerleştirildi. Intraoperatif herhangi bir komplikasyon gelişmedi ve hasta postoperatif 4.günde Heimlich valv ile taburcu edildi. Toraks tüpü postoperatif 14.günde çekildi. Perikard yokluğu tanısındaki en önemli göstergelerden biri olan kalbin sola rotasyonu hastamızın bt görüntülerinde fark ediliyordu (şekil 1c).

Benzer radyolojik görünümdeki hastalarda, bu nadir anomalinin olabileceği düşünülerek herhangi bir komplikasyona yol açmamak için toraksa giriş yerinin dikkatli belirlenmesi, tüp seçimi ve drenaj yerinin doğru seçilmesi önemlidir. Kısmi perikardiyal defektler cerrahi onarım gerektirebilir, bununla beraber sol perikardın tamamen yokluğu tehlikeli değildir ve cerrahi müdahale gerektirmez.

Anahtar Kelimeler: bronşiektazi, konjenital perikard yokluğu, videotorakoskopi

1a-b: Perikard yokluğunun intraoperatif görüntüsü
1c: Kalbin sola deviasyonun tomografik görüntüsü

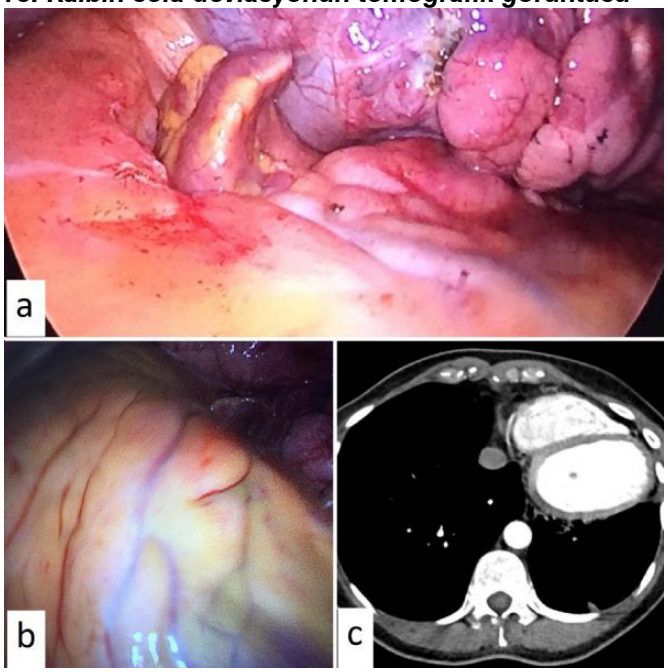

PB-003
Farklı bir Sivilce: Akciğerlerin Hidradenitis Süpürativası (HS)

Ulukan Cenal, Eyad Al Masri, Bassam Redwan, Katina Nikolova, Christian Begher, Buckhard Thiel, Volkan Kösek
Göğüs Cerrahisi Kliniği, Klinikum Westfalen, Standort Klinik am Park, Lünen, Almanya

Amaç: Akne İnversa olarak da adlandırılan Hidradenitis suppurativa (HS), kronik inflamatuar bir deri hastalığıdır. Bu lezyonlar en sık intertriginöz ve apokrin bezlerin yoğunlukla bulunduğu bölgelerde görülür. Tedavi seçenekleri hastalığın şiddetine göre değişiklik göstermekle birlikte; lokal ve sistemik antibiyotikler, hormon tedavisi, immünomodülatörler ve cerrahi gibi farklı yaklaşımlar içermektedir. Hassas bölgelerde şiddetli ağrı, tekrarlayan drenajler, hoş olmayan kokular ve yara izleri hasta üzerinde olumsuz bir psikososyal etki ile bırakmaktadır.

Olgu: 48 yaşında hasta kliniğimize sebebi açıklanamayan kilo kaybı, aylardır devam eden ateş ve kronik anemi şikayeti ile başvurdu. Toraks röntgeni ve tomografisinde sağ hemitoraks yerleşimli kronik plevral ampiyem saptandı. Anamnezde hastanın altta yatan ve yıllardır yeterinde tedavi edilmemiş HS'den muzdarip olduğunu öğrenildi. Plevral ampiyemi temizlemek için sağ hemitoraksda derin torakotomi açıldı. İntraoperatif olarak umulmadık bir durum ile karşılaşıldı. Plevrada çıkarılabilen 5 cm'lik bir apse oluşmuş ve dorso-bazalde ise plevral tümöre benzer katı bir yapı vardı. Bu yapı çok sertliği ve göğüs duvarına doğru olan yayılımı ile dikkat çekiyordu. Bu yapı, alt lob ile birlikte parietal plevranın ve interkostal kasların en blok rezeksiyonu ile çıkarıldı. Histoloji raporu şaşırtıcı bir şekilde bunun sağ aksilladan göğüs duvarı ve akciğere kadar uzanan ters bir Akne İnversa olduğunu gözler önüne serdi. Hasta, uzun süreli drenaj tedavisi sonrası 16. günde komplikasyonsuz olarak taburcu edildi.

Sonuç: Plevral ampiyem ile başvuran Akne İnversalı hastalarda ampiyemin sebebi altta yatan dermatolojik hastalık olabilir. Bu durumda da cerrahi yaklaşım tercih edilen tedavi yöntemi olmalıdır. Tedavi süreci ise her zaman dermatologlar ile disiplinler arası bir temelde koordine edilmelidir.

Anahtar Kelimeler: Hidradenitis Süpürativa, Akciğer Ampiyemi

PB-004
COVİD-19 Pnömonisi ile Karışan Bir PAP Olgusu

Omer Topaloglu, Mustafa Sisman, Sami Karapolat, Atila Turkyilmaz, Celal Tekinbas
Karadeniz Teknik Üniversitesi Tıp Fakültesi, Göğüs Cerrahisi Ana Bilim Dalı, Trabzon

Amaç: Pulmoner alveolar proteinozis (PAP) nadir görülen alveollerde sürfaktan birikimi bozukluğudur. Bu olgu sunumunda COVID-19 pandemisi döneminde PAP' ın radyolojik görüntüleri nedeniyle COVID-19 pnömonisi ile karıştırılması ve tedavisinde uygulanan tüm akciğer lavajının komplikasyonları sunulup tartışılmıştır.

Olgu: 48 yaşında kadın olgu son 1 aydır giderek artan nefes darlığı ve öksürük şikâyetleri ile acil servise başvurdu. Akciğer grafisinde bilateral yaygın infiltrasyon saptanması ve hipkosi nedeniyle COVID-19 pnömonisi ön tanısı ile PCR testi alındı. Test sonucu negatif çıkması üzerine çekilen toraks bilgisayarlı tomografisi (BT)' nde de her iki akciğerde yaygın buzlu cam alanları tespit edildi (Resim 1a). Olgu yatırılarak medikal tedavi verildi. Nefes darlığında düzelme olmayan olguya fiberoptik bronkoskopi yapıldı ve PAP tanısı konuldu. Akciğer lavajı amacıyla olgu genel anestezi altında çift lümenli entübasyon tüpü ile entübe edildi ve sağ lateral dekübitis pozisyonu verildi. Sağ bronşiyal sisteme sodyum izotonik verilerek aspire edildi. Aspirasyon esnasında olgunun sırtı perküte edildi. Ancak tüp pozisyonunda olan kaymaya bağlı olarak havalanma zorluğu, hipoksi, subkutan amfizem ve sol pnömotoraks gelişince işlem yarıda sonlandırıldı. Bu işlemden 2 ve 3 hafta sonra sırasıyla sol ve sağ akciğer lavajı supin pozisyonda ve perküsyon yapmaksızın komplikasyon oluşmadan uygulandı ve serbest drenaja bırakılarak geri alındı. Süt görünümünde ve yoğun partikül içeren lavaj sıvısının rengi işlemin sonuna doğru açıldığı görüldü (Resim 1b). Olgu 6 aylık takibin sonunda klinik semptomlar açısından oldukça rahatlamıştır.

Sonuç: PAP benzer klinik ve radyolojik görünümleri nedeniyle COVID-19 pnömonisi ile karışabilmektedir. Ayrıca PAP tedavisinde kullanılan akciğer lavajı supin pozisyonda ve perküsyonsuz olarak yapılması daha güvenilirdir.

Anahtar Kelimeler: Pulmoner alveolar proteinozis, COVID-19, bronkoalveolar lavaj

Resim 1a ve 1b

PB-006
Özofagus Karsinom ve Endobronşial Leiomyoma Birlikteliği: Nadir Bir Olgu

Tamer Direk[1], Kubilay İnan[1], Sabri Can Mutlu[1], İlknur Aytekin Çelik[2], Nurettin Karaoğlanoğlu[2]
[1]T.C. Sağlık Bakanlığı Ankara Bilkent Şehir Hastanesi
[2]Yıldırım Beyazıt Üniversitesi Tıp Fakültesi Göğüs Cerrahisi Anabilim Dalı, Ankara

Giriş: Akciğerin benign tümörleri yaygın olmayan pulmoner lezyonlardır ve rezeksiyon uygulanan akciğer tümörlerinin %1'inden daha azını oluşturmaktadır. Genelde tek ve iyi sınırlı, hastalarda semptom yaratmayan lezyonlardır ve insidental olarak saptanır. Tedavisi cerrahi rezeksiyon veya endobronşial tedavi olan tümörlerin genetik kökeni olduğunu bildiren yayınlar mevcuttur. Literatürde vaka bazlı yayınlar mevcut olsa da aynı anda başka bir malignitenin eşlik ettiği vaka bildirilmemiştir. **Olgu:** Disfaji şikayeti ile başvuran 58 yaşındaki erkek hastanın tetkiklerinde özofagusta kitle saptanmış, alınan biyopsi sonucu yassı hücreli karsinom olarak raporlanmıştır. Kitlenin trakeaya invazyonu şüphesi üzerine tarafımızca yapılan fiberoptik bronkoskopide trakeaya invazyon izlenmemiş ancak sol üst lob lingula segment bronşunda düzgün yüzeyli, lümeni tama yakın tıkayan endobronşial lezyon izlenmiştir. Lezyondan alınan biyopsi sonucu leiomyoma olarak raporlanan hastaya öncelikle özofagus karsinomuna yönelik neoadvuvan kemoradyoterapi verilmiş, sonrasında Ivor-Lewıs prosedürü ile opere edilen hastaya 1 ay sonra lingula segmentektomi uygulanmıştır. Hastanın patoloji sonucu "Desmin ve SMA ile kuvvetli boyanan mezenkimal neoplazi, leiomyoma" olarak raporlanmıştır. Hasta post-operatif sorunsuz şekilde takip edilmektedir.

Sonuç ve Tartışma: Akciğerin benign tümörleri nadirdir ve sıklıkla semptom vermezler. Literatürde öksürük, hemoptizi ve astım benzeri şikâyetler ile araştırılan hastalarda benign akciğer ve bronşial tümörler saptandığı bildirilmiştir. Endobronşial leiomyoma nadir bir tümör olmasına rağmen özofagus karsinomu ile olan birlikteliği literatürde bildirilmemiştir.

Anahtar Kelimeler: Endobronşial leiomyoma

Toraks BT Görüntüsü

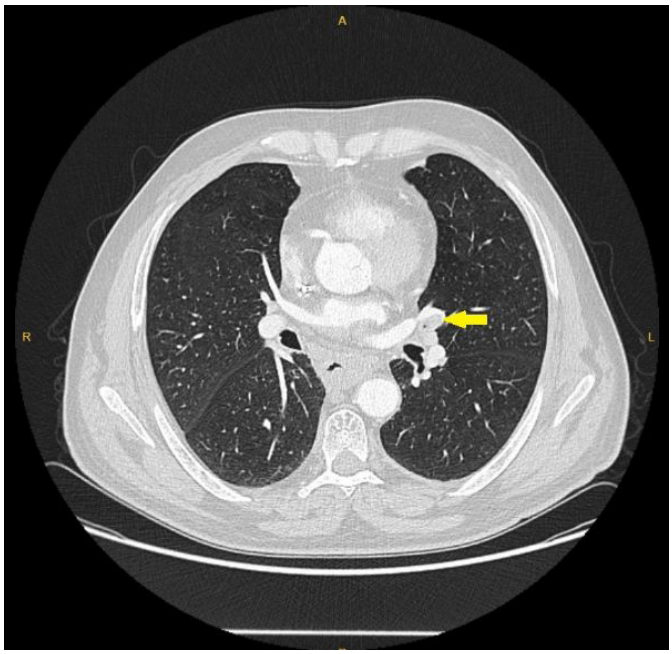

Lingula Segmentinde Endobronşial Leiomyoma Görüntüsü

PB-007
Takayasu arteriti tedavisi sırasında gelişen pulmoner aspergillom olgusu

Ayşegül Kurtoğlu, İsmail Tombul, Irmak Akarsu, Mustafa Şevki Demiröz, Muhammet Sayan, Ali Çelik
Ankara Gazi Üniversitesi Tıp Fakültesi Göğüs Cerrahisi Anabilim Dalı

Amaç: Takayasu arteriti genellikle aorta ve onun ana dallarını tutan kronik bir vaskülittir. Takayasu arteritinde enfarkta bağlı veya kullanılan immünsüpresif ilaçlara bağlı olarak dokularda kaviter lezyon gelişebilmekte ve enfekte olabilmektedir. Bu çalışmanın amacı pulmoner aspergillom cerrahisi yapılan Takayasu arteriti olgusunu tartışmaktır.

Olgu: 3 sene önce sırt ağrısı, burun sırtında kızarıklık ve kilo kaybı şikayeti ile Romatoloji servisine başvuran 39 yaşında kadın hastaya yapılan incelemelerde Takayasu Arteriti tanısı konmuş. Hastanın çekilen Toraks BT sinde Sağ üst lobda 6x4cm konsolidasyonla birliktelik gösteren kaviter lezyon izlenmiş. Toraks bt sinde aorta ve pulmoner arter çevresinde vaskülit ile uyumlu bulgular izlenmiş. Çekilen Pet BT de kaviter lezyonda 2,67 tutulum, pulmoner arter ve artoda suvmaks 5 tutulum izlenmiş. Aspergillusa bağlı fungus topu düşünülen hastanın hastalığa yönelik tetkikleri negatif olarak sonuçlanmış. Prednizolon tedavisi alan hastada 6 ay önce hemoptizi gelişmiş. Yapılan bronkoskopi ile tanı alınamaması üzerine transtorasikx biyopsi yapılıp galaktomannan pozitif gelip kültürde aspergillus üremesi olmuş. Tedaviye yanıt alınamayan semptomları ve bulguları devam eden hasta tarafımıza danışılması üzerine operasyon kararı alındı. Hastaya Sağ bilobektomi süperior

ve mediastinal lenf nodu disseksiyonu uygulandı. Post-operatif izlemlerinde komplikasyon gelişmeyen hastanın erken dönem izlemlerinde akut faz reaktanları gerilemiş ve semptom izlenmemiştir.

Sonuç: Sonuç olarak romatolojik nedenlerle oluşan tedaviye dirençli kaviter lezyonlarda cerrahi ile çok iyi sonuçlar elde edilebilmektedir.

Anahtar Kelimeler: Aspergilloma, Lobektomi, Takayasu

OLGU-TORAKS BT

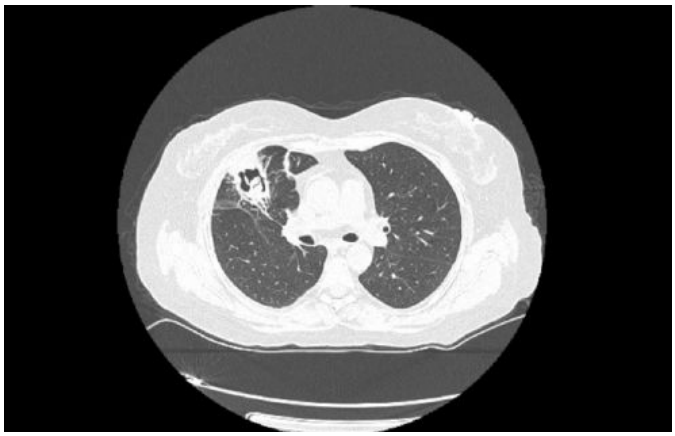

PB-008
Simultaneous Bilateral Spontaneous Pneumothorax with COVID-19 Pneumonia

Pelin Erdizci, Mustafa Akyıl, Serkan Bayram, Ozan Kaya, Rıza Serdar Evman, Selami Volkan Baysungur
Sağlık Bilimleri Üniversitesi İstanbul Süreyyapaşa Göğüs Hastalıkları ve Göğüs Cerrahisi Eğitim ve Araştırma Hastanesi Göğüs Cerrahisi Kliniği

Objective: COVID-19 became an epidemic that affects the whole world. Since the first cases were detected, pneumothorax has been considered a rare possible complication. It is known that pneumothorax may develop in patients under mechanical ventilation due to high pressure

Case: We present our case in which we detected simultaneous bilateral spontaneous pneumothorax with COVID-19 pneumonia, without a history of chronic lung disease and without mechanical ventilation. **Conclusion:** Simultaneous bilateral spontaneous pneumothorax is an extremely rare but life-threatening emergency. Pneumothorax is a possible complication of COVID-19 pneumonia and should be considered in the differential diagnosis for COVID-19 patients with sudden respiratory decompensation.

Keywords: Bilateral, COVID-19, Pneumothorax

PB-011
COVID-19 Nedeniyle Tetkik Edilirken Saptanan Cerrahi Olarak Tanı Konulan Benign Akciğer Hastalıkları

Leyla Nesrin Acar, Seray Hazer
SBÜ Ankara Keçiören Göğüs Hastalıkları ve Göğüs Cerrahisi Eğitim ve Araştırma Hastanesi, Göğüs Cerrahisi Kliniği, Ankara

Amaç: Koronavirüs hastalığı (COVID-19), ilk olarak Aralık 2019'da Çin'in Wuhan kentinde bildirildi, Dünya Sağlık Örgütü (DSÖ) tarafından pandemi olarak ilan edildi. COVID-19 tanısında boğaz, nasal sürüntüsünden alınan gerçek zamanlı ters transkriptaz- polimeraz zincir reaksiyonu (RT-PCR) testi kullanılır. Toraks Bilgisayarlı Tomografide (BT), bilateral buzlu cam, hava bronkogramları ve konsolidasyon ile karakterizedir. Çalışmamızda COVID-19 nedeniyle tetkik edilirken semptom oluşturmayan tesadüfen saptanan akciğer patolojilerine cerrahi olarak benign akciğer hastalıkları tanısı koyduğumuz hastalarımızı sunmayı amaçladık.

Gereç-Yöntem: Mart2020-Ağustos2021 tarihleri arasında COVID-19 şüphesiyle tetkik edilen, tesadüfen saptanan akciğer patolojilerine kliniğimizde uyguladığımız cerrahi sonrası benign akciğer hastalıkları tanısı koyduğumuz hastaları retrospektif olarak değerlendirdik.

Bulgular: Yaş ortalaması 55.42 (39-67), 5'i erkek 2'si kadındı. Hasta özellikleri ve patoloji sonuçları tablo 1'de verilmiştir. Hastaların ortalama hastanede kalış süreleri 6 (5-7) gündü. Postoperatif komplikasyon gözlenmedi. Hastalar salah ile taburcu edildi.

Sonuç: Akciğer hastalığı saptandığında tanı, tedavi için gerekli cerrahinin zamanlaması önemlidir. Pandemi döneminde hastaya en az zarar verecek, en uygun zamanda cerrahiyi planlamak daha da önem kazanmıştır. Bunun için cerrahi planlama önerileri sunulmuştur: Pozitron Emisyon Tomografi-Bilgisayarlı Tomografi(PET-BT)/perkütan akciğer biyopsisi ile lezyonlar ön planda benign olarak düşünülürse, hastaların elektif cerrahisinin 3 aya kadar ertelenmesi (mümkünse salgın bittikten veya nispeten stabil olduktan sonra) önerilmiştir. Göğüs cerrahisi işlemleri COVID-19 teması açısından yüksek risklidir. Pandemi döneminde cerrahi için karar verirken hem hasta hem sağlık çalışanlarının güvenliği göz önünde bulundurulmalıdır. Yayınlanan rehberler bu konuda oldukça faydalıdır. Yinede tüm hastalar pozitif olarak kabul edilmeli cerrahi müdahale esnasında dünya sağlık örgütünün önerdiği korunma yöntemlerine dikkat edilmelidir. Benign olduğunu düşündüğümüz lezyonların cerrahisini rehberlere uyarak yaptığımızda yüz güldürücü sonuçlar elde edebiliriz.

Anahtar Kelimeler: COVID-19, cerrahi, benign akciğer hastalıkları

Tablo 1: Hasta özellikleri

YAŞ	CİNSİYET	SÜRE	ŞİKAYET	PCR	OPERASYON	PATOLOJİ
49	E	4 AY	NEFES DARLIĞI	+	VATS+WEDGE REZEKSİYON	İSKEMİK NEKROZ+ORGANİZE TROMBÜS
39	K	4 AY	ÖKSÜRÜK	+	TORAKOTOMİ+KİSTOTOMİ+KAPİTONAJ	KİST HİDATİD
67	E	6 AY	TEMAS	-	VATS+WEDGE REZEKSİYON	ORGANİZE PNÖMONİ
61	E	7 AY	NEFES DARLIĞI	+	VATS+WEDGE REZEKSİYON	USUAL İNTERTİSYEL PNÖMONİ
59	E	8 AY	NEFES DARLIĞI	+	VATS+WEDGE REZEKSİYON	PNÖMOKONYOZ
57	K	8 AY	ÖKSÜRÜK	+	VATS+WEDGE REZEKSİYON	KONDROMATÖZ HAMARTOM
56	E	9 AY	ÖKSÜRÜK	+	VATS+WEDGE REZEKSİYON	HİPERSENİTİVİTE PNÖMONİSİ

PB-015
Kuru İğne Tedavisi Sonrası Nadir Bir Komplikasyon; Pnömotoraks

Beniz İrem Ersoy Şiğva, Kerem Karaarslan
Hatay Mustafa Kemal Üniversitesi, Göğüs Cerrahisi Ana Bilim Dalı, Hatay

Kuru iğne tedavisi akut veya kronik kas iskelet sistemi kaynaklı ağrıların tedavisinde kullanılan bir tedavi yöntemidir. Kuru iğne tedavisi için çeşitli uzunlukta ve çok ince filiform iğneler kullanılır. Boyun ağrısı nedeniyle kuru iğne tedavisi uygulanan ve pnömotoraks gelişen bir hastayı sunmayı amaçladık. 28 yaşında bayan hasta boyun ağrısı nedeniyle kuru iğne tedavisinin 3. seansı sırasında nefes darlığı ve göğüs ağrısı gelişmesi üzerine tarafımıza danışıldı. Akciğer grafisinde sağ hemitoraksta pnömotoraks saptanan hasta tüp torakostomi uygulanarak yatırıldı(şekil1). 5. gün dreni sonlandırılan hasta şifa ile taburcu edildi. Kuru iğne tedavisi güvenli bir tedavi olmakla birlikte özellikle torakal bölgeye uygulanan iğnelere bağlı olarak hayatı tehdit edici bir durum olan pnömotoraks gelişebileceği akılda tutulmalıdır. İşlem sonrası hasta nefes darlığı ve göğüs ağrısı açısından mutlaka sorgulanmalıdır.

Anahtar Kelimeler: kuru iğne, pnömotoraks

Şekil1

Akciğer Grafisi

PB-017
Bilateral eş zamanlı pnömotoraks ile başvuran lenfanjiyoleiomyomatozis olgusu

Damla Hasgül[1], Sungur Selim Sinan[1], Abdulkerim Bayülgen[1], Rabia Bozdoğan[3], Yüksel Balcı[2], Mehmet Oğuz Köksel[1]
[1]Mersin Üniversitesi Hastanesi, Göğüs Cerrahisi Ana Bilim Dalı, Mersin
[2]Mersin Üniversitesi Hastanesi, Radyoloji Ana Bilim Dalı, Mersin
[3]Mersin Üniversitesi Hastanesi, Patoloji Ana Bilim Dalı, Mersin

Lenfanjiyoleiomyomatozis (LAM) nadir görülen çoğunlukla doğurganlık çağındaki kadınları etkileyen, idiopatik ve ilerleyici vasıflı bir intertisyel akciğer hastalığıdır. Klinik olarak tekrarlayıcı pnömotoraks, hemoptizi veya şilöz plevral effüzyon ile seyredebilmekte, yaşamın ilerleyen dönemlerinde progresif parankimal destrüksiyonla solunum yetmezliğine neden olabilmektedir. Peribronşial, perivasküler ve perilenfatik atipik düz kas proliferasyonu ile karakterizedir. Tanıda radyolojik değerlendirme yardımcıdır; ancak kesin tanı akciğer biyopsisi ile konmaktadır. Biz burada LAM nedeni ile gelişen ve bu etiyolojiye bağlı olarak nadir görülen bilateral eş zamanlı pnömotoraks olgumuzu sunmayı amaçladık. Nefes darlığı şikayeti ile yapılan görüntülemelerinde bilateral pnömotoraks izlenen 30 yaşındaki kadın hastaya bilateral tüp torakostomi uygulandı. Toraks BT'sinde bilateral akciğer parankimlerinde diffüz dağılım gösteren, değişik boyutlarda, ince duvarlı, düzgün sınırlı çok sayıda kist izlenmekteydi. Uzamış hava kaçağı nedeni ile iki seansta VATS wedge rezeksiyon uygulanan hastanın histopatolojik inceleme sonucu iğsi hücreli proliferasyon, lenfanjiyoleiomyomatozis ile uyumlu olarak raporlandı. Ancak takiplerinde sağ tüp torakostomisinden hava kaçağı kesilmeyen hastaya sağ torakotomi ile multiple wedge rezeksiyonlar uygulandı. Kontrol grafisi ekspanse olan ve hava kaçağı kesilen hastanın tüp torakostomisi sonlandırılarak taburcu edildi. Takipte sol akciğerde nüks pnömotoraks gelişmesi üzerine tekrar sol tüp torakostomi uygulandı. Ancak uzamış hava kaçağı nedeni ile sol tarafa da torakotomi ile wedge rezeksiyonlar uygulandı. Postoperatif 5. günde tüp torakostomisi sonlandırılan hasta sorunsuz takip edilmektedir. Sonuç olarak LAM'da akciğerlerde değişik boyutlarda kistik yapıların görülebileceği, bilateral pnömotoraks kliniği ile başvuran hastalarda ayırıcı tanıda LAM'in düşünülmesi gerektiği, kesin tanının histopatolojik inceleme ile konulabileceği ve progresif olgularda akciğer nakline kadar ilerleyebileceğinin vurgulanması amacıyla bu olgu sunumu hazırlandı.

Anahtar Kelimeler: Lenfanjiyoleiomyomatozis, nefes darlığı, pnömotoraks

Büllöz lezyonların sırası ile radyolojik, histopatolojik ve makroskopik görüntüleri

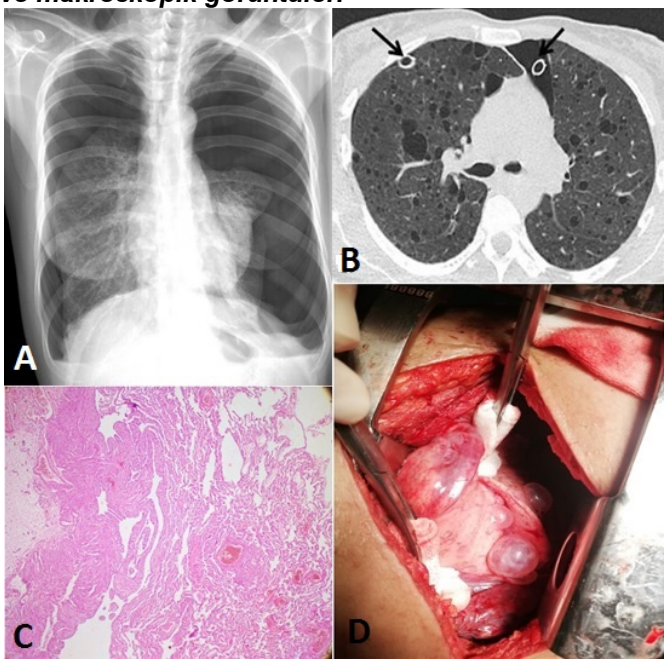

PB-018
Covid-19 Pnömonisi Sonrası İlginç Bir Akciğer Sekeli

Meltem Sevinç[1], Umut Öykü İskenderoğlu[1], Burak Geyik[1], Bahar Ağaoğlu Şanlı[2], Aydın Şanlı[1]
[1]Dokuz Eylül Üniversitesi Hastanesi, Göğüs Cerrahisi Anabilim Dalı, İzmir
[2]S.B.Ü Dr. Suat Seren Göğüs Hastalıkları ve Cerrahisi Eğitim Araştırma Hastanesi Göğüs Cerrahisi A.D., İzmir

Amaç: Covid-19 pnömonisi sonrası tipik bulgu olarak; buzlu cam opasitesi, konsolidasyon, retiküler patern, Arnavut kaldırımı görünümü, hava bronkogramı ve nodüller izlenirken, daha nadir görülen atipik bulgular arasında; lenfadenopati, plevral efüzyon, perikardiyal efüzyon ve kavitasyonlar sayılmaktadır. Burada, nadir sekel değişiklikler arasında daha önce bahsedilmeyen, kliniğimizde tedavisini yaptığımız dev intraparankimal hematomlu olguyu paylaşmayı amaçlıyoruz. **Olgu:** 49 yaşında erkek hasta, inşaat mühendisi. Sigara kullanımı, komorbiti yok. Nisan 2021'de öksürük ve nefes darlığı şikâyetiyle acil servise başvuruyor. PCR pozitif Covid-19 nedeni ile 1 gün yoğun bakımda (high flow ile), 47 gün serviste izleniyor. Tocilizumab, prednol ve DMAH başlanıyor. Taburculuktan 10 gün sonra öksürük, terleme, sağ yan ağrısı ve batma, 38,6 derece ateş ile acil servise başvuran olgunun toraks BT' sinde 2 ay önceki BT'de olmayan sağ akciğer alt lopta plevraya geniş tabanlı oturan 70x74x95 mm boyutundaki solid yapıda yumuşak doku dansitesinde yer yer hipodens periferal dansiteler içeren düzgün sınırlı kitlesel lezyon?, kist?, sıvı koleksiyonu? ve bilateral yaygın buzlu cam alanları izleniyor. Göğüs hastalıkları servis izleminde malignite şüphesi ile PET çekiliyor. PET: SUVmax:2,04, primer malignite ayırıcı tanısı yapılamamıştır, şeklinde yorumlanıyor. Kliniğimizde VATS planlandı. Operasyonda kistik yapı gözlenerek hematom ile uyumlu aspirasyon yapıldı ve wedge rezeksiyon uygulandı. Patoloji; organizasyon bulguları gösteren hematom, olarak raporlandı. Postoperatif birinci ay toraks BT normal olarak değerlendirildi.

Sonuç: Covid-19 pnömonisi sonrası daha önce belirtilen tipik ve atipik bulgular arasında bulunmayan intraparankimal hematomun nadir bulgular arasında yer alacağı öngörülmektedir.

Anahtar Kelimeler: covid-19 pnömonisi, postcovid kistik ac hastalığı ve ac hematomu

Postcovid intraparankimal hematom

olgu sonunda

PB-019
Oral Antikoagülan Kullanımına Bağlı Gelişen Spontan Hemotoraks

Rza Mammadov, Seda Kahraman Aydın, Ayşe Gül Ergönül, Tevfik İlker Akçam
Ege Üniversitesi Tıp Fakültesi Hastanesi Göğüs Cerrahisi Ana Bilim Dalı, İzmir

Giriş: Oral antikoagülanlar (OA) özellikle tromboemboli tedavisinde ve profilaksisinde kullanılan ajanlardır. Varfarin sık kullanılan bir OA olup, doz ayarlaması "protrombin zamanı" (PT) ve "international normalized ratio (INR)" ile yapılır. En sık görülen komplikasyonu, yüksek dozlarda veya etkinliğin arttığı durumlarda spontan kanamalardır. Bu çalışmada,

warfarin tedavisinin komplikasyonu olarak gelişen bir spontan hemotoraks olgusu sunuldu.

Olgu: Kırk altı yaşında kadın olgu nefes darlığı ve sağ yan ağrısı yakınmalarıyla başvurdu. Altı ay önce aort kapak replasmanı operasyonu öyküsü olan olguya, varfarin tedavisi başlandığı öğrenildi. Bir ay önceki rutin kontrolünde INR'si 7 olan hastanın varfarin tedavisine ara verilmişti. Travma öyküsü bulunmayan olgunun fizik muayenesinde sağ hemitoraksta solunum sesleri azalmış olarak işitildi. Normotansif ve vital bulguları stabil hastanın PT:19,8 ve INR değeri:2,1 olarak saptandı. Akciğer grafisinde sağ hemitoraksta alt ve orta zonda opasite artışı (Resim 1a), toraks bilgisayarlı tomografisinde (BT) sağ hemitoraksta 7.5 cm loküle sıvı ve plevral yüzlerde kalınlaşma izlendi (Resim 1b). Hasta için operasyon kararı alındı. Sağ lateral torakotomi ile yaklaşık 10 cm çapında koagulum boşaltıldı ve alt loba dekortikasyon yapıldı. Postoperatif beşinci günde toraks dreni sonlandırılarak hasta şifa ile taburcu edildi (Resim 1c).

Sonuç: OA tedavi alan olgularda, etkin tedavinin sağlanabilmesi ve komplikasyonların önlenmesi açısından doz titrasyonu yakın takip edilmelidir. Yüksek INR değeri saptandığında, anamnez ve olası hemoraji açısından ayrıntılı fizik bakı ve gereğinde görüntüleme önemlidir. OA kullanan olgularda travma maruziyeti olmadan spontan hemotoraks nadir görülen ve akılda tutulması gereken komplikasyonlardandır.

Anahtar Kelimeler: Antikoagülan, İnternational Normalized Ratio(INR), spontan hemotoraks

Resim 1

Resim 1a. Sağ hemitoraksta alt ve orta zonu dolduran opasite artışı ve künt sağ kostofrenik sinüs (ok) Resim 1b. Sağ hemitoraksta yüksek dansiteli loküle efüzyon ve plevral kalınlaşma (ok) Resim 1c. Postoperatif erken dönemde akciğer grafisi

PB-020
Nadir Bir Göğüs Cerrahisi Komplikasyonu: Tekstiloma

Omer Topaloglu, Alaaddin Buran, Murat Erdogan, Sami Karapolat, Atila Turkyilmaz, Celal Tekinbas
Karadeniz Teknik Üniversitesi Tıp Fakültesi, Göğüs Cerrahisi Ana Bilim Dalı, Trabzon

Amaç: Tekstiloma, morbidite ve mortaliteye yol açan nadir komplikasyonlardan biridir. Operasyon sırasında vücut içerisinde unutulmuş cerrahi gazlı bez tipik olarak granülasyon ve eksüdatif reaksiyonlar nedeniyle zamanla sekonder bakteriyel enfeksiyon ile bölgede enfektif bir apseye neden olmaktadır.

Olgu: 48 yaşında erkek olgu ateş, sol yan ağrısı, halsizlik ve nefes darlığı yakınmaları ile kliniğimize başvurdu. Olgunun öyküsünden 4 ay önce sol akciğerinden ameliyat geçirdiği ve bu yakınmaları ameliyattan üç ay sonra başladığı öğrenildi. Fizik muayenesinde sol hemitoraksta geçirmiş olduğu operasyona ait 7 cm'lik kesi skarı ve tüp torakostomi skarına ait izler bulunmaktaydı. Oskültasyonda sol hemitoraks alt arka tarafında solunum sesleri azalmış ve kabalaşmış idi. Akciğer grafisinde sol alt zonda kalbin arkasında kalacak şekilde içerisinde iki adet opak şerit bulunan düzgün sınırlı opasite görülmesi üzerine çekilen toraks tomografisinde sol akciğer alt lob posterobazal segment komşuluğunda, plevral tabanlı olarak yerleşmiş, yuvarlak sınırlı, içerisinde hava inklüzyonları içeren 54x31 mm boyutunda kitle izlendi (Resim 1a). Ön tanılar arasında akciğer apsesi ve tekstiloma düşünülen olguya genel anestezi altında torakoskopi planlandı ancak plevral aralıkta dens yapışıklıklardan yeterli boşluk bulunamaması nedeniyle eski operasyon skarından mini torakotomi kesisi uygulandı. Sol hemitoraks bazal bölgede posterior yerleşimli ampiyem kesesi görünümünde kitle görüldü. Ampiyemektomi planlanan olguda işlem sırasında ampiyem kavitesi açıldı, pürülan materyal ile birlikte bir adet büyük radiopak belirteçli cerrahi bez çıkarıldı (Resim 1b). Ameliyat sonrası dönemde herhangi bir sorun oluşturmayan olgu üçüncü gün taburcu edildi.

Sonuç: Operasyon sırasında radiopak belirteçli gazlı bezlerin kullanılması, operasyon öncesi ve bitiminde kapama işlemine geçilmeden önce gazlı bez sayımları yapılması ile tekstilomanın önlenebileceğini düşünmekteyiz.

Anahtar Kelimeler: Cerrahi, Tekstiloma

Resim 1a ve 1b

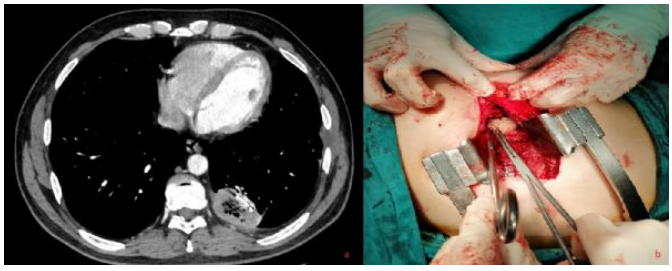

PB-021
İatrojenik Özafagus Perforasyonu Sonrası Akciğer Absesi Tedavisi

Erhan Durceylan[1], Selçuk Dişibeyaz[2], Erkin Öztaş[2], Tuncer Temel[2], Berat Acu[3], Enes Arıkan[1], Cumhur Sivrikoz[1], Egemen Döner[1]
[1]Osmangazi Üniversitesi Tıp Fakültesi Göğüs Cerrahisi Ana Bilim Dalı, Eskişehir
[2]Osmangazi Üniversitesi Tıp Fakültesi Gastroenteroloji Bilim Dalı, Eskişehir
[3]Osmangazi Üniversitesi Tıp Fakültesi girişimsel Radyoloji Bilim Dalı, Eskişehir

Giriş: Özefagus perforasyonu sonrasında mediastinit, ampiyem akciğer absesi gibi çeşitli intratorasik komplikasyonlar oluşabilir (1). Bildirimizde akalazya nedeni ile endokskopik girişim sonrası alt uç özafagus perforasyonu ve buna bağlı akciğer absesi oluşan hastanın tedavi şeklini paylaşmayı amaçladık.

Olgu: 56 yaşında erkek hasta yutma güçlüğü nedeni ile başvurduğu dış merkezde akalazya tanısı ile endoskopik balon dilasyon işlemi yapılmış. İşlemden sonra günler içerisinde genel durum bozukluğu ile başvuran hastanın yapılan tetkiklerinde özafagus alt uç rüptürü, akciğer absesi tespit edildi (Resim 1-A). Hastanın aktif enfeksiyonu olması ve genel durum bozukluğu nedeni ile hastaya cerrahi işlem planlanmadı. Gastroenteroloji kliniğince hastaya özefageal stend yerleştirildi. Akciğerdeki abseye yönelik ise görüntüleme eşliğinde abse içerisine 14F pigtail katater (Flexima APD Loop) yerleştirildi (Resim 1-B). Takibi esnasında enfeksiyon parametreleri gerileyen ve genel durumu düzelen hastanın çekilen kontrol toraks bilgisayarlı tomografilerinde abse kavitesinin regrese olduğu izlendi. Yaklaşık 3 aylık tedavi sürecinin son 1,5 ayında hasta ayaktan takip edildi. Toraks katater drenajının tamamen kesilmesi sonrasında çekilen kontrol toraks bilgisayarlı tomografisinde abse kavitesinin kapandığı izlendi ve hastanın toraks kateteri çekildi (Resim 1-C).

Sonuç: Girişimsel işlemler sonrasında iatrojenik özefagus perforasyonu ciddi patolojilere yol açabilen bir komplikasyondur (2). Ufak perforasyonlar yine endoskopik olarak tamir edilebildiği gibi, endoskopik olarak müdahale edilemeyen durumlarda cerrahi kaçınılmaz olabilir(3). Ancak bizim olgumuzdaki gibi, perforasyonu geç dönemde saptanan ve genel durum bozukluğu olan hastalarda, girişimsel yöntemlerle tedavi "uzun süreli ve sabır gerektiren bir süreç olmasına karşın" tek seçenek olarak karşımıza çıkmaktadır. Sonuç olarak geç saptanan özefagus perforasyonu sonrası oluşan akciğer absesi olguları perkutan drenaj ve özefagusa stend uygulaması ile tedavi edilebilir.

Anahtar Kelimeler: özefagus perforasyonu, akciğer absesi, perkütan akciğer abse drenajı

Resim 1

A. özafagus rüptürü ve akciğer absesini gösteren toraks bilgisayarlı tomografi görüntüsü B. Perkütan toraks kateteri yerleştirildikten sonraki PA akciğer grafisi C. hastanın takibinde çekilen akciğer abse kavitesinin kapandığını gösteren toraks bilgisayarlı tomografi görüntüsü

PB-022
Yabancı Cisim Aspirasyonuna Bağlı Gelişen Psödobronşektazi

Muhammed Kalkan, İlham Gülçek, Merve Ünal, Hakkı Ulutaş, Muhammet Reha Çelik
Malatya İnönü Üniversitesi Tıp Fakültesi Göğüs Cerrahisi Anabilim Dalı

Amaç: Bronşektazi, inflamasyona bağlı olarak, bronş duvarlarındaki yıkım sonucunda oluşan, kalıcı genişleme ve harabiyete neden olan kronik bir akciğer hastalığıdır. Psödobronşektazi; pnömoni sonrası yada yabancı cisim aspirasyonuna sekonder gelişen inflamasyon sonucu görülen reversible değişikliklerdir.

Olgu: Persistan balgamlı-öksürük şikâyeti ile müracat eden 28 yaşında erkek hastanın öyküsünde 20 yıl önce kalem kapağı aspirasyonu. Bir yıl önce gelişen hemoptizi şikâyeti nedeniyle dış merkezde embolizasyon yapılmış. Hastanın kliniğimizde yapılan toraks BT'de; sol alt lobda mukus impaktları, lober konsolidasyon, yaklaşık 3 cm çapında, solid komponenti olan pulmoner nodül izlendi (Resim 1.a.b). Medikal tedavi ile 2 hafta sonra kontrole gelen ve yeni çekilen toraks BT'de; sol alt lobda görülen mukus impaktları ve bronşektazik alanlarda totale yakın regresyon saptandı ve subsegment düzeyinde yabancı cisim ait değişiklikler görüldü (Resim 1.c.d). Bronkoskopi yapılan ve yabancı cisim görülmeyen olgunun preoperatif hazırlıkları sonrası, kas koruyucu mini torakotomi ve pnömotomi ile yabancı cisim (kalem kapağı) çıkartıldı (Resim 2.a.b). Postoperatif komplikasyon gelişmeyen olgu 7. gün taburcu edildi.

Sonuç: Tüm bronşektazi hastalarında yabancı cisim öyküsü olmasa bile bronkoskopik olarak yabancı cisim aspirasyonu ekarte edilmelidir. Akut dönemde medikal tedavi sonrası yapılan radyolojik değerlendirme ile psödobronşektazi tanısı konulabildiği ve gereksiz rezeksiyondan kaçınıldığı unutulmamalıdır.

Anahtar Kelimeler: Psödobronşektazi, Yabancı Cisim Aspirasyonu, bronşektazi

Resim 2.a.b)Yabancı cismin intraoperatif görünümü

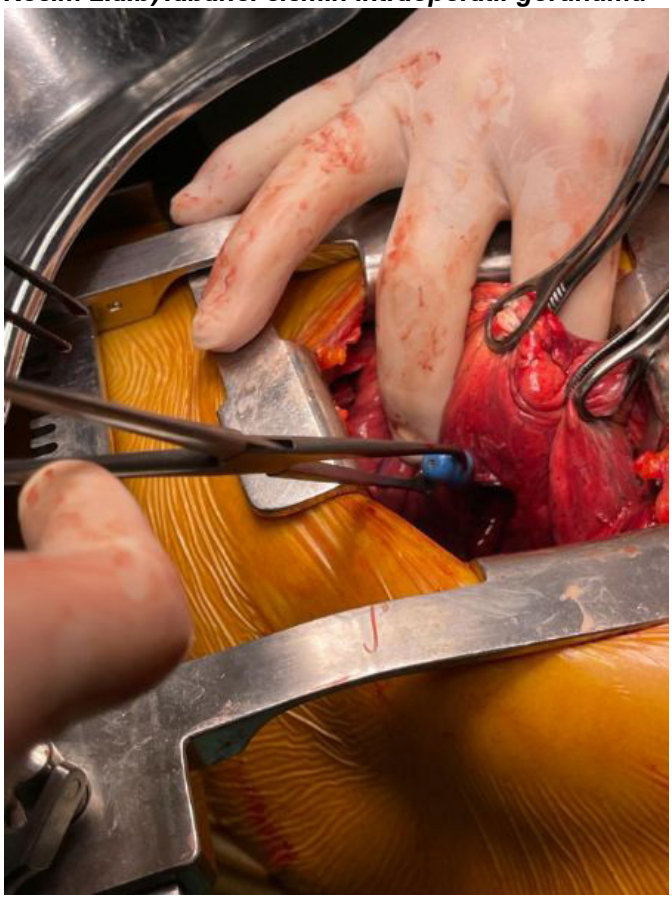

PB-023
Kovid 19 sonrası geç dönemde gelişen dev bül olgusu: olgu sunumu

Bayram Metin[1], Mehmethan Turan[2], Emel Eskitaşcıoğlu[3]
[1]*Acıbadem Kayseri Hastanesi, Göğüs Cerrahisi, Kayseri*
[2]*Acıbadem Kayseri Hastanesi, Göğüs Hastalıkları,Kayseri*
[3]*Acıbadem Kayseri Hastanesi,Anestezi ve Reanimasyon, Kayseri*

Amaç: Yeni tip Korona virus 19 (Covid-19) hastalığı ilk defa 2019 yılı Aralık ayında Çin'in Wuhan kentinde görülmeye başlandı. Bu hastaların akciğer görüntülemelerinde daha çok subplevral bölgelerde yerleşim gösteren buzlu cam dansitesinde parankimal pnömonik opasite alanları izlenmekte. Vaka sayılarının artışı ile birlikte pnömonik konsolüdasyonlar haricinde vakalarda değişik akciğer komplikasyonları görülmeye başlanmıştır. Biz burada kovid 19 sonrası erken dönem takiplerinde olmayıp da, geç dönemde dev bül gelişen olgumuzu sunarak kovid 19 hastalarının taburcu sonrası takiplerinin gerekliliğine vurgu yapmak istedik.

Olgu: 51 yaşında erkek hastamız öksürük, nefes darlığı ve ateşlenme şikayeti ile başvurmuş ve Oronazal Covid-19 PCR testi pozitif gelmiş. Toraks Tomografisinde her iki akciğerde yaygın buzlu cam dansitesinde infiltrasyonlar izlenmiş. Yaklaşık 1 hafta hastanede yatarak medikal destek almış. Hastanın takiplerinde 2 defa alınan covid PCR test sonucu negatif gelmesi üzerine taburcu edilerek evinde karantina sürecini tamamlamış. 10 gün sonrası kontrol akciğer grafisinde buzlu cam dansitelerinde kısmen azalma tesbit edilmiş ve ek patoloji izlenmemiş. Hastanın 5. ayında göğüs ağrısı nedeni ile çekilen Toraks BT'de Sol akciğer üst lob, lingula ve alt lob süperior segmentler boyunca devam eden yaklaşık 16x8x17 cm çapta büllöz oluşumlar dikkati çekmiştir. Bunun üzerine hastaya büllerin büyüme ve patlama riski nedeni ile Uniportal videotorakoskopik yaklaşımla sol akciğer alt lob superior segmentten kaynaklanan dev büllöz yapı wedge rezeksiyonla çıkarıldı.

Sonuç: Yayınlanan vakaların çoğunluğunda bül ve pnömotoraks tarzında komplikasyon gelişimi covid-19 nedeni ile hastanede yattığı dönemde veya erken nekehat döneminde karşılaşıldığı görülmektedir. Biz de bu makalede Covid-19 hastalığının iyileşmesinden sonra 5. ayında dev bül tesbit edilen olgumuzu sunmak istedik.

Anahtar Kelimeler: Covid-19, bül, pnömotoraks

Resim 1. Hastaya ait görüntüleme ve operasyon görüntüleri

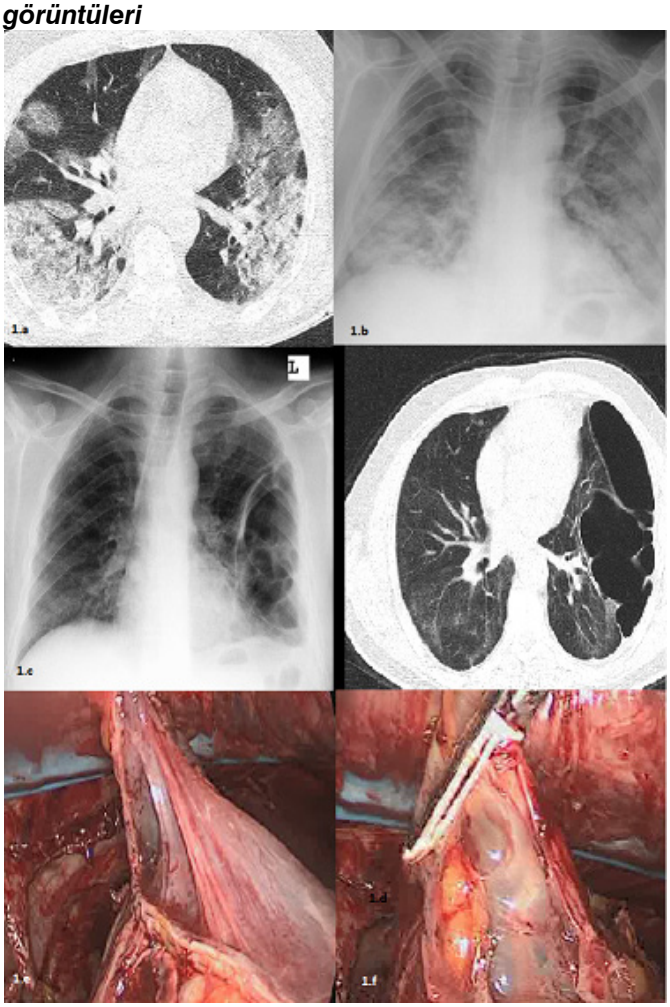

1.a. Kovid dönemi tomografi, 1.b. Kovid sonrası 10. gün kontrol grafisi, 1.c, d.: 5. ay Akciğer grafisi ve tomografi 1.e,f. Ameliyat görüntüleri

PB-024
Pancoast tümörü taklit eden izole pulmoner amiloidosis

Merve Şatır Türk[1], Nur Dilvin Özkan[1], Muhammet Sayan[1], Nalan Akyürek[2], Ali Çelik[1]
[1]Gazi Üniversitesi Tıp Fakültesi Hastanesi, Göğüs Cerrahi Ana Bilim Dalı, Ankara
[2]Gazi Üniversitesi Tıp Fakültesi, Patoloji Anabilim Dalı, Ankara

Amaç: Amiloidoz, çeşitli organlarda amiloid ve bazı proteinlerin hücre dışı birikimi ile karakterize bir hastalıktır. Bu çalışmanın amacı pulmoner amiloid olgusunu tartışmaktır.

Olgu: 64 yaşında kadın hasta, sırt ağrısı şikayeti ile değerlendirildi. Torask BT'de sol üst lob apeksinde yerleşmiş torasik inlet'i dolduran kitle izlendi.PET BT'de kitlenin suv max değeri 5 olarak izlendi, kitle dışında ek patolojik tutulum izlenmedi. Pancoast sendromu bulguları olmayan hastanın lezyonunda çevre dokulara invazyonu düşünülmedi. Transtorasik iğne biyopsi sonucu ile tanı konulamayan hastaya shaw paulson kesisi ile sol üst lob wedge rezeksiyon yapılarak frozen gönderildi. Frozen benign tümör olarak raporlandı. Kesin tanı amiloidoma(pulmoner amiloidozis) olarak raporlandı. Hasta sorunsuz taburcu edildi Postoperatif dönemde sistemik tutulum açısından değerlendirildi ve herhangi bir bulguya saptanılmadı. Hasta sorunsuz izlenmektedir.

Sonuç: Pulmoner amiloid genellikle akciğerde pulmoner nodül olarak ortaya çıkar. Nadiren radyolojik olarak pancoast tümörünü taklit edebilir.

Anahtar Kelimeler: amiloidozis, pancoast tümör

Resim 1

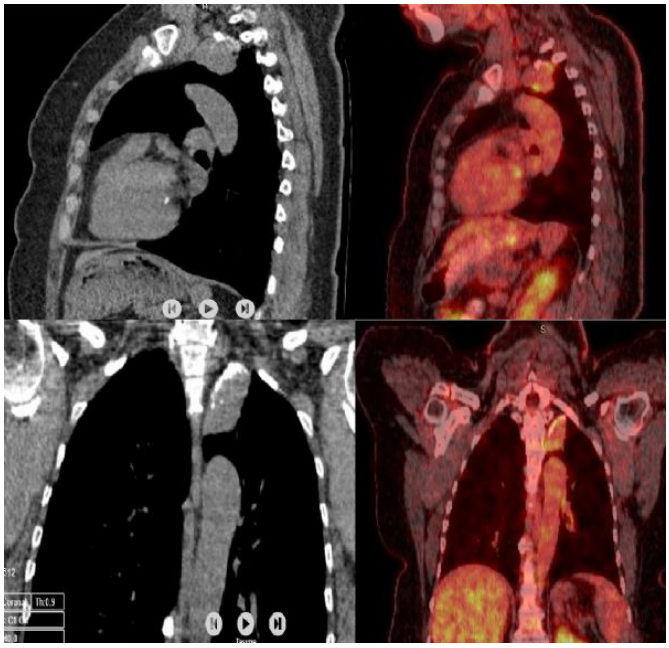

Pet CT koronal ve sagittal kesit görüntüleri

PB-025
Santral Venöz Katatere Bağlı Subclavian Ven Trombozu Zemininde Gelişen Şilotoraks Olgusu

Dilara Gürsoy, Ahmet Kayahan Tekneci, Tevfik İlker Akçam, Alpaslan Çakan
Ege Üniversitesi Tıp Fakültesi Hastanesi Göğüs Cerrahisi Ana Bilim Dalı, İzmir

Giriş: Subclavian ven trombozu(SCVT),birden fazla etiyolojiden kaynaklanabilir, zamanında tedavi edilmezse yaşamı tehdit edebilir.SCVT,santral venöz kataterizasyonunun(SVK) bilinen nadir bir komplikasyonu olup insidansı 6/100000'dır.SCVT ductus thoracicusun drene olduğu sol angulus venosusa uzanır ve lenfatik drenaj sağlanamaz ise intratorasik şilöz birikime neden olabilir. Bu çalışmamızda,uzun süreli SVK sonrası SCVT ve şilotoraks gelişen olgu sunulmaktadır.

Olgu: Tip II diabet, hipertansiyon, kronik böbrek yetmezliği tanıları olan 79 yaşında kadın hastaya 21 yıldır hemodiyaliz tedavisi uygulandığı tespit edildi. Uygun bir arteriovenöz fistül açılamadığı için 8 yıldır SVK katater ile hemodiyaliz uygulanan hasta dispne ve genel durum bozukluğu ile acil servise başvurdu. Akciğer grafisinde sol hemitoraskta masif plevral efüzyon izlenmesi üzerine hasta bilgisayar tomografisi(BT) ile değerlendirildi (Resim 1a).BT'sinde sol akciğerde totale yakın kollaps ve sol hemitoraksı dolduran masif plevral efüzyon, sol subklavian venden sağ atriuma uzanan kateter, sağ subklavian ven düzeyinden vena cava süperiora uzanan tromboze görünümü saptandı. Ayrıca kronik tromboz zemininde cilt-cilt altı düzeylerde yaygın kollateraller izlendi(Resim 1b).Fizik muayenesinde dispne mevcuttu, sol hemitoraksta solunum sesleri azalmıştı. Hipotansif izlenen hastanın sol hemitoraksına tüp torakostomi ve kapalı sualtı drenajı sistemi uygulandı, 1500cc eksuda vasfında mayi drenajı oldu. Plevral sıvı biyokimyasının incelemesinde kolestrol 69mg/dl,trigliserid ise 288mg/dl olarak belirlendi ve şilotoraks(Kolestrol/Trigliserid<1) ile uyumlu olduğu tespit edildi. Metabolik asidozu ve hemodiyaliz ihtiyacı olan SCVT nedeniyle diyaliz uygulanamayan hastaya acil femoral kataterizasyon uygulandı. İnotropik tedaviye karşın derin hipotansif seyreden hastada kardiyak arrest gelişen hasta resüsitasyona rağmen exitus oldu.

Sonuç: Kanser hastalarının artışı,yüksek konsantrasyonlu sıvıların tedavide kullanımı, hemodiyaliz, plazmaferez amacıyla uzun süreli SVK uygulamaları sonucunda SCVT gelişim sıklığı giderek artmaktadır. Santral venöz katater ilişkili tromboz nedeniyle şilotoraks gelişimi ise oldukça nadir görülen bir durumdur.

Anahtar Kelimeler: Subclavian ven trombozu, Şilotoraks, Santral venöz katater

Resim 1

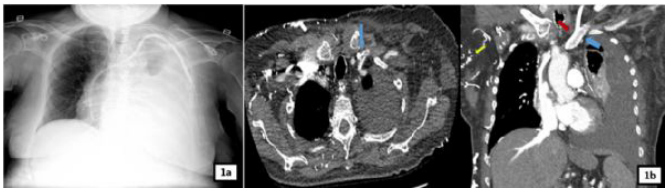

Resim 1a: Sol hemitoraskta masif pelvral efüzyon, sol subklavian venden sağ atriuma uzanan kateter gözlendi. Resim 1b: Sol akciğerde totale yakın kollaps ve sol hemitorakta masif plevral efüzyon, sol subklavian venden sağ atriuma uzanan kateter, sağ subklavian ven düzeyinden vena cava süperiora uzanan ve sol subklavian venin vena cava süperiora açıldığı tromboze görünüm saptandı. Ayrıca kronik tromboz zemininde gelişen kollateraller izlendi. Kırmızı ok: santral venöz katater Mavi ok: anusulus jugularis trombozu. Sarı ok: cilt - cilt altı düzeylerde kronik tromboz zemininde gelişen kolateraller

PB-026

Surgical Management of Chest Trauma in A Developing Country: Initial Experience in Northern Ghana

Adamu Issaka[1], Sezer Arslan[2], Theophilus Adjeso[3], Korkut Bostancı[2], Mustafa Yüksel[4]
[1]University for Development Studies, School of Medicine, Surgery Department, Cardiothoracic Unit, Tamale, Ghana
[2]University for Development Studies, School of Medicine, ENT Department, Tamale, Ghana
[3]Marmara University, School of Medicine, Thoracic Surgery Department, Istanbul, Turkey
[4]T.C Demiroglu Bilim University, Thoracic Surgery Department, Istanbul, Turkey

Objective: Chest trauma is the number one cause of death in the first 4 decades of life which is mostly through RTA. We present our initial management of chest trauma in a developing country.

Methods: Retrospective analysis of a prospectively collected data from 2016 to 2020 was done. Inclusion criteria: chest trauma with surgical treatment in the operating room. Exclusion criteria: conservative or tube thoracostomy for chest trauma. All patients were operated by the same Thoracic surgeon. Demographics and surgery results presented.

Results: Out of the 19 patients operated within this period, 7 patients had surgery done for chest trauma (2 penetrating and 5 blunt). Most of the patients were male with mean age of 39 years. Most cases were secondary to RTA within the Northern Region. Three patients presented with haemothorax, 1 with flail chest and open chest wound, 1 with pericardial effusion, 1 with sternal fracture and flail chest, and 1 with open pneumothorax. Most patients had >=2 rib fractures. Thoracotomy for exploration and repair was the commonly performed procedure. Endotracheal tube was used for most of the procedures. Bronchoscopy, sternotomy, pericardial window and skin flap for wound closure was also performed. Rib and sternal fixation was performed on 3 patients. The mean hospital stay was 17 days and all patients had satisfactory results with no mortalities.

Conclusion: Although, our Thoracic Surgery Unit is relatively new with inadequate infrastructure we managed to have good results with no mortalities.

Keywords: chest trauma, developing country, thoracotomy

PB-027

Behçet hastalığı olan bir hastada hemoptizi ile prezente olan pulmoner arter trombozu?Pulmoner arter anevrizması?Pulmoner emboli?

Abdülaziz Kök[1], Süleyman Ceyhan[1], Osman Cemil Akdemir[1], Sedat Ziyade[1], Bekir İnan[2], Ömer Soysal[1]
[1]Bezmialem Vakıf Üniversitesi Tıp Fakültesi Göğüs Cerrahisi Anabilim Dalı
[2]Bezmialem Vakıf Üniversitesi Tıp Fakültesi Kalp-Damar Cerrahisi Anabilim Dalı

Giriş: Behçet hastalığı her çapta pulmoner arteri tutarak pulmoner arter anevrizması ya da pulmoner arter oklüzyonu, trombozu, gelişimine neden olur. Pulmoner arter anevrizması, Behçet hastalığının en ölümcül komplikasyonudur. Hemen daima erkeklerde ve hastalığın ortalama 5. yılında görülür. Sıklığı erkeklerde %4'e kadar çıkmaktadır. Venöz tutulum başta olmak üzere vücudun diğer bölgelerindeki damar tutulumu ile sıkı ilişki gösterir. Hemoptizi en sık görülen semptomudur. Tanıda bilgisayarlı tomografi çoğunlukla yeterlidir.

Olgu: Otuzdört yaşında erkek hastanın yaklaşık 4 yıldır Behçet Hastalığı tanısı mevcut. Azatioprin, metilprednisolon ve kolşisin tablet kullanıyor. Hasta bir gece önce yaklaşık 1 su bardağı miktarında olan hemoptizi şikayetiyle polikliniğimize başvurdu. Fizik muayenede bilateral solunum sesleri eşit saptandı. Çekilen Toraks BT'de sol ana pulmoner arterin distal kesimi ve alt loba giden dallarında kontrast madde dolum defekti izlendi (Resim 1). Radyoloji ile konsülte edildi; pulmoner arter dallarında anevrizma ve trombüsler mevcut, denildi. Göğüs Hastalıkları konsültasyonu yapılan hastaya Pulmoner Emboli ön tanısıyla Ekokardiyografi ve bilateral alt ekstremite venöz doppler Ultrasonografi tetkikleri istendi. EKO'da kardiyak trombüs izlenmediği ve Doppler USG'de bilateral derin ven trombozu saptanmadığı bildirildi. Romatoloji konsültasyonu yapıldı. Cerrahi olarak sol pnömonektomi gerektiği için takip kararı alındı. Üç yıldır hemoptizi olmadı.

Sonuç: Behçet hastalığında pulmoner arter tutulumu ciddidir. Anevrizma ve tromboz ayrımı yapılamayabilir. Medikal tedavi uygundur. Uygun olguda lobektomi veya tombo endarterektomi düşünülebilir.

Anahtar Kelimeler: behçet hastalığı, pulmoner arter anevrizması, pulmoner emboli

Resim 1

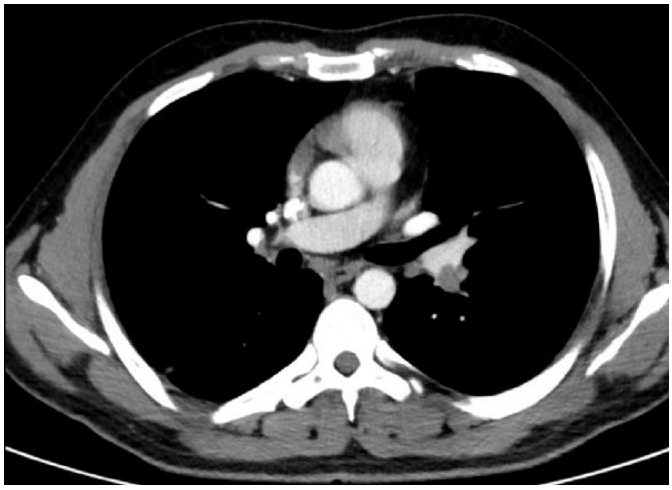

Sol ana pulmoner arterde dolum defekti?emboli?

Resim 1

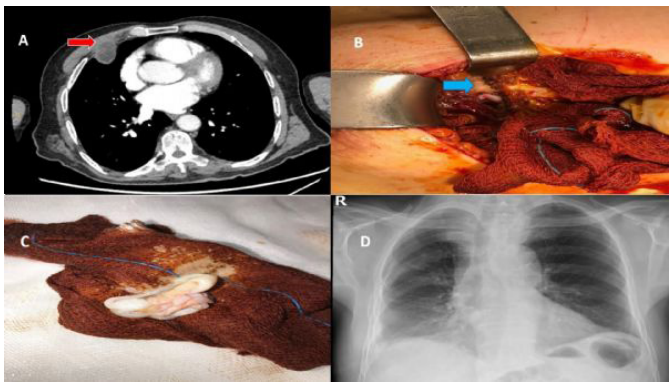

Resim 1:Toraks duvarı kist hidatiğinin bilgisayarlı toraks tomografi görüntüsü (1A), operasyon görüntüsü (1B), çıkarılan germinatif membranın görüntüsü (1C), Postoperatif posteroanterior akciğer grafisinin görüntüsü (1D).

PB-028
Akciğer kist hidatiği operasyonundan sonra oluşan nüks göğüs duvarı kist hidatiği

Yücel Akkaş, Merve Hatipoğlu, Bülent Koçer
Ankara Şehir Hastanesi, Göğüs Cerrahisi Ana Bilim Dalı, Ankara

Amaç: Hidatik kistler ekinokokkusların neden olduğu paraziter bir hastalıktır. Göğüs duvarında endemik bölgelerde kist hidatik nadir olarak görülmektedir. Biz de bu olgumuzda akciğer kist hidatiği ameliyatından 10 yıl sonra nüks göğüs duvarı kist hidatiğini sunmak istedik.

Olgu: Altmışbeş yaşında erkek hasta 10 yıl önce sağ akciğer kist hidatik nedeniyle dış merkezde opere edilmiş. Hastanın son 2 aydır sağ göğüs ağrısı şikayeti olması üzerine kliniğimize başvurdu. Hastaya çekilen bilgisayarlı toraks tomografisinde sağ göğüs duvarında 3. interkostal alanda anterolateralde plevraya uzanımı olan 3x4 cm büyüklüğünde kitle görüntüsü mevcuttu (Figür 1A). Hastaya supin pozisyonda sağ submamariyen 4 cm'lik bir kesi interkostal mesafedeki kist hidatiğe kistotomi, perikistik membran rezeksiyonu ve debridman operasyonu yapıldı (Figür 1B,C). Operasyondan göğüs tüpü takılmadan çıkıldı ve hasta postoperatif 2. gününde nüksün önlenmesi amacıyla albendazol tedavisi ile taburcu edildi (Figür 1D).

Sonuç: Endemik bölgelerde radyolojik olarak tespit edilen toraks duvarı kitlelerinin toraks duvarı kist hidatiği olabileceği akıldan çıkarılmamalıdır.

Anahtar Kelimeler: Akciğer kist hidatiği, nüks, göğüs duvarı kist hidatiği

PB-030
Nadir bir Spontan Hematopnömotoraks-Acil Cerrahi Endikasyonu mudur?

Ulukan Cenal, Eyad Al Masri, Bassam Redwan, Katina Nikolova, Christian Begher, Buckhard Thiel, Volkan Kösek
Göğüs Cerrahisi Kliniği, Klinikum Westfalen, Standort Klinik am Park, Lünen, Almanya

Amaç: Spontan hemopnömotoraks klinikte farklı sebeplerden ortaya çıkabilir. Bunlar; Marfan Sendromlu hastalar, toraksın malign hastalıkları ve metastazları, enfeksiyonları, pulmoner arteriyovenöz malformasyon (AVM), pulmoner emboli veya ayrıca iatrojenik olarak sınıflandırılabilir. **Olgu:** 26 yaşında erkek hasta göğüs ağrısı şikayeti ile acil servisimize başvurdu. PA akciğer grafisinde travma olmaksızın spontan hemopnömotoraks saptandı. BT toraks ve muanesinde sağ akciğerde apikal büllöz değişiklikler ve bazal hemotoraks görüldü. Tomografi'den sonra, hemotoraksın boşaltılması, bülün çıkarılması ve apikal plörektomi için hasta acil olarak VATS tekniği ile opere edildi. Sağa iki adet 5 mm trokar ile 2 portlu VATS tekniği tercih edildi. Aktif kanama dışlandı. Ancak ilginç olan kanamanın Vena Cava'dan kaynaklanan ve pıhtı oluşturarak kendini tamponlamış bir adezyondan kaynaklanmasıydı. Güvenlik amaçlı bu noktada iki klips eklendi. Ayrıca apikal rüptüre olan bül rezeke edildi ve apikal plörektomi uygulandı. İntraoperatif ve postoperatif süreçte komplikasyona rastlanmazken hasta 6.postoperatif günde taburcu edildi. **Sonuç:** Spontan bir hematopnömotoraks durumunda, acil bir operasyon planlamak mantıklıdır. Olgumuzda olduğu gibi, beklenmedik basit bir tanı, hızlı hareket edilmediği takdirde hızla yaşamı tehdit eden durumlara yol açabilir.

Anahtar Kelimeler: Spontan Hematopnömotoraks, Non-Travmatik

PB-031

Aksidental Pulmoner Arter Yaralanmasında Greft Tamiri: 12 Yıllık Takip

Deniz Piyadeoğlu[1], Serkan Bayram[2], Cemal Asım Kutlu[3]
[1]Bahçeşehir Üniversitesi Tıp Fakültesi, İstanbul
[2]İstanbul Süreyyapaşa Göğüs Hastalıkları ve Göğüs Cerrahisi Eğitim ve Araştırma Hastanesi, Göğüs Cerrahisi Bölümü
[3]Bahçeşehir Üniversitesi Tıp Fakültesi Göztepe Medical Park Hastanesi, Göğüs Cerrahisi Bölümü, İstanbul

Amaç: Pulmoner arter yaralanmaları, genellikle pulmoner arter diseksiyonuna bağlı ortaya çıkan ve yüksek morbidite ve mortaliteye sahip bir olaydır. Literatürde bildirilen başarılı cerrahi pulmoner arter tamir vakaları oldukça azdır. Nadiren karşımıza çıkması ve yüksek mortaliteye sahip olması ve bu vakaların cerrahi olarak idare edilmesinde izlenecek kılavuzların bulunmaması nedeniyle de vakaların literatüre kazandırılması oldukça önem arz etmektedir.

Olgu: Bu vakada aksidental bir pulmoner arter yaralanmasının başarılı bir cerrahi tamirini sunmaktayız. 37 yaşında kadın hasta öksürük şikayeti ile polikliniğe başvurmuştur. Hastanın PET/CT'sinde görülen kitle sebebiyle hastaya üst lobektomi yapılması uygun görülmüştür. Bu esnada fark edilen aksidental pulmoner arter yaralanması, pnömonektomiden kaçınılarak yapay greft ile tamir edilmiştir. Hasta sistematik olarak CT ile takip edilmiş ve 12 yıl sonraki takibinde bile genel durumu çok iyidir.

Sonuç: Pulmoner arter yaralanmalarının nasıl idare edileceği konusunda ortak bir konsensüs olmamasına rağmen ana amaç hastanın akciğer dokusunu mümkün olduğunca koruyarak mortalite ve morbiditeyi düşürmek ve uzun vadede yaşam kalitesini yükseltmek olmalıdır. Bunun için gerekli olan her efor sarf edilmelidir.

Anahtar Kelimeler: Pulmoner Arter Tamiri, Pulmoner Arter Yaralanması

Pulmoner Arter Grefti

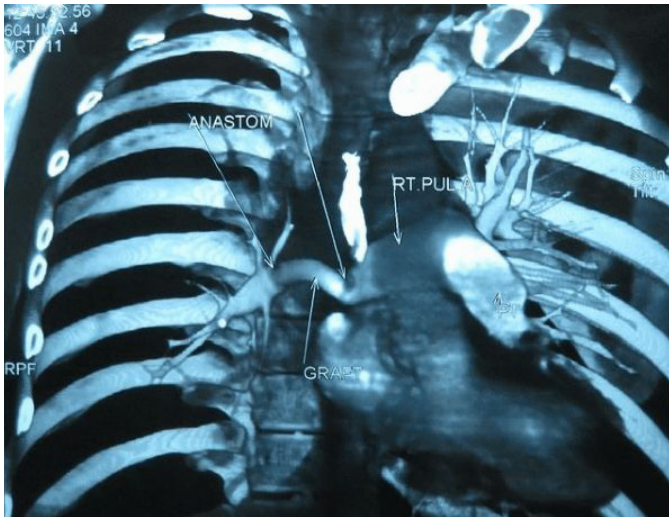

PB-032

Pnömotoraks nedeniyle takip edilen c-ANCA negatif Wegener Granülomatozu: Olgu sunumu

Semih Buluklu, İsmail Dal, Seçkin Deniz, Mehmet Yıldırım, Bülent Aydemir, Tamer Okay
Dr. Siyami Ersek Göğüs Kalp ve Damar Cerrahisi Eğitim ve Araştırma Hastanesi, Göğüs Cerrahisi Ana Bilim Dalı, İstanbul

Amaç: Wegener Granülomatozu yüksek oranda akciğer tutulumu olan bir vaskülittir. Akciğerde kaviter lezyonu olan hastalarda pnömotoraksa neden olabilmektedir. Bu nedenle bu şekilde pnömotoraks ve akciğerde kaviter lezyon ile karşılaşılan vakalarda ayırıcı tanıda Wegener Granülomatozu düşünülmesi gereken bir hastalıktır.

Olgu: Altı aydır devam eden öksürük şikayetiyle başvuran hastanın yapılan tetkiklerinde sağ hemitoraksta masif pnömotoraks tespit edilen hastanın Toraks BT'de sağ akciğer alt lobda kaviter lezyon görülmüş. PET/BT taramasında sağ akciğer alt lobda bronkoplevral fistül şüphesi uyandıran en geniş yerinde 4,1 cm çapa ulaşan heterojen FDG tutulumu olan kaviter lezyon (Sudmax:16,9), sağ maksiller sinüs düzeyinde mukozal kalınlaşma ile yer yer komşu kemiklerde destrüksiyon-düzensizlik görünümü olan heterojen FDG birikimi (Sudmax:12,6) görülmüş. Wegener Granülomatozu şüphesi olan hastada bakılan preoperatif c-ANCA testi negatifti. Sağ akciğer alt lobda kaviter lezyonu olan olguya yapılan operasyonda lezyona kama rezeksiyon yapıldı. Patoloji sonucu 'granülomların ve inflamasyonu karakteristiği, nekrotizan vaskülit varlığı, ezn ile arb saptanmaması, eozinofillerin yokluğu nedeniyle wegener granülomazu düşüdürmüştür' şeklinde raporlandı.

Sonuç: Wegener Granülomatozu'nda akciğer tutulumu yüksek oranda görülüp kaviter lezyon pnömotoraksa neden olabilmektedir. Olgumuzda da görüldüğü gibi C-ANCA negatifliği Wegener granülomatozu ekarte ettirmemektedir ve bu hastalar pnömotoraks ile karşımıza çıkabilmektedir. Bu nedenle, nekrotizan ve destrüktif bulgularla karşımıza çıkan kaviter lezyonu olan olgularda Wegener Granülomatozu ayırıcı tanı olarak düşünülmesi gereken bir hastalıktır.

Anahtar Kelimeler: Akciğer, Pnömotoraks, Wegener Granülomatozu

Peroperatif lezyonun görüntüsü

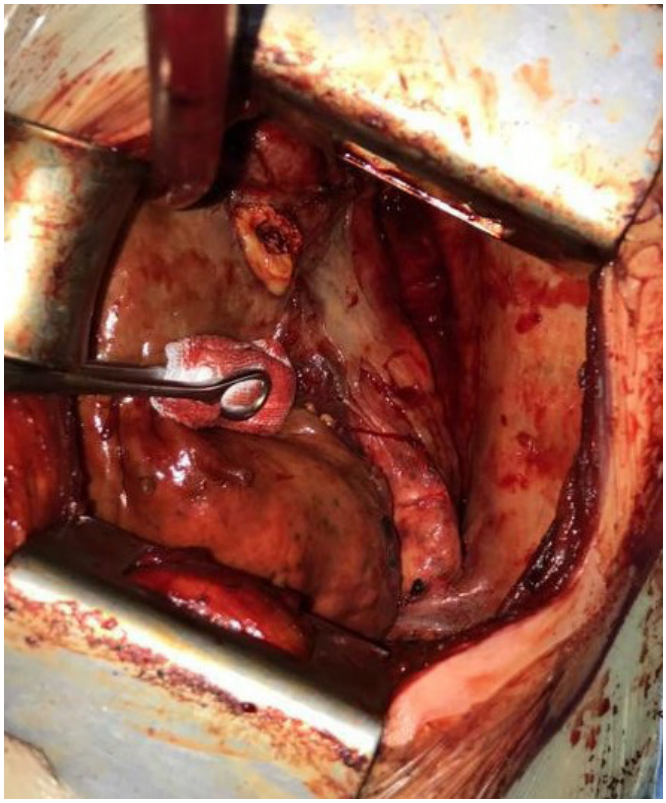

peroperatif nekrotizan lezyonun görüntüsü

PB-035
Covid-19 Enfeksiyonu Sonrası Bilateral Büllöz Akciğer, Olgu Sunumu

Elçin Ersöz Köse, Abdurrahim Gördebil, Enes Bayram, Cansel Atinkaya Baytemir, İrfan Yalçınkaya
Sağlık Bilimleri Üniversitesi, Süreyyapaşa Göğüs Hastalıkları ve Göğüs Cerrahisi SUAM, Göğüs Cerrahisi Kliniği, İstanbul

Giriş-Amaç: Aralık 2019'da, Çin'in Wuhan kentinde ortaya çıkan, kısa sürede pandemiye sebep olan viral hastalık 2019-nCoV olarak adlandırıldı. Toraks BT'de en sık rastlanan radyolojik tipik bulgulardan biri bilateral buzlu cam görünümleridir, atipik bulgulardan olan pnömotoraks ise hastalığın progresyonunda görülmektedir. Covid-19 pnömonisinde alveolar hasar nedeniyle sekonder spontan pnömotoraks gelişebilir. 42 yaşında erkek hasta Covid-19 pnömonisi nedeniyle yoğun bakımda uzun süreli yatış öyküsü olan ve taburculuk sonrası Covid-19'a sekonder gelişen sağ nüks pnömotoraks nedeniyle opere edilen hastayı sunmayı amaçladık.

Vaka: 42 yaşında erkek hastanın özgeçmişinde KOAH, İPF, DVT mevcut ayrıca Covid-19 pnömonisi nedeniyle Aralık 2020 yılında yoğun bakıma yatış öyküsü mevcuttu. Yaklaşık 66 gün yoğun bakımda kalan, 33 gün entübe olarak takip edilen hasta Şubat 2021'de servise alınarak 10 gün sonra taburcu edilmiş. Hastanın taburcu edildikten 10 gün sonra sol total pnömotoraks nedeniyle tüp torakostomi uygulanmış. Ardından Mayıs 2021 yılında sağ total pnömotoraks nedeniyle tüp torakostomi uygulanmış. Haziran 2021 yılında sağ nüks pnömotoraks nedeniyle servisimize yatış yapılarak tüp torakostomi uygulandı (Resim 1). Hastanın toraks BT'sinde sağ akciğer orta loda ve sol akciğer linguler segmentte büller izlendi (Resim 2). Hastaya sağ torakotomi ile orta lobdaki büle wedge rezeksiyon+ parsiyel plörektomi uygulandı. Postoperatif 4. gün dreni sonlandırılarak hasta taburcu edildi.

Tartışma-Sonuç: Covid-19 pnömonisinde alveolar hasar nedeniyle sekonder spontan pnömotoraks gelişebilir. Pnömoni sık görülürken, pnömotoraks gibi plevral boşluğun tutulumu nadir olarak meydana gelir. Yapılan çalışmalarda hastaların %1-2'sinde sekonder spontan pnömotoraks geliştiği bildirilmiştir. Nadir görülmesine rağmen Covid-19 nedeniyle takip edilen hastalarda meydana gelen ani solunum sıkıntısında spontan pnömotoraks açısından hızlı değerlendirme yapılmalıdır.

Anahtar Kelimeler: Pnömotoraks, Bül, Covid-19

Resim2

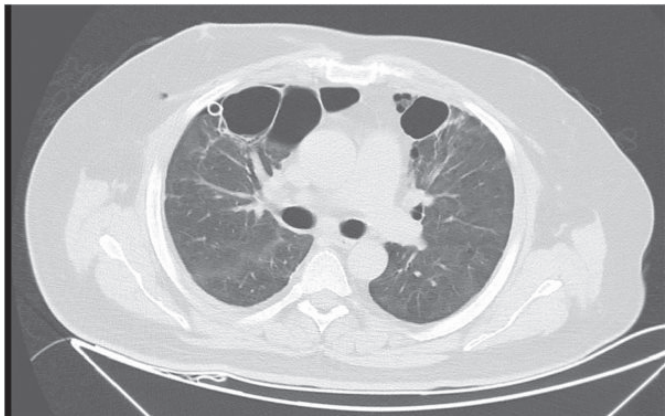

Toraks BT'de sağ akciğer orta lob ve sol akciğer linguler segmentte büller izlenmektedir.

PB-036
Şiddetli Göğüs Ağrısının Nadir Karşılaşılan Sebebi: Pulmoner Arteriyovenöz Malformasyon Olgusu

Zeynep Cesur, Derya Tüten Özdemir
Uşak Üniversitesi Tıp Fakültesi Eğitim ve Araştırma Hastanesi, Göğüs Cerrahisi, Uşak

Amaç: Pulmoner arteriovenöz malformasyon (AVM), akciğerin nadir görülen, doğumsal veya edinsel olabilen anomalierindendir. Klinikte karşımıza rastlantısal çıkabileceği gibi öksürük, hemoptizi ve efor dispnesi gibi semptomlar ile de çıkabilir. Bu olgumuzda şiddetli göğüs ağrısı ile teşhis ve tedavi edilen pulmoner AVM vakamızdan bahsetmek istedik.

Olgu: 21 yaşında kadın hasta ani başlayan, giderek artan göğüs ve sırt ağrısı şikayeti ile hastanemiz acil servisine başvurdu. Oda havasında satürasyonu 97 idi. Taşikardi dışında diğer sistem muayenelerinde ek bulguya rastlanmadı. Postero anterior akciğer grafisinde sol alt parakardiyak alana komşu konsolide alan görüldü. Hastanın kontrastlı toraks bilgisayarlı tomografisinde (BT) sol alt lob yerleşimli 70x59x32 mm lobule konturlu heterojen kontrastlanma gösteren lezyon izlendi. Bu lezyonun inferior pulmoner ven dalları ile interkostal arterler arasında pulmoner AVM ile uyumlu genişlemiş vasküler yapılardan oluştuğu görüldü. Hastada dispne, hemoptizi veya şant düşündürecek klinik olmamasına rağmen şiddetli göğüs ağrısı ve bu boyuttaki AVM nedenli cerrahi planlandı. Genel anestezi altında, Video yardımlı toraks cerrahisi (VATS) ile toraksa girildi. İntraoperatif gözlemde posteriorda yaygın plevral yapışıklık düşüldükten sonra en kalını yaklaşık 0,5 cm olan interkostal alandan çıkan 2 adet vasküler yapı izlendi. Usulüne uygun alt lobektomi yapıldı. Postoperatif 6. gün taburcu edilen vakamızın 9 aylık takibinde ek sıkıntı yaşanmadı.

Sonuç: Pulmoner AVM teşhis sontası takipsiz ve tedavisiz izlenecek bir patoloji değildir. Tedavide Embolizasyon önerilse de cerrahi rezeksiyon olgumuzda olduğu gibi lokalize, soliter ve büyük AVM de küratiftir.

Anahtar Kelimeler: pulmoner arteiovenöz malformasyon, VATS

Toraks bilgisayarlı tomografide sol alt lob pulmoner ven dalı ve interkostal arterler arasında gelişen arteriovenöz malformasyon görüntüsü

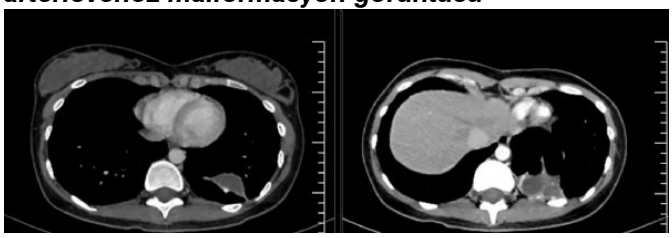

PB-038
Subfirenik apsenin unutulmuş bir komplikasyonu: İntratorasik evolüsyon

Abdülaziz Kök, Osman Cemil Akdemir, Süleyman Ceyhan, Sedat Ziyade, Ömer Soysal
Bezmialem Vakıf Üniversitesi Tıp Fakültesi Göğüs Cerrahisi Anabilim Dalı

Giriş: Akciğer parankimi ve plevra enfeksiyonlarında bir sebeb te subfirenik apsedir. Günümüzde nadirdir.

Olgu: Otuzdört yaşında kadın hasta sırt ağrısı şikayeti ile polikliniğimize başvurdu. Anamnezinde 19 yıl önce karaciğer kist hidatik nedeniyle torakoabdominal operasyon öyküsü vardı. Fizik muayenede dinlemekle sağ hemitoraks bazal kesimde solunum sesleri kabalaşmıştı. Toraksın Bilgisayarlı Tomografisisinde sağ akciğer alt lob laterobazal segmentte plevraya oturan, en geniş yerinde yaklaşık 61x40x66 mm boyutlarında, periferde belirgin kontrastlanan geniş kalın duvarı bulunan santrali kistik-nekrotik yapıda kitle lezyonu saptandı. Kitle çevresinde yaygın fibroatelektatik bantlar ve infiltratif buzlu cam dansiteleri gözlendi. Kitlenin diyafragmadan geçiş göstererek karaciğere uzandığı bildirildi (Resim 1). Primer akciğer karsinomu şüphesiyle yaptırılan PET/BT tetkikinde mevcut kitlesel görüntünün öncelikle aktif dönemde kist hidatik lezyonuna bağlı olabileceği düşünüldüğü; ancak malignitenin ekarte edilemeyeceği (SUVmax: 10) bildirildi. Hastaya sağ retorakotomi ile akciğer parankimindeki bölge atipik wedge rezeksiyon, diyafragma ve subfirenik bölgedeki fibrotik sert kavite rezeke edildi. Diyafragma primer kapatıldı. Postoperatif patoloji sonucu fokal alanda abseleşen kronik iltihaplı kollagenize doku parçaları olarak bildirildi. Aktif kist hidatik enfeksiyonu izlenmedi. Postoperatif sorunsuz taburcu edildi. Altıncı ay takibinde problemi yoktur.

Sonuç: Kronik ve iyileşmeyen akciğer ve plevra enfeksiyonlarında sebeb intraabdominal apsenin diyafragmayı rüptüre etmesi ile enfeksiyonun toraksa ilerlemesi olabilir. Tedavide cerrahi debridman ve drenaj uygulanması ve diyafragma defektinin kapatılması gereklidir.

Anahtar Kelimeler: subfirenik apse, intratorasik evolüsyon, diyafragma defekti

Resim 1

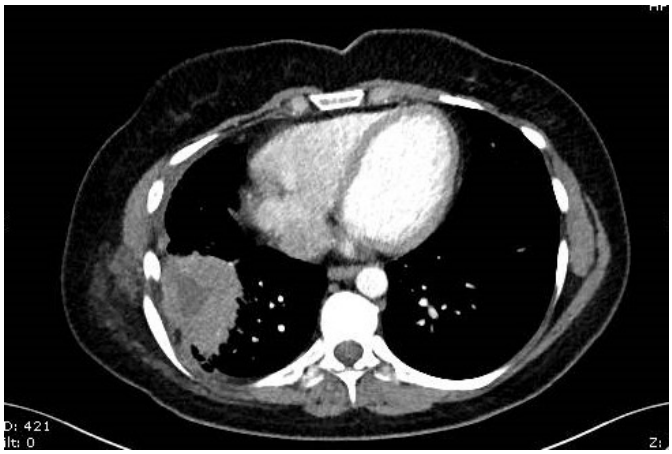

sağ akciğer alt lobda plevral tabanlı santrali kistik-nekrotik yapıda lezyon

PB-040
Kronik ağrı tedavisi uygulamalarında nadir bir komplikasyon: üç pnömotoraks olgusu

Hüseyin Yıldıran, Halil Şen
Selçuk Üniversitesi Tıp Fakültesi, Göğüs Cerrahisi Anabilim Dalı, Konya

Amaç: Pnömotoraks plevral aralıkta hava birikimi olarak tanımlanır ve çeşitli nedenlerle ortaya çıkabilir. Bu çalışmada ağrı nedeniyle uygulanan girişimsel işlemler sonucunda pnömotoraks ile başvuran üç olgunun sunulması amaçlandı.

Olgu: Olgu 1:56 yaşında erkek hasta 1 aydır devam eden göğüs ağrısı, nefes darlığı ve öksürük şikayeti ile acil servisimize başvurdu. Anamnezde bel ağrısı nedeniyle bir aydır torakolumbal bölgeye akupunktur tedavisi uygulandığı ve sonrasında nefes darlığı, öksürük, göğüs ağrısının başlamış. Posteroanterior (PA) akciğer grafisinde solda pnömotoraks saptandı, tüp torakostomi ve kapalı su altı drenajı uygulandı, akciğer ekspanse olan hasta 4. günde taburcu edildi. Olgu 2:18 yaşında erkek hasta 2 gündür devam eden göğüs ağrısında artma ve nefes darlığı şikayeti ile acil servise başvurdu. Anamneze göre iki aydır devam eden göğüs ve sırt ağrısı şikayetiyle başvurduğu dış merkezde hacamat uygulaması yapıldığı öğrenildi. Sırtta hacamat uygulama alanları görüldü. PA grafisinde solda hidropnömotoraks saptandı, sol tüp torakostomi uygulandı. 200cc hemorajik drenaj gözlendi. Hasta akciğer tam ekspanse olduktan sonra taburcu edildi. Olgu 3:25 yaşında kadın hasta uzun süredir olan sol omuz ağrısı nedeniyle sol omuz altına kuru iğne tedavisi aldıktan bir gün sonra nefes darlığı şikayeti ile başvurdu. Hastanın çekilen PA grafisinde sol total pnömotoraks saptandı ve tüp torakostomi ile su altı drenajı uygulandı. Akciğeri tam ekspanse olan hasta sorunsuz taburcu edildi.

Sonuç: Akupunktur ve kuru iğnelemeye bağlı pnömotorakslar literatürde çok nadir olarak bildirilmektedir. Hacamat sonrası hemopnömotoraksa ise hiç rastlanmamıştır. Toraks duvarına iğne batırılarak veya kesi yapılarak uygulanan girişimler sonrası gelişebilecek komplikasyonlar akılda bulundurulmalı, özellikle hayatı tehdit edici pnömotoraks ve hemotoraks gelişmesi halinde hızlı tanı ve tedavi önemlidir.

Anahtar Kelimeler: ağrı, pnömotoraks

PB-041
Rüptüre enfekte kist hidatik: Cerrahi tedavi gecikince neler oluyor?

Osman Cemil Akdemir, Abdülaziz Kök, Süleyman Ceyhan, Sedat Ziyade, Ömer Soysal
Bezmialem Vakıf Üniversitesi Tıp Fakültesi Göğüs Cerrahisi Anabilim Dalı

Giriş: Akciğer hidatik kistleri bronşa veya plevral boşluğa rüptüre olabilir. Rüptür sonrası kistin enfekte olması riski artar.

Olgu: Yetmişsekiz yaşında erkek hastada ateş, bol pürülan balgam, hemoptizi ve genel durum bozukluğu ve özgeçmişinde, Romatoid Artrit, immunsupresif ilaç kullanımı mevcuttu. Toraks bilgisayarlı tomografisinde; sol akciğer alt lob anteromediobazal segmentte daha belirgin olmak üzere tüm bazal segmentlerde orta cidar kalınlığında, içerisinde hava-sıvı seviyelenmesi izlenen, yaklaşık boyutu 12x6x3 cm ölçülen akciğer apsesi ile uyumlu lezyon izlenmektedir olarak bildirildi (Resim 1). Göğüs cerrahisi tarafından ilk görüldüğünde hasta, kaşektik, genel durumu bozuk ve zor yürüyordu. Takip eden 2 ay süresince çok yoğun destek ve antibiyotik tedavisi aldı. Hastanın Echinococcus Ig G ve Ig M antikor sonuçları negatif geldi. Genel durumu bir miktar düzelen hastaya sol posterolateral torakotomi yapıldı. Rüptüre kist hidatiğe bağlı olduğu anlaşılan kavite debridmanı ve kapitonaj operasyonu yapıldı. Rezeke edilen akciğer patolojisi; Nekrotik alanlar, abseleşme bulguları, kısmen bronşektazik kavite varlığı, epitelde skuamöz metaplazi, bir alanda dev hücre topluluklarının varlığı, çevre akciğer parankiminde organizasyon bulguları, fibrozis. Postoperatif genel durumu düzelen hasta 12. gün taburcu edildi.
Sonuç: Bronşa rüptüre olan kist hidatik tanı alıp, zamanında tedavi edilmezse akciğer apsesi kliniği gösterebilir. Komorbiditesi de olan hastada çok ağır enfeksiyöz tablolar ortaya çıkabilir. Akciğer rüptüre kist hidatikte erken tanı konmalı ve erken cerrahi tedavi yapılmalıdır.

Anahtar Kelimeler: kist hidatik, rüptüre kist, enfekte kist

Resim 1

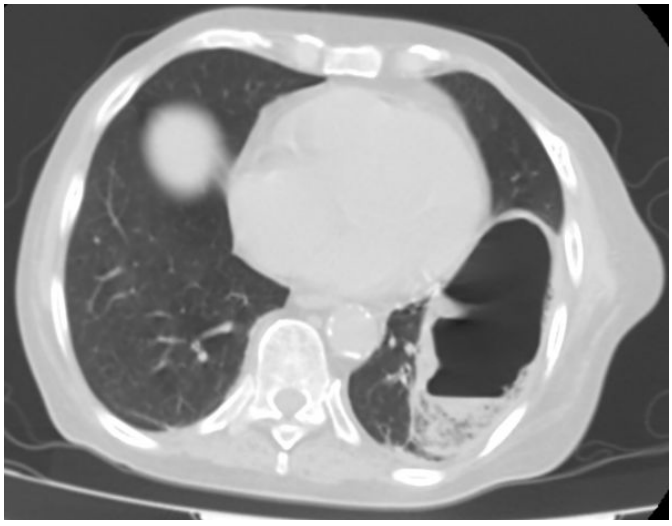

solda içinde debris materyali olan akciğer apsesi(rüptüre kist hidatik kavitesi) izlenmekte

PB-043
Çeyrek Asırlık Yabancı Cisim

Kadir Baturhan Çiflik, Yücel Akkaş, Anıl Gökçe, Büşra Özdemir Çiflik, Bülent Koçer
Ankara Şehir Hastanesi, Göğüs Cerrahisi Ana Bilim Dalı, Ankara

Amaç: Ampiyeme yaklaşımda tanı ve tedavi basamaklarının eksiksiz uygulanması tam tedavi için mutlak şarttır. **Olgu:** 34 yaşındaki erkek hasta yaklaşık 6 aydır ampiyem nedeniyle medikal tedavi ile dış merkezde ayaktan takip edilmekteydi. Tarafımıza sepsis bulguları ortaya çıkınca yönlendirildi. Dış merkezde gerçekletirilen BT kalın kesitliydi. Bu yüzden görüntülemelerinde yabancı cisim izlenemedi. Dış merkezde bronkoskopi de gerçekletirilmemişti. İnce kesitli BT ve bronkoskopi tarafımızca gerçekleştirilerek yabancı cisim tespit edildi. Bronkoskopi ile yabancı cisim çıkartılamayınca operasyon kararı alındı. Operasyonda sağ alt lobun tamamına yakını abseleşmişti. Bunun üzerine sağ alt lobektomi ve dekortikasyon kararı alındı. Yabancı cisim lobektomi ile çıkarıldı. Hasta operasyondan sonra, 25 yıl önce uçlu kalem kapağı aspirasyon öyküsünü anlattı. Biz de 25 yıllık yabancı cismin abseye neden olarak lobektomi ile çıkarıldığı bu olguyu sizle paylaşmak istedik. **Sonuç:** Ampiyemde anamnez bu olguda olduğu gibi yanıltıcı olabilmektedir. Tanı basamaklarının eksiksiz uygulanması tam tedavi için önem arz etmektedir.

Anahtar Kelimeler: Ampiyem, yabancı cisim, lobektomi

Resim 1

Yabancı cismin ince kesitli BT'de görünümü, sağ alt lob ve yabancı cismin bulunduğu bronş, yabancı cismin bronştan çıkarıldıktan sonraki görünümü

PB-044
Spontan Hemotoraks İle Prezente Olan Ve Kötü Prognoz Gösteren Nadir Bir Olgu: Plevral Anjiosarkom

Hasan Yavuz, Ahmet Kayahan Tekneci, Tevfik İlker Akçam, Kutsal Turhan
Ege Üniversitesi Tıp Fakültesi, Göğüs Cerrahisi Anabilim Dalı, İzmir

Amaç: Anjiosarkomlar (AS) oldukça nadir görülen neoplazmlardır ve yumuşak doku malignitelerinin %1-2'sini oluştururlar. Primer plevral AS; lokal nüks ve metastaz eğilimi fazla olan, agresif seyreden, erken teşhis edilmedikçe prognozu genellikle kötü olan oldukça nadir bir tümördür. Bu çalışmada dispne ve göğüs ağrısı şikayetiyle başvuran ve plevral AS tanısı alan olgu sunuldu.

Olgu: Altmış bir yaşında erkek hasta dispne ve göğüs ağrısı nedeniyle acil servise başvurdu. Fizik muayenesinde sol hemitoraks alt zonda solunum seslerinin azalmış olduğu belirlendi. Biyokimyasal tetkiklerinde hemoglobin 7g/dL, hematokrit 20.6 olarak saptandı. Bilgisayar tomografisinde sol hemitoraksta masif plevral efüzyon ve sağ hemitoraksta daha belirgin olmak üzere bilateral plevral nodüller raporlandı (Resim 1a-1b). Sol hemitoraksa yönelik videotorakoskopik plevral biyopsi ve drenaj operasyonu uygulandı. Peroperatif eksplorasyonda serbest hemorajik vasıflı sıvı, parietal plevra ve akciğer parankim alanlarında yaygın kahverengi-siyah renkli nodülarite gösteren alanlar izlendi (Resim 2a-2b). Postoperatif takibinde hemorajik vasıflı drenajın devam etmesi nedeniyle hasta 2 kez daha opere edildi. Kanama odakları total plörektomi, koterizasyon, talk ve fibrin içerikli kanama durdurucu solüsyonlar ile kontrol altına alınmaya çalışıldı. Sol tarafa uygulamalar sonrası hemorajik drenajı kontrol altına alınan hastanın sağ hemitoraksında takipte progresyon gösteren radyopasite alanı dikkati çekti (Resim 3). İki haftalık zaman diliminde toplamda 90 ünite kan ve kan ürünü replasmanına karşın hasta kaybedildi.

Sonuç: Primer plevral AS, malignite derecesi yüksek ve sinsi seyirli olması, tanı anında yaygın hastalık saptanması nedeniyle kötü prognozlu bir maling neoplazmdır. Hastalar genellikle tanı aldıktan sonra aylar içerisinde kaybedilir. Cerrahi eksplorasyon; hastalığın tanısı ve palyatif/definitif tedavi açısından önem taşımaktadır.

Anahtar Kelimeler: Anjiosarkom, Plevra, Hemotoraks

Resim 1a-1b, Resim 2a-2b, Resim 3

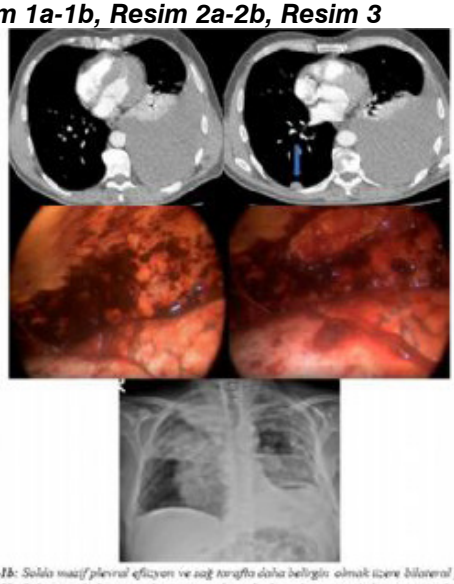

Resim 1a-1b: Solda masif plevral efüzyon ve sağ tarafta daha belirgin olmak üzere bilateral plevral nodüller (ok) Resim 2a-2b: Sol parietal plevra ve akciğer parankim alanlarında yaygın kahverengi-siyah renkli nodülarite gösteren alanlar Resim-3: Sağ hemitoraks orta zonda başlayan ve takipte progresyon gösteren radyopasite alanı

PB-045
Whipple ameliyatı ile tedavi edilen pankreas adenokarsinomunun geç dönem özofagus metastazı

Elgün Valiyev[1], Dilvin Nur Özkan Koyuncuoğlu[1], Muhammet Sayan[1], Nalan Akyürek[3], Hasan Bostancı[2], Osman Yüksel[2], Ali Çelik[1]
[1]Gazi Üniversitesi Tıp Fakültesi, Göğüs Cerrahisi Ana Bilim Dalı, Ankara
[2]Gazi Üniversitesi Tıp Fakültesi, Genel Cerrahi Ana Bilim Dalı, Ankara
[3]Gazi Üniversitesi Tıp Fakültesi, Patoloji Ana Bilim Dalı, Ankara

Amaç: Bu olgu sunumunda pankreas adenokarsinomu nedeniyle operasyon öyküsü olan olguda operasyondan 16 yıl sonra saptanan ve cerrahi olarak tedavi edilen özofagus metastazı sunulmuştur. **Olgu:** 53 yaşlı erkek hasta disfaji şikayetiyle baş vurdu. Özgeçmisinde pankreas karsinomu nedeniyle whipple operasyon ve adjuvan kemöterapi ve radyoterapi öyküsü mevcuttu Toraks tomografisinde T4-T5 vertebra düzeyinde sınırları özefagusdan ayırt edilemeyen 3x2 cm çapında lezyon izlendi. Pet/CT'de lezyonda SUVmax-5,9 FDG tutulum vardı ve vücudun başka alanlarında tutulum izlenmedi (Resim 1a). Hastanın üst GİS endoskopisinde endoluminal kitle ya da dıştan bası yoktu. Hastaya sağ torakotomi kesisi yapıldı.İntraoperatif olarak özefagus duvarından kaynaklanan ve toraks duvarına invaze olan kitle izlendi(resim 1b). Kitle özefagus duvarından kas tabakasıyla birlikte mukoza korunarak eksize edildi. özefagus duvarı mediastinal yağ dokusu ile desteklendi(Resim 1c 3).Cerrahi alan olası radyoterapi göz önünde bulundurularak işaretlendi. Postoperatif dönemde 3 gün orali kapalı takip edilen hastaya radyoopaklı özefagoskopi yapıldı ve kaçak izlenmemesi üzerine oral alımı başlandı. Hiç bir komplikasyon gelişmeyen hasta postoperatif 9 cu gününde sorunsuz taburcu edildi. Hastanın patoloji sonucu metastatik pankreas karsinomu olarak raporlandı.

Sonuç: Özofagial kitle ile karşılaşıldığında çok nadir de olsa pankreas kanseri metastazı akılda tutulmalıdır.

Anahtar Kelimeler: Özofagus, pankreas karsinomu, metastaz

Resim 1

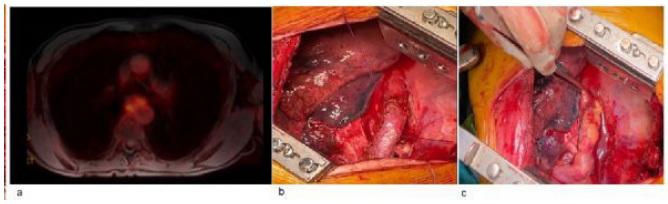

Resim 1. a) Özefagus duvarında olan kitlenin Pet/Mr görünümü b) Lezyonun intraoperatif görüntüsü c) Kitle eksizyonu sonrası mediastinal yağ flebi ile desteklenmiş özefagus.

PB-046
Primer Pulmoner Hodgkin Lenfoma; Bir Olgu Sunumu

Serdar Han[1], Tevfik Kaplan[1], Çiğdem Gonca[1], Haldun Umudum[2]
[1]Lokman Hekim Üniversitesi Tıp Fakültesi Göğüs Cerrahisi Anabilim Dalı, Ankara
[2]Ufuk Üniversitesi Tıp Fakültesi Patoloji Anabilim Dalı, Ankara

Primer Pulmoner Hodgkin Lenfoma çok nadir bir hastalıktır. Primer Pulmoner Hodgkin Lenfoma tanısını koyabilmek için hastalığın, minimal hiler lenf nodları olsun veya olmasın akciğerle sınırlı olması, Hodgkin hastalığı ile uyumlu histolojik sonuçların mevcut olması ve sonuçları açıklayabilecek diğer patolojik durumlar hariç tutulması gerekmektedir. Bu olgu sunumunda, 25 yaşında kadın hastada göğüs ağrısı nedeniyle çekilen PA Akciğer grafisinde (Resim 1a) sol akciğer üst zonda yaklaşık 10 cm çaplı düzgün sınırlı homojen dansite artımı tespit edilmesi üzerine Toraks BT çekildi. Toraks BT'de sol akciğer üst lobta yaklaşık 10x8 cm boyutlarında mediastene komşu düzgün sınırlı kitle lezyonu tespit edildi (Resim 1b). Yapılan transtorasik biyopsi nondiagnostik olması üzerine hastaya sol torakotomi yapıldı. Frozen incleme malign gelmesi üzerine sol üst lobektomi (Resim 1c) ve mediastinal lenf nodu diseksiyonu yapıldı. Patolojik incelemede akciğerdeki lezyonda Hodgkin Lenfoma tespit edildi (Resim 1d), lenf nodlarında ise malignite görülmedi. Hastaya, taburcu edildikten sonra 2 kür adjuvan kemoterapi uygulandı. Hasta 2 yıldır takipte olup en son çekilen PET Tomografisinde herhangi bir patolojik bulguya rastlanmadı. Primer pulmoner lenfoma tedavisinde eğer hastalık lokalize ve komplet rezeksiyon şansı varsa cerrahi tedavinin de tedavi seçenekleri arasında değerlendirimesi gerektiğini düşünmekteyiz.

Anahtar Kelimeler: Primer pulmoner Hodgkin Lenfoma, Lobektomi, Cerrahi

Resim 1a-1b-1c-1d

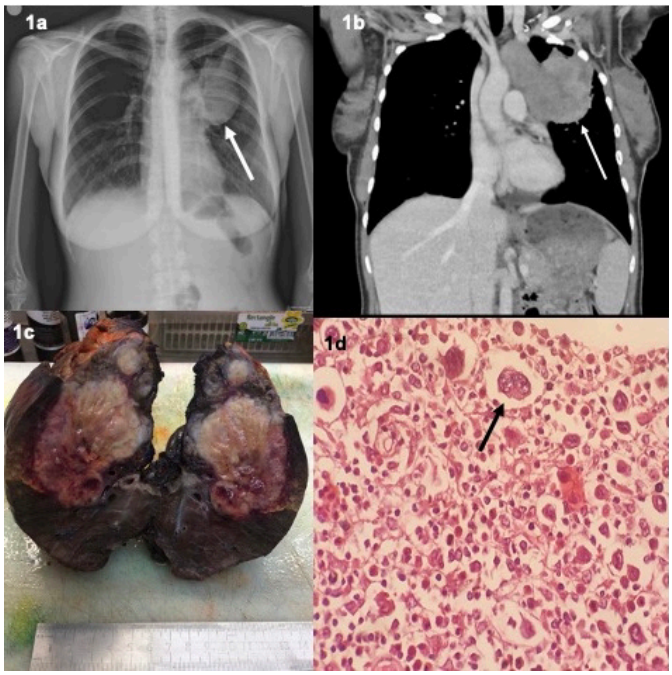

Resim 1a: PA Akciğer grafisinde sol akciğer üst zonda yaklaşık 10 cm çaplı düzgün sınırlı homojen dansite artışı mevcut Resim 1b: Toraks BT'de sol akciğer üst lobta yaklaşık 10x8 cm boyutlarında mediastene komşu düzgün sınırlı kitle lezyonu tespit edildi. Resim 1c: Fikse halde sol üst lobektomi materyali Resim 1d: Tümörü oluşturan neoplastic Reed Sternberg hücreleri (ok ile işaretli) 45xHE

PB-047
Nadir Bir Tümörün Nadir Bir Metastazı: Adrenokortikal Karsinomun Endobronşiyal Metastazı

Ayşe Ulusoy[1], Mustafa Akyıl[1], Serkan Bayram[1], Abidin Levent Alpay[1], Merve Karaşal[1], Abdurrahim Gördebil[1], Selami Volkan Baysungur[1], Emine Aksoy[2]
[1]Süreyyapaşa Göğüs Hastalıkları ve Göğüs Cerrahisi Eğitim Araştırma Hastanesi, Göğüs Cerrahisi Kliniği
[2]Süreyyapaşa Göğüs Hastalıkları ve Göğüs Cerrahisi Eğitim Araştırma Hastanesi, Göğüs Hastalıkları Kliniği

Akciğer toraks dışı malignite metastazlarının sık gözlendiği organların başında gelmektedir. Adrenokortikal karsinom ise bu maligniteler arasında diğerlerine kıyasla nadir görülen bir kanserdir. Metastazları başta akciğer olmak üzere, karaciğer, kemik ve lenf nodlarındadır. Adrenokortikal karsinomun endobronşiyal metastazı ise çok nadir görülmektedir. Bu makalede diğerlerine oranla daha nadir görülen endobronşiyal metastaz yapan adrenokortikal karsinom olgusundan bahsedilecektir. 57 yaşında kadın hastanın, 3 ay önce başlayan nefes darlığı, kilo kaybı nedeniyle başvurduğu hastanede radyolojik tetkiklerinde endobronşiyal lezyon görüldü. Fileksible optik bronkoskopi ile yapılan biyopsiden adrenokortikal karsinom metastazı tanısı aldı. Sonrasında sol sürreneloktomi ve nefrektomi olan hasta endobronşiyal lezyon nedeniyle şikayetlerinin artması üzerine rijid bronkoskopi ile tümör dekstrüksyonu yapılıp adjuvan tedavi için onkolojiye yönlendirildi.

Anahtar Kelimeler: Adrenokortikal Karsinom, Metastaz

Sağ Endobronşiyal Lezyon

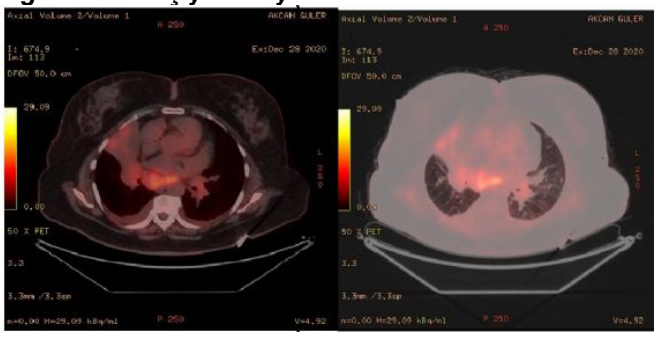

PB-048
Akciğerin Nadir Görülen Bir Adenokarsinoma Varyantı: Enterik Adenokarsinom

Gizem Keçeci Özgür[1], Deniz Nart[2], Tevfik İlker Akçam[1]
[1]Ege Üniversitesi Tıp Fakültesi Göğüs Cerrahisi Anabilim Dalı
[2]Ege Üniversitesi Tıp Fakültesi Patoloji Anabilim Dalı

Amaç: Enterik farklılaşma gösteren primer pulmoner adenokarsinom akciğerin çok nadir görülen bir tümörüdür. Bu çalışmada operasyon sonrası patolojik inceleme sonucu primer pulmoner enterik adenokarsinom tanısı almış olan olgu sunuldu.

Olgu: 75 yaşında erkek hasta 6 aydır mevcut olan progresif dispne şikayeti nedeniyle tetkik edildi. Hastanın özgeçmişinde interstisyel akciğer hastalığı, koroner arter hastalığı, diyabetes mellitus tanıları ve sağ nefrektomi öyküsü mevcuttu. Hastanın toraks BT'sinde bilateral interstisyel fibrozis lehine değişiklikler ve sol akciğer üst lobda yaklaşık 24 mm çaplı nodüler dansite izlendi (Şekil 1a ve 1b). Ardından PET/BT ile değerlendirilen hastada nodülde artmış FDG tutulumu (SUVmax:22.4) raporlandı (Şekil 1c). Hasta mevcut bulguları ile operasyona alınarak sol üst lobektomi ve hiler-mediastinal lenf nodu örneklemesi uygulandı. Ameliyat materyalinin patolojik inceleme sonucu ''enterik adenokarsinom'' olarak raporlandı (Şekil 1 d,e ve f). Tümörün immünohistokimyasal incelemesinde sitokeratin 20, CDX2, SATB2 ve sitokeratin 7 pozitifliği dikkati çekti. Bu immünohistokimyasal panel gastrointestinal sistem kökeni ekarte edildiğinde akciğerin primer enterik adenokarsinomu olarak kabul edildi. Postoperatif dönemde herhangi bir klinik şikayeti olmayan hasta 5. gün eksterne edildi.

Sonuç: Enterik farklılaşma gösteren primer pulmoner adenokarsinom, enterik bileşenin %50'yi aştığı ve enterik farklılaşmanın en az bir immünohistokimyasal belirtecinin ekspresyonunu göstermesi gereken bir adenokarsinom olarak tanımlanır. Pulmoner enterik adenokarsinoma ile kolorektal karsinom ayrımının yapılması oldukça önemlidir. Hastalığın tanınmasında immünohistokimyasal incelemeler, radyolojik görüntüleme ve negatif kolonoskopi kombinasyonu bizlere yardımcı olacaktır.

Anahtar Kelimeler: Adenokarsinom, Enterik Farklılaşma, Akciğer Kanseri

Şekil 1

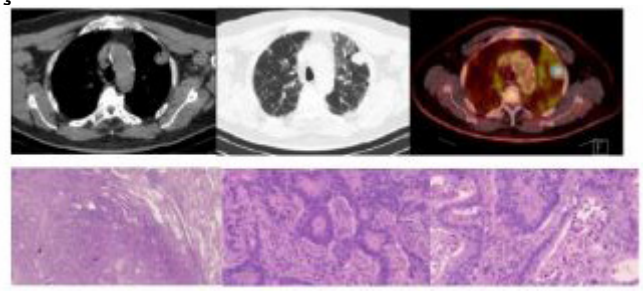

Şekil 1a ve 1b: Toraks BT sırasıyla mediasten ve parankim penceresinde sol akciğer üst lobda yerleşen nodüler lezyon Şekil 2: PET/BT'de sol akciğer üst lobda 2,5x2,1 cm SUV:22.4 nodüler lezyon Şekil 3a: Çevre akciğer parankimi ile kısmen düzgün bir sınırı bulunan adenokarsinom morfolojisinde tümör (H&E,20X2,5) Şekil 3b: Tümör hücreleri kolumnar, tombul ve nükleol belirginliği göstermekte (H&E,20X20) Şekil 3c: Adenoid yapılar lümeninde kolon adenokarsinomlara benzer şekilde kirli nekroz barındırmakta (H&E,20X20)

PB-050
Posterior Mediasten Yerleşimli Dev Gastrointestinal Stromal Tümör

Kübra Alphan Kavak, Gökhan Kocaman, Bülent Mustafa Yenigün, Gülşah Kaygusuz, Elif Özgür, Ayten Kayı Cangır
Ankara Üniversitesi Tıp Fakültesi, Göğüs Cerrahisi Ana Bilim Dalı, Ankara

Amaç: Gastrointestinal stromal tümör (GİST) gastrointestinal sistemin en sık görülen mezenşimal tümörüdür. GİS'in herhangi bir seviyesinde görülebilir. Olguyu mediastinal yerleşimli GİST'in oldukça nadir görülmesi sebebiyle sunuyoruz.

Olgu: 67 yaş kadın; göğüs ağrısıyla başvurdu. BT'de sol hemitoraks alt zonda 11*9*12 cm santrali kistik-nekrotik kitle izlendi (resim 1). Kitlenin diyaframa, perikarda, özofagusa invazyon şüphesiyle MR görüntülemesi yapıldı; diyaframa ve perikarda invaze olduğu, batın içerisine uzanmadığı, özofagusla ara yağ planının korunduğu görüldü. TTİİAB'nde karsinom/sarkom ayrımı yapılamayan hastaya sol torakotomi uygulandı; ekstraparankimal kitlenin alt loba, mediastene, özofagusa, mideye invaze olduğu görüldü. Alt loba ve mideye wedge rezeksiyon yapıldı. Özofagus kas tabakasıyla beraber kitle eksize edildi. Patolojik incelemede kitle 19 cm; 20/50 mitoz, kit mutasyonu, cerrahi sınırda pozitiflik, özofagus müsküler katına invazyon izlendi. Hastaya adjuvan tedavi başlandı; yan etki sonrası hasta isteğiyle kesildi. 22. ayda nüks saptandı. Hastaya adjuvan tedavi başlandı, tedavinin 2. ve 7. ayında BT görüntülemelerinde radyolojik gerileme, klinikte düzelme mevcut.

Sonuç: GİST'in tüm GİS tümörlerinin içinde sıklığı %1-3'tür. GİST %60-70 mide, %1-2 özofagus kaynaklıdır. Nadiren mediastinal yerleşimlidirler. Asemptomatik >5.1 cm tümörlerin ve semptomatik submukozal tümörlerin rezeksiyonu önerilmektedir. Vakamızda tümör 19 cm olup cerrahi endikedir. GİST' de prognoz tümör çapına ve mitotik aktiviteye bağlıdır. Vakamızda tümörün orjin aldığı lokalizasyon net olmamakla beraber prognozun kötü olacağı beklenmektedir. Neoadjuvan tedavi invazyon gösteren hastalıkta faydalıdır. Vakamızda preop yapılan biopsi sonucu GİST düşünülmemesi sebebiyle neoadjuvan tedavi verilmemiştir. Tanı endoskopik ultrasonografi eşliğinde iğne biyopsiyle veya tru-cut biopsiyle konulabilir. Unrezektabl, metastatik veya nüks açısından yüksek riskli olan hastalarda adjuvan tedavi sağkalıma faydalıdır. Mediasten kitlelerinde ayırıcı tanıda GİST düşünülmelidir.

Anahtar Kelimeler: GİST, mediasten dev kitleler

Resim 1

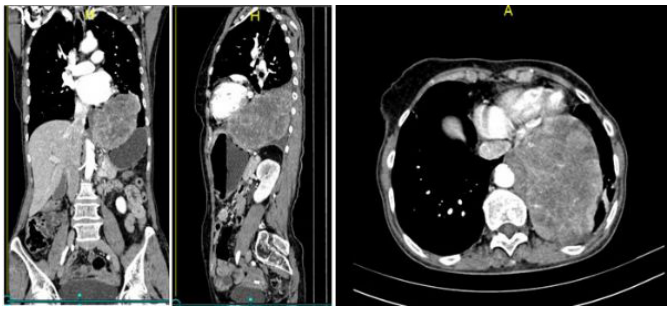

Resim 1: kitlenin koronal, sagittal ve aksiyel BT kesitlerinde görüntüsü

PB-051
Papiller Tiroid Karsinomu Nedeniyle Opere Bir Olguda İmmunuterapi Sonrası Sağ Pnömonektomi

Serkan Bayram, Pelin Erdizci, Mustafa Akyıl, Abidin Levent Alpay, Selami Volkan Baysungur
SBÜ Süreyyapaşa Göğüs Hastalıkları ve Göğüs Cerrahisi Eğitim ve Araştırma Hastanesi, Göğüs Cerrahisi, İstanbul

Amaç: İmmunoterapi sonrası cerrahinin artmış adezyonlar ve fibrozis nedeniyle zorlayıcı olduğu yaygın bir görüştür. İmmunoterapi sonrası akciğer rezeksiyonlarının güvenliği ve faydası bilinmemektedir. İmmunoterapi sonrası akciğer rezeksiyonlarında cerrahi teknik ve karşılaşılabilecek zorluklar hakkında literatüre katkı sağlamayı amaçlıyoruz.

Olgu: Tiroid papiller karsinomu tanısıyla üç kez opere olmuş, sonrasında kemoterapi ve immünoterapi uygulanmış olan 62 yaş erkek hasta iki aydır olan öksürük şikayetiyle hastanemize başvurdu. Toraks bilgisayarlı tomografisinde sağ akciğerde yaygın nodüler lezyonlar ve mediastinal lenfadenopatiler saptandı. EBUS ile 4R ve 7 nolu istasyonlardan lenf nodu örneklemesi yapıldı. Patoloji incelemesi malign tümör hücreleri olarak bildirildi. PET-CT çekildi. Sağ akciğer total kollaps görünümünde idi ve hidropnömotoraks mevcuttu. Sağ akciğerde hiler seviyede, büyüğü 1.7cm'e ulaşan lezyonlarda patolojik FDG tutulumu (SUDmax: 5.4) saptandı. Mediastende 2R ve 4R nolu istasyonlarda multiple milimetrik lezyonlarda, ön planda enflamasyon düşündüren, hafif FDG yoğunlaşmaları (SUDmax: 2.9) görüldü. Hastayı rijid bronkoskopi ile değerlendirdik. Sağ üst lob bronşunun ve intermedier bronşun tam tıkalı olduğunu gördük. İkinci bir seansta sağ torakotomi ile toraksa girdik ve sağ akciğerin total kollapse olduğunu, visseral ve parietal plevranın kalınlaşmış ve sertleşmiş olduğunu gördük. keskin ve künt disseksiyonla hilusa ulaştık ancak fibrozis nedeniyle inferior ve superior venleri ortaya koyamadık. Bunun üzerine inferior ve superior venler ile sağ ana pulmoner arteri intraperikardial olarak üç planda bağlayıp kestik. Sağ ana bronşu stapler yardımıyla keserek pnömonektomiyi tamamladık.

Sonuç: Karşılaştığımız yoğun fibrozis ve adezyonlar cerrahi tekniği zorlaştırdı ve intraperikardial yaklaşımı zorunlu kıldı. Bunun sebebinin immunoterapi öyküsü olduğunu düşünmekteyiz. İmmunoterapi sonrası akciğer rezeksiyonu, teknik olarak zor olabilir; ancak seçilmiş vakalarda uygun cerrahi teknik ile fayda sağlayabilir.

Anahtar Kelimeler: İmmunoterapi, pnömonektomi

Diseksiyon öncesi kalınlaşmış plevra ve fibrozis

PB-055
Primer Akciğer Malignitesini taklit eden Waldenström Makroglobulinemisi

Irmak Akarsu, Aykut Kankoç, İsmail Tombul, Merve Türk, Muhammet Sayan, Ali Çelik
Gazi Üniversitesi Tıp Fakültesi, Göğüs Cerrahisi Ana Bilim Dalı, Ankara

Amaç: Waldenström makroglobulinemisi (WM) nadir görülen ve non-hodgkin lenfomaların %1-2'sini oluşturan hematolojik bir hastalıktır. WM hastalarında ekstramedüller tutulum nadir olup pulmoner tutulumlar radyolojik olarak kitle, nodüler lezyon, diffüz infiltrasyon veya plevral efüzyon olarak kendini gösterebilmektedir. Bu yazımızda radyolojik olarak primer akciğer malignitesini taklit eden ve histopatolojik tanısı wedge rezeksiyon ile konulan WM olgusunu sunmayı amaçladık.

Olgu: 58 yaşında erkek hasta, sol kalça bölgesindeki ağrı nedeniyle yapılan araştırmalar sonucunda sol iliak kanattan alınan biyopsi ile Waldenström makroglobulinemisi tanısı konuldu ve 2 kür ritüksimab ve bendamustin tedavisi aldı. Metabolik karakterizasyon ve ekstramedüller tutulum açısından çekilen PET-BT'de sağ akciğer üst lob anterior segmentte 2 cm'lik nodülde patolojik 18f-FDG tutulum (suvmaks: 5,9) izlenmesi üzerine nodülün histopatolojik tanısını koymak amacıyla tarafımızca VATS eksizyonel biyopsi kararı verildi. İntraoperatif frozen inceleme sonucu diffüz lenfoid hücre infiltrasyonu izlenmesi üzerine ileri cerrahi işlem düşünülmedi. Hasta postoperatif dönemde Hematoloji tarafından takip edilmekte olup ritüksimab ve bendamustin KT protokolü 3. Küre tamamlandı ve sol iliak kenar asetabuluma 3Gy x 10 Fx (30 Gy) palyatif radyoterapi uygulandı.
Sonuç: Sonuç olarak Waldenström makroglobulinemisinin ekstramedüller akciğer tutulumlarının radyolojik görüntü olarak primer akciğer malignitelerini taklit edebileceği akılda tutulmalıdır.

Anahtar Kelimeler: B-hücreli Lenfoma, Primer Akciğer Malignitesi, Waldenström Makroglobulinemisi

PET-BT görüntüsü

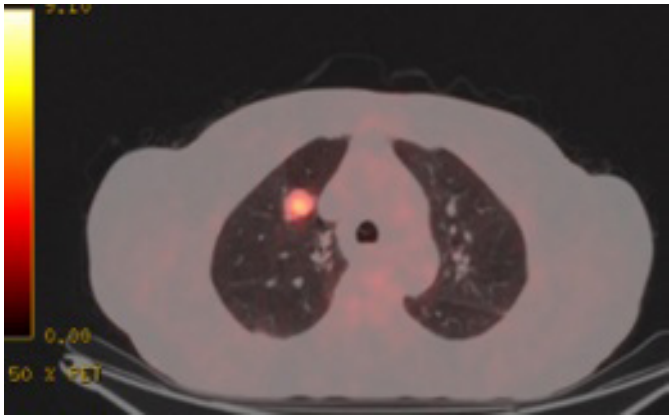

PB-056
Solunum Kapasitesi Sınırlı Senkron Tümörlü Olgu

Mesut Buz, Selime Kahraman, Talha Doğruyol, Recep Demirhan
Kartal Dr. Lütfi Kırdar Şehir Hastanesi, Göğüs Cerrahisi, İstanbul

Giriş: Akciğer kanserli bir olguda, tanı anında ikinci bir primer akciğer kanserinin bulunması durumunda bu kanserlere senkron akciğer kanserleri (SAK) denir. Senkron akciğer kanserlerinin sıklığı %0,1-1,6'dır.

Olgu: Göğüs cerrahisi polikliniğine göğüs ağrısı şikayeti ile başvuran 61 yaşında erkek hastanın fizik muayenesinde bilateral solunum sesleri kaba idi, vital bulguları stabil olan hastanın anamnezinde 40 paket yıl sigara öyküsü mevcuttu. Çekilen PET-CT' sinde sağ akciğer alt lobda 21x16 mm SUD max: 6.4, sol akciğer üst lobda 57x47 mm SUD max: 14.0 tutan kitlesel lezyonlar ve mediastende 4R ve 7 nolu istasyonlarda en büyüğü 12 mm olan SUD max: 4.9 tutan lenf nodları izlendi. Sağ akciğere yönelik yapılan TTİAB sonucu adenokarsinom, sol akciğere yapılan TTİAB sonucu squamöz hücreli karsinom olarak raporlandı. Hastanın Fev1 değeri % 100, 3.2 lt, DLCO değeri % 77 idi. EBUS tetkikinde hastanın 4L istasyonunda squamöz hücreli karsinom metastazına rastlandı. Operasyonu planlanan hastaya öncelikle sol üst lobektomi yapıldı, bir ay sonra sağ alt lob superiora segmentektomi yapıldı. Her iki operasyondan sonra hasta sorunsuz şekilde taburcu edildi.

Tartışma: Senkron tümörlerde, tümörler fiziksel olarak birbirinden uzak olmalı, histolojik tip farklı olmalıdır. Aynı histolojik tipe sahip senkron tümörlerde ise tümörün karsinoma in situ düzeyinde saptanması, ortak lenf yollarında karsinom olmayısı, ekstrapulmoner metastazın teshisde bulunmaması önemlidir. Bizim olgumuzda tümörler aynı zamanda yakalandı, farklı akciğerlerde ve farklı histolojik tiplerde idi.

Olgumuzda ortak lenfatik istasyonlarda tutulum yoktu.

Solunum rezervi yeterli olan hastamız için sola üst lobektomi, sağa alt lob süperiora segmentektomi uyguladık. Postoperatif takiplerinde sorun olmayan hastalarımız taburculuk sonrası 6. ay kontrolündedir.

Anahtar Kelimeler: senkron tümör, akciğerin senkron tümörü

Şekil-1

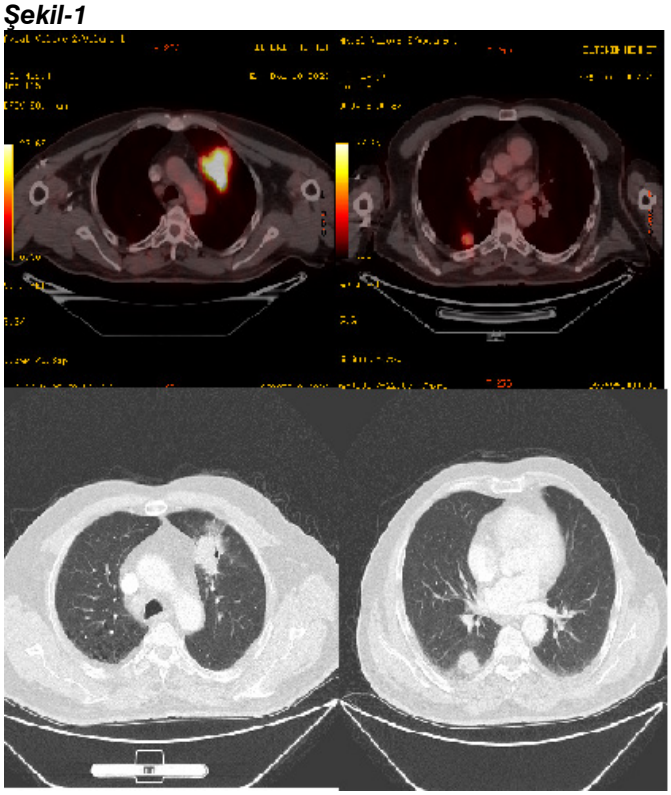

Tümörün PET-CT ve tomografi kesitleri

PB-058
Mediastinel Dev Liposarkom Olgusu

Salih Çokpınar, Gülseren Birgul Antepuzumu Sezgin, Ezgi Okuyucu, Mehmet Zekeriya Can, Serdar Şen
Thorasic Surgery, Hospital of Aydin Adnan Menderes University, Adnan Menderes University, Aydın, Turkey

Mediastinel dev kitle ön tanısı ile videotorakoskopi yapılan nadir görülen bir patoloji olan intratorasik ekstraplevral liposarkom olgusunu sunmayı amaçlıyoruz. 48 yaşında erkek hasta dış merkezde morgagni hernisi nedeni ile takip edilmekte iken tarafımıza başvurdu. Hastanın görüntülemelerinde sağda mediastinel kitle görünümü mevcuttu. Hastaya bu ön tanı ile videotorakoskopi yapılmasına karar verildi. Eksplorasyonda sternumun arkasından alt ucuna doğru mediastinel perikardiyal yağlı doku kaynaklı sert dev kitle görüldü.Mini torakotomi yapılmasına karar verildi. Eksize edilen 16x12x11 cm boyutlarındaki kitlenin patoloji sonucu iyi diferansiye liposarkom, cerrahi sınır temiz olarak raporlanmıştır. Hasta postop 2. gün taburcu edilmiştir. Mediastinel kitle ön tanısı ile operasyon kararı verilen olgularda liposarkom da ayrıcı tanılar arasında düşünülmelidir.

Anahtar Kelimeler: mediastinel liposarkom, videotorakorkopi, morgagni hernisi

Görüntüler

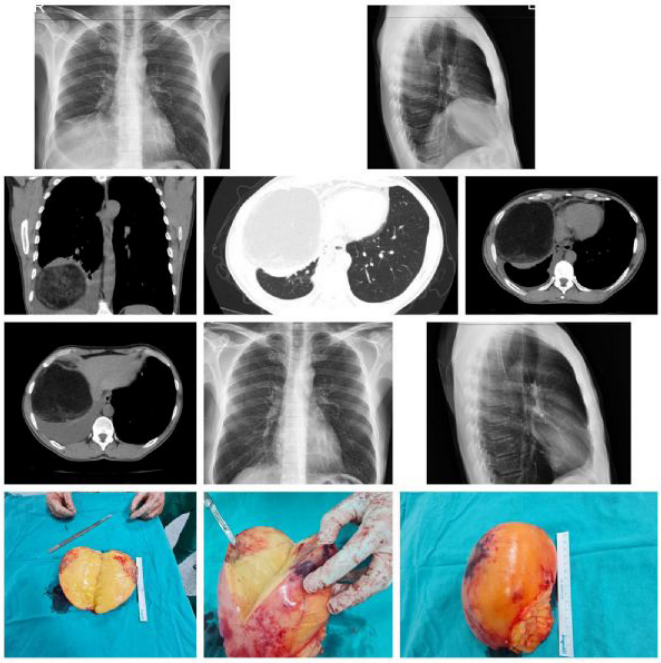

preoperatif- intraoperatif ve postoperatif görüntüler.

PB-059
Lymphoma Diagnosed By Chylothorax In A Case Who Was Misdiagnosed With Kikuchi-Fujimoto Disease

Serkan Bayram, Pelin Erdizci, Mustafa Akyıl, Hakan Yılmaz, Selami Volkan Baysungur
SBÜ İstanbul Süreyyapaşa Göğüs Hastalıkları ve Göğüs Cerrahisi Eğitim ve Araştırma Hastanesi, Göğüs Cerrahisi

Objective: Chylothorax occurs as a result of leakage of chylous fluid from the lymphatic channels into the pleural space. Since lymphoma is the most common malignant cause of chylothorax, it should be considered firstly in the differential diagnosis. Kikuchi-Fujimoto disease is a necrotizing lymphadenitis. It can be misdiagnosed with lymphomas.

Case: A 46-year-old female patient with Kikuchi-Fujimoto disease, admitted with dyspnea. We detected pleural effusion on chest X-ray, and performed bilateral catheter thoracostomy. The diagnosis of chylothorax was confirmed by the biochemical examination of the thoracentesis material. The patient had chylothorax unresponsive to conservative treatment, it was thought that she might have lymphoma. Right thoracotomy was decided to provide the misdiagnose of Kikuchi-Fujimoto disease and lymphoma and the treatment of chylothorax. Thoracic duct ligation and total decortication were performed. Lymph nodes at lymphatic stations number two, four and eight were sampled. Eight days later, somatostatin started. After 10 days somatostatin stopped, oral nutrition started. Follicular lymphoma was reported as a result of pathological examination of lymph nodes. In the control examination after discharge, the patient had no complaints and no pleural effusion was detected.

Conclusion: The presence of chylothorax raised suspicion in the diagnosis of Kikuchi-Fujimoto disease, and therefore lymph node sampling was performed. The diagnosis of Kikuchi-Fujimoto disease should not be made without definitively ruling out lymphoma. In addition, we draw attention to the surgical approaches that can be applied when there is no response to conservative treatment, and that postoperative somatostatin administration may also benefit the patient.

Keywords: Chylothorax, Kikuchi-Fujimato, lymphoma

Chest X-Ray after bilateral catheter thoracostomy

PB-061
Pancoast tümör nedeniyle akciğer rezeksiyonu yapılan hastalarımızın incelemesi

Talha Doğruyol, Selime Kahraman, Atilla Özdemir, Recep Demirhan
Kartal Dr. Lütfi Kırdar Şehir Hastanesi, Göğüs Cerrahisi Ana Bilim Dalı, İstanbul

Amaç: Akciğerin apeksinde yer alan, birinci kot invazyonu gösteren ve bunun yanında diğer göğüs duvarı yapılarına ve çevre dokulara (vertebra, brakial pleksus, subklavyen arter-ven) invazyon gösterebilen tümörler pancoast tümör olarak isimlendirilmektedir. Bu tümörlerde genel kabul gören cerrahi yaklaşım akciğerin göğüs duvarı ve tümör içeren diğer yapılar ile birlikte cerrahi sınırlar gözetilerek anblok olarak çıkarılmasıdır. Bu yazıda kliniğimizde pancoast tümörü nedeniyle opere edilmiş olan vakalar paylaşılmıştır.

Gereç-Yöntem: 2017 Ağustos-2021 Ağustos tarihleri arasında neoadjuvan tedavi sonrası akciğer rezeksiyonu yapılan hastalar

çalışmaya alındı. Hastalar yaş, cinsiyet, patoloji, neoadjuvan tedavi, rezeksiyon, kullanılan rekonstrüksiyon materyali, ortalama yatış süresi, dren çekilme süresi ve drenaj miktarı bakımından analiz edildi.

Bulgular: Belirtilen tarihler arasında toplam 10 (10 erkek) hastaya pancoast tümörü nedeniyle rezeksiyon yapıldı. Ortalama yaş 60.3 idi. Yedi hastanın patolojik tanısı skuamöz hücreli karsinom, iki hastanın adenokarsinom ve bir hastanınki ise büyük hücreli karsinom olarak tespit edildi. Neoadjuvan tedavi olarak bir hasta yalnızca kemoterapi, bir hasta yalnızca radyoterapi alırken, sekiz hasta kemoradyoterapi almıştı. Hastaların altısına sağ üst lobektomi yapılırken dördüne sol üst lobektomi yapıldı. Her hastaya ek olarak göğüs duvarı rezeksiyonu yapıldı. Alınan kot sayısı ortalama 2.8 olarak tespit edildi. Bir hastada brakial pleksus invazyonu da olduğu için T1 kökü sakrifiye edildi. Üç hastada prolen mesh, üç hastada da compozit mesh kullanılarak göğüs duvarı rekonstrüksiyonu yapılırken dört hastada mesh kullanılmadı. Ortalama yatış süresi 9.9 gün, dren çekilme süresi 7 gün ve drenaj miktarı 1350ml olarak belirlendi.

Sonuç: Pancoast tümörlerinde hastaları anrezektabl olarak kabul etmeden önce neoadjuvan tedavi vermek ve tedavinin kalanını ona göre şekillendirmek gereklidir.

Anahtar Kelimeler: Göğüs cerrahisi, Torakotomi, Pancoast tümör

PB-062
Ibrutinib ilişkili alveoler hemoraji ve spontan hemotoraks olgusu

İsmail Tombul[1], Muhammet Sayan[1], Nazlıhan Boyacı Dündar[2], Asena Dikyar[3], Şeyma Yıldız[3], Ali Çelik[1]
[1]Gazi Üniversitesi Tıp Fakültesi, Göğüs Cerrahisi Ana Bilim Dalı, Ankara
[2]Gazi Üniversitesi Tıp Fakültesi, İç Hastalıkları Ana Bilim Dalı, Yoğun Bakım Bilim Dalı, Ankara
[3]Gazi Üniversitesi Tıp Fakültesi, İç Hastalıkları Ana Bilim Dalı, Hematoloji Bilim Dalı, Ankara

İbrutinib, irreversibl Bruton's tirozin kinaz inhibitörü olup, B hücreli hematolojik malignitelerin ve graft versus host hastalığının tedavisi için kullanılmaktadır. İbrutinibin çeşitli yolaklarla trombosit sayısı, fonksiyonları ve bazı pıhtılaşma faktörlerine etki ederek kanama riskini artırdığı bilinmektedir. Literatürde ibrutinibe bağlı, özellikle diğer antikoagulanlarla birlikte kullanımında subdural hematom, gastrointestinal sistem kanaması, genitorüriner sistem kanaması ve çok nadiren hemotoraks bildirilmiştir. Bu yazıda akut lenfositik lösemi için allojenik kemik iliği transplantasyonu sonrası pulmoner graft versus host hastalığı gelişen, ibrutinib tedavisine bağlı alveoler hemoraji ve spontan hemotoraks görülen olgununun sunulmasını amaçladık. 56 yaşında erkek hasta, üç gündür süren hemoptizi nedeniyle acil departmanına başvurdu. Hastanın pre-B ALL ve 2 sene önce allojenik kök hücre nakli sonrası gelişen graft versus host hastalığı mevcuttu ve tedavisinde 8 gündür ibrutinib kullanmaktaydı. Toraks BT görüntülemesi uygulanan hastada alveoler hemoraji ve sağda plevral efüzyon görülmesi üzerine kliniğimize konsulte edildi. Yapılan tanısal torasentezin hemotoraks ile uyumlu gelmesi üzerine sağ kateter torakostomi uygulandı. Akciğer ekspansiyonu sağlanan ve drenajı azalan hasta, tedavisinin sonlandırılması planlanırken CPR'a yanıtsız kardiyopulmoner arrest gelişmesi üzerine exitus kabul edildi. İbrutinib tedavisi alan, hemoptizi ve plevral efüzyon saptanan hastalarda, spontan hemotoraks ve diffüz alveolar hemoraji komplikasyonlarının gelişebileceği göz önünde bulundurulmalıdır.

Anahtar Kelimeler: alveoler hemoraji, hemotoraks, ibrutinib

Resim 1

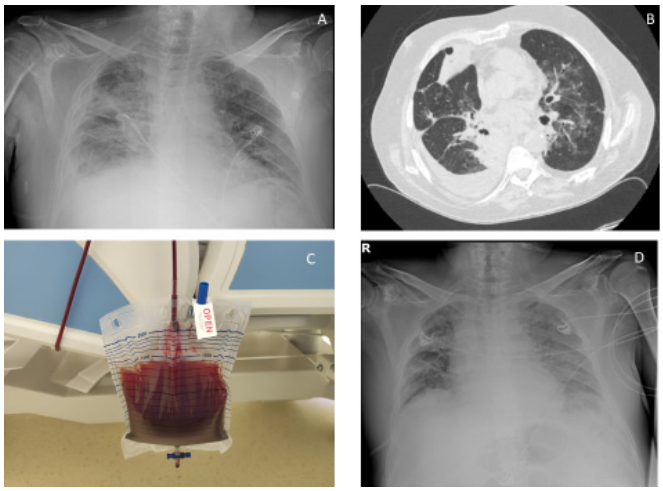

(A) Sağda sinüs küntlüğü görülen akciğer grafisi, (B) Toraks BT'de alveoler hemoraji ve efüzyon, (C) kateter torakostomi sonrası plevral sıvı drenajı, (D) kateter torakostomi sonrası ekspanse akciğer grafisi

PB-064
Akciğer'de Yerleşim Gösteren Ekstranodal Marjinal Zon Lenfoma Olgusu

Edward Hassan Bakali[1], Gizem Keçeci Özgür[1], Mine Hekimgil[2], Tevfik İlker Akçam[1]
[1]Ege Üniversitesi Tıp Fakültesi Göğüs Cerrahisi Anabilim Dalı
[2]Ege Üniversitesi Tıp Fakültesi Patoloji Anabilim Dalı

Amaç: Hodgkin Lenfoma (HL) ve Non-Hodgkin Lenfoma (NHL) akciğerde genelde sekonder yerleşmekte olup, primer yerleşimine nadir olarak rastlanmaktadır. Tüm Hodgkin dışı lenfomaların %1'inden azını akciğer kökenli lenfomalar oluşturur. Bu lenfomalar spesifik olmayan ve farklı klinik özellikler gösterdiğinden tanı ve tedavileri oldukça önemlidir.Bu çalışmada akciğerde yaygın nodüller nedeniyle kliniğimizde opere edilerek NHL'ların nadir görülen bir alt tipi olan Ekstranodal Marjinal Zon Lenfoma (MZL) tanısı almış olgu sunuldu.

Olgu: Omuz ağrısı şikayeti ile tetkik edilen 46 yaşında, erkek hastanın Bilgisayarlı Tomografi (BT)'sinde; bilateral buzlu cam odakları, konsolidasyon alanları ve mediastinal lenfadenopatiler (LAP) izlendi (Şekil 1). Ardından PET-BT ile değerlendirilen hastada bilateral, yaygın, yer yer spikülasyon gösteren infiltrasyon alanları, en büyüğü 51 mm, SUV:3.3 - 8.6 nodüler lezyonlar ve sol hemitoraksta SUV:6.5 plevral kalınlaşma raporlandı. Hasta mevcut bulguları ile operasyona alınarak videotorakoskopik (VTC) olarak sağ akciğer üst ve alt loblardaki 2 adet nodüle yönelik wedge rezeksiyon uygulandı. Ameliyat materyalinin patolojik incleme sonucu ''Mukoza İlişkili Lenfoid Dokunun Ekstranodal Marjinal Zon Lenfoması'' olarak sonuçlandı. Postoperatif dönemde herhangi bir klinik şikayeti olmayan hasta 3. gününde externe edildi. Takip ve tedavisinin planlanması açısından Hematoloji Kliniğine yönlendirildi.

Sonuç: Akciğerin Ekstranodal Marjinal Zon Lenfoması oldukça nadir görülen bir lenfoma türüdür. Tedavi cerrahi rezeksiyon, radyoterapi ve kemoterapiyi içerir. Tedavi yanıtı ve prognozları genellikle iyidir. Fakat klinik ve radyolojik bulgular spesifik değildir ve yanlış tanı yaygındır. Bu nedenle tanı doku örnekleri ile desteklenmeli, uygun invaziv biyopsi prosedürleri uygulanmalıdır.

Anahtar Kelimeler: Akciğer, Marjinal Zon Lenfoma, Ekstranodal

Şekil 1

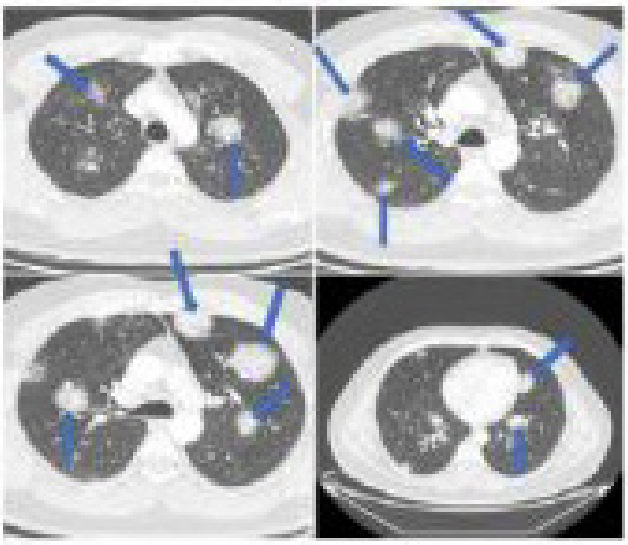

Şekil 1: BT'de bilateral akciğerlerde buzlu cam ve konsolidasyondan oluşan, yuvarlak şekilli, multifokal odaklar

PB-065
Bronşiektazi dokusu içerisinde gelişen MALT lenfoma

Arif Ateş, Hıdır Esme
Konya Şehir Hastanesi, Konya

Amaç: Literatürde bronşiektazi dokusu içerinde nadiren görülen MALT Lenfoması olgumuzu ilgililer ile paylaşmak.

Olgu: 58 yaşında kadın hasta bir haftadır devam eden nefes darlığı, öksürük, balgam çıkarma ve hırıltılı solunum şikayetleri ile göğüs hastalıkları polikliniğine başvurdu. 6 aydır bronşektazisi mevcut idi. Direk grafide sağ orta zonda bronşektatik görüntüler, fissürde kalınlaşma ve fissür altında düzgün sınırlı yumuşak doku dansitesinde nodüler lezyon saptandı. Toraks bilgisayarlı tomografide sağ akciğer üst lob posteriorda ve alt lob süperiorda peribronşial kalınlaşmaların eşlik ettiği yer yer mukus tıkaçları ile tamamen dolu ve yer yer seviyelenme gösteren kistik bronşektazi alanları mevcut idi Ayrıca kistik bronşiektazi alanında 23x20 mm boyutlarında düzgün sınırlı 21 HU dansitede lezyon görüldü (Resim). Fleksibl bronkoskopide sağ alt ve orta lob bronşlarının genişlemiş olduğu görüldü. Görüntünün fungus topu ya da solid kitle olabileceği düşünüldü. Sağ üst lob posterior segmente wedge rezeksiyon yapıldı ve sağ alt lob superior segment, içerindeki solid lezyon ile birlikte segmentektomi ile eksize edildi. Patolojisi 'Primer Pulmoner MALT Lenfoma' olarak raporlandı. Hasta MALT lenfoma açısından takip ve tadavi amaçlı hematoloji bölümüne yönlendirildi.

Sonuç: Bilgisayarlı tomografi teknolojisinin gelişmesiyle pulmoner patolojiler daha kolay tespit edilmeye başlandı. Fakat çok farklı hastalıkların görüntülerinin benzerliği ya da bir arada bulunmaları sebebiyle tanı koymada yanlışlar olabilir. Bizim olgumuzda olduğu gibi bronşiektazi ve MALT lefoması nadiren de olsa birarada bulunabilir. Bu gibi durumlarda klinisyen dikkatli olmalı bir hastalığın tanısını koyarken altta yatan başka bir hastalığı gözden kaçırmamalıdır.

Anahtar Kelimeler: bronşiektazi, MALT lenfoma

Bronşiektazi dokusu içerisinde MALT lenfoma

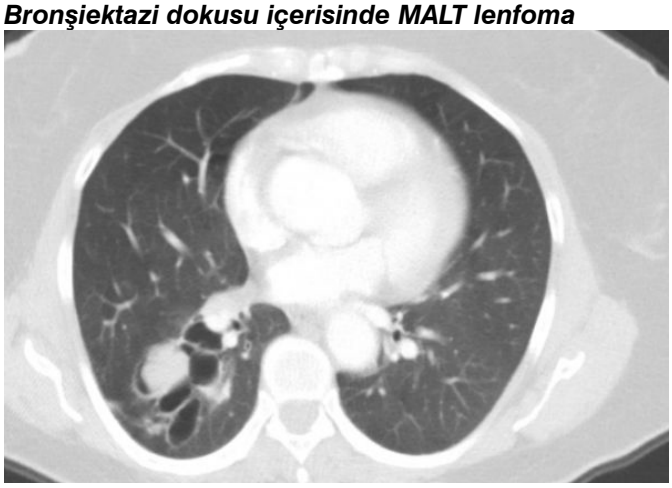

PB-066
Ektopik ACTH sendromuna yol açan tipik karsinoid tümör vakası: Cerrahiye dramatik yanıt

Aykut Kankoç, Merve Şatır Türk, Dilvin Özkan Koyuncuoğlu, İsmail Tombul, Muhammet Sayan, Ali Çelik
Gazi Üniversitesi Tıp Fakültesi, Göğüs Cerrahisi Anabilim Dalı, Ankara

Cushing sendromu genellikle pitüiter ya da adrenal adenomlardan kaynaklanmaktadır. Geriye kalan çok az sayıda vakada ise Adrenokortikotropik hormon (ACTH) ekstrapitüiter nöroendokrin tümörler (NET) tarafından salgılanır. Küçük Hücreli Akciğer Kanseri (KHAK), pulmoner-bronşial karsinoid ve tiroid bezinin medullar karsinoması Ektopik ACTH Sendromu (EAS) ile ilişkili tümörlerden en yaygın olanlarıdır. EAS'na neden olan nöroendokrin tümörlerden olan tipik pulmoner/bronşial karsinoid tümörlerde, tedavinin temel prensibi ACTH salgılayan tümörün lokalizasyonu ve lezyonun cerrahi olarak çıkarılmasıdır. Bu yazıda 32 yaşında tipik karsioid tümörün neden olduğu ektopik ACTH sendromuna sahip kadın hastaya yönelik gerçekleştirdiğimiz cerrahi deneyimimizi sunmayı amaçladık. 6 aydır var olan anazarka tarzı ödem, yüzde kızarıklık, hipertansiyon gibi Cushing Hastalığı (CH) semptom ve bulgularıyla endokrinoloji departmanına başvuran hastaya CH ön tanısıyla Kranial MR çekildi. Bariz kranial odak bulunamaması üzerine Ektopik Cushing Sendromu (ECS) ön tanısıyla Toraks ve Batın BT görüntülemesi uygulanan hastada sol akciğer alt lob posterobazal segmentte lezyon izlendi. Yapılan Inferior Petrozel Sinüs Örneklemesinde ACTH gradiant farkı saptanması nedeniyle hastada tanı olarak EAS düşünüldü ve akciğer lezyonuna yönelik cerrahi planlanması amacıyla kliniğimize yönlendirildi. Cerrahi prensiplere göre rezeke edilen tümör sonrası hastada CS kliniği geriledi ve ACTH, kortizol değerleri normale seviyelere döndü. Cerrahi olarak çıkarılan tipik karsinoidlerde mükemmel uzun dönem sağkalım sonuçları elde edilebilmektedir ve hiperkortizolizm kontrol altına alınabilmektedir.

Anahtar Kelimeler: Cerrahi Rezeksiyon, Ektopik ACTH Sendromu, Karsinoid Tümör

Cerrahiye ACTH Cevabı

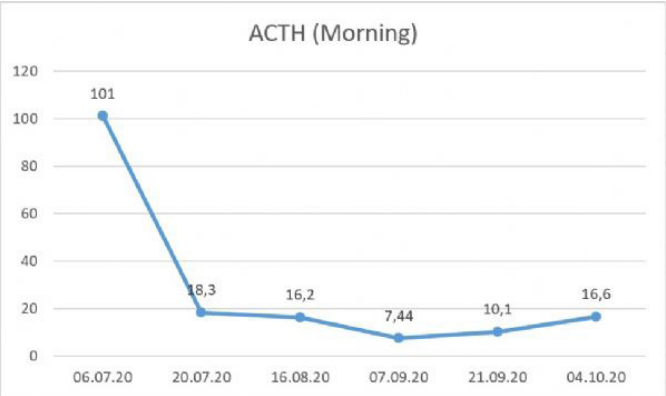

PB-067
Primer akciğer kanserini taklit eden prostat kanseri metastazı

İsmail Tombul, Merve Şatır Türk, Irmak Akarsu, Muhammet Sayan, Ali Çelik
Gazi Üniversitesi Tıp Fakültesi, Göğüs Cerrahisi Ana Bilim Dalı, Ankara

Prostat kanseri, dünya çapında erkeklerde en sık görülen ikinci kanserdir. Prostat spesifik antijen (PSA), prostat kanseri tanısında kullanılan spesifik bir markerdir. PSA serum düzeyinin tanısal cut-off değeri 4 μg/L olarak kabul edildiğinde sensitivitesi %71, spesifitesi %49 olarak bulunmuştur. Prostat kanserinin metastazları en sık kemik ve lenf nodlarına olmaktadır. Prostat kanserinden kaynaklanan akciğer metastazı, multipl metastazı olan terminal dönem hastalarda görülebilmekle birlikte, kemik ve lenf nodları metastazı olmadan izole akciğer metastazı oldukça nadirdir. Bu yazıda 69 yaşında, yüksek grade prostat kanseri ile takipli, takiplerinde boyut artışı gösteren akciğerde lezyon nedeniyle rezeksiyon uygulanan erkek olguyu sunmayı amaçladık. Hasta Ekim 2016'da transrektal üretral iğne biyopsisi ile gleason skor 9 prostat adenokanseri tanısı aldı. Radyoterapi ve hormonoterapi tedavisi sonrası 5 sene boyunca metastaz olmadan takip edildi. Rutin kontrollerinde toraks bilgisayarlı tomografide boyut artışı gösteren sol üst lobta 17 mm'lik lezyon saptandı. Lezyonun Galyum-68 prostat spesifik membran antijeni (Ga-68 PSMA) PET BT'de SUVmax değeri 1,7 iken, 18F-FDG PET BT'de SUVmax değeri 4,2 olarak raporlandı. Takiplerinde serum PSA değerleri normal sınırlarda olan hastanın operasyon öncesi alınan tetkiklerinde PSA değeri yüksek (4,3 μg/L) bulundu. Hastaya yapılan rezeksiyon sonucunda patolojisi prostat adenokanser metastazı olarak raporlandı. Prostat kanseri öyküsü olan hastalarda, yeni gelişen akciğer lezyonlarında, primer akciğer malignitesi gibi davransa da metastaz olabileceği dikkate alınmalıdır.

Anahtar Kelimeler: adenokarsinom, prostat kanseri, pulmoner metastaz

Resim 1

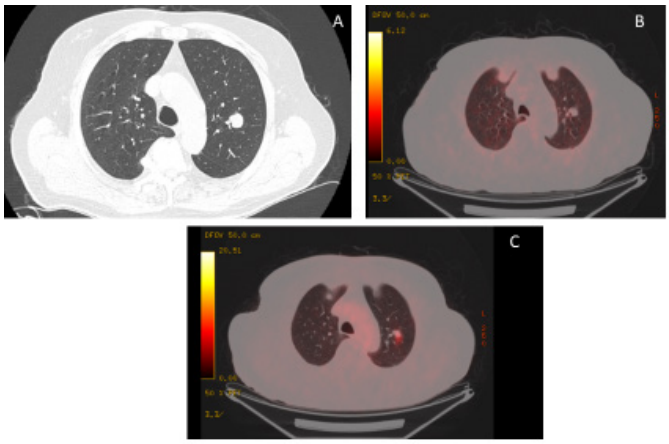

(A) Sol üst lobtaki lezyonun bilgisayarlı tomografi görüntüsü, (B) Ga-68 PSMA PET BT görüntüsü, (C) 18F-FDG PET BT görüntüsü

PB-069
Transtorasik Biyopsi Sonrası Gelişen Şilotoraks: Olgu Sunumu

Hasan Doğan, Hıdır Esme
Konya Şehir Hastanesi, Konya

Amaç: Şilotoraks; ductus torasikusun yapısal bütünlüğünün bozulup plevral aralığa lenfatik sıvının birikimi ile ortaya çıkar. Şilotoraksın etyolojisinde travma, cerrahi ve malignite gibi bir çok sebep bulunur. Tedavisinde cerrahi ve medikal tedaviler uygulanabilir. Biz bu olgu sunumunda transtorasik biyopsi sonrası olan şilotorakstan bahsedeceğiz

Olgu: Nefes darlığı şikayeti ile başvuran 68 yaşında kadın hastaya çekilen bilgisayarlı toraks görüntülemesinde sağ akciğer alt lobda nodül tespit edildi. Hastaya transtorasik biyopsi yapılmasına karar verildi. Transtorasik biyopsi sırasında pnömotoraks gelişen hastanın işlemi sonlandırılarak pnömotoraksın tedavisi tamamlandıktan sonra rebiyopsi için taburcu edildi. 5 gün sonra nefes darlığı ile acil servise başvuran hastanın çekilen bilgisayarlı tomografisinde sağ hemitoraksta en kalın yerinde 7.5 cm ye ulaşan plevral mayi görüldü. Yapılan torasentez sonrasında mayi görüntüsü süt şeklinde idi. Torasentez mayi biyokimyasında trigliserid 2240 mg/dL kolesterol 114 mg/dL albumin 3,4 g/L protein 7,1 g/L olması üzerine girişimsel radyoloji tarafından toraks katateri takıldı.

Hasta takip amaçlı servise yatırıldı. Oral alımı tamamen kapatılarak parenteral nutrisyon desteği başlandı. Hastanın yatışının 2. gününde mayi rengi normale döndü. Ancak drenaj miktarı fazla olmasından ötürü dreni çekilemedi. Yatışının 9. gününde drenaj miktarının azalması üzerine posterıor-anterıor akciğer grafisi görüldü. Akciğer grafisi ekspanse olması üzerine hastanın toraks kateteri çekildi. Daha sonra hastaya tekrar transtorasik biyopsi yapıldı. Komplikasyon gelişmedi. Tanısı akciğer adenokarsinomu gelen hastaya sağ alt lobektomi ve mediastinel lenf nodu diseksiyonu yapıldı.

Sonuç: Biz bu olgumuzda transtorasik biyopi sonrası nadir görülen bir komplikasyon olan şilotoraksı sunmak istedik

Anahtar Kelimeler: transtorasik biyopsi, şilotoraks

Transtorasik biyopsi sonrası çekilen toraks bilgisayarlı tomografisi

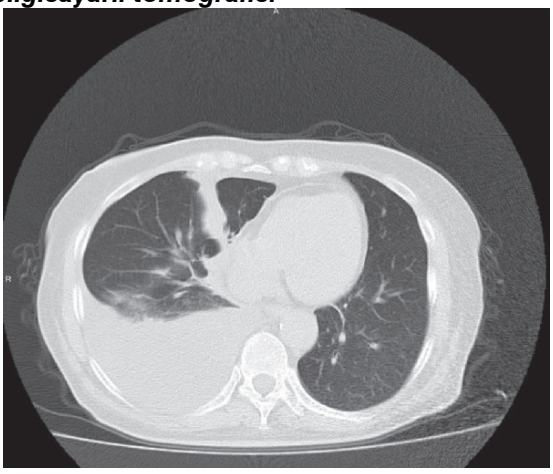

PB-070
Primer Pulmoner Lenfoma; Olgu Sunumu

Elçin Ersöz Köse, Abdurrahim Gördebil, Enes Bayram, Cansel Atinkaya Baytemir, İrfan Yalçınkaya
Sağlık Bilimleri Üniversitesi, Süreyyapaşa Göğüs Hastalıkları ve Göğüs Cerrahisi SUAM, Göğüs Cerrahisi Kliniği, İstanbul

Amaç: Sadece pulmoner parankim dokusunu tutan lenfomalara primer pulmoner lenfoma denir. Primer pulmoner lenfomaların (PPL) %70 kadarı MALT lenfomasıdır. Yazımızda NHL'nın çok az görülen alt tipi olan primer pulmoner lenfoma olgusunu sunuyoruz.

Vaka: 56 yaşında kadın hastanın 6 aydır geçmeyen öksürük şikayeti mevcuttu. Özgeçmişinde Ocak 2021'de Covid-19 enfeksiyonu ve 40 paket/yıl sigara öyküsü mevcut. Toraks BT'de sol akciğer üst lob posterior segmentte yaklaşık 14 mm çapında kaviter lezyon saptandı. PET-CT'de nodül (SUVmax:9,5) (Resim 1), mediastende paraaortik, subkarinal, hiler lenf nodu tutulumu (SUVmax:2,9) mevcuttu. Hastaya rijid bronkoskopi yapıldı, ardından sol torakotomi ile wedge rezeksiyon ve mediastinal lenf nodu disseksiyonu (6,7,8,9,10 nolu lenf nodları) yapıldı. Frozen benign gelmesi üzerine operasyon sonlandırıldı. Postoperatif 2. gün dreni çekilen hasta postoperatif 3. gün taburcu edildi. Hastanın patoloji sonucunda akciğerdeki kitle MALT lenfoma ile uyumlu olarak raporlandı, örneklenen mediastinal lenf nodları benign olarak raporlandı. Hasta hematolojiye yönlendirildi.

Sonuç: Akciğerlerin ekstranodal MALT lenfoması, bronş ilişkili mukozal lenf folliküllerin marjinal zon B hücre kompartımanından kaynaklanmaktadır. Primer pulmoner NHL'ların üçte ikisinden fazlasını oluşturan BALT lenfomalar genellikle 5. ve 7. dekatlar arasında görülmektedir. PPL genellikle sessiz ve yavaş seyirli bir hastalık olup, radyolojik tetkiklerde tesadüfi olarak saptanabilmektedir. Radyolojik görünüm olarak olguların %50-90'ında 5 santimden daha küçük, bazen iyi sınırlı olabilen, lokalize alveolar opasiteler saptanır, alt loblarda yerleşme eğilimindedirler. Kesin tanı için video eşliğinde torakoskopik cerrahi (VATS) veya açık akciğer biyopsisi yapılması gerekmektedir. Tedavi seçenekleri cerrahi, kemoterapi ve radyoterapidir. Sonuç olarak; akciğerde saptanan nodüllerin, ayırıcı tanısında sessiz ve yavaş seyirli bir hastalık olan primer pulmoner lenfomanın akılda tutulması, cerrahiyi planlanamada önemlidir.

Anahtar Kelimeler: lenfoma, soliter pulmoner nodül

Resim 1a

Hastanın PET-CT görüntüleri, sol üst lob posterior segmentte 14 mmlik nodül

PB-073
Erişkin hastada akciğer malformasyonu: konjenital kistik adenomatid malformasyon

Samed Baloğlu, Gökhan Kocaman, Bülent Mustafa Yenigün, Murat Özkan
Ankara Üniversitesi Tıp Fakültesi, Göğüs Cerrahisi Ana Bilim Dalı, Ankara

Amaç: Konjenital kistik adenomatoid malformasyon (KKAM); bronşiyal yapıların, alveollerin aleyhine prolifere olduğu multikistik bir akciğer dokusu şeklinde tanımlanır. Terminal solunum yapılarının birbiriyle bağlantılı değişik boyutlarda kistler oluşturarak genişlemesiyle karakterizedir. Olguların çoğunluğu (%90) hayatın ilk iki yılı içinde tespit edilmekte ve ileri yaşlarda çok nadir görülmektedir. Bu vakada öksürük nedeniyle tetkik edilirken sağ akciğerde KKAM saptanan bir hasta sunmaktayız.

Olgu: Bilinen hastalığı olmayan 40 yaş erkek hasta yaklaşık iki aydır devam eden öksürük nedeniyle polikliniğimize başvurdu. Çekilen akciğer grafisinde sağ akciğer orta ve alt lobu içine alan hava sıvı seviyelenmesinin olduğu kistik yapı izlendi. Hastaya çekilen toraks tomografisinde sağ akciğer orta lob fissür düzeyinde içinde hava değerlerinin hava, sıvı seviyelenmeleri izlendiği kalsifikasyona ait olabilecek hiperdens alanların seçildiği kistik lezyon raporlandı. Hastaya yapılan solunum fonksiyon testlerinde FEV1: 3.71 (%96), FVC: 3.87 (%82), DLCO: %88 ölçüldü. Hidatik kist ön tanısı ile sağ torakotomi ve kistektomi uygulandı. Post operatif 7. gün taburcu edildi. Patoloji sonucu KKAM tip 1 ile uyumlu raporlanan hastaya cerrahi sonrası ek tedavi verilmedi. Hastanın radyolojik takiplerinde herhangi bir komplikasyon ve rekürrens gelişmedi.

Sonuç: KKAM nadir görülen bir hastalık olup pulmoner kompresyon ve hipoplazi yaparak yenidoğanda solunum sıkıntısına yol açmaktadır. Genç erişkinlerde ise tekrarlayan ya da uzamış akciğer enfeksiyonuna bağlı semptomlarla karşımıza çıkabilir. Bu nedenle tedaviye yanıtsız, uzamış akciğer enfeksiyonu olan adolesan ve erişkinlerde ayırıcı tanıda KKAM da düşünülmelidir. Erişkinlerde oldukça nadir saptanan KKAM'ın ayırıcı tanısı içerisinde pnömatosel, kistik bronşiektazi, konjenital lober amfizem, intrapulmoner bronkojenik kistler, pulmoner tüberküloz yer almaktadır. Ayrıca ülkemizde endemik olan kist hidatik de ayırıcı tanıda mutlaka akla gelmesi gerekmektedir.

Anahtar Kelimeler: erişkin, konjenital kistik adenomatoid malformasyon

Lezyonun radyolojik görüntüsü

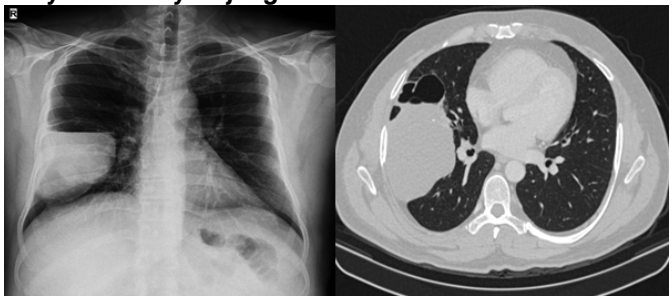

Kistik lezyonun akciğer grafisi ve toraks tomografisindeki görüntüsü

PB-074
Ewing sarkomu ve mediyastinal dev metastaz: Cerrahinin yeri?

Osman Cemil Akdemir[1], Süleyman Ceyhan[1], Abdülaziz Kök[1], Sedat Ziyade[1], Mehmet Beşiroğlu[2], Ömer Soysal[1]
[1]Bezmialem Vakıf Üniversitesi Tıp Fakültesi Göğüs Cerrahisi Anabilim Dalı
[2]Bezmialem Vakıf Üniversitesi Tıp Fakültesi Medikal Onkoloji Bilim Dalı

Giriş: Ewing sarkomunda tedavi sistemik kemoterapidir. Lokal kontrol, sistemik tedaviye katkı ve tanı amaçlı cerrahi uygulanmaktadır.

Olgu: Ewing sarkom tanılı 36 yaşında erkek hasta, 4 yıl önce, Ewing sarkomu tanısı ile, sağ diz ameliyatı ve kemoterapi almış. Takiben, lokal nüks nedeniyle bacak bölgesine RT almış. Güncel toraks BT'de ise sol akciğerde plevral tabanlı 96x76x72 mm kitle ve sol hemitoraksta 5 cm'ye ulaşan plevral efüzyon saptanan hastanın bu kitlesinin tru-cut biyopsi sonucu Ewing sarkom ile uyumlu gelmiş. Kemoterapi uygulanmış. Takipte kitle boyutunda belirgin artış olması üzerine medikal onkoloji tarafından kitlenin eksizyonu önerildi. Torakotomi yapıldı. Diyaframa parsiyel rezeksiyon, alt loba wedge rezeksiyon yapıldı. Kitle enblok çıkarıldı. Lenf nodu diseksiyonu yapıldı. Plörektomi/ Dekortikasyon yapıldı. Diyafram primer onarıldı. Patoloji Ewing sarkom metastazı olarak bildirildi. akciğer parankiminde fokal alanda infiltrasyon saptandı ancak diyafragma invazyonu olmadığı bildirildi. Adjuvan gemsitabin+docetaxel kemoterapisi verilen hasta medikal onkoloji poliklinik takibindedir.
Sonuç: Ewing sarkomunda mediyastinal metastazların rezeksiyonu sağkalıma katkı sağlayabilir.

Anahtar Kelimeler: ewing, mediyastinal kitle, mediyawstinal metastaz

Resim 1

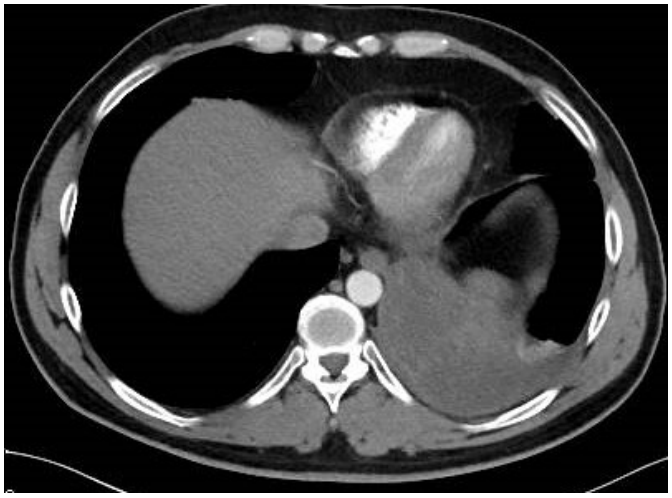

sol bazalde diyafragmaya da invaze mediyastinal kitle

PB-075
Plevra Biyopsisi ile Tanı Konmuş Mantle Hücreli Lenfoma Olgusu

Merve Karaşal, Enes Bayram, Serkan Bayram, Mustafa Akyıl, Levent alpay, Selami Volkan Baysungur
S.B.Ü Süreyyapaşa Göğüs Hastalıkları ve Göğüs Cerrahisi Eğitim ve Araştırma Hastanesi, Göğüs Cerrahisi, İstanbul

Amaç: Mantle hücreli lenfoma daha çok orta-ileri yaş erkek hastalarda daha sık görülür ve tespit edilen non-hodgkin lenfomaların %5 ila %10 unu oluşturu. Bu sunumumuzda mantle hücreli lenfomanın plevral tutuluma eşlik ettiği olgumuzu paylaşacağız.

Olgu: 71 yaşında ve bilinen bir hastalığı olmayan, öksürük ve nefes darlığı şikayetleri ile kliniğimize başvuran hastanın çekilen bilgisayarlı akciğer tomografisinde sağda masif olmak üzere bilateral plevral sıvısı tespit edildi. Sağdan 14f karater torakostomi uygulanan hastanın plevral sıvı patolojisi benign sonuçlandı. Çoklu tekrarlayan effüzyonu olan hastaya plevra biyopsisi kararı alındı. Paryatel ve visceral plevranın kalınlaşmış olduğu gözlenen hastanın biyopsi sonrası nihai patolojisinde BCL-2, CD20, CD21, CD5 VE CYCLİND1 pozitif olması üzerine tanı mantle hücreli lenfoma olarak bildirildi. Ayrıca hastanın ki67 indexi %30-35 idi. Ardından tüm vücut PET/CT planlanan hasta hematoonkoloji bölümüne sevk edilmek üzere externe edildi.

Sonuç: Mantle Hücreli lenfoma tanısı lenf nodu, doku veya kemik iliği biyopsilerin veya düzensiz nükleer konturlere sahip monomorfik küçük orta büyüklükte lenfoid hücreler içeren periferik kan fenotipine dayanarak konur. İmmünositokimyasal belirteçleri CD20, CD5, IgD, BCL2, Siklin D1 pozitifliği, CD10, CD23 ve BCL 6 negatifliğidir. Ki- 67 indeksinin %30 dan büyük olması kötü prognostik belirteçlerdendir. Lenfoproliferatif kemik iliği kaynaklı malignitelerin plevral tutulumuna dair nadir vakalar bildirilmiştir. İzole plevral tutulum mantle hücreli lenfomada ilk tutulum yeri olabilir ancak literatürler tarandığında çok az sayıda vaka bildirimi olması bunun oldukça nadir olduğunu göstermektedir. Bu hastamızda plevral effüzyon dışında başka bir bulgu vermeyen literatürde oldukça nadir görülen izole plevral tutulumu olan mantle hücreli lenfoma olgumuzu paylaşmak istedik.

Anahtar Kelimeler: lenfoma, plevra biyopsisi, maltle hücreli lenfoma

Plevrada görülen siklin d1 pozitifliği

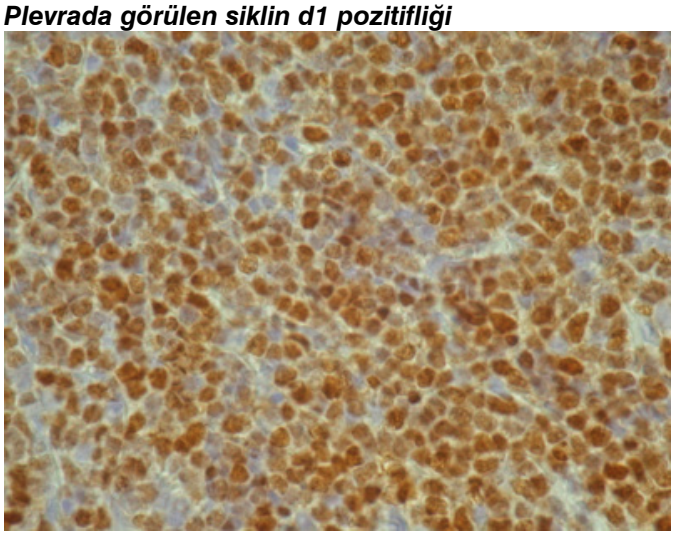

PB-078
Akciğer metastazını taklit eden bir interstisyel akciğer hastalığı: Pulmoner Langerhans Hücreli Histiyositozis

Dilara Candan[1], Leyla Nesrin Acar[1], Selim Şakir Erkmen Gülhan[1], Funda Demirağ[2]
[1]SBÜ Ankara Keçiören Göğüs Hastalıkları ve Göğüs Cerrahisi Eğitim ve Araştırma Hastanesi, Göğüs Cerrahisi Kliniği, Ankara
[2]SBÜ Ankara Keçiören Göğüs Hastalıkları ve Göğüs Cerrahisi Eğitim ve Araştırma Hastanesi, Patoloji Anabilimdalı, Ankara

Amaç: Pulmoner langerhans hücreli histiyositozis (PLHH); nedeni bilinmeyen, en sık 20–40 yaşları arasında ve sigara içenlerde görülen nadir bir interstisyel akciğer hastalığıdır. Olgumuz başlangıçta metastaz olarak düşünüldüğünden ve nadir görüldüğünden sunulmuştur.
Olgu: 44 yaşında erkek hasta 1 aydır geçmeyen öksürük sebebiyle göğüs hastalıkları kliniğine başvurdu. Çekilen Yüksek çözünürlüklü bilgisayarlı tomografi(YÇBT)'de her iki akciğer parankiminde çapları birkaç mm ile 15 mm arasında değişen çok sayıda nodül olması üzerine tarafımıza danışıldı. Hastanın aktif (20 paket/yıl) sigara içicisi olması ve radyoloji bulgularının malignite açısından şüpheli olması üzerine pozitron emisyon tomografisi(PET-CT) istendi. Çekilen PET-CT'de tiroid dokusunda 3,25 SUVmax tutulumu olan nodül ve bilateral akciğerlerde en yüksek tutulumu 3,6 SUVmax olan çok sayıda sentrilobüler ve peribronşial alanlarda nodüller izlendi. Hastanın Kranial manyetik rezonans(MR) ve labaratuar bulguları normaldi. Tiroid dokusunda da tutulum olduğu için hastada tiroid malignitesi metastazı ön planda düşünülerek hastaya tanısal amaçlı sağ video yardımlı toraks cerrahisi (VATS) ile orta lobta birkaç adet birleşik nodüler lezyona wedge rezeksiyon uygulandı. Postoperatif patoloji raporu langerhans hücreli histiyositozis olarak raporlandı. Hastada

trioid malignitesi saptanmadı.Hastaya sigarayı bırakması önerildi ve 1 mg/kg/gün prednizolon tedavisi başlandı. **Sonuç:** PLHH etyolojisi bilinmeyen nadir bir interstisyel akciğer hastalığıdır. Genç erişkin ve sigara içenlerde daha fazla görülür. Hastamızda 20 paket/yıl sigara öyküsü vardı. En belirgin semptomları öksürük ve nefes darlığıydı. PLHH'nun kesin tanısı için çoğunlukla VATS veya açık akciğer biyopsisi gerekir. Hastamızda öncelikle tiroid malignite metastazı düşünülmüş ve tanısal amaçlı hastaya VATS uygulanmıştır.

Sonuç olarak genç, sigara içen, radyolojik olarak üst, orta alanlarda yaygın retikülonodüler ve kaviteleşmiş nodüler infiltrasyonların varlığında PLHH akla gelmeli ve tanı için ileri invaziv prosedürler uygulanmalıdır.

Anahtar Kelimeler: göğüs cerrahisi, interstisyel akciğer hastalığı, pulmoner langerhans hücreli histiyositozis

PET-BT'de bilateral akciğerlerde multipl nodüller

Nodüller genellikle 1 cm'den küçük olup sentrilobüler ve peribronşioler dağılım gösterirler.

PB-079
Videotorakoskopik Orta Lobektomi Sonrası Gelişen İntraparankimal Hematom

Salih Cokpinar, Gülseren Birgul Antepuzumu Sezgin, Serdar Sen
Thorasic Surgery, Hospital of Aydin Adnan Menderes University, Adnan Menderes University, Aydın, Turkey

Videotorakoskopik akciğer rezeksyonları sonrası görülen komplikasyonlar içerisinde intraparankimal hematom sıklığı oldukça düşüktür. Biz bu sunumda yaptığımız vats orta lobektomi sonrası gelişen intrapatrankimal hematom ve yönetim deneyimimizi paylaşmayı amaçladık. 65 yaşında kadın hastaya endometrium ca öyküsü olan hastada akciğer metastazı düşünülmesi sonucu videotorakoskopik sağ orta lobektomi yapılması kararı verildi. Gerekli ameliyat hazırlığı sonrası vakaya alınan olguya damar ve bronş rezeksyonu tamamlandıktan sonra fissüre endoskopik mavi 60 3.5mm stapler kartuşu kullanılarak lobektomi tamamlandı, tek dren konarak 2. basamak göğüs cerrahisi yoğun bakımına interne edildi. postop 1. gün servise interne edildi. kontrol grafileri görüldüğünde ilk önce infiltrasyon düşünüldü bu nedenle enfeksyon hastalıklarına konsülte edildi, Tazocin başlandı. Vitalleri stabil olması, drenaj miktarı 500 ün altında ve seröz olması nedeni ile postop 3. gün dreni çekildi. Kontrol grafilerinde opaklaşmanın hızlı artması ve nefekstif parametrelerinin görüntülemeleri ile uyumsuz olması üzerine tomografi çekildi ve intraparankimal hematom izlendi. Takip edilmesine karar verildi. DMAH kesildi. 12 gün serviste saturasyon, hemoptizi, hemogram ve grafi takibi sonucu taburcu edildi. Hastada sınırlı hemogram düşüşü izlendi. 2 ünite eristosit süspansiyonu verildi. Hemoptizi veya desatürasyon gelişmedi. Taburculuk sonrası kontrol grafilerinde de hematomun gerilediği görüldü. Olgunun patoloji sonucu endometrioid adenokarsinom metastazı ile uyumlu olup lenf nodları reaktif olarak raporlandı. Sonuç olarak videotorakoskopi sonrası gelişebilecek bir komplikasyon olan intraparankimal hematom, hastanın genel durumu gözetilerek konservatif tedavi ile gerileyebilmektedir. Endometrioid adenokarsinom metastazı nedeni ile yapılabilecek videotorakoskopik rezeksyonlarda intraparankimal hematom komplikasyonu oluşması araştırılmaya açık bir konudur.

Anahtar Kelimeler: intraparankimal hemoraji, videotorakoskoskopi komplikasyonları, endometrioid adenokarsinom

Postop görüntülemeler

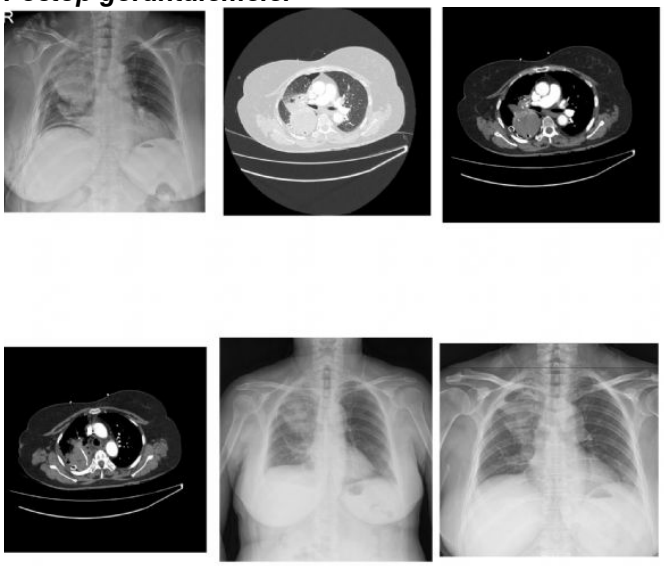

1.postop 1. gün tek yön ap grafi 2. infiltrasyon gerilemediği düşünüldüğü için çekilen bt görüntüsü (parankim pencere) 3,4. mediasten pencere 5. postop taburculuk öncesi grafi 6. 1. ay kontrol grafisi

PB-080
Pet-Ct Yanlış Pozitifliği Nedeni: Postoperatif Surgey Cell

Selime Kahraman, Mesut Buz, Recep Demirhan
Kartal Dr. Lütfi Kırdar Şehir Hastanesi, Göğüs Cerrahisi, İstanbul

Giriş: Pozitron emisyon tomografisi (PET), pozitron yayan radyonüklitler ile işaretli radyofarmasötiklerin üç boyutlu dağılımını gösteren tomografik bir görüntüleme yöntemidir.

Olgu: 65 yaşında erkek hasta 15 sene önce subkarinal lenf nodundan adenokarsinom tanısı almış bulky N2 nedeniyle kemoradyoterapi görmüştü. Hastanın sağ alt lobunda yeni gelişen nosule yönelik yapılan TTİAB sonucu squamöz cell karsinom olarak raporlanması üzerine hastaya sağ torakotomi ile alt lobektomi ve mediastinal lenf nodu diseksiyonu yapıldı. 4,7,9,10,11 nolu lenf nodları örneklendi. 4R nolu istasyona peroperatif surgeyy cell yerleştirildi. 6 ay sonraki kontrolünde tedavi yanıtının değerlendirilmesi amaçlı çekilen PET/BT ' de 4R nolu istasyonda SUV max değeri 7.6 izlendi. Hastaya yeniden evreleme amaçlı EBUS yapıldı. EBUS patolojisi yabancı cisim reaksiyonu olarak raporlandı

Tartışma: PET çekimleri esnasında FDG adı verilen glikozun radyoaktif hale getirilmiş bir şekli kullanılır. SUV değerinin 2.5-3.0 üzerinde olması malignite açısından sensitif ve spesifik olarak kabul edilmektedir. Granülomatöz hastalıklar başta olmak üzere aktif makrofaj içeren bütün infeksiyonlar ve inflamasyonlar PET'de potansiyel yanlış pozitiflik sebebi olarak bilinmektedir. PET/BT en çok tanı, evreleme, yeniden evreleme ve tedavi sonrası değişiklikleri görüntüleme amaçlı kullanılır. Bizim olgumuzda tedavi sonrası tedavi sonrası değişiklikleri görüntüleme amaçlı 6 ay sonra PET/BT çekilmişti. Mediatende 4R nolu istasyonda SUV değeri 7.6 izlenmişti. Yapılan EBUS işlemi sonrası 4R nolu istasyon yabancı cisim reaksiyonu olarak raporlanmıştı. PET/BT nin yanlış pozitiflik nedenlerinden biri de peroratrif surgey cell kullanımıdır. Bu nedenle PET/BT ' nin operasyon sonrası tedavi yanıtının değerlendirimesi amaçlı çekilmesinde daha uzun bekleme süresi olması kanatindeyiz.

Anahtar Kelimeler: surgeyy cell, pet-ct, pet-ct yanlış pozitifliği

Şeikl-1

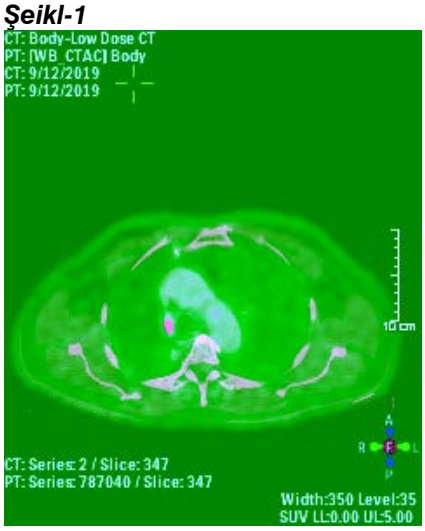

Pet-Ct'de 4R nolu istasyonun görünümü

PB-083
Atipik mediastinal kist: lenfanjioma

Samed Baloğlu, Gökhan Kocaman, Bülent Mustafa Yenigün, Serkan Enön
Ankara Üniversitesi Tıp Fakültesi, Göğüs Cerrahisi Ana Bilim Dalı, Ankara

Amaç: Lenfanjioma, lenfatik sistemin obstrüksiyonu sonucu lenfatik sistemde gelişen dilatasyon ile karakterize nadir görülen benign bir lezyondur. Histopatolojik olarak hemanjioma benzer. Mediyastinal lenfanjiom; şilotoraks, osteolitik kemik hastalıkları, hemanjiom ve çok sayıda organı tutan lezyonlar gibi birçok anormalliğe de eşlik edebilir.Biz bu vakada kolon ca nedeniyle opere edilen, takiplerinde toraks abdomen pelvik bilgisayarlı tomografi (TAP BT)'de perikardiyal kistik lezyon raporlanan, cerrahi rezeksiyon sonrasında patolojik olarak lenfanjioma saptanan bir hasta sunmaktayız.

Olgu: 2008 yılında kolon ca nedeniyle subtotal kolektomi yapılan bilinen ek hastalığı olmayan 58 yaş kadın hasta adjuvan 6 kür kemoterapi sonrası remisyonda yıllık çekilen TAP BT ile takip edilmekte iken 2015 yılında sağ atrium perikardı komşuluğunda perikardial reses ile uyumlu değerlendirilen

hipodens alanın kalınlığı 2016 yılında stabil 2017 yılında ise 18 mm ölçüldü.

Perikardiyal kist ön tanısı ile hastaya sağ VATS ile girişim uygulandığında perikard üzerinde yaklaşık 6 cm boyutunda kistik lezyon görüldü ve eksize edildi. Post op 2. gün taburcu olan hastanın patoloji sonucu lenfanjioma olarak raporlandı. İmmünhistokimyasal incelemede ERG pozitif, D2-40 pozitif, CD34 negatif raporlandı. Hastaya cerrahi sonrası ek tedavi verilmedi. 7 aylık radyolojik takibinde herhangi bir komplikasyon ve rekürrens gelişmedi.

Sonuç: Benign akciğer tümörleri tüm akciğer tümörleri içerisinde %2-5 gibi oldukça nadir görülen çevre akciğer dokusuna metastaz veya invazyon yapmayan ve sıklıkla asemptomatik olup tesadüfen tanı konulan tümörlerdir. Atipik perikardiyal kistlerin ayırıcı tanısında akciğer ve mediastenin nadir görülen lenfatik lezyonlarından biri olan lenfanjioma da düşünülmelidir.

Anahtar Kelimeler: atipik mediastinal kist, lenfanjioma

Lezyonun toraks bt görüntüsü

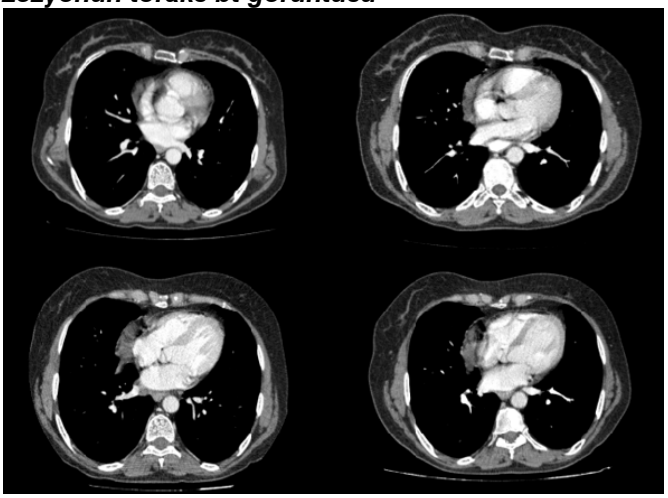

Toraks BT kesitlerinde lezyonun görüntüsü

PB-085
Kronik anterior sternoklavikular dislokasyonda 8 figürlü rekonstrüksiyon tekniği

İlhan Ocakcıoğlu, Nurettin Yiyit
SBÜ Sancaktepe Şehit Prof. Dr. İlhan Varank Suam, Göğüs Cerrahisi Kliniği, İstanbul

Amaç: Sternoklaviküler eklem çıkıkları, omuz kuşağının tüm çıkıklarının % 5'ini oluşturur. Çoğu anterior çıkık vakasında semptom yaşamazken, anterior instabilitesi olan bazı hastalar semptomatik kalır ve sternoklaviküler eklemi stabilize etmek için rekonstrüktif cerrahi gerektirir. Çalışmamızda az bilinen ve uygulanan bu tekniği sunmayı amaçladık.

Olgu: 17 yaşında kadın hasta altı aydır devam eden anterior sternoklaviküler eklem çıkığı ve aynı lokalizasyonda tariflenen ağrı şikayeti ile başvurdu. Fizik muayenede hasta kolunu yukarı kaldırdığında sternokalvikular eklemin öne doğru çıktığı ve beraberinde ağrı olduğu görüldü. Akciğer grafisinde sternoklavikular eklemin hafif öne doğru çıkık olduğu tespit edildi. Hasta ipsilateral grasilis tendonu kullanılarak "sekiz figürü" adlı cerrahi teknik ile tedavi edildi (Resim 1). Ameliyat sonrası 2. gün hasta taburcu edildi. Takip eden 18 aylık sürede eklem stabilizasyonunun sağlandığı ve herhangi bir şikayetinin olmadığı gözlendi.

Sonuç: Bu cerrahi teknik konservatif tedaviye cevap vermeyen kronik sternoklaviküler eklem çıkığı olan hastalarda tam eklem stabilizasyonuna olanak sağlar.

Anahtar Kelimeler: Dislokasyon, rekonstrüksiyon, Sternoklavikular eklem

Resim 1

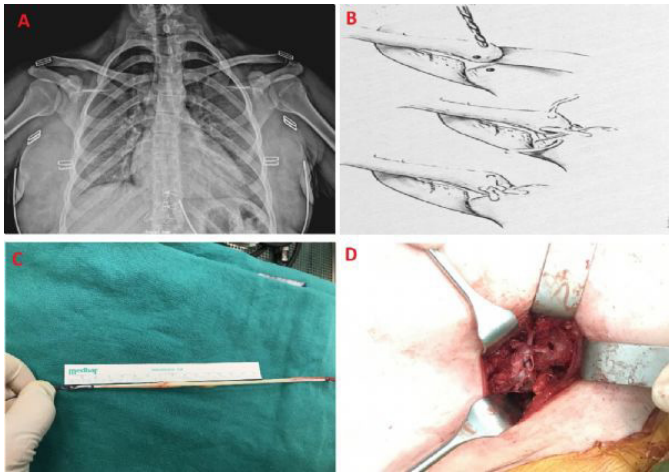

Resim 1a: Akciğer grafisi Resim 1b: Teknik figür Resim 1c: Gracilis tendonu Resim 1d: Cerrahi rekonstrüksiyon

PB-086
Servikotorasik tümörlerde anterior transmanubrial yaklaşım: İki olgu sunumu

İlhan Ocakcıoğlu, Nurettin Yiyit
SBÜ Sancaktepe Şehit Prof. Dr. İlhan Varank Suam, Göğüs Cerrahisi Kliniği, İstanbul

Amaç: Servikotorasik tümörlerinin cerrahi tedavisi, tümörün yerleşimi ve subklavian damarlar başta olmak üzere o bölgede bulunan major anatomik yapılar nedeniyle göğüs cerrahları için uzun zamandır bir zorluk teşkil etmektedir. Çeşitli cerrahi yaklaşımlar önerilmiş ve bunlar bazı avantajlara sahip oldukları kadar bazı dezavantajları da barındırmaktadır. Çalışmamızda transmanubrial yaklaşım ile opere ettiğimiz iki servikotorasik tümör olgusu teknik detaylarıyla sunulmuştur.

Olgu: Olgu1: 71 yaşında erkek hasta göğüs ağrısı şikayeti ile başvurdu. Toraks BT'de toraks giriminden boyna uzanım

gösteren, sol innominate ven ve subklavian artere invaze görünümde 10x6cm ebadında kitlesel lezyon tespit edildi (Resim1a). PET/BT'de lezyon malign karakterde olup (Sud maks:55) uzak metastaz izlenmedi. Kitleden alınan iğne biyopsisi sonucu timik karsinom olarak raporlandı. Transmanubrial yaklaşım ile yapılan ameliyatta invazyon nedeniyle sol nervus vagus, innominate ven, subklavian ven, internal juguler ven ve 1. kaburganın anterior parçası eksize edildi. Tümör komplet olarak çıkarıldı (Resim1b,c,d) ve postoperatif 8. gün taburcu edildi. Olgu 2: 24 yaşında kadın hasta boyunda şişlik ve sağ kol ağrısı şikayeti ile başvurdu. Daha önce üç kez menengiom tanısı ile servikal C6 seviyesinden opere edilmişti. Toraks BT ve PET/BT'de toraks girişine uzanan sağ subklavian damarlar, internal juguler ven ve karotis kommunis ile ilişkili yaklaşık 13x6cm ebadında malign karakterde (Sud maks:13) kitle tespit edildi (Resim1e). Operasyonda invazyon nedeniyle sağ brakiyal pleksus, subklavian ven, innominate ven ve internal juguler ven eksize edildi (Resim1f). Tümör komplet olarak çıkarıldı ve hasta postoperatif 6. gün taburcu edildi.

Sonuç: Transmanubrial yaklaşım subklavian damarların ortaya çıkarılması için en uygun tekniklerdendir. Ayrıca sternoklavikuler eklem ve klavikula kesilmediği için omuz stabilitesi korunmuş olur.

Anahtar Kelimeler: Servikotorasik, Transmanubrial yaklaşım, Tümör

Resim 1

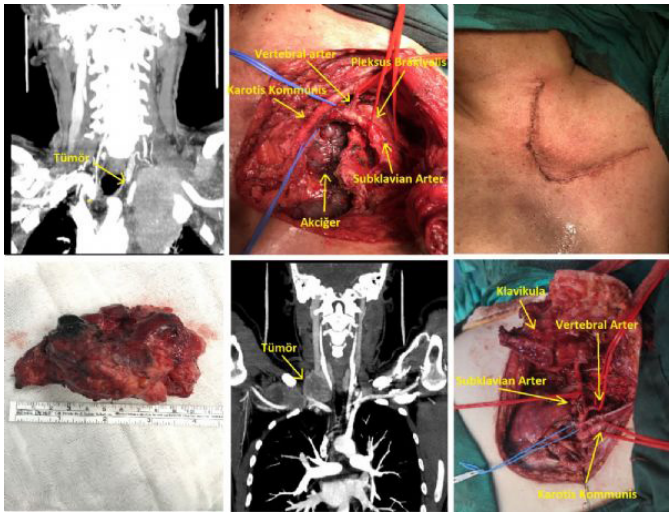

Resim 1a: Kitlenin Toraks BT görünümü Resim 1b: Kitle eksizyonu sonrası görünüm (Olgu 1) Resim 1c: İnsizyon kesisi Resim 1d: Piyes Resim 1e: Kitlenin Toraks BT görünümü (Olgu 2) Resim 1f: Kitle eksizyonu sonrası görünüm (Olgu 2)

PB-087
Kartagener Sendromuna Bağlı Bronşektazi Nedeniyle Opere Edilen Situs İnversus Totalisli Üç Olgu

Seda Kahraman Aydın, Tevfik İlker Akçam, Ayşe Gül Ergönül, Kutsal Turhan
Ege Üniversitesi Tıp Fakültesi, Göğüs Cerrahisi Anabilim Dalı, İzmir

Amaç: Kartagener Sendromu (KS) genetik olarak heterojen, otomozal resesif kalıtılan, silya diskinezisi temelinde semptomlar veren nadir bir hastalıktır. Silyalarda fonksiyon kısıtlılığı, mukosiliyer klirensin bozulmasıyla kronik rinosinüzit, bronşektazi, infertilite olarak karşımıza çıkar. Yazımızda bronşektazi nedeniyle akciğer rezeksiyonu uygulanan situs inversus totalisli üç olguyu sunduk.

Olgu 1: Yirmi iki yaşında kadın olgunun, beş yaşından bu yana KS'ye bağlı tekrarlayan pnömoni öyküsü mevcuttu. Toraks bilgisayarlı tomografisinde (BT), desktrokardi, situs inversus totalis ve sol yerleşimli akciğerin orta lobunda bronşektatik değişiklikler izlenmekteydi (Şekil 1a). Orta lobektomi uygulanan hasta postoperatif dördüncü günde şifa ile taburcu edildi.

Olgu 2: Üç yaşında KS tanısı alan 21 yaşında kadın olgunun tekrarlayan pnömoni ve sinüzit öyküsü mevcuttu. Altı aydır olan bulaş şeklinde hemoptizi yakınması nedeniyle BT ile değerlendirilen olguda situs inversus totalis ve bronşektazi izlenmekteydi (Şekil 1b). Hastaya orta lobektomi uygulandı. Postoperatif beşinci günde şifa ile taburcu edilen hastanın takibinde hemoptizi tekrarlamadı.

Olgu 3: Yirmi yaşından bu yana KS tanısıyla takip edilen kırk iki yaşında erkek olgu, tekrarlayan pnömoni atağı nedeniyle BT ile değerlendirildi. Sağ yerleşimli akciğerde alt lobta yoğun olmak üzere, tüm loblarda farklı düzeylerde bronşektatik görünüm izlendi (Şekil 1c). Sağ alt lobektomi uygulanan hasta postoperatif beşinci günde şifa ile taburcu edildi.

Sonuç: KS, primer siliyer diskinezi ve bronşektazi ile başvuran hastalarda fenotipik özelliklerle birleştiğinde akılda tutulması gereken sendromlardandır. KS'ye bağlı bronşektazi nedeniyle başvuran hastalarda ise muayene ve cerrahi sırasında ters anatomik özelliklere dikkat edilmeli, hastaların situs totalis inversuslu olabileceği unutulmamalıdır.

Anahtar Kelimeler: bronşektazi, kartagener sendromu, situs inversus

Şekil 1.

Şekil 1a. Birinci olguya ait BT kesitlerinde sol orta lobta bronşektatik görünüm Şekil 1b. İkinci olguya ait BT kesitlerinde sol orta lobta bronşektazi Şekil 1c. Üçüncü olguya ait BT kesitlerinde sağ alt lobta belirgin olmak üzere yaygın bronşektatik görünüm

PB-088
Dev Kist Hidatikte Parankim Koruyucu Cerrahinin Yeri

Eyüp Halit Yardımcı[1], İsmail Ertuğrul Gedik[2], Timuçin Alar[2]
[1]Erzurum Bölge Eğitim ve Araştırma Hastanesi, Göğüs Cerrahisi Kliniği, Erzurum
[2]Çanakkale Onsekiz Mart Üniversitesi Tıp Fakültesi, Göğüs Cerrahisi Ana Bilim Dalı, Çanakkale

Amaç: Dev akciğer kist hidatiklerinde uygulanan ameliyat tekniklerindeki temel prensip mümkün olduğunca sağlam akciğer parankimini korumaktır. Bu yazımızda tespit ettiğimiz dev akciğer kist hidatiğinin parankim koruyucu cerrahi ile uyguladığımız tedavi ve hastamızın prognozu sunulacaktır.

Olgu: 19 yaşında kadın hasta sağ taraflı göğüs ağrısı yakınması ile hastanemizin Göğüs Cerrahisi polikliniğine başvurdu. Öyküsünde yakınmalarının iki yıldır devam ettiği öğrenildi. Akciğer oskültasyonunda sağ hemitoraksta solunum sesleri tüm zonlarda azalmış olarak duyuldu. Hastanın posterior-anterior akciğer grafisinde sağ hemitoraksın tamamına yakınını dolduran kistik lezyon tespit edildi (Şekil 1). Ameliyat öncesi hazırlıkların ardından hastaya beşinci interkostal aralık (İKA) hizasından yapılan posterolateral torakotomi uygulandı. Ameliyat sırasında yapılan eksplorasyonda sağ hemitoraksta 190x100x110 mm çaplı kist hidatik izlendi. %20'lik serum sale emdirilmiş gazlarla kistin çevresi korunarak kist sıvısı aspire edildi. Ardından kist açılarak kütiküler membran çıkartıldı. Kavitenin içi %20'lik serum sale emdirilmiş gazlarla irrige edildi. Ardından yapılan eksplorasyonda tespit edilen 5 adet bronş güdüğü primer sütüre edilerek kapatıldı. Akciğerin ekspanse olabildiği gözlendi ve kist kavitesi kapitone edildi. Kanama kontrolünün ardından işlem komplikasyonsuz sonlandırıldı. Hastanın oral alımının açılmasını takiben albendazol 2 x 400 mg tablet ile anti-paraziter tedaviye başlandı Hastanın servis takiplerinde parankim alanlarındaki atelektatik alanların açılmasıyla yoğun trakeo-bronşiyal sekresyonları oldu. Solunum fizyoterapisine yanıt veren hastanın bronkoskopi gereksinimi olmadan atelektazi ve sekresyonları sona erdi. Hasta toplamda 7 günlük servis yatışının ardından postoperatif 6. günde hastaneden çıkartıldı. Altı ay süreli anti-paraziter tedavi verilen hasta postoperatif 1. yılında düzenli poliklinik kontrolüne gelmektedir.

Sonuç: Genç hastalarda tespit edilen dev kist hidatiklerin tedavisinde parankim koruyucu cerrahi teknikler prognoza olumlu katkılar sağlayabilmektedir.

Anahtar Kelimeler: Dev kist hidatik, Cerrahi, Parankim koruyucu teknikler

Şekil 1.

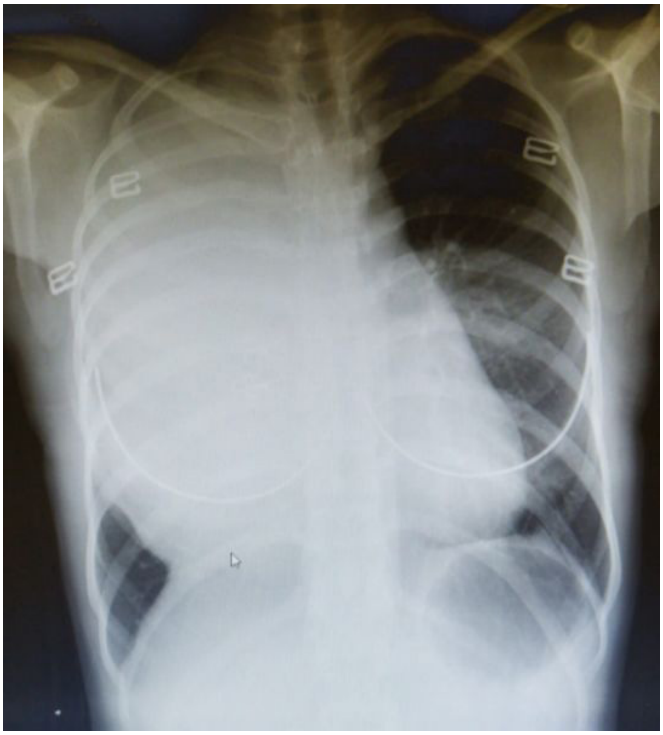

Olgunun tanı anındaki akciğer grafisi

PB-090
Bir olgu üzerinden bronkoplevral fistüle yaklaşım

Hasan Ersöz[1], Mustafa Kuzucuoğlu[1], Mehmet Ünal[1], Keramettin İbrahim Taylan[2]
[1]İzmir Katip Çelebi Üniversitesi Tıp Fakültesi, Göğüs Cerrahisi Ana Bilim Dalı, İzmir
[2]İzmir Katip Çelebi Üniversitesi Atatürk Eğitim ve Araştırma Hastanesi, Göğüs Cerrahisi Kliniği, İzmir

Amaç: Akciğer rezeksiyonu sonrası meydana gelen bronkoplevral fistül olgularında tedavi yaklaşımlarının bir olgu üzerinden irdelenmesi.

Olgu: 4 yıldır meme karsinomu nedeniyle takipli 45 yaşında kadın olguya çekilen toraks bilgisayarlı tomografisi ve pozitron emisyon tomografisinde sağ akciğer üst lob santral yerleşimli kitle lezyonu saptanması üzerine onkoloji konseyinde konuşularak cerrahi planlanıyor. Frozen sonucu ön planda primer akciğerin küçük hücreli dışı karsinomu olarak bildirilen hastaya videotorakoskopik sağ üst lobektomi ve mediastinal lenf nodu diseksiyonu uygulanıyor. Patoloji sonucu meme karsinomu metastazı olarak gelen hastanın takiplerinde hava kaçağı kesilmemesi ve akciğerin ekspanse olmaması üzerine yapılan bronkoskopisinde sağ üst lob bronşunun plevraya fistülize olduğu saptandı. Hastaya sağ torakotomi ile fistül onarımı uygulandı ancak takiplerinde erken dönemde bronşun

tekrar fistülize olması üzerine sağ ana bronşa üst lob bronşunu kapatacak şekilde silikon kaplı bronşial stent uygulandı. 3 ay süre ile stent ile takip edilen hastanın bronkoplevral fistülünde kapanma olmaması üzerine hastanın bronşial stenti çıkarılarak fistülize bronş ağzına atrial septal defektlerde kullanılan şemsiye uygulandı.İşlem sonrası takiplerinde hava kaçağı belirgin derecede azalan, drenajı minimalize olan hastanın 3. ayda hemoptizisi olması üzerine girişimsel radyoloji tarafından embolizasyon uygulandı. Hasta bronşial şemsiye uygulandıktan sonra 6. ayında olup halen minimal hava kaçağı devam etmektedir.

Sonuç: Bronkoplevral fistül tedavi yönetimi oldukça güç olan, olası komplikasyonları nedeniyle tedavisinin dikkatli yapılması gereken bir durumdur. Atrium septal defskt şemsiyesi bir alternatif olarak düşünülebilecek bir yöntem olup bronkoplevral fistülde deneyimler ile gelişime açık bir tedavi yöntemidir.

Anahtar Kelimeler: akciğer rezeksiyonu, bronkoplevral fistül, stent

Resim 1

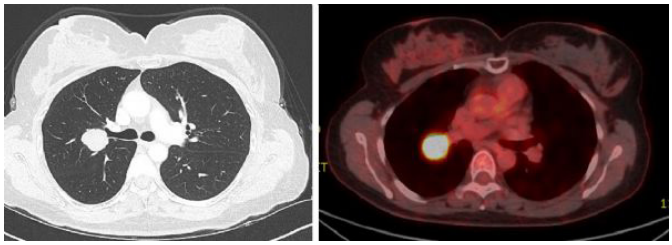

Preoperatif olgunun toraks BT ve PET CT de sağ santral yerleşimli kitle lezyonu

PB-091
Nüks kondrosarkom olgusunda re-Dartevelle yaklaşımı

Dilvin Özkan Koyuncuoğlu[1], Sercan Tak[2], Muhammet Sayan[1], Hakan Emmez[3], Aydemir Kale[3], Ali Çelik[1]
[1]Gazi Üniversitesi Tıp Fakültesi, Göğüs Cerrahisi Ana Bilim Dalı, Ankara
[2]Gazi Üniversitesi Tıp Fakültesi, Kalp ve Damar Cerrahisi Ana Bilim Dalı, Ankara
[3]Gazi Üniversitesi Tıp Fakültesi, Beyin ve Sinir Cerrahisi Ana Bilim Dalı, Ankara

Amaç: Kondrosarkom, sık görülen malign bir primer kemik tümörüdür. Kemoradyoterapini tedavi seçenekleri arasında olsa da, asıl tedavisi cerrahidir. Torasik inlet tümörlerinde özellikle vasküler yapıların rezeksiyon ve rekonstrüksiyonu için ideal cerrahi teknik anterior transklaviküler servikotorasik yaklaşımdır. Biz de torasik inlet yerleşimli nüks kondrosarkom olgumuzda re-Dartevelle yaklaşımı ile yaptığımız cerrahimizi sunmayı hedefledik.

Olgu: 25 yıldır konrosarkom tanılı hastamız sağ klavikula üzerinde olan ağrı şikayeti ile kliniğimize başvurdu. Hastaya 2018 yılında Dartevelle yaklaşımı ile sağ klavikula ve 1. kosta parsiyel rezeksiyonu, manubrium sterni parsiyel rezeksiyonu ve sağda C6-C7-T1 vertebra düzeyinde sağ nöral foramene ve spinal kanal içerisinde uzanan kitlesel lezyonun eksizyonu yapılmış idi. Hastanın boyun ve toraks BT'sinde boyun sağ inferolateral yarısından toraks girimine uzanan, spinal mesafeyi dolduran, korda muhtemel basıya sebep olan, vasküler yapıların kalibrasyonunu incelten kitle lezyonu görüldü. BT anjiografi ile yapılan değerlendirme sonucu rezektable olarak düşünülen hastaya re-Dartevelle kesisi yapıldı. Rezidü klavikula ile 1.-2.-3. kotlar rezeke edildi. Parsiyel sternotomi ile lezyon enblok çıkarıldı. Sağ internal jugular ven, subklaviyen ven ve brakiyosefalik ven lezyon içinde izlendi ve diseke edildi. T1 vertebra korpusu ön yüzünde lezyon görülmesi üzerine aynı kesiden lezyon beyin cerrahisi ekibi ile rezeke edildi. Postoperatif 6. ayında olan hastamız nükssüz takip edilmektedir.

Sonuç: Sonuç olarak re-Dartevelle tekniği deneyimli merkezlerde, deneyimli cerrahi ekip ile mümkündür.

Anahtar Kelimeler: Dartevelle, Kondrosarkom, Torasik inlet

PB-092
Sağ torakotomi ile sol bronkoplevral fistül onarımı

Merve Karaşal, Ozan Kaya, Serkan Bayram, Levent Alpay, Selami Volkan Baysungur
S.B.Ü Süreyyapaşa Göğüs Hastalıkları ve Göğüs Cerrahisi Eğitim ve Araştırma Hastanesi, Göğüs Cerrahisi, İstanbul

Amaç: Bronkoplevral fistül akciğer rezeksiyonu sonrası gelişen yüksek mortalite ve morbidite ile ilişkili nadir fakat ciddi bir komplikasyondur(1). Bu olgu sunumumuzda sol pnömonektomi sonrası gelişen bronkoplevral fistül sonrası sağ torakotomi ile fistül onarımı yaptığımız hastamızı sunacağız.

Olgu: 53 yaşında bilinen komorbit hastalığı olmayan sol santral tümör nedeniyle küçük hücreli akciğer kanseri tanısı alan ardından torakotomi ile sol pnömonektomi yapılan postoperatif herhangi bir komplikasyon gelişmeyen hasta taburculuktan bir ay sonra öksürük, hemoptizi ve dispne şikayeti ile tarafımıza başvurdu. Hastanın çekilen porsteroanterior akciğer grafisinde solda hava sıvı seviyesinin azalmış olduğu gözlendi. Ardından çekilen bilgisayarlı tomografisinde ve yapılan fiberoptik bronkoskopisinde sol ana bronş güdüğünde bronkoplevral fistül gözlendi. Sağ torakotomi ile sol fistül onarımı kararı alındı. operasyon sırasında trakea, sağ ana bronş serbestlenerek askıya alında. Sol ana bronş güdüğünde fistül hasttı gözlendi ve karinaya kadar serbestlenerek bronş stapleri ile onarıldı. Postoperatif 4. gününde sağ ve sol drenleri sonlandırılan hasta taburcu edildi.

Sonuç: Pnömonektomi akciğer rezeksiyonları arasında sonrasında en sık morbidite tespit edilen operasyondur. Pnömonektomi yapılan hastalarda en korkulan komplikasyonlardan biri ise bronkoplevral fistüldür. Pnömonektomi sonrası insidansı %5 ile %25 oranında değişir ve postoperatif mortaliteye etkisi yüksektir. Bronkoplevral fistül oluşmasında diyabet gibi bazı predispozan faktörler, bronş

güdüğünün uzun bırakılması, güdükte rezidü tümör kalması gibi cerrahi hatalar, hastanın kemoradyoterapi alması, majör lenf nodu diseksiyonu gibi nedenler yol açabilmektedir

Günümüzde bronkoplevral fistül tedavisinde ortak bir algoritma oluşturulmuş değildir. Kontralateral torakotomi ile trakea ve karinaya ulaşılabilmekte ve fistül onarımı yapılabilmektedir. Bronkoplevral fistül tedavisi güç bir komplikasyondur. Öncelikle bu komplikasyonun önlenmesi için doğru teknikler kullanılmalıdır. Bronkoplevral fistül geliştiği takdirde erken tanı ve agrasif tedavi hastaların sağkalımını arttırmaktadır.

Anahtar Kelimeler: bronkoplevral fistül, pnömonektomi, torakotomi

Sol ana bronş güdüğüne stapler konulması

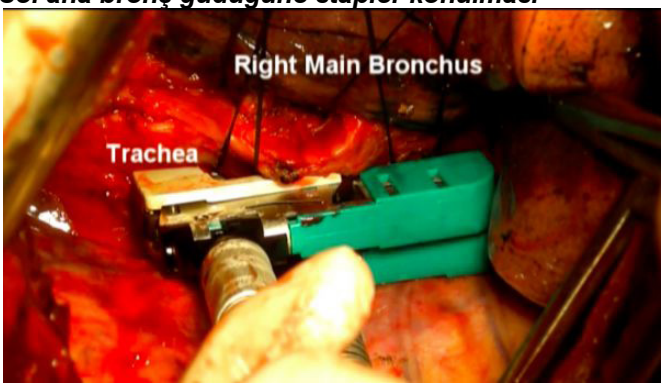

PB-093
Nadir Olgunun Nadir Komplikasyonu: Lateral Segmentektomi Sonrası Pnömomediastinum Pnömoderma

İsmail Sarbay, Ömer Faruk Sağlam, Akif Turna
İÜC Cerrahpaşa Tıp Fakültesi Göğüs Cerrahisi Anabilim Dalı, İstanbul

Amaç: Sublobar anatomik rezeksiyonlar malignite şüpheli oglularda tanısal olarak tercih edilebilmektedir. Tekniğin ilerlemesi ile mümkün olan zor olgularda zorlayıcı komplikasyonlarla karşılaşmak mümkündür.

Olgu: 66 yaşında çoklu komorbiditeleri olan 200 paket*yıl sigara öyküsü olan hasta 5 yıldır takip edilen orta lobda buzlu cam dansitesinde nodül nedeniyle tarafımıza başvurdu. Lateral segmentte olfuğu saptanan ve progresyon kuşkusu nedeniyle örnekleme önerilen hastaya tanısal amaçlı lateral segmentektomi uygulandı. Postoperatif kontrol akciğer grafisi ekspanse görülen hasta ertesi gün dreni çekilerek taburcu edildi. Hasta postop 3. gün acil servise cilt altı amfizemi ile başvurdu. Toraks BT'de bilateral pnömoderma ve pnömomediastinum saptandı. Ancak pnömotoraks yoktu. Konservatif yaklaşım amacıyla yüksek oksijen ile takip edilen hastaya pnömodermanın progrese olması üzerine eski insizyondan dren uygulandı. Akciğer grafisi ekspanse ve drende minimal hava kaçağı mevcuttu. Ancak pnömodermada beklenen gerileme sağlanamadı. Bunun üzerine altında ciltaltı dren uygulandı. Sedasyon altında collar insizyon ile pretrakeal alan diseke edilerek pnömomediastinumun drene olabilmesi için 16f dren yerleştirildi. Aynı seansta fleksıbl bronkoskopi yapıldı. Lateral segment güdüğünde 1mm'lik açıklık görüldü. 12. günde revizyona alınarak sağ vats bronkoplevral fistül onarımı ve paryetal plörektomi yapıldı. Sonrasında pnömodermada belirgin regresyon izlendi. Postop ikinci günde kaçak sonlandı, dördüncü günde drenleri çekildi. Beşinci günde taburcu edildi. Nihai patoloji raporu minimal invaziv adenokarsinom-non müsinöz invaziv tümör çapı: 0,2 cm (pT1mi) olarak raporlandı. Ek tedavi planlanmadı.

Sonuç: Gelişen minimal invaziv teknikler ve artan sublobar rezeksiyon eğilimi ile daha çok segmentektomi olgusu öngörmek mümkün. Ancak teknik zorluk ve hastanın taşıdığı komobiditeler birçok komplikasyona zemin hazırlayabilmektedir. Hastaların doğru seçimi ve cerrahi sonrası doğru takip ve müdahalesi kurtarıcı olabilmektedir.

Anahtar Kelimeler: Pnömoderma, Lateral Segmentektomi

Lateral Segment Fistülü

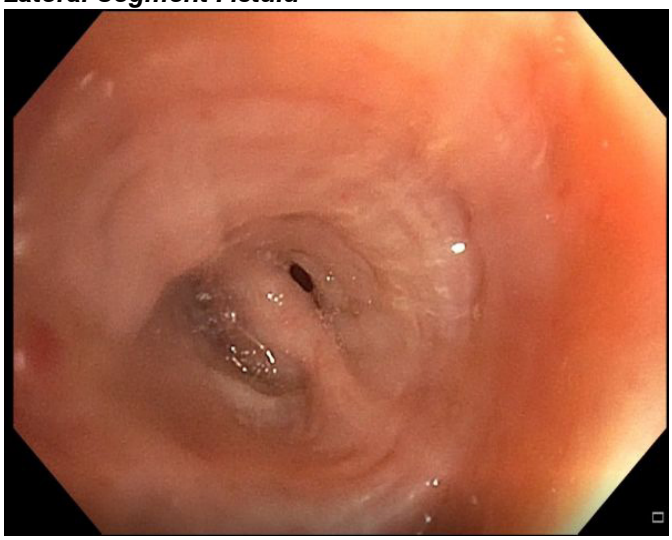

PB-094
COVİD-19 pnömonisinde Plörektomi/ dekortikasyon sonrası artan uzamış hava kaçağı riski

Merve Şatır Türk, İsmail Tombul, Muhammet Sayan, Ali Çelik, Abdullah İrfan Taştepe
Gazi Üniversitesi Tıp Fakültesi Hastanesi, Göğüs Cerrahi Ana Bilim Dalı, Ankara

Malign plevral mezotelyomada uygun klinik evre ve medikal kondisyonlu hastalarda cerrahi tedavi, multimodal tedavinin bir parçasıdır. Plörektomi-dekortikasyon yöntemi, mezotelyoma

için uygulanan cerrahilerden biridir ve bu yöntemdeki korkulan morbidite uzamış hava kaçağıdır. Uzamış hava kaçağında tüp torakostomi süresi de uzamakta ve buna bağlı komplikasyon riski de artmaktadır. COVID-19 pnömonisinde abartılı inflamasyon sonucu gelişen plevral yapışıklıklar ve alvelollerdeki yırtılmaya yatkınlık artışı gibi sebeplerle bu komplikasyonda artış beklenen bir durumdur. Burada malign plevral mezotelyoma tanısıyla indüksiyon tedavisi sonrası cerrahi planlanan ve hazırlık sürecinde COVID-19 pnömonisi gelişen 2 olguda, plörektomi-dekortikasyon ameliyatı sonrası uzamış hava kaçağı ve uzamış tüp torakostomi tedavisi sunulmuştur.

Anahtar Kelimeler: COVID-19, malign plevral mezotelyoma, uzamış hava kaçağı

Resim 1

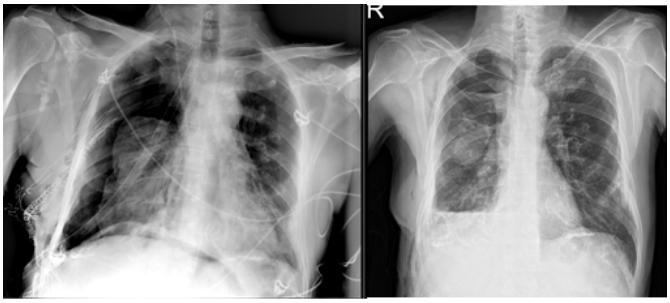

postoperatif 0. gün ve tüp torakostomi sonlandırılması sonrası çekilen PAAG

PB-096
COVID-19 Hastalarında Göğüs Cerrahisi Konsültasyonları

Nilay Çavuşoğlu Yalçın[1], Muharrem Özkaya[1], Erhan Özyurt[2]
[1]Sağlık Bilimleri Üniversitesi, Antalya Eğitim ve Araştırma Hastanesi, Göğüs Cerrahisi, Antalya
[2]Sağlık Bilimleri Üniversitesi, Antalya Eğitim ve Araştırma Hastanesi, Anestezi ve Reanimasyon, Antalya

Amaç: Göğüs cerrahisi konsültasyonu gerektiren COVID-19 hastalarını incelemeyi ve analiz etmeyi amaçladık.

Gereç-Yöntem: Bu çalışma, Mart 2020 ile Nisan 2021 tarihleri arasında Covid-19 nedeni ile takip edilen hastaların Göğüs cerrahisi konsültasyonlarının retrospektif olarak değerlendirilmesini içermektedir, klinik veriler ve sonuçlar geriye dönük olarak incelendi. Hastaların, demografik verileri, klinik semptomları, komorbiditeleri, görüntüleme indeksleri, laboratuvar test sonuçları, gelişen komplikasyonlar, yapılan cerrahi müdahaleler ve klinik sonuçları elektronik tıbbi kayıtlarından elde edildi.

Bulgular: Çalışmanın yapıldığı tarihler arasında göğüs cerrahisi acil konsültasyonu gereksinimi olan 39 hasta değerlendirmeye alındı. Kadın hasta sayısı 5(ortalama 12,8). Erkek hasta sayısı 34(ortalama 87,2) olarak tespit edildi. Hastanede yatış süresi ortalama 25 gün (6-72) iken, yoğun bakım yatış süresi ortalama17 gün (3-69) olarak saptandı. Hastaların 18'inde (%46,2) pnömotoraks saptandı, 16 hastaya (%41) tüp torokostomi ve kapalı sualtı drenajı uygulandı. Diğer 2 hasta ventilatörde takip edilmediği ve pnömotoraks yüzdesi 10 dan az olduğu için medikal takip edildi. Pnömomediastinum saptanan 9 hasta (%23.07)'nın sadece 1tanesinde eşlik eden pnömotoraks olduğu için tüp torokostomi uygulandı. Diğer hastalarda ise konservatif tedaviler tercih edildi. Pnömomediastinumlu hastaların 6 sı (%66,6) ventilatör ile takip edilmekteydi. Hastaların 19'una (%48,7) cerrahi müdahale yapıldı. 16 hastaya tüp torokostomi, 1 hastaya torokotomi yapıldı ve 2 hastaya katater takıldı.

Gözlenen komplikasyonların mortaliteye olan etkisi hesaplandı. Geliş oksijen saturasyonu, P/F (SPO2/FiO2) oranının mortalite üzerine anlamlı etkisi olduğu gözlendi. 22 hasta exitus oldu. Mortalite oranı %56,4 olarak hesaplandı.

Sonuç: Pnömotoraks, pnömomediastinum ve subkutan amfizem iyi bilinen göğüs cerrahisi antiteleri olmasına rağmen; COVID-19 lu hastalarda tespit edilmesi kötü prognoz ve mortalite habercisidir

Anahtar Kelimeler: Covid-19, Pnömotoraks, Pnömomediastinum

Pnömotoraks

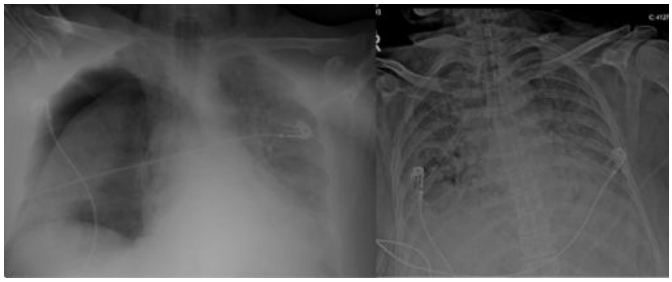

69 Y kadın hasta pnömotoraks

Demografik veriler

	n = 39
Yaş (yıl)	65 (38 - 90)
Cinsiyet K / E (%)	5 / 34 (12.8 / 87.2)
Komorbidite varlığı n (%)	29 (74.4)
Yoğun bakım yatış (gün)	17 (3 - 69)
Servis yatış (gün)	4 (1 - 35)
Hastane yatış (gün)	25 (6 - 72)
Mortalite n (%)	22 (56.4)

Veriler median (min - max) veya n (%) olarak belirtilmiştir.

Risk faktörleri

Risk faktörü	Total (n=39)	Survivors n (%) (n=17)	Non-survivors n (%) (n=22)	p value
PCR pozitifliği n (%)	27 (69.2	9 (52.9)	18 (81.8)	0.053
Sigara öyküsü n (%)	24 (61.5)	10 (58.8)	14 (63.6)	0.759
Pnömotoraks n (%)	18 (46.2)	6 (35.3)	12 (54.5)	0.232
Pnömomediastinum n (%)	9 (23.07)	4 (23.5)	5 (22.7)	0.116
Amfizem n (%)	12 (30.7)	4(23.5)	8 (36.3)	0.154
Ventilator n (%)	24 (61.5)	6 (35.3)	18 (81.8)	0.003
Göğüs tüpü n (%)	16 (41)	5 (29.4)	11 (50)	0.195
Plv eff n (%)	6 (15.4)	5 (29.4)	1 (4.5)	0.068
Atelektazi n (%)	1 (2.6)	0	1 (4.5)	1.000
Hemoptizi n (%)	3 (7.7)	1 (5.9)	2 (9.1)	1.000
Aspergillus n (%)	1 (2.6)	0	1 (4.5)	1.000
Katater n (%)	2 (5.1)	2 (11.8)	0	0.184
Geliş O2 sat (%)		91.2 ± 4.3	85.6 ± 7.6	0.010
P/F ratio		174.6 ± 54.3	119.1 ± 25.3	0.001

PB-097
Trakeal Darlık, Sol Ana Bronşial Darlık ile Birlikte Sol ÜSt Lob Bronşial Atrezi Birlikteliği. Olgu Sunumu

Bayram Metin[1], Mehmethan Turan[2]
[1]*Acıbadem Kayseri Hastanesi, Göğüs Cerrahisi, Kayseri*
[2]*Acıbadem Kayseri Hastanesi, Göğüs Hastalıkları, Kayseri*

Amaç: Nadir görülen eş zamanlı trakeal darlık, sol ana bronşial darlık ve lober bronşial atrezili olguyu sunmayı amaçladık.

Olgu: 33yaşında bayan hasta trakeal darlık ve sol akciğerde kitle (Akciğer CA?) ön tanısı ile geldi. Öncesinde 1yıla yakın tuberküloz tedavisi görmüş. Uzun süre yoğun bakımda yatmış. Trakeostomi açılmış. Trakeostomisi kapatıldıktan sonra solunum sıkıntısı gelişmesi üzerine bronkoskopi yapılmış. Bronkoskopide trakeada darlık ve sol ana bronşu tama yakın tıkayan kitle lezyon görülmüş. Biyopsi alınmış, sonucu negatif gelmesi üzerine hasta kliniğimize yönlendirilmiş. Hasta geldiğinde ileri derecede stridoru ve ortopnesi vardı. Tomografide trakeada darlık, sol ana bronşta total tıkalılık, sol üst lob atelektatik ve komşuluğunda parsiyel pnömotoraksı vardı. Maliğnite şüphesi nedeni ile çekilen PET BT sonucunda anormal bir FDG tutulumuna rastlanılmadı. Bunun üzerine hastaya Rijit bronkoskopi ve trakea ve sol ana bronşa yönelik balon dilatasyon yapıldı. Bronkoskopla distale ilerlendiğinde sol akciğer üst lob bronşunun olmadığı gözlemlendi, sol ana bronştan tekrar biyopsiler alındı ve patoloji sonucu negatif geldi. Sol üst lobektomi yapıldı ve sol üst lob bronşunun atrezik bir bant şeklinde yapıya sahip olduğu, parankim içerisinden mukosel tarzında jelatinize bir sıvı aktığı gözlemlendi. Aynı seansta tekrar rijit bronkoskopi yapılarak trakeaya ve sol ana bronşa birer adet stent yerleştirildi. Sol üst lobun patolojik incelemesinde maliğniteye rastlanılmadı. Alveolar proteinozis şeklinde sonuç bildirildi. Hasta Postop 18. ayında sorunsuz takip edilmektedir.

Sonuç: Bronşiyal atrezi nadir görülen konjenital bronkopulmoner malformasyonlardandır. Etkilenen bronş atreziktir ve santral hava yolları ile bağlantısı yoktur. Atrezik bronşun distalindeki akciğer gelişimi normaldir. Lober, segmental ve subsegmental düzeyde atrezi olabilir. Etkilenen akciğer Mukosel ile doludur. En sık olarak sol üst lobda gözlenmektedir ve nadiren pulmoner vasküler anomaliler eşlik etmektedir.

Anahtar Kelimeler: Trakeal Darlık, Bronşial Darlık, Bronşial atrezi

Resim 1. Hastaya ait görüntüleme ve operasyon görüntüleri

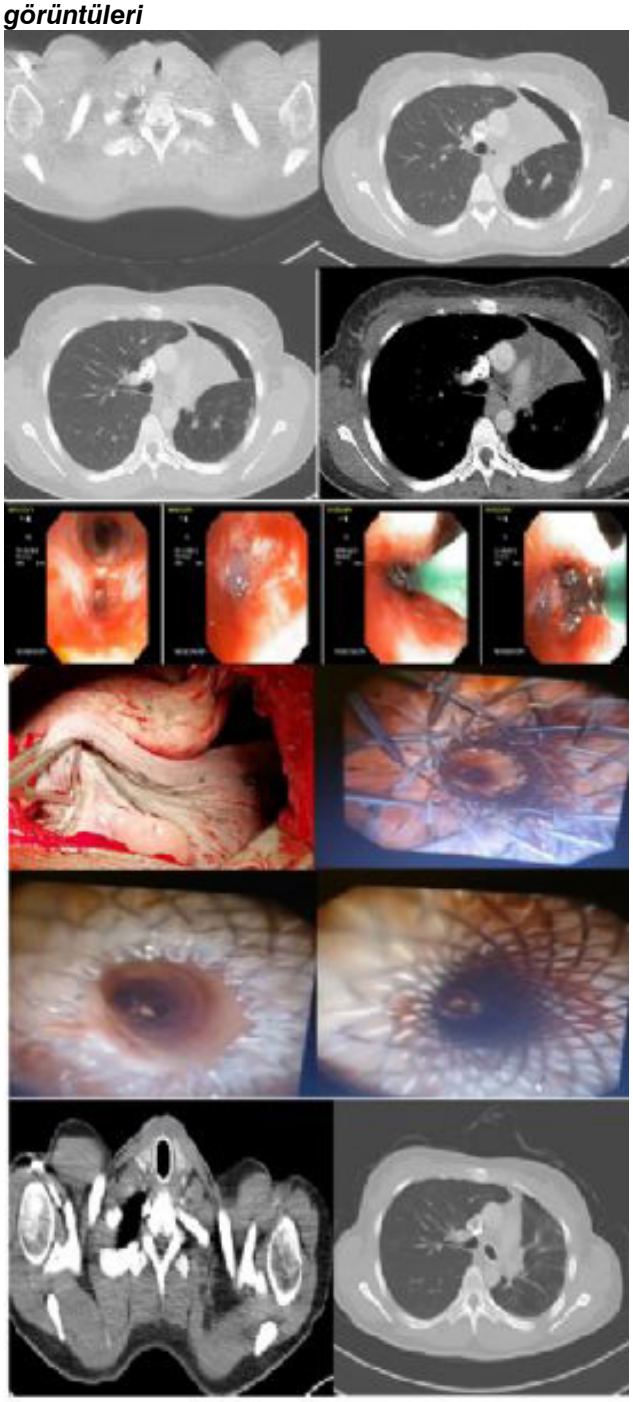

Hastanın preop tomografi, bronkoskopi, operasyon, ve postop görüntüleri.

PB-099
Semptomatik Pulmoner Arteriovenöz Malformasyon Olgusu

Suzan Temiz Bekce
Gaziantep Nizip Devlet Hastanesi Göğüs Cerrahisi Kliniği

Amaç: Pulmoner arteriovenöz malformasyonlar(PAVM), pulmoner arter ve venler arasındaki anormal bağlantılardır ve akciğerin nadir görülen damar anomalileridir(1).İnsidans 2-3/100 000'dir(2). İlk olarak saptanma yaşı yenidoğan döneminden 70 yaşına kadar değişir fakat olguların çoğunluğu yaşamın ilk 3 dekatında tanı almaktadır(3).Poliklinikte takip edilen 31 yaşındaki erkek hastayı sizlerle paylaşmak istedim.

Olgu: Efor dispnesi şikayeti ile çekilen toraks tomografisinde(CT) görülen lezyonlar bronş tıkacı? yada bronkosel olabilir olarak yorumlanmış. Takiplerinde kontrastlı toraks CT çekilmiş; müköz kist? yada hamartom olabilir olarak değerlendirilmiş. Kontrollerine dispne şikayetleri artmış olarak gelen hastanın venöz kan gazı değerlendirildiğinde; ph 7,29 PCO2:51,5 PO2:31, SO2:49,4 olarak ölçülmüş. Pulsoksimetre ile saturasyonu 84-86 arasında görülmüş. Planlanan CTnin raporu vasküler ektazi olarak bildirilmiş(Resim 1).PAVM şüphesi ile dış merkeze başvuran hastaya kontrastlı tetkik yapılmış; ''sağ ac üst lob anteriorda büyüğü 38x25 mm boyutlarıda pulmoner arter ve venden direni olan arterio-venöz malformasyon durumu izlendi.'' şeklinde raporlanmış. Başvurduğu merkezde sol alt lob anterior segmentektomi yapılmış. Patolojisi PAVM uyumlu olarak raporlanmış. Pulmoner AVM daha sıklıkla kadınlarda görülür. Erkek/kadın oranı 1/1.5 ile 1.8 arasında değişmektedir(3,4,5). Asemptomatik olguların oranı serilerde %13-55 arasında bildirilmiştir(3,4,6). Tedavi seçenekleri olarak cerrahi ve transkateter coil embolizasyonu sayılabilir. Parankim koruyucu rezeksiyon pulmoner AVM için en ideal tedavidir, segmentektomi veya lokal eksizyon da tercih edilen cerrahi yöntemlerdir. Embolizasyonun başarısız olduğu olgularda, ciddi kanama olanlarda, plevral boşluğa rüptüre olanlarda, kontrast madde alerjisi olanlarda ve lezyonu emboloterapi için uygun olmayanlarda cerrahi tedavi endikasyonu vardır(7).

Sonuç: Yapılan görüntülemelerde düzgün sınırlı lezyonlarda ayırıcı tanıda nadir görülmelerine rağmen PAVM akla gelmeli ve ileri tetkik yapılmalıdır. Önemli komplikasyonları nedeniyle de tanı konulduğunda asemtomatikte olsa tedavi edilmelidir.

Anahtar Kelimeler: Akciğerde kitle, Semptomatik Pulmoner Arteriovenöz Malformasyon, Vasküler ektazi

Resim 1

Toraks CT kesitindeki düzgün sınırlı lezyonu görmekteyiz

PB-100
İki olguda supraklavikuler yerleşimli vasküler kitleler

Fulden Görgüner, Gökhan Kocaman, Bülent Mustafa Yenigün, Rıfat Murat Akal, Ayten Kayı Cangır
Ankara Üniversitesi Tıp Fakültesi, Göğüs Cerrahisi Ana Bilim Dalı, Ankara

Amaç: Supraklavikuler alanda yerleşen anatomik yapılar gibi bu bölgenin kitlesel lezyonları da çeşitlilik göstermektedir. Etyolojide konjenital, inflamatuar, benign ve malign nedenler bulunur. Bu kitlelerin çoğunluğu neoplastik yapıda olup vasküler anomaliler nadir görülmektedir. Bu çalışmada cerrahi uygulanan supraklavikuler yerleşimli iki vasküler kitle olgusunu sunuyoruz.

Olgu: *OLGU1:* Boyunda şişlik nedeniyle tarafımıza yönlendirilen 20 yaş hastaya yapılan ultrasonografik görüntülemede sol supraklavikuler alanda 4 cm boyutlu, RDUS'ta belirgin kanlanan, kontrastlı boyun BT'de sol tiroservikal trunkus tarafından besleyici içeren vasküler kitle raporlandı. Hastaya girişimsel radyologlar tarafından embolizasyon uygulandı. Embolizasyon sonrası operasyona alınan hastaya sol supraklavikuler kesi ile girişim uygulanarak kitle total eksize edildi. Nodüler tümoral lezyonun patolojik tanısı lobuler kapiller hemanjioma olarak kaydedildi. *OLGU2:* Boyunda şişlik şikayetiyle başvuran 29 yaş hastanın karaciğer kist hidatiği nedeniyle operasyon öyküsü mevcuttu. Çekilen boyun BT'de solda supraklavikuler düzeyden infraklavikuler alana uzanan 34x22mm boyutlu, evre 1 kist hidatik açısından klinik korelasyon önerilen kistik lezyon raporlandı. Hastaya sol infraklavikuler ve supraklavikuler kesi ile girişim uygulanarak yaklaşık 3 cm çapında kistik lezyon total eksize edildi. Patolojik incelemede vasküler malformasyonu düşündüren lezyonda kist hidatik lehine bulgu saptanmadı.

Sonuç: Supraklavikuler alandaki anatomik yapıların çeşitliliği nedeniyle bu bölgedeki kitlesel lezyonların tanısal ve terapötik açıdan dikkatle değerlendirilmesi gerekmektedir. Supraklavikuler kitlelerin %29'unun benign nedenlere bağlı oluştuğu bildirilmiştir. Vasküler anomaliler anormal vasküler gelişime bağlı oluşan konjenital lezyonlardır. Vasküler

malformasyonlar ve lobuler kapiller hemanjiomlar klinik olarak farklı özelliklere sahip olup kendiliğinden gerilememeleri, hızlı büyümeleri, infiltrasyon ve yumuşak doku destruksiyonuna yol açma olasılıkları düşünüldüğünde eğer kesin tedavi sağlanabilecekse cerrahi girişim planlanmalıdır. Bu çalışmada sunulan her iki olguda da cerrahi eksizyon nihai tedavi yöntemi olmuştur.

Anahtar Kelimeler: lobuler kapiller hemanjiom, supraklavikuler kitle, vasküler malformasyon

Resim 4

Olgu 2: Kontrastlı Toraks BT aksiyel kesit görüntüsü

PB-101
COVID-19 pnömonisi sonrası semptomatik diafragma elevasyonu

Sercan Aydın[1], Seda Kahraman Aydın[2], Yunus Emre Şentürk[3]
[1]Buca Seyfi Demirsoy Eğitim ve Araştırma Hastanesi, Göğüs Cerrahisi Kliniği, İzmir
[2]Ege Üniversitesi Tıp Fakültesi, Göğüs Cerrahisi Anabilim Dalı, İzmir
[3]Kastamonu Eğitim ve Araştırma Hastanesi, Radyoloji Anabilim Dalı, Kastamonu

Amaç: Diafragma elevasyonu evantrasyon ya da paralizi olmak üzere iki sebeple gelişebilir. Doğumsal olabildiği gibi edinsel sebeplerle de elevasyon saptanabilir. Paralizi etiyolojisinde kalp cerrahisi, travma, maligniteler, nöromüsküler hastalıklar sayılabilir. Etiyoloji ortaya konamayan olgularda viral enfeksiyonlardan şüphe duyulabilir. Yazımızda COVID-19 pnömonisi sonrası nefes darlığının devam etmesi sebebi ile polikliniğe başvuran ve diafragma elevasyonu saptanan olgu sunuldu.

Olgu: Bir ay önce COVID-19 pnömonisi sebebiyle tedavisi düzenlenen 55 yaşındaki erkek hasta diğer pnömoni semptomları gerilemesine rağmen nefes darlığının devam etmesi üzerine polikliniğimize başvurdu. Fizik muayenesinde sağ alt zonda solunum sesleri nispeten az duyulmakta idi. Oksijensiz saturasyonu %97 olan hastanın solunum fonksiyon testi olağan idi. Akciğer grafisinde sağ-sol hemidiafragma arasındaki yükseklik farkı normalden fazla olarak değerlendirildi. Hastanın tetkikleri incelendiğinde pnömoni dönemindeki görüntülemelerinde de sağ-sol hemidiafragma yükseklik farkının normalden fazla olduğu izlenirken(Figür 1) pnömoni öncesinde normal (Figür 2) olduğu izlendi. Hastanemizde sniff testi uygulama imkanı olmaması sebebiyle ultrasonografi ile değerlendirilen hastada paralizi ekarte edilemedi. Hastanın takibine sniff testi amacıyla gönderildiği dış merkezde devam edildi.

Sonuç: Diafragma paralizisi düşünülen ve etiyoloji saptanamayan hastalarda viral pnömoniler sorgulanabilir. Net bir diafragma paralizisi tanısı koyamasak da konjenital diafragma elevasyonu olmadığını bildiğimiz, pnömoniye çok yakın tarihte diafragmasının normal pozisyonda olduğunu gördüğümüz, pnömoni dönemindeki tetkiklerinde diafragmanın diğerine göre belirgin olarak daha yüksek olduğunu saptadığımız olguda diafragmanın paralitik olduğunu ve sebebinin COVID-19 pnömonisi olduğunu, özellikle bu tarz olguların yönetiminde imkanların kısıtlı olduğu devlet hizmet yükümlülüğü şartlarında detaylı anamnezin hala çok değerli bir veri olduğunu düşünmekteyiz.

Anahtar Kelimeler: diafragma, paralizi, pnömoni

Şekil 1

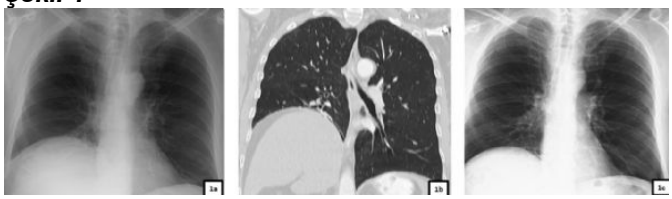

Şekil 1a: Olgunun pnömoni dönemindeki posterior-anterior akciğer grafisi Şekil 1b: Pnömoni dönemindeki toraks tomografisinde coronal kesitte diafragma elevasyonu görüntüsü Şekil 1c: Olgunun pnömoni öncesi döneminde akciğer grafisi

PB-103
Geniş Göğüs Duvarı Rezeksiyonu Yapılan Tümörlerin Lokalizasyonuna Göre Rijid Rekonstrüksiyon Yöntemlerinin Değerlendirilmesi; 81 Olgu ile

Kadir Burak Özer, Attila Özdemir, Recep Demirhan
Kartal Dr. Lütfi Kırdar Şehir Hastanesi

Amaç: Günümüzde primer malignite nedeniyle tam kat geniş göğüs duvarı rezeksiyonu sonrasında oluşan göğüs duvarı defektlerinin rekonstrüksiyonu ciddi bir morbidite sebebi olarak karşımıza çıkmaktadır. Biz bu çalışmamızda 1997-2019 yılları arasında maligniteye sekonder tam kat göğüs duvarı rezeksiyonu uygulanan 81 hastada oluşan geniş defektlerin lokalizasyonuna göre kullandığımız rijid rekonstrüksiyon yöntemlerimizi değerlendirmeyi amaçladık.

Gereç-Yöntem: Seksenbir hasta yaş, cinsiyet, hastane yatış süreleri, lezyon lokalizasyonları, rezeksiyon çapları ve kullanılan

rijid rekonstürksiyon mataryeline göre retrospektif olarak değerlendirildi. Öncelikle lezyonun lokalizasyonuna göre toraks duvarını 3 ana bölgeye ayırdık. Sternum, sternokostal ve sternoklavikular eklemi de içeren defektler anterior göğüs duvarı, skapula medial kenar ve kostavertebral eklemler arasında kalan defektler posterior göğüs duvarı, her iki bölge haricinde kalan ve sadece kostal yapıları içeren alanlar ise lateral göğüs duvarı olarak kabul edildi. Defekt büyüklüğü 8 cm' in altında olan ve rekonstrüksiyonunda rijid protez kullanılmayan hastalar çalışma dışı bırakıldı.

Bulgular: Seksen bir hastanın 49'u erkek 32'si kadın ve yaş ortalaması 53,6 (16-84) idi. Tümörlerin en geniş yerinde ortalama çapı 12 cm (8-25 cm) rezeksiyon sonrası ortalama defekt 158 cm2 (36-396) olarak hesaplandı. Tüm defektler titanyum mesh, titanyum bar, 3D kişiye özgü titanyum protez, metilmetakrilat gibi rijid rekonstrüksiyon materyali kullanılarak kapatıldı. Özellikle anterior defektlerde 3D kişiye özgü protez ya da diğer protezlerin kombinasyonu kullanılırken diğer lokalizasyonlar standart rijid rekonstrüksiyon materyalleri kullanıldı.
Sonuç: Geniş göğüs duvarı rezeksiyonu ve rekonstrüksiyonu hem cerrah açısından zorlayıcı hem de hasta açısından morbiditesi yüksek bir cerrahi prosedürdür. Özellikle anterior defektlerde yelken göğüs gelişimini engellemek adına stabilizasyon gücü daha yüksek materyallerin kullanılması gerektiğini düşünmekteyiz.

Anahtar Kelimeler: Göğüs Duvarı Tümörü, Göğüs Duvarı Rezeksiyonu ve Rekonstrüksiyonu, Rijid Rekonstrüksiyon

PB-104
Mikst tip göğüs duvarı deformitelerinin düzeltilmesi torakal skolyoz derecesini artırır mı?

Umut Öykü İskenderoğlu, Kamran Aliyev, Şükür Musayev, Volkan Karaçam
Dokuz Eylül Üniversitesi Tıp Fakültesi, Göğüs Cerrahisi Anabilim Dalı, İzmir

Amaç: Göğüs duvarındaki deformitelerin anatomik ilişkilere bağlı olarak torasik omurganın deformiteleri ile birliktelik göstediği bilinmektedir. Nuss prosedürünün anterior toraks depresyonunu düzeltmekle birlikte omurgada skolyoz gelişimine neden olabilecek önemli stresler geliştirdiği gösterilmiştir. Ancak pektus ekskavatumun düzeltilmesinin torasik skolyoz üzerindeki etkileri konusunda sınırlı bilgi vardır. Sandwich tekniği uyguladığımız bu olguda skolyoz derecesi artmıştır, nadir görülen bu durumu bildirmeyi amaçladık.
Olgu: 13 yaşında erkek olgu, göğüs ön duvarında çıkıklık şikayetiyle kliniğimize başvurdu. Efor dispnesi tarifliyordu. Mitral valv prolapsusu ve erken evre skolyoz nedeniyle takipli olduğu öğrenildi. Muayenede sağ 3.-4. kostokondral bileşkede çıkıklık, corpus sterni orta hatta çöküklük izlendi. Olguda mikst tip göğüs duvar deformitesi saptandı. Willital klasifikasyonu tip 9 olarak değerlendirildi. Torakal MR tetkikinde Haller indeksi 3 hesaplandı. Sandwich tekniği ile düzeltme operasyonu planlandı. Genel anestezi altında bilateral birer tane 2 cm'lik insizyon açıldı. Abramson prosedürüyle 260 mm bar 2 adet stabilizatörle sabitlendi. Aynı insizyondan sağdan trokar ile kamera eşliğinde 280 mm bar sternum altından yerleştirilerek Nuss prosedürü uygulandı. Bar sağdan stabilizatör, soldan polidioksanon sütur ile sabitlendi. Erken postoperatif dönemde komplikasyon izlenmedi. Olgu postoperatif 3. günde taburcu edildi. Postoperatif 29.gün kontrolünde inspeksiyonda skolyozda artış ve kontralateral açılanma farkedildi. Skolyoz grafisinde Cobb açısı 25 olarak hesaplandı. Nuss prosedürüne ait barın çıkarılması sonrasında skolyoz grafisinde Cobb açısı 21 hesaplandı. 1 ay sonra abramson prosedürüne ait barın çıkarıldı, sonrasında Cobb açısı 17 olarak hesaplandı
Sonuç: Toraks duvar deformitelerinin omurga deformiteleriyle birlikteliği sıktır. Nadiren de olsa pektus deformitelerinin minimal invaziv teknik ile düzeltilmesi, bağ doku hastalığına sekonder esnek omurgası olanlarda ve skolyozu olanlarda skolyozu derinleştirmektedir.

Anahtar Kelimeler: Mikst tip göğüs duvar deformitesi, Sandwich tekniği, Skolyoz

Preoperatif/postoperatif görüntüler

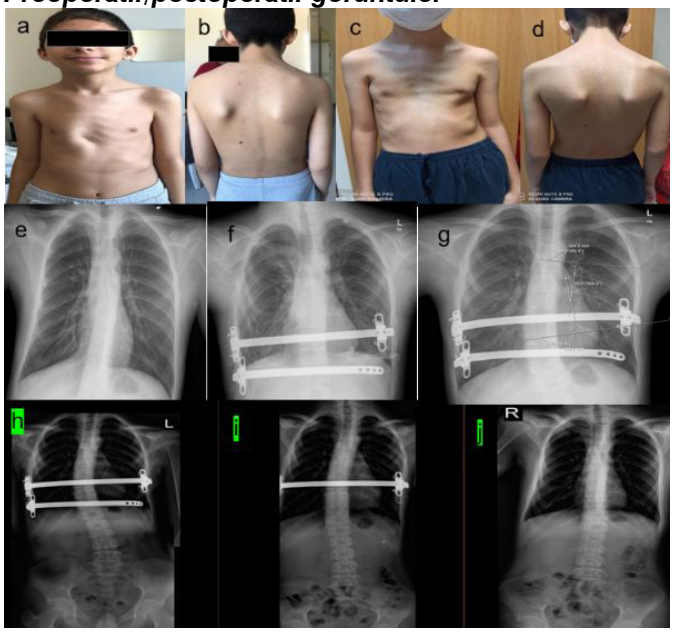

a- b: preoperatif fotoğraf c-d: postoperatif 29.gün e: preoperatif posteroanterior grafi f: postoperatif 1.gün posteroanterior grafi g: postoperatif 29. gün posteroanterior grafi h: postoperatif 29.gün skolyoz grafisi, cobb açısı: 25 i: Nuss prosedürüne ait bar çıkarıldıktan sonra skolyoz grafisi, cobb açısı: 21 j: barların çıkarılması sonrası skolyoz grafisi, cobb açısı:17

PB-105
Uygunsuz sütürle kapatılan torakotominin komplikasyonu osteomyelitin VAC ile tedavisi

Yücel Akkaş, Süleyman Anıl Akboğa, Bülent Koçer
Ankara Şehir Hastanesi, Göğüs Cerrahisi Ana Bilim Dalı, Ankara

Amaç: VAC (Vakum yardımlı kapama) tedavisi kontrollü aspirasyonla topikal negatif basınç uygulayarak granülasyon dokusunun oluşumunu hızlandırarak yara iyileşmesini hızlandırır. Biz bu olgumuzda uygunsuz sütürle kapatılan torakotomi sonrası oluşan kosta osteomyelitinin VAC ile tedavisini sunmak istedik.

Olgu: Kırk yaşında kadın hastaya 19 yıl önce trafik kazası sonrası dış merkezde acil torakotomi yapılıyor. Operasyon sonrası 19 yıl boyunca yapılan yüzeyel debridmanlara rağmen torakotomi insizyonundan fistülize olmuş akıntı ve bu akıntıya bağlı kötü koku şikayeti ile hasta kliniğimize başvurdu (Figür 1A). Bilgisayarlı toraks tomografisinde sağ toraksta kostalardan cilde doğru oluşan fistül görülmekteydi. Hastaya aynı torakotomi insizyonundan enfekte fistülize dokular takip edilerek tekrar torakotomi insizyonu ile kostalara ulaşıldı. Kostaların osteomyelit olmuş kısımlarının üstünde sütürler görüldü (Figür 1B). Kosta üzerindeki sütürlerle birlikte parsiyel olarak eksize edildi. Sütürler çıkarıldıktan sonra kostaların 19 yıl önce non-absorbabl sütürlerle kapatıldığı anlaşıldı (Figür 1C).Yumuşak dokuların debridmanından sonra yaraya VAC tedavisi uygulandı. Debride edilen dokular kültüre gönderildi ve kültüre uygun antibiyotik başlandı. VAC tedavisi 3 günde bir 4 seans uygulandı. 4 seans sonra yara kültür negatifleşmesinden sonra yara primer olarak kapatıldı (Figür 1D). 6. ay kontrolüne herhangibir yara sorunu yoktu.

Sonuç: VAC tedavisi kosta osteomyelitinde uygun debridman ve osteomyelitli kosta kısmının eksizyonu sonrası güvenle uygulanabilir.

Anahtar Kelimeler: Uygun olmayan sütür, VAC tedavisi, Osteomyelit

Resim 1

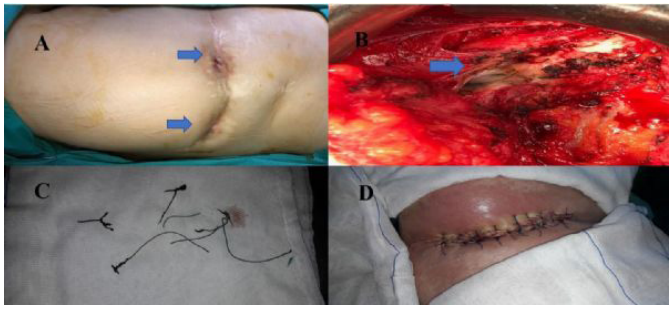

Resim 1: Torakotomi insizyonundaki fistülün görüntüsü (1A), Osteomyelite neden olan sütürlerin kosta üzerindeki görüntüsü (1B), çıkarılan non-absorbabl sütür materyalleri (1C), VAC tedavisi sonrası primer kapatılan yaranın görüntüsü (1D).

PB-106
Kot Rezeksiyonu Uyguladığımız Slipping Rib Sendrom Olgusu

Mesut Buz, Selime Kahraman, Kadir Burak Özer, Recep Demirhan
Kartal Dr. Lütfi Kırdar Şehir Hastanesi, Göğüs Cerrahisi, İstanbul

Giriş: Slipping Rib Sendromu (interkondral subluksasyon); özellikle 8.-10. kostokondral yada sternokondral bileşkede gözlenen,fibröz doku ve ligaman zayıflaması sonucu oluşan; toraks yada üst batın ağrısı ile karakterize bir durumdur. Muayenesinde hook manevrası (derin inspiryumda arcus costanın manuel hareket ettirilmesi ile patolojik olan tarafta hissedilen ağrı) pozitifliği önemli yere sahiptir.

Olgu: 22 yaşında kadın hasta poikliniğimize son 2 aydır olan sol taraflı göğüs ağrısı şikayeti ile başvurdu.Anamnezinde major travma öyküsü olmayan hastanın nefes alıp-verirken bile olan ağrı şikayeti mevcuttu. Fizik muayensinde inspiryum ve ekspiryumda hareketli olan sol 7. kot izlendi; palpasyonla hasasiyeti olan hastanın hook manevrası pozitifdi. VAS (Vizüel Ağrı Skoru) pre-op 7 idi.

Tartışma: Analjeziklere dirençli,yaşam kalitesini düşüren ağrısı nedeniyle hastaya kot rezeksiyonu uygulanmasına karar verildi ve aydınlatılmış onamı alındı. Operasyon öncesi supin pozisyonda rezeke edilecek kot fizik muayene ile tekrar tespit edilip işaretlendi. Hasta operasyon masasında iken genel anestezi aldıktan sonra, işaretli kotun derin palpasyonda klik sesi oluşturacak kadar sublukse olan 7. kot olduğu teyit edildi. İlgili kot üzerine cilt insziyonu açıldı; palpasyonda kotun anteriordan sublukse olduğu görüldü. Ekstraplevral planda anterolateral kot rezeksiyonu uygulanan olgu post-op 1.gün taburcu edildi. Takiplerinde 1.ay VAS değeri 0 idi. Major travma öyküsü olamyan hastalarda bile kronik; analjeziklere dirençli göğüs duvarı ağrılarında Slipping Rib Sendromu akılda tutulmalıdır

Anahtar Kelimeler: slipping rib, kostakondral seperasyon

Şekil-1

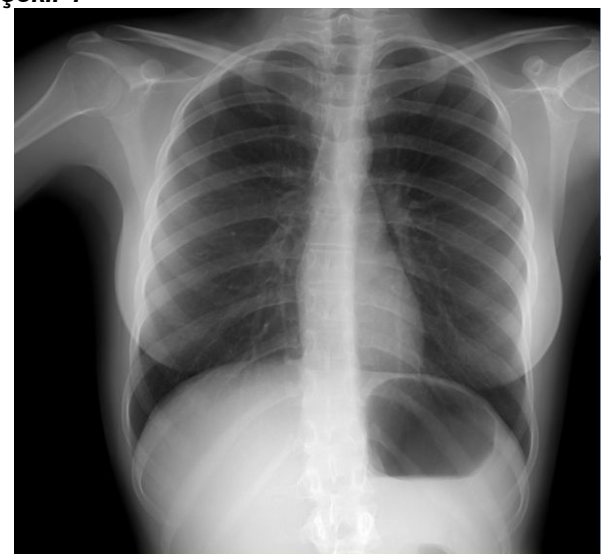

Postoperatif PA akciğer grafisi

PB-108
Nüks malign periferik sinir kılıfı tümörü ile prezente olan Nörofibromatozis Tip 1 olgusu

Ezin Cem Yeni[1], Kenan Can Ceylan[1], İlker Kızıloğlu[2], Nur Yücel[3]
[1]Sağlık Bilimleri Üniversitesi İzmir Dr. Suat Seren Göğüs Hastalıkları ve Cerrahisi Eğitim Araştırma Hastanesi Göğüs Cerrahisi Kliniği
[2]Sağlık Bilimleri Üniversitesi İzmir Dr. Suat Seren Göğüs Hastalıkları ve Cerrahisi Eğitim Araştırma Hastanesi Genel Cerrahi Kliniği
[3]Sağlık Bilimleri Üniversitesi İzmir Dr. Suat Seren Göğüs Hastalıkları ve Cerrahisi Eğitim Araştırma Hastanesi Patoloji Kliniği

Giriş: Nörofibromatosis Tip 1 (NF-1), kemik, sinir sistemi, yumuşak doku ve cildi etkileyen otozomal dominant kalıtımlı heterojen bir hastalıktır. Erişkin NF-1 tanılı hastalarda malign periferik sinir kılıfı tümörü(MPSKT) görülme sıklığı %2 ile %5 arasında olmakla birlikte, en önemli ölüm nedenini oluşturmaktadır. Kliniğimizde NF-1 tanılı hastada toraks duvarında nüks nedeniyle reopere edilen malign periferik sinir kılıfı tümörlü olgumuzu sunmayı amaçladık.

Olgu: Otuz altı yaşında erkek hasta 5 yıl önce NF-1 tanısı almış. Tanı anında sol göğüs duvarında yer alan malign periferik sinir kılıfı tümörü nedeniyle dış merkezde opere edilmiş. Hasta 2-3 aydır progrese olan, torakotomi hattının posteriorunda ele gelen şişlik yakınması ile polikliniğimize başvurdu. (Resim 1). Toraks BT ve toraks MRG'de sol 6.-7. kostayı invaze eden, 5x4 cm boyutlarında kitlesel lezyon izlendi (Resim 2). Onkoloji konseyinde tartışılan hastaya cerrahi kararı verildi. Operasyonda sol toraks duvarından nüks malign kitle 6-7. kot ile birlikte unblock olarak cerrahi sınırlar salim olacak şekilde rezeke edildi. Göğüs duvarında oluşan defekt prolen yama kullanılarak rekonstrükte edildi. Postoperatif dönemde komplikasyon saptanmayan hasta 2. gün taburcu edildi.

Tartışma: NF-1 olgularında malign periferik sinir kılıfı tümörü nadir görülmekle birlikte, yaşam beklentisinde agresif tedavisi önemlidir. Multidisipliner takip ve uygun cerrahi tedavi; tanı, tedavi ve izlemde çok önemlidir.

Anahtar Kelimeler: Nörofibromatozis tip 1, MPSKT

Resim

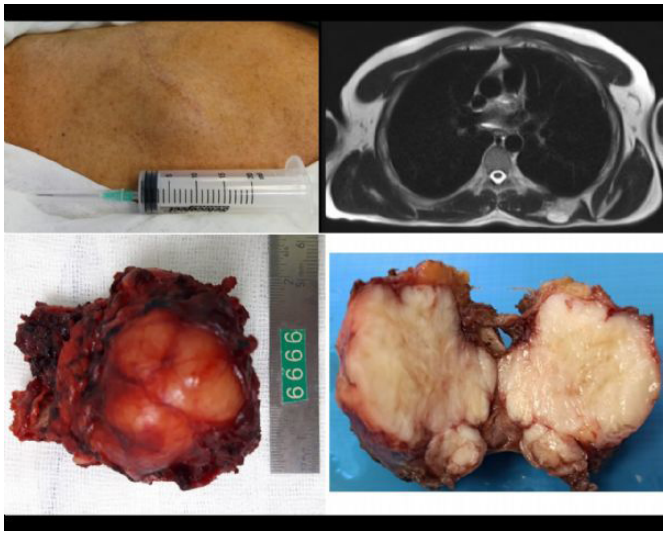

1:Torakotomi hattının posteriorunda ele gelen kitle 2-Toraks MRG kesiti 3-Unblock eksizyon materyali 4-Piyesin kesilmiş hali

PB-109
Primer göğüs duvarı yerleşimli kostadan köken alan nadir görülen dev hemanjiom olgusu

Attila Özdemir, Fatma Tuğba Özlü, Recep Demirhan
Sağlık Bakanlığı Kartal Dr. Lütfi Kırdar Şehir Hastanesi

Amaç: Hemanjiomlar genellikle cilt, karaciğer, göz ve merkezi sinir sistemini tutan benign vasküler tümörlerdir. Kemik hemanjiomları çok nadir olup tüm kemik tümörlerinin % 1 ini teşkil etmektedir. Ağırlıklı olarak omurga ve kafatasında görülmekle birlikte nadiren kaburga ve uzun kemiklerde de görülmektedir. 21 yaşında bayan hastada araç içi trafik kazası sonrası insidental saptanan ve kliniğimizce opere edilen dev kotsal hemanjiomu bu yazımızda derledik.

Olgu: 21 yaşında bayan hasta araç içi trafik kazası sonrası değerlendirilrken toraks bt de saptanan sol posterior göğüs duvarı kitlesi nedeniyle polikliniğimize yönlendirilmiş.Toraks BT de sol posterior göğüs duvarında 6. Ve 7. Kotlardan köken alıp toraksa doğru ekspanse olan yaklaşık 7x7 cm osseöz lezyon izlendi.Total rezeke edilen kitlenin histolojisi; kemik lamelleri içerisinde hemanjiom olarak raporlandı.Postoperatif 8. Ayında olan hastanın takiplerinde nüks izlenmedi.

Sonuç: Kosta hemanjiomları ekspansil büyüme paterni sergileyip korteksi destrükte ettiklerinden sıklıkla agresif tümör yada enfektif süreçlerle karışmaktadır. Kosta hemanjiomları göğüs duvarı tümörlerinin ayırıcı tanısında göz önünde bulundurulmalıdır.

Anahtar Kelimeler: Hemanjiom, Göğüs duvarı, Kot rezeksiyonu

Toraks Bt-1

PB-111
Meme kanserini taklit eden kostal kondrosarkom

Yunus Türk, Serkan Yazgan, Ahmet Üçvet
İzmir Dr. Suat Seren Göğüs Hastalıkları ve Cerrahisi S.U.A.M, Göğüs Cerrahisi, İzmir

Göğüs duvarının en sık primer malign kemik tümörü kondrosarkomdur. Kondrosarkomlar göğüs duvarında en sık anteriorda yerleşir ve tedavisi geniş cerrahi rezeksiyondur. Memeye yakın kaburgalardan orjin alan bazı tümörler, meme kanserini taklit edebilir. Tümörün boyutu, çevre doku ve organlarla ilişkisi nedeniyle, rezeksiyon ve rekonstrüksiyon için bazen multidisipliner yaklaşım gerekmektedir. Olgumuzda tümörün meme içine uzanmış olması nedeniyle parsiyel mastektomi ile birlikte komplet rezeksiyon gerçekleştirildi. Rekonstrüksiyon titanyum bar, polipropilen mesh ve latisimus dorsi kas flebi kullanılarak gerçekleştirildi. Hastanın iyileşmesi, fonksiyonel ve estetik sonuçları oldukça iyiydi. Altıncı ay kontrolünde, lokal nüks veya uzak metastaz saptanmayan hasta sağ ve sağlıklıydı. Bu yazıda meme kanserini taklit eden, sağ beşinci kaburga kondrosarkomlu, 43 yaşında bir kadın olguyu sunuyoruz. Parsiyel mastektomi ve göğüs duvarı rekonstrüksyonu ile komplet rezeksiyon başarıyla gerçekleştirildi. Meme kanserini taklit eden ve farklı bir tedavi stratejisi gerektiren nadir primer göğüs duvarı tümörleri tanıda akılda tutulmalıdır. Kondrosarkom tedavisinin temelini komplet cerrahi rezeksiyon ve rekonstrüksiyon, oluşturur.

Anahtar Kelimeler: Göğüs duvarı tümörü, kondrosarkom, polipropilen meş

petct, kitle, defekt, postop

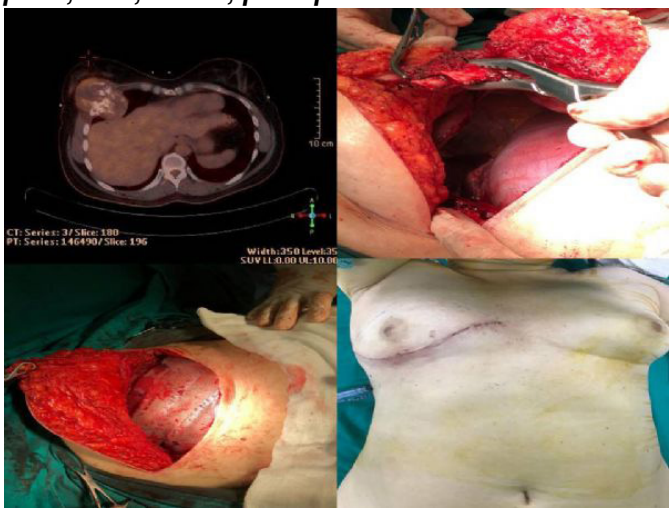

PB-112
Biyopsi İçin Yönlendirilen Dev Kondrosarkom Olgusu

Kerem Karaarslan, Beniz İrem Ersoy Şiğva
Hatay Mustafa Kemal Üniversitesi, Göğüs Cerrahisi Ana Bilim Dalı, Hatay

Kondrosarkom, hiyalin kıkırdak matriks ve kondrositlerden gelişen malign kemik tümörüdür. Primer malign kemik tümörlerinin %7-22'sini oluşturur. Kliniğimizde dış merkezde cerrahiye uygun bulunmayarak kemoterapi başlanan bir dev kondrosarkom olgusu sunulmuştur. 22 yaşında bayan hasta, 1 yıl önce dış merkezde sol hemitoraksta izlenen kitle ve yapılan insizyonel biyopsi sonucu kondrosarkom olarak raporlanması üzerine kemoterapi başlanmış takiplerinde progresyon izlenmesi üzerine biyopsi tekrarı için kliniğimize yönlendirilmiş. Yapılan toraks mr tetkiki sonucunda sol hemitoraks anteriorda, sol meme altından cilt altına protrüde olan ve bu düzeyde 5-6. kotları destrükte eden yaklaşık 9x6x6 boyutlarında kitle ve bu kitlenin toraks içerisinde devamı olarak diyafragmaya, akciğer parankimine ve sol kalbe ciddi bası oluşturan yaklaşık 9x12x14 cm boyutlarında heterojen yapıda kitle izlendi(şekil 1). Hastanın çabuk yorulma, nefes darlığı, hareket kısıtlılığı ve postür bozukluğu nedeniyle kitlenin total eksizyonu planlandı. Hastaya sol torakotomi ile kitle eksizyonu ve toraks duvarı rezeksiyonu (4-5-6-7. kotlar parsiyel rezeksiyon) uygulandı. Oluşan toraks duvarı defekti propilen mesh ve metilmetakrilattan oluşan sandviç greft ile rekonstrükte edildi. Hasta post-op 7. günde sorunsuz taburcu edildi. Patoloji sonucu grade 2 kondrosarkom olarak raporlandı. Toraks duvarı posterior cerrahi sınırda şüpheli bir alan izlenen hasta

radyoterapi için radyasyon onkolojisine yönlendirildi. Hasta 6 aydır nüks açısından takip ediliyor. Kondrosarkomlar için en etkili tedavi cerrahi olduğu için, bu hastalarda cerrahi tedavi mümkün olduğunca zorlanmalıdır.

Anahtar Kelimeler: kondrosarkom, göğüs duvarı, rekonstrüksiyon

Şekil 1

toraks mr

PB-113
Beş Aylık Kız Bebekte Komplet Sternal Kleft Düzeltilmesi

Mehmet Oğuzhan Özyurtkan[1], Mustafa Yüksel[2], Necmettin Kutlu[3], İsmail Şener Demiroluk[4], Baran Şimşek[5]
[1]Biruni Üniversitesi Tıp Fakültesi Medicana International İstanbul Hastanesi, Göğüs Cerrahisi Anabilim Dalı, İstanbul
[2]Marmara Üniversitesi Tıp Fakültesi Göğüs Cerrahisi Anabilim Dalı (Emekli), İstanbul
[3]Medicana International İstanbul Hastanesi, Plastik Rekonstrüktif ve Estetik Cerrahi Kliniği, İstanbul
[4]Medicana International İstanbul Hastanesi, Anestezi ve Reanimasyon Kliniği, İstanbul
[5]Biruni Üniversitesi Tıp Fakültesi Medicana International İstanbul Hastanesi, Kalp Damar Cerrahisi Anabilim Dalı, İstanbul

Amaç: Beş aylık kız bebekte komplet sternal kleft (KSK) düzeltilmesini sunmak.

Olgu: Beş aylık kız bebek Irak'tan kabul edildi. Göğüs duvarının ön kısmında sternumda defekt mevcuttu ve kalp görünür haldeydi. Hasta normal doğumdu, ailede akrabalık öyküsü yoktu ve diğer aile bireylerinde bilinen başka bir konjenital anomali mevcut değildi. Toraks BT'sinde sternumun olmadığı görülüyordu. Diğer radyolojik tetkiklerinde ve ekokardiyografide ek patoloji görülmedi. Hasta KSK kabul edildi. Operasyon uygulandı, önce cilt-cilt altı dokusu ve kısmi perikard rezeksiyonu-rekonstrüksiyonu yapıldı. Sonra defekt alanına sentetik yama yerleştirildi, ancak kemik büyümesinin engellememesi için yama kotların altına ikişer santimetre uzanacak şekilde gevşek bağlandı. Sentetik yamanın üzerinde kemik sertliği yaratması amacıyla metalik plak yaması yerleştirildi. Yamaların üzerine pektoral kas flebi getirildi (Resim 1). Hasta sorunsuz şekilde 10.gün taburcu edildi. Taburcu öncesi, taburculuk sonrası 3. ve 7. ay EKO incelemelerinde kardiyak bası görülmedi. Hastanın normal gelişim devam etmektedir.

Sonuç: Sternal kleflt oldukça nadir bir anomalidir. 2021 yılında yayınlanan bir derlemeye göre literatürde 115 sternal kleft vakası bildirilmiştir. Bunlar arasında KSK sayısı 31'dir. Bilgimiz dahilinde vakamız 32.vaka olmaktadır. Bu açıdan vakamız önemlidir. Sentetik yama yerleştirilirken kemik büyümesini engellememek amacıyla yamanın daha geniş tutulup sabitlenmesi önemlidir, bu hastalarda rutin şekilde EKO takibi yapılmalı ve kardiyak bası olup olmadığı gözlenmelidir.

Anahtar Kelimeler: Göğüs duvarı, Konjenital, Sternal kleft

Resim 1

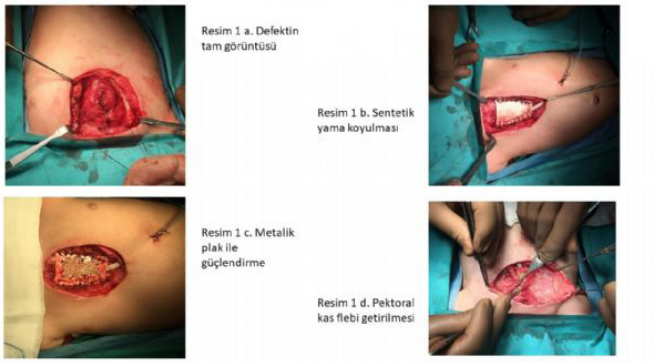

Operatif görüntü

PB-114
Toraks Duvarının Nadir Görülen Bir Lezyonu: Dev Skapulotorasik Bursit

Selçuk Gürz[1], Necmiye Gül Temel[1], Aslı Tanrıvermiş Sayıt[2], Yurdanur Süllü[3]
[1]Ondokuz Mayıs Üniversitesi Tıp Fakültesi, Göğüs Cerrahisi Anabilim Dalı, Samsun
[2]Ondokuz Mayıs Üniversitesi Tıp Fakültesi, Radyoloji Anabilim Dalı, Samsun
[3]Ondokuz Mayıs Üniversitesi Tıp Fakültesi, Patoloji Anabilim Dalı, Samsun

Amaç: Toraks duvarının nadir görülen bir lezyonu olan skapulotorasik bursit, genellikle skapulotorasik arayüzde büyüyen kistik bir kitle olarak görülür. Histopatolojik olarak,

kalınlaşmış fibrotik kistik duvarın iç kısmını döşeyen sinovial hücrelerin varlığı ve kapiller proliferasyon ile karakterizedir. Bu olguda, dev bir skapulotorasik bursit vakasını sunmayı amaçladık.
Olgu: Sırtta şişlik şikayeti ile Ondokuz Mayıs Üniversitesi Tıp Fakültesi Göğüs Cerrahisi Kliniğine başvuran 48 yaşında erkek hastaya, çekilen Akciğer ve Mediasten Manyetik Rezonans görüntülemede sol infraskapuler alanda eksternal kaslar ile serratus anterior kası arasında 43x130mm aksiyel boyutlarda T2'de hiperintens, yağ baskılı sekanslarda baskılanmayan, periferal minimal kontrastlanan septalı koleksiyon alanı bulunan lezyon görüldü.(Resim.1) Cerrahi olarak total eksizyon yapılan (Resim.2) ve postoperatif 2.gün taburcu edilen hastada morbidite gelişmedi. Doku histopatolojisi belirgin fibroblastik proliferasyon içeren, enflame kist çeperi ile uyumlu yumuşak doku olarak raporlandı.

Sonuç: Skapulotorasik bursit lezyonları invaziv olmayan veya minimal invaziv yöntemlerle tedavi edilebilen olgulardır. Ancak toraks duvarında yer kaplayan dev bir lezyon haline geldiğinde ve hemorajik içeriği olması durumunda tercih edilmesi gereken tedavi yöntemi cerrahi eksizyondur.
Anahtar Kelimeler: bursit, skapulotorasik, toraks

Resim 1

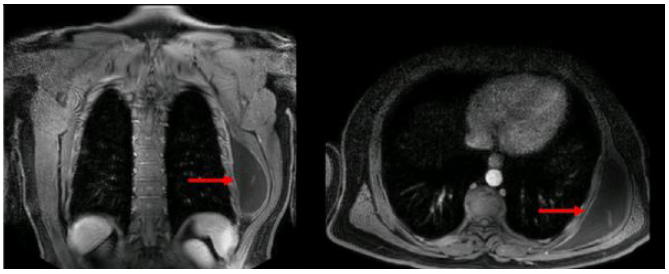

Akciğer ve Mediasten MRG'de Dev Skapulotorasik Bursit

PB-115
Periosteal Chondroma of Rib at Adulthood Age

Can Berk Kurt[1], Tibet Uğur Kurak[1], Hamide Sayar[2], Fadime Eda Gökalp Satıcı[2], Erhan Ayan[1]
[1]Mersin University Faculty of Medicine, Department of Thoracic Surgery, Mersin / TURKEY
[2]Mersin University Faculty of Medicine, Department of Pathology, Mersin / TURKEY

Objective: Periosteal chondroma, also defined as juxtacortical chondroma, is benign cartilaginous lesion which arises on cortex beneath periosteum. They are rare, benign, slowly growing cartilaginous tumors and are found in long and tubular bones, mostly. Periosteal chondromas are relatively uncommon tumors which form less than %2 of all chondromas. Although it can develop at any age, most of the patients in 2nd and 3rd decade of life. Their common presentations include palpable, mostly painful masses and swelling. The most common sites for periosteal chondroma are phalanges of the hands and feet and the proximal humerus.
Case: This presentation is aimed to present 44 years old man's periosteal chondroma developed at rib that is an unusual location and age for periosteal chondromas. Partial rib resection surgery was successfully performed to the patient. The resection material of the right 6th costa-chondral region was sent to pathology. Histopathological investigation of lesion was compatible with periosteal chondroma. Margins of resected tumor material which was send to the pathology laboratory was reported as tumor free. IDH-1(isocitrate dehydrogenase 1) mutation has described recently in a wide variety of beningn and malign catilaginous tumors. Periosteal chondromas have high frequency rate for IDH-1 gene mutation. We also examine IDH- 1(isocitrate dehydrogenase 1) mutation of this unusually located periosteal chondroma immunohistochemically and IDH-1 mutation was determined as negative.

Conclusion: In this presentation reveals clinical symptoms, histopathological and radiological characteristics, as well as differential diagnosis of periosteal chondroma which was founded at unusual location in our clinic.

Keywords: Periosteal Chondroma of Rib, Periosteal Chondroma, Juxtacortical Chondroma of Rib

PB-117
Pektus Ekskavatumun Açik Cerrahisinde Kullanılan Stratos Sisteminin (Titanium Bar) Uzun Dönem Takibinde Kirilmasi; Olgu Sunumu

Tevfik Kaplan, Çiğdem Gonca, Serdar Han
Lokman Hekim Üniversitesi Tıp Fakültesi Göğüs Cerrahisi Anabilim Dalı, Ankara

Ciddi ve asimetrik pektus ekskavatumu olan yetişkin hastaların tedavisinde minimal invaziv tekniklerden çok modifiye Rawitch yöntemi ile sternumu doğru pozisyonda tutan metal desteklerin kullanımı ön plandadir. Sternal sabitleme için sternumun önünden, transsternal veya retrosternal çok çeşitli metal destekler önerilmiştir. İlk olarak 2007 yılında Wihlm JM ve ark. tarafından pectus ekskavatumun açık cerrahisinde STRATOS (Strasbourg Thorax Osteosyntheses System—STRATOS™, MedXpert GmbH, Heitersheim, Germany) sisteminin kullanılması önerildi. Bu olgu sunumunda 2011 yılında 25 yaşındaki bir erkek hastaya asimetrik pektus ekskavatum nedeniyle STRATOS sistemi kullanılarak modifiye Rawitch yöntemi ile düzeltme operasyonu yapıldı, postoperatif dönemde herhangi bir sorunu olmadan ve sonuç başarılı bir şekilde taburcu edildi. Postoperatif 10. yılında ağır yük kaldırma nedeniyle göğüs ağrısı gelişen hastanın çekilen PA Akciğer grafisinde STRATOS sitemindeki titanyum barın kırık olduğu görüldü (Resim 1a). Bunun üzerine hasta opere edilerek STRATOS sistemi çıkarıldı(Resim 1b) ve hasta şifa ile taburcu edildi (Resim 1c). Bu sistemin kullanımı ile ilgili literatürde halen çok az tecrübe mevcut olup 10 yıllık uzun dönem takipleri ilgili pek bilgi bulunmamaktadır. Bu yüzden pektus tedavisinde bu sistemi kullanacak cerrahların hastaları uzun dönem takip

etmelerini ve kullanılan barların kırılma ihtimali olabileceğini akıllarında tutmalarını öneririz.

Anahtar Kelimeler: Pektus ekskavatum, Modifiye Rawitch yöntemi, Titanyum bar

Resim 1a-b-c

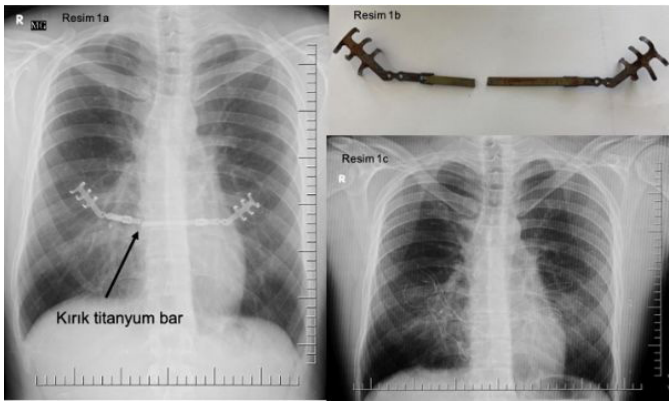

Resim 1a: Preoperatif PA Akciğer Filmi Resim 1b: Kırık Titanyum Bar Resim 1c: Postoperatif PA Akciğer Filmi

PB-118
Atipik seyirli aksesuar kosta

Merve Şengül İnan, Denizhan Kılınç, Hakan Işık,
Ersin Sapmaz, Alper Gözübüyük
SBÜ Gülhane Eğitim Araştırma Hastanesi, Göğüs Cerrahisi Kliniği, Ankara

Amaç: İntratorasik aksesuar kosta nadir görülen, genellikle asemptomatik olan ve radyolojik görüntülemelerde insidental olarak saptanan bir patolojidiri. İntratorasik aksesuar kosta genellikle vertebra veya kaburgadan orijin almakta olup, sıklıkla tek taraflı olarak karşımıza çıkar. Bu çalışmada semptomatik olan solda tek taraflı intratorasik kostası olan ilginç bir olguyu sunmayı amaçladık.

Olgu: Bilinen çölyak hastalığı olan, bir yıldır devan eden öksürük, sırt ağrısı ve dispne şikayetleri olan 18 yaşında kadın hasta, başvurduğu merkezde yapılan radyolojik tetkiklerinde toraks içi aksesuar kosta görülmesi üzerine tedavi amaçlı kliniğimize başvurdu. Hastanın çekilen toraks tomografisinde (bt) T6 vertebra korpusu lateral kısımından başlayan ve toraks içine uzanan aksesuar kosta izlendi. Klinik konseyimizde değerlendirilen ve kendisine cerrahi önerilen hasta ameliyatı kabul etti. Kliniğimiz tarafından torakotomi ile intratorasik aksesuar kosta parsiyel olarak rezeke edildi (Resim1). Postoperatif erken dönemden itibaren öksürük, sırt ağrısı ve dispne şikayetlerinin geçtiği, sadece insizyon yerinde ağrı hissetiği hasta tarafından ifade edildi. Postoperatif dönemde göğüs tüpünde hava kaçağı izlenmedi ve 2.günde göğüs tüpü sonlandırılarak taburcu edildi. Parsiyel rezeke edilen kosta, patolojik incelemede aksesuar kosta olarak raporlandı.

Sonuç: İntratorasik aksesuar kosta nadir görülen ve genellikle asemptomatik olan, çoğunlukla vertebralardan veya kaburgalardan köken aldığı düşünülen konjenital bir hastalıktır (3). Sıklıkla asemptomatik olan bu patoloji genellikle insidental olarak tanı alır. Akciğer grafisi ile de farkedilebildiği gibi özellikle 3 boyutlu Bt ile değerlendirmek tanı ve cerrahi açısından çok yardımcı olur. Hastalarda görüntülemelerde basitten komplekse doğru bir yol izlenmeli ve semptom veren aksesuar kaburgalarda cerrahi seçenek düşünülmelidir.

Anahtar Kelimeler: aksesur kosta, göğüs duvarı, konjenital

Resim 1

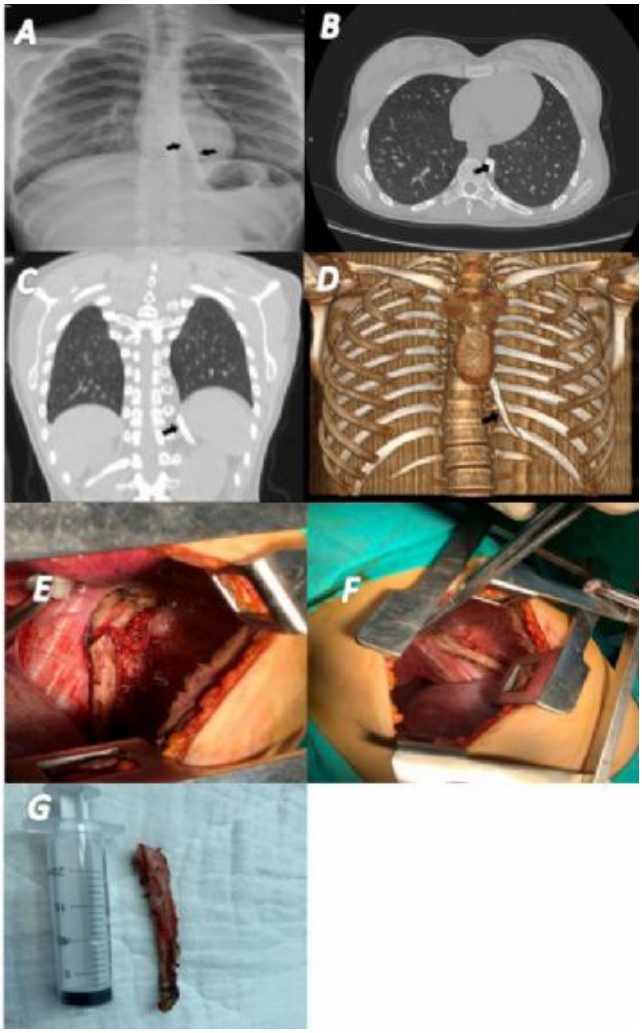

A, Solda T6 vertebra lateral kenarında lokalize aksesuar kosta (ok) posteroanterior göğüs grafisi. B, Aksesuar torasik kostanın (ok) BT akciğer parankim penceresi görüntüsü. C, Aksesuar torasik kostanın (ok) BT koronal penceresinde görüntüsü. D, Anormal torasik kostanın (ok) 3 boyutlu BT kemik penceresi görüntüsü. E, Aksesuar kosta intraoperatif görüntüsü (ok). F, Aksesuar kostanın vertebrakostal bileşkesi(ok). G, Parsiyel olarak rezeke edilen aksesuar kosta

PB-119
Ateşli silah yaralanması sonrası gelişen kosta osteomyelitinin VAC ile tedavisi

Yücel Akkaş
Ankara Şehir Hastanesi, Göğüs Cerrahisi Ana Bilim Dalı, Ankara

Amaç: VAC (Vakum yardımlı kapama) tedavisi yaraya kontrollü negatif basınç uygulayarak o bölgedeki kan akımını arttırıp granülasyon dokusu oluşumunu hızlandırarak yaranın kolay kapanmasını sağlayan bir yöntemdir. Biz de olgumuzda ateşli silah yaralanmasına bağlı oluşan kosta osteomyelitinin VAC ile yapılan başarılı tedavisini sunmak istedik.

Olgu: Yirmibeş yaşında erkek hasta 6 ay önce intihar amaçlı ateşli silahla yaralanmış. Dış merkezde batın yaralanması nedeniyle laparotomi operasyonu geçirmiş. Operasyondan sonra 6 ay geçmesine rağmen sol 8.interkostal aralık ön axiller hat hizasındaki kurşun giriş deliğinden pürülan akıntı nedeniyle kliniğimize başvurdu. Kliniğimizde önce akıntıdan kültür ve kültüre uygun antibiyotik başlandıktan sonra yara debridmanı ve sol 9. kostanın osteomyelit olan bölümü parsiyel olarak eksize edildi. Ardından hastaya 5 seans 3 günde bir olmak üzere VAC tedavisi uygulandı. Kostanın parsiyel çıkarılması sonucunda yara yatağında derin bir boşluk oluşmuştu. 5 VAC seansı sonrası yara yatağında kanlanmanın artması sonucu artan granülasyon dokusu ile küçülme görüldü. Yara kültüründe üreme olmadığı görülünce yara primer olarak kapatıldı. Primer sütürasyondan 3 ay sonra yara tamamen komplikasyonsuz olarak kapandı.

Sonuç: VAC tedavisi ateşli silah yaralanmasına bağlı kosta osteomyelitinde sepsisi önlemesi, bakteriyel yükü azaltması, yara kavitesini küçültmesi ve hastanede yatış süresini kısaltmasından dolayı güvenle kullanılabilir.

Anahtar Kelimeler: VAC, Ateşli silah yaralanması, Osteomyelit

Resim 1

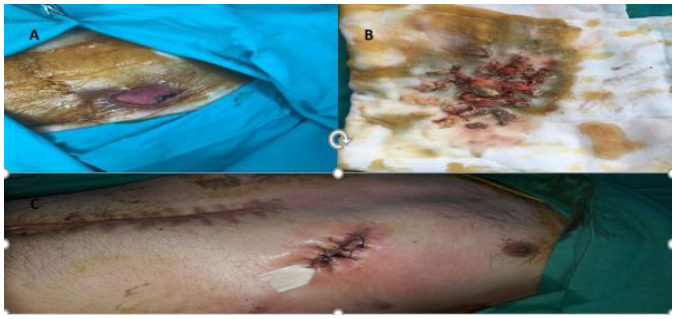

Resim 1: Debride edilen ve kostanın parsiyel rezeke edildiği yara yatağının görüntüsü (1A), Debride ve eksize edilen enfekte doku ve kemik parçalarının görüntüsü (1B), Primer sütüre edilen yaranın görüntüsü (1C)

PB-121
Kronik bir göğüs ağrısı varlığında tanınız ne olabilir ?: İlginç bir kistik nodül

Halil Şen, Hüseyin Yıldıran, Atilla Can
Selçuk Üniversitesi Tıp Fakültesi Göğüs Cerrahisi Anabilim Dalı, Konya

Amaç: Nörofibromatozis tip 1; herediter, otozomal dominant geçiş gösteren nörokutanöz bir sendromdur. Genellikle vücutta yaygın nörofibromlar, deri pigmentasyonu artışı (cafe-au latte lekeleri) ve sıklıkla sinir sistemi tümörleri eşlik etmektedir. Nörofibromlar; Schwann hücrelerinden, perinöral hücrelerden ve fibroblastlardan köken alan sinir kılıfı kökenli tümörlerdir. Bu olguda sağ hemitoraks 8 ile 10. kot seviyesinde interkostal sinir trasesine uyan, hastanın günlük yaşamını etkileyen, çok şiddetli ağrıya sebep olan nörofibroma olgusu sunulmaktadır.

Olgu: Sistemik olarak sağlıklı 27 yaşında kadın hasta analjezik tedavisi ve fizik tedavi uygulamaları ile azalmayan şiddetli sağ yan ağrısı şikayeti ile kliniğimize başvurdu. Alınan toraks bilgisayarlı tomografisinde sağ T9-T10 seviyesinde paravertebral bölgede 18x10 mm lezyon tespit edildi. Akciğer-mediasten MR görüntülemesinde lezyonun kistik yapıda olduğu görüldü. Hasta sağ VATS yaklaşımı ile opere edildi. Ameliyat sırasında 9. interkostal aralık seviyesinde paravertebral bölgede kistik lezyon olduğu ve interkostal sinirden köken aldığı gözlendi.Lezyonun total eksizyonu yapıldı. Postop erken dönemde hastanın şiddetli ağrılarından tamamen kurtulduğu görüldü. Patolojik incelemesi nörofibroma olarak değerlendirildi. Sol gluteal bölgede cafe-au-latte lekeleri olması ve anne-baba akraba evliliği olması nedeniyle Nörofibromatozis tip-1 açısından araştırılmaktadır.
Sonuç: Bu olgu sunumunda şiddetli sağ yan ağrısı şikayeti olan medikal tedaviden ve fizik tedavi uygulamalarından fayda görmeyen hastanın kistik yapıda gözlenen intratorasik ekstrapulmoner lezyonunun eksizyonu sonrasında ağrılarından tamamen kurtulduğu görülmüştür. Aynı zamanda patolojik olarak nörofibroma tanısı konulması ve nörofibromatozis tip-1 kriterleri ile uyumlu ek kriterlerin olması nedeniyle altta yatan herediter bir sendromun araştırılması sağlanmıştır.

Anahtar Kelimeler: Nörofibroma, VATS, ağrı

PB-122
Çok nadir görülen göğüs duvarı benign neoplazmı: non-ossifying fibroma

Serda Kambur Metin, Merve Karaşal, Sipan Bilek, Mustafa Akyıl, Selami Volkan Baysungur
S.B.Ü Süreyyapaşa Göğüs Hastalıkları ve Göğüs Cerrahisi Eğitim ve Araştırma Hastanesi, Göğüs Cerrahisi, İstanbul

Amaç: Non-Ossifying Fibroma (NOFs) genellikle çocukluk çağı ve adolesan dönemde görülen asemptomatik seyreden benign bir kemik tümörüdür. Bu yazımızda oldukça nadir gözlenen göğüs duvarı non-ossifying fibroma tespit edilen

oldumuzu sunacağız.

Olgu: 23 yaş erkek hasta işe giriş muayenesi sırasında çekilen akciğer grafisinde sağ üst zonda görülen lezyon nedeniyle ileri tetkik edilmesi açısından tarafımıza yönlendirildi. Hastanın planlanan pet/sintigrafisinin sağ 6-7. interkostal aralıkta 7. kota invaze görünümde plevrayı tutan 3x2 cm (suv/max: 4,36) hipermetabolik kitle olarak yorumlanması üzerine torakotomi ile kot rezeksiyonu planlandı. Operasyon sırasında sağ 6. ve 7. kot üzerinde akciğere invazyon göstermeyen 3x3 cm kitle gözlendi. Cerrahi sınırlar salim bırakılacak şekilde 6. ve 7. kot rezeke edildi. Taburculuk sonrası hastanın nihai patoloji raporu non-ossifying fibroma olarak raporlandı.

Sonuç: Non-ossifiying fibroma insidansı 2-15 yaş arası çocuklarda %40 ila %50 arasındadır ve erkek çocuklarda kızlara göre iki kat fazla gözlenir. Çoğunlukla asemptomatik seyreder ve radyolojik görüntülemelerde insidental olarak tespit edilir ancak daha büyük lezyonlarda potolojik kırıklara yol açarak ağrıya sebep olmaktadır. Shimal ve ark. serilerinde tüm stres kırıklarının %6 sında altında non-ossifiying fibrom olduğunu belirtmiştir. Ayrıca Błaz ve ark. çalışmasında non-ossifiying fibrom ie takip edilen hastaların %3,6 sında stres kırığı tespit edildiğini belirtmiştir. Pet/Ct ise 2.5 sud/max dan düşük tutulumlarda NOF için tanıda değerlidir. Sud/max 2.5 üzerinde olan tutulumlarda NOF yerine osteosarkom, kondrosarkom, Ewing sarkomu veya lenfoma gibi daha agresif bir tümör tiplerini dışlamak gerekir. Kot tutulumu oldukça nadirdir. Sonuç olarak toraks duvarı yerleşimi olan genç hastalarda Pet/Ct de yüksek tutulumu da olsa NOF gibi benign lezyonlar daima ayırıcı tanıda düşünülmelidir.

Anahtar Kelimeler: non-ossifiying fibrom, kot rezeksiyonu, benign lezyon

PET/CT ve peroperatif lezyon görüntüsü

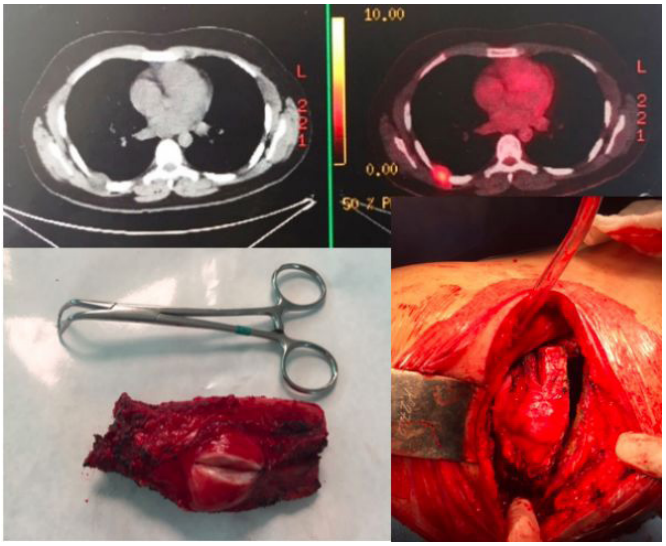

PB-123
Göğüs duvarında apse oluşturan göğüs duvarı tüberkülozu

Osman Cemil Akdemir, Abdülaziz Kök, Süleyman Ceyhan, Sedat Ziyade, Ömer Soysal
Bezmialem Vakıf Üniversitesi Tıp Fakültesi Göğüs Cerrahisi Anabilim Dalı

Giriş: Göğüs duvarı tüberkülozu nadirdir ve göğüs duvarında piyojenik apse veya göğüs duvarı tümörü olarak ortaya çıkar. Tanı ve tedavide cerrahinin yeri hala tartışmalıdır.

Olgu: Sırt bölgesinde giderek büyüyen ağrılı şişlik şikayetiyle başvuran 28 yaşında erkek hasta bir yıl önce sağ plevral effüzyon geçirmiş. Muayenede sırt bölgesinde, kas içinde, ağrılı ve kızarık apse mevcuttu. BT'de sağ hemitoraks duvarında kaslar içerisinde ve intermusküler alanlarda multipl, büyüğü 75x27 mm kolleksiyonlar izlendi. Genel anestezi altında yoğun püy ve nekrotik debris içeren apse drene edildi, debridman yapıldı ve biyopsiler alındı. Patoloji nekroz alanları içeren kronik granülomatöz enflamatuvar reaksiyon ve kültürde "mycobacterium tuberculosis complex" üremesi oldu. Anti tb tedavi ile düzeldi. Postoperatif 18. ayda sorunsuz takip altındadır.

Sonuç: Göğüs duvarı tüberkülozu; göğüs duvarında dev apse oluşturabilir, cerrahi müdahale ve histopatolojik inceleme tedavi için ve tanıyı doğrulamak için genellikle gereklidir. Asıl tedavi anti-tüberküloz ilaç tedavisi olup, cerrahi müdahale ek tedavi sağlamaktadır.

Anahtar Kelimeler: tüberküloz, göğüs duvarı, soğuk apse

Resim 1

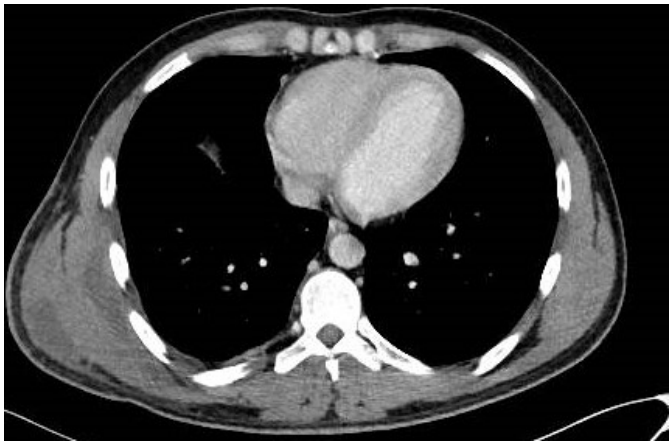

sağda ciltaltında ve kas planlarınınaltında apse formasyonları

PB-124
Künt travmaya bağlı akciğer herniasyonunun şekil hafızalı nitinol alaşımlı kosta plağı ve prolen mesh ile tamiri

Yücel Akkaş, Anıl Gökçe, Bülent Koçer
Ankara Şehir Hastanesi, Göğüs Cerrahisi Ana Bilim Dalı, Ankara

Amaç: İnterkostal akciğer herniasyonları şiddetli travmlar sonucu gelişen nadir olarak gelişir. Herninin büyüklüğüne göre cerrahi veya takip kararı verilir. Bu olgumuzda biz inek tepmesi sonucu oluşan akciğer herniasyonunun şekil hafızalı nitinol alaşımlı kosta plağı ve prolen mesh ile tamirini bildirmek istedik.

Olgu: Ellisekiz yaşında bayan hasta acil servise inek tepmesi sonucu göğüs ağrısı şikayeti ile başvuruyor. Hastanın fizik muayenesinde sol göğüs duvarında lateralde 10.11. kaburga hizasında nefes alıp vermekle ve öksürmekle akciğer herniasyonuna ait bulgu saptanıyor. Ardından yapılan radyolojik inceleme sonucunda solda multipl kot fraktürü görüldü ama hemopnömotoraks görülmedi. 3 boyutlu bilgisayarlı toraks tomografisinde solda 10. kotun ve 11. kotun 2 yerden parçalı kırık olduğu ve herniasyonunda 10. interkostal aralıktan olduğu görüldü. Akciğer herniasyonu nedeniyle operasyona alındı. Operasyonda cilt cilt altı kesisi sonrası interkostal aralığın açık olduğu ve akciğerin bu bölgeden herniye olduğu görüdü. Operasyonda 11. kotun boşta olan uç kısmı parsiyel rezeke edildi. 10. ve 11. kotun aşırı deplase parçaları şekil hafızalı nitinol plakla stabilize edildi. 2 kot arasındaki boşluk toraksa 1 adet toraks tüpü konulduktan sonra prolen mesh ile kapatıldı. Operasyon sonrası 3. gün göğüs tüpü çekilen hasta postop 4. gün sorunsuz olarak taburcu edildi. Postop 6. ay kontrolünde yara yerinde ve radyolojik görüntülemesinde herhangibir problemi yoktu.
Sonuç: Künt travma sonucu oluşan akciğer herniasyonlarında herniasyona eşlik eden aşırı deplase kaburga kırıklarında şekil hafızalı nitinol alaşımlı kot plağı ile stabilizasyon ve prolen mesh ile herni tamiri güvenle uygulanabilir.

Anahtar Kelimeler: Künt travma, akciğer herniasyonu, göğüs duvarı rekonstrüksiyonu

Resim 1

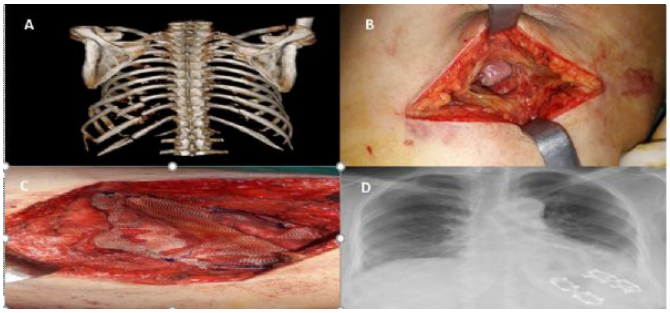

Resmi 1: 3 boyutlu bilgisayarlı tomografide parçalı kaburga kırıklarının görüntüsü(1A), herniye bölgenin cerrahi görüntüsü (1B), herninin prolen mesh ile kapatıldıktan sonraki görüntüsü (1C), postop 6 ay sonraki posteroanterior akciğer grafisinin görüntüsü (1D).

PB-125
Çocukluk çağı göğüs duvarı hamartomu

Gamze Gül Tiryaki[1], Sezer Aslan[1], Esra Yamansavcı Şirzai[2], Tunç Laçin[1]
[1]Marmara Üniversitesi, Pendik Eğitim ve Araştırma Hastanesi, Göğüs Cerrahisi ABD, İstanbul
[2]Sağlık Bilimleri Üniversitesi Dr Suat Seren Göğüs hastalıkları ve Cerrahisi Eğitim ve Araştırma Hastanesi, İzmir

Amaç: Göğüs duvarı hamartomu nadir görülen benign bir lezyondur. Prognoz cerrahi rezeksiyon sonrası çok iyidir.

Olgu: 13 aylık erkek hasta sağ göğüs ön duvarında gelişen deformite ile polikliniğimize başvurdu. Çekilen toraks BT de sağ 2. Kostada ekspansil büyüyen kitle lezyon görülmesi üzerine bu bölgeden insizyonel biyopsi yapıldı. Biyopsi sonucu kartilaj üreten mezenkimal tümöral proliferasyon olarak öğrenildi. Cerrahi rezeksiyona karar verildi ve sağ 2. Kosta ile beraber kitle rezeksiyonu tamamlandı. Göğüs duvarı rekonstrüksiyonu 1 adet titanyum bar ile tamamlandı. Hasta postop 4. Gün taburcu edildi. Patoloji sonucu göğüs duvarı hamartomu olarak öğrenildi. Hasta postop 14. Ayında problemsiz bir şekilde görüldü.

Sonuç: Göğüs duvarı hamartomları çocukluk çağında çok nadir görülen kemik lezyonlarıdır. Tedavisi cerrahi rezeksiyondur.

Anahtar Kelimeler: göğüs duvarı, hamartoma

Radyolojik görüntü

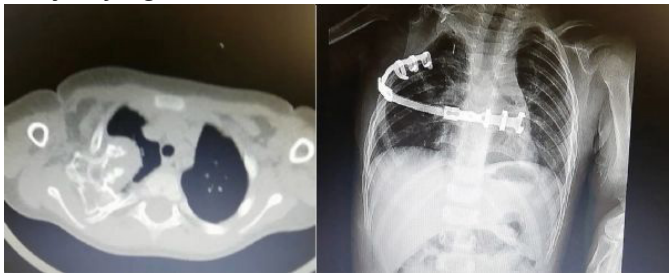

Preop Toraks BT ve postop ACPA görüntüsü

PB-127
Antikoagulant kullanımına bağlı gelişen spontan göğüs duvarı hematomu olguları

Argün Kış, Gökhan Öztürk, Ümit Aydoğmuş
Pamukkale Üniversitesi Tıp Fakültesi, Göğüs Cerrahisi Anabilim Dalı, Denizli

Amaç: Antikoagulan ve antiagregan ilaçlar günümüzde geniş kullanım endikasyonları nedeniyle sıkça kullanılmaktadır. Bu ilaçlara bağlı olarak gelişen komplikasyonların en sık görüleni kanamadır. Yaklaşık olarak %5 oranında hemorajik komplikasyon gelişmektedir. Spontan kas kanaması ve buna bağlı hematom ise nadir bir yan etkidir.Kliniğimize toraks duvarında hematom nedeniyle refere edilen 1 kadın 6 erkek

toplam 7 hasta incelendi.

Olgu: Ortalama yaş 73 (51-87). Hastaların hepsinde antikoagulan veya antiagregan kullanım öyküsü mevcuttu. İki hasta kalp kapak replasmanı sonrası postoperatif dönemde, iki hasta atriyal fibrilasyon nedeni ile 1 hasta periferik arter hastalığı, 1 hasta pelvis kırığı nedeniyle profilaktik olarak, bir hasta da pulmoner tromboemboli sebebiyle antitrombotik tedavi almakta idi. Genel durumu kötü olan pulmoner emboli hastası hariç hepsi opere edildi. Profilaktik antikoagulan kullanan hasta dışındakiler immobil ve genel durumu orta olan hastalardı. Hiç birinde majör travma hikayesi yoktu. Koagulasyon parametreleri normal sınırlarda idi. Bir hastada aynı zamanda aplastik anemi nedeniyle trombositopeni mevcuttu. Hematom tahliyesi ve drenajı takiben hemovak dren yerleştirilerek, sıkı bandaj uygulandı Postoperatif dönemde komplikasyon yaşanmadı.

Sonuç: İmmobil ve genel durumu bozuk, kas güçsüzlüğü nedeniyle, gereksinimleri için yardıma ihtiyacı olan hastalarda yatakta pozisyon verilmesi yahut ayağa kaldırılmaları esnasında göğüs duvarına olan minör bir travmanın tetikleyici bir etkisi olmaktadır. Frajil damar yapısı ve antikoagulant kullanımı nedeniyle kanamaya meyilli olan bu hastalarda hemoraji meydana gelmektedir. Hematom gelişmesi durumunda büyüklüğüne bağlı olarak takip ve palyatif tedavi seçeneği de göz ardı edilmemelidir. Ancak cerrahi drenajın faydası olduğunu düşünmekteyiz.

Anahtar Kelimeler: Antikoagulan, Göğüs duvarı, Hematom

Hastalardan bazılarının tomografi görüntüleri

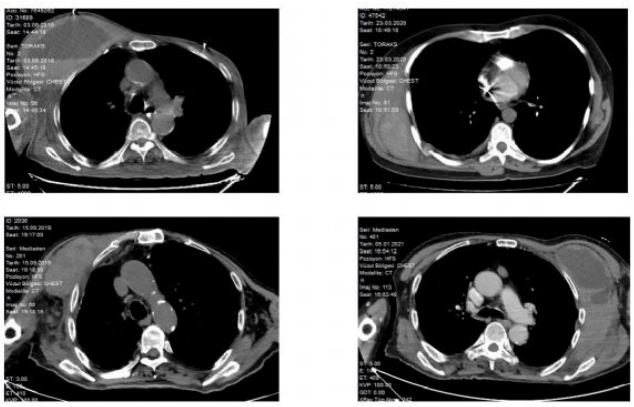

PB-128
Kosta Tümörü Rezeksiyonu Sonrası Plazmasitom Saptanan Üç Olgu

Hasan Yavuz, Ahmet Kayahan Tekneci, Tevfik İlker Akçam, Kutsal Turhan
Ege Üniversitesi Tıp Fakültesi, Göğüs Cerrahisi Anabilim Dalı, İzmir

Amaç: Plazma hücreli neoplazmalar, multipl myelom, ekstramedüller plazmasitom ve kemiğin soliter plazmasitomu olmak üzere üç kategoriye ayrılırlar. Soliter plazmasitom(SP) tüm plazma hücre neoplazmalarının %5'inden azını oluşturur ve çoğunlukla omurgada, pelviste, kostalarda ve nadiren sternumda görülür. Bu çalışmada kosta tümörü rezeksiyonu uygulanan, patolojik inceleme ile plazmasitom saptanan üç olguyu sunuyoruz.

Olgu: Olgu-1: Yan ağrısı nedeniyle tetkik edilen 40 yaşında erkek olgunun toraks tomografisinde sağ 6. kostada 40mm çapta ekspansil özellikte kitle izlendi(Resim-1a).Olguya parsiyel kot rezeksiyonu uygulandı. Çıkarılan materyalin patolojik inceleme sonucu ''plazmasitom'' olarak raporlandı. İleri inceleme amaçlı yapılan tetkiklerinde kemik iliği biyopsisi uygulanan olgunun patolojik inceleme sonucu normosellüler olarak bildirilmesi üzerine olgu kemiğin soliter plazmasitoması olarak değerlendirildi.

Olgu-2: Sol göğüs ağrısı nedeniyle tetkik edilen 66 yaşında erkek olgunun toraks tomografisinde sol 7.kostada 4cm ekspansil kitle saptandı(Resim1b). PET-BT'sinde sol 7. kostada izlenen lezyonun FDG tutulumu:5.8 olarak raporlandı.Parsiyel kot rezeksiyonu uygulanan olguda; patolojik inceleme sonucu ''plazmasitom'' olarak raporlandı. Kemik iliği biyopsisi ile değerlendirilerek Myelom tanısı alan olgu 2 kür kemoterapi sonrası kök hücre nakli ile tedavi edildi.

Olgu-3:53 yaşında kadın olgunun toraks tomografisinde sağ 4.kosta kostovertebral bileşkede 3cm ekspansil lezyon (Resim-1c) izlenmesi üzerine PET/BT ile değerlendirilen olguda lezyonun FDG tutulumu:7.8 olarak raporlandı. Uygun cerrahi sınır bırakılarak rezeksiyon uygulanan lezyonun patolojik inceleme sonucu ''plazmasitom'' olarak bildirildi. Yapılan kemik iliği biyopsisi ile myelom tanısı alan olguya 1 kür kemoterapi sonrası kök hücre nakli uygulandı.

Sonuç: Kemik ve özellikle tek bir kostada görülen SP nadir bir hastalıktır. Esas olarak dorsolomber vertebralarda görülür, kosta tutulumu nadirdir. SP ve multipl miyelom arasındaki ilişki net olmasa da, SP multipl myelom için bir prezentasyon şekli olabileceği için, kosta tümörü rezeksiyonu ile plazmositom saptanan olguların multipl myelom açısından tetkik ve takip edilmesi uygun olacaktır.

Anahtar Kelimeler: Myelom, Plazmositom, Parsiyel Kosta Rezeksiyonu

Resim 1a, Resim 1b, Resim 1c

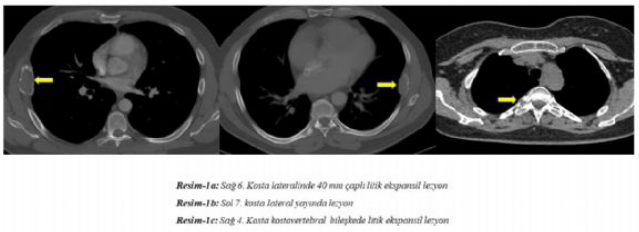

Resim-1a: Sağ 6. Kosta lateralinde 40 mm çaplı litik ekspansil lezyon
Resim-1b: Sol 7. kosta lateral yayında lezyon
Resim-1c: Sağ 4. Kosta kostovertebral bileşkede litik ekspansil lezyon

Resim 1

sağ 5. kot posteriorda kot lizisine neden olan lezyon

PB-129
Kotta Langerhans hücreli histiyositozis

Osman Cemil Akdemir, Süleyman Ceyhan, Abdülaziz Kök, Sedat Ziyade, Ömer Soysal
Bezmialem Vakıf Üniversitesi Tıp Fakültesi Göğüs Cerrahisi Anabilim Dalı

Giriş: Langerhans hücreli histiositozis, sıklıkla bir veya daha fazla odakta osteolitik kemik lezyonuyla karakterize, patogenezi tam bilinmeyen nadir bir histiositik hastalıktır. En sık kemikler tutulmakla birlikte, cilt, lenf nodları, karaciğer, dalak, oral mukoza, akciğer, merkezi sinir sistemi, hastalığın diğer hedef bölgelerdir. Kesin tanısı, etkilenen dokunun patolojik incelemesi iledir. Prognoz sıklıkla mükemmeldir, bununla beraber, ''risk organları'' olan hematopoetik sistem, karaciğer ve/veya dalak tutulumu olması durumunda ise kötüdür. Çoğu hastada konvansiyonel tedaviler başarılıdır.

Olgu: Yirmi iki yaşında erkek hastada, sırt ağrısı şikayeti nedeniyle çekilen toraks BT'de; sağ 5. Kotta, 4 cm'lik litik ekspansil lezyon izlendi. Tru-cut biyopsi sonucu langerhans hücreli histiyositoz gelmiş. Torakotomi yapıldı. Lezyonun önden 5 cm temiz sınır ile, 5. ve 4. interkostal aralık yumuşak dokular ve 5. kot kesildi. Yarım santimlik bir parça ön cerrahi sınır olarak ayrıca çıkarıldı. Posteriorda 5. kot, eklemden dezartiküle edildi. Kitle anblok olarak çıkarıldı. Göğüs duvarı defekti prolen mesh ile onarıldı. Patoloji sonucu eozinofilik granülom (langerhans hücreli histiyositoz) olarak bildirildi. Tümör çapı 4,5x2,5 cm; tümörün medüller alanda ve çevre çizgili kas dokusunda nodüler ve infiltratif patern gösterdiği, superior cerrahi sınırda fokal bir alanda sınıra bitişik olduğu raporlandı. Operasyon lojuna adjuvan radyoterapi uygulandı. Postoperatif 2. yılında nükssüz takip altındadır.

Sonuç: Lokal langerhans hücreli histiyozis benign seyirlidir. Sadece kotta olan formda, geniş rezeksiyon küratif olur.

Anahtar Kelimeler: göğüs duvarı tümörü, kot tümörü, histiyositozis

PB-130
Göğüs duvarı yerleşimli nodüler fasiit

Damla Hasgül[1], Abdulkerim Bayülgen[1], Rabia Bozdoğan Arpacı[2], Mehmet Oğuz Köksel[1], Sungur Selim Sinan[1]
[1]Mersin Üniversitesi Hastanesi, Göğüs Cerrahisi Ana Bilim dalı, Mersin
[2]Mersin Üniversitesi Hastanesi, Patoloji Ana Bilim dalı, Mersin

Nodüler fasiit ilk olarak miyofibroblastların proliferasyonuna bağlı subkütan psödosarkomatöz fibromatozis olarak tanımlanmış olan, nadir benign bir yumuşak doku tümörüdür. Genellikle 20-50 yaşlar arasında görülüp, yaklaşık 4-8 hafta içerisinde hızlı bir şekilde büyümekte; bu yönleriyle sarkom ile karışabilmektedirler. Çocukluk çağında sıklıkla baş boyun bölgesinde görülürken erişkinlerde genellikle üst ekstremite ve gövde gibi lokalizasyonlarda karşımıza çıkmaktadır. Kesin etyolojisi tam olarak bilinmemekle birlikte, travma veya lokal iritasyona bağlı olabileceği düşünülmektedir. Yumuşak doku kaynaklı tümörlerin tanısında, görüntüleme yöntemlerine bakıldığında Magnetik Rezonans(MR) ve Bilgisayarlı Tomografi(BT) yöntemlerinde lezyonların çok çeşitli boyutlarda görülebileceği, subkutanöz, intramusküler, fasiyal yerleşimli olabileceği, lezyon konturlarının yuvarlak, oval, lobüle veya düzensiz sınırlı olabileceği bildirilmiştir. Görüntüleme özellikleri spesifik olmadığı için ayırıcı tanıda çok sayıda yumuşak doku kaynaklı lezyon bulunmaktadır. Bu nedenle tanıda histopatolojik inceleme önem kazanmaktadır. Nodüler fasiit tanısı konulduktan sonra agresif cerrahilerden korunmak ve lokal eksizyon genellikle uygun tedavidir ve rekürrensin son derece nadir olduğu bildirilmektedir. Bu çalışmada toraks sağ anterolateralinde oluşan yavaş olarak büyüyen kitle şikayetiyle başvuran ve özgeçmişinde herhangi bir özellik bulunmayan, 33 yaşındaki erkek hastamızı sunmayı amaçladık. Fizik muayenede sağ 7-8.kotlar ön aksiller hat kesişiminde kas dokusu içerisinde yerleşimli yaklaşık 2 cm boyutunda sert, immobil kitle mevcut idi. Kitleden USG eşliğinde iğne biyopsisi alındı. Biyopsi sonucu iğsi hücreli mezenkimal neoplazm olarak raporlandı. Cerrahi rezeksiyon sonrasında histopatolojik

inceleme sonucu fibroblastik myofibroblastik tümör, nodüler fasiit olarak bildirildi. Sonuç olarak nadir görülen bu yumuşak doku tümörü klinik olarak sarkomlara benzerliği nedeniyle ayırıcı tanıda akılda tutulmalıdır ve tanı için histopatolojik ve immünohistokimyasal değerlendirme yapılmalıdır.

Anahtar Kelimeler: Göğüs duvarı lezyonları, Nodüler Fasiit, Sarkom

PET BT'de sağ 7-8.kosta anterolateralinde yumuşak doku dansitesinde kas planları arasında 16 mm boyutunda hipermetabolik nodül izlenmektedir.(Ok)

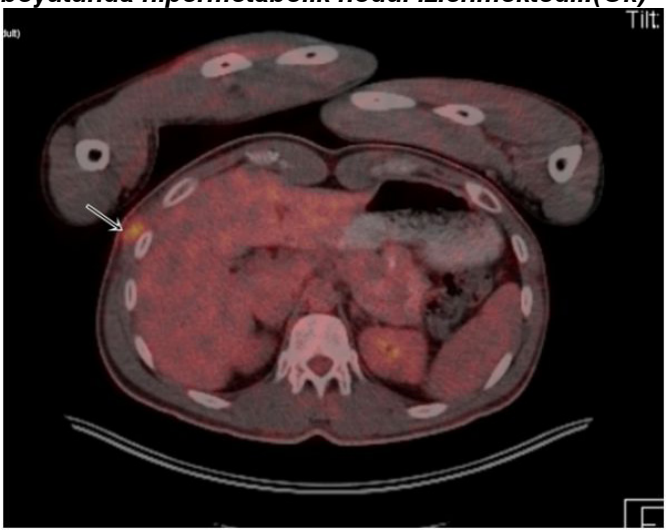

PB-131
Çocukta Ewing Sarkomu› nda kot rezeksiyonu ile lokal kontrol

Abdülaziz Kök[1], Osman Cemil Akdemir[1], Süleyman Ceyhan[1], Sedat Ziyade[1], Ömer Soysal[1], Fatma Betül Çakır[2]
[1]Bezmialem Vakıf Üniversitesi Tıp Fakültesi Göğüs Cerrahisi Anabilim Dalı
[2]Bezmialem Vakıf Üniversitesi Tıp Fakültesi Çocuk Hematoloji-Onkoloji Bilim Dalı

Giriş: Ewing sarkomunda, kaynak hücre birçok hücreye farklılaşabilme yeteneği olan bir mezenkimal kök hücre ya da erken primitif nöroektodermal hücredir. Nöral kaynaklı olduğunu da düşünülmektedir. Çoğunlukla kemiğin farklılaşmamış tümörü olarak ortaya çıkmasına rağmen yumuşak dokulardan da köken alabilmektedir, ekstraosseöz Ewing sarkomu. Kemik orijinli tümörlerin yaklaşık %70'i santral aksisten köken alırken, bunların da %60' ının göğüs duvarı bölgesinden kaynaklandığı bildirilmektedir. Tanı anında %25 olguda uzak metastaz mevcuttur. Sağkalımı olumsuz yönde etkileyen en önemli prognostik faktörler metastatik hastalığın varlığı ve primer tümörün tam olarak çıkartılamamasıdır. Bu olgu, metastazı olmayan bir primer kot kaynaklı Ewing sarkomu vakasının, kot rezeksiyonu ve kemoterapi ile halen remisyonda olması nedeniyle sunulmuştur. **Olgu:** On yaşında kız hasta dış merkezde sağ 9.kostada Ewing sarkom tanısı almış (Resim 1). Hastanın 4 kür KT sonrası çekilen BT'de çok iyi cevaplı olduğu görülerek, cerrahisi planlandı. Posterolateral torakotomi pozisyonunda sağ 9. kosta, interkostal kas dokularını da içine alacak şekilde güvenli sınırlarla rezeke edildi. Patolojisinde tümör cerrahi sınır negatif olmasına rağmen, canlı tümör oranı yüksek olduğundan, multidisipliner tümör konseyinde radyoterapi endikasyonu konuldu. Beraberinde 1 yıllık KT tedavisine devam edildi. Halen kot rezeksiyonu sonrası 18 aydır nükssüz olarak takip edilmektedir.

Sonuç: Ewing sarkomunda; lokal kontrol, tanı veya sistemik tedavinin takibi için uygun olgularda kot rezeksiyonu yapılabilir.

Anahtar Kelimeler: ewing, göğüs duvarı, kot rezeksiyonu

Resim 1

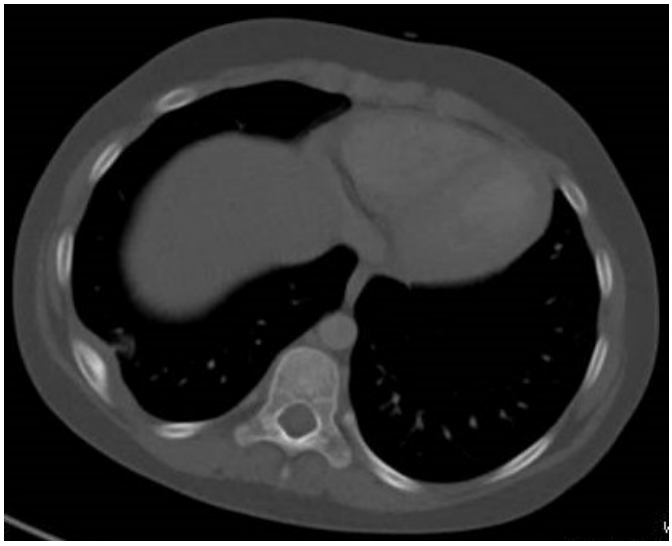

göğüs duvarı kaynaklı lezyon

PB-132
Göğüs duvarı kaynaklı dev kondrosarkomda radikal cerrahi

Ahmet Sami Bayram, Eylem Yentürk, Tolga Evrim Sevinç, Hüseyin Melek, Elçin Süleymanov, Gizem Gedikoğlu, Kerem Gündoğan, Cengiz Gebitekin
Uludağ Üniversitesi Tıp Fakültesi, Göğüs Cerrahisi Ana Bilim Dalı, Bursa

Amaç: En sık rastlanan primer malign göğüs duvarı tümörleri arasında ilk sırada kondrosarkom bulunmaktadır. Sağ göğüste ağrılı şişlik yakınması sonrası yapılan kontrollerde kondrosarkom tanısı alan 52 yaşındaki erkek olgumuzu tartışıyoruz.

Olgu: Olgumuzun PET BT incelemesinde meme cildini invaze eden, içinde yer yer ametabolik kısımlar gözlenen ve multilobüle hipermetabolik (SUVmax: 5,2-6,5) kitle saptandı. Yapılan tru-cut biyopsi sonrası grade 2 kondrosarkom tanısı aldı. Tümöre 4-6 kostaların anterior yüzünden meme ile birlikte en-blok olarak geniş rezeksiyon uygulandı. Defekt alanı politetrafluoroetilen içerikli mesh ile rekonstrükte edildi. Plastik cerrahi ekibi tarafından rezeksiyon sahasına sol pektoral kası içeren miyofasyokutan flep getirilerek cerrahi tamamlandı. Çıkarılan tümörün histopatolojik sonucu cerrahi sınırları negatif olan grade 2 kondrosarkom olarak geldi. Cerrahi sonrası dönemde kemoradyoterapi alan hastamız, nüks olmaksızın birinci yıl takiplerine devam etmektedir. Yayınlarda grade 2 veya üstü geniş cerrahi rezeksiyon gerektiren kondrosarkomlarda 10 yıllık sağ kalım oranı %92 ve lokal nüks oranı %4 bulunmuştur. Kondrosarkomların nispeten radyasyona dirençli olduğu bilinmektedir. Yeterli cerrahi sınır bırakılarak yapılan rezeksiyonlarda rekurrens insidansı %6'dır. Olgumuz yüksek dereceli bir kondrosarkom olduğu için cerrahi sonrası kemoradyoterapi ile desteklenmiştir.

Sonuç: Bu tip vakalara yapılan doğru cerrahi küratif sonuçlar sağlayabilir. Yüksek dereceli kondrosarkomlarda geniş rezeksiyon en önemli sağ kalım faktörünü oluşturmaktadır.

Anahtar Kelimeler: Göğüs Duvarı, Kondrosarkom, Mastektomi

Resim

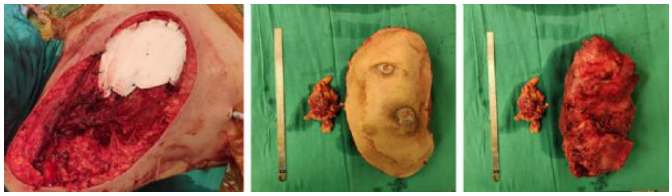

Göğüs duvarı rezeksiyonu sonrası

PB-133
Göğüs Duvarının Nadir Bir Tümörü: Anjiomatozis

Mehmet Çetin[1], İlteriş Türk[2], Ebru Sayılır Güven[2], Funda Demirağ[3], Pınar Bıçakçıoğlu[2]
[1]SB Niğde Eğitim ve Araştırma Hastanesi, Göğüs Cerrahisi Kliniği
[2]SBÜ Ankara Atatürk Göğüs Hastalıkları ve Göğüs Cerrahisi EAH, Göğüs Cerrahisi Kliniği
[3]SBÜ Ankara Atatürk Göğüs Hastalıkları ve Göğüs Cerrahisi EAH, Patoloji Kliniği

Amaç: Anjiomatozis ilk 2 dekatta sık görülen ve meme, kemik, retina gibi bütün yumuşak dokuları etkileyebilen benign bir vasküler patolojidir. Oldukça nadir bir tümördür ve benign olmasına rağmen cerrahi sonrası %90'a yakın nüks görülmektedir.

Olgu: 1 aydır devam eden karın ağrısı yakınması olan 46 yaş kadın hastanın çekilen abdomen bilgisayarlı tomografisinde (BT) kesit alanına giren sol paravertebral bölgede toraks duvarı yumuşak doku dansitesi saptanması üzerine kliniğimize yönlendirildi. Pozitron emiyon tomografisinde T9-11 vertebra sol lateralinde izlenen ve 10-11. interkostal aralıktan paraspinal kas yapılarına uzanım da gösteren 70X27 mm lezyonun SUVmax:4,02 değerine sahip olduğu görüldü. Transtorasik ince iğne biyopsisi sonucu az sayıda iğsi hücre içeren fibroadipöz doku örneği olarak tanımlandı. Hastaya sol torakotomi ile eksplorasyon yapıldığında paravertebral alandan kotlara ilerleyen, frozen section için alınan biyopside dahi oldukça kanamalı bir lezyonla karşılaşıldı. Frozen section incelemesinde benign-malign ayrımı yapılamadı. Geniş toraks duvarı rezeksiyonu kararı alındı. Lezyonun aortadan çok sayıda kollateral dal aldığı görüldü ve eksizyon esnasında bu dallar bağlandı. 9,10 ve 11. Kotlar dezartriküle edilerek toraks duvarı rezeksiyonu ve rekonstrüksiyon yapıldı. Patolojik incelemede mitoz ve nekroz izlenmeyen, çevre fibroadipöz dokuya invazyon gösteren lezyonda CD31 ve CD34 ile pozitif boyanma görüldü (Resim 1). Kotlarda invazyon bulgusu izlenmedi. Bu bulgularla tanı anjiomatozis olarak doğrulandı. Hasta taburculuk sonrası 3. yılında nüks olmadan izlenmektedir.

Sonuç: Anjiomatozis oldukça nadir görülen, preoperatif tanısal işlemlerle sonuç alınamayan, benign olmasına rağmen sık nüks izlenen ve invaziv davranış gösteren bir tümördür. Bu nedenle temel tedavi yaklaşımı olarak preoperatif embolizasyon sonrası geniş sınırlarla cerrahi rezeksiyon ve sonrasında yakın takip önerilmektedir.

Anahtar Kelimeler: anjiomatozis, embolizasyon, göğüs duvarı

Eksize edilen kitle lezyonu

PB-134
Göğüs Duvarı, Batın Duvarı ve Kolda Nüks Multipl Agresif Fibromatozis Olgusu

Memduh Salih Çifcibaşı[1], Gökberk Güler[2], Merve Ekinci[2], Gizem Özçıbık[2], Akif Turna[2]
[1]Çanakkale Onsekiz Mart Üniversitesi Tıp Fakültesi, Çanakkale
[2]İstanbul Üniversitesi-Cerrahpaşa Cerrahpaşa Tıp Fakültesi, Göğüs Cerrahisi Ana Bilim Dalı, İstanbul

Amaç: Agresif fibromatozis (AF); muskuloaponeurotik yapılardan kaynaklanan, nadir görülen bir yumuşak doku tümörüdür. Tam olarak çıkarılsa dahi çıkarıldığı yer de veya çıkarıldığı yere yakın yerler de tekrarlayabilen bu tümör de rezeksiyon sonrası nüks olduğunda; tekrar rezeksiyon önerilmektedir.

Olgu: Daha önce uterus ve meme cerrahisi operasyonu geçirmiş 45 yaşında kadın hasta, sağ göğsünde şişlik şikayetiyle Ocak 2014'te kliniğimize başvurdu. Yapılan tetkikler ve alınan biyopsi sonucunda hastaya AF tanısı koyuldu ve operasyon yapıldı. Hastaya 38 seans radyoterapi verildi. Ardından Şubat 2016'da izlenen kitle çıkarıldı. Patolojik incelemesi yine AF olduğu yönündeydi. Mart 2016'da sol torakoabdominal kitlenin genel cerrahi ekibiyle rezeksiyonu yapıldı. Patolojisi AF, cerrahi sınırlar salim olarak raporlandı. Ardından hasta, 38 seans radyoterapi aldı. Nisan 2021'de hasta sağ kol ağrısı şikayetiyle kliniğimize başvurdu. Sağ omuza çekilen manyetik rezonans görüntülemede; sağ kolun proksimalinde 25x15mm, yoğun kontrast tutan, AF olarak düşünülen lezyon izlendi. Bunun üzerine sağda toraks ve abdomen üzerindeki lezyonlara tarafımızca; sağ koldaki kitleye ise plastik-rekonstrüktif cerrahiyle birlikte kitle eksizyonu ve rekonstrüksiyon yapıldı. Böylece hastaya toplam 7 yılda 8 bölgeden rezeksiyon yapılmış oldu. Hasta son ameliyattan sonra tekrar radyoterapiye yönlendirildi. Sonuncu ameliyatından 1 ay sonra hasta nükssüz olarak takip edilmektedir.

Sonuç: Son 7 yılda toplam 8 bölgeden rezeksiyon yapılan olgumuza ve literatür verilerine dayanarak agresif fibromatozisli hastalarda geniş eksizyonun, adjuvan radyoterapinin, düzenli takibin ve çıkan kitlelerin rezeksiyonu ile lokal radyoterapinin hastalığın tedavisinin başarısında rolünün büyük olduğunu düşünüyoruz.

Anahtar Kelimeler: Desmoid tümör, geniş eksizyon, radyoterapi

Resim 1a,b,c

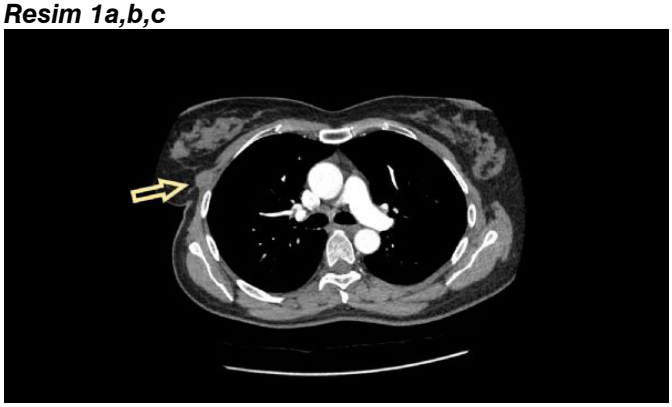

1a)Hastanın Nisan 2021 tarihi başvurusunda çekilen sağ üst ekstremite MR koronal kesitinde triceps kasının medialindeli kitle 1b,c)Hastanın Nisan 2021 tarihli başvurusunda çekilen toraks BT'sinin aksiyal ve koronal kesitlerinde sağ retropektoral alanda gözlenen nüks kitle

PB-135
Servikal uzanım gösteren mediastinal neurofibrom ve cerrahi tedavisi:

Egemen Döner[1], Melek Kezban Gürbüz[2], Erhan Durceylan[1], Ahmet Enes Arıkan[1]
[1]Osmangazi Üniversitesi Tıp Fakültesi Göğüs Cerrahisi Ana Bilim Dalı, Eskişehir
[2]Osmangazi Üniversitesi Tıp Fakültesi Kulak Burun Boğaz Ana Bilim Dalı, Eskişehir

Amaç: Nörofibrom, neoplastik schwann hücrelerine ek olarak fibroblast, mast hücresi, akson ve perinöral hücreler dahil olmak üzere diğer hücre bileşenlerinin bir karışımını içeren iyi huylu bir periferik sinir kılıfı tümörüdür (1) Yazımızda, servikal bölgeden ön-orta mediastene uzanım gösteren ve ek olarak sağ hemitoraks lateralinde yerleşimli nörofibrom olgusu ve cerrahi tedavi şeklini paylaşmayı amaçladık

Olgu: 27 yaşında erkek hasta çalıştığı kurumda yapılan sağlık kontrolü sırasında akciğer grafisinde mediastinal ve plevral patolojik görünüm saptanması üzerine ileri tetkik amacı ile kliniğimize yönlendirildi. Hastanın çekilen toraks bilgisayarlı tomografisinde alt servikal bölgeden sağ üst paratrakeal alan ve orta mediastene dek uzanım gösteren 38x44x82 mm boyutunda lezyon ek olarak sağ 2. İnterkostal aralıkta 30x46 mm boyutunda lezyon izlendi. Hastaya servikal bölgeden yapılan biyopsi sonucu nörofibrom lehine yorumlanan hasta kulak burun boğaz kliniği ile konsülte edilrek ortak cerrahi

kararı alındı. Sevikal yaklaşımla başlanan cerrahi işlem ile boyundan mediastene uzanım gösteren kitle lezyonu total olarak çıkarıldı. Sağ hemitorakstaki lezyon aynı seansta videotorakoskopik olarak çıkarıldı. Hasta postoperatif 3. günüde göğüs tüpü çekilerek taburcu edildi. Postoperatif patoloji sonucu servikal-mediastinal lezyon için hibrid sinir kılıfı tümörü (schwannom+nörofibrom), sağ hemitorakstaki lezyon için ise nörofibrom olarak yorumlandı.

Sonuç: Olgumuzda olduğu gibi farklı anatomik bölgeler uzanım gösteren nörofibromların tedavisi cerrahlar için genellikle zorlayıcı olmaktadır (2). Böyle vakalarda multidisipliner yaklaşım komplet rezeksiyon için gereklidir.

Anahtar Kelimeler: nörofibroma, mediastinal kitle

Resim 1

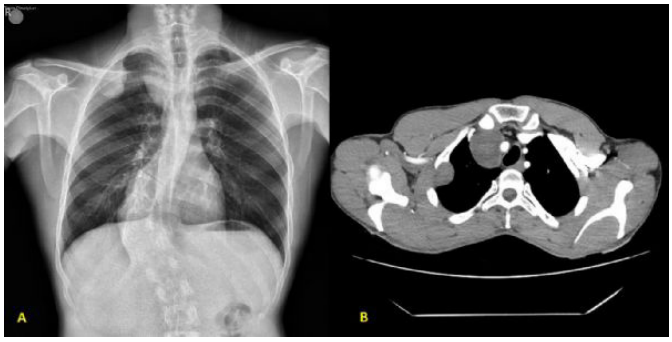

A. Mediastinal ve sağ plevral tabanlı lezyonu gösteren PA akc grafisi B. Servikal uzanımlı mediastinal kitle ve sağ plevral tabanlı kitleyi gösteren bilgisayarlı tomografi görüntüsü

PB-136
Timik Hiperplazili Myastenia Gravis Hastaları için Subksifoidal Uni-port Timektomi: Uzun Dönem Takip

Ulukan Cenal, Eyad Al Masri, Bassam Redwan, Katina Nikolova, Christian Begher, Buckhard Thiel, Volkan Kösek
Göğüs Cerrahisi Kliniği, Klinikum Westfalen, Standort Klinik am Park, Lünen, Almanya

Amaç: Geçen yüzyıl boyunca timektomi Miyastenia Gravis tedavisi için standart bir prosedür olmuştur. Bu tedavideki yenilik; yeni bir cerrahi girişim ve timektominin timik hiperplazide semptomları iyileştirebileceğinin farkına varılmasıdır.

Olgu: Jeneralize Miyastenia Gravis tanılı 47 yaşındaki kadın hasta sağ mediastinal yerleşimli timoma / timik hiperplazi tanısı ile kliniğimize başvurdu. Multidisipliner görüşme sonucu ameliyat kararı verildi ve hastaya tek port subksifoidal timektomi uygulandı. Timus loju ve her iki timus boynuzu bu insiyondan rezeke edildi. Klasik sternotomiden vazgeçilerek toraks drenleri de aynı insizyondan yerleştirildi. Hasta post-op 1.günde servise alınan hastanın toraks drenleri post-op 3. günde çıkarıldı. Ameliyat sonrası 5. günde hasta ağrı kesici ilaç kullanmaksızın taburcu edildi. Histolojik incelemede timolipom saptandı. Post-op 3.ay kontrolünde Miyastenia Gravise bağlı semptomlarında belirgin bir iyileşme gözlendi ve ilaçların dozları önemli ölçüde azaltıldı. Yutma bozukluğu, çift görme ve pitoz gibi bazı klinik semptomlar tamamen ortadan kayboldu. Merdiven çıkma ve bisiklete binme gibi günlük aktititeler klinik şikayet olmaksızın gerçekleştirilebiliyor. Miyastenia Gravise bağlı bütün ilaçlar 12.ay kontrolunde tamamiyle kesildi. 24.ay kontrolünde medikal tedavi olmaksızın hiçbir semptoma rastlanmadı.

Sonuç: Minimal invaziv subksifoid tek portlu timektomi Miyasteni Gravisin multidisipliner tedavisi için güvenli, efektif ve kozmetik prosedürdür. Klinik semptomlarda bir iyileşmeye yol açabileceği için Miyastenia Gravis tedavisine kombine timik hiperplazi için de cerrahi endikasyon da verilmelidir.

Anahtar Kelimeler: Myastenia Gravis, Subksifoidal Uni-Port Timektomi, Timik Hiperplazi

PB-138
Ön mediastende tesadüfen saptanan maligniteyi taklit eden nadir bir tanı: Castleman Hastalığı

Halil Şen, Hüseyin Yıldıran, Atilla Can
Selçuk Üniversitesi Tıp Fakültesi Göğüs Cerrahisi Anabilim Dalı, Konya

Amaç: Ön mediastinal lezyonlar germ hücreli tümörler, timus bezi patolojileri, tiroid bezi patolojileri,lenfoid doku hastalıkları ve malign hastalıkların metastazları olarak değerlendirilebilir. Bu sunumda insidental olarak tespit edilen, malignite ön tanısıyla tetkik edilen ilginç bir ön mediasten lezyonunun sunulması amaçlanmıştır.

Olgu: Sistemik olarak sağlıklı, 25 yaşında, bisiklet kazası nedeniyle dış merkeze başvuran ve toraks bilgisayarlı tomografisinde ön mediastinal 40x28 mm boyutunda kitle tespit edilmesi sonucu kliniğimize yönlendirilen erkek hastada PET/BT görüntülemesinde FDG tutulumu görüldü. Suvmax:9,93 olarak ölçüldü. Timoma ön tanısıyla tetkikleri tamamlandıktan sonra sağ VATS ile lezyon total eksize edildi. Patolojik tanısı Castleman Hastalığı olarak raporlandı.

Sonuç: Castleman Hastalığı, etiyolojisi tam olarak bilinmeyen, nadir görülen bir sistemik inflamatuar hastalık olup genellikle baş-boyun ve axiller bölgedeki lenf nodlarının progresyonu ile ortaya çıkan ve lenf nodu biyopsisi ile tanı konulan benign bir hastalıktır. Bu olguda PET/BT görüntülemesinde FDG tutulumu gösteren kitle sağ VATS yaklaşımı ile sol plevra açılmadan videotorakoskopik olarak kitlenin eksizyonu yapılmıştır.

Anahtar Kelimeler: Castleman hastalığı, lenf nodu, VATS

PB-139
Nüks Mediyastinal Liposarkomada Tekrarlayan Cerrahi Doğru Seçenek midir?

Koray Dural[1], Berkant Özpolat[2], Nesimi Günal[3], Salih Kür[3], Ezgi Amioğlu[3]
[1]Ankara Ufuk Üniversitesi Tıp Fakültesi Göğüs Cerrahisi Anabilim Dalı,
[2]Ankara Güven Hastanesi Göğüs Cerrahisi Bölümü
[3]Kırıkkale Üniversitesi Tıp Fakültesi Göğüs Cerrahisi Anabilim Dalı,

Amaç: Nüks eden mediyastinal liposarkomada tedavi seçeneklerini literatür bilgisi eşliğinde tartışmak

Olgu: 16 yaşında kız çocuğu göğüs kafesi sol ön tarafta çıkıklık fark etmesi nedeniyle başvurusu sırasında çekilen akciğer grafisinde mediastinal genişleme ile başvurdu Komputarize tomografide sol hemitoraksı tama yakın dolduran 22.5x12.5x18.3 büyüklüğünde kitle lezyonu saptandı. Trucut biyopsi ile "iyi diferansiye mezenşimal tümör (liposarkoma?)" teşhisi konulan hastamıza sol anterolateral torakotomi yapıldı (kasım 2014) sol akciğeri baskılayan ön mediasten kaynaklı lezyon total çıkartıldı,patoloji "Miksoid Liposarkom Grade 1". 6 ay sonraki kontrol CT 'de patolojiye rastlanmadı. Takipte (12.2015)çekilen toraks CT nüks (3.5x4.2x5) gözlenmesi üzerine 02.2016 da ikinci operasyon yapıldı,patoloji "Miksoid Liposarkom Grade 1 " 05.2016 CT nüks yok,hasta il değişikliği nedeniyle takipten çıktı. 02.2020 göğüste baskı hissi toraks CT de nüks,üçüncü operasyon+6ay radyoterapi uygulandı,patoloji "Miksoid Liposarkom Grade 1".02.2021 CT mediyastende nüks gözlenmedi ancak batında biyopsi ile liposarkoma olduğu belirlenen metastatik lezyon saptandı operasyon planlandı.

Sonuç: Pubmed İngilizce literatürde 1971-2021 tarihleri arası "liposarkoma,mediastinal,recurrence" anahtar kelimelerle tarandığında toplam 82 yazı çıkmaktadır. Çıkarımlar;

1.Histolojik tiplemede well differentiated tip daha az nüks yapmakta,Dedifferentiated ve Myxoid daha kötü pleomorphic ve mixed için yeterli hasta yok.

2.Rezeksiyon uygulanmış hastalarda tekrar nüks 6.aydan sonraki zaman dilimlerinde daha sık. Uzun zaman sonrasında bile nüks gözlenme ihtimali olduğundan hasta yaşamı boyunca takip altında bulundurulmalıdır.

3.Nüks ML da en etkin tedavi tekrar cerrahi rezeksiyondur. Lezyonun büyüklüğüne yerleşimine bakmaksızın komplet cerrahi zorlanmalıdır. Kemoterapi ve radyoterapi etkin değildir. Nüks ML da cerrahi uygulanmayan vakalarda lezyonun basısıyla survey kısa olmaktadır

4.Cerrahi uygulanan ML da nükse yaş cinsiyet etkisiz, büyük boyutlu olanlarda nüks daha az?

Anahtar Kelimeler: Cerrahi, Mediyasten, Liposarkoma

Toraks CT

Cerrahi uygulanmış nüks mediyastinal liposarkoma

no	Lit no	Y-C	Boyut (cm)	patoloji	1.operasyon sonrası nüks(m)	Uygulama	2.op sonrası	sonuç
1	1	59 W	??	Well diferantation	96	ikinci cerrahi	96 m nüks üçüncü cerr	3 kez opere 1.den 16 y 6m 2.den 8 y 6 m
2	11	64 M	??	dedifferentiated	24	ikinci cerrahi	72 m nüks üçüncü cerr	3 kez opere 1.den 9 y 2.den 6 y
3	13	40 W	5	Well diferantation	36	ikinci cerrahi	1977 1980 n c 1982 n c 1986 n c 1988 n c 1989 n c 1990 n c 7 kez opere 3y s	1.den 14 y 2.den 11 y 1977-1991
4	3	75 M	10.5x9	Dedifferentiated	24	ikinci cerrahi	15 m nüks brakiterapi 4 m ex	1.den 43 m 2.den 19 m ex
5	4	63 M	24x22	belirtilmemiş	12	ikinci cerrahi	24 m nüks tedavi red 3 m ex	1.den 39 m 2.den 27 m ex
6	9	73 M	17	Well diferantation	72	ikinci cerrahi	36 m nüks yok	1.den 108 m 2.den 36 m
7	10	53 M	??	Mixed	60	ikinci cerrahi	15 m nüks yok	1.den 75 m 2.den 15 m
8	12	58 M	??	Well diferantation	20 yıl	ikinci cerrahi	36 m nüks yok	1.den 23 yıl 2.den 36 m
9	14	52 M	??	low grade	14 yıl	ikinci cerrahi	3 m nüks yok	1.den 14 y 3 m 2.den 3 m
10	16a	45 M	12x8	dedifferentiated	51	ikinci cerrahi	12 m nüks yok	1.den 63 m 2.den 12 m
11	16b	62 W	6.6x8x8	dedifferentiated	28	ikinci cerrahi	17 m nüks yok	1.den 45 m 2.den 17 m
12	16c	81 M	6.6x3	dedifferentiated	28	ikinci cerrahi	8 m nüks radyoterapi	1.den 36 m 2.den 8 m
13	35	29 W	28x22	mixoid	24	ikinci cerrahi	24 m nüks yok	1.den 48 m 2.den 24 m
14	2	54 M	30x50	dedifferentiated	6	kemoterapi	6 m nüks yok	1 den 12 m kemot 6 m
15	19	61 M	??	Well diferantation	20 yıl	radyoterapi	9 m nüks ex	1.den 20 y 9 m radyot 9 m ex
16	21	71 M	23	dedifferentiated	20	kemo-radyo-terapi	takip yok	takip yok
17	26	54 M	30x21	Well diferantation	18	tedavi yok	ex	1.den 18 m Ted yok ex
18	30	62 M	10	Mixed	8	kemoterapi	12 m ex	1.den 20 m Kemot ex
19	32	5 M	??	mixoid	10	tedavi yok	7 m ex	1.den 17 m Ted yok ex
20	43	68 M	17x13	mixoid	12	kemoterapi	3 m ex	1.den 15 m Kemot ex
21	57	17 M	30x14	mixoid	9	tedavi yok	9 m ex	1.den 9 m Ted yok ex

PB-140
Mediyastinal kitle: Koroner arter by-pass safen grefti psoudoanevrizması

Osman Cemil Akdemir[1], Abdülaziz Kök[1], Süleyman Ceyhan[1], Sedat Ziyade[1], Bekir İnan[2], Ömer Soysal[1]
[1]Bezmialem Vakıf Üniversitesi Tıp Fakültesi Göğüs Cerrahisi Anabilim Dalı
[2]Bezmialem Vakıf Üniversitesi Tıp Fakültesi Kalp-Damar Cerrahisi Anabilim Dalı

Giriş: Mediyastinal kitleler benign ve malign bir hastalıkların bir spekturmunu oluşturur. Koroner arter bypas grefti olarak safen çok sık kullanılır ve greft mediyastendedir. Greftin anevrizması olgusu sunulmuştur.

Olgu: Yetmiş beş yaşında erkek hasta öksürük ve göğüs ağrısı, 15 yıl önce koroner arter by-pass. Akciğer grafisinde ve BT'de sağda sağ atriyuma bası yapan 6x5 cm mediastinal kistik kitle izlendi. Torakotomi yapıldı. Mediastende orta lob parankimine yapışık, perikard üzerine oturmuş yaklaşık 10 cm çaplı sert kitlesel lezyon palpe edildi. Lezyona inferiordan ve superiordan iki adet arterin girdiği görüldü. Arter dallarının daha önceden yapılmış by-pass operasyonuna ait safen greft olduğu düşünüldü. Arter lezyondan ayrılamadı, eksplore edilmesi için ortadan ikiye ayrıldı, içinde bol miktarda trombüs olduğu görüldü. Her iki arter dönülmüştü, hematom boşaltılınca arteriyel kanama olduğu görüldü. Hastaya heparin yapılarak arterler klemplendi. Lezyonun psödoanevrizma olduğu kararı verildi. Yaralanmanın distaline fogarty kateter gönderildi ve içindeki trombüs temizlendi, arter üzerindeki defekte gore-tex greft parçasıyla patch plasty tamir yapıldı. klempler açıldıktan sonra damarın çalıştığı, distale pulsatil akım geçtiği görüldü. Postoperatif non-ST elevasyonlu miyokard infarktüsü gelişti. Takibinde düzeldi. Patoloji, organize/rekanalize trombüs kitlesi olarak bildirildi. 18. ayda sorunu yok.

Sonuç: Benign mediyasten kitlelerinde tanı ve aynı zamanda tedavi amaçla cerrahi düşünülmelidir. Çok nadiren bypas grefti ile ilgili bir kitle görülebilir.

Anahtar Kelimeler: koroner by-pass, mediyastinal anevrizma, mediyasten kitlesi

Resim 1

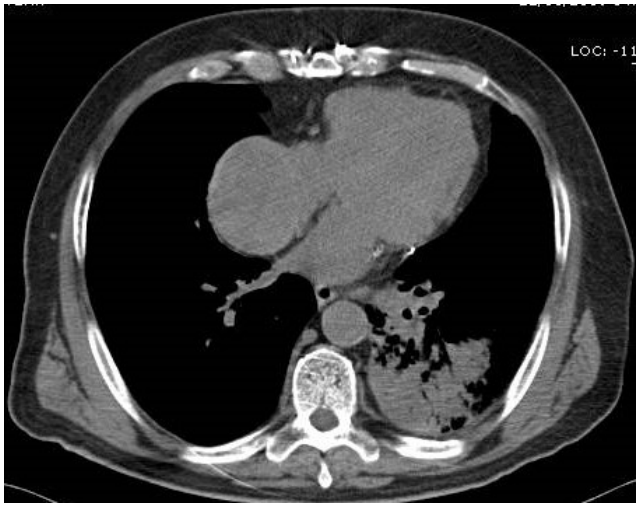

sağ parakardiyak kitle imajı

PB-141
İdiyopatik (immün) trombositopenik purpura tanılı hastada mediyastende Castleman Hastalığı

Abdülaziz Kök[1], Süleyman Ceyhan[1], Osman Cemil Akdemir[1], Sedat Ziyade[1], Güven Çetin[2], Ömer Soysal[1]
[1]Bezmialem Vakıf Üniversitesi Tıp Fakültesi Göğüs Cerrahisi Anabilim Dalı
[2]Bezmialem Vakıf Üniversitesi Tıp Fakültesi Hematoloji Bilim Dalı

Giriş: İmmün (idiopatik) trombositopenik purpura, trombositlere karşı oluşan otoantikorların trombositlerin yaşam sürelerini kısaltması sonucu gelişen ve trombositopeni ile seyreden edinsel bir hastalıktır. Castleman hastalığı ise, atipik lenfoproliferatif hastalık grubundadır. Anjiyofoliküler lenf nodu hiperplazisi, giant lenf nodu hiperplazisi, lenf nodu hamartomu, benign giant lenfoma olarak da adlandırılmaktadır. İdiopatik trombositopenik purpura ve Castleman hastalığı birlikteliği nadirdir. Bu nedenle sunulmuştur.

Olgu: İdiopatik trombositopenik purpura tanılı 31 yaşında kadın hastada tesadüfi toraks BT'de ön mediyastende 3 cm çaplı kitle ve PET-BT'de kitle suvmax: 4.9 saptandı. Sağ VATS ile lezyonun total eksizyonu kararı verildi. VATS ile komplet çıkarıldı. Postoperatif sorunu olmadı. Patoloji sonucu hyalen-vasküler tip castleman hastalığı ile uyumlu geldi. İmmünhistokimyasal çalışmada cd20 ile foliküler b, cd3 ile interfoliküler t lenfositlede boyanma izlendi. Postoperatif 2. yılında olan hastanın takiplerine hematoloji polikliniği tarafından sorunsuz olarak devam edilmektedir.

Sonuç: İmmün (idiopatik) trombositopenik purpura ve Castleman hastalığı hastalığı birlikteliği nadirdir ve bu birliktelik etyolojik faktörleri ve otoimmünite ile ilgili olabilir.

Anahtar Kelimeler: castleman, meditasten tümörü, trombositopenik purpura

Resim 1

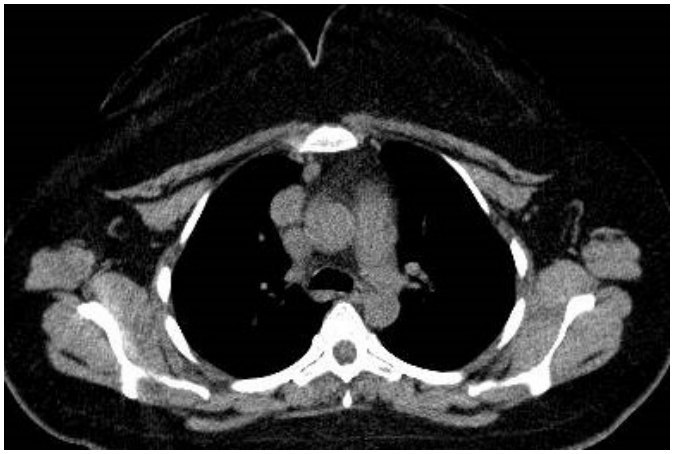

Sağ parakardiyak mediyastinal lezyon

PB-142
Pulmoner lenf nodu mukormikozisi

Arif Ateş, Hıdır Esme
Konya Şehir Hastanesi, Konya

Amaç: Literatürde çok nadir görülen pulmoner lenf nodu mukormikozisi olgumuzun diğer mukormikozis olgularından farklarını ve benzerliklerini paylaşmak.

Olgu: 51 yaşında erkek hasta göğüs ağrısı şikayeti ile başvurdu. Toraks bilgisayarlı görüntülemesinde aortopulmoner alanda paratrakeal alanda, hiluslarda milimetrik boyutlu lenf nodları ve subkarinal mesafeyi dolduran 35x30 mm boyutlarında ortalama 24 HU dansitede hipodens görünüm izlendi(Resim). Nekroze lenf nodu ya da malignite olarak değerlendirildi. Özgeçmişinde Tip 2 diyabetes mellitus olan, insülin ve oral antidiyabetik ilaç kullanan hastanın sigara kullanım öyküsü yoktu. Hastaya tanısal amaçlı Endobronşial Ultrasonografi (EBUS) yapıldı. 4L-11L-7 ve Sağ üst lob mukozasından biyopsiler alındı. Patoloji sonucu mukormikozis olarak raporlandı.Takiplerinde yüksek ateş olmadı. Genel durumu bozulmadı. Tanı konulduktan hemen sonra posakonazol tedavisi başlanan hastanın tedavisi ayaktan devam etti.

Sonuç: Mukormikozis nadir görülen ancak hayatı tehdit eden bir hastalıktır. Günümüzde diyabetes mellitus gibi immünsüpresyon yapılan komorbid hastalıkların giderek yaygınlaşması bu hastalığın da artışına neden olmaktadır. Erken dönemde hızlı tanı konulan ve erken tedavi uygulanan hastalarda klinik seyir tanısı gecikmiş vakalara göre daha iyi olmaktadır.

Anahtar Kelimeler: mukormikozis, pulmoner lenf nodu

Pulmoner lenf nodu mukormikozisi

PB-144
Kist hidatiği taklit eden Ganglionörom

Mustafa Kuzucuoğlu, Hasan Ersöz, Mehmet Ünal, Keramettin İbrahim Taylan
Katip Çelebi Üniversitesi Tıp Fakültesi, Göğüs Cerrahisi Ana Bilim Dalı, İzmir

Amaç: Ganglionörom, posterior mediastenin nispeten sık görülen bir tümörüdür. Ancak genellikle preoperatif görüntülemelerde posterior mediasten kaynaklı tümöral lezyon olarak tanımlanabildiği için peroperatif sürpriz ile karşılaşılma ihtimali düşüktür. Preoperatif Toraks Bilgisayarlı Tomografisi'nde (BT) kist hidatik lehine değerlendirilen dev lezyonun peroperatif tümoral kitle olarak saptanması üzerine olguyu sunmak istedik.

Olgu: Askerlik görevini yapmakta iken AC grafisinde sol hemitoraksta kitle saptanan 26 yaşında erkek hastanın ileri araştırma için çekilen Toraks BT'sinde kist hidatik ile uyumlu lezyon tanımlanarak tarafımıza refere edilmiş. Dev kist hidatik ön tanısı ile yapılan torakotomi sırasında ise dev tümöral lezyon saptanmış olup total eksizyon yapılmıştır. Kitlenin inen aort üzerinden ayrılırken kanama ile karşılaşılmış olup buradan dal aldığı gözlenmiştir. İntraspinal uzanım saptanmamıştır. Kati patoloji raporu "Ganglionörom" olarak sabitlenen olgu takibinin 3. ayında sağlıklı olarak takip edilmektedir.

Sonuç: Ganglionörom en iyi huylu nörojenik tümör olarak nitelendirilmektedir. Nadir olarak nöroblastomun regresyonu sonucu görülebilmektedir. İyi sınırlı ve kapsüllüdür. Genellikle paravertebral alanda dikdörtgene benzer yapıda saptanır. Total eksizyon yeterli olup ek tedavi gerektirmemektedir. Olguda dev kitle, kist hidatik lehine değerlendirilmiş olup nörojenik tümörler düşünülmemiştir. Komplikasyonlardan kaçınılması ve intraspinal uzanım gibi daha önce hazırlıklı olunması gereken durumlar açısından değerlendirilmesi için dev kitlelerde de gerekli ayrıntılı incelemenin yapılması gerektiğini düşünmekteyiz.

Anahtar Kelimeler: ganglionörom, mediasten, kist hidatik

Preoperatif Akciğer Grafi

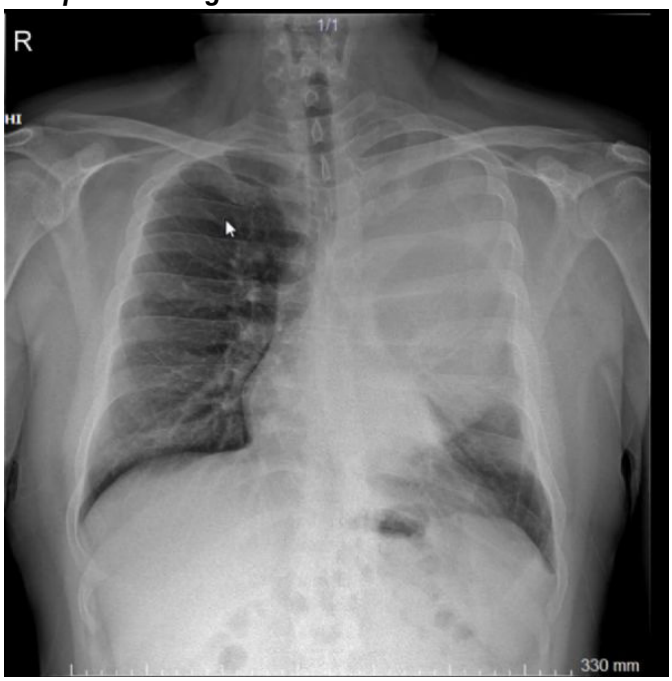

PB-145
Kardiyak bası yapan dev mediyastinal sinoviyal sarkom: Cerrahi tedavi ve komplet rezeksiyon zorlanmalıdır

Süleyman Ceyhan, Abdülaziz Kök, Osman Cemil Akdemir, Sedat Ziyade, Ömer Soysal
Bezmialem Vakıf Üniversitesi Tıp Fakültesi Göğüs Cerrahisi Anabilim Dalı

Giriş: Sarkomların tümünde olduğu gibi, mediyasten kökenli olanlarda da, komplet rezeksiyon tedavi planında birinci sıradadır. Komplet rezeksiyon uygulanabilmiş bir mediyastinal sinoviyal sarkom olgusu sunulmuştur.

Olgu: Kırk yedi yaşında kadın hasta 3-4 yıldır göğüs ağrısı, Covid-19 enfeksiyonu, toraks BT ve MR'da; inferıor vena cava ve sağ atriyuma bası yaptığı izlenen 148x106x96 mm, lobüle konturlu kistik-nekrotik solid kitle lezyonu mevcuttu. Tru-cut biyopsi, iğsi hücreli malign mezenkimal tümör geldi. Torakotomide, orta lobu total invaze etmiş,alt loba invaze, perikarda ve diyaframa invaze 15 cm çaplı hafif sert kitle izlendi. Diseksiyon sırasında kitle açıldı. Kitle nekrotik içeriği çıkarıldı. Orta lobektomi yapıldı. Perikard parsiyel eksize edildi. Perikarda invazyonu olan tümörün sağ atrium, sağ ventrikül, aort, vena kava inferior üzerindeki kısımları kalp damar cerrahisi desteği ile rezeke edildi. Diyafram parsiyel rezeke edildi. Makroskopik temiz sınırlarla, kalan kitle çıkarıldı. Mediastinal lenf nodu diseksiyonu yapıldı. Diyaframa prolen meş kondu. Postoperatif patoloji sonucu sinoviyal sarkom, histolojik grade 2 ve %50 nekroz alanları izlendi. Orta lob wedge sahasında, diyafragma ve perikard parsiyel rezeksiyon alanlarında cerrahi sınırlar negatif raporlandı. N1 ve N2 lenf nodları reaktif bildirildi. Adjuvan onkolojik tedavi ihtiyacı olmayan hasta postoperatif 6. ayda nükssüz takip altındadır. **Sonuç:** Mediyastinal sarkomlarda inrezektabl gibi gözükse de cerrahi şansı verilmelidir.

Anahtar Kelimeler: sinoviyal sarkom, mediyastinal tümör, komplet rezeksiyon

Resim 1

sağ hemitoraksta kalbe bası yapan dev kitle

PB-146
Dev mediaystinal kitle; Genel anestezi ile biyopsi esnasında kardiyak arrest gelişebilir

Abdülaziz Kök[1], Süleyman Ceyhan[1], Osman Cemil Akdemir[1], Sedat Ziyade[1], Yasin Ay[2], Ömer Soysal[1]
[1]Bezmialem Vakıf Üniversitesi Tıp Fakültesi Göğüs Cerrahisi Anabilim Dalı
[2]Bezmialem Vakıf Üniversitesi Tıp Fakültesi Kalp-Damar Cerrahisi Anabilim Dalı

Giriş: Özellikle ön mediyasten tümörleri çok büyük cesamete ulaşabilir. Tedavi planı için sıklıkla biyopsi gerekli olup, transtorasik ince iğne aspirasyon biyopsisi veya trukat biyopsi uygundur. Fakat bazen cerrahi açık biyopsi de gerekebilmektedir.

Olgu: Kırk dört yaşında kadın hastanın Covid-19 enfeksiyonu sonrası öksürük ve nefes darlığı şikayetinde artış olmuş, BT'de, anterior mediastende 155x130x77 mm dev kitlesel lezyon, perikardiyal sıvı, solda plevral sıvı izlendi. Mediyastinoskopi ile kitle biyopsisi ve plevral sıvı drenajı planlandı. Entübe edildi. Sol tüp torakostomi uygulandı ve 700 ml drenaj oldu. Hemen sonra desatüre oldu, bradikardi gelişti ve eksternal kalp masajına başlandı. Yaklaşık 10 dak. kalp

masajı yapıldı. Eş zamanlı olarak mediyan sternotomi yapıldı. Perikard açıldı. Hastanın tansiyonu ve nabzı düzeldi. Oksijen saturasyonu % 98 oldu. Bu arada ventriküler fibrilasyon gelişti. Defibrilatörle müdahale edildi, sinüs ritmine döndü. Kitlenin tüm mediyasteni ve solda perikardı tuttuğu izlendi. Kitle perikardla beraber eksize edildi. Postoperatif 20. günde exitus oldu. Patoloji; T-lenfoblastik lenfoma/lösemi olarak bildirildi. **Sonuç:** Dev ve özellikle ön mediyasten kitlelerinde, genel anestezi etkisi ile kitlenin kardiyak basısı artıp, hastada kardiyak arrest gelişebilir. Bu nedenle toraks bilgisayarlı tomografi eşliğinde biyopsi tercih edilmelidir. Açık biyopsi gerekirse, dikkatli olup, kardiyak instabilite durumunda, kitlenin komplet veya inkomplet eksizyonu ile kalp basısının kaldırılması uygundur.

Anahtar Kelimeler: lenfoma, perikard tamponadı, mediyastinal kitle

Resim 1

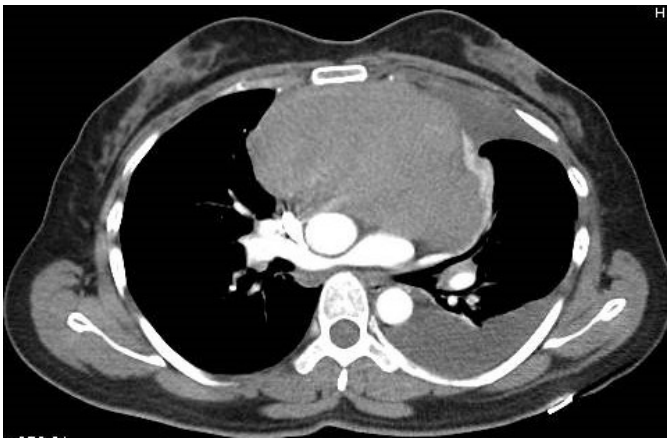

Mediyastinal vasküler yapıları ve kalbi ileri derecede komprese eden mediyastinal kitle ve sol plevral efüzyon

PB-147
Klinik Öngörünün Tanıda Önemi; Sekestrasyon mu, Lenfoma mı?: Olgu Sunumu

Fatmagül Demir, Ekber Şahin
Sivas Cumhuriyet Üniversitesi Tıp Fakültesi, Göğüs Cerrahisi Ana Bilim Dalı, Sivas

Amaç: Göğüs cerrahisi pratiğinde birçok durumda, radikal cerrahi kararı verilmeden önce doku örneklemesi yapılması gerekmektedir. Bunlardan biri de mediastinal kitlelerdir. Cerrahın aklında hastanın kliniği ile uyumlu mutlaka birkaç tanı vardır. Peki aklınızdaki tanılardan çok farklı, beklemediğiniz bir patoloji sonucuyla karşılaşırsanız ne yapmalısınız? Bu olgumuzda yaşanan böyle bir durumdan bahsederek, patoloji sonucuna nereye kadar güvenmemiz gerektiğini tartışmayı amaçladık.

Olgu: 26 yaşında ek hastalığı bulunmayan erkek hasta göğüs ağrısı şikayetiyle başvurdu. Çekilen Toraks BT'sinde anterior mediastende, içerisinde nekrotik alanların da izlendiği yaklaşık 10 cm boyutunda konglomerasyon gösteren kitle lezyonu görüldü. Bunun üzerine çekilen PET/CT'de konglomere görünümlü kitle ve mediastinal lenf nodlarında yüksek aktiviteli tutulum izlendi. Lezyonun ayırıcı tanısı için histopatolojik örnekleme amacıyla anterior mediastinotomi yapıldı. Patoloji sonucu pulmoner sekestrasyon olarak raporlandı. Konseyde tartışılan hastaya cerrahi kararı alındı ancak hastanın genç olması, lezyonun bulunduğu bölge ve sekestrasyona yönelik yapılan ek tetkiklerde bir bulgu elde edilmemiş olması nedeniyle, klinik deneyim ön planda tutularak patolojinin tekrar değerlendirilmesi istendi. Preparatlar başka bir merkeze gönderildi. Sonuç olarak hastaya Nodüler sklerozan Non hodgkin lenfoma tanısı konuldu. Sonrasında hastaya 4 kür ABVD kemoterapisi ve radyoterapi uygulandı. Tedaviden altı ay sonra çekilen kontrol PET CT de anterior mediastendeki lezyonun belirgin olarak regrese olduğu ve tüm mediastinal alanlardaki lenf nodlarının kaybolduğu görüldü. Kemoterapi sonrası tam metabolik yanıt sağlandığı izlendi.

Sonuç: Tanısal işlemler sonrasında gelen patolojik tanı, çoğu zaman hekimi tamamlayıcı cerrahi açısından doğru yönlendirmektedir. Ancak her durumda hekimin patolojik tanıyı klinik öngörüleri ile desteklemesi gerekmektedir. Klinik öngörüler ile örtüşmeyen tanılarda olaya şüpheci yaklaşmak, hastaları yapılacak gereksiz işlemlerden hatta oluşabilecek komplikasyonlardan koruyabilir.

Anahtar Kelimeler: sekestrasyon, lenfoma, klinik öngörü

Onkolojik pet ct

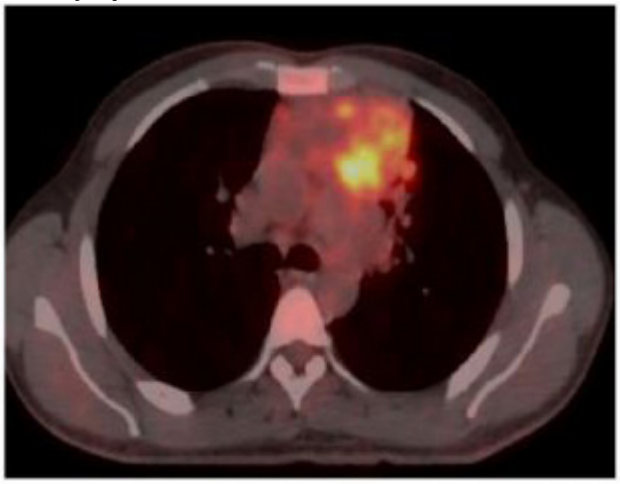

anterior mediastende konglomerasyon gösteren yüksek tutulumlu kitle lezyonu

PB-148
Firenik sinir sakrifiye edilerek eksizyonu sağlanan mediyastinal kistik matür teratom

Osman Cemil Akdemir[1], Süleyman Ceyhan[1], Abdülaziz Kök[1], Sedat Ziyade[1], Yasin Ay[2], Ömer Soysal[1]
[1]Bezmialem Vakıf Üniversitesi Tıp Fakültesi Göğüs Cerrahisi Anabilim Dalı
[2]Bezmialem Vakıf Üniversitesi Tıp Fakültesi Kalp-Damar Cerrahisi Anabilim Dalı

Giriş: Benign ön mediyastinal tümörlerden biri de matür teratomdur. Germ hücreli tümördür. Cerrahi tedavi öncesi biyopsi, komplet rezeke edilebilecek veya timoma ön tanılı olgularda uygulanmayabilir. Komplet rezeke edilmiş bir dev mediyastinal benign teratom olgusu sunulmuştur.

Olgu: Göğüs ağrısı ve nefes darlığı şikayetleriyle gelen 27 yaşında kadın hastanın akciğer grafisinde sol paramediastinal bölgede 8 cm çaplı düzensiz sınırlı opasite, toraks BT'sinde üst mediastende pulmoner trunkus'a bası oluşturan, 90x70 mm, yer yer kistik komponentler içeren kitle ve perikardiyal efüzyon saptandı. Ön planda timus kökenli bir malignite düşünülen hastaya sol torakotomi ile kitle eksizyonu planlandı. Torakotomide, ön-üst mediastenin tamamını kaplamış kitle, mediastinal plevraya, perikarta, anterior göğüs duvarına çok sıkı yapışıktı. İntraoperatif aksidental olarak subklavyen vende laserasyon gelişti ve 5/0 plejitli prolen sütür ile kanama yeri onarıldı. Firenik sinir kitlenin içindeydi, sakrifiye edildi ve sonuçta kitle en-blok olarak komplet çıkarıldı. Patoloji, matür kistik teratom olarak raporlandı. Çevre dokuda yabancı cisim reaksiyonu ve timik dokuya ait kalıntılar, yağlı doku içinde de reaktif lenf nodları olduğu bildirildi. Postoperatif 2. yılında olan hastanın kontrol akciğer grafisinde sol hemidiyafragma elevasyonu dışında patoloji yoktur.

Sonuç: Benign mediyastinal teratomların komplet rezeksiyonu zor olabilir. Bir taraf firenik sinir sakrifiye edilebilir.

Anahtar Kelimeler: mediyastinal kitle, matür teratom, firenik sinir

Resim 1

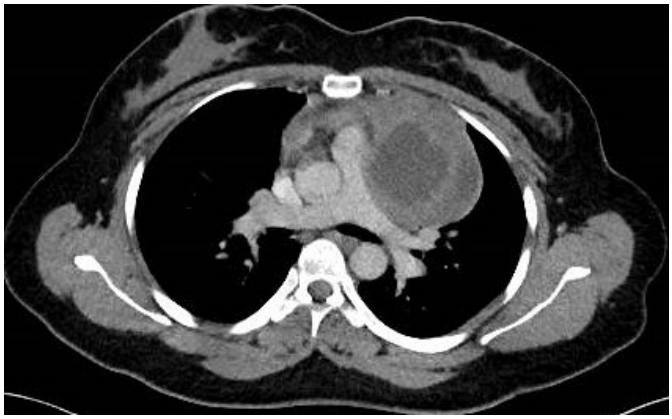

firenik sinir trasesi üzerinde mediyastinal yapılara bası oluşturan kitle

PB-149
Mediyastinal anaplastik kasrsinom

Abdülaziz Kök, Süleyman Ceyhan, Osman Cemil Akdemir, Sedat Ziyade, Ömer Soysal
Bezmialem Vakıf Üniversitesi Tıp Fakültesi Göğüs Cerrahisi Anabilim Dalı

Giriş: Anaplastik karsinom çok agresif bir kanser olup, 2 yıllık sağkalımı % 10, mediyan sağkalımı 2-5 aydır. Komplet rezeksiyon ve multimodal tedavi ile 5 yıllık sağ kalım % 50 olabilir. Fakat, organ rezeksiyonlarını da içeren geniş rezeksiyondan kaçınılmalı, trakeostomi için solunum sıkıntısı gelişmesi beklenmeli, profilaktik açılmamalıdır. Çoğunlukla tiroid kökenlidir.

Olgu: Öksürük, göğüs ağrısı şikayeti ile gelen 58 yaşında kadında toraks BT'de mediastende 10x7 cm ebadında, PET'te suvmax: 3.1, kitle izlendi. Torakotomide, ana pulmoner artere ve vena kavaya invaze olarak değerlendirildi. Frozen biyopsi, agresif malign tümör olarak raporlandı. KBB, tiroid anaplastik krsinoma benzemediğini ifade etti. Komplet rezeksiyon kararı verildi. Keskin ve künt diseksiyonlarla apikalden dönüldü ve vena kava boyunca pulmoner arter ve trakeadan sıyrıldı. Kalp damar cerrahisi desteği ile bu bölge tümör de komplet çıkarıldı. Patolojik tanısı, andiferansiye epitelyal tümör; timus kaynaklı veya sarkomatöz mezotelyoma veya tiroid anaplastik karsinomu olarak bildirildi. Postoperatif 3 kür karboplatin+paklitaksel kemoterapisi aldı. Takipte yaygın beyin metastazları gelişti. Mediyasten kitle bölgesine 54 gy, tüm beyin 30 gy radyoterapi verildi. Hasta ameliyattan yedi ay sonra kaybedildi.

Sonuç: Mediyastinal anaplastik karsinomda komplet rezeksiyon çok zordur. Yapılabilirse sağkalıma katkı sağlar.

Anahtar Kelimeler: mediyasten tümörü, anaplastik karsinom, komplet rezeksiyon

Resim 1

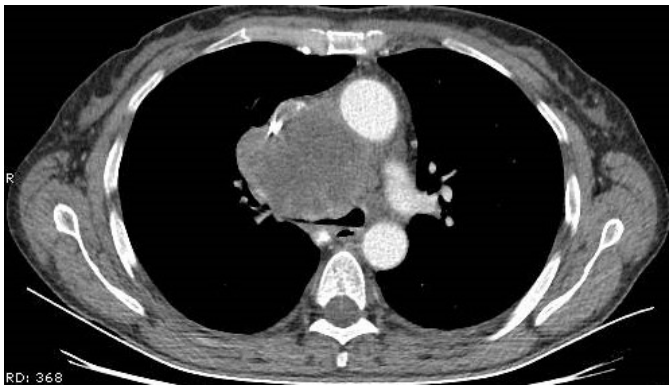

mediyastinal yapılara bası yapan tümör

PB-150
Mediastinal liposarkoma olgusu

Mahmut Yıldız, Funda Öz, İlyas Konuş, Metin Çelik, Edip Dedeoğlu, Fatih Meteroğlu
Dicle Üniversitesi, Göğüs Cerrahisi Ana Bilim Dalı, Diyarbakır

Amaç: Mediastinal liposarkomlar, tüm mediastinal tümörlerin %1'den azını oluşturan malign mezenkimal kaynaklı tümörlerdir. Bu sunumda primer ön mediasten yerleşimli liposarkom olgusu sunulacaktır.

Olgu: 41 yaşında kadın hasta göğüs ön yüzünde ağrı ve nefes darlığı şikâyeti ile polikliniğimize başvurdu. Akciğer grafisinde solda kalp gölgesinde silinmeye neden olan opasite artışı izlenmesi üzerine kontrastlı Toraks BT çekildi. Toraks BT'sinde ön mediastende, sağ ventriküle bası yapan 6x4 cm boyutunda yumuşak doku komponenti içeren kitlesel lezyon izlendi. Mediasten invazyonu açısından çekilen Toraks MR'ında invazyon bulgusu izlenmedi. Hastanın bakılan hemogram, biyokimya, AFP ve β-Hcg değerlerinde anormal bulguya rastlanmadı. Fizik muayenede anlamlı bulguya rastlanmadı. Özgeçmiş ve soygeçmişte özellik yoktu. Hastaya kitle eksizyonu planlanarak yatışı yapıldı. Premedikasyonun ardından biportal VATS tekniği ile kitle total eksize edildi. Hasta postop 3. gün taburcu edildi. Histopatolojik incelemenin sonucu atipik lipomatöz tümör/ iyi differansiye liposarkoma olarak bildirildi. Hasta nüks gelişmesinin önlenmesi amacıyla adjuvan radyoterapi verilmek üzere Onkoloji Polikliniğine yönlendirildi.

Sonuç: Liposarkomlar nadir görülen mediasten tümörleri olup kesin tedavisi cerrahi eksizyondur.

Anahtar Kelimeler: liposarkom, mediasten

Resim 1

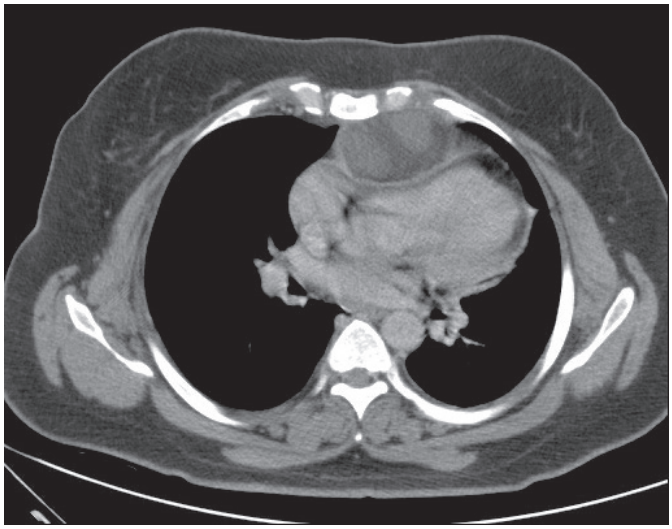

Toraks BT

PB-152
Dev mediyastinal matür teratom

Süleyman Ceyhan, Abdülaziz Kök, Osman Cemil Akdemir, Sedat Ziyade, Ömer Soysal
Bezmialem Vakıf Üniversitesi Tıp Fakültesi Göğüs Cerrahisi Anabilim Dalı

Giriş: Benign ön mediyastinal tümörlerden biri de matür teratomdur. Germ hücreli bir tümördür. Cerrahi tedavi öncesi biyopsi uygundur. Komplet rezeke edilmiş bir dev mediyastinal benign teratom olgusu sunulmuştur.

Olgu: Göğüs ağrısı ve öksürük şikayetleri olan 28 yaşında erkek hastanın akciğer grafisinde sol parakardiyak alanda 10-12 cm, toraks BT'de ön mediasteni dolduran 125x104x94 mm, içerisinde kistik alanlar ve kalsifikasyonlar bulunduran lobüle ve keskin kenarlı lezyon izlendi. Tru-cut biyopsi benign mezenkimal neoplazi geldi. Torakotomide, ön mediastende üst loba ve etrafa sıkı yapışık heterojen kitle palpe edildi. Keskin ve künt diseksiyonlarla firenik sinir korunarak kitle anblok ve komplet olarak eksize edildi. Patoloji sonucu, miyofibroblastik stromada geniş alanlarda tromboze ve konjesyone, yer yer vasküler papiller endotelyal proliferasyon gösteren damarlar, matür ve immatür kıkırdak, matür nöroglial doku, düz kas lifleri, kolumnar/silyalı epitel ile döşeli kistik yapılar ve tübül yapıları ile karakterli tümör (matür teratom) olarak bildirildi. Cerrahi sınırlar negatif olarak raporlandı. Kitleye bitişik akciğer parankimi ve tümör çevresinde atrofik timus parankimi izlendi. Postoperatif 4. Gün taburcu edildi. Takip altındadır.
Sonuç: Matür teratom benign bir ön mediyasten tümörüdür. Büyük cesamette olabilir. Rezeksiyon zor olabilir ve genellikle torakotomi uygun olmaktadır.

Anahtar Kelimeler: mediyastinal kitle, teratom, komplet rezeksiyon

Resim 1

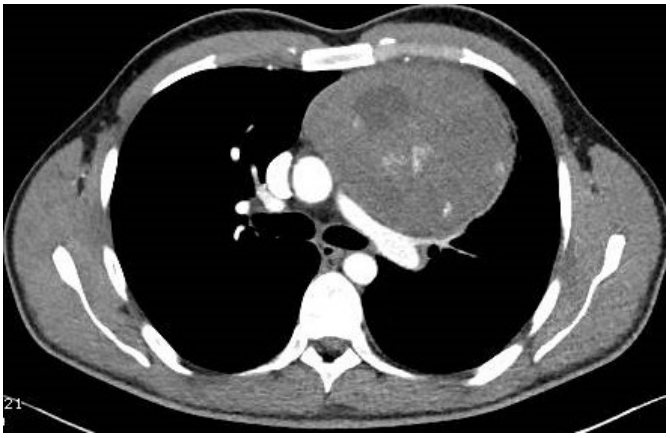

mediyastinal yapılara bası yapan sol anterior kitle

PB-153
Timomanın nadir bir alttipi "Mikronodüler Timoma"

Hasan Ersöz[1], Mustafa Kuzucuoğlu[1], Mehmet Ünal[1], Keramettin İbrahim Taylan[1], Mehmet Ali Uyaroğlu[2]
[1]Katip Çelebi Üniversitesi Tıp Fakültesi, Göğüs Cerrahisi Ana Bilim Dalı, İzmir
[2]Katip Çelebi Üniversitesi Tıp Fakültesi, Patoloji Ana Bilim Dalı, İzmir

Amaç: Mikronodüler Timoma (MNT) timus kaynaklı tümörlerin nadir bir alttipidir. Timik kistler ve sık görülen timoma tipleri ile birlikte görülebilmesi tanıyı güçleştirebilmektedir. Takip ve tedavisi açısından yol haritası belirgin değildir.

Olgu: Öncesinde aort anevrizması nedeniyle TEVAR öyküsü bulunan 53 yaşında kadın hasta, rastlantısal olarak saptanan anterior mediastinal kitle nedeniyle tarafımıza danışılmış. Görüntülemelerinde 36x33 mm'lik kitlesel lezyon gözlenen hastaya 04/03/2021 tarihinde sternotomi ile mediastinal kitle eksizyonu operasyonu uygulandı. Kati patoloji raporu "MNT Masaoka Evre II" olarak sabitlenen hasta için Radyasyon Onkolojisi konsültasyonu istendi. Hasta ile birlikte alınan karar gereği takibe alınan hasta takibinin 5. ayında.

Sonuç: Preoperatif tanı zorluğu bulunan tümör için komplet rezeksiyon sonrasında nüks, metastaz ya da tümöre bağlı ölüm bildirilmediği için borderline tümör olarak kabul edilmektedir. Takibe alınan hastamız için de benzer sonuçları beklemekteyiz.

Anahtar Kelimeler: Mikronodüler, Timoma, Mediasten

Toraks MR'da kitlenin görünümü

PB-154
Posterior Mediastenin Nadir Bir Tümörü: Özefagus Duplikasyon Kisti

Selime Kahraman, Berk Çimenoğlu, Recep Demirhan
Kartal Dr. Lütfi Kırdar Şehir Hastanesi, Göğüs Cerrahisi, İstanbul

Giriş: Özofagus duplikasyon kisti embriyolojik yaşamın başlangıcında vakuollerin tam olmayan birleşmeleri sonucunda meydana gelir ve daha çok posteriyor mediastende lokalize olurlar.

Olgu: Aktif şikayeti olamayan 45 yaşındaki kadın hastanın toraks tomografisinde izlenen sağda posteriorda 35x23 mm kitle lezyon lenfadenopati olarak raporlandı. Hastanın fizik muayenesinde özellik yoktu. Operasyonu planlanan hastaya sağ VATS ile eksplorasyon yapıldı, özefagus üzerinde kistik kitle toral eksize edildi. Postoperatif 2. gün dreni sonlandırılan hasta 3. gün taburcu edildi. Lezyonun nihayi patolojisi özefagus duplikasyon kisti olarak raporlandı.

Tartışma: Gastrointestinal duplikasyon (GİD) kisti, gastrointestinal sistemin nadir görülen bir konjenital anomalisidir. Tüm gastrointestinal sistemde saptanabilen bu anomali en sık ince barsaklarda görülmektedir (%40). Özofagus duplikasyon kistleri tüm olguların %20'sini oluşturmaktadır.

Özofagus duplikasyon kistlerinin küçük çaplı olanları asemptomatik kalabilirler. Daha büyük çaplı kistler ise hava yollarına bası yaparak öksürük, solunum sıkıntısı ve tekrarlayan pnömonilere neden olurlar. Bizim olgumuzda hasta asemptomatikti. Toraks BT'de mukoid içerikten dolayı solid leiomyom veya posterior mediastinal lenfadenopatilerden ayrımı güçtür. Bizim olgumuzda da toraks tomografisinde lezyon adenopati olarak raporlanmıştı. Bir kistten şüphe edildiği durumlarda biyopsi yapılması kontrendikedir, zira iyatrojenik enfeksiyon gelişme riski mevcuttur. Bu durum mediastinitle sonuçlanabilir ve ayrıca bu girişim kistin ilerde total çıkarılmasını zorlaştırır. Kesin tedavi cerrahi eksizyon ile sağlanır. Bizim olgumuzda kistik kitle VATS ile total eksize edildi. Özefagus duplikasyon kistleri oldukça nadir görülen lezyonlar olup olgumuz hatırlatma amacıyla sunulmuştur.

Anahtar Kelimeler: özefagus duplikasyon kisti, özefagus, duplikasyon kisti

Şekil-1, Şekil-2

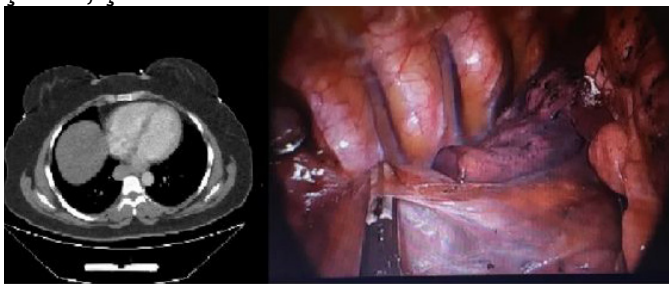

Şekil-1: Toraks tomografisi, Şekil-2: Peroperatif kist görünümü

PB-155
Primer Pnömomediastinum

Seçkin Deniz, Kemal Demircan, Semih Buluklu, Mehmet Yıldırım, Bülent Aydemir, Tamer Okay
Dr. Siyami Ersek Göğüs Kalp Damar Cerrahisi Eğitim ve Araştırma Hastanesi Göğüs Cerrahisi Kliniği

Amaç: Altta yatan açıklayıcı bir sebep olmadan retrosternal göğüs ağrısı ile başvuran özellikle çoğu genç olan hastalarda ayırıcı tanılar arasında primer pnömomediastinumun da var olduğunu vurgulamak.

Olgu: Son bir yıl içinde kliniğimizde pnömomediastinum tanısı ile takip ve tedavi ettiğimiz onbir hastanın tanı, ileri tetkik ve tedavi-yatış süreci değerlendirilmiştir. Oluşturulan tabloda diğer çalışmalarla uyumlu olarak olguların ağırlık olaraklı spontan (primer) pnömomediastinum olduğu (%64), genç yaşta daha sık tanı koyulduğu (yaş ortalaması 25), en sık şikayetlerin göğüs ağrısı ve nefes darlığı olduğu görülmüştür. Sekiz hastanın hava yollarına Fleksibl Fiberoptik Bronkoskopi ile bakıldığı, beş hasta için Genel Cerrahi ve/ veya Gastroenteroloji bölümlerinden konsültasyon istendiği ve bu beş hastadan ikisine özefagoskopi/endoskopi yapıldığı görülmüştür. Ortalama yatırılarak takip/tedavi süresi üç gün olarak hesaplanmıştır.

Sonuç: Pnömomediastinum göğüs ağrısı ile gelen hastalarda ayırıcı tanılar arasında unutulmamalıdır. Büyük bir kısmı altta yatan tetikleyici bir olay olmadan başvuracak ve yaklaşık %30'u grafilerde gözden kaçacaktır. Ayrıntılı öykü ve fizik muayene şarttır. Özefagus perforasyonu gibi komplike tanıları ekarte etmek çok önemlidir. Primer pnömomediastinum tanısından emin olduktan sonra, daha fazla invaziv girişim yapılmadan kısa bir gözlem genellikle yeterli ve uygundur. Uzun süreli komplikasyonlar ve nüks nadirdir.

Anahtar Kelimeler: Primer Pnömomediastinum, Retrosternal Ağrı, Hamman belirtisi

Olgu Tablosu

	Yaş	Ek H.	S/ T	GA	ND	Öks.	Px	FOB	GE-GC	Ö/E	Gün
H1	24	-	S	+	+	-	-	+	+	-	2
H2	47	-	S	+	+	+	-	+	+	+	5
H3	18	-	S	+	-	-	-	-	-	-	4
H4	25	-	T	-	-	-	-	-	-	-	4
H5	19	-	S	+	+	-	-	+	+	-	2
H6	32	-	T	+	-	-	-	+	-	-	3
H7	17	-	T	+	-	-	-	+	-	-	1
H8	18	Astım	S	+	+	-	-	+	+	-	4
H9	37	Malignite	S	+	-	-	-	+	-	-	2
H10	23	-	T	-	-	-	-	+	-	-	2
H11	19	-	S	+	+	+	-	+	+	+	5

Ek H.: Ek Hastalık, S/T: Spontan/Travmatik, GA: Göğüs Ağrısı, ND: Nefes Darlığı, Öks: Öksürük, Px: Pnömotoraks, FOB: Flexibl/FiberOptikBronkoskopi, GE-GC: Gastroenteroloji-Genel Cerrahi, O/E: Özefagoskopi/Endoskopi

olguların şikayet, yaş, ileri tetkik, yatış sürelerini içeren tablo görüntüsü

PB-157
Mediastenin Nadir Bir Tümörü: Ganglionöroma

Selime Kahraman, Attila Özdemir, Recep Demirhan
Kartal Dr. Lütfi Kırdar Şehir Hastanesi, Göğüs Cerrahisi, İstanbul

Giriş: Ganglionöroma, sıklıkla sempatik gangliyon hücrelerinden, seyrek olarak da adrenal medulla, sempatik sinir ve periferik sinirlerden köken alan, nadir görülen ve yavaş büyüyen benign nörojenik bir tümördür. Çoğunlukla asemptomatiktir ve tesadüfen saptanır. Posterior mediastinum ve retroperitoneal bölge en sık yerleşim gösterdikleri yerlerdir. Tedavi tümörün cerrahi olarak çıkarılmasıdır.

Olgu: Sırt ağrısı şikayeti ile başvuran 22 yaşında erkek hastanın çekilen toraks tomografisinde sağda paravertebral alanda düzgün sınırlı hipodens kitlesel lezyon ve kitlenin komşuluğunda 4, 5. kotlarda açılanma 5. kotta ekspansiyon-remodelling izlendi. Paravertebral kitleye yönelik yapılan TTİAB sonucunda tanı gelmemişti. Hastanın operasyonu planlanarak sağ torakotomi ile posterior mediastinal kitle eksizyonu ve 5. kot parsiyel rezeksiyonu yapıldı. Postoperatif patoloji sonucu paravertebral kitle ganglionöroma ve 5. kot düzenli yapıda kemik fargmanları olarak raporlandı

Tartışma: Ganglionörom nadir görülen, sempatik sinir sisteminin olgunlaşlmamış hücrelerinden kaynaklanan, yavaş ilerleyen, selim bir tümördür. Çocuk ve ergenlerde daha sık olmakla birlikte genç erişkinlerde de görülebilir. Bizim hastamızada genç erirşkin yaşta idi. Klinikte hastalar asemptomatik olabilir. Posterior mediyastene yerleşen büyük kitleler öksürük, dispne, Horner sendromu ve göğüs ağrısına yol açabilir. Bizim olgumuzda sırt ağrısı şikayeti ile başvurmuştu. Radyolojik olarak direkt grafide; paravertebral alanda, iyi sınırlı, oval veya lobüle, solid kitle olarak görülür. %50'sinde kalsifikasyon mevcuttur. BT'de dağınık, serpilmiş şekilde görülen kalsifikasyon benign lezyon lehine değerlendirilir. BT'de homojen ya da heterojen hipodens alanlar görülür. Bizim olgumuzda tomografide homojen görünüm mevcuttu. Ganglionöromun tedavisi cerrahidir. Lokal nüks nadirdir. Bizim olgumuzda cerrahi olarakl eksize edildi. 3 aylık takiplerinde nüks izlemedi.

Sonuç: Ganlionöromlar nadir görülen nörojenik tümörler olup olgumuz hatırlatma amacıyla sunulmuştur.

Anahtar Kelimeler: ganglionöroma, posterior mediasten

Şeikl-1

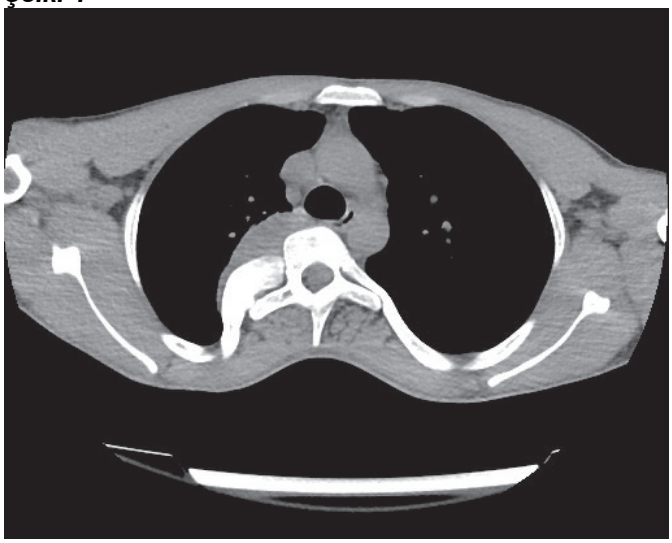

Posterior mediasten yerleşimli kitle

PB-158
Şilotoraks ile prezente olan izole mediastinal tüberküloz lenfadenit

Arif Ateş, Hıdır Esme, Mehmet Mermer
Konya Şehir Hastanesi, Konya

Amaç: Mediastinal tüberküloz lenfadenitin kompresyonu ve erezyonu sonucu duktus torasikusun yırtılmasına bağlı şilotoraks olgusu çok nadir görülen bir klinik tablo olması sebebiyle farkındalık oluşturmak için sunulmuştur.

Olgu: 70 yaşında bayan hasta iştahsızlık, halsizlik, kronik öksürük ve nefes darlığı şikayeti ile başvurdu. Bilgisayarlı tomografide (BT); bilateral plevral efüzyon ile birlikte prevasküler, aortopulmoner, subkarinal, sağ paratrekeal alanlarda daha belirgin olmak üzere büyüğü sağ paratrakeal alanda 25x40 mm boyutlarında ölçülen çok sayıda mediastinal lenf nodu izlendi (Resim). Plevral efüzyondan alınan süt renginde sıvıda trigliserid:284 mg/dL, kolesterol:62 mg/dL, LDH:174 U/L ve albümin: 28,5 g/dL olarak saptandı. Mayinin biyokimya sonucu şilotoraks ile uyumlu olması üzerine sağ hemitoraksa tüp torakostomi uygulanarak drenaj sağlandı. Oral alımı kapatılıp periferik total parenteral nutrisyon desteği ve somatostatin tedavisi başlandı. Hastada ilk gün 1700 cc takip eden 5 gün boyunca 300 cc drenajın olması ve radyolojik incelemelerde çok sayıda mediastinal lenfadenopatilerinin olması nedeniyle tanı ve tedavi amaçlı eksploratif torakotomi yapıldı. Ameliyat sırasında akciğer parankiminde patoloji tesbit edilmedi. Mediastinal 4 nolu bulky lenf nodu, azigos venin arkasında, superior vena cavanın lateralinde yerleşimli ve etraf dokulara fikse görünümdeydi. Vena azigosun superior kısmından şilöz mayi geldiği görüldü ve kütle ligasyonu yapıldı. Şilöz kaçağın kesildiği görüldü. Talk pudra ile plörodezis uygulandı. Postoperatif 4. gün drenajı olmayan ve akciğerleri ekspanse olan hastanın tüp torakostomisi sonlandırıldı. İmmünohistokimyasal boyama işlemi sonrası patoloji tarafından kazeifikasyon gösteren granülomatöz lenfadenit tanısı raporlandı.

Sonuç: Tüberküloz hastalığının nispeten daha yaygın olduğu ülkemizde, şilotoraks tespit edilen durumlarda iyi bir inceleme ve ileri tetkik planlanmalı ve mediastinal lenfadenopati sebepli şilotoraksta tüberküloz düşünülmelidir.

Anahtar Kelimeler: şilotoraks, tüberküloz lenfadenit

Mediastinal Tüberküloz Lenfadenit

PB-159
Transtrakeal Yaklaşımla Servikal Özefagus Perforasyonun Onarımı

Kadir Baturhan Çiflik, Muhammet Ali Beyoğlu,
Mehmet Furkan Şahin, Alkın Yazıcıoğlu, Erdal Yekeler
Ankara Şehir Hastanesi, Göğüs Cerrahisi Ana Bilim Dalı, Ankara

Amaç: Özefagus perforasyonları nadiren endotrakeal entübasyona bağlı gelişebilir. Biz de tanı anında 24 saatini doldurmuş bir servikal özefagus perforasyonun kliniğimizdeki yönetimini paylaşmak istedik.

Olgu: 25 yaşındaki kadın hasta rinoplasti operasyonundan 24 saat sonra boyun ağrısı ve boyunda krepitasyon şikayeti ile başvurdu. Oral kontrast alımı sonrası grafide özefagus dışına kontrast madde kaçışı görüldü. Sonrasında tomografide mediastinal birikim ve hava değerleri izlendi. Bilateral plevrada da kontrast madde birikimi görülmekteydi. Endoskopi ile servikal özefagustaki 1 santimetrelik perforasyon izlendi. İnflamasyon nedeniyle klips uygulanamadı. Sağ videotorakoskopik yaklaşım ile mediasten temizlendi. Drenaj amaçlı bir göğüs tüpü mediastene diğeri ise plevral boşluğa yerleştirildi. 14 gün boyunca sadece oral su alımı ile takip edildi. Tekrarlanan endoskopide perforasyon alanı 0.5

santimetre küçülmüştü. İnflamasyonun gerilemişti. Over the scope clips uygulandı. 6. gün sonunda hasta taburcu edildi. 10 gün sonra hasta ateş ve boyun ağrısı şikayeti ile tekrar başvurdu. Tomografide mediastende birikim izlenmekteydi. Klips yerinde izlendi. Sağ torakotomi ile önceki gibi mediastene ve plevral boşluğa dren yerleştirilerek drenaj sağlandı. Günlük salin ile yıkama yapıldı. Endoskopide klips kenarında 3 milimetrelik fistül tespit edildi. Perforasyonun lokalizasyonu sol servikal insizyona uygun değildi. Bunun üzerine servikal kolar insizyon ile trakea 2. kıkırdağın altından çevresel olarak kesildi. Klips çıkarıldı. Özefagus primer onarıldı. Hasta postoperatif 10. günde sorunsuz bir şekilde taburcu edildi. **Sonuç:** Özefagus yaralanmalarında 24 saatten sonra mediastinal drenaj ve stent uygulamaları standart yaklaşımlardır. Stentin yeri sfinktere yakın olduğu için hasta toleransı zordu. Perforasyonun yeri nedeniyle de sol servikal insizyon gerçekleştirilemedi. Bu durumlarda transtrakeal yaklaşımla özefagusun onarımının başarılı olduğu bilinmelidir.

Anahtar Kelimeler: Over the scope clips, Servikal özefagus yaralanması, Transtrakeal özefagus onarımı

Resim 1

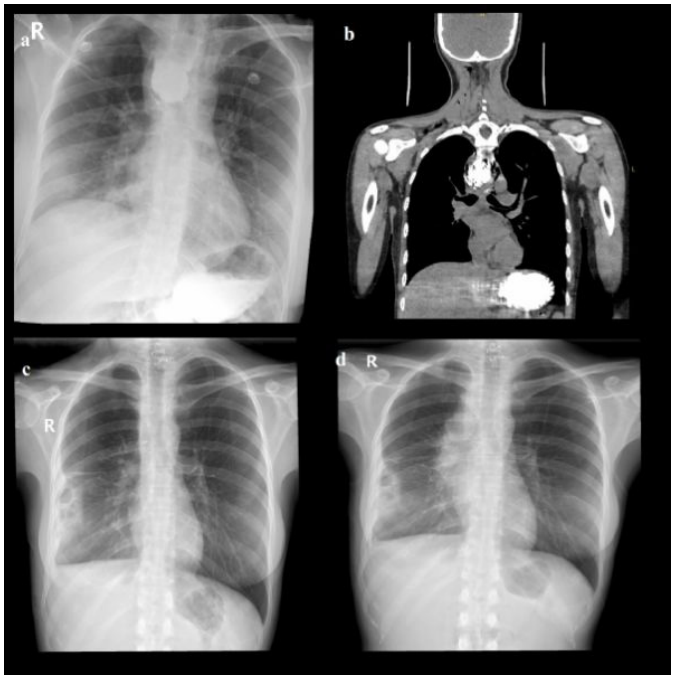

a. Oral kontrast madde alımı sonrası grafi, özefagus dışına kontrast madde kaçışı b. Oral kontrast madde alımı sonrası tomografi, mediastinal birikim ve hava dansiteleri c. İlk taburculuk anındaki grafi d. İkinci başvuru anındaki grafi, mediastinal birikim

PB-160
Özofageal Yabancı Cisim Çıkarımında Alternatif Bir Yöntem: Divertiküloskopi

Hilal Zehra Kumbasar Danacı, İbrahim Emre Tunca, Maruf Şanlı, Ahmet Uluşan
Gaziantep Üniversitesi Tıp Fakültesi Şahinbey Araştırma ve Uygulama Hastanesi, Göğüs Cerrahisi Anabilimdalı, Gaziantep

Amaç: Üst özofagus yabancı cisimlerine yaklaşımda alternatif bir tedavi yöntemi sunmaktır.

Olgu: Farklı yaş gruplarından dört adet hastamızda üst özofagusta bulunan ve klasik özofagoskop ile çıkarımı mümkün olmayan farklı şekillerdeki yabancı cisimleri divertiküloskop yardımı ile kolaylıkla çıkardık. Bu hastalarımızda herhangi bir komplikasyon gelişmedi. Ek tetkik ihtiyacındaki ve hospitalizasyon süresindeki hatrı sayılır azalmayı dikkat çekici bulduk. **Sonuç:** Weerda divertiküloskopun üst özefagusdaki yabancı cisimlerde kullanılmasının görüş alanını ve lümen açıklığını artırarak, bizim vakalarımızda olduğu gibi özellikle keskin kenarlı yabancı cisimlerde yaralanma ihtimalini azaltabileceği ve bu sebeple ileri cerrahi prosedürlere olan ihtiyacı azaltacağı kanaatindeyiz.

Anahtar Kelimeler: divertiküloskop, Özofagus, yabancı cisim

Kayısı Çekirdeği

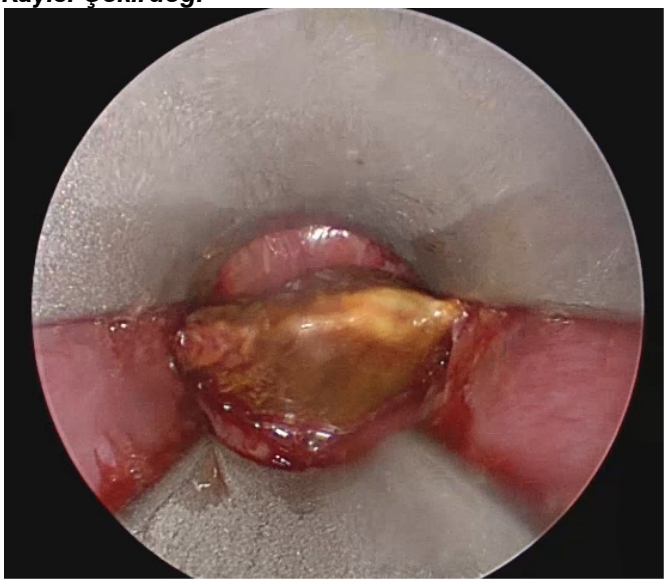

Olgu1: Gelişme geriliği olan 17 yaşındaki Genç kadın hastadan divertiküloskop ile çıkarılan yaklaşık 3.5 cm çapındaki kayısı çekideği.

PB-161
Submukozal Tünel ile Endoskopik Rezeksiyon Uygulanan Özofagus Leiomyomlu Bir Olgu

Elçin Ersöz Köse[1], Fatih Aslan[2], Sipan Bilek[1], İlyas Tuncer[3], İrfan Yalçınkaya[1]
[1]Sağlık Bilimleri Üniversitesi, Süreyyapaşa Göğüs Hastalıkları ve Göğüs Cerrahisi SUAM, Göğüs Cerrahisi Kliniği, İstanbul
[2]Koç Üniversitesi, Amerikan Hastanesi, Gastroenteroloji Anabilim Dalı, İstanbul
[3]Medeniyet Üniversitesi, Prof. Dr. Süleyman Yalçın Şehir Hastanesi, Gastroenteroloji Anabilim Dalı, İstanbul

Amaç: Özofagus leiomiyomu, muskularis propriayı tutan düz kas tabakalarının iyi huylu bir tümörüdür ve çok nadir olmasına rağmen yemek borusunun en sık görülen benign intramural tümörüdür. Enükleasyon, özofagus leiomyomlarının tedavisinde standart cerrahi yöntem olarak kabul edilmektedir. Leiomyomların minimal invaziv enükleasyonu için cerrahi seçenekler video yardımlı torakoskopik cerrahi (VATS), robotik yardımlı torakoskopik cerrahi (RATS) ve "submukozal tünel ile endoskopik rezeksiyon (STER) veya endoskopik submukozal tünel ile diseksiyonu (ESTD)" dir. Bu bildiride, STER yöntemi ile tedavi edilen bir özofagus leiomiyomu olgusunu sunmak istiyoruz.

Olgu: Otuz altı yaşındaki erkek hastanın herhangi bir şikayeti yoktu. Trafik kazası sonrası çekilen bilgisayarlı toraks tomografisinde sağda özofagus orta 1/3 seviyesinde lümeni tama yakın daraltan 25 mm boyutunda düzgün kontürlü solid kitle lezyon belirlenmiş. (A) Endoskopide de 25. cm'de lümene doğru büyümüş düzgün sınırlı kitlesel lezyon saptanmış. (B) Ön tanıda leiomyom ve mezenkimal tümör düşünülmüş. Hastaya tümör çapı küçük olduğu ve hasta ameliyata çok sıcak bakmadığı için son yıllarda revaçta olan STER yönteminin daha uygun olduğuna karar verildi. (C) Genel anestezi altında gerçekleştirilen işlem sonrası hasta postoperatif birinci gün oral sulu gıda almaya başladı ve dördüncü gün taburcu edildi. Ondördüncü ayında olan hastada herhangi bir sorun mevcut değildir.

Sonuç: "Natural orifice transluminal endoscopic surgery" yöntemlerinden biri olan STER (ESTD) yöntemi leiomyom tedavisinde güvenli bir tekniktir. Özellikle 5 cm'den küçük lezyonlarda operasyon süresi, postoperatif ağrı, hastanede yatış süresi, kanama ve maliyet açısından daha avantajlıdır. Leiomyomlarının tedavisinde torakotomi, VATS, RATS gibi yöntemler kullanılmasına karşın özellikle 5 cm'den küçük lezyonlarda STER (ESTD) yönteminin de seçenekler arasında olmalıdır.

Anahtar Kelimeler: Özofagus leiomiyomu, endoskopik rezeksiyon, enükleasyon

Resim 1

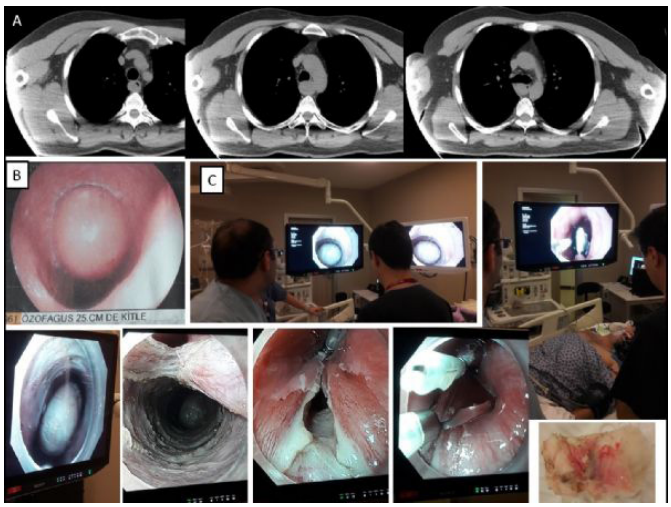

A: Toraks BT'de özofagustaki kitlenin görüntüsü B: Submukozal lezyonun endoskopik görüntüsü C: Sumukozal tünel ile endoskopik rezeksiyonun görüntüleri

PB-162
Balık kılçığı yutulmasına bağlı özofagus perforasyonu ve akut mediastinit

Arif Ateş, Hıdır Esme
Konya Şehir Hastanesi, Konya

Amaç: Yabancı cisim aspirasyonlarının oluşturabileceği ciddi klinik tablolar konusunda duyarlılık oluşturmak.

Olgu: 75 yaşında kadın hasta 3 gün önce palamut cinsi balık yerken başlayan boğaz ağrısı ve yutkunma zorluğu şikayetiyle acil servise başvurdu. Toraks Bilgisayarlı Tomografi'de boyunda cilt altı amfizem, pnömomediastinum ve solda daha fazla olmak üzere bilateral plevral efüzyon tespit edilmesi üzerine özofagus perforasyonu ön tanısıyla göğüs cerrahisi yoğun bakıma yatırıldı. Masif sol plevral efuzyonu olan hastaya tüp torakostomi uygulandı. Yatışının 2. gününde takipne, taşikardi ve yüksek ateşinin olması üzerine mediastinit ön tanısı ile enfeksiyon hastalıklarıyla konsülte edilerek, vankomisin ve meropenem tedavisi başlandı. Antibiyoterapiden 2 gün sonra takipne, taşikardi ve ateş semptomları gerileyen hastaya özofagoskopi yapılmasına karar verildi. Özofagoskopide 30. cm'de kılçık ile uyumlu yabancı cisim görüldü (Resim). Forceps yardımı ile çıkarılan yabancı cismin mukozaya giriş yerinde yaklaşık 5 mm'lik perforasyon olduğu görüldü. Oral alımı 7 gün kapalı tutulan hastaya çekilen ürografinli özofagografide kaçak olmadığının görülmesi üzerine oral alımı açıldı. Göğüs tüpü sonlandırıldı. Önce sıvı gıda verilen hastaya 5 gün sonra katı gıdalar verildi. Takiplerinde sorun olmayan hasta yatışının 15. gününde taburcu edildi. 10 gün sonraki poliklinik kontrolünde yutma güçlüğü yoktu ve direkt grafide akciğerler ekspanse idi.

Sonuç: Özofagus yabancı cisimlerine bağlı özofagus

perforasyonu ve buna bağlı akut mediastinit, yetişkinlerde nadir görülen erken tanı ve tedavi gerektiren, geç kalındığında ise ciddi mortalite ve morbiditeye sebep olan önemli bir klinik tablodur. Tüm özofagus yabancı cisimlerinde, özellikle kılçık dahi olsa sivri uçlu olanlarda özofagus perforasyonu olabileceği akılda tutulmalıdır.

Anahtar Kelimeler: akut mediastinit, özofagus perforasyonu, yabancı cisim aspirasyonu

Özofagus yabancı cisim

PB-163
COVİD-19 Pandemisinden Korunmada Karşılaşılan İlginç Bir Özofagus Yabancı Cisim Olgusu

Omer Topaloglu, Burcu Gungor, Oguzhan Bayraklı, Sami Karapolat, Atila Turkyilmaz, Celal Tekinbas
Karadeniz Teknik Üniversitesi Tıp Fakültesi, Göğüs Cerrahisi Ana Bilim Dalı, Trabzon

Amaç: Özofagial yabancı cisim günümüzde sık olarak karşılaşılan ve erken tanı-tedavi ile olguların sorunsuz olarak iyileşebildiği acil durumlardan biridir. Özefagus üst gastrointestinal sistemin en dar yeri olduğundan tüm gastrointestinal sistem yabancı cisimleri içinde özofagial yabancı cisim önemli bir yer tutmaktadır.
Olgu: 42 yaşında erkek olgu yutkunurken takılma hissi, sekresyonlarını yutarken ağrı ve ağız içi sekresyonlarında artış yakınmaları ile kliniğimize başvurdu. Olgunun öyküsünden aynı gün içerisinde COVİD-19 pnömonisine iyi gelebileceğini düşünerek bir diş sarımsağı yutmaya çalıştığı öğrenildi. Fizik muayenesinde özellik bulunmamaktaydı. Oskültasyonda solunum sesleri eşit ve doğaldı. Akciğer grafisinde patoloji saptanmadı (Resim 1a). Ön tanılar arasında özofagusta yabancı cisim düşünülen olguya genel anestezi altında özofagoskopi planlandı. Özofagoskopi yardımıyla özofagus lümeninde yabancı cisim gözlendi ve forceps yardımıyla yabancı cisim 3 parça halinde çıkarıldı (Resim 1b). Ancak yabancı cismin temas ettiği özofagus duvarında hiperemi gözlendi. Yabancı cismin içeriğinden dolayı özofagus duvarına zarar verdiği düşünüldü. Ameliyat sonrası dönemde herhangi bir sorun oluşturmayan olgu iki günde taburcu edildi.
Sonuç: Özofagial yabancı cisimler sık karşılaşılan acil durumlardan biridir. Özellikle yabancı cisim türünün asiditesi nedeniyle özofagus duvarında perforasyonlara neden olabilmektedir. Olgumuzda olduğu gibi sarımsak gibi asiditesi fazla olan gıdaların özofagusta kalması halinde geciktirilmeden çıkarılması gerekmektedir. Geç kalınması halinde asidik gıdalar özofagus duvarında perforasyonlara neden olabileceği akılda tutulmalıdır. Son zamanlarda halk arasında çeşitli gıdaların COVİD-19 pnömonisine iyi geldiği gibi söylemlerle hareket eden insanların bulunması ile asidik içerikli gıdaların uygun şekilde tüketilmemesi ile özofagusta asidik içerikli yabancı cisimler ile karşılaşmaktayız. Bu gibi durumlarda erken tanı-tedavi ile özofagus lümeninde oluşabilecek zararların önüne geçilebileceğini düşünmekteyiz.

Anahtar Kelimeler: Covid-19 pnömonisi, Koroziv Yabancı Cisim, Özofagoskopi

Resim 1a ve 1b

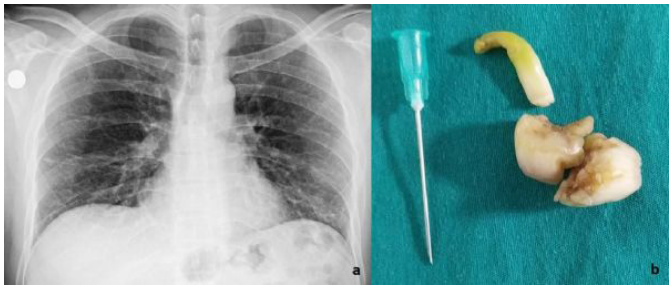

PB-164
Özofagus 1. Darlığında Kalan Entübasyon ile Sonuçlanan Bir Yabancı Cisim Olgusu

Omer Topaloglu, Alaaddin Buran, Sami Karapolat, Atila Turkyilmaz, Celal Tekinbas
Karadeniz Teknik Üniversitesi Tıp Fakültesi, Göğüs Cerrahisi Ana Bilim Dalı, Trabzon

Amaç: Özofagial yabancı cisim günümüzde sık olarak karşılaşılan ve erken tanı-tedavi ile olguların sorunsuz olarak iyileşebildiği acil durumlardan biridir. Özefagus üst gastrointestinal sistemin en dar yeri olduğundan bu kısımda kalabilecek yabancı cisimlerin ne kadar tehlikeli olabileceğini bu olguyla tartışmayı amaçladık.
Olgu: 77 yaşında kadın olgu yemek yediği sırada öksürme, nefes darlığı, yutkunama şikâyetleri ile acil servise başvurdu. Acil servis sorumlu hekiminin yabancı cisim şüphesi nedeniyle olguya hemlich manevrası ile müdahale etmesi ancak yabancı cisim çıkmaması sonrasında olgunun giderek periferik saturasyonunun %60'a düşmesi ve yüzde morarmanın olması üzerine olguya hızlı entübasyon gerçekleştirildi. Fizik

muayenesinde her iki akcieğr sesleri eşit ve doğaldı. Olguya çekilen toraks bilgisayarlı tomografisinde trakeada entubasyon tüpü ve özofagus 1. Darlıkta yabancı cisim gözlendi (Resim 1a). Olgu tarafımıza danışıldığında klinik ve tetkikler incelendikten sonra acil serviste yatak başında laringoskop yardımıyla oral kavite değerlendirildi. Özofagus giriş yerinde yabancı cisim parçası görüldü. Magill forceps yardımıyla yabancı cisim tutuldu ve çıkarıldı (Resim 1b). Daha sonra özofagoskop yardımıyla özofagus lümeni değerlendirildi. Başka yabancı cisime rastlanmadı. Sonrasında olgunun trakeasında yabancı cisim olabileceği şüphesi nedeni ile ameliyathanede hastaya bronkoskopi planlandı. Olgu genel anestezi altında ekstube edildi. Rijit bronkoskopi ile trakea ve ana bronşlar değerlendirildi. Solunum yollarında yabancı cisme rastlanmayan olgu uyandırılarak servise alındı. Operasyon sonrası dönemde herhangi bir sorun oluşmayan olgu ertesi gün taburcu edildi. **Sonuç:** Özofagial yabancı cisimler sık karşılaşılan acil durumlardan biridir. Özofagus 1. darlıklarında kalan yabancı cisimler trakeanın posterior duvarında yapabileceği bası etkisi ile solunum yetmezliğine sebep olabilmektedir. Bu gibi durumlarda erken tanı-tedavi ile mortalitenin önüne geçilebileceğini düşünmekteyiz.

Anahtar Kelimeler: Hemlich Manevrası, Özofagus 1. darlık, Yabancı cisim

Resim 1a ve 1b

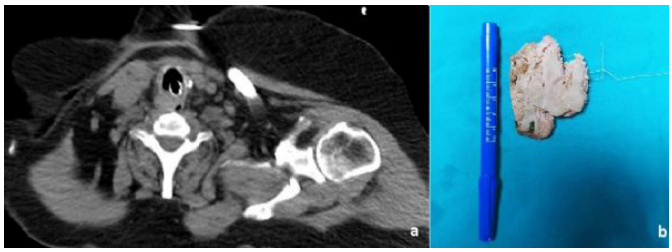

PB-167
Pediatrik Göğüs Cerrahisinde Diyot Lazer Kullanımı

Ulukan Cenal, Eyad Al Masri, Bassam Redwan, Katina Nikolova, Christian Begher, Buckhard Thiel, Volkan Kösek
Göğüs Cerrahisi Kliniği, Klinikum Westfalen, Standort Klinik am Park, Lünen, Almanya

Amaç: Her türden sarkomlar sıklıkla akciğerlere metastaz yaparlar. Onkolojik tedaviye ek olarak cerrahi rezeksiyon prognoz için belirleyici öneme sahiptir. Çoğu hastada birden fazla metastaz saptandığı için doku koruyucu bir yaklaşım kullanmak önem arzetmektedir. Bunun için birden fazla cerrahi yaklaşım mümkün olmakla birlikte yeni prosedürlerden biri olan Diyot Lazer ile rezeksiyon sadece yetişkinlerde değil, aynı zamanda pediatrik göğüs cerrahisinde de kullanılmalıdır.

Olgu: 11 yaşında bir çocuğa bilateral pulmoner metastazları olan tibial osteosarkom teşhisi konulduktan sonra neoadjuvan kemoterapi ve primer cerrahi ardından hasta bize pulmoner metastazektomi için başvurdu. Tek aşamalı bilateral toraktomi uygulandı. Sağda on, solda dokuz metastaz tespit edildi. Tüm metastazlar diyot lazer ile rezeke edildi. Rezeksiyon bölgeleri de rezeksiyondan sonra lazerle koterize edildi. Ameliyat sırasında her iki tarafa 20 Charriere göğüs dreni yerleştirildi. Hasta ilk geceyi tedbir amaçlı yoğun bakımda geçirdikten sonra postop 1.günde servise alındı. Ameliyat sonrası 3. ve 4. günlerde göğüs drenleri çekilen hasta postop 6. günde hasta ağrı kesici almadan komplikasyonsuz bir şekilde taburcu edildi. Histolojik inceleme osteosarkom metastazlarında net bir regresyon saptadı. Ki-67 tüm metastazlarda %1'in altındaydı.

Sonuç: Osteosarkom metastazları için diyot lazer rezeksiyonu pediatrik çağ ameliyatlarında da sorunsuz olarak kullanılabilen güvenli bir işlemdir. Avantaj olarak yalnızca doku koruyucu cerrahinin yanı sıra, aynı zamanda rezeksiyon bölgelerinin mükemmel koterizasyonu hastanede kalış süresi de önemli ölçüde kısaltmaktadır.

Anahtar Kelimeler: Pediatrik Göğüs Cerrahisi, Diyot Lazer, Metastazektomi

PB-168
Ewing Sarkomu olan 12 Yaşındaki Hastada Minimal İnvaziv Kaburga ve Akciğer Rezeksiyonu

Ulukan Cenal, Eyad Al Masri, Bassam Redwan, Katina Nikolova, Christian Begher, Buckhard Thiel, Volkan Kösek
Göğüs Cerrahisi Kliniği, Klinikum Westfalen, Standort Klinik am Park, Lünen, Almanya

Amaç: Çocukluk çağında kaburga yerleşimli Ewing Sarkomu, bu nadir tümörün yaygın bir lokalizasyonudur. İlk kemoterapiden sonra, doğru onkolojik sınırlar içerisinde yapılmış geniş bir tümör rezeksiyonu sonraki tedaviler için belirleyici öneme sahiptir. Minimal invaziv göğüs cerrahisi çağında, bu cerrahi teknikle çocuklukta genişletilmiş kaburga rezeksiyonu da mümkün müdür?

Olgu: Bilinen 2. kaburga yerleşimli Ewing Sarkomu olan 12 yaşında bir hasta kemoterapi sonrası iyi yanıt ile rezeksiyon için kliniğimize başvurdu. Preoperatif BT toraksda 2. kaburgaya dorsal ve komşu akciğere invaze kitle saptandı. Torakda geniş yapı bozukluğu riskini en aza indirmek için hastaya minimal invaziv cerrahi tekniği uygulandı. Üst lobun Wedge rezeksiyonu ve 2. Kaburga dorsalinden 1. ve 3. interkostal aralıktaki yumuşak dokunun rezeksiyonu en blok şeklinde gerçekleştirildi. Müdahale Uniportal VATS tekniği ile gerçekleştirildi. Ayrıca yeterli tümör rezeksiyon marjına ulaşmak için küçük bir aksiller kesi yapıldı ve kavurganın başı bu insizyondan rezeke edildi. Ameliyat sonrası göğüs dreni takıldı. Hasta ameliyat sonrası 1. günde servise transfer edilirken ve 4. günde epidural katater ile toraks drenajı çıkartıldı. Hasta postoperatif 5. günde taburcu edildi. Histoloji, geniş serbest rezeksiyon sınırlarına sahip bir R0 rezeksiyon gösterdi. Ek olarak, sadece aktif tümör hücreleri olmayan tümör kalıntıları teşhis edildi.

Sonuç: Neoadjuvan tedaviden sonra çocukluk çağında Ewing Sarkomu'nun minimal invaziv rezeksiyonu, cerrahi travmayı önemli ölçüde azalttığı ve doğru onkolojik sınırlar içerisinde operasyonu gerçekleştirmeyi mümkün kıldığı için olağan yaklaşımlara güvenli ve nazik bir alternatiftir.

Anahtar Kelimeler: Ewing Sarkomu, Pediatrik Göğüs Cerrahisi, Kaburga ve Akciğer Rezeksiyonu

PB-170
İki olgu nedeniyle; Çocuklarda dev hidatik kist olan olgularda lobektomi gerekir mi?

Fatih Meteroğlu, Metin Çelik, Mahmut Yıldız, İlyas Konuş, Edip Dedeoğlu, Funda Özbegtaş
Dicle Üniversitesi Tıp Fakültesi Göğüs Cerrahisi AD. Diyarbakır

Giriş: Hidatik kist, Echinococcus granulosus larvalarının organlara yerleşmesi ile oluşan paraziter bir hastalıktır.

Olgu: Olgu 1: Öksürük, nefes darlığı şikâyetiyle kliniğimize refere edilen 10 yaşındaki erkek hasta yatırıldı. Hastanın çekilen akciğer grafiğinde sağ hemitoraks üst lobu tama yakın ve orta lob ile alt lob düzeyinde yine totale yakın yaklaşık 10x10 cm ebadında iki adet kist hidatikle uyumlu görüntü mevcuttu (Resim 1). Hasta haliyle ameliyata alındı. Her iki lobdaki kistler çıkartılıp bronş ağızları sütüre edildikten sonra yaklaşık 10 dk bekledikten sonra pozitif ventilasyonla ventile edildi, özellikle üst lob çok iyi ekspanse olduğu ve orta lobun ise medial segmenti ekspanse olduğu, lateral segmentinde ise minimal ekspansiyon olduğu görüldü. Bunun üzerine her iki loba kapitonaj uygulanıp işleme son verildi. Hasta halen takibimizdedir.

Olgu 2: Öksürük şikâyetiyle kliniğimize yönlendirilen 11 yaşındaki kız çocuğu yatırıldı. Hastanın fizik muayenesinde sağ ön üçüncü ve 6. kaburga düzeyinde, sol tarafta ise önde 4 ve 7. kaburga düzeyinde akciğer sesleri alınmıyordu. Laboratuarında bir özellik yoktu. Hastanın çekilen akciğer grafiğinde sağ hemitoraks orta lobu tama yakın ve sol alt ve üst lob düzeyinde yaklaşık 10x9 cm ebadında iki adet kist hidatikle uyumlu görüntü mevcuttu (Resim 2). Laboratuarında bir özellik yoktu. Hastaya gerekli tetkikler sonrası önce sağ orta lob ve 20 gün sonra sol taraf alt- üst lob hidatik kiste kistektomi+kapitonaj cerrahisi uygulandı. Hasta halen takibimizdedir.

Sonuç: Literatürde eğer lobun %50'i ve üzeri etkilediyse lobektomi yapılabilir denilmektedir. Ancak lobektomi için intra-operatif akciğerin durumuna göre karar verilmesi daha uygun olduğu görüşündeyiz.

Anahtar Kelimeler: Çocuk, hidatik kist, lobektomi

Resim 1

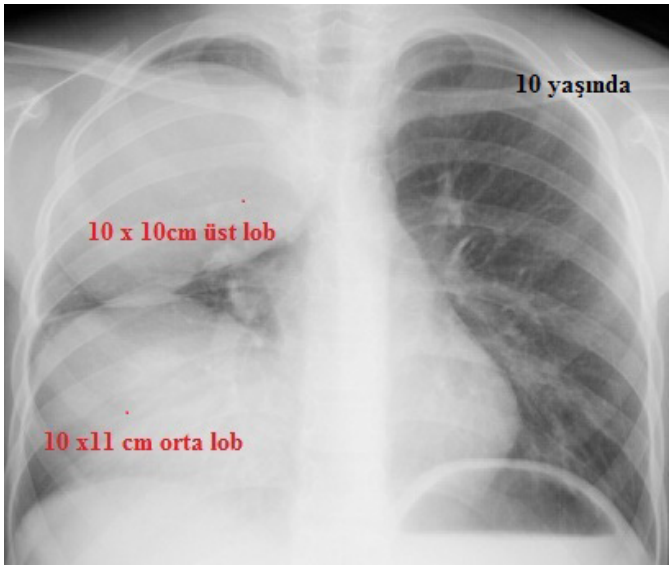

PB-172
Akciğere metastatik osteosarkom: Pnömonektomi yapılabilir mi?

Abdülaziz Kök[1], Osman Cemil Akdemir[1], Süleyman Ceyhan[1], Bekir İnan[2], Sedat Ziyade[1], Fatma Betül Çakır[3], Ömer Soysal[1]
[1]Bezmialem Vakıf Üniversitesi Tıp Fakültesi Göğüs Cerrahisi Anabilim Dalı
[2]Bezmialem Vakıf Üniversitesi Tıp Fakültesi Kalp-Damar Cerrahisi Anabilim Dalı
[3]Bezmialem Vakıf Üniversitesi Tıp Fakültesi Çocuk Hematoloji-Onkoloji Bilim Dalı

Giriş: Osteosarkom tedavisi, primerin eksizyonu ve sistemik kemoterapidir. Akciğer metastazı sıktır. Akciğer metastazlarının rezeksiyonunun sağkalımı arttırdığı bilinmektedir.

Olgu: On sekiz yaşında kadın akciğer metastazları nedeniyle başvurdu. Beş yıl önce osteosarkom rezeksiyonu ve sonra üç kez akciğer metastazları cerrahisi geçirmiş. Güncel BT'de solda, mediyastinal olduğu düşünülen 3 ve 2 cm, iki adet ve sol 5. Kotta ve sağ akciğerde bir adet metastatik lezyon ve hepsinin PET pozitif olması nedeniyle hastaya redo sol torakotomi ile metastazektomi planlandı. Torakotomi yapıldı. 5. ve 6. kotlar lezyon bölgesi en-blok şekilde rezeke edildi. Sol "common" Karotis arterin invaze olduğu alanda yaralandı ve tamir edildi. Kitlenin sol ana bronş ve arteri invaze ettiği gözlendi. Bu haliyle tamamlayıcı pnömonektomi gerektirmekteydi. Hasta yakınlarına ameliyathanede bilgi verildi. İzin alındı ve pnömonektomi yapıldı. Postoperatif 48. saatte solda, geniş serebral serebral enfarkt gelişti. Beyin cerrahisi tarafından dekompresyon için kraniyektomi yapıldı. Postoperatif 72. saatte ise sağ brakiyal arterde emboli saptandı. KDC tarafından embolektomi uygulandı. Postoperatif patolojide, nodüler

lezyonların osteosarkom metastazı ile uyumlu olduğu, göğüs duvarı rezeksiyon materyalinde tümör izlenmediği bildirildi. Takipte vokal kord fonksiyon bozukluğu ve yutma güçlüğü gelişen hasta KBB tarafından opere edildi. Düzelme oldu. Halen 3. ayda takip altındadır.

Sonuç: Osteosarkom akciğer metastazında sağkalım katkısı olacağı düşünülürse pnömonektomi yapılabilir. Fakat işlemin morbidite ve mortalitesi yüksektir.

Anahtar Kelimeler: osteosarkom, akciğer metastazı, pnömonektomi

Resim 1

sol hiler kitle

PB-173
İki seviye trakeal stenozu olan hastada ardışık cerrahi yaklaşım

Narmin Niftaliyeva, Aykut Kankoç,
Nur Dilvin Özkan Koyuncuoğlu, Muhammet Sayan, Ali Çelik, Abdullah İrfan Taştepe
Gazi Üniversitesi Tıp Fakültesi, Göğüs Cerrahisi Ana Bilim Dalı, Ankara

Amaç: Bu çalışmanın amacı kardiyopulmoner arrest nedeniyle entübe edilip yoğun bakımda izlenen hastada gelişen trakeal stenoza yönelik uygulanan iki aşamalı cerrahi tecrübemizi sunmaktır.

Olgu: Kırk yaşında kadın hasta yoğun bakım yatışı sonrası gelişen nefes darlığı nedeni ile değerlendirildi. Subglottik stenoz nedeni ile trakeostomi açılan hastada subglottik bölgenin yanı sıra trakeostomi kanulünün ucunda, karinadan 2 cm yukarı seviyede ayrı bir stenoz alanı daha tespit edildi. İlk aşamada karinaya yaklaşık 2 cm uzaklıktaki stenotik alana yönelik transsternal transperikardiyal yaklaşımla rezeksiyon yapıldı. Trakea rezeksiyonu/rekonstrüksiyonu (primer anastomoz) gerçekleştirildi ve 1.5 cmlik stenotik alan çıkarıldı. Proksimal segment stenozunun devam etmesi nedeni ile hasta ikinci ameliyata kadar trakeostomi kanülü ile takip edildi. İkinci aşama olarak yaklaşık 3 ay sonra trakeostomi kanülünün girişinden yaklaşık 1cm proksimalde olan stenotik alana yönelik ameliyat yapıldı. Collar kesisi yaklaşımı ile 2'cmlik stomayı içine alan stenotik alan rezeke edildi ve primer anastomoz gerçekleştirildi. Hasta dekanüle edilerek ameliyat komplikasyonsuz sonlandırıldı. Postoperatif dönemde komplikasyon gelişmeyen hastanın bir yıllık izleniminde herhangi bir sorun yaşanmadı.

Sonuç: İki farklı seviyede trakeal stenozu olan hastalarda ardışık cerrahi yaklaşımla yüz güldürücü sonuçlar elde edilebilmektedir.

Anahtar Kelimeler: dekanülizasyon, multiple trakeal stenoz, transsternal transperikardiyal rezeksiyon

iki farklı seviyede trakea stenozu Bt görüntülemesi

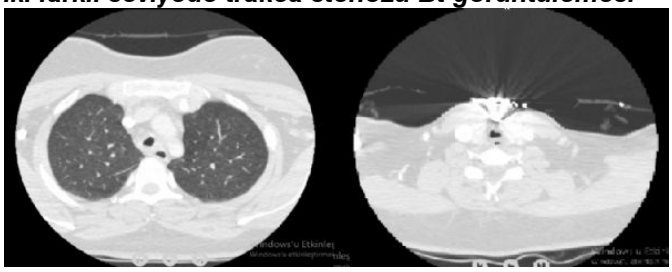

PB-175
Trakea Orijinli Hibrid Periferik Sinir Kılıfı Tümörü: Nadir Bir Olgu

Emrah Karcı[1], Kamran Aliyev[1], Volkan Karaçam[1], Kemal Can Tertemiz[2]
[1]Dokuz Eylül Üniversitesi, Göğüs Cerrahisi Ana Bilim Dalı, İzmir
[2]Dokuz Eylül Üniversitesi, Göğüs Hastalıkları Ana Bilim Dalı, İzmir

Giriş: Periferik sinir kılıfı tümörleri, nöral krest kökenli hücreler ile mezenkimal kökenli hücrelerden oluşur. Lokaliasyon olarak büyük sinir traktusleri üzerinde lokalize olur, en sık ekstremiteler ve gövde sinirlerinin proksimalinde oturur, daha az olarak baş-boyun bölgesinde yer alır.

Olgu: 40 yaşında kadın olgu öksürük, nefes darlığı şikayetiyle kliniğimize başvurdu. Astım tedavisi alan ve sigara öyküsü olmayan olgunun fizik muayenesinde stridoru vardı, dinlemekle solunum sesleri olağandı. Diğer sistem muayeneleri ve laboratuvar incelemeleri olağandı. Toraks BT'de, superior mediastende, sağ paratrakeal yerleşimli, trakea duvarı orijinli aksial plan uzun aks boyutları 3x3 cm ölçülen, trakeaya infiltre, lümene uzanan ve belirgin daraltan, düzgün sınırlı kitle saptandı. Fiberoptik bronkoskopide; Trakea distal kısımda trakea duvarından köken alan, lümenin 2/3'nü tıkayan ve ileri derecede damarlanma artışı içeren kitlesel lezyon görüldü. Lezyonun distaline geçilemedi. Hastaya sağdan torakotomi yapıldı. Sağ paratrakeal bölgede trakeayı invaze eden sert, kirli beyaz solid kitle görüldü. Kitleden frozen çalışıldı. Frozen sonucunda mezenkimal kökenli bir lezyon ancak benign malign ayrımı yapılamadı. Trakeadan kitle total eksize edildi. Postop takiplerinde komplikasyonu olmayan hasta postop 5.gününde taburcu edildi. Patoloji sonucu "Hibrit Sinir Kılıfı

Tümörü" ile uyumlu geldi.

Tartışma: Schwannoma, nörofibroma ve perinörioma, sırasıyla Schwann hücreleri, perinöral hücreler ve endonöryal bileşenlerin bir karışımından oluşan periferik sinir kılıfının kompozit tümörlerinin (PNST'ler) en yaygın türleridir. Bu kompozit tümörler "hibrit" PNST'ler olarak adlandırılırlar. Geniş bir yaş aralığında ve anatomik bölgede mevcut olmalarına rağmen, nadir görülürler. Hibrid PSKT'leri genellikle iyi huylu olup farklı histopatolojik ve immünhistokimyasal bulgulara sahiplerdir. Literatürde, hibrid PSKT'lerinin lokal rekürrens ve malign transformasyonu nadir olgu sunumları şeklinde bildirilmiştir. Bizim vakamız da literatüre bakıldığında trakea orjinli olması nedeniyle nadir görülen bir olgudur

Anahtar Kelimeler: Periferik Sinir Kılıfı Tümörü, Trakea

Şekil-1

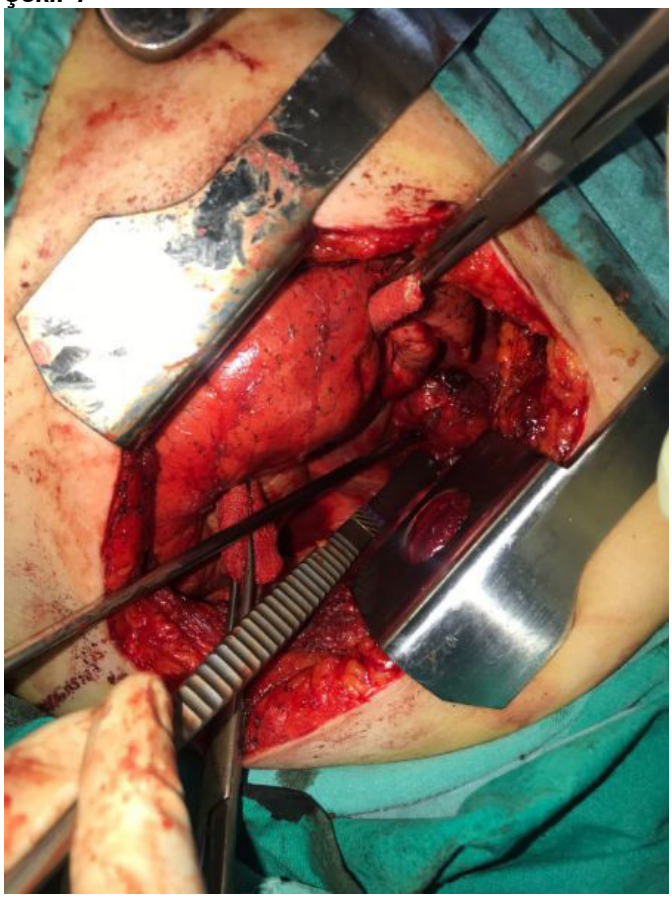

Sağ paratrakeal bölgedeki kitle

PB-176
Öksürük ile prezente olan pulmoner arter koilinin bronşa migrasyonu

Osman Cemil Akdemir, Abdülaziz Kök, Süleyman Ceyhan, Sedat Ziyade, Ömer Soysal
Bezmialem Vakıf Üniversitesi Tıp Fakültesi Göğüs Cerrahisi Anabilim Dalı

Giriş: Pulmoner arter anevrizması, Behçet hastalığının en ciddi komplikasyonudur. Tedavide, uygun olguda, lobektomi yapılması önerilmektedir. Pulmoner arter embolizasyonu da etkin ve bazen tercih edilen ve hayat kurtarıcı bir girişim olabilir. Embolizasyon koilinin bronşa fistülize ve migre olduğu bir olgu sunulmuştur.

Olgu: Öksürük şikayeti ile gelen 38 yaşında erkek hastanın fizik muayenesinde sorun yoktu. Hikayede, Behçet Hastalığı mevcuttu. Hemoptizisi olması nedeniyle altı ay önce sol alt lob pulmoner artere koil embolizasyon yapıldığı öğrenildi. Toraks BT'de sol alt lob pulmoner arterine konulmuş olan koillerden birinin bronş sistemine fistülize olarak sol ana bronştan trakeya doğru migre olduğu izlendi (Resim 1). Masif hemoptizi riski ve anevrizmatik sol alt lop arteri nedeniyle zaten alt lobektomi endikasyonu olan hastaya lobektomi kararı verildi. Ameliyatta, önce rijit bronkoskopi yapıldı. Trakeada koil materyalinin sol ana bronşa doğru uzandığı izlendi. Torakotomide, sol ana pulmoner arter dönüldü, askıya alındı, dikkat ile interlober arter prepare edildi. Problemsiz olarak alt lobektomi tamamlandı. Bronş güdüğünde kalan koil de, çeklilip çıkarıldı. Patolojide, yaygın mikrotrombüsler, hemoraji, atelektazi alanları ve yabancı cisim materyali içeren akciğer parankimi olduğu bildirildi. Postoperatif 7. ayda sorunsuz şekilde takip edilmektedir.

Sonuç: Pulmoner arter bronş fistülü anlamına gelen pulmoner arter embolizasyon koilinin bronşa migrasyonu masif hemoptizi ve fatal olabilecek bir durumdur. Lobektomi ile migrasyon-fistülizasyon bölgesinin rezeksiyonu uygun bir yaklaşımdır.

Anahtar Kelimeler: behçet hastalığı, koil embolizasyon, koil migrasyonu

Resim 1

sol alt lob arteri ve sol alt lob bronşu içinde koil tellerine ait metalik imajlar

PB-177
Trakeal Bronkus: Trakeanın Nadir Görülen Doğumsal Anomalisi

Kadir Baturhan Çiflik, Süleyman Anıl Akboğa, Yücel Akkaş, Büşra Özdemir Çiflik, Bülent Koçer
Ankara Şehir Hastanesi, Göğüs Cerrahisi Ana Bilim Dalı, Ankara

Amaç: Trakeal bronkus trakeanın nadir görülen bir anomalisidir. Akciğer rezeksiyonlarında preop dönemde yapılacak bronkoskopiler bu nadir durumda meydana gelecek komplikasyonların önüne geçecektir.

Olgu: 62 yaş kadın hastaya, malignite nedeniyle orta lobektomi planlandı. Preop dönemde BT'de sağda karinanın yaklaşık 1 cm kadar yukarısından ayrılan üst lob bronşu izlendi. Rutin cerrahi öncesi bronkoskopik değerlendirmede sağ üst lob bronşunun karinanın yukarından ayrıldığı teyit edildi. Cerrahi öncesi tekrar bronkoskopi ile çift lümenli entübasyonun efektif gerçekleştirilmesi sağlandı. Biz de cerrahi öncesi bu anamoliden kaynaklanacak komplikasyonların önüne geçmek için kullandığımız yaklaşımımızı size sunmak istedik.

Sonuç: Cerrahi öncesi rutin gerçekleştirilecek bronkoskopik işlemler, nadir anomaliler başta olmak üzeri bir çok anatomik engelin aşılmasını kolaylaştıracaktır.

Anahtar Kelimeler: trakeal bronkus, lobektomi, bronkoskopi

Resim 1

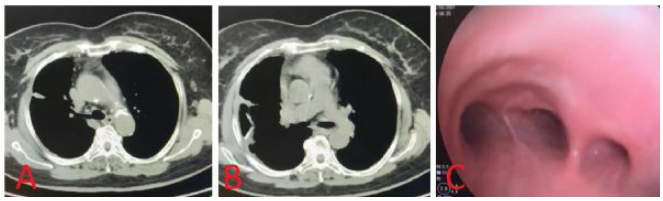

A. Sağ üst lob bronşunun trakeadan ayrımı B. Karina C. Karina ve sağ üst lob bronş ayırımının bronkoskopik görünümü

PB-179
Nadir bir endobronşiyal kitle sebebi leiomyom

Argün Kış, Gökhan Öztürk, Ümit Aydoğmuş
Pamukkale Üniversitesi Tıp Fakültesi, Göğüs Cerrahisi Anabilim Dalı, Denizli

Amaç: Leiomyomlar genelde gastrointestinal sistem ve uterusta sık görülmektedirler. Primer pulmoner leiomyomlar oldukça nadir görülen tümörlerdir. Benign akciğer lezyonlarının %2'sini oluşturmaktadır. Endobronşiyal veya parankimal yerleşimli olabilirler. Akciğerde yerleşmiş leimyomların yaklaşık %50'si trakeal ve endobronşiyal olarak görülür. Öksürük, nefes darlığı en sık semptomlardır. Hastalarda hemoptizi görülebilir, distal tam oklüzyon nedeniyle bronşektazi kliniğiyle de prezente olabilirler.

Olgu: Otuz yaşında kadın hasta astım nedeniyle bronkodilatatör tedavi alıyor. Son zamanlarda olan nefes darlığında artış şikayeti ile başvurmuş. Özellikle, 5 gün önce yemek yerken öksürükle beraber nefessiz kaldığını, gıda aspire edip etmediğinde emin olamadığını ve solunum sıkıntısı yaşadığını bildirmiş. Fizik muayene normal sınırlarda olan hastada wheezing ya da stridor işitilmedi. Toraks tomografisinde sol ana bronşta düzgün sınırlı lezyon izlendi. Hastaya yabancı cisim veya endobronşiyal kitle ön tanısıyla rijit bronkoskopi planlandı. Sol ana bronş medial duvarından köken alan bronşu tam kapatan vejetan kitle görüldü. Nd-YAG lazer ile lezyon tam olarak eksize edildi. Patolojisi "leiomyom" olarak bildirildi. Altıncı ay kontrolünde hasta sorunsuz takip edilmekte.

Sonuç: Endobronşiyal kitle veya trakeayı daraltan durumlarda hastalar uzun dönem astım tanısıyla tedavi görüp takip edilebilmekteler. Bu hastalarda semptomların gerilememsi, tedaviye yanıtın zayıf olması veya dispne öksürük şikayetlrinde artış olması uyarıcı olmalıdır. Bronkoskopik inceleme ve tomografi çekilmesi ayırıcı tanıları ekarte etmek için uygun olacaktır. Leiomyomlar benign karakterli düz kas tümörleridir, akciğerde yerleştiği bölgeye göre uygun rezeksiyonlar yapılabilr. Özellikle santral hava yoluna yakın edobronşiyal yerleşmiş olanlar Nd-YAG lazer, Argon ve elektrokoter yardımıyla endobronşiyal tedavi ile tam olarak rezeke edilebilir. Bu yeterli bir cerrahi yaklaşımdır. Ancak hasta bronkoskopik olarak takip edilmelidir.

Anahtar Kelimeler: Leiomyom, endobronşiyal kitle, bronkoskopi

Endobronşiyal lezyonun bronkoskopik görüntüleri

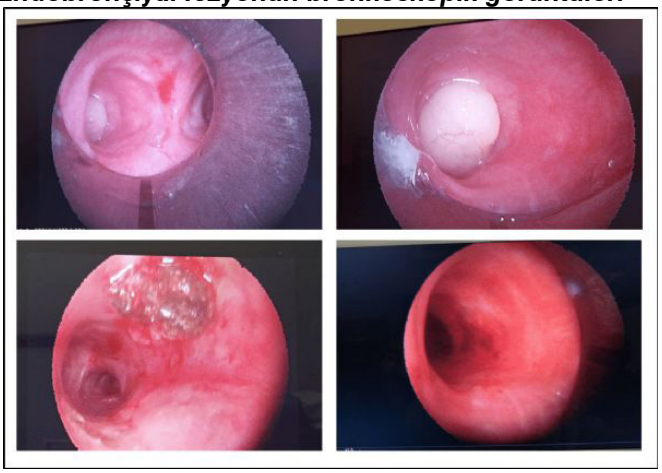

İşlem öncesi sol ana bronş girişinde lümeni kapatan lezyon izleniyor. İşlemden hemen sonra ve 6. ay kontrol görünümleri.

PB-181

Post-Entübasyon Trakeomegaliye Sekonder Trkeoözofageal Fistül Olgusu

Çiğdem Gonca[1], Tevfik Kaplan[1], Barış Ecevit Yüksel[2], Serdar Han[1]
[1]Lokman Hekim Üniversitesi Tıp Fakültesi Göğüs Cerrahisi Anabilim Dalı, Ankara
[2]Lokman Hekim Üniversitesi Tıp Fakültesi Anesteziyoloji ve Reanimasyon Anabilim Dalı, Ankara

Post-entübasyon trakeoözofageal fistül (TEF) nadir bir komplikasyondur. Edinilmiş TEF en yaygın olarak endotrakeal veya trakeostomi tüpü ile uzun süreli mekanik ventilasyon, kafla ilişkili trakeal yaralanma veya entübasyon sonrası yaralanma şeklinde meydana gelmektedir. Kazanılmış trakeomegali ise pulmoner fibrozis, bağ dokusu hastalığı ve kaflı endotrakeal tüp kullanımı ve barotravma ile ilişkili nadir bir durumdur. Bu olgu sunumunda daha önceden evre 4 akciğer kanseri tanısı olan 70 yaşında bayan hasta dış merkezde solunum yetmezliği nedeniyle entübe edilip, mekanik ventilatöre bağlanmış. Uzamış entübasyon sonrası trakeostomi açılmasına karar verilmiş. Trakeostomi açılması esnasında trakeostomi kanülünün etrafından aşırı hava kaçağı ve hiperkapni nedeniyle trakeostomi kanülü yerleştirilemeyip tekrar endotrakeal tüple entübe edilmiş. Hastanın takibinde nazogastrik sondasından hava gelmesi üzerine trakeo-özofageal fistül ön tanısıyla hasta hastanemize sevk edildi. Çekilen bilgisayarlı boyun+ toraks tomografisinde trakea proksimal segmentinde trakeomegali ve bu segmentin posteriorunda trakea ile özofagus arasında ince fistül traktını düşündürür görüntü tespit edildi (Resim 1a-b). Hastamızı, üst gastrointestinal sistem endoskopi planlaması yaparken solunum yetmezliği ve kardiak arrest nedeniyle kaybettik. Bu hastamızda uzamış endotrakeal entübasyon, trakeomegali ve muhtemelen trakeostomi açılması sırasında bir yaralanma sonucu trakeo-özofageal fistül geliştiğini düşünüyoruz. Sonuç olarak uzamış entübasyonlarda yüksek kaf basıncı ve barotravma hem trakeomegali gelişimine hem de trakeo-özofageal fistül oluşmasına neden olabilir. Ayrıca trakeostomi açılacak hastaların işlem öncesinde PA Akciğer grafisi ile trakeomegali açısından da değerlendirilmelidir. Çünkü standart trakeostomi kanülleri trakeomegali segmentini geçecek kadar uzun olmadığından hastalarda trakeostomi kanülleri yerleştirilememekte ve komplikasyonlar ortaya çıkabilmektedir. Bundan dolayı trakeomegali olan hastalarda o segmenti geçecek daha uzun trakeostomi kanülleri kullanılmalı eğer o uzunlukta kanül bulunamıyor ise trakeostomiden uzak durulmalıdır.

Anahtar Kelimeler: Trakeomegali, Trakeoözofageal Fistül, Trakeostomi

Resim 1a-b

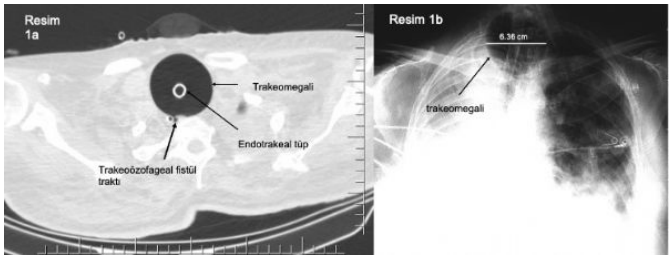

Boyun+Toraks BT ve PA Akciğer Grafisi

PB-182

Nadir Bir Olgu Sunumu; Endobronşial Nörofibromun Snare İle Eksizyonu

Merve Karaşal, Sipan Bilek, Serkan Bayram, Mustafa Akyıl, Aysun Kosif, Selami Volkan Baysungur
S.B.Ü Süreyyapaşa Göğüs Hastalıkları ve Göğüs Cerrahisi Eğitim ve Araştırma Hastanesi, Göğüs Cerrahisi, İstanbul

Amaç: Benign trakeobronşial neplazmlar arasında nörobifromlar son derece nadir olarak görülür. Günümüzde endobronşial lezyonların tedavisinde büyük cerrahi girişimlerin yerini bronkoskoskopik yöntemler almaya başlamıştır. Bu yazımızda endobronşial yerleşimli nörofibromun bronkoskopi yardımlı snare ile eksizyonunu yaptığımız olgumuzu paylaşacağız

Olgu: 53 yaşında ek bir hastalığı olmayan erkek hasta nefes darlığı ve öksürük şikayeti ile kliniğimize başvurdu. Çekilen toraks bilgisayarlı tomografisinde endobronşial lezyon görülmesi üzerine fiberoptik bronkoskopi planlandı. Yapılan fiberoptik bronkoskopisinde trakea lümenini tama yakın tıkayan endobronşial leyon gözlenmesi üzerine rijit bronkoskopi için preoperatif hazırlandı. Rifit bronkoskopi ile snare yardımıyla endobronşial lezyon total olarak eksize edildi. Hasta postoperatif birinci gününde taburcu edildi. Lezyonun nihai patolojisi nörofibrom olarak bildirildi. Hastanın kontrollerinde herhangi bir komplikasyon görülmedi.

Sonuç: Pulmoner nörofibrom tüm akciğer neoplazmları arasında %1'den daha az görülen oldukça nadir bir lezyondur. Primer pulmoner nörofibromlar parankimal yada endobronşial olabilirlir ancak bildirilen endobronşial nörofibromlar 30 vakadan daha azdır. Trakea endobronşial nörofibromun en sık köken aldığı yerdir. Günümüzde benign endobronşial lezyonların tedavisinde noninvaziv tedavi seçenekleri geleneksel cerrahi yöntemlerinin yerini almaktadır. Çoğu benign endobronşial lezyon genellikle rijit bronkoskopi olmak üzere bronkoskopi ile tedavi edilebilir. Cerrahi olarak kullanımının rahat olması, kanama kontrolünün kolayca sağlanması, operasyon süresinin oldukça kısa olması ve hospitalizasyonu kısalığı nedeniyle rijit bronkoskopi yardımlı snare ile endobronşial kitle eksizyonu artık yaygın kullanılmaktadır. Oldukça nadir raslanan endobronşial nörofibrom gibi benign endobronşial lezyonların tedavisinde elektrocerrahi yardımıyla tedavi geleneksel cerrahi

tedavi seçeneklerine göre daha az invaziv olması nedeniyle günümüzde her zaman akılda tutulmalıdır.

Anahtar Kelimeler: nörofibrom, snare, rijit bronkoskopi

Rijit bronkoskop yardımıyla snare ile eksize edilen lezyon

PB-183
Erişkin hastada nadir görülen yabancı cisim aspirasyonu: Zeytin çekirdeği aspirasyonu

Damla Hasgül, Abdulkerim Bayülgen, Sungur Selim Sinan, Erhan Ayan
Mersin Üniversitesi Hastanesi, Göğüs Cerrahisi Ana Bilim Dalı, Mersin

Trakeobronşiyal yabancı cisim aspirasyonları sıklıkla 0-3 yaş aralığında görülmesine karşın erişkin yaş grubunda da rastlanmakta olan hayatı tehdit edebilen klinik bir durumdur. Semptomları, aspire edilen cismin boyutuna, yerleşimine ve meydana getirdiği obstrüksiyonun akut ya da kronik olmasına bağlı olarak değişebilmektedir. Ani solunum durmasından uzun yıllar asemptomatik kalmasına kadar değişkenlik gösterebilmektedir. Ana bulgular; öksürük, hırıltılı solunum, nefes darlığı, ateş, siyanozdur. Aspire edilen yabancı cisimlerin lokalizasyonları; %47.5 sağ bronşial sistemde, %44.1 sol bronşial sistemde, %8.4 trakeada görülmektedir. Bu çalışmada, nadir görülen bir yabancı cisim aspirasyon olgusunu tartıştık. 68 yaşındaki kadın hasta, zeytin yedikten sonra gelişen öksürük şikayeti ile acil servisimize başvurmuş olup yabancı cisim aspirasyon şüphesi ile uygulanan Toraks Bilgisayarlı Tomografi(BT) görüntülemesinde, zeytin çekirdeği sağ alt lob bronşu içerisinde periferi hiperdens, ortası hipodens olarak tarafımızca fark edilmiştir. Bunun üzerine hastaya genel anestezi altında rijit bronkoskopi uygulanarak yabancı cisim, forceps yardımıyla çıkarılmıştır. Hasta bir günlük gözlem sonrası şifayen taburcu edilmiştir. Yapılan bir çalışmada ülkemizde en sık aspire edilen organik yabancı cisim %23 ile ayçekirdeği, en sık inorganik yabancı cisim %62.8 oranı ile türban iğnesi (boncuklu iğneler) olmuştur. Olgumuzda yer alan zeytin çekirdeği aspirasyonu ise %1.7 olarak görülmüştür. Literatür taramamız sırasında zeytin çekirdeği aspirasyonunun nadir yabancı cisim aspirasyonları arasında olduğu görülmüştür. Yabancı cisim aspirasyonunun erken teşhis ve tedavisi komplikasyonların önlenmesi açısından ciddi önem taşımaktadır. Tanıda radyolojik değerlendirme yardımcıdır; ancak yabancı cisim aspirasyon tanısında şüphe en önemli basamaktır. Kesin tanı ve tedavide bronkoskopi önemli yer tutmaktadır.

Anahtar Kelimeler: Aspirasyon, bronkoskopi, yabancı cisim

Toraks BT aksiyel kesitte sağ akciğer alt lob bronşunda izlenen çevresi radyoopak, merkezi nonopak yabancı cisim(Zeytin çekirdeği)

PB-186
Semptom oluşturan retrosternal mermi çekirdeğinin çıkarılması

Hatice Eryiğit Ünaldı
Medical Park Gebze Hastanesi, Göğüs Cerrahisi Kliniği, Kocaeli

Amaç: Toraksa nafiz ateşli silah yaralanmaları hayatı tehdit edici durumlardır.

Olgu: Yirmi iki yaşında, erkek hastanın 20 gün önce ateşli silah yaralanması mevcuttu. Hastanın omuz ve sırt ağrısı, kol hareketinde kısıtlanma vardı. Fizik muayenede suprasternal çentiğin inferiorunda yabancı cisim palpe edildi. Sağ ön kol medial ve lateralinde mermi giriş- çıkış deliği ve sol meme inferorunda mermi giriş yeri vardı. Toraks tomografisinde suprasternal çentiğin inferiorunda, sol brakiosefalik venin superiorunda mermi çekirdeği ve sol üst lob lingulada kontüzyon vardı. Genel anestezi altında üst mediastendeki yabancı cisim mediastinoskopi insizyonu ile retrosternal alandan total olarak çıkarıldı. Hasta ekstübe olarak servise alındı, postop birinci saatte mobilize edildi. Komplikasyon gelişmedi. Hastanın tüm semptomları postoperatif kayboldu. Sorunsuz taburcu edildi.

Sonuç: Hemotoraksa sebep olmamış ve toraks içinde kalan mermi çekirdeğinin çıkarılması olguya göre karar verilmelidir.

Anahtar Kelimeler: ateşli silah yaralanması

Tomografi

Toraks tomografi görünümü

PB-188
Dev Post-travmatik Kist: Cerrahi mi ? Takip mi ?

Mehmet Ağar
Fethi Sekin Şehir Hastanesi Elazığ

Amaç: Post-travmatik kistler sıklıkla toraks travmaları sonrası gelişen, kaviter ve neredeyse tamamında künt toraks travmalarının söz konusu olduğu bir durumdur. Genellikle iki mekanizma ile açıklanır. Birincisi kompresyona bağlı kapanan periferal bronşial ağaçta başınca bağlı alveolar rüptür, ikincisi ise parankim yırtığına neden olan kontüzyon dalgasıdır. Hastaların %75-85'i üçüncü dekat hastaları iken erkeklerde görülme oranları daha sıktır. Post-travmatik kist; bül, bleb, bronkojenik kist, abse, akciğer ca, tbc, kist hidatik, konjenital kist ve pulmoner sekestrasyon gibi klinik durumlar ile karışabilen klinik bir durumdur.

Olgu: Otuz dört yaş erkek hasta motosiklet kazasına bağlı multitravma nedeniyle acil servise getirildi. Multidisipliner olarak yaklaşılan hastanın çekilen görüntülelemelerinde karaciğer ve dalak yaralanması, sağ hemopnömotoraks, yaygın cilt altı amfizemi, sağ dev travmatik kistler (resim 1), sağ 4.5.6.7. kot fraktürü, sağ skapula ve humerus proksimal fraktürü, sağ olacrenon avulasyon fraktürü tespit edildi. Hastaya acil serviste sağ tüp torakostomi uygulandı. Hasta genel cerrahi tarafınca opere edildi, ortopedi tedavileri tamamladı. Yaklasık iki haftalık yoğun bakım takibi sonrası hasta servise alındı. Serviste düzenli aralıklarla çektirilen kontrol PA AC grafilerde dev kistlerin boyutlarının azaldığı ve içerisinin mayi ile dolduğu izlendi (Resim 2). Klinik durumu stabilleşen hasta taburcu edildi. Hastanın 1 ay sonraki poliklinik kontrolünde çekilen toraks bt sinde dev kistlerin gerilediği izlendi (Resim 3).

Sonuç: Post-travmatik kistler sıklıkla iyi seyir göstermektedir. Büyük bir kısmı konservatif tedavi yöntemleri ile rezorbe olur. Bazı kaynaklar dev travmatik kistlerin cerrahi ile tedavi edilmesini önerselerde ilk aşamada kistin takip edilmesi ve oluşacak bir komplikasyon veya cerrahi endikasyon sonrası opere edilmesi daha uygun olacaktır.

Anahtar Kelimeler: post-travmatik kist, cerrahi, takip

Dev travmatik kistlerin bilgisayarlı tomografi görüntüsü

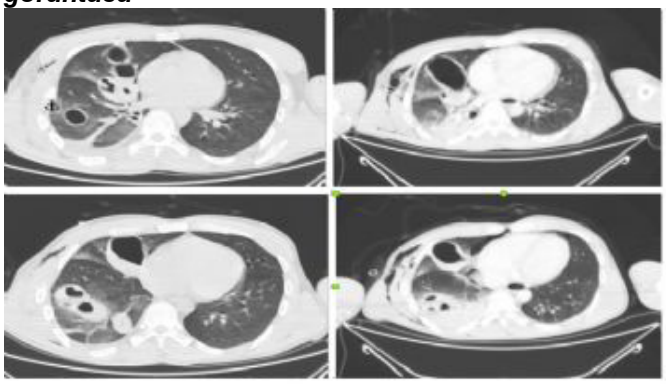

Resim 1: Dev travmatik kistlerin bilgisayarlı tomografi görüntüsü

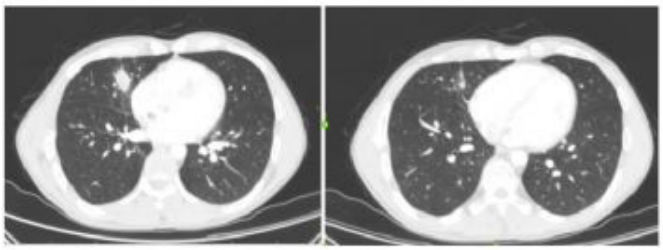

Resim 3: kontrol tomografide gerileyen dev büllerin görüntüsü

PB-189
Multipl Travmaya İkincil Yoğun Bakımda Takip Edilen Olguda Kosta Fiksasyonunun Prognoza Etkisi

İsmail Ertuğrul Gedik[1], Eyüp Halit Yardımcı[2], Timuçin Alar[1]
[1]Çanakkale Onsekiz Mart Üniversitesi Tıp Fakültesi Göğüs Cerrahisi Ana Bilim Dalı, Çanakkale
[2]Erzurum Bölge Eğitim ve Araştırma Hastanesi Göğüs Cerrahisi Kliniği, Erzurum

Amaç: Kosta fiksasyonu yaklaşık 100 yıldır kosta fraktürlerinin cerrahi tedavisinde uygulanan bir yöntemdir. Bu geçen sürede uygulanan cerrahi yöntemler, kullanılan cerrahi enstrümanlar değişiklik göstermiştir. Bu yazımızda araç içi trafik kazası

sonucu tek taraflı yelken göğüs deformitesi gelişen ve mekanik ventilatörden ayrılamadığı için kosta fiksasyonu yapılan olgu sunulmuştur.

Olgu: Araç içi trafik kazası geçirdiği ifade edilen 41 yaşında erkek hasta mekanik ventilasyon altında acil servisimize getirildi. Glasgov Koma Skalası (GKS) 4 olan kan basıncı 89/62 mm Hg, nabzı 102/dk idi. Fizik muayenesinde sağ hemitoraksta geni bir alanda yelken göğüs deformitesi izlendi. Sağ hemitoraksta solunum sesleri azalmış duyuldu. Posterior-anterior akciğer grafisi ve toraks bilgisayarlı tomografisi sonucunda hastada sağ 3-8. kostaların birden fazla yerinde fraktür, sağ hemitoraksta hemo-pnömotoraks tespit edildi. Bu bulgulara ek olarak minimal subaraknoid kanama ve mandibula fraktürü tespit edildi. Hastaya acil olarak sağ tüp torakostomi uygulandı. Yoğun bakım ünitesine (YBÜ) yatırıldı. GKS'ı 9'a yükselen hastaya mekanik ventilatör altında stabilize edilememesi nedeniyle kosta fraktürlerinin cerrahi fiksasyonu kararı alındı. Hastaya yatışının ikinci gününde sağ yüksek torakotomi insizyonu ile 3-8. kostalara çeşitli uzunluklarda anatomik önkol plakları, kortikal vidalar kullanılarak açık redüksiyon ve internal fiksasyon uygulandı (Şekil 1). Postoperatif birinci günde uyandırılan hastanın kan gazında solunumsal parametrelerinde ve GKS'nda ileri düzeyde iyileşme (GKS 14, pCO2 35 mm Hg) olması üzerine hasta ekstübe edildi. Toplamda 40 gün süre ile YBÜ'nde yatarak tedavi edilen hasta yatışının 45. gününde hastaneden çıkartıldı. Hasta postoperatif birinci yılında halen Göğüs Cerrahisi poliklinik kontrolüne gelmektedir.

Sonuç: Sonuç olarak kosta fraktürlerinde cerrahi fiksasyon endikasyonlar dahilinde seçilmiş hastalarda hayat kurtarıcı bir yöntemdir.

Anahtar Kelimeler: Kosta fiksasyonu, Künt toraks travması, Yelken göğüs

Şekil 1

Anatomik önkol plakları ve kortikal vidalar ile kosta fiksasyonu

PB-190
COVID-19 Pandemisi Döneminde Göğüs Cerrahisi Uygulamaları: Travmatik Hemotoraksa Yaklaşım

Kadir Baturhan Çiflik, Merve Hatipoğlu, Yücel Akkaş, Büşra Özdemir Çiflik, Bülent Koçer
Ankara Şehir Hastanesi, Göğüs Cerrahisi Ana Bilim Dalı, Ankara

Amaç: COVID-19 pandemisi döneminde göğüs cerrahisi uygulamalarında aerosol oluşumunu en aza indirmek

Olgu: COVID-19 pandemi döneminde birçok acil cerrahi işlem gerçekleştirilmeye davam etmekte. Bu işlemler gerçekleştirilirken ve sonrasındaki hasta takipleri sırasında sağlık çalışanlarının korunması, bulaştırıcılığın en aza indirilmesi pandemiyle mücadelede önemlidir. Bu olgu sunumunda nefes darlığı ve ateş şikayeti ile hastaneye başvuran, eski toraks travmalı hastada gelişen hemotoraksa, pandemi yoğun bakımında uygulanan göğüs cerrahi prosedürlerinin paylaşılması ve su altı drenajına eklenen mekanik ventilatör filtresi ile takibinin anlatılması amaçlandı.

Sonuç: Su altı drenaj sistemine uygulanan mekanik ventilatör filtresinin, sistemin çalışmasına engel olmadığı görüldü. Kullanılan bu filtrelerin su altı drenajı sistemlerinde aerosol oluşumunu aza indirip, pandemi ile mücadeleye destek olacağını düşünmekteyiz.

Anahtar Kelimeler: COVID-19, hemotoraks, göğüs cerrahi

Resim 1

A. Sol hemitorakstaki COVID-19 pnömonisine ait buzlu cam dansiteleri B. Sağ hemitorakstaki kot fraktürleri ve hemotoraks C. Uygulanan 10F toraks katateri ve mekanik ventilatör filtresi entegre edilmiş su altı drenajı sistemi

PB-192
Travmatik Yabancı Cisim Aspirasyonu: Spontan Ekspektorasyon

Fatma Bağrıaçık, Merve Şengül İnan, Hakan Işık, Sedat Gürkök
Gülhane Eğitim Araştırma Hastanesi, Göğüs Cerrahisi Ana Bilim Dalı

Amaç: Yabancı cisim (yc) aspirasyonu (yca) genellikle birinci dekatta görülmekte olup erişkin yaş grubunda daha nadir rastlanmaktadır. Nörolojik hastalıklar ve travmalar erişkinlerde yca'nın nedenlerindendir. Travmatik yca'lar genellikle maksillofasyal travmalardan sonra görülmekte olup diş aspirasyonları en çok görülen şeklidir. Aspire edilen yabancı cisimler fleksible ya da rijit bronkoskopi ile çıkartılabilir. Spontan

ekspektorasyon nadir de olsa görülebilmektedir.

Olgu: Bizim vakamızda el yapımı patlayıcı (eyp) yaralanması sonrasında çene altından yc girişi olan 33 yaşında erkek asker hastada dış merkezde çekilen toraks bilgisayarlı tomografisinde(bt) intrabronşiyal yabancı cisim tespit edilmiştir. Hastanın submental alanda orta hatta 0,5 cm genişliğinde yc giriş yeri mevcuttu. Fizik muayenede krepitasyon ve ağrı mevcuttu, ele gelen yc tespit edilmedi. Fleksible laringskopik muayenede nazofaringeal alanda yc tespit edilmedi, dil kökünde solda minimal maserasyon tespit edildi. Dil hareket ve duyu muayenesi normal olan hastada pnomomediastinum tespit edilmedi. Pnomotoraks ve plevral efüzyon tespit edilmedi. 27.07.2021 tarihli toraks bt'sinde sağ alt lop medial segment bronşu proksimalinde 3 mm çapında yc imajı mevcuttur(Resim 1). Hastanemizde çekilen toraks bt'sinde bahsi geçen yc imajı görülmedi(Resim 2). Hastadan alınan detaylı anamnezde hasta: 'herhangi bir yc tükürmediğini; uçak yolculuğu esnasında birkaç kere öksürdüğünü' ifade etti. Çekilen ayakta direkt batın grafisinde(adbg) yc imajı izlendi(Resim 3). Gayta takibi önerileriyle taburcu edilen hastanın komplikasyonsuz şekilde yc'i çıkardığı öğrenildi.

Sonuç: Yca tanısı almış hastalarda yc'nin çıkartılmaması halinde uzun dönemde ciddi komplikasyonlar görülmektedir; pnömoni, bronşiektazi vb. Yc' lerin çıkartılması için fleksibl ya da rijit bronkoskop kullanılabilir. Bizim vakamızda olduğu gibi spontan ekspektorasyon da yc çıkarma yöntemlerinden biridir ve her vakada bronkoskopik yaklaşım gerekmeyebilir.

Anahtar Kelimeler: spontan ekspektorasyon, travmatik yabancı cisim aspirasyonu

Tomografi kesitleri ve adbg

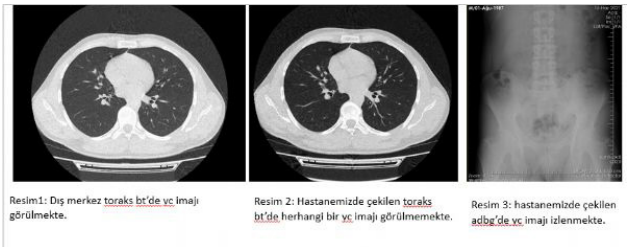

Resim1: Dış merkez toraks bt'de yc imajı görülmekte. Resim 2: Hastanemizde çekilen toraks bt'de herhangi bir yc imajı görülmemekte. Resim 3: hastanemizde çekilen adbg'de yc imajı izlenmekte.

PB-195
İlginç Bir Kot Fraktürü; Olgu Sunumu

Beniz İrem Ersoy Şiğva, Kerem Karaarslan
Hatay Mustafa Kemal Üniversitesi, Göğüs Cerrahisi Ana Bilim Dalı, Hatay

Toraks bölgesine uygulanan işlemler sırasında oluşabilecek travmalar nadiren de olsa kot fraktürüne neden olabilmektedir. Sırt ağrısı nedeniyle yetkin olmayan birine masaj yaptıran bir hastamızda gelişen kot fraktürünü sunmayı amaçladık. 49 yaşında erkek sol hemitoraks posteriorda ağrı şikayeti ile polikliniğimize başvurdu. Anamnezinden 6 gün önce bir arkadaşının sırtına masaj yaptığı, bu masajdan sonra ağrı şikayetinin daha da şiddetlendiği öğrenildi. Daha öncesinde travma öyküsü olmayan hastanın fizik muayenesinde ağrı tarifllediği bölgede palpasyon ile ağrının şiddetlendiği gözlendi. Akciğer grafisinde, sol hemitoraks 5. kot posteriorda fraktür hattı izlendi. Hemopnömotoraks izlenmeyen hastanın medikal tedavisi düzenlendi, bir hafta sonra kontrolde şikayetlerinin belirgin azaldığı izlendi. Masaj gibi masum görünen bir uygulama bile yetkin olmayan ellerde travma olarak değerlendirilmelidir.

Anahtar Kelimeler: masaj, travma, kot fraktürü

Şekil1

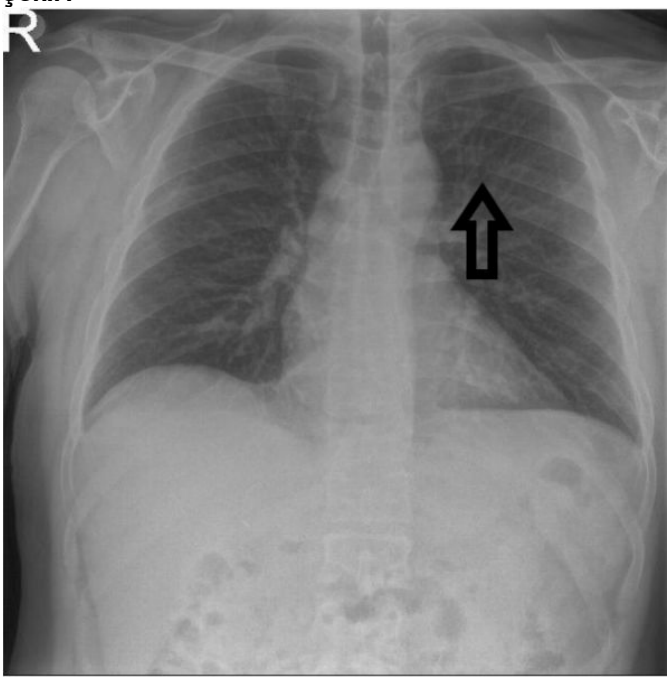

Akciğer Grafisi

11. Ulusal
Göğüs Cerrahisi
Kongresi
"Uluslararası Katılımlı"
24-27 Ekim 2021
Susesi Otel ve Kongre Merkezi / ANTALYA
www.goguscerrahisi2021.org

TAM METİNLER

SAĞLIK BİLİMLERİ ÜNİVERSİTESİ DR. SİYAMİ ERSEK GÖĞÜS, KALP VE DAMAR CERRAHİSİ EĞİTİM VE ARAŞTIRMA HASTANESİ GÖĞÜS CERRAHİSİ KLİNİĞİ POST TORAKOTOMİ AĞRISININ KONTROLÜNDE KISMİ KABURGA REZEKSİYONUNUN ETKİSİ: RANDOMİZE PROSPEKTİF BİR ÇALIŞMA

Dr. İsmail Dal

Tez Danışmanı: Doç. Dr. Muharrem Çelik

(TIPTA UZMANLIK TEZİ)

İSTANBUL – 2021

ÖZET

Amaç: Bu çalışmanın amacı, akut post torakotomi ağrısının azaltılmasında kısmi kaburga rezeksiyonunun etkisini değerlendirmektir.

Gereç ve Yöntem: Randomize ve prospektif olarak tasarlanan bu çalışma 2019 - 2020 yıllarını kapsayan 2 yıllık dönem içerisinde tek merkezde yapılmıştır. Yaşı 18 - 80 aralığında olan ve torakotomi yapılan olgular çalışmaya dahil edilmiştir. Göğüs duvarı tümörleri, göğüs duvarı invazyonu olan olgular, plevral patolojiler, eski kaburga kırığı veya eski torakotomi öyküsü olan hastalar, torakal radyoterapi öyküsü olan hastalar, eş zamanlı toraks dışı operasyon yapılan hastalar ve acil operasyon yapılan hastalar çalışma dışında tutulmuştur. Çalışma popülasyonu iki gruba ayrılmıştır. Girişim grubundaki olgulara torakotomi açılışında, henüz toraks ekartörü konulmadan evvel 1 cm'lik kısmi kaburga rezeksiyonu yapılmıştır. Kontrol grubunda ise rutin torakotomi tekniği uygulanmıştır. Her iki grupta torakotomi kapanışı aynı teknikle yapılmış ve perikostal sütürler kullanılmıştır. Her iki grupta postoperatif dönemde vizüel analog skala skorları ve komplikasyonlar takip edilmiş ve kaydedilmiştir.

Bulgular: Girişim grubunda 19 ve kontrol grubunda 16 olgu olmak üzere çalışmaya toplamda 35 olgu dahil edilmiştir. Her iki grupta postoperatif 1, 3 ve 7. günlerde vizüel analog skala skorları açısından anlamlı farklılık saptanmamıştır. Çalışma gruplarında drenaj ve hastanede yatış süreleri anlamlı olarak farklılık göstermemiştir. Kontrol grubunda girişim grubuna göre daha sık iyatrojenik kaburga fraktürü izlenmiştir (%21 - %43). Çalışmamızda iyatrojenik kaburga fraktürü insidansı ile solunum fonksiyon testleri arasında anlamlı istatistiksel ilişki saptanmıştır (p=006). Solunum fonksiyon testleri ileri derecede bozuk olan hastalarda iyatrojenik kaburga fraktürleri daha sık olarak izlenmiştir.

Sonuç: Akut post torakotomi ağrısının azaltılmasında kısmi kaburga rezeksiyonu tekniği tek başına faydalı bir teknik olarak bulunmamıştır. İnterkostal paketi koruyan diğer teknikler ile bu tekniğin kombinasyonu olumlu sonuçlar verebilir.

Anahtar Kelimeler: *Ağrı, Kaburga, İyatrojenik Kaburga Fraktürü, Torakotomi, Vizüel Analog Skala*

4. ABSTRACT

Objective: The aim of this study is to evaluate the effect of partial rib resection in reducing acute post-thoracotomy pain.

Materials and Methods: This randomized and prospectively designed study was conducted in a single center in a 2-year period covering the years 2019-2020. Patients between 18 and 80 years of age and undergoing thoracotomy were included in the study. Patients with chest wall tumors, chest wall invasion, previous rib fractures or previous thoracotomy history, patients with a history of thoracic radiotherapy, patients who underwent concomitant extra-thoracic surgery, and patients who underwent emergency surgery were excluded from the study. The study population is divided into two groups. In the intervention group, 1cm partial rib resection was performed at the opening of the thoracotomy, before the thorax retractor was placed. In the control group, routine thoracotomy technique was applied. In both groups, thoracotomy closure was performed using the same technique and pericostal sutures were used. Visual analog scale scores and complications were followed up and recorded in the postoperative period in both groups.

Results: A total of 35 cases were included in the study, 19 cases in the intervention group and 16 cases in the control group. There was no significant difference in visual analog scale scores in both groups on postoperative 1st, 3rd and 7th days. Duration of drainage and hospitalization did not differ significantly in the study groups. Iatrogenic rib fracture was observed more frequently in the control group than in the intervention group (21% - 43%). In our study, a significant statistical relationship was found between the incidence of iatrogenic rib fracture and pulmonary function tests (p = 006). Iatrogenic rib fractures were observed more frequently in patients with impaired respiratory function tests.

Conclusion: Partial rib resection technique has not been found to be a useful technique alone in reducing acute post thoracotomy pain. The combination of this technique with other techniques that protect the intercostal pack may yield positive results.

Key Words: *Pain, Iatrogenic Rib Fracture, Rib, Thoracotomy, Visual Analog Scale*

5. GİRİŞ VE AMAÇ

Torakotomi sonrası gelişen ağrının çok sayıda odak noktası vardır. Cilt insizyonu, derin yumuşak dokuların yaralanması, interkostal paketin aşırı derecede gerilmesi, göğüs tüpleri ve torakotomi sırasında oluşabilen iyatrojenik kaburga fraktürleri torakotomi sonrası gelişen şiddetli ağrıdan sorumlu olabilir (1). Hastaların hissettiği ağrı ve hoşnutsuzluk hissinin ötesinde, solunum mekaniğinin bozulması, hipoventilasyon, bronşial sekresyonların yeterince temizlenememesi, pnömoni, sepsis ve solunum yetmezliği gibi patolojik durumlar da gelişebilir (2-4). Pulmoner komplikasyonların yanında, artmış miyokard

infarktüsü riski, katabolizma artışına bağlı hiperglisemi, yara iyileşmesinde bozulma, artmış tromboemboli riski, hücresel immünitenin bozulmasına bağlı yara yeri enfeksiyonları, gastrik boşalma ve bağırsak hareketleri azaldığı için bulantı, kusma, artmış ileus riski ve sempatik deşarjın artışına bağlı artmış üriner retansiyon riski bulunmaktadır (4). Tipik göğüs cerrahisi hasta popülasyonu, sıklıkla solunum rezervi sınırlı olan, bunun yanında ileri yaş, kalp ve böbrek hastalığı gibi komorbiditeleri olan hasta popülasyonudur. Erken postoperatif dönemde etkin bir analjezi ile morbiditenin azaltılabileceği, yatış süresinin kısalacağı, hasta memnuniyetinin artacağı ve hastane masraflarının azalacağı bilinmektedir (5-8). Geç postoperatif dönemde kemoterapi, radyoterapi, malnütrisyon ve anemi nedeniyle hastalar daha da kırılgan bir hale gelmektedirler. Torakotomi sonrası ağrıyı azaltmak için çeşitli stratejiler ve rehberler hazırlanmış olsa da, "en iyi yöntem" henüz tanımlanmamıştır. Post torakotomi ağrısının yönetiminde cerrahi teknikler ve medikal tedavinin yanında, fizyoterapi, psikoterapi ve hipnoterapiye kadar uzanan multidisipliner tedavi önerilmektedir (4).

Ağrı gelişmesini önleyici birtakım stratejiler ile şiddetli post torakotomi ağrısının yarı yarıya azaltılabileceği bilinmektedir (8). Bazı cerrahlar önleyici bir strateji olarak, torakotomi sırasında henüz toraks ekartörü konulmadan evvel bir veyahut iki seviye kısmi kaburga rezeksiyonu yapmanın, interkostal gerimi azaltacağını ve kontrolsüz bir fraktürü önleyeceğini düşünmüşlerdir. Böylece post torakotomi ağrısının azaltılabileceği savunulmaktadır. Seçilmiş hasta gruplarında kısmi kaburga rezeksiyonu klinik pratikte uygulanıyor olsa da, Türkçe ve İngilizce literatürde bu konuda yapılmış bir klinik çalışmaya rastlamadık. Bu çalışmanın amacı, torakotomi ağrısının kontrolünde, kısmi kaburga rezeksiyonunun etkisinin olup olmadığını belirlemektir.



Şekil-1: Kısmi kaburga rezeksiyonu.

6. GENEL BİLGİLER

Akut post torakotomi ağrısı, torakotomi sonrası erken postoperatif dönemdeki ağrıyı ifade eder. Post torakotomi ağrı sendromu ise, torakotomiden iki ay sonra dahi devam eden hayat kalitesini düşüren kronikleşmiş ağrıyı tanımlamaktadır (9). Akut post torakotomi ağrısı erken dönemde cerrahi morbidite ve mortaliteye yol açarken, post torakotomi ağrı sendromunda geç dönemde hastanın hayat kalitesinin belirgin olarak düşmesinden söz edilir (10-12). Çalışmamızda bahsedilen "Post Torakotomi Ağrısı" terimi ile akut post torakotomi ağrısı ifade edilmektedir. Kronik dönemde gelişen post torakotomi ağrı sendromu çalışmamızın kapsamı dışındadır.

6.1. EPİDEMİYOLOJİ

Torakotomi sonrası akut dönemde hastaların 60%'ında şiddetli ağrı gelişebileceği gibi, 5% oranında da hayatı tehdit eden pnömoni ve sepsis gibi ciddi patolojik tablolar gelişebilir (12). Akut dönemde gelişen kontrolsüz bir ağrı, kronik ağrının da kuvvetli bir habercisidir. Torakotomi yapılan hastaların üçte birinde nöropatik komponenti de olan kronik ağrı gelişmektedir (13). Bu grup hastaların %66'sı aynı zamanda his kaybı da tarif etmektedirler (13). Grosen ve arkadaşları, olguların 62%'sinde ağrılı bölgede aynı zamanda his bozukluğu raporlamıştır (14). Wildgaard ve arkadaşları post torakotomi ağrısının tarif edilmesinde ve sınıflamasında ağrıya eşlik eden his bozuklukları nedeniyle son derece heterojen bir hale gelen çalışmalar arasında karşılaştırma yapabilmenin karmaşık ve zor bir hale geldiğini belirtmişlerdir (15).

Toplumdaki bireylerin sahip olduğu kişilik özellikleri ile ağrı deneyimi arasında güçlü bir ilişki vardır (16). Bachiocco ve arkadaşlarının post torakotomi ağrısı ile hastaların kişilik özelliklerinin ilişkisini inceledikleri ilgi çekici çalışmalarında, kaygılı kişilik tipinde ağrı yoğunluğunun daha yüksek olarak raporlandığı, agresif ve histerik kişilik tiplerinde postoperatif ağrı süresinin daha uzun olarak raporlandığı saptanmıştır (16).

6.2. POST TORAKOTOMİ AĞRISININ YÖNETİLMESİ

6.2.1. Medikal Tedavi Seçenekleri

Opioid analjezikler: Cerrahi işlemler sonrası postoperatif ağrının yönetilmesinde son derece etkili ve kullanışlıdır. Opioid analjezikler hastalara oral, IV (intravenöz), IM (intramusküler), subkutan, epidural ve intratekal yollarla uygulanabilir. İntravenöz yol tercih edildiğinde ağrı kesici etki hızlı bir şekilde sağlanır. Epidural yolla uygulandığında oral yola göre on kat daha etkili bir analjezi sağlanır (17). İntratekal yolla uygulandığında ise oral yola göre yüz kat daha etkili bir analjezi sağlanmış olur (17). Opioid analjezikler, solunum depresyonu yapabilecekleri için dikkatli kullanılmalıdır. Akciğer rezeksiyonu yapılmış hastalar, düşük opioid dozlarında bile solunum depresyonuna girebilirler (18). Tedaviyi uygulayan hemşire ekibi ilacın bu etkisi hakkında bilgi sahibi olmalıdır. Hastaların solunum sayıları ve şuur durumları düzenli aralıklarla kontrol edilmelidir. Opioid analjezik uygulanan hastalarda ayrıca kaşıntı, kabızlık, bulantı, kusma, idrar retansiyonu ve biliyer spazm da gelişebilir.

Nonsteroid antiinflamatuar ilaçlar: Siklooksijenaz (COX) inhibisyonu yaparak prostaglandin üretimini ve dolayısıyla doku inflamasyonunu inhibe edici etki gösterirler. Solunum depresyonu yapmadan ağrı inhibisyonu yapan bu ilaçlar tüm perioperatif süreçte verilebilirler (19). Pavy ve arkadaşlarının çalışmasında, torakotomi sonrası NSAİ ilaç kullanımı ile ağrı skorlarının %60 oranında azaltılabileceği ve opioid ilaç ihtiyacının 30% oranında azaltılabileceği gösterilmiştir (20).

NSAİ ilaçlar klinik pratikte oral ya da IV yolla uygulanırlar. NSAİ ilaçları kullanan hastalarda gastrointestinal kanama, koagülopati, akut böbrek yetmezliği (ABY) ve hipoperfüzyon gibi yan etkiler açısından dikkatli olunmalıdır. Fizyolojik koşullarda prostaglandinler mide kan akımının düzenlenmesinde, epitelyal bariyer fonksiyonunun sağlanmasında ve bikarbonat üretiminde stimülan olarak fonksiyon görürler. NSAİ ilaçlar prostaglandin inhibisyonu yaptıkları için uzun süreli kullanımda midede mukozal irritasyona, ülserlere ve hatta gastrointestinal kanamaya sebebiyet verebilir. Ayrıca dehidratasyon, sepsis, konjestif kalp yetmezliği gibi hipoperfüzyon durumlarında prostaglandinler vazodilatör etkileri ile böbreği koruyucu görev yaparlar. NSAİ ilaç kullanımı ile prostaglandinler inhibe edildiğinde, bu hasta grubunda NSAİ ilaca bağlı renal toksisite görülebilir.

Asetaminofen: Merkezi sinir sistemi üzerine etki ederek analjezik ve antipiretik özellik gösterir. Etki mekanizması tam olarak tanımlanamamıştır ancak COX-2 ve COX-3 üzerine zayıf inhibisyon yaptığı bilinmektedir. Klinik pratikte oral ya da IV yolla uygulanmaktadır. Ucuz ve etkili bir ilaç olması tercih edilir olmasını sağlamaktadır. Postoperatif dönemde göğüs ağrısını, omuz ağrısını ve opioid ihtiyacını azalttığı gösterilmiştir (21,22). Asetaminofen güvenli bir ilaç olarak kabul edilmektedir. Bilinen karaciğer hastalığı olan hasta popülasyonunda ve 4000 mg. / gün dozunun üzerindeki dozlarda hepatotoksisite riski mevcuttur.

Ketamin: Merkezi sinir sisteminde N-metil-D-aspartat (NMDA) reseptörleri üzerine antagonistik etki gösterir. Böylelikle sempatik stimülasyon, disosiyatif anestezi ve kuvvetli bir analjezi oluşturur. Opioid analjeziklerin aksine ketamin hipotansif etki göstermez. Düşük dozlarda kullanıldığında yüksek hasta memnuniyeti sağlar ve taşikardi gibi yan etkiler görülmez (23,24). İntravenöz, IM ya da epidural yolla uygulanabilir.

Lokal anestezik ilaçlar: Sodyum kanal reseptörüne bağlanarak etki gösterirler. Depolarizasyon engellenir ve böylece uyarıcı nöronlar arasındaki bağlantı koparılır. Uygulama yolları topikal krem, yama, subkutan enjeksiyon, kateter yardımı ile sürekli enjeksiyon gibi çeşitlilik gösterir.

İnterkostal blokaj: Çoklu seviye (T4-T10) yapılan interkostal blokaj ile unilateral torasik analjezi sağlanır. Enjeksiyon, kostaların inferior sınırına ve interkostal sinirin proksimal kısmına yapılmalıdır. Böylece 12-48 saat sürecek bir analjezi sağlanmış olur. İnterkostal sinir blokajı, sistemik opioid analjeziklerden daha üstün bir analjezi sağlamaz (25,26).

Spinal ve epidural anestezi: Torakotomi sonrası spinal ve epidural anestezi teknikleri ile sistemik opiod analjeziklerden daha başarılı bir şekilde ağrı kontrolü sağlanabilmektedir. Öyle ki göğüs cerrahisi operasyonlarında torasik epidural kateter takılması standart prosedür haline gelmiştir (27,28). Postoperatif epidural analjezi yapılan hastalarda atelektazi, pnömoni, hipoksemi gibi pulmoner komplikasyonlar daha düşük sıklıkta görülmektedir (29). Rodgers ve arkadaşları tarafından yayınlanan ve 9551 hastanın dahil edildiği meta-analiz çalışmasında torasik epidural analjezi ile derin ven trombozu (%44 azalma), pulmoner emboli (%55 azalma), miyokard infarktüsü (%33 azalma), perioperatif transfüzyon ihtiyacı (%50 azalma), pnömoni (%39 azalma), solunum depresyonu (%59 azalma) gibi hayatı tehdit edici postoperatif komplikasyonların önemli derecede azaltılabileceği saptanmıştır (5).

Şekil-2: Torakotomi ağrısının yönetilmesinde medikal tedavi seçenekleri ve cerrahi teknikler.

6.2.2. Cerrahi Teknikler

İnterkostal kas flebi: Cerfolio ve arkadaşlarının 114 hastadan oluşan randomize prospektif çalışmalarında, torakotomi sırasında interkostal kas flebi yapılan hastalarla rutin torakotomi yapılan hastalar karşılaştırmıştır (30). İnterkostal kas flebi yapılan hasta grubunda, torakotomi insizyonu açıldıktan sonra henüz toraks ekartörü konulmadan evvel interkostal kas ve damar sinir paketi izole edilerek flep haline getirilmiş ve böylece interkostal anatomik yapıların toraks ekartörü altında hasar görmeleri engellenmeye çalışılmıştır. Postoperatif ağrı skorları, sistemik opioid ihtiyacı ve postoperatif solunum fonksiyon testleri karşılaştırıldığında interkostal kas flebi yapılan grupta ağrı skorlarının ve opioid ihtiyacının anlamlı olarak daha düşük olduğu, postoperatif solunum fonksiyon testi değerlerinin ise kontrol grubuna göre daha yüksek olduğu saptanmıştır. Jiwnani ve arkadaşları ise 2018 yılında yayınlanan 90 vakalık randomize prospektif çalışmalarında, rutin posterolateral torakotomi yapılan olgular ile interkostal kas flebi yapılan olguları postoperatif ağrı açısından kıyaslamışlardır (31). İnterkostal kas flebi grubundaki hastalarda ayrıca intra-kostal sütür tekniği de kullanılmıştır. Böylece interkostal damar sinir paketinin hem intraoperatif hem de postoperatif dönemde korunması amaçlanmıştır. Çalışmanın sonuçlarında ne erken dönem ağrı skorlarında, ne geç dönem ağrı skorlarında ne de ihtiyaç duyulan opioid analjezik ihtiyacında iki grup arasında anlamlı farklılık saptanmamıştır. İnterkostal kas flebinin post torakotomi ağrısını azaltıp azaltmadığı ile ilgili canlı bir bilimsel tartışma devam etmektedir.



Şekil-3: İnterkostal kas flebi.

İntra-kostal sütür tekniği: Cerfolio ve arkadaşlarının 280 hastadan oluşan çalışmalarında, ardışık 140 hastada torakotomi insizyonu kapatılırken perikostal sütürler kullanılmış ve daha sonraki ardışık 140 hastada ise intra-kostal sütürler kullanılmıştır (32). İkinci hafta, birinci ay, ikinci ay ve üçüncü ay incelenen ağrı skorları, intra-kostal sütür grubunda anlamlı olarak daha düşük gözlenmiştir. Araştırmacılar hem erken dönem hem de geç dönem torakotomi ağrısının önlenmesinde intra-kostal sütür tekniğini başarılı bir teknik olarak kabul etmişlerdir.

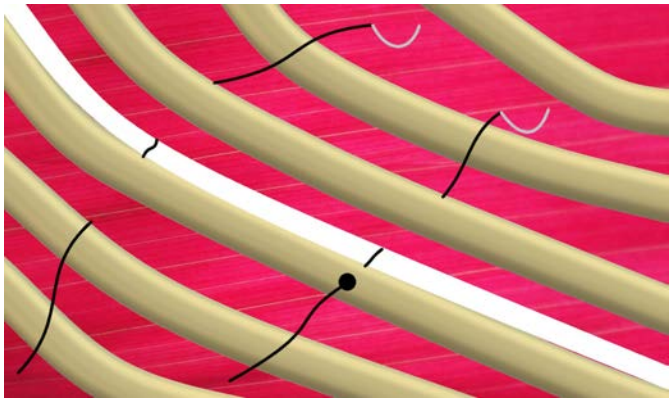

Şekil-4: Perikostal sütür (solda) ve intra-kostal sütür (sağda).

Hem intra-kostal sütür tekniği ile hem de interkostal kas flebi uygulaması ile post torakotomi ağrısının azaltılabileceği savunulurken, Wu ve arkadaşları 144 hastadan oluşan randomize prospektif çalışmalarında yalnızca intra-kostal sütür tekniği ile intra-kostal sütür tekniğine ilave olarak interkostal kas flebi yapılan hastaları kıyasladılar (33). İnterkostal kas flebi grubunda, beşinci interkostal kas, damar sinir paketi ile birlikte serbestleştirilerek kas flebi oluşturuldu. Bu grupta intra-kostal sütür altıncı kaburgadan geçilmiştir. Kontrol grubunda ise yalnızca altıncı kaburgadan intra-kostal torakotomi kapama sütürü atılan hastalar bulunmaktaydı. Tüm hastalara epidural kateter takılmış ve operasyondan 24 saat sonra kateterler çekilmiştir. Bu çalışmada iki grup arasında erken ve geç dönemde ağrı skorları istatistiksel olarak anlamlı farklılık göstermedi.

Fransız penceresi tekniği: Torakotomi insizyon hattındaki gerimi azaltmak amacıyla Fransız penceresi torakotomi tekniği tanımlanmıştır. Bu teknikte beşinci interkostal aralıktan torakotomi insizyonu açıldıktan sonra, beşinci ve altıncı kaburgalar anterior ve posterior kısımlarından kesilerek sırası ile insizyon hattının kranial ve kaudal kısmına doğru katlanır. Böylece toraks ekartörü konulmasına gerek kalmadan cerrahi ekspojür sağlanmış olur. Yamaguchi ve arkadaşları posterolateral torakotomi ile Fransız penceresi torakotomi tekniğini postoperatif ağrı ve hastanede kalış süresi açısından karşılaştırmışlardır (34). Otuz bir hastanın dahil edildiği bu çalışmada ciddi post torakotomi ağrısı Fransız penceresi grubunda anlamlı olarak daha düşük sıklıkta gözlenmiştir (%7.7'ye karşı %55,6, p=0,0059). Hastanede yatış süresi de Fransız penceresi grubunda anlamlı olarak daha düşük gözlenmiştir (6.4 güne karşı 12.3 gün, p=000003). Araştırma ekibi torakotomi insizyonundaki anatomik yapıları korumak ve post torakotomi ağrısını önlemek için Fransız penceresi torakotomi tekniğinin doğru teknik olduğu sonucuna varmışlardır.



Şekil-5: Fransız penceresi.

Modifiye Fransız penceresi ve çift kenar sütür teknikleri: El-Hag-Aly ve arkadaşlarının 2019 yılında yayınlanan çalışmalarında, modifiye Fransız penceresi tekniği, "çift kenar" sütür tekniği ve perikostal sütür teknikleri postoperatif ağrı açısından karşılaştırılmıştır (35). Çift kenar sütür tekniğinde interkostal damar sinir paketini korumak amacıyla, insizyonun kranial ve kaudal kısmındaki kaburgaların inferior sınırları serbestleştirilerek sütürler buradan geçilmektedir. Böylece damar sinir paketinin kalın kaburga yaklaştırıcı dikişler tarafından ezilmesi engellenmek istenmektedir. Modifiye Fransız penceresi tekniği ise torakotomi insizyonunun yalnızca kaudal tarafındaki kaburganın çift taraflı olarak kesilmesi ve bir sütür ile asılarak ekarte edilmesi esasına dayanmaktadır. Modifiye fransız penceresi grubunda olguların ambulasyon süreleri, analjezik dozları ve ağrı skorları diğer iki gruba göre anlamlı olarak daha düşük olarak saptandı. Postoperatif 9. ay ağrı skorlarının modifiye Fransız penceresi grubunda anlamlı olarak daha düşük olduğu saptandı. Ancak drenaj süreleri, hastanede yatış süreleri ve pulmoner komplikasyonlar açısından gruplar arasında anlamlı farklılık saptanmadı.



Şekil-6: Modifiye Fransız penceresi.



Şekil-7: Çift kenar sütür tekniği.

Diğer teknikler: Torakotomi insizyon hattına yerleştirilen bir kateter ile lokal anestezik ilaçlar devamlı infüzyon ile insizyon hattına verilebilir. Allen ve arkadaşları 124 vakadan oluşan randomize kontrollü çift körlü çalışmalarında, interkostal kateter vasıtasıyla torakotomi hattına bupivakain infüzyonu uygulamışlardır (36). Çalışmaya katılan tüm hastalarda hem interkostal alana hem de subkutan alana iki farklı kateter yerleştirilmiş ve Y konnektör vasıtasıyla iki kateter birleştirilmiştir. Yerleştirilen kateterler vasıtasıyla postoperatif 100 saat boyunca insizyon hattına devamlı infüzyon uygulanmıştır. Bupivakain grubunda infüzyon ile % 0.25 bupivakain verilirken, plasebo grubunda izotonik infüzyonu uygulanmıştır. Hem hastalara hem de tedavi uygulayan personele uygulanan tedavi hakkında bilgi verilmemiştir. Ağrı skorları, morfin dozları ve hastanede yatış süreleri açısından iki grup arasında anlamlı farklılık saptanmamıştır.

Wurnig ve arkadaşları tarafından 30 hasta üzerinde randomize prospektif olarak yapılan bir çalışmada interkostal blokaj ile epidural analjezi karşılaştırılmıştır (37). Araştırma sonucunda, postoperatif ilk 24 saat içerisinde interkostal blokaj grubunda ağrı skorları anlamlı olarak daha düşük raporlanmıştır. Çalışma sonuçlarına göre ilk 24 saatten sonra epidural kateter grubunda daha etkin bir analjezi sağlandığı saptanmıştır. Ancak çalışmanın örneklem büyüklüğü oldukça sınırlıdır. Ayrıca çalışmada akciğer rezeksiyon yapılan hastalarla aynı hasta havuzuna dekortikasyon yapılan hastalar da eklenmiştir. Bu durum çalışmanın sonuçlarını yorumlanması güç bir hale getirmiştir.

Forero ve arkadaşları yayınladıkları 7 hastalık olgu serisinde, torakotomi uygulanan hastalarda operasyon sonrası ultrason probu vasıtasıyla erektör spina kasının planına 0.375% ropivakain enjeksiyonu uygulamışardır (38). Ropivakain uygulanması sonrası 4 hastada 2 hafta süren analjezik etki sağlanmıştır. Hastaların tümünde ağrı semptomlarında hafifleme gösterilmiştir.

Madabushi ve arkadaşları yayınladıkları olgu sunumunda, ciddi ağrı nedeniyle solunum parametreleri bozulan ve ekstübe edilemeyen bir hastada serratus anterior kası planına kateter yerleştirilerek devamlı analjezik infüzyonu ile etkili bir analjezi sağlandığını raporlamışlardır (39). Etkin analjezi sonrası hastanın solunum parametreleri düzelmiş ve ekstübasyon yapılabilmiştir.

7. GEREÇ VE YÖNTEM

Bu çalışma 2019-2020 yıllarında, 2 yıllık bir dönem içerisinde Sağlık Bilimleri Üniversitesi Dr. Siyami Ersek Göğüs Kalp ve Damar Cerrahisi Eğitim ve Araştırma Hastanesi Göğüs Cerrahisi Kliniği'nde operasyon uygulanan olgular üzerinde yapılmıştır. Çalışma başlamadan önce Haydarpaşa Numune Eğitim ve Araştırma Hastanesi Klinik Araştırmaları Etik Kurulu'ndan onay alınmıştır (Onay Numarası: HNEAH-KAEK 2019/KK/20). Çalışmada Helsinki bildirgesi prensiplerine bağlı kalınmıştır. Çalışmaya katılan tüm hastalardan yazılı aydınlatılmış onam belgesi alınmıştır. Çalışmaya katılan araştırmacıların her hangi bir çıkar çatışması yoktur.

7.1. ÇALIŞMA TASARIMI VE HASTALAR

Araştırmaya 2019-2020 yıllarında kliniğimizde torakotomi yapılan, 18-80 yaş arası, çalışmaya katılmayı kabul eden hastalar dahil edilmiştir. Toraks duvar tümörü, toraks duvar invazyonu, plevral patoloji, eski kaburga kırığı veya eski torakotomi öyküsü, torakal radyoterapi öyküsü olan, acil cerrahi yapılan ve eş zamanlı olarak torakotomi dışında insizyon uygulanan olgular çalışmanın dışında bırakılmıştır. Çalışmaya dahil edilen olgular beş farklı cerrah tarafından opere edilmiştir. Olgular torakotomi kesisinden evvel yazı-tura atılarak basit randomizasyon tekniği ile randomize edilmiştir.

7.2. GİRİŞİMLER

Posterolateral torakotomi kesisi altıncı kaburganın süperior sınırından ve beşinci interkostal aralıktan yapılmıştır. Torakotomi sırasında latissimus dorsi kası kesilmiş, serratus anterior kası ise korunmuştur. Torakotomi kapanışında her iki grupta da 2 numara vicryl sütür materyali ile perikostal sütür tekniği uygulanmıştır. Perikostal sütürler insizyonun kaudal tarafında 7. kaburganın süperior kenarından, kranial tarafında ise 5. kaburganın süperior kenarından geçilmiştir.

Girişim grubunda toraks ekartörü konulmadan evvel 6. kaburganın posterior ucu, inferior sınırı boyunca serbestleştirilerek interkostal kaslardan ve damar sinir paketinden izole edilmiştir. Yaklaşık 1 santimetrelik (cm.) kaburga segmenti kostotom aracılığı ile kesilerek çıkarılmıştır.

Kaburga rezeksiyonunun ardından toraks ekartörü konularak operasyona devam edilmiştir.

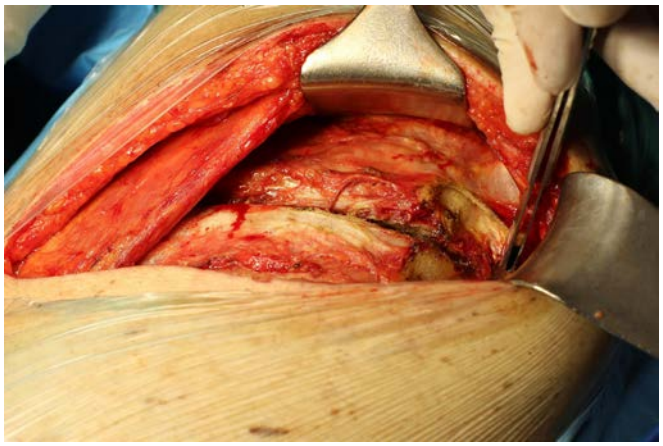

Şekil-8: Beşinci interkostal aralıktan uygulanan torakotomi kesisi.

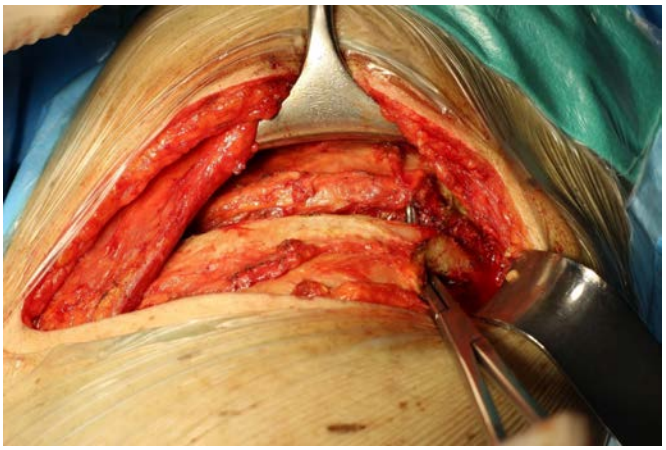

Şekil-9: Kaburganın posterior ucunun right angle disektör ile dönülmesi.

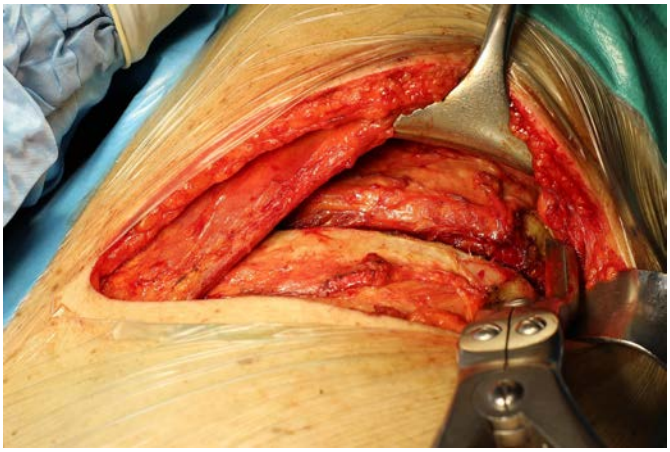

Şekil-10: Kaburganın posterior ucunun kostotom ile kesilmesi.

Şekil-11: Kaburganın kısmi rezeksiyonu sonrası kesinin görünümü.

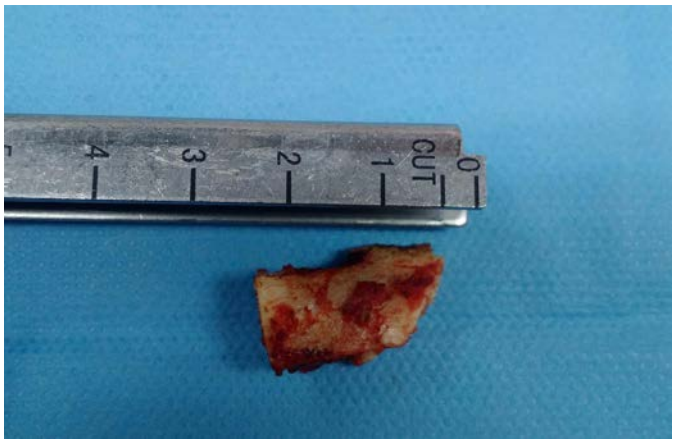

Şekil-12: Rezeke edilen kaburga segmenti.

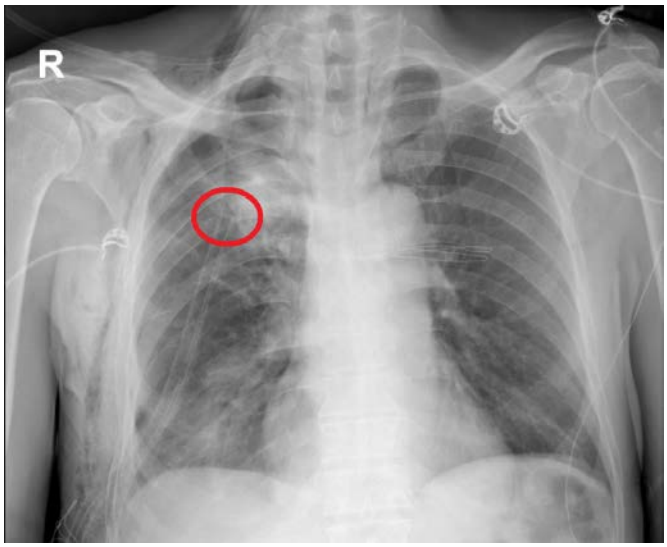

Şekil-13: Kısmi kaburga rezeksiyonu yapılan bir olgunun postoperatif anteroposterior akciğer grafisi.

Anestezi yönetimi her iki grupta benzer şekilde yapılmıştır. Hastalara intraoperatif dönemde IV fentanil ve IV morfin uygulanmıştır. Torakotomi kesisi kapatılmadan evvel her iki

gruptaki hastalarda, 4.-8. interkostal aralıklara % 0.5 bupivakain ile interkostal blokaj yapılmıştır. Postoperatif dönemde analjezi, IV parasetamol ve deksketoprofen ile sağlanmıştır. Ayrıca lüzum halinde IV tramadol uygulanmıştır. Hastalara uygulanan tüm analjezik dozları kaydedilmiştir.

Olgulara rutin olarak 2 adet göğüs tüpü takılmıştır. Postoperatif dönemde göğüs tüplerinin çekilmesi için şu kriterler kullanılmıştır; radyolojik görüntülemelerde akciğerlerin tam ve kalıcı ekspansiyon göstermesi, 24 saat boyunca göğüs tüpünden hava kaçağı olmaması, hemorajik drenaj izlenmemesi, göğüs tüpünün drenaj fonksiyonunu tamamlaması.

Olgulara ait demografik bilgiler, preoperatif solunum fonksiyon parametreleri, vücut kitle indeksi, Vizüel Analog Skala (VAS) skorları, komplikasyonlar ve analjezik dozları Olgu Rapor Formu'na (Şekil-9) düzenli olarak kaydedilmiştir.

VAS skorları sorgulanırken hastaların günün aynı saatinde ve dinlenme halinde hissettikleri ağrı şiddeti sorgulanmıştır.

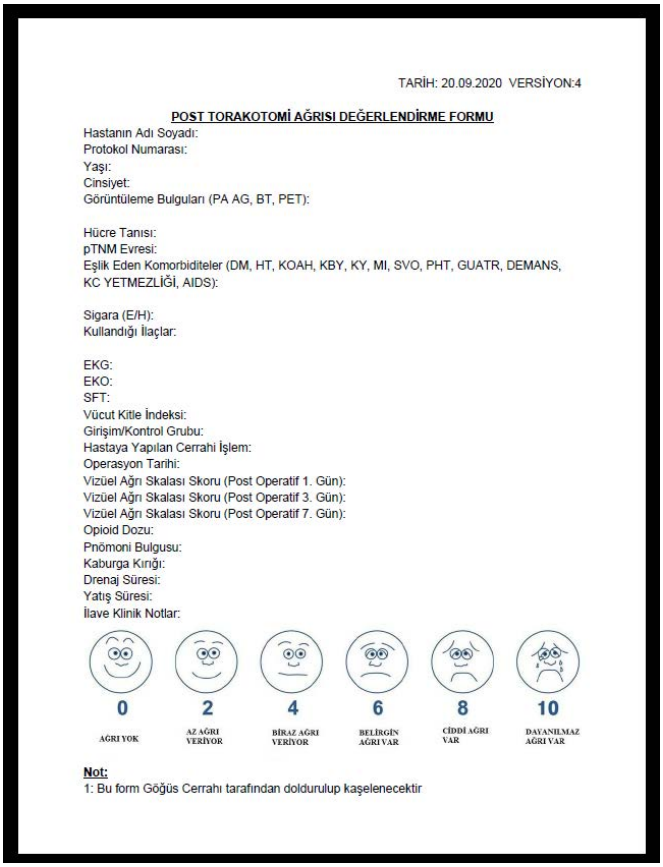

TARİH: 20.09.2020 VERSİYON:4

POST TORAKOTOMİ AĞRISI DEĞERLENDİRME FORMU

Hastanın Adı Soyadı:
Protokol Numarası:
Yaşı:
Cinsiyet:
Görüntüleme Bulguları (PA AG, BT, PET):

Hücre Tanısı:
pTNM Evresi:
Eşlik Eden Komorbiditeler (DM, HT, KOAH, KBY, KY, MI, SVO, PHT, GUATR, DEMANS, KC YETMEZLİĞİ, AIDS):

Sigara (E/H):
Kullandığı İlaçlar:

EKG:
EKO:
SFT:
Vücut Kitle İndeksi:
Girişim/Kontrol Grubu:
Hastaya Yapılan Cerrahi İşlem:
Operasyon Tarihi:
Vizüel Ağrı Skalası Skoru (Post Operatif 1. Gün):
Vizüel Ağrı Skalası Skoru (Post Operatif 3. Gün):
Vizüel Ağrı Skalası Skoru (Post Operatif 7. Gün):
Opioid Dozu:
Pnömoni Bulgusu:
Kaburga Kırığı:
Drenaj Süresi:
Yatış Süresi:
İlave Klinik Notlar:

0 AĞRI YOK
2 AZ AĞRI VERİYOR
4 BİRAZ AĞRI VERİYOR
6 BELİRGİN AĞRI VAR
8 CİDDİ AĞRI VAR
10 DAYANILMAZ AĞRI VAR

Not:
1: Bu form Göğüs Cerrahı tarafından doldurulup kaşelenecektir

Şekil-14: Olgu rapor formu.

7.3. ARAŞTIRMANIN SONLANIM NOKTASI

Torakotomi sonrası kaburga rezeksiyonu yapılan olgular ile kontrol grubundaki olgular arasındaki 1. gün, 3. gün ve 7. gündeki VAS skorlarının karşılaştırılması bu araştırmanın primer sonlanım noktasıdır.

Torakotomiye bağlı istenmeyen kaburga kırıkları, uygulanan analjezik dozları, drenaj süresi, hastanede yatış süresi ve bronkopulmoner komplikasyonlar, bu çalışmanın sekonder sonlanım noktalarıdır.

7.4. İSTATİSTİKSEL ANALİZ

Verilerin analizinde, IBM SPSS Statistics V23.0 (SPSS Inc. Chicago, IL) programı kullanılmıştır. Kategorik değişkenlerin karşılaştırılmasında Ki-Kare Testi ve Fisher'ın Kesin Testi kullanılmıştır. Gruplara ait ortalama değerlerin karşılaştırılmasında Bağımsız Örneklem T testi kullanılmıştır. Median değerler, ortalama değerler ve % 95 güven aralığında (Confidence Interval) alt ve üst sınır değerleri SPSS programı ile hesaplanmıştır. İstatistiksel olarak $p < 0.05$ değeri anlamlı olarak kabul edilmiştir.

8. BULGULAR

2019 – 2020 yılları arasında kliniğimizde 178 hastaya torakotomi uygulandı. Bu hastaların içinden dahil etme kriterlerini karşılayan 35 hasta çalışmaya dahil edildi. Girişim grubunda 19, kontrol grubunda ise 16 hasta bulunmaktadır. 109 hasta dahil etme kriterlerini karşılamadığı için, 34 hasta ise aydınlatılmış onam formunu imzalamadığı için çalışma dışında bırakıldı (Şekil-15). Girişim grubundaki hastaların yaş ortalaması 63,57 (60,75 – 66,40. %95 Güven Aralığı (GA)) olarak saptanırken, kontrol grubundaki olgularda yaş ortalaması 65,25 (56,06 – 74,44. %95 GA) olarak tespit edildi. Girişim grubunda 16 erkek, 3 kadın hasta bulunurken, kontrol grubunda 10 erkek, 6 kadın hasta bulunmaktadır (Şekil-16).

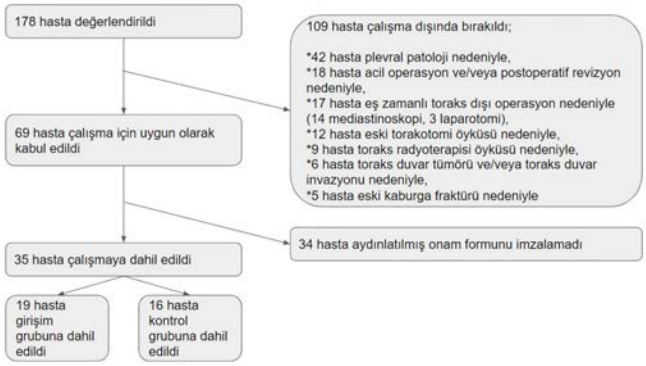

Şekil-15: Çalışma popülasyonu akış şeması.

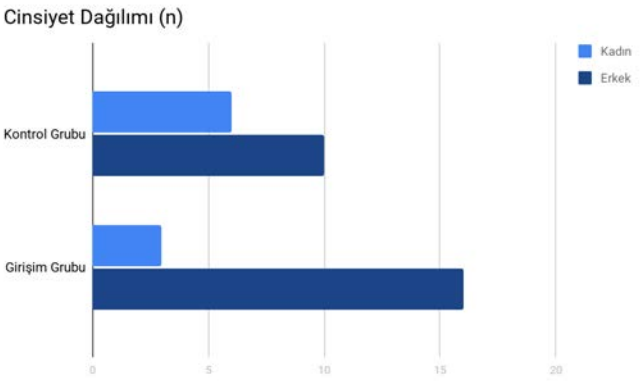

Şekil-16: Grupların cinsiyet dağılımı.

Çalışmaya dahil edilen olgulara uygulanan operasyonlar incelendiğinde; 9 hastaya kama rezeksiyon, 7 hastaya sağ üst lobektomi, 3 hastaya sağ alt lobektomi, 3 hastaya sol üst lobektomi, 2 hastaya mediastinal kitle eksizyonu, 1 hastaya sağ pnömonektomi, 1 hastaya sol pnömonektomi, 1 hastaya sol alt lobektomi, 1 hastaya sol üst lob trisegmentektomi, 1 hastaya sol alt lob süperior segmentektomi ile eş zamanlı olarak sol alt lob kama rezeksiyon, 1 hastaya sol üst ve sol alt loblara kama rezeksiyon, 1 hastaya kistotomi ve kapitonaj, 1 hastaya perikardiyal pencere açılması ile eş zamanlı olarak sol üst lob kama rezeksiyon, 1 hastaya hamartom eksizyonu, 2 hastaya ise eksplorasyon ve biyopsi işlemi uygulanmıştır. Olgulara uygulanan operasyonlar Şekil-17'de gösterilmiştir.

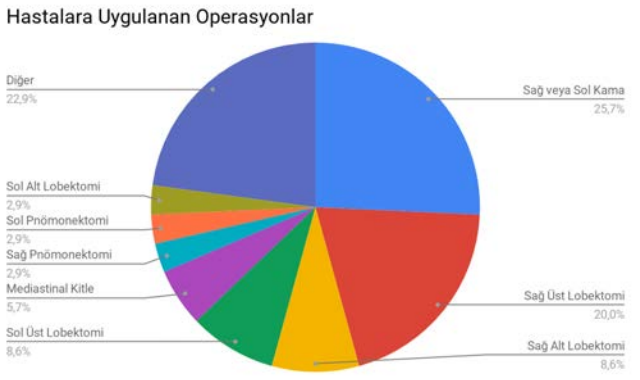

Şekil-17: Hastalara Uygulanan Operasyonlar.

Girişim ve kontrol gruplarında yaş (p=0,308), cinsiyet (p=0,245), sigara (p=0,143), birinci saniye zorlu ekspiratuvar hacim (FEV1) yüzdesi (p=0,947), FEV1 litresi (p=0,659), vücut kitle indeksi (0,321), sol ventrikül ejeksiyon fraksiyonu (EF) (p=0,348) ve Charlson skorları (p=0,644) açısından anlamlı farklılık saptanmadı. Grupların preoperatif klinik bulguları Tablo-1'de özetlenmiştir.

Tablo-1: Grupların preoperatif klinik özellikleri.

(*): Güven Aralığı. (**): Vücut Kitle İndeksi

	Grup	Ortalama	Median	% 95 (GA)(*)	P Değeri
Yaş	Girişim	63,57	65	(60,75 – 66,40)	0,308
	Kontrol	65,25	70,50	(56,06 – 74,44)	
Sigara (paket/yıl)	Girişim	28,93	35	(13,98 – 43,88)	0,143
	Kontrol	55	60	(18,70 – 91,30)	
FEV1 (%)	Girişim	82,71	81,50	(73,90 – 91,52)	0,947
	Kontrol	84,50	75	(57,24 – 111,76)	
FEV1 (litre)	Girişim	2,30	2,40	(1,90 – 2,69)	0,659
	Kontrol	2,03	2,22	(1,51 – 2,55)	
EF (%)	Girişim	56,07	55	(53,49 – 58,65)	0,348
	Kontrol	52,25	55	(42,44 – 62,06)	
Charlson Skoru	Girişim	5,43	5,50	(4,56 – 6,30)	0,644
	Kontrol	5,50	6	(3,95 – 7,05)	
VKİ (**) (kg/m2)	Girişim	28,66	27,83	(26,11 – 31,21)	0,321
	Kontrol	27,54	23,67	(19,94 – 35,15)	

Girişim ve kontrol grupları arasında postoperatif vizüel analog skala (VAS) skorları 1. gün, 3. gün ve 7.günde anlamlı olarak farklılık göstermedi (p değerleri sırası ile 0,416; 0,207; 0,291). Girişim ve kontrol gruplarındaki VAS skorları Şekil-18'te gösterilmiştir. Girişim grubunda ortalama opioid dozu 319,23 mg. olarak saptanırken, kontrol grubunda 358,33 mg. olarak saptandı. P değeri 0,454 olarak hesaplandı (Şekil-19). Ortalama drenaj süresi girişim grubunda 7,08 gün olarak saptanırken, kontrol grubunda 6,25 gün olarak tespit edildi (p=0,543). Ortalama postoperatif yatış süresi ise girişim grubunda 7,62 gün, kontrol grubunda 6,83 gün olarak gerçekleşti. P değeri 0,365 hesaplandı (Şekil-20).

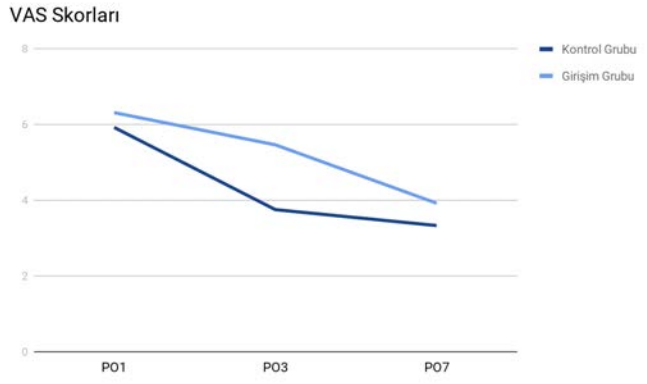

Şekil-18: Olguların VAS skorları

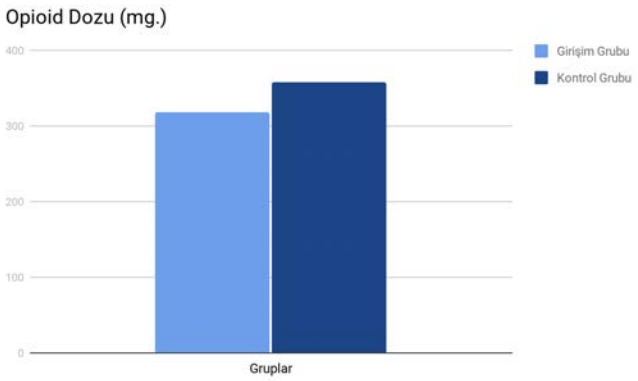

Şekil-19: Çalışma alt gruplarında opioid dozlarının karşılaştırılması

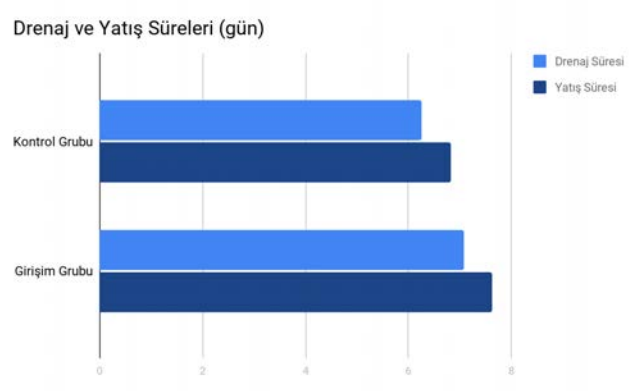

Şekil-20: Olgulara ait drenaj ve hastanede yatış süreleri

Tablo-2: Grupların postoperatif klinik bulguları.

(*): Vizüel Analog Skala Skoru. (**): Güven Aralığı

	Grup	Ortalama	Median	% 95 (GA)(**)	P Değeri
VAS (*) 1. Gün	Girişim	6,31	6	(4,74 – 7,88)	0,416
	Kontrol	5,92	6	(4,12 – 7,70)	
VAS 3. Gün	Girişim	5,46	6	(4,31 – 6,61)	0,207
	Kontrol	3,75	3,50	(2,17 – 5,33)	
VAS 7. Gün	Girişim	3,92	4	(3,02 – 4,83)	0,291
	Kontrol	3,33	2,50	(2,34 – 4,32)	
Opiod Dozu (mg.)	Girişim	319,23	250	(210,61 – 427,85)	0,454
	Kontrol	358,33	200	(160,25 – 556,42)	
Drenaj Süresi (gün)	Girişim	7,08	7	(5,96 – 8,19)	0,543
	Kontrol	6,25	5,50	(4,13 – 8,37)	
Post-operatif Yatış Süresi (gün)	Girişim	7,62	7	(6,58 – 8,65)	0,365
	Kontrol	6,83	6	(5,10 – 8,56)	
Operasyon Süresi (dk.)	Girişim	303,46	300	(245,40 – 365,52)	0,104
	Kontrol	223,33	225	(188,82 – 257,85)	

İyatrojenik kaburga fraktürü gelişen hastaların gruplara göre dağılımı Şekil-21'de gösterilmiştir. Girişim grubundaki hastaların %21'inde (4 hasta) iyatrojenik fraktür gelişirken, kontrol grubundaki hastalarda %43 oranında (7 hasta) iyatrojenik fraktür gelişmiştir. (p=0,273).

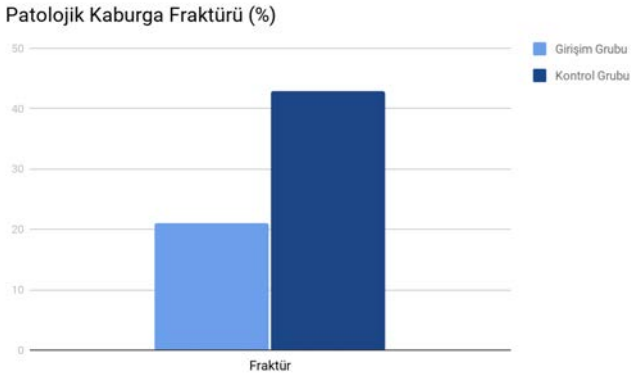

Şekil-21: Gruplar arasındaki iyatrojenik kaburga fraktürü insidansları.

İyatrojenik kaburga fraktürünün klinik parametrelerle ilişkisi incelendiğinde, yaş (p=0,365), sigara (0,993), EF yüzdesi (p=0,924), Charlson skoru (0,643) ve vücut kitle indeksi (p=0,075) ile iyatrojenik fraktür gelişimi arasında anlamlı istatistiksel ilişki kurulamadı (Tablo-3).

Tablo-3: İyatrojenik kaburga fraktürünün klinik parametreler ile ilişkisi.

(*): Güven Aralığı. (**): Vücut Kitle İndeksi. (***): Vizüel Analog Skala

	Fraktür	Ortalama	Median	% 95 (GA)(*)	P Değeri
Yaş	Fraktür (+)	66,14	65	(60,09 – 72,19)	0,365
	Fraktür (-)	63,22	63	(58,11 – 68,33)	
Sigara (paket/yıl)	Fraktür (+)	32,57	30	(-4,19 – 69,33)	0,993
	Fraktür (-)	56,33	52	(31,62 – 81,04)	
FEV1 (%)	Fraktür (+)	68,29	69	(60,12 – 76,45)	0,006
	Fraktür (-)	83,89	83	(70,15 – 97,63)	
FEV1 (litre)	Fraktür (+)	1,73	1,60	(1,28 – 2,18)	0,010
	Fraktür (-)	2,28	2,26	(1,80 – 2,76)	
EF (%)	Fraktür (+)	56,43	55	(54,17 – 58,68)	0,924
	Fraktür (-)	50,89	55	(42,31 – 59,47)	
Charlson Skoru	Fraktür (+)	5,57	6	(4,67 – 6,47)	0,643
	Fraktür (-)	5,78	6	(4,25 – 7,30)	
VKİ (**) (kg/m2)	Fraktür (+)	23,59	24,02	(19,63 – 27,55)	0,075
	Fraktür (-)	31,35	33,78	(25,69 – 37,02)	
VAS (***) 1. Gün	Fraktür (+)	6,29	8	(3,74 – 8,83)	0,360
	Fraktür (-)	5,22	5	(2,80 – 7,65)	
VAS 3. Gün	Fraktür (+)	5,14	5	(3,42 – 6,87)	0,235
	Fraktür (-)	3,22	3	(1,70 – 4,75)	

VAS 7. Gün	Fraktür (+)	3,29	3	(2,26 – 4,31)	0,423
	Fraktür (-)	3,33	3	(2,00 – 4,66)	
Opioid Dozu (mg.)	Fraktür (+)	392,86	250	(69,79 – 715,92)	0,507
	Fraktür (-)	355,56	300	(196,57 – 514,54)	
Drenaj Süresi (gün)	Fraktür (+)	8,14	7	(5,35 – 10,94)	0,056
	Fraktür (-)	6,67	7	(4,60 – 8,74)	
Yatış Süresi (gün)	Fraktür (+)	8,57	8	(5,91 – 11,23)	0,076
	Fraktür (-)	7,56	8	(6,27 – 8,84)	
Operasyon Süresi (dakika)	Fraktür (+)	260,71	240	(189,35 – 332,07)	0,967
	Fraktür (-)	293,33	240	(206,45 – 380,21)	

İyatrojenik kaburga fraktürü gelişen olgular ile fraktür gelişmeyen olguların VAS skorları Şekil-22'de gösterilmiştir. İyatrojenik fraktür gelişen olgulardaki klinik olarak yüksek VAS skorları istatistiksel olarak anlamlı saptanmamıştır (p değeri 1.gün, 3.gün, 7.gün sırası ile; 0,360; 0,235; 0,423).

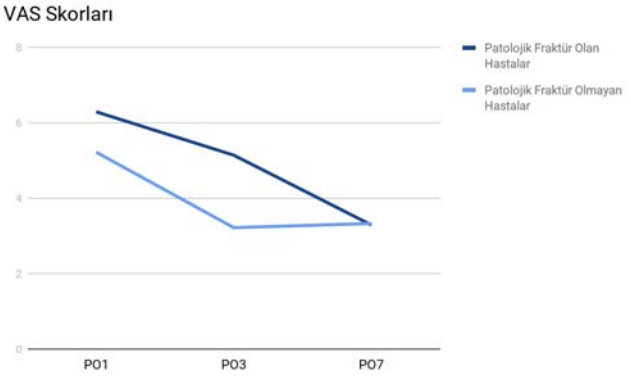

Şekil-22: İyatrojenik kaburga fraktürünün VAS skorlarına etkisi.

Preoperatif solunum fonksiyon testi parametreleri ile iyatrojenik kaburga fraktürü ilişkisi incelendiğinde, iyatrojenik kaburga kırığı gelişen hasta grubunda FEV1 değerleri anlamlı olarak daha düşük olarak saptanmıştır (Şekil-23 ve Şekil-24). Kaburga kırığı gelişen grupta ortalama FEV1 yüzdesi % 68,29 iken, kırık gelişmeyen grupta ortalama FEV1 yüzdesi %83,89 olarak saptanmıştır (p=0,006). Kaburga kırığı gelişen grupta ortalama FEV1 değeri 1,73 litre iken, kırık gelişmeyen hasta grubunda ortalama FEV1 değeri 2,28 litre olarak tespit edildi (p=0,010).

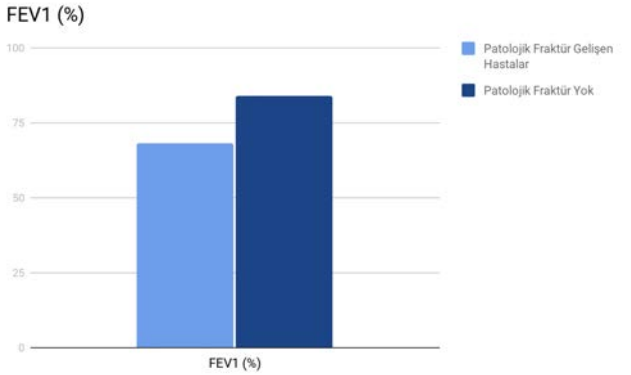

Şekil-23: İyatrojenik kaburga fraktürünün FEV1 yüzdesi ile ilişkisi.

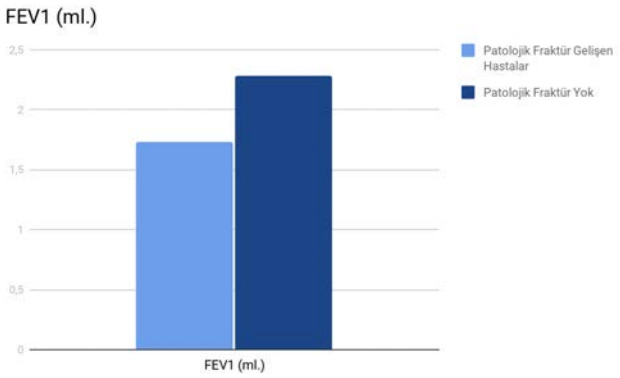

Şekil-24: İyatrojenik kaburga fraktürünün FEV1 (ml.) ile ilişkisi

Operasyon süresinin klinik parametreler ile ilişkisi incelendiğinde, operasyon süresi 240 dakikadan kısa olan hasta grubunda ortalama opioid dozu 312,50 mg. olarak saptanırken, operasyon süresi 240 dakika ve üzeri olan hasta grubunda ortalama opioid dozu 391,67 mg. olarak saptandı (Şekil-25). P değeri 0,399 olarak hesaplandı.

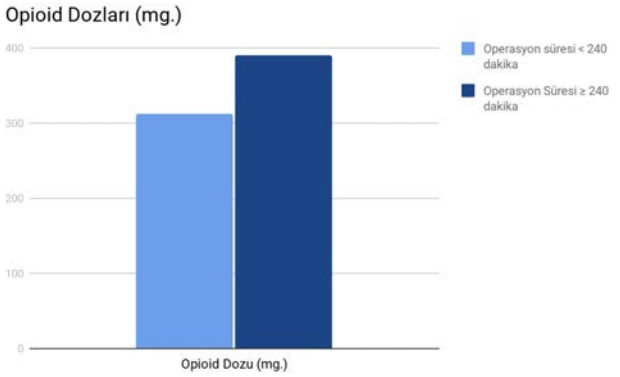

Şekil-25: Operasyon süresi ile opioid dozu ilişkisi

Tablo-4: Operasyon süresinin klinik parametreler ile ilişkisi

(*): Güven Aralığı. (**): Vücut Kitle İndeksi. (***): Vizüel Analog Skala.

	Operasyon Süresi	Ortalama	Median	% 95 (GA) (*)	P Değeri
Yaş	< 240 dk.	66,50	67,50	(57,27 – 75,73)	0,417
	≥ 240 dk.	63,83	64	(59,46 – 68,21)	
Sigara (paket/yıl)	< 240 dk.	62,50	70	(-20,05 – 145,05)	0,417
	≥ 240 dk.	40,42	46,50	(20,85 – 59,98)	
FEV1 (%)	< 240 dk.	70,75	72	(62,29 – 79,21)	0,626
	≥ 240 dk.	79,17	76,50	(67,54 – 90,80)	
FEV1 (litre)	< 240 dk.	1,9425	2,00	(1,43 – 2,45)	0,642
	≥ 240 dk.	2,07	2,14	(1,63 – 2,51)	
EF (%)	< 240 dk.	54,50	55	(46,65 – 62,35)	0,239
	≥ 240 dk.	52,92	55	(46,64 – 59,19)	
Charlson Skoru	< 240 dk.	6,75	6,50	(5,23 – 8,27)	0,740
	≥ 240 dk.	5,33	5	(4,31 – 6,36)	
VKİ (**) (kg/m2)	< 240 dk.	23,57	23,57	(21,50 – 25,64)	0,347
	≥ 240 dk.	29,42	28,67	(24,45 – 34,39)	
VAS (***) 1. Gün	< 240 dk.	4,75	5	(-1,26 – 10,76)	0,983
	≥ 240 dk.	6	6	(4,27 – 7,73)	
VAS 3. Gün	< 240 dk.	3,75	3,50	(-1,82 – 9,32)	0,266
	≥ 240 dk.	4,17	4	(3,12 – 5,21)	
VAS 7. Gün	< 240 dk.	2,75	2,50	(1,23 – 4,27)	0,772
	≥ 240 dk.	3,50	3	(2,50 – 4,50)	
Opiod Dozu (mg.)	< 240 dk.	312,50	275	(-21,12 – 646,12)	0,399
	≥ 240 dk.	391,67	250	(207,00 – 576,33)	
Drenaj Süresi (gün)	< 240 dk.	8,75	7,50	(3,03 – 14,47)	0,314
	≥ 240 dk.	6,83	7	(5,21 – 8,46)	
Yatış Süresi (gün)	< 240 dk.	9	7,50	(3,64 – 14,36)	0,244
	≥ 240 dk.	7,67	8	(6,51 – 8,83)	

Operasyon süresi 240 dakikadan kısa olan hasta grubunda ortalama yatış süresi 9 gün, operasyon süresi 240 dakika ve üzerinde olan hasta grubunda ortalama yatış süresi 7,67 gün olarak gerçekleşti (p=0,244) (Şekil-26).

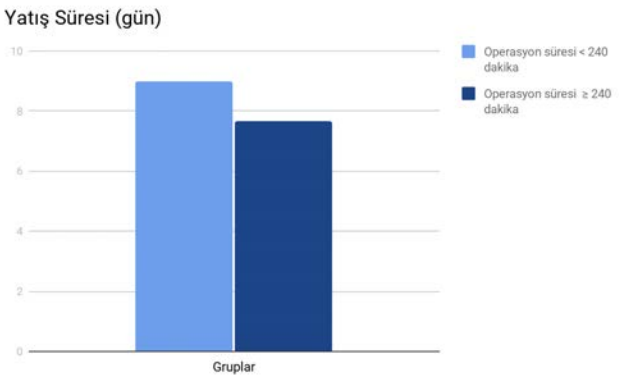

Şekil-26: Operasyon süresi ile yatış süresi ilişkisi

Girişim grubunda 1 hastada ve kontrol grubunda 3 hastada olmak üzere çalışma popülasyonunda toplam 4 hastada uzamış hava kaçağı gelişti. Klinik takiplerde ek cerrahi girişim gerekmeksizin tüm hastalarda hava kaçağı kendiliğinden sonlandı. Girişim grubundaki 1 hastaya postoperatif hemoraji nedeniyle kan replasmanı yapıldı. Bu hastada kanama, ek cerrahi girişim gerekmeksizin kendini sınırladı. Girişim grubundaki 1 hastada postoperatif hemoptizi gelişti. Traneksamik asit tedavisi ile hastanın hemoptizi bulgusu geriledi, ek girişim ihtiyacı olmadı. Kontrol grubunda 1 hastada postoperatif akut böbrek yetmezliği gelişti. Nefroloji konsültasyonu istenilen hastanın nefrotoksik ilaçları kesildi. İntravenöz hidrasyon dışında ek girişim gerekmeyen hastanın akut böbrek yetmezliği tablosu geriledi. Postoperatif 14. günde hasta taburcu edildi. Ayrıca girişim grubunda 1 hastada postoperatif dönemde batında defans ve rebound gelişti. Genel cerrahi ekibine konsülte edilen hastanın oral alımı kesilerek nazogastrik sonda takıldı ve klinik takip uygulandı. Takiplerinde şikayetleri sonlanan hastanın oral alımı açıldı ve ek cerrahi girişim ihtiyacı olmadı. Taburculuk sonrası geç dönemde 1 hastada bronkoplevral fistül gelişti. Hastaya yatış yapılarak tüp torakostomi uygulandı. Ampiyem tanısı konan hastaya Eloesser flebi uygulandı ve günlük açık pansuman yapıldı. Klinik takiplerinde sepsis tablosu gelişen hasta exitus oldu. Girişim grubunda ve kontrol grubunda hiçbir hastada pnömoni izlenmedi.

Tablo-5: Postoperatif Komplikasyonlar

	Sayı (n)
Uzamış Hava Kaçağı	4
Ampiyem	1
Hemoptizi	1
Akut Böbrek Yetmezliği	1
Postoperatif Hemoraji	1
Karın Ağrısı	1

9. TARTIŞMA

Çalışmanın birincil sonuç değişkeni olan VAS skorlarında çalışma grupları arasında anlamlı bir farklılık saptanmadı. Çalışmanın ikincil sonuç değişkenleri olan hastanede yatış süresi, drenaj süresi ve ortalama opioid dozları her iki grupta anlamlı farklılık göstermedi. Postoperatif komplikasyonlar ise nadir olarak izlendiği için gruplar arasında istatistiksel olarak karşılaştırma yapılması mümkün olmadı.

Bolotin ve arkadaşları toraks ekartörü tarafından insizyona uygulanan retraksiyon kuvvetini gerçek zamanlı olarak monitörize eden bir enstrüman kullanmışlardır (40). Bu enstrüman sayesinde toraks ekartörü açılırken çalışma ekibi geri bildirim almıştır. Sekiz koyun üzerinde yapılan çalışmada, gerçek zamanlı retraksiyon kuvvetlerinin ölçümü sayesinde hem insizyon hattına uygulanan ortalama kuvvet hem de zirve retraksiyon kuvveti daha düşük tutularak aynı cerrahi ekspojür sağlanabilmiştir. Enstrümanın sağladığı geri bildirim sayesinde enstrüman kullanılan koyunlar daha düşük strese maruz kalmış, kalp ritimleri ve tansiyon değerleri minimal değişim göstermiş,

doku harabiyeti minimum düzeyde olmuştur. Retraksiyon kuvvetini minimuma indirmek, bizim çalışmamızın da temel mantığını oluşturmaktadır. Teorik olarak torakotomi hattındaki gerimin azalmasıyla interkostal hasarın azalması ve ağrı skorlarının da buna paralel olarak azalması beklenir. İyatrojenik kaburga fraktürlerinin girişim grubunda belirgin bir şekilde daha düşük sıklıkta görülmesi de (%21 - %43), torakotomi hattındaki gerimin girişim grubunda azaltılabildiğini gösterir. Ancak insizyon hattındaki gerimin azalması çalışmamızda ağrı skorlarına yansımamıştır. Bu durumun çeşitli sebepleri olabilir. Öncelikle çalışmamızda her iki grupta da 5. interkostal damar sinir paketine toraks ekartörünün bası yapmasını engelleyecek bir mekanizma yoktu. Cerfolio ve arkadaşlarının çalışmalarında 5. interkostal kas ve damar sinir paketi flep haline getirilmekte ve bu sayede toraks ekartörünün altında ezilmekten kurtarılmaktaydı (30). Bu çalışmada rutin torakotomi uygulanan hastalara göre anlamlı derecede düşük ağrı skorları saptanmıştır (30). Çalışmamızda her iki grupta da torakotomi insizyonu kapatılırken perikostal sütür tekniği kullanılmıştır. Cerfolio ve arkadaşları başka bir çalışmalarında intra-kostal sütür tekniğinin perikostal sütür tekniğine kıyasla ağrı skorlarını azalttığını tespit etmişlerdir (32). İntra-kostal sütür tekniğinde ise 6. interkostal damar sinir paketinin korunması amaçlanır. Aynı amaçla El-Hag-Aly ve arkadaşları çift kenar sütür tekniğini uygulamış ve başarılı sonuç elde etmişlerdir (35). Çalışmamızda torakotomi hattındaki gerimin azaltılmasından kazandıklarımızı, perikostal sütürlerin altıncı interkostal damar sinir paketini harap etmesi ve toraks ekartörünün beşinci interkostal damar sinir paketini harap etmesi sebebiyle kaybetmiş olabiliriz.

Torakotomi hattındaki gerimi önlemenin en etkili yollarından birisi de toraks ekartörünü hiç kullanmamaktır. Toraks ekartörü kullanmadan yeterli cerrahi ekspojürü sağlamanın zorluğu bilinse de, zaman içinde çeşitli teknikler tanımlanmıştır. Fransız penceresi ve modifiye Fransız penceresi tekniklerinin torakotomi ağrısını diğer yöntemlere göre belirgin bir şekilde azalttığı gösterilmiştir (34,35). Ancak yeterli cerrahi ekspojürün sağlanıp sağlanamayacağı ile ilgili çekinceler hala mevcuttur. Ayrıca artık gelişen teknoloji ve torakoskopik cerrahi hakkında artan bilgi birikimi sonucunda, torakotomi uygulaması giderek azalmakta ve yerini torakoskopik cerrahiye bırakmaktadır. Böyle bir bilimsel atmosferde torakotomi yalnızca zor vakalarda ve acil durumlarda başvurulan bir yöntem olmaya doğru evrilmektedir. Zor vakalarda ve acil durumlarda ise Fransız penceresi yapmak için harcanacak vakit her zaman bulunmayabilir. Çağdaş bir torakotomi tekniği tanımlanırken, ağrısız olmasının yanında kolay ve hızla uygulanabilir olması gerektiğini de düşünmekteyiz. Bize göre Fransız penceresi ve modifiye Fransız penceresi teknikleri ağrı yönünden yüz güldürücü olsalar da kolay ve hızla uygulanabilecek teknikler değildir. Bahsedilen teknikler zor vakalarda arzu edilen ekspojürü sağlamaktan da uzaktır.

Çalışmamızda iyatrojenik kaburga fraktürü ile ilişkili faktörleri inceledik. Girişim grubunda iyatrojenik kaburga fraktürü belirgin bir şekilde daha düşük sıklıkta izlenmektedir. Kontrolsüz bir fraktürü önlemek için kontrollü bir kısmi kaburga rezeksiyonu yapmak mantıklı görünmektedir. Çalışmamızda ayrıca preoperatif solunum fonksiyon testi parametrelerinin iyatrojenik kaburga fraktürü ile kuvvetli bir ilişkisi olduğu saptandı. İyatrojenik fraktür gelişen hasta grubunda, FEV1 yüzdesi (p= 0,006) ve FEV1 değeri (p= 0,010) istatistiksel olarak anlamlı bir şekilde daha düşük saptandı. Yaş, cinsiyet, Charlson Komorbidite Skoru, sigara ve EF (%) ile iyatrojenik kaburga fraktürü arasında anlamlı istatistiksel ilişki saptanmadı. Çalışma popülasyonunda solunum fonksiyon testleri bozulmuş hastaların daha ileri evre kronik obstrüktif akciğer hastalığı (KOAH) olduğu düşünülebilir. İleri evre KOAH'lı olgularda daha yüksek oranda fiziksel inaktivite, D vitamini eksikliği ve sistemik kortikosteroid kullanımı görülmektedir. Bu faktörler ise osteoporoz için bağımsız risk faktörleridir (41). Solunum fonksiyon testi parametreleri preoperatif dönemde bozuk olan hastalarda, vaka esnasında artmış kaburga fraktürü insidansı nedeniyle postoperatif dönemde de solunum fonksiyon testleri daha çok bozulmaktadır. Böylece hastalar bir kısır döngüye girmektedir. Klinik durumu kötü hastalar ameliyat sonrası daha kötü olma eğilimi göstermektedir. Kısmi kaburga rezeksiyonu bu hastalar için fayda sağlayabilir. Çalışmamızda kısmi kaburga rezeksiyonunun tek başına etkililiği gösterilememiş olsa da, kısmi kaburga rezeksiyonu, intra-kostal sütür tekniği ve interkostal kas flebinden oluşan bütüncül bir yaklaşımın parçası olabilir.

Wu ve arkadaşları çalışmalarında kaburga retraksiyonu süresi ile ağrı arasında pozitif ilişki saptamışlar, operasyon süresinin kısaltılmasını ve operasyon sırasında belirli aralıklarla ekartörün gevşetilerek operasyona ara verilmesini önermişlerdir (33). Çalışmamızda operasyon süresi ile ilişkili klinik durumlar incelendiğinde, operasyon süresi 240 dakikadan kısa olan hasta grubunda ilk 3 gün VAS skorlarının daha düşük seyrettiği, postoperatif 7.gün ise her iki grubun eşitlendiği izlendi. Operasyon süresi 240 dakikadan düşük olan hasta grubunda ortalama opioid dozu 312,5 mg. olarak saptanırken, operasyon süresi 240 dakika ve üzerinde olan hasta grubunda ortalama opioid dozu 391,67 mg. olarak saptandı (p=0,399).

Ağrı gibi kompleks ve subjektif bir değerin kıyaslandığı bu çalışmada, olası bias durumunu önlemek için, çalışma grupları randomize edildi. Randomize ve prospektif olarak tasarlanması bu çalışmanın üstün yönüdür. Operatörün körlenmesi mümkün olmadığı için yalnızca hasta grupları körlendi. Ağrı skorunun ölçülmesi için daha evvel çok çeşitli tıp alanlarında geçerliliği kanıtlanmış Vizüel Analog Skala (VAS) kullanıldı (42-44).

Çalışmamızda hasta sayısının göreceli olarak düşük olması bu çalışmanın kısıtlılığıdır. Çalışmanın tek merkezli olarak yapılması da çalışmanın sonuçlarını sınırlamaktadır. Erken postoperatif dönemdeki ağrı skorlarının araştırıldığı çalışmamızda, geç postoperatif dönemdeki ağrı ve eşlik eden morbidite durumları çalışma alanının dışında bırakılmıştır. Kısmi kaburga rezeksiyonunun geç dönemdeki hastalar üzerindeki etkisi başka bir çalışmanın konusu olabilir.

10. SONUÇ

Çalışmamız şunu göstermiştir ki, kısmi kaburga rezeksiyonu yöntemi akut post torakotomi ağrısını azaltmamaktadır.

Fizyolojik koşullarda 1-2 cm. genişliğinde olan interkostal aralık, toraks ekartörü aracılığıyla operasyon süresince 10-15 cm. genişliğinde bir açıklık haline getirilir. Bu açıklık sayesinde insanoğlu akciğere dokunabilmiş, akciğer üzerinde ameliyat

yapabilmiş, milyonlarca hastanın hayatı kurtarılabilmiştir. Ancak biliyoruz ki neden olduğu ciddi ağrı nedeniyle torakotominin kendisi birtakım komplikasyonlara neden olmaktadır. Bilim insanları en az ağrılı torakotomiyi aramaya koyulmuştur. Ancak en iyi yöntem henüz tanımlanabilmiş değildir.

Torakotomi ağrısı üzerinde çalışma yapan araştırmacıların ortak fikri şudur ki, torakotomi ağrısının yönetimi multidisipliner olarak yapılmalıdır. Torakotomi ağrısının yönetiminde yalnızca önleyici cerrahi teknikler yeterli değildir. Epidural analjezi gibi çok güçlü bir enstrümanımız bulunmaktadır. Ayrıca elimizde çok sayıda medikal tedavi seçeneği bulunmaktadır. Bunların yanında algoloji, fizyoterapi, psikoterapi gibi çok çeşitli tıp dalları da torakotomi ağrısının yönetilmesinde cerrahi ekibe yardımcı olur.

Torakotominin göğüs cerrahisi ameliyatlarındaki rolü torakoskopik cerrahinin gelişimi ile azalmaktadır. Ancak yakın ve orta gelecekte torakotominin tamamen terk edilmesi mümkün görünmemektedir. Özellikle acil vakalarda ve teknik olarak zor ameliyatlarda torakotomi halen hayat kurtarıcı işlev göstermektedir. Torakotominin bundan sonraki gelişiminde, ağrı düzeyi minimum olan, gerektiğinde hızla uygulanabilecek, cerrahi ekspojürün muazzam olduğu ve gelişen teknolojiden yararlanan yeni teknikler araştırılmalıdır.

11. KAYNAKLAR

1. Gerner P. Postthoracotomy Pain Management Problems. *Anesthesiol Clin*. 2008;26(2):355-367. doi:10.1016/j.anclin.2008.01.007
2. Meyers JR, Lembeck L, O'kane H, Baue AE. Changes in Functional Residual Capacity of the Lung After Operation. *Arch Surg*. 1975;110(5):576-583. doi:10.1001/archsurg.1975.01360110122020
3. Smith TP, Kinasewitz GT, Tucker WY, Spillers WP, George RB. Exercise capacity as a predictor of post-thoracotomy morbidity. *Am Rev Respir Dis*. 1984;129(5):730-734. doi:10.1164/arrd.1984.129.5.730
4. Bottiger BA, Esper SA, Stafford-Smith M. Pain management strategies for thoracotomy and thoracic pain syndromes. *Semin Cardiothorac Vasc Anesth*. 2014;18(1):45-56. doi:10.1177/1089253213514484
5. Rodgers A, Walker N, Schug S, et al. Reduction of postoperative mortality and morbidity with epidural or spinal anaesthesia: Results from overview of randomised trials. *Br Med J*. 2000;321(7275):1493-1497. doi:10.1136/bmj.321.7275.1493
6. Brodner G, Mertes N, Buerkle H, Marcus MAE, Van Aken H. Acute pain management: Analysis, implications and consequences after prospective experience with 6349 surgical patients. *Eur J Anaesthesiol*. 2000;17(9):566-575. doi:10.1046/j.1365-2346.2000.00738.x
7. Stadler M, Schlander M, Braeckman M, Nguyen T, Boogaerts JG. A cost-utility and cost-effectiveness analysis of an acute pain service. *J Clin Anesth*. 2004;16(3):159-167. doi:10.1016/j.jclinane.2003.06.002
8. Gottschalk A, Cohen SP, Yang S, Ochroch EA. Preventing and treating pain after thoracic surgery. *Anesthesiology*. 2006;104(3):594-600. doi:10.1097/00000542-200603000-00027
9. Maxwell C, Nicoara A. New developments in the treatment of acute pain after thoracic surgery. *Curr Opin Anaesthesiol*. 2014;27(1):6-11. doi:10.1097/ACO.0000000000000029
10. Ali J, Weisel RD, Layug AB, Kripke BJ, Hechtman HB. Consequences of postoperative alterations in respiratory mechanics. *Am J Surg*. 1974;128(3):376-382. doi:10.1016/0002-9610(74)90176-7
11. Craig DB. Postoperative recovery of pulmonary function - PubMed. *Anesth Analg* . 1981;60(1):46-52. Accessed October 15, 2020.
12. Katz J, Jackson M, Kavanagh BP, Sandler AN. Acute pain after thoracic surgery predicts long-term post-thoracotomy pain. *Clin J Pain*. 1996;12(1):50-55. doi:10.1097/00002508-199603000-00009
13. Guastella V, Mick G, Soriano C, et al. A prospective study of neuropathic pain induced by thoracotomy: Incidence, clinical description, and diagnosis. *Pain*. 2011;152(1):74-81. doi:10.1016/j.pain.2010.09.004
14. Grosen K, Laue Petersen G, Pfeiffer-Jensen M, Hoejsgaard A, Pilegaard HK. Persistent post-surgical pain following anterior thoracotomy for lung cancer: a cross-sectional study of prevalence, characteristics and interference with functioning. *Eur J Cardiothorac Surg*. 2013;43(1):95-103. doi:10.1093/ejcts/ezs159
15. Wildgaard K, Ravn J, Kehlet H. Chronic post-thoracotomy pain: a critical review of pathogenic mechanisms and strategies for prevention. *Eur J Cardio-thoracic Surg*. 2009;36(1):170-180. doi:10.1016/j.ejcts.2009.02.005
16. Bachiocco V, Morselli-Labate A, Rusticali A, Bragaglia R, Mastrorilli M, Carli G. Intensity, latency and duration of post-thoracotomy pain: relationship to personality traits - PubMed. *Funct Neurol*. 1990;5(4):321-332. Accessed October 15, 2020.
17. Gustafsson LL, Wiesenfeld-Hallin Z. Spinal Opioid Analgesia: A Critical Update. *Drugs*. 1988;35(6):597-603. doi:10.2165/00003495-198835060-00001
18. Liu SS, Block BM, Wu CL. Effects of perioperative central neuraxial analgesia on outcome after coronary artery bypass surgery: A meta-analysis. *Anesthesiology*. 2004;101(1):153-161. doi:10.1097/00000542-200407000-00024
19. Singh H, Bossard RF, White PF, Yeatts RW. Effects of ketorolac versus bupivacaine coadministration during patient- controlled hydromorphone epidural analgesia after thoracotomy procedures. *Anesth Analg*. 1997;84(3):564-569. doi:10.1097/00000539-199703000-00018
20. Pavy T, Medley C, Murphy DF. Effect of indomethacin on pain relief after thoracotomy. *Br J Anaesth*. 1990;65(5):624-627. doi:10.1093/bja/65.5.624
21. Ceelie I, De Wildt SN, Van Dijk M, et al. Effect of intravenous paracetamol on postoperative morphine requirements in neonates and infants undergoing major noncardiac surgery: A randomized controlled trial. *JAMA - J Am Med Assoc*. 2013;309(2):149-154. doi:10.1001/jama.2012.148050
22. Mac TB, Girard F, Chouinard P, et al. Acetaminophen decreases early post-thoracotomy ipsilateral shoulder pain in patients with thoracic epidural analgesia: A double-blind placebo-controlled study. *J Cardiothorac Vasc Anesth*. 2005;19(4):475-478. doi:10.1053/j.jvca.2004.11.041
23. Lahtinen P, Kokki H, Hakala T, Hynynen M. S(+)-ketamine as an analgesic adjunct reduces opioid consumption after cardiac surgery. *Anesth Analg*. 2004;99(5):1295-1301. doi:10.1213/01.ANE.0000133913.07342.B9
24. Michelet P, Guervilly C, Hélaine A, et al. Adding ketamine to morphine for patient-controlled analgesia after thoracic surgery: Influence on morphine consumption, respiratory function, and nocturnal desaturation. *Br J Anaesth*. 2007;99(3):396-403. doi:10.1093/bja/aem168
25. Joshi GP, Bonnet F, Shah R, et al. A systematic review of randomized trials evaluating regional techniques for postthoracotomy analgesia. *Anesth Analg*. 2008;107(3):1026-1040. doi:10.1213/01.ane.0000333274.63501.ff
26. Detterbeck FC. Efficacy of methods of intercostal nerve blockade for pain relief after thoracotomy. *Ann Thorac Surg*. 2005;80(4):1550-1559. doi:10.1016/j.athoracsur.2004.11.051
27. Soto RG, Fu ES. Acute pain management for patients undergoing thoracotomy. *Ann Thorac Surg*. 2003;75(4):1349-1357. doi:10.1016/S0003-4975(02)04647-7
28. Ochroch EA, Gottschalk A. Impact of acute pain and its management for thoracic surgical patients. *Thorac Surg Clin*. 2005;15(1):105-121. doi:10.1016/j.thorsurg.2004.08.004
29. Manion SC, Brennan TJ. Thoracic epidural analgesia and acute pain management. *Anesthesiology*. 2011;115(1):181-188. doi:10.1097/ALN.0b013e318220847c
30. Cerfolio RJ, Bryant AS, Patel B, Bartolucci AA. Intercostal muscle flap reduces the pain of thoracotomy: A prospective randomized trial. *J Thorac Cardiovasc Surg*. 2005;130(4):987-993. doi:10.1016/j.jtcvs.2005.05.052
31. Jiwnani S, Ranganathan P, Patil V, Agarwal V, Karimundackal G, Pramesh CS. Pain after posterolateral versus nerve-sparing thoracotomy: A randomized

trial. *J Thorac Cardiovasc Surg*. 2019;157(1):380-386. doi:10.1016/j.jtcvs.2018.07.033

32. Cerfolio RJ, Price TN, Bryant AS, et al. Intracostal sutures decrease the pain of thoracotomy. *Ann Thorac Surg*. 2003;76(2):407-412. doi:10.1016/S0003-4975(03)00447-8
33. Wu N, Yan S, Wang X, et al. A prospective, single-blind randomised study on the effect of intercostal nerve protection on early post-thoracotomy pain relief. *Eur J Cardio-thoracic Surg*. 2010;37(4):840-845. doi:10.1016/j.ejcts.2009.11.004
34. Yamaguchi A, Hashimoto O, Tamaki S. French-window thoracotomy: Postoperative pain avoidance for short-stay lung cancer surgery. *Japanese J Thorac Cardiovasc Surg*. 2006;54(12):520-527. doi:10.1007/s11748-006-0057-7
35. El-Hag-Aly MA, Hagag MG, Allam HK. If post-thoracotomy pain is the target, Integrated Thoracotomy is the choice. *Gen Thorac Cardiovasc Surg*. 2019;67(11):955-961. doi:10.1007/s11748-019-01126-2
36. Allen MS, Halgren L, Nichols FC, et al. A Randomized Controlled Trial of Bupivacaine Through Intracostal Catheters for Pain Management After Thoracotomy. *Ann Thorac Surg*. 2009;88(3):903-910. doi:10.1016/j.athoracsur.2009.04.139
37. Wurnig PN, Lackner H, Teiner C, et al. Is intercostal block for pain management in thoracic surgery more successful than epidural anaesthesia? *Eur J Cardio-thoracic Surg*. 2002;21(6):1115-1119. doi:10.1016/S1010-7940(02)00117-3
38. Forero M, Rajarathinam M, Adhikary S, Chin KJ. Erector spinae plane (ESP) block in the management of post thoracotomy pain syndrome: A case series. *Scand J Pain*. 2017;17:325-329. doi:10.1016/j.sjpain.2017.08.013
39. Madabushi R, Tewari S, Gautam SK, Agarwal A, Agarwal A. Serratus anterior plane block: a new analgesic technique for post-thoracotomy pain - PubMed. *Pain Physician*. 2015;18(3):421-424. Accessed October 15, 2020.
40. Bolotin G, Buckner GD, Jardine NJ, et al. A novel instrumented retractor to monitor tissue-disruptive forces during lateral thoracotomy. *J Thorac Cardiovasc Surg*. 2007;133(4):949-954. doi:10.1016/j.jtcvs.2006.09.065
41. Lehouck A, Boonen S, Decramer M, Janssens W. COPD, bone metabolism, and osteoporosis. *Chest*. 2011;139(3):648-657. doi:10.1378/chest.10-1427
42. Facco E, Stellini E, Bacci C, et al. Validation of visual analogue scale for anxiety (VAS-A) in preanesthesia evaluation - PubMed. *Minerva Anestesiol* . 2013;79(12):1389-1395. Accessed October 15, 2020.
43. MacDowall A, Skeppholm M, Robinson Y, Olerud C. Validation of the visual analog scale in the cervical spine. *J Neurosurg Spine*. 2018;28(3):227-235. doi:10.3171/2017.5.SPINE1732
44. Jollant F, Voegeli G, Kordsmeier NC, et al. A visual analog scale to measure psychological and physical pain: A preliminary validation of the PPP-VAS in two independent samples of depressed patients. *Prog Neuro-Psychopharmacology Biol Psychiatry*. 2019;90:55-61. doi:10.1016/j.pnpbp.2018.10.018

12. ÖZGEÇMİŞ

I- Bireysel Bilgiler
Adı-Soyadı: İsmail DAL
Doğum yeri ve tarihi: Kozan/ADANA – 15.01.1991
Uyruğu : Türkiye Cumhuriyeti
Medeni durumu: Evli
Askerlik durumu: Tecilli
İletişim adresi ve telefonu: Cumhuriyet Mahallesi, Canan Sokak, No:3, D:5, Üsküdar/İSTANBUL - +905446533224
E-posta adresi: drismaildal@gmail.com
Yabancı dili: İngilizce, Almanca

II- Eğitimi
Bursa Hürriyet Başöğretmen İlköğretim Okulu (2005 mezunu)
Bilecik Refik Arslan Öztürk Fen Lisesi (2009 mezunu)
Uludağ Üniversitesi Tıp Fakültesi (2015 mezunu)
III- Ünvanları
Tıp Doktoru (2015)

IV- Mesleki Deneyimi
İstanbul İl Ambulans Servisi (2015 – 2016)
SBÜ Dr. Siyami Ersek GKDC EAH (2016 – 2021)

V- Üye Olduğu Bilimsel Kuruluşlar
Türk Göğüs Cerrahisi Derneği
Türk Toraks Derneği

VI- Bilimsel Yayınları
İsmail Dal, Burak Odabaşı, Tamer Okay, Bülent Aydemir, Miray Ersöz, …, Muharrem Çelik. Primer Spontan Pnömotoraks'ta Göğüs Tüpü Pozisyonunun Morbidite Üzerine Etkileri. 39.TÜSAD Kongresi. Sözlü Sunum. 2017.

İsmail Dal, Deniz Ezgi Mahmutoğlu, Muharrem Çelik. Küçük Hücreli Dışı Akciğer Kanserinde İnkomplet Fissürlerin Mortalite Üzerine Etkisi. 39. TÜSAD Kongresi. Sözlü Sunum. 2017.

Ismail Dal, MD; Deniz Ezgi Mahmutoglu, MD; and Muharrem Celik, MD. Effect of Incomplete Fissures on Mortality in Patients With Non–Small Cell Lung Cancer. NCCN 21rd Annual Conference. Poster Presentation. 2018.

İsmail Dal, Özgür Güzey, Eyüp Halit Yardımcı, Melek Didem Peköz, Abdullah Kemal Tuygun, …, Tamer Okay. İnnominate Ven İnvazyonu Gösteren Timik Karsinom Rezeksiyonu ve Sığır Perikard Yaması ile İnnominate Ven Onarımı. 8. Ulusal Akciğer Kanseri Kongresi. Poster Sunum. 2018.

Mehmet Yıldırım, Recep Ustaalioğlu, İsmail Dal, Murat Yaşaroğlu, Bülent Aydemir, …, Tamer Okay. Akciğer Kanserinde Sternotomi Yaklaşımı. 10. Ulusal Türk Göğüs Cerrahisi Kongresi. Poster Sunum. 2019.

VII- Bilimsel Etkinlikleri ve Ödülleri
Hipotez Yarışması Birinciliği - TUEK 2018
VIII- Diğer Eğitimleri
Acıbadem Üniversitesi Kadavra Üzerinde VATS Kursu – 2016
ATEP Sempozyumu - 2017

Medtronic Domuz Üzerinde VATS Kursu – 2018

SB-080
Göğüs Duvarının Primer Malign Tümörlerinde Histopatolojik Alt Tipin 5 yıllık ve 10 Yıllık Genel Sağkalıma Etkisi

Burak Odabaşı[1], Mehmet Yıldırım[1], İsmail Dal[1], M. Didem Aydemir[1], Kemal Demircan[1], Deniz E. Mahmutoğlu[1], Seçkin Deniz[1], Semih Buluklu[1], Aybiyçe E. Silpağar[1], Murat Yaşaroğlu[2], Bülent Aydemir[1], Tamer Okay[1]
[1]SBÜ, Dr. Siyami Ersek Göğüs Kalp ve Damar Cerrahisi SUAM, Göğüs Cerrahisi Ana Bilim Dalı, İstanbul
[2]Başkent Üniversitesi İstanbul Hastanesi SUAM, Göğüs Cerrahisi Kliniği, İstanbul

ÖZET
Amaç: Mevcut çalışma, göğüs duvarının primer malign tümörlerinde histopatolojik alt tipin 5 ve 10 yıllık genel sağkalıma ve bölgesel nüks durumlarına etkisini değerlendirmeye yönelik tasarlanmıştır.
Gereç ve Yöntem: Aralık 2007'den Aralık 2019'a kadar göğüs duvarının primer malign tümörü nedeniyle göğüs duvarı rezeksiyonu uygulanan 20 hastanın verileri geriye dönük incelenerek histopatolojik alt tipler belirlendi. Histopatolojik alt tipler arasında 5 ve 10 yıllık genel sağkalım oranları, ortalama sağkalım süreleri, bölgesel tümör nüksü saptanma oranları ve ortalama hastalıksız sağkalım süreleri geriye dönük kıyaslandı. Verilerin çözümlenmesinde, SPSS versiyon 21 paket programı kullanıldı. Nitel değişkenler için frekans ve yüzde değerleri, nicel değişkenler için aritmetik ortalama ve standart sapma değerleri kullanıldı. Sağkalım ve nüks süreleri bakımından incelemelerde Kaplan Meier yöntemi ve karşılaştırmalarda Log Rank testi uygulandı. Ortalama değerlerin karşılaştırılmasında bağımsız örneklem t testi kullanıldı. Araştırmada p değerinin 0,05'ten küçük bulunması, istatistiksel açıdan anlamlı kabul edildi.
Bulgular: Kondrosarkom (n=7), desmoid tümör (n=6), indiferansiye pleomorfik sarkom [(İPS), (n=4)], Ewing sarkomu (n=1), malign periferik sinir kılıf tümörü (n=1) ve liposarkom (n=1) tespit edilen alt tiplerdi. İPS histopatolojik alt tipinde daha düşük ortalama sağkalım süresi tespit edildi. (p = 0,004). Kondrosarkom grubunda 5 ve 10 yıllık genel sağkalım oranları sırasıyla, %71 ve %37; desmoid tümörlerde sırasıyla, %83 ve %42 saptandı. İPS'de ise 5 yıllık sağkalım gösteren hasta olmadı. Yan duvar yerleşimli kitlelerde, ön ve arka duvar yerleşimli kitlelere kıyasla daha kısa ortalama sağkalım süresi tespit edildi (p = 0,001). R0 rezeksiyonlarda ortalama sağkalım süresi, R1 rezeksiyonlara nazaran daha uzundu. (p = 0,025). Takip süresince 10 hasta (%50) hayatını kaybetti. İPS alt tipinde ortalama hastalıksız sağkalım süresinin diğer alt tiplere kıyasla daha kısa olduğu görüldü. (p = 0,002). Düşük dereceli tümörlerde, orta ve yüksek dereceli tümörlere göre daha uzun hastalıksız sağkalım süresi saptandı (p = 0,003). R1 rezeksiyonlarda hastalıksız sağkalım süresi, R0 rezeksiyonlara göre daha kısaydı (p = 0,001). Tüm histopatolojik alt tipler beraber değerlendirildiğinde bölgesel nüks oranı %45 bulundu. Alt tiplere bakıldığındaysa, kondrosarkom, desmoid tümör ve İPS için sırasıyla, %57; %17 ve %75 olarak saptandı.
Sonuç: Göğüs duvarının primer malign tümörlerinden İPS'de, 5 yıllık ve 10 yıllık genel sağkalım oranlarının, ortalama sağkalım süresinin ve bölgesel nüks oranlarının; kondrosarkom ve desmoid tümör gruplarına kıyasla anlamlı ölçüde daha kısa olduğu saptanmıştır.
Anahtar Kelimeler: Bölgesel nüks, genel sağkalım, göğüs duvarı primer malign tümörü, indiferansiye pleomorfik sarkom

ABSTRACT
Objective: The current study was designed to evaluate the effect of histopathological subtype on the 5 and 10-year overall survival and regional recurrence in primary malignant tumors of the chest wall.
Materials and Methods: The data of 20 patients who underwent chest wall resection for primary malignant tumor of the chest wall from December 2007 to December 2019 were retrospectively analyzed and histopathological subtypes were determined. The 5 and 10-year overall survival rates, mean survival times, regional tumor recurrence rates, and mean disease-free survival rates were compared retrospectively between histopathological subtypes. SPSS version 21 package program was used to analyze the data. Frequency and percentage values were used for qualitative variables, arithmetic mean and standard deviation values were used for quantitative variables. Kaplan Meier method was used in the examinations in terms of survival and recurrence times, and the Log Rank test was used for comparisons. Independent sample t-test was used to compare mean values. A p value less than 0.05 was considered statistically significant in the study.
Results: Chondrosarcoma (n=7), desmoid tumor (n=6), undifferentiated pleomorphic sarcoma [(UPS), (n=4)], Ewing's sarcoma (n=1), malignant peripheral nerve sheath tumor (n=1), and liposarcoma (n=1) were the subtypes identified. A lower mean survival time was detected in the UPS histopathological subtype. (p = 0.004). The 5 and 10-year overall survival rates in the chondrosarcoma group were 71% and 37%, respectively; Desmoid tumors were found in 83% and 42%, respectively. There was no patient with 5-year survival in UPS. A shorter mean survival time was found in lateral wall masses compared to anterior and posterior wall masses (p = 0.001). The mean survival time in R0 resections was longer than in R1 resections. (p = 0.025). During the follow-up, 10 patients (50%) died. It was observed that the mean disease-free survival time in the UPS subtype was shorter compared to the other subtypes. (p = 0.002). Longer disease-free survival was found in low-grade tumors than in intermediate- and high-grade tumors (p = 0.003). Disease-free survival time was shorter in R1 resections than in R0 resections (p = 0.001). When all histopathological subtypes were evaluated together, the regional recurrence rate was 45%. Looking at the subtypes, 57% for chondrosarcoma, desmoid tumor and UPS, respectively; It was determined as 17% and 75%.
Conclusion: In UPS, a primary malignant tumor of the chest wall, 5-year and 10-year overall survival rates, mean survival time and regional recurrence rates; It was found to be significantly shorter than the chondrosarcoma and desmoid tumor groups.
Keywords: Chest wall primary malignant tumor, overall survival, regional recurrence, undifferentiated pleomorphic sarcoma

GİRİŞ ve AMAÇ

Göğüs duvarı tümörleri, göğüs kafesini oluşturan yumuşak doku, kemik veya kıkırdak dokulardan köken almaktadır. Göğüs duvarının primer tümörleri, torasik neoplazilerin %5'ini kapsayan, nadir görülen tümörlerdir. Primer göğüs duvarı tümörlerinin yaklaşık %50-60'ı malign karakterlidir (1).

Göğüs duvarının primer malign tümörlerinin histopatolojik alt tiplerinin birçoğu, kemoterapi ve radyoterapiye dirençlidir. Bu da cerrahi rezeksiyonun önemini arttırmaktadır. Primer malign göğüs duvarı tümörlerinin cerrahi tedavisinde, tam kat (*en-bloc)* göğüs duvarı rezeksiyonu, cerrahi yönetimde başarıyı arttırmaktadır (2). Bölgesel nüks oranlarını azaltmak ve sağkalıma katkı sağlamak amacıyla, göğüs duvarının primer malign tümörlerinde, tümör içermeyen cerrahi sınır oluşturacak şekilde geniş rezeksiyon gereklidir. Ayrıca bu hastalarda, gereklilik durumunda göğüs duvarında oluşturulan defekt, yama ile kapatılmaktadır. Soliter plazmasitomda radyoterapi, osteosarkom ve Ewing sarkomunda kemoterapi ilk etapta uygulansa da göğüs duvarı malign tümörlerinin çoğunda önceliği, cerrahi rezeksiyon ve rekonstrüksiyon oluşturur (3).

Göğüs duvarının primer malign tümörlerinin %55'i kıkırdak veya kemik dokudan, %45'i yumuşak dokudan köken almaktadır (4,5). Yumuşak dokudan kaynaklanan tümörler genelde ağrısız büyüyen kitleler olup; kemik kaynaklı tümörler ise periost hasarı nedeniyle genellikle ağrı şikayeti ile kliniğe başvururlar. Ağrı, kötü prognoz göstergesidir (6). Göğüs duvarının en sık karşılaşılan primer malign tümörleri; malign fibröz histiyositom (güncel adıyla indiferansiye pleomorfik sarkom), kondrosarkom ve fibrosarkomdur (7).

Mevcut çalışmada, Aralık 2007'den Aralık 2019'a kadar kliniğimizde göğüs duvarının primer malign tümörü nedeniyle göğüs duvarı rezeksiyonu uygulanan hastalara ait tıbbi kayıtlar ve patoloji raporları incelenerek histopatolojik alt tipler belirlendi. Geriye dönük (retrospektif) olarak yapılan bu çalışmada, histopatolojik alt tipler arasında 5 yıllık ve 10 yıllık genel sağkalım verileri istatistiksel olarak kıyaslandı. Ayrıca, göğüs duvarı primer malign tümörü sebebiyle ameliyat edilen ve çalışmaya dahil edilen hastalarda, bölgesel tümör nüksü saptanma oranları belirlendi.

GENEL BİLGİLER

10.1. GÖĞÜS DUVARININ MALİGN TÜMÖRLERİNİN DEĞERLENDİRİLMESİ

İlk değerlendirme, detaylı anamnez ve fizik muayene ile başlar. Radyasyona maruziyet durumu, ailede malignite öyküsü varlığı, *Gardner* sendromu veya *von Recklinghausen* hastalığı gibi ailesel geçişli durumların varlığı etraflıca sorgulanmalıdır. Ameliyat öncesinde tüm hastalara solunum fonksiyon testleri uygulanmalı, detaylı kardiyolojik muayene yapılmalıdır. Ameliyat öncesi uygulanan radyasyon tedavisi, cilt ve yumuşak dokularda fibrotik değişimlere yol açar. Bu da, rekonstrüksiyon amaçlı bölgesel flep kullanımını zorlaştırmaktadır. Ameliyat öncesinde kemoterapi ve/veya radyasyon tedavisi planlanıyor ise, birden çok akademik disiplinin müdahil olduğu geniş katılımlı tümör kurulunda kapsamlı bir değerlendirme yapılmalı, cerrahi girişimin zamanlaması da bu kurulda alınan ortak karara göre düzenlenmelidir. Osteosarkom, rabdomiyosarkom ve Ewing sarkomunda, muhtemel bir neoadjuvan kemoterapi için tıbbi onkolog tarafından değerlendirme, muhakkak önerilmektedir. Ayrıca, ameliyat öncesinde radyasyon tedavisi planlanıyorsa, tümör kurulunda radyasyon tedavisinin rekonstrüksiyon amaçlı kullanılabilecek kas fleplerini koruyacak şekilde olması gerektiğinin altı çizilmelidir (8).

10.1.1. Belirtiler

Göğüs duvarının malign tümörleri, tipik olarak ağrılı, hızlı büyüyen, ele gelen kitleler olarak ortaya çıkarlar (9). Ağrının sebebi, tümöral dokunun sebep olduğu periostal tahribattır. Tümöre komşu olan ciltte şekil bozukluğu, hızlı büyüme ve şişlik, kitlenin bulunduğu sahada ağrı ya da hassasiyet maligniteyi düşündürür (6). Ağrı ve şişlik en sık saptanan belirtiler olmasına rağmen, yumuşak doku sarkomlarının başvuru sebebi genellikle, hızla büyüyen ağrısız şişliktir. Ewing sarkomu ve eozinofilik granülomda ateş, halsizlik, kilo kaybı gibi sistemik belirtiler izlenebilir (1,10). Omurilik veya *plexus brachialis* gibi nörolojik yapılarda tutulum mevcut ise, güç ve his kaybı da gözlemlenebilir.

10.1.2. Radyoloji

İlk değerlendirmede göğüs röntgenogramı tercih edilir. Göğüs röntgenogramında, göğüs kafesinde izlenen kalsifikasyon veya litik lezyonlar tanısal açıdan anlamlıdır. Göğüs röntgenogramından sonra tercih edilen ilk yöntem genellikle bilgisayarlı tomografi (BT) olmaktadır. BT hem tanısal değerlendirmede, hem de ameliyat planlanıyorsa oluşabilecek defektin boyutlarının ölçülmesinde ve kullanılacak rekonstrüksiyon materyalinin seçiminde çok önemli rol oynamaktadır (11). BT ile tümörün konumu, köken aldığı doku, damarlanması, etraf doku ve organlar ile etkileşimi hakkında daha fazla bilgi sahibi olunabilir (11,12). Özellikle derin yerleşimli tümörlerde, kas invazyonu, komşu büyük damar, sinir (*a.subcalvia, plexus brachialis*) invazyonu veya vertebral kolon tutulumundan şüpheleniliyorsa, manyetik rezonans görüntüleme (MRG) tercih edilebilir. Böylece, tümöral dokunun etraf doku ile iştiraki daha iyi değerlendirilebilir (13). Klinik evreleme ve metastatik lezyonları saptama amaçlı, tüm malign tümörlerde olduğu gibi, pozitron emisyon tomografi/bilgisayarlı tomografi (PET/BT) tetkiki uygulanabilir. PET/BT tarama, kemik tutulumunu, lenf nodu tutulumunu (%95) ve primer tümörleri, özellikle de sarkomları (%100) saptamada çok duyarlıdır. PET/BT evreleme, BT ve MRG'ye üstündür (14).

10.1.3. Biyopsi

Göğüs duvarı tümörlerinde, patolojik tanı için fazla miktarda dokuya gereksinim duyulduğu için, ince iğne aspirasyonu önerilmemektedir. Göğüs duvarının primer tümörlerinde, özellikle de primer kemik tümörlerinde, perkütan kalın iğne (*Tru-cut*) biyopsisi kabul gören bir yöntemdir (15). 5 cm'den büyük primer lezyonlarda veya iğne biyopsisi ile yeterli tanısal veri elde edilemediğinde insizyonel biyopsi yapılabilir. 5 cm'den küçük lezyonlarda, kitlenin tamamını çıkartabilmek, tümörün histopatolojisine yönelik yeterli doku örneklemesi sağlayabilmek, gereklilik halinde adjuvan tedavinin daha erken başlayabilmesini sağlamak amacıyla eksizyonel biyopsi tanısal amaçla kullanılabilir. 5 cm'den küçük primer lezyonlarda, minimal cerrahi sınırlar (1-2 cm) ile eksizyonel biyopsi

uygulanabilir. Eğer bu lezyon, primer malign bir neoplazm ise, geniş cerrahi sınırlar (>4 cm) ve uygun rekonstrüksiyon tekniği kullanılarak yeniden ameliyat edilmelidir (15).

10.1.4. Cerrahi prensipler

Göğüs duvarı malign tümörlerinin cerrahisinde esas prensip, tümörün patolojik (R0) düzeyde rezeke edilebilmesidir. Göğüs duvarı rezeksiyonunda temel amaç, mümkün olduğunca geniş R0 tam kat rezeksiyondur. Son yüzyılda cerrahi teknikler, protez materyallerindeki gelişmeler ve onkolojik yaklaşımlar sayesinde, yüksek morbidite ve mortalite oranlarına sahip göğüs duvarı malign tümörlerine yönelik cerrahi yaklaşımda endikasyon artışı sağlanmış, gelişmiş tedavi planları oluşturulmuştur (16). Rezeksiyon boyutu hakkında değişik görüşler bulunmakla beraber, makroskopik olarak sağlam dokudan 2-3 cm mesafede rezeke edilmesinin onkolojik açıdan yeterli olduğu görüşü yaygındır. Göğüs duvarından kitle rezeke edilirken makroskopik olarak tümör invazyonu düşünülmeyen bir alt ve bir üst sağlam kostanın interkostal aralığından toraks içine olan uzanımı kontrol edilmeli, cerrahi sınırlardan emin olunmalıdır. Kitlenin akciğer parankimi veya büyük damarlara yapışık olması durumunda, torakoskopik inceleme ile hem cerrahinin kapsamı belirlenebilir hem de ciddi kanama gelişme riski azaltılabilir. Cerrahi sınırlar, ameliyat esnasında frozen inceleme ile mikroskobik olarak da doğrulanmalıdır. Mikroskobik değerlendirmede cerrahi sınırların tümör pozitif gelmesi durumunda, etraf dokunun elverdiği ölçüde rezeksiyon mümkün olduğunca genişletilmelidir. Frozen inceleme, yumuşak dokularda hızlı ve isabetli sonuçlar verirken kemik dokuda bu mümkün olmamaktadır. Yüksek dereceli (grade) tümörlerin kemik iliği, periost ve pariyetal plevra boyunca kolay yayılabilme potansiyeli olduğu bilindiğinden, göğüs duvarının yüksek dereceli malign tümörlerinde 4 cm tümör negatif cerrahi sınır sağlanmalıdır. Düşük dereceli tümörlerde ise 1 ila 2 cm cerrahi sınır yeterlidir. Eğer tümör göğüs duvarının arka kısmında ise tutulum izlenen kostaları kısmi rezeke etmek yerine kostal eklemleri önden ve arkadan ayırarak, kosta tümüyle çıkartılmalıdır (17,18). Desmoid tümörler teknik olarak benign gibi gözükse de, davranış olarak agresiftirler. Bu yüzden, rezeksiyon esnasında mümkün olabildiği ölçüde 2 ila 4 cm tümör negatif cerrahi sınır sağlanmaya çalışılmalıdır (47,76).

10.1.5. Göğüs duvarı rekonstrüksiyonu

Göğüs duvarı rezeksiyonu sonrasında oluşan ölü boşluğu ortadan kaldırmak, göğüs kafesi iskeletini yeniden eski haline getirmek suretiyle sağlamlaştırmak, göğüs boşluğunda bulunan hayati organların önünde koruyucu bir bariyer oluşturmak, akciğer herniasyonunu önlemek ve kozmetik görünümü iyileştirmek göğüs duvarı rekonstrüksiyonunda temel esaslardır (19). Defektler olabildiğince primer kapatma yoluyla onarılmalıdır. Göğüs ön duvarında, hangi konumda olursa olsun, 5 cm'den küçük defektlerin primer olarak kapatılmasının yeterli olacağı görüşü hakimdir. Bununla birlikte göğüs arka duvarında bulunan, 10 cm'den küçük ve skapula tarafından kapatılan defektlerde de primer kapatma/onarım yeterli olabilmektedir (20). Ancak defekt skapula alt ucuna denk geliyorsa, kol hareketleri esnasında skapulanın göğüs boşluğuna doğru hareket etme riski bulunduğundan, 4. ve 5. kostaları içeren göğüs duvarı rezeksiyonlarında defektin çapı 10 cm'nin altında olsa da defekt rekonstrükte edilmelidir (21,22). Göğüs duvar rezeksiyonu sonrasında gelişen defektin yönetimine yönelik bir çözüm yolu Çizelge 10.1. de tariflenmiştir. Tümörün histolojisine, rezeke edilen sahanın konumuna ve boyutlarına göre rekonstrüksiyon planlanmalıdır. Doğru uygulanmış bir rekonstrüksiyon, paradoksal solunumun önlenmesini ve omuz ekleminin stabilizasyonunun sağlanmasını da mümkün kılar (23).

Çizelge 10.1. *Göğüs duvar rezeksiyonu sonrasında gelişen defektin yönetimi*

(Shields' GENERAL THORACIC SURGERY 8th Edition s:1358'deki çizelgeden alıntılanmıştır).

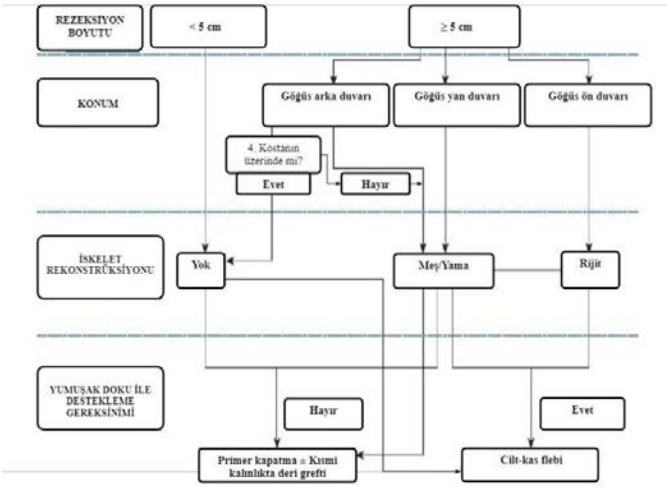

Göğüs duvarı rezeksiyonu sonrasında gelişen defekte yönelik uygulanan rijit olmayan rekonstrüksiyonda polipropilen (Prolene™) mesh, PTFE (polytetrafluoroethylene) veya ePTFE (Gore-Tex™) yama tercih edilmektedir. Rijit rekonstrüksiyon amacıyla da, metilmetakrilat sandviç greft (iki mesh arası kemik sementi), silikon, teflon, akrilik ve titanyum plak, titanyum mesh kullanılmaktadır. Son yıllarda 3 boyutlu yazıcılarla kişiye özgü tasarlanan titanyum implantların da kullanımı giderek artmaktadır (24,25).

10.2. GÖĞÜS DUVARININ PRİMER MALİGN TÜMÖRLERİ

10.2.1. Malign Kemik ve Kıkırdak Tümörleri

Kondrosarkom: Malign primer kemik tümörlerinin %30'unu oluşturmaktadır. Erişkinlerde göğüs duvarının en sık görülen malign primer kemik tümörüdür. Kıkırdak dokudan köken aldığı için sıklıkla göğüs ön duvarı veya sternumda izlenmektedir (1,26). Göğüs ön duvarında ağrılı, sert, fikse ve yavaş büyüyen bir kitle olarak kendini gösterir (27). Genellikle, yaşamın üçüncü

ve dördüncü dekadında görülür. Radyografik olarak, BT görüntülemede yoğun kalsifikasyon içeren lobüle kitle olarak ortaya çıkarlar (13). Kemoterapinin etkisiz olduğu bu tümör grubunda, cerrahi rezeksiyon tedavinin temelini oluşturmaktadır (1,28,29). Düşük dereceli tümörlerde, 2 cm cerrahi sınır ile rezeksiyon yapılabilirken; yüksek dereceli tümörler 4 cm cerrahi sınır ile rezeke edilmelidir. Rezeksiyon şansı olmayan vakalarda ve tümör pozitif cerrahi sınır izlenen hastalarda radyasyon tedavisi uygulanabilir, ama büyük oranda etkili değildir. Cerrahi sınırda tümöral doku bulunup bulunmaması durumu, bölgesel nüksün anlamlı bir öngörücüsüdür. Tümör negatif cerrahi sınıra sahip hastalar arasında %4 oranında nüks izlenirken, cerrahi sınır pozitif olan hastalar arasında bu oran %73'e yükselmektedir (28). Sağkalımı arttıran faktörler; metastaz olmaması, bölgesel nüks olmaması, 50 yaşın altında olmak ve tümör derecesidir (29,30,31). 5 yıllık genel sağkalım %64-80 arasındadır (28,29,32). Uzak metastaz genellikle akciğere olmaktadır.

Osteosarkom: En sık görülen malign primer kemik tümörü olmasına rağmen göğüs duvarının, kondrosarkomdan sonra, ikinci en sık görülen malign primer kemik tümörüdür. Göğüs duvarının malign tümörlerinin %10 ila %15'ini oluşturur. Genç erişkin erkeklerde daha sık görülür. Hızlı büyüyen ağrılı kitle şeklinde kendini gösterir. Kötü prognozludur. Kosta, klavikula veya skapula tutulumu ile ortaya çıkması tipiktir (1,3,12). Kondrosarkomlardan farklı olarak, kemoterapiye olumlu yanıt verir. Neoadjuvan kemoterapi sonrasında cerrahi tedavi uygulanır (1,33). Uzak metastaz yapma eğiliminde olup en çok akciğer, lenf nodları ve karaciğere metastaz yapar (3). Etkin tedaviye rağmen metastaz varlığı, 5 yıllık sağkalımı %15'e düşürür (3,34). Tümör yükü, tümörün kemoterapiye yanıtı ve metastaz varlığı genel sağkalım üzerinde etkisi en fazla olan faktörlerdir (12,13).

Ewing sarkomu: Malign, primitif nöroektodermal tümörler (PNETs) ailesine mensup, küçük, yuvarlak hücreli, yaygın bir şekilde (t11;22) ve (q24;q12) translokasyonu saptanan malign bir tümördür (35). Göğüs duvarının Ewing sarkomu, Askin tümörü olarak da bilinir (36). Ewing sarkomunun yaklaşık %15'i göğüs duvarından köken alır (37). Göğüs duvarı malign tümörlerinin %5 ila %10'unu oluşturan bu tümör, sıklıkla hayatın ikinci dekatında görülmektedir (38). Bölgesel nüks görülen ve metastaz yapmaya meyilli olan agresif bir tümördür (3). Hastalar, ağrı ve şişlik şikayetleri ile hekime başvurmaktadır. Radyografide, yer yer kemik yıkım alanları izlenmektedir. Periostal yükselme ve periost altı yeni kemik dokusu oluşumuna bağlı meydana gelen soğan zarı görünümü karakteristiktir (1,39). Tanı, insizyonel biyopsi ile konur (40). Neoadjuvan kemoterapi sonrasında geniş bölgesel eksizyon ve ardından adjuvan kemoterapi, tedavinin temelini oluşturur. Tedavi öncesinde yapılan detaylı değerlendirmeler ile belirlenen tümöral bölgenin tümüyle rezeke edilip edilememesi ve kemoterapiye alınan olumlu ya da olumsuz yanıt, bölgesel nüks açısından öngörücüdür. Kemoterapi ve cerrahi uygulanan olgularda 5 yıllık sağkalım %60'ın üzerindedir (1,41). Definitif radyasyon tedavisi tercih edilen yöntemler arasında yer alsa da, daha çok cerrahi rezeksiyon sonrasında radyasyon tedavisi uygulanmaktadır (42). Cerrahi sonrası radyasyon tedavisi, genellikle tümörün tümüyle rezeke edilemediği veya uygulanan adjuvan kemoterapiye olumsuz yanıt alınan durumlarda başvurulan bir yöntemdir (43). Tanı anında %20-%30 metastaz saptanabilir. En sık metastaz akciğer, kemik ve kemik iliğinedir. Akciğer metastazında metastazektomi uygulanabilir (39).

Soliter plazmasitom/myelom: Kosta yerleşimli soliter plazmasitom nadir görülür. Multipl myelomun göğüs duvarı tutulumuna verilen isimdir. Tespit edilebilen bir kitle olmaksızın ağrı, en sık belirtidir. Radyolojik değerlendirmede, kortikal incelmenin eşlik ettiği kemik yıkımını işaret eden lezyonlar ve kosta etrafında opasiteler sıklıkla bulunmaktadır. Patolojik kırıklar yaygındır. Soliter plazmasitomun asıl tedavisi kapsamlı radyoterapidir. Radyoterapiye dirençli vakalarda, ağrı kontrolü sağlamak amacıyla cerrahi rezeksiyon yapılabilir (44). Sağkalımda en önemli prognostik faktör, multipl myelom gelişimidir. 5 yıllık sağkalım %40-%60 arasındadır (3).

10.2.2. Malign Yumuşak Doku Tümörleri

Desmoid tümör: Agresif fibromatozis veya desmoid fibromatozis olarak da isimlendirilmektedir. Fibroblast veya myofibroblastlardan köken alan bir tümördür. Mezenkimal kök hücre öncüllerinin çoğalmasından kaynaklandığı da düşünülmektedir (45, 46). Desmoid tümörlerin çoğu karın duvarında görülmekle beraber, göğüs duvarı ve omuz kuşağı da karın bölgesi dışında sık olarak rastlanıldığı bölgelerdir (40). Hayatın ikinci ve üçüncü dekatlarında görülme sıklığı artar. Ailesel adenomatöz polipozis tanılı hastalarda aynı zamanda desmoid tümörler de görülebilmektedir. Histolojik olarak malign bir tümör olmamasına rağmen, etraf dokulara doğru büyüme eğilimi, bası belirtileri oluşturması ve nüks oranının da fazla olması sebebiyle, düşük dereceli fibrosarkom olarak kabul edilmekte ve malign bir tümör gibi tedavi edilmektedir (3,39). Teknik açıdan mümkünse, geniş cerrahi rezeksiyon temel tedavi yöntemidir. Mikroskobik açıdan tümör pozitif cerrahi sınır saptanan olgularda nüks oranları daha fazladır. Cerrahi sınır pozitif olan olgularda 5 yıllık nüks oranının %37'den %89'a yükseldiği bildirilmiştir (47). Birden çok kez oluşan nüks durumlarında, tam olarak rezeke edilemeyen tümörlerde, tümör pozitif cerrahi sınır saptanan olgularda radyasyon tedavisi uygulanmaktadır, fakat etkinliği net olarak bilinmemektedir (48). Sistemik tedavinin endike olduğu vakalarda tamoksifen kullanımının desmoid tümörlere karşı etkili olduğu görülmüştür (49). Selektif tirozin kinaz inhibitörü olan imatinib kullanımının da ilerlemesiz sağkalımı arttırdığına yönelik çalışmalar mevcuttur (50,51).

İndiferansiye (farklılaşmamış) pleomorfik sarkom: Önceki sınıflandırmalarda malign fibröz histiyositom olarak tanımlanan bu tümör, genellikle 50 ile 70 yaş arasında izlenmektedir (1). Geçmişte malign fibröz histiyositom denmesinin sebebi, bu tümörün fibrohistiyositik kökenli olabileceği düşüncesiydi. Elektron mikroskobu, immünohistokimyasal teknikler ve moleküler ileri düzey çalışmalar sayesinde fibrohistiyositik farklılaşma lehine kanıtların bulunmadığı ortaya konmuştur. Buna ek olarak, diğer kötü diferansiye sarkomların da bu gruba eklenmesi sonrasında, Dünya Sağlık Örgütü, 2012 yılında, malign fibröz histiyositom olarak tanımlanan tümör grubunu, farklılaşmamış pleomorfik sarkom adıyla, yeniden sınıflandırmıştır (52). Tanı, genellikle insizyonel biyopsi ile konur. Temel tedavi, geniş cerrahi rezeksiyondur. Radyasyon

tedavisi ve kemoterapi çok etkili görülmese de, neoadjuvan kemoterapi sonrasında cerrahi ve adjuvan kemoterapi de uygulanabilmektedir (1,37). Bölgesel nüks ve uzak metastaz yüksek oranda izlenmektedir (53). Geniş cerrahi rezeksiyon uygulanan vakalarda bile bölgesel nüks oranları % 30'un üzerindedir (54). Vakaların %30 ila %50'sinde, tanı anında metastatik lezyonlar bulunmaktadır. 5 yıllık sağkalım %38'dir (3,55).

Rabdomiyosarkom: Çocukların ikinci en sık görülen malign göğüs duvar tümörüdür. Erişkinlerde nadir görülmektedir. Neoadjuvan kemoterapi ve radyasyon tedavisinin ardından, geniş cerrahi rezeksiyon gerekir. Rabdomiyosarkom olgularının sadece %10'u potansiyel olarak rezeke edilebilir (56). Adjuvan kemoterapi ve radyasyon tedavisi de bazen uygulanır. 5 yıllık sağkalım % 60-% 75 arasındadır (57,58).

Malign Periferik Sinir Kılıf Tümörü: Nörofibromatozis ile ilişkili tümörlerdir (3). Nörofibromatozisli olguların yaklaşık üçte birinde nörofibrosarkom gelişir (29). Tipik olarak ağrılı, giderek büyüyen bir kitle olarak karşımıza çıkar. *Malign schwannoma* veya nörofibrosarkom olarak da isimlendirilen malign periferik sinir kılıf tümörü, sıklıkla interkostal sinirlerin nörofibromlarından, brakiyal pleksustan veya spinal sinir köklerinin nörofibromlarından köken alırlar. Bu lezyonlar, hem bölgesel nüks hem de metastaz yapma eğilimindedir. Tedavide, cerrahi rezeksiyonun ardından adjuvan kemoterapi uygulanır. Tümör cerrahi sınırı pozitif olan olgularda, ameliyat sonrası radyasyon tedavisi uygulanabilir (1,29,37). 5 yıllık sağkalım %55'tir (3,29).

Liposarkom: 40-60 yaş aralığındaki erkeklerde en sık görülür. Öyküde travma yer alabilir. Tedavide, tümörün bölgesel olarak geniş cerrahi rezeksiyonu esastır (55). Kemoterapi ve radyasyon tedavisinin yeri sınırlıdır. Bölgesel nüks oranları yüksektir.

Tümör derecesi, cerrahi sınırların durumu ve histolojik profil sağkalımla ilişkilidir (59,60).

5 yıllık sağkalım %60'tır (55,61).

11. GEREÇ VE YÖNTEM

Bu çalışma, Aralık 2007'den Aralık 2019'a kadar, 13 yıllık bir dönem içerisinde Sağlık Bilimleri Üniversitesi Dr. Siyami Ersek Göğüs Kalp ve Damar Cerrahisi Eğitim ve Araştırma Hastanesi Göğüs Cerrahisi Kliniği'nde ameliyat edilen hastalar üzerinde yapılmıştır. Çalışma başlamadan önce Haydarpaşa Numune Eğitim ve Araştırma Hastanesi Klinik Araştırmalar Etik Kurulu'ndan onay alınmıştır (Onay Numarası: HNEAH-KAEK 2019/106, Bkz. EK 1). Çalışmada Helsinki Bildirgesi prensiplerine bağlı kalınmıştır. Çalışma, STROBE (Strengthening the Reporting of Observational studies in Epidemiology) kılavuzuna uygun olarak tasarlanmıştır. Çalışmamızda çıkar çatışması yoktur.

11.1. ÇALIŞMA TASARIMI VE HASTALAR

Araştırmaya; Aralık 2007'den Aralık 2019'a kadar göğüs duvarının primer malign tümörü nedeniyle kliniğimizde ameliyat edilen, 18-90 yaş arası hastalar dahil edildi. Göğüs duvarının benign tümörleri, komşu organ malignitelerinin göğüs duvarına bölgesel invazyonları ve toraks dışı primer malignitelerin göğüs duvarı metastazı olguları çalışma dışında bırakıldı. Çalışmaya dahil edilen olgular beş farklı cerrah tarafından ameliyat edilmiştir. Geriye dönük olarak tasarlanan çalışmada, olgulara ait tıbbi kayıtlar ve patoloji raporları incelenerek histopatolojik alt tipler saptanmıştır. Histopatolojik alt tipler arasında 5 yıllık ve 10 yıllık genel sağkalım verileri istatistiksel olarak kıyaslanmıştır.

11.2. GİRİŞİMLER

Göğüs duvarı rezeksiyonlarında, ilgili tümöral dokunun negatif cerrahi sınırlarla total cerrahi rezeksiyonu en etkin tedavi şeklidir. Tümöral dokular, etraf kaburgalar ve çevresindeki yumuşak dokular ile çıkartılmıştır. Hastalarda bölgesel nükslerin önlenmesi için geniş rezeksiyon uygulanmıştır. Düşük dereceli tümörler için minimum 2 cm'lik cerrahi sınır, yüksek dereceli sarkomlar için 4-6 cm'lik cerrahi sınır sağlanmaya çalışılmıştır. Tutulan kaburganın tamamının rezeksiyonu, tümörün bulunduğu kaburganın üstündeki ve altındaki birer kaburganın kısmi rezeksiyonu uygulanmıştır. Rezeksiyon sonrasında oluşan defekte yönelik, alttaki organları korumak, solunum fonksiyonunu düzeltmek ve kozmetik gerekçelerle gereklilik halinde rekonstrüksiyon uygulanmıştır.

Hastaların takibinde ve nüks durumunun değerlendirilmesinde fizik muayene bulgularının yanında toraks bilgisayarlı tomografi ve pozitron emisyon tomografisi tetkikleri kullanılmıştır. Hastaların takip muayeneleri, tümörün tanı aldığı tarihten başlayarak ilk 5 yıl boyunca 6 aylık aralıklarla; 5 yılı tamamladıktan sonra da yıllık kontrol muayeneleri şeklinde uygulandı. Cerrahi girişimi takip eden 3. ayda kontrol toraks BT tetkiki rutin olarak uygulandı. Gerekli görülmesi halinde veya nüks şüphesinde, toraks BT tetkiki; yumuşak doku sarkomlarında ise MRG tetkiki tercih edildi. Hastalara, ameliyat öncesi ve/veya sonrasında uygulanan kemoterapi ve radyasyon tedavileri, uzak metastaz, cerrahi sınır, kullanılan rekonstrüksiyon usulleri ve komplikasyonlar geriye dönük irdelendi. Sağkalım durumunun belirlenmesinde MERNİS kayıtları ve Ölüm Bildirim Sistemi kayıtlarından faydalanıldı. Sağkalım hesaplanmasında, tüm ölümler üzerinden istatistiksel çözümleme yapıldı.

Histopatolojik sınıflandırmada, Dünya Sağlık Örgütü kılavuzlarından yararlanılmıştır (52).

11.3. ARAŞTIRMANIN SONLANIM NOKTASI

Göğüs duvarının primer malign tümörlerinde histopatolojik alt tipin, 5 yıllık ve 10 yıllık genel sağkalıma etkisinin değerlendirilmesi bu araştırmanın primer sonlanım noktasıdır.

Göğüs duvarının primer malign tümörü sebebiyle ameliyat edilen ve çalışmaya dahil edilen hastalarda, bölgesel nüks saptanma oranlarının belirlenmesi, tümöral derecenin nüks ve sağkalım üzerine etkisi, tümör çapının ve yerleşim yerinin nüks ve genel sağkalım üzerine etkisi, metastatik hastalığın nüks ve genel sağkalım üzerine etkisi, cerrahi sınırın bölgesel

nüks ve genel sağkalım üzerine etkisinin değerlendirilmesi bu çalışmanın sekonder sonlanım noktalarıdır.

11.4. İSTATİSTİKSEL ÇÖZÜMLEME

Verilerin çözümlenmesinde SPSS versiyon 21 paket programı kullanılmıştır. Nitel değişkenler için frekans ve yüzde değerleri, nicel değişkenler için aritmetik ortalama ve standart sapma değerleri kullanılmıştır. Sağkalım ve nüks süreleri bakımından incelemelerde Kaplan Meier yöntemi ve karşılaştırmalarda Log Rank testi kullanılmıştır. Ortalama değerlerin karşılaştırılmasında bağımsız örneklem T testi kullanılmıştır. Araştırmada p değerinin 0,05'ten küçük bulunması, istatistiksel açıdan anlamlı kabul edilmiştir. Genel sağkalım; patolojik tanı tarihinden hastanın herhangi bir sebepten ölümüne kadar geçen süre veya hastanın son takip tarihi olarak tanımlanmıştır. Hastalıksız sağkalım; patolojik tanı tarihinden, klinik değerlendirme ve radyolojik görüntülemelerde nüks/metastaz ile uyumlu bulgular saptanmasına kadar geçen süre veya hastanın son takip tarihine kadar geçen süre olarak tanımlanmıştır.

12. BULGULAR

Aralık 2007'den Aralık 2019'a kadar, kliniğimizde 98 hastada göğüs duvarı tümörü saptandı. 60 hasta benign tümör patolojisi nedeniyle, 14 hasta, komşu organ tümörlerinin (meme ve akciğer), göğüs duvarına bölgesel invazyonu nedeniyle, 4 hasta, primer tümörün (kolon karsinomu, paratiroid karsinomu) göğüs duvarına ve/veya akciğere metastazı nedeniyle çalışma dışı bırakıldı (Şekil 12.1). Dahil etme kriterlerini karşılayan 20 hasta çalışmaya dahil edildi. Çalışma topluluğunda 10 kadın (%50), 10 erkek (%50) hasta bulunmaktadır.

Şekil 12.1. *Çalışma hastalarının akış şeması*

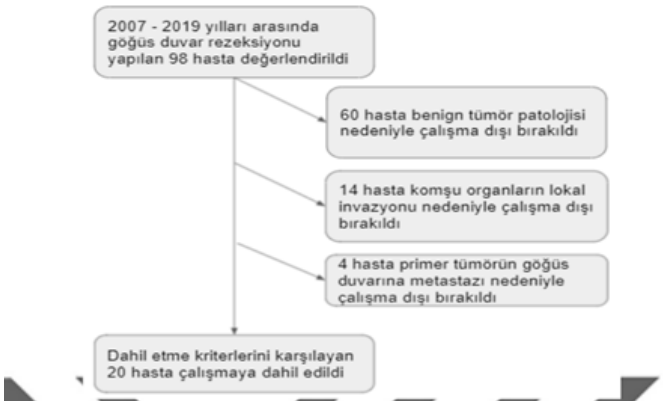

Çizelge 12.1. Hastalara ait nicel veriler

		Hastanede			Hastalıksız
		Yatış Süresi	Tümör Çapı	Sağkalım	Sağkalım
	Yaş	(gün)	(cm)	(ay)	(ay)
Ortalama	55,2	17	10,1	74,6	52,6
Standart Sapma	15,7	15,7	4,1	46,2	46,7
Ortanca	60	13	10	87	35
Minimum	17	3	3	4	1
Maksimum	73	73	18	124	124

Hastalarda ortalama yaş 55,2±15,77; ortalama hastanede yatış süresi 17 gün±15,72; ortalama tümör çapı 10,1 cm±4,12; ortalama sağkalım süresi 74 ay±46,2; ortalama hastalıksız sağkalım süresi 52 ay±46,7 olarak saptandı (Çizelge 12.1).

Çizelge 12.2. Çalışmaya dahil edilen hastalara ait klinik ve histopatolojik özellikler. Çizelge, öncelikle histopatolojik alt tipe göre düzenlenmiştir.

R. Rezeksiyon

[1]Bu hastalara nüksler sebebiyle mükerrer ameliyatlar uygulanmıştır.

Yaş	Cinsiyet	Göğüs Duvarındaki Konum	Histopatolojik Alt tip	Derece (Grade)	R	Onarım ve/veya Rekonstrüksiyon	Neoadjuvan Tedavi	Adjuvan Tedavi
45[1]	Erkek	Arka	Kondrosarkom	Orta	R0	Primer Onarım		Kemoterapi
71	Kadın	Ön	Kondrosarkom	Düşük	R0	Polipropilen Mesh		
71	Kadın	Ön	Kondrosarkom	Düşük	R0	Polipropilen Mesh		Radyoterapi
79[1]	Kadın	Ön	Kondrosarkom	Orta	R1	Polipropilen Mesh		Radyoterapi
72	Erkek	Ön	Kondrosarkom	Orta	R0	Polipropilen Mesh		
58[1]	Kadın	Arka	Kondrosarkom	Orta	R1	Polipropilen Mesh	Kemoterapi	
48[1]	Kadın	Arka	Kondrosarkom	Orta	R0	Primer Onarım		
54[1]	Erkek	Ön	İndiferansiye Pleomorfik Sarkom	Yüksek	R0	Polipropilen Mesh + Cilt Adalı Pediküllü Kas Flebi +Serbest Cilt Grefti	Kemoterapi	Kemoterapi + Radyoterapi
71[1]	Erkek	Arka	İndiferansiye Pleomorfik Sarkom	Yüksek	R2	Primer Onarım	Radyoterapi	
60	Kadın	Yan	İndiferansiye Pleomorfik Sarkom	Yüksek	R0	Titanyum Plak + Polipropilen Mesh		Kemoterapi + Radyoterapi
72[1]	Erkek	Yan	İndiferansiye Pleomorfik Sarkom	Yüksek	R1	Primer Onarım		Kemoterapi + Radyoterapi
42[1]	Kadın	Ön	Desmoid Tümör	Düşük	R0	Primer Onarım		Radyoterapi
82	Kadın	Ön	Desmoid Tümör	Düşük	R0	Polipropilen Mesh		
70	Erkek	Arka	Desmoid Tümör	Düşük	R0	Primer Onarım		Radyoterapi
74	Erkek	Yan	Desmoid Tümör	Düşük	R0	Polipropilen Mesh		
66	Erkek	Arka	Desmoid Tümör	Düşük	R0	Primer Onarım		Radyoterapi
44	Kadın	Arka	Desmoid Tümör	Düşük	R0	Titanyum Plak + Polipropilen Mesh		Radyoterapi
21	Kadın	Ön	Ewing Sarkomu	Orta	R0	Dual Mesh	Kemoterapi	Kemoterapi + Radyoterapi
82[1]	Erkek	Ön	Malign Periferik Sinir Kılıf Tümörü	Yüksek	R0	Titanyum Mesh + Kas Transpozisyonu		
49	Erkek	Ön	Liposarkom	Düşük	R0	Primer Onarım		

Histopatolojik alt tipler özelinde, hastalara ait klinik veriler özetlenmiştir (Çizelge 12.2).

Başvuru şikayetleri incelendiğinde, 8 hastada (%40) e l e gelen kitle, 7 hastada

(%35) kitlede büyüme, 5 hastada (%25) ağrı şikayetleri mevcuttu. Göğüs duvarı ön ve arka

aksiler hat boyunca 3 parçaya ayrılarak tümörün yerleşim yeri incelendiğinde, 10 hastada (%50) ön duvar yerleşimli kitle, 7 hastada (%35) arka duvar yerleşimli kitle, 3 hastada

(%15) yan duvar yerleşimli kitle tespit edilmiştir.

Dokuz hastada (%45) doku tanısı ameliyat öncesi dönemde mevcuttu, 11 hastada (%55) eksizyonel biyopsi ile ameliyat esnasında tanı konuldu. On üç hastada (%65) ameliyat esnasında dondurulmuş kesit (frozen section) inceleme yapıldı. Patoloji raporları incelendiğinde 8 hastada (%40) kemik - kıkırdak kökenli tümör saptanırken, 12 hastada (%60) yumuşak doku kökenli tümör tespit edildi. Çalışmaya dahil edilen hastalarda histopatolojik olarak 6 alt tip tespit edildi. Yedi hastada (%35) kondrosarkom, 6 hastada (%30) desmoid tümör, 4 hastada (%20) indiferansiye pleomorfik sarkom, 1 hastada (%5) Ewing sarkomu, 1 hastada (%5) malign periferik sinir kılıf tümörü, 1 hastada (%5) liposarkom tespit edildi (Şekil 12.2).

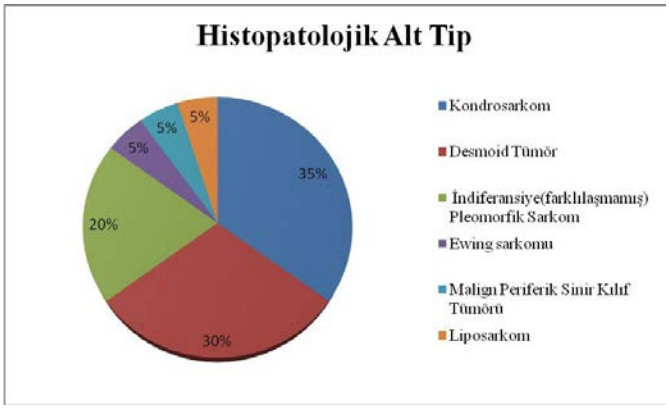

Şekil 12.2. *Histopatolojik alt tiplere göre hastaların dağılımı*

Hastalara ait patolojik derece incelendiğinde, 9 hastada (%45) düşük, 6 hastada (%30) orta, 5 hastada (%30) yüksek dereceli tümör raporlandı.

Desmoid tümör histopatolojik alt tipinde, 6 hastanın hepsinin tümör derecesi düşüktü (Resim 12.1)

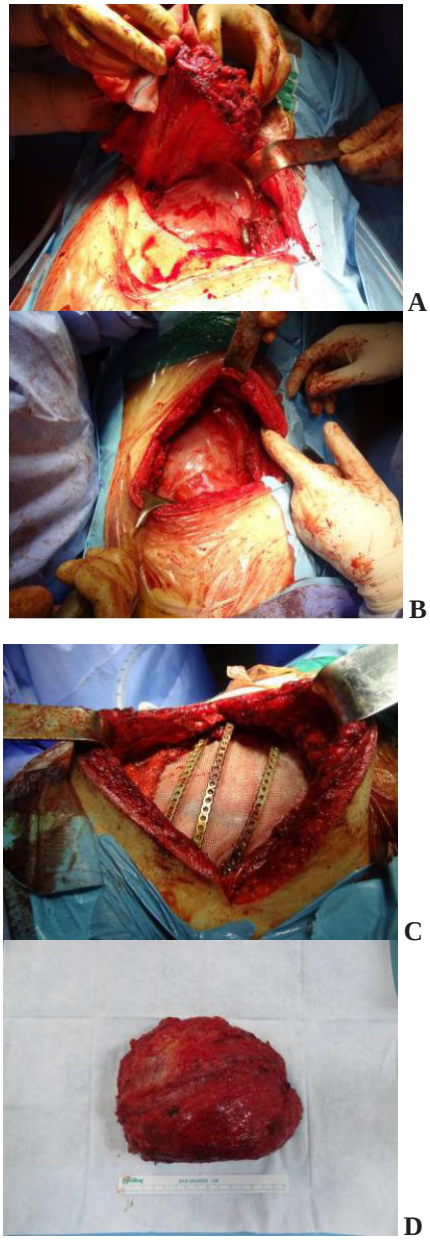

Resim 12.1. *44 yaşındaki desmoid fibromatozis tanılı kadın hastaya uygulanan göğüs duvar rezeksiyonu ve rekonstrüksiyon*

A. Rezeke edilen göğüs duvarı parçası (Hastanın baş kısmı saat 6 hizasındadır)

B. Göğüs duvarı rezeksiyonu sonrasında oluşan defekt

C. Polipropilen mesh ve titanyum plaklar ile yapılan rekonstrüksiyon

D. Tümöral doku ile çıkartılan göğüs duvarı numunesi

(Dr. Mehmet YILDIRIM arşivinden)

Üç hastaya (%15) neoadjuvan kemoterapi, 1 hastaya radyoterapi uygulanmıştı. Beş hastaya (%25) adjuvan kemoterapi uygulandı, 10 hastaya (%50) adjuvan radyoterapi uygulandı.

Tüm histopatolojik alt tipler beraber değerlendirildiğinde, bölgesel nüks oranı %45 bulundu. Alt tiplere bakıldığında, bölgesel nüks oranları kondrosarkom grubunda %57; desmoid tümör grubunda %17; indiferansiye pleomorfik sarkom grubunda %75 olduğu görüldü.

Ameliyat sonrası dönemde 2 hastada (%10) uzak metastaz saptandı. Uzak metastaz saptanan hastaların her ikisinde de, indiferansiye pleomorfik sarkom histopatolojik alt tipi (Resim 12.2) mevcuttu ve metastaz saptanan organ akciğerdi. Çalışma süresince 9 hastada (%45) nüks hastalık gelişti ve çeşitli nedenlerle 10 hasta (%50) hayatını kaybetti.

Resim 12.2. *60 yaşındaki indiferansiye (farklılaşmamış) pleomorfik sarkom tanılı kadın hastaya uygulanan göğüs duvar rezeksiyonu ve rekonstrüksiyon*

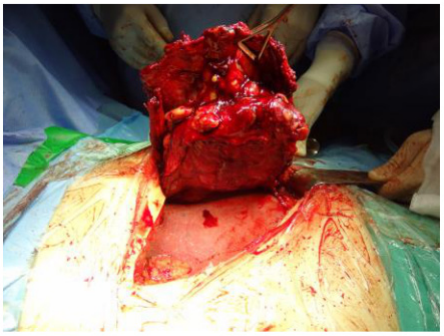

A

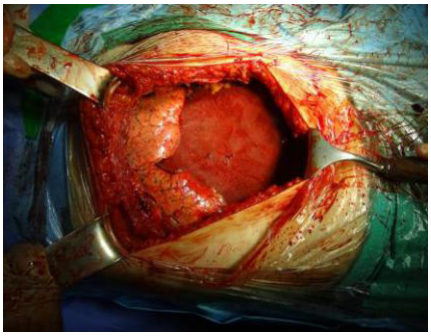

B

A. Rezeke edilen göğüs duvarı parçası (Hastanın baş kısmı saat 9 hizasındadır)

B. Göğüs duvarı rezeksiyonu sonrasında oluşan defekt

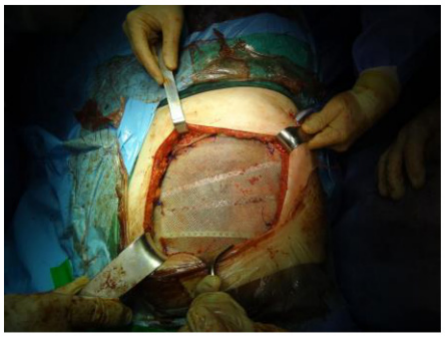

C

D

C. Polipropilen mesh ve titanyum plaklar ile yapılan rekonstrüksiyon

D. Tümöral doku ile çıkartılan göğüs duvarı numunesi

(Dr. Mehmet YILDIRIM arşivinden)

Ameliyat sonrası dönemde 5 hastada (%25) yara yeri enfeksiyonu gelişti. Dört hastada (%20) pansuman, debridman ve uygun antibiyotik tedavi yeterli olurken, 1 hastada (%5) vakum yardımlı yara tedavisi ile yara iyileşmesi sağlandı. Yara yeri enfeksiyonu dışında hiçbir hastada ek komplikasyon gelişmedi (Çizelge 12.3).

Çizelge 12.3. *Hastalara ait tanımlayıcı istatistikler*

	n	%
Cinsiyet		
Erkek	10	50
Kadın	10	50
Mortalite		
Sağ	10	50
Ex	10	50
Nüks		
Yok	11	55
Var	9	45
Tip		
KS	7	35
DT	6	30
ES	1	5
İPS	4	20
DYDS	2	10
Şikayet		
Ağrı	5	25
Ele gelen kitle	8	40
Kitlede büyüme	7	35
Yerleşim yeri		
Ön duvar	10	50
Yan duvar	3	15
Arka duvar	7	35
Metastaz		
Yok	18	90
Var	2	10

	n	%
Derece (grade)		
Düşük	9	45
Orta	6	30
Yüksek	5	25
Ameliyat öncesi tanı		
Tanısız	11	55
Tanılı	9	45

Ameliyat esnasında frozen kesit inceleme

Yok	7	35
Var	13	65
Neoadjuvan KT		
Yok	17	85
Var	3	15
Neoadjuvan RT		
Yok	19	95
Var	1	5
Adjuvan KT		
Yok	15	75

Var	5	25
Adjuvan RT		
Yok	10	50
Var	10	50
Komplikasyon		
Yok	15	75
Var	5	25
Tümör kökeni		
Kemik kıkırdak	8	40
Yumuşak doku	12	60

Çizelge 12.4. *Hastalara uygulanan ilk ameliyatlar sonrasında histopatolojik alt tiplere göre cerrahi sınır dağılımı*

			Cerrahi Sınır		
	> 4 cm	2-4 cm	< 2cm	R1	Toplam
Alt Tip					
KS	2	3	0	2	7
DT	1	3	2	0	6
ES	0	1	0	0	1
İPS	0	2	0	2	4
DYDS	0	1	1	0	2

Patoloji numunelerinde cerrahi sınır incelemesi yapıldığında 16 hastada cerrahi sınırda tümöral doku olmadığı görülerek, R0 rezeksiyon sağlandığı tespit edilmiştir. Tüm hastalar incelendiğinde 3 hastada (%15) 4 cm'den büyük cerrahi sınır; 10 hastada (%50) 2-4 cm arası cerrahi sınır; 3 hastada (%15) 2 cm'den küçük cerrahi sınır sağlanmıştır. Dört hastada (%20) ise cerrahi sınır pozitifliği sebebiyle R1 rezeksiyon saptanmıştır. Kondrosarkom histopatolojik alt tipinde, 2 hastada 4 cm'den büyük cerrahi sınır; 3 hastada 2-4 cm cerrahi sınır sağlanmış; 2 hastada ise cerrahi sınır pozitifliği tespit edilmiştir. Desmoid tümörlerde 1 hastada 4 cm'den büyük cerrahi sınır; 3 hastada 2-4 cm cerrahi sınır; 2 hastada ise 2 cm'den küçük cerrahi sınır sağlanmıştır. Çalışmaya dahil edilen 1 Ewing sarkomu hastasında 2-4 cm cerrahi sınır sağlanmıştır. İndiferansiye pleomorfik sarkom hastalarında 2 hastada 2-4 cm cerrahi sınır; 2 hastada ise cerrahi sınır pozitifliği saptanmıştır. Çalışmaya dahil edilen 2 diğer yumuşak doku sarkomlarından (DYDS), liposarkom tanılı hastada 2-4 cm cerrahi sınır; malign periferik sinir kılıf tümörü tanılı hastada ise 2 cm'den küçük cerrahi sınır tespit edilmiştir (Çizelge 12.4).

Çizelge 12.5. *Hastalara uygulanan son ameliyatlarda histopatolojik alt tiplere göre cerrahi sınır dağılımı*

			Cerrahi Sınır		
	> 4 cm	2-4 cm	< 2cm	R1	Toplam
Alt Tip					
KS	2	2	1	2	7
DT	1	3	2	0	6
ES	0	1	0	0	1
İPS	0	1	1	2	4
DYDS	0	1	1	0	2

Çalışmaya dahil edilen 20 hastaya toplamda 36 cerrahi girişim uygulanmış. Çizelge 12.5' te, bölgesel nüksler sebebiyle hastalara uygulanan son ameliyatlar neticesinde elde edilen cerrahi sınır verileri görülmektedir. İlk ameliyatlarda elde edilen cerrahi sınır verileri ile karşılaştırıldığında, son ameliyatlar neticesinde elde edilen R1 rezeksiyon oranında değişiklik saptanmamıştır. Kondrosarkom grubunda ilk ameliyatta R0 rezeksiyon sağlanan 1 hastada, nüks sebebiyle uygulanan ikinci ameliyatta R1 rezeksiyon saptandı. İlk ameliyatta R1 rezeksiyon raporlanan başka bir hastada ise üçüncü nükse müteakip uygulanan ameliyatta R0 rezeksiyon sağlandı. Kondrosarkom tanılı 1 hastada ise, hem ilk hem de son ameliyat neticesinde R1 rezeksiyon raporlandı. Dolayısıyla kondrosarkom grubunda R1 rezeksiyon oranında değişim izlenmedi. İndiferansiye pleomorfik sarkom grubunda; ilk ameliyatta R0 rezeksiyon saptanan 1 hastanın, ikinci nüks sebebiyle uygulanan son

ameliyatında R1 rezeksiyon raporlandı. Tam aksine, ilk ameliyat neticesinde R1 rezeksiyon saptanan başka bir hastada ise ikinci nüks sebebiyle uygulanan son ameliyatta R0 rezeksiyon sağlandı. İndiferansiye pleomorfik sarkom tanılı 1 hastada ise hem ilk hem de son ameliyat neticesinde R1 rezeksiyon raporlandı. Neticede, kondrosarkom grubuna benzer şekilde indiferansiye pleomorfik sarkom grubunda da R1 rezeksiyon oranında değişim izlenmedi.

Çalışmaya dahil edilen hastalar arasında 1 (%5) Ewing sarkomu tanılı hasta da bulunmaktadır. *Tru-cut* biyopsi ile tanı alımına müteakip 9 kür kemoterapi uygulanan; sonrasında göğüs ön duvarı sağ taraf yerleşimli tümöre tarafımızca sağ 1, 2, 3, 4. kosta kısmi rezeksiyonu ve çift yüzlü karma mesh [ePTFE mesh, (Gore-Tex™)] ile rekonstrüksiyon yapılan; ameliyat sonrası dönemde 11 kür adjuvan kemoterapi ile tedavi planı sürdürülen hasta; klinik takibinin 47. ayında ve son takip tarihine göre 12 aydır klinik remisyonda olması nedeniyle sağkalım çözümlemesine dahil edilmedi.

DYDS grubundaki 1 (5) liposarkom tanılı hasta ve 1 (%5) malign periferik sinir kılıf tümörü tanılı hasta (Resim 12.3.), istatistiksel anlamlı veriler sağlayamayacağı için sağkalım değerlendirmelerine dahil edilmedi. Her iki hasta da son takip tarihi itibarıyla hayattaydı. Örneklem büyüklüğü makul düzeyde olan 3 histopatolojik alt tip (kondrosarkom, desmoid tümör ve indiferansiye pleomorfik sarkom) sağkalım değerlendirmesi ve istatistiksel çözümlemeye dahil edildi.

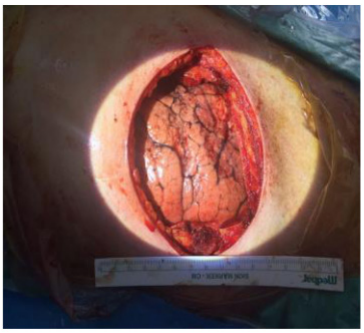

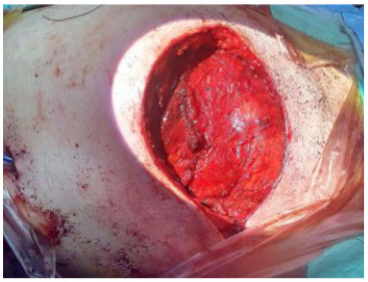

A

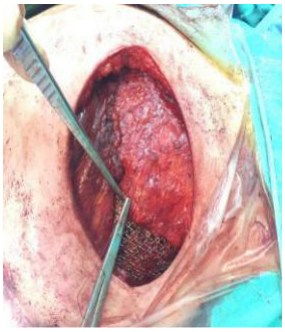

B C

D

Resim 12.3. 82 yaşındaki erkek hastaya malign periferik sinir kılıf tümörü sebebiyle uygulanan rezeksiyon ve rekonstrüksiyon

A: Uygulanan göğüs duvarı rezeksiyonu

B: Titanyum mesh ile rekonstrüksiyon sonrasında *m. pectoralis major* ve *m. serratus anterior* kas yer değiştirmesi (transpozisyon)

C: Rekonstrüksiyon sonrası görünüm

D: Ameliyat sonrası 90. gündeki görünüm

(Dr. Murat YAŞAROĞLU arşivinden)

Sağkalım süresi ile ilişkili faktörler incelendiğinde; erkek cinsiyette ortalama 72 ay [41,6-103,7; %95 Güven Aralığı(GA)], kadın cinsiyette ortalama 98 ay (71,-125,1; %95 GA) sağkalım süreleri tespit edildi (p = 0,776). Ameliyat sonrası bölgesel nüks gelişen hastalarda ortalama sağkalım süresi 67 ay (36,2-98,5; %95 GA), nüks gelişmeyen hastalarda 100 ay (73,8-126,4; %95 GA) olarak saptandı (p = 0,295). Başvuru şikayeti ile ortalama sağkalım süresi arasında istatistiksel anlamlı ilişki saptanmadı (p = 0,998).

Histopatolojik alt tip ile sağkalım ilişkisi incelendiğinde, indiferansiye pleomorfik sarkom alt tipinde istatistiksel olarak anlamlı şekilde daha düşük sağkalım süresi tespit edildi. Kondrosarkomda 94 ay (64,5-124,7; %95 GA), desmoid tümörde 102 ay (68,5-135,4; %95 GA), indiferansiye pleomorfik sarkomda 17 ay (4,6-29,8; %95 GA) ortalama sağkalım süreleri izlendi (p = 0,004). Ayrıca tümörün yerleşim yeri ile sağkalım süresi arasında da anlamlı istatistiksel ilişki saptandı. Ön duvar yerleşimli kitlelerde 110 ay (89,1-131; %95 GA), arka duvar yerleşimli kitlelerde 76 ay (45,1-108,1; %95 GA), yan duvar yerleşimli kitlelerde 15 ay (0-33,2; %95 GA) ortalama sağkalım süreleri tespit edildi (p = 0,001). Ameliyat sonrası dönemde uzak metastaz gelişen olgularda ortalama sağkalım süresi 19 ay (0-47,2; %95 GA) olurken, metastaz gelişmeyen olgularda 93 ay (72,2-114,6; %95 GA) ortalama sağkalım süresi izlendi (p = 0,008). Yüksek dereceli tümörlerde, orta ve düşük dereceli tümörlere göre daha kısa sağkalım süresi izlendi [Sırasıyla, 38 ay (0,5-75,8; %95 GA); 89 ay (56-122,2; %95 GA); 108 ay (85-131,8, %95 GA) (p = 0,13)]. Cerrahi sınır pozitifliği saptanan

hastalarda ortalama sağkalım süresi 47,1 ay (2,2-92,1; %95 GA) olarak hesaplanırken; R0 rezeksiyon yapılan hastalarda 95,9 ay (73,1-118,8; %95 GA) olarak hesaplandı (p = 0,025). Cerrahi sınır 4 cm'den büyük olarak saptanan hastalarda ortalama sağkalım süresi 119 ay (113,4-124,6; %95 GA), 2-4 cm cerrahi sınır saptanan hastalarda 91 ay (61,5-120,7; %95 GA), 2 cm'den küçük cerrahi sınır saptanan hastalarda 62 ay (26,1-98,8, %95 GA) olarak hesaplandı (p = 0,324). Sağkalım ile ilişkili faktörler, Çizelge 12.6.da gösterilmektedir.

Çizelge 12.6. Genel sağkalım ile ilişkili faktörler
GA: Güven aralığı; **KS:** Kondrosarkom; **DT:** Desmoid tümör; **İPS:** İndiferansiye pleomorfik sarkom

	Ortalama Sağkalım (95% GA)		**Ki-kare (χ^2)**	**p**
Cinsiyet				
Erkek	72,688 (41,651-103,725)		0,081	0,776
Kadın	98,091 (71,034-125,148)			
Nüks				
Yok	100,178 (73,872-126,484)		1,098	0,295
Var	67,397 (36,265-98,529)			
Histopatolojik alt tip				
KS	94,6	(64,5-124,7)	11,066	**0,004**
DT	102 (68,5-135,4)			
İPS	17,2	(4,6-29,8)		
Şikayet				
Ağrı	102,214 (76,812-127,616)		0	0,998
Ele gelen kitle	68,378 (30,930-105,825)			
Kitlede büyüme	90,874 (56,654-125,093)			
Yerleşim yeri				
Ön duvar	110,1(89,1-131,0)		14,946	**0,001**
Yan duvar	15,5	(0-33,2)		
Arka duvar	76,6	(45,1-108,1)		
Metastaz				
Yok	93,429 (72,211-114,647)		6,980	**0,008**
Var	19,05 (0-47,235)			
Derece (grade)				
Düşük	108,4 (85-131,8)		4,081	0,130
Orta	89,1	(56-122,2)		
Yüksek	38,1	(0,5-75,8)		
Rezeksiyon				
R0	95,9	(73,1-118,8)	5,005	**0,025**
R1	47,1	(2,2-92,1)		
Cerrahi Sınır				
> 4 cm	119 (113,4-124,6)		2,255	0,324
2-4 cm	91,1	(61,5-120,7)		
< 2cm	62,5	(26,1-98,8)		

Mortalite ile ilişkili faktörler incelendiğinde, hayatını kaybeden hasta grubunda yaş ortalaması istatistiksel olarak anlamlı derecede daha yüksekti (48,2±17,67 ve 62,2±10,20) (p = 0,047). Tümör çapı ve hastanede yatış süresi ile mortalite arasında istatistiksel olarak anlamlı ilişki saptanmadı [(p değerleri sırası ile 0,602 ve 0,815) (Çizelge 12.7)].

Çizelge 12.7. Mortalite ile ilişkili faktörler

	Sağ	**Ölü**	**T**	**P**
Yaş	48,2±17,67	62,2±10,20	-2,170	**0,047**
Tümör çapı	10,6±4,90	9,6±3,37	0,531	0,602
Hastanede yatış süresi	17,9±21,12	16,2±8,64	0,236	0,816

Hastalıksız sağkalım ile ilişkili klinik parametreler incelendiğinde, erkek ve kadın cinsiyet arasında anlamlı istatistiksel farklılık saptanmadı (p = 0,732). Tümör kökeni ile hastalıksız sağkalım arasındaki ilişki incelendiğinde, kemik-kıkırdak kökenli tümörler ile yumuşak doku kökenli tümörler arasında istatistiksel olarak anlamlı bir farklılık saptanmadı (p = 0,940). Hastanın başvuru şikayeti ve tümörün yerleşim yeri ile hastalıksız sağkalım arasında anlamlı istatistiksel ilişki saptanmadı (p değeri sırasıyla, 0,329; 0,566). Histopatolojik alt tip ile hastalıksız sağkalım ilişkisi incelendiğinde, kondrosarkom alt tipinde 62 ay (22,3-102,5; %95 GA), desmoid tümörlerde 99 ay (64,8-134,7; %95 GA), indiferansiye pleomorfik sarkomda 8 ay (1-16,7; %95 GA) hastalıksız sağkalım süresi hesaplandı (p = 0,002). Düşük dereceli tümörlerde, orta ve yüksek dereceli tümörlere göre daha uzun hastalıksız sağkalım süresi saptandı [Sırasıyla, 111 ay (87,6-135,6; %95 GA); 50 ay (10,9-90,3; %95 GA); 20 ay (0-43; %95 GA) (p = 0,003)]. Cerrahi sınır pozitifliği saptanan olgularda hastalıksız sağkalım süresi 11 ay (5,1-17; %95 GA) olarak saptanırken, R0 rezeksiyon yapılan olgularda hastalıksız sağkalım süresi 88 ay (63-114,4) olarak tespit edildi (p = 0,001). Cerrahi sınır uzunluğu 4 cm'den büyük olan hastalarda hastalıksız sağkalım süresi 119 ay (113,4-124,6; %95 GA); 2-4 cm cerrahi sınır sağlanan hastalarda 83 ay (49,8-118; %95 GA); 2 cm'den küçük cerrahi sınır saptanan hastalarda 30 ay (6,9-54,2; %95 GA) olarak hesaplandı (p = 0,064). Uzak metastaz saptanan hastalarda hastalıksız sağkalım süresi 16 ay (16-16; %95 GA), metastaz gelişmeyen olgularda hastalıksız sağkalım süresi 74 ay (49,2-100,5; %95 GA) olarak hesaplandı (p = 0,159). Hastalıksız sağkalım ile ilişkili faktörler, Çizelge 12.8.de sunulmaktadır.

Çizelge 12.8. Hastalıksız sağkalım ile ilişkili faktörler

GA: Güven aralığı; **KS:** Kondrosarkom; **DT:** Desmoid tümör; **İPS:** İndiferansiye pleomorfik sarkom

	Ortalama Sağkalım (95% GA)		*Ki-kare (χ^2)*	*p*
Cinsiyet				
Erkek	66,3	(33,2-99,5)	0,118	0,732
Kadın	75,9	(40,2-111,6)		
Histopatolojik alt tip				
KS	62,4	(22,3-102,5)	12,888	**0,002**
DT	99,7	(64,8-134,7)		
İPS	8.9 (1-16,7)			
Tümör kökeni				
Kemik-kıkırdak	70,2	(32,3-108,1)	0,006	0,940
Yumuşak doku	71,6	(40,3-102,9)		
Şikayet				
Ağrı	100,9 (66,9-134,9)		2,223	0,329
Ele gelen kitle	62,3	(20,6-104)		
Kitlede büyüme	42,5	(18,1-67)		
Yerleşim yeri				
ön duvar	81,6	(48,4-114,8)	1,138	0,566
yan duvar	16 (16-16)			
arka duvar	49,6	(20,7-78,5)		
Metastaz				
Yok	74,8	(49,2-100,5)	1,988	0,159
Var	16 (16-16)			
Derece (grade)				
Düşük	111,6 (87,6-135,6)		11,664	**0,003**
Orta	50,6	(10,9-90,3)		
Yüksek	20,5	(0-43)		
Rezeksiyon				
R0	88,7	(63-114,4)	15,480	**0,001**
R1	11 (5,1-17)			
Cerrahi Sınır				
> 4 cm	119 (113,4-124,6)		5,484	0,064
2-4 cm	83,9	(49,8-118)		
< 2 cm	30,5	(6,9-54,2)		

Nüks gelişen olgular ile nüks gelişmeyen olgular arasındaki klinik parametreler kıyaslandığında, yaş, tümör boyutu ve hastanede yatış süresi açısından anlamlı istatistiksel farklılık saptanmadı [(p değerleri sırasıyla, 0,952; 0,683; 0,415); (Çizelge 12.9.)].

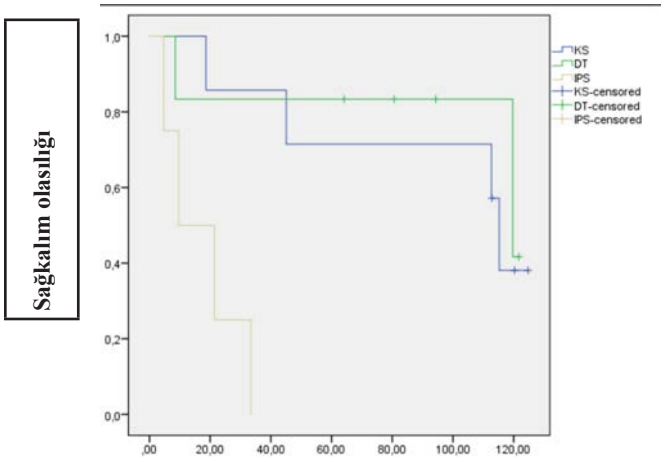

Şekil 12.3. *Histopatolojik alt tipe göre tahmini genel sağkalım eğrileri*

Kondrosarkom alt tipinde 5 yıllık genel sağkalım oranı %71, 10 yıllık genel sağkalım oranı %37 olarak tespit edildi. Desmoid tümörlerde 5 yıllık genel sağkalım oranı %83, 10 yıllık genel sağkalım oranı %42 olarak hesaplandı. İndiferansiye pleomorfik sarkom grubunda 5 yıllık genel sağkalım gösteren hasta olmadı (Şekil 12.3).

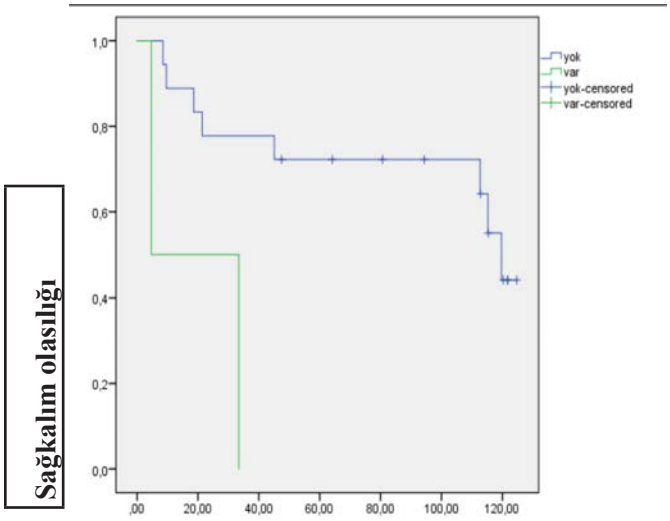

Şekil 12.4. *Metastaz durumuna göre tahmini genel sağkalım eğrileri*

Çizelge 12.9. Nüks ile ilişkili faktörler

		Nüks yok	Nüks var	T	P
	Yaş	55±17,01764	55,44±15,12	-0,061	0,952
	Tümör çapı	10,4545±3,90803	9,67±4,58	0,415	0,683
	Hastanede yatış süresi	19,7273±19,93535	13,78±8,30	0,835	0,415

Uzak metastaz gelişen hastalarda 5 yıllık genel sağkalım gösteren hasta olmazken; metastaz gelişmeyen olgularda 5 yıllık genel sağkalım oranı %72, 10 yıllık genel sağkalım oranı %43 olarak hesaplandı (Şekil 12.4).

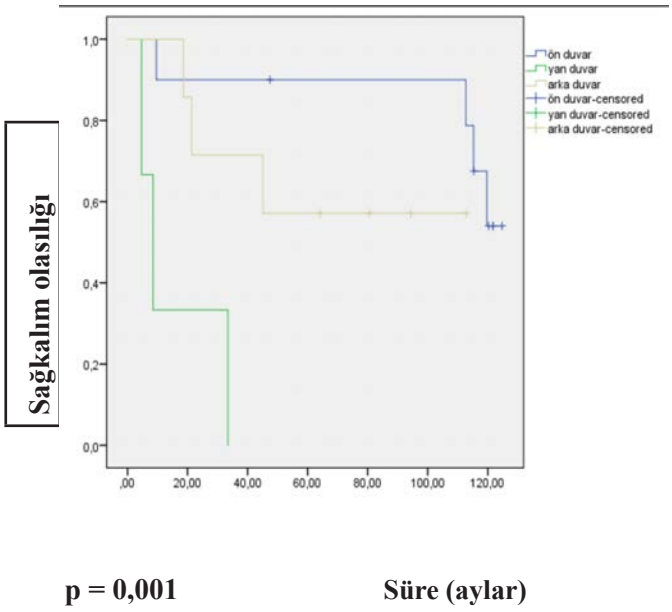

Şekil 12.5. *Tümörün yerleşim yerine göre tahmini genel sağkalım eğrileri*

Yan duvar yerleşimli göğüs duvar tümörlerinde 5 yıllık sağkalım gösteren hasta olmadı. Arka duvar yerleşimli tümörlerde 5 yıllık genel sağkalım oranı %57 olarak tespit edildi. Ön duvar yerleşimli tümörlerde 5 yıllık genel sağkalım oranı %90, 10 yıllık genel sağkalım oranı %53 olarak saptandı (Şekil 12.5).

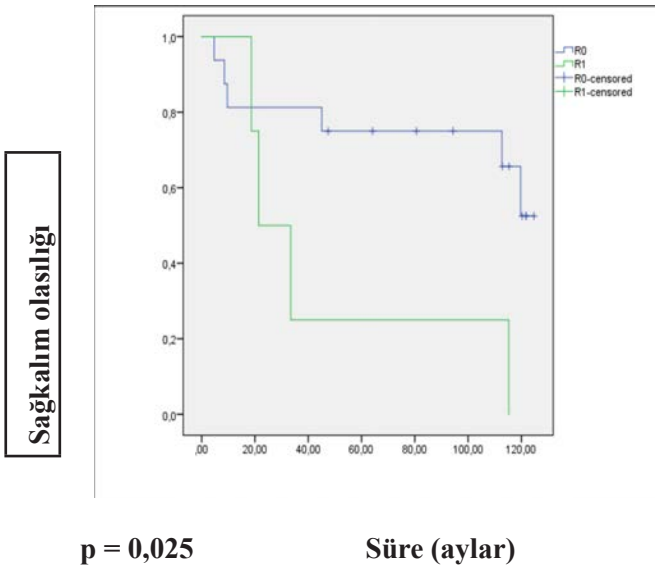

Şekil 12.6. Rezeksiyon durumuna göre tahmini genel sağkalım eğrileri

Cerrahi sınır negatif olan hastalarda 5 yıllık genel sağkalım oranı %75 ve 10 yıllık genel sağkalım oranı %52 olarak hesaplandı. Cerrahi sınır pozitifliği saptanan hastalarda 5 yıllık genel sağkalım oranı %25 olarak saptandı. 10 yıllık genel sağkalım gösteren hasta olmadı (Şekil 12.6).

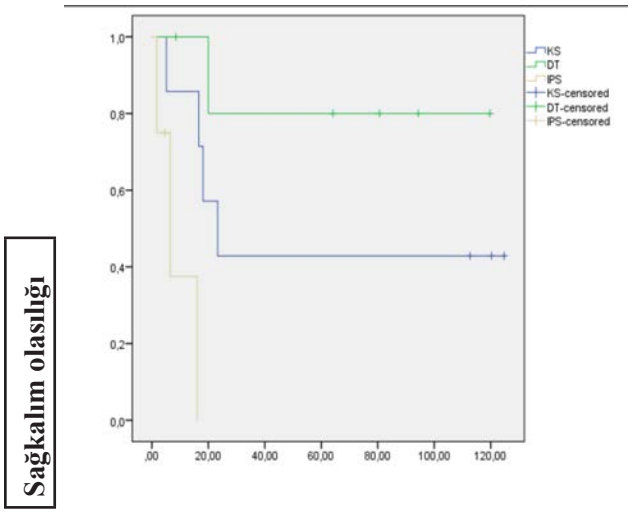

Şekil 12.7. *Histopatolojik alt tipe göre tahmini hastalıksız sağkalım eğrileri*

Patolojik hücre tipi ile hastalıksız sağkalım ilişkisi incelendiğinde, kondrosarkom alt tipinde 5 yıllık hastalıksız sağkalım oranı %43, 10 yıllık hastalıksız sağkalım oranı %43 olarak hesaplandı. Desmoid tümörlerde 5 yıllık ve 10 yıllık genel hastalıksız sağkalım oranı %80 olarak hesaplandı. İndiferansiye pleomorfik sarkomlarda 5 yıllık hastalıksız sağkalım gösteren hasta olmadı (Şekil 12.7).

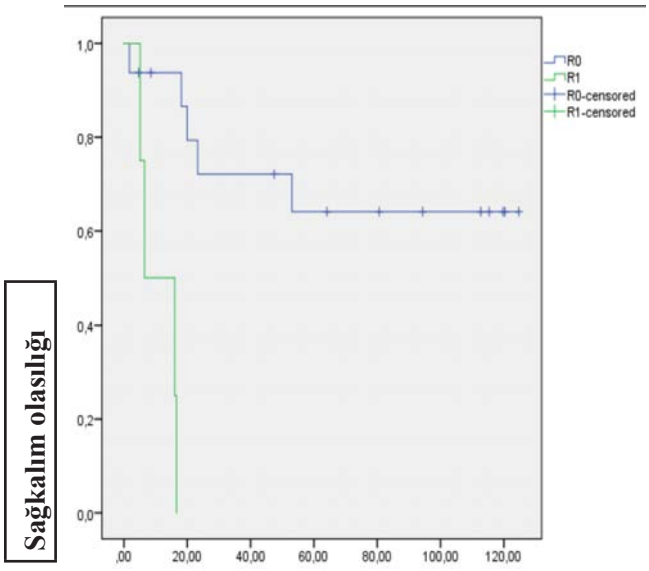

Şekil 12.8. Rezeksiyon durumuna göre tahmini hastalıksız sağkalım eğrileri

Cerrahi sınır negatif olan hastalarda 5 yıllık hastalıksız sağkalım oranı %64 ve 10 yıllık hastalıksız sağkalım oranı %64 olarak hesaplandı. Cerrahi sınır pozitifliği saptanan hastalarda 5 yıllık hastalıksız sağkalım gösteren hasta olmadı (Şekil 12.8).

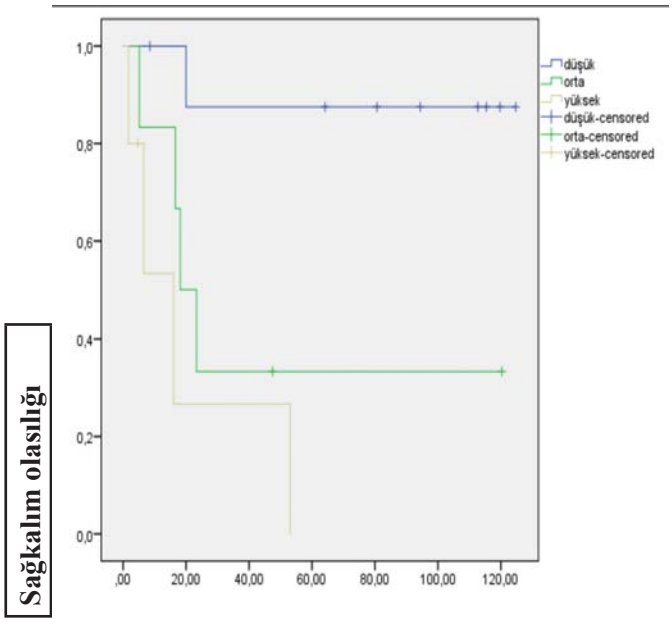

Şekil 12.9. Tümör derecesine (grade) göre tahmini hastalıksız sağkalım eğrileri

Hastalıksız sağkalım ile tümör derecesi arasındaki ilişki incelendiğinde, düşük dereceli tümörlerde 5 yıllık ve 10 yıllık hastalıksız sağkalım oranları %88 olarak saptandı. Orta dereceli tümörlerde 5 yıllık ve 10 yıllık hastalıksız sağkalım %33 olarak tespit edildi. Yüksek dereceli tümörlerde 5 yıllık hastalıksız sağkalım gösteren hasta olmadı (Şekil 12.9).

TARTIŞMA

Göğüs duvarının primer malign tümörlerinde histopatolojik alt tiplerden, indiferansiye pleomorfik sarkom alt tipinin 5 yıllık ve 10 yıllık genel sağkalım oranının, diğer alt tiplerle kıyaslandığında (kondrosarkom ve desmoid tümör), istatistiksel açıdan anlamlı ölçüde düşük olduğu olduğu bu çalışmada görülmüştür.

Tümör dokusunun göğüs duvarındaki konumu, hem rekonstrüksiyon gereksinimini değerlendirmede hem de yerleşim yerine göre uygulanacak cerrahinin kapsamını belirleme ve cerrahi sınır negatifliği sağlayacak şekilde rezeksiyon sağlayabilme açısından önem arz edebilmektedir. Öksüz ve arkadaşları tarafından yapılan çalışmada, göğüs duvarı yerleşimli yumuşak doku sarkomu tanılı 26 hasta incelenmiş; bu hastalarda tümörün %42'sinin aksiler bölge ve omuz kuşağı kökenli, %31'inin ön-yan göğüs duvarı yerleşimli, %27'sinin arka göğüs duvarı yerleşimli olduğu ifade edilmiştir (62). Rahman ve arkadaşları, göğüs duvarı primer malign tümörü olduğu patolojik değerlendirme ile kanıtlanmış 98 hastayı inceledikleri çalışmada, hastaların %35,7'sinde ön duvar yerleşimli, %5,1 hastada yan duvar yerleşimli, %42,9 hastada arka duvar yerleşimli, diğer hastalarda ise birden çok bölgeden köken alan tümör saptandığını belirtmişlerdir (63). Duman ve arkadaşları, primer yumuşak doku sarkomu tanılı 498 hastayı inceledikleri başka bir çalışmada, sarkomların %8'inin göğüs duvarında konumlandığını ve yerleşim yerinin genel sağkalım üzerinde istatistiksel açıdan anlamlı farklılık oluşturmadığını ifade etmişlerdir (64). Çalışmamızda, yan duvar yerleşimli göğüs duvarının primer malign tümörlerinde ortalama sağkalım süresinin, ön ve arka duvar yerleşimli tümörlere kıyasla istatistiksel açıdan anlamlı ölçüde daha kısa olduğu, ayrıca yan duvar yerleşimli tümörlerde 5 yıllık genel sağkalım olasılığının sıfır olduğu görülmüştür.

Göğüs duvarının anatomik yapısı ve hayati organlara komşuluğu sebebiyle, özellikle yüksek dereceli tümörlerde bölgesel nüks ve metastazı önlemek amacıyla 2 ila 4 cm cerrahi sınır bırakılarak tam kat rezeksiyon uygulanması, cerrahi sınır negatifliği elde etmek suretiyle radikal (R0) rezeksiyon sağlayabilmek için önerilmektedir (47,65). Cerrahi sınır negatifliği sağlayabilmede, ameliyat esnasında çıkartılan dokunun cerrahi sınır değerlendirmesi yapılabilmesi için yeterince işaretlenmesi, ameliyat esnasında patoloji konsültasyonu ve frozen kesit inceleme yapılması gereklidir.

Çalışmaya dahil edilen hastaların %45'inde doku tanısı ameliyat öncesi dönemde mevcuttu. Hastaların %55'inde ise, eksizyonel biyopsi ve frozen kesit inceleme ile ameliyat esnasında tanı konuldu. Ameliyat öncesi dönemde tanısal veri olmamasına rağmen cerrahi girişim planlamamızın temel nedeni; tümöral dokunun yerleşim yeri, ulaşım zorluğu ve önemli anatomik yapılara yakınlığı sebebiyle ameliyat öncesi dönemde tanısal işlemlerle sonuç almadaki yetersizliktir.

Plexus brachialis, büyük damar, paravertebral bölge, omurga ve boyun bölgesine uzanan tümöral doku varlığında, radikal (R0) rezeksiyon uygulayabilmek çoğu zaman mümkün olmamaktadır. Akciğer, mediasten veya vertebra tutulumu da R0 rezeksiyon sağlama ihtimalini azaltmaktadır. Cerrahi sınır pozitifliği (R1) ile sonuçlanacak bu gibi durumlarda, kemoterapi ve radyoterapinin de içinde bulunduğu çoklu tedavi programları sonucu iyileştirebilmektedir.

Fong ve arkadaşları, çalışmalarında mikroskobik cerrahi sınır negatifliği sağlanarak rezeksiyon (R0) uygulanan göğüs duvarı kondrosarkomlarında 5 yıllık genel sağkalım oranının %100; cerrahi sınır pozitifliği izlenen hastalarda ise %50 olduğunu ortaya koymuştur (66). Widhe ve arkadaşlarının 106 kondrosarkom olgusu ile yaptığı çalışmada, R0 rezeksiyon grubunda 10 yıllık sağkalım %92; R1 rezeksiyon grubunda %47 saptanmış. Cerrahi sınırın, sağkalım olasılığını öngörmede bağımsız bir etken olduğu ifade edilmiş (28).

Marulli ve arkadaşlarının, primer göğüs duvarı kondrosarkomlu 89 hasta ile yaptığı çalışmada; vakaların %85,4'ünde R0 rezeksiyon elde edilmiş. Cerrahi sınır durumunun, sağkalımın en güçlü öngörücüsü olduğu saptanmış. R0 rezeksiyon grubunda 5 yıllık genel sağkalımın %78; cerrahi sınır pozitif olan vakalarda ise 5 yıllık genel sağkalımın %15 olduğu görülmüş (29).

Yoon ve arkadaşları, göğüs duvarı yumuşak doku sarkomu ile takipli olan 31 hasta üzerinde yaptığı çalışmada, R1 rezeksiyonun genel sağkalıma etkisinin istatistiksel açıdan anlamlı olmamasına rağmen, bu durumun nüksler sebebiyle sağkalım açısından kötü bir prognostik faktör olduğunu savunmaktadır (67).

Nakahashi ve arkadaşları, göğüs duvarı yumuşak doku sarkomu tanılı 38 hasta ile yapılan çalışmada cerrahi sınır durumunun, sağkalım için bağımsız prognostik faktör olduğu sonucuna ulaşmışlar (68).

Harati ve arkadaşları tarafından göğüs duvarı yumuşak doku sarkomu tanılı 110 hasta ile yapılan bir çalışmada, cerrahi sınır boyutunun sağ kalımın bağımsız bir öngörücüsü olmadığı; cerrahi sınır pozitifliğinin, sağkalımı etkileyen bir sebep değil; tümörün biyolojik açıdan agresif yapısının, diğer bir deyişle histolojik derecesinin bir sonucu olduğu savunulmaktadır (69).

Shewale ve arkadaşları tarafından yürütülen, göğüs duvarının primer malign tümörü sebebiyle ameliyat edilen 121 hastanın dahil edildiği çalışmada hastaların %85,1'ine R0 rezeksiyon uygulanmış. Yüksek dereceli tümöre sahip olan hastaların oranı %63,6 olarak raporlanmış. Cerrahi sınır pozitifliğinin, sağkalımın negatif bir öngörücüsü olduğunu ortaya koyan bu çalışma, yüksek dereceli tümörlerde R0 rezeksiyonun önemini vurgulamaktadır. R0 rezeksiyon uygulanan hastalarda 5 yıllık genel sağkalım oranı %61,9; R1 rezeksiyon uygulanan hastalarda 5 yıllık genel sağkalım oranı % 27,3 saptanmıştır (70).

Çalışmamızda, cerrahi sınır negatif olan hastalarda 5 yıllık genel sağkalım %75 ve 10 yıllık genel sağkalım %52 olarak hesaplandı. Cerrahi sınır pozitifliği saptanan hastalarda 5 yıllık genel sağkalım %25 ve 10 yıllık genel sağkalım sıfır olarak sonuçlandı. Yüksek dereceli tümörler, çalışmamıza dahil edilen hastaların %25'ine tekabül etmektedir. Önceki çalışmaya kıyasla (70), yüksek dereceli tümör oranındaki düşüklük, R0 rezeksiyon grubundaki 5 ve 10 yıllık genel sağkalım oranlarındaki yüksekliğin sebebi olarak gösterilebilir. Çalışmamızdaki hastaların %80'ine R0 rezeksiyon; %20 R1 rezeksiyon uygulandı. Önceki çalışmalara nazaran (29,70), çalışmamızdaki R1 rezeksiyon oranının yüksek olması, R1 rezeksiyon grubundaki 5 ve 10 yıllık genel sağkalım oranlarındaki düşüklüğü açıklayabilir. Sadece kondrosarkom tanılı hastalardan oluşan çalışmalarla (28,29,66); çalışmamıza ait genel sağkalım oranları mukayese edildiğinde, 5 ve 10 yıllık sağkalım oranlarındaki düşüklüğün sebebi olarak, çalışmamızdaki histopatolojik alt tip çeşitliliği gösterilebilir. Marulli ve arkadaşlarının çalışmasının (29) haricinde, R1 rezeksiyon grubunda genel sağkalım oranımız diğer çalışmaların altındadır.

Morfolojik yönden yeterli ölçüde cerrahi sınır bırakılarak ve uygun vakalarda frozen kesit inceleme yapılarak rezeksiyon uygulanmış olmasına rağmen, çalışmamızda 20 hastanın 4'ünde nihai patoloji raporunda cerrahi sınır pozitifliği gözlemlenmiştir. Cerrahın ameliyat esnasında uygun gördüğü rezeksiyon sınırı ile patolojik inceleme neticesinde raporlanan cerrahi sınır arasındaki farklılık oluşması, tümöral dokunun etrafındaki anatomik yapıların elverdiği ölçüde mümkün olabilen en geniş rezeksiyonu uygulayarak cerrahi sınır güvenliğini sağlanması gerektiği kanaatini bizde güçlendirmektedir.

Mevcut çalışmada, cerrahi sınır pozitifliği saptanan hastalarda ortalama sağkalım süresi 47,1 ay; R0 rezeksiyon yapılan hastalarda 95,9 ay olarak hesaplandı. Cerrahi sınır pozitifliği gözlenen hastalarda ortalama sağkalım süresi, R0 rezeksiyon grubuna kıyasla istatistiksel açıdan anlamlı olarak daha kısa bulundu.

Göğüs duvarının primer malign tümörlerinde, histopatolojik alt tipin 5 ve 10 yıllık genel sağkalıma etkisi, çalışmamızın birincil sonlanım noktasını oluşturmaktadır. Yumuşak doku sarkomlarında histolojik alt tipin, sarkomun prognozu üzerinde etkili olduğu Singer ve arkadaşları tarafından ortaya konmuştur (71). Ito ve arkadaşları tarafından göğüs duvarının primer tümörü tanısı almış 297 vaka ile yapılan bir çalışmada, malign tümörler arasında %29 oran ile kondrosarkomun en sık histopatolojik alt tip olduğu bildirilmiştir (72). Çalışmamıza dahil edilen histopatolojik alt tipler arasında da, %35 oran ile kondrosarkom en sık karşılaşılan alt tip oldu.

Ito ve arkadaşlarının yukarıda bahsedilen çalışmasında, 297 vakanın içinde bulunan 47 kondrosarkom hastasının 10 yıllık genel sağkalım oranı %67 saptanmıştır (72). Gonfiotti ve arkadaşlarının yaptıkları çalışma, 25'i kondrosarkom olmak üzere toplam 41 göğüs duvarının primer malign tümörü tanılı hastayı değerlendirmiş. Kondrosarkom grubunda 5 ve 10 yıllık genel sağkalım oranının %80 olduğunu ifade etmiştir (32). Marulli ve arkadaşlarının, primer göğüs duvarı kondrosarkomu nedeniyle ameliyat edilen 89 hasta ile yaptıkları çalışmalarında, 5 yıllık genel sağkalım oranının % 67,1 olduğu görülmüş (29). King ve arkadaşları tarafından primer göğüs duvarı tümörü ile takip edilen 71 hasta ile yapılan çalışmada, kondrosarkom tanılı hastalarda 5 yıllık genel sağkalım oranı %70; indiferansiye pleomorfik sarkom (eski isimlendirme ile malign fibröz histiyositom) grubunda ise %38 bulunmuştur. Göğüs duvarı kondrosarkomlarında prognozun, indiferansiye pleomorfik sarkom tanılı hastalara kıyasla belirgin olarak daha iyi olduğu ifade edilmiştir (73). Friesenbichler ve arkadaşları, göğüs duvarının primer malign kemik veya yumuşak doku sarkomu nedeniyle ameliyat edilen 31 hasta üzerinde yürüttüğü çalışmada, yüksek dereceli kemik tümörlerinde 5 ve 10 yıllık genel sağkalım oranını %79,1; yumuşak doku sarkomlarında 5 yıllık genel sağkalımı %61,1 olarak raporlamışlardır (74). van Geel ve arkadaşları, yumuşak doku sarkomu ve kondrosarkom sebebiyle göğüs duvarı rezeksiyonu uygulanan 60 hastayı değerlendirmiş; yumuşak doku sarkomu sebebiyle rezeksiyon uygulanan hastalarda 5 yıllık genel sağkalım oranını %46, 10 yıllık genel sağkalım oranını %33 olarak bildirmiştir (75). Widhe ve arkadaşlarının 106 kondrosarkom olgusu ile yaptığı çalışmada, cerrahi sınır durumundan bağımsız olarak, 10 yıllık genel sağkalım oranı %64 bulunmuş (28). Shewale ve arkadaşları tarafından yürütülen, göğüs duvarının primer malign tümörü sebebiyle ameliyat edilen 121 hastanın dahil edildiği çalışmada, kondrosarkom tanılı hasta grubunda 5 yıllık genel sağkalım oranı %73,6 saptanmış (70).

Çalışmamızda, kondrosarkom alt tipinde 5 yıllık genel sağkalım %71; 10 yıllık genel sağkalım %37 olarak tespit edildi. Yukarıdaki paragrafta bahsedilen önceki çalışmalarda (28,29,32,70-75); 5 yıllık genel sağkalım, %73,6-%80 aralığında; 10 yıllık genel sağkalım ise %64-%80 aralığındadır. Her iki sağkalım parametresinde de literatürün gerisinde sağkalım değerleri elde ettik. Mevcut çalışmadaki kondrosarkom tanılı hastaların %58'i 70 yaşın üzerindedir. Marulli ve arkadaşlarının çalışmasında, 55 yaş üstü hastalarda genel sağkalım oranlarının anlamlı ölçüde

düşük olduğu ve yaşın genel sağkalım için önemli bir prognostik faktör olduğu belirtilmiştir (29). van Geel ve arkadaşlarının çalışmasında, 60 yaş altında genel sağkalım süresinin arttığı görülmüş (75). Harati ve arkadaşlarının çalışmasına benzer şekilde 50 yaş üstü hastalarda genel sağkalım oranlarının, daha genç hastalara kıyasla anlamlı ölçüde daha düşük olduğu raporlanmıştır (69). Shewale ve arkadaşlarının çalışmasında da yaştaki ilerlemenin, genel sağkalım üzerinde bağımsız negatif bir öngörücü olduğu ifade edilmiştir (70). Önceki çalışmalarda (29,32,70,73,75), ortalama yaş 45 ile 60 arasında değişkenlik gösterirken; çalışmamızda kondrosarkom alt tipinde ortalama yaş 63,4 saptanmıştır. Yukarıda bahsedilen çalışmalarda (29,69,70,75) elde edilen veriler göz önünde bulundurularak, genel sağkalım oranlarında düşüklüğün sebebi olarak çalışmamızdaki hastaların yaş ortalamasının fazla olması gösterilebilir.

Ayrıca, kondrosarkom hastalarının %71'inde ilk cerrahi girişimin başka bir merkezde yapılmış olması da (redo vaka), sağkalım değerlerindeki düşüklüğün sebepleri arasında gösterilebilir.

Metastaz yapmayan, ama bölgesel yayılım gösteren desmoid tümör (desmoid tip fibromatozis); şekil bozukluğuna, fonksiyon kaybına veya hayati organlara bası uygulamak suretiyle yaşamı tehdit eden durumlara bile yol açabilmektedir (72,77,78). Desmoid tümörler, histolojik olarak benign kabul edilse de bölgesel nüks oranları çok yüksektir. Bu nedenle göğüs duvarının primer malign tümörlerinde olduğu gibi desmoid tümörlerde de geniş cerrahi rezeksiyon önerilmektedir (47,72). Çalışmamızda desmoid tümör alt tipinde %17 oranında bölgesel nüks izlenmiştir. Bu gruptaki hastaların tümünün ilk cerrahi girişimi tarafımızca uygulandı. Mevcut çalışmada, desmoid tümörlerde 5 yıllık genel sağkalım oranı %83; 10 yıllık genel sağkalım oranı %42 olarak hesaplandı.

İndiferansiye pleomorfik sarkom, eski adıyla malign fibröz histiyositom, güncel tanısal tetkiklerle herhangi bir özel farklılaşma formuna (epitelyal yapı, lipoblast veya kemik doku vs…) benzer mikroskobik bulgular içermeyen, yüksek dereceli pleomorfik bir tümör grubu olarak tanımlanır.

Malign melanom, sarkomatoid karsinomlar, anaplastik lenfoma veya diğer sarkom tipleri gibi benzer morfolojik bulgular içeren malign tümörleri tanısal olarak dışladıktan sonra indiferansiye pleomorfik sarkom tanısı konulabilir. Bu da geniş doku örneklemesi ve dikkatli değerlendirme ile mümkün olabilmektedir (79).

Biyopsi numunesinde tümöral dokunun tümünün bulunmaması sebebiyle, indiferansiye pleomorfik sarkom tanısının biyopsi numunesi ile konulması zordur. Bazı yazarlar indiferansiye pleomorfik sarkomu, pleomorfik morfolojideki heterojen ve sınıflandırılamamış tümörler grubuna dahil etmektedir (80).

Bagheri ve arkadaşları tarafından yapılan bir çalışmada, indiferansiye pleomorfik sarkom gibi yumuşak doku sarkom alt gruplarında mortalite oranının anlamlı ölçüde yüksek olduğu ve uzak metastaz varlığının da sağkalımı etkileyen başlıca faktörlerden olduğu ortaya konmuştur (81). McMillan ve arkadaşları, göğüs duvarı yumuşak doku sarkomu sebebiyle cerrahi rezeksiyon uygulanan 192 hastayı değerlendirmiş. Heterojen bir tümör grubunda 32 hasta indiferansiye pleomorfik sarkom tanılı hastalardan oluşmaktaydı. Çalışmaya dahil edilen hastaların tamamı analiz edilmiş ve 5 yıllık ve 10 yıllık genel sağkalım, sırasıyla %73 ve %61 bulunmuş (82). King ve arkadaşları göğüs duvarı kondrosarkomlarında prognozun, indiferansiye pleomorfik sarkom tanılı hastalara kıyasla belirgin olarak daha iyi olduğunu ifade etmişlerdir. İndiferansiye pleomorfik sarkom grubunda 5 yıllık genel sağkalım oranı %38 bulunmuştur (73). Çalışmamızda, indiferansiye pleomorfik sarkom histopatolojisindeki hasta grubunda 5 yıllık genel sağkalım gösteren hasta olmadı.

Sawai ve arkadaşları, göğüs duvarı indiferansiye pleomorfik sarkomu sebebiyle cerrahi tedavi uygulanan hastalarda ortalama sağkalım süresini 23,2 ay olarak raporlamışlardır (83). Çalışmamızda ise, indiferansiye pleomorfik sarkomda 17 ay ortalama sağkalım süresi saptandı. Mevcut çalışmada, indiferansiye pleomorfik sarkom alt tipinde kondrosarkom ve desmoid tümör grubuna nazaran istatistiksel olarak anlamlı şekilde daha düşük ortalama sağkalım süresi tespit edildi ($p = 0,004$).

Bagheri ve arkadaşları tarafından göğüs duvarının primer malign tümörü sebebiyle cerrahi uygulanan 40 hasta ile yapılan bir çalışmada, uzak metastaz varlığının sağkalımı anlamlı oranda etkileyen faktörlerden biri olduğu ortaya konmuştur (81). Rahman ve arkadaşları göğüs duvarının primer malign tümörü tanısı ile cerrahi girişim uygulanan 98 hastayı inceledikleri çalışmada, hastaların %21,4'ünde uzak metastaz izlemişler. En fazla metastaz ise 13 hasta ile akciğere olmuş (63). Çalışmamızda %10 oranında uzak metastaz saptandı. Metastaz izlenen her 2 hastada da, uzak organın akciğer olduğu ve histopatolojik alt tipin indiferansiye pleomorfik sarkom olduğu görüldü.

Mevcut çalışmada, ameliyat sonrası dönemde uzak metastaz gelişen olgularda ortalama sağkalım süresi 19 ay idi. Metastaz gelişen hastalarda, önceki çalışmalarla (63,81) benzer biçimde, ortalama sağkalım süresi anlamlı ölçüde kısaydı. Uzak metastaz gelişen hastalarda 5 yıllık sağkalım gösteren hasta izlenmedi.

İleri yaş ile genel sağkalım arasındaki ilişkiyi değerlendiren birçok çalışma bulunmaktadır. Marulli ve arkadaşlarının çalışmasında, 55 yaş üstü hastalarda genel sağkalım oranlarının anlamlı ölçüde düşük olduğu ve yaşın genel sağkalım için önemli bir prognostik faktör olduğu belirtilmiştir (29). Nakahashi ve arkadaşları, hasta yaşının genel sağkalımı etkileyen prognostik faktörlerden biri olduğunu ifade etmişlerdir (68). Harati ve arkadaşlarının çalışmasında 50 yaş üstü hastalarda genel sağkalım oranlarının, daha genç hastalara kıyasla anlamlı ölçüde daha düşük olduğu raporlanmıştır (69). Shewale ve arkadaşlarının çalışmasında da, yaştaki ilerlemenin genel sağkalım üzerinde bağımsız negatif bir öngörücü olduğu ifade edilmiştir (70). van Geel ve arkadaşlarının çalışmasında, 60 yaş altında genel sağkalım süresinin arttığı görülmüş (75). Kuwahara ve arkadaşları yaptıkları çalışmada, 50 yaş altı hastalarda genel sağkalım oranlarının anlamlı ölçüde daha iyi olduğunu raporlamışlardır (84). Çalışmamızda, hayatını kaybeden hasta grubunda yaş ortalamasının $62 \pm 10,2$ yaş değeriyle, hayatta olan hastalara kıyasla anlamlı ölçüde daha yüksek olduğu sonucuna ulaştık [(Hayatta olan hastalarda ortalama yaş $48 \pm 17,6$); ($p = 0,047$)].

Çalışmamızın ikincil sonuç değişkeni olarak, öncelikle bölgesel nüks oranlarını değerlendirirken, hastalıksız sağkalım oranları ve buna etki eden değişkenleri de inceledik. Literatürde hastalıksız sağkalıma etki eden faktörleri değerlendiren çok sayıda yayın mevcuttur. Widhe ve arkadaşlarının 106 kondrosarkom olgusu

ile yaptıkları çalışmada, tümör negatif cerrahi sınıra sahip hastalar arasında %4 oranında nüks izlenirken; cerrahi sınır pozitif olan hastalar arasında bu oranın %73 olduğu görülmüş (28). Rahman ve arkadaşları, çalışmalarında histopatolojik alt tipin ve cerrahi sınır pozitifliğinin bölgesel nüks oranlarını arttırdığını belirtmişlerdir (63). Shah ve arkadaşlarının, göğüs duvarının primer malign tümörü sebebiyle cerrahi rezeksiyon uygulanan 115 hastada genel sağkalım ve nüks durumlarını inceledikleri çalışmalarında, hastaların %74'ünde cerrahi sınır negatifliği sağlanabilmiş. Bölgesel nüks oranı %50; uzak metastaz oranı %38 saptanmış. Bölgesel nüks veya uzak metastaz izlenen hastalarda genel sağkalımın anlamlı ölçüde düşük olduğunu bulmuşlar (85). Çalışmamızda ise, tüm histopatolojik alt tipler beraber değerlendirildiğinde bölgesel nüks oranı %45; uzak metastaz oranı %10 bulundu. Alt tiplere bakıldığında, bölgesel nüks oranları kondrosarkom, desmoid tümör ve indiferansiye pleomorfik sarkom için sırasıyla, %57; %17 ve %75 olarak saptandı. Ameliyat sonrası dönemde 2 hastada (%10) uzak metastaz saptandı. Uzak metastaz saptanan hastaların her ikisinde de, indiferansiye pleomorfik sarkom histopatolojik alt tipi mevcuttu ve metastaz saptanan organ akciğerdi.

Marulli ve arkadaşları, kondrosarkom sebebiyle cerrahi uygulanan hastaları değerlendirdikleri çalışmalarında 5 yıllık hastalıksız sağkalımı % 70; 10 yıllık hastalıksız sağkalımı %52 saptamışlar (29). van Geel ve arkadaşlarının çalışmasında, 5 yıllık hastalıksız sağkalım % 30; 10 yıllık hastalıksız sağkalım %25 bulunmuş (75). Yoon ve arkadaşlarının çalışmasında, 5 yıllık hastalıksız sağkalım %49 saptanmış. Cerrahi sınır pozitifliğinin ve tümör derecesinin nüks ile anlamlı ölçüde ilişkli olduğu sonucuna varmışlar (67). Kuwahara ve arkadaşları, yaptıkları çalışmada 5 ve 10 yıllık hastalıksız sağkalım oranını %69,6 bulmuşlar (84). Gross ve arkadaşları, çalışmalarında tümör derecesinin hastalıksız sağkalımla ilişkili olduğunu bulmuşlardır (60). McMillan ve arkadaşlarının çalışması da bu sonucu desteklemektedir (82).
Çalışmamızda, kondrosarkom alt tipinde 5 yıllık hastalıksız sağkalım oranı %43, 10 yıllık ortalama hastalıksız sağkalım oranı %43 olarak hesaplandı. Marulli ve arkadaşlarının çalışmasına (29) kıyasla, her iki sağkalım oranının da çalışmamızda daha düşük olmasını, bu gruptaki hastaların R1 rezeksiyon oranının %29 olmasına bağlayabiliriz. Desmoid tümör alt tipinde %80 olarak hesaplanan 5 yıllık ve 10 yıllık hastalıksız sağkalımın önceki çalışmalara göre (47,75) biraz yüksek izlenmesinin sebebi, çalışmamızdaki desmoid tümör hastalarının tümünde R0 rezeksiyon sağlanması olabilir. İndiferansiye pleomorfik sarkom alt tipinde 5 yıllık hastalıksız sağkalıma erişen hasta olmadı. Yukarıdaki paragrafta bahsedilen çalışmalara (67,75,84) nazaran; bu gruptaki sağkalım oranındaki düşüklüğün sebepleri arasında, hem diğer çalışmalardaki histopatolojik alt tip çeşitliliği hem de çalışmamıza dahil edilen indiferansiye pleomorfik sarkom hastalarının R1 rezeksiyon oranının %50 gibi yüksek bir değer olması sayılabilir. Çalışmamızda, indiferansiye pleomorfik sarkom alt tipinde ortalama hastalıksız sağkalım süresinin, kondrosarkom ve desmoid tümör alt tiplerine kıyasla istatistiksel açıdan anlamlı ölçüde daha kısa olduğu izlendi (p= 0.002).

Cerrahi sınır pozitifliği saptanan hastalarda 5 yıllık hastalıksız sağkalıma erişen hasta olmadı. Cerrahi sınır negatif olan hastalarda 5 yıllık hastalıksız sağkalım oranı %64 ve 10 yıllık hastalıksız sağkalım oranı %64 olarak hesaplandı. Cerrahi sınır pozitif grupta ortalama hastalıksız sağkalım süresi, cerrahi sınır negatif olan gruba nazaran anlamlı ölçüde daha kısa bulundu (p= 0.001).
Göğüs duvarı sarkomlarında tümör derecesinin hastalıksız sağkalım için bağımsız bir prognostik faktör olduğu önceki çalışmalarda ortaya konmuştur (59,60). Çalışmamızda, hastalıksız sağkalım ile tümör derecesi arasındaki ilişki incelendiğinde, düşük dereceli tümörlerde 5 yıllık ve 10 yıllık hastalıksız sağkalım oranı %88 olarak saptandı. Orta dereceli tümörlerde 5 yıllık ve 10 yıllık hastalıksız sağkalım oranı %33 olarak tespit edildi. Yüksek dereceli tümörlerde 5 yıllık hastalıksız sağkalıma erişen hasta olmadı. Düşük dereceli tümörlerde, orta ve yüksek dereceli tümörlere göre daha uzun hastalıksız sağkalım süresi saptanması literatür ile uyumludur [(59,60) (p= 0.003)].
Çalışmamızda bazı sınırlamalar da mevcuttu. Özellikle çalışmamıza dahil edilen hasta sayısının az olması; elde ettiğimiz sonuçları, gözlemlerimizi genellememizi zorlaştırmaktadır. Ayrıca, çalışmanın geriye dönük olarak yapılması; ameliyatların 5 farklı cerrah tarafından yapılmasına karşın, tek merkez deneyimlerini yansıtması; standart bir rezeksiyon ve rekonstrüksiyon protokolünün bulunmayışı; çalışmaya dahil edilen tümörlerin histopatolojik alt tip çeşitliliği; kötü prognozlu alt tipler ile kısmen daha yavaş invazyon ve metastaz izlenen alt tiplerin bir arada değerlendirilmesi, genel sağkalım ve bölgesel nüks sonuçlarını genele yaymamızı olumsuz yönde etkilemektedir. Göğüs duvarının primer malign tümörleri nadir görülen tümörler olduğu için; çalışmaya dahil edilen hasta sayısı az ve histopatolojik alt tip çeşitliliği fazla olsa da elde edilen sonuçların gelecekteki çalışmalara ve meta-çözümlemelere katkısı olacağı kanaatindeyiz. Hastaya özgü, birden çok tıp disiplininin müdahil olduğu tedavi planlamalarının ve cerrahi sınır negatifliği sağlayacak şekilde tümöral dokunun çevre dokuyla çıkartılmasının önem arz ettiği düşüncesindeyiz.

14. SONUÇ

Çalışmamızda, göğüs duvarının primer malign tümörleri arasında yer alan indiferansiye pleomorfik sarkom histopatolojik alt tipinin, 5 ve 10 yıllık genel sağkalım oranlarının ve ortalama sağkalım süresinin; çalışmamızdaki diğer histopatolojik alt tipler olan kondrosarkom ve desmoid tümöre göre, anlamlı ölçüde daha düşük olduğu sonucuna varılmıştır.

Cerrahi sınır negatifliği sağlayacak şekilde tümöral dokunun etraf sağlam doku ile, anatomik açıdan mümkün olan en geniş biçimde çıkarılmasının 5 ve 10 yıllık genel sağkalım oranlarını yükselttiği ve ortalama sağkalım süresini uzattığı görülmüştür.

İndiferansiye pleomorfik sarkom sebebiyle cerrahi girişim uygulanan hastaların hastalıksız sağkalım sürelerinin ve bölgesel nüks oranlarının, kondrosarkom ve desmoid tümör gruplarına kıyasla anlamlı ölçüde daha kısa olduğu saptanmıştır.

Cerrahi rezeksiyon, kemoterapi ve radyasyon tedavisi planlamasında önceliği belirleyebilmek ve cerrahi girişim için en doğru zamanı tayin edebilmek için; hastanın tıbbi patolog, tıbbi

onkolog ve radyasyon onkoloğunun bulunduğu bir kurulda değerlendirilmesi, tedavi sıralamasının buna göre organize edilmesi önemlidir. Özellikle geniş rezeksiyon gerektiren tümörlerde; rezeksiyon ve rekonstrüksiyon aşamasında beyin cerrahisi, plastik-rekonstrüktif cerrahi, ortopedi gibi diğer disiplinlerle de koordine biçimde çalışılması önemlidir.
Mevcut çalışmada elde edilen sağkalım verilerinin, daha geniş hasta sayısı ve histopatolojik gruplar özelinde ayrı ayrı çalışılmasının, tümör biyolojisi açısından benzer gruplar ve tümöral dereceler arasında karşılaştırmalar yapılmasının, çok merkezli veriler ve farklı cerrahi ekollerin deneyimleri ile zenginleştirilmesinin, nadir görülen bu tümörlere ait verilerin genellenebilir olması açısından daha değerli olacağı kanaatindeyiz.

KAYNAKLAR

1. Smith SE, Keshavjee S. Primary chest wall tumors. Thorac Surg Clin 2010;20(4):495-507.
2. Facciolo F, Cardillo G, Lopergolo M, et al. Chest wall invasion in non-small cell lung carcinoma: A rationale for en bloc resection. J Thorac Cardiovasc Surg 2001;121:649-56.
3. Demirkaya A. Göğüs duvarı primer ve malign tümörleri. Türkiye Klinikleri J Thor Surg-Special Topics 2018;9(1):123-30.
4. Cipriano A, Burfeind W Jr. Management of Primary Soft Tissue Tumors of the Chest Wall. Thorac Surg Clin. 2017;27:139–47.
5. Burt M. Primary malignant tumors of the chest wall. The Memorial Sloan–Kettering Cancer Center experience. Chest Surg Clin North Am 1994;4:137–154.
6. Pairolero PC. Chest wall reconstruction. In: Shields TW, LoCicero J, Ponn RB, eds. General Thoracic Surgery Philadelphia: Lippincott Williams&Wilkins, 2000:599-608.
7. Pairolero PC. Chest wall tumors. In: Shields TW, LoCicero J, Ponn RB, eds. General Thoracic Surgery. Philadelphia: Lippincott Williams&Wilkins, 2000: 589-98.
8. Kucharczuk JC, Kaiser LR. Chest wall resections. In: Kaiser LR, Kron IL, Spray TL, eds. Mastery of Cardiothoracic Surgery. Philadelphia, PA: Lippincott; 2007:222-227.
9. Lin GQ, Li YQ, Huang LJ, Luo FY, Jiang HH, Luo WJ. Chest wall tumors: Diagnosis, treatment and reconstruction. Exp Ther Med 2015;9(5):1807-12
10. Thomas M, Shen KR. Primary tumors of the osseous Chest Wall and their management. Thorac Surg Clin. 2017;27:181–93.
11. Date H. Chest wall tumors. In: Kuzdzal J, ed: ESTS textbook of thoracic surgery. Cracow: European Society of Thoracic Surgeons; 2015;(2):57-65
12. Shah AA, D'Amico TA. Primary chest wall tumors. J Am Coll Surg 2010;210(3):360–366.
13. 13. Tateishi U, Gladish GW, Kusumoto M, et al. Chest wall tumors: radiologic findings and pathologic
14. correlation: part 2. Malignant tumors. Radiographics 2003;23:1491–1508.
15. Volker T, Denecke T, Steffen I, et al. Positron emission tomography for staging of pediatric sarcoma patients: results of a prospective multicenter trial. J Clin Oncol 2007;25:5435–5441.
16. Walsh GL, Davis BM, Swisher SG, et al. A single-institutional, multidisciplinary approach to primary sarcomas involving the chest wall requiring full-thickness resections. J Thorac Cardiovasc Surg 2001;121:48–60.
17. Spicer JD, Shewale JB, Antonoff MB, et al. The influence of reconstructive technique on perioperative pulmonary and infectious outcomes following chest wall resection. Ann Thorac Surg 2016;102:1653.
18. Thomas M, Shen KR. Primary tumors of the osseous chest wall and the management. Thorac Surg Clin 2017;27:181-193.
19. Kachroo P, Pak PS, Sandha HS, et al. Single-Institution, multidisciplinary experience with surgical resection of primary chest wall sarcomas. J Thorac Oncol 2012;7:552-558
20. Thomas PA, Brouchet L. Prosthetic reconstruction of the chest wall. Thorac Surg Clin 2010;20:551–558.
21. Hasse J. Surgery for primary invasive and metastatic malignancy of the chest wall. Eur J Cardiothorac Surg 1991;5:346-51.
22. Demirhan R, Temiz G, Gideroğlu K, Güvercin E, Şimsek EE, Taylan FG, et al. Multidisciplinary approach and clinical algorithm in resection and reconstruction for chest wall tumor. J Kartal TR 2016;27(2):97-102.
23. Solak O, Pekçolaklar A, Sayar A, Solmazer N, Gürses A. Skapulanın toraks içine spontan transpozisyonu. Kocatepe Tıp Dergisi 2005;6:69-71.
24. David EA, Marshall MB. Review of chest wall tumors: A diagnostic, therapeutic and reconstructive challenge. Semin Plast Surg 2011;25:16-24
25. Kayıcangir A, Şahin E, Kutlay H, Özdemir N, Güngör A, Kavukçu Ş, et al. Primer malign toraks duvarı tümörü "37 olgunun retrospektif analizi". Tüberküloz toraks dergisi 2001;49(3):386-9.
26. Berthet JP, Canaud L, D'Annoville T, Alric P, Marty-Ane CH. Titanium plates and dualmesh: A modern combination for reconstructing very large chest wall defects. Ann Thorac Surg 2011;25:218-230.
27. Stanic V, Vulovic T, Novakovic M, et al. Radical resection of giant chondrosarcoma of the anterior chest wall. Vojnosanit Pregl 2008;65:64–68.
28. Somers J, Faber LP. Chondroma and chondrosarcoma. Semin Thorac Cardiovasc Surg 1999;11:270–277.
29. Widhe B, Bauer HC. Surgical treatment is decisive for outcome in chondrosarcoma of the chest wall: a population-based Scandinavian Sarcoma Group study of 106 patients. J Thorac Cardiovasc Surg. 2009;137(3):610–614.
30. Marulli G, Duranti L, Cardillo G, et al. Primary chest wall chondrosarcomas: results of surgical resection and analysis of prognostic factors. Eur J Cardiothorac Surg 2014;45(6):e194-e201.
31. Burt M, Fulton M, Wessner-Dunlap S, et al. Primary bony and cartilaginous sarcomas of chest wall: results of therapy. Ann Thorac Surg 1992;54:226–232.
32. McAfee MK, Pairolero PC, Bergstralh EJ, et al. Chondrosarcoma of the chest wall: factors affecting survival. Ann Thorac Surg 1985;40(6):535–541.
33. Gonfiotti A, Santini PF, Campanacci D, et al. Malignant primary chest-wall tumours: techniques of reconstruction and survival. Eur J Cardiothorac Surg 2010; 38(1): 39–45.
34. Bielack SS, Carrle D, Hardes J, et al. Bone tumors in adolescents and young adults. Curr Treat Options Oncol 2008;9(1):67–80.
35. Athanassiadi K, Kalavrouziotis G, Rondogianni D, et al.

Primary chest wall tumors: early and long-term results of surgical treatment. Eur J Cardiothorac Surg 2001; 19(5): 589–593.

36. Kennedy JG, Frelinghuysen P, Hoang BH. Ewing sarcoma: current concepts in diagnosis and treatment. Curr Opin Pediatr 2003;15(1):53–57.
37. Askin FB, Rosai J, Sibley RK, Dehner LP, McAlister WH. Malignant small cell tumor of the thoracopulmonary region in childhood: a distinctive clinicopathologic entity of uncertain histogenesis. Cancer. 1979;43(6):2438–2451.
38. Gladish GW, Sabloff BM, Munden RF, et al. Primary thoracic sarcomas. Radiographics 2002;22(3):621–
39. Shamberger RC, Grier HE. Ewing's sarcoma/primitive neuroectodermal tumor of the chest wall. Semin Pediatr Surg 2001;10:153–160.
40. Oğuzkaya F, Hasdıraz L. Göğüs duvarı tümörleri. Ökten İ, Kavukçu HŞ, editör. Göğüs Cerrahisi. 2. Baskı. İstanbul: İstanbul Tıp Kitabevi: 2013.p.1455-1461.
41. Wu JM, Montgomery E. Classification and pathology. Surg Clin North Am 2008;88:483–520, v–vi.
42. Shamberger RC, Laquaglia MP, Gebhardt MC, et al. Ewing sarcoma/primitive neuroectodermal tumor of the chest wall: impact of initial versus delayed resection on tumor margins, survival, and use of radiation therapy. Ann Surg 2003;238:563–567; discussion 567–568.
43. Denbo JW, Shannon Orr W, Wu Y, et al. Timing of surgery and the role of adjuvant radiotherapy in ewing sarcoma of the chest wall: a single-institution experience. Ann Surg Oncol. 2012;19(12):3809–3815.
44. Laskar S, Mallick I, Gupta T, Muckaden MA. Post-operative radiotherapy for Ewing sarcoma: when, how and how much? Pediatr Blood Cancer. 2008;51(5):575–580.
45. Holland J, Trenkner DA, Wasserman TH, et al. Plasmacytoma. Treatment results and conversion to myeloma. Cancer 1992;69:1513–1517.
46. Li M, Cordon-Cardo C, Gerald WL, Rosai J. Desmoid fibromatosis is a clonal process. Hum Pathol. 1996;27:939–43.
47. Wu C, Amini-Nik S, Nadesan P, Stanford WL, Alman BA Aggressive fibromatosis (desmoid tumor) is derived from mesenchymal progenitor cells. Cancer Res. 2010;70:7690–8.
48. Abbas AE, Deschamps C, Cassivi SD, et al. Chest-wall desmoid tumors: results of surgical intervention. Ann Thorac Surg 2004;78(4):1219-1223.
49. Bolke E, Krasniqi H, Lammering G, et al. Chest wall and intrathoracic desmoid tumors: surgical experience and review of the literature. Eur J Med Res 2009;14:240–243.
50. Bonvalot S, Eldweny H, Haddad V, et al. Extra-abdominal primary fibromatosis: Aggressive management could be avoided in a subgroup of patients. Eur J Surg Oncol 2008;34:462–468.
51. Chugh R, Wathen JK, Patel SR, et al. Efficacy of imatinib in aggressive fibromatosis: Results of a phase II multicenter Sarcoma Alliance for Research through Collaboration (SARC) trial. Clin Cancer Res 2010;16:4884–4891.
52. Dufresne A, Bertucci F, Penel N, et al. Identification of biological factors predictive of response to imatinib mesylate in aggressive fibromatosis. Br J Cancer 2010;103:482–485.
53. Fletcher CDM, Bridge JA, Hogendoorn PCW, et al. WHO classification of tumours of soft tissue and bone. Lyon: IARC Press; 2013.
54. Liu Y, Chen G, Wu Y, et al. Combined pulmonary lobectomy for surgical treatment of a malignant fibrous histiocytoma of the chest wall: a case report. Diagn Pathol. 2014;9(1):21.
55. Yoshida N, Miyanari N, Yamamoto Y, et al. Successful treatment of malignant fibrous histiocytoma originating in the chest wall: report of a case. Surg Today 2006;36(8):714–721.
56. Gallo AE. The Johns Hopkins Manual of Cardiothoracic Surgery. New York: McGraw-Hill; 2007.
57. Watt AJ. Chest wall lesions. Paediatr Respir Rev 2002;3:328–338.
58. Hayes-Jordan A, Stoner JA, Anderson JR, et al. The impact of surgical excision in chest wall rhabdomyosarcoma: a report from the Children's Oncology Group. J Pediatr Surg 2008;43:831–836.
59. Saenz NC, Ghavimi F, Gerald W, et al. Chest wall rhabdomyosarcoma. Cancer 1997;80:1513–1517.
60. Gordon MS, Hajdu SI, Bains MS, et al. Soft tissue sarcomas of the chest wall. Results of surgical resection. J Thorac Cardiovasc Surg 1991;101:843–854.
61. Gross JL, Younes RN, Haddad FJ, et al. Soft-tissue sarcomas of the chest wall: prognostic factors. Chest 2005;127:902–908.
62. David EA, Marshall MB. Review of chest wall tumors: A Diagnostic, Therapeutic, and reconstructive challenge. Seminars in Plastic Surgery 2011;1(25):16-24.
63. Oksuz, DC, Ozdemir S, Kaydihan N, Dervisoğlu S, Hiz M, Tuzun H et al. Long-Term Treatment Results in Soft Tissue Sarcomas of the Thoracic Wall Treated with Pre-or-Postoperative Radiotherapy - A Single Institution Experience. Asian Pacific Journal of Cancer Prevention 2014;15(22): 9949–53
64. Abdel Rahman ARM, Rahouma M, Gaafar R, et al. Contributing Factors to the Outcome of Primary Malignant Chest Wall Tumors. Journal of Thoracic Disease 2017;9(12): 5184–93.
65. Duman BB, Gunaldi M, Ercolak V, Afsar CU, Sahin B, Erkisi IMK, et al. Retrospective Analysis of 498 Primary Soft Tissue Sarcomas in a Single Turkish Centre. Asian Pacific Journal of Cancer Prevention. 2012;13(8):4125–8.
66. Papagelopoulos PJ, Mavrogenis AF, Mitsiokapa EA, Papaparaskeva KT, Galanis EC, Soucacos PN. Current trends in the management of extraabdominal desmoid tumours. World J Surg Oncol 2006;4:21.
67. Fong YC, Pairolero PC, Sim FH et al. Chondrosarcoma of the chest wall: a retrospective clinical analysis. Clin Orthop Relat Res 2004; (427):184-189
68. Yoon SH, Jung JC, Park IK, Park S, Kang CH, Kim YT. Clinical Outcomes of Surgical Treatment for Primary Chest Wall Soft Tissue Sarcoma. Korean J Thorac Cardiovasc Surg. 2019 Jun;52(3):148-154. doi:
69. 5090/kjtcs.2019.52.3.148. Epub 2019 Jun 5. PMID: 31236374; PMCID: PMC6559192.
70. Nakahashi N, Emori M, Tsuchie H, Nagasawa H, Sonoda T, Takada K, Miyajima M, Watanabe A, Shimada Y, Yamashita T. Treatment outcome of chest wall soft tissue sarcomas: Analysis of prognostic factors. J Surg Oncol. 2019 Dec;120(7):1235-1240. doi: 10.1002/jso.25708. Epub 2019 Sep 19. PMID: 31536137.
71. Harati K, Kolbenschlag J, Bohm J, et al. Long-term outcomes of patients with soft tissue sarcoma of the chest wall: analysis of the prognostic significance of microscopic margins. Oncol Lett. 2018;15(2):2179-2187.
72. Shewale JB, Mitchell KG, Nelson DB, et al. Predictors of survival after resection of primary sarcomas of the chest wall—A large, single institution series. J Surg Oncol. 2018;1-7.

73. Singer S, Corson JM, Demetri GD, et al. Prognostic factors sarcoma. Ann Surg. 1995;221:185–195.
74. Ito T, Suzuki H, Yoshino I. Mini review: surgical management of primary chest wall tumors. Gen Thorac Cardiovasc Surg. 2016;64(12):707-714.
75. King RM, Pairolero PC, Trastek VF, Piehler JM, Payne WS, Bernatz PE. Primary chest wall tumors: factors affecting survival. Ann Thorac Surg 1986;41:597-601.
76. Friesenbichler J, Leithner A, Maurer-Ertl W, et al. Surgical therapy of primary malignant bone tumours and soft tissue sarcomas of the chest wall: a two-institutional experience. Int Orthop 2014; 38: 1235–1240.
77. van Geel AN, Wouters MW, Lans TE, Schmitz PI, Verhoef C (2011) Chest wall resection for adult soft tissue sarcomas and chondrosarcomas: analysis of prognostic factors. World J Surg 35(1):63–69
78. Pairolero PC, Arnold PG. Chest wall tumors. Experience with 100 consecutive patients. J Thorac Cardiovasc Surg 1985;90:367-72
79. Allen PJ, Shriver CD. Desmoid tumors of the chest wall. Semin Thorac Cardiovasc Surg 1999;11:264-9.
80. Ohashi T, Shigematsu N, Kameyama K, Kubo A. Tamoxifen for recurrent desmoid tumor of the chest wall. Int J Clin Oncol 2006;11:150-2.
81. Hamza A, Alrajjal A, Edens J, et al. Utility of additional tissue sections in surgical pathology. Int J Surg Pathol. 2018;26(5):392-401.
82. Hornick JL. Practical soft tissue pathology: a diagnostic approach. 2nd ed. Philadelphia: Elsevier; 2019.
83. Bagheri R, Haghi SZ, Kalantari MR, Sharifian Attar A, Salehi M, Tabari A, et al. Primary malignant chest wall tumors: analysis of 40 patients. J Cardiothorac Surg. 2014;9:106.
84. McMillan RR, Sima CS, Moraco NH, Rusch VW, Huang J. Recurrence patterns after resection of soft tissue sarcomas of the chest wall. Ann Thorac Surg 2013;96:1223-8.
85. Sawai H, Kamiya A, Kurahashi S, Yamanaka Y, Manabe T. Malignant fibrous histiocytoma originating from the chest wall: report of a case and collective review of cases. Surg Today 1998;28:459-63.
86. Kuwahara H, Salo J, Nevala R, Tukiainen E. Single-Institution, Multidisciplinary Experience of Soft Tissue Sarcomas in the Chest Wall. Ann Plast Surg. 2019 Jul;83(1):82-88. doi:
87. 1097/SAP.0000000000001901. PMID: 31008796.
88. Shah AC, Komperda KW, Mavanur AA, Thorpe SW, Weiss KR, Goodman MA. Overall survival and tumor recurrence after surgical resection for primary malignant chest wall tumors: a single-center, single-surgeon experience. J Orthop Surg (Hong Kong). 2019 May-Aug;27(2):2309499019838296.