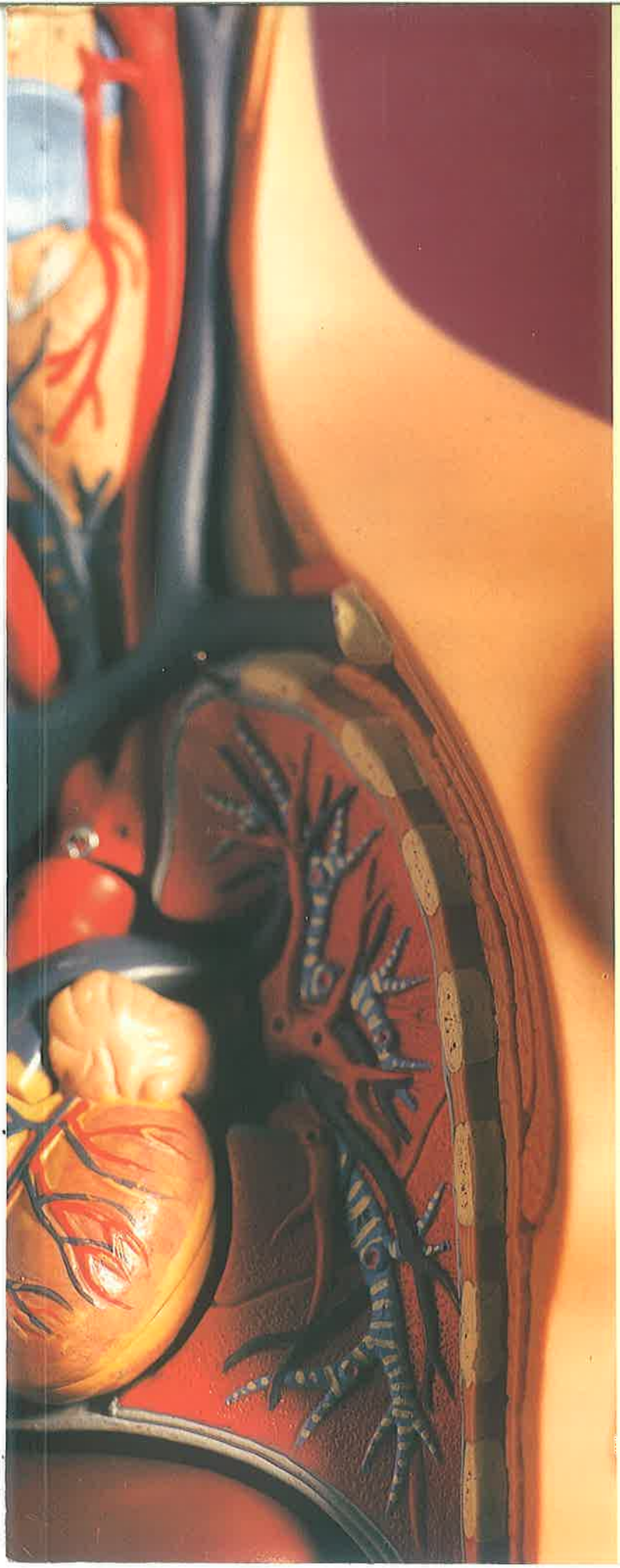

TÜRK GÖĞÜS CERRAHİSİ DERNEĞİ
1998

III. ULUSAL GÖĞÜS CERRAHİSİ KONGRESİ

1 - 3 Eylül 2005
Gaziantep

Kongre TÜBİTAK Tarafından Desteklenmektedir.

bistur
Turizm & Organizasyon

İÇİNDEKİLER

ÖNSÖZ 2

GENEL BİLGİLER 3

KONGRE PROGRAMI 8

BİLDİRİ ÖZETLERİ 35

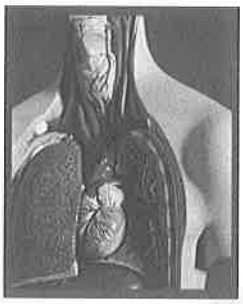

ÖNSÖZ

Değerli Meslektaşlarımız ve Konuklarımız,

III. Ulusal Göğüs Cerrahisi Kongresi'nde bir arada olmaktan büyük mutluluk duyuyoruz. Bu kongrede, multidisipliner bir anlayışla göğüs cerrahisi uzmanlık alanına giren hemen tüm konularda ilgili uzmanlık dernekleri ile birlikte olmayı istedik. Türk Kanser Araştırma ve Savaş Kurumu, Akciğer Kanseri Derneği, Anadolu Onkoloji Derneği ve Çukurova Patoloji Derneği, III. Ulusal Göğüs Cerrahisi Kongresi için biraraya geldi. Avrupa Göğüs Cerrahisi Derneği'nin değerli iki üyesinin de kongreye katılması, Türk meslektaşları ile karşılıklı deneyimlerini paylaşma fırsatını yaratmaktadır. Yaklaşık kırk oturumun yer aldığı toplantı programı dahilinde ayrıca bir de patoloji kursu düzenlenmektedir. Bu nedenle bir Amerikalı patolog meslektaşımız da programda yer almaktadır. III. Ulusal Göğüs Cerrahisi Kongresi'ne 272 bildiri sunulmak üzere kabul edilmiştir. Kongrenin yoğun programı içerisinde değerli katılımcıların ve konuklarımızın Gaziantep'i ve çevresini çeşitli yönleriyle tanıyabilmeleri için güzel bir sosyal program hazırladık. Bu kapsamda Zeugma mozaiklerinin sergilendiği, dünyanın ikinci büyük mozaik müzesi olan Gaziantep Arkeoloji Müzesi'ne düzenlenecek gezi ve şehir turları da yer almaktadır. Kongreyi takip eden günde organizasyon firması zamanın elverdiği şekilde, Gaziantep çevresini kapsayan bir tur düzenleyecektir. Katkılarıyla kongremize değer katan oturum başkanlarımıza, konuşmacılarımıza, sponsorlarımıza ve Bistur Turizm & Organizasyon yetkililerine teşekkür eder ve hoşgeldiniz derken Gaziantep'in sıcak atmosferinde etkili, bilimsel düzeyi yüksek geniş katılımlı bir kongre diliyoruz.

Saygılarımızla,

Prof. Dr. Levent ELBEYLİ
Düzenleme Komitesi Adına

Prof. Dr. İlker ÖKTEN
Türk Göğüs Cerrahisi Derneği Başkanı

KONGRE ONURSAL BAŞKANLARI

Prof. Dr. Erhan Ekinci
Gaziantep Üniversitesi Rektörü

Prof. Dr. Şükrü Aynacıoğlu
Tıp Fakültesi Dekan V.

Prof. Dr. İlker Ökten
Dernek Başkanı

TÜRK GÖĞÜS CERRAHİSİ DERNEĞİ YÖNETİM KURULU

Prof. Dr. İlker Ökten (Başkan)
Prof. Dr. Kunter Balkanlı
Doç. Dr. Atilla Gürses (Sekreter)
Y. Doç. Dr. Cüneyt Kurul (Sayman)
Op. Dr. Ali Atasalihi
Op. Dr. Ilgaz Doğusoy
Doç. Dr. Nurettin Karaoğlanoğlu
Op. Dr. Sadi Kaya
Y. Doç. Dr. Ahmet Önen

KONGRE DÜZENLEME KOMİTESİ

Prof. Dr. Levent Elbeyli
Doç. Dr. Bülent Tunçözgür
Doç. Dr. Ömer Soysal
Doç. Dr. Kamil Kaynak
Doç. Dr. Ali Özdülger
Y. Doç. Dr. Feridun Işık

BİLİMSEL KURUL

Dr. Murat Akal
Dr. Hadi Akay
Dr. Olgun Kadir Arıbaş
Dr. Bülent Arman
Dr. Ali Atasalihi
Dr. Akın Eraslan Balcı
Dr. Kunter Balkanlı
Dr. Ahmet Başoğlu
Dr. M. Ali Bedirhan
Dr. Mehmet Bilgin
Dr. Sami Ceren
Dr. Ufuk Çağrıcı
Dr. Güven Çetin
Dr. Mehmet Dakak
Dr. Abid Demircan
Dr. Sedat Demircan
Dr. Şükrü Dilege
Dr. Rıza Doğan
Dr. Ilgaz Doğusoy
Dr. Levent Elbeyli
Dr. Cengiz Gebitekin
Dr. Onur Genç
Dr. Adem Güngör
Dr. Atilla Gürses
Dr. Semih Halezeroğlu
Dr. Ahmet Şükrü Hatipoğlu
Dr. Erol Işın
Dr. Turgut Işıtmangil
Dr. İlhan İnci
Dr. Göksel Kalaycı
Dr. Melih Kaptanoğlu
Dr. Nurettin Karaoğlanoğlu
Dr. Şevket Kavukçu
Dr. Sadi Kaya
Dr. Kamil Kaynak
Dr. Altan Kır
Dr. İbrahim Tuğrul Kural
Dr. Hakan Kutlay
Dr. Asım Can Kutlu
Dr. Fahri Oğuzkaya
Dr. Tamer Okay
Dr. İlker Ökten
Dr. Mustafa Öz
Dr. Cemal Özçelik
Dr. Nezih Özdemir
Dr. Ali Özdülger
Dr. Ünal Sakıncı
Dr. Alpay Sarper
Dr. Ömer Soysal
Dr. İrfan Taştepe
Dr. Alper Toker
Dr. Salih Topçu
Dr. Bülent Tunçözgür
Dr. Erdoğan Yalav
Dr. İrfan Yalçınkaya
Dr. Şinasi Yavuzer
Dr. Yener Yörükoğlu
Dr. Mustafa Yüksel

(İsim listesi alfabetik sıralıdır.)

KONGRE BİLDİRİ ÖDÜLLERİ

A) Kongreye gönderilen bütün bildirilerin sunum şekilleri, Bildiri Değerlendirme Kurulu'nun değerlendirmelerine göre, sözlü, tartışmalı poster ve poster olarak belirlenmiştir. Sözlü bildiriler içinden en yüksek değerlendirme notunu alan 8 sözlü bildiri, kongre sunum oturumunda (Oturum #C6) değerlendirilip, bir bildiri Kongre Sözlü Bildiri Ödülü'ne layık görülecektir.

B) Tartışmalı poster olarak belirlenen bildirilerden en yüksek notu alan 16 bildiri, kongre sunum oturumunda (Oturum #D4) değerlendirilip bir bildiri Kongre Tartışmalı Poster Ödülü'ne layık görülecektir.

TTB-STE KREDİLENDİRME

III. Ulusal Göğüs Cerrahisi Kongresi TTB-STE Kredilendirme Kurulu tarafından 19.5 kredi puanı ile kredilendirilmiştir. Kredi takip formları kongre çantası ve kayıt masasında bulunacaktır. Katılımcıların değerlendirmeleri kongre sonunda kayıt masasına bırakmaları rica olunur.

SUNUM KONTROL

Oturum konuşmacıları ve sunumları olanlar, sunum materyallerini otumlarından önce sunum kontrol odasındaki görevlilere teslim edip kontrol edeceklerdir.

POSTERLER

Posterler sunulacağı gün saat 08.00'de özet kitabında belirtilen kendilerine ait olan yerlere asılıp aynı gün saat 17.00'de poster sahipleri tarafından toplanacaktır.

SOSYAL AKTİVİTELER

Açılış Kokteyli, 01 Eylül 2005 tarihinde, Tuğcan Otel'de saat 19.30'da düzenlenecek kongre açılış programının ardından saat 20.30'da gerçekleştirilecektir.

Gala Yemeği, 02 Eylül 2005 tarihinde, saat 20.30'da Gaziantep Üniversitesi Çobanevi'nde düzenlenecektir.

KONGRE KAYIT ÜCRETİ

a) Kongre Çantası
b) Çay - kahve ikramı
c) Öğle yemekleri (kumanya)
d) Açılış kokteyli ve gala yemeği
e) Şehir turu ve müze gezisi
f) Otellerden kongre oteline sabah - akşam servis
g) Açılış kokteyli ve Gala yemeği servisini içermektedir.

SİMULTANE

2 Eylül tarihinde, Salon A'da tüm gün İngilizce - Türkçe, Türkçe - İngilizce çeviri hizmeti verilecektir.

Hergün kongre oteline diğer otellerden sabah ve akşam, servis bulunmaktadır.
Açılış kokteyli ve gala yemeği için ulaşım otellerden sağlanacaktır.

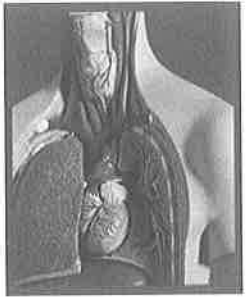

SOSYAL PROGRAM

Gaziantep Arkeoloji Müzesi Gezisi

3 Eylül tarihinde 14.30'da kongre otelinden hareketle panaromik şehir turu ve dünyanın ikinci büyük mozaik müzesi olan Gaziantep Arkeoloji Müzesi gezisi.

Nemrut - Atatürk Barajı - Urfa Turu (89 $ + KDV)

Gece saat 22.00'de Adıyaman-Kahta'ya hareket. Yaklaşık 4.5 saatlik yolculuğun ardından Nemrut Dağı'na varış ve güneşin doğuşunun izlenmesi. Baraj gölü kenarında kahvaltımızı yaptıktan sonra Adıyaman şehir turu, ardından Atatürk Barajı gezisi ve konu ile ilgili brifing alınması. Şanlıurfa Kalesi, Eski Çarşı, Hanlar, Tarihi Rızvaniye ve Halil'ür Rahman Camii ve Kapalı Pasaj görülecektir. Akşam üzeri Gaziantep'e dönüş.
Önemli Not: Nemrut Dağı zirvesinde 1500 metrelik bir tırmanma şeridi vardır. Yürüyüş ayakkabısı ve oldukça kalın giyisilerinizi unutmamanızı tavsiye ederiz.

Tüm geziler için yürüyüş ayakkabısı, fotoğraf makinesi, film ve kalın giysilerinizi unutmamanızı tavsiye ederiz.

Refakatçiler için istek doğrultusunda günü birlik turlar düzenlenecektir. Lütfen web sayfası "turlar" bölümüne bakınız.

Sosyal Programa Dahil Olan Hizmetler

Lüks Araçlarla Ulaşım
Araç İçi İkramlar
Tüm Müze ve Ören Yeri Girişleri
Sabah Kahvaltı İkramı Öğle Yemeği
Bistur Refakati

YARARLI BİLGİLER

Web Adresi: www.bistur.com - www.turkgoguscerrahisi.org
Bilimsel Konularda Yazışma Adresi: Bülent Tunçözgür
Gaziantep Üniversitesi Tıp Fakültesi Göğüs Cerrahisi Ana Bilim Dalı/Gaziantep
Tel:(0.342) 360 60 60 (Dah:76262) Faks:(0.342) 360 67 29
E-Mail:tuncozgur@gantep.edu.tr

Kayıt İle İlgili Yazışma Adresi: Bistur Turizm & Organizasyon
Prof. Muammer Aksoy Bulvarı Tuba Apt. No:71/A Gaziantep
Tel:(0.342) 339 97 20 (Pbx) Faks:(0.342) 335 25 73
Web-site:www.bistur.com.tr
E-Mail:bistur@bistur.com.tr

STAND ALANI PLANI

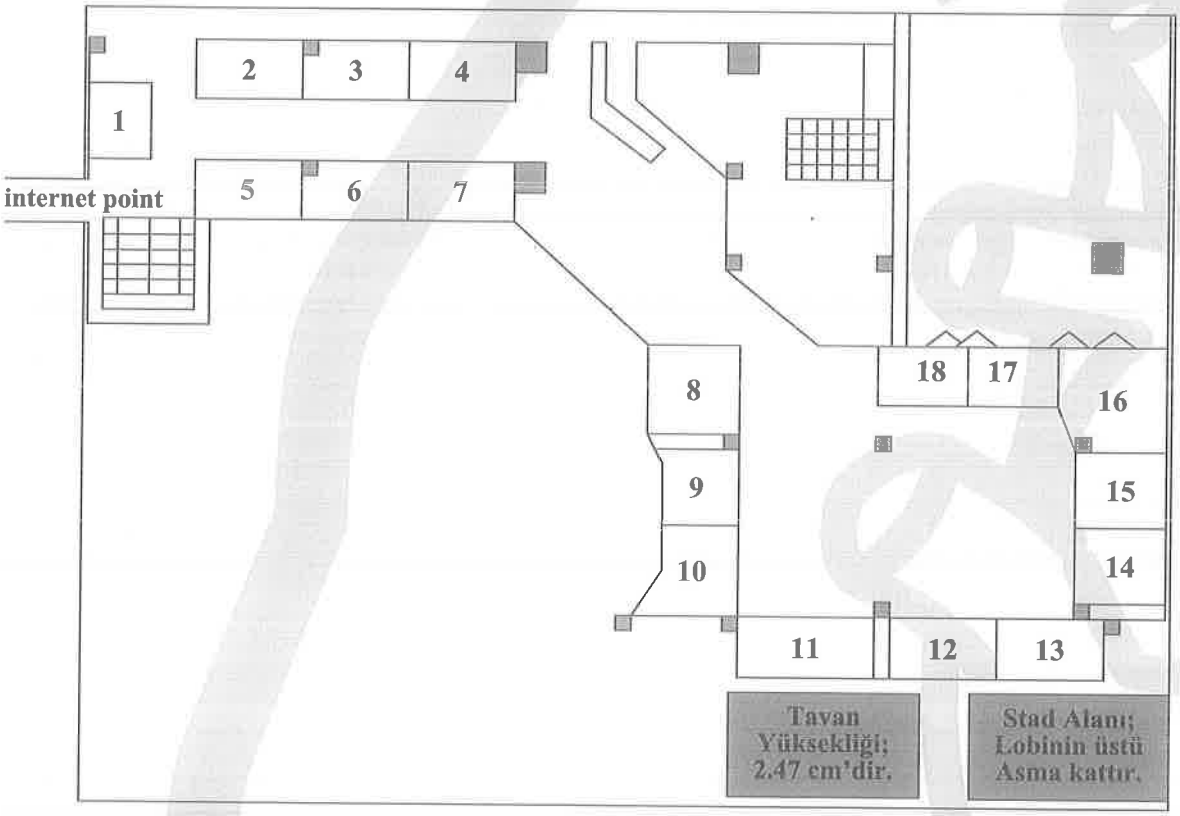

1 TYCO HEALTCARE & DUYGU KİMYA
2 NOVARTİS / ONKOLOJİ
3 MEGA TIP
4 TÜRK KANSER ARAŞTIRMA VE SAVAŞ KURUMU
5 ABDİ İBRAHİM ILAÇ SAN. AŞ.
6 BİOFARMA İLAÇ SAN. AŞ.
7 KALYON MEDİKAL & ESMED MEDİKAL
8 GAZI KİMYA
9 BOEHRINGER INGELHEIM
10 İNCEKARALAR
11 İNTERFARMA AŞ. & JHONSON & JHONSON MEDİKAL
12 GLAXO SMITH KLINE İLAÇLARI SAN. AŞ.
13 AYINTAP MEDİKAL
14 EKİN TIP - CRYOLIFE INC
15 EMİN MEDİKAL
16 REZERVE
17 FIRATLAR SIGVARIS - TEX METAL TERAPİ
18 NOVATECH

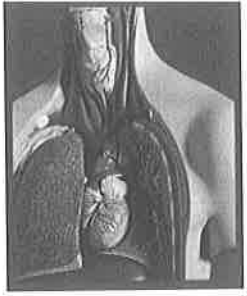

KONGREMİZİ DESTEKLEYEN KURUM VE KURULUŞLAR

3 t - Tekstil Gıda İth. İhr. San. ve Tic. Ltd. Şti. - Gaziantep
Abdi İbrahim İlaç San. AŞ.
Ayıntap Medikal
Biofarma İlaç San. AŞ.
Boehringer - İngelheim İlaç AŞ.
Duygu Kimya
Ekin Tıp Tıbbi Malzemeler San ve Tic. Ltd. Şti. - Cryolife Inc.
Emin Medikal
Erdem Medikal
Esmed Tıbbi Ürünler San. Tic. Ltd. Şti.
Fıratlar İth. İhr. Ltd. Şti. - Sigvaris Varis Çorapları -Tex Metal Terapi Ürünleri
Fresenius Kabi İlaç Tic. Ltd. Şti.
Gama Özel Sağlık Hizmetleri AŞ.
Gazi Kimya Tıbbi Alet San. Tic. Ltd. Şti.
Gentek Medikal ve Tek. Cih. Tic. Ltd. Şti.
GlaxoSmithKline İlaçları San. ve Tic. AŞ.
İbrahim Ethem Ulugay İlaç San. AŞ.
İmam Kayalı Oğulları Tic. San. AŞ.
İncekara Teknik Cihazlar End. ve Tic. AŞ.
İnterfarma AŞ.
Jhonson & Jhonson Medikal Türkiye
Kalyon Medikal Araç San. Tic. Ltd. Şti.
Mega Tıp San ve Tic. Ltd. Şti.
Novartis Onkoloji
Novatech
Ömer Güllü
Selçuk Ecza Deposu
Türk Kanser Araştırma ve Savaş Kurumu
Tyco Healtcare
Vestel - Güneydoğu Vestel / Mehmet Kavsara Gaziantep

(Sponsor listesi alfabetik sıralıdır.)

		SALON A	SALON B	Salon C	Salon D
01.09.2005	08.00-08.20	AÇILIŞ VE KONGRE PROGRAMININ TAKDİMİ			
	08.30-9.50	Oturum #A1 Toraks Cerrahisinde Operatif Riskler	Oturum #B1 Akciğer Kanseri Evrelemesi		
	10.00-11.20	Oturum #A2 Ösofagus Kanseri	Oturum #B2 T4 KHDAK'de Cerrahinin Yeri	Oturum #C1 Sözlü Sunum	Oturum #D1 Tartışmalı Poster
	11.30-12.30	Oturum #A3 Bronkovasküler Sleeve Rezeksiyonlar			
	12.30-13.30	Oturum #A4 Etkili Sunum Nasıl Yapılır (Satellit Sempozyum) (Öğle Yemeği)			
	13.30-14.50	Oturum #A5 Göğüs Duvarı Rezeksiyonu ve Rekonstrüksiyonu	Oturum #B3 KHAK Tedavi Stratejisi	Oturum #C2 Sözlü Sunum	Oturum #D2 Tartışmalı Poster
	15.00-16.30	Oturum #A6 Myastenia Gravis ve Timektomi	Oturum #B4 Kan ve Komponentleri Transfüzyonu	Oturum #C3 Sözlü Sunum	Oturum #D3 Tartışmalı Poster
	19.30	AÇILIŞ KOKTEYİ			
02.09.2005	08.30-09.50	Oturum #A7 KHDAK'de Neoadjuvan Tedavi	Oturum #B5 Mediastinal Tümörler	Oturum #C4 Sözlü Sunum	Oturum #D4 Tartışmalı Poster
	10.00-11.20	Oturum #A8 Akciğer Kanserinde Sınırlı Rezeksiyonlar	Oturum #B6 İnterstisiyel Akciğer Hastalıklarında Yaklaşım	Oturum #C5 Sözlü Sunum	Oturum #D5 Tartışmalı Poster
	11.30-12.30	Oturum #A9 Endobronşial Girişimsel Tedaviler	Oturum #B7 How Do Surgeons Obtain "Evidence" For What We Do?		
	12.30-13.30	Oturum #A10 Akciğer Hidatik Kist Cerrahi Tedavisi ve Albendazol (Satellit sempozyum) (Öğle Yemeği)			
	13.30-14.50	Oturum #A11 Metastatik Akciğer Tümörlerinde Yönlenim	Oturum #B8 Mezotelyoma	Oturum #C6 Sözlü Sunum	Oturum #D6 Patoloji Kursu
	15.00-16.20	Oturum #A12 Toraks Travması	Oturum #B9 Tüberküloz	Oturum #C7 Sözlü Sunum	Oturum #D7 Patoloji Kursu
	16.30-17.15	Oturum #A13 Trakea Cerrahisi Teknikleri	Oturum #B10 Solunum Fizyoterapisi ve Non İvaziv Mekanik Vent. Ted.		
	20.00	AKŞAM YEMEĞİ			
03.09.2005	08.30-10.15	Oturum #A14 Enfeksiyon ve Paraziter Hastalıklar	Oturum #B11 Pediatrik Göğüs Cerrahisi		
	10.30-12.30	Oturum #A15 GÖĞÜS CERRAHİSİ EĞİTİMİ			

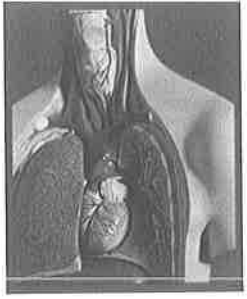

Tarih: 01.09.2005

08.00 – 08.20 AÇILIŞ VE KONGRE PROGRAMININ TAKDİMİ

Saat: 08.30 - 09.50 **OTURUM #A-1** **Salon A**

TORAKS CERRAHİSİNDE OPERATİF RİSKLER

Başkanlar	Prof Dr. Erol IŞIN Op. Dr. Sadi Kaya
Rezeksiyon Kısıtlayıcı Pulmoner Rezervin Belirlenmesi	Doç. Dr. Tunçalp Demir
Major Risk Oluşturan Kardiyak ve Diğer Fizyolojik Sorunlar	Doç. Dr. Vedat Davutoğlu
Morbidite – Mortalite ve Cerrahi	Doç. Dr. Muharrem Çelik

Saat: 10.00 - 11.20 **OTURUM #A-2** **Salon A**

ÖSOFAGUS KANSERİ

Başkanlar	Prof. Dr. Erdoğan Yalav Prof. Dr. Ahmet Başoğlu
Tanı ve Epidemiyoloji	Doç. Dr. Cemil Savaş
Onkolojik Yaklaşım	Doç. Dr. Orhan Türken
Cerrahi ve Sonuçları	Prof. Dr. İlker Ökten

Saat: 11.30 - 12.20 **OTURUM #A-3** **Salon A**

BRONKOVASKÜLER SLEEVE REZEKSİYONLAR (Konferans)

Başkan	Op. Dr. Güven Çetin
Konuşmacı	Prof. Dr. Şinasi Yavuzer

Saat: 12.30 - 13.30 **OTURUM #A-4** **Salon A**

ETKİLİ SUNUM NASIL YAPILIR? (Satellit semp.) (Öğle yemeği)

Başkan	Prof. Dr. Levent Elbeyli
Konuşmacı	Prof. Dr. İbrahim Güllü

Saat: 13.30 - 14.50 **OTURUM #A-5** **Salon A**

GÖĞÜS DUVARI REZEKSİYONU VE REKONSTRÜKSİYONU

Başkanlar	Doç. Dr. Sedat Demircan Doç. Dr. Yener Yörük
Göğüs Duvarı Rezeksiyonlarında Cerrahi Prensipler	Doç. Dr. Cemal Asım Kutlu
Rekonstrüksiyon Teknikleri: Otojen ve Prostetik Greftler	Op. Dr. Ilgaz Doğusoy
Plastik ve Rekonstrüktif Cerrahi Bakış	Doç. Dr. Mehmet Bekerecioğlu

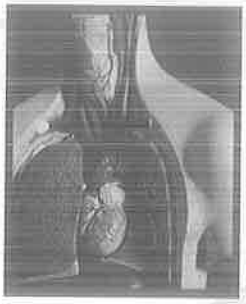

Saat: 15.00 - 16.30 **OTURUM #A-6** **Salon A**

MYASTENİA GRAVİS VE TİMEKTOMİ

Başkan	Prof. Dr. Murat Akal
Norolojik Bakış	Prof. Dr. Münife Neyal
Cerrahi Bakış	Prof. Dr. Nezih Özdemir

Saat: 08.30 - 09.50 **OTURUM #B-1** **Salon B**

AKCİĞER KANSERİ EVRELEMESİ

Başkanlar	Prof. Dr. Şevket Kavukçu Doç.Dr. Salih Topçu
Noninvaziv Teknikler ve Güvenirliği	Prof. Dr. Atilla Akkoçlu
Radyoloji	Doç. Dr. Reşat Kervancıoğlu
PET	Prof. Dr Kerim Sönmezoğlu
Mediastinoskopi Şart mı?	Op. Dr. Akif Turna

Saat: 10.00 - 11.20 **OTURUM #B-2** **Salon B**

T4 KHDAK'DE CERRAHİNİN YERİ

Başkanlar	Prof. Dr. Hadi Akay Doç. Dr. Onur Genç
Karina İnvazyonu ve Satellit Nodüller	Prof. Dr. Adem Güngör
Büyük Damar ve Vertebra İnvazyonları	Doç. Dr. Alper Toker
T4'de Cerrahi Nereye Kadar?	Doç. Dr. İrfan Taştepe

Saat: 13.30 - 14.50 **OTURUM #B-3** **Salon B**

KHAK'DE TEDAVİ STRATEJİSİ

Başkanlar	Doç. Dr. Ali Atasalihi Prof. Dr. Sadettin Çıkrıkçı
Kemoterapi	Prof. Dr. Mustafa Altınbaş
Radyoterapi	Prof. Dr. Enis Özyar
Cerrahi	Doç. Dr. Nurettin Karaoğlanoğlu

Saat: 15.00 - 16.20 **OTURUM #B-4** **Salon B**

KAN VE KOMPONENTLERİ TRANSFÜZYONU

Başkanlar	Prof. Dr. Levent Elbeyli Prof. Dr. Ercüment Ovalı
Transfüzyon Komplikasyonları ve Endikasyonları	Prof. Dr. Ercüment Ovalı
Kan - Komponentlerinin Tanıtımı ve Uygulanması	Dr. N. Nuri Solaz

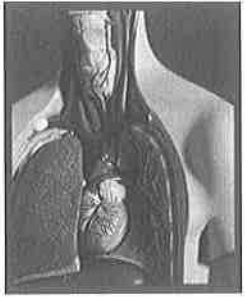

Saat: 10.00 - 10.20 OTURUM #C-1 Salon C

SÖZLÜ SUNUM

Başkanlar — Prof. Dr. Rıza Doğan, Doç. Dr. Mehmet Bilgin

10.00 S-1 Ratlarda Apneik Oksijenasyon Süresinin Uzatılmasında Recruitment Manevrasının Yeri
Serhan Tanju, Bektaş Akpolat, *Evren Şentürk, Alper Toker, Şükrü Dilege

10.10 S-2 İzole Akciğer Perfüzyonunda Paclıtaxel İle Docetaxel'in Akciğer Fonksiyonları Üzerine Erken Postperfüzyon Etkileri
Dr. Serhan Tanju, Dr. Bektaş Akpolat, Dr. Alper Toker, Dr. Şükrü Dilege, Dr. Dilek Yılmazbayhan, Dr. Adnan Aydıner, Dr. Göksel Kalaycı

10.20 S-3 Morgagni Hernisinde Farklı Bir Yaklaşım ve Farklı Bir Onarım Yöntemi "Parsiyel Sternotomi ve Mersilen Mesh İle Tamir Uygulanan 2 Olgu Sunumu"
Engin Pabuşçu, Ekrem Şentürk, Serdar Şen

10.30 S-4 Travmatik Yelken Göğüsün Erken Dönemde Rekonstrüksiyon Plağı İle Cerrahi Stabilizasyonu
Serdar Şen, Ekrem Şentürk, Engin Pabuşçu, Öner Şavk

10.40 S-5 Trakeobronşial Yabancı Cisim Aspirasyonları: 385 Olgunun Analizi
Serdar Onat, Refik Ülkü, Ahmet Nasır, Cemal Özçelik

10.50 S-6 Ratlarda Yeni Künt Toraks Travması Uygulama Modeli (Gata Travma Modeli)
Dr. Orhan Yücel, Dr. Sedat Gürkök, Dr. Alper Gözübüyük, Dr. Hasan Çaylak, Dr. Kuthan Kavaklı, Dr. Mehmet Dakak, Dr. Onur Genç

11.00 S-7 Akciğer Tümörü Nedeniyle Rezeksiyonu Yapılan Hastalarda Oluşabilecek Kardiyopulmoner Komplikasyonların Öngörüsü
Sedat Ziyade, Yusuf Bayrak, Alper Toker, Şükrü Dilege, Göksel Kalaycı

11.10 S-8 Ağrı Eşiği Değerlerinin Torakotomiye Bağlı Ağrı Şiddetinin Tahmininde Kullanımı- Pilot Çalışma
R. Doğan*, H. İ. Uçar*, G. Gündoğdu*, F. Demirtürk **, İ. C. Karakaya, M. Öç*, C. Karabay*, B. Akbulut *, A. Özyüksel*, C. Furat*, T. Akbayrak**, M. Demircin***

Saat: 13.30 - 14.50 OTURUM #C-2 Salon C

SÖZLÜ SUNUM

Başkanlar — Prof. Dr. Mustafa Yüksel, Doç. Dr. Ömer Soysal

13.30 S-9 Standart ve Kas Koruyucu Posterolateral Torakotominin Kas Gücü Üzerine Etkilerinin Karşılaştırılması
Sedat Ziyade*, Akın Başkent, Alper Toker*, Şükrü Dilege*, Göksel Kalaycı***

13.40 S-10 Pnömonektomi Sonuçlarımız: Mortalite Ve Morbidite
Y. Yörük, M. Değirmenci, İ. Yavaşman, K. Balkanlı, R. Mamedov

13.50 S-11 Göğüs Travmasında Mortaliteyi Belirleyen Faktörler ve Mortalitenin Belirlenmesinde Injury Severity Score (ISS) ve New Injury Severity Score (NISS) Sistemlerinin Yeterliliğinin Karşılaştırılması
Akın Kuzucu, Mehmet Özgel, Hakkı Ulutaş, Ömer Soysal

14.00 S-12 Toraks Cerrahisi Sonrasında Görülen Psikiyatrik Problemler ve Risk Faktörleri: Prospektif Çalışma
Mehmet Oğuzhan Özyurtkan1, Bedrettin Yıldızeli1, Kemal Kuşçu2, Nural Bekiroğlu3, Mustafa Yüksel1

14.10 S-13 Göğüs Cerrahisinde Kardiyopulmoner Bypass Tekniğinin Kullanımı
R. Doğan*, H. İ. Uçar*, M. Öç*, M. Özkan*, M. Güvener*, F. Özsoy*, B. Onuk*, G. Gündoğdu*, A. , M. Yılmaz*, İ. Paşaoğlu*, M. Kanbak, M. Demircin***

14.20 S-14 Kliniğimizdeki Tüberküloz Olgularının Değerlendirilmesi-18 Yıllık Deneyim
Mertay Boran, Cabir Yüksel, Serkan Enön, Hakan Kutlay, Murat Akal, Adem Güngör, Nezih Özdemir, Şevket Kavukçu, Hadi Akay, İlker Ökten, Şinasi Yavuzer

14.30 S-15 Küçük Hücreli Dışı Akciğer Kanseri (KHDAK) Tanısı İle Opere Olan Hastalarda Erken Postoperatif Mortalite
Mertay Boran, Cabir Yüksel, Serkan Enön, Hakan Kutlay, Murat Akal, Adem Güngör, Nezih Özdemir, Şevket Kavukçu, Hadi Akay, İlker Ökten, Şinasi Yavuzer

14.40 S-16 Bronşektazide Cerrahi Tedavi:14 Yıllık Klinik Deneyimlerimiz
Mertay Boran, Cabir Yüksel, Serkan Enön, Hakan Kutlay, Murat Akal, Adem Güngör, Nezih Özdemir, Şevket Kavukçu, Hadi Akay, İlker Ökten, Şinasi Yavuzer

Saat: 15.00 - 16.20 OTURUM #C-3 Salon C

SÖZLÜ SUNUM

Başkanlar Prof. Dr. Ahmet Başoğlu
Doç. Dr. Hasan Batırel

15.00 S-17 Akciğer Transplantasyonu'nda Wisconsin Üniversitesi Solusyonuna İloprost Veya N-Asetilsistein Eklenmesinin Donör Akciğer İskemisini Azaltmadaki Rolü
Demirkaya A. 1, Kaynak K. 1, Erşen E. 1, Şirin G. 2, Üstündağ N. 3 , 2bozkurt A. K. 2

15.10 S-18 Özofagus Kanserinde Cerrahi Tedavi: Van Tıp Göğüs Cerrahisi Sonuçları
İrfan Yalçınkaya, Metin Er, A. Feridun Işık, Fuat Sayır, Mehmet Kurnaz, Ufuk Çobanoğlu, S. Serkan Sağay

15.20 S-19 İskemi-Reperfüzyon Kaynaklı Akciğer Hasarında Reperfüzyon Periyodunda Verilen İlave Nitric Oxide Donör'ü Nitrogliserinin Olumlu Etkileri
Hıdır Esme*, Hüseyin Fidan, Mustafa Serteser***, Okan Solak*, F. Hüsniye Dilek****, Reha Demirel***** ve Mehmet Ünlü******

15.30 S-20 Senkron Bilateral Santral Karsinoid Tümör Nedeniyle Bilateral Sleeve Lobektomi
Gökhan Yuncu1, Serpil Sevinç1, Şeyda Örs Kaya1, Berna Öztürk2, Göksel Kıter3, Ferda Bir4, Nevzat Karabulut5

15.40 S-21 Trakeanın Yeniden Yapılandırılmasında Amniyon Zarının Etkisi
Ahmet Feridun Işık1, Serkan Sağay1, Alpaslan Özçelik2, İrfan Bayram3, Ali Belge2

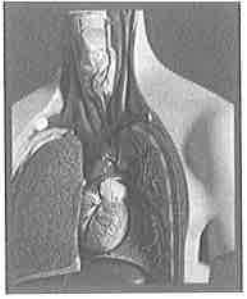

15.50 S-22 Telomeraz İnhibitörü 'Grn163l'nin A549-Luc Akciğer Kanseri Hücre Serisi Üzerindeki İn Vivo ve İn Vitro Etkilerinin İncelenmesi
Z.Günnur Dikmen 1,2, Erkan Dikmen 3, Ginelle Gellert 2, Sergei Gryaznov 4, Robert Tressler 4, Woodring E. Wright 2, Jerry W. Shay 2, Pakize Doğan

16.00 S-23 Özefagus Üst Uç Tümörlerinde Cerrahi Deneyimimiz
Dr. Bülent Koçer, Dr. Tevfik Kaplan, Dr. Serdar Han, Dr. Erkan Yıldırım, Dr. Koray Dural, Dr. Kadir Koç, Dr Ünal Sakıncı

16.10 S-24 Genetik Farklılık Gösteren İnsan Bronş Epitel Hücrelerinin Radyoterapiye Hassasiyetleri
Z.Günnur Dikmen 1,2, Erkan Dikmen 3, Woodring E. Wright 2, Jerry W. Shay 2, Pakize Doğan

Saat: 10.00 - 11.20 OTURUM #D-1 Salon D

TARTIŞMALI POSTER

Başkanlar: Doç. Dr. M. Ali Bedirhan, Y. Doç. Dr. Okan Solak

10.00 TP-1 Özefagus Yabancı Cismi Para Olan Çocuklarda Magil Klemp Tekniği Kullanılarak Yabancı Cismin Çıkarılması.
Güven Sadi Sunam, Sami Ceran, Mustafa Gültekin

10.05 TP-2 Diafragma Hernilerine Transtorasik Yaklaşım.
Figen Kocabaş, Türk Kenan Can Ceylan, Nilgün Kanlıoğlu, Şaban Ünsal, Sadık Yaldız, Oktay Başok

10.10 TP-3 Dört Olgu Sebebiyle Rebound Timik Hiperplaziler.
Kargı A.Bülent, Demirhan Recep, Sancaklı İrfan, Arman S.Bülent

10.15 TP-4 Kronik Parapnömonik Ampiyemde Pulmoner Dekortikasyonun Solunum Fonksyonları ve Edinilmiş Hemitoraks Asimetrisi Üzerine Geç Dönem Etkileri.
Mertol Gökçe, Erdal Okur, Volkan Baysungur, Gökhan Ergene, Haluk Bükesoy, Zuhal Tazegün, Gökçen Sevilgen, Semih Halezeroğlu

10.20 TP-5 Yetişkinlerde Görülen Diyafram Eventrasyonunda Preoperatif ve Postoperatif Sonuçların Karşılaştırılması.
Gökhan Ergene, Haluk Bükesoy, Volkan Baysungur, Erdal Okur, Mertol Gökçe, Semih Halezeroğlu

10.25 TP-6 Toraks Girişindeki Selim Tümörlere Anterior Servikal Yaklaşım.
Erdal Okur, Haluk Bükesoy, Gökhan Ergene, Gökçen Sevilgen, Zuhal Tekkanat, Mertol Gökçe, Volkan Baysungur, Semih Halezeroğlu

10.30 TP-7 Posttorakotomi Ağrısının Tedavisinde Gabapentin-Tramadol Kombinasyonunun Etkinliği.
Şaziye Şahin*, Tahsin Kaya*, Cansel Atinkaya , Erkan Dikmen**, Murat Kara**

10.35 TP-8 Toraks Travması Nedeniyle Hospitalize Edilen 248 Olguda Tedavi Yaklaşımı.
Dr. Bülent Koçer, Dr. Erkan Yıldırım, Dr. Tevfik Kaplan, Dr. Dilşad Yıldırım, Dr. Koray Dural, Dr. Serdar Han, Dr. Ünal Sakıncı

10.40 TP-9 Mediastinal Kitlelerin Dönemsel Analizi.
Dr. Erkan Yıldırım, Dr. Bülent Koçer, Dr. Tevfik Kaplan, Dr. Serdar Han, Dr. Koray Dural, Dr. Ünal Sakıncı

10.45 **TP-10** Bilateral Bronşektazide Cerrahi Tedavi.
Ömer Soysal, Akın Kuzucu, Hakkı Ulutaş, Mehmet Özgel

10.50 **TP-11** Soliter Metastazlı Küçük Hücreli Dışı Akciğer Kanserli Hastalarda Rezeksiyon Sonuçlarımız.
Kargı A. Bülent, Demirhan Recep, Sancaklı İrfan, Arman S. Bülent

10.55 **TP-12** İatrojenik Pnömotorakslar.
Berkant Özpolat, Burak Erdolu, Mehmet Ali Yılmaz, Ertan Yücel

11.00 **TP-13** Göğüs Duvarı Tümörlerinde Cerrahi Tedavi.
Ahmet Başoğlu, Ayşen Taslak Şengül, Tülin Durgun Yetim, Sinan Kaya, Yasemin Büyükkarabacak, Tamer Kutlu

11.05 **TP-14** Metastatik Akciğer Tümör Tedavisinde Metastazektomi ve Prognostik Faktörlerin Değerlendirilmesi.
Ayşen Taslak Şengül, Ahmet Başoğlu, Burçin Çelik, Tülin Durgun Yetim, Sinan Kaya, Yasemin Büyükkarabacak,Tamer Kutlu

11.10 **TP-15** Khdak Olgularında Eksploratris Torakotomi Nedenleri ve Sonuçları.
Celalettin Kocatürk, Ayşe Gül Çevik, Levent Cansever, Mithat Fazlıoğlu, Mustafa Kahraman, Mehmet Ali Bedirhan

11.15 **TP-16** Travmatik Diafragma Rüptürlerinde Torakotomi Yaklaşımı.
Akın Eraslan Balcı, İbrahim Ethem Özsoy, Muharrem Çakmak, Sadık Vuraloğlu

Saat: 13.30 - 14.50 OTURUM #D-2 Salon D

TARTIŞMALI POSTER

Başkanlar: Doç. Dr. Atilla Gürses, Doç. Dr. Olgun Arıbaş

13.30 **TP-17** Küçük Hücre Dışı Akciğer Kanseri Cerrahisinde 18f - Fluorodeoxyglucose Posıtron Emıssıon Tomography (18 Fdg - Pet)'in Evrelemedeki Yeri.
Levent Cansever, Gökhan Hacıibrahimoğlu, Celalettin Kocatürk, Kerim Sönmezoğlu, Mehmet Ali Bedirhan

13.35 **TP-18** Heımlıch Valve Uygulamalarımız.
Aydın Nadir, Melih Kaptanoğlu, Yücel Akkaş, Uğur Gönlügür, Özgür Katrancıoğlu, Veli Özbek

13.40 **TP-19** Testis Tümörünün Akciğer Metastazı Nedeniyle Pnömonektomi.
Ahmet Üçvet, A. Alper Gülle, Cemil Kul, Soner Gürsoy, Sadık Yaldız, Nur Yücel

13.45 **TP-20** Özofagus Kanserlerinde Serum Igf-I , Igfbp-Iıı Seviyeleri Ve Cea, Ca 19-9 İle Olan İlişkileri.
Atilla Eroğlu, Atila Turkyılmaz, Ömer Yılmaz, Erdinç Dağ, Nurettin Karaoğlanoğlu, Arif Yılmaz

13.50 **TP-21** Disfajia Lusoria (11 Olgunun Analizi).
Atilla Eroğlu, Atila Turkyılmaz, Fatih Alper, Nurettin Karaoğlanoğlu

13.55 **TP-22** Morgagni Hernisi Cerrahi Tedavisinde Transtorasik Yaklaşım.
Adalet Demir, Adnan Sayar, Barış Medetoğlu, Zeki Günlüoğlu, S.İbrahim Dinçer

14.00 **TP-23** Masif Hava Kaçağının Eşlik Ettiği Bronkoplevral Fistül Olgularına Farklı Bir Tedavi Yaklaşımı.
Dalokay Kılıç, Alper Fındıkcıoğlu, Ahmet Serhan Poyraz, Ahmet Hatiboğlu

14.05 **TP-24** Özofagus Kanserinin Preoperatif Evrelemesinde Multidedektör Ct Kullanımı.
Atilla Eroğlu, Atila Turkyılmaz, Ömer Önbaş, Nurettin Karaoğlanoğlu

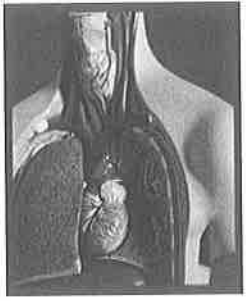

14.10 **TP-25** Pulmoner Alveoler Proteinozda Akciğer Lavajı Deneyimimiz.
Mustafa Yüksel, Aslı Gül Akgül, Hasan F.Batırel, Bedrettin Yıldızeli, Turgay Çelikel

14.15 **TP-26** Toraks Travmalı 405 Hastanın Değerlendirilmesi.
Şaban Sebit, Turgut Işıtmangil, Habil Tunç, Rauf Görür, Akın Yıldızhan, Sefa Selçuk, Nurettin Yiyit, A.Çiğdem Tütüncü, Kunter Balkanlı

14.20 **TP-27** Akciğerin Karsinoid Tümörleri: Cerrahi Sonuçlar.
Alpaslan Çakan, Kutsal Turhan, Banu Aktin, Ufuk Çağırıcı, Gürsel Çok, Ali Veral

14.25 **TP-28** Açık Kalp Cerrahisi İle Eş Zamanlı Uygulanan Akciğer Rezeksiyonları.
Tamer Okay, Oya U. İmamoğlu, Bülent Aydemir, Nilay Çavuşoğlu, Zeynep Paçin, Remzi Tosun, Fikri Yapıcı, Naz Bige Aydın, Fuat Bilgen, Azmi Özler, Atilla Kanca, Abdullah Kemal Tuygun, Türkan K.Çoruh, Ilgaz Doğusoy

14.30 **TP-29** Erken Evre Akciğer Kanserinin Cerrahisi Öncesi Yapılan Mediastinoskopinin Rolü.
Akif Turna, Muzaffer Metin, Atilla Pekçolaklar, Serda Kanbur, Volkan Erdoğu, Adnan Sayar, Nur Solmazer, Atilla Gürses

14.35 **TP-30** Özofagus Kanserli Olgularda Plazma Homosistein Düzeyleri.
Atilla Eroğlu, Atila Turkyılmaz, Ömer Yılmaz, Kerim Çayır, Nurettin Karaoglanoglu, Arif Yılmaz

14.40 **TP-31** Akciğer Kanseri İçin Opere Edilen Hastalarda Ameliyat Sırasında Gelişen Olaylar, Ameliyat Sonrasındaki Komplikasyonlar İçin Belirleyici Midir?
Akif Turna, Serda Kanbur, Atilla Pekçolaklar, Muzaffer Metin, Adnan Sayar, Tülin Kubilay, Atilla Gürses

14.45 **TP-32** Travmatik Diyafragma Rüptürüne Eşlik Eden Pnömotoraksta; Göğüs Tüpü Takılmalı Mı?
Şeyda Örs Kaya, Gökhan Yuncu, Serpil Sevinç, Şamil Günay, Atilla Özenoğlu

Saat: 15.00 - 16.20 OTURUM #D-3 Salon D

TARTIŞMALI POSTER

Başkanlar: Doç. Dr. Ufuk Çağırıcı, Op. Dr. Ilgaz Doğusoy

15.00 **TP-33** Özofagus Perforasyonlarında Erken Tanının Mortaliteye Etkisi.
Ahmet Sami Bayram, Mehmet Muharrem Erol, Cengiz Gebitekin

15.05 **TP-34** Sternum Fraktürlerinde Cerrahi Yaklaşım.
Yörük Y. Öztop C. Memedov R. Balkanlı K

15.10 **TP-35** Hepatocelluler Karsinom Nedeniyle Karaciğer Tranplantasyonu Yapılan Olguda İzole Göğüs Duvarı Metastazı.
A. Önen1, A.Şanlı, V. Karaçam, B. Gökçen, S. Karapolat, Ü. Açıkel

15.15 **TP-36** Retrosternal Guatrlarda Cerrahi Yaklaşım.
Mehmet Sırmalı, Göktürk Fındık, Ertan Aydın, Hasan Türüt, Esen Gündüz, İrfan Taştepe, Sadi Kaya.

15.20 **TP-37** Spontan Pnömotoraksı Taklit Eden Tüm Hemitoraksı Dolduran Dev Bül ve Cerrahi Tedavisi.
Güven Sadi Sunam, Sami Ceran, Mustafa Çalık, Bayram Altuntaş, Mehmet Gök

15.25 **TP-38** Sağ Üst Lob Segmenter Bronşial Atrezi ve Sağ Üst- Orta Lob Venöz Dönüş Anomalisi Birlikteliği Olgu Sunumu.
Serdar Şen, Ekrem Şentürk, Mehmet Polatlı

15.30 **TP-39** Elektif Toraks Cerrahisinden Sonra Hastaneye Tekrar Yatışı Tahmin Etmek Mümkün mü?
Akif Turna, Adnan Sayar, Okan Solak, Serda Kanbur, Muzaffer Metin, Atilla Gürses

15.35 **TP-40** Mitral Kapak Hastalarında Akciğer Rezeksiyonlarına Yaklaşım: Üç Olgunun Analizi.
Tamer Okay, Oya İmamoğlu, Bülent Aydemir, Naz B.Aydın, Mehmet Yıldırım, Recep Öztürk, Elif Suner, Gökhan Güneren, Banu Altoparlak, Ilgaz Doğusoy

15.40 **TP-41** Küçük Hücre Dışı Akciğer Kanseri Nedeniyle Opere Olan Hastalarda Çok Değişkenli Sağ Kalım Analizi.
A. Önen, A. Şanlı, V. Karaçam, S. Karapolat, B. Gökçen, B. Şengün, O. İtil Ü. Açıkel, A. Akkoçlu

15.45 **TP-42** Endobronşiyal Lipomatöz Tümörlerde Cerrahi Tedavi.
R. Doğan*, M. Öç, H. İ. Uçar, M. Güvener, T. Selçuk, A. G. Gündoğdu, B. Çelebioğlu, M. Demircin

15.50 **TP-43** Düşük Solunum Rezervli Erken Evre Akciğer Kanserli Olgularda Cerrahi Yaklaşım.
Tamer Okay, Bülent Aydemir, Oya İmamoğlu, Mehmet Yıldırım, Hatice Demirbağ, Muharrem Çelik, Elif Suner, Gökhan Güneren, Ilgaz Doğusoy

15.55 **TP-44** Künt Toraks Travmalı Hastaların Tanı, Takip ve Tedavisinde Akciğer Grafisi ve Toraks Tomografisinin Klinik Önemi ve Karşılaştırmalı Değerlendirilmesi.
M. Ergin, K. Dural, B. Koçer, S. Han, E. Yıldırım, D. Yıldırım, Ü. Sakıncı

16.00 **TP-45** Yabancı Cisim Aspirasyonu Nedeniyle Arrest Olan Olguda Predispozan Faktör: Sol Ark Atrezili Çift Sağ Arkus Aorta.
Salih Topçu, Şerife Tuba Liman, Haluk Akbaş, Muhip Kanko, Hasan Tahsin Sarısoy, Emre Özker, Turan Berki

16.05 **TP-46** Büyük Hücreli Nöroendokrin Karsinomda Cerrahi Tedavi Sonuçları.
Ufuk Çağırıcı, Alpaslan Çakan, Özgür Samancılar, Ali Veral, Mustafa Özhan

16.10 **TP-47** Hemotoraks Tedavisinde Torakotominin Yeri.
Ömer Soysal, Akın Kuzucu, Mehmet Özgel, Hakkı Ulutaş, Ahmet Erbey

16.15 **TP-48** Akut Trakeobronşiyal Yaralanmalar: Erken ve Geç Dönem Sonuçlar.
Levent Dertsiz, Gülbin Arıcı, Gökhan Arslan, Abdullah Erdoğan, Alpay Sarper, Abid Demircan

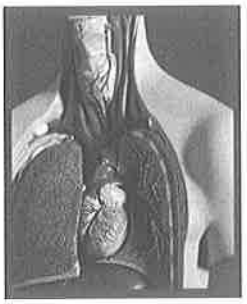

Tarih: 02.09.2005

Saat: 08.30 - 09.50 **OTURUM #A-7** **Salon A**

KHDAK'DE NEOADJUVAN TEDAVİ

Başkanlar	Prof. Dr. Göksel Kalaycıoğlu Prof. Dr. Süleyman Büyükberber
Neoadjuvan Tedavi ve Sonuçları	Prof. Dr. Süleyman Büyükberber
Tedavi Sonrası Cerrahi ve Sonuçları	Doç. Dr. Alpay Sarper
Neoadjuvan Tedavi Sonrası Cerrahi Uygulamanın Morbidite ve Mortalite Üzerine Etkileri	Doç. Dr. M. Ali Bedirhan

Saat: 10.00 - 11.20 **OTURUM #A-8** **Salon A**

AKCİĞER KANSERİNDE SINIRLI REZEKSİYONLAR

Başkanlar	Doç. Dr. Ufuk Çağırıcı Y. Doç. Dr. Güven Sadi Sunum
Hasta Seçimi	Doç. Dr. İrfan Yalçınkaya
Rezeksiyon Yöntemleri	Y. Doç. Dr. Ahmet Önen
Sonuçlar	Y. Doç. Dr. Gökhan Yuncu

Saat: 11.30 - 12.30 **OTURUM #A-9** **Salon A**

ENDOLÜMİNAL GİRİŞİMSEL TEDAVİLER

Başkanlar	Prof. Dr. Mustafa Yaman Doç. Dr. Bülent Tunçözgür Doç. Dr. Sedat Altın
Pulmoner Vasküler Lezyonlarda Endovas Teknikler	Dr. Barbaros Çil

Saat: 12.30 - 13.30 **OTURUM #A-10** **Salon A**

AKCİĞER HİDATİK KİST CERRAHİSİ VE ALBENDAZOL (Satellit semp.) (Öğle yemeği)

Başkan	Prof. Dr. Ahmet Başoğlu
Konuşmacılar	Prof. Dr. Cemal Özçelik Prof. Dr. Özdemir Aktan

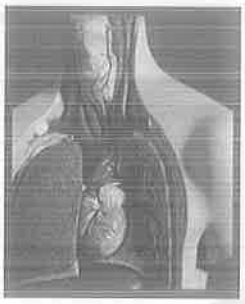

Saat: 13.30 - 14.50 **OTURUM #A-11** **Salon A**

METASTATİK AKCİĞER TÜMÖRLERİNDE YÖNLENİM

Başkanlar	Prof. Dr. Mustafa Yüksel Doç. Dr. Mehmet Dakak
Metastatik Akciğer Kanserinde Onkolojik Bakış	Prof. Dr. Taner Demirer
Cerrahi Tedavi Algoritma ve Sonuçları	Doç. Dr. Hakan Kutlay
Metakron-Senkron Akciğer Kanserlerinde Tedavi	Doç. Dr. Cengiz gebitekin

Saat: 15.00 - 16.20 **OTURUM #A-12** **Salon A**

TORAKS TRAVMALARI

Başkanlar	Prof. Dr. Kunter Balkanlı Doç. Dr. İlhan İnci
Acil Torakotomi Endikasyonları	Doç. Dr. Akın Eraslan Balcı
Komplike Toraks Travması	Doç. Dr. Fahri Oğuzkaya
Toraks Travmalı Hastalarda Yoğun Bakım	Prof. Dr. Necmettin Ünal

Saat: 16.30 - 17.20 **OTURUM #A-13** **Salon A**

TRAKEA CERRAHİSİ TEKNİKLERİ (Konferans)

Başkan	Doç. Dr. Semih Halezaroğlu
Konuşmacı	Dr. Piero Zannini

Saat: 08.30 - 09.50 **OTURUM #B-5** **Salon B**

MEDİASTİNAL TÜMÖRLER

Başkanlar	Doç. Dr. Cengiz Gebitekin Doç. Dr. Alparslan Çakan
Mediastinal Tümörlerde Onkolojik Görüş	Doç. Dr. Celalettin Camcı
Cerrahi Yaklaşım	Doç. Dr. Olgun Arıbaş
Patolojik Sunum	Prof. Dr. Cesar Moran

Saat: 10.00 - 11.20 **OTURUM #B-6** **Salon B**

İNTERSTİSİYEL AKCİĞER HASTALIKLARINDA YAKLAŞIM

Başkanlar	Prof. Dr. Nezih Özdemir Prof. Dr. Ayten Filiz
Epidemiyoloji ve Tanı	Y. Doç. Dr. Osman Elbek
Cerrahi Tanı ve Zorlukları	Y. Doç. Dr. Tuğba Liman
Patolojik Değerlendirme	Prof. Dr. Cesar Moran

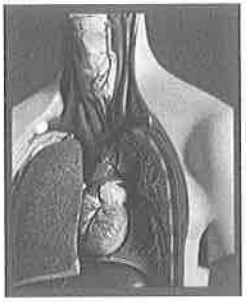

Saat: 11.30 - 12.20 **OTURUM #B-7** **Salon B**

HOW DO SURGEONS OBTAIN " EVIDENCE" FOR WHAT WE DO? (Konferans)

Başkan	Prof. Dr. Mustafa Öz
Konuşmacı	Dr. Tom Treasure

Saat: 13.30 - 14.50 **OTURUM #B-8** **Salon B**

MEZOTELYOMA

Başkanlar	Prof. Dr. Mustafa Özemsi Doç. Dr. Bülent Arman
Epidemiyoloji ve Tanı	Prof. Dr. Abdurahman Şenyiğit
Cerrahi Tedavi Seçenekleri ve Sonuçları	Dr. Tom Treasure
Onkolojik Yaklaşım	Prof. Dr. Ertuğrul Seyrek

Saat: 15.00 - 16.20 **OTURUM #B-9** **Salon B**

TÜBERKÜLOZ

Başkanlar	Prof. Dr. Mustafa Özemsi Doç. Dr. Atilla Gürses
Dünyada ve Türkiye'de Tüberküloz	Prof. Dr. Zeki Kılıçaslan
Göğüs Hastalıkları Yönünden Cerrahın Yeri	Prof. Dr. Mustafa Özesmi
Tüberküloz Cerrahisi ve Sorunları	Doç. Dr. Atlan Kır

Saat: 16.30 - 17.20 **OTURUM #B-10** **Salon B**

SOLUNUM FİZYOTERAPİSİ VE NONİNVAZİN MEK. VENT. (Konferans)

Başkan	Prof. Dr. Nursan Tahtacı
Konuşmacı	Prof. Dr. Nilgün Gürses

Saat: 08.30 – 09.50 **OTURUM #C-4** **Salon C**

SÖZLÜ SUNUM

Başkanlar	Prof. Dr. Murat Akal Doç. Dr. Alper Toker

08.30 **S-25** Peroksinitritin Oluşturduğu Akciğer ve Trakea Hasarında Lornoksikamın Etkinliği
Erhan Ayan1, Murat Bayram Kaplan1, Oğuz Köksel1, Lülüfer Tamer2, Tuba Karabacak3, Lokman Ayaz2, Ali Özdülger1

08.40 **S-26** Bir Yıllık Sürede Tanı Koyduğumuz Malign Plevral Mezotelyomalar ve Cerrahi Yaklaşımlarımız
Volkan Baysungur, Gökçen Sevilgen, Erdal Okur, Mertol Gökçe, Gökhan Ergene, Semih Halezeroğlu

08.50 **S-27** Ratlarda Travmatik Beyin Hasarı Sonrası Pnömosit Tip 2 Hücrelerindeki Ultrastrüktürel Değişiklikler
Erkan Yıldırım1, Erkan Kaptanoğlu2, Kanat Özışık1, Ethem Beşkonaklı2, Özerk Okutan2 Mustafa F. Sargon3, Kamer Kılınç4, Bülent Koçer1, Ünal Sakıncı1

09.00 **S-28** Akciğer Kanserinde Rezeksiyon Sonrası Gelişen Akciğer Doku Kompanzasyonunun Hacimsel Olarak Değerlendirilmesi: Bir Stereolojik Çalışma
Ahmet Başoğlu *, Yasemin Büyükkarabacak *, Bünyamin Şahin , Süleyman Kaplan*****

09.10 **S-29** Akciğer Rezeksiyon Cerrahisinde Omentoplastinin Yeri
Celalettin Kocatürk, Murat Özel, Ayşe Gül Çevik, Yaşar Sönmezoğlu, Mithat Fazlıoğlu, Kemal Karapınar, Mehmet Ali Bedirhan

09.20 **S-30** Özofagus Kanserinde Cerrahi Tedavi (113 Olgunun Analizi)
Nurettin Karaoğlanoğlu, Atilla Eroğlu, Atila Türkyılmaz, Yener Aydın

09.30 **S-31** Çok İlaca Dirençli Tüberkülozda Cerrahi Rezeksiyon
Sadık Yaldız*, Soner Gürsoy*, Ahmet Üçvet*, Serkan Yazgan*, Oktay Başok*, Cemil Kul*, Halil Tözüm

09.40 **S-32** Akciğerdeki Hava Kaçaklarını Önlemede Hyaluronat Karboksimetilsellülozun Etkinliği
Songül Çuhadaroğlu*, Adnan Sayar*, Okan Solak*, Akif Turna*, Muzaffer Metin*, Serda Kanbur*, Nur Ürer+, Atilla Gürses

Saat: 10.00 - 10.20 OTURUM #C-5 Salon C

SÖZLÜ SUNUM

Başkanlar: Prof. Dr. Adem Güngör
Doç. Dr. Kamil Kaynak

10.00 **S-33** Akciğer Rezeksiyonlarında Rezeke Edilecek Segmentin Lokalizasyonunun Postoperatif Solunum Fonksiyonlarına Etkisi
Şehnaz Kaya, Alpay Sarper, Abid Demircan

10.10 **S-34** Sol Bronkoplevral Fistülün Tamirinde Sağ Torakotomi Yaklaşımı: 2 Olgu Sunumu
Zeki Günlüoğlu, Özkan Saydam, Hasan Akın, Adalet Demir, S. İbrahim Dinçer

10.20 **S-35** Mediastinoskopi Negatif Küçük Hücre Dışı Akciğer Kanseri'nde Mediastinal Lenf Bezi Küretajının Değeri
As Bayram, M Özcan, C Gebitekin

10.30 **S-36** Özofagus ve Trakea Patolojilerinde Stent ile Palyatif Tedavi
Ahmet Sami Bayram, Mustafa Köprücüoğlu, Cengiz Gebitekin

10.40 **S-37** Bronş Yabancı Cismi Ön Tanısıyla Bronkoskopi Yapılan Unilateral Akciğer Agenezisi (Aplazi): İki Olgu Nedeniyle
Şevval Eren1, Atilla Durkan1, Fuat Gürkan2

10.50 **S-38** Bir Üniversite Hastanesi'nin Göğüs Onkoloji Konseyindeki Göğüs Cerrahisi Olgularının Analizi
Banu Aktin, Ufuk Çağırıcı, Alpaslan Çakan, Kutsal Turhan, Özgür Samancılar, Ali Özdil

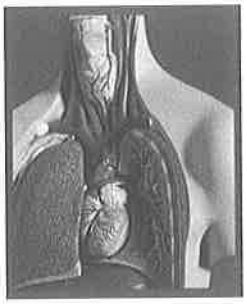

11.00 **S-39** 281 Hastada Yapılan 509 Torakal Sempatektomi Operasyonunun Retrospektif Olarak Değerlendirilmesi
Akın Yıldızhan, Habil Tunç, Rauf Görür, Şaban Sebit, Turgut Işıtmangil, Oryal Erdik, Nurettin Yiyit, A. Çiğdem Tütüncü

11.10 **S-40** Operabl Primer Akciğer Kanseri Ve Koroner Arter Hastalığı Birlikteliğinde, Aynı Seansta Uygulanan "Off–Pump" Koroner Arter Cerrahisi Ve Akciğer Rezeksiyonu
Ufuk Çağırıcı1, Mustafa Özbaran2, Kutsal Turhan1, Alpaslan Çakan1, Özgür Samancılar1

Saat: 13.30 - 14.50 OTURUM #C-6 Salon C

SÖZLÜ SUNUM

Başkanlar: Prof. Dr. İlker Ökten, Doç. Dr. Alpay Sarper

13.30 **S-41** Akut Akciğer Hasarı ve Ards'de Timokinonun Etkisi: Deneysel Çalışma
Ahmet Feridun Işık1, İsmail Katı2, İrfan Bayram3, Hanefi Özbek4

13.40 **S-42** Sekonder Akciğer Kanserlerinde Cerrahi Tedavi: 100 Olguluk Tecrübenin Sunumu
Batuhan Saçılanateş, Cabir Yüksel, Serkan Enön, Hakan Kutlay, Murat Akal, Adem Güngör, Nezih Özdemir, Şevket Kavukçu, Hadi Akay, İlker Ökten, Şinasi Yavuzer

13.50 **S-43** Karsinoid Tümörlerde Cerrahi Prosedürlerin Nüks ve Komplikasyon Oranları İle İlişkisi
Batuhan Saçılanateş, Cabir Yüksel, Serkan Enön, Hakan Kutlay, Murat Akal, Adem Güngör, Nezih Özdemir, Şevket Kavukçu, Hadi Akay, İlker Ökten, Şinasi Yavuzer

14.00 **S-44** Trakeobronşial Sleeve Rezeksiyonlar ve Bronkoplastilerde Cerrahi Deneyimimiz
Akın Sarımehmetoğlu*, Bülent Tunçözgür*, Levent Elbeyli

14.10 **S-45** Neoadjuvan Kemoterapi Akciğer Kanseri Cerrahisinde Komplikasyonları Arttırır mı?
Atilla Gürses*, Akif Turna*, Serda Kanbur*, Volkan Erdoğu*, Muzaffer Metin*, Atilla Pekçolaklar*, Adnan Sayar*, Zeynep Nilgün Ulukol

14.20 **S-46** İki Parçalı Kryopreserve Trakeal Allotransplantasyon
Dr. Tuncel İyikesici*, Dr. Bülent Tunçözgür*, Dr. Fatih Meteroğlu*, Dr. Şule Ekiz, Dr. Kemal Bakır**, Dr. Levent Elbeyli***

14.30 **S-47** Deneysel Modelde Diyafragma Rüptür Tanısında Yeni Bir Bt Bulgusu; Plevral Sıvı Kesintisi ve Ondülasyon
Şeyda Örs Kaya1, Nevzat Karabulut2, Gökhan Yuncu1, Serpil Sevinç1

14.40 **S-48** Karinaya Yönelik Operasyonlar
İrfan Taştepe*, Suat Gezer*, Tamer Altınok*, Erkmen Gülhan*, Ertan Aydın*, Hasan Türüt*, Taner Maldır*, Sadi Kaya*, Funda Demirağ**

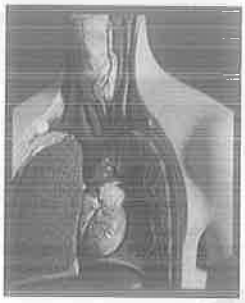

Saat: 15.00 - 16.20 **OTURUM #C-7** **Salon C**

SÖZLÜ SUNUM

Başkanlar
Prof. Dr. Nezih Özdemir
Doç. Dr. Turgut Işıtmangil

15.00 S-49 Fibrotoraks Nedeniyle Dekortikasyon Ameliyatı Uygulanan 124 Hastanın Değerlendirilmesi
Rauf Görür1, Şaban Sebit1, Nurettin Yiyit1, Habil Tunç1, Turgut Işıtmangil1, Sefa Selçuk1, Akın Yıldızhan1, Ali Kutlu2, Kunter Balkanlı1

15.10 S-50 Özofagus Cerrahisinde Laparoskopinin Rolü
Hasan Fevzi Batırel, Bedrettin Yıldızeli, Tunç Laçin, Mustafa Yüksel

15.20 S-51 Miyasteniya Graviste Ekstended Timektomi
Bülent Aydemir*, Oya İmamoğlu*, Tamer Okay*, Sezai Çelik*, Murat Hanözü*, Nilay Çavuşoğlu*, Kemal Tutkavul, Hülya Tireli**, Ilgaz Doğusoy**

15.30 S-52 Başarıyla Tedavi Edilmiş Dev Pulmoner Arterio Venöz Malformasyon Olgusu
Tamer Okay*, Bülent Aydemir*, Oya İmamoğlu*, Tuğba Bilsel , Murat Akçar***, Yahya Yıldız****, Hatice Demirbağ*, Murat Hanözü*, Nilay Çavuşoğlu*, Zeynep Paçin*, Ilgaz Doğusoy***

15.40 S-53 Enblok Rezeksiyon Yapılan Göğüs Duvarı Tutulumlu Küçük Hücreli Dışı Akciğer Kanserli Olgularımız
Tamer Altınok*, Sibel Salman*, Erkmen Gülhan*, Ertan Aydın*, Sadi Kaya*, Evren Eren*, Yetkin Ağaçkıran, Gürhan Öz*, İrfan Taştepe***

15.50 S-54 Küçük Hücreli Dışı Akciğer Kanserinde Genişletilmiş Akciğer Rezeksiyonu Yapılan Olguların Analizi
Sibel Salman*, Tamer Altınok*, Erkmen Gülhan*, Ertan Aydın*, Sadi Kaya*, Hasan Türüt*, Gürhan Öz*, Esra Özaydın, İrfan Taştepe***

16.00 S-55 Sleeve Rezeksiyonlar
Suat Gezer*, Tamer Altınok*, Erkmen Gülhan*, Ertan Aydın*, Yetkin Ağaçkıran, Evren Eren*, Erhan Sarıtekin* Sadi Kaya*, İrfan Taştepe***

16.10 S-56 Primer Göğüs Duvarı Tümörlerinde Cerrahi Tedavi
Sinan Issı, Cabir Yüksel, Serkan Enön, Hakan Kutlay, Murat Akal, Adem Güngör, Nezih Özdemir, Şevket Kavukçu, Hadi Akay, İlker Ökten, Şinasi Yavuzer

Saat: 08.30 - 09.50 **OTURUM #D-4** **Salon D**

TARTIŞMALI POSTER

Başkanlar
Prof. Dr. Şevket Kavukçu
Doç. Dr. Ali Özdülger

08.30 TP-49 Videomediastinoskopi Deneyimlerimiz.
Öğr. Gör. Dr. Leyla Hasdıraz, Dr. Muharrem Özkaya, Doç. Dr. Mehmet Bilgin, Doç. Dr. Fahri Oğuzkaya

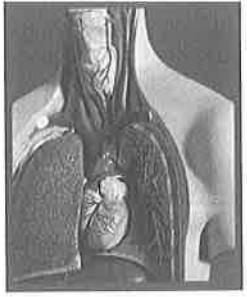

08.35 **TP-50** Pulmoner Damar Anatomisi ve Varyasyonları.
Mesut Demirel, Mertol Gökçe, Erdal Okur, Volkan Baysungur, Altan Kır, Ali Atasalihi, Semih Halezeroğlu

08.40 **TP-51** Acil Serviste Torakotomi Uygulanan 22 Hastanın Değerlendirilmesi.
Dr. Bülent Koçer, Dr. Erkan Yıldırım, Dr. Tevfik Kaplan, Dr. Gültekin Gülbahar, Dr. Serdar Han, Dr. Koray Dural, Dr. Ünal Sakıncı

08.45 **TP-52** Miyastenia Gravisli Hastalarda Timektomi Sonuçlarımız.
Dr. Koray Dural, Dr. Bülent Koçer, Dr. Erkan Yıldırım, Dr. Serdar Han, Dr. Tevfik Kaplan, Dr. Gültekin Gülbahar, Dr. Mahmut Kocakel, Dr. Kadir Koç, Dr. Ünal Sakıncı

08.50 **TP-53** Koroziv Özofajitlerde Tedavi.
Ahmet Başoğlu, Ayşen Taslak Şengül, Tülin Durgun Yetim, Sinan Kaya, Yasemin Büyükkarabacak, Tamer Kutlu

08.55 **TP-54** Median Sternotomi Skarının Değişik Yönleri.
Melih Kaptanoğlu, Suat Durkaya, Aydın Nadir, Sarper Yılmaz, Ziynet Çınar, Kasım Doğan

09.00 **TP-55** Lenf Nodu Metastazı Olmayan Olgularımızda Cerrahi Rezeksiyon Sonuçları.
Gülsüm Gürses, Alpay Sarper, Abid Demircan

08.05 **TP-56** Küçük Hücre Dışı Akciğer Kanserlerinde İnterlober Plevra Tutulumu Olan Olguları Nasıl Sınıflandırılmalı ve Rezeksiyon Şekli Ne Olmalıdır?
Adalet Demir, M. Zeki Günlüoğlu, Deniz Sansar, Hüseyin Melek, S. İbrahim Dinçer

09.10 **TP-57** Mekanik Stapler Kullanılan Olgularda Geç Dönem Postpnomonektomi Bronkoplevral Fistül (Bpf) Gelişimi.
Sezai Çelik, Oya İmamoğlu, Gökhan Günören, Bülent Aydemir, Murat Yaşaroğlu, Nilay Çavuşoğlu, Recep Ustaalioğlu, Muharrem Çelik , Ilgaz Doğusoy

09.15 **TP-58** Ekstraplevral Pnömonektomi: İlk Tecrübe.
Hasan Fevzi Batırel, Bedrettin Yıldızeli, Korkut Bostancı, Tunç Laçin, Mustafa Yüksel

09.20 **TP-59** Torasik Schwannomalarda Cerrahi Tedavi: Onbeş Yıllık Klinik Deneyim.
Leyla Üstün, Cabir Yüksel, Serkan Enön, Hakan Kutlay, Murat Akal, Adem Güngör, Nezih Özdemir, Şevket Kavukçu, Hadi Akay, İlker Ökten, Şinasi Yavuzer

09.25 **TP-60** Kadavra Akciğer Korumasında Kalsiyum Kanal Blokeri ve Pentoksfilinin Etkisi.
Refik Ülkü, Serdar Onat, Şevval Eren, Cemal Özçelik

09.30 **TP-61** Pektus Deformite Düzeltme Ameliyatı Uygulanan 301 Olgu.
Dr. Sedat Gürkök, Dr. Alper Gözübüyük, Dr. Hasan Çaylak, Dr. Orhan Yücel, Dr. Kuthan Kavaklı, Dr. Mehmet Dakak, Dr. Onur Genç, Dr. Kunter Baykanlı

09.35 **TP-62** Akciğer Kanserinde Antioksidan Kapasitenin Değerlendirilmesi.
Sabri Topdağ, Arif Aslaner, Cenk Tataroğlu, Uğur Cangel, Zekeriya İlçe

09.40 **TP-63** Pulmoner Rezeksiyon Yapılan Hastalarda Doku Yapıştırıcısı Kullanımı ve Hastane Maliyetine Etkisi.
Gökhan Gündoğdu, Alkın Yazıcıoğlu, Murat Kara, Meral Kanbak, Rıza Doğan

09.45 **TP-64** Masif Hemoptizide Cerrahi Dışı Yaklaşım: Bronşial Arter Embolizasyonu.
Şerife Tuba Liman, Salih Topçu1 Ercüment Çiftçi, Ahmet Ilgazlı, Füsun Yıldız

Saat: 10.00 - 11.20 **OTURUM #D-5** **Salon D**

TARTIŞMALI POSTER

Başkanlar — Prof. Dr. Cemal Özçelik
Doç. Dr. Hakan Kutlay

10.00 **TP-65** Posterior Mediastende Asemptomatik Dev Enterik Kist"Olgu Sunumu".
Hakan Göl, Cabir Yüksel, Nezih Özdemir

10.05 **TP-66** Şilotoraks Deneyimimiz.
Sevgi Güler, M.Oğuzhan Özyurtkan, R. Serdar Evman, Mustafa Yüksel

10.10 **TP-67** Şilotoraksın Konservatif Tedavisi ve Somatostatin.
Ömer Soysal, Akın Kuzucu, Hakkı Ulutaş, Ahmet Erbey

10.15 **TP-68** Travmatik Şilotoraks.
Gökhan Yuncu, Şeyda Örs Kaya, Serpil Sevinç, Kenan Can Ceylan, Ahmet Üçvet

10.20 **TP-69** Primer Mediyastinal Kitlelere Yaklaşım.
Korkut Bostancı, Serdar Evman, Bedrettin Yıldızeli, Hasan Fevzi Batırel, Mustafa Yüksel

10.25 **TP-70** Pulmoner Rezeksiyonlardaki Hava Kaçaklarının Önlenmesinde Cyanoacrylate'ın Etkinliği ve Oluşturduğu Doku Hasarının Belirlenmesi: Deneysel Bir Çalışma
Ufuk Çağırıcı, Yurday Çetin, Alpaslan Çakan, Özgür Samancılar, Kutsal Turhan, Ali Veral, Fatma Aşkar

10.30 **TP-71** Tüberküloza Bağlı Masif Hemoptizide Acil Cerrahinin Önemi.
Erdogan A, Gürses G, Demircan A

10.35 **TP-72** Hidatik Hastalık; Tanı ve Tedavide Karmaşıklık.
Soner Gürsoy, Sadık Yaldız, Figen Türk, Serkan Yazgan, Oktay Başok

10.40 **TP-73** Metastatik Akciğer Tümörlerinde Cerrahi Tedavi Sonuçlarımız.
Dr. R. Demirhan, Dr. İ. Sancaklı, Dr. B. Kargı, Dr. B. Arman, Dr. M. Yıldırım

10.45 **TP-74** Sağ Bronş Karsinomlu Olguda Sol Ana Bronş Komplet Rüptürünün Sağ Torakotomi Sırasında Onarımı.
Kenan Can Ceylan, Şaban Ünsal, Hakan Polat, Oktay Başok

10.50 **TP-75** Akciğer Rezeksiyonu Sonrası Retorakotomi Gerektiren Morbidite Nedenleri ve Sıklığı.
M. Metin, V. Erdoğu, A. Pekçolaklar, S. Kanbur, A. Sayar, A. Turna, O. Solak, A. Gürses

10.55 **TP-76** Akciğerin Dev Kist Hidatikleri.
Dr. Mehmet Dakak, Dr. Alper Gözübüyük, Dr. Sedat Gürkök, Dr. Orhan Yücel, Dr. Hasan Çaylak, Dr. Kuthan Kavaklı, Dr. Uygar Yapucu, Dr. Onur Genç, Dr. Kunter Balkanlı

11.00 **TP-77** Meme Kanseri Nedeniyle Aksiller Diseksiyon ve Radyoterapi Uygulanan Hastada Torasik Outlet Sendromu Tanısı ile Bilateral Transaksiller Girişim.
Mertay Boran, Hakan Göl, Sinan Issı, Şinasi Yavuzer

11.05 **TP-78** Pektus Deformitelerinde Cerrahi Sonuçlarımız.
Hasan Türüt, Erkmen Gülhan, Tamer Altınok, Ertan Aydın, Mehmet Sırmalı, Suat Gezer, Sadi Kaya, A. İrfan Taştepe

11.10 **TP-79** Hemoptizi İle Başvuran Hastalarda Klinik Tecrübemiz.
Hakan Kıral, Aslı Gül Akgül, Oral Akın, Şenol Ürek, Canan Dudu, Mustafa Yüksel

11.15 TP-80 Mediastinal Kistlere Cerrahi Yaklaşım.
Hakan Göl, Cabir Yüksel, Serkan Enön, Hakan Kutlay, Murat Akal, Adem Güngör, Nezih Özdemir, Şevket Kavukçu, Hadi Akay, İlker Ökten, Şinasi Yavuzer

Saat: 13.30 - 14.50 **OTURUM #D-6** **Salon D**

PATOLOJİ KURSU

Başkanlar	Prof. Dr. İlhan Tuncer Prof. Dr. Kemal Bakır

Saat: 15.00 - 16.20 **OTURUM #D-7** **Salon D**

PATOLOJİ KURSU

Başkanlar	Prof. Dr. İlhan Tuncer Prof. Dr. Kemal Bakır

Tarih: 03.09.2005

Saat: 08.30 - 09.50 **OTURUM #A-14** **Salon A**

ENFEKSİYON VE PARAZİTER HASTALIKLAR

Başkanlar	Doç. Dr. Ünal Sakıncı Op. Dr. Erdal Okur
Bronşektazi ve Absede Güncel Cerrahi Yaklaşım	Doç. Dr. Turgut Işıtmangil
Aspergilloma	Y. Doç. Dr. Cüneyt Kurul
Parapnömonik Ampiyemler	Op. Dr. Serdar Han

Saat: 10.30 -12.30 **OTURUM #A-15** **Salon A**

GÖĞÜS CERRAHİSİ EĞİTİMİ VE SORUNLARI

Başkan	Prof. Dr. İlker Ökten

Saat: 08.30 - 09.50 **OTURUM #B-11** **Salon B**

PEDİATRİK GÖĞÜS CERRAHİSİ

Başkanlar	Prof. Dr. Rıza Doğan Prof. Dr. Yavuz Çoşkun
Göğüs Cerrahisinde Konjenital Problemler	Y. Doç. Dr. Aydın Şanlı
Trakeobronşial ve Ösofageal Yabancı Cisimler	Doç. Dr. Melih Kaptanoğlu
Pediatrik Göğüs Cerrahisinde Neredeyiz?	Y. Doç. Dr. Okan Solak
Pediatrik Onkolog Gözüyle Toraks Cerrahisi	Y. Doç. Dr. Elif Güler

01.09.2005 **Saat 08.30-17.30** **Yer: Poster Salonu**

POSTER SUNUM

P-1 Plevral Efüzyonlarda Sistofix Kateter Uygulaması
Dalokay Kılıç*, Alper Fındıkcıoğlu*, Ahmet Serhan Poyraz, Ahmet Hatiboğlu*****

P-2 Spinal Kanal Tutulumu Yapmış Primer Multipl Göğüs Duvarı Yerleşimli Hidatik Kist Olgusu
Dalokay Kılıç*, Bulent Erdogan*, Alper Fındıkcıoğlu, Ahmet Hatiboğlu*****

P-3 Öksürük Sonucu Gelişen Spontan Kot Fraktürü; İki Olgunun Sunumu
Dalokay Kılıç*, Alper Fındıkçıoğlu*, Ahmet Serhan Poyraz, Ahmet Hatipoglu*****

P-4 Timik Tümörün Nadir Bir Kombinasyonu: Radyolojik Olarak Görünmeyen Timolipoma ve Myastenya Gravis
Dalokay Kılıç*, Semih Giray, Alper Fındıkcıoğlu*, Ahmet Hatiboğlu*****

P-5 Primer Akciğer Tümörünü Taklit Eden Komplike Kist Hidatik
Dalokay Kılıç*, Fahri Tercan, Alper Fındıkcıoglu*, Ahmet Serhan Poyraz***, Ahmet Hatipoglu******

P-6 Aort Kavsi Altında Yerleşen Ekstrapulmoner Sekestrasyon
Akif Turna, Volkan Erdoğu, Muzaffer Metin, Atilla Gürses

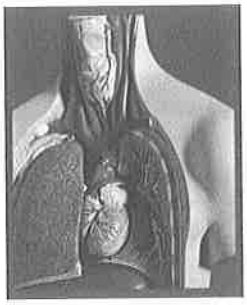

P-7 Wermer Sendromu (Men I) İle İlişkili Bilateral Hapsolmuş Akciğer Olgusu
Dalokay Kılıç * , Ekber Şahin*, Ahmet Bilen, Alper Fındıkcıoğlu*, Ahmet Hatipoglu**

P-8 Kist Hidatiği Taklit Eden Bir Metastatik Akciğer Sarkomu
Cemil Kul1, Ahmet Üçvet1, Sadık Yaldız1, Soner Gürsoy, Alper Gülle1, Halil Tözüm1

P-9 Neoadjuvant Kemoterapi Sonrası Tam Yanıt Saptanan İki Olgunun Analizisi
Cemalettin Cihangir, Alpay Sarper, Hakan Bozcuk, Gülay Özbilim, Abid Demircan

P-10 Spontan Pnömotoraks Etiyolojisinde Çevresel Faktörlerin Etkisi
Hasan Başer, Alpay Sarper, Abid Demircan

P-11 Hipofiz Metastazı Olan Timik Karsinoid Olgusu
Önen A, Şanlı A, Karapolat S, Karaçam V, Gökçen B, Açıkel Ü

P-12 Mediastinal Ektopik Paratiroid Adenomun Torakoskopik Olarak Çıkartılması
S. İbrahim Dincer,* Adalet Demir,* H. Volkan Kara,* Doğan Selcuk**

P-13 Videotorakoskopik Cerrahi ve Utility Torakotomi İlave Edilen Vats Olguları
Op. Dr. Ahmet Kılıç

P-14 Hemodinamisi Stabil Transmediastinal Ateşli Silah Yaralanmalarında Tedavi Yaklaşımı
Ahmet Sami Bayram1, Murat Biçer2, Abdülkadir Ercan2, Cengiz Gebitekin1

P-15 Primer Trakeal Scwannoma, Nadir Bir Vaka Sunumu
S. İbrahim Dincer, Adalet Demir, H.Volkan Kara, Neslihan Fener, Sedat Altın, Md

P-16 Soliter Pulmoner Nodül Nedeniyle Tanısal Torakotomi Uygulanan Olgularımız
A. Önen, A. Şanlı, B. Gökçen, S. Karapolat, V. Karaçam, Ü. Açıkel

P-17 Cerrahi Rezeksiyon Uygulanan Mediastinal Kitleler: 19 Olgu Analizi
B. Tezcan, M. Öncel, K. G. Akyol, İ. Leventoğlu

P-18 Mediastinal Kitlelerde Cerrahi Girişimler
Op. Dr. Ahmet Kılıç

P-19 Ateşli Silah Yaralanmasına Bağlı Trakeal Stenoz (Olgu Sunumu)
Kılıç A*, Arslan A, Ünal M*****

P-20 Toraks Duvarının Nadir Görülen Tümörü: Hemanjiyoperisitom
Ahmet Başoğlu1, Burçin Çelik2, Ayşen T. Şengül1, Sedat Demircan3

P-21 Özofageal Schwannoma Olgu Sunumu
Ahmet Başoğlu1, Burçin Çelik2, Ayşen T. Şengül1, Levent Yıldız3

P-22 Künt Toraks Travması Sonrası Oluşan Tam Bronş Rüptürünün Geç Tanı ve Tedavisi: Vaka Takdimi
Adalet Demir, Aysun Ölçmen, H. Volkan Kara, S. İbrahim Dincer

P-23 Göğüs Duvarının Geniş Rezeksiyonu ve Rekonstruksiyonu İle Tedavi Edilen Rekürren Malign Fibröz Histiositoma
Gökhan Yuncu1, Serpil Sevinç1, Ahmet Üçvet2, Kenan Can Ceylan2, Cenk Demirdöver3, Halil Tözüm2

P-24 Plevral Fibröz Mezotelyomayı Taklid Eden Akciğerin Pseudotümörü
Erdogan A, Cihangir C, Demircan A

P-25 Castleman Hastalığı: Atipik İntratorasik Lokalizasyon
Erdogan A, Demircan A

P-26 Kostanın Dev Hücreli Tümörü
Atila Türkyılmaz, Atilla Eroğlu, Ziya Kurban Yurt, Nurettin Karaoğlanoğlu

P-27 Akciğer ve Karaciğer Hidatik Kist Hastalığının Transdiafragmatik Yolla Tek Seansta Cerrahi Tedavisi Sonuçları
Erdogan A, Başer H, Demircan A

P-28 Akciğer Hidatik Kisti Cerrahisinde Sık Kullanılan Kapitonaj Bir Avantaj mıdır?
Erdogan A, Gürses U, Demircan A

P-29 Akciğerin Primer Hodgkin Lenfoması
Atila Turkyılmaz1, Atilla Eroğlu1, Cemal Gündoğdu2, Nurettin Karaoğlanoğlu1

P-30 Dekstrokardi, Sternal Defekt ve Ektopik Böbrekle Birlikte Seyreden Sağ Pulmoner Agenezi Olgusu
Atilla Eroğlu1, Atila Turkyılmaz1, Fatih Alper2, Nurettin Karaoğlanoğlu1

P-31 III. Trimestr Gebelikte Spontan Pnömomediastinum
M. Erkan Balkan Göknur Alver

P-32 Opere Edilecek Hastalarda Mediastinoskopiyle Frozen Doğruluk Oranı
Erkan Akar*, Hale Deniz, Bülent Tunçözgür*, Kemal Bakır**, Levent Elbeyli***

P-33 İntrakostal Lipom Olgusu
Atilla Eroğlu1, Cemal Gündoğdu2, Atila Turkyılmaz1, Nurettin Karaoğlanoğlu1

P-34 Primer Mediastinal Hidatik Kist Hastalığı
Erdogan A, Ayten A, Demircan A

P-35 Dev Ganglionöroma: Olgu Sunumu
Ali Özdülger1, Erhan Ayan1, Oğuz Köksel1, Adil Güleryüz2, Menderes Erçil1, Meltem Nuce Nas3, Murat Dikmengil4

P-36 Tama Yakın Tıkanıklık Yapan Sklerodermanın Özofagus Distal Uç Tutulumu
Erdal Yekeler*, Nesrin Gürsan

P-37 Dev, Multipl ve Nüks İnterkostal Arteriovenöz Hemanjiom
Şanlı A, Önen A, Karapolat S, Gökçen B, Karaçam V, Açıkel Ü

P-38 Endobronşial Fibrolipom Olgusu
Serdar Onat, Refik Ülkü, Atilla Durkan, Cemal Özçelik

P-39 Sağ Alt Lob Atelektazisi Yapan Dev Perikardial Kist
Erdal Yekeler*, Cemal Gündoğdu

P-40 50 Yaş Üzerinde Tanı Almış Mediastinal Ganglionöroma
Erdal Yekeler*, Cemal Gündoğdu

P-41 Nadir Bir Tüp Torakostomisi Komplikasyonu; Diafragma Hernisi
Berkant Özpolat, Orhan Veli Doğan, Ertan Yücel

P-42 Timus Dokusu Üzerinde Gelişen Mediyastinal Lenfadenit Tüberkülozu
Dr. Cemil Deniz Yorgancılar*, Dr. İsmail Cüneyt Kurul*, Dr. Ali Çelik*, Dr. Özgür Karakurt*, Dr. İbrahim Can Kürkçüoğlu*, Dr. Sedat Demircan*, Dr. Leyla Memiş

P-43 Elastofibroma Dorsi: İki Olgu Nedeniyle
Erhan Ayan1, Murat Bayram Kaplan1, Oğuz Köksel1, Tuba Karabacak2, Ali Özdülger1

P-44 İntrapulmoner Nörofibroma
Erdal Yekeler*, Cemal Gündoğdu

P-45 Künt Travma Sonrası Diyafram Rüptürü Tanısı Konan 5 Olgunun Retrospektif Değerlendirilmesi
Dr. Erkan Yıldırım, Dr. Bülent Koçer, Dr. Tevfik Kaplan, Dr. Gültekin Gülbahar, Dr. Koray Dural, Dr. Serdar Han, Dr. Ünal Sakıncı

P-46 Matür Kistik Teratom
Hakan Kıral, Çağatay Tezel, Volkan Nehir, Altuğ Koşar, Mustafa Yüksel

P-47 Toraks Travması Sonrası Gelişen Kot Pseudoartrozu Olgusu
Berkant Özpolat, Tolga Soyal, Ertan Yücel

P-48 Bronşiyal Karsinoid Tümörlü Olgularımız
Dr. Burçin Çelik1, Dr. Salih Bilgin2, Dr. Kamil Furtun1

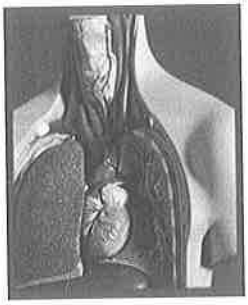

P-49 Kas Yerleşimli Bir Hidatik Kist Olgusu
Abidin Şehitoğulları*, Bekir Atik, Cengiz Demir*****

P-50 Özofageal Malign Fibröz Histiyositom
Dr. Burçin Çelik1, Dr. Mehmet Şengör2, Dr. İ. Barış Okumuş3, Dr. Aykut Cemil Aykın3, Dr. Filiz Karagöz4

P-51 Mediastinal Tüberküloz Kistinin Cerrahi Tedavisi
Berkant Özpolat, Gökhan Gökaslan, Ertan Yücel

P-52 İntraparankimal Castlema's Hastalığı
Erdal Yekeler*, Fazlı Erdoğan

P-53 Özofagus Tüberkülozu:Vaka Sunumu
Ahmet Başoğlu*, Yasemin Büyükkarabacak*, **Keramettin Yanık, Ayşen Taslak Şengül

P-54 Bronkoplevral Fistül (Bpf) İle Birlikte veya İzole Çok Geç Postpnömonektomik Ampiyemler
Mehmet Ali Bedirhan, Yaşar Sönmezoğlu, Celalettin Kocatürk, Mithat Fazlıoğlu

P-55 Bir Castleman Hastalığı Olgusu
Abidin Şehitoğulları, Fuat Sayır

P-56 Paravertebral Mass Görünümü Veren Ekstraplevral Sekestrasyon ve Bronkojenik Kist Birlikteliği
Ayşe Gül Çevik, Ümit Aydoğmuş, Mehmet Ali Bedirhan

P-57 Akciğer Kanserinin İzole Dalak Metastazı ve Tek Seansta Cerrahi Uygulaması
Aydın Şanlı*, Ahmet Önen*, Volkan Karacam, İlhan Öztop, Banu Gökçen*, Ahu Hayretdağ, Sami Karapolat, Ünal Acıkel

P-58 Akciğerin B Hücreli Non Hodgin Lenfoması
1Mehmet Sırmalı, 1Ertan Aydın, 1Gülfidan Dağlı, 2Filiz Çimen, 2Deniz Köksal, 3Funda Demirağ, 1Sadi Kaya

P-59 Bilateral Elastofibroma Dorsi: İki Olgu Sunumu
Dalokay Kılıç*, Alper Fındıkçıoğlu*, Nebil Bal, Fahri Tercan***, Ahmet Hatipoglu******

P-60 Ardışık Bilateral Sleeve Bronşial Rezeksiyon Olgusunda Anestezi Yönetimi
Serpil Sevinç1, Gökhan Yuncu1, Şeyda Örs Kaya1, Hülya Sungurtekin2, Sezai Değirmenci2, Şamil Günay1

02.09.2005 Saat 08.30-17.30 Yer: Poster Salonu

POSTER SUNUM

P-61 Penetran Göğüs Travması Sonrası İzole Ductus Torasikus Yaralanması: Nadir Bir Vaka Takdimi ve Literatür Derlemesi
Hasan Akın, H. Volkan Kara, Zeki Günlüoğlu, Adalet Demir, S. İbrahim Dinçer

P-62 Endobronşiyal Aspergilloma
Akın Kuzucu, Ömer Soysal, Hakkı Ulutaş, Ahmet Erbey.

P-63 Malign Mezenkimal Tümör Nedeniyle Forequarter Amputasyon Uygulanan Bir Olguda Toraks Duvarında Lokal Nüksü Taklit Eden Brakial Plexus Nöromu
Mustafa Yılmaz*, Murat Kara, Mehmet Cemalettin Aksoy***, Ünsal Ersoy ****

P-64 Spontan Pnömotoraks: 348 Olgunun Değerlendirilmesi
Dr. R. Demirhan, Dr. İ. Sancaklı, Dr. B. Kargı, Dr. B. Arman

P-65 Torakotomi Sonrası Ağrı Tedavisinde, Petidin ve Morfin'in Hasta Kontrollü Analjezileri'nin Karşılaştırılması.
Dr. Münevver Bulut*, Dr. Burhan Meydan*, Dr. Erdal Okur**

P-66 Erişkin ve Çocukluk Çağı Ampiyemleri: Cerrahi Tedavide Farklılıklar
Aydın Nadir*, Melih Kaptanoğlu*, Ekber Şahin, Ömer Cevit***, Sefa Özşahin****, Nazif Elaldı*****, Hayri Toksoy***, İbrahim Akkurt******

P-67 Göğüs Duvarında İntra-Ekstra Torasik Uzanım Gösteren Dev Kitle
Yıldıray Bekar1, Celal Tekinbaş 2, Gülgün Koçak3

P-68 Abdominal Operasyona Sekonder Morgagni Hernisi: Nadir Bir Olgu Sunumu
İsmet Ozaydın*, Arif Aslaner, Sabri Topdağ*****

P-69 Asendan Aortaya Tutunan Ektopik Tiroid ve Perikardiyal Defekt
Berkant Özpolat, Orhan Veli Doğan, Gökhan Gökaslan, İ. Sami Parım, Selim Erekul*, Ertan Yücel

P-70 Toraks Duvarı Rezeksiyonu Sonrası Spontan İntratorasik Skapula Transpozisyonu:
Okan Solak+, Atilla Pekçolaklar+, Adnan Sayar+, Nur Solmazer*, Atilla Gürses

P-71 Vertebra Korpusunda Destruksiyona Neden Olan Multipl Plevral Hidatid Kist
1Okan Solak, 1Hıdır Esme, 2Olcay Eser, 2Adem Aslan, 3Fatma Fidan, 4Özlem Solak

P-72 Tansiyon Pnömotoraksa Neden Olan Perfore Akciğer Hidatik Kisti
Mehmet Sırmalı, Ertan Aydın, Göktürk Fındık, Hasan Türüt, Seyhan Özkan, Sadi Kaya

P-73 Künt Göğüs Travmalarında Aortik Transeksiyon, Tanı ve Tedavisi
R. Doğan*, M. Demircin*, M. Yılmaz*, H. İ. Uçar*, Ö. F. Doğan*, M. Güvener*, C. Yorgancıoğlu*, İ. Duvan*, B. E. Onuk*, B. Kaya**

P-74 Plevranın Nadir Soliter Fibröz Tümörü Olguları
Erşen E. 1,Akçıl M. 1, Demirkaya A. 1, Akı H. 2, Akman C. 3, Kaynak K. 1, Öz B2.

P-75 Unilateral Spontan Pnömotoraks İle Ortaya Çıkan Akciğer Kanseri Olgusu
Okan Solak+, Serda Kanbur+, Muzaffer Metin+, Zeynep Nilgün Ulukol*, Atilla Gürses+

P-76 Akciğer Rezeksiyonu Sonrası İntertstisyel Fibroziste Akut Alevlenme: İki Olgu Takdimi
Mustafa Yüksel1, Mehmet Oğuzhan Özyurtkan1, Korkut Bostancı1, Rengin Ahıskalı2, Nihat Kodallı3

P-77 Koroner Arter Cerrahisi Sırasında Tesadüfen Tespit Edilen Mediastinal Tümör Olgularımız
Mustafa Erdoğan*, Feragat Uygur*, Bülent Meşe*, C. Cahit Öğütmen*, İbrahim Büyükkömürcü, Canan Korkmaz***, Birol Yamak*, Bülent Kısacıkoğlu***

P-78 İnflamatuar Myofibroblastik Tümör "Olgu Sunumu"
Leyla Üstün, Cabir Yüksel, Nezih Özdemir

P-79 Trakeobronşiyal İmplant Üstü Diş Protezi Aspirasyonu Olgusu
Kaynak K. 1, Taşçı E 2., Erşen E. 1, Şimşek F1.

P-80 Jugular Venöz Kateterizasyon Sonrası Görülen Bir Pnömotoraks Olgusu
Mehmet Oğuzhan Özyurtkan, Korkut Bostancı, Tunç Laçin, Aslı Gül Akgül, Mustafa Yüksel

P-81 Korpulmonaleye Neden Olan Diyafragma Evantrasyonunun Cerrahi Tedavisi
Mehmet Özgel*, Zeynep Orhan**

P-82 İlginç Bulgularıyla Primer Göğüs Duvarı Tümörleri
Nilgün Kanlıoğlu1, Kenan Can Ceylan1, Şaban Ünsal1, Zeki Tahsin Yapakçı1, Sadık Yaldız2, Oktay Başok1

P-83 Bronkotomi İle Tedavi Edilen Endobronşial Hamartoma Olgusu
Şerife Tuba Liman1, Salih Topçu1, Emre Özker2, Ali Özerdem2, Cengiz Erçin3, Mustafa Yetiş4

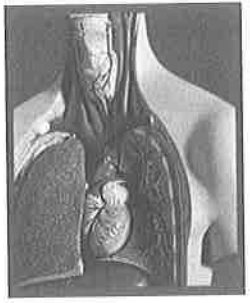

P-84 Anoreksiya Nervoza ve Spontan Pnömotoraks Birlikteliği Olgusu
Figen Kocabaş Türk, Kenan Can Ceylan, Deniz Barut, Ali Hızır Arpat, Oktay Başok

P-85 Posttorakotomi Sonrası Space Problemini Önlemede Frenik Sinir Hasarı Tekniği Kullanımının
Şimşek F., Akçıl M., Erşen E., Demirkaya A., Kaynak K

P-86 İki Fallen Lung Olgusu ve Tedavisi
Altuntaş B, Ceran S, Sunam G S, Gök M

P-87 Künt Toraks Travması Sonrası Gelişen Akut
Mitral Yetmezliği B. Gökçen*, A. Şanlı*, A. Önen*, V. Karaçam*, S. Karapolat*, T. Okan, Ü. Açıkel***

P-88 Cerrahi Rezeksiyon Uygulanan Timik Kist İle Beraber Timoma Olgusu
Kenan Can Ceylan1, Ahmet Üçvet1, Halil Tözüm1, Gökhan Yuncu2, Serpil Sevinç2, Sadık Yaldız1, Zekiye Aydoğdu Dinç3

P-89 Akciğer Kist Hidatikli Olgularımızın Retrospektif Analizi
İbrahim Halil Leblebici1, Yusuf Kaya2, A. Hüsnü Koçak2, İ. Savaş Zorlutuna2

P-90 Özofageal Stent İle Tedavi Edilen Boerhave Sendromlu Bir Olgu
İbrahim Nacak*, Bülent Tunçözgür*, Cemil Savaş, Levent Elbeyli***

P-91 Açık Kalp Cerrahisi Sonrasında Gelişen Plevral Effüzyonlarda Göğüs Cerrahisini İlgilendiren Yaklaşımlar
Mehmet Yıldırım, Hatice Demirbağ, Murat Hanözü, Bülent Aydemir, Oya İmamoğlu, Murat Yaşaroğlu, Sezai Çelik, Nilay Çavuşoğlu, Elif Suner, Zeynep Paçin, Utkan Tiyekli, Tamer Okay, Ilgaz Doğusoy

P-92 Mediastinal Şifte Neden Olan Tansiyon Hidatik Kisti
Yusuf Kaya1, İbrahim Halil Leblebici2

P-93 Sol Alt Lobektomi Uygulanan Tedaviye Dirençli Lober Pnömoni İle Prezente Bronşial İmpakt-Plastik Bronşit Olgusu
Ekrem Şentürk, Engin Pabuşçu, Serdar Şen

P-94 Bilateral Optik Sinir Ödeminin Eşlik Ettiği Perthes Sendromu Olgusu
Hıdır Esme*, Okan Solak*, Yusuf Yürümez, Samet Ermiş***, Mehmet Yaman******

P-95 Akılda Tutulması Gereken Nadir Bir Klinik Antite: Boerhaave Sendromu
Hasan Türüt, Erkmen Gülhan, Pınar Y. Adams, Tamer Altınok, Suat Gezer, İrfan Taştepe

P-96 Preoperatif Tanı Güçlüğü Çekilen Bir Mediastinal Kavernöz Hemanjiom Olgusu.
Sezai Çelik, Bülent Aydemir, Hakan İlter, Mehmet Yıldırım, Oya İmamoğlu, Hatice Demirbağ, Murat Hanözü, Alper Tabur, Recep Ustaalioğlu, Muharrem Çelik , Ilgaz Doğusoy

P-97 İntratorasik Hematomu Taklit Eden Mediastinal Ektopik Tiroid Olgusu Güven
Sadi Sunam, Hatice Toy, Atilla Orhan Hasan Esen, Sami Ceran

P-98 Metastaz Düşünülen Duktus Torasikus Kisti
Ceran S, Döngel İ, Sunam G, Gök M

P-99 İntraplevral Fibrinolitik Tedavi: 22 Olgunun Analizi
Akın Kuzucu, Hakkı Ulutaş, Ömer Soysal, Mehmet Özgel, Ahmet Erbey

P-100 Ösofagusdan Cerrahi Olarak Çıkartılan 2 Protez Olgusu
Oya İmamoğlu, Hatice Demirbağ, Nilay Çavuşoğlu, Bülent Aydemir, Mehmet Yıldırım, Murat Yaşaroğlu, Sezai Çelik, Elif Suner, Murat Hanözü, Zeynep Paçin, Tamer Okay, Ilgaz Doğusoy

P-101 Akciğerin Dev Büyüklüğe Ulaşmış Primer Malign Fibröz Histiositoması (Pmfh) Dermatofibrosarkoma Protuberens Tip.
Sezai Çelik, Bülent Aydemir, Hakan İlter, Mehmet Yıldırım, Oya İmamoğlu, Hatice Demirbağ, Gökhan Günören, Zeynep Paçin, Utkan Tiyekli, Muharrem Çelik, Ilgaz Doğusoy

P-102 Kardiak Tamponada Yol Açan İzole Malign Perikardial Effüzyonlara Anterior Mini Torakotomi İle Pencere Açılması.
Sezai Çelik, Bülent Aydemir, Elif Suner, Mehmet Yıldırım, Oya İmamoğlu, Hatice Demirbağ, Nilay Çavuşoğlu, Gökhan Günören, Muharrem Çelik, Tamer Okay, Ilgaz Doğusoy

P-103 Pediatrik Trakeobronşial Yabancı Cisimler: 504 Olgunun Değerlendirilmesi
Mehmet Yıldırım, Hatice Demirbağ, Zeynep Paçin, Bülent Aydemir, Oya İmamoğlu, Murat Yaşaroğlu, Sezai Çelik, Nilay Çavuşoğlu, Murat Hanözü, Tamer Okay, Ilgaz Doğusoy

P-104 Pediatrik Özofagus Yabancı Cisimler: 250 Olgunun Değerlendirilmesi
Hatice Demirbağ, Mehmet Yıldırım, Nilay Çavuşoğlu, Murat Yaşaroğlu, Bülent Aydemir, Oya İmamoğlu, Elif Suner, Hakan İlter, Recep Ustaalioğlu, Murat Hanözü, Gökhan Günören, Tamer Okay, Ilgaz Doğusoy

P-105 Otuz Yedi Spontan Pnömotoraks Olgusunda Klinik Deneyimimiz
Şerife Tuba Liman1, Ahmet Aksoy2, Salih Topçu1, Ali Özerdem2, Metehan Kılıç2, Ersan Özbudak2

P-106 Median Strenotomi İle Eş Zamanlı Morgagni Hernisi Onarımı ve Bypass Cerrahisi
Şerife Tuba Liman1, Salih Topçu1, Haluk Akbaş2, Emre Özker2, Muhip Kanko2, Ahmet Aksoy2

P-107 Nadir Görülen Bir Kot Tümörü: Kondromiksoid Fibrom
Şerife Tuba Liman1, Salih Topçu1, Ahmet Aksoy2, Metehan Kılıç2, Bahar Müezzinoğlu3

P-108 Irreversible Parankim Hasarı Yaratmayan Erken Dönem Endobronşial Lipom Olgusu
Ertan Aydın, Mehmet Sırmalı, Sadi Kaya, Tamer Altınok, Göktürk Fındık, Erkmen Gülhan, İrfan Taştepe, Fatma Özaslan

P-109 Intrapulmoner Sekestrasyon ve Aspergillomanın Sık Olmayan Birlikteliği: Olgu Sunumu
Tamer Altınok*, Erhan Sarıtekin*, Erkmen Gülhan*, Esra Özaydın, Sibel Salman*, Gürhan Öz*, İrfan Taştepe***

P-110 Trakeanın Malignite Potansiyeli Belirsiz Glomus Tümörü: Olgu Sunumu
Tamer Altınok*, İ.Ebru Çakır, Erkmen Gülhan*, Suat Gezer*, Hasan Türüt*,Taner Maldır*, İrfan Taştepe***

P-111 Toraks Duvarında Tüberküloz Soğuk Absesi Olgusu
Op. Dr. Şule Karadayı*, Uzm. Dr. Neslihan Çelik, Prof. Dr. Y. İzzettin Barış****

P-112 Primer Toraks Patolojisi Olan Hastalarda Saptanan Periferik Palpabl Lezyonlardan Yapılan İnce İğne Aspirasyonunun (İia) Tanı Değeri
Suat Patlakoğlu, Alpay Örki, Erdal Taşçı, Gökhan Hacıibrahimoğlu, Çağatay Tezel, Ayşe Alp Ersev, Mustafa Yüksel

P-113 Tansiyon Pnömotoraksa Benzeyen Obstruktif Amfizem Olgusu
Şevval Eren1, Menduh Oruç1, Serdar Onat1, Atilla Durkan1

P-114 İnfantil Aksiller Kistik Lenfanjioma (Hygroma) Olgusu
Şevval Eren1, Menduh Oruç1, Atilla Durkan1

P-115 Akciğer Lob Torsiyonu İçin Yeni Bir Noninvaziv Tanısal Metot: Pulmoner Bt Anjiografi
Serkan Enön*, Ulaş Kumbasar*, Ayten Kayı Cangır*, Çetin Atasoy, Şevket Kavukçu***

P-116 Nadir Bir Gis Yabancı Cismi: "Trakeal Dinamik Stent"
Serkan Enön*, Cabir Yüksel*, Ayten Kayı Cangır*, Mehmet Bektaş, İlker Ökten***

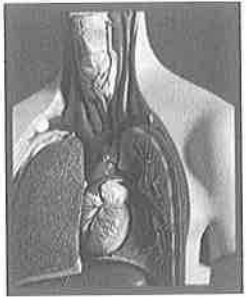

P-117 Frenik Sinir Kökenli Schwannoma
Hasan Çaylak, Sedat Gürkök, Alper Gözübüyük, Orhan Yücel, Kuthan Kavaklı, Mehmet Dakak, Onur Genç

P-118 Azigos Lobu İle Birlikte Tip I ve II Bül
Dr. Sedat Gürkök, Dr. Alper Gözübüyük, Dr. Orhan Yücel, Dr. Hasan Çaylak, Dr. Kuthan Kavaklı, Dr. Mehmet Dakak, Dr. Onur Genç

P-119 Cerrahi Rezeksiyon Uygulanan Primer Akciğer Kanserli 153 Olgunun Analizi
Dr. Mehmet Dakak, Dr. Dr. Sedat Gürkök, Alper Gözübüyük, Dr. Hasan Çaylak, Dr. Orhan Yücel, Dr. Kuthan Kavaklı, Dr. Onur Genç

P-120 Karsinoid Tümörler
Dr. Alper Gözübüyük, Dr. Hasan Çaylak, Dr. Sedat Gürkök, Dr. Orhan Yücel, Dr. Kuthan Kavaklı, Dr. Mehmet Dakak, Dr. Onur Genç

P-121 Kosta Orijinli Osteokondrom Olgu Sunumu
Dr. Sedat Demircan*, Dr. İbrahim Can Kürkçüoğlu*, Dr. İsmail Cüneyt Kurul*, Dr. Cemil Deniz Yorgancılar*, Dr. Ali Çelik*, Dr. Özgür Karakurt*, Dr. Ömer Uluoğlu**

P-122 Dört Yıldır Astım Tedavisi Alan Karinanın Adenoid Kistik Karsinom Olgusu
Salih Topçu1, Şerife Tuba Liman1, Emre Özker2, Cengiz Erçin3, Ferzat Zonüzi4

P-123 Viseral Mediastende Kistik Timoma Olgusu
Sabri Topdağ*, Arif Aslaner, İsmet Özaydın**, Burhan Yazıcı*****

P-124 Torasik Schwannoma İle Ortaya Çıkan Bir Von Reclinghausen Olgusu
Zeki Günlüoğlu, Hasan Akın, H. Volkan Kara, Deniz Sansar, S. İbrahim Dinçer.

P-125 Plevral Effüzyonlu Olgularda Video Yardımlı Torakoskopik Cerrahinin Rolü
Dr. Recep Demirhan, Dr. İrfan Sancaklı, Dr. Bülent Kargı, Dr. Bülent Arman

P-126 Mediastinoskopi Olgularımızın Analizi
Dr. R. Demirhan, Dr. İ. Sancaklı, Dr. B. Kargı, Dr. B. Arman

P-127 Mediastinal Kitlelerde Tanı ve Tedavi Yaklaşımımız
Dr. Recep Demirhan, Dr. İrfan Sancaklı, Dr. Bülent Kargı, Dr. Bülent Arman

P-128 Küçük Hücre Dışı Akciğer Kanserinin Mediastinal Evrelemesinde Bilgisayarlı Toraks Tomografisi ve Servikal Mediastinoskopinin Etkinliği
Özkan Saydam, Hasan Akın, Aysun Ölçmen, Zeki Günlüoğlu, Adalet Demir, S.İbrahim Dinçer

P-129 Pulmoner Karsinosarkoma Olgusu
1Mehmet Sırmalı, 1Ertan Aydın, 1Fatma Özarslan, 1 Nihat Yeşilırmak, 2Yetkin Ağaçkıran, 1Sadi Kaya

P-130 Tiroid Karsinomunun Göğüs Duvarı Tutulumu
Doç. Dr. Yener Yörük, Dr. Güngör Angın, Dr.Taner Tarladaçalışır, Prof. Dr. Kunter Balkanlı, Yard. Doç. Dr. Rüstem Mamedov

P-131 Diyafragmatik Fenestrasyonları İle Birlikte Seyreden Katameniyal Pnömotoraks
Aysun Ölçmen, Adalet Demir, Huseyin Melek, S. İbrahim Dinçer

P-132 Açık Kalp Cerrahisi Sonrası Plevral Dekortikasyonlar
Sezai Çelik, Bülent Aydemir, Alper Tabur, Mehmet Yıldırım, Oya İmamoğlu, Hatice Demirbağ, Nilay Çavuşoğlu, Gökhan Günören, Muharrem Çelik , Ilgaz Doğusoy

P-133 Ampiyem Nesesitatis; Beş Vaka Nedeniyle Klinik Yaklaşım
Aslı Gül Akgül, Attila Özdemir, Mustafa Küpeli, Halil Çiftçi, Oral Akın, Alpay Örki, Mustafa Yüksel

P-134 Tek Taraflı Sağlam ve Komplikasyonlu Akciğer Hidatik Kistlerinde Sağaltım
Akın Eraslan Balcı, Muharrem Çakmak, İbrahim Ethem Özsoy, Sadık Vuraloğlu

P-135 Plevra Malignitelerinde Tanı Problemi: Plevrektomi İle Bulunan Sınırlı Malignite Alanları
Akif Turna*, Atilla Pekçolaklar*, Muzaffer Metin*, Adnan Sayar*, Nur Ürer+, Atilla Gürses*

P-136 Göğüs Duvarı Hemanjiyoperisitoma Olgusunda Sternal Rezeksiyon ve Marleks Metilmetakrilat Yama ve Latissimus Dorsi Kas-Deri Flebi İle Rekonstrüksiyon
Akın Kuzucu1, Ömer Soysall, Hıdır Kılıç2, Haldun Şükrü Erkal3, Meltem Serin3

BİLDİRİ ÖZETLERİ

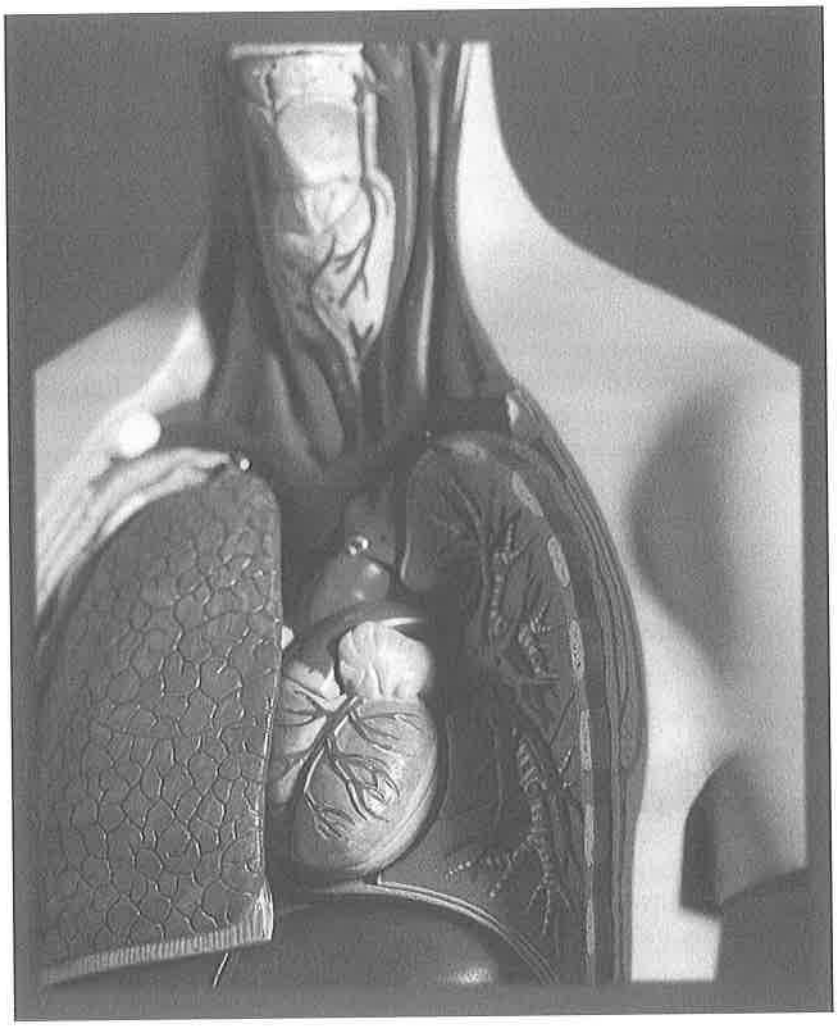

Bildiriler kongre sekreterliğine gönderilen biçimiyle basılmıştır.

S-1:RATLARDA APNEİK OKSİJENASYON SÜRESİNİN UZATILMASINDA RECRUITMENT MANEVRASININ YERİ

Serhan Tanju, Bektaş Akpolat, *Evren Şentürk, Alper Toker, Şükrü Dilege, **Nahit Çakar, Göksel Kalaycı
İstanbul Tıp Fakültesi Göğüs Cerrahisi Anabilim Dalı
***Istanbul International Hospital**
****İstanbul Tıp Fakültesi Anesteziyoloji Reanimasyon Anabilim Dalı**

Amaç: Apneik oksijenasyon, trakea rezeksiyon-rekonstrüksiyon operasyonlarında kullanılan, teknik ve zaman açısından rahat anastomoz imkanı veren ve her ameliyathanede bulunabilen cihazlarla yapılabilen ventilasyon tekniklerinden biridir. Çalışmamızda, ratlarda oluşturulan apneik oksijenasyon modelinde recruitment manevrasının etkilerini araştırdık.
Materyal Metod: Deneysel çalışma İTF Algoloji Bilim Dalı Deney Laboratuarında yürütüldü. Çalışmamızda Spraque Dawley cinsi 250-350 gram ağırlığında 13 adet erkek sıçanlar kullanıldı. Onüç rat 3 gruba ayrıldı. Birinci grup (n=5) apneik oksijenasyon grubu, 2. grup (n=5) apneik oksijenasyon modelinde recruitment manevrası uygulanan grup, 3.grup (kontrol, n=3) apnede kalınan grup olarak belirlendi. Recruitment manevrası 40 cmH2O basınçta (PEEP) 20 saniye ventilasyon yapılarak uygulandı. Her üç grupta da bazal, 1.dk, 3dk ve 6.dk'larda kan gazı, elektrolit ve hemogram değerleri kaydedildi. İstatistiksel analizde Mann Whitnet-U testi kullanıldı.
Bulgular: Yapılan istatistiksel analiz sonucunda recruitment manevrasının apneik oksijenasyon modelinde 1. ve 6.dk'larda CO2 retansiyonunu anlamlı derecede önlediği saptandı (p=0.009, p=0.046).
Sonuç: Trakea, karina veya ana bronş rezeksiyonu planlanan hastalarda recruitment manevrası yapılarak apne süresinin uzatılabileceği gösterilmiştir.

S-2:İZOLE AKCİĞER PERFÜZYONUNDA PACLITAXEL İLE DOCETAXEL'İN AKCİĞER FONKSİYONLARI ÜZERİNE ERKEN POSTPERFÜZYON ETKİLERİ

1Dr. Serhan Tanju, 1Dr. Bektaş Akpolat, 1Dr. Alper Toker, 1Dr. Şükrü Dilege, 2Dr. DilekYılmazbayhan, 3Dr. Adnan Aydıner, 1Dr. Göksel Kalaycı
1İstanbul Üniversitesi İstanbul Tıp Fakültesi Göğüs Cerrahisi Anabilim Dalı
2İstanbul Üniversitesi İstanbul Tıp Fakültesi Patoloji Anabilim Dalı
3İstanbul Üniversitesi İstanbul Tıp Fakültesi Onkoloji Enstitüsü

Amaç: Bu deneysel çalışmadaki amaç, izole akciğer kemoterapi perfüzyonunda kullanılmaya aday, aynı gruptaki iki farklı kemotörapatik ajanın, sıçan akciğerleri üzerinde erken dönemde ortaya çıkarabileceği postperfüzyon etkilerini karşılaştırmaktır.
Materyal Metod: Bu deneysel çalışma; İstanbul Üniversitesi İstanbul Tıp Fakültesi Göğüs Cerrahisi Anabilim Dalı, İstanbul Tıp Fakültesi Deneysel Tıp Araştırma Enstitüsü ve İstanbul Tıp Fakültesi Algoloji Bilim Dalı Deney Laboratuarı'nda yürütüldü. Çalışmamızda Spraque Dawley cinsi 250-350 gram ağırlığında erkek sıçanlar kullanıldı. Beşer sıçandan oluşan 3 grup oluşturuldu. İzole sol akciğer perfüzyon modeli ile 1.grupta Docetaxel (70mg/kg/10ml), 2.grupta Paclitaxel (140mg/kg/10ml), 3.grupta (kontrol grubu) izotonik 10 ml perfüzyonu uygulandı. Sol torakotomi öncesi ve sonrası ventilasyon parametreleri, izole akciğer perfüzyon öncesi ve sonrası ventilasyon parametreleri, kan gazı değerleri kayıt edilerek istatistiksel olarak değerlendirildi. Perfüzyon sonrası sol pnömonektomi piyesi histopatolojik incelemeye gönderildi.

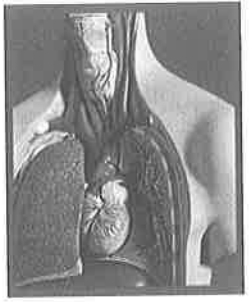

Bulgular: Gruplar kendi içlerinde kıyaslandığında; grup 1, grup 2 ve kontrol grubundaki torakotomi öncesi, sonrası ve izole sol akciğer perfüzyonu sonrası ortalama basınçlar, komplians ve izole perfüzyon öncesi ve sonrası kan gazı değerleri arasında istatistiksel olarak anlamlı fark saptandı. İzole sol akciğer perfüzyonu öncesi ve sonrası ortalama PCO2 farkları Grup 1'de 10.14±7.39, Grup 2'de 46.92±21.55 ve kontrol grubunda 31.34±10.62 olarak bulundu. Grup 2 ve kontrol grubunda PCO2 artışı Grup 1'e göre anlamlı olarak fazla bulundu (Grup 2-Grup 1: p=0.016, kontrol-Grup 1: p=0.008).

Tartışma: Taxane grubundan Docetaxel veya Paclitaxel ile izole akciğer perfüzyonu düşünülen hastalarda erken dönemde daha az PCO2 retansiyonuna yol açtığı gösterildiği için Docetaxel'in tercih edilmesi gerektiği sonucuna vardık.

S-3:MORGAGNİ HERNİSİNDE FARKLI BİR YAKLAŞIM VE FARKLI BİR ONARIM YÖNTEMİ "PARSİYEL STERNOTOMİ VE MERSİLEN MESH İLE TAMİR UYGULANAN 2 OLGU SUNUMU"

Engin Pabuşçu, Ekrem Şentürk, Serdar Şen
Adnan Menderes Üniversitesi Tıp Fakültesi Göğüs Cerrahisi AD.

Olgu 1: 59 yaşında kadın hasta son üç aydır sağ göğüs ağrısı ve eforla artan nefes darlığı yakınmaları ile kardiyoloji ve göğüs hastalıkları bölümlerinde izlenmiş. Çekilen Toraks BT'sinde sağ hemitoraksta kalp anterioruna uzanan 6 cm lik yağ dansitesinde tanımlanan oluşum morgagni hernisi ile uyumlu olarak değerlendirilmesi üzerine olgu operasyon planlanarak kliniğimize yatırıldı.

Fizik muayenesinde solunum seslerinde artma, taşipne ve taşikardisi mevcuttu. Olgunun yatışında tam kan ve biyokimya değerleri normaldi. EKG'si normal sinüs ritmindeydi. SFT'sinde FEV1 değeri 1.17 (%60.6) ve FEV1/FVC oranı %76.4 idi.

Olgu 2: 54 yaşında ileri obez kadın hasta son 3 yıldır karın ve göğüs ağrısı ile birlikte nefes darlığı yakınmaları ile kardiyoloji bölümüne başvurmuştu. Olgunun çekilen Toraks BT'sinde anterior mediastende kalp anterior kesiminden başlayıp diyafram seviyesine kadar uzanan en kalın yerinde 7 cm, en geniş yerinde 15 cm ölçülen yağ dansitesinde tanımlanan oluşum Morgagni hernisi ile uyumlu bulunarak operasyon amacıyla kliniğimize yatırıldı. Fizik muayenesi olağandı. Olgunun yatışında tam kan ve biyokimya değerleri normaldi. EKG'si normal sinüs ritmindeydi. SFT'sinde FEV1 değeri 1.40 L (%71.8) ve FEV1/FVC oranı %69.6 idi. Ekokardiyagrafik incelemesinde patoloji saptanmadı.

Olguların her ikisine parsiyel sternotomi ile yaklaşılarak anteriordaki diyafragmadaki defektlerin içinde omentum ve kolondan oluşan herni keseleri görüldü. Herni keseleri karına itildi. Diyafragmalarda Larrey aralığında saptanan yaklaşık 10 cm çapındaki defektlerin primer kapatılması için diafragma kas liflerinin ileri derecede atrofik olması nedeni mümkün olamadı. Bunun üzerine her iki olguda diafragmaların prolen mesh greft ile desteklenmesine karar verildi. Prolen mesh sandviç şeklinde diafragma üzerine ve altına plejitli ethibond sütürler ile tespit edildi. Daha sonra desteklenmiş olan diafragma karın ön duvarında linea alba, arkus kostarum ve rectus abdominis faciası üzerine 0/0 prolen sütürler ile tek tek tespit edilerek anterior diafragmatik defekt kapatıldı. Parsiyel sternotomi hatları 2 adet çelik tel ile desteklendi. Postoperatif 3.gün drenleri çekilen olguların ek sorunu olmadı. Yakınmaları ortadan kalkan olgular sorunsuz ve semptomsuz taburcu edildi.

Morgagni hernisi tüm diafragma hernilerinin ancak %3 kadar bir kısmını oluşturur. Sağ parakardiak alana olan herniasyon genellikle erişkin yaş dilimine kadar semptomsuz olarak kalabilir. İleri yaşta saptanan ve operasyonda diafragmada atrofi saptanan durumlarda greft ile desteklenme seçilebilecek bir yöntem olarak değerlendirildi. Burada farklı bir kesi ve yeni bir onarım yöntemi uyguladığımız 2 olgumuzu sunuyoruz.

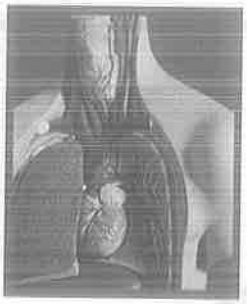

S-4:TRAVMATİK YELKEN GÖĞÜSÜN ERKEN DÖNEMDE REKONSTRÜKSİYON PLAĞI İLE CERRAHİ STABİLİZASYONU

1Serdar Şen, 1Ekrem Şentürk, 1Engin Pabuşçu, 2Öner Şavk
Adnan Menderes Üniversitesi Tıp Fakültesi 1Göğüs Cerrahisi ABD. 2Ortopedi ve Travmatoloji ABD

Altmış bir yaşında erkek hasta trafik kazasına bağlı yüksekten düşme sonrasında acil servisimize "sağ hemopnömotoraks, yelken göğüs" tanıları ile başvurdu. Yapılan fizik bakısında sağ hemitoraksda tüm sırtı ve lomber bölgeyi kaplayan hematom vardı. Palpasyonda sağda 2-10 kotlar arasındaki alanda deformite ve paradoksal solunum saptandı. Uygulanan apikal tüp torakostomiden hava kaçağı ve kan drenajı izlendi. PA Akciğer grafisinde sağda 2-9 kotların tümünde kemik bütünlüğünün kaybolduğu saptandı. CT Toraks incelemesinde sağda multiple kot fraktürleri vardı ve kırık olan kotlar akciğer parankimine saplanmışlardı. Kan drenajı 3-4 gün süresince 400-450 cc/gün olarak süren olguya interkostal blokaj uygulanarak analjezi ve pulmoner rehabilitasyon sağlandı. İzleyen günlerde toraks duvarında hematomu gerileyen olgunun travma sonrasındaki 20 günde paradoksal solunumu ve dolayısı ile yelken göğüs patolojisi hiç düzelmeksizin sürdü. Nefes darlığı ve sırt ağrısı belirginleşen olgunun kırık kotları üzerinde krakman hissedilmekteydi. Bu dönemde olguya SFT ağrı nedeni ile başarılı olarak yaptırılamadı.

Olguya travma sonrasındaki 25.günde "kronik yelken göğüs, travmatik toraks duvarı deformitesi tanıları ile AO-ASIF plak ile rekonstrüksiyon planlandı. Sağ torakotomi yapıldığında 6 kot yatağındaki defektten akciğer dokusunun kas içine herniasyon gösterdiği saptandı. Toraksa girildiğinde visseral plevranın ileri derecede kalınlaşmış olduğu saptandı. Diafragmada 4 alanda en büyüğü 7cm olan tam kat yırtıklar saptandı.

Olguya dekortikasyon ve primer diafragma tamiri uygulandıktan sonra altı adet 3.5mm AO-ASIF rekonstrüksiyon plağı ile 4,5,6,7,8. kotların devamlılıkları sağlanarak travmatik deformite düzeltildi. Girişim sonrası sorunu olmayan toraks duvarında paradoksal hareket gözlenmeyen olgunun postoperatif 4 ve 9. günlerde göğüs tüpleri alındı. Postoperatif 25. ayda yapılan kontrolünde bir sorunu olmayan olgunun solunum fonksiyon testleri tamamen normal olarak değerlendirildi.

Olgu literatürde söz edilmekle beraber pek sık başvurulmayan rekonstrüksiyon yöntemi nedeni ile sunulmaya ve tartışılmaya değer bulundu.

S-5:TRAKEOBRONŞİAL YABANCI CİSİM ASPİRASYONLARI:385 OLGUNUN ANALİZİ

Serdar Onat, Refik Ülkü, Ahmet Nasır, Cemal Özçelik
Dicle Üniversitesi Tıp Fakültesi, Göğüs Cerrahisi Anabilim Dalı; Diyarbakır

Amaç: Trakeobronşial yabancı cisim aspirasyonları, her yaş grubunda görülebilen, hayatı tehdit edebilen bir sağlık problemidir. Bu çalışmada amacımız aspirasyon şüphesi ile başvuran ve /veya yabancı cisim aspirasyonu kesin tanısı almış hastaların tedavisinde bronkoskopinin önemini vurgulamaktır.

Materyal Metod: Haziran 1997 ile Haziran 2005 tarihleri arasında yabancı cisim aspirasyonu şüphesi ve tanısı ile kliniğimize başvuran hastaların kayıtları retrospektrif olarak incelendi.Olgular yaş, cinsiyet yabancı cismin çıkarıldığı bronş bölgesi, yabancı cisim türü, hastaneye başvuru zamanı, uygulanan operasyonlar dikkate alınarak değerlendirildi.

Bulgular: Yabancı cisim aspirasyonu öntanısı nedeniyle 385 hastaya müdahale edildi.Hastalarımızın en küçüğü 1.5 aylık, en büyüğü 57 yaşında olup, 224 hasta erkek, 161 hasta bayan idi.Genel anestezi altında rijit bronkospi

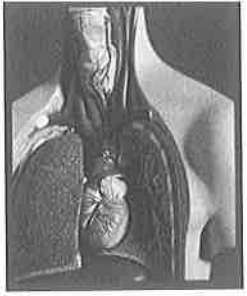

kullanılarak 316 olguda yabancı cisim çikarıldı. 69 olguda yabancı cisme rastlanmadı. 117 olgu ile çekirdek; çıkarılan yabancı cisimler arasında ilk sırayı alıyordu. Yabancı cisimlerin 189'u sağ bronş sisteminden,70'i sol bronş sisteminden, 47'i trakeadan ve 10'u her iki ana bronştan çıkarıldı.Bronkoskopi ile çıkarılamayan kalem kapağı (n:3), iğne(n:3), diş(n:2) ve çakıl taşı(n:1) torakotomi ile çıkarıldı. Kalıcı bronkospazm gelişen 1hasta ve ve dış merkezde kardiopulmoner arrest sonrası resustasyon yapılıp entübe halde kabul edilen 1 hasta kaybedildi. Bronkoskopi sonrası 1 hastada sol ana bronş yaralanması oluştu,torakotomi yapılıp sol ana bronş suture edildi, 2 hastada pnömotoraks, 11 hastada bronkospasm gelişti, 4 hastada trakeostomi açıldı.

Sonuç: Trakeobronşial yabancı cisim aspirasyonlarında genel anestezi altında rijit bronkoskopi etkili ve güvenilir bir yaklaşımdır.

S-6:RATLARDA YENİ KÜNT TORAKS TRAVMASI UYGULAMA MODELİ (GATA TRAVMA MODELİ)

Dr. Orhan Yücel, Dr. Sedat Gürkök, Dr. Alper Gözübüyük, Dr. Hasan Çaylak, Dr. Kuthan Kavaklı, Dr. Mehmet Dakak, Dr. Onur Genç

Gata Göğüs Cerrahisi Anabilim Dalı Başkanlığı Ankara

Giriş: Travma, günümüzde yaşamın ilk dört dekatında birinci ölüm nedenidir. Ölümlü trafik kazalarının %50'si toraks travması ile ilişkilidir ve bu kazaların yaklaşık %50'sinde toraks travması ölüm nedenidir. Künt toraks travması (KTT) sonucu ortaya çıkan klinik tablolar ve tedavisinin deneysel çalışmalar ile aydınlatılmaya ihtiyacı vardır.

Amaç: KTT' akciğerler kalp ve intratorasik organlarda hasara neden olan önemli bir klinik problemdir. Bu tür travmalarda fizyopatolojik sürecin tam olarak aydınlatılması için bu konuda bir çok deneysel çalışma modelleri geliştirilmiştir. Bu deneysel çalışmamızda amacımız ratlarda tek taraflı KTT'si oluşturabilecek, oluşturulması ve uygulanırlığı kolay yeni bir travma modeli geliştirmektir.

Gereç ve Yöntem: KTT uygulamak amacıyla kullanılacak model ve düzenek için geniş bir literatür taraması yapılmıştır. Kullanılan modellerin temel işlevleri ve akademimizin olanakları göz önüne alınarak yeni ve özgün bir KTT uygulama modeli geliştirilmiştir.

KTT Uygulama Modeli dört parçadan oluşmaktadır.

1- Tüp (iç çapı 14mm, dış çapı 21mm, yüksekliği 90cm); ağırlıkların içinden kaydırılacağı, 0.5 makine yağı ile sürtünme azaltılmış, plastik boru.

2- Tüp tespit kısmı; Tüpü destek tablasına bağlayan melal çubuk.

3- Destek kısmı; Tüpün vertikal pozisyonda tutulmasını sağlayan ve üzerine deneğin tespit edildiği metal düzlem.

4- Değişken metal ağırlıklar (Çapı 13mm, ağırlıkları 40, 70, 100 gr); değişik tipte toraks travması oluşturması planlanan demirden oluşan silindir şeklindeki metal ağırlık.

Bu yeni geliştirilen model sayesinde; travma şiddetinin değişkenliğinin ve standardizasyonunun kolayca sağlanması, tekrar edilebilir özelliği, uygulamada kolaylık, taşınabilirlik ve son olarak maliyetin çok uygun olması sayıla bilir. Bu modelimiz istediğimiz şiddette travma oluşturabilme yönünden de diğer yöntemlerden daha üstündür.

Sonuç: Bu çalışmamız, küçük deney hayvanlarında künt toraks travması uygulamak için pratik, ucuz, yeni ve özgün bir model ortaya koymuştur.

S-7:AKCİĞER TÜMÖRÜ NEDENİYLE REZEKSİYONU YAPILAN HASTALARDA OLUŞABİLECEK KARDİYOPULMONER KOMPLİKASYONLARIN ÖNGÖRÜSÜ

Sedat Ziyade, Yusuf Bayrak, Alper Toker, Şükrü Dilege, Göksel Kalaycı
İstanbul Üniversitesi, İstanbul Tıp Fakültesi, Göğüs Cerrahisi Anabilim Dalı

Amaç: Bu çalışmanın amacı, akciğer kanseri nedeniyle parankim rezeksiyonu yapılan hastalarda, modifiye merdiven çıkma testini kullanarak ameliyat sonrası dönemde oluşabilecek kardiyopulmoner komplikasyonları tahmin etme ve risk oranını belirlemektir.
Metod: Prospektif olarak opere olacak 203 hasta, iki kat merdiveni "çıkabildikleri kadar hızlı çıkmaları" yönünde motive edilerek çıkartıldı. Yüzellli hasta çalışmaya dahil edildi. Modifiye merdiven çıkma testi sırasında hastaların test öncesi ve sonrası kalp hızları, SpO2 değerleri ve çıkma süresi kaydedildi. Ameliyat sonrası dönemde kardiyak ve pulmoner komplikasyonlar kaydedildi. Hastalar, kardiyopulmoner komplikasyonları olanlar (grup I) ve olmayanlar (grup II) olmak üzere iki gruba ayrıldı. İstatistiksel değerlendirmede İndependent - Samples T Test ve Logistic regression analizi kullanıldı.
Bulgular: Toplam 150 hastanın, 31'inde (%20.7) kardiyopulmoner komplikasyon gelişti. Her iki grup arasında; test öncesi SpO2 değerleri (96,35 – 97,27, p:0,021) ve delta SpO2 değerleri (1,18 – 2,50 p:0,017) ortalaması arasındaki fark istatistiksel olarak anlamlı bulundu. Logistic regression analizi ile anlamlı olan parametreler değerlendirildiğinde test öncesi SpO2 değerleri (odds ratio [OR] 0,76, 95% güven aralığı [CI] 0,56 – 1,02) p:0,070, delta SpO2 değerleri (OR 1,51, 95% CI 1,09 – 2,08) p: 0,011 olarak değerlendirilmiştir. Buna göre kurmuş olduğumuz modelde kardiyopulmoner komplikasyonların prediktörü olarak sadece delta SpO2 değerleri istatistiksel olarak anlamlı bulunmuştur.
Sonuç: Her bir delta SpO2 artışı kardiyopulmoner komplikasyon görülme riskini 1,5 kat artırmaktadır. Bu bilgi ışığında hastaların ameliyat sonrası dönemde olası kardiyopulmoner komplikasyonların tahmini için modifiye merdiven çıkma testini önermekteyiz.

S-8:AĞRI EŞİĞİ DEĞERLERİNİN TORAKOTOMİYE BAĞLI AĞRI ŞİDDETİNİN TAHMİNİNDE KULLANIMI-PİLOT ÇALIŞMA

R. Doğan*, H. İ. Uçar*, G. Gündoğdu*, F. Demirtürk **, İ. C. Karakaya, M. Öç*, C. Karabay*, B. Akbulut*, A. Özyüksel*, C. Furat*, T. Akbayrak**, M. Demircin***
*** Hacettepe Universitesi Toraks ve Kalp Damar Cerrahisi ABD**
**** Hacettepe Universitesi Fizyoterapi ve Rehabilitasyon Yüksek Okulu**

Amaç: Torakotomi sonrası ağrı sendromu sıklığı yaklaşık olarak % 50'dir. Bu durum sıklıkla kronikleşir ve cerrahiden 4-5 yıl sonra %30 oranında hastada ağrı şikayeti halen mevcuttur. Torakotomi sonrası ağrı sendromu patogenezisinin mekanizması kesinlik kazanmamış olmakla birlikte, nöropatik olan ve olmayan (myofascial) ağrı kombinasyonunu içerdiği belirtilmektedir. En çok üzerinde durulan neden, cerrahi sırasında interkostal sinirin travmaya uğramasıdır. Bu pilot çalışmanın amacı, torakotomi uygulanan hastalarda erken dönemdeki ağrı şiddetinin operasyon öncesinde ölçülen ağrı eşiği değerleri ile tahmin edilip edilemeyeceğini araştırmaktır.
Bireyler ve Yöntem: Bu çalışmaya HÜ. Toraks-Kalp-Damar Cerrahisi Ana Bilim Dalında çeşitli nedenlerle torakotomi uygulanmış 15 olgu dahil edilmiştir. Olguların 9'u kadın (ortalama yaş: 43.7 ± 14.3 yıl), 6'sı erkektir

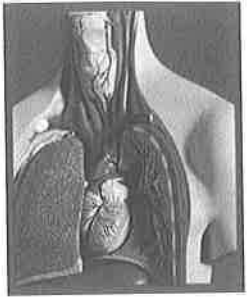

(ortalama yaş: 49.3±13.9 yıl). Fiziksel özellikler olarak boy ve vücut ağırlığı kaydedilmiştir. Operasyon tarihinden itibaren taburculuğa kadar geçen süre gün olarak not edilmiştir.
Olguların ağrı eşik ve toleransları cerrahiden bir gün önce basınç eşik ölçer aleti (Dolorimetre; J-TECH, USA) ile ölçülmüştür. Ölçüm, cerrahinin uygulandığı bölge ile aynı segmental inervasyona sahip sırttaki deri sahası üzerinde gerçekleştirilmiştir. Olgular ağrı şiddetlerini 0-100 mm'lik (0: ağrı yok, 100 mm: dayanılmaz ağrı) Görsel Analog Skalası (GAS) üzerinde işaretlemişlerdir.
Sonuçlar: Yapılan korelasyon analizlerinde olguların cinsiyetinin ağrı eşiği (r:0.647) ve toleransı ile (r:0.742) ilişkili olduğu görülmüştür ($p<0.01$). Vücut kitle indeksi değerlerinin postoperatif ağrı şiddeti ile pozitif yönde ilişkili olduğu bulunmuştur (r:0.616, $p<0.05$). Postoperatif ağrı şiddetinin, operasyondan önceki günde ölçülen ağrı eşiği (r:-0.647) ve toleransı (r:-0.742) değerleri ile negatif ilişki içerisinde olduğu saptanmıştır ($p<0.01$).
Tartışma: Bu sonuç, ağrı eşik ve toleransı düşük olan hastalarda, postoperatif erken dönemdeki ağrı şiddetinin yüksek olabileceğine işaret etmektedir. Torakotomi uygulanan kişilerde preoperatif ağrı eşik ve toleransı değerlerinin bilinmesinin postoperatif dönemde uygulanması gereken analjezinin tipi, süresi ve miktarı konusunda verilecek karara ışık tutacağı düşünülmektedir.

S-9:STANDART VE KAS KORUYUCU POSTEROLATERAL TORAKOTOMİNİN KAS GÜCÜ ÜZERİNE ETKİLERİNİN KARŞILAŞTIRILMASI

Sedat Ziyade*, Akın Başkent, Alper Toker*, Şükrü Dilege*, Göksel Kalaycı***
***İstanbul Üniversitesi, İstanbul Tıp Fakültesi, Göğüs Cerrahisi Anabilim Dalı**
**** İstanbul Üniversitesi, İstanbul Tıp Fakültesi, Fizik Tedavi ve Rehabilitasyon Anabilim Dalı**

Amaç: Bu çalışmanın amacı, akciğer kanserli olgularda posterolateral torakotominin kas gücü üzerine olan etkilerini belirlemektir.
Metod: Prospektif, randomize ve kontrollü olan bu çalışma akciğer tümörü nedeniyle torakotomi uygulanan 50 hastada yapılmıştır. Grup I'de 25 hastaya standart posterolateral torakotomi, grup II'de 25 hastaya kas koruyucu posterolateral torakotomi uygulandı. İstanbul Tıp Fakültesi Fizik Tedavi ve Rehabilitasyon Anabilim Dalı'na ait Biodex System 3PRO Multijoint System izokinetik dinamometresi kullanılarak preop ve postop 3.ayda latissimus dorsiye (omuz abduksiyon/adduksiyon paternine) yönelik izokinetik kas gücü testleri yapıldı. Açısal (60o,120o ve 180o) hıza karşı kasın oluşturduğu güç değeri hesaplandı.
Bulgular: Latissimus dorsi kasının grup I'de 60 d/s'de opere tarafta preoperatif değere göre % 13'lük düşüş ve 120 d/s'de opere tarafta preoperatif değere göre % 10'lük düşüş istatistiksel olarak anlamlı bulunmuşken ($p<0,05$) grup II'de 60 d/s'de % 3'lük, 120 d/s'de ise % 5'lik düşüş istatistiksel olarak anlamlı bulunmamıştır ($p>0,05$). Grup I'de 2 hastada donuk omuz gelişti.
Sonuç: Kas gücü açısından ameliyat sonrası 3. ayda kas koruyucu posterolateral torakotomi grubunun, standart posterolateral torakotomi grubuna göre daha hızlı şekilde preoperatif değerlere ulaştığını aynı şekilde kas koruyucu posterolateral torakotominin, standart posterolateral torakotomiye göre hastanın toplam iş gücünü daha az etkilediğini ve postoperatif omuz disfonksiyonunu azalttığını söyleyebiliriz.

S-10:PNÖMONEKTOMİ SONUÇLARIMIZ: MORTALİTE VE MORBİDİTE

Y. Yörük, M. Değirmenci, İ. Yavaşman, K. Balkanlı, R. Mamedov
Trakya Üniversitesi Tıp Fakültesi Göğüs Cerrahisi Anabilim Dalı

Amaç: Bu çalışmada pnömonektomi yapılan olgulardaki morbidite ve mortalite değerlendirildi. **Materyal ve Metod:** 1 Ocak 1995 ile 31 Mayıs 2005 tarihleri arasında 73 hastaya pnömonektomi uygulandı. Hastaların yaş ortalaması 58.6 + 10.63 (19 – 74) idi. Hastaların 71 tanesi (% 97.26) erkek, 2 tanesi (%2.74) kadın idi. Hastaların 46 tanesine (%67) sol, 27 tanesine (%37) sağ pnömonektomi uygulandı. Hastaların 69 tanesinde (% 94.52) neoplastik hastalıklar, 4 tanesinde (% 5,48) nonneoplastik hastalıklar operasyon endikasyonunu oluşturdu. **Sonuçlar:** Otuz hastada (% 41.09) morbidite gelişti. On beş hastada (% 20.5) kardiyolojik komplikasyon gelişti. Kardiyolojik komplikasyon olarak 7 hastada (% 9.5) atrial fibrilasyon, 4 hastada (% 5.4) taşikardi, 3 hastada (% 4.1) hipotansiyon, 2 hastada (% 2.7) pompa yetmezliği, 1 hastada (%1.36) kardiyojenik şok ve 1 (%1.36) miyokard infarktüsü görüldü. On dört hastada (% 19.1) pulmoner komplikasyon gelişti. Pulmoner komplikasyon olarak 5 hastada (% 6.8) bronkoplevral fistül, 4 hastada (% 5.4) sekresyon birikmesi, 3 hastada (% 4.1) solunum yetmezliği, 1 hastada fistülsüz ampiyem(%1.36),1 hastada (%1.36) pnömoni, 1 hastada (%1.36) pnömotoraks gelişti. İki hastada solunum yetmezliği nedeniyle mekanik ventilatör ihtiyacı doğdu. İki hastaya (% 2.73) hemoraji nedeniyle retorakotomi yapıldı. Sağ pnömonektomilerden sonra komplikasyon gelişme oranı 13/27 (% 48.1) iken sol pnömonektomiden sonra komplikasyon gelişme oranı 17/46 (% 36.9) olarak gerçekleşti. Bu verilerle sağ pnömonektomiler ile sol pnömonektomiler arasında morbidite yönünden istatistiksel olarak anlamlı bir fark bulunmadı ($Z = 0.94$, p (0.350) > 0.05). Altı hasta eks oldu (% 8.21). Bu hastalarda ölüm sebebi olarak 2 hastada solunum yetmezliği, 2 hastada bronkoplevral fistül, 1 hastada intraoperatif hemoraji, 1 hastada kardiyak yetmezlik tespit edildi. Mortalite sol pnömonektomi sonrası 4 olguda (% 8.69), sağ pnömonektomi sonrası 2 olguda (% 7.40) görüldü. Buna göre sol pnömonektomiler ile sağ pnömonektomiler arasında mortalite yönünden istatistiksel olarak bir fark bulunmadı ($Z = 0.20$, p (0.844) > 0.05).
Tartışma: Akciğer kanserlerinde tek küratif tedavi olan cerrahi rezeksiyon için gereğinde kabul edilebilir morbidite ve mortalite seviyeleri ile pnömonektomi yapılmaktadır. Sağ ve sol pnömonektomi arasında morbidite ve mortalite oranları bakımından anlamlı bir fark bulunmadı.

S-11:GÖĞÜS TRAVMASINDA MORTALİTEYİ BELİRLEYEN FAKTÖRLER VE MORTALİTENİN BELİRLENMESİNDE INJURY SEVERITY SCORE (ISS) VE NEW INJURY SEVERITY SCORE (NISS) SİSTEMLERİNİN YETERLİLİĞİNİN KARŞILAŞTIRILMASI

Akın Kuzucu (1), Mehmet Özgel (2), Hakkı Ulutaş (1), Ömer Soysal (1).
(1) İnönü Üniversitesi Tıp Fakültesi Göğüs Cerrahisi AD. Malatya
(2) Beydağı Devlet Hastanesi Göğüs Cerrahisi Kliniği Malatya

Toraks travmaları, giderek artan trafik ve iş kazaları, toplumsal ve bireysel şiddet olaylarıyla günümüzde önemli bir sorun oluşturmaktadır. Bu çalışmada toraks travmalı hastalarda tedavi yaklaşımı, mortalite ve morbiditeyi belirleyen faktörler ve travma skorlama sistemlerinin toraks travmalı hastalarda güvenilirliği değerlendirildi. 2000-2004 tarihleri arasında İnönü Üniversitesi Göğüs Cerrahisi Kliniğine başvuran göğüs travmasına maruz kalmış 414 hasta retrospektif olarak incelendi. Kot fraktürü bulunmayan künt travmalı hastalar Grup I, kot fraktürü ile

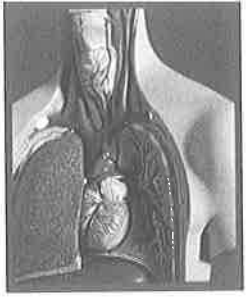

birlikte olan künt travmalı hastalar Grup II, penetran yaralanmayla karşılaşmış hastalar Grup III olarak sınıflandırıldı. Hastalar yaş ve cinsiyet dağılımları, klinik bulguları, toraks travmasına eşlik eden ekstratorasik yaralanmalar, uygulanan konservatif ve cerrahi tedavi yöntemleri açısından değerlendirildi. Tüm hastalar AIS'e (kısaltılmış yaralanma skoru) göre puanlanarak ISS ve NISS değerleri hesaplandı.

Hastaların % 16,9'u kadın (n=70), % 83,1'i erkekti (n=344). Bu hastaların 284 tanesi künt, 130 tanesi penetran yaralanma ile başvurdu. Travmaya maruz kalan hastaların % 91,5'ine konservatif tedavi (tüp torakostomi ve semptomatik tedavi) yeterli oldu. Hastaların 28'i opere edildi. Hastalarımızın 4'ü penetran, 19'u künt olmak üzere23'ü (% 5,5) exitus oldu. Exitus olan hastaların 15'i 45 yaş üstü hasta grubunda idi ($p<0.05$) ve ISS, 21 hastada 16 puanın üzerinde ($p<0.05$), NISS, 23 hastada, 16 puanın üzerinde bulundu($p<0.05$). ROC eğrisi altında kalan alan NISS=0.932, ISS=0.833 idi.

ISS ve NISS skorunun 16'dan büyük olması, hasta yaşının 45 yaş üzerinde olması mortalite ve morbiditeyi arttırmaktadır. NISS, ISS'ye göre toraks travmalı hastalarda travmanın ciddiyetinin belirlenmesinde daha güvenilir bir skorlama yöntemi olarak bulunmuştur.

S-12:TORAKS CERRAHİSİ SONRASINDA GÖRÜLEN PSİKİYATRİK PROBLEMLER VE RİSK FAKTÖRLERİ: PROSPEKTİF ÇALIŞMA

Mehmet Oğuzhan Özyurtkan1, Bedrettin Yıldızeli1, Kemal Kuşçu2, Nural Bekiroğlu3, Mustafa Yüksel1
1 Marmara Üniversitesi Tıp Fakültesi Göğüs Cerrahisi Anabilim Dalı
2 Marmara Üniversitesi Tıp Fakültesi Psikiyatri Anabilim Dalı
3 Marmara Üniversitesi Tıp Fakültesi Biyoistatistik Anabilim Dalı

Bu prospektif çalışmada toraks cerrahisinde gelişen postoperatif psikiyatrik problemler (PPP) ve risk faktörleri incelendi. Aralık 2004-Nisan 2005 arasında torakotomi, sternotomi veya göğüs duvarı rezeksiyonu yapılan 90 hasta (50erkek, 40kadın, ortalama yaş 51±16) prospektif olarak incelendi. Hastalara rutin olarak preoperatif ve postoperatif dönemde psikiyatrik konsültasyonlar yapılarak, minimental ve memorial testleri uygulandı. PPP gelişen hastalarda risk faktörleri univariate ve multivariate analiz edildi. On sekiz hastada (%20) PPP görüldü (8deliryum, 4uyum bozukluğu, 3panik atak, 2depresyon, 1uykusuzluk). PPP postoperatif 5±3.günde başladı. Univariate analizde önemli faktörler uzun operasyon süresi ($p=0.015$),postoperatif elektrolik bozukluğu ($p=0.0001$),eski psikiyatrik öykü ($p=0.0058$),postoperatif solunum sıkıntısı ($p=0,049$),postoperatif uyku bozukluğu ($p=0.001$),postoperatif infeksiyon gelişimi ($p=0.0032$),postoperatif hiperglisemi ($p=0.009$),postoperatif karaciğer enzim yüksekliği ($p=0.004$),postoperatif hipoalbüminemi ($p=0.001$),peroperatif kan transfüzyonu ($p=0.032$) ve postoperatif kan transfüzyonuydu ($p=0.006$). Multivariate analizde postoperatif hipoalbüminemi ve elektrolit bozukluğuyla eski psikiyatrik öykü, PPP gelişiminde anlamlı risk faktörleri olarak bulundu. Altı hasta medikal tedaviye tam cevap verdi (%33.3), kısmi cevap veren 10hasta (%55.5) takibe alındı, 2hasta sepsisten (%12.2) öldü. PPP gelişmeyen hastalarda mortalite olmadı. PPP gelişen hastalar daha yaşlıydılar (56±17/51±16yıl) ve hastanede kalış süreleri daha uzundu (13±9/9±6gün) ($p>0.05$). PPP hastanede yatışı uzatmakta, mortalite ve morbiditeyi arttırmaktadır. Risk faktörlerinden kaçınılması ve özellikle risk faktörleri taşıyan hastaların yakın psikiyatrik takibiyle PPP gelişimi azaltılabilir.

S-13:GÖĞÜS CERRAHİSİNDE KARDİYOPULMONER BYPASS TEKNİĞİNİN KULLANIMI

R. Doğan*, H. İ. Uçar*, M. Öç*, M. Özkan*, M. Güvener*, F. Özsoy*, B. Onuk*, G. Gündoğdu*, A. , M. Yılmaz*, İ. Paşaoğlu*, M. Kanbak, M. Demircin***

*** Hacettepe Universitesi Toraks ve Kalp Damar Cerrahisi, ABD**Anesteziyoloji ve Reanimasyon, ABD**

Giriş: Cerrahi hasta profilinin değişmesi uygulanan cerrahi prosedürlerde modifikasyon yapma ihtiyacını da beraberinde getirmektedir. Özellikle kritik ya da konjenital kardiyovasküler sistem hastalığı olan ve göğüs cerrahisi ile ilgili ameliyat yapılması gereken hastalar ile entübasyon zorluğu olan, komplet rezeksiyonu mümkün olmayan ya da hem kardiyak hem de toraks cerrahisi operasyonu olması gereken hastalarda kardiyopulmoner bypass (CPB) desteği altında patoloji(ler)nin tümüyle ameliyat edilebilmesi hastaya, cerraha oldukça önemli kolaylık ve ülke ekonomisine katkı sağlamaktadır.

Bireyler ve Yöntem: Ocak 1985- Haziran 2005 tarihleri arasında göğüs cerrahisi müdahalesi gerektiren 10 hasta CPB desteği altında ameliyat edilmişlerdir. Hastaların patolojileri; pulmoner arter bifurkasyonuna invaze aorto-pulmoner paraganglioma, entübe edilemeyecek kadar ileri uzun segment trakea darlığı, kardiyovasküler açıdan instabil bir hastada redundan bronş, ventriküler septal defect (VSD) + pulmoner sling + pig lob + konjenital trakeabronşial stenoz, VSD + PAPVD + intralober pulmoner sekestrasyon, pectus carinatus + MVR, pectus excavatum + MVR, CABGx2 + sol apikal dev bül rezeksiyonu, CABGx2 + sol üst lobda akciğer karsinomu ve iskemik (inoperable) kardiyomiyopati + trakea tümörüdür.

Pulmoner sling olan hasta postoperatif 13. günde mediastinit nedeniyle (erken mortalite-1/10 hasta), CABGx2 + sol üst lobektomi yapılan hasta beyin metastazı nedeniyle (postoperatif 2. yılında- geç mortalite 1/10 hasta) kaybedilmiştir.

Sonuç: Göğüs cerrahisi ameliyalarında CPB veya ekstracorporeal yaşam desteği başarıyla kullanılabilir. Bu yolla fazla kan kaybının önüne geçilebilir, rahat diseksiyon yapılabilir, komplet rezeksiyon yapmak mümkün olur, ek damar veya kardiyak patolojiler aynı seansta düzeltilebilir.

S-14:KLİNİĞİMİZDEKİ TÜBERKÜLOZ OLGULARININ DEĞERLENDİRİLMESİ-18 YILLIK DENEYİM

Mertay Boran, Cabir Yüksel, Serkan Enön, Hakan Kutlay, Murat Akal, Adem Güngör, Nezih Özdemir, Şevket Kavukçu, Hadi Akay, İlker Ökten, Şinasi Yavuzer.

Ankara Üniversitesi Tıp Fakültesi Göğüs Cerrahisi Anabilim Dalı

Giriş: Tüberküloz (Tbc) halen dünyada ve ülkemizde önemli bir sağlık sorunu olmaya devam etmektedir. Günümüzde akciğer tüberkülozunda cerrahi; tanı amaçlı, çoklu ilaç tedavisine direnç ve acil komplikasyonların tedavisinde kullanılmaktadır. Bu çalışmada 18 yıllık süre içinde kliniğimizde tüberküloz tanısıyle izlenen hastaların retrospektif olarak değerlendirilmesi amaçlandı.

Hastalar ve Metod: AÜTF Göğüs Cerrahisi Kliniğinde 1988-2003 yılları arasında Tbc tanısı alan 140 hastanın, yaş, cins, başvuru lezyonları, uygulanan cerrahi prosedürleri ve gözlenen komplikasyonları incelendi.

Bulgular: Tbc tanısı ile incelenen toplam 140 hastada (erkek:77, kadın:63, ortalama yaş:44) preoperatif saptanan lezyonların %25'i soliter pulmoner nodül, %22'si mediastinal-supraklaviküler lenfoadenopati, %12'si fibrokaviter lezyonlar idi. Hastaların 37'sinde tanı için cerrahi dışı yöntemler, 103'ünde ise tanı ve tedavi amaçlı cerrahi girişim uygulandı. Olguların 50'sine cerrahi rezeksiyon uygulandı (wedge rezeksiyon:22, lobektomi:10, pnömonektomi:4, dekortikasyon:7, parsiyel kot rezeksiyonu:7). 11 (%7,8) hastada komplikasyon (bronkoplevral fistül:4, ampiyem:3, aspergilloz koenfeksiyonu:1, kutanöz fistül:3) saptandı. Operatif mortalite gelişmedi.
Sonuç: Tbc tanısında noninvazif tanı yöntemleri ile tanıya gidilemediği olgularda cerrahi yöntemler düşünülmelidir. Tbc tanısı alan hastalarda cerrahi ancak başarısız ilaç tedavisi veya medikal tedavi için yüksek riskli hasta grubunda düşünülmelidir. Dikkatli hasta seçimi, erken ve doğru zamanda cerrahi müdahale kararının verilmesi akciğer parankiminin korunmasında başarıyı arttırmaktadır.

S-15:KÜÇÜK HÜCRELİ DIŞI AKCİĞER KANSERİ(KHDAK) TANISI İLE OPERE OLAN HASTALARDA ERKEN POSTOPERATİF MORTALİTE

Mertay Boran, Cabir Yüksel, Serkan Enön, Hakan Kutlay, Murat Akal, Adem Güngör, Nezih Özdemir, Şevket Kavukçu, Hadi Akay, İlker Ökten, Şinasi Yavuzer.
Ankara Üniversitesi Tıp Fakültesi Göğüs Cerrahisi Anabilim Dalı

Giriş: Akciğer kanseri ülkemizde kansere bağlı ölümlerde ilk sırada yer almaktadır ve özellikle erken evre tümörlerde en etkili tedavi yöntemi cerrahidir. Akciğer kanseri cerrahisi sonrası hastane içi mortalite %0,8-7,9 dır. Bu çalışmada, kliniğimizde KHDAK tanısı ile opere edilen hastalarda ilk 30 gün içinde gözlenen mortalite oranları ve nedenlerinin değerlendirilmesi amaçlandı.
Hastalar ve Metod: AÜTF Göğüs Cerrahisi Kliniğinde 1993-2003 yılları arasında primer akciğer kanseri tanısıyla torakotomi uygulanan 1100 hastanın klinik verileri retrospektif olarak değerlendirildi. KHDAK tanısı ile opere olan ve kliniğimiz yoğun bakımında postoperatif ilk 30 gün içinde exitus olan hastalar, bu hastalarda uygulanan cerrahi prosedürler, saptanan komplikasyonlar ve mortalite oranı araştırıldı. Postoperatif 30. gün sonrası gözlenen ölümler çalışmaya dahil edilmedi.
Bulgular: Postoperatif ilk 30 gün içinde mortalitenin gözlendiği hasta sayısı 38(%2.7) idi. Bu 38 olguda uygulanan cerrahi prosedürler; 17(%44,7) pnömonektomi, 18(%47,3) lobektomi/ bilobektomi, 2(%5,2) wedge rezeksiyon, 1(%2,6) eksploratris torakotomi olarak belirlendi. Mortalite sebepleri 11(%29) ampiyem, 11(%29) ventilatör tedavisi gerektiren solunum yetmezliği, 8(%21) kardiak komplikasyonlar, 2(%5,2) bronkoplevral fistül, 2(%5,2) masif hemoptizi, 2(%5,2) pulmoner emboli ve 2(%5.2) pnömoni olarak sapandı.
Sonuç: Akciğer rezeksiyonu sonrası mortalite oranları uygun hasta seçimi, dikkatli preoperatif hazırlık ve uygun postoperatif bakım ve monitörizasyon ile kabul edilebilir sınırlarda tutulabilir.

S-16:BRONŞEKTAZİDE CERRAHİ TEDAVİ: 14 YILLIK KLİNİK DENEYİMLERİMİZ

Mertay Boran, Cabir Yüksel, Serkan Enön, Hakan Kutlay, Murat Akal, Adem Güngör, Nezih Özdemir, Şevket Kavukçu, Hadi Akay, İlker Ökten, Şinasi Yavuzer.
Ankara Üniversitesi Tıp Fakültesi Göğüs Cerrahisi Anabilim Dalı

Giriş: Bronşektazi bronşların destrüktif dilatasyonu ile meydana gelen süpüratif bir hastalık olup gelişmekte olan ülkeler için hala önemli bir sağlık sorunu olarak yerini korumaktadır.
Hastalar ve Metod: 1990-2004 yılları arasında AÜTF Göğüs Cerrahisi Anabilim Dalı'nda bronşektazi tanısı ile cerrahi rezeksiyon uygulanmış 228 hasta çalışmaya alındı. Hastaların verileri retrospektif incelenerek yaş, cins, semptomlar, lokalizasyon, cerrahi endikasyonlar, cerrahi prosedürler, komplikasyonlar ve mortalite oranları değerlendirildi.
Bulgular: Hastaların 126(%55,3)'si kadın, 102(%44,7)'si erkekti ve yaş ortalaması 33,3(6-75) olarak saptandı. Tüm hastalarda öksürük görülmekle birlikte 186'sında(%81,5) pürülan balgam, 42'sinde(%18,4) hemoptizi gözlendi. Hastaların 215(%94,2)'inde başarısız medikal tedavi, 6'sında massif hemoptizi, 4'ünde yabancı cisim aspirasyonu hikayesi, 3'ünde akciğer absesi gelişmiş olması nedeniyle cerrahi tedavi uygulandı. Olguların 120(%52,6)'sine lobektomi, 20(%8,7)'sine pnömonektomi, 21(%9,6)'ine segmentektomi, 6(%2,6)'sına lingula rezeksiyonu ve 61(%26,7)'ine ise bu prosedürlerin kombinasyonu uygulandı. Postoperatif dönemde 18(%7,8) olguda major, 33(%14,4) olguda minor olmak üzere toplam 51(%22,3) hastada komplikasyon izlendi. Üç(%1,3) hastada operatif mortalite gözlendi (bronkoplevral fistül:2, pulmoner emboli:1).
Sonuç: Yaygın hastalık ve medikal inoperabilite dışında bronşektazinin tedavisi cerrahidir ve kabul edilebilir morbidite ve mortalite oranları ile cerrahi tedavi halen en başarılı tedavi yöntemidir.

S-17:AKCİĞER TRANSPLANTASYONU'NDA WİSCONSİN ÜNİVERSİTESİ SOLUSYONUNA İLOPROST VEYA N-ASETİLSİSTEİN EKLENMESİNİN DONÖR AKCİĞER İSKEMİSİNİ AZALTMADAKİ ROLÜ

Demirkaya A. 1, Kaynak K. 1, Erşen E. 1, Şirin G. 2, Üstündağ N. 3 , 2Bozkurt A. K. 2
1-İ.Ü. Cerrahpaşa Tıp Fakültesi Göğüs Cerrahisi A.D.
2-İ.Ü. Cerrahpaşa Tıp Fakültesi Kalp ve Damar Cerrahisi A.D
3-İzzet Baysal Üniversitesi Patoloji A.D.

Giriş: Akciğer transplantasyonu son dönem akciğer hastalığı olan hastalarda tedavide en önemli seçeneklerden biri haline gelmiştir. Transplantasyon sonrası erken mortalitenin en önemli nedeninin iskemi reperfüzyon hasarına bağlı gelişen erken greft yetmezliği olduğu düşünülmektedir. Bu çalışmanın amacı UW solusyonuna iloprost veya N-asetil sistein eklenmesinin donör akciğer iskemisindeki rolünü araştırdık.
Materyal metod: Çalışmamızda, 300-350 gram ağırlığında Sprague - Dawley cinsi sıçanlar kullanıldı. Her grupta altı adet sıçan olacak şekilde üç grup oluşturuldu. Anestezik ilaç intraperitoneal ketamin hidroklorid, 50 mg/kg, kullanıldı. Median sternotomiyi takiben, perikard ve her iki plevral boşluk açıldı. Pulmoner arter gövdesine i.v. kanül yerleştirildi. Koruma solusyonu verilmeden önce akciğerden doku örnekleri alındı. Akciğerden histopatolojik inceleme amacıyla belirli aralıklarda (0., 4., 6., 8., 12., 24., saat) örnekler alındı. İstatiksel tekrarlayan ölçümler içermeyen veriler için Mann Whitney-U test kullanıldı. Zamana bağlı değişkenler Wilcoxon test ile değerlendirildi.

Bulgular: Bu çalışmada iloprost+UW veya NAS+UW solusyonu kullanılması sonucunda sadece UW kullanımına göre daha az endotelyal hasar, daha az endojen sülfaktan kaybı, ve daha iyi alveolar bütünlük korunumun mevcut olduğunu saptadık. Her iki grupta sülfaktan, CD34 ve alveolar bütünlük değerlendirmesi yapıldığında reperfüzyona bağlı olarak zaman içinde artan bir hasar olduğu fakat bu hasarın iloprost+UW ve NAS+UW grubunda daha az görüldüğünü saptadık.
Sonuç: Standart UW solüsyonu ile karşılaştırıldığında, UW+iloprost ve NAS+UW solüsyonunun kullanımının akciğerin korunması sırasındaki zamana karşı hasarı azalttığını söylebilmekteyiz.

S-18:ÖZOFAGUS KANSERİNDE CERRAHİ TEDAVİ: VAN TIP GÖĞÜS CERRAHİSİ SONUÇLARI

İrfan Yalçınkaya, Metin Er, A. Feridun Işık, Fuat Sayır, Mehmet Kurnaz, Ufuk Çobanoğlu, S. Serkan Sağay
Yüzüncü Yıl Üniversitesi Tıp Fakültesi Göğüs Cerrahisi Anabilim Dalı, Van

Amaç: Anabilim Dalımızda 10 yıllık süre içerisinde cerrahi uyguladığımız 93 özofagus kanserli vakadaki sonuçları irdeledik.
Gereç ve Yöntem: Haziran 1996 – Haziran 2005 tarihleri arasında Yüzüncü Yıl Üniversitesi Tıp Fakültesi Göğüs Cerrahisi Anabilim Dalı'nda, 48'i kadın, 45'i erkek olmak üzere 93 özofagus kanserli vaka opere edildi. Ortalama yaş 50.8 (28-81) idi. Tümör 1 vakada faringoözofageal bileşkede, 1 vakada üst torasik özofagus, 23 vakada orta torasik özofagus, 61 vakada alt torasik özofagus, 6 vakada kardiyada lokalize ve 1 vakada da mültisentrik idi. Elli yedi vakada sağ torakotomi + laparotomi, 3 vakada transhiyatal ve 17 vakada sağ torakotomi + laparotomi ve servikal kesi ile yaklaşım uygulandı.
Sonuçlar: On altı vakada sadece eksplorasyon uygulandı. Rezektabilite oranı % 82.8'dir. Operatif mortalite gözlenmedi. Postoperatif dönemde 8 vaka anostomoz kaçağı, 10 vaka anostomoz dışı sebepler olmak üzere toplam 18 vaka kaybedildi. Vakaların sağ kalım süreleri 6 – 68 ay arasında değişmektedir.

S-19:İSKEMİ-REPERFÜZYON KAYNAKLI AKCİĞER HASARINDA REPERFÜZYON PERİYODUNDA VERİLEN İLAVE NİTRİC OXİDE DONÖR'Ü NİTROGLİSERİNİN OLUMLU ETKİLERİ

Hıdır Esme*, Hüseyin Fidan, Mustafa Serteser***, Okan Solak*, F. Hüsniye Dilek****, Reha Demirel***** ve Mehmet Ünlü******.**
Afyon Kocatepe Üniversitesi Tıp Fakültesi *Göğüs Cerrahisi, **Anestezi, ***Biyokimya, ****Patoloji, *****Halk Sağlığı ve ******Göğüs Hastalıkları AD

Amaç: Reperfüzyon hasarı akciğer transplantasyonu sonrası erken graft yetmezliğinin sebebidir ve bugün biliyoruzki reperfüzyonun doku üzerindeki hasarı iskemiden daha fazladır. Bu yüzden Nitric Oxide donörü nitrogliserinin in situ normotermik iskemik akciğer modelinde flash perfüzyon yanı sıra reperfüzyon döneminde de uygulanmasının reperfüzyon kaynaklı akciğer hasarını daha çok azaltacağını düşündük.

Materyal ve Metod: İn situ normotermik iskemik akciğer transplantasyon modeli kullanılan çalışmada denekler 3 gruba ayrıldı. İskemi grubunda akciğer koruyucu solusyonu düşük potasyumlu dekstran solusyonuna nitrogliserin ilave edilerek flush perfüzyon döneminde verildi. Reperfüzyon grubunda akciğer koruyucu solusyonu düşük potasyumlu dekstran solusyonuna nitrogliserin ilave edilerek flush perfüzyon döneminde verilmesine ilaveten reperfüzyon döneminde nitrogliserin intra venöz perfüzyon şeklinde uygulandı. Kontrol grubunda akciğer koruyucu solusyona nitrogliserin ilave edilmedi. Arteriyel kan gazı analizi, kanda neutrophil sayısı, akciğer dokusunda kuru-yaş akciğer oranı ve nitric oxide metaboliti olan nitrite seviyesi ölçüldü ve morfolojik inceleme yapıldı. **Sonuçlar:** Reperfuzyon grubu iskemi grubu ile karşılaştırıldığında anlamlı olarak arteriyel oksijenasyon düzeldi (318 ± 31.4 mm Hg to 180 ± 14.7 mm Hg, $p < 0.001$), sirkülasyondaki neutrophil sayısı azaldı (3778 ± 499 /uL to 5050 ± 266 /uL, $p < 0.001$), doku nitrite seviyesi arttı (32.55 ± 4.12 nmol/g to 27.81 ± 1.05 nmol/g, $p < 0.01$) ve doku histopatolojik lazyon skoru azaldı ($p < 0.01$), fakat kuru-yaş akciğer oranı anlamlı olarak değişmedi. Tartışma:Bu çalışmada; in situ normotermik akciğer transplantasyon modelinde nitric okside donörü nitrogliserinin flus perfüzyon ve reperfüzyon sırasında ilavesinin, diğer tedavi modalitelerine oranla reperfüzyon injurisine karşı akciğer fonksiyonları üzerinde daha faydalı etkilere sahip olduğu görüldü.

S-20:SENKRON BİLATERAL SANTRAL KARSİNOİD TÜMÖR NEDENİYLE BİLATERAL SLEEVE LOBEKTOMİ

Gökhan Yuncu1, Serpil Sevinç1, Şeyda Örs Kaya1, Berna Öztürk2, Göksel Kıter3, Ferda Bir4, Nevzat Karabulut5

1Pamukkale Üniversitesi Tıp Fakültesi Göğüs Cerrahisi AD

2Denizli Devlet Hastanesi Göğüs Hastalıkları Bölümü

3Pamukkale Üniversitesi Tıp Fakültesi Göğüs Hastalıkları AD

4Pamukkale Üniversitesi Tıp Fakültesi Patoloji AD

5Pamukkale Üniversitesi Tıp Fakültesi Radyoloji AD

Literatürde senkron bilateral santral karsinoid tümöre rastlanmadığı gibi, gerek karsinoid gerekse diğer akciğer senkron kanserleri için bilateral sleeve lobektomi sunulmamıştır.

Hemoptizi yakınması olan 34 yaşındaki erkek hastada, sol üst lob girişinden ana bronşa taşan ve sağ intermedier bronştan orta lob girişine uzanan eşzamanlı bilateral tipik karsinoid tümör saptandı. Önce sol sleeve üst lobektomi, sonra intermedier bronşla birlikte sleeve orta lobektomi 10 hafta ara ile başarılı bir şekilde yapıldı. Bilateral santral karsinoid tümör daha önce bildirilmediği ve senkron tümör için bilateral sleeve rezeksiyon ilk defa yapıldığı için sunmaya uygun bulurken, operasyon hazırlığı, anestezi ve hava yolu yönetimi, ve öncelik verilecek taraf ve zamanlama gibi bilateral sleeve rezeksiyona özgü sorunlar ve çözümlerine dikkat çekmek istedik.

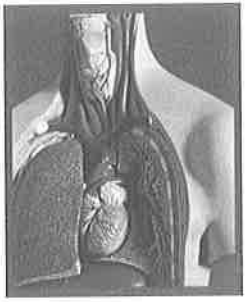

S-21:TRAKEANIN YENİDEN YAPILANDIRILMASINDA AMNİYON ZARININ ETKİSİ

Ahmet Feridun Işık1, Serkan Sağay1, Alpaslan Özçelik2, İrfan Bayram3, Ali Belge2
1: Yüzüncü Yıl Üniversitesi Tıp Fakültesi Göğüs Cerrahisi AD
2: Yüzüncü Yıl Üniversitesi, Veterinerlik Fakültesi, Cerrahi AD
3: Yüzüncü Yıl Üniversitesi, Tıp Fakültesi, Patoloji AD

Amaç: Trakea cerrahisi organın kendine has özellikleri nedeniyle halen ilgi çekici bir alan olarak durmaktadır. Kısmi beslenmesi, kıkırdak yapısı nedeniyle gerek sentetik gerekse organik yama uygulamaları pek başarılı olamamaktadır. Amniyon zarının antibakteryel, antifibrotik ve örtü kat oluşumunu kolaylaştırıcı etkisi bilinmektedir. Biz de trakeanın yeniden yapılandırılmasında serbest türdeş trakea yaması ve kulak kıkırdağından öz yama kullanımında amniyon zarının etkisini köpek deneyinde araştırdık.
Gereç ve Yöntem: Deneyde toplam 30 melez sokak köpeği kullanıldı. Gruplar kullanılan yama niteliğine göre oluşturuldu. Buna göre: Grup 1, trakea türdeş yama; grup 2 türdeş trakea yaması + amniyon zarı; grup 3 kulak kıkırdağı eş yama; grup 4 kulak kıkırdağı + amniyon zarı kullanımına göre sınıflandı. Sonuçlar, yaşam süreleri ve histopatolojik veriler (İyileşme dokusu, nekroz, fibrozis, kıkırdak erimesi ve örtükat erozyonu) ışığında değerlendirildi. İstatistiksel değerlendirme, yaşam süreleri için ANOVA Tukey'in HSD testi, mikroskobik bulgular ki-kare testi ile yapıldı.
Bulgular: Eşyama kulak kıkırdağı dokusunun trakea türdeş yama kadar başarılı olmadığı saptandı. Amniyon zarının, grupların karşılaştırılması sonucu kıkırdak erimesi, nekroz ve örtükat erozyonunu önlediği görüldü.
Sonuç: Türdeş trakea yaması trakeanın yeniden yapılandırılmasında uygun bir protezdir. Amniyon zarı olumlu etkileri sayesinde, önemli sorun olan anastomoz darlığı, kıkırdak erimesi gibi sonuçları ortadan kaldırabilecek bir çözüm olabilir.

S-22:TELOMERAZ İNHİBİTÖRÜ 'GRN163L'NİN A549-LUC AKCİĞER KANSERİ HÜCRE SERİSİ ÜZERİNDEKİ İN VİVO VE İN VİTRO ETKİLERİNİN İNCELENMESİ

Z.Günnur DİKMEN 1,2, Erkan DİKMEN 3, Ginelle Gellert 2, Sergei Gryaznov 4, Robert Tressler 4, Woodring E. WRIGHT 2, Jerry W. SHAY 2, Pakize DOĞAN 1
1 Hacettepe Üniversitesi Tıp Fakültesi, Biyokimya Anabilim Dalı, Ankara,
2 Texas SouthwesternÜniversitesi, Hücre Biyolojisi Bölümü, Dallas, TX, USA
3 Kırıkkale Üniversitesi Tıp Fakültesi, Göğüs Cerrahisi Anabilim Dalı, Kırıkkale,
4 Geron Corporation, Menlo Park, CA, USA

Kromozomal 3'uçlarına TTAGGG tekrarlarının eklenmesinden sorumlu hücresel bir ribonükleoprotein olan telomeraz enziminin, kanserlerin % 85-90'nında pozitif bulunması, telomerazı hem kanser tanısında hem de yeni terapötik ajanların geliştirilmesinde yeni bir hedef haline getirmiştir. Bu çalışmada, telomeraz inhibitörü olan GRN163L'nin lusiferaz eksprese eden A549-Luc hücreleri üzerindeki in vitro ve in vivo etkilerinin incelenmesi amaçlanmıştır.
Telomeraz RNA'sının 11 bazlık kalıp bölgesine komplementer bir N3'ÆP5' tiyo-fosforamidat oligonükleotid olan GRN163L (Geron Corporation, USA), telomerazın aktif bölgesini kapatarak enzimin telomerik DNA'ya bağlanmasını engellemektedir. Çalışmamızda A549-Luc hücrelerine uygulanan tek doz 1 μM GRN163L'den 72 st sonra telomeraz

aktivitesinin inhibe olduğu TRAP ile gösterildi. Hücrelere 12 hafta boyunca uygulanan GRN163L tedavisinin, telomerik kayıba yol açtığı TRF ve Telo-FISH analizleri ile saptandı. Hücrelerin, GRN163L ile 1 haftalık ön tedaviyi takiben bir araya gelerek klon oluşturabilme yeteneklerini kaybettikleri, 4-5 haftalık ön tedaviyi takiben soft agarda oluşturdukları koloni sayılarının ve invazyon kapasitelerinin kontrol grubuna göre belirgin şekilde azaldığı tespit edildi. GRN163L ön tedavisi ile kemoterapi ve radyoterapi kombinasyonunun sinerjistik etkiye yol açtığı tespit edildi. A549-Luc hücreleri ile oluşturulan akciğer kanseri metastaz modellerinde farklı dozlardaki (5 mg/kg, 15 mg/kg) GRN163L'nin in vivo etkisi biyoluminesans görüntüleme sistemiyle (BLI) takip edildi. Sonuç olarak, bu çalışmada telomeraz inhibitörü olan GRN163L ile sağlanan telomeraz inhibisyonunun hücreler üzerinde antiproliferatif etkili olduğu, akciğer metaztazlarının gelişmesini engellediği gözlendi. Telomeraz inhibisyonu özellikle minimal rezidüel hastalık tedavisinde yeni bir tedavi stratejisi olarak umut vaadetmektedir.

S-23:ÖZEFAGUS ÜST UÇ TÜMÖRLERİNDE CERRAHİ DENEYİMİMİZ

Dr. Bülent Koçer, Dr. Tevfik Kaplan, Dr. Serdar Han, Dr. Erkan Yıldırım, Dr. Koray Dural, Dr. Kadir Koç, Dr. Ünal Sakıncı

Ankara Numune Eğitim ve Araştırma Hastanesi Göğüs Cerrahi Kliniği

Giriş: Kliniğimizde Ocak 2000-Ocak 2005 tarihleri arasında özefagus üst 1/3 tümörü nedeniyle yatırılıp tanı ve tedavisi yapılan 18 hastanın retrospektif analizi literatür ışığında yapıldı.

Gereç ve Yöntem: Hastalar hakkındaki tüm bilgiler arşivden bulunan hasta dosya kayıtlarından, ameliyat notlarından, patoloji raporlarından sağlandı.

Sonuçlar: Kliniğimizde Ocak 2000-Ocak 2005 tarihleri arasında özefagus karsinomu tanısı alan toplam 73 hasta olup bunların 18'i (% 24.6) üst uç lokalizasyonluydu. On sekiz hastanın 10'u (% 55.5) kadın olup 8'i (% 44,5) erkekti. Ortalama yaş 39,6 idi. On altı hastada larenks invazyonu olduğundan total larenjektomi, transhiyatal olarak total özefajektomi, farengogastrostomi (gastrik transpozisyon) ve radikal boyun diseksiyonu yapıldı (% 88.8) (KBB kliniği ile birlikte). Bir hastaya transhiyatal özefajektomi ve özefagogastrostomi yapıldı (% 5.5). Bir hasta ise operasyonu kabul etmedi. İlk 30 gün postoperatif mortalite oranımız % 16.6 idi. Postop dönemde 4 hastada (% 22.2) anastomoz kaçağı gelişti. Üç hasta konservatif takip edildiler, 1 hastada ise anastomoz kaçağını kapatmak için pektoral kas flebi kullanıldı. Bir hasta (% 5.5) evre I, 4 hasta (% 22.2) evre IIA, 7 hasta evre III (% 38.8), 4 hasta (% 22.2) evre IVA, 2 hasta (% 11.1) evre IVB idi. Bir yıllık sağ kalım oranımız % 44,4 idi. Üç yıllık sağ kalım oranımız % 27.7 idi. Çalışma süresinin bitiminde (4 yıllık süre sonunda) halen 5 hasta (% 27.7) hayattaydı. Dört hasta (% 22.2) nüx nedeniyle bir yılın sonunda eksitus oldular. Dokuz hasta (% 50) postoperatif dönemde radyoterapi gördü. Üç hasta (% 16.6) ise uzak metastazı olduğundan kemoterapi gördü. Tüm hastalarda patoloji skuamöz hücreli karsinom idi. En sık semptom disfaji idi (% 94.4). Ses kısıklığı 13 hastada (% 72.2) mevcuttu.

Yorum: Literatürde en iyi operatif başarı, düşük postoperatif morbidite ve mortalite oranı, yüksek anastomotik fonksiyon, yüksek sağ kalım ve kürabilite nedeniyle gastrik transpozisyon ve serbest vaskülarize jejunal greft en çok öngörülen ve uygulanan yöntemlerdir. Çalışmamızda hastaların tamamına gastrik transpozisyon uyguladık. Gastrik transpozisyonu güvenli vaskülarizasyonu, yeterli uzunluğu nedeniyle sütür gerilimi yapmaması, tek anastomoz ve operasyon gerektirmesi ve rezidüel tümör kalma olasılığının minimal olması gibi avantajlarından dolayı tercih ettik.

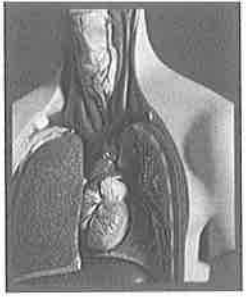

S-24:GENETİK FARKLILIK GÖSTEREN İNSAN BRONŞ EPİTEL HÜCRELERİNİN RADYOTERAPİYE HASSASİYETLERİ

Z.Günnur Dikmen 1,2, Erkan Dikmen 3, Woodring E. Wright 2, Jerry W. Shay 2, Pakize Doğan 1
1 Hacettepe Üniversitesi Tıp Fakültesi, Biyokimya Anabilim Dalı, Ankara
2 Teksas Southwestern Üniversitesi, Hücre Biyolojisi Bölümü, Dallas, Teksas, USA
3 Kırıkkale Üniversitesi Tıp Fakültesi, Göğüs Cerrahisi Anabilim Dalı, Kırıkkale

Kanserlerin çoğunda tümör baskılayıcı p53 ve K-ras onkogeninde mutasyonlar tanımlanmış olmakla birlikte, tümör gelişiminde ve radyoterapiye rezistans göstermelerinde bu mutasyonların rolü olduğu ileri sürülmektedir. Bu çalışmada, insan bronşiyal epitel hücrelerinin hTERT (insan telomeraz "reverse" transkriptazı), Cdk4 (siklin bağımlı kinaz 4), "knockdown" tümör baskılayıcı p53 ve mutant K-ras onkogeni ile enfekte edilmesiyle elde edilen hücre serilerinin hücre kültürü ortamında büyüme hızlarının ve radyoterapiye karşı hassasiyetlerinin karşılaştırılması amaçlanmıştır.

İnsan bronş dokusu örneklerinden elde edilen primer bronşiyal hücreler, kollajen kaplı hücre kültürü kaplarında KSFM besiyerinde büyütüldü, Cdk4 ve hTERT ile enfekte edilerek immortal bronşiyal epitel hücre serileri elde edildi. İmmortal özellik kazanan bu hücreler, sırasıyla "knockdown" p53, mutant K-ras ve "knockdown" p53 + mutant K-ras eksprese eden hücre serilerinin elde edilmesinde kullanıldı. "Knockdown" p53 + K-ras ekspresyonu gösteren hücrelerin büyüme hızlarının in vitro şartlarda diğer hücre serilerine oranla daha yüksek olduğu ve kontakt inhibisyon özelliklerini kaybettikleri saptandı. Kontrol hücreleri ile Cdk4, hTERT, "knockdown" p53 ve K-ras ile enfekte edilmiş olan hücrelere 1 Gy ile 10 Gy arasında farklı dozlarda radyoterapi uygulandı, 1 hafta sonra Sulforamidin B yöntemi kullanılarak canlı kalan hücrelerin oranı belirlendi. "Knockdown" p53 ile enfekte edilen bronşiyal epitel hücrelerinin, K-ras veya Cdk4 + hTERT ile enfekte edilenlere oranla daha radyorezistan oldukları tespit edildi. "Knockdown" p53 + mutant K-ras ekspresyonu gösteren hücrelerin ise radyoterapiye en fazla dirençli olan hücre serisi olduğu saptandı.

Bu çalışmadan elde edilen sonuçlar, "knockdown" p53 + K-ras ekspresyonu gösteren immortal bronşiyal epitel hücrelerinin in vitro şartlarda yüksek proliferasyon hızına sahip olduklarını ve ayrıca DNA hasarına yol açan radyoterapiye cevap olarak büyüme duraklamasına girme özelliklerini kaybettiklerini ortaya koymaktadır.

S-25:PEROKSİNİTRİTİN OLUŞTURDUĞU AKCİĞER VE TRAKEA HASARINDA LORNOKSİKAMIN ETKİNLİĞİ

Erhan Ayan1, Murat Bayram Kaplan1, Oğuz Köksel1, Lülüfer Tamer2, Tuba Karabacak3, Lokman Ayaz2, Ali Özdülger1.
1 Mersin Üniversitesi Tıp Fakültesi Göğüs Cerrahisi Anabilim Dalı
2 Mersin Üniversitesi Tıp Fakültesi Biyokimya Anabilim Dalı
3 Mersin Üniversitesi Tıp Fakültesi Pataloji Anabilim Dalı

Giriş ve Amaç: Akciğer ve trakea'nın akut inflamatuar hasarlarında oluşan patolojik değişikliklerden peroksinitritin sorumlu olduğu düşünülmektedir. Çalışmamızda peroksinitritin akciğer inflamasyonu oluşturan etkileri üzerine güçlü bir antienflamatuar ajan olan lornoksikam'ın etkinliğini değerlendirildi.

Gereç ve Yöntem: 250-280 gr ağırlıklarında 54 wistar rat rastgele kontrol, peroksinitrit ve tedavi olmak üzere 3 gruba ve her grup kendi içerisinde 2, 24 veya 48 saat sonra işlemin sonlandırıldığı 3'er grup olmak üzere toplam 9 gruba ayrıldı. Kontrol grubundaki ratlara 0,5 ml intratrakeal (İT) serum fizyolojik uygulandı. Peroksinitrit

grubundaki ratlara İT 0,5 ml serum fizyolojik içinde 10 mM peroksinitrit uygulandı. Tedavi grubunda İT peroksinitrit uygulamasıyla birlikte intraperitoneal 1,3 mg/kg lornoksikam uygulandı. Ratlara peroksinitrit uygulamasından 2, 24 veya 48 saat sonra bronkoalveoler lavaj yapılıp kan ve doku örnekleri alındı. Malondialdehid (MDA), myeloperoksidaz (MPO) ve 3 NT/ total tirozin düzeyleri ölçüldü. Hematoksilen-eosin boyamada trakea ve akciğer histopatolojisi değerlendirildi.

Bulgular: Peroksinitrit grubu serum MDA, MPO, akciğer dokusu MDA, MPO, 3NT/total tirozin düzeylerindeki artışın tedavi grubunda önlendiği görüldü ($p<0.05$). Peroksinitrit grubundaki histopatolojik değişikliklerin tedavi grubunda kısmen önlendiği saptandı. Kontrol grubunda bronkoalveoler lavajdaki lökosit sayıları peroksinitrit grubu ile karşılaştırıldığında anlamlı düzeyde azalmış olduğu görüldü ($p<0.05$).

Tartışma ve Sonuç: Peroksinitrit uygulamasıyla 2 saatte belirgin akciğer hasarı ortaya çıkmaktadır. Peroksinitrit ile eşzamanlı uygulandığında lornoksikam antienflamatuar etkisi ile akciğer hasarını azaltmaktadır.

S-26:BİR YILLIK SÜREDE TANI KOYDUĞUMUZ MALİGN PLEVRAL MEZOTELYOMALAR VE CERRAHİ YAKLAŞIMLARIMIZ

Volkan Baysungur, Gökçen Sevilgen, Erdal Okur, Mertol Gökçe, Gökhan Ergene, Semih Halezeroğlu
S.B. İstanbul Süreyyapaşa Hastanesi Göğüs ve Kalp-Damar Hastalıkları Eğitim ve Araştırma Hastanesi; I. Göğüs Cerrahisi Kliniği, İstanbul

Amaç: Malign plevral mezotelyomalar (MPM) oluşumu, klinik seyri ve tedavi yöntemleri ile göğüs cerrahları için önemli bir hastalıktır. Kliniğimizde son 1 yıl içerisinde MPM nedeniyle cerrahi uygulanan 12 hasta ile ilgili veriler sunulmaktadır.

Metod: Mart 2004-Nisan 2005 tarihler arasında 1. Göğüs Cerrahisi Kliniğinde MPM tanısı konulmuş 12 hasta ele alındı. Yaşları 35-79 (ort.yaş 51.3) arasında olup, kadın/erkek oranı 4/8'di. Tüm vakaların patolojik tipleri tayin edilip, erken evre operabl olanlar ile diğer palyatif cerrahi prosedürler uygulanabilecek hastalar belirlendi. Ayrıca pleuropnömonektomi (PP) uyguladığımız olgularımızın kısa dönem sonuçlarını inceledik.

Sonuçlar: 12 hastamızın beşine açık plevra biyopsisi yedisine VATS ile MPM tanısı konuldu. İki hastada histoloji bifazik, 10 hastada epitelyal tip idi. Tüm operasyon düşünülen vakalar toraks ve batın MRI ile değerlendirilip, gerekirse kardiak ekokardiyografi uygulandı. IMIG sınıflamasına göre 6 vaka evre erken olarak tespit edildi ve plöropnömonektomi (PP) operasyonu planlandı. Bu olguların birinde mediastinoskopi ile N2 tespit edildiğinden PP uygulanmadı. Opere edilemeyen 7 vakanın 3'ne tüp torakostomi sonrası kimyasal pleurodesis uygulandı. PP yapılabilen vakaların hepsi halen hayatta olup, 1 vakada geç dönem onkolojik tedaviye bağlı bronkoplevral fistül görüldü, mortalite %0, morbidite %20 olarak tespit edildi. Tüm olgular kemoradyoterapi programına alındı.

Tartışma: Hastalarımız arasında MPM insidansında artış görülmektedir. Hastalarımızın 7'sinin (%58.3) yaş ortalamasının 35-45 oluşu da hastalığın görülme yaşında bir düşüşü göstermekte idi. PP için kriterimiz hastalığın Evre 2 den daha ileri olmamasıdır. Tüm olgulara operasyon öncesi mediastinoskopi uygulaması cerrahiden fayda görecek hasta oranını artıracaktır. Uygun hasta seçimi ile operasyon morbidite ve mortalitesi kabul edilebilir sınırlardadır.

S-27:RATLARDA TRAVMATİK BEYİN HASARI SONRASI PNÖMOSİT TİP 2 HÜCRELERİNDEKİ ULTRASTRÜKTÜREL DEĞİŞİKLİKLER

Erkan Yıldırım1, Erkan Kaptanoğlu2, Kanat Özışık1, Ethem Beşkonaklı2, Özerk Okutan2
Mustafa F. Sargon3, Kamer Kılınç4, Bülent Koçer1, Ünal Sakıncı1
1 Ankara Numune Eğitim ve Araştırma Hastanesi Göğüs Cerrahi Kliniği
2 Ankara Numune Eğitim ve Araştırma Hastanesi Beyin Cerrahi Kliniği
3 Hacettepe Üniversitesi Tıp Fakültesi Anatomi Anabilim Dalı
4 Hacettepe Üniversitesi Biyokimya Anabilim Dalı

Amaç: Travmatik beyin hasarı sonrası pnömosit tip 2 hücrelerinde ultrastrüktürel değişiklikleri zamana bağımlı olarak göstermek ve hasar için elektron mikroskopik skorlama modeli önermekti.
Metodlar: 170-200 gr ağırlıkta 40 adet Wistar-Albino dişi rat kullanıldı. Ratlar 5 gruba ayrıldı. 1. grup kontrol ve 2. grup travma olmaksızın kraniotomi uygulanan gruptu (sham). Diğer gruplar travma gruplarıydı. Kafa travması oluşturmak için ağırlık düşürme metodu kullanıldı. Örnekler sağ ve sol pulmoner loblardan 2, 8, 24. saatlerde transkardiak perfüzyon sonrası alındı. Ultrastrüktürel histolojik değişiklikleri tanımlamak için elektron mikroskopik skorlama metodu kullanıldı.
Sonuçlar: Kontrol grubundaki hiçbir ratta ultrastrüktürel patolojik bulguya rastlanmadı. Travma gruplarında tip 2 pnömosit hücrelerinde şiddetli intraselüler ödem ve çevre dokuda interstisiyel ödem mevcuttu. Mitokondrial ödem ve bütün endoplazmik retikulum ve golgi cisimciklerinde dilatasyon 8. ve 24. saat travma gruplarında daha belirgindi. Bütün travma gruplarında nükleus içinde disintegre kromatin dağılımı görüldü. Tüm travma gruplarının travma skorları kontrol grubuna göre belirgin farklılık göstermekteydi ($p < 0.05$). Bütün travma gruplarındaki skorlar da birbirlerinden anlamlı derecede farklılık göstermekteydi ($p < 0.05$ her travma grubu için).
Tartışma: Veriler göstermiştir ki ultrastrüktürel değişiklikler 2. saatte başlamakta ve zamanla kötüleşmektedir. Lipid peroksidasyonu ile desteklenmiş elektron mikroskopik skorlama modeli travmatik değişiklikleri iyi sınıflamaya yardımcı olmaktadır. Beyin ölümü modeli sonrası gerçek sonuçları tespit etmek için daha ileri çalışmalara ihtiyaç vardır.

S-28:AKCİĞER KANSERİNDE REZEKSİYON SONRASI GELİŞEN AKCİĞER DOKU KOMPANZASYONUNUN HACİMSEL OLARAK DEĞERLENDİRİLMESİ: BİR STEREOLOJİK ÇALIŞMA

Ahmet Başoğlu*, Yasemin Büyükkarabacak*, Bünyamin Şahin, Süleyman Kaplan*****
*** Ondokuz Mayıs Üniversitesi Göğüs Cerrahisi AD**
**** Ondokuz Mayıs Üniversitesi Anatomi AD**
***** Ondokuz Mayıs Üniversitesi Histoloji ve Embriyoloji AD**

Akciğer kanseri tanısı konan hastaların lezyonlu akciğer lobunun total ya da kısmi rezeksiyonu göğüs cerrahisinde yaygın olarak uygulanan yaklaşımlardandır. Rezeksiyon sonrası toraks boşluğu kalan akciğer dokusu tarafından kısmen ya da tamamen doldurulabilir. Ancak, bu hacim değişikliğini yüksek rezolüsyonlu akciğer tomografisi (HRCT) görüntüleri kullanarak hesaplayan bir çalışmaya rastlayamadık. Bu nedenle hastaların rezeksiyon öncesi ve sonra hacim değişikliklerini HRCT görüntüleri üzerinden hesaplamayı amaçladık. Akciğer rezeksiyonu yapılan

8 hastanın preoperatif dönemde ve postoperatif 1. ayda çekilmiş HRCT görüntüleri kullanıldı. Hastaların tamamı erkekti. Ortalama yaşları 55.3(40-68)tü. Ortalama Kilo 65(54-75)kg, boy 1.74(1.56-1.90) m bulundu. Hastaların 5'ine sağ üst lobektomi, 2'sine sol üst lobektomi, birine bilateral üst lobektomi uygulandı. Preoperatif ve postoperatif tomografi görüntüleri üzerine noktalı alan ölçüm cetvelleri atılarak her bir lobun ve toplam akciğer dokusunun hacimleri hesaplandı. Çalışmamızın sonuçlarına göre, rezeksiyon öncesi hastaların ortalama akciğer dokusu hacmi 6,780 litre iken postoperatif 1. ayda bu hacmin 5,677 litre olduğu ölçüldü. Hastaların akciğer dokusunun ortalama %29'u rezeke edilirken, postoperatif dönemde akciğer hacmindeki azalmanın ortalama %16,3 olduğu belirlendi. Analiz sonuçlarımıza göre, rezeksiyon sonrasında kalan sağlam akciğer dokusu ortalama %12,7 oranında bir genişleme göstermekteydi. Bulgularımıza göre, rezeksiyon yapıldıktan sonra oluşan potansiyel boşluk, kalan akciğer dokusu tarafından % 50'den fazla oranda doldurulmaktaydı. Akciğerlerin göstermiş olduğu bu kompansasyon mekanizması hastaların genel durumu ve diğer hastalıkları ile de ilişkili olarak değişim göstermekteydi. Artan hasta sayısı ile birlikte daha sağlıklı verileri elde edeceğimizi düşünmekteyiz.

S-29:AKCİĞER REZEKSİYON CERRAHİSİNDE OMENTOPLASTİNİN YERİ

Celalettin Kocatürk, Murat Özel, Ayşe Gül Çevik, Yaşar Sönmezoğlu, Mithat Fazlıoğlu, Kemal Karapınar, Mehmet Ali Bedirhan

Yedikule Göğüs Hastalıkları ve Göğüs Cerrahisi Araştırma ve Uygulama Hastanesi, III.Cerrahi Kliniği, Zeytinburnu, İstanbul

Omentum, toraks cerrahisinde gerek cerrahi komplikasyonlarda, gerekse cerrahi komplikasyonların önlenmesinde geniş kullanım alanı bulan, iyi vaskülarize olan bir organdır. 2001-2005 yılları arasında postpnömonektomik bronkoplevral fistül ve ampiyem ile müracaat eden tümör olgularında 17 olguya fistül tamiri ve/veya omentoplasti yapılmıştır. Ampiyem-tümör birlikteliği olup pnömonektomi gereken olgulara yüksek BPF riski nedeniyle proflaktik olarak operasyon sonrası güdük omentum ile desteklendi. Tüm olgulardan 14 olgu malign nedenlerle, 3 olgu da benign nedenlerle opere edildi. Yaş ortalaması 51.1 olup olguların 11'i sağ tarafta idi. Olgulardan birisine daha önce torakomyoplasti yapılmış ancak refistülize olmuştu. Bronş tamiri ve omentoplasti yapılan olgulardan birinde bronş güdüğü refistülize oldu ve bu olgu omentoplastinin altıncı ayında kaybedildi. Bu olguda stumpta nüks saptandı. Onu malign, üçü benign olan 13 olguda fistül kapandı. Ampiyem-tümör birlikteliği olan 3 olgunun 1'inde postop fistül olmadan ampiyem gelişti. Drenaj ve stoma ile tedavi edildi. İki olguda eviserasyon primer tamir ile ve bir diğer olguda gelişen intestinal obstrüksiyon konservatif yaklaşımla düzeldi. BPF'lerde pediküllü omentum flebinin, fistül tamirinde yüksek başarı oranına sahip olduğu ve rekonstrüksiyonda ilk seçenek olabileceği kanaatine varıldı.

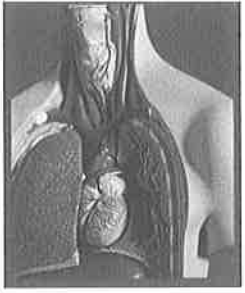

S-30:ÖZOFAGUS KANSERİNDE CERRAHİ TEDAVİ (113 OLGUNUN ANALİZİ)

Nurettin Karaoğlanoğlu, Atilla Eroğlu, Atila Türkyılmaz, Yener Aydın
Atatürk Üniversitesi,Tıp Fakültesi, Göğüs Cerrahisi AD, Erzurum

Amaç: Bölgemizde sık görülen özofagus kanserli hastalara kliniğimizde uygulanan cerrahi tedavi sonuçlarını değerlendirmektir.
Metod: Mayıs 2005'e kadar son 5 yılda kliniğimizde özofagus kanseri nedeniyle tedavi edilen hastaların kayıtları retrospektif olarak incelendi.
Bulgular: 186 özofagus kanserli hastanın 112'sine cerrahi tedavi uygulandı. Olguların 51'i (ort.yaş: 58,0) erkek ve 61'i (ort.yaş: 56,4) kadın idi. En sık görülen semptomlar 168 olgu ile disfaji (%90,3) ve 94 (%50,5) olgu ile kilo kaybı idi. Cerrahi tedavide 91 olguya transtorasik, 9 olguya laparatomi ve 1 olguya ise transhiatal özofajektomi ve özofagogastrostomi uygulandı. Anastomoz için 97 (%96,04) olguda stapler kullanıldı. Operasyona alınan 11 olgu anrezektabl kabul edildi. Tümör en sık 1/3 alt özofagusta lokalize idi (%53,2). En sık histopatolojik tip 134 (%72,0) olgu ile yassı epitel hücreli karsinomdu. Operatif mortalite 7 (%6,2) olguda görüldü. En sık gelişen komplikasyonlar yara yeri enfeksiyonu 10 (%8,9), mide dilatasyonu 8 (%7,1), kardiyopulmoner komplikasyonlar 8 (%7,1), kontrlateral effüzyon 7 (%6,2), anastomoz kaçağı 4 (%3,5), ampiyem 2 (%1,8), pnömotoraks 2 (%1,8), şilotoraks 2 (%1,8) ve reoperasyon gerektiren kanama 2 (%1,8) idi. Morbidite oranı %31,2 olarak hesaplandı. Geç dönemde 6 (%5,3) olguda rekürrens ve 15 (%13,4) olguda stenoz tesbit edildi. Postoperatif hastanede kalma süresi ortalama 12,9 gündü.
Sonuçlar: Özofagus kanseri cerrahisi yüksek morbidite ve mortaliteye sahip bir hastalıktır. Erken tanı ve tedavi ile daha yüz güldürücü sonuçlar elde edilebileceği kanaatindeyiz.

S-31:ÇOK İLACA DİRENÇLİ TÜBERKÜLOZDA CERRAHİ REZEKSİYON

Sadık Yaldız*, Soner Gürsoy*, Ahmet Üçvet*, Serkan Yazgan*, Oktay Başok*, Cemil Kul*, Halil Tözüm*
Göğüs Hastalıkları ve Cerrahisi Eğitim ve Araştırma Hastanesi, İZMİR *Göğüs Cerrahi Kliniği

Akciğer tüberkülozunun tıbbi tedavisinde ilaç direnci, giderek tüm dünyada ciddi bir sorun halini almış olup, halen çok ilaca dirençli tüberküloz (ÇİD) tedavisinde, kemoterapi ile kombine rezeksiyon cerrahisi en etkili yöntem olarak görünmektedir. Bu çalışmada İzmir Dr. Suat Seren Göğüs Hastalıkları ve Cerrahisi Eğitim ve Araştırma Hastanesi, göğüs cerrahi kliniği'nde çok ilaca dirençli tüberküloz nedeniyle rezeksiyon uygulanan 10 olgunun sonuçları retrospektif olarak değerlendirilmiştir. Olgularımızın tümü operasyon öncesi anti tüberküloz tedavi görmekteydi. Beş olgumuzda (%50) operasyon öncesi balgamda basil pozitifliği devam etmekteyken, erken postoperatif dönemde tümünde balgamda basil negatifliği sağlandı. Yakın ve uzak dönem takiplerde de (6-84 ay) tüm olgularımızda balgamda basil negatifliğinin devamı sağlanarak relaps olmadı (%0). Olgularımız, rezeksiyondan sonra 18-24 ay tıbbi tedaviye devam etti (halen tedavisi devam eden 3 olgumuz mevcut). Çalışmamızın sonucunda olgu sayımız sınırlı da olsa, çok ilaca dirençli tüberküloz tedavisinde seçilmiş olgularda tıbbi tedavi ile kombine edilen cerrahi tedavi etkili bir seçenek olarak görünmektedir.

S-32:AKCİĞERDEKİ HAVA KAÇAKLARINI ÖNLEMEDE HYALURONAT KARBOKSİMETİLSELLÜLOZUN ETKİNLİĞİ

Songül Çuhadaroğlu*, Adnan Sayar*, Okan Solak*, Akif Turna*, Muzaffer Metin*, Serda Kanbur*, Nur Ürer+, Atilla Gürses*

Yedikule Göğüs Hastalıkları ve Göğüs Cerrahisi Eğitim ve Araştırma Hastanesi, 1. Cerrahi Kliniği* ve Patoloji Bölümü+, İstanbul

Amaç: Akciğer cerrahisi uygulamalarında hava kaçakları, kanama, bronkoplevral fistül en sık karşılaşılan komplikasyonları oluştururken toraks içi yapışıklıkların varlığı reoperasyonları teknik olarak daha zor hale getirmektedir. Çalışmamızda Na-Hyaluronat-Karboksimetilsellüloz'un (NaHKMS) parankim üzerindeki etkisini araştırdık.

Gereç ve Yöntem: Toplam 16 adet Spraque-Dawley sıçan 2 gruba ayrıldı. Trakea intubasyonun ardından sol lateral torakotomi ile sol medial lob üzerine 0.2 x 0.1 cm 2 adet laserasyon uygulandı. Manometre sistemi ile minimal hangi basınçta hava kaçağı olduğu not edildi. Deney grubunda kaçak alanına 1x1.5 cm NaHKMS yerleştirildikten sonra kaçak basınçları not edildi. Kontrol grubunda ise kaçak basınçları not edildikten sonra uyarlanmış tüp drenaj sistemi uygulanarak toraks kapatıldı.

Bulgular: Deney grubunun total histolojik skorlaması, makrofaj, lenfosit ve fibroblast skorlaması kontrol grubuna göre istatistiksel olarak anlamlı düzeyde farklı ölçüde yüksek bulunmuştur.($p=0.021, p<0.01, p<0.05, p<0.05$) Polimorfonükleer lökosit ve ödem varlığı ile neovaskülarizasyon derecesi ise her iki grubda istatistiksel bir anlamlılık göstermemiştir. NaHKMS kullanılan grupta işlem öncesi basınç ortalaması 26.6 mm Hg iken işlem sonrası basınç ortalama değeri 73.8 mm Hg olarak ölçülmüş. Kontrol grubunda ise işlem öncesi basınç ortalaması 24.8 mmHg, işlem sonrasında 43.5 mmHg olarak tespit edilmiştir. Her iki grubun karşılaştırmasında deney grubunun cerrahi sonrası basınç ortalama değerleri istatistiksel olarak anlamlı derecede yüksek bulunmuştur ($p=0.0001$).

Sonuç: NaHKMS'un intratorasik uygulanması, parenkimden olacak kaçağa olan direnci arttırırken, plevral iyileşmeyi etkilemeden postoperatif parankimal onarımı sağlamaktadır.

S-33:AKCİĞER REZEKSİYONLARINDA REZEKE EDİLECEK SEGMENTİN LOKALİZASYONUNUN POSTOPERATİF SOLUNUM FONKSİYONLARINA ETKİSİ

Şehnaz Kaya, Alpay Sarper, Abid Demircan

Akdeniz Üniversitesi Tıp Fakültesi

Göğüs Cerrahisi Anabilim Dalı

Amaç: Çalışmamızda akciğer rezeksiyonu sonrasında, solunum fonksiyonlarındaki değişikliğin rezeksiyon uygulanan segmentlerin lokalizasyonu ile ilişkisini araştırmaktır.

Gereç ve Yöntem: Çalışmaya pulmoner rezeksiyon uygulanan 44 hasta dahil edilmiştir. Tüm hastalara preoperatif ve postoperatif (1. ve 6. aylarda) solunum fonksiyon testleri ölçümü ile preoperatif ve erken postoperatif kan gazları analizi, 12 hastaya da ventilasyon perfüzyon sintigrafisi incelemeleri yapıldı.

Bulgular: Hastaların 34'ü erkek 10'u kadın olup yaş ortalaması 42.3 (15-75) dir. Yirmi üç hastaya üst veya orta lobektomi yapılırken, alt lobektomi 21 olguya uygulandı. Hastalar segment sayıları göz önünde tutularak üst lobektomi ve alt lobektomi yapılanlar olarak iki grupta inceledi. Sonuçta üst lob ve orta lobektomi yapılan hastalarda alt lobektomi yapılanlara göre postoperatif solunum fonksiyonlarının beklenenden daha az düştüğü saptandı.

Sonuç: Rezeksiyon planlanan hastalarda rezeksiyon yapılacak parankimin üst veya alt lobda olması postoperatif fonksiyonları farklı şekilde etkilemektedir.

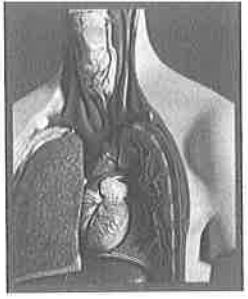

S-34:SOL BRONKOPLEVRAL FİSTÜLÜN TAMİRİNDE SAĞ TORAKOTOMİ YAKLAŞIMI: 2 OLGU SUNUMU

Zeki Günlüoğlu, Özkan Saydam, Hasan Akın, Adalet Demir, S.İbrahim Dinçer
Yedikule Göğüs Hastalıkları ve Göğüs Cerrahisi Eğitim ve Araştırma Hastanesi, İstanbul, Türkiye

Akciğer rezeksiyonlarından sonra ortaya çıkan sık komplikasyonlardan bronkoplevral fistüllerin (BPF) tedavisi uzun sürer, zordur ve ciddi bir morbite ve mortalite oranına sahiptir. Tedavisinde çeşitli cerrahi yaklaşım teknikleri kullanılabilir. Sol pnömonektomi sonrası bronkoplevral fistül gelişen hastalarda geç dönemde ipsilateral retorakotomi ile bronş güdüğüne ulaşım güç olup sağ torakotomi yaklaşımı ile sol ana bronş güdüğüne ulaşılabileceği bilinmektedir. Kliniğimizde, sol pnömonektomi sonrası bronkoplevral fistül gelişen ve çeşitli tedavi girişimlerine rağmen başarılı olunamayan iki hastada, fistül, sağ torakotomi yoluyla tamir edildi. Her iki hastada da fistül kapandı. İlk hastamız, komplikasyon gelişmeden taburcu edilebilirken, sonraki hastamız, pnömoni gelişmesi nedeniyle kaybedildi.

S-35:MEDİASTİNOSKOPİ NEGATİF KÜÇÜK HÜCRE DIŞI AKCİĞER KANSERİ'NDE MEDİASTİNAL LENF BEZİ KÜRETAJININ DEĞERİ

AS Bayram, M Özcan, C Gebitekin
Uludağ Üniversitesi Tıp Fakültesi, Göğüs Cerrahisi ABD/Görükle-BURSA

Mediastinoskopi; akciğer kanserinin evrelendirilmesinde "gold standart" olarak kabul edilen invaziv cerrahi girişimdir. Akciğer kanserli tüm olgulara rutin olarak uygulanması tartışmalıdır. Kliniğimizde tüm olgularda CT deki lenf bezi büyüklüğüne bakılmaksızın rutin olarak uygulanan mediastinoskopinin rezeksiyon sonrası total mediastinal küraj ile karşılaştırılmasının sonuçları ileriye dönük olarak incelendi.

Ocak 1995 ile Haziran 2005 tarihleri arasında bronş karsinomu ön tanısı ile 307 olguya operasyon öncesi mediastinoskopi uyguladık ve çalışmamızda mediastinoskopisi negatif olup direkt rezeksiyon uygulanan ve rezeksiyonda tam mediastinal küretaj yapılan KHDAK li 137 olgu ileriye dönük olarak incelendi. Olguların 12 (%9)si kadın, 125 (%91)i erkekti. Mediastinoskopide olguya göre değişmekle birlikte 2R, 2L, 4R, 4L ve 7 nolu lenf nodları biyopsilendi fakat reseksiyon takiben uygun olan tüm olgularda total mediastinal küretaj uygulandı. Bu olgulardan 13 (%10)'ünde ameliyat öncesi negatif biyopsi elde edilmesine rağmen mediastinal küretaj sonrası pozitif sonuç elde edildi. Olguların 5'inde subkarinal, 5'inde paratrakeal, 2 sinde trakeobronşial ve 1 olguda da paraözofagial lenf nodları pozitif olarak geldi.

Sonuç olarak; mediastinoskopi opearasyondan daha fazla fayda görecek olguların seçilmesinde, evrelendirilmesinde ve rezeksiyona karar verilmesinde güvenilir bir yöntemdir. Mediastinoskopi negatif olgularda mediastinal küretaj veya lenf nodu öneklemesi tartışılmalıdır.

S-36:ÖZOFAGUS VE TRAKEA PATOLOJİLERİNDE STENT İLE PALYATİF TEDAVİ

Ahmet Sami Bayram, Mustafa Köprücüoğlu, Cengiz Gebitekin
Uludağ Üniversitesi Tıp Fakültesi Göğüs Cerrahisi ABD-BURSA

Özofagus ve trakea'nın patolojilerinde stent uygulamaları konusunda ki tartışmalar hem endikasyon hemde zamanlama açısından halen sürmektedir. Doğru endikasyon ile konulan stentler hem palyatif hem de sağkalım açısından önemli katkılar sağlamaktadır.

Ocak 1996-Haziran 2005 tarihleri arasında kliniğimizde özofagus ve trakea patolojileri nedeniyle takip edilen ve 27 stent uygulanan 26 olgu geriye dönük olarak incelendi. Olgularımızdan 14(%52)'ü erkek ve yaş ortalaması 52.4(25-75) idi. Stentler 17(%64) olguda trakea'ya 9 olguda ise özofagusa yerleştirildi. Bir olguda ise lezyonun uzunluğu nedeniyle trakea'ya iki adet stent yerleştirildi. En sık kullanılan (22 olguda 23 stent) stent Ultraflex (Boston Scientific) idi. Bir olguda (%4) özofagus'a yerleştirilen stent sonrası perforasyon gelişmesi üzerine acil operasyon ile özofagus tamiri yapıldı. Mortaliteye rastlanmadı. Uygulamaların palyasyon başarısı %96 (1/26) olarak bulundu.

Sonuç olarak zamanlamanın ve endikasyonun uygun konulduğu olgularda stent uygulamaları ile çok iyi bir palyasyon sağlanmakla birlikte yapılacak ek tedavilerin başarı şansı arttırılmaktadır.

S-37:BRONŞ YABANCI CİSMİ ÖN TANISIYLA BRONKOSKOPİ YAPILAN UNİLATERAL AKCİĞER AGENEZİSİ (APLAZİ): İKİ OLGU NEDENİYLE

Şevval Eren1, Atilla Durkan1, Fuat Gürkan2,
1 Dicle Üniv. Tıp Fak. Göğüs Cerrahisi ABD. Diyarbakır
2 Dicle Üniv. Tıp Fak. Çocuk Hast. ve Sağ. ABD. Diyarbakır

Tek taraflı total akciğer agezisi veya aplazisi etyolojisi tam olarak bilinmeyen oldukça nadir bir durumdur. Bu anomalinin diğer konjenital anomalilerle birlikte bulunma olasılığı %50 civarındadır. Her iki hemitoraksın etkilenme olasılığı hemen hemen eşittir.

Her iki olgumuz da doğumda ve doğum sonrasında asemptomatik olmalarına karşın şikayetleri 2. aydan sonra ortaya çıkmış. Solunum yolu enfeksiyonu tanılarıyla tedavi edilen fakat şikayetleri bir müddet sonra yeniden başlayan bu olguların çekilen akciğer grafilerinde bir hemitoraksın tamamen opak izlenmesi, her iki olguda da sağda solunum seslerinin çok az alınması ve şüpheli bir yabancı cisim anamnezinin olması nedeniyle tanı ve tedavi amacı ile bronkoskopi yapıldı. Her iki olguda da solunum yollarında herhangi bir yabancı cisim izlenmezken, sağ ana bronşlar rudimenter birer güdük halinde görüldü. Daha sonra çekilen bilgisayarlı tomografi (BT) ve magnetik rezonans (MR) görüntülemelerinde her iki olguda da sağ akciğerin total yokluğu ve dekstrokardi izlendi. Bir olgumuzda ek anomali olarak safra kesesi agenezisi tespit edilirken diğer olguda ilave konjenital anomali izlenmedi. Her iki olguda değişik aralıklarla meydana gelen solunum yolu enfeksiyonları nedeni tedavi edilmektedirler. Olguların biri 4. yılında diğeri 6. ayında halen takip edilmektedir.

Tek taraflı total akciğer agenezileri klinik olarak ana bronşta yerleşmiş bir lezyon veya yabancı cisim aspirasyonu kliniği ile karışabilir. Bu tip olgularda nadir bir durum olsada akciğer agenezisinden şüphe etmek ve ayırıcı tanıda bu durumu göz önünde bulundurmak gerekir. Tanı için kontraslı BT veya MR, gerekirse bronkoskopi yeterli olmaktadır.

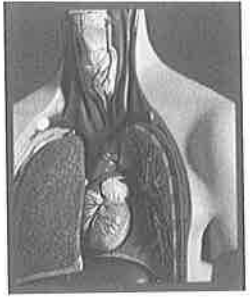

S-38:BİR ÜNİVERSİTE HASTANESİ'NİN GÖĞÜS ONKOLOJİ KONSEYİNDEKİ GÖĞÜS CERRAHİSİ OLGULARININ ANALİZİ

Banu Aktin, Ufuk Çağırıcı, Alpaslan Çakan, Kutsal Turhan, Özgür Samancılar, Ali Özdil
Ege Üniversitesi Tıp Fakültesi, Göğüs Cerrahisi Anabilim Dalı, Bornova – İzmir

Bu bildiride, Ocak 2004–Ocak 2005 tarihleri arasındaki bir yıllık süre içinde, hastanemiz Göğüs Onkoloji Konseyi'nde görüşülen olgular içinden cerrahi tedavi kararı verilen toplam 342 olgu analiz edilmiştir. Toplam 60 olgu (% 17.5) için operasyon öngörülmüştür. Bu olguların % 44.8'i asemptomatik olup, göğüs ağrısı, öksürük, nefes darlığı ve hemoptizi diğer semptomlar arasındadır. Preoperatif olarak olguların % 48'inde primer akciğer karsinomu, % 30'unda soliter pulmoner nodül, % 17'sinde metastatik akciğer hastalığı, % 4'ünde mediastinal kitle, %1'inde mezotelyoma tanısı konmuştur.

Bunun yanında, Göğüs Cerrahisi Kliniği pre- ve postoperatif olmak üzere 88 (%25.7) olguyu konseye sunmuştur. Bu olgulardan 37'si için neoadjuvan ve adjuvan tedavi kararı alınmıştır. Hastaların %25'ine cerrahi, %25'ine izlem, %8'ine de ileri inceleme önerilmiştir.

Göğüs Hastalıkları, Göğüs Cerrahisi, Radyasyon Onkolojisi, Radyoloji, Patoloji, Nükleer Tıp Anabilim Dalları ile medikal Onkoloji Bilim Dalı'ndan gelen temsilciler ile tüm asistan ve öğrencilerin katılımıyla oluşturulan Göğüs Onkoloji Konseyi'nde, intratorasik malignitesi bulunan olguların multidisipliner bir anlayışla değerlendirilmesinin, onkolojik hasta yönetiminde standart bir yaklaşım olması gerektiğini düşünüyoruz.

S-39:281 HASTADA YAPILAN 509 TORAKAL SEMPATEKTOMİ OPERASYONUNUN RETROSPEKTİF OLARAK DEĞERLENDİRİLMESİ

Akın Yıldızhan, Habil Tunç, Rauf Görür, Şaban Sebit, Turgut Işıtmangil, Oryal Erdik, Nurettin Yiyit, A.Çiğdem Tütüncü.
GATA Haydarpaşa Eğitim Hastanesi, Göğüs Cerrahisi Kliniği, İstanbul.

Palmar hiperhidrozis, tıbbi tedaviye cevap vermeyen Raynaud hastalığı ve refleks sempatik distrofi gibi hastalıklarda günümüzde önerilen tedavi yöntemi, video yardımlı toraks cerrahisi (VATS) ile yapılan torakal sempatektomi operasyonudur.

Kliniğimizde Ocak 1999 ile Haziran 2005 tarihleri arasında 281 hastada 509 torakal sempatektomi ameliyatı uygulandı. Hastalarımızın 279'u erkek, 2'si bayan olup, yaş ortalaması 22.09 (20-33) idi. Yapılan 509 sempatektominin, 457'si palmar hiperhidrozis, 45'i vazospastik damar hastalığı, 5'i refleks sempatik distrofi ve 2'si Raynaud hastalığı nedeniyle gerçekleştirildi. Torakal sempatektomilerin 59 tanesi aksiller torakotomi ile ve 450'si VATS eşliğinde (432'ünde 2 torakoport, 18'inde tek torakoport kullanılarak) yapıldı. Operasyon esnasında T2 ve T3 ganglionlarla birlikte sempatik zincir rezeke edildi ve Kuntz siniri koterize edildi.

Hastalarımızın hiçbirinde mortalite olmadı. Beş hastada intratorasik yapışıklıklar ve 1 hastada kanama kontrolü nedeniyle aksiler torakotomiye dönüldü. Postoperatif dönemde 1 hastada kanama ve diğer bir hastada uzamış hava kaçağı meydana geldi. Dokuz hastada geçici Horner sendromu görüldü. Takip esnasında 7 hastada kompensatuvar hiperhidrozis ve 1 hastada tek taraflı nüks gelişti.

VATS ile yapılan torakal sempatektominin, aksiller torakotomiye kıyasla daha kozmetik olduğunu ve hasta memnuniyetinin daha fazla olduğunu saptadık. İki torakoport ile yapılan sempatektominin insiyon sayısını ve ağrıyı azalttığını, daha iyi kozmetik sonuçlara sahip olduğunu ve majör bir komplikasyona sebep olmaksızın hızlı ve emniyetli bir cerrahi teknik olduğunu düşünmekteyiz.

S-40:OPERABL PRİMER AKCİĞER KANSERİ VE KORONER ARTER HASTALIĞI BİRLİKTELİĞİNDE, AYNI SEANSTA UYGULANAN "OFF–PUMP" KORONER ARTER CERRAHİSİ VE AKCİĞER REZEKSİYONU

Ufuk Çağırıcı1, Mustafa Özbaran2, Kutsal Turhan1, Alpaslan Çakan1, Özgür Samancılar1
Ege Üniversitesi Tıp Fakültesi,
1Göğüs Cerrahisi, 2Kalp Damar Cerrahisi Anabilim Dalları, Bornova – İzmir

Operabl akciğer kanseri ve koroner arter hastalığı (KAH) birlikteliği nadirdir. Bu hastalarda seçilebilecek yöntemlerden birisi, hastayı ikinci bir majör cerrahi girişimin olumsuz etkilerinden korumak için, her iki hastalığı aynı anda tedavi etmeye yönelik kombine bir ameliyattır. Bu bildiri ile, aynı seansta, kardiyopulmoner by-pass (CPB) kullanmadan opere edilen primer akciğer kanseri ve KAH tanısı almış üç hastamızı sunmayı ve sonuçlarımızı literatür eşliğinde değerlendirmeyi amaçladık.

Birinci olgu, 69 yaşında erkek olup koroner anjiyografide sağ ana koroner arteri (RCA) %100, sol ana koroner arteri (LAD) % 60 tıkalı bulundu. Sol alt lobda 30x35 mm boyutlarında epidermoid karsinom saptanan olguya posterolateral torakotomi ile, CPB kullanmadan sol internal mammarian arter (LİMA)–LAD by-pass yapılmasının ardından, aynı seansta sol alt lobektomi uygulandı.

55 yaşında erkek olan ikinci olgunun, sağ akciğer üst lob posterior segmentte, 30x25 mm boyutlarında adenokarsinom ile koroner anjiografisinde, RCA ve LAD'de %99 darlık saptanması üzerine, aynı seansta kombine ameliyat planlandı. İlk olarak, median sternotomi insizyonu ile "off-pump" LAD–LİMA by-pass yapılan hastaya daha sonra sağ lateral dekübit pozisyonu verilerek posterolateral torakotomi ile sağ üst lobektomi uygulandı. Üçüncü olgu, sol üst lobda 4 cm çapında, vena subklavia invazyonu gösteren büyük hücreli karsinom ile koroner anjiyografide de %99 LAD darlığı bulunan 63 yaşında bir erkek hasta idi. Sol posterolateral torakotomi insizyonu ile safen ven kullanılarak LAD'e by-pass uygulandı. Aynı insizyondan sol üst loba atipik rezeksiyon yapıldı. KAH ve operabl primer akciğer karsinomu bulunan seçilmiş olgularda, aynı seansta her iki patolojinin tedavi edilmesi uygun bir alternatif olabilir. Zorunlu olmayan durumlar dışında, CPB, sistemik yan etkileri ve neden olduğu koagülopati nedeniyle tercih edilmemektedir. Bunun yanında, CPB'ın akciğer kanseri prognozu üzerine etkisi tartışmalıdır. Sol akciğer patolojilerinde, RCA'e müdahale gerekmiyorsa, sol posterolateral torakotomi ile kombine yaklaşım öngörülebilir.

S-41:AKUT AKCİĞER HASARI VE ARDS'DE TİMOKİNONUN ETKİSİ: DENEYSEL ÇALIŞMA

Ahmet Feridun Işık1, İsmail Katı2, İrfan Bayram3, Hanefi Özbek4
1: Yüzüncü Yıl Üniversitesi, Tıp Fakültesi, Göğüs Cerrahisi AD
2: Yüzüncü Yıl Üniversitesi, Tıp Fakültesi, Anestezi ve Reanimasyon AD
3: Yüzüncü Yıl Üniversitesi, Tıp Fakültesi, Patoloji AD
4: Yüzüncü Yıl üniversitesi, Tıp Fakültesi, Farmakoloji AD

Amaç: Akut sıkıntılı solunum sendromu (ASSS) ve akut akciğer hasarı (AAH), göğüs cerrahisi ve yoğun bakım hekimleri için önemli bir sorundur. Birçok tedavi yöntemi halen destekleyici olmaktan öte geçememektedir. Timokinon, spazm çözücü, antibakteryel, bronkodilatatör ve antiinflamatuar etkileri olan bir maddedir. Biz de Akut sıkıntılı solunum sendromu ve akut akciğer hasarında bu maddenin etkilerini deneysel olarak sıçan modelinde araştırdık.

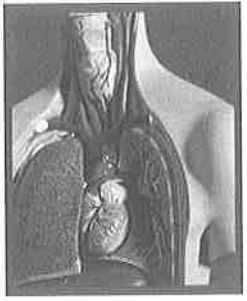

Gereç ve yöntem: Deneyde toplam 40 adet Sprague-Dawley sıçanı kullanılarak, 1,2 pH'da insan mide suyu ile akciğer hasarı oluşturuldu. Sıçanlar 3 saat boyunca mekanik solunum cihazında takip edildi. Denekler 5 gruba ayrıldı: Grup 1(Kontrol group, n=11); grup 2 (Steroid grup. n=10); grup 3 (Etanol grup, n=5); grup 4 (Timokinon grup, n=9) ve grup 5 (Timokinon + Steroid grup. n=5). Grup 1'de mide suyu uygulaması dışında herhangi bir madde ya da ilaç kullanılmadı. Timokinon (6mg/kg), metilprednizolon (10mg/kg) ve etanol (0,75ml/kg) dozlarda periton içi uygulamayla verildi. Kan gazı ve kompliyans ölçümleri yapılarak, üçüncü saatin sonunda öldürülerek akciğerler histopatolojik inceleme için çıkarıldı.
Bulgular: Timokinon grubunda diğer gruplarla karşılaştırıldığında PO2/FiO2 değerleri belirgin olarak anlamlı derecede farklıydı (p=.0.000-0.043). Statik kompliyans ölçümleri grup 4 ve 5'de belirgin olarak yüksek bulundu. Histopatolojik incelemede ise grup 2 ve 4'de akciğer doku hasarının anlamlı derecede az olduğu görüldü (p=0.000-0.027).
Sonuç: Bu çalışma, timokinonun oksijenlenmeyi düzelttiğini, bununla birlikte, timokinon ve steroidin 1,2 pH'da insan mide suyu aspirasyonuna bağlı gelişen ASSS ve AAH'da doku hasarını önleyici etkisi olduğunu göstermiştir.

S-42:SEKONDER AKCİĞER KANSERLERİNDE CERRAHİ TEDAVİ: 100 OLGULUK TECRÜBENİN SUNUMU

Batuhan Saçılanateş, Cabir Yüksel, Serkan Enön, Hakan Kutlay, Murat Akal, Adem Güngör, Nezih Özdemir, Şevket Kavukçu, Hadi Akay, İlker Ökten, Şinasi Yavuzer
Ankara Üniversitesi Tıp Fakültesi Göğüs Cerrahisi Anabilim Dalı

Giriş: Geçmişte pulmoner metastaz varlığı cerrahi yaklaşım için kontrendike sayılırken, günümüzde ise seçilmiş hastalarda cerrahi rezeksiyon anlamlı bir sağkalım avantajı getirmiştir. Akciğer metastazlarının rezeksiyonunda hedef hastalığın kürü ve hastalıksız yaşam süresinin uzatılmasıdır.
Materyal-Metod: Kliniğimizde 1995-2004 tarihleri arasında metastatik akciğer kanseri tanısıyla 53 erkek 47 kadın toplam 100 hastaya operasyon uygulandı. Yaş ortalaması 42.59 (13–88) idi. Wedge rezeksiyon (112) en sık gerçekleştirilen cerrahi prosedürdü, bunun yanı sıra 7 hastada ekstended rezeksiyon (2 toraks duvarı rezeksiyonu, 1 foraminotomi, 1 sleeve alt lobektomi, 2 diafragma rezeksiyonu, 1 perikard rezeksiyonu) uygulandı. Tanıda 31 olguda lezyonlar bilateraldi. Unilateral torakotomi 114 hastaya, senkron bilateral torakotomi 4 hastaya, mediansternotomi 11 hastaya ve Clamshell kesisi ise 2 hastaya uygulandı. 27 hasta kolorektal Ca, 19 hasta Osteosarkom , 5 hasta Renal cell Ca , 5 hasta Ewing sarkom , 4 hasta Synovial sarkom , 4 hasta Meme Ca ,3 hasta ise Malign schwannoma akciğer metastazı nedeni ile opere oldu. Morbidite toplam 14 hastada meydana geldi. (Solunum yetmezliği nedeni ile mekanik ventilasyon tedavisi:1, aseptik poş:2, uzamış hava kaçağı-ampiyem:2, postoperatif dönemde pnömotoraks: 2, yara yeri enfeksiyonu: 7). Mortalite ampiyem nedeni ile sepsisten exitus olan 1 hasta ile sınırlı kaldı.
Sonuç: Multipl retorakotomiler çoğu zaman gerekli olduğundan rezeksiyonlar mümkün olduğunca parankim koruyucu teknikleri içermelidir (wedge rezeksiyon, segmentektomi). Komplet rezektabilite şartı ile, seçilmiş olgularda lobektomi, pnömonektomi, toraks duvarı veya diğer yapıların en bloc rezeksiyonu uygulanabilir.

S-43:KARSİNOİD TÜMÖRLERDE CERRAHİ PROSEDÜRLERİN NÜKS VE KOMPLİKASYON ORANLARI İLE İLİŞKİSİ

Batuhan Saçılanateş, Cabir Yüksel, Serkan Enön, Hakan Kutlay, Murat Akal, Adem Güngör, Nezih Özdemir, Şevket Kavukçu, Hadi Akay, İlker Ökten, Şinasi Yavuzer.
Ankara Üniversitesi Tıp Fakültesi Göğüs Cerrahisi Anabilim Dalı

Giriş-Amaç: Karsinoid tümörler bütün akciğer tümörlerinin yaklaşık %2' sini oluşturan, düşük gradeli , nöroendokrin hücrelerden köken alan tümörlerdir. Karsinoid tümörlerde temel tedavi yaklaşımı cerrahidir. Bu çalışmada karsinoid tümör tanısı ile opere edilen hastalarda uygulanan cerrahi prosedürlerin nüks ve komplikasyon oranları ile ilişkisinin değerlendirilmesi amaçlanmıştır.
Hastalar ve Metod: 1990-2004 yılları arasında Ankara Üniversitesi Tıp Fakültesi Göğüs Cerrahisi Anabilim Dalı'nda karsinoid tümör tanısı ile opere edilen 91 olgu retrospektif olarak incelenmiştir. Hastalar uygulanan cerrahi prosedürlere göre 4 ayrı grupta toplandı ve grupların nüks ve komplikasyon oranları açısından birbirleri ile ilişkileri analiz edildi
Sonuçlar: Hastaların 49(%53.9)'u kadın 42(%46.1)'si erkek olup yaş ortalaması 44.4(18-75) olarak saptandı. Opere olan 91 hastanın histopatolojik incelemesinde 75(%82.4)'inin tipik, 16(%17.6)'sının atipik karsinoid tümör olduğu saptandı. Hastaların 17'sine bronkotomi-eksizyon(Grup I), 15'ine sleeve rezeksiyon(Grup II), 53'üne anatomik rezeksiyonlar(Grup III) ve 6'sına anatomik olmayan rezeksiyonlar(Grup IV) uygulandı. Lokal nüks oranı Grup I, II, III ve IV'de sırasıyla %29.1, %0, %7.5 ve %12 olarak hesaplandı. Komplikasyon görülme sıklığı ise Grup I, II, III ve IV de sırasıyla %17.6, %20, %28 ve %0 olarak bulundu.
Tartışma: Akciğer karsinoid tümörlerinde cerrahi tedavi ile mükemmele yakın sonuçlar alınır. Özellikle nüks oranının az olması ve komplikasyonlara daha nadir rastlanması açısından sleeve rezeksiyon uygun vakalarda en ideal operasyon şekli gibi görülmektedir.

S-44:TRAKEOBRONŞİAL SLEEVE REZEKSİYONLAR VE BRONKOPLASTİLERDE CERRAHİ DENEYİMİMİZ

Akın Sarımehmetoğlu*, Bülent Tunçözgür*, Levent Elbeyli*
***Gaziantep Üni. Tıp Fak. Göğüs Cerrahisi AD**

Amaç: Akciğer parankim dokusunun korunması, düşük mortalite ve morbidite oranları ve uzun yaşam süresi sağlamasıyla sleeve rezeksiyonlar ve bronkoplastiler uygun olgularda alternatif cerrahi yöntemlerdir. Bu çalışmanın amacı trakeobronşial sleeve rezeksiyon ve bronkoplasti uyguladığımız olgulardaki anastomoz tekniklerini, morbidite ve mortalite oranlarını gözden geçirmektir.
Materyal ve Metod: Ocak 1998-Haziran 2005 arasında toplam 23 olguya trakeobronşial sleeve rezeksiyon ve bronkoplastik prosedür uygulandı. 9 olgu kadın, 14 olgu erkekti ve yaş ortalaması 46 yıl idi (20-77). 8 olguya sleeve lobektomi, 3 olguya sleeve pnömonektomi, 5 olguya trakea rezeksiyonu, 4 olguya bronkoplasti, 1 olguya karinoplasti , 2 olguya bronşial sleeve rezeksiyon uygulandı. Mukoepidermoid CA tanısı konulan bir olguda, tümör sol ana bronşun karina ayrımına yerleştiği için akciğer parankim rezeksiyonu yapmaksızın median sternotomi ile sol ana bronşa sleeve rezeksiyon uygulandı.

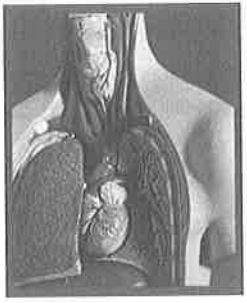

Bulgular: Histopatolojik olarak; 11 olguya küçük hücre dışı akciğer kanseri, 2 olguya mukoepidermoid ca, 1 olguya adenoid kistik karsinom, 1 olgu karsinoid tümör, 1 olgu tiroid papiller Ca, 1 olgu adenom tanısı aldı. Olgulardan 2'si travma, 2 olgu striktür, 2 olgu iatrojenik trakeobronşial yaralanmalar nedeniyle opere edildi. 14 olguda devamlı, 8 olguda tek tek uç uca anastomoz, 1 olgu da hem devamlı hem tek tek uç uca anastomoz tekniği uygulandı. Travma sonucu karina yaralanması nedeniyle karinoplasti uygulanan olgu sepsise bağlı multiorgan yetmezliği nedeniyle kaybedildi. Hastane mortalitesi %4.3 olarak gerçekleşti. Bronkovasküler sleeve sağ üst lobektomi uygulanan olguda vasküler anastomoz tromboze olması nedeniyle tamamlayıcı pnömonektomi uygulandı. Morbidite oranımız % 4.3 dür.

Tartışma: İlk kez Poulson tarafından tanımlanan bronkoplastik teknik ve sleeve rezeksiyonlarla gereksiz akciğer rezeksiyonlarının önlenebileceği, unrezektabl kabul edilen olgularda bile bu yöntemlerle radikal cerrahi şansı verilebileceği, düşüncesindeyiz. Sol ana bronş girişine yerleşen tümörlerdeki cerrahi girişim şekli literatürde hala tartışmalı olan bir konudur. Sunulan olguyla literatüre katkı sağladığımız kanısındayız.

S-45:NEOADJUVAN KEMOTERAPİ AKCİĞER KANSERİ CERRAHİSİNDE KOMPLİKASYONLARI ARTTIRIR MI?

Atilla Gürses*, Akif Turna*, Serda Kanbur*, Volkan Erdoğu*, Muzaffer Metin*, Atilla Pekçolaklar*, Adnan Sayar*, Zeynep Nilgün Ulukol +, Atilla Gürses*

Yedikule Göğüs Hastalıkları ve Göğüs Cerrahisi Eğitim ve Araştırma Hastanesi, 1. Cerrahi Kliniği* ve Anesteziyoloji Bölümü+, İstanbul

Giriş: Küçük hücre dışı akciğer kanserinde kesin tedavi cerrahi ile olmaktadır. Son yıllarda giderek daha çok gündeme gelen neoadjuvan tedavi sonrası yapılan cerrahi sırasında veya sonrasında saptanan komplikasyonların bu tedaviye bağlı olarak değişip değişmediği kesin olarak ortaya konmamıştır.

Yöntem ve Hastalar: Kliniğimizde Haziran 2003 ila Nisan 2005 arasında önce neoadjuvan kemoterapi verildikten sonra opere edilen toplam 34 hasta ile neoadjuvan verilmeden akciğer kanseri nedeni ile opere edilen 95 hasta irdelenerek karşılaştırıldı. İki olgu dışında tümüne neoadjuvan tedavi ya da ameliyat öncesi mediastinoskopi yapıldı. Tüm olgulara anatomik rezeksiyon (lobektomi, bilobektomi ya da pnömonektomi) yapıldı. Bu dönemde irrezektabl ya da inoperabl bulunarak rezeksiyon yapılmayan olgular çalışmadan çıkarıldı. Olguların ameliyat sırasında karşılaşılan zorlukları ve komplikasyonları (peroperatuar komplikasyonlar) ile postoperatif komplikasyonlar prospektif olarak kaydedildi.

Bulgular: Yaşları 36 ila 81 yaş arasındakiiki grupta toplam 129 hasta irdelendi. İki grup arasında yaş, cinsiyet, tümörün evresi, yapılan rezeksiyon tipi açısından istatistiksel olarak anlamlı bir fark bulunmadı. Neoadjuvan uygulanan grupta, 6'sı zorluk (%17.6) (fibrosis) 3'ü (%8.8) komplikasyon olmak üzere toplam 9 olayla karşılaşıldı(%26.5). Komplikasyonlardan biri pulmoner ven kanaması, biri pulmoner arter kanaması, bir diğieri ise pulmoner arteri dalı kanaması idi. Tüm komplikasyon ve fibrozis ile ameliyat sırasında başarı ile başedildi. Ameliyat sonrası, toplam 10 komplikasyon (%29.4) saptandı. Neoadjuvan yapılmayan hastalarda peroperatif toplam 8 komplikasyon (%8.5) ve postoperatif toplam 27 hastada(%28.4) komplikasyon saptandı. Her iki gruptaki peroperatif ve postoperatif komplikasyonlar karşılaştırıldığında istatistiksel açıdan anlamlı bir fark saptanmadı ($p>0.05$).

Sonuç: Neoadjuvan tedavi akciğer kanserli hastalarda yapılan operasyonda karşılaşılan ve ameliyat sonrasında ortaya çıkan komplikasyonları anlamlı ölçüde arttırmamaktadır. Neoadjuvan tedavinin etkilerinin tam olarak anlaşılması için ileri çalışmalara gerek bulunmaktadır.

S-46:İKİ PARÇALI KRYOPRESERVE TRAKEAL ALLOTRANSPLANTASYON

Dr. Tuncel İyikesici*, Dr. Bülent Tunçözgür*, Dr. Fatih Meteroğlu*, Dr. Şule Ekiz, Dr. Kemal Bakır**, Dr. Levent Elbeyli***

***Gaziantep Üni. Tıp Fak. Göğüs Cerrahisi AD**

****Gaziantep Üni. Tıp Fak. Patoloji AD.**

Giriş: Uzun trakea rezeksiyonu sıklıkla malign hastalıklarda, daha az sıklıkla da benign trakeal stenoz sebepleri olan travma, konjenital hastalıklar, inflamatuar veya iatrojenik nedenlerden dolayı gerekmektedir. Uzun trakea rezeksiyonu için, trakeal allotransplantasyon çalışmaları gelecek için umut verici görünmektedir. Bu yöntemin klinik başarısı için greft rejeksiyonu, trakeal greftin preservasyonu, ve greftin vaskülarizasyonu gibi engellerin aşılması gerekir.

Amaç: Bu çalışmadaki amaç kryopreservasyon yöntemini kullanarak uzun segment tek parça yerine, neo-vaskülarizasyonun kolaylaşması için iki eşit parçaya bölünmüş trakeal greftin köpek servikal trakeasının iki ayrı bölgesine transplantasyonu ve trakeal greftin uzun süre korunup doku bankalarında saklanarak istenildiğinde ulaşılabilirliğinin araştırılması olmuştur.

Materyal ve Metotlar: Bu deneysel çalışma 11 adet köpek ile Tıp Fakültesi Deney Hayvanları Laboratuarında yapıldı. İlk köpekten alınan 8 cm.lik trakea 4 eşit parçaya bölünüp Dulbecco's modified Eagle Medium (Sigma-Aldrich Co. Germany) solusyonu içerisinde -80C derecede 4 hafta bekletildi. İlk köpek feda edildi. Daha sonra 2. köpek servikal trakeasının, iki farklı noktasından 2 adet ikişer cm'lik trakea parçası çıkarıldı.Çıkarılan trakea parçalarının yerine aynı uzunluktaki 2 adet 4 hafta kryopreservasyon yapılan trakeal greft 3/0 PDS ile devamlı sütürlerle anastomozu yapıldı. İkişerli gruplar halinde 10 köpeğe aynı işlemler yapıldı. Deneklere post-op 3. haftada bronkoskopik değerlendirme yapıldı. Ölen ya da sacrifiye edilen deneklerin trakeasının anastomoz bölgeleri çıkarılıp patolojik inceleme yapıldı.

Bulgular: Bronkoskopik olarak 3. haftanın sonunda tüm deneklerde trakea lümeninde fibrozise bağlı olarak %75'e varan obstruksiyon görüldü. Histopatolojik incelemelerinde ise bronkoskopik incelemenin tersine anastomozların %75'inde epitel sağlam, %100'ünde kıkırdak canlı ve normal, %60'ında %30-70 oranında inflamasyon ve %100'ünde iyi ve çok iyi derecede vaskülarizasyon mevcuttu.

Tartışma: Bu çalışma gösterdi ki trakeal epitel devamlılığı, kıkırdakların canlılığı kryopreservasyon ve parçalı anastomoz yöntemi ile korunabilmektedir. Neovaskülarizasyon ise gerek inflamasyondan gerekse de yeniden yapılanmadan artmaktadır. Fibrozis ve doku iyileşmesindeki problem nedeniyle trakea lümeninde gelişen stenoz deney hayvanlarında ciddi sorun olmakla beraber, güncel hayatta diğer konservatif yöntemlerle çözülebilir olduğunu düşünmekteyiz..

S-47:DENEYSEL MODELDE DİYAFRAGMA RÜPTÜR TANISINDA YENİ BİR BT BULGUSU; PLEVRAL SIVI KESİNTİSİ VE ONDÜLASYON

Şeyda Örs Kaya1, Nevzat Karabulut2, Gökhan Yuncu1, Serpil Sevinç1

1 Pamukkale Üniversitesi Tıp Fakültesi Göğüs Cerrahisi AD

2 Pamukkale Üniversitesi Tıp Fakültesi Radyoloji AD

Amaç: Bu çalışmanın amacı travmatik diyafragma rüptürlü ve hemotorakslı 2 olguda dikkatimizi çeken yeni bir BT bulgusunu tavşan modeli kullanarak göstermektir.

Materyal - Metot: Toraks anatomisi insanla benzerlik gösterdiği için model olarak tavşan seçildi. 3 adet tavşan sakrifiye edildikten sonra laparotomi ile bilateral diyafragmalarda 2 cm laserasyonlar oluşturularak yaklaşık 5 cm

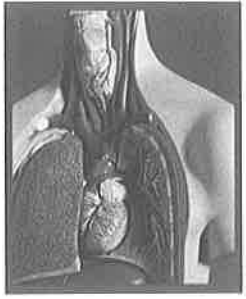

omentum ve kolon toraksa herniye edilerek 6 adet diyafragma rüptür modeli oluşturuldu. Hemotoraks modeli olarak 5 ml sulandırılmış kontrast madde (iopamiro) bilateral hemitoraksa enjekte edildi.
Laserasyondan önce, laserasyondan sonra ve kontrastlı sıvı verildikten sonra çekilen bilgisayarlı tomografi kesitleri tetkik edildi.
Sonuç: Dependent viscera sign, diyafragma bütünlüğünün bozulması, intratorasik organ görülmesi gibi klasik BT bulgularını yanı sıra daha önce 2 hastada dikkatimizi çeken yeni bir radyolojik bulgunun bu deneysel modelde de ortaya çıktığını gördük.. İntraplevral kontrastlı sıvı verilerek yapılan incelemede plevral sıvının posteromedial kesimde herniye olan organ ve omentum tarafından kesintiye uğradığı ve sıvının herni ile olan komşuluk yaptığı yüzeyde dalgalanma (ondülasyon) gösterdiği görüldü. Plevral sıvı kesintisi ve plevral sıvıda ondülasyon olarak isimlendirdiğimiz bu bulgu 6 rüptür modelinde de izlendi.
Tartışma: Travmatik diyafragma hernileri başta olmak üzere plevral sıvının eşlik ettiği diyafragma rüptür ve hernilerinde bu yeni BT bulgusu yararlı olabilir kanısındayız.

S-48:KARİNAYA YÖNELİK OPERASYONLAR

İrfan Taştepe*, Suat Gezer*, Tamer Altınok*, Erkmen Gülhan*, Ertan Aydın*, Hasan Türüt*, Taner Maldır*, Sadi Kaya*, Funda Demirağ**
***Atatürk Göğüs Hastalıkları ve Göğüs Cerrahisi Eğitim ve Araştırma Hastanesi, Göğüs Cerrahisi Kliniği**
****Atatürk Göğüs Hastalıkları ve Göğüs Cerrahisi Eğitim ve Araştırma Hastanesi, Patoloji Bölümü**

Giriş: Operasyon gerektiren trakeobronşiyal hastalıklarda karina tutulumu eskiden komplet rezeksiyon için bir kontrendikasyon olarak kabul edilirken, gelişen cerrahi tekniklerle birlikte artık karina rezeksiyonu başarılı bir şekilde yapılabilmektedir. Bu çalışmada karinaya yönelik operasyonlar olarak karina rezeksiyonu (KR), trakeal sleeve pnömonektomi (TSP) ve tanjansiyel pnömonektomiler (TP) ile ilgili deneyimlerimizi sunrmayı amaçladık.
Materyal-Metod: Kliniğimizde Ocak 2000 ile Haziran 2005 arasında 4 hastaya KR, 6 hastaya TSP ve 5 hastaya TP uygulandı. Preoperatif hazırlık, operatif yaklaşımlar, postoperatif tanılar, postoperatif morbidite ve mortaliteler değerlendirildi.
Sonuçlar: Yaşları 25 ile 62 arasında (ort 38,2) 1'i kadın, 3'ü erkek 4 hastaya karina seviyesinde tümöral oluşum nedeniyle akciğer rezeksiyonu uygulanmaksızın KR uygulandı. Bir hastada epidermoid karsinom (N0), 1'inde adenoid kistik karsinom, 1'inde inflamatuar myofibroblastik tümör, 1'inde polimorfoz low grade adenokarsinom tespit edildi. Hiç peroperatif veya uzun dönem mortalite ve nüks görülmedi. Bir radyoterapiye bağlı ana bronşta minimal daralma, 1 postoperatif yara yeri enfeksiyonu görüldü.
Yaşları 40 ile 58 arasında (ort 50,5) 6 erkek hastaya karinayı tutan akciğer kanseri nedeniyle sağ TSP yapıldı. Postoperatif patoloji 5 hastada epidermoid karsinom, 1'inde adenokarsinom idi. Lenf nodu tutulumu 2 hastada N0, 3'ünde N1 ve 1'inde hastada N2 idi. Bir hastada postoperatif yara yeri enfeksiyonu ve postoperatif 3. yılda ampiyem görüldü. Acil opere edilen bir hasta postoperatif 6. gün anastamoz ayrılması nedeniyle exitus oldu.
Yaşları 46 ile 66 arasında (ort 53,6) 5 erkek hastaya sağ üst lob girişinden kaynaklanan akciğer kanseri nedeniyle TP uygulandı. Postoperatif patoloji 3 epidermoid karsinom, 2 adenokarsinom idi. Patoloji evrelemeleri 2 hastada T2N1M0 evre 2B, 1'inde T3N0M0 evre 2B, 1'inde T2N0M0 evre 1B ve 1'inde T3N1M0 evre 3A idi. Hiç peroperatif mortalite görülmedi. Bir hastada şilotoraks (postoperatif 30. gün) ve takibinde ampiyem, 1 hastada trakeoözefagial fistül (TEF) (postoperatif 15. ay) görüldü. 1 hasta hastalık progresyonu (postoperatif 1. yıl) ve 1 hasta TEF'e sekonder pnömoni (postoperatif 15. ay) nedeniyle exitus oldu.
Yorum: Karinaya yönelik bu ileri cerrahi teknikler seçilmiş hastalarda başarılıdır ve bu hastalara komplet rezeksiyon gibi bir tedavi şansı vermesi nedeniyle uygulamaktan kaçınılmamalıdır.

S-49:FİBROTORAKS NEDENİYLE DEKORTİKASYON AMELİYATI UYGULANAN 124 HASTANIN DEĞERLENDİRİLMESİ

Rauf Görür1, Şaban Sebit1, Nurettin Yiyit1, Habil Tunç1, Turgut Işıtmangil1, Sefa Selçuk1, Akın Yıldızhan1, Ali Kutlu2, Kunter Balkanlı1

1 GATA Haydarpaşa Eğitim Hastanesi, Göğüs Cerrahisi Kliniği, İstanbul.

2 GATA Haydarpaşa Eğitim Hastanesi, Göğüs Hastalıkları Kliniği, İstanbul.

Plevral ampiyem geniş spektrumlu antibiotikler kullanılmasına rağmen yüksek morbidite ve mortalite ile seyreden ve üç aşamalı seyreden bir enfeksiyon tablosudur. Üçüncü safhada pürülan mayi birikimi ve kalınlaşan plevranın akciğeri sıkıştırması akciğer hareketlerine ve ekspansiyonuna engel olur. Kalınlaşmış plevrayı ortadan kaldırmak ve ölü boşluğu doldurmak için cerrahi müdahale olarak dekortikasyon ameliyatı uygulanmaktadır. Çalışmamızda Ocak 1997 ile Ocak 2005 tarihleri arasında fibrotoraks nedeniyle kliniğimizde dekortikasyon operasyonu uygulanan 124 hastanın retrospektif olarak değerlendirilmesi amaçlandı.

Hastaların 118'i erkek, 6'sı kadın olup; yaş ortalaması 27,1 (20-64) idi. Cerrahi yaklaşım olarak hastaların tümünde posterolateal torakotomi uygulandı. Bir hasta postoperatif erken dönemde kaybedildi ve 3 hastada postoperatif hemoraji nedeniyle reoperasyon uygulandı. 18 hastada postoperatif uzamış hava kaçağı gelişti, ancak hiç birisinde reoperasyon gerekmedi. 7 hastada steril kavite oluştu. Hastaların 71'inde etken plevra tüberkülozu iken, geri kalan 53'ünde fibrotoraks tüberküloz dışı enfeksiyöz etkenler sonucu oluşmuştu. Postoperatif 3. ayda FVC ve FEV1 değerlerinin % 8-27 oranlarında yükseldiği, diğer 11 hastada ise azaldığı gözlendi.

Solunum fonksiyonlarına katkısı değerlendirildiğinde dekortikasyon ameliyatının, plevral kalınlaşması olan ve solunum fonksiyonları kısıtlanmış hastalarda önerilecek bir tedavi yöntemi olduğu kanısındayız.

S-50:ÖZOFAGUS CERRAHİSİNDE LAPAROSKOPİNİN ROLÜ

Hasan Fevzi Batırel, Bedrettin Yıldızeli, Tunç Laçin, Mustafa Yüksel

Marmara Üniversitesi Tıp Fakültesi Göğüs Cerrahisi AD

Amaç: Günümüzde benign özofagus hastalıklarında cerrahi yaklaşım sıklıkla abdominal bölgeden ve laparoskopik yöntemlerle yapılmaktadır.Kliniğimizde özofagus cerrahisi uygulanan hastalarda laparoskopinin rolünü araştırdık.
Materyal ve Metod: Şubat 2002-Haziran 2005 arasında kliniğimizde özofagus patolojisi nedeniyle opere olan hastalar cinsiyet, yaklaşım tipi, morbidite, mortalite ve hastanede kalış süresi açısından değerlendirildi.
Sonuçlar: Özofagus patolojisi nedeniyle 33 hastaya 34 ameliyat yapılmıştır. Hastaların yaş ortalaması 43±12 (18 Kadın, 15 erkek)idi.Yapılan 34 ameliyatın 24'ü (%71) laparoskopik yaklaşımla, kalanları ise açık cerrahi yöntemler veya transtorasik yaklaşımla yapılmıştır.Ameliyatlar laparoskopik anti-reflü prosedürü (n=21),Heller miyotomi(n=3);laparotomi ile Heller miyotomi(n=2),anti-reflü prosedürü(n=1); transtorasik özofajektomi(n=3),perforasyon onarımı(n=2),Collis-Belsey ameliyatı (n=1),fundoplikasyon onarımı(n=1) olmuştur.10 (%30) hastada 12 postoperatif morbidite görülmüştür. 4 majör morbidite(2 pnömoni, 1 sepsis, 1 majör depresyon) ve 8 minör morbidite(3 disfaji, 2 anastomotik striktür, 1 pnömotoraks, 1 plevral efüzyon, 1 atriyal fibrilasyon) görülmüştür.Postoperatif mortalite özofagus perforasyonu nedeniyle opere edilen 1 (%3) hastada görülmüştür.Laparoskopik cerrahi uygulanan hastalarda hastanede ortalama kalış süresi 1.9±0.7 gün olmuştur.Laparoskopik cerrahi sonrası morbiditelerin hepsi minördür ve 5 (%21) hastada görülmüştür.Kliniğimizde özofagus cerrahisi uygulanan hastaların sadece %20'sine transtorasik girişim gerekmiştir.
Tartışma: Özofagus cerrahisinde gittikçe daha sıklıkla uygulanan laparoskopik yöntemlerin, özofagus cerrahisi ile uğraşan göğüs cerrahlarının uzmanlık öncesi ve sonrası eğitim programlarına konulması tartışılmalıdır.

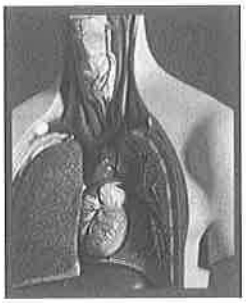

S-51:MİYASTENİYA GRAVİSTE EKSTENDED TİMEKTOMİ

Bülent Aydemir*, Oya İmamoğlu*, Tamer Okay*, Sezai Çelik*, Murat Hanözü*, Nilay Çavuşoğlu*, Kemal Tutkavul, Hülya Tireli**, Ilgaz Doğusoy***

***Dr. Siyami Ersek GKDC Hastanesi Göğüs Cerrahisi Kliniği/Istanbul**

****Haydarpaşa Numune Hastanesi 2. Nöroloji Kliniği/Istanbul**

Amaç: Miyasteniya gravis, nöromusküler ileti bozukluğu ile seyreden otoimmun bir hastalıktır. Tedavide timektomi etkin bir yer almakla birlikte cerrahi için değişik teknikler kullanılmaktadır. Bu çalışmada; kliniğimizde uyguladığımız ekstended timektomi sonuçlarını ve tedavi sonuçlarını etkileyen faktörleri, diğer tekniklerin sonuçları ile literatür eşliğinde karşılaştırmayı amaçladık.

Materyal ve Metod: Şubat 1996 ile Şubat 2005 tarihleri arasında, kliniğimize çeşitli nöroloji kliniklerince miyasteniya gravis tanısı konularak gönderilen toplam 61 hastaya ekstended timektomi yapıldı. Bu hastaların kliniğimizde ve ilgili nöroloji kliniklerinde uzun dönem takipleri yapılarak operasyon sonrası komplikasyonları ve palyasyon oranları tespit edildi. Yaş, timoma varlığı, steroid kullanımı ve operasyon öncesi geçen sürenin postoperatif palyasyon üzerine etkileri değerlendirildi. Bu değerlendirme için semptomların şiddeti ve sıklığı ile ilaç kullanımı gözönüne alındı.

Bulgular: Otuzbeşi kadın, 26'sı erkek toplam 61 hastaya ekstended timektomi yapıldı. Yirmiyedisi timomalı miyasteniya gravis, 34'ü ise timus patolojisi olmayan miyasteniya gravisdi. Postoperatif erken dönemde 2 hasta solunum adalelerindeki güç yetersizliği nedeniyle klinikleri düzelene kadar 48 saat entübe tutuldu. Bir hastada bronkoskopi gerektiren atelektazi gelişti. Mortalite görülmedi.

Sonuç: Ekstended timektomi, miyasteniya graviste düşük morbidite ve mortalitesi olan etkili bir tedavi yöntemidir. Bununla birlikte yaşın, hastalıkla geçen sürenin ve timoma bulunmasının cerrahi tedavi sonuçlarını etkilediği görüldü. Biz, kliniğimizde mediastinal yağ dokusunun bulunduğu bütün kompartmanların başarıyla temizlendiklerini gözlemlediğimiz ve diğer tekniklerin gerek yayınlardaki çelişkili sonuçlar gerekse potansiyel yetersiz timektomi olasılığı nedeniyle, ekstended timektominin diğer tekniklere tercih edilmesi gerektiğini düşünüyoruz.

S-52:BAŞARIYLA TEDAVİ EDİLMİŞ DEV PULMONER ARTERİO VENÖZ MALFORMASYON OLGUSU

Tamer Okay*, Bülent Aydemir*, Oya İmamoğlu*, Tuğba Bilsel, Murat Akçar***, Yahya Yıldız****, Hatice Demirbağ*, Murat Hanözü*, Nilay Çavuşoğlu*, Zeynep Paçin*, Ilgaz Doğusoy***

***Dr. Siyami Ersek GKDC Hastanesi Göğüs Cerrahisi Kliniği**

****Dr. Siyami Ersek GKDC Hastanesi Kardiyoloji Kliniği**

*****Dr. Siyami Ersek GKDC Hastanesi KVC Kliniği**

******Dr. Siyami Ersek GKDC Hastanesi Anesteziyoloji ve Reanimasyon Kliniği**

Amaç: Arteriovenöz malformasyonlar sıklıkla herediter telenjiektazi hastalarında görülen vaskuler anomalilerdir. Bunların bir kısmı akciğerde bulunur. Tedavisinde çoğunlukla son yıllarda gelişmiş olan coin embolizasyon yöntemi başarıyla uygulanır. Çok büyük ve kalbe çok yakın Pulmoner arteriovenöz malformasyonların (PAVM) tedavisinde cerrahi rezeksiyonlar tercih edilmektedir. Biz de bu çalışmada cerrahi rezeksiyonla tedavi ettiğimiz ciddi sağ-sol şant yapan PAVM olgusunu sunmayı ve literatürle karşılaştırmayı amaçladık.

Olgu: Çarpıntı, halsizlik, solunum sıkıntısı ve siyanoz şikayetleri olan 64 yaşındaki hasta 2005 mart ayında kliniğimize başvurdu. Hasta 21 ve 42 yaşlar arasında toplam dokuz çocuğa sahipti. Hastanın daha önce gittiği klinik tarafından yaptırılan tetkiklerinde sol alt lobda 5X7 cm boyutlarında homojen opasite görülmesi üzerine yapılan toraks BT de ve pulmoner MR anjiografide arteriovenöz malformasyon saptanmış. Hastanemize interne edilen hastaya yapılan kardiak ekoda miyokard fonksiyonlarının iyi olduğu ejeksiyon fraksiyonunun %65 olduğu saptandı. Hastaya yapılan sağ sol kateter ve koroner anjiografide koroner arterleri normal bulundu, SaO2Ao:%83, SaO2Pa:%60, PAo:120/80 mmHg, PPA:30/5 mmHg, CVP 12 mmHg, PCWP:6mmHg bulundu. Hastanın sol alt lob pulmoner arteri içinde balon şişirilerek olası lobektomiye yanıtı değerlendirildi. SaO2Ao % 92 oldu. Hastada ciddi bir sağ sol şant olduğu belli olduğu (%39) ve PAVM ın boyutları ve lokalizasyonu nedeniyle coil embolizasyon düşünülmediği için cerrahi tedaviye karar verildi. Pulmoner arterin alt lob dalları bağlanır bağlanmaz SaO2Ao %97 oldu. Hastaya tek taraflı entübasyonla sol alt lobektomi yapıldı. Hasta postoperatif dönemde giderek artan bir efor kapasitesine kavuştu taşikardisi kırıldı. Postop 10. gün taburcu edildi. Kontrollerinde herhangi bir patoloji gelişmedi. **Sonuç:** Pek çok PAVM olgusunda coin embolizasyon tekniği başarıyla uygulansa da büyük şanta yol açan durumlarda cerrahi rezeksiyon daha güvenli ve tercih edilmesi gereken bir yöntemdir.

S-53:ENBLOK REZEKSİYON YAPILAN GÖĞÜS DUVARI TUTULUMLU KÜÇÜK HÜCRELİ DIŞI AKCİĞER KANSERLİ OLGULARIMIZ

Tamer Altınok*, Sibel Salman*, Erkmen Gülhan*, Ertan Aydın*, Sadi Kaya*, Evren Eren*, Yetkin Ağaçkıran, Gürhan Öz*, İrfan Taştepe***

Atatürk Göğüs Hastalıkları ve Göğüs Cerrahisi Eğitim ve Araştırma Hastanesi Göğüs Cerrahisi Kliniği* ve Patoloji Bölümü**

Göğüs duvarı tutulumu gösteren akciğer kanserlerinden opere edilebilen küçük hücreli dışı akciğer kanserleri (KHDAK) % 5-8 gibi düşük bir oranda görülmektedir. Birkaç dekad öncesine kadar göğüs duvarı tutulumu cerrahi kontrendikasyon kabul edilmesine karşın günümüzde seçilmiş vakalarda komplet rezeksiyon önerilmektedir. Ocak 2000 ile Ocak 2005 tarihleri arasında yaşları 40-76 arasında olan, tümü erkek toplam 45 göğüs duvarı tutulumu olan akciğer kanserli hasta opere edildi. Göğüs duvarı rezeksiyonu ile birlikte hastaların 35'ine lobektomi 4'üne pnömonektomi, 4'üne de wedge rezeksiyon, 2'sine lobektomi/ pnömonektomi yanında parsiyel diyafragma rezeksiyonu yapıldı. Post operatif histopatolojik tanılar epidermoid karsinoma (18), adenokarsinoma (15), adenoskuamöz hücreli karsinoma (2), pleomorfik karsinoma (7), rhabdoid fenotipli large cell karsinoma (1), psödosarkomoid diferansiasyon gösteren dev hücreli karsinoma (1), malign epitelial tümör (1) şeklindeydi. Evreleri ise 29'u evre IIB, 15'i evre IIIA, 1'i evre IIIB idi. Bu hastalardan 12 sine ulaşılamadı. Ulaşılabilen 33hastanın 20'i exitus olmuş, 13 tanesi ise halen yaşamaktadır.

Göğüs duvarı tutulumu olan KHDAK lerinde komplet rezeksiyon önemlidir. Şüpheli toraks duvarı invazyonunda mikroskopik pozitif sınır ihtimali nedeni ile enblok rezeksiyon yapılmalıdır.

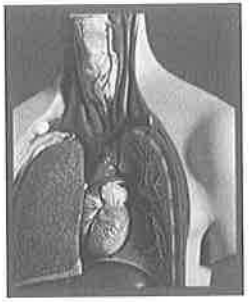

S-54:KÜÇÜK HÜCRELİ DIŞI AKCİĞER KANSERİNDE GENİŞLETİLMİŞ AKCİĞER REZEKSİYONU YAPILAN OLGULARIN ANALİZİ

Sibel Salman*, Tamer Altınok*, Erkmen Gülhan*, Ertan Aydın*, Sadi Kaya*, Hasan Türüt*, Gürhan Öz*, Esra Özaydın, İrfan Taştepe***

Atatürk Göğüs Hastalıkları ve Göğüs Cerrahisi Eğitim ve Araştırma Hastanesi Göğüs Cerrahisi Kliniği* ve Patoloji Bölümü**

Akciğer kanseri tüm dünyada, 2000 yılı verilerine göre 1.300.000'in üzerinde ölüme sebebiyet veren en fatal kanser olmuştur. Klinik olarak Evre 3a ve 3b şeklinde sınıflanan lokal ileri evre küçük hücreli dışı akciğer kanserlerine (KHDAK) uygulanan genişletilmiş rezeksiyonların geçtiğimiz yıllarda oldukça yüksek morbiditesi ve kötü uzun dönem sonuçları vardır. Genellikle beklenen 5 yıllık sağ kalım perioperatif mortalite riskinden düşüktür. Ocak 2000 – Ocak 2005 tarihleri arasında, yaşları 28 ile 75 arasında değişen 3'ü kadın, 54'ü erkek toplam 57 ileri evre KHDAK'li hasta opere edildi. Toraks duvarı tutulumu olanlar çalışma dışında bırakıldı. 41 hastada perikard ve büyük damar tutulumu, 2 hastada özefagus veya aort adventisyasına invazyon, 5 hastada karina tutulumu, 9 hastada vasküler ve/veya bronşial tutulum mevcuttu. Bu hastalara trakeal sleeve pnomonektomi, vaskuler/bronşial sleeve lobektomi/pnomonektomi ve intraperikardiyal yaklaşımlı rezeksiyon operasyonları uygulandı. Postoperatif histopatolojik tanılar Yassı hücreli karsinoma (44), Adeno karsinoma (7), Adenoskuamöz hücreli karsinoma (2), kombine yassı hücreli + küçük hücreli karsinoma (2), küçük hücreli karsinoma (1), lenfoepitelyoma like karsinoma (1) idi. Evreleri ise; 12'si evre IIB, 36'sı evre IIIA, 9'u evre IIIB şeklinde idi. Bu hastaların 7'sine ulaşılamadı. Ulaşılan 50 hastanın 23'ü exitus olmuş, 27 tanesi halen yaşamaktadır.

Çalışmalarda tümörün tümüyle rezeke edilip edilememesi major prognostik faktör olmuştur. Rezektabilite oranını artırmak için indüksiyon terapileri ve radikal rezeksiyonlar kombine edilmelidir. Morbidite ve mortalitesi yüksek olan bu agresif yaklaşımlar dikkatli hasta seçimi gerektirir.Yine de cerrahi teknikler, anestezi, yoğun bakım şartlarındaki gelişmeler ve preoperatif kemoterapi rejimleri iyi seçilmiş hastalarda extended akciğer rezeksiyonlarında daha iyi sonuçlar elde etmemizi sağlamayı amaçlayan yardımcı faktörlerdir.

S-55:SLEEVE REZEKSİYONLAR

Suat Gezer*, Tamer Altınok*, Erkmen Gülhan*, Ertan Aydın*, Yetkin Ağaçkıran, Evren Eren*, Erhan Sarıtekin*, Sadi Kaya*, İrfan Taştepe*,**

***Atatürk Göğüs Hastalıkları ve Göğüs Cerrahisi Eğitim ve Araştırma Hastanesi, Göğüs Cerrahisi Kliniği**

****Atatürk Göğüs Hastalıkları ve Göğüs Cerrahisi Eğitim ve Araştırma Hastanesi, Patoloji Bölümü**

Giriş: Sleeve rezeksiyonlar (SR), pnömonektomiden kaçınarak patolojik lezyonun distalindeki sağlam akciğer dokusunu korumak amacıyla uygulanan önemli cerrahi tekniklerdir. Bu çalışmada SR uyguladığımız vakalarla ilgili deneyimlerimizi sunmayı amaçladık.

Materyal-Metod: Kliniğimizde Ocak 2000 ile Haziran 2005 arasında 33 bronşiyal, 5 bronkovasküler ve 3 vasküler SR uygulandı. Gerçekleştirilen 6 trakeal sleeve pnömonektomi bu çalışmaya dahil edilmedi. Preoperatif hazırlıklar, operatif yaklaşımlar, postoperatif tanılar, postoperatif morbidite ve mortaliteler değerlendirildi.

Sonuçlar: Yaşları 24 ile 74 arasında (ort 56,4) 3'ü kadın 38'i erkek 41 hastaya SR uygulandı. Bunların 18'i sağ üst, 17'si sol üst, 2'si sol alt sleeve lobektomi, 3'ü sleeve bilobektomi süperior, 1'i sağ ana bronşa SR idi. Postoperatif patolojiler 36 akciğer kanseri (34 epidermoid, 1 pleomorfik, 1 kombine büyük hücreli nöroendokrin+ küçük hücreli

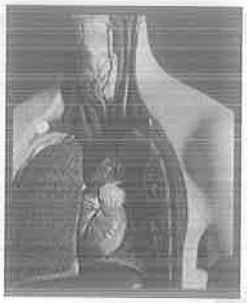

karsinom), 2 karsinoid tümör, 1 leiomyosarkom, 1 mezenkimal tümör, 1 posttüberküloz bronkostenoz idi. Akciğer kanseri olanların patoloji evrelemeleri; 3 evre 1A, 10 evre 1B, 2 evre 2A, 13 evre 2B (11:T2N1M0, 2:T3N0M0), 8 evre 3A (3:T2N1M0, 3:T3N1M0, 2:T3N2M0) idi. Yedi hastada cerrahi sınırda tümör varlığı postoperatif patolojide tespit edilebildi. Bunlardan 1'i karsinoid tümör, 6'sı akciğer kanseri idi (1'inde pnömonektomiye tamamlama, 2'sinde pnömonektomi için yetersiz solunum rezervi, 3'ünde reoperasyonu kabul etmeme). Otuz günlük mortalite oranı % 4.8 idi (n=2; 1'i postoperatif 10. günde ABY, 1'i postoperatif 24. günde atrial fibrilasyon+ serebral emboli nedeniyle). Postoperatif morbidite oranı %22 idi (n=9; 5 uzamış hava kaçağı+ ampiyem, 1 uzamış hava kaçağı, 1 yara yeri enfeksiyonu, 1 revizyon gerektirecek hemorajik drenaj, 1 anastomoz hattında ileri derece granülasyon ve fibrozis oluşumu).
Bir hasta postoperatif 3. yılda myokard enfarktüsü, 10 hasta ise hastalık progresyonu nedeni ile ortalama postoperatif 20.7 ayda exitus oldu.
Yorum: Sleeve rezeksiyonlar standart pnömonektomilere göre daha az peroperatif morbidite ve mortalite sağlaması ve akciğer fonksiyonları ile yaşam kalitesini daha iyi düzeyde tutması nedeni ile uygun olan vakalarda tercih edilmelidir.

S-56:PRİMER GÖĞÜS DUVARI TÜMÖRLERİNDE CERRAHİ TEDAVİ

Sinan Issı, Cabir Yüksel, Serkan Enön, Hakan Kutlay, Murat Akal, Adem Güngör, Nezih Özdemir, Şevket Kavukçu, Hadi Akay, İlker Ökten, Şinasi Yavuzer.
Ankara Üniversitesi Tıp Fakültesi Göğüs Cerrahisi Anabilim Dalı

Giriş: Göğüs duvarının primer tümörlerinin sıklığı azdır ve tüm tümörlerin yaklaşık %2'sini oluşturur. Bu çalışmada primer göğüs duvarı tümörlerinin klinik ve patolojik özellikleri, uygulanan cerrahi tedavi yöntemleri, komplikasyonları ve tümörlerin histopatolojik özelliklerinin değerlendirilmesi amaçlandı.
Hastalar ve Metod: Ankara Üniversitesi Tıp Fakültesi Göğüs Cerrahisi Anabilim Dalı'nda Ocak 1997 - Mayıs 2005 tarihleri arasında takip edilen primer göğüs duvarı tümörlü 119 hasta retrospektif olarak incelendi.
Sonuçlar: Hastaların 64 (%53.8)'ü erkek ve 55 (%46.2)'i kadın olup ortalama yaş 45.2 (10-89) olarak saptandı. Göğüs duvarında şişlik (%63), göğüs ağrısı (%42), nefes darlığı (%2,5), kolda uyuşma-ağrı (%1,7) en sık saptanan şikayetlerdi. Hastaların 103 (%86,6)'üne total kitle eksizyonu uygulandı. 13 (%10,9) olguda prostetik materyal kullanılarak rekonstrüksiyon yapıldı. Hastaların %59'u benign ve %41'i maligndi. Malign tümörlerden en sık malign fibröz histiositom (%11,7) ve schwannoma (%11,7) izlenirken benign tümörlerden en sık fibröz displazi (%9,1) izlendi. Postoperatif 10 (%8,4) hastaya kemoterapi, 7 (%5,9) hastaya radyoterapi ve 5 (%4,2) hastaya kemoradyoterapi uygulandı. Postoperatif komplikasyon gelişen hastaların 3 (%42,9)'ünde yara yeri enfeksiyonu, 2 (%28,6)'sinde ekspansiyon güçlüğü ve 2 (%28,6)'sinde hematom izlendi. 1 hasta postoperatif myokard enfarktüsü nedeniyle kaybedildi.
Tartışma: Göğüs duvarının primer tümörleri sıklıkla malign olmalarına rağmen (%50-80) kliniğimizde izlenen olguların çoğunluğu benignди. Cerrahi tedavinin küratif olabilmesi için mutlaka geniş rezeksiyon uygulanmalı ve rezeksiyon büyüklüğüne göre gereğinde rekonstrüksiyon amacıyla prostetik materyal kullanılmalıdır.

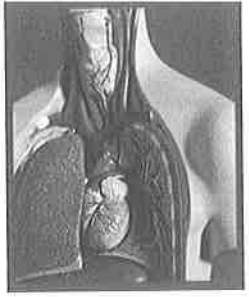

TP-1:ÖZEFAGUS YABANCI CİSMİ PARA OLAN ÇOCUKLARDA MAGİL KLEMP TEKNİĞİ KULLANILARAK YABANCI CİSMİN ÇIKARILMASI

Güven Sadi Sunam, Sami Ceran, Mustafa Gültekin
Selçuk Üniversitesi Meram Tıp Fakültesi Göğüs Cerrahisi

En sık görülen özefagus yabancı cismi bozuk paralardır. Bu yabancı cisimlerin büyük çoğunluğu üst özefagus ve 1. darlıkta lokalize olmaktadır.

Materyal Metod: Kliniğimizde 1996 ve 2005 yılları arasında özefagusta yabancı cisim nedeniyle 139 hasta başvurdu. Bunlar arasından para yutan 89 vakanın dosyaları- kayıtları retrospektif olarak değerlendirildi. En küçüğü 2 aylık, en büyüğü 11 yaşında, ortalama yaş 3.9 idi. Posterior anterior(PA) akciğer grafileri ve servikal grafileri çekilerek 1. ve 2. darlık ta para tespit edilenler genel anestezi altında müdahaleye alındılar. Çekilen servikal grafileri veya PA grafilerinde, klavikula seviyesinin üzerinde olanlar 1. darlık olarak kabul edildiler, bu vakalara öncelikli olarak maske ile yeterince anestezi derinliğini takiben kas gevşetici yapılmadan gaz indüksiyonu, laringoskop yardımı ile özafagus ağzı vizualize edilerek, para görülmeye çalışıldı, anestezi derinliği yeterliyse para görüldü ve magil klemple tutularak 15- 30 sn de işlem tamamlandı.

Sonuçlar: Magil forseps tekniği özefagus üst ucunda para bulunan 46 vakada başarılı olarak kullanıldı, laringoskopi sırasında görülemeyen 30 vakaya veya 2.darlıkta para bulunan 8 vakaya da Rijid özefagoskopi yapıldı. 6 vakada paranın işlemden önce varken işlem sırasında özefagusta olmadığı görüldü, daha sonra çekilen grafilerde gis de bulundular. Dolayısıyla magil klemp kullanılarak 46 vakada para komplikasyonsuz olarak çıkarıldı.

Tartışma: 1. Darlıkta özellikle madeni para mevcut ise entübe edilmeden ,anestezi indüksiyonu(gaz) ile hasta sersemletilip laringoskop yardımıyla yabancı cisim Magil. klemple çıkarmak tedavide yeterli olmakta, işlem 15-30 sn kadar kısa sürmekte, herhangi bir komplikasyonada sebep olmamakta, vaka kısa sürede taburcu edilmektedir. Üst özefagusta para bulunan vakalarda öncelikle olarak magil klemp tekniği denenmeli, başarılı olunamazsa entübe edilip R.özefagoskopiye geçilmelidir.

TP-2:DİAFRAGMA HERNİLERİNE TRANSTORASİK YAKLAŞIM

Figen Kocabaş Türk1, Kenan Can Ceylan1, Nilgün Kanlıoğlu1, Şaban Ünsal1, Sadık Yaldız2, Oktay Başok1
1Dr. Suat Seren Göğüs Hastalıkları ve Cerrahisi Eğitim ve Araştırma Hastanesi 2. Göğüs Cerrahisi Kliniği, İzmir
2Dr. Suat Seren Göğüs Hastalıkları ve Cerrahisi Eğitim ve Araştırma Hastanesi 1. Göğüs Cerrahisi Kliniği, İzmir

Amaç: Tanı konulamayan diafragmatik herni olgularında semptomlar haftalar, aylar ve hatta yıllar sonra bile ortaya çıkabilir. Gecikmiş tanıda herni kesesi içindeki organlarla toraks içinde yaygın yapışıklıklar oluşabilir.

Materyal ve Metod: Ocak 1995-Ocak 2005 arasında diafragma hernisi tanısı ile opere edilen 13 olgu retrospektif olarak değerlendirildi.

Sonuç: Olguların yaş ortalaması 40 olup 8'i kadın, 5'i erkek idi. En sık semptom nefes darlığı ve reflü idi. Olguların 8'i (sekiz) travmatik, 5'i (beş) konjenitaldi. Konjenital olguların 4'ü (dört) morgagni, biri brakiözefagus tanısı aldı. Tüm hastalara transtorasik yaklaşım ile operasyon yapıldı. Operatif mortalite gözlenmedi, morbidite 1 olguda (%7) saptandı.

Yorum: Gecikmiş tanının önlenebilmesi için herni düşünülüp akla getirilmelidir. Toraks ve herni kesesindeki organların sıkı yapışıklıkları nedeniyle transtorasik yaklaşım daha uygundur.

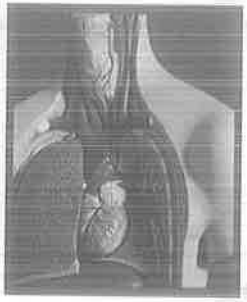

TP-3:DÖRT OLGU SEBEBİYLE REBOUND TİMİK HİPERPLAZİLER:

Kargı A.Bülent, Demirhan Recep, Sancaklı İrfan, Arman S.Bülent
Dr. Lütfü Kırdar Kartal Eğitim ve Araştırma Hastanesi Göğüs Cerrahisi Kliniği

Tüm mediastinal kitlelerin yaklaşık % 50'si ön mediastinumda yerleşir. Bunların en fazlası da timus kökenlidir. Timus, üç embryonik katmandan da köken aldığı için birçok değişik çeşit lezyon gelişebilir. Timusun primer neoplazmları; timoma, timolipoma, karsinoma, karsinoid, primer germ hücreli tümör ve timik lenfomadır. Timusu büyüterek neoplazi ile karışabilen diğer lezyonları da hiperplazi ve timik kistlerdir. Özellikle çocukluk çağında mediastinal kitlelerde primer malignensi ihtimalinin yüksek olduğu göz önünde bulundurulmalıdır. Öte yandan genellikle kemoterapi sonrası rebound immünolojik reaksiyon şeklinde gelişen timik hiperplazi, tümör nüksü ile karışabilmektedir. Genellikle kemoterapiden 3 ila 6 ay sonra ön mediastende büyüyen kitle şeklinde kendini belli eder. Genelde verilen tedaviye spesifik değildir. Çocuklarda daha sık görülmesine rağmen genç erişkinlerde de rastlanır.

Kliniğimizde Ekim 2004- Mayıs 2005 tarihleri arasında ön mediasten kitlesi sebebiyle takip edilen ve biyopsi ile timik hiperplazi teşhisi konulan 4 olgu literatür eşliğinde irdelenmiştir.

TP-4:KRONİK PARAPNÖMONİK AMPİYEMDE PULMONER DEKORTİKASYONUN SOLUNUM FONKSYONLARI VE EDİNİLMİŞ HEMİTORAKS ASİMETRİSİ ÜZERİNE GEÇ DÖNEM ETKİLERİ

Mertol Gökçe, Erdal Okur, Volkan Baysungur, Gökhan Ergene, Haluk Bükesoy, Zuhal Tazegün, Gökçen Sevilgen, Semih Halezeroğlu
T.C.S.B. İstanbul Süreyyapaşa Göğüs ve Kalp-Damar Hastalıkları Eğitim ve Araştırma Hastanesi, 1.Göğüs Cerrahisi Kliniği

Amaç: Kronik parapnömonik ampiyemde dekortikasyon ameliyatı ile kalınlaşmış olan plevra soyularak olguların solunum fonksiyon testlerinin (SFT) ve hemitoraks asimetrilerinin (HA) düzeltilmesi hedeflenmektedir. Bu çalışmada dekortikasyon yapılmış olan olgularımızın uzun dönemdeki sonuçları incelenmiştir.

Metod: Hastanemizde Mart 1999- Şubat 2004 tarihleri arasında kronik parapnömonik ampiyem nedeniyle dekortikasyon yapılmış olan olgulardan takipleri gerçekleştirilebilen 40'ı bu çalışmaya alındı. Olguların postoperatif SFT ve toraks bilgisayarlı tomografi (BT) incelemeleri yapıldı. Preoperatif ve postoperatif BT lerinde her 2 hemitoraksın anteroposterior (AP) ve transvers çapları hassas olarak ölçüldü. Etkilenen hemitorakstaki asimetri % olarak hesaplandı. Preoperatif ve geç postoperatif dönemde SFT değerleri ve HA rakamsal değerleri istatistiksel olarak karşılaştırıldı.

Sonuçlar: Olguların preoperatif dönemdeki ortalama FEV1 % değeri ve FVC% değeri sırasıyla % 60,85±12,5 ve % 60,02±12,8 iken, postoperatif geç dönemde sırasıyla % 77,57±14,2 ve % 75,12±14,2 olup, FEV1% deki iyileşme oranı % 16,72, FVC% iyileşme oranı % 15,10 dir ($p< 0,001$). Olguların BT leri karşılaştırıldığında transvers asimetri gelişmiş 27 hastada ortalama preoperatif transvers çap 11,22±0,9 cm iken, postoperatif çap 11,98±0,9 cm olarak hesaplanmıştır. Transvers çapa göre ortalama HA % 11,5 den % 5,92 ye gerilemiştir. AP çapların ölçümleri incelendiğinde HA gelişmiş 26 olgunun preoperatif ortalama çapı 15,58±2,7cm iken postoperatif dönemde ortalama 16.67±2,3 cm ye yükselmiştir ($p< 0,001$). AP çapa göre ortalama HA ise % 11 den, % 7,88 e gerilemiştir.

Tartışma: Kronik parapnömonik ampiyem nedeniyle pulmoner dekortikasyon yapılan olguların solunum fonksiyon testlerinde uzun dönemde anlamlı iyileşme ortaya çıkarken hemitoraksın asimetrisinde de belirgin şekilde düzelme olmaktadır.

TP-5:YETİŞKİNLERDE GÖRÜLEN DİYAFRAM EVENTRASYONUNDA PREOPERATİF VE POSTOPERATİF SONUÇLARIN KARŞILAŞTIRILMASI

Gökhan Ergene, Haluk Bükesoy, Volkan Baysungur, Erdal Okur, Mertol Gökçe, Semih Halezeroğlu
S.B. İstanbul Süreyyapaşa Göğüs ve Kalp-Damar Hastalıkları Eğitim ve Araştırma Hastanesi, 1.Göğüs Cerrahisi Kliniği

Amaç: Edinsel diyafram paralizisi solunum sıkıntısına sebep olmasa dahi, solunum kapasitesinde ortalama %15-30 arası bir kayba sebep olmaktadır. Diyaframın plikasyonu ile solunum fonksiyonlarında düzelme olmaktadır. Bu çalışmamızda Hastanemizde diyafram evantrasyonu nedeniyle opere edilen hastalara ait sonuçları sunmaktayız.
Metod: Hastanemizde 2000-2005 tarihleri arasında diyafram evantrasyonu nedeniyle opere olan 32 hastadan 14'ünü ele aldık. Hastalarımızın yaş ortalaması 44,3 (16-62), kadın/erkek oranı 3/11 olarak bulundu. Hastalarımızın hastanemize başvurmasında ilk sebep, eforla artan nefes darlığı idi. Diyafram paralizisine neden olan birinci sebep olarak açık kalp ameliyatına bağlı soğuk uygulama işlemi tespit edildi. Olgularımızı değerlendirirken 3 parametreyi esas aldık; preoperatif ve postoperatif radyoloji, klinik şikayetler ve solunum fonksiyon testleri. Operasyon öncesi ve sonrası dönem sonuçlarımız karşılaştırıldı.
Sonuçlar: Edinilmiş diyafram paralizisine bağlı olarak 14 hastanın 6'da geçirilmiş açık kalp ameliyatı, 5'inde travma hikayesi,1'inde dekortikasyon operasyonu, 1'inde myastenia gravis mevcutken 1 hastada sebep bulunamadı. Tüm hastalara açık toratomi ile 7'sine diyaframın kapalı plikasyonu, 4'üne diyaframın açık plikasyon ve 3'üne kismi rezeksiyon+plikasyon yöntemleri uygulandı. Postoperatif mortalite %0, morbidite %7.1 (1 hasta) olarak görüldü. Radyolojik değerlendirmeye göre 14 hastanın tamamında (%100) düzelme, klinik şikayetler olarak operasyon sonrası, "daha iyiyim" diyenler %85.7 (12), "değişme yok" diyenler %14.7 (2) ve "daha kötüyüm" diyenler ise %0 olarak bulundu. Solunum fonksiyon testlerinde FVC ortalama %13.8 (%3 - %38), FEV1 ortalama %13.5 (%2 - %34) arttı.
Tartışma: Diyarfram paralizileri plikasyon tekniği ile normal anatomik pozisyonlarına getirilebilmektedir. Cerrahi girişime ait komplikasyon oranları son derece düşük olup önemli solunum fonksiyon kazançlarına ve klinik iyileşmeye sebep olmaktadır.

TP-6:TORAKS GİRİŞİNDEKİ SELİM TÜMÖRLERE ANTERİOR SERVİKAL YAKLAŞIM

Erdal Okur, Haluk Bükesoy, Gökhan Ergene, Gökçen Sevilgen, Zuhal Tekkanat, Mertol Gökçe, Volkan Baysungur, Semih Halezeroğlu
S.B. Süreyyapaşa Göğüs ve Kalp-Damar Hastalıkları Eğitim ve Araştırma Hastanesi, I. Göğüs Cerrahisi Kliniği, İstanbul

Amaç: Toraks girişindeki selim tümörler, genellikle kapsüllü ve çevre dokulardan kolaylıkla sıyrılabilir olmalarına rağmen, bu tümörlere yaklaşım yönünden bazı zorluklar vardır. Bu tümörler için en sık kullanılan posterior torakotomi hem boyun girişindeki nörovasküler yapıları kontrol edebilmek için yetersiz kalabilmekte, hem de hasta için ağrılı ve morbiditesi yüksek bir girişim olmaktadır. Bu çalışmada toraks girişindeki selim tümörler için kliniğimizde uyguladığımız trans-servikal yaklaşım ile ilgili deneyimlerimiz sunulmaktadır.

Araç ve Yöntem: 1999-2005 yılları arasında kliniğimizde 4 olgu anterior servikal yaklaşım ile ameliyat edildi. Olguların tümünde üst mediastende bilgisayarlı tomografi ile kitle tespit edilmişti. Tüm olgulara manyetik rezonans görüntüleme incelemesi yapılmış ve nörovasküler invazyon olmadığı, radyolojik olarak kitlenin selim karakterde olduğu görülmüştü. Operasyon insizyonu olarak anterior servikal bölgede juguler çentikten başlayıp ipsilateral sternokloidomastoid kası üzerinden yaklaşık 10 cm'lik insizyon yapıldı. Yalnız bir olguda bu insizyona parsiyel sternotomi ilave edildi. Kitlelere ulaşılıp tümüyle çıkarıldılar.
Sonuçlar: Olguların 2 si erkek, 2 si bayandı ve yaşları 50 ile 64 arasında, ortalama 56 idi. Postoperatif patoloji sonuçları; 3 olguda nörofibrom, 1 olguda nörinom idi. Ortalama operasyon süresi 1 saat idi. Hiç bir olguda komplikasyon görülmedi. Olgularda postoperatif ciddi ağrı şikayeti olmadı. Hastanede kalış süreleri 4 ile 5 gün idi. Beş yıl ile 4 ay arasında takip edilen olgularda nüks görülmedi.
Tartışma: Toraks girişindeki, klinik ve radyolojik verilere göre selim olduğu düşünülen tümörlerin anterior servikal yaklaşım ile rezeksiyonu mümkündür. Bu yaklaşım torakotomiye göre kitleye ulaşım, düşük morbidite, azalmış ağrı ve hospitalizasyon süresine sahiptir.

TP-7:POSTTORAKOTOMİ AĞRISININ TEDAVİSİNDE GABAPENTİN-TRAMADOL KOMBİNASYONUNUN ETKİNLİĞİ

Şaziye Şahin*, Tahsin Kaya*, Cansel Atinkaya, Erkan Dikmen**, Murat Kara****
Kırıkkale Üniversitesi Tıp Fakültesi Anesteziyoloji ve Reanimasyon AD* ve Göğüs Cerrahisi AD**

Giriş: Bu çalışmada elektif olarak torakotomi operasyonu geçiren ve kronik posttorakotomi ağrısı oluşan hastalardaki tedaviye yanıt incelendi.
Gereç ve Yöntem: Torakotomi operasyonu geçiren hastalara intraoperatif dönemde 15 cc bupivakain ile interkostal blokaj uygulandı. Erken postoperatif dönemde ise hastalara PCA ile 10 mg/sa dozda petidin infüzyonu 48 saat boyunca uygulandı. Hastaların kronik posttorakotomi ağrısı gelişme riskinin incelenmesi amacıyla hastalar her ay düzenli olarak ağrı polikliniğine kontrole çağrıldı. İlk kontrolleri sırasında ağrı şikayeti olan ve LANSS ağrı skalası ile nöropatik ağrı tespit edilen hastalara gabapentin ve tramadol tedavisi başlandı. Hastaların başvuru anındaki VAS skorları, aylık rutin kontrollerindeki VAS skorları ile ilaç dozlarındaki değişiklikler kaydedildi.
Sonuçlar: Toplam olarak torakotomi geçiren 20 hasta çalışmaya alındı. 10 hasta posttorakotomi ağrısından şikayet ederken diğer 10 hastada ise ağrı şikayeti yoktu. Tedavi alan grupta başlangıçtaki VAS değerleri belirgin olarak azalmıştı. Gabapentin dozları ise 5 aylık takip döneminde kademeli olarak artış gösterdi. Hastaların 6'sında 2400 mg/gün, diğer 4 hastada ise 1600 mg/gün gabapentin dozuna çıkıldı. Başlangıçta 100 mg/gün dozunda başlanan tramadol dozları ise takip edilen aylar boyunca dereceli olarak azaldı.
Tartışma: Bu çalışmada torakotomi geçiren hastalarda intraoperatif dönemde interkostal blokaj yapılmasına ve erken postoperatif dönemde PCA ile dolantin uygulanmasına karşın hastaların %50'sinde kronik posttorakotomi ağrısı gelişmiştir. Kronik posttorakotomi ağrısını engellemede preemptif anestezinin etkisi bulunamamıştır. Kronik posttorakotomi ağrısının giderilmesinde gabapentin ve tramadol kombinasyonunun etkin bir kombinasyon olduğunu düşünmekteyiz.

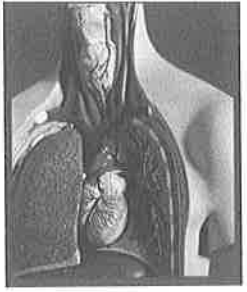

TP-8:TORAKS TRAVMASI NEDENİYLE HOSPİTALİZE EDİLEN 248 OLGUDA TEDAVİ YAKLAŞIMI

Dr. Bülent Koçer, Dr. Erkan Yıldırım, Dr. Tevfik Kaplan, Dr. Dilşad Yıldırım, Dr. Koray Dural, Dr. Serdar Han, Dr. Ünal Sakıncı
Ankara Numune Eğitim ve Araştırma Hastanesi Göğüs Cerrahi Kliniği

Amaç: Bu çalışma toraks travmasının sıklığı ve ciddiyeti göz önünde tutularak acil servisten başvuran toraks travmalı hastalara uygun tedavi strateji seçiminin önemini vurgulamayı esas almaktadır.
Gereç ve Yöntem: Ocak 2004-Mayıs 2005 tarihleri arasında Ankara Numune Hastanesi Acil servisine başvuran, toraks travması nedeniyle kliniğimizce takip ve tedavi amacıyla hospitalize edilen toplam 248 hasta, künt ve penetran yaralanma olmak üzere 2 gruba ayrıldı. Travmanın ciddiyetine ve komplikasyon gelişip gelişmemesine bağlı olarak medikal tedavi ile konservatif yaklaşım, tüp torakostomi veya cerrahi tedavi uygulandı.
Sonuçlar: Hospitalize edilen toplam 248 hastanın 129'u (%52.01) künt travma, 119'u (%47.98) penetran yaralanmayı içermekteydi. Künt travmaların 92'sini (%71.31) trafik kazaları, 37'sini (%28.68) düşme-darp oluşturmakta idi; trafik kazası ile gelen hastaların 44'üne (%47.82) herhangi bir cerrahi girişime gerek duyulmadan medikal tedavi ile izlem uygulanırken, 45'ine (%48.91) tüp torakostomi ve 3 hastaya (%3.26) torakotomi uygulandı. Darp-düşme nedeniyle gelen hastaların 12'si (%32.43) medikal tedavi ile izlenirken, 25'ine (%67.56) tüp torakostomi ve 1 hastaya (%2.70) beraberinde acil torakotomi uygulandı. Penetran yaralanmaların ise 100'ünü (%84.03) delici-kesici alet yaralanmaları, 19'unu (%15.96) ateşli silah yaralanmaları oluşturmaktaydı. Delici-kesici alet yaralanması ile gelen 26 hastaya (%26.00) konservatif yaklaşılırken, 70'ine (%70.00) tüp torakostomi ve 4'üne (%4.00) acil torakotomi ve 1'ine (%1.00) elektif torakotomi uygulandı. Ateşli silah yaralanması nedeniyle başvuran 3 hasta (%15.78) medikal tedavi ile izlenirken, 11 (%57.89) hastaya tüp torakostomi ve 5 hastaya (%26.31) acil torakotomi uygulandı. Penetran yaralanmalarda invaziv cerrahi girişim daha çok kullanılırken künt travmalarda ise konservatif yaklaşım daha çok kullanıldı.
Yorum: Toraks travması nedeniyle acil servise başvuran hastalara travmanın ciddiyetine ve komplikasyon gelişip gelişmemesi ile komplikasyonun şiddetine bağlı olarak tedavi yaklaşımı farklılık göstermektedir. Penetran yaralanmalarda invaziv cerrahi girişim, künt travmalarda da konservatif yaklaşım gereğinin daha fazla olduğu akılda tutulmalıdır.

TP-9: MEDİASTİNAL KİTLELERİN DÖNEMSEL ANALİZİ

Dr. Erkan Yıldırım, Dr. Bülent Koçer, Dr. Tevfik Kaplan, Dr. Serdar Han, Dr. Koray Dural, Dr. Ünal Sakıncı
Ankara Numune Eğitim ve Araştırma Hastanesi Göğüs Cerrahi Kliniği

Giriş: Mediastinal kitle lezyonu olan 136 hasta retrospektif olarak iki dönem halinde literatür ışığında analiz edildi.
Gereç ve Yöntem: Mart 1992 – Mayıs 2005 tarihleri arasındaki toplam 136 hastanın bilgileri 2 dönem halinde (Mart 1992-Aralık 2000 I. dönem, Ocak 2001-Mayıs 2005 II. dönem) incelendi.
Sonuçlar: Yaş ortalaması I. dönemde 40.7 iken II. dönemde ortalama yaş 43.1 idi. Kadın erkek oranı I. dönemde 19/46 iken II. dönemde 32/39 idi. I. dönemde 28 hasta (% 43) asemptomatik iken II. dönemde 7 hasta (% 9.8) asemptomatikti. Her iki dönemde en sık görülen semptom göğüs ağrısı (I. Dönem; %20, II. Dönem; %47.8) idi. Birinci dönemde ikinci sıklıkta (%20) göz kapağında düşme bulunurken, II. dönemde ikinci sıklıkta görülen semptom nefes darlığıydı (% 35.2). Kitle lokalizasyonu her iki dönemde en sık ön mediastende (I. Dönem: % 72.3, II. Dönem: % 52.1) tespit edildi. Tüm mediastinal kitleler içerisinde patolojik olarak en sık tespit edilen timik kökenli lezyonlar (I. Dönem: % 35.4, II. Dönem: %29.5) idi. Her iki dönemde de en çok uygulanan cerrahi yaklaşım

median sternotomi olarak belirlendi (I. Dönem: % 60.3, II. Dönem: %42.2). Ortalama hastanede kalış süresi I. dönemde 18.4 gün iken II. dönemde 16.7 gündü.

Yorum: Bu iki dönemin sonuçları karşılaştırıldığında primer mediastinal kist ve tümörlerin sayısının giderek arttığı ve son yıllarda kadınlardaki oranın artmakta olduğu tespit edildi. Lenfomaları literatürden farklı olarak iki dönemde de 2. sıklıkta tespit ettik. Bilgisayarlı tomografinin kitle görünümü ve lokalizasyonunu tespit etmede oldukça değerli olduğunu gördük. Ön mediastinal kitle eksizyonunda median sternotomi güvenle kullanılabilir. Her iki dönemde de cerrahiye ait herhangi major morbidite veya mortalite ile karşılaşılmadı.

TP-10: BİLATERAL BRONŞEKTAZİDE CERRAHİ TEDAVİ

Ömer Soysal, Akın Kuzucu, Hakkı Ulutaş, Mehmet Özgel
İnönü Üniversitesi Tıp Fakültesi, Turgut Özal Tıp Merkezi, Göğüs Cerrahisi Anabilim Dalı, Malatya

Antibiyotik ve drenaj tedavileri ile düzelmeyen bilateral bronşektazisi olan olguların tedavisinde zorluklar vardır. Bilateral bronşektazisi olan ve bilateral akciğer rezeksiyonu yapılmış iki olgu sunulmuştur.

Olgu 1: Otuzaltı yaşında bayan hastada senede 3-4 kez pnömoni geçirme öyküsü mevcuttu. Toraks bilgisayarlı tomografisinde sağda orta lopta ve solda lingulada lokalize bronşektazisi mevcuttu. İki ay ara ile orta lobektomi ve lingulektomi uygulandı. Semptomlarında belirgin düzelme oldu ve ameliyatlar sonrası üç yıldır pnömoni geçirmedi.

Olgu 2: Onsekiz yaşında erkek hastada medikal olarak kontrol edilemeyen balgam çıkarma öyküsü ve büyüme-gelişme geriliği mevcuttu. Bilgisayarlı toraks tomografisinde sol alt lopta ve sağda orta lopta kistik bronşektazi mevcuttu. Yetmiş gün ara ile sol alt lobektomi ve sağ orta lobektomi uygulandı. Balgam şikayeti tama yakın düzeldi.

Bilateral bronşektazide ayrı seanslarda yapılan bilateral torakotomi ile bilateral pulmoner rezeksiyon yapılabilir. Sık pnömoni geçirme ve büyüme-gelişme geriliği bilateral bronşektazi ameliyatı endikasyonları arasındadır.

TP-11: SOLİTER METASTAZLI KÜÇÜK HÜCRELİ DIŞI AKCİĞER KANSERLİ HASTALARDA REZEKSİYON SONUÇLARIMIZ:

Kargı A.Bülent, Demirhan Recep, Sancaklı İrfan, Arman S. Bülent
Dr. Lütfü Kırdar Kartal Eğitim ve Araştırma Hastanesi Göğüs Cerrahisi Kliniği

Akciğer kanseri ülkemizde ve tüm dünyada bütün yaş grupları içerisinde en sık görülen kanser türüdür. Bunların yaklaşık %75-85'ini küçük hücre dışı akciğer kanserleri (KHDAK) oluşturur. Bu grupta erken evre hastalarda cerrahinin küratif olması ve sistemik tedavinin faydasının sınırlı olması sebebiyle hastaların cerrahi tedaviye zorlanması gerekmektedir.

Evre IV KHDAK'inde tedavisiz 5 yıllık sürvi % 1 civarındadır. Bu hastalarda seçkin tedavi kemoterapidir. Ancak son yıllarda soliter metastazlı olguların primer tümörün ve metastazın cerrahi rezeksiyonundan fayda gördüğü yolunda çalışmalar vardır. Uzun dönem sürvileri primer tümörün T N durumuna ve metastaz yerine göre değişiklik gösterir. Şöyle ki beyin ve adrenal metastazlarının cerrahi olarak çıkarılmasının sürviye katkısı gösterilmesine rağmen, aynı durum akciğer, karaciğer ve kemik metastazlarında görülmemektedir.

Biz de primer KHDAK ve soliter metastazı olup, primer lezyon ve metastazına yönelik cerrahi uygulanan beş olgumuzu, operasyon tekniği, operasyon sıralaması ve sürvileri açısından irdeleyip literatür bilgileri eşliğinde takdim etmeyi uygun bulduk.

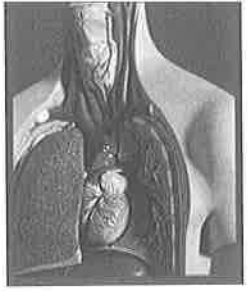

TP-12: İATROJENİK PNÖMOTORAKSLAR

Berkant Özpolat, Burak Erdolu, Mehmet Ali Yılmaz, Ertan Yücel
S.B. Ankara Dışkapı Eğitim ve Araştırma Hastanesi Kalp Damar Cerrahisi Kliniği

Bu çalışma 1996-2004 yılları arasında iatrojenik pnömotoraks nedeniyle tüp torakostomisi uygulanan vakalarda etiyolojik faktörlerin ve sonuçların değerlendirilmesi amacıyla yapılmıştır.
56 hastaya iatrojenik pnömotoraks nedeniyle tüp torakostomisi uygulandı. Aynı dönemde 194 hastaya spontan pnömotoraks nedeniyle aynı müdahale yapılmıştı. İatrojenik pnömotoraksların en sık nedeni plevral efüzyon drenajı için yapılan torasentezdi (18), subklavian ven kateterizasyonu (17), transtorasik ince iğne aspirasyon biyopsisi (11), bronkoskopi (4) positif basınçlı ventilasyon (2), trakeostomi (2), intercostal blokaj (2) bunu takip etmekteydi. Dört hastada bilateral pnömotoraks saptandı. Hastaların 10 unda pnömotoraks oranı % 20 den azdı. Fakat takiplerinde artış gösterdiğinden göğüs tüpü takıldı. Bir hastada subklavian girişim sonrası hemopnömotoraks nedeniyle torakotomi uygulandı. Torasentez sonrası pnömotoraks gelişen diğer bir hasta ise mortal seyretti. Diğer tüm hastalarda tüp takıldıktan en geç 7 gün sonra tüp torakostomisi sonlandırıldı.
Bu çalışmada iatrojenik pnömotoraks insidansının spontan pnömotorakslarla karşılaştırıldığında oldukça yüksek olduğu görülmektedir (%29) morbidite ve mortaliteye neden olmaktadır. Girişimsel tanı ve tedavi uygulamalarının artmasıyla beraber iatrojenik pnömotoraks insidansının arttığı ve artmaya devam edeceği kanaatindeyiz.

TP-13: GÖĞÜS DUVARI TÜMÖRLERİNDE CERRAHİ TEDAVİ

Ahmet Başoğlu, Ayşen Taslak Şengül, Tülin Durgun Yetim, Sinan Kaya, Yasemin Büyükkarabacak, Tamer Kutlu
Ondokuz Mayıs Üniversitesi Tıp Fakültesi Göğüs Cerrahisi AD

Göğüs duvarı tümörleri nadir rastlanan ve genellikle malign karekterde olan tümörlerdir. Tedavinin esası cerrahi rezeksiyondur.
Eylül 2000 - Ocak 2005 tarihleri arasında göğüs duvarı tümörü nedeniyle ameliyat edilen 26 hasta retrospektif olarak değerlendirildi. Hastaların 13'ü erkek, 13'ü kadın, yaş ortalaması 44 (19-69) bulundu. Göğüs duvarında şişlik ve ağrı en sık rastlanan semptomlardı. Cerrahi işlemler; 2 total sternum rezeksiyonu, 13 kot rezeksiyonu, 6 kitle eksizyonu, 5 göğüs duvarına tam kat rezeksiyondan oluşmaktadır. Histopatolojik dağılımda 20 malign, 6 benign lezyon tespit edildi. Benign yumuşak doku tümörlü 6 hastaya kitle eksizyonu, malign tümörlü 20 hastaya geniş rezeksiyon uygulandı. On hastaya rekonstrüksiyon gerekti. Rekonstrüksiyon işlemleri prolen, metilmetakrilat+marleks, Gore-tex, mersilen mesh den oluşan sentetik greftlerle gerçekleştirildi. Peroperatif mortalite izlenmedi. Yirmialtı hastaya 33 cerrahi işlem gerçekleştirildi. Onbir hastaya adjuvan kemoterapi ve/veya radyoterapi uygulandı. 15 hasta takip altındadır.
Özellikle malign karakterli tümörlerde göğüs duvarına tam kat rezeksiyon gerekebilir. Geniş cerrahi rezeksiyonun morbiditesi uygun rekonstrüksiyonla giderilebilir. Tümörün patolojik tanısı prognozu belirleyen en önemli etkendir.

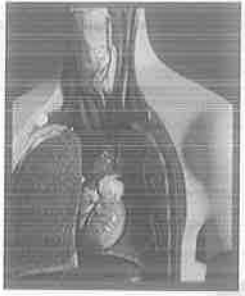

TP-14: METASTATİK AKCİĞER TÜMÖR TEDAVİSİNDE METASTAZEKTOMİ VE PROGNOSTİK FAKTÖRLERİN DEĞERLENDİRİLMESİ

Ayşen Taslak Şengül, Ahmet Başoğlu, Burçin Çelik, Tülin Durgun Yetim, Sinan Kaya, Yasemin Büyükkarabacak, Tamer Kutlu
Ondokuz Mayıs Üniversitesi Tıp Fakültesi Göğüs Cerrahisi AD

Metastatik akciğer tümör cerrahisinin sağkalıma önemli derecede katkı sağladığı bilinmektedir. Bu çalışmada sağkalımı etkileyen prognostik faktörleri ve Bilgisayarlı Toraks Tomografisinin (BTT) pulmoner metastazların tespitinde değerini araştırmayı amaçladık.

1999–2004 yılları arasında sekonder akciğer tümörü tanısıyla ameliyat edilen 25 hasta ve çeşitli nedenlerle ameliyat edilemeyen 10 hasta çalışmaya dahil edildi. Hastaların 22'si erkek (%63), 13'ü (%37) kadın olup yaş ortalaması 49.3 idi. Primer tümör hücre tipine göre 17 hasta (%48.6) karsinom, 17 hasta (%48.6) sarkom,1 hasta (%2.8) malign melanomdu. Yirmibeş hastaya 31 ameliyat yapıldı. Ameliyatların 24' ü (%77.4) kama rezeksiyon, 5' i (%16.1) lobektomi, 1'i enükleasyon (%3.2) ve 1'i (%3.2) tümör küçültücü cerrahiydi. Peroperatif mortalite %3.2 (1 hasta) bulundu. Metastazektomi grubunda ameliyat öncesi BTT ile tespit edilen ortalama nodül sayısı 2.7, ameliyatta tespit edilen nodül sayısı 7.6 olarak hesaplandı (p=0.04). Toraks tomografisinin nodül sayısını doğru saptama oranı %54 bulundu. Pulmoner metastazektomi uygulanan hastalarda 1 yıllık sağkalım %75.4, kontrol grubunda %66.6 olarak hesaplandı (p=0.73). Tek metastatik nodülü olan hastalarda multipl olanlara göre sağkalım anlamlı derecede yüksek bulundu (p=0.0001). Evre III hastalarda ortalama sağkalımın kısa olduğu görüldü (p=0.003).

Sonuç olarak primer tümörü kontrol altında olan, başka bir bölgede metastazı olmayan olgularda pulmoner metastazektomi sağkalım süresini uzatmaktadır. BTT ile cerrahi olarak çıkarılandan daha az sayıda metastaz saptanabilmektedir. Bu nedenle torakotomi esnasında tüm akciğerin palpasyonu yapılmalı, radyolojik olarak gözlenmeyen metastazlar aranmalıdır.

TP-15: KHDAK OLGULARINDA EKSPLORATRİS TORAKOTOMİ NEDENLERİ VE SONUÇLARI

Celalettin Kocatürk, Ayşe Gül Çevik, Levent Cansever, Mithat Fazlıoğlu, Mustafa Kahraman, Mehmet Ali Bedirhan
Yedikule Göğüs Hastalıkları ve Göğüs Cerrahisi Araştırma ve Uygulama Hastanesi, III.Cerrahi Kliniği, Zeytinburnu, İstanbul

KHDAK'da en iyi sağkalım, komplet cerrahi uygulanmış hastalarda görülmektedir. Ancak operasyona alınan bazı hastalara, cerrahi rezeksiyon yapılamadan operasyona son verilmektedir. Bu çalışmada Haziran 1997 – Haziran 2005 tarihleri arasında, YGCM 3.Cerrahi Kliniğinde KHDAK nedeni ile torakotomi yapılan tüm olgular retrospektif olarak değerlendirildi. Eksplorasyonda kalınma kriterleri; tümörün T4 olması (sınırlı olan; VCS tutulumu, karina invazyonu, pulmoner arter ve ven tutulumu, atrium, vertebra tutulumu olan T4N0 olgular ile, aynı lobda yer alan satellit tümörlü olgular hariç), 2 veya 9 numaralı lenf bezi istasyonlarının tutulumu, multipl mediastinal lenf bezi tutulumu, kapsül invazyonlu herhangi bir lenf bezi tutulumu, yaygın parankim ve plevra metastazı varlığı olarak kabul edildi. Çalışma süresi içinde kliniğimizde KHDAK nedeniyle opere edilen 426 olgunun 50'sinde eksploratris

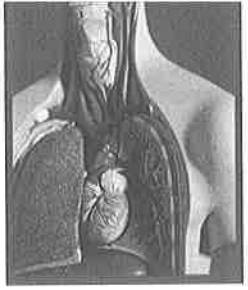

torakotomide kalındığı saptandı (%11,7). Eksploratris torakotomide kalınan olgular;
- "T" Faktörü nedeniyle eksplorasyonda kalınan olgular (grup 1),
- "N" Faktörü nedeniyle eksplorasyonda kalınan olgular (grup 2),
- Peroperatif kardiyopulmoner fonksiyonlarda bozukluk (grup 3)

olarak sınıflandırıldı. Sonuçlar hastanemizde bu konuda yapılan daha önceki çalışmalar ve literatür eşliğinde değerlendirildi.

Eksplorasyonda kalınan 50 olgunun 25'inde "T" faktörü nedeniyle eksplorasyonda kalınmıştı (Grup 1, %49,5). Bu grupta en sık sağ üst lob tümörlerine rastlandı ve rezeksiyona engel olan sebepler; ana vasküler yapıların (VCS, PA, Aorta) invazyonu (n:14, %56) ve atrium invazyonu (n:5, %20) olarak tespit edildi. 6 olguda birden daha fazla vasküler yapıda invazyon mevcuttu. En sık tutulan ana vasküler yapı VCS invazyonu idi (n:7). "N" Faktörü nedeniyle eksploratris torakotomide kalınan (Grup 2) 23 olgunun 19'una (%79) mediastinoskopi ve/veya extended mediastinoskopi ile invazif mediastinal inceleme yapılmıştı.

Peroperatif kardiyopulmoner fonksiyonlarda yetersizlik 2 olguda gelişti (Grup 3, %2,9). Sol üst lob yerleşimli tümörü olan bu olgularda peroperatif oksijen saturasyonunda ciddi düşme olması üzerine operasyona son verildi. Bu olguların preoperatif solunum fonksiyon değerlendirilmesinde FEV1: 2 lt'nin üzerinde idi. Günümüzde KHDAK' de en etkili tedavi cerrahidir. Ancak torakotominin getireceği ek mortalite ve morbidite riskinden kaçınmak için, özellikle sınırda olguların gerek radyolojik, gerek kardiyak ve solunumsal, gerekse preoperatif invazif incelemelerinin daha dikkatli değerlendirilmesi gereklidir. Özellikle mediastinoskopinin dikkatli yapılması çok önemlidir. Çalışmamızda yıllar içerisinde eksploratris sebepleri değişmiş, bu da son yıllarda mediastinoskopinin daha dikkatli yapılmasına, rezeksiyon şartlarının zorlanmasına bağlanmıştır. Dikkatli yapılan mediastinoskopinin birçok eksploratris torakotomiyi engelleyeceğini düşünüyoruz. Torakotomi sırasında T ve N faktörünün değerlendirilmesi ve intraoperatif evrelemenin dikkatli yapılması da önemlidir. Cerrahi tecrübe arttıkça eksplorasyon sayısının daha da azalacağını düşünüyoruz. İyi bir preoperatif değerlendirme ile birlikte sınırda rezektable olduğu düşünülen olgulara cerrahi şansının verilmesi ve operasyon esnasında rezeksiyon için mutlaka intraperikardial değerlendirmenin yapılması gerektiğini düşünüyoruz.

TP-16: TRAVMATİK DİAFRAGMA RÜPTÜRLERİNDE TORAKOTOMİ YAKLAŞIMI

Akın Eraslan Balcı, İbrahim Ethem Özsoy, Muharrem Çakmak, Sadık Vuraloğlu
Fırat Üniversitesi Tıp Fakültesi Göğüs Cerrahi Anabilim Dalı, Elazığ

Amaç: Travmatik diafragma yaralanmalarında torakal yaklaşımı değerlendirmek.

Materyal ve Metod: 2003-2005 yılları arasında torakotomiyle opere edilen 9 hasta retrospektif olarak incelendi.

Bulgular: Toplam 9 hastanın 1'i kadın 8'i erkek; yaş ortalaması 28 ± 11 (51-15); başlıca yakınmalar nefes darlığı (%100), göğüs ağrısı (%100) ve karın ağrısı (%89, 8/9) idi. Etyoloji: künt travma %22.2 (2/9), ateşli silah yaralanması %22.2 (2/9) ve kesici-delici alet yaralanması %55.6 (5/9). Rüptür 7 (%77.8) hastada sol, 2 (%22.2) hastada sağ taraflıydı. Bütün olgularda hemotoraks ve/veya pnömotoraks vardı. Ekstratorasik yaralanmalar: dalak rüptürü 1, akromioklaviküler seperasyon 1, birden fazla intraabdominal organ yaralanması 1, sağ iliopubik fraktür. Altı (%66.7) olguda BT, 3 (%33.4) olguda USG çalışıldı. Bir hastada çekilen sintigrafide lobda perfüzyon defekti görüldü.

Cerrahi tedavi: yalnızca primer sütürasyon (%55.5), primer sütürasyona ek olarak dekortikasyon 1 (%11), kolostomi-nefrektomi-splenektomi-AC in primer tamiri 1(%11), splenektomi 1 (%11) ve karaciğer onarımı 1 (%11). Bir (%11) hastada postoperatif yara enfeksiyonu görüldü. Mortalite olmadı.

Sonuç: Travmatik diafragma yaralanmalarında torakotomi yoluyla onarım başarılıdır.

TP-17: KÜÇÜK HÜCRE DIŞI AKCİĞER KANSERİ CERRAHİSİNDE 18F - FLUORODEOXYGLUCOSE POSITRON EMISSION TOMOGRAPHY (18 FDG - PET)'İN EVRELEMEDEKİ YERİ

Levent Cansever1, Gökhan Hacıbrahimoğlu1, Celalettin Kocatürk1, Kerim Sönmezoğlu2, Mehmet Ali Bedirhan1

1Yedikule Göğüs Hastalıkları ve Göğüs Cerrahisi Eğitim ve Araştırma Hastanesi, 3.Göğüs Cerrahisi, İstanbul
2İstanbul Üniversitesi Cerrahpaşa Tıp Fakültesi, Nükleer Tıp Anabilim Dalı, istanbul

Ocak 2003-Mayıs 2004 tarihleri arasında KHDAK nedeniyle opere edilen olgulardan 18FDG-PET tetkiki olan 21 olgu çalışmaya alındı. Postoperatif patolojiler ile BT ve 18FDG-PET sonuçları karşılaştırıldı. N2 olgularında; BT'nin sensitivitesi %60, spesifitesi %75, pozitif prediktif değeri %42.8, negatif prediktif değeri %85.7 ve doğruluk oranı %71.4 olarak bulundu. 18FDG-PET tetkikinde ise sensitivite %100, spesifite %75, pozitif prediktif değeri %55.5, negatif prediktif değeri %100 ve doğruluk oranı %80.9 olarak saptandı. Patolojik evrelendirme ile BT ve 18FDG-PET evrelemeleri karşılaştırıldı. Aynı evrede kalanların sayısı, evresi düşenlerin sayısı (downstage) ve evresi yükselenlerin sayısı (upstage) tespit edildi. Toraks BT , 8 (%38.1) olguda aynı evrede, 9 (%42.8) olguda düşük evre (upstage) ve 4 (%19.1) olguda ise yüksek evre (downstage) bildirmiştir. 18FDG-PET sonuçlarında ise, evresi değişmeyen olgu sayısı 14 (%66.6) olarak tespit edildi. 18FDG-PET'de yüksek evre (downstage) tespit edilen olgu sayısı 4 (%19.1) ve daha düşük evre (upstage) tespit edilen olgu sayısı ise 3 (%14.3) bulundu. Sonuç olarak 18FDG-PET, akciğer kanseri cerrahisinde sistemik taramalarda ve mediasten evrelemesindeki yüksek negatif prediktif değeri ile güvenilir bir yöntem olduğu düşünüldü.

TP-18: HEIMLICH VALVE UYGULAMALARIMIZ

Aydın Nadir*, Melih Kaptanoğlu*, Yücel Akkaş*, Uğur Gönlügür, Özgür Katrancıoğlu*, Veli Özbek***
***Cumhuriyet Üniversitesi Tıp Fakültesi Göğüs Cerrahisi ABD-Sivas**
****Cumhuriyet Üniversitesi Tıp Fakültesi Göğüs Hastalıkları ABD-Sivas**

Amaç: Heimlich Valve (HV) uyguladığımız hastaların irdelenmesi.
Hastalar ve Yöntem: Ocak 2003-Mayıs 2005 tarihleri arasında kliniğimizde HV takılan 10 hasta çalışmaya alındı. Hastalar yaş, cinsiyet, etiyoloji, yapılan girişimler, HV kalış süresi ve sonuçlar açısından değerlendirildi. Bulgular: En genç hasta 14 aylık, en yaşlısı 76 yaşında olup, ortalama yaş 30.5 yıl olarak saptandı. Çalışmaya alınan hastaların %60'ı kadın idi. Hastaların 7'si erişkin, 3'ü çocuktu. Bir hastada bilateral olmak üzere 10 hastaya HV takıldı. Uzamış hava kaçağı olan paranömonik ampiyem 4, rezeksiyon sonrası 2, opere kist hidatik 3, pnömotoraks 2 hasta olmak üzere 11 HV uygulandı. HV kalış süresi en kısa 9, en uzun 67 gün olup, ortalama 26 gün idi. HV'in tıkanması nedeniyle 2 hastada total pnömotoraks gelişti. Bu hastalarda kapalı sualtı direnajına geçildi. Akciğerin expanse olması sağlandı. Diğer 8 hastada hiçbir sorun olmadı.
Sonuç: HV pnömotoraksın hem tedavisinde hem de uzamış hava kaçağı olduğu durumlarda uygulanmaktadır. Parapnömonik ampiyemlerde hastaların septik tabloları düzeldikten sonra, uzamış hava kaçağı olan olgularda HV başarıyla uygulanabilir. Böylece hastanede kalış süresi kısalmaktadır. Hastanın bir an önce hastane ortamından uzaklaşmasını sağladığı gibi maliyetleri de düşüren bu uygulamanın uygun hastalarda bir seçenek olarak uygulanmasını önermekteyiz.

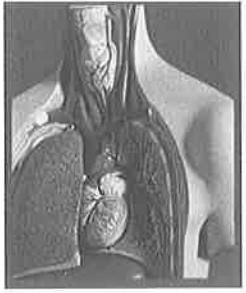

TP-19: TESTİS TÜMÖRÜNÜN AKCİĞER METASTAZI NEDENİYLE PNÖMONEKTOMİ

Ahmet Üçvet1, A. Alper Gülle1, Cemil Kul1, Soner Gürsoy1, Sadık Yaldız1, Nur Yücel2
İzmir Dr. SS Göğüs Hastalıkları ve Cerrahisi Eğitim ve Araştırma hastanesi, 11. Göğüs Cerrahi Kliniği, 2Patoloji Bölümü

On beş ay önce mikst germ hücreli testis tümörü ve akciğerde kitle nedeniyle orşiektomi uygulanan 21 yaşındaki erkek hastanın 7 kür kemoterapi sonrası yapılan değerlendirmesinde akciğerde kitle ve inguinal bölgede lenfadenopatiler saptandı. Rezidü akciğer kitlesi nedeniyle uygulanan torakotomide 15 cm.lik santral yerleşimli kitle saptanarak intraperikardiyal pnömonektomi uygulandı. Ancak süperior pulmoner ven içinde tümör trombüsü bulunması nedeniyle parsiyel atrium rezeksiyonu ilave edildi. İnguinal lenfadenektomi de yapılan hastada, histopatolojik inceleme sonucunda her iki bölgeden çıkarılan materyallerde matür kistik teratom saptandı. Testis tümörlü hastalarda kemoterapi sonrası akciğer metastazlarında canlı tümör bulunmayabileceği gibi matür kistik teratoma transformasyon da olabilmektedir. Ayrıca kemoterapi sonrası rezidü akciğer kitlesi bulunan hastalarda cerrahi tedavi ile yüksek sağkalım oranları bildiren yayınlar vardır.
Testis tümörü sonrası kemoterapi alan, sonrasında rezidü akciğer kitlesi ve inguinal lenf bezlerinde cerrahi ile matür kistik teratom saptanan olguyu, literatür eşliğinde sunuyoruz.

TP-20: ÖZOFAGUS KANSERLERİNDE SERUM IGF-I, IGFBP-III SEVİYELERİ VE CEA, CA 19-9 İLE OLAN İLİŞKİLERİ

Atilla Eroğlu1, Atila Turkyılmaz1, Ömer Yılmaz2, Erdinç Dağ2, Nurettin Karaoğlanoğlu1, Arif Yılmaz2
Atatürk Üniversitesi,Tıp Fakültesi, 1Göğüs Cerrahisi, 2Gastroenteroloji, Erzurum

Amaç: Tümör belirteçleri klinik onkolojide teşhis, evrelendirme, tedaviye cevabın değerlendirilmesi, prognoz ve nükslerin erken tespiti için kullanılmaktadır. Bu çalışmada özofagus kanserli olgularda İnsülin benzeri büyüme faktörü-1 (IGF-I) ve İnsülin benzeri büyüme faktör bağlayıcı protein-3 (IGFBP-3) seviyelerinin araştırılması amaçlandı. Tümör belirteci olarak kullanılıp kullanılamıyacağı ve diğer tümör belirteçleri ile olan ilişkisi değerlendirildi.
Metod: Bu çalışmaya 2003 Ocak ve 2004 Temmuz tarihleri arasında hastanemizde endoskopik biopsilerle histopatolojik tanısı konmuş toplam 40 özofagus kanserli hasta grubu ile 40 sağlıklı kişiden oluşan kontrol grubu alındı. Tümör belirteçlerinden IGF-I, IGFBP-III, CEA ve CA19-9 düzeyleri özofagus kanserli hastalar ile sağlıklı kontrol grubu olmak üzere iki grup üzerinde çalışıldı. Veriler istatistiksel olarak karşılaştırılarak özofagus kanserli olgularda IGF-I ve IGFBP-3 seviyelerinin önemi araştırıldı.
Bulgular: Kontrol grubu ile kıyaslandığında özofagus kanserli hastalarda IGF-I düzeyleri anlamlı derecede yüksek bulundu ($p<0.05$). IGFBP-III düzeyleri kontrol grubu ile kıyaslandığında ise anlamlı derecede düşük bulundu ($p<0.05$). Yine aynı vakalarda çalışılan CEA düzeylerindeki artış kontrol grubu ile kıyaslandığında istatistiki açıdan anlamlı değildi. CA19-9 düzeylerinde gözlenen artış kontrol grubu ile kıyaslandığında istatistiki açıdan anlamlı olarak yüksek bulundu ($p<0.05$). Özofagus kanserli hastalarda IGF-I ve IGFBP-3 ile CEA ve CA19-9 arasında korelasyon tespit edilmedi.
Sonuçlar: Serum IGF-I yüksekliğinin özofagus kanserinde tümör belirteçi olarak kullanılabileceği kanatine varıldı. Serum IGFBP-III'ün ise, özofagus kanserlerinde düşük oluşu anlamlıydı. Özofagus kanserlerinde cerrahi dışı modaliteler içinde gelecekte IGF-I fonksiyonunu inhibe eden veya IGFBP-3 fonksiyonunu stimüle eden yöntemlerin geliştirilmesinin yeni ufuklar açabileceğini düşünüyoruz.

TP-21: DİSFAJİA LUSORİA (11 OLGUNUN ANALİZİ)

Atilla Eroğlu1, Atila Turkyılmaz1, Fatih Alper2, Nurettin Karaoğlanoğlu1
Atatürk Üniversitesi,Tıp Fakültesi, 1Göğüs Cerrahisi AD, 2Radyoloji AD, Erzurum

Amaç: Disfajiye neden olan vasküler ringler erişkinlerde sık değildir. Disfajia lusorianın (DL) en sık sebebi özofagusun arkasından geçen aberran sağ subklavian arterdir. Çalışmamızda nadir rastlanan bir yutma güçlüğü nedeni olan bu anomali literatür bilgileriyle birlikte tartışıldı.
Metod: Kasım 2003 ve Mart 2005 arasında gastrointestinal semptomları nedeniyle baryumlu özofagus grafisi ve endoskopi uygulanan ve ekstrensek bası tespit edilen 11 olguda multidedektörlü kompütürüze tomografi anjiografi (MDCTA) ile vasküler kompresyon saptandı. MDCTA kesitleri vasküler anomali varlığı, özofagus duvar kalınlığı ve ekstra özofageal lezyonların varlığı açısından değerlendirildi.
Bulgular: DL tanısı konulan 7'si kadın 4'ü erkek 11 olgunun yaş ortalaması 44,1 (15-64 yaş) idi. Özofageal kompresyon nedeni olarak 9 olguda sağ aberran subklavian arter, 1 olguda süperior aortik ark ve 1 olguda da hem sağ aortik ark hem de sol subklavian arter saptandı. Olguların 8'sında disfaji mevcuttu. İleri disfajili 1 olguya cerrahi tedavi önerildi ancak hasta cerrahiyi kabul etmedi. Bütün olgular medikal tedaviyle takip edildi.
Sonuçlar: DL nadir rastlanan bir disfaji nedeni olup Multiplanar rekonstrüksiyonlu MDCTA başka br tetkiğe gerek bırakmadan bu hastaların değerlendirilmesi ve tanısında mükemmel bir tanı aracıdır.

TP-22: MORGAGNİ HERNİSİ CERRAHİ TEDAVİSİNDE TRANSTORASİK YAKLAŞIM

Adalet Demir, Adnan Sayar, Barış Medetoğlu, Zeki Günlüoğlu, S. İbrahim Dinçer
Yedikule Göğüs Hastalıkları ve Göğüs Cerrahisi Eğitim ve Araştırma Hastanesi, İstanbul, Türkiye

Giriş ve Amaç: Morgagni hernisi; konjenital diafragma hernilerinin %3-5'ünü oluşturur. Morgagni hernisinde, cerrahi tedavide rutin yaklaşım transabdominal yaklaşımdır. Transtorasik yaklaşımın da avantajlı olduğu bazı durumlar mevcuttur. Bu çalışmada Morgagni hernisi tamirinde transtorasik yaklaşımın yeri ve sonuçları tartışıldı.
Materyal Metod: Merkezimizde, Ocak 2002 - Mayıs 2005 tarihleri arasında, Morgagni hernisi nedeniyle, transtorasik yaklaşımla herni tamiri yapılan 6 olgu, retrospektif olarak incelendi. Olguların 5'i kadın 1'i erkek olup, yaş ortalaması 49.5 (23-67) idi.
Bulgular: Olgularımızda sık saptanan semptomlar; nefes darlığı (n=4 olgu), göğüs ağrısı (n=2) ve karın ağrısı (n=1) olup, bir olgu asemptomatik idi. Herni kesesi içinde 5 olguda omentum, 1 olguda ise, omentum ve trasvers kolon mevcuttu. Toraks dreni çekilme süresi ortalama 2 gün (1-3) olarak saptandı. Postoperatif dönemde morbidite ve mortalite gelişmedi. 1 ile 3 yıl takip edilen hastalarda rekürens görülmedi.
Sonuç: Morgagni hernisinde kesin tanıya ulaşmak, bazı durumlarda zor olabilir. Tanıdan kuvvetle şüphelenilen gecikmiş hastalarda da intratorasik ciddi adezyonlar varlığından endişe edilebilir. Bu durumlarda, transtorasik yaklaşım tercih edilmelidir. Transtorasik yaklaşım, etkin ve güvenlidir.
Anahtar kelime: Morgagni hernisi,transtorasik herni onarımı

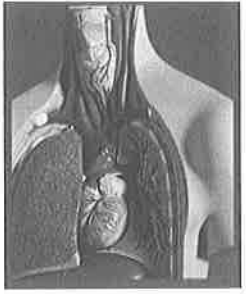

TP-23: MASİF HAVA KAÇAĞININ EŞLİK ETTİĞİ BRONKOPLEVRAL FİSTÜL OLGULARINA FARKLI BİR TEDAVİ YAKLAŞIMI

Dalokay Kılıç*, Alper Fındıkcıoğlu*, Ahmet Serhan Poyraz, Ahmet Hatiboğlu*****
***Başkent Üniversitesi , Adana Uygulama ve Araştırma Hastanesi, Göğüs Kalp Damar Cerrahisi, Adana**
****Başkent Üniversitesi , Konya Uygulama ve Araştırma Hastanesi, Göğüs Kalp Damar Cerrahisi, Konya**
*****Başkent Üniversitesi Tıp Fakültesi Göğüs Kalp Damar Cerrahisi, Ankara**

Bronkoplevral fistül uzamış hava kaçağı ile birlikte ampiyem, hipoksi ve buna eşlik eden solunum yetmezliği gibi sekonder komplikasyonların eklenmesi ile hayatı tehtid edebilen önemli bir morbidite ve mortalite sebebidir. Uzamış hava kaçağının tedavisinde kimyasal plerodezisin yeri vardır. Ancak, masif hava kaçağı olan olgularda kimyasal ajan uygulaması sonrasında göğüs tüpünün klemplenmesi ile tansiyon pnomotoraks ve mediastinal şift oluşabileceği için riskli ve başarı oranı tartışmalı bir yöntemdir. Bu çalışmada; bronkoplevral fistül nedeniyle uzamış hava kaçağı gelişen 6 olgumuza göğüs tüpü klemplenmeden, kapalı sualtı dren şişesi ile göğüs tüpü arasındaki bağlantı hastadan 60 cm yükseltilerek talk plerodezis uygulandı. Bu sistemle mevcut masif hava kaçağının göğüs tüpünden çıkışına izin verilerek, tansiyon pnomotoraks oluşumu engellenmiş oldu. Olgularımızı başarı ile tedavi ettik ve takiplerinde rekürrens saptamadık. Bu yöntem bronkoplevral fistülü olan uzamış hava kaçağı olgularında uygulanabilecek basit ve etkili bir teknikdir.

TP-24: ÖZOFAGUS KANSERİNİN PREOPERATİF EVRELEMESİNDE MULTİDEDEKTÖR CT KULLANIMI

Atilla Eroğlu1, Atila Turkyılmaz1, Ömer Önbaş2, Nurettin Karaoğlanoğlu1
Atatürk Üniversitesi,Tıp Fakültesi, 1Göğüs Cerrahisi AD, 2Radyoloji AD, Erzurum

Amaç: Özofagus kanserinin preoperatif evrelendirilmesinde Multidedektör CT (MDCT)'nin doğruluğunu intraoperatif ve histopatolojik bulgularla kıyaslayarak değerlendirmektir.
Materyal ve Metod: Eylül 2003 ve Mart 2005 arasında özofagus kanseri tanısı konulan 44 hastaya MDCT uygulandı. 44 hastanın 24'ünde elde edilen bulgular intraoperatif bulgularla karşılaştırılarak MDCT'nin özofagus kanseri evrelemesindeki doğruluğu değerlendirildi.
Bulgular: Özofagus kanseri evrelemesinde 20 (%83,3) hastada doğru yapılmıştı. Tümör için T parametresi 22 (%91,7) olguda doğru olarak değerlendirildi. Ancak 2 olguda tümör MDCT'de T1, intraoperatif ise T2 olarak saptandı. N parametresi 20 (%83,3) olguda doğru değerlendirilirken 4 (%16,6) olguda daha düşük evrede tespit edildi. Özofagus kanserinin morfolojik sınıflamasında virtüel endoskopinin toplam doğruluğu %81,5 olarak saptandı.
Sonuçlar: MDCT'nin özofagus kanserinin preoperatif değerlendirmesi ve evrelendirmesinde yüksek doğruluk oranıyla rutin olarak kullanılabilecek bir yöntem olabileceği kanısına varıldı.

TP-25: PULMONER ALVEOLER PROTEİNOZDA AKCİĞER LAVAJI DENEYİMİMİZ

Mustafa Yüksel, Aslı Gül Akgül, Hasan F. Batırel, Bedrettin Yıldızeli, Turgay Çelikel
Marmara Üniversitesi Göğüs Cerrahisi AD, İstanbul

Amaç: Pulmoner alveoler proteinoz (PAP), surfaktan benzeri bir maddenin alveoler boşluklarda birikimi sonucu ilerleyici solunum yetmezliği ile karakterize nadir görülen bir hastalıktır. Total akciğer lavajı ile hastalığın seyrinde iyileşme mümkün olabilmektedir. Bu çalışmada lavajın PAP'daki etkinliği araştırıldı. **Metod:** Altı yıllık bir periyodda, pulmoner lavaj uyguladığımız sekiz hasta retrospektif olarak incelendi. **Sonuçlar:** Kliniğimizde, 1998 – 2003 yılları arası, ortalama yaşları 38.6 (29-60) olan bir erkek, yedi kadın hastaya toplam onsekiz lavaj işlemi gerçekleştirildi. İşlem, iki hastada tek taraflı, altı hastada ise bilateral olarak uygulandı. Herbir akciğere 15 ile 30 L arasında serum fizyolojik ile 1 litrelik sikluslar şeklinde ortalama 233 (135-420) dakikalık süre içinde lavaj uygulandı. Peroperatif komplikasyon gözlenmedi. Entübe olarak yoğun bakım ünitesi'nde takibe alınan hastalar ortalama 1.6 (1-6) günde ekstübe edilerek yoğun bakımdan ortalama 3.2 (1-16) gün içinde servise alındılar. Bir hasta postoperatif 16. günde kardiyopulmoner arest nedeniyle kaybedildi. Diğer hastalar ise lavaj sonrası oksijen satürasyon değerleri ile desteklenen subjektif iyileşme gösterdiler. **Tartışma:** Retrospektif olması ve az sayıda hasta içermesine rağmen sonuçlarımız, bronkoalveoler lavajın, PAP'da; cerrah, anesteziyolog, göğüs hastalıkları ve yoğun bakım doktorlarını içeren dikkatli ve özenli bir ekip çalışması ile güvenilir olarak uygulanabileceğini göstermektedir

TP-26: TORAKS TRAVMALI 405 HASTANIN DEĞERLENDİRİLMESİ

Şaban Sebit, Turgut Işıtmangil, Habil Tunç, Rauf Görür, Akın Yıldızhan, Sefa Selçuk, Nurettin Yiyit, A. Çiğdem Tütüncü, Kunter Balkanlı.
GATA Haydarpaşa Eğitim Hastanesi, Göğüs Cerrahisi Kliniği, İstanbul.

Travma 40 yaş altı kişilerde en önemli ölüm nedenidir. Travmaya bağlı ölümlerin yaklaşık % 25'i ise direk toraks travması sonucu gelişmektedir. Çalışmamızda 1993-2004 yılları arasında kliniğimizde major toraks yaralanması nedeniyle yatırılarak tedavi edilen 405 hastanın değerlendirilmesi amaçlandı.

Hastaların 185'i (% 45.7) penetran travmaya maruz kalmış olup, bunların 118'inde ateşli silah yaralanması, 67'sinde kesici delici alet yaralanması mevcuttu. Diğer 220 hasta ise (% 54.3) künt travmaya maruz kalmıştı. Hastaların 364'ü erkek ve 41'i kadın olup, yaş ortalaması 34.04 idi.

Künt travmaya maruz kalan hastaların 36'sında hemotoraks, 35'inde pnömotoraks, 12'sinde hemopnömotoraks, 34'ünde akciğer hasarı, 9'unda yelken göğüs, 2'sinde kardiyak kontüzyon, 130'unda kot fraktürü, 14'ünde sternum fraktürü ve 7'sinde klavikula fraktürü saptandı. Bir hastada yüksekten düşme sonrası kuadropleji gelişti ve 30 hastada politravma tespit edildi. Penetran travmaya maruz kalan hastaların 61'inde hemotoraks, 35'inde pnömotoraks, 61'inde hemopnömotoraks, 34'ünde akciğer hasarı saptandı. Toraks travmalı hastaların 179'unda tüp torakostomi, 20'sinde torakotomi, 8'sinde VATS, 1'inde median sternotomi, 27'sinde laparotomi ve 19'unda diğer sistemlerle ilgili operasyonlar uygulandı. Künt travmalı 5 ve penetran travmalı 2 hastamızı kaybettik. Toraks travmalı hastaların büyük çoğunluğunda primer tedavi yöntemi olarak kapalı tüp torakostomi uygulanmasının yeterli olduğu inancındayız.

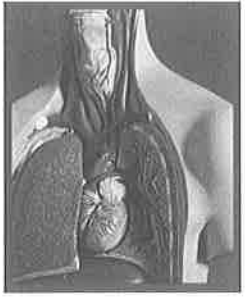

TP-27:AKCİĞERİN KARSİNOİD TÜMÖRLERİ: CERRAHİ SONUÇLAR

Alpaslan Çakan*, Kutsal Turhan*, Banu Aktin*, Ufuk Çağırıcı*, Gürsel Çok, Ali Veral*****
Ege Üniversitesi Tıp Fakültesi,
***Göğüs Cerrahisi, **Göğüs Hastalıkları, ***Patoloji Anabilim Dalları**

Giriş: Akciğer tümörlerinin %1 kadarını oluşturan karsinoid tümörlerin bronş mukozasındaki Kulchitsky hücrelerinden kaynaklandığı düşünülmektedir. Tipik veya atipik karsinoid şeklinde izlenen bu tümörlerde lenf nodu metastazı görülebilmesine karşın, cerrahi tedavi sonrası prognozları oldukça iyidir.
Gereç ve yöntem: Şubat 2000 - Haziran 2004 tarihleri arasında, kliniğimizde akciğer karsinoid tümörü nedeniyle rezeksiyon uygulanmış 11 hasta retrospektif olarak incelendi.
Bulgular: İncelenen 6'sı kadın, 5'i erkek 11 olgunun yaş ortalaması 46.1 ± 16.7 (19-76) idi. Tümör olguların 9'unda lober veya segmenter bronşta, 2'sinde ise periferik yerleşimliydi. Lober veya segmenter bronştaki tümörlerin tümü bronkoskopiyle görüldü ve yapılan bronkoskopik biyopsilerle preoperatif tanı kondu. Onbir olguya toplam oniki rezeksiyon (10 lobektomi, 1 bilobektomi, önceden lobektomi yapılan bir olguda nüks gelişimi nedeniyle pnömonektomiye tamamlama) uygulandı. Postoperatif mortalite veya morbidite izlenmedi. Histopatolojik olarak olguların 9'u tipik, 2'si atipik karsinoid tümör tanısı aldı. Hastaların 9'u evre IA, 2'si evre IB olarak sınıflandırıldı. Ortalama izlem süresi 25,9 ± 16.1 ay (3-64 ay) idi. Atipik karsinoid tümörlü bir hastada, postoperatif 36. ayda nüks gelişimi üzerine pnömonektomiye tamamlama uygulandı. Olguların hiçbirinde uzak metastaz gelişmedi. Tartışma: Karsinoid tümörler oldukça yavaş büyüyen lokal invaziv tümörlerdir. Karsinoid tümörlerde kabul edilen cerrahi tedavi şekli, olabildiğince normal akciğer dokusunu koruyarak yapılan tam rezeksiyondur. Lokal nükslerde bile cerrahi tedavinin sonuçları yüz güldürücüdür.

TP-28: AÇIK KALP CERRAHİSİ İLE EŞ ZAMANLI UYGULANAN AKCİĞER REZEKSİYONLARI

Tamer Okay*, Oya U. İmamoğlu*, Bülent Aydemir*, Nilay Çavuşoğlu*, Zeynep Paçin*Remzi Tosun, Fikri Yapıcı**, Naz Bige Aydın**, Fuat Bilgen**, Azmi Özler**, Atilla Kanca**, Abdullah Kemal Tuygun**, Türkan K.Çoruh***, Ilgaz Doğusoy***
***Dr. Siyami Ersek Göğüs Kalp ve Damar Cerrahisi Hastanesi- Göğüs Cerrahisi Kliniği**
****Dr. Siyami Ersek Göğüs Kalp ve Damar Cerrahisi Hastanesi- KVC Kliniği**
*****Dr. Siyami Ersek Göğüs Kalp ve Damar Cerrahisi Hastanesi- Anesteziloji ve Reanimasyon Kliniği**

Amaç: Akciğer ve kalp hastalıkları; ortak predispozan faktörler nedeniyle bazen birlikte görülürler. Bu hastalardan bazılarına açık kalp cerrahisi ve akciğer rezeksiyonu gerekebilir. Özellikle gerektiren hastalıklarda tedaviler bazen aşamalı yapılırken bazı hastalarda bir operasyonun yapılması diğer hastalığın ilerlemesine neden veya yardımcı olabilir. Böyle hastalarda iki operasyonun eş zamanlı yapılması bazen bir tercih bazen de zorunluluktur. Biz bu çalışmada cerrahi tedavi endikasyonu olan kalp ve akciğer hastalarının eş zamanlı ameliyatlarını ve sonuçlarını irdeledik.
Bulgular: 1995-2005 arasında Siyami Ersek GKDCerrahisi Hastanesinde aynı seansta akciğer rezeksiyonu ve açık kalp cerrahisi uygulanan 5- 66 yaş arasındaki 1 kadın 6 erkek, 7 olgu değerlendirildi. Olgularda yapılacak insizyon planlanan kalp ve akciğer cerrahisinin tipine göre seçildi. 2 olguya sol torakotomi, 4 olguya median sternotomi ve 1 olguya median sternotomi+hemi Clamshell insizyonu ile yaklaşıldı.

Olguların 6'sında önce akciğer rezeksiyonu 1 olguda ise önce aorto koroner bypass (ACBG) gerçekleştirildi. 2 olguya sol pnömonektomi 2'sine sağ üst lobektomi 2 hastaya sol alt lobektomi, 1'ine wedge rezeksiyon uygulandı. Bu hastalardaki kalp cerrahisi operasyonları ise 5 hastada ACBG, 1 hastada MVR 1 hastada ise VSD yama ile tamirdi.

Yaşayan olgular en az 48 saat süreyle yoğun bakım ünitesinde takip edildiler. Hastalarımızdan biri ameliyatta diğeri erken postoperatif evrede kaybedildiler. Hastanede yatış süresi 8-17gün arasında idi. Tüm olguların taburcu olduktan sonra 1. yıl 3 aylık, sonraki yıllar 6 aylık periyodlarla kontrollerine çağrıldılar. 1 hastamız postop 3. yılda nükseden tümör komplikasyonlarıyla kaybedildi. Diğer hastalarımız halen yaşamakta ve kontrollere devam etmektedirler.

Sonuç: Normalden yüksek mortalite olasılığına rağmen açık kalp ve akciğer rezeksiyon ameliyatları birlikte yapılabilirler. Hasta seçimi, uygulanacak prosedür cerrahi ve anestezi ekibinin uyumu, ve dikkatli cerrahi en önemli unsurlar olarak görülmektedir.

TP-29: ERKEN EVRE AKCİĞER KANSERİNİN CERRAHİSİ ÖNCESİ YAPILAN MEDİASTİNOSKOPİNİN ROLÜ

Akif Turna+, Muzaffer Metin+, Atilla Pekçolaklar+, Serda Kanbur+, Volkan Erdoğu+, Adnan Sayar+, Nur Solmazer*, Atiila Gürses+

+Yedikule Göğüs Hastalıkları ve Göğüs Cerrahisi Eğitim ve Araştırma Hastanesi,
1. Cerrahi Kliniği ve Anesteziyoloji Bölümü(*), İstanbul

Akciğer kanserli hastalarda sağkalımı belirleyen en önemli faktör mediastinal lenf nodlarında tümör varlığıdır. Bu nedenle, potansiyel olarak tamamen çıkarılabilecek akciğer kanserli hastalarda mediastinal lenf nodu metastazının önceden saptanması büyük öneme sahiptir. Amacımız, akciğer kanseri cerrahisi öncesi rutin olarak yapılan mediastinoskopi sonuçlarını irdelemek ve etkinliğini sorgulamaktır.

Ekim 1999 ila Ekim 2004 arasında cerrahi kliniğimizde bilinen küçük olmayan hücreli akciğer kanserli hastalara rutin olarak yapılan 337 mediastinoskopi incelendi. Onsekizi kadın, 319'i erkek hastaların ortalama yaşı 56.7 (34 ila 84 arasında) idi. Dört olguda, ameliyat sırasında (%1.2) morbidite (kontrol edilebilen kanama) görülürken, mortalite olmadı. Hastaların, cerrahi patolojik evrelemeye göre 59'u T1, 138'ü T2, 122'ü T3 ve 18'sı T4 tümöre sahipti.

Mediastinoskopi sonuçlarına göre, 287 hastada herhangi lenf nodunda tümör saptanmadı (N0) (%86.2), 41 hastada (%12.1) N2 saptanırken, 9 hastada ise (%2.7) N3 bulundu. Bir hastada ise (%0.3), hiler lenf nodunda tümör bulundu. Böylece toplam olarak 50 hastada (%14.8) mediastinsokopi potansiyel olarak küratif olmayan cerrahiyi önledi. Hücre tiplerine göre irdelendiğinde, adenokarsinomlu hastalarda N2 ve N3 bulunma oranının, skuamöz hücreli tümörü bulunanlara göre istatistiksel olarak anlamlı düzeyde yüksek olduğu görüldü (p=0.02). Servikal standart mediastinoskopiye ek olarak 'Extended' mediastinoskopi yapılan hastalardan 8'inde ön mediastinal lenf nodlarında (No:6) ve üçünde de aortikopulmoner lenf nodunda (No:5) tümör varlığı görüldü. T2 olguların 8'inde N2 bulunurken (%5.9), T1 hastalardan 5'inde (%8.5) N2 olarak bulundu. N2 saptanan T1 hastaların sadece ikisinde (%3.4) mediastinoskopi ile daha önce bakılan istasyonlarda (birinde 2, birinde 7 nolu istasyon) tümör saptandı. Rutin mediastinoskopi, göz ardı edilemeyecek bir orandaki hastada bilateral ya da unilateral mediastinal lenf nodu tutulumunu ortaya çıkarmaktadır. Ancak T1 hastalarda mediastinoskopinin etkinliği şüphelidir.

TP-30: ÖZOFAGUS KANSERLİ OLGULARDA PLAZMA HOMOSİSTEİN DÜZEYLERİ

Atilla Eroğlu1, Atila Turkyılmaz1, Ömer Yılmaz2, Kerim Çayır2, Nurettin Karaoglanoglu1, Arif Yilmaz2
Atatürk Üniversitesi, Tıp Fakültesi, 1Göğüs Cerrahisi, 2Gastroenteroloji, Erzurum

Amaç: Kanser tüm dünyada en önemli sağlık problemlerinden birini oluşturmaktadır. Ölüme neden olan hastalıklar arasında kalp hastalıklarından sonra ikinci sırayı almaktadır. Tümör belirteçleri kanserlerin tanısında ve tedaviye cevabın değerlendirilmesinde kullanılmasına rağmen henüz herhangi bir kanser türü için özgül bir belirteç bulunamamıştır. Hiperhomosisteinemi bir çok hastalıkla ilişkili bulunmuştur. Yapılan değişik çalışmalarda bazı kanser türlerinde de artış tespit edilmiştir. Bu çalışmada özofagus kanserli hastalarda homosistein düzeyleri ve diğer tümör belirteçleri arasındaki ilişki araştırıldı.
Metod: Bu çalışmaya 2003 Ocak ve 2004 Temmuz tarihleri arasında hastanemizde endoskopik biopsilerle histopatolojik tanısı konmuş toplam 40 özofagus kanserli hasta grubu ile 40 sağlıklı kişiden oluşan kontrol grubu alındı. Tümör belirteçlerinden Homosistein, CEA ve CA19-9 düzeyleri özofagus kanserli hastalar ile sağlıklı kontrol grubu olmak üzere iki grup üzerinde çalışıldı. Veriler istatistiksel olarak karşılaştırılarak özofagus kanserli olgularda homosistein seviyesinin önemi araştırıldı.
Bulgular: Kontrol grubu ile kıyaslandığında özofagus kanserli hastalarda plazma homosistein düzeyleri anlamlı derecede yüksek bulundu ($p<0.05$). Yine aynı vakalarda çalışılan tümör belirteçlerinde gözlenen artış kontrol grubu ile kıyaslandığında istatistiksel açıdan anlamlı değildi. Bununla birlikte özofagus kanserli hasta grubunda homosistein düzeyleri ile tümör belirteçlerinin düzeyleri arasında herhangi bir korelasyon yoktu.
Sonuçlar: Plazma homosistein düzeyleri özofagus kanserlerinde arttığı ve tümör belirteci olarak kullanılabileceği kanısına varılmıştır. Ancak daha geniş kapsamlı çalışmalara ihtiyaç vardır.

TP-31: AKCİĞER KANSERİ İÇİN OPERE EDİLEN HASTALARDA AMELİYAT SIRASINDA GELİŞEN OLAYLAR, AMELİYAT SONRASINDAKİ KOMPLİKASYONLAR İÇİN BELİRLEYİCİ MİDİR?

Akif Turna, Serda Kanbur, Atilla Pekçolaklar, Muzaffer Metin, Adnan Sayar, Tülin Kubilay, Atilla Gürses
Yedikule Göğüs Hastalıkları ve Göğüs Cerrahisi Eğitim ve Araştırma Hastanesi,
1. Cerrahi Kliniği ve Anesteziyoloji Bölümü, İstanbul

Giriş ve Amaç: Akciğer kanseri için uygulanan rezeksiyon cerrahisi belli bir riske sahiptir. Hastalarda ameliyat sonrasında gerçekleşebilecek olayları önceden saptayabilmek ve yüksek risk taşıyan hastaları saptayabilmek için bir çok test geliştirilmiştir. Ancak hiç bir çalışma, ameliyat sırasında meydana gelen olayların postoperatif döneme olan etkisini irdelememiştir. Bu çalışmada amacımız peroperatif olarak kaydedilen parametrelerin postoperatif morbiditeye etkisini araştırmaktır.
Gereç ve Yöntem: Elektif olarak ardarda ve küçük hücre dışı akciğer kanseri için torakotomi ile anatomik rezeksiyon (lobektomi, bilobektomi ve pnömonektomi) yapılan toplam 96 hasta, prospektif olarak irdelendi. Operasyon zamanı, genel anestezi verilme süresi, peroperatif kanamanın varlığı ve tipi, transfüzyon miktarı, ameliyat sırasında verilen kolloid ve kristalloid miktarı, hava kaçağı miktarı, ameliyat sırasında oldu ise, hiperkarbi, hipoksi, hipotansiyon, hipertansiyon ile bunların süreleri, aspire edilen kanama miktarı gibi peroperatif parametreler kaydedildi ve irdelendi. Tüm hastalar, planlanan cerrahiye uygundu ve daha önce major bir toraks cerrahisi operasyonu geçirmemişlerdi.
Bulgular: Beş kadın ve 91 erkek hastanın yaş ortalaması 59 idi. Altmış hastaya lobektomi, 5 hastaya bilobektomi ve 31 hastaya pnömonektomi uygulandı. Evre IA, IB, IIA, IIB, IIIA ve IIIB'de bulunan hastaların sayıları sırası ile 11, 25, 6, 28, 21 ve 5 idi. Üç hasta (%3.2) postoperatif dönemde kaybedildi. Toplam olarak 21 hastada (%21.9)

26 komplikasyon saptandı. Kaydedilen hiç bir parametre ile postoperatif morbidite ya da mortalite arasında istatistiksel olarak anlamlı bir bağlantı saptanmadı.

Sonuç: Elektif akciğer kanseri rezeksiyon cerrahisi sırasında gelişen major ya da minör komplikasyonlar ile postoperatif morbidite ya da mortalite arasında bir ilişki bulunmadığı görülmüştür. Hastalar, peroperatif olaylardan etkilenmiyor gibi görünmektedirler. Bulguların teyidi için ileri çalışmalara gerek bulunmaktadır.

TP-32: TRAVMATİK DİYAFRAGMA RÜPTÜRÜNE EŞLİK EDEN PNÖMOTORAKSTA ; GÖĞÜS TÜPÜ TAKILMALI MI?

Şeyda Örs Kaya, Gökhan Yuncu, Serpil Sevinç, Şamil Günay, Atilla Özenoğlu

32 yaşında erkek hasta araç içi trafik kazasına bağlı künt toraks travması sonucu diğer bir hastanede çekilen bilgisayarlı toraks tomografisi (BT) ile beraber acil servisimize refere edildi. Solunum sıkıntısı ve göğüs ağrısı olan hastanın bilgisayarlı toraks tomografisinde sol diyafragmatik rüptür, midenin küçük bir kısmının toraksa herniye olduğu ve ipsilateral pnömotoraks tespit edildi. Acil şartlarda pnömotoraks için göğüs tüpü takıldı. İşlemi takiben hipoksi ve hemodinamik bozukluğun hızla artması üzerine çekilen kontrol BT'sinde tansiyon gastrotoraks tespit edildi. Hasta acil torakotomiye alınarak diyafragmatik defekt onarıldı. Hasta 15 gün sonra komplikasyonsuz olarak taburcu edildi.

Bu olgudaki patofizyolojik mekanizma; göğüs tüpü takılmasını takiben, pnömotoraks nedeniyle pozitifleşen intratorasik basıncın negatifleşmesi ve midenin diyafragma defektinden negatif basıncın emici etkisi ile hızla intratorasik ortamda distansiyonu ile açıklanabilir. Bu fenomen daha önce bildirilmemiştir. Diyafragmatik herniye eşlik eden pnömotorakslı travma olgularında bu mekanizmanın bilinmesi önemli olabilir. Göğüs tüpü takmadan acil cerrahi planlanması herninin genişlemesini ve respiratuar komplikasyonları önleyebilir.

TP-33: ÖZOFAGUS PERFORASYONLARINDA ERKEN TANININ MORTALİTEYE ETKİSİ

Ahmet Sami Bayram, Mehmet Muharrem Erol, Cengiz Gebitekin
Uludağ Ünüversitesi Tıp Fakültesi Göğüs Cerrahisi ABD-BURSA

Özofagus perforasyonları yüksek mortalite ve morbidite oranlarıyla acil cerrahi girişim gerektiren hastalık grubunu oluşturmaktadır. Mortalite oranları perforasyonun teşhisi ve tedavi edilmesi arasında geçen süreyle yakından ilişkilidir. İlk 24 satte yakalanan perforasyonlarda mortalite oranı %10-25 arasında değişirken, 24 saat üzerinde bu oran %40-60 lara kadar yükselmektedir.

Ocak 1995-Haziran 2005 tarihleri arasında özofagus perforasyonu nedeniyle opere edilen 16 olgu geriye dönük olarak incelendi. Olgularımızdan 9 (%56)`u bayan ve yaş ortalaması 52 (10-73) idi. Özofagus perforasyon sebepleri; 7 (%44) olguda Boerhave sendromu, 6 (%38) sında iatrojenik ve 1 (%6) er olguda da tavuk kemiği, balık kılcığı ve ateşli silah yaralanmasıydı. Perforasyon bölgeleri 14 (%88) olguda torasik özofagusta iken 2 (%12) olguda servikal özofagustaydı. Olgularımızın ortalama operasyona alınma zamanı 47,9 (1-168) saatti. Olgularımızda özofagus tamiri 8 (%50) olguda sol torokotomi, 7 (%44) sinde sağ torokotomi ve 1 (%6) inde servikal girişimle yapıldı. Geç tanı konulan bir olguda primer tamir yapılamadığı için "diversiyon" uygulandı. Olgularımızdan 4 (%25)`üne re-operasyon uyguladık. Mortalite oranı %31 ile 5 olguda gerçekleşti. Yaşayan hastalarımızın ortalama hastanede kalış süreleri 14.5 (7-40) gündü.

Özofagus perforasyonlarında mortalite ve morbiditeyi azaltmada en önemli faktör erken tanı ve erken uygun cerrahi müdahaledir. Fakat geç teşhiste bile cerrahi tedavinin başarı şansı yüksektir.

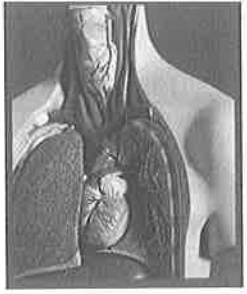

TP-34:STERNUM FRAKTÜRLERİNDE CERRAHİ YAKLAŞIM

Yörük Y., Öztop C., Memedov R., Balkanlı K
Trakya Üniversitesi Tıp Fakültesi Göğüs Cerrahisi Ana Bilim Dalı Edirne

Toraks travması nedeniyle yatırılan olgulardaki sternum fraktürleri incelendi.
Ocak 1995 – Mayıs 2005 tarihleri arasında servisimizde yatarak tedavi gören 593 toraks travmalı hastanın 24 (%4) tanesinde sternum fraktürü saptandı. Sternum fraktürü bulunan 24 hastanın 22'si erkek (%92), 2'si kadındı. Olguların ortalama yaşı 44.58 ± 15.69 (21-78) idi. Hastaların tamamında künt travma vardı. Bir hastada ise künt + penetran travma vardı.
Hastaların tamamına lateral akciğer grafisi ile tanı konuldu. CK-MB ve Troponin I takibi yapılan 16 hastadan 3 (%19 n=16) tanesinde CK-MB ve Troponin I yüksekliği saptandı. Yirmi dört hastanın 13 (%54) tanesine konservatif tedavi uygulandı. Altı (%25 n=24) hastaya sternal fiksasyon ameliyatı yapıldı. Fiksasyon operasyonları 4 (% 67 n=6) hastada erken dönemde, 2 (% 33 n=6) hastada ise geç dönemde yapıldı. Bu hastaların 1 (%17 n=6) tanesinde post op atelektazi görüldü. Yirmi dört olgunun 2 tanesinde atelektazi 1 tanesinde intraplevral hematom olmak üzere toplam 3 komplikasyon görüldü. Olgular ortalama 6.20 gün ± 4.15 (2-20 gün) hastanede yattı. Olgularda mortalite görülmedi.
Künt toraks travması geçirenlerde sternum fraktürü araştırılmalıdır. Sternum fraktürü ile gelen hastalarda fraktür deplase ise sternal fiksasyon yapılması, deplasyon yoksa konservatif kalınarak kardiak yönden takibi gerekmektedir.

TP-35:HEPATOCELLULER KARSİNOM NEDENİYLE KARACİĞER TRANPLANTASYONU YAPILAN OLGUDA İZOLE GÖĞÜS DUVARI METASTAZI

A. Önen1, A.Şanlı1, V. Karaçam1, B. Gökçen1, S. Karapolat1, Ü. Açıkel1,
Dokuz Eylül Üniversitesi Tıp Fakültesi Göğüs Cerrahisi AD, İzmir

Giriş: Tüm kanserler içinde hepatocelluler karsinoma (HCC) 4'cü en sık kanser olarak görülmektedir. %12 oranında extrahepatik metastaza rastlanır. Tanı veya tedavi için uygulanan invazif girişimler de tümör yayılımına neden olabilmekte. Olgu: 52 yaşındaki karaciğer transplantlı erkek olgu, sağ 6-7'ci kot üzerinde yaklaşık 3x3 cm boyutlarında ağrılı şişlik nedeniyle polikliniğe başvurdu. Özgeçmişinde, kronik alkolizm ve hepatit B'ye sekonder Child A karaciğer sirozu olan ve bu zeminde HCC'a gelişmiş olguya tanı amaçlı İİABx, tedaviye yönelik ise laparoskopik radyofrekans hipertermi (RFH) ve perkutanöz etanol injeksiyon (PEİ) uygulanmış. 2002 yılında karaciğer transplantasyonu yapılmış. Kontrollerinde, akciğer grafisinde 7.ci ön kot üzerine superpoze radyoopasite ve toraks MRG da sağ kostofrenik sinüsün inferior kesiminde 3x2 cm boyutlarında kitle tespit edildi. Olgu, HCC'un göğüs duvarına direkt invazyonu ya da iğne tract yayılımı düşünülerek operasyona alındı. Patoloji raporu HCC'un göğüs duvarına metastazı olarak bildirildi.
Tartışma: HCC, hematojen ve lenfatik yayılımla veya direkt invazyonla metastaz yapabilir. Gerek tanı amaçlı uygulanan İİABx, gerekse tedavi amaçlı uygulanan PEİ ya da RFH gibi yöntemler, HCC'un göğüs duvarına yayılımına katkıda bulunmaktadır. Rezektabl primer tümörlerde ve onların tek metastazlarında cerrahi, kür ve uzun survi için tek seçenektir. Bununla beraber göğüs cerrahisinde, 5 cm'den daha büyük göğüs duvarı rezeksiyonlarının plastik ile onarımı sık başvurulan bir procedür değildir. Bu durumlarda solunum mekaniğini korumak ve daha iyi kosmetik sonuçlar için rijit protezler gereklidir. Biz olgumuza Gore-tex dual mesh kullanarak ve latisimus kasını flep şeklinde defekt üzerine getirirek göğüs duvarını onardık.

TP-36:RETROSTERNAL GUATRLARDA CERRAHİ YAKLAŞIM

Mehmet Sırmalı, Göktürk Fındık, Ertan Aydın, Hasan Türüt, Esen Gündüz, İrfan Taştepe, Sadi Kaya.
Atatürk Göğüs Hastalıkları ve Göğüs cerrahisi Eğitim ve Araştırma Hastanesi, Göğüs Cerrahisi Kliniği, ANKARA

Ocak 1990 – Haziran 2005 tarihleri arasında retrosternal guatr nedeniyle takip edilen ve cerrahi olarak tedavi edilen hastalara ait; yaş, cinsiyet, başvuru semptomları, uygulanan cerrahi operasyonlar retrospektif olarak incelendi. Bu dönemde retrosternal guatr nedeniyle toplam 48 olgu opere edildi. Olguların 29 u erkek 19 u bayan olup yaş ortalaması 51.1 yıldır. Bu olgulardaki en sık başvuru semptomu dispne (n: 28, % 58.3) idi. Sekiz olgu (% 16.6) ise asemptomatikti. En sık tespit edilen radyografik bulgu trakeaya bası idi (n: 39, % 81.2). Hastaların büyük bir kısmında (n:41) yaklaşım biçimi olarak coller insizyonu tercih edildi. Beş olguda coller insizyonu + median sternotomi ile yaklaşıldı. İki olguda ise coller insizyonu + parsiyel median sternotomi kullanıldı. Tüm olgularda bu yaklaşımlarla retrosternal bölgedeki guatra ulaşıldı ve subtotal tiroidektomi operasyonu yapıldı. Postoperatif dönemde hiçbir hastada majör bir komplikasyon gelişmedi. Retrosternal guatrlar mediastinal önemli yapılara komşuluk gösterseler ve çok büyük hacimlere ulaşsalar da coller insizyonu ile başarılı bir şekilde tedavi edilebilirler. Gerekli olgularda parsiyel veya total median sternotomi coller insiyonuna ilave edilmelidir.

TP-37:SPONTAN PNÖMOTORAKSI TAKLİT EDEN TÜM HEMİTORAKSI DOLDURAN DEV BÜL VE CERRAHİ TEDAVİSİ

Güven Sadi Sunam, Sami Ceran, Mustafa Çalık, Bayram Altuntaş, Mehmet Gök
Selçuk Üniversitesi Meram Tıp Fakültesi Göğüs Cerrahisi

Materyal Metod: 1998 ila 2005 yılları arasında spontan pnomotoraksı taklit eden ve tüm hemitoraksı dolduran 7 dev büllü olgu retrospektif olarak değerlendirildi.

Olguların tümü erkek olup, en genci 41, en yaşlısı 68 yaşında, ortalama yaş 49 idi. Olguların tümü acil servise nefes darlığı, göğüs ağrısı, solunum sıkıntısı şikayetleri ile başvurdular. Dispne indeksi ortalama 4 idi. Olguların 1 i hariç tümüne pnömotoraks tanısı il(yanlış tanı) acil olarak kapalı su altı drenajı, 2 vakada bilateral tüp drenajı uygulandı. Drenaj tedavisinin sadece 2 vakada solunumun rahatlamasına sebep olduğu tespit edildi. Dev büllerin 5' inin sağ akciğerde yerleştiği görüldü.

Sonuçlar: Olgulara 5 ila 20 gün içinde cerrahi tedavi uygulandı.Cerrahi tedavide torakotomi yoluyla, bir olguda pnömonektomi, 2 olguda lobektomi ve bül bağlanması-parsiyel plevrektomi, 1 olguda segmentektomi-parsiyel plevrektomi, 3 olguya da bül tamiri ve bül bağlanması –parsiyel plevrektomi operasyonu uygulandı. Tüm olguların dispne indeksi operasyon sonrası 2 düzeyine geriledi. Operatif mortalite olmaz iken, 5 olguda uzamış hava kaçağı, ilave olarak 4 olguda ampiyem, 1 olguda toraks açılması görüldü. 3 olguda hava poşu nedeniyle açık drenaj uygulandı. 2 olgunun drenleri küçültülerek alındı. 1 olguda enfekte hava poşu - kronik ampiyem gelişti. Bu olgu takip altında 3 yılında abondan kanama ile eks oldu.

Tartışma: Dev büller sık karşımıza çıkmaz, tüm hemitoraksı dolduran dev büller ise çok nadirdir. Bu tip büller pnömotoraks ile karışmakta, ayrıca tedavide mümkün olduğunca parankim koruyucu cerrahi önerilmesine rağmen hastalarımızın 4 ünde anatomik rezeksiyon gerekmesi bu tip büllerde de aşırı parankim kaybı nedeniyle anatomik rezeksiyonunda güvenle kullanılabileceğini gösterdi.

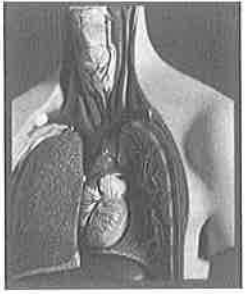

TP-38:SAĞ ÜST LOB SEGMENTER BRONŞİAL ATREZİ VE SAĞ ÜST- ORTA LOB VENÖZ DÖNÜŞ ANOMALİSİ BİRLİKTELİĞİ OLGU SUNUMU

***Serdar Şen, *Ekrem Şentürk, **Mehmet Polatlı**

Adnan Menderes Üniversitesi Tıp Fakültesi *Göğüs Cerrahisi AD. **Göğüs hastalıkları ve Tbc AB

Yirmi dokuz yaşında bayan hasta, tekrarlayan üst solunum yolu enfeksiyonu ve hemoptizi yakınmaları ile kliniğimize başvurdu. Fizik muayenesinde sağ üst ve orta zonda krepitan raller ve solunum seslerinde azalma saptandı. Laboratuar bulguları lökositoz (13400/ml) dışında normaldi. Akciğer grafisinde sağ akciğer üst zonda infiltrasyon ile orta zonda 2x3cm boyutlarında homojen görünümde düzgün sınırlı kitle ile sağ akciğer üst ve orta zonu kaplayan lokalize amfizem alanları izlenmekteydi. Diğer akciğer alanları ve sol akciğer kalp ve mediasten normaldi. Toraks BT'de, sağ akciğer hilusunda 2 cm çapında, keskin konturlu, yumuşak doku dansitesinde oluşum ve üst lob apikal, posterior, anterior segmentlerde panlobuler amfizem alanları izlendi, bronşial dallanma sağ üst lobun segment bronşlarında net olarak takip edilememekteydi. Olguya flexible bronkoskopi yapıldığında ana trakeobronşial sistemde dallanma anomalisi saptanmadı. Sağ üst lob bronşunun dallanmasında anterior-superior-posterior segment orifisleri tamamen membranöz bir yapı ile kapalı olarak gözlendi. Olgu bu durumda sağ üst lob bronşial atrezi olarak kabul edildi. Perfüzyon sintigrafisinde sağ üst ve orta zonda perfüzyon defekti saptandı. EKO incelemesi ve kardioloji konsültasyonu normal değerlendirilen olguya tekrarlayan enfeksiyon ve hemoptizi nedeni ile sağ torakotomi planlandı.

Olguya sağ torakotomi yapıldığında üst lobda amfizematöz görünüm saptandı. Üst lobun ileri derecede expanse olduğu ve bası ile atelektaziye uğratılamadığı görüldü. Diğer alanlar orta ve alt lob ise kolaylıkla atelektaziye uğratılabildi. Olguda bronşial bir patolojinin olduğu bronkoskopi bulguları ile birlikte değerlendirildiğinde açıktı, olgu"Bronşial atrezi"idi. Hilus palpe edildiğinde sağ üst lob bronkusu üzerinde 2.5cm çapında kistik yapı saptandı. Kistik yapı atrezik bronkusların bronkoseli olarak değerlendirildi. Üst lobektomi yapılmaya karar verildi. Hilus açıldığında sağ ana Pulmoner arter ve sağ üst trunkus görüldü. Fissürden orta lobun üst lobun arterleri normal olarak görüldü venöz yapılar disseke edildiğinde ise üst ve orta lobun venöz drenajının superior pulmoner ven ile vena cava superiora olduğu saptandı. Üst ve orta lobun birlikte drene olduğu sağ superior pulmoner ven azygos veninin hemen üzerinde Vena Cava Superiora dökülüyordu. Parsiyel Pulmoner dönüş anomalisi olarak kabul edilen bronşial atrezili olguya "Komplet Üst Bilobektomi" uygulandı. Olgu 8. günde sorunsuz olarak taburcu edildi. Patolojik incelemesi bronşektazik, atelektazik ve amfizematöz değişiklikler gösteren üst ve orta lobektomi materyali ile üst lob bronkusunun distalindeki içerisinden jelöz yeşimlisi renkte kokusuz kist materyali boşalan yapı bronkosel yada bronkojenik kist ile uyumlu değerlendirildi.

Olgu literatürde ender tanımlanan konjenital patolojileri nedeni ile tartışılma amaçlı olarak sunuldu.

TP-39:ELEKTİF TORAKS CERRAHİSİNDEN SONRA HASTANEYE TEKRAR YATIŞI TAHMİN ETMEK MÜMKÜN MÜ?

Akif Turna, Adnan Sayar, Okan Solak, Serda Kanbur, Muzaffer Metin, Atilla Gürses
Yedikule Göğüs Hastalıkları ve Göğüs Cerrahisi Eğitim ve Araştırma Hastanesi, 1. Cerrahi Kliniği, İstanbul

Giriş ve Amaç: Toraks cerrahisi uygulanmış hastalarda ameliyattan sonra bir çok tip komplikasyon görülebilir ve bu komplikasyonlardan bazıları, hastaların önceden öngörülmeyen ya da planlanmamış yatışlarına neden olabilir. Bu çalışmadaki amaç, elektif olarak toraks cerrahisi uygulanmış ve taburcu edilmiş hastalarda tekrar yatışın hastanın klinik ya da patolojik parametreleri ile önceden tahmin edilmesidir.
Methodlar: Toraks cerrahisi bölümümüzde 15 ay içinde elektif olarak opere olan 405 ardışık hasta incelendi. Hastaların ameliyat öncesi ve ameliyat sonrası klinik ve patolojik parametreleri kaydedildi. Bu dönem içinde daha önceden planlanmayan tekrar yatışlar yatışı olmayan hastalarla karşılaştırmalı olarak irdelendi.
Sonuçlar: 15 aylık süre içinde 17 hasta (%4.2) tekrar yatırıldı. Bu hastalardan 5'i (%29.4), taburcu olduktan sonraki ilk 72 saat içinde ve akciğer infeksiyonu bulguları (n=2) ya da plevrada sıvı toplanması nedeni ile yatırıldı. Tek değişkenli analizde hastaların ameliyat sonrası dönemde toplam 600 mL'den daha fazla toraks tüpü drenajının olması, planlanmamış tekrar yatış için tahmin ettirici faktör olarak bulundu (Risk oranı:4.3, %95 güvenilirlik aralığı 3.1 ila 7.6 arası). Akciğer fonksiyon testleri, preoperatif biokimyasal parametreler, hastalığın tipi, uygulanan cerrahinin tipi ve hastaların yaşı ve cinsiyetinin, tekrar yatışı anlamlı bir ölçüde tahmin ettirici bir özelliği saptanmadı.
Sonuç: Tüm hastalar içinde, ameliyat sonrası toplam drenajı 600 mL'den fazla olanlar, olmayanlara göre daha yüksek olasılıkla tekrar yatış riski taşıdıklarından, postoperatif ilk 1 ay içinde daha sık aralıklarla izlenebilir. İlk 3 gün ise, tekrar yatışı gerektirecek bir komplikasyonun gelişmesi açısından en kritik dönem olup,hastalar taburcu olduktan sonra ilk olarak 2-3 gün içinde kontrole çağrılabilirler.

TP-40:MİTRAL KAPAK HASTALARINDA AKCİĞER REZEKSİYONLARINA YAKLAŞIM: ÜÇ OLGUNUN ANALİZİ

Tamer Okay*, Oya İmamoğlu*, Bülent Aydemir*, Naz B.Aydın, Mehmet Yıldırım*, Recep Öztürk**, Elif Suner*, Gökhan Güneren*, Banu Altoparlak***, Ilgaz Doğusoy* ***
***Dr. Siyami Ersek GKDC Hastanesi Göğüs Cerrahisi Kliniği**
****Dr. Siyami Ersek GKDC Hastanesi Kardiyoloji Kliniği**
*****Dr. Siyami Ersek GKDC Hastanesi KVC Kliniği**
******Yedikule GHGC Hastanesi 4. Göğüs Hastalıkları Kliniği**

Amaç: Akciğer rezeksiyonu uygulanan hastalarda morbidite ve mortaliteyi en çok etkileyen faktörlerden biri eşlik eden kalp hastalıklarıdır. Ülkemizde romatizmal kapak hastalıkları oldukça yaygındır. Bu tablo asemptomatik hastalıktan ileri dekompanse kalp yetmezliğine kadar ilerleyen geniş bir yelpazeyi içerir. Bu çalışmada mitral kapak hastalarında akciğer rezeksiyon stratejisini irdelemeyi amaçladık.
Materyal ve Metod: Değişik derecelerde mitral kapak hastalığının eşlik ettiği hastalara akciğer rezeksiyonu uygulanmıştır. Bu olguların klinik ve hemodinamik değerlendirmeleri ile her iki hastalığın tedavisi için uygulanan ameliyat stratejisi ve tedavi sonuçları değerlendirilmiştir.
Bulgular: Dr. Siyami Ersek Göğüs Kalp ve Damar cerrahisi hastanesinde mitral kapak hastalığının eşlik ettiği 3 hastaya akciğer rezeksiyonu uygulanmıştır. Olgulardan birinde eş zamanlı akciğer rezeksiyonu ve mitral kapak

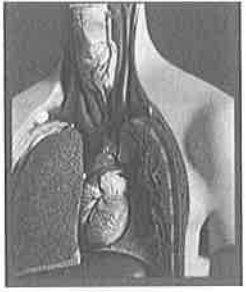

replasmanı yapılırken iki tanesine once akciğer rezeksiyonu ve takip, ileri dönemde de mitral kapak replasmanı yapılmıştır. Hastaların üçünde de primer akciğer kanseri nedeni ile akciğer rezeksiyonu uygulanmıştır. Dekompanse kalp yetmezliği tablosunda mitral kapak yetmezliği bulunan pulmoner arter basıncı 70/50 mmHg olan hastaya median sternotomi+hemiclamshell insizyonu ile eş zamanlı sol alt lobektomi ve mitral kapak replasmanı yapılırken, ++/+++ mitral yetmezliği olan klas 2 fonksiyonel kapasitedeki diğer iki hastaya ise sırası ile sağ alt ve sol üst lobektomi yapılmış kardiyak girişim yapılmamıştır. Sadece akciğer rezeksiyonu yapılan bir olgu postoperatif dönemde solunum güçlüğü nedeniyle 8 gün yoğun bakımda kalmış, eş zamanlı akciğer rezeksiyonu+MVR yapılan olguda ameliyat sonrası bronkoskopi gerektirmeyen atelektazi gelişmesi dışında hiç bir morbidite ve mortalite görülmemiştir.

Sonuç: Özellikle yetmezlikle birlikte olan kalp kapağı hastalıkları akciğer rezeksiyonlarını daha iyi tolere ederken stenotik kapak hastalıklarında rezeksiyonlar daha ciddi problemlere yol açabilir. Bu durumda bizim de Türkiyede ilk kez yaptığımız gibi eş zamanlı operasyonlar şart olabilir. İyi incelenmiş hastalarda tedavi endikasyonunu koyarken bu gözönüne alınmalıdır.

TP-41:KÜÇÜK HÜCRE DIŞI AKCİĞER KANSERİ NEDENİYLE OPERE OLAN HASTALARDA ÇOK DEĞİŞKENLİ SAĞ KALIM ANALİZİ

A. Önen1, A. Şanlı1, V. Karaçam1, S. Karapolat1, B. Gökçen1, B. Şengün2, O. İtil2 Ü. Açıkel1, A. Akkoçlu2
1Dokuz Eylül Üniversitesi Tıp Fakültesi Göğüs Cerrahisi AD, İzmir
2Dokuz Eylül Üniversitesi Tıp Fakültesi Göğüs Hastalıkları AD, İzmir

Amaç: Bu çalışmada, akciğer kanseri nedeniyle ameliyat olmuş hastalarda, dermografik özellikler, klinik ve histopatolojik evre yanı sıra ameliyat tipi arasındaki ilişki değerlendirilmiştir. Aynı zamanda bu kriterlerin sağ kalım üzerine etkileri araştırılmıştır.

Materyal ve metod: 1998-2004 yılları arasında küçük hücre dışı akciğer kanserli 94 hasta servisimizde cerrahi olarak tedavi edilmiştir. Tüm hastalara pnomonektomi veya lobektomi uygulanmıştır. 51 hasta skuamöz hücreli karsinom, 35'i adenokarsinom ve 8'i büyük hücreli karsinoma sahipti. T ve N durumu klinik ve patolojik olarak değerlendirilmiştir. Her hasta dermografik özelliği, histopatolojik tipi, klinik ve patolojik evresi, ameliyat tipi ve sağ kalımına göre değerlendirilmiştir.

Sonuç: Hastaların 12'ne sağ pnomonektomi, 19'na sol pnomonektomi, 18'ne sağ üst bilobektomi, 17'ne sağ alt lobektomi, 9'na sağ alt bilobektomi ve 12'sine sol üst lobektomi uygulandı. Hastaların 31'de pT1, 43'de pT2, 16'da pT3 ve 4'de pT4 tespit edildi. N0, N1 ve N2 sırasıyla 58, 25 ve 11 hastada görüldü. Cinsiyet ve histopatolojik tipe göre ortalama sağ kalım arasında anlamlı istatistiksel ilişki görülmedi ($p>0.05$). En iyi sağ kalım, sağ pnömonektomiye göre kıyaslandığında sol pnömonektomili hastalardaydı. Sol alt lobektomiler, diğer lobektomilere göre en kötü sağ kalıma sahipti. Tümör büyüklüğü artıkça sağ kalım azaldı ($p=0.041$). pN2'nin diğer N durumlarına göre en kötü sağ kalıma sahipti ($p=0.048$).

Tartışma: Hasta sağ kalımı ile pN durumu, T büyüklüğü ve ameliyat tipi arasında anlamlı ilişki bulunmuştur. Bununla birlikte dermografik özellikler ve histopatolojik tip istatistiksel olarak anlamlı değildi.

TP-42:ENDOBRONŞİYAL LİPOMATÖZ TÜMÖRLERDE CERRAHİ TEDAVİ

R. Doğan*, M. Öç*, H. İ. Uçar*, M. Güvener*, T. Selçuk, A. G. Gündoğdu* , B. Çelebioğlu***, M. Demircin***

***Hacettepe Universitesi Toraks ve Kalp Damar Cerrahisi, **Göğüs Hastalıkları, ***Anesteziyoloji ve Reanimasyon, ABD**

Giriş: Trakeobronşiyal sistem tümörlerinin çoğunluğu malign karakterli olmasına karşın akciğer kanserlerinin %1'inden azı benign karakterlidir. Endobronşiyal lipomlar oldukça nadir görülen benign akciğer neoplazmlarıdır ve akciğer tümörlerinin sadece %0.1 ila %0.5'lik kısmını oluştururlar. Benign karakterli olmalarına rağmen bronş obstrüksiyonu ve pnömoni nedeniyle parakimal destrüksiyona yol açması, bunun sonucunda pnömonektomiye kadar gidebilen sorunlara sebebiyet vermesi nedeniyle erken tanı ve tedavisi gereken patolojilerdir.
Bireyler ve Yöntem: Benign tümörler akciğer kanserlerinin oldukça az bir kısmını oluştururlar. Endobronşiyal lipom (EL) ve lipomatöz hamartomlar (LH) oldukça nadir olup genellikle orta yaşta görülürler.
Vaka 1: Erkek hasta, 18 yıl önce sağ üst lob bronş ağzında kitle nedeniyle bronkotomi- eksizyon yapıldı. Patoloji LH. Hastanın 7 ve 9 yıl önceki kontrol biyopsilerinde nüks lipomatöz lezyon saptandı, koter ile rezeke edildi. 2005 yılındaki kontrolde bronkoskopik koter uygulandı. Halen izlemde.
Vaka 2: Kadın hasta, Churg-Strauss sendromu tanısı ile izlemde. Sol üst lob ağzını tıkayan nodüler kitle nedeniyle sol sleeve üst lobektomi yapıldı. Patoloji EL. Nüks yok.
Vaka 3: Erkek hasta, sağ üst lob ağzında ana bronş ve intermediate bronşu tıkayan lipomatöz kitle nedeniyle cerrahi tedavi olarak sağ sleeve üst lobektomi yapıldı. Patoloji EL. Nüks yok.
Vaka 4: Erkek hasta, öksürük ve balgam çıkarma şikayetiyle başvurdu. Sigara kullanıyor. Sol alt lob bronşunu tıkayan kitle nedeniyle sol alt lobektomi yapıldı. Patoloji LH. Nüks yok.
Sonuç: EL tedavisinde kullanılan yöntemler arasında bronkoskopik, Nd-YAG laser, elektrokoter ile rezeksiyon veya bunların kombine uygulanışı sayılabilir. Son dönemlerde bronkoskopik rezeksiyon ilk tercih edilmesi gereken metod olarak önerilmektedir. Cerrahi tedavi için endikasyonlar; teşhis güçlüğü ve malignite ihtimali, uzun süreli atelektazi nedeniyle parankim destrüksiyonu, ekstrabronşiyal yayılım ve çok yönlü yayılım nedeniyle endoskopik rezeksiyon güçlüğü olarak sınırlandırılmıştır. Ancak bizim tecrübelerimize göre özellikle EH da nüks ihtimalinin yüksek olması hastaların geç müracatına bağlı parankim hasarının oluşu nedeniyle cerrahi tedavi ilk tercih edilmesi uygun olan tedavi yöntemi gibi görünmektedir.

TP-43:DÜŞÜK SOLUNUM REZERVLİ ERKEN EVRE AKCİĞER KANSERLİ OLGULARDA CERRAHİ YAKLAŞIM

Tamer Okay*, Bülent Aydemir*, Oya İmamoğlu*, Mehmet Yıldırım*, Hatice Demirbağ*, Muharrem Çelik*, Elif Suner*, Gökhan Güneren*, Ilgaz Doğusoy*

***Dr Siyami Ersek GKDC Hastanesi Göğüs Cerrahisi Kliniği**

Amaç: Operabl küçük hücreli dışı akciğer kanserli (KHDAK) olguların standart tedavi protokolü mediastinal lenfatik diseksiyonla beraber uygulanan lobektomi, pnömonektomi gibi anatomik rezeksiyonlardır. Lobektomiyi tolere edemeyeceği düşünülen evre1 olgularda ise bazı cerrahlar tarafından wedge rezeksiyon (WR) ve segmentektomi gibi sınırlı rezeksiyonlar kullanılmaktadır. Bu çalışmada özellikle düşük solunum rezervi bulunan evre1KHDAK olgularda sınırlı akciğer rezeksiyonlarının tedavideki etkinliği araştırıldı.
Materyel ve Metod: Fev1 değerleri %60'ın altında olan Evre1 KHDAK tanısı ile WR ve lobektomi ile hiler ve

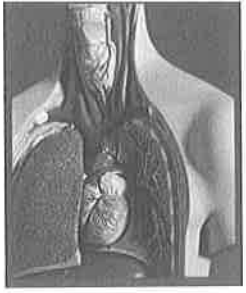

mediastinal lenfatik diseksiyon yapıldı. İkinci primer akciğer kanseri nedeni ile opere edilen olgular çalışmaya alınmadı. WR grubu ile lobektomi grubu olgular yaş, cinsiyet, eşlik eden hastalık, operasyon sonrası morbidite, nüks ve sağ kalım süreleri yönünden incelenerek karşılaştırıldı.

Bulgular: 1997-2003 yılları arasında kliniğimizde düşük solunum rezervine sahip evre 1 KHDAK'li toplam 17 olgu çalışmaya alındı. Bunlardan 9'una WR, 8'ine ise lobektomi yapıldı. Olguların yaş ve cinsiyet dağılımında farklılık yoktu. WR grubunun ortalama % Fev1 değeri %52 (%35-%60), lobektomi grubunun %51.3 (%28-%60)'dü. Her iki grupta da erken dönem mortalite görülmedi. Buna karşılık WR grubunda morbidite görülmezken lobektomi grubunda 2 hastada uzamış hava kaçağı (UHK), 1 hastada UHK+atrial fibrilasyon gözlendi. Geç dönemde survi WR gurubunda 2-7 yıl, lobektomi gurubunda ise 6 ay – 4 yıl bulundu. WR gurubunda hastadan miyokard enfarktüsü (MI) diğeri nüks nedediyle kaybedilirken 1 hastadan haber alınamamaktadır. Lobektomilerde ise 2 hasta MI ile kaybedilirken 1 hastada nüks görüldü .

Sonuç: İleri yaşlarda solunum rezervi sınırlı hastalarda anatomik rezeksiyonlar surviye beklenen ölçüde katkı sağlamayabilir. Bu hastalarda yaşam kalitesi daha ön plana çıkabilmektedir. Fonksiyonel kapasiteleri itibariyle onkolojik tedavi almaları sorunlu olabilecek bu hasta gurubundaWR yapmak lobektomiye oranla eşit hatta daha üstün gözükmektedir.

TP-44:KÜNT TORAKS TRAVMALI HASTALARIN TANI, TAKİP VE TEDAVİSİNDE AKCİĞER GRAFİSİ VE TORAKS TOMOGRAFİSİNİN KLİNİK ÖNEMİ VE KARŞILAŞTIRMALI DEĞERLENDİRİLMESİ

M. Ergin, K. Dural, B. Koçer,S. Han, E. Yıldırım, D. Yıldırım, Ü. Sakıncı
Ankara Numune Eğitim ve Araştırma Hastanesi Göğüs Cerrahisi Kliniği

Toraks travmaları hayatın ilk dört dekatında birinci ölüm nedenidir ve doğru bir tanı ve tedavi yaklaşımı ile mortalite ve morbidite ileri derecede azaltılabilmektedir.

Amaç: Akciğer grafisi ve toraks CT'nin travmalı hastalar üzerindeki tanı ve tedavi yaklaşımı ile mortalite ve morbidite üzerindeki etkilerini ve hangi hasta grubuna toraks CT çekilmesini gerektiğini araştırmaktı.

Metod: Ankara Numune Eğitim ve Araştırma Hastanesi Göğüs Cerrahi Kliniği'nde, Ekim 2003-Mart 2004 tarihleri arasında acil servise başvuran künt toraks travmalı 50 hasta fizik muayene ve akciğer grafileri ile değerlendirilerek toraks CT'leri çekildi. Tüm hastalar AİS travma skoru ile değerlendirildi ve AİS 1-2 hafif travma, AİS 3 ve üzeri ise ağır travma olarak kabul edildi.Cerrahi girişim olarak ponksiyon, tüp torakostomi ve torakotomi uygulandı. CT sonuçlarına göre hastaların %30'unun tedavi planı değiştirildi ve ek girişim uygulandı.

Bulgular: Çalışmadaki 50 hastanın 13'ünde etyolojik faktör AİTK (%26), 24 hastada ADTK (%48), 9 hastada düşme (%18), 3 hastada darp (%6), 1 hastada hayvan süsmesi (%2) olarak belirlendi. Akciğer grafileri sadece hafif travması olan hastaların kot fraktürlerinin tespitinde üstün bulundu. Mediyastinal genişlemede ve diyafragma rüptürlerinde ise tanıyı yanlış yönlendirdi. Bu hastalarda akciğer grafileri ile şüphe olmasına rağmen toraks CT ile kesin tanı kondu. Ağır travması olan hasta grubunda akciğer grafisi ile karşılaştırıldığında cilt altı amfizem, atelektazi, hemotoraks ve kontüzyon tespiti toraks CT ile anlamlı derecede yüksek bulundu. Atelektazi akciğer grafilerinin hiçbirinde tespit edilmedi ve tanı tamamen toraks CT ile kondu. Ağır toraks travması olan hastaların %100'ünde toraks CT ile hemotoraks tespit edildi, bunların %46'sına akciğer grafisi ile tanı koyulamamıştı. Toraks CT ile akciğerde nodül, mediyastinal lenfadenopati, akciğerde kitle, dalakta hematom ve karaciğerde laserasyon gibi travmatik olan ve olmayan ek patolojilerde saptandı.

Sonuç: Acil servise başvuran ağır toraks travmalı ve yandaş travması olan hasta grubunda atelektazi, kontüzyon ve hemotoraks tespiti ile mediyastinel genişleme ve diyafragma rüptürlerinin tanısının konması açısından akciğer grafisinin yanı sıra toraks CT'nin çekilmesi gerektiğini düşünmekteyiz.

TP-45:YABANCI CİSİM ASPİRASYONU NEDENİYLE ARREST OLAN OLGUDA PREDİSPOZAN FAKTÖR: SOL ARK ATREZİLİ ÇİFT SAĞ ARKUS AORTA

Salih Topçu1, Şerife Tuba Liman1, Haluk Akbaş2, Muhip Kanko2, Hasan Tahsin Sarısoy3, Emre Özker2, Turan Berki2

1. Kocaeli Üniversitesi Tıp Fakültesi Göğüs Cerrahisi AD

2. Kocaeli Üniversitesi Tıp Fakültesi Kalp ve Damar Cerrahisi AD

3. Kocaeli Üniversitesi Tıp Fakültesi Radyoloji AD

Vasküler ringler aortun gelişim evrelerindeki anomalilere bağlı oluşmaktadırlar. Vasküler ring oluşturan arkus aorta anomalileri kalbin ve aortanın konjenital hastalıklarının %1-2'ini oluşturmaktadır. Özefagus ve trakeaya bası yaparak çeşitli derecelerde yutma zorluğu ve solunum problemlerine yol açmaktadır.

Acil servise yabancı cisim aspirasyonu sonucu solunum arresti nedeniyle getirilen 18 aylık kız çocuğuna acil departmanında rijit bronkoskopi yapıldı ve trakeadaki organik yabancı cisim çıkartıldı. Rigid bronkoskopide trakeanın alt 1/3'ünde dışardan basıya bağlı darlık saptandı. PA ve yan akciğer ve baryumlu ösefagus grafilerinde aort topuzu imajının yokluğu ile beraber özefagus ve trakeaya posteriordan eksternal bası izlendi. Anamnezinde doğumunundan beri sık aralıklarla solunum yolu enfeksiyonu geçirdiği ve trakeomalazi ve astım ön tanıları ile takip edildiği öğrenildi. Toraks tomografisi, MR anjio ve anjiografi tetkikleri yapıldı. Çift sağ arkus aorta olduğu, sol arkın atrezik olduğu ve halka oluşturarak trakeaya ve özafagusa posteriordan bası yaptığı, sağ desenden aorta olduğu tespit edildi. Sol torokotomi ile özefagusun posteriyorundan geçip sol pulmoner artere uzanan 2 cm uzunluğunda ve 0.5 cm genişliğinde atrezik sol arkus ve bu yapı ile ilişkili sol ligamentum arteriosum bağlanarak kesildi ve sütüre edildi. Postoperatif dönemde herhangi bir komplikasyon gelişmedi.

Sol ark atrezili çift sağ arkus aorta, arkus aorta anomalilerinin en az görülen tipidir. Preoperatif tanının kesinliği operatif yaklaşıma karar vermede önemlidir. Olgumuzda ösefagial ve trakeal bası nedeniyle yabancı cisim aspirasyonu predispozisyon oluşturmuştur. Yabancı cisim aspirasyonu, trakeal darlık olması nedeniyle total obstrüksiyon ve solunum arrestine neden olmuştur. Trakeomalazi ve astım bronşiale tanıları ile izlenen olgularda vaskuler ring akılda tutulmalıdır.

TP-46:BÜYÜK HÜCRELİ NÖROENDOKRİN KARSİNOMDA CERRAHİ TEDAVİ SONUÇLARI

Ufuk Çağırıcı1, Alpaslan Çakan1, Özgür Samancılar1, Ali Veral2, Mustafa Özhan3,

Ege Üniversitesi Tıp Fakültesi,

1Göğüs Cerrahisi, 2Patoloji, 3Göğüs Hastalıkları Anabilim Dalları Bornova – İzmir

Akciğer kanserleri içinde oldukça nadir izlenen bir tip olan büyük hücreli nöroendokrin karsinomun tanı ve tedavi ilkeleri ile prognozu üzerindeki tartışmalar sürmektedir. Bu bildiride, Ocak 1997–Mart 2005 tarihleri arasında, kliniğimizde küçük hücreli dışı akciğer karsinomu nedeniyle rezeksiyon uygulanan hastalar içinde, büyük hücreli nöroendokrin karsinom tanısı alan sekiz olgu retrospektif olarak incelendi. Tümü erkek ve yaş ortalaması 64.0 ± 7.6 (50–72) olan hastalar, tedavi yaklaşımı, hastalıksız geçen süre ve sağkalım açısından değerlendirildi. Ortalama izlem süresi 19.7 ± 12.5 (3–39) aydı. Preoperatif kemoterapi verilen bir olgu dışında, cerrahi tedavi sonrasında olgular evrelerine göre değerlendirilerek, postoperatif kemoterapi, radyoterapi, ya da her ikisi birden uygulandı. Ortalama hastalıksız geçen süre 19.0 ± 12.9 (3–39) aydı. Olguların ikisi postoperatif 14. ve 16. aylarda nüks nedeniyle yaşamını yitirirken, altısı hastalıksız olarak yaşamını sürdürmektedir. Bu inceleme ile, büyük hücreli nöroendokrin karsinomlarda uygulanan tedavi modellerinin sekiz olgu eşliğinde ve diğer göğüs cerrahisi kliniklerinin deneyimleri ışığında tartışılması amaçlanmıştır.

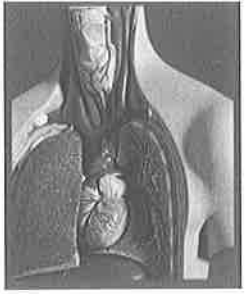

TP-47:HEMOTORAKS TEDAVİSİNDE TORAKOTOMİNİN YERİ

Ömer Soysal, Akın Kuzucu, Mehmet Özgel, Hakkı Ulutaş, Ahmet Erbey.
İnönü Üniversitesi Tıp Fakültesi, Turgut Özal Tıp Merkezi, Göğüs Cerrahisi Anabilim Dalı, Malatya

Hemotoraksta torakotomi endikasyonları; tüp torakostomiden hemen sonra 1500 ml veya üzeri drenaj olması, şok tablosunun varlığı, ilk 4 saatte saatlik drenajın 200 ml veya üzeri olması ve pıhtılaşmış hemotoraks şeklinde standart hale gelmiştir.

Kliniğimizde bu algoritma ile torakotomi yapılmış hemotoraks olgularımızın dosyaları retrospektif olarak yaş, cinsiyet, travmanın şekli, torakotomi endikasyonu, yandaş travmalar, cerrahi işlem, morbidite ve mortalite bilgileri için incelendi.

Mart 2000-Şubat 2005 tarihleri arasında travma sonucu hemotoraks gelişen 18 olguya cerrahi tedavi uygulandı. Olguların 14'ünde penetran, 4'ünde künt travma mevcuttu. 17'si erkek, 1'i bayan olup mediyan yaş 25 idi. Torakotomi endikasyonları; tüp torakostomi sonrası hemen 1500 ml ve üzeri drenaj 13 olgu, pıhtılaşmış hemotoraks 2 olgu ve kardiyak tamponat, kardiyak arrest ve tüm mediyasteni geçen ve bilateral hemotoraksa neden olan mermi yaralanması birer olgu şeklindeydi. Eşlik eden batın içi yaralanma 4 olguda, diyafragma rüptürü 3 olguda, vertebra fraktürü ve pleksus brakiyalis yaralanması birer olguda mevcuttu. Onbeş olguda torakotomi, 2 olguda sternotomi ve 1 olguda VATS yapıldı. Postoperatif morbidite 3 olguda gelişti (% 16,7); uzamış hava kaçağı 1, mekanik ventilasyon 1 ve intraparankimal kavite gelişimi 1 olgu. Bir olgu kaybedildi (% 5,6).

Hemotoraksta tüp torakostomi sonrası 1500 ml drenaj olması uygun bir torakotomi endikasyonudur. Kardiyak arrest gelişmeden torakotomi uygulanan hemotorakslı olgularda morbidite ve mortalite düşüktür.

TP-48:AKUT TRAKEOBRONŞİYAL YARALANMALAR: ERKEN VE GEÇ DÖNEM SONUÇLAR

Levent Dertsiz*, Gülbin Arıcı, Gökhan Arslan, Abdullah Erdoğan, Alpay Sarper, Abid Demircan
Akdeniz Üniversitesi Tıp Fakültesi Antalya

Amaç: Akut trakeobronşiyal yaralanma (ATBY) nedeni ile opere edilen olguların erken ve geç dönem sonuçlarını literatür bilgileri ışığında tartışmak ve tecrübelerimizi aktarmak

Metod: Aralık 1996- Aralık 2003 tarihleri arasında farklı etyolojik faktörler tarafından meydana gelen, bölümümüzde tanısı konan ve opere edilen 12 ATBY olgusu retrospektif olarak değerlendirildi. Tüm olgularda asosiye yaralanmalar mevcuttu. Klinik prezentasyon, tanısal değerlendirme (preop. ve perop.), cerrahi tedavi ve 1-7 yıllık takip sonuçları değerlendirildi.

Sonuçlar: Olguların tamamına cerrahi debridman ve primer onarım uygulandı.Yaralanma lokalizasyonu bir olgu laringotrakeal, 3 olgu trakea ve 8 olguda ana bronşiyal sistemde idi. Geç tanı alan (>24 saat) 3 olgu vardı. Trakeal onarımlar servikal yaklaşım ile bronşiyal onarımlar posterolateral torakotomi ile yapıldı.Asosiye yaralanmalar da aynı seansta opere edildi. Geç tanı alan bir olgu postoperatif 23. gün mültiorgan yetmezliğinden kaybedildi. Yine geç tanı alan bir olgu beş yıl sonra sol alt lob bronşektazisi ile geldi ve alt lobektomi uygulandı. Laringotrakeal travmalı bir olgu kalıcı trakeostomi ile gönderildi.

Tartışma: ATBY şüphesi olan tüm olgulara bronkoskopi yapılmalı ve tespit edilirse zaman geçirmeden primer tamir yapılmalıdır. Çünkü erken tanı ve tedavi hayat kurtarıcıdır. Erken tanı ve asosiye travmalar mortaliteyi etkileyen en önemli faktörlerdir.

TP-49:VİDEOMEDİASTİNOSKOPİ DENEYİMLERİMİZ

Öğr. Gör. Dr. Leyla Hasdıraz, Dr. Muharrem Özkaya, Doç. Dr. Mehmet Bilgin, Doç. Dr. Fahri Oğuzkaya
Erciyes Üniversitesi Tıp Fakültesi Göğüs Cerrahisi AD.

Mediastinoskopi, intratorasik bir çok hastalığın tanı ve evrelemesi için yaygın olarak kullanılır. Son yıllarda işlemin etkinliğini arttırmak amacıyla videomediastinoskopi uygulamaları başlamıştır.
Biz, 2005 yılında ilk beş ayda 34 videomediastinoskopi uyguladık. Olgular, 27-77(ort:57) yaş arasında, 26 erkek ve sekiz kadındı. Girişim, genel anestezi altında, servikal standart mediastinokopi tekniği ile yapıldı. Olguların 24'ünün bronş kanseri tanısı vardı, bunların altısının toraks tomografisinde patolojik boyutta lenf bezi yoktu. Beş olguya işlem, akciğerde tanı konmamış kitle ve mediastinal lenfadenomegali, beş olguya primer mediastinal lenfadenomegali sebebiyle uygulandı. Daha önce mediastinoskopiyle N2 epidermoid kanser tanısı konup kemoterapi alan ve radyolojik olarak mediastinal kür düşünülen bir olguya remediastinoskopi yapıldı. Mediastinoskopi sonrası, 24 olgunun sekizinde N2-N3 bulundu. Bu olguların birisinde preoperatif radyolojik değerlendirme negatifti. Tanısal videomediastinoskopi yapılan on olguda, beş reaktif lenf bezi, üç granülomatöz hastalık, bir küçük hücreli kanser, bir adenokanser tanısı kondu. Remediastinoskopi yapılan olguda lenf bezine ulaşılamadı. Erken evre bronş kanseri tanısıyla torakotomi yapılan 15 olgunun birinde 4R istasyonda tutulum bulundu. Diagnostik torakotomi yapılan üç olgunun birisi T1No epidermoid kanser, diğer ikisi organize pnömoniydi. Remediastinoskopi yapılan olgunun patolojik evresi T2N2ydi. Morbidite ve mortalite görülmedi. Bize göre, videomediastinoskopi, görüntü magnifikasyonu ve cerraha iki el kullanma olanağı sağlayarak getirdiği avantajın yanısıra işlemin bütün cerrahi ekip tarafından izlenmesi, yardımlaşma ve eğitim avantajı da getirmektedir

TP-50:PULMONER DAMAR ANATOMİSİ VE VARYASYONLARI

Mesut Demirel, Mertol Gökçe, Erdal Okur, Volkan Baysungur, Altan Kır, Ali Atasalihi, Semih Halezeroğlu
T.C.S.B. İstanbul Süreyyapaşa Göğüs ve Kalp-Damar Hastalıkları Eğitim ve Araştırma Hastanesi I. Ve II. Göğüs Cerrahisi Klinikleri

Amaç: Akciğerler, damarsal anatomisinde en sık varyasyonların görüldüğü organlardan biridir. Literatürde en sık anatomik şemanın nasıl olduğu, hangi varyasyonların bulunabileceği ve bunların hangi oranlarda görüldüğü net ortaya konabilmiş değildir. Bu varyasyonların farklı ırklarda farklı oranlarda görülüp görülmediği ve Türklerde en sık pulmoner vasküler anatominin ve varyasyonların neler olduğunu ortaya koyabilmek için bu çalışma planlandı.
Metod: Hastanemizde Aralık 1999- Aralık 2003 yılları arasında pulmoner rezeksiyon uygulanan hastalardan 400'ü prospektif olarak incelendi. Olguların rezeksiyon esnasında ve rezeksiyondan sonra rezeke edilmiş spesimen üzerinde arteryel ve venöz damarlar disseke edildi. Lobektomi olgularında kalan loblarda eğer yapışıklıklar yoksa minimal diseksiyonla anatomi ortaya kondu. Pulmoner venlerin sayıları ve her birinin kaç daldan oluştuğu, her loba giden arteryel dalların sayıları ve anatomik özellikleri şematik olarak kaydedildi. Veriler istatistiksel olarak değerlendirildi, görülme sıklıkları ve ortalamaları hesaplandı.
Sonuçlar: Çalışmaya alınan olguların 200 ünde sağ, 200 ünde sol akciğer değerlendirildi. Olguların 338 i erkek, 62 si kadındı. Sağ üst, orta ve alt lobun arter sayıları en sık olarak sırasıyla 2 dal (%71,6), 1 dal (73,1) ve 2 dal (% 61,4) şeklinde iken, sol üst lob ve alt lobun sırasıyla 3 dal (%37,5) ve 3 dal (% 70,9) şeklinde idi. Sağ superior pulmoner ven en sık (%51,5) 3 dal, sağ inferior pulmoner ven en sık (%51) 2 daldan oluşurken, sol superior pulmoner ven % 58 sıklıkla 3 ve sol inferior pulmoner ven % 69,4 sıklıkla 2 daldan oluşmakta idi.
Tartışma: Pulmoner damar anatomisinin ve varyasyonlarının iyi bilinmesi göğüs cerrahları için hem pulmoner rezeksiyonu kolaylaştıracak hem de damar yaralanması ihtimalini azaltacaktır. Türklerde pulmoner damar anatomisi ve varyasyonları, batı literatüründe bildirilenlerden kısmen farklılıklar göstermektedir.

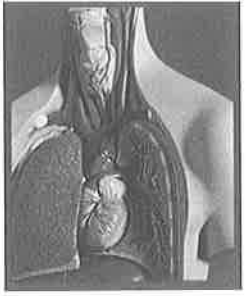

TP-51:ACİL SERVİSTE TORAKOTOMİ UYGULANAN 22 HASTANIN DEĞERLENDİRİLMESİ

Dr. Bülent Koçer, Dr. Erkan Yıldırım, Dr. Tevfik Kaplan, Dr. Gültekin Gülbahar, Dr. Serdar Han, Dr. Koray Dural, Dr. Ünal Sakıncı
Ankara Numune Eğitim ve Araştırma Hastanesi Göğüs Cerrahi Kliniği

Amaç: Ankara Numune Eğitim ve Araştırma Hastanesi Göğüs Cerrahisi Kliniği'nde 2002-2005 yılları arasında acil torakotomi uygulanan hastalar retrospektif olarak değerlendirildi.
Gereç ve Yöntem: Kliniğimizde 2002-2005 yılları arasındaki 3 yıllık sürede acil torakotomi uygulanan 22 hastanın bilgileri incelendi. Hastalar hakkındaki tüm bilgiler arşivden bulunan hasta dosya kayıtlarından ve ameliyat notlarından sağlandı.
Sonuçlar: Olguların 20'si (%91) erkek, 2'si (%9) kadındı. En genç 8 en yaşlı 48 yaşında olmak üzere ortalama yaş 27.7 olarak bulundu. Olguların 7'si (%31.8) künt, 15'i (%68.2) penetran travma olup, 6'sına (%27.3) sağ, 16'sına (%72.7) ise sol posterolateral torakotomi uygulandı. Künt travmalı olguların 3'ünde (%42.8) diyafram rüptürü, 2'sinde (%28.5) parankim laserasyonu, 1'inde (%14.2) torasik aorta transseksiyonu, 1'inde de (%14.2) torasik aorta laserasyonu ile birlikte diyafram rüptürü saptandı. Penetran travmalı olguların hepsinde parankim laserasyonu (%100) mevcut iken, ek olarak 4'ünde (%26.6) kardiyak yaralanma, 4'ünde (%26.6) interkostal arter yaralanması, 1'inde (%6.6) torasik aorta yaralanması, 1'inde (%6.6) internal mammariyan arter yaralanması, 1'inde (%6.6) diyafram laserasyonu mevcuttu. Klinik mortalitemiz 3'ü kardiyak yaralanma, 3'ü torasik aorta yaralanması, 2'si parankim laserasyonu olan vakalardı (8 vaka, %36.3). Bunların 6'sı peroperatif dönemde, 1'i aritmi, 1'i de ARDS'e bağlı olarak postoperatif dönemde eksitus oldu. Taburcu edilen hastaların ortalama hastanede kalış süresi 9.3 gün olarak hesaplandı. Pulmoner hematom tespit edildiğinden retorakotomi uygulanan 1 hasta dışında vakaların poliklinik kontrollerinde sorun saptanmadı.
Yorum: Toraks travmalı hastaların hızlı transportu, uygun resusitasyon ve acil servislerde erken tanı için gerekli ekokardiyografi gibi ileri tetkik yöntemlerden etkin şekilde yararlanabiliyor olmanın toraks travmalı hastalarda mortaliteyi azaltacağı kanaatindeyiz.

TP-52:MİYASTENİA GRAVİSLİ HASTALARDA TİMEKTOMİ SONUÇLARIMIZ

Dr. Koray Dural, Dr. Bülent Koçer, Dr. Erkan Yıldırım, Dr. Serdar Han, Dr. Tevfik Kaplan, Dr. Gültekin Gülbahar, Dr. Mahmut Kocakel, Dr. Kadir Koç, Dr. Ünal Sakıncı
Ankara Numune Eğitim ve Araştırma Hastanesi Göğüs Cerrahi Kliniği

Giriş: Miyastenia Gravisli hastalarda antikolinesteraz ilaçlar, immün supresif ilaçlar, plazmaferez gibi yöntemlerle yapılan medikal tedavilerde komplet remisyon oranı düşüktür. Timektomi sonrası yüksek oranlarda komplet remisyon ve fayda görme oranları bildirilmesi nedeniyle timektomi yaygın olarak kullanılmaktadır.
Materyal-Metod: Ankara Numune Hastanesi Göğüs Cerrahi kliniğinde Ocak 1995-Aralık 2004 yılları arasında Miyastenia Gravis tanısıyla yatırılıp timektomi uygulanan 34 hastanın operasyon öncesi dönemleri ve timektomiye verdikleri cevaplar incelendi.
Sonuçlar: Komplet remisyon (% 24) ve belirgin klinik düzelme (% 38) olmak üzere cerrahiden fayda gören hastaların toplam oranı % 62 idi. Patolojisi timolipoma olarak bildirilen 4 hastanın 3'ünde komplet remisyon, 1'inde belirgin klinik düzelme sağlandı. İlaç kullanma süreleri 1 yıldan kısa olan hastalarda klinik düzelme oranı (% 70) daha yüksekti. Sonuçlar ile hastaların yaş, cinsiyet, hastalığın klinik derecesi arasında paralellik bulunamadı.
Yorum: Günümüzde Miyastenia Gravis'li hastalarda yaygın olarak kullanılan timektomi yüksek oranda fayda sağladığı için tedavide yararlı bir uygulamadır. Bizim görüşümüze göre hastalık öykü süresinin ve ilaç kullanım süresinin kısa olması hastanın timektomiden fayda görme şansını arttırır.

TP-53:KOROZİV ÖZOFAJİTLERDE TEDAVİ

Ahmet Başoğlu, Ayşen Taslak Şengül, Tülin Durgun Yetim, Sinan Kaya, Yasemin Büyükkarabacak, Tamer Kutlu
Ondokuz Mayıs Üniversitesi Tıp Fakültesi Göğüs Cerrahisi A.D

Koroziv madde içilmesi nedeniyle gatrointestinal sistemde şiddetli hasar ve ölümle sonuçlanabilen komplikasyonlar gelişebilir. Lezyonun yer ve derecesi endoskopi ile belirlenir. Tedavide steroid kullanımı akut dönemde inflamasyonu azaltarak, geç dönemde sitriktür gelişmesini önlemektedir.
Ağustos 1999 - Mayıs 2005 tarihleri arasında koroziv özofajit nedeniyle takip edilen 48 hasta retrospektif olarak değerlendirildi. Hastaların 27'si kadın 21'i erkek, yaş ortalaması 39(17-76) du.10 hasta suisid amaçlı, 38 hasta yanlışlıkla içtikleri koroziv madde sonucu kliniğimize başvurdular. Hastaların 30'u hidroklorik asit, 14'ü sodyum hipoklorit, 4'ü deterjan içmişlerdi ve tamamı rijid endoskopi ile değerlendirildi. Hidroklorik asit içen 2 hastada 3.derece, 28 hastada 2.derece yanık oluşmuştu. Sodyum hipoklorit içen 4 hastada 2.derece, 1 hastada 3.derece, 9 hastada 1.derece yanık oluşmuştu. Deterjan içen 4 hastada 1.derece yanık oluşmuştu. Hidroklorik asit içen ve grade 3 yanık oluşan 1 hastada 20. gün kontrol endoskopide, 30. cm de darlık oluştuğu için balon dilatasyon uygulandı. Çamaşır suyu içen 1 hasta, yatışından 5 saat sonra eksitus oldu. Postmortem incelemede özofagus ve gastrik perforasyon tespit edildi. Hidroklorik asite bağlı özofagusta 3.derece yanık gelişen 1 hastada laparatomi ile gastrik perforasyon tespit edildi. Hastaya servikal özofagokutanostomi açıldı ve postoperatif 2. günde gastrik perforasyon ve kanama nedeniyle eksitus oldu. 45 hastaya antibiotik+steroid +Total parenteral nütrisyon (TPN) ile konservatif tedavi uygulandı. Üç hafta sonraki kontrol endoskopilerinde özofagusta patolojiye rastlanmadı. Koroziv özofagus yanıklarında, TPN, geniş spektrumlu antibiotik ve steroid tedavisi skar oluşumunun engellenmesinde önemlidir.

TP-54:MEDİAN STERNOTOMİ SKARININ DEĞİŞİK YÖNLERİ

Melih Kaptanoğlu*, Suat Durkaya*, Aydın Nadir*, Sarper Yılmaz, Ziynet Çınar***, Kasım Doğan******
***Cumhuriyet Üniversitesi Tıp Fakültesi Göğüs Cerrahisi ABD-Sivas**
****Cumhuriyet Üniversitesi Tıp Fakültesi Plastik Cerrahi ABD-Sivas**
*****Cumhuriyet Üniversitesi Tıp Fakültesi Biyoistatistik ABD-Sivas**
******Cumhuriyet Üniversitesi Tıp Fakültesi Kalp-Damar Cerrahisi ABD-Sivas**

Amaç: Median sternotomi insizyonunun kozmetik sonuçlarını araştırmak.
Hastalar ve Yöntem: Median sternotomi yapılan 60 hasta randomize seçilerek prospektif bir çalışma planlandı. Hastalar Grup A ve Grup B olmak üzere ikiye ayrıldı. Sternotomi insizyonu da her iki grupta alt ve üst yarı olmak üzere ikiye bölündü. A grubunda yer alan 30 hastada cilt insizyonunun üst yarısı 4/0 poliglikolik asit (Sentosorb), alt yarısı 4/0 polipropilen (Monoplene) ile subkutikuler kapatıldı (Grup A). Diğer 30 hastada ise cilt insizyonunun üst yarısı 4/0 polipropilen (Monoplene), alt yarısı da 4/0 poliglikolik asit (Sentosorb) ile aynı yöntemle dikildi (Grup B). Hastaların ameliyat sonrası ilk haftada ve 6. ayda resimleri çekilerek skar ölçümleri yapıldı.
Bulgular: Her iki gruptaki hastalarda insizyonun alt yarısında sütür materyalinden bağımsız olarak skar genişliği ve yüksekliğinin fazla olduğu görüldü ($p<0.05$). Ayrıca A grubundaki hastalarda B grubuna göre insizyonun üst yarısında hipertrefik skar anlamlı olarak daha belirgindi.
Sonuç: Monoflaman naylon sütürler hipertrofik skar oluşumunu azaltmaktadır. Sternum alt yarısında bölgenin anatomik özelliklerinden dolayı normalden fazla skar oluşmaktadır. Sternotomi insizyonlarında daha az skar oluşması için monoflaman nonabsorbabl sütür kullanılmasını öneriyoruz.

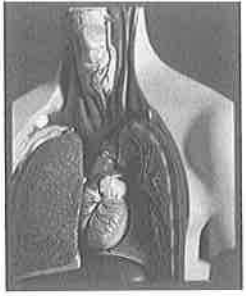

TP-55:LENF NODU METASTAZI OLMAYAN OLGULARIMIZDA CERRAHİ REZEKSİYON SONUÇLARI

Gülsüm Gürses, Alpay Sarper, Abid Demircan
Akdeniz Üniversitesi Tıp Fakültesi, Göğüs Cerrahisi Anabilim Dalı

Amaç: Akciğer kanserinde lenf nodu metastazı önemli bir progneostik faktördür. Ancak N0 olgularda da prognozu etkileyen faktörleri kliniğimizdeki cerrahi tedavi gören pN0 66 olguyu retrospektif olarak inceleyerek tartıştık.
Gereç ve Yöntem: 10 yıllık süre içinde (1995-2005) cerrahi tedavi uygulanan ve lenf nodu metastazı olmayan 66 primer akciğer kanserli olgular; cinsiyet, yaş, tümör lokalizasyonu ve evresi, cerrahi rezeksiyon şekli, histopatolojik tanı, perioperatif morbidite ve mortalite ve sağkalım yönünden incelenmiştir.
Bulgular: Olguların 48'i erkek, 18'i kadın olup yaş ortalaması 54.23 (38-73) olarak saptanmıştır. pTNM evrelendirmesine göre 34 olguda Evre-I ve 14 olguda Evre-II hastalık tespit edilmiştir. Hastaların 12'sinde neoadjuvan kemoterapi uygulanmıştı. Olgulardan tümüne radikal cerrahi rezeksiyon ve mediastinal lenf nodu diseksiyonu yapılmıştır. Rezeksiyon tipi olarak 37 lobektomi, 6 bilobektomi, 11 pnömonektomi, 1 sağ karinal pnömonektomi, 2 sleeve lobektomi, 9 olguda ise ekstended lobektomi uygulandı. Olguların histopatolojik incelenmesinde; 45 yassı hücreli karsinom, 12 adeno karsinom, 6 adenoskuamoz, 2 karsinoid, 1 küçük hücreli karsinom olarak değerlendirilmiştir. Komplikasyon erken postoperatrif dönemde 3 olguda restlanırken, operatif mortalite izlenmedi. Takipteki hastalarda ise sağkalım 4 ay ile 7 yıl arasındadır.
Sonuç: Akciğer kanserlerinde lenf nodu dışındaki en önemli prognostik faktörler hastanın performansı ve aldığı neoadjuvant tedavi olmaktadır.

TP-56:KÜÇÜK HÜCRE DIŞI AKCİĞER KANSERLERİNDE İNTERLOBER PLEVRA TUTULUMU OLAN OLGULARI NASIL SINIFLANDIRILMALI VE REZEKSİYON ŞEKLİ NE OLMALIDIR?

Adalet Demir, M. Zeki Günlüoğlu, Deniz Sansar, Hüseyin Melek, S. İbrahim Dinçer
Yedikule Göğüs Hastalıkları ve Göğüs Cerrahisi Eğitim ve Araştırma Hastanesi, İstanbul, Türkiye

Giriş ve Amaç: Küçük hücre dışı akciğer kanseri nedeniyle opere edilen olgularda interlober plevra tutulumu ve karşı lobu invaze etiği olguları dükümante etmeyi amaçladık
Materyal ve Metod: Ocak1994 – Kasım 2004 yıları arasında, Küçük hücre dışı akciğer kanseri nedeniyle opere edilip komplet rezeksiyon yapılan 422 olgu retrospektif olarak incelendi. Olguların 71'i T1, 152'si T2, 139'u T3 ve 60'i interlober fisür tutulumu olan olgulardı. İnterlober plevra tutulumu olan olgularda; 23 olgu N0, 29 olgu N1 ve 8 olgu N2 idi ve bu olgularaın 40'ına pnömonektomi, 10'una bilobektomi ve 10'unada lobektomi + wedge rezeksiyon yapıldı.
Bulgular: Olguların 5-yıllık sürvileri T1'lerde %81, T2'lerde %56, T3'lerde %40 ve interlober plevra tulumu olan olgularda %36 idi. İnterloberplevra tutulumu olan olguların sürvisi T1 ($p< 0.0001$) ve T2($p = 0.0498$)'lerden farklı fakat T3 ($p = 0.6751$)'lere benzerdi. Bilobektomi ve ya lobektomi + wedge rezeksiyon yapılan olguların pnömomektomi yapılan olgulara güre sürviler daha iyiydi ($p=0.04$). Pnömonektomi yapılan olguların 4'ünde mortalite gelişti.
Sonuç: T2 olarak sınıflandırılan interlober plevra tutulumu olan olguların sürvileri T3 gibi davranmaktadır.

TP-57:MEKANİK STAPLER KULLANILAN OLGULARDA GEÇ DÖNEM POSTPNOMONEKTOMİ BRONKOPLEVRAL FİSTÜL (BPF) GELİŞİMİ.

Sezai Çelik, Oya İmamoğlu, Gökhan Günören, Bülent Aydemir, Murat Yaşaroğlu, Nilay Çavuşoğlu, Recep Ustaalioğlu, Muharrem Çelik, Ilgaz Doğusoy

Dr. Siyami Ersek Göğüs, Kalp ve Damar Cerrahisi Eğitim ve Araştırma Hastanesi, Göğüs Cerrahisi Kliniği, Istanbul

Pnomonektomi sonrası geç dönemde BPF görülme sıklığı azdır. Çünkü 3.haftadan sonra fibrotoraks gelişimi pnomonektomi sonrası fistül gelişme ihtimalini azaltır. Diğer taraftan geç dönemde de olsa pnomonektomi sonrası BPF gelişimi hayatı tehdit edici bir durumdur.

Kliniğimizde 1995-2005 yılları arasında mekanik stapler (TA 30-55,4.8 mm) uygulanarak pnomonektomi yapılan 144 olgu geç dönem BPF gelişimi açısından retrospektif olarak değerlendirildi. Olguların 7'sinde (%4.86) BPF geliştiği saptanmıştır. 6'sı erkek 1'i kadın olan olgularda yaş ortalaması 57 (38-66) idi. Olgulardan ikisi 1.5 ay, ikisi 3 ay, biri 4 ay, biri 30 ay, biri 48 ay sonra meydana gelmiştir. 5'ine (%71.4) sağ, 2'sine (%28.5) sol pnomonektomi uygulanmıştı. Pnomonektomi nedeni akciğerin primer kanseri idi. Bütün olgulara ampiyem eşlik ediyordu. 2'sinin (%28.5) bronş güdüğünde nüks tümör olduğu saptandı. BPF gelişen olguların 4'ünün (bir sol, üç sağ pnomonektomi %57.1) adjuvan tedavi almıştı.Hepsine sistematik lenf nodu diseksiyonu uygulanmıştı. BPF olgularının hepsinin başlangıç tedavileri tüp torakostomi olup bir olgu sadece bu yöntemle iyileşmişti ve bir olgu da 7. günde ex olmuştu. Bir olguya, ilaveten açık torakostomi de yapılmış ve hastaneden taburcu edildikten 3 ay sonra ex olmuştu. 3 olguya (sağ pnomonektomi) torakotomi yoluyla interkostal kas flebi kullanarak tamir ve torakomyoplasti yapılmış, ikisi şifa ile taburcu olmuş, biri 22. günde hastanede kardiak nedenle ex olmuştur. Birine (sağ pn.) transsternal yolla bronşun reamputasyonu ve restaplingi yapılmış ve başarılı olmuştur. Hastane mortalitesi % 42.8 (3/7) olarak saptandı.

Mekanik stapler kullanımının dahi geç dönem postpnomonektomi BPF gelişimini önleyemediği saptanmışdır. Adjuvan tedavi ve sistematik lenf nodu diseksiyonu BPF gelişiminde etkili nedenler olarak dikkat çekmektedir.

TP-58:EKSTRAPLEVRAL PNÖMONEKTOMİ: İLK TECRÜBE

Hasan Fevzi Batırel, Bedrettin Yıldızeli, Korkut Bostancı, Tunç Laçin, Mustafa Yüksel

Marmara Üniversitesi Tıp Fakültesi Göğüs Cerrahisi AD

Amaç: Malign plevral mezotelyoma ve nadiren diğer patolojilerin tedavisinde kullanılan ekstraplevral pnömonektomi göğüs cerrahisindeki en majör ameliyatlardan birisidir. Kliniğimizde yapılan ekstraplevral pnömonektomi (EPP) ameliyatlarının sonuçlarını inceledik.

Materyal ve Metod: Şubat 2003–Mayıs 2005 arasında arasında EPP ameliyatı yapılan hastalar yaş, cinsiyet, tanı, morbidite, mortalite ve hastanede kalış süresi açısından değerlendirildi.

Sonuçlar: 11 hastaya (6 Kadın, 5 Erkek) EPP ameliyatı yapılmıştır. Yaş ortalaması 53'tü (24-66). Teşhis 9 hastada malign plevral mezotelyoma, 1 hastada psödomezotelyomatöz adenokarsinom, 1 hastada ise malign timoma idi. 6 hastada sol, 5 hastada sağ pnömonektomi yapılmıştır. Hastaların hepsinde plevra, akciğer ve diyafram rezeke

edilirken, 9 hastada perikard da rezeke edilmiştir. Rezeke edilen diyafram ve perikardın yerine suni yamalar ile rekonstrüksiyon uygulanmıştır. Mortalite postoperatif yama rüptürü olan ve sonrasında solunum yetmezliği gelişen bir hastada (%9) görülmüştür. 8 hastada 13 komplikasyon görülmüştür. En sık görülen komplikasyon atriyal fibrilasyon (5 hastada) olmuştur. 3 hasta postoperatif kanama nedeniyle reeksplore edilmiştir. 1 hastada bronkoplevral fistül gelişmiş ve hasta ilk ameliyatından 3 ay sonra debridman sırasında kaybedilmiştir. Ortalama hastanede kalış süresi 12 (8-21) gündür. Hastalardan 8'i halen hayattadır.

Tartışma: EPP morbidite ve mortalitesi yüksek bir ameliyattır. Kliniğimizde morbidite ve mortalite oranları kabul edilebilir sınırlarda olmakla beraber, postoperatif kanama nedeniyle reeksplorasyon oranımız yüksektir. Bu da ekstraplevral diseksiyon sonrası göğüs duvarından olan kanamalardan kaynaklanmaktadır. Bu konudaki tecrübe arttıkça morbidite ve mortalite oranlarının düşeceğine inanmaktayız.

TP-59:TORASİK SCHWANNOMALARDA CERRAHİ TEDAVİ: ONBEŞ YILLIK KLİNİK DENEYİM

Leyla Üstün, Cabir Yüksel, Serkan Enön, Hakan Kutlay, Murat Akal, Adem Güngör, Nezih Özdemir, Şevket Kavukçu, Hadi Akay, İlker Ökten, Şinasi Yavuzer.
Ankara Üniversitesi Tıp Fakültesi Göğüs Cerrahisi Anabilim Dalı

Giriş: Schwannoma, posterior mediastende yerleşen, perinöral schwann hücrelerinden köken alan iyi sınırlı, kapsüllü tümördür. Hastaların %92-94'ü asemptomatiktir. Toraks duvarında ağrı, halsizlik, üst ekstremitede güçsüzlük, öksürük, nefes darlığı ve Horner Sendromu bulguları görülebilir.

Materyal: AÜTF Göğüs Cerrahisi Kliniğinde Ocak 1990-Mayıs 2005 tarihleri arasında schwannoma tanısı alan 39 hasta retrospektif olarak incelendi.

Bulgular: Hastaların 19'u (%48,7) kadın, 20'si (%51,3) erkek, yaş ortalaması 48.39 (20-75) idi. 15 (%38.4) hasta asemptomatik olup, semptomlar sıklık sırası ile sırt ağrısı (n=11,%28.2), öksürük (n=7,%17.9), nefes darlığı (n=4,%10.2), balgam ekspektorasyonu (n=3,%7.6), toraks duvarında şişlik(n=3), horner sendromu(n=2) ve diğerleriydi(n=4). Bir olgu myokard invazyonu nedeniyle inoperabl kabul edildi, 38 (%95.2) olguda total kitle eksizyonu uygulandı. Total eksizyon uygulanan hastaların 5 (%12.1)'inde toraks duvarı rezeksiyonu gerekti. Lokal nüks 3 (%7.3) hastada saptandı. Bu hastaların 2'sine retorakotomi kitle eksizyonu uygulanırken 1 olgu medikal inoperabl kabul edildi.

Sonuç: Schwannomada primer tedavi komplet rezeksiyondur, kitlenin rezeksiyonu prognozu olumlu yönde etkilemektedir ve nüks olgularında da yapılabiliyorsa cerrahi rezeksiyon yapılmalıdır.

TP-60:KADAVRA AKCİĞER KORUMASINDA KALSİYUM KANAL BLOKERİ VE PENTOKSFİLİNİN ETKİSİ

Refik Ülkü, Serdar Onat, Şevval Eren, Cemal Özçelik
Dicle Üniversitesi Tıp Fak Göğüs Cerrahisi Anabilim Dalı, Diyarbakır

Amaç: Dolaşım durduktan sonra güvenli akciğer transplantasyonu yapılabilseydi,pulmoner donor havuzlarının değeri artardı. Bu çalışmada amaç kalsiyum kanal blokerleri ve pentoksfilinin kadavra akciğeri koruması üzerine olan etkilerini karşılaştırmaktır.
Materyal Metod: Yirmi köpek dört ayrı gruba ayrıldı. Köpekler sakrifiye edilip %100 oksijenle ventile edildi. Tüm köpeklere lateral torakotomi uygulandı. Grup 1 kontrol grubu olarak kabul edilip akciğer perfüze edilmedi. Grup 2 sadece 50ml/kg düşük potasyum dextranla flushlandı,Grup 3 50ml/kg düşük potasyum dextran ve 0.25 mg/kg nifedipinle flushlandı. Grup 4 50ml/kg düşük potasyum dextran ve 1.5mg/kg pentoksfilinle flushlandı. Daha sonra akciğer 30 dakika reperfüze edildi. Bunu takiben kalp eksize edilip çift akciğer blok halde alındı. Trakeaya klemp konuldu. Ventile edilmeyen blok düşük potasyum dextran solusyonuna batırılıp 4 C'de histolojik inceleme yapıldı. Yaklaşık 100-300 mg akciğer dokusu rezeksiyondan 24 saat sonra alındı. Hematoksilen- eozin ile boyandı. Işık mikroskopisi ile örnekler normal, hafif, orta ve ağır zarar şeklinde derecelendirildi.
Sonuç: Histopatolojik olarak Grup 2 ,3 ve 4 'de hücresel koruma elde edildi. Diğer gruplara göre Grup 3'te belirgin histolojik hasarda azalma tespit edildi. Flush solusyonunda kalsiyum kanal blokerlerinin pentoksfilinden daha etkili olduğu görüldü.

TP-61:PEKTUS DEFORMİTE DÜZELTME AMELİYATI UYGULANAN 301 OLGU

Dr. Sedat Gürkök, Dr. Alper Gözübüyük, Dr. Hasan Çaylak, Dr. Orhan Yücel, Dr. Kuthan Kavaklı, Dr. Mehmet Dakak, Dr. Onur Genç, Dr. Kunter Baykanlı
Gata Göğüs Cerrahisi Anabilim Dalı Başkanlığı Ankara

Giriş: Pektus ekskavatum ve karinatum konjenital göğüs deformiteleri içinde sık görülen deformitelerdir. Bu tip deformitelerin tedavisi cerrahidir. Bu güne kadar birçok cerrahi teknik tarif edilmiştir.
Metod: Çalışmaya alınan 301 olgunun hepsi erkek olup yaş ortalaması 21.3'tür. 215 olguda pektus ekskavatum (% 71.42), 86 olguda pektus karinatum (% 28.5) deformitesi tespit edilmiştir. Olgular uygulanan cerrahi tekniğin tipine göre 4 ayrı gruba ayrılmıştır. 301 olguya pektus deformite düzeltme ameliyatı uygulanmıştır. Birinci grupta 89 olguya (% 29.56) modifiye Ravitch tekniği ve Kirschner teli, ikinci grupta 53 olguya (% 17.60) grup 1 yöntemi ve ek olarak otolog kartilaj reimplantasyonu tekniği, üçüncü grupta 126 olguya (% 41.86) resorbable plak yöntemi ve dördüncü grupta 33 olguya (% 10.96) titanyum plak tekniği uygulanmıştır.
Sonuç: Hiçbir olguda intraoperatif veya peroperatif morbidite ve mortalite gözlenmedi. Postoperative dönemde 53 olguda (% 17.60) çeşitli komplikasyonlar gözlendi. Genel olarak hastanede kalma süresi ortalama 14.25 gün (5-27) olarak tespit edildi. 192 olgu 4 ay ile 2 yıl arasında takibe alındı. Hasta memnuniyeti 218 olguda (% 72.42) mükemmel, 79 olguda (% 26.24) iyi ve 4 olguda (% 1.32) orta derecede tespit edildi.
Tartışma: Pektus deformiteli olgular genellikle çocukluk çağında ameliyat edilirler. Yetişkin dönem pektus deformite düzeltme ameliyatı ile ilgili seriler azdır. Merkezimiz askeri hastane olması nedeniyle hastalarımız genellikle genç yetişkin erkek hastalardır. Pektus deformite düzeltme ameliyatında amaç sternumun ve deforme kotların düzeltilmesi ve yeni formunda tespit edilmesidir. Bu amaçla birçok teknik denenmiştir. Bu tip deformitelerin sadece çocukluk çağında değil yetişkin dönemde de ameliyat edilebilecekleri kanısındayız.

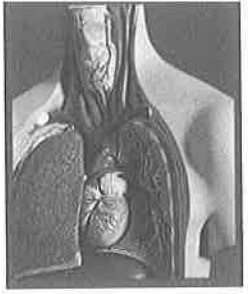

TP-62:AKCİĞER KANSERİNDE ANTİOKSİDAN KAPASİTENİN DEĞERLENDİRİLMESİ

Sabri Topdağ*, Arif Aslaner, Cenk Tataroğlu***, Uğur Cangel****, Zekeriya İlçe*****
Göğüs Cerrahi*, Genel Cerrahi**, Kardiovasküler Cerrahi*** ve Çocuk Cerrahisi***** Anabilim Dalları
Düzce Tıp Fakültesi, Abant İzzet Baysal Üniversitesi, Düzce, Türkiye. Göğüs Cerrahisi Anabilim Dalı****,
İstanbul Cerrahpaşa Tıp Fakültesi, İstanbul, Türkiye**

Serbest radikaller oksidatif stress ve doku hasarına yol açarlar. Malign dokularda, azalmış antioksidan enzim seviyeleri ve artmış reaktif oksijen
metabolitlerinin hücre membranı ve diğer vital hücresel komponentler üzerine zararlı etkileri vardır.
Amaç: Bu araştırmanın amacı, akciğer kanser dokularında süperoksid dismutaz ve malondialdehid seviyelerini belirlemek ve akciğer kanserinde antioksidan durumu normal akciğer dokusuyla karşılaştırılarak değerlendirmektir.
Hasta ve Metod: Akciğer kanseri teşhisi konulmuş 21 erkek hastada çalışıldı. Kontrol grubu malignite harici hastalık nedeniyle opere edilmiş ve doku örnekleri alınmış 11 hastadan oluşmakta idi. Akjciğer doku örnekleri patoloji anabilim tarafından değerlendirildi. Süperoksid dismutaz ve malondialdehid seviyeleri Sykes ve ark tarafından modifiye edilmiş olan Misra and Fridovich metodu ile biokimya laboratuarı tarafından değerlendirildi.
Sonuçlar: Kanserli ve normal dokuda ortalama SOD seviyeleri sırasıyla 8.08 ± 4.8 U/mg protein ve 13.33 ± 5.83 U/mg protein olarak bulundu. Kanserli ve normal dokuda ortalama MDA seviyeleri ise sırasıyla 2.8 ± 1.66 Umol/gr doku ve 1.025 ± 0.59 Umol/gr doku idi. Bu çalışmada akciğer kanserli hastalarda oksidatif stresin arttığı gözlemlendi.
Tartışma: Bu çalışma bize kanser gelişimde oksidatif hasarın önemli bir rolü olabileceğini, böylelikle antioksidan kapasitenin kuvvetlendirilmesi ile malign dönüşümün önlenebileceğini düşünmekteyiz.

TP-63:PULMONER REZEKSİYON YAPILAN HASTALARDA DOKU YAPIŞTIRICISI KULLANIMI VE HASTANE MALİYETİNE ETKİSİ

**Gökhan Gündoğdu*, Alkın Yazıcıoğlu*,
Murat Kara*, Meral Kanbak**, Rıza Doğan***
Hacettepe Üniversitesi Tıp Fakültesi Göğüs Cerrahisi Anabilim Dalı*, Anesteziyoloji ve Reanimasyon Anabilim Dalı**

Akciğer rezeksiyonları sonrası ortaya çıkan uzun süreli hava kaçağı önemli bir morbidite ve hastane maliyeti artış sebebidir. Postoperatif hava kaçağını önlemek için kullanılan yöntemlerden biri de doku yapıştırıcısı uygulamasıdır. Kliniğimizde bu amaçla akciğer rezeksiyonu sonrası homolog/otolog doku yapıştırıcısı (fibrin glue) uygulanan 19 olgu (FG grubu) ile Beriplast (Aventis Behring, Fransa) uygulanan 12 olgu ile doku yapıştırıcısı uygulanmayan 27 olguyu (kontrol grubu) uzamış hava kaçağı, tüp çekilme zamanları ve hastane maliyeti açısından karşılaştırdık. FG grubunda yaş ortalaması 48.5 ± 14.0 olan 14 kadın 5 erkek toplam 19 hasta, beriplast grubunda yaş ortalaması 50.5 ± 6.8 olan toplam 12 erkek hasta ve kontrol grubunda ise yaş ortalaması 55.0 ± 12.9 olan 19 erkek 8 kadın toplam 27 hasta vardı. Gruplar arasında yaş (P = 0.210), cinsiyet (P = 0.287) ve uygulanan cerrahi işlem (P = 0.289) açısından fark yoktu.
Uzamış hava kaçağı insidansı FG grubu, beriplast grubu ve kontrol grubunda sırasıyla % 52, % 50 ve % 37 olarak saptandı (P = 0.533). Ortalama tüp çekilme zamanı FG grubunda 10.7 ± 8.7, beriplast grubunda 9.0 ± 4.1 ve kontrol grubunda ise 8.0 ± 3.1 olarak belirlendi (P = 0.282). Ortalama hastane maliyeti FG grubunda 4633 ± 3272 YTL, beriplast grubunda 4611 ± 1583 YTL ve kontrol grubunda ise 4015 ± 911 YTL olarak hesaplandı (P = 0.547). Sonuç olarak pulmoner rezeksiyon sonrası fibrin glue kullanımının uzamış hava kaçağı insidansı, tüp çekilme süresi ve hastane maliyetine bir etkisi olmadığı saptanmıştır.

TP-64:MASİF HEMOPTİZİDE CERRAHİ DIŞI YAKLAŞIM: BRONŞİAL ARTER EMBOLİZASYONU

Şerife Tuba Liman1, Salih Topçu1, Ercüment Çiftçi2, Ahmet Ilgazlı3, Füsun Yıldız3
1. Göğüs Cerrahisi AD, Kocaeli Üniversitesi Tıp Fakültesi Hastanesi
2. Radyoloji AD, Kocaeli Üniversitesi Tıp Fakültesi Hastanesi
3. Göğüs Hastalıkları AD, Kocaeli Üniversitesi Tıp Fakültesi Hastanesi

Masif hemoptizi hayatı tehdit eden bir klinik antitedir. Cerrahi tedavinin mortalitesi ve morbiditesi yüksektir. Bronşial arter embolizasyonu cerrahiye alternatif olarak görülmektedir.

Son iki yılda hastanemize on olgu masif hemoptizi yakınması ile başvurdu. Kadın/Erkek oranı 4/6 idi. Yaşları 21-73 (ortalama 44) idi. Bütün olgulara akciğer grafisi, hemogram, rutin biokimya ve bilgisayarlı toraks tomografi incelemeleri acil olarak yapıldı. Olguların hepsine bronkoskopi yapılarak kanama lokalizasyonu ve etyolojisi araştırıldı.

Sağ alt lob obliterasyonu olan 73 yaşındaki bayan hasta dışında diğer hastalarda endobronşial lezyon saptanmadı. Sağ üst lobda aspergilloması olan 69 yaşındaki olgu ile birlikte bu iki olgu opere edildi. Üç olguda medikal tedavi ile kanama ilk 24 saatte kontrol altına alındı. Diğer beş olguya bronşial arteriografi yapıldı. Ekstravazasyon görülen dört olguya bronşial arter embolizasyonu başarı ile uygulandı.

Hemoptizi nedenleri kaviter tüberküloz (4 olgu), bronşektazi (iki olgu), aspergilloma (bir olgu) idi. Üç olguda altta yatan hastalık saptanamadı.

Masif hemoptizili olgularda tanı, primer tedavi ve asfiksinin önlenmesi için kanamanın acilen durdurulması gerekmektedir. Bronşial arter embolizasyonu masif hemoptizili olgularda hayat kurtarıcı ilk tedavi seçeneklerinden biridir.

TP-65:POSTERİOR MEDİASTENDE ASEMPTOMATİK DEV ENTERİK KİST "OLGU SUNUMU"

Hakan Göl, Cabir Yüksel, Nezih Özdemir
Ankara Üniversitesi Tıp Fakültesi Göğüs Cerrahisi Anabilim Dalı

Giriş: Enterik kistler foregut'tan köken alırlar. Genellikle sağda bulunurlar ve posterior mediastende paravertebral olarak yer alırlar. Diğer kistlere göre daha az görülürler. Bu makalede sağ hemitoraksın yaklaşık % 50'sini kaplayan asemptomatik dev enterik kist olgusu sunulmaktadır.

Olgu: On altı yaşında bayan hasta skolyoz nedeni ile yapılan tetkiklerde sağ hemitoraksın yaklaşık %50'sini kaplayan gölge koyuluğu saptanması nedeniyle kliniğimize sevk edilmişti. Fizik muayenesinde skolyoz ve sağ hemitoraksta solunum seslerinde azalma tespit edildi. Toraks bilgisayarlı tomografide posterior mediastende bronş ve inferior pulmoner veni iten, sağ akciğer alt lobda kompresif atelektaziye yol açan 18 x 10 x 7 cm boyutlarında kistik lezyon saptandı. Servikotorakolomber vertebra MR incelemesinde spinal kanal ile ilişki saptanmamakla birlikte vertebra anomalilerinin eşlik ettiği saptandı. Sağ torakotomi uygulanan hastada diafragmadan apekse kadar uzanan özofagus komşuluğunda kistik lezyon saptandı, kist total olarak eksize edildi. Patolojik inceleme sonucunda kistin enterik yapıda olduğu rapor edildi. Birinci ay kontrolünde patolojik bulgu saptanmayan hasta skolyoz nedeniyle ortopedi kliniğine sevk edildi.

Sonuç: Enterik kistler yenidoğan ve çocuklarda asemptomatik olabildikleri gibi özofageal obstrüksiyon belirtileri veya komşu akciğere kompresyonla pnömoni tablosu ile ortaya çıkabilirler. Kist gastrik mukoza içeriyorsa peptik ülsere bağlı kanama ya da perforasyon gelişebilir. Komplike olmamış enterik kistlerin total olarak çıkarılması ile başarılı cerrahi sonuçlar elde edilir.

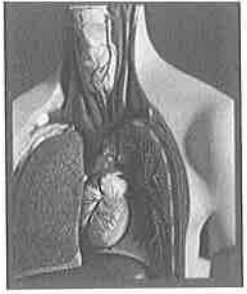

TP-66:ŞİLOTORAKS DENEYİMİMİZ

Sevgi Güler, M.Oğuzhan Özyurtkan, R. Serdar Evman, Mustafa Yüksel
Marmara Üniversitesi Tıp Fakültesi Göğüs Cerrahisi AD

Amaç: Şilotoraks plevral boşluğa şilöz sıvı birikimi ile karakterizedir. Konjenital, travmatik, obstrüksiyona bağlı veya spontan nedenleri olabilir. Tedavi değişkendir. Konservatif tedavi de başarılıdır ancak erken girişim daha güvenli ve etkilidir. Değişik etyolojilere bağlı şilotoraks ve şiloperikardiyumla prezente olan 6 olgu sunuyoruz.
Materyal ve Metod: Mayıs 1997-Mart 2003 arasında kliniğimizde tedavi edilen 5-79 yaş arası 6 olgu retrospektif olarak incelendi . Veriler yaş, cinsiyet, etyoloji, uygulanan cerrahi işlem, mortalite ve morbidite olarak incelendi.
Sonuçlar: Olguların 1'i erkek, 5'i kadındı. Ortalama yaş 35.9 ± 30.7 idi. Tüm olgularda şilotoraks, 1 olguda ilave şiloperikardium mevcuttu. 5 olguda şilotoraks sol taraflı, 1 olguda bilateraldi. Etyoloji 3 olguda postoperatif (PO) iken 2 olguda lenfomaya ve 1 olguda intestinal lenfanjiektaziye bağlı idi. 4 olguda plevral sıvıdaki trigliserid (TG) ölçümü ile tanı konuldu. TG düzeyi ortalama 363±118.7 mg/dl idi. PO şilotoraks olgularının tümüne torakotomi ve duktus torasikus ligasyonu işlemi uygulandı. 2 olguya tüp torakostomi ve talk plöredez uygulandı. 1 olguya perikardiyal pencere açıldı ve plevral sıvı torasentezle boşaltıldı. 4 olguda orta zincirli yağ uygulaması yapıldı. 3 olguda oral alım stoplandı. Talk uygulanan 1 hastada nüks gelişti, tekrar talk ve Octreotid tedavisi ile başarı sağlandı. Mortalite gözlenmedi.
Tartışma: Şilotoraks plevral efüzyonun nadir bir nedenidir. Hastalardaki metabolik, nutrisyonel, immunolojik sonuçların belirlenmesi ve tedavisi önemlidir, gecikmiş teşhis ve tedavi ciddi morbidite ve mortaliteye yol açar. PO şilotoraks tedavisinde operasyon ve duktus torasikus ligasyonu önerilirken medikal nedenlere sekonder gelişen olgularda önce konservatif yöntemler denenmelidir.

TP-67:ŞİLOTORAKSIN KONSERVATİF TEDAVİSİ VE SOMATOSTATİN

Ömer Soysal, Akın Kuzucu, Hakkı Ulutaş, Ahmet Erbey
İnönü Üniversitesi Tıp Fakültesi, Turgut Özal Tıp Merkezi, Göğüs Cerrahisi Anabilim Dalı, Malatya

Travmaya veya malign hastalıklara bağlı duktus torasikusun yırtılması sonucu şilotoraks gelişebilmektedir. Şilotorakslı hastalarda ideal tedavi yaklaşımı hala tartışmalıdır. Bu çalışmada kliniğimizde tedavi gören 6 olguda tedavi yaklaşımımızı tartıştık.
Olgu 1: Sekiz yıl önce non-hodgkin lenfoma tanısı alan ve iki ay önce nüks olan 36 yaşında bayan hastada masif bilateral şilotoraks mevcuttu. Total parenteral nütrisyon (TPN) ve bilateral ikişer kez tetrasiklin ile plörodez uygulamasına rağmen plevral drenaj devam etti. Hastaya yedi gün süre ile somatostatin verildi. Plevral drenaj kesildi.
Olgu 2: Fallot tetralojisi nedeniyle opere edilmiş olan 5 yaşında kız hastada gelişen şilotoraks için yağsız diyet tedavisi başarılı olmadı ve 14 gün somatostatin tedavisi uygulandı.
Olgu 3: Kronik lenfositer lösemi tanısı ile 5 kür kemoterapi alan 56 yaşında erkek hastada gelişen şilotoraks 14 gün süren TPN ve 3 kez tetrasiklin plörodez uygulamasına cevap verdi.
Olgu 4: Yedi yıl önce meme karsinomu tanısı alan 42 yaşında bayan hastada nüks gelişmesi üzerine kemoterapi başlanmış ve malign plevral sıvı ve şilotoraks gelişmiş. Orta zincirli yağ asitlerinden oluşan diyet ve iki kez tetrasiklin plörodez tedavisi yapıldı.
Olgu 5: İleri mediyastinal tutulumu olan akciğer kanserli 41 yaşında erkek hastada nüks malign plevral sıvı ve şilotoraks TPN ve tetrasiklin plörodezis tedavisine cevap verdi.

Olgu 6: Akciğer kanseri nedeniyle sleeve sağ üst lobektomi yapılan hastada postoperatif gelişen şilotoraks TPN ile kontrol altına alındı.
Şilotoraksın konservatif tedavisinde TPN veya orta zincirli yağ asitleri diyeti ve plörodezis etkin bir tedavi yöntemidir. Bu tedavinin başarısızlığında somatostatin kullanılabilir. Çocuk hastalarda ilk tedavi seçeneği somatostatin olabilir.

TP-68:TRAVMATİK ŞİLOTORAKS

Gökhan Yuncu1, Şeyda Örs Kaya1, Serpil Sevinç1, Kenan Can Ceylan2, Ahmet Üçvet2
1 Pamukkale Üniversitesi Tıp Fakültesi Göğüs Cerrahisi AD
2 İzmir Dr. Suat Seren Göğüs Hastalıkları ve Cerrahisi Eğitim ve Araştırma Hastanesi Göğüs Cerrahisi Kliniği

Amaç: Bu çalışmanın amacı künt ve penetran travma sonucu şilotoraks gelişen olgularımızın analizini yapmaktır.
Materyal-Metot: Ocak 1998- Mayıs 2005 tarihleri arasında travmatik şilotorakslı 7 olgu tedavi edildi. Etiyoloji, konservatif ve cerrahi tedavi yöntemleri değerlendirildi.
Sonuç: Olguların yaş ortalamaları 41.8 olup 4'ü erkek ve 3'ü kadındı Etyolojide 3 hastada penetran, 4'ünde künt toraks travması mevcuttu. Penetran travmalı bir olguda izole şilotoraks varken diğer olgularda eşlik eden organ yaralanmaları tespit edildi.Olguların hepsine göğüs tüpü takıldı.Şilöz mayinin toplam miktarı 2000- 7300 ml (ortalama 4571 ml) olup drenaj süreleri 12-20 gündü (ortalama 15.2 gün). Öncelikle oral beslenme kesilerek total parenteral nutrisyon (TPN) uygulandı.4 olguda şilotoraks konservatif tedavi ile düzelirken, 3 olguda cerrahi girişim gerekti. 2 olguda ipsilateral torakotomi ile ductus torasikus veya dalı ligatüre edildi. Bir olguda ise torakotomi ile ductus ligasyonu başarısız oldu ve laparatomi yapılarak subhiatal ligasyon ile başarılı sonuç alındı. Tartışma: Şilotoraks potansiyel olarak yaşamı tehdit eden bir durumdur. Tedavide drenaj miktarına ve süresine göre cerrahi girişim için doğru zamanlama son derece önemlidir. Daha önce tanımlanmış klasik algoritmaları izleyerek başarılı sonuç aldığımız bu küçük seriyi sunmak istedik.

TP-69:PRİMER MEDİYASTİNAL KİTLELERE YAKLAŞIM

Korkut Bostancı, Serdar Evman, Bedrettin Yıldızeli, Hasan Fevzi Batırel, Mustafa Yüksel
Marmara Üniversitesi Tıp Fakültesi Göğüs Cerrahisi Anabilim Dalı

Bu çalışmada Marmara Üniversitesi Tıp Fakültesi Göğüs Cerrahisi Anabilim Dalı'nda 1996-2005 yılları arasında primer mediastinal kitle tanısıyla cerrahi girişim uygulanan 30 olgu; yaş, cinsiyet dağılımı, semptom, diyagnostik yöntem, mediyastinal lokalizasyon, cerrahi girişim, histopatolojik tip ve adjuvan terapi yönünden retrospektif olarak değerlendirildi.
6 – 74 yaş aralığındaki (ortalama yaş 44) olguların 16'sı (% 53) kadın 14'ü (% 47) erkekti. 5 olgu (% 16,5) asemptomatik iken en sık semptom 8 (% 26) olguda nefes darlığıydı. 30 olguya 12 torakotomi (% 40), 7 anterior mediyastinotomi (% 23), 6 servikal mediyastinoskopi (% 20), 5 sternotomi (% 16,5), 2 servikal kolar insizyon (% 0,5) ve 1 video yardımlı torakoskopi (% 0,3) ile tanı ve tedavi uygulandı. Histopatolojik olarak 12 olguda timik lezyonlar (% 40), 6 olguda lenfoma (% 20), 4 olguda intratorasik guatr (% 13), 2 olguda germ hücreli tümörler (% 0,5), 2 olguda nörojenik tümörler (% 0,5), 2 olguda kistik lezyonlar (% 0,5), 1 olguda liposarkom (% 0,3) ve 1 olguda desmoid tümördü (% 0,3). Serimizde mortaliteye rastlanmadı.

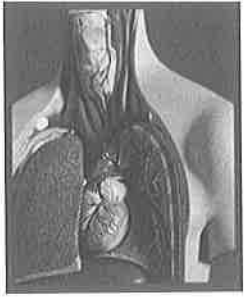

TP-70:PULMONER REZEKSİYONLARDAKİ HAVA KAÇAKLARININ ÖNLENMESİNDE CYANOACRYLATE'IN ETKİNLİĞİ VE OLUŞTURDUĞU DOKU HASARININ BELİRLENMESİ: DENEYSEL BİR ÇALIŞMA

Ufuk Çağırıcı1, Yurday Çetin2, Alpaslan Çakan1, Özgür Samancılar1, Kutsal Turhan1, Ali Veral3, Fatma Aşkar2

Ege Üniversitesi Tıp Fakültesi, 1Göğüs Cerrahisi, 2Anesteziloji ve Reanimasyon, 3Patoloji Anabilim Dalları, Bornova, İzmir

Amaç: Bu deneysel çalışma ile, inkomplet pulmoner fissür ayrılması ya da "wedge" rezeksiyon sırasında oluşan hava kaçaklarının giderilmesinde N-butyl cyanoacrylate'ın etkinliği araştırılarak akciğer dokusunda oluşturduğu kimyasal hasarın histopatolojik düzeyinin belirlenmesi amaçlanmıştır.

Metaryal-metod: Hastane "Hayvan Etik Kurulu" tarafından onaylanan çalışmada 12 adet tavşan intravenöz genel anesteziyi takiben entübe edildi ve respiratöre bağlandı. "Pressure control" modunda, 10 cmH2O ortalama hava yolu basıncı ile ventile edilen tavşanlara sol anterolateral torakotomi yapıldı. Akciğer parankimine 2 x 2 cm'lik "wedge" rezeksiyon uygulandı ve insizyon yüzeyleri sütüre edilmeden 0.5 gr cyanoacrylate ile kaplanarak 60 saniye ventilasyon durduruldu. Sonrasında sol hemitoraks % 0.9 NaCl solüsyonu ile doldurulup, hava yolu basıncı her 5 dakikada bir 5 cmH2O arttırılarak insizyon yüzeyinde hava kaçağının oluştuğu ilk basınç seviyesi kaydedildi. Cyanoacrylate uygulanan akciğer yüzeyleri patoloji birimince histopatolojik olarak incelendi. Denekler, işlem sonunda yüksek doz intravenöz potasyum ile sakrifiye edildi.

Bulgular: Hava kaçağının oluştuğu ortalama hava yolu basıncı 43.3 + 8.8 cmH2O olarak bulundu. Oküler mikrometre ile yapılan histopatolojik incelemede belirgin ve ölçülebilir bir termal ya da mekanik parankim hasarı saptanmadı.

Sonuç: Rezeke edilmiş akciğer yüzeylerine uygulanan cyanoacrylate'ın yüksek hava yolu basınçlarında dahi hava kaçağının önlemede etkin olduğu ve uygulama sonrası erken dönemde herhangi bir akciğer parankim hasarına neden olmadığı saptandı. Parankimal hava kaçağı olan olgularda, sütür ya da "stapler" hatlarını desteklemek için uygulanabileceği öngörüldü.

TP-71:TÜBERKÜLOZA BAĞLI MASİF HEMOPTİZİDE ACİL CERRAHİNİN ÖNEMİ

Erdogan A, Gürses G, Demircan A

Akdeniz Universiesitesi, Tıp Fakültesi, Göğüs Cerrahisi ABD

Amaç: Bu çalışmada tüberkülozlu hastalarda masif hemoptizi varlığında cerrahi tedavinin öneminin araştırılması amaçlandı.

Materyal ve Metotlar: Akdeniz Üniversitesi Tıp Fakültesi Hastanesinde Ocak 1985-Ocak 2004 arasında masif hemoptizi tanısı ile torakotomi yapılan toplam 59 hasta çalışmaya dahil edildi. Hastaların 46 (%78)'i erkek, 13 (%22)'si kadın hastadan oluşuyordu ve yaş ortalaması 36.47±0.70 (range:16-71) idi. Hastaların tümü major veya masif hemoptizi şikayeti ile başvurdular. Hastaların 32 (%54.24) tanesine hayatı tehdit eden masif hemoptizi tanısı ile acil, 19 (%32.20)'sine artan hemoptizi ile ilk 48 saat içinde ve kalan 8 (%13.56)'sına da persistan hemoptizi ile ilk 4 gün içinde torakotomi yapıldı. Hastaların tümüne preoperatif bronkoskopi yapılarak kanama odağı belirlendi.

Sonuçlar: Peroperatif mortalite %6.78 olarak bulundu. Ex olan toplam 4 hastanın 3'ü tek, kalan bir hasta ise çift lümenli tüp ile entübe edildi.
Hemoptizi akut başlamıştı ve hastaların tümünde hikayede tüberküloz öyküsü vardı. Masif hemoptizi olan 21 hastanın tümünde toraks grafisinde kaviter lezyon görünümü vardı. Torakotomide hastaların 4'üne (%6.78) pneumonektomi, 39'una (%66.10) lobektomi, 6'sına (%10.16) segmentektomi ve kalan 10'una (%16.95) wedge rezeksiyon yapıldı.
Postoperatif dönemde 3 (%5.08) hastada ampiyem ve bronkoplevral fistül gelişti. Bunun dışında ciddi komplikasyon olmadı.
Torakotomi yapılan hastaların yıllara göre dağılımına bakıldığında torakotomi sayısı ve mortalitenin son yıllarda belirgin azalma gösterdiği bulundu ($p<0.05$).
Hastalar ortalama 13 gün (range 7-30 gün) hastanede kaldılar ve postoperatif ortalama 3 yıl (range 6 ay-7 yıl) izlendiler. Hastaların tümüne antitüberküloz tedavi başlandı ve takipte remisyona girince kesildi.
Yorum: Tüberküloz öyküsü olan hastalarda masif veya nüks hemoptiziler görülebilir bu hastalarda çift lümenli endotrakeal entübasyon ile yapılan torakotomi ve tüberküloz kavitesinin rezeksiyonu küratiftir ve hayat kurtarıcı bir yöntemdir.

TP-72:HİDATİK HASTALIK; TANI VE TEDAVİDE KARMAŞIKLIK

Soner Gürsoy*, Sadık Yaldız*, Figen Türk, Serkan Yazgan***, Oktay Başok***

***İzmir Dr.Suat Seren Göğüs Hastalıkları ve Cerrahisi Eğitim ve Araştırma hastanesi Göğüs Cerrahisi Kliniği**

****Ordu Devlet Hastanesi Göğüs Cerrahisi**

*****Kırşehir Devlet Hastanesi Göğüs Cerrahisi**

Hydatid hastalığın komplikasyonları, farklı klinik ve sürprizlere neden olabildiği gibi, hayatı tehdit eden ciddi tablolar oluşturabilir. Tanı aşamasındaki yanlışlıklar, zaman kayıpları, tedavinin gecikmesine ve yanlış yönetilmesine neden olabilir. Hasta ve hekimin olağan dışı durumlarla, can sıkıcı, morbid ve hatta mortal tablolarla karşı karşıya kalmaması için özellikle endemik bölgelerde hastalık gözden uzak tutulmamalıdır. Kliniğimizde 1997-2003 tarihleri arasında tedavi uygulanmış 13 atipik klinik gidiş gösteren kist hidatik olgusu tanı ve tedavi aşamalarındaki zorluklar ve yanlışlıklar ile gözden geçirilmiştir. Olguların yaş ortalaması 38.2 (16-67), Kadın /erkek 6/7 idi. Olguların altısı Torasik ampiyem, üçü akciğer kanseri, biri mediastinal kitle, biri tüberküloz plörezi, biri büllöz akciğer hastalığı ve biri de göğüs duvarında tumoral lezyon ön tanıları ile tetkik edilmişti. Olguların biri dışında hepsi cerrahi olarak tedavi edilmiş ve postoperatif tanıları hydatid hastalık olarak sabitlenirken, mortalite gözlenmemişti. Ortalama postoperatif hospitalizasyon süresi 5-12 gün, ortalama takip süresi 21 ay olup bu süre içinde nüks izlenmemiştir.
Sonuç; Hydatid hastalık toraks içinde bir çok hastalığı taklit edebilir. Tanı ve tedavi yanlışlığı yaşamamak için hastalık düşünülmeli, serolojik testlerin yanısıra iyi bir radyolojik değerlendirme ile tanı desteklenmeli, cerrahi müdahale geciktirilmemelidir.

TP-73:METASTATİK AKCİĞER TÜMÖRLERİNDE CERRAHİ TEDAVİ SONUÇLARIMIZ

Dr. R. Demirhan, Dr. İ. Sancaklı, Dr. B. Kargı, Dr. B. Arman, Dr. M. Yıldırım
Dr. Lütfi Kırdar Kartal Eğitim ve Araştırma Hastanesi /İstanbul

Cerrahi tedavi gören akciğer metastazlı hastalar daha uzun sağ kalıma sahiptir. Bu çalışma pulmoner metastazektomilerin etkinliğini ve sağ kalıma katkısını araştırmak için planlandı. Kliniğimizde 1997-2005 yılları arasında akciğer metastazı tanısı ile opere edilen 20 olgu retrospektif olarak incelendi. Tüm olgularda perimer odak kontrol altındaydı ve vücudun başka bir bölgesinde metastaz yoktu. Hastaların preoperatif tetkikleri neticesinde metastazların komplet rezeksiyonunun mümkün olabileceği düşünülmüştü. Tüm olgular posterolateral torakotomi insizyonu ile opere edildiler. Bilateral metastazlı olgularda 3 hafta ara ile aşamalı torakotomi yapıldı. 13 erkek (% 65) ve 7 (% 35) kadın hasta ortalama yaş 26,2 idi. En sık histopatolojik tanılar; osteosarkom (7 olgu) ve diğer yumuşak doku sarkomları (6 olgu) idi. 4 olguda metastazlar bilateral idi (% 20). Üç olgumuzdan birine 4 kez olmak üzere toplam 7 kez metastazektomi yapıldı. Toplam 20 olguya 25 cerrahi girişim yapıldı. Preoperatif dönemde BT ile yapılan değerlendirmede tespit edilen metastaz sayıları 1-5 arasında ortalama (2.20) iken, cerrahi olarak rezele edilen metastaz sayıları 1-8 arasında ortalama (4.50) idi. BT; 25 girişimden yalnız 15'inde metastaz sayısını tam saptayabilmişti (% 60). İki lobektomi (% 8), beş wedge rezeksiyon (% 25) yapılırken diğer 18 girişimde (% 72) nodül eksizyonu yapıldı. Serimizde mortalite gözlenmezken 2 olguda uzamış hava kaçağı görüldü. Hasta takiplerinde 3 hasta hariç tüm hastaların henüz yaşadığı öğrenilmiştir. Primer tümörün kontrol altında olduğu başka bir bölgede metastazı olmayan ve komplet rezeksiyon yapılan olgularda pulmoner metastazektomi sağ kalımı artırmaktadır.

TP-74:SAĞ BRONŞ KARSİNOMLU OLGUDA SOL ANA BRONŞ KOMPLET RÜPTÜRÜNÜN SAĞ TORAKOTOMİ SIRASINDA ONARIMI

Kenan Can Ceylan, Şaban Ünsal, Hakan Polat, Oktay Başok
Dr. Suat Seren Göğüs Hastalıkları ve Cerrahisi Eğitim ve Araştırma Hastanesi
2. Göğüs Cerrahisi Kliniği,İzmir

Neoadjuvan kemoterapi sonrasında yapılan operasyonlardaki komlikasyonların daha fazla olduğu literatürde sıkça vurgulanmaktadır. Bronş karsinomu tanısı ile neoadjuvan kemoterapi uygulanmış olguların operasyonlarında komplikasyonlar açısından daha dikkatli olunmalıdır.

55 yaşında erkek hasta sağda küçük hücreli dışı akciğer karsinomu tanısı ile 3 kür neoadjuvan kemoterapi (KT) uygulanmış. KT sonrasında yeniden evreleme amaçlı mediastinoskopi yapıldı ve histopatoloji sonucu (N0) ile torakotomi planlandı. Ayrı seansta yapılan çift lümenli entübasyon ile anestezi sonrasında sağ torakotomi ile toraksa girildi. Entübasyon tüpüne bağlı olarak sol ana bronşun tamamının rüptüre olduğu saptandı. Sağ torakotomi esnasında saptanan sol ana bronş rüptürü primer olarak onarıldıktan sonra sağ alt lobektomi ve mediastinal lenf nodu diseksiyonu ile operasyon tamamlandı. Postoperatif dönemde komplikasyon gelişmeyen olgunun bronkoskopik kontrolünde sol ana bronşun salim olduğu izlendi. Histopatolojik (T0 N0 M0) olarak rapor edildi. Asemptomatik olarak taburcu edilen olgu takibinin 1 ayında hastalıksızdı.

Neoadjuvan kemoterapi uygulanmış olgularda komplikasyonlar açısından daha dikkatli olunmalıdır. Sağ torakotomi esnasında entübasyona bağlı gelişen sol ana bronşun komplet rüptürü başarılı şekilde onarıldı ve olgunun literatür eşliğinde sunulması amaçlandı.

TP-75:AKCİĞER REZEKSİYONU SONRASI RETORAKOTOMİ GEREKTİREN MORBİDİTE NEDENLERİ VE SIKLIĞI

1M. Metin, 1V. Erdoğu, 1A. Pekçolaklar, 1S. Kanbur, 1A. Sayar, 1A. Turna, 2O. Solak, 1A. Gürses
1 Yedikule Göğüs Hastalıkları ve Göğüs Cerrahi Eğitim ve Araştırma Hastanesi 1. Göğüs Cerrahi Kliniği, İstanbul
2Afyon Kocatepe Üniversitesi Tıp Fakültesi. Göğüs Cerrahisi AD. Afyon-Turkiye

Torakotomi sonrası morbiditeye bağlı retorakotomi endikasyonu nadir olup en sık nedeni postoperatif hemotorakstır. Hastaların postoperatif dönemde yakın takibi ve uygun tanı yöntemlerinin kullanılması retorakotomi kararını vermede cerraha yardımcı olur.

Yedikule Göğüs Hastalıkları ve Cerrahi Merkezi Eğitim ve Araştırma Hastanesi 1.Göğüs Cerrahi kliniğimizde, Mayıs 1999 ile Mayıs 2005 tarihleri arasında, torakotomi sonrası operatif morbidite nedeniyle retorakotomi gerektiren olguları retrospektif olarak inceledik. Torakotomi yapılan 1004 olgudan retorakotomi gerektiren 39 (%3.8) olgu retrospektif olarak değerlendirildi. Ortalama yaş 48.6 (15-75) yıl olup erkek olgular 37 (% 94.9)ni oluşturmakytaydı. Pnömonektomi (n=117); olguların 3'üne tümör dışı nedenlerle yapılmıştı. Pnömonektomi girişimlerinin 26 sı intraperikardial, 11'i göğüs duvarı rezeksiyonu ile beraber idi. Lobektomi (n=295); olguların 58'ine tümör dışı nedenlerle yapılmıştı. Lobektomi ve göğüs duvarı rezeksiyonu 25 olguya yapılmıştı. En sık retorakotomi yapılan hasta grubu akciğer kanserli hastalardı 24 (%61.5). Akciğer kanseri nedeni ile yapılan torakotomilerin 32 sinde hastalar neoadjuvan kemoterapi tedavisi görmüşlerdi ve bu hastaların 4'ünde (%12.5) retorakotomi gerekti. Pnömoenktomi olgularının 14' ünde (%11.9), lobektomi olgularının 15' inde (% 4.4), morbidite sonucu retorakotomi endikasyonu belirlendi. Retorakotomi yapılan hastaların %75'inde (27 / 39) pnömonektomi veya lobektomi sonrasında gelişen morbiditeler sorumluydu. Hemotoraks tanısıyla; 6 olguda ardışık 3, 1 olguda ardışık 4 defa retorakotomi yapıldı.

Pnömonektomi operasyonu diğer operasyonlara göre daha sık retorakotomi ile sonuçlanan morbiditeye neden olmaktadır ($p<0.05$). Sağ veya sol pnömonektomi arasında fark bulunmadı ($p>0.05$). Retorakotomi sonrası morbidite, torakotomi sonrası morbiditeden daha fazladır ($p<0.05$). Akciğer operasyonları sonrası gelişen ve retorakotomi gerektiren komplikasyonların, erken tanı ve tedavisi, oluşabilecek mortalite ve morbiditeyi azaltmaktadır.

TP-76:AKCİĞERİN DEV KİST HİDATİKLERİ

Dr. Mehmet Dakak, Dr. Alper Gözübüyük, Dr. Sedat Gürkök, Dr. Orhan Yücel, Dr. Hasan Çaylak, Dr. Kuthan Kavaklı, Dr Uygar Yapucu, Dr. Onur Genç, Dr Kunter Balkanlı
GATA Göğüs Cerrahisi Anabilim Dalı Başkanlığı Ankara

Amaç: Kist hidatik hastalığı, etoburların ince bağırsaklarında yaşayan Echinococcus granulosus'un larva formlarının neden olduğu paraziter bir hastalıktır. Herhangi bir eksende çapı 10 cm üzerinde olan kist hidatikler, dev akciğer kist hidatiği olarak değerlendirilmekte ve literatür incelendiğinde bu konu ile ilgili serilere nadiren rastlanmaktadır. Biz de, dev akciğer kist hidatiği tespit edilen 85 olgumuzu; klinik özellikleri, kullanılan tanı yöntemleri, uygulanan operatif teknikler ve tespit edilen postoperatif mortalite ve morbidite oranları açısından değerlendirmek üzere, retrospektif olarak yeniden gözden geçirdik.

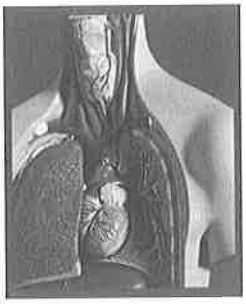

Hastalar ve Yöntemler: Ocak 1981 ile Aralık 2003 tarihleri arasında, kliniğimizde opere edilen toplam 548 akciğer kist hidatikli olgudan, 85 tanesinde (%18,5) dev kist hidatik tespit edildi. Hastalar anamnez, fizik muayene, posteroanterior (PA) akciğer grafisi ve toraks bilgisayarlı tomografisi (BT) ile değerlendirildi. Kist çapları radyolojik yöntemler ve intraoperatif bulgular ışığında tespit edildi.
Sonuçlar: Hastaların 61'i kadın (%11.1), 19'u (%88.9) ise erkekti. Yaşları 15 ile 63 arasında değişmekte olup ortalama yaş 25,5 olarak hesaplandı. Hastalarda en sık gözlenen semptomlar sırası ile; göğüs ağrısı (%40), öksürük–balgam çıkarma (%35) ve dispne (%30) idi. 6 hasta (%30) ise asemptomatikti. Kist çapları 10–20 cm arasında (ortalama 11,5 cm) değişmekteydi. Kistlerin lokalizasyonlarına bakıldığında; 44 hastada (%51.7) sağ akciğer ve 41 hastada (%48.3) ise sol akciğer yerleşimli oldukları tespit edildi. Kistotomi+kapitonaj en sık (%65) uygulanan cerrahi prosedürken geriye kalan hastalara enükleasyon+kapitonaj uygulandı. Dokuz hastaya lobektomi uygulandı.Hastalarda operatif mortalite ve postoperatif morbidite tespit edilmedi. Hastalar 6 ay–6,5 yıl arasında (ortalama 3 yıl) takip edildi. İzlem sırasında nüks saptanmadı.
Tartışma: Kist hidatiklerin akciğerde daha büyük boyutlara ulaşmasının nedenleri; akciğer parankiminin yüksek doku elastisitesine sahip olması ve kistin yerleşim yerine bağlı olarak geç semptom vermesidir. Kistlerin boyutları arttıkça, her zaman doku korumaya yönelik yaklaşımlar mümkün olmamakta, anatomik rezeksiyon oranı ve buna bağlı postoperatif komplikasyon oranları da artmaktadır. Bütün bu risklere rağmen, dev kist hidatiklerin de temel ve kesin tedavisi cerrahidir.

TP-77:MEME KANSERİ NEDENİYLE AKSİLLER DİSEKSİYON VE RADYOTERAPİ UYGULANAN HASTADA TORASİK OUTLET SENDROMU TANISI İLE BİLATERAL TRANSAKSİLLER GİRİŞİM

Mertay Boran, Hakan Göl, Sinan Issı, Şinasi Yavuzer
Ankara Üniversitesi Tıp Fakültesi Göğüs Cerrahisi Anabilim Dalı

Giriş: Torasik outlet sendromunda (TOS) postoperatif dönemde ender olarak aksiller arter trombozu, ven yaralanması veya trombozu, brakiyal pleksus yaralanmasına bağlı geçici-kalıcı paralizi ve frenik sinir hasarı gibi dramatik komplikasyonlar görülebilir. Meme kanseri için uygulanan aksiller diseksiyon sonrası aksiller ven trombozu, lenfödem gibi komplikasyonlar akut ve kronik dönemde görülebilmektedir ve aynı lokalizasyonda uygulanan ikinci bir cerrahi girişimden sonra tekrarlama ve kötüleşme riskine sahiptir.
Olgu: Yirmi yıldır her iki kolda ağrı ve uyuşma şikayeti olan 45 yaşında bayan hastanın anamnezinde 3 yıl önce meme kanseri nedeniyle sağ modifiye radikal mastektomi(MRM), aksiller lenf bezi diseksiyonu ve adjuvan kemoterapi ve radyoterapi (RT) hikayesi mevcuttu. Fizik muayenede bilateral üst ekstremitede Adson ve AER testi pozitif idi. ENMG'si normal iken, üst ekstremite arterial renkli doppler USG ve üç boyutlu subklavian arter anjiografisi bilateral vasküler tipte TOS ile uyumlu idi. İlk olarak sol, 5 ay sonra da sağ transaksiller girişim, skalenotomi, 1. kosta rezeksiyonu, 7. servikal vertebra transvers proçes rezeksiyonu uygulandı. İntraoperatif ve postoperatif dönemde komplikasyon gözlenmedi.
Sonuç: Olgumuzda sağda MRM, aksiller lenf bezi diseksiyonu ve RT uygulanmış olmasına karşın cerrahi tedavi başarılı oldu. TOS'da mastektomi, aksiller diseksiyon ve radyoterapi fibrozise neden olarak cerrahi tedaviyi zorlaştırmaktadır. Doğru ve dikkatli cerrahi girişim ile düzenli fizik tedavi rejimi yüksek morbidite beklentisi olan hastalarda başarılı sonuçlara katkıda bulunmaktadır.

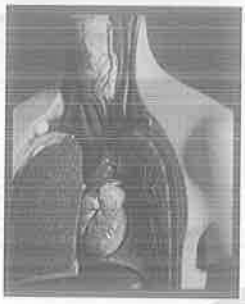

TP-78:PEKTUS DEFORMİTELERİNDE CERRAHİ SONUÇLARIMIZ

Hasan Türüt, Erkmen Gülhan, Tamer Altınok, Ertan Aydın, Mehmet Sırmalı, Suat Gezer, Sadi Kaya, A. İrfan Taştepe.

Atatürk Göğüs Hastalıkları ve Göğüs Cerrahisi Eğitim ve Araştırma Hastanesi Göğüs Cerrahisi Kliniği

Giriş ve Amaç: Pektus deformiteleri fiziksel yapıda neden olduğu bozukluk nedeniyle başta psikososyal etkiler olmak üzere, bası etkilerine bağlı olarak kardiyopulmoner sorunlara yol açabilmektedir. Bu çalışmada, kliniğimizde Ocak 1998- Aralık 2004 tarihleri arasında, pektus ekskavatum ve pektus karinatum deformiteleri nedeniyle cerrahi tedavi uygulanan 51 olgunun analizi sunuldu.

Materyal-metod: Toplam 51 pektus deformiteli hasta yaş, cins, hastaneye başvuru nedenleri, fizik muayene bulguları, eşlik eden konjenital anomaliler, uygulanan cerrahi prosedürler, postoperatif komplikasyonlar ve rekürrens yönünden değerlendirildi. Toplam 36 pektus ekskavatum, 15 pektus karinatum olgusu mevcuttu. Olguların 36'sı erkek ve 15'i bayan olup cerrahi sırasındaki yaş ortalaması 13.4 (4-27 yaş) idi. En sık görülen başvuru nedeni %39.7'lik bir oranla estetik yakınmalar idi. Ellibir pektus deformiteli olguya toplam 52 adet operasyon uygulandı. Cerrahi prosedür olarak en sık modifiye Ravitch tekniği kullanıldı. Sternal stabilizasyon için 3 olguda prolen mesh ve 1 olguda Kirshner çivisi kullanıldı. Olgularda toplam 23 adet komplikasyon gelişti. Postoperatif ortalama hastanede kalış süresi 15.8 (9-32 gün) idi.

Sonuç: Pektus deformitelerinde hasta seçiminin önemli olmakla birlikte operasyonun hangi yaşlarda yapılacağı hala tartışma konusudur. Son zamanlarda en ideal yaşın genç erişkinlik dönemi olması gerektiği konusunda bir eğilim sözkonusudur ve bizim görüşümüze göre de operasyon için en ideal yaş aralığı 7-16 yaşları olmalıdır. Tüm deformite tiplerine ve her yaş grubuna uygulanabilen modifiye Ravitch tekniğinin daha ideal bir cerrahi seçenek olduğuna inanmaktayız. Genç erişkinlerde sternal stabilizasyonun sağlanmasında prolen mesh kullanımının etkili bir yöntem olduğunu düşünmekteyiz.

TP-79:HEMOPTİZİ İLE BAŞVURAN HASTALARDA KLİNİK TECRÜBEMİZ

Hakan Kıral, Aslı Gül Akgül, Oral Akın, Şenol Ürek, Canan Dudu, Mustafa Yüksel

Heybeliada Göğüs Hastalıkları ve Göğüs Cerrahisi Merkezi, Göğüs Cerrahisi Kliniği

Amaç: Hemoptizi, yakın takip gerektiren, hayatı tehdit edici bir semptomdur. Etyolojisi coğrafik konuma bağlı olarak sosyoekonomik düzeye göre farklılık gösterir. Yaklaşım komorbidite ve etyolojik faktörlere göre belirlenir. Kliniğimize hemoptizi ile başvuran 202 hastaya yaklaşımımızı sunduk.

Metod: 1995-2005 yılları arasında, hemoptizi şikayeti ile başvuran 202 hasta evalue edildi. 164'ü erkek, 38'i kadın olan hastaların yaşları 7-79 (ort; 45,1±16,7) arasında idi. Etyoloji, rekürens, miktar, radyolojik bulgular, eşlik eden semptomlar, tanı ve uygun tedavi açısından yaklaşımımızı sunduk.

Sonuçlar: Hastalarda hemoptiziye eşlik eden semptomlar ağırlıklı olarak öksürük (%66,3), balgam (%39,1), dispne (%23,3), kilo kaybı (%18,3), göğüs ağrısı (%16,3) idi. Akciğer grafisi, toraks bilgisayarlı tomografi ve bronkoskopi tanı yöntemleri olarak kullanıldı. Hemoptizi %53'ünde hafif (<30cm3), %38,1'de orta (30-100cm3), %7,4'ünde ciddi (100-600cm3), %1,5 hastada ise ağır (>600cm3) idi. Yüzde 43,1 hastada tanı karsinom, %12,4'ünde enfeksiyon, %11,4'ünde bronşektazi, %8,4'ünde kist hidatik, %24,7'sinde harabolmuş akciğer, tüberküloz, ampiyem, sistemik hastalıklar ve diğer patolojilerdi. Yüzde 64,8 hastaya cerrahi uygulandı, %41,2'si rezeksiyon idi. Semptom süresi ortalama 29,5 ay olan hastaların %49,5'inde ilk atak, %50,5'inde nüks semptom olarak tespit edildi. Cerrahi uygulananlardan %3,8'inde uzamış hava kaçağı, %2,3'ünde ampiyem, %2,3'ünde aseptik poş gelişti. İki hasta (%1) masif hemoptizi ile kaybedildi.

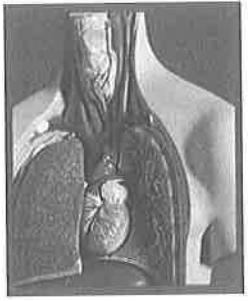

Tartışma: Minör hemoptizilerde medikal tedavi ve konservatif yaklaşımlar ilk basamak tedavisi olarak tercih edilirken masif veya düzelmeyen minör kanamalar ileride olabilecek rekürensleri ve ilgili komplikasyonları engellemek amacı ile cerrahi olarak tedavi edilmelidir.

TP-80:MEDİASTİNAL KİSTLERE CERRAHİ YAKLAŞIM

Hakan Göl, Cabir Yüksel, Serkan Enön, Hakan Kutlay, Murat Akal, Adem Güngör, Nezih Özdemir, Şevket Kavukçu, Hadi Akay, İlker Ökten, Şinasi Yavuzer.
Ankara Üniversitesi Tıp Fakültesi Göğüs Cerrahisi Anabilim Dalı

Giriş: Mediastinal kistler konjenital, akkiz veya solid bir tümörün kistik dejenerasyonu sonucu gelişebilirler. Yetişkinlerde perikardiyal kistler daha sık görülürken, çocuklarda foregut kistleri daha sıktır.
Hastalar ve Metod: Mediastinal kistik lezyon nedeniyle 1985-2005 yılları arasında kliniğimizde opere edilen 87 hasta retrospektif olarak incelendi.
Bulgular: Hastaların yaşları 1 ile 81 arasında değişmekteydi ve ortalama yaş 38,7 olarak hesaplandı. Hastaların 43(%49.4)'ü kadın ve 44(%49.6)'ü erkekti. Tüm hastalarda kist total olarak eksize edildi. Histopatolojik incelemede; 27 (% 31) bronkojenik kist, 18 (%20,6) perikardiyal kist, 16 (% 8,3) dermoid kist, 10 (%11,4) timik kist, 2 (% 2,2) hidatik kist, 2 (%2,2) enterik kist, 1 (%1,1) mezenkimoma, 1 (%1,1) kistik lenfanjioma ve 1 (%1,1) hastada mukoid kist saptandı. 9(%10,3) olguda kesin patolojik ayrım yapılamadı ve benign kistik oluşum olarak rapor edildi. Bronşial kistli bir olguda rezeksiyondan 3 ay sonra nüks gelişmesi nedeniyle retorakotomi uygulandı.
Sonuç: Mediastinal kistler asemptomatik hastalıktan hayatı tehdit edebilecek komplikasyonlar oluşturabilecek kadar geniş ve heterojen klinik spektrum içinde bulunurlar. Mediastinal kistik lezyonlarda cerrahi tedavi ile kistin total olarak eksize edilmesi temel prensiptir.

P-1:PLEVRAL EFÜZYONLARDA SİSTOFİX KATETER UYGULAMASI

Dalokay Kılıç*, Alper Fındıkcıoğlu*, Ahmet Serhan Poyraz, Ahmet Hatiboğlu*****
***Başkent Üniversitesi, Adana Uygulama ve Araştırma Hastanesi, Göğüs Kalp Damar Cerrahisi Adana**
****Başkent Üniversitesi, Konya Uygulama ve Araştırma Hastanesi, Göğüs Kalp Damar Cerrahisi Konya**
*****Başkent Üniversitesi Tıp Fakültesi Göğüs Kalp Damar Cerrahisi, Ankara**

Malign ve benign plevral hastalıklarda en sık görülen komplikasyon plevral efüzyon (PE) dur. Sıvı birikimi semptom verecek kadar artarsa genellikle drenaj gerekir. Efüzyon malign ise pleurodezis, enfeksiyon lehine ise plevral lavaj ek olarak tedaviye eklenebilir. Drenaj için farklı kateterler ve uygulama teknikleri kullanılmıştır. Kliniğimizde Mart 2003- Nisan 2005 tarihleri arasında pleural efüzyon drenajı için 38 hastaya sitofiks kateteri uyguladık. Bu hastaların 25'i erkek, 13'ü kadın ve yaş ortalaması 53.6 yıl (25-96) idi. Onaltı hastada malign plevral efüzyon mevcut idi. Bu hastaların dağılımı; meme kanseri metastazı 7, malign melanoma 1, kolorektal karsinoma 1, akciğer kanseri 4, multiple myeloma, renal hücreli karsinoma ve AML ise 1' er hastada görülmüştür. Yirmi hastada benign plevral efüzyon mevcuttu. Bu hastaların dağılımı; ampiyem 9, koroner arter cerrahsi sonrasında 8, hypoproteinemi- travma sonrasında 2, nefrektomi sonrası ve sirozda 1' er hastada görülmüştür. Tetrasiklin ile pleurodezis 11 hastada uygulandı. Streptokinaz kullanılarak fibrinolizis ise 4 hastada uygulandı. Hastalarda komplikasyon saptanmadı.

Sistofiks kateter uygulama metodu plevral efüzyon drenajı için oldukça basittir. Diğer kateterler ile karşılaştırıldığında. Çapı 8 F den 14 F e kadar değişebildiği için ampiyem dahil benign ve malign plevral efüzyonlarda kullanılmaktadır. Örneğin pleuracan kateter sadece 8F çapta olup tıkanma olasılığı mevcuttur. Ayrıca sistofix kateter kolaylıkla kapalı sualtı drenaj sistemine bağlanarak akciğerin expansiyonu ve pnomotoraks gelişiminin engellenmesi için avantaj oluşturmaktadır. Pleurocan kateter ile karşılaştırıldığında daha ucuz olmasıda ek avantaj oluşturmaktadır. Sistofiks kateter kullanımı kolay, etkili, ucuz ve düşük morbidite nedeni ile plevral efüzyonlarda kullanılabinir.

P-2:SPİNAL KANAL TUTULUMU YAPMIŞ PRİMER MULTİPL GÖĞÜS DUVARI YERLEŞİMLİ HİDATİK KİST OLGUSU

Dalokay Kılıç*, Bülent Erdogan*, Alper Fındıkcıoğlu Ahmet Hatiboğlu*****
***Başkent Üniversitesi , Adana Uygulama ve Araştırma Hastanesi, Göğüs Kalp Damar Cerrahisi Adana**
****Başkent Üniversitesi , Adana Uygulama ve Araştırma Hastanesi, Beyin Cerrahisi, Adana**
****Başkent Üniversitesi Tıp Fakültesi Göğüs Kalp Damar Cerrahisi, Ankara**

İntervertebral foramenden geçerek spinal kanala girmiş primer multipl göğüs duvarı hidatik kisti oldukça nadir görülen bir durumdur. Olgumuz 64 yaşında erkek hasta. Göğüs duvarında multip kist hidatik nedeniyle sol 5-7 total kosta rezeksiyonu, spinal kanal tutulumu nedeniyle 5 ve 6. torakal vertebra anterolateral parsiyel pedikülotomi uygulandı. Spinal rekonstrüksiyon gerekmedi. Ancak göğüs duvar defekti Mersilen Meş-Metil Metakrilat sandviç grefti yardımıyla kapatıldı.
Göğüs duvarı kitlelerin ayırıcı tanısında kist hidatik de düşünülmelidir. Spinal kanal tutulumu düşünülen vakalarda spinal alanın görüntülenmesi (MRI, CT, vs) cerrahi yaklaşımı belirlemesi açısından çok önemlidir.

P-3:ÖKSÜRÜK SONUCU GELİŞEN SPONTAN KOT FRAKTÜRÜ; İKİ OLGUNUN SUNUMU

Dalokay Kılıç*, Alper Fındıkçıoğlu*, Ahmet Serhan Poyraz, Ahmet Hatipoglu*****
***Başkent Üniversitesi Tıp Fakültesi, Adana Uygulama ve Araştırma Hastanesi Göğüs Kalp ve Damar Cerrahisi ABD, Adana**
****Başkent Üniversitesi Tıp Fakültesi, Konya Uygulama ve Araştırma Hastanesi Göğüs Kalp ve Damar Cerrahisi ABD, Konya**
*****Başkent Üniversitesi Tıp Fakültesi, Göğüs Kalp ve Damar Cerrahisi ABD, Ankara**

Spontan kot fraktürleri altta yatan patolojik nedenler olmaksızın oldukça ender görülmektedirler. Kot fraktürlerinin en sık nedeni travmalarıdır. Spontan patolojik kot fraktürleri, renal yetmezlik, hamilelik ve yaşlılık gibi osteoporosis oluşturan durumlar, ayrıca tümörler sonucunda oluşabilmektedir.
Bu olgu sunumunda kronik bronşit ve atipik pnomoni nedeni ile oluşan şiddetli öksürük sonucunda spontan kot fraktürü meydana gelen 52 ve 57 yaşlarında iki erkek hastadan bahsedilmiştir. Ayrıca bu fraktürlerin altta yatan muhtemel patofizyoloji mekanizmaları tartışılmıştır.
Acil unitesindeki hekimin öksürük sonrasındaki şiddetli göğüs ağrısında spontan kot fraktürü olasılığı da aklına gelmelidir.

P-4:TİMİK TÜMÖRÜN NADİR BİR KOMBİNASYONU: RADYOLOJİK OLARAK GÖRÜNMEYEN TİMOLİPOMA VE MYASTENYA GRAVİS

Dalokay Kılıç*, Semih Giray, Alper Fındıkcıoğlu*, Ahmet Hatiboğlu*****
***Başkent Üniversitesi, Adana Uygulama ve Araştırma Hastanesi, Göğüs Kalp Damar Cerrahisi ABD Adana**
****Başkent Üniversitesi , Adana Uygulama ve Araştırma Hastanesi, Nöroloji ABD, Adana**
*****Başkent Üniversitesi Tıp Fakültesi Göğüs Kalp Damar Cerrahisi ABD, Ankara**

32 yaşında kadın hasta halsizlik ve kilo kaybı şikayetleri mevcut. Olguya bir yıl kadar önce Myastenya Gravis tanısı konulmuş. Ekstended timektomi yapılan hastada radyolojik olarak görülemeyen timolipoma tespit edildi. Timektomi sonrası nöromuskuler şikayetlerinde düzelme oldu. Myastenya gravis ile timolipoma birlikteliği nadir görülen bir durumdur ve timolipoma radyolojik olarak tespit edilemeyebilir. Bu olgular cerrahi tedaviden büyük oranda fayda görürler.

P-5:PRİMER AKCİĞER TÜMÖRÜNÜ TAKLİT EDEN KOMPLİKE KİST HİDATİK

Dalokay Kılıç*, Fahri Tercan, Alper Fındıkcıoglu* , Ahmet Serhan Poyraz***, Ahmet Hatipoglu******
***Başkent Üniversitesi , Adana Uygulama ve Araştırma Hastanesi, Göğüs Kalp Damar Cerrahisi ABD, Adana**
****Başkent Üniversitesi , Adana Uygulama ve Araştırma Hastanesi, Radyoloji ABD, Adana**
*****Başkent Üniversitesi , Konya Uygulama ve Araştırma Hastanesi, Göğüs Kalp Damar Cerrahisi ABD, Konya**
******Başkent Üniversitesi Tıp Fakültesi Göğüs Kalp Damar Cerrahisi ABD, Ankara**

Komplike ya da rüptüre olmuş kist hidatiğin radyolojik bulguları primer akciğer tümörü ile karıştırılmasına sebep olabilir. Altmış ve ellidokuz yaşlarında iki bayan hastamıza radyolojik olarak primer akciğer tümörü ön tanısı ile torakotomi uygulandı. Postoperatif dönemde harap olmuş akciğer ve bronşiolitis obliteransa yol açmış komplike kist hidatik tanısı konulan iki olgumuzu literatür eşliğinde değerlendirdik.
Komplike kist hidatik klinik ve radyolojik olarak akciğer tümörünü taklit edebilmektedir. Cerrahi yaklaşımın kesin tanıda ve tedavideki yeri tartışılmazdır.

P-6:AORT KAVSİ ALTINDA YERLEŞEN EKSTRAPULMONER SEKESTRASYON

Akif Turna, Volkan Erdoğu, Muzaffer Metin, Atilla Gürses
Yedikule Göğüs Hastalıkları ve Göğüs Cerrahisi Eğitim ve Araştırma Hastanesi, 1. Cerrahi Kliniği, İstanbul

Pulmoner sekestrasyonlar, bir lob veya segmentin normal trakeobronşial sistem ile ilişkisinin olmadığı, fonksiyon gormeyen konjenital anomalilerdir. Bir akciğer lobu içinde lokalize olabilir ya da tamamen akciğerden ayrı bulunabilirler.
Otuzsekiz yaşında bayan hastada, isyerinde yapilan rutin sağlık taramaları sırasında çekilen akciğer grafisinde (şekil 1), sol hemitoraks üst zonda kitle görülmesi üzerine çekilen toraks bilgisayarlı tomografisinde sol üst lob apikoposterior segmentte loakize yuvarlak, iyi sınırlı, solid dansitede, komşu mediastinumdan ayrılan 7x7 santimetre

boyutlarında kitle izlendi. Yapılan fiberoptik bronksokopi, serolojik testler, transtorasik iğne biopsisi ve tru-cut biopsiden tanı elde edilemeyen hastaya olası bir maligniteye yönelik taramalar yapılarak eksploratris torakotomi uygulandı. Mediastinal plevra ile sarılı, 7 cm kadar çaplı, inen aortadan bir arteriel dal ile beslenen ve rudimenter kör bir bronşa sahip içi jelöz kıvamlı sıvı ile dolu orta sertlikteki kapsüllü yapı rezeke edildi. Yapılan patolojik incelemede, kitlenin sekestrasyon olduğu saptandı. Postoperatif bir komplikasyon gelişmeyen hasta, 5. gün taburcu edildi ve 3 aydır hastalığa ait bir problemi bulunmuyor.

Tanısı konulamayan intratorasik kitleler içinde, içi homojen bir dansiteli madde bulunduran düzgün sınırlı ve hidatid kist serolojisi olmayan hastalarda sekestrasyon olasılığı göz önünde bulundurulmalıdır. Sekestrasyonun cerrahi tedavisinde, çoğunlukla aortadan olan arteriel beslenmeye çok dikkat edilerek diseksiyon yapılmalıdır. Uygun rezeksiyon sonrasında genellikle hastalarda herhangi bir nüks ya da komplikasyon beklenmez.

P-7:WERMER SENDROMU (MEN I) İLE İLİŞKİLİ BİLATERAL HAPSOLMUŞ AKCİĞER OLGUSU

Dalokay Kılıça*, Ekber Şahin*, Ahmet Bilen, Alper Fındıkcıoğlu*, Ahmet Hatipoglu**
***Başkent Üniversitesi , Adana Uygulama ve Araştırma Hastanesi, Göğüs Kalp Damar Cerrahisi ABD, Adana**
****Başkent Üniversitesi Tıp Fakültesi Göğüs Kalp Damar Cerrahisi ABD, Ankara**

Wermer sendromu ve büllöz hastalıkla ilişkili, iki taraflı hapsolmuş akciğer olgusu oldukça nadir görülen bir durumdur. Yirmibeş yaşında erkek hasta solunum sıkıntısı ile hastanemize başvurdu. Olguda; jinekomasti, akromegali, kifoskolyoz mevcuttu. P.A Akciğer grafisinde her iki hemitoraksda heterojen hiperlusensi mevcuttu. Olgunun ileri tetkiklerinde paratiroid ve hipofiz adenomu, batında nöroendokrin tümör ve cutis laxa tespit edildi. Hapsolmuş akciğere bağlı solunum sıkıntısı için median sternotomi ile bilateral dekortikasyon ve sağ apikal bül rezeksiyonu yapıldı. Ameliyat sonrasında semptomları gerileyen hastaya Oktreotid tedavisi başlandı ve ultrason rehberliğinde paratiroid adenomuna perkütan alkol injeksiyonu yapıldı. Ondördüncü ay takibinde ek patolojik semptom ve bulgu saptanmamıştır.

P-8:KİST HİDATİĞİ TAKLİT EDEN BİR METASTATİK AKCİĞER SARKOMU

Cemil Kul1, Ahmet Üçvet1, Sadık Yaldız1, Soner Gürsoy, Alper Gülle1, Halil Tözüm1
1 İzmir Dr SS Göğüs Hastalıkları ve Cerrahisi Eğitim ve Araştırma Hastanesi, 1. Göğüs Cerrahi Kliniği

Altmış üç yaşındaki hastada toraks BT, toraks ve batın USG de bilateral akciğerlerde multipl, karaciğer ve böbrekte kistik lezyonlar saptandı. Kist hidatik ön tanısı ile perforasyon riski yüksek olan ve sayıca fazla olan sol tarafdan torakotomi uygulandı. Öncelikle daha küçük lezyonlara wedge rezeksiyon yapıldı. Alt lob süperior segmenteki 4x5 cm lik lezyona yapılan ponksiyondan sıvı alınamadı. İnsize edildiğinde solid lezyon olarak değerlendirildi. Frozen incelemede lezyonlar "Malign, sarKom metastazı" olarak rapor edildi. Kalan son lezyona segmentektomi yapıldı. Olgunun; kist hidatiği taklit etmesi ve malign görülmesi nedeniyle sunuyoruz.

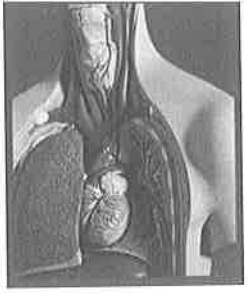

P-9:NEOADJUVANT KEMOTERAPİ SONRASI TAM YANIT SAPTANAN İKİ OLGUNUN ANALİZİ

Cemalettin Cihangir, Alpay Sarper, Hakan Bozcuk, Gülay Özbilim, Abid Demircan

Giriş: Akciğer kanserinde cerrahi dışı tedaviler sonrasında tam yanıt çok ender bir durumdur. Biz iki olgumuzu bu açıdan değerlendirmeye aldık.
Olgu 1: 55 yaşında erkek hastada sol hiler bölgede yassı epitel karsinomu olan ve mediastinoskopi sonrasında mediastinal lenf nodu metastazı saptanması üzerine neoadjuan tedavi uygulandı. Bu tedaviye yanıt veren hastaya daha sonra sol pnömonektomi ve mediastinal lenf nodu diseksiyonu uygulandı. Ancak patolojik incelemede parankimde ve mediastinal lenf nodlarında tümör saptanmadığı bildirildi. Bu hasta operasyondan 8 ay sonra serebral vasküler emboli ve komplikasyonları sonucunda kaybedildi.
Olgu 2: 61 yaşındaki erkek hasta da sol hemitoraks da toraks duvarına invaze epitelyal kaynaklı tümöral kitle saptandı. Hasta operable olmasına rağmen operasyonu başlangıçta kabuletmediğinden kemoterapiye başlandı. Bu tedavi sonrası lezyonun küçüldüğü saptandı ve hasta operasyona razı edildi. Hastaya sol üst lobektomi ve toraks duvarı rezeksiyonu uygulandı. Bu hastanında patolojik incelemesinde tümöre saptanmadı. Bu hasta da postoperatif 14. ayda halen asemptomatik olarak takip altındadır.
Sonuç: Akciğer kanserinde ender de olsa cerrahi dışındaki tedavilerde tam yanıt saptanabilir. Ancak günümüzdeki veriler halen hastanın cerrahi tedavisinden vazgeçilmemesi yönündedir.

P-10:SPONTAN PNÖMOTORAKS ETİYOLOJİSİNDE ÇEVRESEL FAKTÖRLERİN ETKİSİ

Hasan Başer, Alpay Sarper, Abid Demircan

Amaç: Bu çalışmadaki amacımız spontan pnömotorakslı olguların etiyolojisinde çevresel faktörler araştırmaktır.
Gereç ve Yöntem: 2000 ve 2005 tarihleri arasında spontan pnömotoraks tanısıyla tedavi gören 126 hasta retrospektive olarak incelendi. Hastaların 54'ü primer spontan pnömotoraks, 72'si sekonder spontan pnömotoraks idi.
Bulgular: Spontan pnömotorakslı olgularda altta yatan en önemli sebep büllöz akciğer ve intertisiyel akciğer hastalıkları idi. Hastaların tanı konma zamanı araştırılınca primer pnömotorakslı hastalarda bir özellik saptanmaz iken özellikle büllöz hastalığı olan hastaların yılın belirli zamanlarında yoğunlaştığı tespit edildi. Tedavisinde ise olguların 9 un da cerrahi bir girişim gerekmez iken 103 olguda tüp torakostomi ile, diğer 14 olguda ise bül rezeksiyonu ve abrazyon/plörektomi ye ihtiyaç duyuldu.
Sonuç: Spontan pnömotoraks etiyolojisinde bir çok faktör rol oynamaktadır. Bunlara ek olarak da ani basınç değişikliği gibi çevresel faktörler, özellikle büllöz hastalığı olanlarda önemli rol oynamaktadır. Bu faktör hastaların tedavisini de olumsuz etkilemektedir.

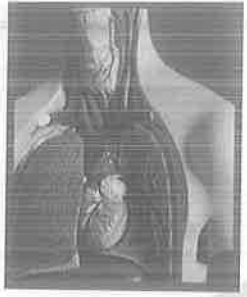

P-11:HİPOFİZ METASTAZI OLAN TİMİK KARSİNOİD OLGUSU

Önen A, Şanlı A, Karapolat S, Karaçam V, Gökçen B, Açıkel Ü
Dokuz Eylül Üniversitesi Tıp Fakültesi Göğüs Cerrahisi Anabilim Dalı

Timik karsinoidler; agresif karakterli, uzak metastaz yapabilen, nüks edebilen ve mortaliteleri oldukça yüksek olan ancak oldukça nadir görülen nöroendokrin kökenli tümörlerdir.

52 yaşındaki bir erkek olgu nefes darlığı ve çarpıntı şikayetleriyle başvurduğu hastanemizde çekilen toraks tomografisinde görülen büyük boyuttaki anterior mediastinal kitlenin rezeksiyonu amacıyla kliniğimize kabul edildi. Olgunun sol diplopisi mevcuttu ve manyetik rezonans görüntülemede hipofizer yerleşimli metastaz görünümü veren kitle vardı. Nörolojik muayenede N. abducens felci tanısı konuldu. Endokrin disfonksiyon tespit edilemedi. Olgu median sternotomi ile operasyona alındı. Anterior mediasteni tamamen dolduran, her iki akciğerin medial kenarına, perikarda ve innominate vene yapışık olan kalsifiye, sert 15x20 cm ebadındaki tümör dokusu önce stapler kullanılarak akciğer dokusundan her iki tarafta da ayrıldı. Perikard, diyafragmatik yüzünden itibaren elipsoid bir insizyonla açıldı ve her iki taraftan yukarıya doğru serbestleştirildi.Kitle perikardın içinden ilerlemiş ve çıkan aortaya da invaze olmuştu. Aort adventisiyasından itibaren soyuldu ve tümör dokusundan ayrıldı. Her iki frenik sinir kitleden ayrıldı ve korundu. Trunkus brakiosefalikus ve innominate ven uzaklaştırılıp tümör dokusu çıkarıldı. Histopatolojik incelemede timik karsinoid tanısı alan hasta, postoperatif 5. gün taburcu edildi ve radyoterapi programına alındı.

Sonuç olarak timik karsinoid tümörler çevre dokulara olan aşırı yapışıklıkları nedeniyle çıkartılmaları güç olduğunda perikardla birlikte aşırı diseksiyon gerektirmeden ve düşük morbidite ve mortalite riski ile total olarak çıkarılabilir.

P-12:MEDİASTİNAL EKTOPİK PARATİROİD ADENOMUN TORAKOSKOPİK OLARAK ÇIKARTILMASI

S. İbrahim Dincer*, Adalet Demir*, H. Volkan Kara*, Doğan Selcuk**
***Yedikule Göğüs Hastalıkları ve Göğüs Cerrahisi Eğitim ve Araştırma Hastanesi, İstanbul, **İ.Ü. Cerrahpaşa Tıp Fakültesi, Radyodiagnostik ABD, İstanbul, Türkiye**

Hiperparatiroidizm durumlarının bir çoğunda paratiroid bezler servikal yaklaşımla çıkartılabilir. Yaklaşık %2 vakada ektopik bezler mediastinal yerleşimli olup torasik yaklaşım gerektirmektedir. İlerlemiş video-torakoskopik yöntemlerdeki başarı bu tür ektopik bezlerin mediansternotomi yapılarak çıkarılma gerekliliğini ortadan kaldırmıştır. Biz kliniğimizde takip ve tedavi edilen hiperparatiroidizmi mevcut 29 yaşında bayan hastada ektopik mediastinal paratiroid adenomun video torakoskopik olarak başarıyla çıkartılmasını sunuyoruz.

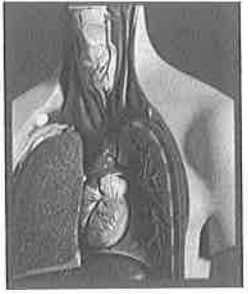

P-13:VİDEOTORAKOSKOPİK CERRAHİ VE UTİLİTY TORAKOTOMİ İLAVE EDİLEN VATS OLGULARI

Op. Dr. Ahmet Kılıç
Antalya Devlet Hastanesi Göğüs Cerrahisi Kliniği, ANTALYA

Giriş: Tüm Dünyada ve ülkemizde VATS (Videoyardımlı Torakoskopik Cerrahi),1990'lı yıllardan bu yana uygulamaya girmiş olup, ilk yıllardaki endikasyonlar sınırlandırılıp günümüzdeki endikasyonlar oluşturulmuştur. Bir yandan; bilinen VATS girişimlerine "utility thoracotomy" (Kolaylaştırıcı MiniTorakotomi) ilave edilerek geniş explorasyon imkanı sağlanarak bazı olgularda major torakotomiye gerek kalmadan gerek tanısal gerekse tedavi amaçlı videotorakoskopi uygulanabilmektedir.

Hastalar ve Metod: 1998-2005 yılları arasında kliniğimizde yapılan VATS vakalarının retrospektif incelenmesinde; toplam 172 vaka tesbit edildi.102 erkek, 70 kadın hastaydı. Yaş ortalaması; 62,2 idi. Plevral effuzyon nedeniyle 61 vakaya girişim yapıldı, 11 vakaya ek olarak wedge rezeksiyon, diğerlerine ilave olarak plörektomi yapıldı. 12 hastaya vats ile sadece wedge rezeksiyon yapıldı. Künt toraks travması nedeniyle 22 olguya, ampiyem, plevral poş nedeniyle parsiel plörektomi ve dekortikasyon 9 olguya, 7 olguya bül rezeksiyonu, 6 vakaya pulmoner interstisiel fibrosis düşünülerek tanı amaçlı, 8 vakaya torakal sempatektomi, 3 olguda stageleme, 4 olguya mediastinal kitle, 2 olguya total tansiyon pnömotoraks, 4 olguda recurrens pnömotoraks, 1 vakada descenden mediastinit, 1 olguda postpnömonektomi BPF kapatılması, 1 olguda beklemiş hemotoraks, 2 olguda plevral hemotom, 1 olguda delici kesici alet yaralanması, 1 olguda vertebral patoloji nedeniyle VATS yapıldı. Bunların dışında, 27 olguda utility torakotomi ile VATS gerçekleştirildi. Bu olgulardan; 2 olguda diafragma rüptürü, 1 olguda para kardiyak kitle, 1 olguda perikardiyal kist, 2 olguda metastatik tiroid ca,5 olguda massive plevral effüzyon, 5 olguda künt toraks travmasına bağlı devam eden hemotoraks, 3 olguda delici kesici aletle yaralanma, 8 olguda soliter pulmoner nodule wedge rezeksiyon nedeniyle utility torakotomi ilave edildi. İleri derecede dispneli olgularda acil olarak sedoaljezi altında tüp torakostomi ile intermittant sualtı drenajı yapılarak hasta stabil halde VATS'a alındı. Massive plevral efüzyonlu olgularda,parankim reexpansiyonunun drenaj sonrası bile sınırlı olmasından, çift lümenli tüb ile entubasyon yapılmadan rahatlıkla VATS gerçekleştirildi. Perop ve postop komplikasyon gelişmedi. Utility torakotomi eklenen olgularda hem torakoskopik hem açık cerrahideki enstrumanlar rahatlıkla kullanıla bilmekte, wedge rezeksiyonlar stapler kullanılmadan yapılabilmekte böylelikle Videoyardımlı Torakoskopi maliyetleride düşürülebilmektedir.

P-14:HEMODİNAMİSİ STABİL TRANSMEDİASTİNAL ATEŞLİ SİLAH YARALANMALARINDA TEDAVİ YAKLAŞIMI

Ahmet Sami Bayram1, Murat Biçer2, AbdülKadir Ercan2, Cengiz Gebitekin1
1 Uludağ Ünüversitesi Tıp Fakültesi Göğüs Cerrahisi ABD-BURSA
2 Uludağ Ünüversitesi Tıp Fakültesi Kalp ve Damar Cerrahisi ABD-BURSA

Transmediastinal ateşli silah (TMASY) yaralanmaları hayati açıdan önemli organların yaralanması ile sonuçlanabilir. Ayrıntılı değerlendirme ve yaralanma yerinin tam tespiti için yapılacak tetkikler özellikle hemodinamisi stabil hastalarda tartışmalıdır.

Ekim 2002 – Haziran 2005 tarihleri arasında ateşli silah yaralanması nedeniyle acil servise başvuran ve transmediastinal penetrasyon tespit edilen beş hasta geriye dönük olarak incelendi. Olgularımızın hepsi erkek ve ortalama yaş 42.4(25-56) idi. Tüm olgularımız acile başvurduklarında hemodinamik açıdan stabildi. Olguların hepsi yaralanma

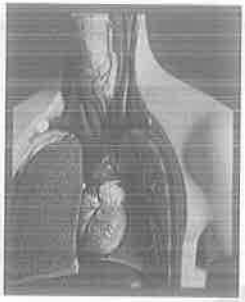

yerinin tespiti açısından öncelikle kontrastlı Bilgisayarlı Tomogragrafi ile değerlendirildi ve üç olguda posterior, iki olguda anterior seyirli geçiş olduğu saptanması üzerine posterior geçişli olgular özofagografi ile değerlendirildi. Anterior seyirli iki olguya da bilateral pnömotoraks nedeniyle bilateral tüp torokostomi uygulanarak takip edildi. Posterior seyirli olgulardan ikisi özofagus yaralanması şüphesi, diğeri ise şilotoraks ve aksillobrakial arter yaralanması nedeniyle opere edildi. Olgularımızın hepsi sağ olarak taburcu edildi ve ortalama hastanede kalış süresi 9.6(7-14) gündü.

Sonuç olarak hemodinamik açıdan stabil, transmediastinal geçiş bulunan ateşli silah yaralanmalarında özellikle özofagus yaralanması nedeniyle hastalar kontrastlı radyolojik yöntemlerle dikkatle incelenmeli ve cerrahi girişim için zaman kaybedilmemelidir.

P-15:PRİMER TRAKEAL SCWANNOMA, NADİR BİR VAKA SUNUMU

S.İbrahim Dincer, Adalet Demir, H.Volkan Kara, Neslihan Fener, Sedat Altın, MD
Yedikule Göğüs Hastalıkları ve Göğüs Cerrahisi Eğitim ve Araştırma Hastanesi, İstanbul, Türkiye

Primer trakeal scwannoma oldukça nadir görülür. 49 yaşında bayan hasta, 4 yıldır kronik obstrüktif akciğer hastalığı nedeniyle tedavi görmüş. Çekilen bilgisayarlı akciğer tomografisi, fiberoptik bronkoskopi ve vitual bronkoskopi ile intratrakeal ve trakea lumenin %70'ini dolduran polipoid lezyonu tespit edildi. Hastaya torakotomi ile bronkotomi yapıldı ve kitle sapıydı ve total olarak çıkartıldı. Postoperatif patoloji primer trakeal scwannoma olarak raporlandı.

P-16:SOLİTER PULMONER NODÜL NEDENİYLE TANISAL TORAKOTOMİ UYGULANAN OLGULARIMIZ

A.Önen, A. Şanlı, B. Gökçen, S. Karapolat, V. Karaçam, Ü. Açıkel
Dokuz Eylül Üniversitesi Tıp Fakültesi Göğüs Cerrahisi Anabilim Dalı

Amaç: Kliniğimizde, soliter pulmoner nodül nedeniyle tanısal torakotomi (açık akciğer biyopsisi) uygulanan olguların verilerini retrospektif olarak değerlendirmek.

Gereç ve Yöntem: Temmuz 2002-Mayıs 2005 tarihleri arasında soliter pulmoner nodül nedeniyle ameliyat edilen 32 olgu; cinsiyet, yaş, rezeksiyon tipi ve nodül histolojisi açısından değerlendirildi.

Bulgular: Olguların 22'si (% 66.6) erkek, 10'u kadın (% 33.4), yaş ortalaması 55.4 yıl (14-82) olarak saptandı. Olguların, 19'unun malign (% 59.3), 13'ünün bening (% 40.7) olduğu tespit edildi. Malign olguların histolojik tipleri adenokanser (% 42.2), skuamöz hücreli kanser (% 36.8), karsinoid tümör (% 5.2), adenoskuamöz (% 5.2) ve küçük hücreli akciğer kanseri (% 10.4) şeklindeydi. Bening olgular ise hamartom (% 30.7), granülomatöz reaksiyon (% 53.8) ve vaskülitti (% 15.3). Olguların peroperatif frozen çalışılması ile saptanan doku tanılarına göre cerrahi prosedürde de değişiklikler oldu. Malignite saptanan olguların 12'sine (%63.2) lobektomi, 2'sine (%10.5) bilobektomi, 2'sine (%10.5) segmentektomi ve diğer 3'üne de (% 15.8) wedge rezeksiyon uygulandı. Bening olgularının cerrahisi ise wedge rezeksiyon (%46.1) ve kitleden biyopsi (%53.8) ile tamamlandı.

Tartışma: Soliter pulmoner nodül tanısı öncelikle radyolojik olarak konulan bir tanıdır. Ancak bu nedenle açık akciğer biyopsisi uygulanan olgularda soliter pulmoner nodüllerin neoplazmlar, enfeksiyon, enflamasyon ve vasküler ya da konjenital malformasyonlar gibi değişik nedenlerden kaynaklanacağı tespit edilmektedir.

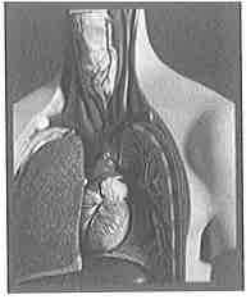

P-17:CERRAHİ REZEKSİYON UYGULANAN MEDİASTİNAL KİTLELER: 19 OLGU ANALİZİ.

B. Tezcan, M. Öncel, K. G. Akyol, İ. Leventoğlu
Numune Hastanesi Göğüs Cerrahisi Bölümü, Konya

Amaç: Klinik deneyimlerimizi retrospektif olarak değerlendirmek.
Hastalar ve yöntem: 1998-2005 yılları arasında kliniğimize yatarak cerrahi rezeksiyon uygulanan 19 hasta retrospektif olarak değerlendirildi.
Bulgular: Yaş ortalaması 52,2 (19-79), kadın erkek oranı 14/5 idi. Hastaların 8'inde (%42,2) mezenkimal lezyon, 1'inde (%5,2) timoma, 3'ünde (%15,8) guatr, 3'ünde (%15,8) lenfoproliferatif hastalık, 3'ünde (%15,8) kistik hastalık, 1'inde (%5,2) endokrin kökenli tümör tespit edildi. Mediastinal kitleli hastaların 10'nu (%52,7) ön, 3'ü (%15,7) üst, 6'sı (%31,6) arka mediasten lokalizasyonunda idi. Lezyonların 13'ü (%68,4) benign, 6'sı (%31,6) malign olarak değerlendirildi. Vakaların %79'una torakotomi, %10,5'ine median sternotomi, %10,5'ine coller insizyonla birlikte parsiyel median sternotomi uygulandı. Komplikasyon 2 hastada görüldü ve nedenleri şunlardı. 1 (%5.2) mastit, 1 (% 5.2) ampiyem. Erken postoperatif mortalite yoktu.
Sonuç: Mediastinal yerleşimli kitlelerde cerrahi tedavi; hastalığın tanı ve tedavisi için seçilmesi gereken bir yöntemdir.

P-18:MEDİASTİNAL KİTLELERDE CERRAHİ GİRİŞİMLER

Op. Dr. Ahmet Kılıç
Antalya Devlet Hastanesi Göğüs Cerrahisi Kliniği,

Giriş: Mediastinal kitlelere toplumda asemptomatik halde tesadüfen tanı konabilir veya ileri derecede klinik progresyon göstermiş halde tesbit edilebilir. İnvazive veya non-invazive tanı yöntemleriyle tanı konamamış olgularda veya cerrahi tedavi düşünülen olgularda çeşitli girişimler uygulanmaktadır.
Hastalar ve Metod: Kliniğimizde 1998-2005 tarihleri arasında 31 olguya mediastinal kitle nedeniyle girişim yapılmıştır. Bunlardan 3'ü asemptomatikti. 14'ü erkek, 17'si kadın yaş ortalaması; 64,2 idi. Girişimler histolojik tanı ve total eksizyon amaçlı yapıldı. 8 olguya sağ torakotomi, 10 olguya sol torakotomi, 2 olguya median sternotomi, 3 olguya kocher kesisi, 2 olguya anterior mediastinotimi, 6 olguya VATS (VideoyardımlıTorakoskopik Cerrahi) uygulandı. 9 vakada mediastinal invazyon, pulmoner arter tutulumu, perikard invazyonu ve yaygın mediastinal invazyon vardı. Bunların; 2'sine anterior mediastinotomi, 4'üne (2'si sola,2'si sağ tarafa) VATS,3 vakaya torakotomi yapıldı. Preoperatif tanı problemi olan olguların postoperatif patolojileri; Hodgkin Lenfoma, malign epitelyal tümör, mezenkimel tümör, invaziv timoma olarak geldi. Total eksizyon yapılan vakalarda; girişim yolları; sol torakotomi 8 olguda, median sternotomi 2 vakada, sağ torakotomi 7 vakada, sol tarafa VATS 2 olguda tercih edilmiştir. Patolojik sonuçlar; schwannoma, liposarkom metastazı, kistik timoma, timikhiperplazi, mediastinal kist, perikardiyal kist,gastroenterik (omental) kist, abberran tiroid olarak geldi. Mediastinal lokalizasyona göre yapılan cerrahi yaklaşımlar değerlendirilecek olursa;üst- ön mediastende Kocher kesisi ile yaklaşım, ön ve orta mediastinal kitlelerde sol torakotomi ve VATS tercih edildi.
Sonuç: Non-invaziv ve invaziv yöntemlerle tanı almamış olgularda cerrahi girişimler tanı açısından önem arz etmekte, mediastinal kitlelerde median sternotomi ve bunun dışındaki cerrahi girişimler ile total eksizyon yapılabilmektedir.

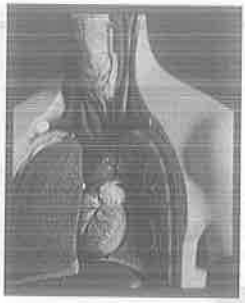

P-19:ATEŞLİ SİLAH YARALANMASINA BAĞLI TRAKEAL STENOZ (OLGU SUNUMU)

A. Kılıç*, A. Arslan, M. Ünal*****
***Antalya Devlet Hastanesi Göğüs Cerrahisi Kliniği**
****Antalya Devlet Hastanesi Kulak Burun Boğaz Kliniği**
*****Antalya Devlet Hastanesi Radyoloji Bölümü**

Giriş: Ateşli silahla yaralanma sonrası, servikal trekeada cricoid ve alt seviyelerde rekonstruksiyon sonrası uzun sürede ortaya çıkan tama yakın trakeal stenoz oldukça nadirdir.
Olgu: Hasta,17 yaşında erkek, 7 sene önce ateşli silah yaralanması ile acilen operasyona alınmış. Sağ klavikuler bölgeden transvers giren kurşun yaralanmasına bağlı servikal trakeada; cricoid halka ve alt trakeal halkalarda ileri derecede harabiyet nedeniyle rekonstürikte edilmiş ama trakeal lümen bütünlüğü tam sağlanamadığından alt seviyeden trakeostomi açılarak takibe alınmış trakeal lümenin giderek daralması üzerine kalıcı trakeostomi kanülüne geçilmiş. Hasta 7 sene boyunca trakeostomi kanülüyle yaşamına devam etmiş. Servikal CT ve MR görüntülerinde; cricoid ve alt trakeal seviyelerinde kanül stomasına kadar tamamen dokuyla tıkalı olduğu izlenen olguya ,rijid bronkoskopi yapıldı; vokal kord seviyesinden hemen sonra başlayan lümeni tamamen tıkayan, forseps ve elektrokoterle açılamayan fibrotik doku izlendi. Preop hazırlık sonrası opere edildi. Kanülden ventile edilerek vertikal kesi ile tiroidal kartilajdan, juguler çentik alanına kesi ile servikal trakea serbestleştirildi. Yaralanma bölgesindeki, cricoid ve alt seviyelerinin anatomisinin bozulduğu izlendi. Kanül seviyesinin altından, paratrakeal fasya açılarak mediastinal release yapıldı. Cricoid halka ve alt üç deforme trakeal halka rezeke edilerek release ile serbestleşen trakea, tiroidal kartilaja anastomoz edildi. Anastomoz seviyesi altına geçiçi trakeostomi açıldı. Ateşli silah yaralanması sonrası, trakeal rekonstüriksiyona rağmen zamanla ileri derecede tama yakın, konuşmayı engelyecek derecede tıkanma meydana gelebilir. Rekonstürikte edilen kısım rezeke edilerek, mediastinal release ile trakeal anastomoz gerçekleştirilebilir.

P-20:TORAKS DUVARININ NADİR GÖRÜLEN TÜMÖRÜ: HEMANJİYOPERİSİTOM

Ahmet Başoğlu1, Burçin Çelik2, Ayşen T. Şengül1, Sedat Demircan3
Ondokuz Mayıs Üniversitesi Tıp Fakültesi Göğüs Cerrahisi Ad1, Samsun Devlet Hastanesi Göğüs Cerrahisi Kliniği2, Gazi Üniversitesi Tıp Fakültesi Göğüs Cerrahisi Ad3

Hemanjiyoperisitom, kapiller perisitik hücrelerin bulunduğu hemen her yerde gelişen malign potansiyelli, nadir vasküler tümörlerdendir. Başta uyluktaki yumuşak dokular ve retroperitoneum olmak üzere, vücudun birçok yerinde tespit edilmiş olup torasik lokalizasyonu daha nadirdir.
Olgu 1: 62 yaşında, kadın, göğsünün sağ yanında son 1 yıldır yavaş yavaş büyüyen kitle sikayeti ile başvurdu. Hastanın fizik muayenesinde ve toraks BT'de 8.9.10. kotları tutan 20x15 cm ebadında kitle tespit edildi. Olgu, toraks duvarı tümörü ön tanısı ile sağ posterolateral torakotomi uygulandı. Kitlenin 8.9.10. kotlara invaze olduğu

tespit edildi, akciğer parankiminde ve plevrada patolojiye rastlanmadı. Kitle total olarak eksize edildi ve defekt prolen match ile onarıldı. Postoperatif 9.günde komplikasyonsuz olarak taburcu edilen hastanın postoperatif 4.yılında halen kontrolümüzde ve semptomsuz olarak izlenmektedir.

Olgu 2: 62 yaşında erkek. Sağ yan ağrısı şikayeti ile doktora başvuran hastanın PA akciğer grafisinde sağda plevral effüzyon saptanması üzerine bölümümüze refere edildi. Toraks BT'de sağ 6. kotta ekspansiyon ve dekstrüksiyona yol açan 6x5 cm ebadında kitle ve sağda plevral effüzyon tespit edildi. Plevral effüzyondan yapılan sitolojik çalışma sonucu class II olarak geldi. Radyoloji bölümü tarafından hastaya preoperatif kemoembolizasyon uygulandı. Eksplorasyonda kitlenin 6.7. kotları tamamen, 8. kotu kısmen tuttuğu tespit edildi. 6.7.8. kotlar kitleyle birlikte çıkarıldı. Toraks duvarındaki defekt prolen match ile onarıldı. Hasta postoperatif 15. gün taburcu edildi. Hasta postoperatif 1.yılında uzak metastazdan kaybedildi.

Hemanjiyoperisitom ilk olarak 1942 yılında Stourt ve Murray tarafından tanımlanmıştır. Malign potansiyelli nadir vasküler tümörlerdendir. Tümör klinik olarak sık rekürens gösterir. Tedavisi cerrahidir, ancak küratif cerrahi tedavi olguların yarısında mümkün olabilmektedir.

P-21:ÖZOFAGEAL SCHWANNOMA OLGU SUNUMU

Ahmet Başoğlu1, Burçin Çelik2, Ayşen T. Şengül1, Levent Yıldız3

Ondokuz Mayıs Üniversitesi Tıp Fakültesi Göğüs Cerrahisi Ad1, Samsun Devlet Hastanesi Göğüs Cerrahisi Kliniği2, Ondokuz Mayıs Üniversitesi Tıp Fakültesi Patoloji Ad3

Schwannoma periferik sinir kılıfı tümörüdür ve sinir veya sinir kökünün bulunduğu her yerde gelişebilir. Schwannoma en sık görülen primer mediyastinal tümördür. Bununla birlikte özofagus yerleşimli schwannoma oldukça nadirdir ve literatürde birkaç adet olgu bildirimi mevcuttur.

Olgu: Ellidört yaşında bayan hasta, kliniğimize 2 yıldır yutma güçlüğü ve son zamanlarda boyunun sol tarafında şişlik ve kilo kaybı ile başvurdu. Çekilen baryumlu özofagografide servikal özofagusda 7 cm uzunluğunda dolma defekti izlendi. Özofagoskopide ön dişlerden 15-21 cm uzaklıkta mukozal lezyon göstermeyen submukozal kitle saptandı. Toraks BT'de bu bölgede özofagusda lümenini daraltan solid kitle tespit edildi. Cerrahi kararı alınan hastaya abdominoservikal yaklaşımla subtotal özofajektomi+ özofagogastrostomi uygulandı. Histopatolojik incelemede, malign dejenerasyon gösteren schwannoma tanısı konuldu. Yapılan immünohistokimyasal çalışmada; S100 ve vimentin pozitif, SMA negatif olarak boyandı. Hasta postoperatif 3. yılında olup asemptomatik olarak takip edilmektedir.

Özofageal malign schwannoma oldukça nadirdir ve preoperatif diğer submukozal tümörlerden ayırıcı tanısı oldukça zordur. Kesin tanı dokunun histopatolojik incelemesi sonucu konulmaktadır.

P-22:KÜNT TORAKS TRAVMASI SONRASI OLUŞAN TAM BRONŞ RÜPTÜRÜNÜN GEÇ TANI VE TEDAVİSİ: VAKA TAKDİMİ

Adalet Demir, Aysun Ölçmen, H.Volkan Kara, S.İbrahim Dincer
Yedikule Göğüs Hastalıkları ve Göğüs Cerrahisi Eğitim ve Araştırma Hastanesi, İstanbul, Türkiye

Künt toraks travmaları sonrası bronş rüptürü nadir görülen yaralanmalardır. Klinik bulgular ışığında acil servislerde tanı gözden kaçırılarabilir. 32 yaşında bayan hasta, araç içi tafik kazası sonrası sağda multipl kot fraktürü ve sağ klavikula fraktürü mevcuttu. Birinci ve 5. günlerde çekilen göğüs röntgenlerinde fraktürler dışında patoloji izlenmeyen hastanın 7. haftadaki göğüs filminde, sol hemitoraks tamamını kaplıyan opasite mevcut. Virtual bronkoskopi ve fiberoptik bronkoskopi ile sol ana bronş total kapanmiş ve hava geçişi yoktu. Kazadan 2,5 ay sonra sol posterolateral torakotomi ile her iki bronş ağızları tıraşlanarak uc uca anastamozla 3/0 prolenle suture edildi. Posoperatif akciğer tam ekspanse olarak görüldü.

Anahtar kelimeler: Bronş rüptürü, virtual bronkoskopi, torakotomi

P-23:GÖĞÜS DUVARININ GENİŞ REZEKSİYONU VE REKONSTRUKSİYONU İLE TEDAVİ EDİLEN REKÜRREN MALİGN FİBRÖZ HİSTİOSİTOMA

Gökhan Yuncu1, Serpil Sevinç1, Ahmet Üçvet2, Kenan Can Ceylan2, Cenk Demirdöver3, Halil Tözüm2
1Pamukkale Üniversitesi Tıp Fakültesi Göğüs Cerrahisi AD
2İzmir Dr. Suat Seren Göğüs Hastalıkları ve Cerrahisi Eğitim ve Araştırma Hastanesi, Göğüs Cerrahisi Kliniği
3İzmir Atatürk Eğitim ve Araştırma Hastanesi, Plastik ve Rekonstrüktif Cerrahi Kliniği

Malign Fibröz Histiositoma, lobule konturlu ve kas lifleri arasından veya fasya planı boyunca uzanım göstermeye meğilli göğüs duvarının sık görülen tümörlerindendir. Radyoterapi ve kemoterapiye yanıt vermeyip, tedavisi cerrahidir. Rezeksiyon sonrası rekürrens oranı yüksektir.

Malign fibröz histiositoma tanılı, lokal nüksler dahil toplam 4 kez opere olmuş 68 yaşındaki kadın hasta yeniden göğüs duvarında çok büyük nüks bir kitle ile başvurdu. Geniş göğüs duvarı rezeksiyonu ile birlikte prolen mesh ve vertikal rektus abdominis müsküloküтanöz flep uyguladığımız olgumuzu sunuyoruz.

P-24:PLEVRAL FİBRÖZ MEZOTELYOMAYI TAKLİD EDEN AKCİĞERİN PSEUDOTÜMÖRÜ

A. Erdogan, C.Cihangir, A. Demircan
Akdeniz Universiesitesi, Tıp Fakültesi, Göğüs Cerrahisi ABD

Akciğerin pseudotümörü plevral fibröz mezotelyoma ve primer akciğer kanseri ile sık karışan ve oldukça nadir görülen benign, inflamatuar bir tümördür.

Hastalar sıklıkla hiç semptom vermezler ve başka nedenlerden dolayı veya check-up sırasında çekilen toraks grafisinde görülerek tesadüfen fark edilirler. Akciğerin pseudotümörü genellikle visseral plevradan köken alır ve düzgün kenarlı, kapsüllü, homojen bir görüntüsü vardır. Sıklıkla fissür içerisinde yer alır ve bir pedikül ile visseral plevraya bağlanır.

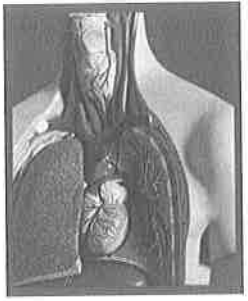

Pseudotümörlerin malignleşme gösterdiği veya nüksettiği rapor edilmemiştir. Ancak plevral fibröz mezotelyoma veya primer akciğer kanserinden ayırımı için histopatolojik tanı gerektirir.
Bizim rapor ettiğimiz hasta 48 yaşında erkek hasta ve ağır sigara içicisi idi. Hiçbir semptomu yoktu şüpheli bir göğüs ağrısı için rutin olarak çekilen toraks grafisinde sol akciğer orta zonda perihiler yerleşimli düzgün kenarlı homojen lezyon varlığı ile kliniğimize refere edildi. Rutin sistemik muayenesi normaldi. Toraks CT'de (bilgisayarlı tomografi) solda alt ve üst lob arasında fissür içerisinde yerleşim gösteren 5*4,5*2,5 cm boyutlarında düzgün kenarlı, homogen dansiteli yumuşak doku kitlesi görünümü vardı.
Hastaya sol torakotomi ve total tümör eksizyonu uygulandı. Tümör fissür içerisinde yerleşmiş, kapsüllü ve bir pedikül ile visseral plevraya tutunmuştu. Tümör akciğere infiltrasyon göstermiyordu. Histopatolojik tanı akciğerin inflamatuar pseudotümörü olarak rapor edildi.
Hasta postoperatif 6 ay kontrolde asemptomatikti, fizik muayene ve kontrol toraks grafisi normaldi.

P-25:CASTLEMAN HASTALIĞI: ATİPİK İNTRATORASİK LOKALİZASYON

A. Erdogan, A. Demircan
Akdeniz Universiesitesi, Tıp Fakültesi, Göğüs Cerrahisi ABD

Castleman hastalığı (angiofollicular lymphoid hyperplasia) nadir görülen lenfoproliferatif bir hastalıktır. Hastalık %70'den fazla hastada mediastinal lenf nodlarını etkilemekle birlikte lenf nodu bulunan vücudun diğer herhangi bir yerinmde de olabilir. Ancak çok ender olarak göğüs duvarı gibi başka bölgelerde de olabilir. Cerrahi tedavi küratiftir ve rekürrens rapor edilmemiştir. Hastalar genellikle asemptomatiktirler veya nonspesifik semptomlara sahiptirler. Çok az sayıda hasta torasik semptomlara sahiptir. Tanı genellikle rutin check-up kontrolünde yada nonspesifik semptomlara sahip hastalara çekilen toraks x-ray veya toraks CT (Bilgisayarlı tomografi) de görülen tümöral lezyon ile konulur.
Biz solda paravertebral bölgede interkostal yüzeyde yerleşmiş bir Castleman hastalığı vakası sunduk. Hasta 52 yaşında erkek hasta idi ve asemptomatikti. Kliniğimize rutin check-up kontrolünde toraks x-ray ve toraks CT'de tesadüfen farkedilen tümöral lezyon nedeni ile refere edildi. Hastaya sol torakotomi ve total tümör exizyonu yapıldı. Tümör 6th interkostal yüzey, paravertebral alanda yerleşmiş ve yaklaşık 3x3x4 cm boyutlarında idi. Makroskopik olarak düzgün kenarlı kapsüllü ve zengin vasküler ağa sahip olduğu görüldü. Histopatolojik inceleme Castleman hastalığı (anjiofoliküler lenfoid hiperplazi) olarak rapor edildi.
Hasta postoperatif bir yıllık kontrolde asemptomatikti ve toraks CT ve x-ray'de rekürrensi düşündüren bulgusu yoktu.

P-26:KOSTANIN DEV HÜCRELİ TÜMÖRÜ

Atila Türkyılmaz , Atilla Eroğlu, Ziya Kurban Yurt, Nurettin Karaoğlanoğlu
Atatürk Üniversitesi,Tıp Fakültesi, Göğüs Cerrahisi, Erzurum

Kemiğin dev hücreli tümörleri tüm kemik neoplazmlarının yaklaşık %5'ini oluşturmaktadır. Genellikle hastaların %75-90'ında iskelet maturasyonundan sonra uzun kemiklerin epifizleri etrafında görülürler. Dev hücreli tümörlerin sadece %0.5-0,6'sı kotlarda lokalizedir. Sol dördüncü kotta dev hücreli tümörü olan ve cerrahi tedavi uygulanan 36 yaşında bir kadın olgu nedeniyle hastalık literatür verileriyle tartışıldı.

P-27:AKCİĞER VE KARACİĞER HİDATİK KİST HASTALIĞININ TRANSDİAFRAGMATİK YOLLA TEK SEANSTA CERRAHİ TEDAVİSİ SONUÇLARI

Erdogan A, Başer H, Demircan A
Akdeniz Universiesitesi, Tıp Fakültesi, Göğüs Cerrahisi ABD

Amaç: Bu çalışmada biz uyguladığımız sağ akciğer ve karaciğer hidatik kistlerinin transdiafragmatik yolla tek adımda cerrahi tedavisi sonuçlarını irdeledik.
Metot: 1990-2004 yılları arsında akciğer hidatik kisti tanısı alan 142 hasta opere edildi. Bu hastalardan 27 tanesinde sağ akciğer ile birlikte karaciğer üst kısmında yerleşmiş karaciğer hidatik kisti vardı. Bu hastalara sağ torakotomi sonrasında aynı seansta frenotomi ve karaciğer kistine de akciğer kistleri gibi kistetomi, kavitenin inversiyonu yapıldı.
Sonuçlar: Akciğer kisti 12 (%8.4) hastada bilateral yerleşim gösteriyordu. Beş (%3.5) hasta da (bir tanesinde karaciğer ve 4 tanesinde akciğer) önceden hidatik kist operasyonu hikayesi vardı. Karaciğer kistleri akciğer kisti operasyonunun ardından transdiafragmatik olarak opere edildiler ve toplam 27 (%19) hastadan oluşuyordu. Akciğer kistlerinde 123 (%86.6) hastaya kistetomi ve bronşial açıklıkların kapatılması işlemi yapıldıktan sonra cerrahın seçimine bağlı olarak bazı hastalara kapitonaj yapıldı bazılarına yapılmadı. Buna ilave olarak 11 (%7.7) hastaya wedge rezeksiyon, 6 (%4.2) hastaya segmentektomi ve sadece 2 (%1.4) hastaya lobektomi operasyonu yapıldı. Sadece akciğerleri harap olan ve bir lobun %50'sinden çoğu destrükte olduğunda lobektomi yapıldı. Postoperatif dönemde mortalite yoktu. Ancak az sayıda ve kabul edilebilir oranlarda komplikasyonlar gelişti. Bunlar; ampiyem 3 (%2.1) hastada, uzayan safra drenajı 2 (%1.4) hastada, bronkoplevral fistül sadece 1 (%0.7) hastada görüldü.
Sonuç: Bu çalışma sağ akciğer ve karaciğer üst kısmında yerleşmiş hidatik kistin transdiafragmatik yolla birlikte tedavisinin güvenli ve etkili bir yöntem olduğunu ve hastayı 2. bir cerrahi travmadan ve riskten koruduğunu göstermiştir.

P-28:AKCİĞER HİDATİK KİSTİ CERRAHİSİNDE SIK KULLANILAN KAPİTONAJ BİR AVANTAJMIDIR?

Erdogan A, Gürses U, Demircan A
Akdeniz Universiesitesi, Tıp Fakültesi, Göğüs Cerrahisi ABD

Amaç: Hidatik kist hastalığı bazı Akdeniz ülkelerinde halen önemli bir sağlık sorunudur ve ideal cerrahi tedavi yöntemi de halen bulunamamıştır. Biz bu retrospektif klinik çalışmada sık kullanılan cerrahi yöntem olan kapitonajın etkin bir tedavi yöntemi olup olmadığını araştırdık.
Metot: 1990-2004 yılları arasında 49 erkek ve 40 kadın toplam 89 hasta akciğer hidatik kisti tanısı ile opere edildi. Hastalar 2 gruba ayrıldılar. Grup 1: kapitonaj yapılan toplam 44 hastadan oluşuyordu. **Grup 2:** kapitonaj yapılmayan toplam 45 hastadan oluşuyordu.
Kistetomi ve bronşial açıklıkların kapatılması her iki hasta grubunda da uygulandı. Ancak kapitonaj yapılmayan hasta grubuna bronşial açıklıkların kapatılması dışında kist kavitesi kapitone edilerek kapatılmazken grup 1 hastalarda kavite kapitone edilerek kapatıldı. Her iki gruptaki hastalar klinik özellikleri ve demografik özelliklerine göre karşılaştırıldılar.

Sonuçlar: Her iki hasta grubunda da mortalite yoktu. Hastanede kalma süreleri iki grup arasında istatistiksel olarak anlamlılık göstermiyordu. Grup 1 hastalarda 8.2±3.2 gün ve grup 2 hastalarda 8±3.1 gün (p=0.89). Tanımlanan en ciddi komplikasyonlardan; bronkoplevral fistül grup bir hastalarda izlenmedi, grup 2 hastalarda ise sadece bir hastada görüldü (p=1.00), ampiyem grup 1 hastalarda 1 ve grup 2 hastalarda 2 hastada izlendi (p=1.00), uzayan hava kaçağı grup 1 hastalarda 5 ve grup 2 hastalarda 6 hastada izlendi (p=0.78). Bu değerler istatistiksel olarak anlamsızdır.
Sonuç: Bu çalışma bize kapitonaj yapılan ve yapılmayan hastaların sonuçlarının birbirinden farksız olduğunu göstermiştir.

P-29:AKCİĞERİN PRİMER HODGKİN LENFOMASI

Atila Turkyılmaz, 1 Atilla Eroğlu1, Cemal Gündoğdu2, Nurettin Karaoğlanoğlu1
Atatürk Üniversitesi,Tıp Fakültesi, 1Göğüs Cerrahisi AD, 2Patoloji AD, Erzurum

Hodgkin lenfoma % 90 lenf nodlarından orijin alan malign bir hastalıktır. Hodgkin lenfomada pulmoner tutulum sık olmasına rağmen primer pulmoner Hodgkin lenfoma nadirdir. Daha çok üst lobları tutar ve parankim içinde soliter veya multinodüler, bazen kaviter lezyonlar şeklinde olabilir. Yaklaşık üç aydır ateş, halsizlik ve kanlı balgam şikayeti bulunan 19 yaşındaki hastanın bilgisayarlı toraks tomografisinde sağ akciğer üst zonda mediastenle iştirakli multilobüle ve kavite içeren bir lezyon saptandı. Transtorasik biopsi ile tanı konulamayan olguya bilobektomi süperior ve parsiyel perikard rezeksiyonu uygulandı. Patoloji sonucu lenf bezi tutulumu olmayan primer akciğer Hodgkin lenfoma olarak raporlandı. Nadir görülmesi nedeniyle literatür bilgileri ile birlikte tartışıldı.

P-30:DEKSTROKARDİ, STERNAL DEFEKT VE EKTOPİK BÖBREKLE BİRLİKTE SEYREDEN SAĞ PULMONER AGENEZİ OLGUSU

Atilla Eroğlu1, Atila Turkyılmaz1, Fatih Alper2, Nurettin Karaoğlanoğlu1
Atatürk Üniversitesi,Tıp Fakültesi, 1Göğüs Cerrahisi AD, 2Radyoloji AD, Erzurum

Pulmoner agenezi; embriyolojik defektler sonucu olarak ortaya çıkan nadir bir anomalidir. Unilateral agenezi 10000-15000 otopside bir gösterilmiş olup solda daha sıktır. Olguların yaklaşık yarısı iskelet, gastrointestinal, kardiovasküler ve diğer sistem anomalileriyle birliktedir. Kliniğimizde rekürren pulmoner enfeksiyon nedeniyle tetkik edilen 22 aylık bir kız çocuğunda dekstrokardi, sternal defekt ve ektopik böbrekle birlikte seyreden sağ pulmoner agenezi saptandı. Bu nadir birliktelik Multidedektör Bilgisayarlı Tomografi görüntüleri eşliğinde tartışıldı.

P-31:III. TRİMESTR GEBELİKTE SPONTAN PNÖMOMEDİASTİNUM

M. Erkan Balkan Göknur Alver
Ankara Atatürk Eğitim ve Araştırma Hastanesi Göğüs Cerrahisi Birimi

Yirmibeş yaşında, 1. gebeliğin 36. haftasında gün içinde başlayan şiddetli ve uzun süreli bir öksürük sonrası solunum sıkıntısı ve boynunda artan şişlik yakınması ile Acil Servis'e başvurmuş.
Gözlemde, boyunda ve göğüs ön duvarı üst bölümde belirgin şilik ve gerginlik ile palpasyonda bu alanlarda belirgin ciltaltı amfizemi bulgusu vardı. Solunumu oturur pozisyonda ve dinlenme konumunda sıkıntılıydı. Dinlemekle özellikle bazallerde krepitan raller duyuluyordu. Ekspiryum uzamıştı.
PA-AC ve lateral grafide "mediasten genişlemiş ve içinde hava değerleri izleniyor", toraks CT'de "mediastinal dokular içinde serbest hava bulgusu var, pnmotoraks saptanmadı" olarak raporlandı.
"Terminde gebeliğe eşlik eden spontan pnömomediastinum" tanısı ile izlenen hastada pnömomediastinum bir hafta içinde spontan olarak geriledi. Kırkıncı haftada sezaryen ile doğum yaptı. Operasyon sırasında ve postoperatif erken dönemde komplikasyon görülmedi.
Literatürde normal doğum eylemi sırasında gelişen pnömomediastinum olguları bildirilmiştir. Ancak, olgumuza benzer bir tabloya ait literatüre rastlanmamıştır.

P-32:OPERE EDİLECEK HASTALARDA MEDİASTİNOSKOPİYLE FROZEN DOĞRULUK ORANI

Erkan Akar*, Hale Deniz, Bülent Tunçözgür*, Kemal Bakır**, Levent Elbeyli***
*** Gaziantep Üni. Tıp Fak. Göğüz Cerrahisi Ad**
**** Gaziantep Üni. Tıp Fak. Patoloji AD**

Giriş: Mediastinoskopi düşük morbidite ve yüksek tanısal değeri ile mediastinal patolojilerin tanısını koymada ve akciğer kanseri evrelemesinde vazgeçilmez bir yöntemdir.
Amaç: Bu çalışmadaki amaç mediastinoskopiyle frozen gönderilen olgularda frozen sonuçlarıyla, aynı örneklerin hemotoksilen eozinle yapılan kalıcı kesit sonuçlarının karşılaştırılıp doğruluk oranlarının bulunmasıdır.
Materyal ve Metotlar: Kliniğimizde 1999-2005 yılları arasında 124 hastaya akciğer kanseri, mediastinal kitle, mediastinal lenfadenopati, lenfoma, sarkoidoz, tüberküloz, mezotelyoma, vcss ön tanılarıyla mediastinoskopi yapıldı. Bu hastalardan 67 sine frozen çalışıldı. frozen sonuçlarına göre akciğer kanseri olgularında operasyona devam edildi veya nonoperable kabul edildi. Diğer olgularda frozen ile tanısal yeterliliğe karar verildi.
Bulgular: Frozen çalışılan 67 olgunun 39'da sonuç benign, 28 hastada malign olarak geldi. VCSS'lu bir hastada frozen sonucu malign geldiği halde daha sonraki hemotoksilen eozinle yapılan kalıcı kesit incelemede benign olduğu görüldü. Doğruluk oranı %98.5 olarak tespit edildi. Bir olguda mediastinoskopi sırasında hemoraji gelişti ve mediansternotomi yapıldı. Bunun dışında morbidite veya mortalite saptanmadı.
Tartışma: Hastayı operasyona hazırlamada, akciğer kanseri evrelemesinde, patolojisi belirsiz mediastinal kitlelerin tanısını koymada mediastinoskopiyle frozen çalışılmasının yüksek tanısal değeri vardır.

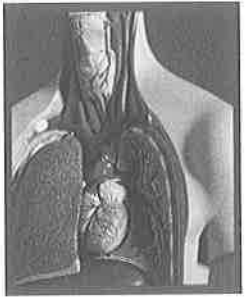

P-33:İNTRAKOSTAL LİPOM OLGUSU

Atilla Eroğlu1, Cemal Gündoğdu2, Atila Turkyılmaz1, Nurettin Karaoğlanoğlu1
Atatürk Üniversitesi,Tıp Fakültesi, 1Göğüs Cerrahisi AD, 2Patoloji AD, Erzurum

Lipom; vücudun en sık tümörü olmasına rağmen intraosseöz yerleşim nadir görülmektedir. İntraosseöz lipomlar matür adipositlerden oluşan iyi huylu kemik tümörleri olup primer kemik tümörlerinin %0,08'ini oluştururlar. Özellikle alt ekstremiteler olmak üzere çoğunlukla uzun kemikleri tutarlar ve genellikle asemptomatik seyrederler. Oldukça nadir rastlanması nedeniyle sol altıncı kosta yerleşimli intraosseöz lipom olgusunu literatür bilgileri eşliğinde sunuyoruz.

P-34:PRİMER MEDİASTİNAL HİDATİK KİST HASTALIĞI (İlginç 2 vaka)

A. Erdogan, A. Ayten, A. Demircan
Akdeniz Universiesitesi, Tıp Fakültesi, Göğüs Cerrahisi ABD

Hidatik kist hastalığı Türkiye gibi bazı Akdeniz ülkelerinin de içinde bulunduğu dünyanın bazı bölgelerinde endemiktir ve bu ülkelerde halen ciddi bir ekonomik sorundur.
Hidatik kist sıklıkla karaciğeri daha sonrada akciğeri etkiler. Hastalık nadiren de olsa diğer tüm organları da etkilemekle birlikte uluslar arası literatürde primer mediastinal hidatik kist oldukça nadir ve sporadik birkaç vaka olarak bildirilmiştir.
Kliniğimizde de 2 adet oldukça nadir yerleşim alanı olarak primer mediastinal kist vakaları opere edildi.
Hasta 1; 32 yaşında kadın hasta, ev hanımı ve semptomu yok, normal fizik muayeneye sahip. Tesadüfen çekilen göğüs radyogramı ve tomografisinde mediastinal kitle var.
Hasta 2; 43 yaşında erkek hasta yaklaşık 3 aydır kuru öksürük şikayeti var. Fizik muayenesi normal fakat toraks radyogramı ve tomografisinde mediastinal kitle görülüyor.
Her iki hastada da tanımız etyolojisi bilinmeyen mediastinal kitle idi. Tanı ve tedavi amaçlı cerrahi tedavi yapıldı ve kitle eksizyonu yapıldı. Ekplorasyonda her iki hastada da kapsüllü, yaklaşık 3x5 cm ebatlarında, kistik lezyon total olarak eksize edildi. Histopatolojik tanı primer mediastinal hidatik kist olarak rapor edildi. Postoperatif dönemde hiçbir komplikasyon gelişmedi. Sistemik taramada diğer vücut organlarında başka hidatik kist hastalığına rastlanmadı. Her iki hastaya da postoperatif dönemde 10 mg/kg/gün dozunda Albendazol tedavisi başlandı ve 6 ay sürdürüldü. Birinci hastanın bir yıl ikinci hastanın 2. yıl kontrolünde hastalar asemptomatikti.
Sonuç: Primer mediastinal hidatik kist hastalığı oldukça nadir görülen bir hastalıktır. Fakat kistin büyüme ve çevre dokulara yapacağı basının önlenmesi için görüldüğü anda cerrahi olarak çıkarılması en uygun tedavi seçeneğidir.

P-35:DEV GANGLİONÖROMA: OLGU SUNUMU

Ali Özdülger1, Erhan Ayan1, Oğuz Köksel1, Adil Güleryüz2, Menderes Erçil1, Meltem Nass Duce3, Murat Dikmengil4 .

1 Mersin Üniversitesi Tıp Fakültesi Göğüs Cerrahisi Anabilim Dalı

2 Mersin Üniversitesi Tıp Fakültesi Beyin Cerrahisi Anabilim Dalı

3 Mersin Üniversitesi Tıp Fakültesi Radyoloji Anabilim Dalı

4 Mersin Üniversitesi Tıp Fakültesi Kalp Damar Cerrahisi Anabilim Dalı

Ganglionöroma; sıklıkla sempatik ganglion hücrelerinden, seyrek olarak da adrenal medulla, sempatik sinir ve periferik sinirlerden köken alan, nadir görülen, yavaş büyüyen, benign, nörojenik bir tümördür. Çoğunlukla asemptomatik olup tesadüfen saptanırlar. Ancak aşırı miktarda büyüyerek ciddi semptomlara da yol açabilirler. Posterior mediastinum ve retroperitoneal bölge en sık yerleşim gösterdikleri yerlerdir.
Olgu: Nefes darlığı, öksürükle ağzından kan gelmesi, sol omuzda ağrı şikayeti ile başvuran 24 yaşındaki bayan hastanın akciğer grafisinde sol hemitoraksın tamamına yakınını dolduran opasite, açıklığı sola bakan skolyoz ve mediastinal yapılarda sağa doğru itilme görüldü. BT ve MRG ile sol hemitoraksın tamamına yakınını dolduran, mediastinal yapıları sağa doğru deviye eden, T4 vertebra düzeyinde kum saati şeklinde spinal foramenden spinal kanala ilerleyen ve T4 vertebrada destrüksiyon yapan kitle mevcuttu. Biyopsisinde ganglionöroma tanısı konulan hastada operasyon planlandı.
Operasyonda; vertebraların üzerinden yapılan insizyonla kitlenin medulla spinalis ile olan bağlantısı kesildikten sonra sol posterolateral torakotomi yapıldı ve hemitoraksın tamamına yakınını dolduran, atelektaziye neden olan tümöral kitle saptandı. Parsiyel eksizyonlar ile kitle total olarak çıkarıldı. T4 vertebra korpusunda oluşan destrüksiyon nedeniyle korpektomi yapılıp cage protez yerleştirildi. Postoperatif 20. günde mediastendeki şiftin kısmen düzeldiği, akciğerin sol hemitoraksı büyük oranda dolduracak şekilde ekspanse olduğu gözlendi. Beş yıldır takibimizde olan hastada nörolojik ve solunumsal yakınma olmayıp, rekürrens saptanmadı.
Hemitoraksı tama yakın dolduruncaya kadar asemptomatik kalan bu dev ganglionöroma olgusu ile ilgili deneyimimizi paylaşmak istedik.

P-36:TAMA YAKIN TIKANIKLIK YAPAN SKLERODERMANIN ÖZOFAGUS DİSTAL UÇ TUTULUMU

Erdal Yekeler*, Nesrin Gürsan**

Palandöken Devlet Hastanesi Göğüs Cerrahisi Kliniği*, Atatürk Üniversitesi Tıp Fakültesi Patoloji Anabilim Dalı; Erzurum**

Skleroderma, ana klinik belirtisi derinin kalınlaşıp sertleşmesi şeklinde seyreden ve bir çok hayati organı (örneğin; akciğer, kalp, böbrek, özofagus, bağırsak) tutabilen, bağ dokusunda progressif irrevezbl fibrozis gelişimine neden olan otoimmun bir hastalıktır. Hastalığın etiyolojisi bilinmemektedir. Skleroderma tanısı almış hastaların uzun süreli takibinde gastrointestinal sistem tutulumu çoğunlukla ortaya çıkmaktadır. Bu daha çok özofageal dismotilite, özofagus alt sfinkter yetmezliği ve reflü, ince bağırsakta motilite azalması, kalın bağırsakta geniş ağızlı divertiküller ve rektal atoni şeklindedir.
Son bir yıldır katı gıdalara ve son iki aydır sulu gıdalara karşı yutma güçlüğü şikayetiyle kliniğimize müracaat eden 20 yaşında erkek hastada yapılan baryumlu grafide özofagus distal uçta tama yakın darlık tespit edildi. Özofagoskopide, 29 cm de endoskopun geçişine izin vermeyen ileri derecede darlık ve hiperemik, frajil, ödemli, yer yer ülsere

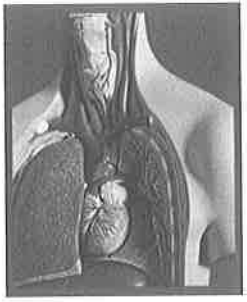

alanların olduğu mukoza gözlendi. Antinükleer Antikor tarama testi Benekli formu (+) bulunan hastada yapılan cilt biyopsisi skleroderma olarak raporlandı.Yapılan tetkiklerde, cilt bulguları dışında ikincil organ tutulumuna ait bulgu saptanmayan hastaya laparotomi, sağ torakotomi ile subtotal özofajektomi ve özofagogastrostomi uygulandı. Rezeke edilen özofagus materyalinin patolojik tanısı skleroderma olarak rapor edildi. Bir cilt hastalığı olan sklerodermanın, sulu gıdaları dahi almada zorluk yaratacak kadar darlık oluşturduğu özofagus tutulumuna ait komplikasyonu literatür verileri ışığında tartışıldı.

P-37:DEV, MULTİPL VE NÜKS İNTERKOSTAL ARTERİOVENÖZ HEMANJİOM

A. Şanlı, A. Önen, S. Karapolat, B. Gökçen, V. Karaçam, Ü.Açıkel
Göğüs Cerrahi Kliniği, Dokuz Eylül Üniversitesi, İzmir

İnterkostal arteriovenöz hemanjiomlar, göğüs duvarından köken alan tümörler içinde nadir görülen bir formdur. Bu tip tümörlerin büyük boyutlara ulaşması ve çok sayıda olması ise çok daha nadiren karşılaşılan bir durumdur. 20 yaşındaki bir erkek olguda; sol hemitoraksın anterolateralinde 15x20 cm, 5x3.5 cm ve 3x2.5 cm boyutlarında üç parçadan oluşan 13 yıl önce aynı tanı ile opere edilmiş kitleler tespit edildi. Fizik muayenede bu bölgedeki şişlik dışında patoloji saptanmadı. Toraks Manyetik Resonans incelemesinde interkostal alandan köken alıp göğüs duvarı kaslarını invaze eden arteriovenöz hemanjiomla uyumlu görünüm elde edildi.
Hastaya sol anterolateral torakotomi uygulandı ve tümör dokusu üstlerindeki cilt dokusu, latissimus dorsi ve serratus anterior kaslarını da içeren geniş bir kitle halinde çıkarıldı. Hasta postoperatif 6. gün taburcu edildi ve 6 aylık takibinde nükse ait bir belirti gözlenmedi.
İnterkostal arteriovenöz hemanjiomların cerrahi tedavisinde dikkatli bir diseksiyon ve geniş bir eksizyon ile tatminkâr sonuçlar alınmaktadır.

P-38:ENDOBRONŞİAL FİBROLİPOM OLGUSU

Serdar Onat, Refik Ülkü, Atilla Durkan, Cemal Özçelik
Dicle Üniversitesi Tıp Fak Göğüs Cerrahisi Anabilim Dalı Diyarbakır

44 yaşında erkek hasta üç aydır devam eden hemoptizi, öksürük ve göğüs ağrısıyla başvurdu. Direk grafide sağda apexte lineer tarzda konsolidasyon mevcuttu. Toraks CT'de sağ üst lob anterior segmentte fibrotik bant, apikal ve posterior segment içinde medialde kısmen düzensiz yumuşak doku kitlesi görüldü. Fiberoptik bronkoskopide; sağ üst lob girişini kaplayan vajetan, üzeri parlak damarsız kitle görüldü. Kitle sert olduğundan sadece yüzeyel mukozadan biopsi alınabildi. Patoloji kronik bronşitle uyumlu geldi. Rijit bronkoskopide sağ üst lob girişini tıkayan kitle görüldü, biopsi alınamadı. Hemoptizinin devam etmesi üzerine torakotomi planlandı. Sağ üst lobektomi+ bronkoplasti yapıldı. Patolojik tanı Fibrolipom olarak değerlendirildi. Endobronşial fibrolipomun nadir görülmesi nedeniyle sunuldu.

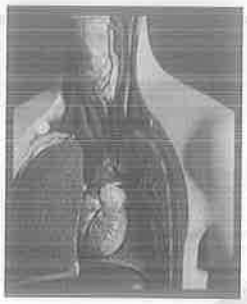

P-39:SAĞ ALT LOB ATELEKTAZİSİ YAPAN DEV PERİKARDİAL KİST

Erdal Yekeler*, Cemal Gündoğdu**

Palandöken Devlet Hastanesi Göğüs Cerrahisi Kliniği*, Atatürk Üniversitesi Tıp Fakültesi Patoloji Anabilim Dalı Erzurum**

Perikardial Kistler nadir görülen benign, kongenital mediastinal lezyonlardır. Mediastinal kitlelerin %5-7'sini oluştururlar ve genellikle hayatın 4. ve 5. dekatlarında teşhis edilirler. İnsidansı 1:100.000 olarak bildirilmiştir. Perikardial Kistler çoğunlukla kardiofrenik köşeye yerleşir. Bu yaklaşık olarak sağda %70 ve solda %22 dir. %8-11 hastada ise posterior mediasten, sağ ve sol hilier bölge, sağ paratrakeal alan ve paraaortik alan gibi toraksın değişik yerlerinde görülebilir. Perikardial Kistlerin çoğu asemptomatiktir, ancak kist büyük boyutlara ulaşınca semptom verebilir. Tedavisi çoğunlukla cerrahi rezeksiyon olmakla beraber, torakoskopik drenaj ve acil durumlarda perkutan iğne aspirasyonu da tercih edilebilir.

Solunum sıkıntısı nedeniyle doktora müracaat eden 47 yaşında erkek hastada, çekilen akciğer grafisinde sağ alt lob atelektazisi tespit edilmesi üzerine kliniğimize sevk edildi. Multislice toraks CT'de 23x14x13 cm boyutlarında kistik lezyon tespit edildi. Mayii dansitesi +4 HU olup kistin sağ alt lobda kompresyon atelektazisi yaptığı görüldü. Olguda sağ torakotomi ile kiste ulaşıldı ve 2000 cc kadar berrak vasıfta mayii boşaltıldı. Kistin sağ kardiofrenik köşeden ve perikardan orjin aldığı ancak perikardın intak olduğu görüldü. Kistin hidtopatolojik incelemesi sonucu Perikardial Kist olarak raporlandı. Nadir bir klinik antite ile karşımıza çıkan bu olguyu literatür verileri ışığında sunduk.

P-40:50 YAŞ ÜZERİNDE TANI ALMIŞ MEDİASTİNAL GANGLİONÖROMA

Erdal Yekeler*, Cemal Gündoğdu**

Palandöken Devlet Hastanesi Göğüs Cerrahisi Kliniği*, Atatürk Üniversitesi Tıp Fakültesi Patoloji Anabilim Dalı; Erzurum**

Mediastinal Ganglionöromalar daha çok çocukluk yaş grubunda görülen ve çoğunlukla 3-4 yaşından sonra tanı alan benign tümörlerdir. Yetişkinlerde mediastenin benign yada malign tümörleri içinde ilk sırada timomalar (%44,7) ikinci sırada ise nörojenik tümörler (%23,6) yer alır. Mediasten yerleşimli nörojenik tümör tanısı almış 134 vakanın yayınlandığı bir seride 35 hastanın (%26,1) ganglionöroma olduğu görülmüş. Bu hastalarında yarısı 15 yaşın altında olup sadece iki hastanın 45 yaş üzerinde olduğu raporlanmış. Ayrıca 160 nörojenik tümörden oluşan bir başka seride ise 50 yaşın üzerinde ganglionöroma bildirilmemiş.

Skolyozu da mevcut olan 51 yaşında bayan hasta bir yıldır giderek artan sırt ağrısı yakınması ile tedavi görmüş. Semptomlar skolyozuna bağlanmış. Yatışından önce çekilen direkt akciğer grafisinde tespit dilen kitle lezyon nedeniyle hasta kliniğimize sevk edildi. Hastaya yapılan Torakal MRG de posterior mediasten yerleşimli torakal 4-5. vertebra seviyesinde nörojenik tümör düşündüğümüz kitle lezyon tespit edildi. Sağ torakotomi ile toraksa girildi ve sarımsı renkte, 4. foramina intervertebralisten çıkarak toraksa protrüze olan 8x3x6 cm ebadında kitle lezyon tespit edildi. Kitle Duramater seviyesinden rezeke edilerek çıkarıldı. Histopatolojik incelemesinde ganglionöroma olarak raporlandı. İleri yaşlarda çok nadir görülen bu tümörü literatür verileri eşliğinde sunuyoruz.

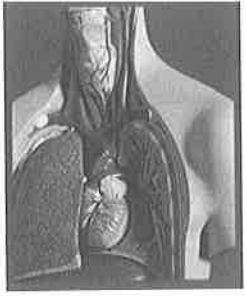

P-41:NADİR BİR TÜP TORAKOSTOMİSİ KOMPLİKASYONU; DİAFRAGMA HERNİSİ

Berkant Özpolat, Orhan Veli Doğan, Ertan Yücel
S.B. Ankara Dışkapı Eğitim ve Araştırma Hastanesi Kalp Damar Cerrahisi Kliniği

Tüp torakostomisi invazif bir işlemdir ve takılma tekniğine bağlı morbidite ve mortalite insidansı taşımaktadır. Literatürde bildirilen nadir tüp torakostomisi komplikasyonları arasında; intrakardiyak, intrapulmoner tüp takılması, sağ ventrikül basısı, diafragma paralizisi, diafragma evantrasyonu, intraabdominal organ perforasyonu, sübkütan yerleştirilmesi, ampiyem, şilotoraks, Horner Sendromu, spinal epidural amfizem ve vagus irritasyonuna bağlı ölüm bildirilmiştir. Tüp torakostomisine bağlı diafragma perforasyonu neticesinde aylar sonra meydana gelen diafragma hernili bir olgu sunulmaktadır.

Vaka Takdimi: 52 yaşında erkek hasta karın ağrısı ve sol taraflı göğüs ağrısı nedeniyle polikliniğimize başvurdu. 6 ay önce sol pnömotoraks nedeniyle göğüs tüpü takıldığı öğrenildi. Fizik muayenesinde ön aksiller hat 7. interkostal aralıkta tüp torakostomisi insizyon skarı dışında bulgu yoktu. PA akciğer grafisinde sol hemidiafragma konturunun düzgün olmadığı görüldü. MR' da diafragma hernisi görüntülendi. Hastaya sol torakomi ile herni onarımı yapıldı ve sorunsuz taburcu edildi.

Tüp torakostomisi plevral boşluktan hava ve sıvı boşaltılması için kullanılan rutin bir prosedürdür. Literatürde diafragmaya ait komplikasyonları arasında laserasyon ve paralizi bildirilmiş fakat geç diafragma hernisine rastlanmamıştır. Bu vaka tüp takılmasının uygun eğitim, tecrübe ve dikkat isteyen kör bir manevra olduğunu bir kez daha vurgulamak için sunulmuştur.

P-42:TİMUS DOKUSU ÜZERİNDE GELİŞEN MEDİYASTİNAL LENFADENİT TÜBERKÜLOZU

Dr. Cemil Deniz Yorgancılar*, Dr. İsmail Cüneyt Kurul*, Dr. Ali Çelik*, Dr. Özgür Karakurt*, Dr. İbrahim Can Kürkçüoğlu*, Dr. Sedat Demircan*, Dr. Leyla Memiş**
***Gazi Üniversitesi Tıp Fakültesi Göğüs Cerrahisi AD**
****Gazi Üniversitesi Tıp Fakültesi Patoloji AD**

Tüberküloz kronik granülomatöz enfeksiyona neden olan bir hastalıktır. Mediyastende, timus dokusu artığı üzerinde tüberküloz gelişmesine çok nadir olarak rastlanılmaktadır.

Yetmişiki yaşında bayan hastanın, karın ağrısı şikayeti ile başvurduğu klinik tarafından çektirilen posteroanterior akciğer grafisinde sağ akciğer üst zonda nodüler lezyonları tespit edilmiş ve Toraks BT'sinde bu subplevral nodüllerin fibrotik karakterli olduğunun saptanması üzerine, olgu Toraks BT ile 3'er ay ara ile kontrol ve izleme alınmış. Üçüncü kontrol Toraks BT'sinde sağ akciğer üst lobdaki fibrotik karakterli nodüllerde değişiklik saptanmamakla birlikte önceki Toraks BT'lerinden farklı olarak ön mediyastende, arkus aorta ve vena kava superior önünde 2X1,5 cm ebatlarında düzgün sınırlı kitle lezyonu saptanmıştır. Kitlenin PET/CT incelemesinde patolojik 18F-FDG tutulumu (SUVmax=9,5) izlenmiştir.

Olgu, tümör konseyinde değerlendirildi ve cerrahi tedavi planlandı. Sağ torakotomi ile mediyastinal kitleye total eksizyon ve akciğer apeksindeki nodüllere de wedge rezeksiyon yapıldı. Histopatolojik inceleme sonucu; Timus dokusu üzerinde gelişen, nekroz alanları içeren tüberküloz ile uyumlu lenfadenit, üst lob apikalde fibrotik nodüller olarak raporlandı. Hastaya antitüberküloz tedavi başlandı.

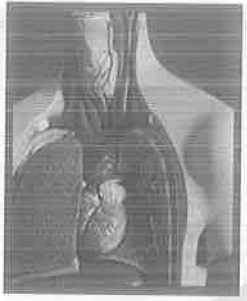

P-43:ELASTOFİBROMA DORSİ: İKİ OLGU NEDENİYLE

Erhan Ayan1, Murat Bayram Kaplan1, Oğuz Köksel1, Tuba Karabacak2, Ali Özdülger1 ,
1 Mersin Üniversitesi Tıp Fakültesi Göğüs Cerrahisi Anabilim Dalı
2 Mersin Üniversitesi Tıp Fakültesi Patoloji Anabilim Dalı

Elastofibroma dorsi karakteristik periskapular yerleşimi ile tanınan, nadir görülen bir yumuşak doku tümörüdür. Kostalar ile göğüs duvarı kasları arasında yerleşmektedir. İleri yaşlarda ve kadınlarda daha sık görüldüğü bildirilmektedir. Klinik olarak yavaş büyüyen ağrısız kitle şeklindedir. Ultrasonografi, BT ve MRG tanıda kullanılmaktadır. Önceleri reaktif bir lezyon olduğu kabul edilmekte iken son zamanlarda neoplastik orijinli olabileceği belirtilmektedir. Semptomatik ve 5 cm.den büyük elastofibroma dorsi olgularında tedavi kitlenin total eksizyonu olup cerrahi sonrası lokal nüks bildirilmemiştir.

Olgu 1: Sol kürek kemiği alt ucunda 2 ay önce fark edilen, kitlenin büyümesi ve ağrı şikayetinin başlaması ile başvuran, 35 yaşındaki bayan hastanın fizik muayenesinde sol skapula infero-posteriorunda hareketli, yarı-sert, omuz hareketi ile belirginleşen skapulayı dışa doğru iten kitle belirlendi. Bilgisayarlı tomografide göğüs duvarı kasları ile kotların arasında yumuşak doku dansitesinde lezyon izlendi.

Olgu 2: Sağ kürek kemiği alt ucunda 2 yıl önce fark edilen kitlenin, 2 aydır büyümesi ve ağrı şikayetleri ile başvuran 43 yaşındaki bayan hastanın fizik muayenesinde sağ skapula infero-posteriorunda hareketli, yarı-sert, omuz hareketi ile belirginleşen kitle belirlendi. Bilgisayarlı tomografisinde sağ skapula angulus düzeyinde 4x4x1,5 cm boyutlarında yumuşak doku lezyonu tespit edildi.

Tanı ve tedavi amacıyla cerrahi planlanarak operasyona alınan hastaların insizyonel biyopsi materyalleri frozen section incelemeleri benign olarak belirtildi. Her iki hastadaki kitle total olarak eksize edildi. Olgu 1'in Postoperatif 2. yıl, olgu 2'nin postoperatif 6. ayında herhangi bir yakınması yoktu. Elastofibroma dorsi tespit ettiğimiz iki olgumuzu kaynak taraması eşliğinde sunuyoruz.

P-44:İNTRAPULMONER NÖROFİBROMA

Erdal Yekeler*, Cemal Gündoğdu**
Palandöken Devlet Hastanesi Göğüs Cerrahisi Kliniği*, Atatürk Üniversitesi Tıp Fakültesi Patoloji Anabilim Dalı Erzurum**

Primer mediastinal tümörlerin %15-25'ni nörojenik tümörler oluşturur. İntratorasik nörojenik tümörler çoğunlukla posterior mediasten, paravertebral ve interkostal bölgede yerleşirler. İntrapulmoner lokalizasyon çok nadirdir. Bu lokalizasyon %1 den daha az olarak bildirilmiştir. İntratorasik yerleşimli nörojenik tümörlerden oluşan 146 hastalık serisinde, sadece bir hastada tümörün intaparankimal yerleşimli olduğu görülmüş.

Nonspesifik semptomlar ile doktora giden 33 yaşında erkek hasta, çekilen direkt akciğer grafisinde tespit edilen sol alt lob yerleşimli sınırları düzgün, kitle lezyon görülmesi üzerine kliniğimize sevk edildi. Çekilen toraks CT'de sol alt lob yerleşimli 6x5x5 cm ebatlarında benign görünümlü kitle lezyon ve sağ parakardiak yerleşimli nodüler lezyon ile karşılaşıldı. Sol torakotomi yapıldığında visseral plevranın intak olduğu görüldü. Sol alt lobda diafragma üzerine oturmuş intraparankimal yerleşimli kitleye ulaşmak için pnömostomi yapıldığında, kitlenin parankim dokusundan çok kolay sıyrıldığı görüldü. Tümörün apexinde kitleye giren bir segment bronşu mevcuttu. Kitle enükle edilerek bağlı olduğu bronşial yapıdan rezeke edilerek çıkarıldı. Histopatolojik incelemesinde benign mezenşimal tümör olarak raporlandı. Konvansiyonel ve immunohistokimyasal verilere göre mevcut tümöral yapı nörofibroma lehine yorumlandı. Çok nadir görülen intraparankimal yerleşimli nörojenik tümör olgusunu literatür verileri ışığında sunduk.

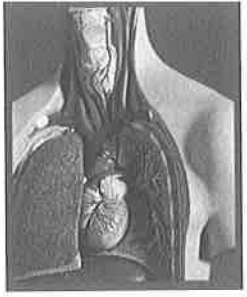

P-45:KÜNT TRAVMA SONRASI DİYAFRAM RÜPTÜRÜ TANISI KONAN 5 OLGUNUN RETROSPEKTİF DEĞERLENDİRİLMESİ

Dr. Erkan Yıldırım, Dr. Bülent Koçer, Dr. Tevfik Kaplan, Dr. Gültekin Gülbahar, Dr. Koray Dural, Dr. Serdar Han, Dr. Ünal Sakıncı
Ankara Numune Eğitim ve Araştırma Hastanesi Göğüs Cerrahi Kliniği

Amaç: Künt travma sonrası nadir görülen akut diyafragma rüptürü tanısı alan hastaların retrospektif analizi
Gereç ve Yöntem: Hastanemiz Acil kliniğine Mart 2003-Mayıs 2005 tarihleri arasında başvuran ve diyafram rüptürü tanısı konan 5 olgu retrospektif olarak analiz edildi.
Sonuç: Olguların tamamı erkekti. En genç 23 en yaşlı 58 olmak üzere ortalama yaş 36.4 olarak bulundu. Hastaların tümünde araç içi trafik kazası sonrası, sol hemidiyafram rüptürü söz konusuydu. Preoperatif değerlendirmede, torasik aort laserasyonu ve multipl kot fraktürü tespit edilen 1 hasta dışında olguların hiçbirinde eşlik eden toraks travması bulgusu yoktu. Genel Cerrahi kliniğince abdominal yaklaşım ve primer tamir uygulanan 1 hasta dışındaki olgulara kliniğimizce yatış verilerek, acil sol posterolateral torakotomi ve primer tamir uygulandı. Peroperatif dalak rüptürü tespit edilen 1 hastaya aynı seansta genel cerrahi kliniğince laparotomi + splenektomi uygulandı. Torasik aorta laserasyonuna bağlı hipovolemik şok nedeniyle kaybedilen hasta dışındaki diğer olgular sorunsuz taburcu edildi. Tüm hastalarda diyafram tamiri için non-absorbabl dikiş materyali mattress tarzında sütüre edilerek kullanıldı. Hastanede yatış süresi abdominal yaklaşım ile primer tamir uygulanan hasta için 5 gün, torasik yaklaşım için ise ortalama 7.3 gün olarak hesaplandı.
Yorum: Akut dönem diyafram rüptürü tanısı alan ve acil torakotomi endikasyonu olmayan hastalarda abdominal yaklaşımın, batın içi ve iki diyafram kubbesi patolojilerini ekarte edebilmek, torasik yaklaşımın ise intratorasik patolojileri değerlendirmek ve tüm hemidiyafram yüzeyini manüple edebilmek avantajları vardır.

P-46:MATÜR KİSTİK TERATOM

Hakan Kıral, Çağatay Tezel, Volkan Nehir, Altuğ Koşar, Mustafa Yüksel
Heybeliada Sanatoryumu Göğüs Cerrahisi Merkezi/İstanbul

Teratomlar sıklıkla over ve testislerde görülen benign tümörlerdir. 2.5 aydır nefes darlığı, göğüs ve sırt ağrısı şikayetleri ile hastanemize interne edilen 24 yaşında bayan hastanın akciğer grafisinde sol perihiler homojen dansite artışı saptandı. Bilgisayarlı toraks tomografisinde sol anterior mediastende mediastinal orijinli 9x6 cm boyuta ulaşan içinde kalsifikasyon bulunan kitle saptandı. Sol torakotomi insizyoun ile mediastinal kitle total olarak eksize edildi. Postoperatif patoloji matür kistik teratom olarak rapor edildi. Nadir görülen bu olgu literatür eşliğinde tartışılmıştır.

P-47:TORAKS TRAVMASI SONRASI GELİŞEN KOT PSEUDOARTROZU OLGUSU

Berkant Özpolat, Tolga Soyal, Ertan Yücel
S.B. Ankara Dışkapı Eğitim ve Araştırma Hastanesi Kalp Damar Cerrahisi Kliniği

Toraks travması sonucu en sık görülen (%39-%42) yaralamalardan biri olan kot fraktürlerinin erken dönem kompikasyonları yanında, geç dönem komplikasyonları da morbiditeye neden olmaktadır. Geç dönem komplikasyonlar arasında çok nadir olarak görülen bir kot pseudoartrozu vakası sunulmuştur.

55 yaşında bayan hasta sırt ağrısı nedeniyle polikliniğimize başvurdu. Hikayesinde dört yıl önce araç dışı trafik kazası neticesinde multiple kot fraktürü ve hemotoraks nedeniyle tüp torakostomisi ve kapalı su altı drenajı uygulanmıştı. Bu dönemden beri hiç geçmeyen sırt ağrıları tanımlamaktaydı. P.A. Akciğer grafisinde, sol hemitoraksta 4-7. kotlar posteriorunda kot fraktürleri saptandı. Dördüncü ve 5. kotlarda kallus dokusu ile iyileşme gözlenirken 6. ve 7. kotlarda pseudoartroz görünümü saptandı. Hastaya oral nonsteroidal antienflamatuar tedavisi başlandı ve ardışık 3 gün bupivakain ile interkostal bölgelere blokaj uygulandı. Tedavi sonrasında hastanın şikayetlerinde büyük ölçüde azalma gözlendi.

Kot fraktürü sonrası görülen nadir geç komplikasyonlardan biri olan kot pseudoartrozu, ağrı nedeniyle hayat kalitesini bozan, interkostal blokaj ve nonsteroidal antienflamatuar tedaviye cevap veren bir patoloji olarak kronik toraks duvarı ağrılarının ayırıcı tanısında akılda tutulmalıdır.

P-48:BRONŞİYAL KARSİNOİD TÜMÖRLÜ OLGULARIMIZ

Dr. Burçin Çelik1, Dr. Salih Bilgin2, Dr. Kamil Furtun1
Samsun Devlet Hastanesi Göğüs Cerrahisi Kliniği1,
Samsun Göğüs Hastalıkları ve Göğüs Cerrahisi Hastanesi2

Giriş: Bronşiyal karsinoidler, trakeobronşiyal ağacın düşük derece maligniteli nöroendokrin tümörleridir. Bütün bronş orjinli tümörlerin % 0.5-2'sini oluştururlar. Bronşiyal karsinoidlerin %90'ı lober bronşlar veya ana bonş sisteminden orjin alırlar. En sık semptom öksürük, nefes darlığı ve hemoptizidir. Karsinoid tümörlerin %75'i endoskopik olarak tespit edilir ve tanı bronşiyal biyopsi ile konulur. Tedavisi, uzak metastaz olmadığı sürece normal akciğer dokusunun korunduğu tam rezeksiyondur.

Olgu 1: 18 yaşında erkek hasta. Öksürük şikayeti ile başvuruyor. Çekilen PA akciğer grafisinde sağ alt zonda infiltrasyon izlenmesi üzerine çekilen göğüs BT'sinde sağ intermediet bronş içersinde lezyon izlendi. Yapılan bronkoskopisinde, sağ intermediet bronşta orta ve alt lob bronş ayrım karinasında lezyon tespit edildi. Biyopsi sonucu tipik bronşiyal karsinoid tümör gelmesi üzerine sağ alt bilobektomi uygulandı. Postoperatif 18.ayda olan hasta asemptomatik olarak izlenmektedir.

Olgu 2: 48 yaşında erkek hasta. Öksürük ve nefes darlığı ile başvurdu. PA akciğer grafisi normal olması üzerine çekilen göğüs BT'sinde sol üst lob bronş içersinde lezyon izlendi. Bronkoskopisinde sol üst lob bronşu tama yakın tıkalı olarak tespit edildi. Biyopsi sonucu tipik bronşiyal karsinoid tümör gelmesi üzerine sanal bronkoskopi ile bu lezyon tekrar görüntülendi. Lezyon sol üst lobektomi ile çıkarıldı. Postoperatif 2.ayda olan hasta asemptomatik olarak izlenmektedir.

Tartışma: Bronşiyal karsinoidler nadir tümörlerdendir ve yavaş büyürler. Uzak metastaz tespit edilmeyen tümörlerde en iyi tedavi cerrahidir. Özellikle tipik bronşiyal karsinoidler lenf nodu metastazı olsun olmasın 5 yıllık sağ kalım %90'ın üzerindedir.

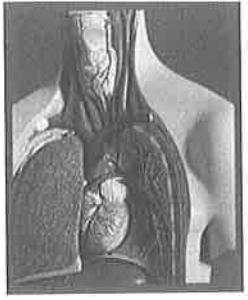

P-49:KAS YERLEŞİMLİ BİR HİDATİK KİST OLGUSU

Abidin Şehitoğulları*, Bekir Atik, Cengiz Demir*****
*Van Devlet Hastanesi Göğüs Cerrahisi Kliniği, Van
**Yüzüncü Yıl Üniversitesi Tıp Fakültesi Plastik ve Rekonstrüktif Cerrahi AD, Van
***Yüzüncü Yıl Üniversitesi Tıp Fakültesi İç Hastalıkları AD, Van

Otuz altı yaşında erkek hastada, yaklaşık 6 aydır sırt bölgesinde yavaş büyüyen bir kitle mevcut olup kitlenin gitgide artan bir ağrıya neden olması sebebiyle kliniğimize başvurdu. Çekilen toraks duvarı ultrasonografisinde solda 10x15 cm ebadında, yer yer kistik solid kitle tesbit edildi. Kitle palpasyonla sert kıvamdaydı. Bilgisayarlı toraks tomografisinde yine yer yer kistik alanlar içeren solid kitle saptanması üzerine malignite olabileceği de düşünülerek opere edildi. Operasyonda solda posteriorda latissimus dorsi kası içinde hidatik kist saptandı ve eksize edildi.

P-50:ÖZOFAGEAL MALİGN FİBRÖZ HİSTİYOSİTOM

**Dr. Burçin Çelik1, Dr. Mehmet Şengör2, Dr. İ. Barış Okumuş3, Dr. Aykut Cemil Aykın3, Dr. Filiz Karagöz4
Samsun Devlet Hastanesi Göğüs Cerrahisi Kliniği1, Gastroenteroloji Kliniği2, Medikal Onkoloji Kliniği3,
Omu Tıp Fakültesi Patoloji Ad4, Samsun**

Özofagus kanseri, gastrointestinal sistem kanserlerinin %5-7'sini oluşturur. Daha çok 50 yaş üzerinde görülür. Özofagusun neoplastik lezyonları arasında en sık görülen epitelyal hücrelerden köken alan yassı hücreli karsinomdur. Daha çok ekstremitelerde ve retroperitoneal bölgede rastlanan yumuşak doku sarkomu olan malign fibröz histiyositom özofagusda oldukça nadir görülmektedir.

Olgu: Sekseniki yaşında bayan hasta, yutarken takılma hissi şikayeti ile hastanemize başvurdu. Endoskopisinde kesici dişlerden itibaren 23-25 cm.de polipoid tarzda lezyon tespit edildi. Lezyona polipektomi uygulandı. Histopatolojik değerlendirmede inflamatuvar tip özofageal malign fibröz histiyositom tanısı konuldu. İmmünohistokimyasal çalışmada tümör hücreleri; CD68 ve vimentin pozitif, Myo D1 ve desmin ile fokal pozitif boyandı. İleri yaşı nedeniyle poliklinik takibine alınan hasta asemptomatik olarak takip edilmektedir. Literatürdeki özofagus yerleşimli malign fibröz histiyositomlar daha çok polipoid lezyon şeklinde olup genellikle orta 1/3 orta özofagusda tespit edilmiştir. Nadir özofagus tümörleri oldukça çeşitlilik gösterir, epitelyal kökenli özofagus tümörlerinden ancak histopatolojik çalışmalarla ayırt edilebilir.

P-51:MEDİASTİNAL TÜBERKÜLOZ KİSTİNİN CERRAHİ TEDAVİSİ

**Berkant Özpolat, Gökhan Gökaslan, Ertan Yücel
S.B. Ankara Dışkapı Eğitim ve Araştırma Hastanesi Kalp Damar Cerrahisi Kliniği**

Akciğer tüberkülozu ülkemizde çocuk yaşta sık görülen bir enfeksiyondur ancak mediastende kistik olarak yerleşmesi nadirdir. Posterior mediastende yerleşim gösteren bir tüberküloz kisti sunulmuştur.

Lezyon 8 yaşında kız çocuğunun tesadüfen çekilen PA akciğer grafisinde saptandı. Çekilen toraks BT de, posterior mediastende perikard komşuluğunda ince cidarlı, 8,4x9,4 cm boyutunda, düzgün sınırlı, kistik lezyon saptandı. Herhangi bir semptomu olmayan hastanın fizik muayenesi doğaldı. Sedimantasyon yüksekliği (50mm/sa) dışına diğer rutin tetkikleri normal olarak bulundu. Hastaya sağ torakotomi ile kist eksizyonu yapıldı. Kist içeriği seropürulan

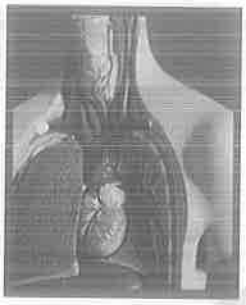

vasıfta idi. Postoperatif 5. günde sorunsuz olarak taburcu edildi. Mikrobiyolojik incelemede tbc basiline rastlandı. Histopatolojik olarak Langans tipi dev hücreler ve nonkazeifiye granülasyon dokusu saptandı. Literatürde nadir görülmesi, ancak ülkemiz açısından sık görülen bir hastalık olması nedeniyle mediastinal kistlerin ayırıcı tanısında tüberkülozda düşünülmelidir.

P-52:İNTRAPARANKİMAL CASTLEMA'S HASTALIĞI

Erdal Yekeler*, Fazlı Erdoğan**
Palandöken Devlet Hastanesi Göğüs Cerrahisi Kliniği*, Atatürk Üniversitesi Tıp Fakültesi Patoloji Anabilim Dalı Erzurum**

İlk kez 1956 yılında Benjamin Castleman tarfından tanımlanan Castleman's hastalığı lenf nodlarının nadir görülen benign bir hiperplazisidir. Anjiofoliküler lenf nodu hiperplazisi veya dev lenf nodu hiperplazisi gibi farklı isimlerde de adlandırılır. Castleman's Hastalığı %70 oranında mediasdinal lenf nodlarını tuttuğu tespit edilmiştir, ancak lenf nodunun bulunduğu her yerde görülebilir. Akciğerin intraparankimal yerleşimi %2 ile nadir görülen bir lokalizasyondur. Etiyolojisi bilinmemekte ve hastalar genellikle asemptomatiktir. Semptomlar çoğunlukla nonspesifik ve lenf nodu hiperplazisinin oluşturduğu bası bulgusuna bağlıdır. Histolojik olarak hiyalin-vasküler tip, plazma hücreli tip ve miks tipi vardır. Radyolojik olarak unifocal ve multicentric olarak sınıflandırılır. Tanı genellikle tesadüfen çekilen x-ray grafilerde ve toraks CT de ortaya konulur. Cerrahi tedavi küratiftir ve rekürrens raporlanmamıştır. Uzun süredir kuru öksürüğü olan 43 yaşında bayan hasta, çekilen toraks x-ray ve toraks CT'de sağ hilus yerleşimli, düzgün sınırlı kitle lezyon görülmesi üzerine kliniğimize sevk edildi. Yapılan fiberoptik bronkoskopide bronşial sistem normal olarak değerlendirildi. Sağ torakotomi ile düzgün sınırlı, kapsüllü, zengin vasküler ağa sahip 4x2,5x6 cm boyutlarındaki intraparankimal yerleşimli kitleye ulaşıldı ve rezeke edildi. Histopatolojik incelemesinde Castleman's Hastalığı Hiyalin-Vasküler tip olarak raporlanan olguyu literatür verileri ışığında sunduk.

P-53:ÖZOFAGUS TÜBERKÜLOZU:VAKA SUNUMU

Ahmet Başoğlu*, Yasemin Büyükkarabacak*, Keramettin Yanık, Ayşen Taslak Şengül ***
*** Ondokuz Mayıs Üniversitesi Göğüs Cerrahisi AD**
****Ondokuz Mayıs Üniversitesi Klinik Mikrobiyoloji AD**

Özofagus tüberkülozu diğer organ tüberkülozlarına sekonder yada komşu tüberküloz odaklarından direkt yayılımla meydana gelir. Nadir görülür.
İki aydan beri disfaji, retrosternal ağrı ve kilo kaybı şikayetleri ile kliniğimize başvuran hastanın özofagus grafisi normaldi. Toraks tomografisinde tüm kesitlerde özofagus normalden geniş bulunmuş olup, özefagus mukozasının belirgin olduğu saptandı. Yapılan endoskopik incelemede 1/3 üst özofagusta, larinksten 15-20 cm uzaklıkta fistül izlenimi veren bir sinüs traktı gözlendi. Bu alandan multipl biopsiler alındı. Histolojik incelemede kronik granülomatöz iltihabi olay olarak rapor edildi. Biopsi materyalinin Zeilh-Neilsen boyasi ile direkt mikroskobik incelemesinde Aside Alkole Rezistan Basil (AARB) gözlendi. Materyalin direkt PCR incelemesinde Mycobacterium tuberculosis Kompleksi pozitif bulundu. Hastaya primer özofagus tüberkülozu tanısı kondu ve izoniazid, rifampisin, etambutol

ve pirazinamidi içeren 4'lü anti tüberküloz tedaviye başlandı. Tedavinin 2. haftasında hastanın şikayetleri kayboldu. Kültürle M.tuberculosis kompleksi üretildi Yapılan duyarlılık testinde izoniazid, rifampisin, etambutol ve streptomisine duyarlı bulundu.

Akciğer tüberküloz bulguları olmaksızın, sadece özofagus tutulumu ile giden özofagus tüberküloz olgusu oldukça nadir olarak görülmektedir. Orjini belirlenemeyen progresif disfaji durumlarında tüberküloz akılda bulundurulmalıdır.

P-54:BRONKOPLEVRAL FİSTÜL (BPF) İLE BİRLİKTE VEYA İZOLE ÇOK GEÇ POSTPNÖMONEKTOMİK AMPİYEMLER

Mehmet Ali Bedirhan, Yaşar Sönmezoğlu, Celalettin Kocatürk, Mithat Fazlıoğlu
Yedikule Göğüs Hastalıkları ve Göğüs Cerrahisi Araştırma ve Uygulama Hastanesi, III.Cerrahi Kliniği, Zeytinburnu, İstanbul

Postpnömonektomik ampiyemler (PPA) az görülen fakat ciddi bir problemdir ve hala yüksek bir morbidite ve hatta fistül ile birlikte ise mortalite taşır. Son on yıl içerisinde dört çok geç PPA gelişti. Çok geç müracaat için bir yıl kriter olarak alındı. Bu süre zarfında 225 pnömonektomi olduğu görüldü. Benign yada malign etiolojinin yanında tamamlayıcı pnömonektomiler de çalışmaya alındı. Olguların ikisi tuberküloz, diğer ikisi ise tümör nedeniyle opere edilmşti. Olgular, operasyondan 3.5, 5, 7 ve 9 yıl sonra gelişti. Tüm olgulara tomografi ve bronkoskopi uygulandı. Fistül araştırıldı. Bakteriolojik ve patolojik örnekler alındı. Fistülü olmayan bir olgu drenaj ve clagett ile düzeldi. Fistül ile ve beşinci yılında müracaat eden olguya drenajı takiben fistül tamiri ve torakomyoplasti uygulandı. Yedinci yılında fistülsüz müracaat eden olgu drenaj ile düzeldi. Bir yıl sonra tekrar ampiyem olunca stoma açıldı ve 4. ayda düzeldi. Çok geç PPA'lerin etiolojisi bilinmemektedir. Fistülsüz ampiyemlerde mikroorganizmaların plevral kavitede küçük lokülasyonlarda yıllarca dormant kalması düşünülebilir Bu teori çok geç ampiyemlerin lobektomilerden sonra görülmemeleriyle açıklanabilir.

P-55:BİR CASTLEMAN HASTALIĞI OLGUSU

Abidin Şehitoğulları, Fuat Sayır
Van Devlet Hastanesi Göğüs Cerrahisi Kliniği, Van

Kırk bir yaşında erkek hasta, sol taraf göğüs ağrısı nedeniyle kardiyoloji polikliniğine başvurdu. Akciğer grafisinde, sol parakardiyak alanda düzgün sınırlı bir kitle tesbit edilmesi üzerine Göğüs Cerrahisi Kliniği'ne yatırıldı. Çekilen bilgisayarlı toraks tomografisinde sol hiler bölgede alt lob ve lingula arterini çevreleyen 5.5x5 cm ebatlı, düzgün lobüle kontürlü solid kitle lezyon saptandı. Yirmi yıllık sigara içme öyküsü bulunduğundan bronkoskopi yapıldı. Bronkoskopide sol ana bronş açık, 3. cm'den sonra dış duvarda bası, minimal hiperemi mevcuttu. Lingula segment bronşunun ileri derecede daralmış olduğu görüldü. Buradaki mukozadan biopsi ve lavaj alındı. Patoloji sonucunun benign gelmesi üzerine hastaya tanı ve tedavi amacıyla sol posterolateral torakotomi yapıldı. Amaliyat sırasında yapılan gözlemde sol hiler bölgenin posteriorunda bronş duvarına, vasküler yapılara yapışık kitle mevcuttu. Frozen sonucu benign olarak gelince kitle rezeke edildi. Patoloji sonucu Castleman hastalığı olarak rapor edildi. 6 ay sonra yapılan kontrolde nüks gözlenmedi.

P-56:PARAVERTEBRAL MASS GÖRÜNÜMÜ VEREN EKSTRAPLEVRAL SEKESTRASYON VE BRONKOJENİK KİST BİRLİKTELİĞİ

Ayşe Gül Çevik, Ümit Aydoğmuş, Mehmet Ali Bedirhan
Yedikule Göğüs Hastalıkları ve Göğüs Cerrahisi Eğitim ve Araştırma Hastanesi 3. Cerrahi Kliniği, Zeytinburnu, İstanbul

Bronkojenik ve sekestrasyon birlikteliği gelişim dönemlerinin yakınlığından dolayı sık görülür. Her yaşta ve her iki cinste de görülebilir. Bulunduğu yere ve büyüklüğüne göre değişik semptomlar verir . **Olgu:** 47 yaşında bayan hasta kliniğimize omuz ve sırt ağrısı şikayetleri ile başvurdu. Hastanın anamnezinde 12 yaşında böbrek agenezisi nedenile nefrektomi yapılmış olması dışında özellik yoktu. Hasta başvuru şikayetleri ile daha önce çeşitli tedaviler görmüş. Çekilen PA akciğer ve sol yan grafisinde şüpheli opasite saptanmış. Hastanemize yönlendirilen hastaya çekilen Toraks BT'de sol hemitoraks posterior yerleşimli, paravertebral alanda, diafragma komşuluğunda mass tespit edildi. Diafragma hernisi, nörojenik tümör gibi ön tanılar düşünülen hastaya eksplorasyon amacıyla torakotomi kararı alındı. Torakotomide sol hemitoraksta akciğer parankimi ile ilişkisiz ekstraplevral sekestrasyon olduğu düşünülen bir bölge ve yakın komşuluğunda kistik, kalın cidarlı bir mass görüldü. Rezeksiyon yapıldı. Postop patoloji ekstraplevral sekestrasyon ve bronlojenik kist olarak raporlandı. **Sonuç:** Akciğerde görülen tanı konulamayan lezyonlarda az oranda da görülseler kongenital anormaliler de düşünülmelidir.

P-57:AKCİĞER KANSERİNİN İZOLE DALAK METASTAZI VE TEK SEANSTA CERRAHİ UYGULAMASI.

Aydın Şanlı*, Ahmet Önen*, Volkan Karacam*, İlhan Öztop, Banu Gökçen*, Ahu Hayretdağ***, Sami Karapolat*,Ünal Acıkel***
***Dokuz Eylül Universitesi Tıp Fakültesi Göğüs Cerrahisi AD, İzmir**
****Dokuz Eylül Universitesi Tıp Fakültesi Medical Onkoloji AD, İzmir**
*****Dokuz Eylül Universitesi Tıp FakültesiGöğüs Hastalıkları AD, İzmir**

Solid organ kanserlerinin dalağa metastazı oldukça nadirdir, genellikle otopsi sonucunda teşhis edilir. Yaygın metastaz gösteren kanser olgularında dalak tutulumu daha sık olabilirken, izole dalak metastazı ise nadir görülür. Son yıllarda yapılan çalışmalarda dalağın metastatik hastalıklarda splenektomi uygulamalarının faydalı olduğu gözlenmektedir.

Olguya, sol akciğerde adenokarsinom ve izole dalak metastazı nedeniyle; sol 3,4,5 kotlar parsiyel rezeksiyonu, sol pnomonektomi, prolen mesh ile göğüs duvarı rekonstrüksiyonu ve transdiafragmatik yolla splenektomi uygulanmıştır. Akciğer karsinomlarında nadir rastlanılan izole dalak metastazları; dalağa metastazların cerrahisi ve multipl cerrahilerin tek seansta uygulama kolaylıkları ile ilgili literatürler eşliğinde tartışılmıştır.

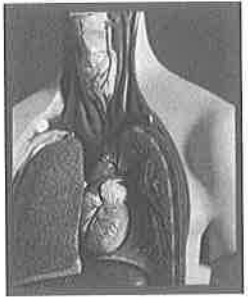

P-58:AKCİĞERİN B HÜCRELİ NON HODGİN LENFOMASI

1Mehmet Sırmalı, 1Ertan Aydın, 1Gülfidan Dağlı, 2Filiz Çimen, 2Deniz Köksal, 3Funda Demirağ, 1Sadi Kaya

Atatürk Göğüs Hastalıkları ve Göğüs Cerrahisi Eğitim ve Araştırma Hastanesi, 1 Göğüs Cerrahisi Kliniği, 2 Göğüs Hastalıkları Kliniği, 3 Patoloji Bölümü, ANKARA

Dört yıldır öksürük, bulantı, göğüs ağrısı, gece terlemesi, kilo kaybı şikayetleri olan 52 yaşında erkek hasta ileri tetkik ve tedavi amacıyla kliniğimize yatırıldı. Özgeçmiş ve soy geçmişinde özellik olmayan hastanın fizik muayenesinde, sağ hemitoraks alt zonda solunum seslerinde kabalaşma tespit edildi. PA akciğer grafisinde sağ akciğer alt zonda düzensiz sınırlı heterojen vasıfta gölge koyuluğunda artma vardı. Bilgisayarlı toraks tomografisinde sağ alt lobda kitle lezyonu tespit edildi. Hastaya yapılan fiberoptik bronkoskopide patoloji tespit edilmedi. Bunun üzerine tanı amaçlı torakotomi uygulandı. Operasyonda sağ alt lob da düzensiz sınırlı orta sertlikte kitle lezyonu tespit edildi. Kitlenin tamamı wedge rezeksiyonla çıkarılarak frozen a gönderildi. Frozen sonucunun lenfoma gelmesi üzerine operasyona son verildi. Postoperatif patolojisi B hücreli Non-hodgin lenfoma (low grade) olarak raporlandı. Postoperatif komplikasyon gelişmeyen hasta postoperatif 7. günde Medikal Onkoloji kliniğine başvurmak üzere taburcu edildi.

P-59:BİLATERAL ELASTOFİBROMA DORSİ: İKİ OLGU SUNUMU

Dalokay Kılıç*, Alper Fındıkçıoğlu*, Nebil Bal, Fahri Tercan***, Ahmet Hatipoglu*****

***Başkent Üniversitesi, Adana Uygulama ve Araştırma Hastanesi, Göğüs Kalp Damar Cerrahisi A.B.D Adana**

****Başkent Üniversitesi, Adana Uygulama ve Araştırma Hastanesi, Patoloji A.B.D, Adana**

*****Başkent Üniversitesi, Adana Uygulama ve Araştırma Hastanesi, Radyoloji A.B.D, Adana**

******Başkent Üniversitesi Tıp Fakültesi Göğüs Kalp Damar Cerrahisi A.B.D, Ankara**

Özet: Elastofibroma dorsi, göğüs duvarının yavaş büyüyen ve nadir görülen benign bir tümörüdür. Bilateral olması oldukça az görülen bir durumdur. Genellikle asemptomatiktir. Daha çok ağrı şikayetiyle başvuran semptomatik hastalarda, fizik muayenede patolojik bulgu saptanması güçtür. Kliniğimize sırt ağrısı nedeniyle başvuran 42 ve 52 yaşında iki kadın hastada bilateral subskapular kitle tespit edilerek kitleler çıkarıldı. Patolojik inceleme sonucunda elastofibroma dorsi tanısı rapor edilen hastaların takiplerinde nüks saptanmadı.

Bilateral elastofibroma dorsinin ender görülmesi ve fizik muayene kolaylıkla gözden kaçabilmesi nedeni ile radyolik tetkikler yardımı ile tespit ettiğimiz bu olguları sunmayı uygun bulduk.

P-60:ARDIŞIK BİLATERAL SLEEVE BRONŞİAL REZEKSİYON OLGUSUNDA ANESTEZİ YÖNETİMİ

Serpil Sevinç1, Gökhan Yuncu1, Şeyda Örs Kaya1, Hülya Sungurtekin2, Sezai Değirmenci2, Şamil Günay1
1Pamukkale Üniversitesi Tıp Fakültesi Göğüs Cerrahisi AD
2Pamukkale Üniversitesi Tıp Fakültesi Anestezi ve Reanimasyon AD

Göğüs cerrahisi ameliyatları anestezisi akciğerin ortak kullanımı açısından hem cerrahi ekip hemde anestezi ekibi için özellik arz etmektedir. Burada bilateral karsinoid tümör nedeni ile sleeve sol üst lobektomi yapımış ve kontrlateral sleeve lobektomi planlanmış olgunun anestezi sırasındaki ventilasyon yönetiminin tartışılması amaçlanmıştır. Bilateral karsinoid tümör nedeni ile 3 ay önce sleeve sol üst lobektomi yapılan 34 yaşındaki erkek hastaya intermedier bronşla birlikte sleeve orta lobektomi planlandı. Solda sadece tek lobu kalmış olan hastaya ameliyat esnasında ventilasyon ve oksijenizasyonun devamının sağlanabilmesi için bağımsız akciğer ventilasyonu planlandı. Hasta tek lümenli tüp ile entübe edildi. İntermedier bronş kesisi yapıldıktan sonra 16 no foley sonda operasyon sahasından, sağ üst lob girişine retrograd olarak yerleştirildi ve balonu yaklaşık 5 cc hava ile şişirildi. Foley sonda distaline steril bir hat yerleştirilerek buradan oksijen girişi yapılmış ambu ile manuel olarak sağ üst lobun bağımsız ventilasyonu sağlandı. Böylece sol alt lob ventilatör, sağ üst lob ise ambu aracılıyla manuel olarak ventile edildi. Operasyon sorunsuz olarak tamamlandı. Bağımsız ventilasyon sırasında yeterli oksijenizasyon sağlandı.

P-61:PENETRAN GÖĞÜS TRAVMASI SONRASI İZOLE DUCTUS TORASİKUS YARALANMASI: NADİR BİR VAKA TAKDİMİ VE LİTERATÜR DERLEMESİ

Hasan Akın, H. Volkan Kara, Zeki Günlüoğlu, Adalet Demir, S.İbrahim Dinçer
Yedikule Göğüs Hastalıkları ve Göğüs Cerrahisi Eğitim ve Araştırma Hastanesi, İstanbul, Türkiye

Penetran Göğüs Travması sonrası major vasküler yada trakeo özofajial yaralanma olmaksızın izole ductus torasikus yaralanması oldukça seyrek görülür. Kliniğimize, sol hemitoraksa yönelik delici kesici alet yaralanması nedeniyle başvuran 16 yaşındaki kadın hastada tüp torakostomi sonrası drenajın şilöz olduğu görüldü ve duktus torasikus yaralanması tespit edildi. Tüp torakostomi ile konservatif tedaviye cevap vermeyen hastaya torakotomi uygulanarak, yaralanmış torasik duktus tamir edildi. Takiplerinde komplikasyon gelişmeyen hasta, şifa ile taburcu edildi. Bu takdimde, toraksa nafiz penetran travma sonrası gelişen plevral effüzyon etyolojisinde nadir görülen izole torasik duktus yaralanmasına dikkat çekilmek istenmiştir.

Anahtar Kelimeler: Şilotoraks, duktus torasikus, pnetran

P-62:ENDOBRONŞİYAL ASPERGİLLOMA

Akın Kuzucu, Ömer Soysal, Hakkı Ulutaş, Ahmet Erbey
İnönü Üniversitesi Tıp Fakültesi, Turgut Özal Tıp Merkezi, Göğüs Cerrahisi Anabilim Dalı, Malatya

Pulmoner aspergillozis allerjik bronkopulmoner aspergillozisden invaziv aspergillozise uzanan değişik klinik formlarda karşımıza çıkabilir. En sık görülen ve en iyi tanımlanmış formu aspergillomadır. Aspergilloma için en sık görülen predispozan faktör akciğer parankiminde var olan kaviter bir lezyondur. Biz bu kategorilere uymayan endobronşiyal kolonizasyon sonucu oluşan bir aspergilloma olgusu sunduk.

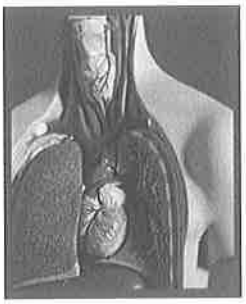

Olgu: H.K. 73 yaşında bayan hasta 15 yıldır mevcut olan nefes darlığı ve öksürük şikayetleri üç aydır artmış ve bu şikayetlere hemoptizi eklenmiş. Fizik muayenede sağ altta daha fazla olmak üzere raller mevcuttu. Akciğer grafisinde sağ altta heterojen dansite artışı, bilgisayarlı toraks tomografisinde sağ alta konsolidasyon ve infiltrasyon mevcuttu. Bronkoskopide sağ alt lop bronşu içinde mobil kitle lezyonu izlendi ve forseps ile tama yakın çıkartıldı. Patolojik inceleme aspergilloma olarak bildirildi.

Endobronşiyal aspergilloma nadir görülen bir aspergilloma formudur. Malign akciğer hastalıkları ile radyolojik olarak ayrımı zor olabilir. Bronkoskopik olarak çıkartılması semptomların düzelmesini ve muhtemelen hastalığın kontrol altına alınmasını sağlar.

P-63:MALİGN MEZENKİMAL TÜMÖR NEDENİYLE FOREQUARTER AMPUTASYON UYGULANAN BİR OLGUDA TORAKS DUVARINDA LOKAL NÜKSÜ TAKLİT EDEN BRAKİAL PLEXUS NÖROMU

Mustafa Yılmaz*, Murat Kara, Mehmet Cemalettin Aksoy*** , Ünsal Ersoy ****
Hacettepe Üniversitesi Tıp Fakültesi Kalp-Damar Cerrahisi Anabilim Dalı,**
Göğüs Cerrahisi Anabilim Dalı **, Ortopedi Anabilim Dalı ***

Nöroma kesilen veya parsiyel olarak transekte edilen sinirin noneoplastik proliferasyonudur. Güdük nöromu amputasyonu takiben sinirin kendisini onarımı sonrası gelişir. Brakial plexus nöromu literatürde çok ender tanımlanmıştır. Bu sunuda kolunda malign mezenkimal tümör nedeniyle sol üst extremite amputasyonu uygulanan ve toraks duvarında nüks kitle öntanısıyla toraks duvarı rezeksiyonu için kliniğimize refere edilen 60 yaşındaki bir kadın olguyu sunuyoruz. Eksplorasyonda tümör toraks duvarına invazyon göstermediği için toraks duvarı rezeksiyonu ve rekonstruksiyonu gerekmedi. Tümör klavikula 1/3 proksimali ile birlikte alt brakial plexus dalları - subklavian arter güdüğü reampute edilerek eksize edildi. Histolojik olarak tümörün brakial plexus nöromu olduğu saptandı.

Benzer şekilde superior sulkus karsinomu nedeniyle opere edilen olgularda toraks duvarı, subklavian arter-ven ve brakial plexus alt dalları sakrifiye edilebilir. Toraks duvarında nüks düşünülen opere superior sulkus karsinomlu olgularda ayırıcı tanıda brakial plexus nöromu da akla gelmelidir.

P-64:SPONTAN PNÖMOTORAKS: 348 OLGUNUN DEĞERLENDİRİLMESİ

Dr. R. Demirhan, Dr. İ. Sancaklı, Dr. B. Kargıl, Dr. B. Arman
Dr. Lütfi Kırdar Kartal Eğitim ve Araştırma Hastanesi- İSTANBUL

Bu çalışmadaki amacımız spontan pnömotorakslı olguların tanı ve tedavi yöntemlerini değerlendirmektir. Haziran 1997 ve Mayıs 2005 tarihleri arasında spontan pnömotoraks tanısıyla kliniğimizde yatarak tedavi edilen 348 hasta retrospektive olarak gözden geçirildi. Hastalarımızın 320'si (%92) erkek, 28'i (%8) kadın, ortalama yaş 34,5 (yaş aralığı 14-80) idi. Spontan pnömotorakslı olguların 274'ü (%78) primer spontan pnömotoraks , 74'ü (%22) sekonder spontan pnömotoraks olup, spontan pnömotorakslı olgularda altta yatan en önemli sebep tüberküloz idi. Tedavi yöntemi 34 (%10) olguda nazal O2 ile gözlem- aspirasyon, 314 (%90) olguda toraks tüpü uygulanması idi. Toraks tüpü uygulanıp tedavide başarı sağlanamayan 29 (%8,3) olguya pleurektomi-büllektomi operasyonu uygulandı. Spontan pnömotoraks olgularında tüp torakostomi ile olguların büyük bir bölümünde tedaviye cevap alınabilmesine rağmen nüks pnömotoraks riski yüksektir. Operasyon planlanan olgularda videotorakoskopinin düşük morbiditesi ve hastaya sağladığı konforunda gözönünde bulundurulması gerekmektedir. Sonuç olarak spontan pnomotoraks acil müdahale edilmesi gereken önemli bir morbidite nedenidir diye düşünmekteyiz.

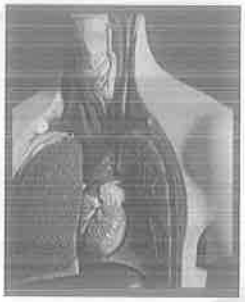

P-65:TORAKOTOMİ SONRASI AĞRI TEDAVİSİNDE, PETİDİN VE MORFİN'İN HASTA KONTROLLÜ ANALJEZİLERİ'NİN KARŞILAŞTIRILMASI.

Dr. Münevver Bulut* Dr. Burhan Meydan* Dr. Erdal Okur**
Sağlık Bakanlığı, Süreyyapaşa Göğüs Kalp ve Damar Hastalıkları Eğitim ve Araştırma Hastanesi, Anestezyoloji Bölümü.* Göğüs Cerrahisi kliniği.**

Giriş: Torakotomi sonrası ağrı, tanımlanan en şiddetli ağrılardan biridir. Komplikasyonlarının önemi nedeni ile ciddi tedavi gerektirir. Çalışmamızda,petidin ve morfin'in hasta kontrollü analjezide (HKA) etkinliği ve yan etkileri karşılaştırıldı.
Yöntem: Elektif torakotomi planlanan ASA I-II grupunda, 20-70 yaşları arasında 40 hasta randomize olarak çalışma kapsamına alındı. İndüksiyonda 5-7 mg/kg tiopental ve 0,1 mg/kg vekuronium, idamesinde % 1-2 Sevoflurane , O2/Hava kullanıldı. Postoperatif hastanın ağrı yakınması ile İVHKA uygulamasına I.Grupta petidin; yükleme dozu: 50 mg, bolus dozu:5 mg, bazal infüzyın: 0,3 mg/h, kilitli kalma süresi: 10 dakika .II.Grupta morfin; yükleme dozu:5 mg,bolus dozu;1mg,bazal infüzyon:0,3 mg/h, kilitli kalma süresi: 10 dakika olacak şekilde başlandı.Postoperatif ağrı (Visual Analog Scale = VAS), vital bulgular, SpO2 değerleri,solunum sayısı,sedasyon, ve yan etkiler 24 saat süre ile değerlendirildi.İstatistiksel değerlendirme SPSS programı ile yapıldı.
Bulgular: Her iki grupta'da kan basıncı ve kalp hızı değerleri VAS skorlarındaki azalmaya paralel olarak azaldı ve hemodinamik bulgular açısından belirgin analjezik etkinlik gösterdikleri düşünüldü. İki grup arasında ortalama arter basınçları, solunum sayıları açısından fark yoktu. ($p > 0,05$), belirgin sedasyon gözlenmedi. SpO2 değerleri morfin grup'unda 1 hastada geçici olarak düşme gösterdi. (< % 90). VAS değerleri açısından, bolus uygulamadan sonraki VAS değerleri karşılaştırıldığında morfin grup'unda belirgin olarak ağrı azalması vardı ($p < 0,05$), diğer zamanlarda VAS değerleri arasında fark yoktu ($p > 0,05$). Yan etkiler açısından gruplar arasında fark bulunamadı, ($p > 0,05$) her iki grupta 1'er hastada hipotansiyon gözlendi.
Sonuç: İVHKA yöntemi ile iki ilaç'lada etkin ağrı kontrolü yapılabileceği ve torakotomi sonrası ağrı giderilmesinde HKA uygulamasının diğer yöntemlere alternatif olabileceği sonucuna varıldı.

P-66:ERİŞKİN VE ÇOCUKLUK ÇAĞI AMPİYEMLERİ: CERRAHİ TEDAVİDE FARKLILIKLAR

Aydın Nadir*, Melih Kaptanoğlu*, Ekber Şahin, Ömer Cevit***, Sefa Özşahin****, Nazif Elaldı*****, Hayri Toksoy***, İbrahim Akkurt******
*** Cumhuriyet Üniversitesi Tıp Fakültesi Göğüs Cerrahisi ABD-Sivas**
****Sivas İzzetin Keykavus Devlet Hastanesi-Sivas**
*****Cumhuriyet Üniversitesi Tıp Fakültesi Çocuk Hastalıkları ABD-Sivas**
******Cumhuriyet Üniversitesi Tıp Fakültesi Göğüs Hastalıkları ABD-Sivas**
*******Cumhuriyet Üniversitesi Tıp Fakültesi İnfeksiyon Hastalıkları ABD-Sivas**

Amaç: Bu çalışmada ampiyem tedavisinde cerrahi seçeneklerin değerlendirilmesi, çocukluk ve erişkin yaş gruplarında farklılıkların ortaya konulması amaçlandı.
Hastalar ve Yöntem: Ocak 1998- Mart 2005 tarihleri arasında ampiyem tanısı ile takip edilen hastalar çalışmaya alındı. Hastaların demografik özellikleri, etiyolojileri, tedavi seçenekleri, komplikasyonlar ve sonuçları değerlendirildi.

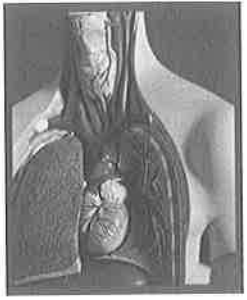

Bulgular: Çocukluk çağında 71, erişkin yaş grubunda ise 68 hasta takip edildi. Pediatrik hastaların yaş ortalaması 5.6 (4 aylık-17 yıl), erişkin hastaların ise 49,6 (20-81 yıl) olarak saptandı. Hastaların %65'i (n=91) erkek idi. Pediatrik hastaların tamamı parapnömonik ampiyemdi. Erişkin yaş grubunda ise ampiyem nedeni; ilk sırada % 62 parapnömonik, ikinci sırada % 23.5 ile postoperatif ampiyemler oluşturuyordu. Çocukluk yaş grubunda tüp torakostomi ve fibrinolitik tedavi % 50, dekortikasyon ise %35 hastaya uygulandı. Erişkin grupta tüp torakostomi ve fibrinolitik tedavi % 42,dekortikasyona ise % 9 olguda yapıldı. Torakomyoplasti 9 olgu ile % 13 olguda uygulandı. Operatif mortalite olmadı. Uzamış hava kaçağı ve expansiyon kusuru en sık görülen morbidite nedeni idi.
Sonuç: Medikal tedaviye rağmen ampiyem gerek erişkin gerekse çocukluk yaş gruplarında cerrah için agresif yaklaşım gerektiren bir problem olmaya devam etmektedir. Çeşitli tedavi yaklaşımları olmasına rağmen optimal tedavi seçeneği kesin değildir. Erken dekortikasyon ve fibrinolitik tedavi çocuk hastalarda yeterli olurken erişkin yaş gruplarında açık direnaj, kot rezeksiyonu, ve torakomyoplasti gibi farklı yaklaşımlara ihtiyaç duyulmaktadır.

P-67:GÖĞÜS DUVARINDA İNTRA-EKSTRA TORASİK UZANIM GÖSTEREN DEV KİTLE

Yıldıray Bekar1, Celal Tekinbaş 2, Gülgün Koçak3
Karadeniz Teknik Üniversitesi Tıp Fakültesi, 2Göğüs Cerrahisi ve 4Göğüs Hastalıkları Anabilim Dalları, 1Nümüne Hastanesi Göğüs Cerrahisi Kliniği ve 3Patoloji Trabzon.

Giriş: Göğüs duvarı tümörleri az görülen, teşhis ve tedavisi için geniş rezeksiyon gerektiren ve çoğunlukla kür sağlanabilen hastalıklardandır. Kliniğimize başvuran dev göğüs duvarı hemanjiyomu olgusu, ilginç radyografisi ve nadir görülmesi nedeniyle sunuldu.
Olgu: Karın ağrısı nedeniyle Genel Cerrahi Kliniği'ne başvuran ve istenen konsültasyon üzerine tarafımızdan değerlendirilen 34 yaşındaki bayan hastanın muayenesinde sol göğüs anterolateral duvarında belirgin şişlik saptandı. Oskültasyonda aynı bölgede solunum sesleri azalmış olarak tespit edildi. Olgunun radyolojik değerlendirilmesinde sol hemitoraks alt kısmını dolduran 13x13 cm boyutlarında, kalsifiye alanlar içeren, göğüs duvarından dışarıya taşan ve kostalardan orijin aldığı düşünülen dev kitle lezyon görüldü. Göğüs duvarı tümörü olarak değerlendirilen olgu operasyona alındı ve sol torakotomi ile 3-4-5-6-7. kostaları da içine alan kitle, geniş göğüs duvarı rezeksiyonu ile çıkartıldı. Göğüs duvarında oluşan defektin rekonstrüksiyonu prolen meş ile sağlandı. Kitle patolojisi intraosseoz hemanjiom (kavernöz hemanjiom) olarak raporlanan hastada postoperatif dönemde herhangi bir komplikasyon gelişmedi ve 7. günde taburcu edildi.
Sonuç: Hemanjiyomlar nadir görülen tümörler olmakla birlikte, göğüs duvarında yerleşen tümörlerin ayırıcı tanısında akla gelmesi gereken ve geniş rezeksiyonla tam kür sağlanabilen hastalıklardandır.

P-68:ABDOMINAL OPERASYONA SEKONDER MORGAGNI HERNISI: NADIR BIR OLGU SUNUMU

İsmet Ozaydın*, Arif Aslaner, Sabri Topdağ*****
Yrd. Doç. Dr.* ve Asistan, Genel Cerrahi Anabilim Dalı ve Yrd. Doç.Dr.***, Gögüs Cerrahisi Anabilim Dalı, Abant İzzet Baysal Üniversitesi, Düzce Tıp Fakültesi, Konuralp, DÜZCE**

Konjenital diyafragmatik hernilerin çoğunluğunu Bochdalek hernileri oluşturur, Morgagni hernilerinin oranı %5 olarak bildirilmektedir. Genellikle bu hastalar doğumdan sonra asemptomatiktir ve yetişkin döneme kadar tanı konulamayabilir. Altmışaltı yaşındaki kadın hasta yaklaşık 25 yıldır giderek artan göğüs ağrısı, halsizlik, sternum

arkasında ağrı yakınmaları ile başvurdu. Hastanın oskültasyonda sol bazalde solunum sesleri alınmıyordu. Akciğer radyografisinde ve toraks bilgisayarlı tomografisinde solda perikard ile yapışıklığı olan Morgagni hernisi saptandı. Cerrahi tedavi olarak rutin uygulama olan transabdominal yaklaşım ile opere edilen hasta postoperatif 7. günde taburcu edildi. Bu olguda, hikayesinde yalnızca özgeçmişinde 25 yıl önce geçirilmiş olan trafik kazası sonrasında abdominal operasyon haricinde herhangi bir özellik olmayan hastanın çekilen akciğer radyografisi ve sonrasında da bilgisayarlı tomografi ile saptadığımız bir morgagni hernisi olgusu sunmaktayız. Geçirilmiş intraabdominal operasyona sekonder gelişen bu nadir olguyu vakamızda takdim ettik.
Yetişkin dönemde tanı konulan hastaların ameliyat öncesi dönemde ayrıntılı olarak değerlendirilmesi gerektiğini ve cerrahi olarak transabdominal yaklaşımın uygun olacağı kanaatindeyiz.

P-69:ASENDAN AORTAYA TUTUNAN EKTOPİK TİROİD VE PERİKARDİYAL DEFEKT

Berkant Özpolat, Orhan Veli Doğan, Gökhan Gökaslan, İ. Sami Parım, Selim Erekul*, Ertan Yücel
S. B. Ankara Dışkapı Eğitim ve Araştırma Hastanesi Kalp Damar Cerrahisi Kliniği
***Ankara Üniversitesi Tıp Fakültesi Patoloji Kliniği**

Ektopik tiroid bezinin mediastende yerleşimi görülmekle birlikte perikard içinde yerleşimi son derece nadirdir. Literatürde biri postmortem ve diğeri tesadüfi olarak kanülasyon esnasında saptanmak üzere sadece iki vaka bulunmaktadır.
Vaka Taktimi: 42 yaşında bayan hasta göğüs ağrısı ve çarpıntı nedeniyle polikliniğimize başvurdu. Akciğer grafisinde sağ hemitoraksta parakardiyak kitle görülmesi üzerine çekilen Toraks BT de 55x45 mm.lik düzgün sınırlı kitle lezyonu saptandı. Ek olarak yapılan Manyetik rezonans görüntüleme tetkikinde sağ atriyum üzerinden ventriküle doğru uzanan asendan aorta komşuluğunda kitle rapor edildi.
Hastaya sternotomi uygulandı ve perikard içinde kitle palpe edildi. Perikard açıldığında asendan aortanın anterolateral yüzüne yapışık enkapsüle kitle ile karşılaşıldı. Ayrıca perikardın sağ superior kısmında 2x2 cm.lik defekt saptandı. Patolojik inceleme ektopik tiroid dokusunu gösterdi. Hasta tiroid fonkiyon testlerinde farklılık olmaksızın taburcu edildi.
Asendan aortaya yapışık olarak ve perikardiyal defekt ile beraber görülen ektopik tiroid çok nadir görülmesi nedeniyle sunulmuştur.

P-70:TORAKS DUVARI REZEKSİYONU SONRASI SPONTAN İNTRATORASİK SKAPULA TRANSPOZİSYONU: OLGU SUNUMU

Okan Solak+, Atilla Pekçolaklar+, Adnan Sayar+, Nur Solmazer*, Atilla Gürses+
+Yedikule Göğüs Hastalıkları ve Göğüs Cerrahisi Eğitim ve Araştırma Hastanesi,
1. Cerrahi Kliniği ve Anesteziyoloji Bölümü(*), İstanbul

Göğüs duvarı invazyonuyla seyreden akciğer kanserinde, göğüs duvarının komplet rezeksiyonu sağlanabilmektedir. Rezeksiyon sonrası oluşan göğüs duvarı defektleri çeşitli materyaller ile rekonstrükte edilebilmektedir. Ancak skapula altında kalan posterior lokalizasyonda defektleri kapatmak her zaman sentetik maddelere ihtiyaç duyulmamaktadır.

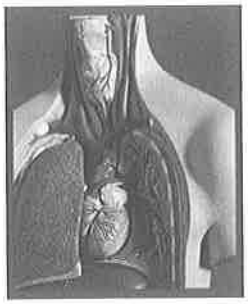

Akciğerin sağ üst lobundan kaynaklanarak posterior göğüs duvarını invaze eden ve preoperatif olarak küçük hücreli dışı histolojik tipine sahip kanserli olgumuza sağ üst bilobektomi ve posterior 2,3,4,5. kotlarına parsiyel rezeksiyon yapıldı. Postoperatif T3N0M0 olarak evrelenen hasta postoperatif sağ apikal infekte olmamış boşluk ('space') ile 7.gün taburcu edildi. Ancak postoperatif 32. gününde omuz hareketlerinde azalma ve ağrı şikayetiyle polikliniğimize gelen hastanın muayenesinde sağ skalpulanın 1/3 alt kısmınının toraks içine girdiği ve fiksasyon oluştuğu gözlendi. PA akciğer grafisinde skapulanın toraks içine girerek boşluğu kısmen doldurduğu ve akciğere bası yaptığı gözlendi. Skapulanın toraks içine girerek akciğere bası yapması ve boşluğu alanını doldurması çok nadir görülen komplikasyonlardandır ve oluşma olasılığı, postoperatif olarak rekonstrüksiyon yapılmayan posterior göğüs duvarı rezeksiyonlarından sonra, rezeksiyonun yeri düşünülerek gözönünde bulundurulmalıdır.

P-71:VERTEBRA KORPUSUNDA DESTRUKSİYONA NEDEN OLAN MULTİPL PLEVRAL HİDATİD KİST

1Okan Solak, 1Hıdır Esme, 2Olcay Eser, 2Adem Aslan, 3Fatma Fidan, 4Özlem Solak
1Afyon Kocatepe Üniversitesi Tıp Fakültesi. Göğüs Cerrahisi AD. Afyon-Turkiye
2Afyon Kocatepe Üniversitesi Tıp Fakültesi. Beyin Cerrahisi AD. Afyon-Turkiye
3Afyon Kocatepe Üniversitesi Tıp Fakültesi. Göğüs Hastalıkları AD. Afyon-Turkiye
4Afyon Devlet Hastanesi. Fizik Tedavi ve Rehabilitasyon. Afyon-Turkiye

Akciğer hidatid kistinin, vertabra korbusunda destruksiyon oluşturması, intervertebral aralığa protruze olması çok nadir bir durumdur.

22 yaşında olan erkek hastamız, 14 yıl önce sol torakotomi ile akciğer hidatid kistinden ameliyat olmuş ve postoperatif 1 yıl andozol tedavisi almış. Son bir yıldır sol akciğerinde multipl hidatid kist görülmesi üzerine andozol tedavisi ile poliklinik takibine alınmış. Hastanın 10 gün önce başlayan sırt ağrısı üzerine çekilen toraks bilgisayarlı tomografisinde sol hemitoraksta multipl plevral hidatid kist gözlenmiş ve paravertabral konşuluğu olan hidatid kistlerin 4. kosto transvers eklem ve Th4 vertebra korpusunda destruksiyon oluşturduğu bildirilmiştir. Hastaya sol torakotomi ile multipl plevral hidatik kist ekstirpasyonu, Th4. vertebraya anterolateral korpektomi ve posterior 4.kot rezeksiyonu yapıldı. Spinal kanala rekonstruksiyonu gerekli olmadı. Hasta 6.gün andozol tedavisine başlanarak şifa ile taburcu edildi.

Biz, vertebraya tümör gibi invazyon gösteren, vertebra korpusunda destruksiyon oluşturan ve andozol tedavisine cevap vermeyen cerrahi ile tedavi ettiğimiz multipl plevral hidatid kist olgusunu bildirmek istedik.

Anahtar Kelimeler: Plevral hidatid kist, vertebra destruksiyonu

P-72:TANSİYON PNÖMOTORAKSA NEDEN OLAN PERFORE AKCİĞER HİDATİK KİSTİ

Mehmet Sırmalı, Ertan Aydın, Göktürk Fındık, Hasan Türüt, Seyhan Özkan, Sadi Kaya
Atatürk Göğüs Hastalıkları ve Göğüs Cerrahisi Eğitim ve Araştırma Hastanesi, Göğüs Cerrahisi Kliniği, ANKARA

7 yaşında erkek hasta 1 aydır yüksek ateş, hırıltılı solunum, halsizlik, iştahsızlık şikayeti ile başvurduğu sağlık merkezlerince non – spesifik medikal tedaviler ile tedavi edilmeye çalışılmış ancak tedaviye beklenen yanıt alınamamış. Ani başlayan ve ilerleyen nefes darlığı ve morarma gelişmesi üzerine acil servise başvuran hastanın acil servisteki muayenesinde; ileri derecede dispne, takipne, boyun venlerinde dolgunluk, siyanoz tespit edildi.

Hastanın PA akciğer grafisinde sağ da total pnömotoraks ve mediastenin sola yer değiştirmiş olduğu tespit edildi. Hastaya acil şartlarda tüp torakostomi uygulandı. Hastaya yapılan bu müdahaleden sonra kliniğinde belirgin bir düzelme oldu. Kliniğe yatırılarak takip edilen hastanın sorgulamasında 1,5 ay önce ağızdan tuzlu su, yumurta akına benzer maddeler ekspektore ettiği tespit edildi. Akciğer grafisinde de perfore hidatik kiste ait bulgular tespit edilmesi üzerine hastaya sağ torakotomi uygulandı. Operasyonda sağ alt lob anterior segment lokalizasyonunda içerisine segment bronşlarının açıldığı iki adet kist kavitesi (içerlerinde germinatif membran olan) tespit edildi. Her ikisinede kistotomi kapitonaj işlemi uygulandı. Postoperatif komplikasyon gelişmeyen hasta postoperatif 7. günde taburcu edildi.

P-73: KÜNT GÖĞÜS TRAVMALARINDA AORTİK TRANSEKSİYON, TANI VE TEDAVİSİ

R. Doğan*, M. Demircin*, M. Yılmaz*, H. İ. Uçar*, Ö. F. Doğan*, M. Güvener*, C. Yorgancıoğlu*, İ. Duvan*, B. E. Onuk*, B. Kaya**

***Hacettepe Üniversitesi Toraks ve Kalp Damar Cerrahisi, ABD**

****Hacettepe Üniversitesi Kardiyoloji, ABD**

Giriş: Künt göğüs travmaları sıklıkla araç içi trafik kazaları sonucu ortaya çıkar. Bu yaralanmalardan biri olan aortik transeksiyon nispeten nadir görülen, genellikle fatal seyreden patolojilerdir. Transeksiyonun en sık görüldüğü bölge aortanın jukstaduktal kısmıdır. Travmaya bağlı semptom yoksa fizik muayenede herhangi bir bulguya rastlanmayabilir. Travmadan sonra hayatta kalabilme çoğunlukla erken ve doğru teşhis ile acil tedaviye bağlıdır.
Bireyler ve Yöntem: Tipik bir aortik transeksiyon transvers planda aortanın her üç tabakasını da içerir. Tedavide primer tamir, şant ya da ekstrakorporeal dolaşım desteğinde tamir, ekstrakorporeal dolaşım desteğinde greft interpozisyonu, sentrifugal pompa+oksijenatör desteğinde primer tamir ya da greft interpozisyonu, intraluminal stent kullanılabilir.
Vaka 1: Erkek, 38 yaşında. Hasta hemodinamik olarak stabil. Kazadan 15 gün sonra çekilen akciğer filminde mediastinal genişleme olması üzerine yapılan DSA'da sol subklavian arter distalinde anevrizmatik dilatasyon saptandı. Modifiye Got-shunt'ı ile 3cm'lik 22 mm PTFE greft interpozisyonu yapıldı.
Vaka 2: Erkek, 46 yaşında, alkollü. Şuur kaybı mevcut. Hemodinamik instabilite, flail chest ve derin hipoksi nedeniyle entübe edildi. Toraks BT'de sol diafragma rüptürü, bilateral hemopnömotoraks ve bilateral multiple kot kırığı mevcut. İntraoperatif TEE'de isthmus distalinde 2-3 cm'lik zayıf, lineer, hareketli, lümeni tamamen çevreleyen aortik transeksiyon için tanı koydurucu olan intimal flap tesbit edildi. Normotermik ekstrakorporeal dolaşım desteğinde 2cm'lik 16 mm PTFE tübüler greft interpoze edildi.
Vaka 3: Kadın, 42 yaşında, morbid obez. Şuur kapalı (kranial BT de solda subdural hematom ve beyin ödemi), genel durumu bozuk ve hemodinamik instabilite mevcuttu. Toraks BT'de istmusta geniş periaortik hematom, multiple kot kırığı ve kontrast madde ekstravazasyonu mevcut. Sol posterolateral torakotomi ile ana pulmoner arter inen aorta kanulasyonu ve normotermik ekstrakorporeal dolaşım desteği ile 3 cm uzunluğunda 16 mm'lik PTFE greft interpozisyonu yapıldı.
Sonuç: Künt göğüs travması sonrası oluşan mortalitenin %10-15' i aort patolojisine bağlıdır. Erken ve doğru teşhis ile uygun tedavi seçimi yapıldığında bu hastalar kurtarılabilmekte ve parapleji gibi daramatik komplikasyonlar önlenebilmektedir.

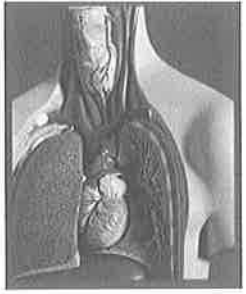

P-74: PLEVRANIN NADİR SOLİTER FİBRÖZ TÜMÖRÜ OLGULARI

Erşen E. 1, Akçıl M. 1, Demirkaya A. 1, Akı H. 2, Akman C. 3, Kaynak K. 1, Öz B2.
1-İ.Ü. Cerrahpaşa Tıp Fakültesi Göğüs Cerrahisi A.D.
2- İ.Ü. Cerrahpaşa Tıp Fakültesi Patoloji A.D.
3- İ.Ü. Cerrahpaşa Tıp Fakültesi Radyoloji A.D

Giriş: Soliter fibröz tümör plevranın nadir bir tümörü olup, benign lokalize mezotelyoma, submezotelyoma veya subserozal fibroma olarak da isimlendirilmektedir. Soliter fibröz tümör plevranın nadir bir tümörü olup genellikle selimdir. Ancak olguların %10-20'si malignite kriterlerini göstermektedir.
Materyal Metod: Olguların 4'ü kadın, biri erkek idi.Yaşları 24-53, ortalama yaş 40,8 olarak tespit edildi. Hastaların üçünde non spesifik şikayetler mevcut iken iki tanesinde rutin tetkikler sırasında tesadüfi olarak olarak patoloji saptanmıştı. Hastaların hiçbirinde asbestoza maruz kalma veya sigara kullanımı öyküsü mevcut değildi. Üç hastada lezyon sol hemitoraksda yerleşirken iki hastada sağ hemitoraks lokalizasyonunda idi. Tüm olguların post operatif patolojik incelemesi sonucunda keratin,desmin, düz kas aktini ve S-100 negatifken CD34 ve vimentin pozitif olarak saptanmış ve soliter fibröz tanısı konmuştur.
Tartışma: Plevranın soliter fibröz tümörü, tüm plevra tümörlerinin %5'inden daha azını oluşturmaktadır. Her yaşta görülebilir ve cinsler arasında görülme sıklığı açısından farklılık bildirilmemektedir. Tümör vakaların 2/3'ünde visseral plevra kaynaklıdır. Soliter fibröz tümörün kesin tanısı tümörün tamamen çıkartılmasıyla konulabilmektedir. Literatürde bildirilen vakaların %13'ü operasyon sonrası lokal infiltrasyon ve lokal nüks gibi agresif bir klinik seyir gösterirken diğerlerinde cerrahi olarak tümörün çıkarılması tedavide yeterlidir. Bizim ilk üç olgumuzun 13, 8 ve 2.5 yıllık, son iki olgumuzun ise 2 yıllık ve 3 aylık takiplerinde lokal nüks saptanmadı. Her beş olguda da eşlik eden ekstrapulmoner semptom görülmedi.
Sonuç: Klinik, radyolojik, makroskopik ve mikroskopik özellikleriyle plevranın soliter fibröz tümörü benign ve nadir görülen bir tümördür. Olgular semptomatik veya asemptomatik olabilirler ve sıklıkla visseral plevra kaynaklıdırlar. Operasyon sırasında frozen section ile çalışılması büyük önem taşımaktadır ve tümörün tamamen çıkarılması tedavide yeterli olmaktadır.

P-75:UNİLATERAL SPONTAN PNÖMOTORAKS İLE ORTAYA ÇIKAN AKCİĞER KANSERİ OLGUSU

Okan Solak+, Serda Kanbur+, Muzaffer Metin+, Zeynep Nilgün Ulukol*, Atilla Gürses+
+Yedikule Göğüs Hastalıkları ve Göğüs Cerrahisi Eğitim ve Araştırma Hastanesi,
1. Cerrahi Kliniği ve Anesteziyoloji Bölümü(*), İstanbul

Spontan pnömotoraks, genellikle subplevral apkal bir blebin plevra boşluğuna açılması ile oluşur. Ancak, akciğere olan metastazlar ya da çok daha nadiren primer akciğer kanser nedeni ile de ortaya çıkabilir. Ellialtı yaşında erkek hasta, ani gelişen nefes darlığı şikayeti ile bir devlet hastanesine başvurmuş. Çekilen posteroanterior göğüs röntgeninde sol pnömotoraks saptanması üzerine hastaya tüp torakostomi yapılmış. Hastanın hava kaçağının torakostominin 4. gününde de sürmesi üzerine hasta göğüs cerrahisi kliniğimize sevk edilmiş. Hastanın, kliniğimize yattığında herhangi spesifik bir şikayeti bulunmuyordu. Çekilen toraks bilgisayarlı tomografisinde (BT) solda, santral yerleşimli 3 x 4 cm boyutlarında kitlesel lezyon saptandı. Lezyonun pulmoner arter ve superior

pulmoner venle bitişik olduğu izlendi. Yapılan fiberoptik bronkoskopide sol üst lob bronşunu tıkayan vejetatif özellikli lezyon görüldü. Buradan alınan biopsinin patolojik incelemesi skuamöz hücreli karsinom olarak rapor edildi. Mediastinoskopi yapılan hastada alınan üst alt paratrakeal ve subkarinal gangliyon biopsilerinde sonucun negatif olarak bildirilmesi üzerine hastaya sol torakotomi yapıldı. Yapılan eksplorasyonda kitlenin sol superior pulmoner veni invaze ettiği, buraya yakın açılan perikardın iç yüzeyini de yaygın olarak tuttuğu görüldü ve olgu 'irrezektabl' olarak değerlendirildi. Hasta, irrezektabl evre IIIB olarak evrelenerek bir onkoloji kliniğine seveken postoperatif 4. günde taburcu edildi.

Sekonder spontan pnömotoraks etyolojisinde nadir de olsa, primer akciğer kanseri gibi maligniteler akılda bulundurulmalıdır. Özellikle orta ve ileri yaşta spontan pnömotoraks saptanan sigara içen hastalarda olası ek pulmoner patolojilerin araştırılması ihmal edilmemelidir.

P-76:AKCİĞER REZEKSİYONU SONRASI İNTERTSTİSYEL FİBROZİSTE AKUT ALEVLENME: İKİ OLGU TAKDİMİ

Mustafa Yüksel1, Mehmet Oğuzhan Özyurtkan1, Korkut Bostancı1, Rengin Ahıskalı2, Nihat Kodallı3
1 Marmara Üniversitesi Tıp Fakültesi Göğüs Cerrahisi Anabilim Dalı
2 Marmara Üniversitesi Tıp Fakültesi Patoloji Anabilim Dalı
3 Marmara Üniversitesi Tıp Fakültesi Radyoloji Anabilim Dalı

İdiyopatik pulmoner fibrozis (İPF) sebebi bilinmeyen kronik diffüz bir akciğer hastalığıdır. Rezeksiyon sonrası mortalite ve morbiditenin bilinen sebeplerindendir. Cerrahi sonrasında akut alevlenme olguları bildirilmiştir. Ancak bu alevlenmenin mekanizma tam olarak bilinememektedir. Bu çalışmamızda İPF'nin akciğer rezeksiyonu sonrasında alevlenme gösterdiği iki olgumuz sunulmuştur. Her iki hastamızda da bilinen İPF mevcuttu ve ilk olgu bronkodilatör tedavi alırken ikincisi tedavisiz takip altındaydı.

Olgu 1: 80 yaşındaki erkek hastanın sol alt lobunda tümörü ve 54paket/yıl sigara öyküsü mevcuttu. Preoperatif solunum fonksiyon testleri doğal, oksijen satürasyonu %90, pO2 66mmHg idi. Sol alt lobektomi yapılan hastanın postoperatif 3. günde nefes darlığı artışı ve kangazı değerlerinde bozulma görüldü. Akciğer grafisinde interstisyel fibrosis paterninde artış saptanan hasta giderek kötüleşti. Steroid tedavisine tam yanıt vermeyen hasta, önce mekanik ventilatöre bağlandı sonra da 20. gününde solunum yetmezliğinden kaybedildi.

Olgu 2: 15paket/yıl sigara öyküsü olan 57 yaşındaki erkek hasta sol üst lobunda kitle ile başvurdu. Kan gazı ve solunum fonksiyon testleri normaldi. Sol üst lobektomiden 5 gün sonra dispne gelişti. Kontrol tomografisinde İPF paterninde artış görüldü. Steroid ve oksijen tedavisine kısmi yanıt veren hasta 48. günde oksijen ve steroid tedavisi altında taburcu edildi. Ancak 3. ayında solunum yetmezliğinden kaybedildi. İPF alevlenmelerinde genel olarak mortalite yüksektir. Steroid tedavisine tam yanıt alınamamaktadır. Preoperatif profilaktik steroid kullanımı tartışmalıdır. Önceden İPF'si bilinen hastaların postoperatif takiplerinin daha morbid ve mortal seyredebileceği unutulmamalıdır.

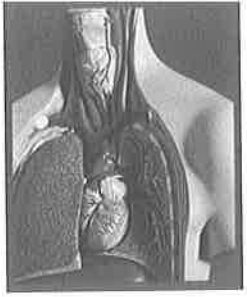

P-77:KORONER ARTER CERRAHİSİ SIRASINDA TESADÜFEN TESPİT EDİLEN MEDİASTİNAL TÜMÖR OLGULARIMIZ

Mustafa Erdoğan*, Feragat Uygur*, Bülent Meşe*, C. Cahit Öğütmen*, İbrahim Büyükkömürcü, Canan Korkmaz***, Birol Yamak*, Bülent Kısacıkoğlu***

***Sani Konukoğlu Hastanesi Kalp Damar Cerrahisi Kliniği G.Antep**

****Sani Konukoğlu Hastanesi Anestezi Bölümü G.Antep**

*****25 Aralık Devlet Hastanesi , Patoloji Bölümü, G.antep, Türkiye**

Özet

Amaç: Koroner arter cerrahisi, artan tanı ve tedavi tedavi merkezleri sayesinde giderek daha fazla hastaya uygulanmaktadır. Mediastinal tümörler yaş ilerledikçe görülme insidansı arttığı bilinmektedir. Kliniğimizde 2004 yılı içerisinde gerçekleştirilen koroner bypass olgularından üçünde operasyon sırasında mediastinal tümör tespit edilmiştir. Tümünde tümör total olarak çıkarılmıştır.

Olgular

Olgu1: Rutin koroner arter ceraahisine alınan 58 yaşında kadın hasta, sternotomi yapıldıktan sonra anterior mediastende sol toraxa yayılım gösteren yaklaşık 10x8 cm boyutlarında kitle tespit edildi. Kitle totale yalın çıkarıldı. Ardından kardiyopulmoner bypass yöntemi ile koroner arter cerrahisi gerçekleştirildi. Hasta sorunsuz bir şekilde operasyondan çıktı. Gönderilen kitlenin patoloji sonucu malign lenfoma olarak geldi. Postoperatif 6.cı günde taburcu edilen hasta sonraki tedavisi için Onkoloji Bölümüne yönlendirildi.

Olgu 2 ve 3: Bu iki hasta sol ana koroner arter kritik darlığı ile birlikte karasız angina olması nedeniyle acil olarak koroner bypassa alınan hastalardır. Her iki hastada da sternotomi sonrası anterior mediastende biri 5x5, diğeri 7x8 cm büyüklüğünde kitleler tespit edildi. Her iki hastada da kitleler total eksize edildi. Postoperatif patoloji incelemesinde iki hastanında timoma olarak geldi. Hastalar postoperatif 6.cı gün sorunsuz taburcu edildi.

Tartışma: Koroner arter cerrahisi sırasında ilerleyen yaşla birlikte mediastinal tümörlere rastlanma olasılığı artmaktadır. Bizce bu tip olgularda maksimal rezeksiyon uygulamak hastanın survi açısından son derece önemlidir.

P-78:İNFLAMATUAR MYOFİBROBLASTİK TÜMÖR "OLGU SUNUMU"

Leyla Üstün, Cabir Yüksel, Nezih Özdemir

Ankara Üniversitesi Tıp Fakültesi Göğüs Cerrahisi Anabilim Dalı

Giriş: İnflamatuar myofibroblastik torasik cerrahide sık karşılaşılmayan, genellikle çocukluk çağında ortaya çıkan benign olmakla birlikte rekürrens ve metastaz gösterebilen bir tümördür. Bu bildiride inflamatuar myofibroblastik tümörlü ve komplet rezeksiyon uygulanan 4 yaşında bayan hasta sunulmuştur.

Olgu: Dört yaşında bayan hasta öksürük ve ateş şikayeti nedeniyle tetkik edilmiş. Akciğer grafisinde atelektazi izlenmesi üzerine kliniğimizde bronkoskopi uygulandığında sol alt lob bronşundan ana bronşa taşan yüzeyi düzgün mukoza ile örtülü tek bir polip yapısında kitle saptandı. Biopsi sonucu inflamatuar psödopolip (Myofibroblastik psödotümör) olarak rapor edildi. Lezyonun lokalizasyonu ve boyutunun değerlendirilmesi amacıyla çekilen 3 boyutlu tomografide sol alt lob bronşundan ana bronşa uzanan yaklaşık 4 cm boyutlu kitle lezyonu saptandı.

Hastaya sol torakotomi ve alt lobektomi uygulandı. Cerrahi sınırdan frozen çalışıldı ve tümör saptanmadı. Uzun takip patoloji sonucu inflamatuar psödotümör olarak rapor edildi. Hasta 1 ay sonra kontrole geldiğinde aktif şikayeti yoktu ve PA AC grafisi ekspanse idi.

Sonuç: İnflamatuar myofibroblastik tümör konservatif cerrahi eksizyon ile başarı ile tedavi edilebilir ancak komplet rezeksiyon yapılamaz ise rekürrens görülebileceği gibi uzak metastazlar da saptanabilir. Fokal invazyon, vasküler invazyon, sellülarite artışı, nükleer pleomorfizm, yüksek mitotik oran (>3/50 BBA) ve nekroz kötü prognostik faktörlerdir. P53 pozitifliği rekürrens ve malign transformasyon ile ilişkili olarak bulunmuştur. Metastaz yapabilmesi ve rekürrens riski olması nedeniyle mutlaka komplet rezeksiyon yapılması ve postoperatif dönemde hastanın yakın takibi gerekmektedir.

P-79:TRAKEOBRONŞİYAL İMPLANT ÜSTÜ DİŞ PROTEZİ ASPİRASYONU OLGUSU

K. Kaynak1, E. Taşçı2, E. Erşen1, F. Şimşek1.
1-İ.Ü. Cerrahpaşa Tıp Fakültesi Göğüs Cerrahisi A.D.
2-Heybeliada Göğ. Hast. Eğ.ve Araş. Hastanesi Göğüs Cerrahisi A.D

Giriş: Yabancı cisim aspirasyonu hayati tehlikeye sebep olabilen ve acil girişim gerektirebilen önemli bir klinik tablodur. Yabancı cisim aspirasyonları özellikle infantlarda kazalara bağlı ölüm nedenleri arasında ilk sırayı yer alırken bu oran erişkinlerde azalmaktadır. Son yıllarda bronkoskopinin etkin kullanımıyla yabancı cismin çıkarılması başarı ile uygulanırken bazı vakalarda operasyona kadar gidebilecek invaziv girişimlere neden olabilmektedir.

Olgu: 57 yaşında erkek hasta. Üst çenedeki implant üstü parsiyel diş protezinin gece yatarken hava yoluna kaçması ve nefes darlığı, öksürük şikayetleri ile kliniğe müracaat etti. İlk müdahalesi yapılan hastanın yapılan tetkiklerinde sol ana bronş içine girmiş ve yatay duran 3 cm uzunluğunda protezin bir ucunun carina üzerine oturduğu tespit edildi. Bronkoskopide protezin sol ana bronş alt bölümünde durduğu etrafının mukus ve koagulum ile çevrili olduğu görüldü. Yabancı cisim forsepsi ve balon kateterle yapılan tüm çabalara rağmen protez çıkarılamadı ve protezin sol torakotormi ve bronkotomi yapılarak alınmasına karar verildi. Sol postero-lateral torakotomi ile toraksa girildi. Sol ana bronşa yapılan bronkotomi ile bronş lümenine girildi. Fakat protez palpe edilemedi. Bronkotomi kapatıldı. Protezin sağa kaçtığı düşünülerek acil bronkoskopi yapıldı ve protezin sağ alt lob bronş ağzında olduğu görüldü. Bu işlem sırasında hastanın extübe olması, trakea ve ana bronş spazm gelişmesi üzerine hastaya acil trakeostomi açıldı. Hasta tekrar sırt üstü döndürüldü. Rijit bronkoskopi uygulanarak balon kataterle protez yukarı doğru çekilerek yabancı cisim trakeostomi boşluğundan çıkartıldı. Hasta bir hafta sonra şifa ile taburcu edildi.

Tartışma: Yabancı cisim aspirasyonlarında erken dönemde ani ölüm, pnömomediastinum, larinks ödemi, bronkospazm, endobronşiyal kanama, pnömotoraks, trakeostomi, kardiyak arrest, torakotomi gerektiren yabancı cismin çıkarılmasındaki başarısızlık gibi komplikasyonlar görülebilmektedir. Gerek çocuk gerekse erişkinlerde yabancı cisimlerin bronkoskopi ile çıkarılabilmesi torakotomi oranını belirgin şekilde azaltmaktadır. Torakotomiye gidecek hastalarda yabancı cismin yer değiştirebileceği düşünülerek hastaya çift lümenli entübasyon tüpü uygulanması ve hastaya pozisyon verilirken de yabancı cismin yer değiştirebileceği unutulmamalıdır.

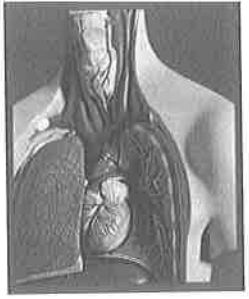

P-80:JUGULAR VENÖZ KATETERİZASYON SONRASI GÖRÜLEN BİR PNÖMOTORAKS OLGUSU

Mehmet Oğuzhan Özyurtkan, Korkut Bostancı, Tunç Laçin, Aslı Gül Akgül, Mustafa Yüksel
Marmara Üniversitesi Tıp Fakültesi Göğüs Cerrahisi Anabilim Dalı

Toraks cerrahisi sırasında hastalara, gerekli durumlarda santral venöz kateterizasyon (SVK), genelde internal jugular ven ve subklaviyan ven yoluyla yapılır. SVK sonrası en sık görülen komplikasyon pnömotorakstır. Çalışmamızda, sol pnömonektomi operasyonu öncesinde sağ internal jugular ven kateterizasyonu sonrasında gelişen bir iyatrojenik pnömotoraks olgusu sunulmuştur. Skuamöz hücreli karsinom tanılı ve preoperatif tetkikleri sonucu operabl görülen hasta operasyona alındı. Kateterizasyon ve endobronşiyal entübasyon sonrasında hemodinamisi ve fizik muayenesi doğal olan hastanın hemodinamisi tek akciğer ventilasyonuna geçildiğinde bozuldu, satürasyonu ve arteriyel kan basıncı düştü. Çift akciğer ventilasyonuna geçildiğinde parametreleri düzelmekteydi. Ancak bu sırada, sağ hemitoraksında cilaltı amfizem gelişince yapılan torasentez ile pnömotoraks olduğu görülerek tüp torakostomi uygulandı. Hastanın hemodinamisi düzelince operasyona devam edilmiştir. İlerleyen günlerde hastada gelişen atriyal fibrilasyonu ve deliryum medikal tedaviyle düzeltildi. Sağ dreninden hava kaçağı devam eden hastaya önce tetrasiklin ile plörodezis, sonra pnömoperituan uygulandı. Takip eden günlerde hava kaçağı kesilen ve kontrol grafisi ekspanse olan hasta, postoperatif 40.gün dreni çekilerek taburcu edildi. SVK'nın torakotomi uygulanacak taraftan yapılması daha doğrudur ve eğer o taraf internal jugular veninden kateter takılamıyorsa, aynı tarafın subklaviyan veni denenmeden diğer tarafın venlerine yönelinmemelidir. Kateterizasyon sonrasında hastanın hemodinamisinin bozulması, fizik muayenede solunum sesleri doğal olarak alınsa bile, akla ilk olarak iyatrojenik pnömotoraksı getirmelidir.

P-81:KORPULMONALEYE NEDEN OLAN DİYAFRAGMA EVANTRASYONUNUN CERRAHİ TEDAVİSİ

Mehmet Özgel*, Zeynep Orhan**
***Malatya Beydağı Devlet Hastanesi, Göğüs Cerrahisi Kliniği, Malatya, Türkiye**
****Malatya Beydağı Devlet Hastanesi, Göğüs Hastalıkları Kliniği, Malatya, Türkiye**

Giriş: Diyafragma evantrasyonu erişkinlerde baş boyun cerrahisi sonrası, kardiyovasküler cerrahiyi takiben, travma sonucu, motor nöron hastalıkları, malign tümörler ve kalsifik tüberküloz lenf noduna bağlı gelişebilir Bu çalışmada kardiyak şift, pulmoner hipertansiyon ve pasif atelektaziye neden olan diyafragma evantrasyon olgusunun cerrahi tedavisi sunuldu.

Olgu Sunumu: 63 yaşında erkek hasta sol göğüs ağrısı ve efor dispnesi ile kliniğimize başvurdu. Özgeçmişinde 1985 yılında lumbar vertebradan operasyon hikayesi vardı. Fizik muayenesinde siyanoze ve göğüs ön arka çapı artmıştı. Solda solunum seslerine barsak sesleri karışmıştı. Pretibial ödemi mevcuttu. Bilgisayarlı toraks tomografisinde; solda diyafragmada yükselme ve kardiyak şift mevcuttu. Yapılan ÖMD'de midenin toraksta olduğu, diyafragma hareketlerinin var olduğu ve diyafragma evantarasyonu ile uyumlu görünüm rapor edildi. Diyaframanın 8. kot hizasında plikasyonla lokalizasyon sağlandı. Operasyon sonrası hastanın nabzı 166/dak oldu. Yine aynı gün hastanın pulse oksimetrede SO2'u %98 oldu. Oksijen gereksinimi kayboldu. Yapılan EKO'sunda pulmoner arter tansiyonu: 30 mmHg ölçüldü. Kontrol tomografisinde evantrasyonun kaybolduğu ve mediastenin normal konumuna geldiği görüldü. Hasta halen takibimizdedir.

Tartışma: Yapılan plikasyonla diyafragmanın fiksasyonu sağlanır. Böylece hem mediastendeki düzensiz hareket engellenir hemde mediastinal şift engellenerek akciğerin maruz kaldığı basınç ortadan kaldırılır. Diyafragma evantrasyonuna bağlı gelişen kardiyorespiratuar semptomların tedavisinde öncelikle cerrahi düşünülmeli ve plikasyon uygulanmalıdır.

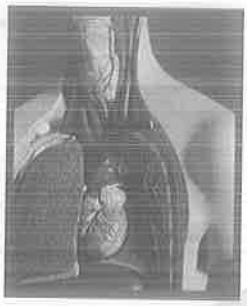

P-82:İLGİNÇ BULGULARIYLA PRİMER GÖĞÜS DUVARI TÜMÖRLERİ

Nilgün Kanlıoğlu1, Kenan Can Ceylan1, Şaban Ünsal1,
Zeki Tahsin Yapakçı1, Sadık Yaldız2,Oktay Başok1
1 Dr. Suat Seren Göğüs Hastalıkları ve Cerrahisi Eğitim ve Araştırma Hastanesi 2. Göğüs Cerrahisi Kliniği, İzmir
2 Dr. Suat Seren Göğüs Hastalıkları ve Cerrahisi Eğitim ve Araştırma Hastanesi 1. Göğüs Cerrahisi Kliniği, İzmir

Amaç: Genelde kemik ve yumuşak dokudan gelişen primer göğüs duvarı tümörleri nadir görülür.
Materyal ve Metod: Primer göğüs duvarı tümörü ön tanısıyla Dr. Suat Seren Göğüs Hastalıkları ve Cerrahisi Eğitim ve Araştırma Hastanesi, Göğüs Cerrahisi Kliniğinde 2002-2004 yılları arasında opere edilen 7 olguyu kapsayan bu çalışmada, hastalar yaş, cinsiyet, yakınma, klinik bulgu, preoperatif radyoloji ve operatif yöntemler açısından retrospektif olarak incelendi.
Sonuç: Histopatolojik tanılar kondrosarkom iki olgu, desmoid tümör bir, eosinofilik granülom bir, göğüs duvarının primer küçük hücreli karsinomu bir, malign fibröz histiositom bir ve fibröz displazi bir olguda idi.
Yorum: Primer göğüs duvarı tümörlerinde başarılı tedavinin anahtarı erken tanı ve geniş cerrahi rezeksiyondur. Cerrahi rezeksiyon uyguladığımız, nadir görülen primer göğüs duvarı tümörü olgularını literatür eşliğinde sunmayı amaçladık.

P-83:BRONKOTOMİ İLE TEDAVİ EDİLEN ENDOBRONŞİAL HAMARTOMA OLGUSU

Şerife Tuba Liman1, Salih Topçu1, Emre Özker2, Ali Özerdem2, Cengiz Erçin3, Mustafa Yetiş4
1. Göğüs cerrahisi AD, Kocaeli Üniversitesi Tıp Fakültesi
2. Kalp ve Damar Cerrahisi AD, Kocaeli Üniversitesi Tıp Fakültesi
3. Patoloji AD, Kocaeli Üniversitesi Tıp Fakültesi
4. Göğüs Hastalıkları Kliniği, Kocaeli Devlet Hastanesi

Endobronşial hamartomalar tüm akciğer hamartomaları arasında %1.4 oranında gözlenirler. Parankim içerisindeki hamartomalar genellikle semptom vermezlerken endobronşial olanların hemen hepsi semptom vermektedirler. Bu nedenle her zaman tedavi edilmelidirler.
35 yaşında erkek hasta pnömoni nedeniyle hastaneye yatırıldı. Medikal tedaviye tam yanıt alınamayınca etiolojiye yönelik yapılan bronkoskopisinde endobronşial lezyon gözlenmesi nedeniyle hasta kliniğimize alındı. Yapılan rijid bronkoskopide alt lob bronşundan kaynaklandığı anlaşılan ve ana bronşa doğru uzanan ve üst lob bronş girişi tama yakın kapatan düzgün sınırlı, damarlanması artmış lezyon saptanması üzerine sol torakotomi ve bronkotomi ile lezyon eksize edildi. Patoloji hamartoma olarak raporlandı.
Endobronşial lezyonlar hemoptizi, obstrüktif pnömoni, atelektaziye yol açabilirler. Endobronşial hamartomaları pediküllü olduklarından rijid bronkoskopi ve endoskopik yöntemlerle rahat ve kolay olarak tedavi edilme şansları vardır. Ancak bizim olgumuzda olduğu gibi büyük ve orijin aldığı yer tam olarak saptanamazsa bronkotomi ile çıkartılabilir.

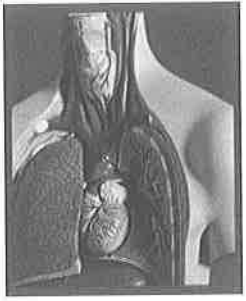

P-84:ANOREKSİYA NERVOZA VE SPONTAN PNÖMOTORAKS BİRLİKTELİĞİ OLGUSU

Figen Kocabaş Türk, Kenan Can Ceylan, Deniz Barut, Ali Hızır Arpat, Oktay Başok
Dr. Suat Seren Göğüs Hastalıkları ve Cerrahisi Eğitim ve Araştırma Hastanesi
2. Göğüs Cerrahisi Kliniği, İzmir

Anoreksi ve büllöz akciğer hastalığı birlikteliği sık görülmemekte ve bu olgularda spontan pnomotoraks gelişme oranıda çok düşüktür.

41 yaşında kadın hasta zayıflamak için yaptığı rejim sonrasında 1 yıl içinde 85 kg'dan 31 kg'a düşmüş ve sonrasında da yapılan tedavilere rağmen kilo alamamış. Geçmiş yıllarda çekilen akciğer grafilerinde patoloji saptanmayan hasta nefes darlığı, öksürük şikayeti ile acil servise başvuruyor. Genel durumu bozuk olan hastanın fizik bakısında sağ hemitoraksta solunum sesleri azalmış, P/A akciğer grafisinde ise sağda pnömotoraks ile uyumlu izlendi. Hastaya sağ tüp torakostomi ile kapalı su altı drenajı uygulandı. Toraks bilgisayarlı tomografisinde sağ akciğerde daha fazla izlenen bilateral büllöz lezyonlar izlendi. Psikiatri kliniği ile beraber takip edilen olgunun drenajı sonlandırıldıktan sonra akciğerleri ekspanse izlendi. Asemptomatik olarak taburcu edildi.

Anoreksiya nervozaya bağlı katabolik fazın geliştiği düşünülen olgumuzda büllöz akciğer ve sonrasında spontan pnömotoraks olmasının nadir görülmesi nedeniyle literatür eşliğinde sunmayı amaçladık.

P-85:POSTTORAKOTOMİ SONRASI SPACE PROBLEMİNİ ÖNLEMEDE FRENİK SİNİR HASARI TEKNİĞİ KULLANIMININ DEĞERLENDİRİLMESİ

F. Şimşek, M. Akçıl, E. Erşen, A. Demirkaya, K. Kaynak
İ.Ü. Cerrahpaşa Tıp Fakültesi Göğüs Cerrahisi A.D.

Giriş: Posttorakotomi sonrası space problemini önlemek amacı ile morbiditesi az olan pek çok cerrahi teknik araştırılmış ve denenmiştir. Bunlardan biri de operasyon sırasında diyaframı yükselmek amacı ile geçici diyafragmatik palsi oluşturmayı amaçlayan frenik sinir ezilmesidir. Uzamış hava kaçağı akciğer rezeksiyonu sonrası morbidite ve hastanede kalış süresini belirleyen ana faktörlerden birisidir.

Materyal Metod: 2003-2005 yılları arasında akciğer tümörü nedeniyle rezeksiyon uygulanan 18 hasta değerlendirildi. Beş hastaya bilobektomi diğer 13 hastaya lobektomi uygulanmıştır. Hastaların dokuz tanesine geçici diyafragmatik palsi oluşturmayı amaçlayan frenik sinir hasarı uygulanmış diğer dokuz hastaya frenik sinir hasarı uygulanmamıştır.

Bulgular: Frenik sinir hasarı oluşturulan hastaların 2' si kadın, 7' si erkek idi. Hastaların yaş dağılımı 39-85 ve ortalaması 53 idi. Post operatif hastanede kalış süreleri ortalama 7,4 gündü. Frenik hasarı olmayan vakalar ele alındığında hastaların 2' si kadın, 7' si erkek idi. Yaş dağılımı 18-76, ortalama yaş 53,2 idi. Post operatif hastanede kalış süreleri ortalama 11 gündü.

Tartışma: Posttorakotomi sonrası space gelişiminin önlenebilmesi için pek çok teknik denenmiştir.Bu teknikler arasında torakoplasti, pnömoperiton, plevral dekortikasyon, frenik sinir ezilmesi, kas flebi transpozisyonu, intraplevral suction, frenoplasti, plevral tent gibi teknikler mevcuttur. Biz bu çalışmamızda frenik sinir ezilmesi uyguladığımız hastalarda postoperatif dönemde hastanede kalış süresinin ezilmeyenlere göre daha az olduğunu ve aynı zamanda her iki grup solunum fonksiyonları açısından anlamli fark olmadığını tespit ettik.

Sonuç olorak pulmoner rezeksiyon uygulanan hastalarda rezeksiyon sonrası space problemini önlemek, ve artmış morbidite ve hastanede kalış süresini azaltmak için, uygun şeçilmiş hastalarda diyaframı yükselmek amacı ile frenik sinir ezilmesi uygulanabiliceğini düşünmekteyiz.

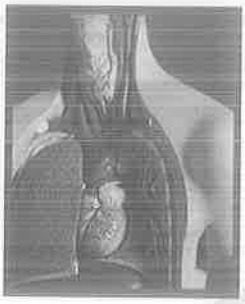

P-86:İKİ FALLEN LUNG OLGUSU VE TEDAVİSİ

B. Altuntaş, s. Ceran, G. S. Sunam, M. Gök
Selçuk Üniversitesi Meram Tıp Fakültesi Göğüs Cerrahisi

Trakea veya anabronş'un travmatik rüptürleri oldukça nadirdir. Trakebronşial rüptürlerin çucuklarda insidansı %0.17 dir. Teşhisdeki gecikmeler ile mortalitesi %30 lara kadar çıkabilir. En iyi teşhis yöntemi bronkoskopidir. Trakeabronşial rüptürlere genellikle crush injüriler sebep olur ve akciğer dokusu da etkilenebilir. Kliniğimizde son 3 yıl içinde ana bronş rüptürü olan iki hasta teşhis ve tedavi edildi. Her iki hastada da bronş rüptürü tanısı radyoloji ve bronkoskopi ile kondu. İlk hastada sol ana bronşta lokalize idi. Ancak rüptür tanısı akciğer ekspanse olarak taburcu edildikten 15 gün sonra sol akciğerde atelektazi tanısı ile tekrar yatırıldı. Yapılan bronkoskopide bronş tıkalı idi. Hastaya yapılan torakotomi sonrası akciğerin tamamen kollabe olduğu sol ana bronşta fibrozis ve total rüptür olduğu görüldü. Uç uca anastomoz yapıldı. Postoperatif 1 haftada akciğer ekspanse olarak taburcu edildi. Kontrollerinin ikinci ayında sol total atalektazinin yine geliştiği görüldü, kontrol bronkoskopide total obstrüksiyon görüldü, dilate edilemedi tekrar torakotomi kararı alındı. Torakotomide sol üst loba sleeve lobektomi ve uç uca anastomoz yapıldı. ikinci operasyondan 1 ay sonra yapılan kontrolünde atelektazi gelişmesi üzerine, bronkoskopi yapıldı. Dilatasyon la bronş lümeni açıldı, ancak peş peşe yapılan 3 dilatasyon sonrası tekrar darlık olunca stent yerleştirildi, 1.5 yıl stent problemsiz olarak takip edilen hastanın stenti (son 3 aydır) fonksiyon görmediği tespit edildi, skopi eşliğinde mayıs 2005'te çıkarıldı. İkinci hastada sağ ana bronşta rübdür tespit edildi, yatışının 3 günü bronkoskopi ve cerrahi müdahale yapıldı. Operasyonda sağ ana bronşun leze olduğu ve koptuğu görüldü, primer onarımın imkansız görülmesi üzerine sağ üst sleev e lobektomi ve uç uca anastomoz yapıldı. Post operatif ikinci ayında sağ total atelektazi ile müracaat etti , yapılan bronkoskopide sağ ana bronşta daralma ve enf görüldü. Bir kez endoskopik dilatasyon uygulandı. Dilatasyon sonrası 6. ayında komplikasyonsuz takip altında. **Yorum:**Trakeabronşial rüptürlerden klinik ve radyolojık olarak şüphelenildiği zaman mutlaka bronkoskopi yapılmalı, ve mümkün olduğu kadar akciğer parankim koruyucu müdaheleler tedavi sağlanmaya çalışılmalı darlık gelişirse sabırla dilatasyondan ve stent müdahahaleleri akılda tutulmalıdır.

P-87:KÜNT TORAKS TRAVMASI SONRASI GELİŞEN AKUT MİTRAL YETMEZLİĞİ

B. Gökçen*, A. Şanlı*, A. Önen*, V. Karaçam*, S. Karapolat*, T. Okan, Ü. Açıkel***
*** Dokuz Eylül Üniversitesi Tıp Fakültesi Göğüs Cerrahisi AD**
**** Dokuz Eylül Üniversitesi Tıp Fakültesi Kardiyoloji AD**

Künt toraks travmasına bağlı olarak gelişen kardiyak yaralanmalar sonucu nadir olarak valvüler lezyonlar ortaya çıkabilmektedir. Acil serviste araç içi trafik kazası nedeniyle değerlendirilen 20 yaşındaki erkek olgunun fizik muayenesinde; mitral odakta 4/6 sistolik üfürüm, palpasyonda şüpheli kot fraktürünü düşündürecek göğüs ön duvarında hassasiyet, bilateral solunum sesleri kaba olarak saptandı. Daha önceden kardiyak rahatsızlığı ve efor kapasitesinde kısıtlılığı olmadığını ifade eden olguya üfürümü açıklamak amacıyla ekokardiyografi (EKO) yapıldı. EKO da posterior leaflet flail görünümde, posterior leafleti tutan kordal yapılarda rüptür ve mitral yetmezlik jetinin tüm sol atriumu doldurmakta olduğu tesbit edilerek, ağır mitral yetmezliği (MY) tanısı kondu. Genel durumu iyi olan ve kardiyak yetmezlik bulguları olmayan olgu servis izlemine alındı, elektif şartlarda operasyon önerildi. Künt toraks travması ile acil serviste değerlendirilen olguların kardiyak travmaya açık olduğu unutulmamalı, dikkatli ve tam fizik muayene yapılmalıdır.

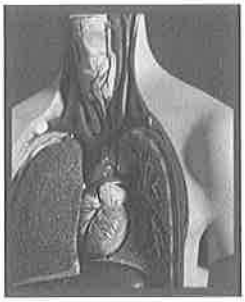

P-88:CERRAHİ REZEKSİYON UYGULANAN TİMİK KİST İLE BERABER TİMOMA OLGUSU

Kenan Can Ceylan1, Ahmet Üçvet1, Halil Tözüm1, Gökhan Yuncu2, Serpil Sevinç2, Sadık Yaldız1, Zekiye Aydoğdu Dinç3

1 Dr. Suat Seren Göğüs Hastalıkları ve Cerrahisi Eğitim Araştırma Hastanesi, 1.Göğüs Cerrahi Kliniği, İzmir

2 Pamukkale Üniversitesi, Göğüs Cerrahisi Anabilim Dalı, Denizli

3 Dr.Suat Seren Göğüs Hastalıkları ve Cerrahisi Eğitim Araştırma Hastanesi, Patoloji, İzmir

Ön mediastende benign veya malign kitlelerin en sık nedeni timik tümörlerdir. Timik kist ile timoma birlikteliği olguları nadir görülmektedir.

26 yaşında kadın hasta, göğüs ve sol kol ağrısı şikayeti ile başvurdu. P/A akciğer grafisinde sol hiler ve üst mediastende genişleme, heterojen dansite artımı izlendi. Toraks BT'de (tomografi) ön mediasteni dolduran, solid ve kistik komponentli kitle lezyonu mevcuttu. Klinik olarak timoma ve timik kist ön tanısı ile hastaya cerrahi rezeksiyon uygulandı. Rezeksiyon materyalinin histopatolojik tetkikinde tek katlı epitel ile döşeli kist duvarı ve matür lenfositler, eozinofiller bulunan atipik epitelyal hücre adaları olan timik doku olarak rapor edildi. Patolojik olarak timik kist ile beraber timoma tanısı kondu. Postoperatif dönemde adjuvan radyoterapi uygulanan hasta takibinin 9 ayında ve hastalıksız yaşamını sürdürmektedir.

Cerrahi rezeksiyon uyguladığımız, nadir görülen timoma ve timik kist birlikteliği olgusunu literatür eşliğinde sunmayı amaçladık.

P-89:AKCİĞER KİST HİDATİKLİ OLGULARIMIZIN RETROSPEKTİF ANALİZİ

İbrahim Halil Leblebici1, Yusuf Kaya2, A. Hüsnü Koçak2, İ. Savaş Zorlutuna2

Mersin Devlet Hastanesi Göğüs Hastalıkları1 ve Göğüs Cerrahisi Kliniği2, Mersin

Paraziter akciğer hastalıkları içinde en sık görüleni kist hidatiktir. Akciger kist hidatiği hala ülkemiz için önemli bir halk sağlığı problemidir. Mersin Devlet Hastanesinde 0cak 2000 ile mayıs 2005 tarihleri arasında tedavi edilen 86 akciğer kist hidatikli olgunun verileri retrospektif olarak araştırıldı.

Akciğer hidatik kistli 86 olguda toplam 97 kist tespit edildi. Kistlerin 62 (%63.9)'si sağda (en sık sağ alt lobda), 35 (%36.1)'i solda idi. 4 olguda bilateral kist hidatik mevcuttu. Kistlerin 61 (%62.9)'i 10 cm den küçük, 36 (%37.1)'sı 10 cm den büyük idi. 97 kistin 63 (%64.9)'ü intakt, 34 (%35.1)'ü perfore idi. 4 kist akciğer dışında (2'si intratorasik extraparenkimal, 2'si toraks duvarında) yerleşmişti. Ayrıca 8 olguda aynı zamanda karaciğerde de hidatik kist vardı. Kistlerin cerrahi tedavisinde 17(%17.6)'sine kistotomi, 77(%79.4)'sine kistotomi+kapitonaj yapıldı. 3 kist nedeniyle rezeksiyon (wedge rezeksiyon, segmentektomi ve lobektomi) yapılmıştı. Olguların hepsine postoperatif dönemde 3 ile 6 ay arasında Albendazol tedavisi verildi.

Akciğer, hidatik kistin yerleşim yeri olarak 2. sırada yer alır. Standart tedavisi hala cerrahidir. Parenkim koruyucu cerrahi yöntemler tercih edilmelidir.

P-90:ÖZOFAGEAL STENT İLE TEDAVİ EDİLEN BOERHAVE SENDROMLU BİR OLGU

İbrahim Nacak*, Bülent Tunçözgür*, Cemil Savaş, Levent Elbeyli***
***Gaziantep Üni. Tıp Fak. Göğüs Cerrahisi AD**
****** Gaziantep Üni. Tıp Fak. Gastroenteroloji Bilim Dalı**

Giriş: Boerhave sendromu, şiddetli kusmaya bağlı olarak özofagusun tüm katlarında meydana gelen spontan yırtıklardır. Tüm Özofagus yırtıklarının % 15'ni oluşturur ve bunların yaklaşık %50'si ölümle sonuçlanır.
Olgu: Kırk dokuz yaşında kronik alkol kullanımı olan erkek hasta. Alkol kullanımı sonrası şiddetli kusması olan hasta nefes darlığı ve göğüs ağrısı şikayeti ile erken dönemde özel bir merkeze başvurmuş 4 gün izlenen hastaya pulmoner emboli tanısı konularak plevral effüzyon nedeni ile bilateral tüp torakostomi uygulanmış. Hastalığının 4. günü genel durumunun kötüye gitmesi üzerine hastanemize sevk edilen hastada ciddi solunum sıkıntısı, bilateral ampiyem ve sağ pnömotoraks mevcuttu. Hasta bilateral pnömoni ve para pnömonik ampiyem ön tanıları ile yoğun bakım ünitesine yatırıldı, 8 saat sonra öyküsü derinleştirilen hastada boerhaave sendromu düşünüldü. Oral metilen mavisi verilerek tanı kesinleştirildi. Sırasıyla noninvaziv ve invaziv ventilatöre bağlanma gereksinimi olan hastaya total parenteral nutrisyon ve yoğun antibiotik tedavisi uygulandı. Üçüncü hafta içerisinde genel durumunun anestezi almaya uygun hale gelmesi üzerine özofageal polyflex stent yerleştirilen hastaya aynı seansta tüp jejunostomide uygulandı. Bu işlemler sonrasında hastanın genel durumu dramatik olarak düzeldi. Bir ayı yoğun bakımda olmak üzere toplam iki ay tedavi edilen hasta tam iyileşme ile taburcu edildi.
Sonuç: Spontan özofagus rüptürlerinde tanının gecikmesi birçok komplikasyona yol açmaktadır. Bu tür olgularda prognoz tanı konulma zamanına, hastanın fiziksel durumuna ve tedavi etkinliğine bağlıdır.

P-91:AÇIK KALP CERRAHİSİ SONRASI PLEVRAL DEKORTİKASYONLAR

Sezai Çelik, Bülent Aydemir, Alper Tabur, Mehmet Yıldırım, Oya İmamoğlu, Hatice Demirbağ, Nilay Çavuşoğlu, Gökhan Günören, Muharrem Çelik , Ilgaz Doğusoy
Dr. Siyami Ersek Göğüs, Kalp ve Damar Cerrahisi Eğitim ve Araştırma Hastanesi,Göğüs Cerrahisi Kliniği, Istanbul

Plevral dekortikasyonlar daha ziyade travmatik hemotorakslar, kronik tüberküloz effüzyonlarından veya bakteriyel ampiyemlerden sonra yapılmaktadır.
Açık kalp cerrahisinden sonra plevral effüzyon sıklıkla gelişir. Çoğunluğu kendiliğinden gerilerse de bir kısmı persiste kalır. Bunun nedeni hala netlik kazanmamıştır. Bunların bir kısmı da restriktif solunum fonksiyon bozukluğuna yol açabilecek şekilde fibrotoraksa gider ve cerrahi müdahaleyi gerektirir.
Kliniğimizde Mayıs 1995-Mayıs 2005 yılları arasında 63 hastaya plevral dekortikasyon yapılmıştır. Bunların 20'si (%31.7) açık kalp cerrahisi sonrası gelişen ve persiste kalan plevral effüzyonun neden olduğu fibrotoraks ve atelektazi nedeniyle dekortike edilmiş olgulardır. Hastaların yaşları 11-75 (ortalama 53) arasında olup kadın/erkek oranı 1/4 olarak saptanmıştır. Hastaların tümünde eforla nefes darlığı ve yan ağrısı en sık semptom olarak dikkati çekmiştir. Preoperatif FVC değerleri 1.02-2.21, FEV1 değerleri ise 1.07-1.94 arasında değişmiştir.Direkt grafi ve tomografi de loküle plevral effüzyon,plevral kalınlaşma ve kompresyon atelektazisi en sık görülen bulgulardı. Açık kalp cerrahisinden dekortikasyona kadar geçen süre 1ay -36 ay (ortalama 9 ay) arasında değişmiştir.Dekortikasyona giden olguların 15'inde (%75) aortokoroner by pass, 1'inde (%5) ACBG+AVR 1'inde (%5) AVR+MVR, 1'inde (%5) sadece MVR,14inde (%5) sadece AVR ve 1'inde ise (%5) ASD tamiri yapılmıştı. Olguların 14'üne (%70) sol, 6'sına (%30) sağ,2'sine (%10) bilateral dekortikasyon uygulandı. Operasyon 19 olguda (%99) standart

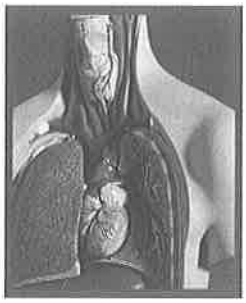

posterolateral torakotomi ile 1'inde ise VATS ile gerçekleştirildi. 30 günlük mortalite sıfır olarak saptanmıştır. Postoperatif dönemde major morbidite gözlenmedi.
Plevranın histopatolojik incelemesinde; plevrada yaygın fibrozis, kronik iltihabi granülasyon dokusu, hyalinizasyon sıvılarda ise yoğun lenfosit hakimiyeti rapor edilmiştir.
Açık kalp cerrahisi sonrası geç dönemde sebat eden plevral effüzyonlu olgularda dekortikasyonun düşük morbidite ile başarılı bir şekilde uygulanabileceğini düşünmekteyiz.

P-92:MEDİASTİNAL ŞİFTE NEDEN OLAN TANSİYON HİDATİK KİSTİ

Yusuf Kaya1, İbrahim Halil Leblebici2
Mersin Devlet Hastanesi Göğüs Cerrahisi Kliniği1, Göğüs Hastalıkları Kliniği2, Mersin

Akciğer hidatik kistinin klinik ve radyolojik tanısı çoğu zaman zor değildir. Ancak hidatik kistin rüptürü tanısal zorluklara neden olabilir.
Solunum yetmezliği ile acil servisimize başvuran 13 yaşındaki bayan hastanın yapılan fizik muayene ve klinik değerlendirmesinde genel durumu kötü, dispneik ve paradoksal solunum mevcuttu. Solunum sistemi fizik muayenesinde sağ akciğer orta ve alt zonlarda solunum sesleri siddeti azalmış, sol alt zonda raller mevcuttu. TA: 80/50 mmHg, Nb: 150 /dk, ateş: 39 oC, solunum sayısı: 40 /dk idi. Postero-anterior akciğer grafisinde sağ alt ve orta zonu kaplayan 20x15 cm büyüklüğünde içinde hava sıvı seviyesi gösteren, mediastinal yapıları sola iten kistik lezyon mevcuttu. Toraks BT'de sağ alt ve orta lob lokalizasyonunda 20x20x20 cm. büyüklüğünde, mediastinal şift yapan ,içinde hava-sıvı seviyesi gösteren ince duvarlı kistik lezyon, sol akciğer alt lob posterobazal segmentte infiltrasyon mevcuttu Hasta, "perfore tansiyon kist hidatik" ön tanısıyla acil olarak operasyona alındı. Operasyonda orta lob lokalizasyonunda, içinde hava hapsolmuş, insizyon aralığından dışarıya protüze olan kist bulundu. Kist üzerinde yapılan pnömotomiyi takiben operasyon öncesi % 40 olan oksijen satürasyonu %98 e yükseldi, nabız sayısı 100/dak.ya indi. Kistotomi ve kapitonaj yapılarak operasyon sonlandırıldı
Akciğer hidatik kistinin plevral aralığa rüptürüyle tansiyon pnömotoraks gelişebilir. Ancak bronşa açılmış rüptüre kist hidatiğin tansiyon kistine neden olmasına literatür taramamızda rastlamadık. Bundan dolayı mediastinal şifte neden olan tansiyon kistlerin ayırıcı tanısında perfore kist hidatiğin de düşünülmesi gerektiği kanaatindeyiz.

P-93:SOL ALT LOBEKTOMİ UYGULANAN TEDAVİYE DİRENÇLİ LOBER PNÖMONİ İLE PREZENTE BRONŞİAL İMPAKT-PLASTİK BRONŞİT OLGUSU.

Ekrem Şentürk, Engin Pabuşçu, Serdar Şen
Adnan Menderes Üniversitesi Tıp Fakültesi Göğüs Cerrahisi ABD AYDIN

Otuz beş yaşında erkek hasta 4 ay önce başlayan sol göğüs ağrısı, ateş ve öksürükle birlikte sarı renkli balgam yakınmaları ile başvurduğu göğüs hastalıkları kliniğinde pnömoni tanısı almış ve antibiyotik tedavisi verilmiş. Ateş dışındaki diğer yakınmalarında gerileme olmamış.
Olgunun 4 ay önceki CT Toraks incelemesinde sol hemitoraksta alt lob bazal segment bronş giriminde 2x2 cm yumuşak doku kitlesi ve distalinde pnömonik konsolidasyon alanı saptanmış. Flexible bronkoskopisinde sol alt lob bazal segment girişinde tümöral lezyondan alınan biyopsi örnekleri kuşkulu sitoloji şeklinde raporlanmış. Olgu bu bulgularla kliniğimize yatırıldı.

Fizik muayenesi sol hemitoraksta bazalde solunum seslerinin azalması dışında olağandı. Olgunun yatışında tam kan, biyokimya değerleri normaldi. EKG'sinde normal sinüs ritmi mevcuttu. Yapılan rigid bronkoskopide sol alt lob bronşunu dolduran nekrotik lezyon görüldü. Bronştan yaklaşık 15cc kadar nekrobiyotik materyal çıkarıldı. Yapılan biyopsilerin ve bronkoskopik lavajın patolojik incelemesi benign olarak raporlandı. Mikroskobik incelemede bakteri görülmedi ve üreme olmadı.

Tekrarlanan CT Toraks incelemesinde sol akciğer alt lop posterobazal segmentte segmental, subsegmental bronş ağacı boyunca dallanan hipodens opaklaşma göstermeyen dansite ölçümlerine göre yer yer semisolid yer yer solid yapıda oluşum ve solda 7 kotta skleroz izlendi. Kottaki bu görünüm eski travma sekeli ile uyumlu bulundu. Parankim lezyonu ise pulmoner sekestrasyon yada bronşial atrezi olarak yorumlandı. Kemik sintigrafisinde sol 7.kotta patolojik tutulum saptandı.

Bu bulgularla olguya sol torakotomi yapıldığında alt lob posterobazal segmentte atelektazi saptandı. Sol alt lob bronşunda perifere doğru uzanım gösteren nispeten yumuşak kitle saptandı. Yerleşim itibari ile bronkotomiye uygun olmadığı için sol alt lobektomiye ve mediastinal lenf nodu diseksiyonuna karar verildi. Olgunun 7. kottaki şüpheli lezyonu parsiyel kot rezeksiyonu ile tanısal amaçla çıkarıldı. Postoperatif 7. günde sorunuz olarak olgu taburcu edildi..

Patolojik inceleme sonucunda tüm sol alt lobun segmental ve subsegmental bronşlarını dolduran bronşial müköz tıkaç-plastik bronşit- ile parankimde amfizematöz ve kronik atelektazik değişiklikler rapor edildi. Skleroz dışında çıkarılan 7. kotta patoloji saptanmadı.

P-94:BİLATERAL OPTİK SİNİR ÖDEMİNİN EŞLİK ETTİĞİ PERTHES SENDROMU OLGUSU

Hıdır Esme*, Okan Solak*, Yusuf Yürümez, Samet Ermiş***, Mehmet Yaman******

Afyon Kocatepe Üniversitesi Tıp Fakültesi *Göğüs Cerrahisi, **Acil Tıp, ***Göz ve ****Nöroloji AD

Perthes sendromu veya travmatik asfiksi toraksın ciddi kompresyonuna bağlı olarak ortaya çıkan subkonjunktival hemoraji, serviko-fasiyal peteşi ve siyanoz ile karakterize nadir bir durumdur. Glottis kapalı iken torakoabdominal bölgenin şiddetli sıkışması sonucu kapakçık sistemi olmayan serviko-fasiyal bölge venlerinde oluşan ani venöz hipertansiyondur. 36 yaşında, erkek, mermer fabrikası işçisi, mermer bloğunun altında sıkışma sonucu acil serviste görüldü. Glasgow coma scoru 12 idi ve şuuru hafif bulanık idi. Toraks üst bölümü, boyun ve yüzde siyanoz, yaygın peteşi ve bilateral subkonjunktival hemorajisi vardı. Radyolojik incelemede sağ diyafragma elevasyonu, sağ alt zonda pulmoner kontüzyon, drenaj gerektirmeyen minimal hemotoraks, sağ clavicula, 8 ve 9. kosta fraktürü saptandı. Gözün yapılan muayenesinde görme sağda 0.7, solda 0.8, ön segment yapıları doğal ve pupil ışık reaksiyonları normaldi. Her iki gözde konjunktiva kemotik ve subkonjunktival hemoraji saptandı. Her iki göz dibi muayenesinde optik diskler ödemli ve venöz konjesyon saptandı. Konservatif tedavi ile serviko-fasyal peteşi ve siyanozu 5 gün sonra, bilateral optik sinir ödemi 3 hafta sonra, subkonjiktival hemorajisi ise 4 hafta sonra geçti. 6 aylık takibinde nörolojik sekel veya sakatlık saptanmadı.

Perthes sendromunda göz bulguları travmatik toraks kompresyonunun şiddeti ve süresi ile orantılıdır. Göz dibi muayenesi vakaların %50' sinde normal olmakla beraber retinada hemoraji, eksudasyon, hiperemi ve ödem saptanabilir. Bu bulgular genelikle geçicidir. Retinanın santral veninin trombozisi sonucu geç ortaya çıkan körlük ve optik atrofi, retinal venin geçici hipertansionu ve refleks vazospazmı sonucu ortaya çıkan geçici körlük olguları bildirilmiştir. Exoftalmus, göz kapaklarında şişlik, travmatik midriyazis ve anizokori diğer saptanabilen bulgulardır. Literatürde perthes sendromuna eşlik eden bilateral optik sinir ödemi olgusu olmadığından dolayı bu olguyu sunmayı uygun bulduk.

P-95:AKILDA TUTULMASI GEREKEN NADİR BİR KLİNİK ANTİTE: BOERHAAVE SENDROMU.

Hasan Türüt, Erkmen Gülhan, Pınar Y. Adams, Tamer Altınok, Suat Gezer, İrfan Taştepe
Atatürk Göğüs Hastalıkları ve Göğüs Cerrahisi Eğitim ve Araştırma Hastanesi Göğüs Cerrahisi Kliniği

Giriş: Boerhaave sendromu, şiddetli kusma sonrası gelişen ve yüksek mortalite ile seyreden spontan özofagus rüptürüdür. Bu yazıda, aşırı alkol alımı sonrası pyopnömotoraks tablosu ile kliniğimize başvuran Boerhaave Sendromlu olgunun sunumunu amaçladık.

Olgu: Yirmiiki yaşında erkek hasta, aşırı alkol alımı ile gelişen kusma sonrasında şiddetli göğüs ağrısı ve nefes darlığı şikayetleri ile bir merkeze başvurmuş. Kas spazmı tanısı konularak medikal tedavi verilmiş. İki gün sonra şikayetlerinin geçmemesi üzerine çekilen akciğer grafisinde sağ hemitoraksta hidropnömotoraks tespit edilmiş (olaydan 86 saat sonra) ve kliniğimize sevk edilmiş. Kliniğimizde hastaya torasentez yapıldı ve ampiyem vasıflı mayi alınması üzerine hastaya tüp torakostomi uygulandı. 1000 cc ampiyem mayi boşaltıldı ve kapalı su altı drenajına alındı. İlk 36 saatlik takipte 600-800 cc/gün drenaj ve partikül içeriği nedeniyle özofagus perforasyonu düşünüldü. Metilen mavisi ile tanı teyit edildi.Oral gıda alımı kesildi. Antibiyotik tedavisi ve total parenteral nütrisyon başlandı. İntratorasik lavaj amacıyla 2000-2500 cc/gün oral serum fizyolojik uygulandı. Erken dönemde çekilen özofagus pasaj grafisinde distal uçta fistül tespit edildi. Klinik takiplerde 40. günde çekilen kontrol özofagus grafisinde fistül izlenmemesi üzerine ağızdan beslenmeye geçildi. Drenajının azalması nedeniyle açık drenaja alınarak hasta taburcu edildi. Kontrol toraks bilgisayarlı tomografide plevral kalınlaşma tespit edildi ve elektif şartlarda dekortikasyon uygulandı.

Sonuç: Boerhaave Sendromunda esas sorun erken tanı konamamasıdır. Erken tanı konulamayan olgularda gelişebilecek pulmoner ve sistemik komplikasyonlar çok önemlidir. İlk 12 saatte tespit edilip primer tamir edilemeyen hastalar yüksek mortalite riski taşıdıkları gibi uzun bir süre gelişen komplikasyonlarla mücadele etmek zorunda kalabilirler.

P-96:PREOPERATİF TANI GÜÇLÜĞÜ ÇEKİLEN BİR MEDİASTİNAL KAVERNÖZ HEMANJİOM OLGUSU.

Sezai Çelik, Bülent Aydemir, Hakan İlter, Mehmet Yıldırım, Oya İmamoğlu, Hatice Demirbağ, Murat Hanözü, Alper Tabur, Recep Ustaalioğlu, Muharrem Çelik, Ilgaz Doğusoy
Dr. Siyami Ersek Göğüs, Kalp ve Damar Cerrahisi Eğitim ve Araştırma Hastanesi, Göğüs Cerrahisi Kliniği, İstanbul

Mediastinal hemanjiomlar nadir tümörlerdir. Bu lezyonların preop tanınmasında ciddi tanısal güçlükler mevcuttur. 39 yaşında erkek hasta kliniğimize sadece atipik göüs ağrısı nedeniyle başvurdu. Fizik muayenede sol akciğer üst zonda solunum sesleri azalmıştı. Rutin akciğer grafisinde sol akciğer üst zonu dolduran mediastenle ilgili homojen opasite izlenmekteydi. Spiral BT de, supraaortik düzeyden başlayan, sol hiler bölgeye kadar devam eden iyi sınırlı,düşük kontraslanma gösteren 8x4 cm boyutunda kitlesel lezyon timoma olarak değerlendirildi. Toraks MR ve Anjıo da; 8x5 cm boyutunda arkus aorta ve aorto pulmoner pencere düzeyinde sakküler anevrizma düşünülmüş

ve köken aldığı arteriel yapının selektif kateterizasyonu önerilmiştir. Konvansiyonel anjıografi de ise aortanın bütün dalları normal bulunmuştur.
Hastada vasküler lezyon düşünüldüğünden İİAB yaptırılmamıştır. Median sternotomi ile 7x3x3 cm boyutunda innominate venden köken alan kitle total olarak çıkarıldı.Histopatolojik tanı kavernöz hemanjiomdu. 27 aylık takibinde nüks olmamıştır.
Spiral BT de düşük kontraslanma gösteren iyi sınırlı mediastinal lezyonlarda venöz/kavernöz hemanjiomlar akla gelmelidir. BT,MR ve Anjıo sonuçlarına güvenerek İİAB yapılmamalıdır.
Literatürde olduğu gibi bu lezyonlara sternotomi ile komplet rezeksiyon yapılmalıdır.

P-97:İNTRATORASİK HEMATOMU TAKLİT EDEN MEDİASTİNAL EKTOPİK TİROİD OLGUSU

Güven Sadi Sunam, Hatice Toy, Atilla Orhan Hasan Esen, Sami Ceran
Selçuk Üniversitesi Meram Tıp Fakültesi Göğüs Cerrahisi ve Patoloji A.D

Olgu: 44 yaşında erkek hasta acil servise yüksekten düşme sebebi ile getirildi. Hastanın genel durumu orta, TA 100- 60 mmhg arasında oynuyor, zaman zaman şoka eğilimli, bilinç bulanık, kafada ve yüzde, göğüs kafesinde sağ köprücük kemiği bölgesinde ekimozlar, sağ kolda şişlik mevcut idi. Hasta hemoptizi? (50-100 cc) nedeniyle ajite oluyor ve genel durumu daha da bozuluyor idi. İlk çekilen grafilerinde frontal-pariyetal kemik kırığı, maxillofasiyal yaralanma, mandibula kırığı tespit edildi. PA AC grafisinde ise sağda sınırları belirli mediastene komşu ve sola iten kitle –hematom (10x 12) cm ayrımı yapılamayan lezyon görüldü. Ekstra plevral kanama düşünüldü, damar muayenesinde sağ radial nabız alınamadı ama venöz yaralanmayı düşündüren şişlik yoktu. Kapiller nabız mevcut idi. Hastanın genel durumunun iyi olmaması üzerine ve hemoptizi devamı, tansiyonun stabil tutulamaması dolayısıyla Beyin ve Toraks CT çekilerek acil torakotomiye alındı. CT de hematom kitle ayrımı kesin yapılamadı. Torakotomide orta mediastende kapsüllü bir kitle 12x 7 cm tespit edildi. Özefagusa, V.cava sup yapışık olduğu üst sınırında apekse değdiği görüldü. Ponksiyone edildi, bir şey alınamadı, beniğn bir tümör düşünülerek kapsülü ile eksize edildi. Başka bir patolojiye rastlanmadı, patolojiye inceleme için gönderildi. Tanımız ektopik mediastinal guatr idi.
Primer olarak tiroid bezinde tümör olmaksızın vücudun herhangi bir yerinde tiroid dokusu bulunmasına denir. Ektopik tiroid dokusunun intratrakeal, deri, karaciğer, intrakardiyak (RV), dil, submandibuler, boyun, uterus ve intratimik olarak tespit edilmiş yerleri vardır. Genellikle benigndir. Ama bir ektopik tiroid dokusu tespit edildiğinde metastatik tiroid Ca ile ilişkili olup olmadığı bilinmelidir. Hastamızın tiroid fonksiyon testleri ve tiroid muayenesi normaldi.
Sonuç: Asemptomatik mediasten tümörlerinin vakamızda olduğu gibi travma sonucu teşhis yanılmalarına sebep olabileceğini vurgulamak istedik.

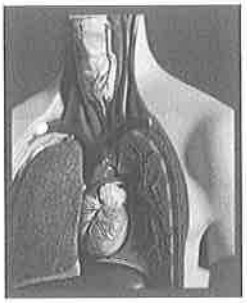

P-98:METASTAZ DÜŞÜNÜLEN DUKTUS TORASİKUS KİSTİ

S. Ceran, İ. Döngel, G. Sunam, M. Gök
Selçuk Üniversitesi Meram Tıp Fakültesi Göğüs Cerrahisi KONYA

Duktus torasikus kisti mediastinal kistik lezyonlar içerisinde duktus torasikus trasesi boyunca herhangi bir yerde, son derece nadir görülen çoğunlukla posterior mediastinumda yerleşim gösteren kistik lezyonlardır.
Olgu: 51 yaşında bayan hastaya 5 yıl önce lokal yassı hücreli dil Ca nedeni ile parsiyel glossektomi + bilateral suprahyoid boyun diseksiyonu uygulanmış.
Post op rutin kontrolleri sırasında çektirilen toraks BT' de sağ hemitoraks da arkus aorta düzeyinde paratrakeal alanda yaklaşık 4x4 cm ebadında kitle lezyonu tespit edildi. (Metastaz?)
Preop çevre dokularla ilişkisini ve natürünü belirlemek için hastanın MR incelemesinde sağ üst zonda T 4-5 torakal vertebra düzeyinde paravertebral yerleşimde 3-4 cm ebadında nekrotik kitle lezyonu ve lezyon ile paravertebral yağlı planlar arası kapalı olarak izlendi. (Metastaz?)
Bu sonuçlar üzerine tanı ve tedavi için preop hazırlıkları tamamlanan hasta operasyona alındı.İlk olarak bronkoskopik olarak değerlendirildi. Bronkoskopisi normal olan hastaya aynı seansta torakotomi yapıldı. Sağ paravertebral alanda azigos ven dönüşünün hemen üzerinde frenik sinire komşu 4x4x6 cm ebadında içi seröz sıvı ile dolu retro plevral yerleşimli frajil karekterli geniş tabanlı kistik kitle lezyonu görüldü.
Kitlenin SSS kaynaklı olmadığının intraopp nöroşirüji ile konsülte edilerek teyit edilmesi üzerine kitle içi aspire edilerek kapsülü ve plevrası ile birlikte çıkarıldı.
Post operatif patoloji sonucu torasik duktus kisti olarak rapor edildi.
Sonuç: Torasik duktus kisti, duktus torasikustan menşeini alır. Duktus torasikusla ilişki olabilir veya olmayabilir. Dejeneratif ve lenfanjiomatöz olmak üzere iki tipe ayrılmaktadır. Mediastende görülen kistik lezyonlar arasında son derece nadir görülmesine rağmen mediastinal lezyonlar arasında duktus torasikus kistide düşünülmelidir.

P-99:İNTRAPLEVRAL FİBRİNOLİTİK TEDAVİ: 22 OLGUNUN ANALİZİ

Akın Kuzucu, Hakkı Ulutaş, Ömer Soysal, Mehmet Özgel, Ahmet Erbey
İnönü Üniversitesi Tıp Fakültesi, Turgut Özal Tıp Merkezi, Göğüs Cerrahisi Anabilim Dalı, Malatya

Hemorajik veya pürülan özellikteki sıvı birikimlerinde plevral boşluğun tam drenajı her zaman sağlanamayabilir. Tüp torakostominin yetersiz kalmasına neden olan en önemli faktörler lokülasyon ve sıvının viskositesidir. Bu durumda invaziv cerrahi girişimlere alternatif olarak intraplevral fibrinolitik tedavi uygulamaları gündeme gelmiştir. Bu çalışmada, intraplevral fibrinolitik tedavinin etkinliğini araştırdık ve fibrinolitik tedavi uygulanan olgularımızı sunduk.
Bütün olgulara tüp torakostomisi uygulandı ve göğüs tüpünden 100 cc serum fizyolojik içinde 250000 ünite Streptokinaz verildi. Günlük drenaj takibine ve radyolojik düzelmeye göre tüp torakostomi sonlandırıldı. İntraplevral streptokinaz uygulanan hastaların dosyaları; yaş, cinsiyet, tanı, uygulamanın komplikasyonları ve başarısı yönünden incelendi.

Şubat 2003- Mayıs 2005 yılları arasında kliniğimizde 22 olguya intraplevral streptokinaz uygulanmıştır. 17 hasta erkek, 5 hasta bayan olup yaş ortalaması 41,2 yıl idi (en büyük 70, en küçük 15). On olguda loküle akut ampiyem, 9 olguda pıhtılaşmış hemotoraks, 2 olguda loküle malign plevral effüzyon, 1 olguda ise kalp yetmezliğine bağlı loküle plevral effüzyon mevcuttu. Yoğun fibrinli, loküle malign plevral effüzyonu olan lenfomalı bir olgu ve organize hemotorakslı bir olgu olmak üzere iki olguda fibrinolitik tedavi yeterli olmadı. Hiçbir olguda streptokinaz uygulamasına bağlı ciddi bir yan etki görülmedi. Serimizde intraplevral fibrinolitik tedavi ile olguların %90.9'da başarı sağlandı.

Tüp torakostomi ile drene edilemeyen loküle ampiyemlerde, pıhtılı hemotoraksta, fibrinden zengin malign ve benign plevral effüzyonlarda sıvının kontrolünde fibrinolitik tedavi etkin ve güvenli bir yöntemdir.

P-100:ÖSOFAGUSDAN CERRAHİ OLARAK ÇIKARTILAN 2 PROTEZ OLGUSU

Oya İmamoğlu, Hatice Demirbağ, Nilay Çavuşoğlu, Bülent Aydemir, Mehmet Yıldırım, Murat Yaşaroğlu, Sezai Çelik, Elif Suner, Murat Hanözü, Zeynep Paçin, Tamer Okay, Ilgaz Doğusoy

Dr. Siyami Ersek Göğüs Kalp ve Damar Cerrahisi Eğitim ve Araştırma Hastanesi, Göğüs Cerrahisi Kliniği, İstanbul

Özofageal yabancı cisimlerin % 75-80'i kendiliğinden gastrointestinal sisteme geçer. Özofageal yabancı cisimlerin % 99'u endoskopik olarak çıkarılmaktadır. Kliniğimizde 1995- 2005 tarihleri arasında özofagoskop ile 360 yabancı cisim çıkarılmıştır. Sadece 2 olgu (% 0,55) cerrahi olarak çıkarılmıştır. Bu olguların 2'si de diş protezidir.

Olgu 1: 40 yaşında, erkek Ocak 2001'de yemek sırasında diş protezini yutma öyküsü ile kiniğimize başvurdu. Çekilen grafilerinde D2-D3 vertebra seviyesinde protez saptandı. 2 kez rijit özofagoskopi yapıldı. Ancak protez çıkartılamadı. Sol transservikal insizyon ile özofagusa ulaşıldı, özofagotomi yapılarak diş protezi çıkarıldı. Protezin; hareketli bilateral klasik parsiyel bir üst çene protezi olduğu görüldü. Olgu postoperatif 10.gün şifayla taburcu edildi. Diş protezi incelendiğinde diş hekimliği açısından yanlış planlanmasının yutmada ve endoskopik olarak çıkarılamamasında etkili olduğu düşünüldü.

Olgu 2: 76 yaşında, erkek Mart 2004'te aynı öykü ile kliniğimize başvurdu. Özgeçmişinde 10 yıldan beri Parkinson hastalığı öyküsü vardı. Çekilen grafilerinde torakal özofagusta diş protezi görüldü. 2 kez rijit özofagoskopi yapıldı. Ancak protez çıkarılamadı. Sağ torakotomi ile özofagotomi yapılarak yabancı cisim çıkarıldı. Yabancı cisim incelendiğinde; protezin alt parsiyel iskelet protezi olduğu ve planlama açısından herhangi bir kusurunun olmadığı saptandı.

Sabit veya hareketli diş protezlerinin yutulması, genellikle yaşlılarda yada mental bozukluğu olanlarda ve psikiyatrik hasta grubunda görülmektedir. Bu hasta grubunda sorgulamanın tam ve doğru bir şekilde yapılamaması ve tanının gecikmesi, mortalite ve morbidite oranında artışa neden olmaktadır.

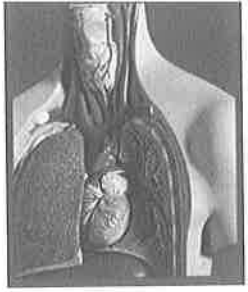

P-101:AKCİĞERİN DEV BÜYÜKLÜĞE ULAŞMIŞ PRİMER MALİGN FİBRÖZ HİSTİOSİTOMASI (PMFH) DERMATOFİBROSARKOMA PROTUBERENS TİP.

Sezai Çelik, Bülent Aydemir, Hakan İlter, Mehmet Yıldırım, Oya İmamoğlu, Hatice Demirbağ, Gökhan Günören, Zeynep Paçin, Utkan Tiyekli, Muharrem Çelik, Ilgaz Doğusoy

Dr. Siyami Ersek Göğüs, Kalp ve Damar Cerrahisi Eğitim ve Araştırma Hastanesi, Göğüs Cerrahisi Kliniği, Istanbul

Akciğerin PMFH'sı oldukça nadir görülür,erken teşhisi önemlidir zira fatal seyirlidir. Bu raporda sol akciğer alt loba yerleşmiş dev bir malign fibröz histiositoma olgusu sunulmuştur. 50 yaşında bayan hasta iki aydır süregelen terleme, halsizlik ve öksürük şikayetiyle gittiği sağlık ocağından çekilen direkt akciğer grafisinde kitle tespit edilmesi üzerine kliniğimize gönderilmiştir.

Toraks BT'de sol akciğer alt lob superior segmentten başlayan geniş tabanı ile plevraya oturan 8x5 cm lik lobule konturlu heterojen dansitede kitle tanımlandı. Yapılan tru-cut biyopsi de "iğsi hücreli mezenkimal neoplazm" rapor edildi. Sol posterolateral torakotomi de sol alt lobtan köken alan 10x10x10 cm ebadında solid kitlesel lezyondan önce frozen-section yapıldı ve tanı doğrulandı. Tümörün büyüklüğünden dolayı güçlükle alt lobektomi ve sistematik lenf nodu diseksiyonu (5,7,9,11) yapıldı. Histopatolojik incelemede ince uzun, bazen fibriler yapıda asidofilik stoplazmalı genellikle fuziform mitozdan zengin nukleuslu dev histiosit ve fibroblast benzeri malign tümör hücreleri izlendi. Lenf nodlarında ise kronik antrakotik lenfadenitis tespit edildi.12 aylık takibinde nüks görülmedi. Akciğerin PMFH'sının biyolojik davranışı yeterince bilinmemektedir. Olgumuzda tümörün büyüklüğü 10 cm'e ulaşmış ancak direkt invazyon veya metastaz yapmamıştı.Tedavide neoadjuvan tedavinin rolü de hala belirsizdir. Ancak dev boyutlara ulaşmış olgulara önce neoadjuvan tedavi vererek tümör küçültüldükten sonra yapılacak operasyonun uygun olabileceğini düşünmekteyiz.

P-102:KARDİAK TAMPONADA YOL AÇAN İZOLE MALİGN PERİKARDİAL EFFÜZYONLARA ANTERİOR MİNİ TORAKOTOMİ İLE PENCERE AÇILMASI.

Sezai Çelik, Bülent Aydemir, Elif Suner, Mehmet Yıldırım, Oya İmamoğlu, Hatice Demirbağ, Nilay Çavuşoğlu, Gökhan Günören, Muharrem Çelik , Tamer Okay, Ilgaz Doğusoy

Dr. Siyami Ersek Göğüs, Kalp ve Damar Cerrahisi Eğitim ve Araştırma Hastanesi, Göğüs Cerrahisi Kliniği, Istanbul

Kardiak tamponada yol açan neoplastik perikarditlerde kalp yetersizliği ve ölümü engellemek için drenaj şarttır. Drenajda hangi yöntemin en etkin olduğu tartışmalıdır.

Kliniğimizde 2001- 2005 yılları arasında perikardial tamponad nedeniyle perikardial pencere açılan veya perikardiektomi yapılan 80 hastanın 20'sinde (%25) izole malign perikardial effüzyon tespit edilmiştir. 16'sı erkek 4'ü kadın olan hastaların yaşları 30-75 (ortalama 49.3) arasında değişmekteydi. Hastaların rutin klinik izlem ve tanıları kardiyoloji bölümümüzce yapılmış ve perikardial tamponad tanıları EKG, göğüs röntgeni ve EKO eşliğinde konmuştu. Olguların %80'ine perikardiosentez yapılmış ve %60'ına malign effüzyon tanısı önceden konmuştu.

20 olguya da anterior mini torakotomi ile (3-4 cm) yapılmıştır. Operasyonda 4x4cm lik perikardial pencere açılmış ve toraksa tek dren konmuştur. Perop aspire edilen sıvının miktarı 500-2500cc. (ortalama 1250cc.), makroskopik görünüşü hemorajik veya serohemorajik olarak kaydedilmiştir.Malign effüzyon; olguların 9'unda (%45) primer akciğer kanser metastazına, 2'sinde (%10) malign mezotelyoma metastazına, 2'sinde (%10) mide kanseri metastazına, 2'sinde T-hücreli lenfoma metastazına,1'inde (%5) malign melanoma metastazına, 1'inde primer malign mixomaya, 1'inde perikardial malign mezotelyomaya,1'inde meme kanseri metastazına,1'inde testis kanseri metastazına bağlı olarak gelişmiştir

Postop dönemde 3ay-2 yıl boyunca girişim gerektirecek reküren effüzyon gözlenmedi. Postop dönemde herhangi bir mortalite ve major morbidite gelişmedi.

İzole malign perikardial effüzyonların yol açtığı kardiak tamponadın tedavisinde anterior mini torakotomi ile pencere açılması hem kesin tanıyı koydurmuş,hem tamponada bağlı hayatı tehdit edici durumu derhal ve uzun süreli ortadan kaldırmış, hem de efektif pleuroperikardial pencere açılmasına imkan vermiş dolayısıyla yeterli drenajı sağlamıştır.

P-103:PEDİATRİK TRAKEOBRONŞİAL YABANCI CİSİMLER: 504 OLGUNUN DEĞERLENDİRİLMESİ

Mehmet Yıldırım, Hatice Demirbağ, Zeynep Paçin, Bülent Aydemir, Oya İmamoğlu, Murat Yaşaroğlu, Sezai Çelik, Nilay Çavuşoğlu, Murat Hanözü, Tamer Okay, Ilgaz Doğusoy

Dr. Siyami Ersek Göğüs Kalp ve Damar Cerrahisi Eğitim ve Araştırma Hastanesi, Göğüs Cerrahisi Kliniği, İstanbul

Amaç: 1982-2004 yılları arasında Dr. Siyami Ersek Göğüs Kalp ve Damar Cerrahi Merkezi, Göğüs Cerrahisi Kliniği'ne pediatrik trakeobronşial yabancı cisim şüphesi ile gelen hastalar retrospektif olarak incelendi.
Materyal ve Metod: Olgular yaş, cins, yabancı cismin türü, yerleşim yeri, klinik belirtiler, radyolojik bulgular, komplikasyon ve mortalite açısından incelendi.
Bulgular: Kliniğimize yabancı cisim şüphesi ile müracaat eden toplam 670 olgunun 504' ü (% 75) pediatrik yaş grubu olup erkek-kız oranı yaklaşık 1.5:1 olarak saptandı. Klinikte müdahaleyi beklerken solunum yolundan çıkan olgular bu araştırmanın dışında tutuldu. Olguların hepsine bronkoskopi uygulandı. Çıkarılan yabancı cisimlerin % 96,82'si (518 olgu) bronkoskop ile, bronkoskop ile çıkarılamayan; yabancı cismin çok periferde olduğu veya forsepsin tutamadığı 14 olgu torakotomi + bronkotomi ile çıkartıldı. Çıkarılan yabancı cisimler; % 30.61'i iğne, % 28.57' si kuru yemiş ve % 40.81'ini diğer yabancı cisimlerdi.Yabancı cisimlerin % 47.61' i sağ bronş sisteminden, % 36.96' sı sol bronş sisteminden, % 12.92' si trakeadan ve % 2.49' u her iki bronş sisteminden çıkartıldı. Olguların % 3.57'sinde komplikasyon ve 4'ünde mortalite gözlenmiştir.
Sonuç: Trakeobronşial yabancı cisim aspirasyonları özellikle 0-3 yaş grubunda önemli komplikasyonlara neden olmakta ve hayatı tehdit eden bir sorun olmaya devam etmektedir. Ayrıca son yıllarda 7 yaşına kadar inen iğne aspirasyonları kızlarda önemli bir sağlık sorunu haline gelmiş olup eğitim ve medya kanalları ile bu sorunların azaltılabileceği ümidindeyiz.

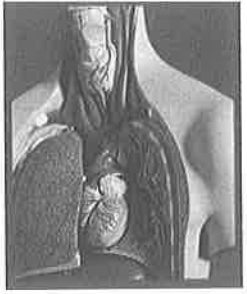

P-104:PEDİATRİK ÖZOFAGUS YABANCI CİSİMLER: 250 OLGUNUN DEĞERLENDİRİLMESİ

Hatice Demirbağ, Mehmet Yıldırım, Nilay Çavuşoğlu, Murat Yaşaroğlu, Bülent Aydemir, Oya İmamoğlu, Elif Suner, Hakan İlter, Recep Ustaalioğlu, Murat Hanözü, Gökhan Günören, Tamer Okay, Ilgaz Doğusoy
Dr. Siyami Ersek Göğüs Kalp ve Damar Cerahisi Eğitim ve Araştırma Hastanesi, Göğüs Cerrahisi Kliniği, İstanbul

Amaç: Ocak 1995 – Mayıs 2005 yılları arasında Dr. Siyami Ersek Göğüs Kalp ve Damar Cerahisi Eğitim ve Araştırma Hastanesi, Göğüs Cerrahisi Kliniği'ne başvuran olgular retrospektif olarak incelendi.
Materyal ve Metod: Olgular yaş, cins, yabancı cismin türü, yerleşim yeri, klinik belirtiler, radyolojik bulgular ve komplikasyon açısından değerlendirildi.
Bulgular: Kliniğimize özofagusta yabancı cisim şüphesi ile müracaat eden toplam 360 olgunun 250'si (%69,4) pediatrik yaş grubu olup 138'i (%55) erkek, 112'si (%45) kız olarak saptandı. En sık yabancı cisim tıkacı 75 (%30) olgu ile 1-3 yaş grubunda tespit edildi. En sık özofagusun 1. darlığında (%85) yerleşim görülürken, en yaygın olarak saptanan yabancı cisim 183 (%81,3) olgu ile madeni paralardı. %18,7 ile diğer yabancı cisimler; çengelli iğne, küpe, oyuncak parçası, yüzük vb tespit edildi. Yabancı cisimlerin 188 (%83,5) tanesi genel anestezi altında rijit özofagoskop ile çıkarılırken, 37'si (%16,5) genel anestezi altında laringoskop yardımı ile majil pensi ile çıkarıldı. 20 (%8) olguda yabancı cisme rastlanmazken, 5 (%2) olguda yabancı cisim daha sonraki kontrol grafilerde batında gözlendi. En sık klinik belirti olarak hipersalivasyon ve yiyecekleri reddetme 123 (%49,2) olgu, 2. olarak yutma güçlüğü tespit edildi. 199 olguda yabancı cisim radyolojik olarak özofagus 1. darlıkta, 6 olguda da özofagus 2. darlıkta tespit edildi. 45 olguda radyolojik bulgu saptanmadı. Olgularımızın hiçbirinde komplikasyon gelişmedi. Olgular ortalama özofagoskopi sonrası 2 saat gözlem altında tutulduktan sonra taburcu edildi.
Sonuç: Özofagus yabancı cisimlerinin insidansı son yıllarda azalmakla beraber ülkemizde halen bir halk sağlığı sorunu olarak önemini korumakta ve acil göğüs cerrahisi patolojileri arasında yer almaktadır.

P-105:OTUZ YEDİ SPONTAN PNÖMOTORAKS OLGUSUNDA KLİNİK DENEYİMİMİZ

Şerife Tuba Liman1, Ahmet Aksoy2, Salih Topçu1, Ali Özerdem2, Metehan Kılıç2, Ersan Özbudak2
1. Göğüs cerrahisi AD, Kocaeli Üniversitesi Tıp Fakültesi
2. Kalp ve Damar Cerrahisi AD, Kocaeli Üniversitesi Tıp Fakültesi

Spontan pnömotoraks göğüs cerrahisi pratiğinde sık karşılaşılan ve tedavisi cerrahın deneyimine göre farklılık gösterebilen bir hastalıktır.
Kocaeli Üniversitesi Tıp Fakültesi Göğüs Cerrahisi Kliniğinde Şubat 2003 - Nisan 2005 yılları arasında spontan pnömotoraks nedeniyle tedavi gören 37 olgu değerlendirildi. Olguların dosyaları; yaş, cinsiyet, etiyoloji, cerrahi endikasyonlar, uygulanan cerrahi prosedür,oluştuğu hemithoraks ve postoperatif komplikasyonlar açısından incelendi. Olguları 21'i primer spontan pnömotoraks ve 16'sı sekonder spontan pnömotoraks idi. 6 hasta konservatif olarak tedavi edilirken diğer olgularda tüp torakostomi uygulandı. İlk epizodla gelen hastaların 1' opere edildi. 11 olguda rekürrens görüldü. Rekurrens gelişen hastaların 4'ü operasyona alındı. Kalan 7 hastanın izleminde 3 hastada ikinci nüks gözlendi ve bu hastalardan 2'i opere edildi. Tüm olgulara aksiller torakotomi, bül ligasyonu ve abrazyon uygulandı. Postoperatif komplikasyon gelişmedi.
Spontan pnömotoraksta primer tedavi yaklaşımı pnömotoraksın derecesine göre konservatif yaklaşım veya tüp torakostomidir. Düşük maliyet ve hasta konforu açısından aksiller torakotomi tercih edilmelidir.

P-106:MEDİAN STRENOTOMİ İLE EŞ ZAMANLI MORGAGNİ HERNİSİ ONARIMI VE BYPASS CERRAHİSİ

Şerife Tuba Liman1, Salih Topçu1, Haluk Akbaş2, Emre Özker2, Muhip Kanko2, Ahmet Aksoy2
1. Göğüs Cerrahisi AD, Kocaeli Üniversitesi Tıp Fakültesi Hastanesi
2. Kalp ve Damar Cerrahisi AD, Kocaeli Üniversitesi Tıp Fakültesi Hastanesi

Morgagni hernisi konjenital diafragmatik herniler arasında %5-10 oranında gözlenen hernilerdir. Morgagni hernisi nedeniyle operasyonu planlanırken preoperatif incelemeler sonrasında koroner arter hastalığı saptanan ve median sternotomi ile aynı seansta öncelikle morgagni herni tamiri daha sonra koroner arter bypass cerrahisi uygulanan olgumuz sunulmaktadır.

Altmış yaşında erkek hasta son bir yılda artan nefes darlığı, yorgunluk, göğüste sıkışma hissi ve göğüs ağrısı şikayetleriyle kliniğimize başvurdu. Hastanın fizik muayenesinde sol üst kadranda hassasiyet ve minimal pretibial ödem dışında pozitif bulgu yoktu. Hastanın EKG, EKO, efor testi ve sonrasında çekilen anjio incelemelerinde 3 damar hastalığı ve yan dal hastalığı tespit edildi. Hastaya aynı seansta median sternotomi ile diafram herni onarımı ve CABG x 5 yapıldı. Postoperatif dönemi sorunsuz geçen hasta postoperatif 7. günde hastaneden taburcu edildi. Morgagni Hernisinde sternokostal diaframda orta hatta konjenital defekt mevcuttur ve çoğunlukla sağ tarafa lokalizedir. Morgagni hernisine cerrahi dışı yaklaşım, sadece omentumun herniye olduğu olgularda tartışılmaktadır. Çoğunlukla semptomlu ya da semptomsuz olsun olası komplikasyonların önlenmesi amacıyla cerrahi yaklaşım yapılmaktadır. Genellikle laparatomi en uygun yaklaşım olmakla beraber, torakotomi VATS ya da laparoskopik yöntemlerde seçilebilir. Median sternotomi Morgagni Hernisi için bypass cerrahisi de yapılacak olan hastalarda aynı seansta uygulanması açısından faydalıdır.

P-107:NADİR GÖRÜLEN BİR KOT TÜMÖRÜ: KONDROMİKSOİD FİBROM

Şerife Tuba Liman1, Salih Topçu1, Ahmet Aksoy2, Metehan Kılıç2, Bahar Müezzinoğlu3
1. Göğüs Cerrahisi AD, Kocaeli Üniversitesi Tıp Fakültesi
2. Kalp ve Damar Cerrahisi AD, Kocaeli Üniversitesi Tıp Fakültesi
3. Patoloji AD, Kocaeli Üniversitesi Tıp Fakültesi

Kondromiksoid fibroma bening kemik tümörlerindendir. Primer kemik tümörleri arasında yaklaşık %1 oranında ve genellikle 2. ve 3. dekatta olmak üzere genç hasta grubunda gözlenirler.

56 yaşında erkek hasta sol alt kosta yayında ağrılı şişlik yakınması ile başvurdu. Yakınmaları yaklaşık 4 ay önce başlamıştı. Akciğer grafisinde 6. kot ön ucunda kotta genişlemeye yol açan kitle saptandı. Tomografik incelemede sternokostal eklem komşuluğunda kemik kortekste destrüksiyon yapmayan kalsifikasyonlar içeren medulada genişleme yapan kitle gözlendi.

Bu bulgularla benign kemik tümörü düşünülerek 6. kotun parsiyel rezeksiyonu ile kitle eksize edildi. Histopatolojik incelemede kemik medullasını dolduran, yer yer korteksi erode eden, lobuler, hücreden fakir, fibroblastik stellat yapı ve yer yer dev hücrelerden oluşan içerisinde kondroid alanlar, kalsifikasyon içeren tümöral oluşum saptandı ve kondromiksoid fibroma olarak raporlandı.

Kondromiksoid fibrom en sık alt ekstremitenin uzun tübüler kemiklerinin (özellikle dize yakın bölgede tibia ve femurda) metafiz bölgesinde ve genç hastalarda gözlenmektedir. Ancak nadir olarak bizim olgumuzdaki gibi daha ileri yaşlarda saptanan tümörlerde tümörün yeri ve yapısı değişiklik göstermektedir. Literatürde düz kemik tutulumları özellikle kot tutulumu oldukça nadir olarak bildirilmiştir. Kalsifikasyon bu tümörler için beklenmeyen bir bulgu olmasına rağmen ileri yaş grubundaki hastalarda gözlenmektedir. Nadirde olsa bu tümörlerde malinite gelişme olasılığının olması nedeniyle tümörün total olarak eksize edilmesi en doğru tedavi şeklidir. Total eksizyonun yapılamadığı durumlarda %25 oranında rekürrens gözlendiği bildirilmiştir.

P-108:IRREVERSİBLE PARANKİM HASARI YARATMAYAN ERKEN DÖNEM ENDOBRONŞİAL LİPOM OLGUSU

Ertan Aydın, Mehmet Sırmalı, Sadi Kaya, Tamer Altınok, Göktürk Fındık, Erkmen Gülhan, İrfan Taştepe, Fatma Özaslan

Atatürk Göğüs Hastalıkları ve Göğüs Cerrahisi Eğitim ve Araştırma Hastanesi Göğüs Cerrahisi Kliniği

Endobronşial lipom; tüm akciğer kanserlerinin % 0.1-0.5 'ini oluşturan çok nadir bir tümördür. Klinik semptomlar tümörün lokalizasyonuna, bronş obstrüksiyonunun derecesine ve obstrüksiyon distalindeki parankimdeki fonksiyonel ve anatomik bozukluğa göre değişir.

Olgu 60 yaşında bayan. Bir aydır tedaviye yanıt vermeyen dispne, öksürük ve yüksek ateş yakınmaları mevcut. Sağ bazalde solunum seslerinde azalma ve ralleri mevcut idi. Akciğer grafisinde sağ bazalde yama tarzında infiltrasyon alanları saptandı. Bronkoskopide; sağ ana bronştan karinaya doğru taşan parlak sedefi renkli lezyon saptandı. Forceps ile yaklaşık 8 cm uzunluğunda yağ dansitesinde kitle rezeke edildi. Kontrol Toraks BT'i normal gelen hasta 6 aydır takibimiz altındadır.

Komplike malign tümör ve destrüktif akciğer hasarı varlığı veya endobronşial lezyonda büyüme saptanmasında cerrahi tedavi uygulanması dışında endobronşial lipom tedavisinde; ilk seçeneğin bronkoskopik rezeksiyon olması gerektiğini düşünmekteyiz.

P-109:INTRAPULMONER SEKESTRASYON VE ASPERGİLLOMANIN SIK OLMAYAN BİRLİKTELİĞİ: OLGU SUNUMU

Tamer Altınok*, Erhan Sarıtekin*, Erkmen Gülhan*, Esra Özaydın, Sibel Salman*, Gürhan Öz*, İrfan Taştepe***

Atatürk Göğüs Hastalıkları ve Göğüs Cerrahisi Eğitim ve Araştırma Hastanesi Göğüs Cerrahisi Kliniği* ve Patoloji Bölümü**

Pulmoner sekestrasyon, sistemik arterden beslenen, trakeobronşial sistemle bağlantısı olmayan, normal pulmoner parankimden kolaylıkla ayrılabilen konjenital anormal parankimal bir yapıdır. Tek başına nadir görülmekle birlikte mikotik enfestasyonla birlikteliği çok az sayıda bildirilmiştir. Sık olmayan birlikteliği nedeni ile rezeksiyona giden aspergilloma ve intrapulmoner sekestrasyonlu bir olguyu sunduk.

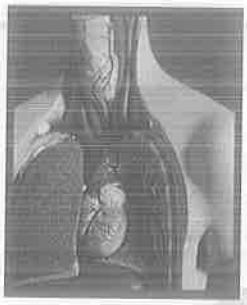

Kırkdört yaşında bayan hasta, öksürük, balgam çıkarma ve nefes darlığı şikayetleri mevcut. Bronşiektazi tanısı ile non-spesifik tedavilerle takip edilmiş. Şikayetlerinin artması üzerine çekilen toraks bilgisayarlı tomografisinde sağ akciğer alt lob posterobasal segmentte içinde kistik alanlar içeren yer kaplayıcı lezyon ve lezyon içerisine doğru aorttan direkt ayrılan arteriyel yapı tesbit edildi. İntrapulmoner sekestrasyon ön tanısı sağ posterolateral torakotomi yapıldı. Alt lob inferior pulmoner ligamandan serbestleştirilirken, diafragmanın yaklaşık 3 cm üzerinde özefagusun hemen önünde mediastinal plevradan toraks içine çıkan ve alt loba giren sistemik arter dalı görüldü. Bağlandı kesildi. Alt lobun tama yakınının konsolide olması nedeni ile alt lobektomi yapıldı. Histopatolojik incelemede, intrapulmoner sekestrasyonla uyumlu bulgular ve aspergilloma tesbit edildi ve sekestrasyon içindeki kaviter alan dışındaki bronş lümenlerinde de mantar hifleri izlendi. İtrakonazal 2x200 mg/gün (2 ay) tedavisi planlanarak, postoperatif 7. gün sorunsuz olarak taburcu edildi. Rezeksiyon sonrası 8. ayda semptomsuz takip edilmektedir. Asemptomatik vakalarda cerrahi rezeksiyon tartışmalı olsa da pulmoner sekestrasyonun tek tedavisi cerrahi rezeksiyondur. Normal pulmoner doku ile sekestre doku arasında zamanla oluşan bağlantı nedeni ile aspergillus kolonizasyonu ve vaskuler dejenerasyona bağlı oluşabilecek hemoptizi, morbidite ve mortaliteyi arttırabilir.

P-110:TRAKEANIN MALİGNİTE POTANSİYELİ BELİRSİZ GLOMUS TÜMÖRÜ: OLGU SUNUMU

Tamer Altınok*, İ. Ebru Çakır, Erkmen Gülhan*, Suat Gezer*, Hasan Türüt*, Taner Maldır*, İrfan Taştepe***

Atatürk Göğüs Hastalıkları ve Göğüs Cerrahisi Eğitim ve Araştırma Hastanesi Göğüs Cerrahisi Kliniği* ve Patoloji Bölümü**

Glomus tümör, periferik yumuşak dokuda özellikle de ekstremitelerin distalinde oluşan, benign lezyondur. Trakeada çok nadir olmakla birlikte en sık derin kas, mukoza ve bazen de iç organlarda görülür. Olgumuz, literatürde trakeanın glomus tümörünün alt tipleri ile ilgili birçok olgu bildirilmesine karşın yeni Dünya Sağlık Örgütü klasifikasyonuna göre "malignite potansiyeli belirsiz glomus tümörlü" vaka bildirilmemesinden dolayı sunuldu. Seksenüç yaşında kadın hasta, 3 aydır olan nefes darlığı, öksürük, balgam çıkarma şikayetleri nedeni ile medikal tedavi almış. Son 3-4 günde hemoptizi ve siyanoz gelişmesi üzerine çekilen toraks bigisayarlı tomografide endotrakeal lezyon tesbit edilmiş. Genel anestezi altında yapılan rijid bronkoskopide vokal kordların yaklaşık 5 cm distalinde, trakeanın sağ arka duvarından kaynaklanan, lümeni tama yakın tıkayan, mobil polipoid lezyon görüldü. Sağ posterolateral torakotomi vena azygosun üstünde lezyon palpe edildi. Trakeotomi yapıldı ve lezyon pedinkülünün oturduğu trakea parçası ile birlikte eksize edildi.

Histopatolojik incelemede sonucu, Dünya Sağlık Örgütü'nün yeni klasifikasyonuna göre, derin lokalizasyon ve 2 cm'den büyük tümör boyutu kriterine uyması nedeni ile "malignite potansiyeli belirsiz glomus tümör" olarak raporlandı.

Glomus tümör, glomus cisminin modifiye düz kas hücrelerinden gelişir. Normal glomus cismi arteriyovenoz anastomozlarda bulunur ve cilt dolaşımını ve termal regülasyonu kontrol eder. Trakeanın glomus tumoru olan hastalar yıllarca astım tanısı ile takip edilebilir. Histopatolojik olarak karsinoid ve hemanjioperisitoma ile karışabilir. Olgumuz, glomus tümörün bilinen dört histolojik tipine ek olarak sunulan yeni klasifikasyona göre trakeada görülen ilk örnek olmaktadır.

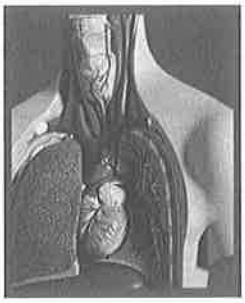

P-111:TORAKS DUVARINDA TÜBERKÜLOZ SOĞUK ABSESİ OLGUSU

Op. Dr. Şule Karadayı*, Uzm. Dr. Neslihan Çelik, Prof. Dr. Y. İzzettin Barış****
***Ankara Güven Hastanesi Göğüs Cerrahisi Bölümü**
****Ankara Güven Hastanesi Göğüs Hastalıkları Bölümü**

Dünyada tüm tüberküloz olgularının %15-20 kadarı ekstrapulmoner tüberkülozken, Türkiye'de bu oran %22.7'dir. Toraks duvarı tüberkülozu, klinik olarak piyojenik abse yada göğüs duvarı tümörüne benzer. **Olgu Sunumu:** Kırk yaşında bayan hasta, 1 yıldan beri giderek büyüyen, göğüs ön duvarında solda ağrılı şişlik ve 2 haftadan beri olan öksürük ve balgam çıkarma şikayetleri ile başvurdu. Fizik muayenesinde hasta soluktu ve sol 6. sternokostal bileşke anteriorunda yaklaşık 2x2 cm çaplı orta sertlikte, yarı mobil bir kitle vardı. Solunum sesleri normaldi. Anormal laboratuar bulguları; Hb: 12.1 g/dl, MCV: 70.8 fl, MCH: 23pg/ hücre idi. PA akciğer grafisinde sağ hemitoraks üst zonda, 1cm çapında nonhomojen düzensiz sınırlı opasite vardı. Toraks bilgisayarlı tomografisinde sağ üst lob posterior segmentte fibronodüler artıklar, plevral çekintiler ve mediastinal kalsifik lenf bezleri izleniyordu. Sol 6. sternokostal eklem anterior komşuluğunda, 2 cm çapında düşük dansiteli nodüler oluşum mevcuttu. Kistik lezyon total olarak eksize edildi. Patoloji: Kazeöz nekroz gösteren kistik hal almış doku olarak raporlandı. Hastaya antitüberküloz tedavi başlandı.
Sonuç olarak toraks duvarında yumuşak kıvamlı, büyüyen ağrılı bir lezyon tesbit edildiğinde, özellikle beraberinde pulmoner tüberküloza ait klinik yada radyolojik bulgular da varsa tanıda tüberküloz soğuk absesinden şüphelenilmelidir.

P-112:PRİMER TORAKS PATOLOJİSİ OLAN HASTALARDA SAPTANAN PERİFERİK PALPABL LEZYONLARDAN YAPILAN İNCE İĞNE ASPİRASYONUNUN (İİA) TANI DEĞERİ

Suat Patlakoğlu, Alpay Örki, Erdal Taşçı, Gökhan Hacıibrahimoğlu, Çağatay Tezel, Ayşe Alp Ersev, Mustafa Yüksel
Heybeliada Göğüs Hastalaıkları ve Göğüs Cerrahisi Eğitim ve Araştırma Hastanesi Cerrahi Kliniği / İstanbul

Amaç: Primer toraks patolojisi olan hastaların, periferik palpabl lezyonlarında ince iğne aspirasyonunun (İİA) tanı değerini göstermek için bu prospektif çalışmayı yaptık.
Materyal-Metod: Mart 2003–Mart 2005 tarihleri arasında radyolojik olarak toraks patolojisi olan ve palpabl lezyonları tespit edilen 80 hasta çalışmaya alındı. Hastaların 48'i (%60) erkek, 32'si (%40) kadın ve yaş ortalaması 46.6 idi. Palpabl lezyonların en sık yerleşim yeri supraklavikular bölge (%57.6) ve göğüs duvarı (%23.7) idi. Steril şartlarda önce 21 gaugle kalınlıktaki iğne ile lezyondan aspirasyon yapıldı, sitolojik tanıyı doğrulamak amacıyla lokal anestezi altında insizyonel yada eksizyonel biyopsi yapıldı.
Bulgular: Biyopsi ile 41 (%51.2) hastada malign patoloji elde edildi. En sık rastlanan tanı, 9 (%21.9) hastada adenokarsinom metastazıydı. Otuzüç (%80,48) hastada, ince iğne aspirasyon ile tanıya ulaşıldı. Biyopsi ile 39 (%48,7) hastada benign patoloji saptandı. Bu hastaların 11'inde (%28,2) tanı tüberküloz lenfadenit idi. İİA ile 23'ünde (%58,9) tanıya ulaşıldı.
Sonuç: Primer toraks patolojisi olan hastalardaki periferik palpabl lezyonların tanısında ince iğne aspirasyon güvenli, tanı değeri yüksek, minimal invaziv ve ekonomik bir yöntemdir. Bu metodu kullanarak, ileri invaziv girişimlere gerek kalmadan tanı konulabilmektedir.Bu nedenle toraks patolojisi olan tüm hastalarda fizik muayene dikkatli bir şekilde yapılmalıdır.

P-113:TANSİYON PNÖMOTORAKSA BENZEYEN OBSTRUKTİF AMFİZEM OLGUSU

Şevval Eren1, Menduh Oruç1, Serdar Onat1, Atilla Durkan1
1 Dicle Üniv. Tıp Fak. Göğüs Cerrahisi ABD. Diyarbakır

Çok dikkatli araştırma yapılmadığı veya yeterli tecrübeye sahip olunmadığı zaman mediastinal şifte neden olan şiddetli bir postobstruktif amfizemin radyolojik görüntüsü tansiyon pnömototoraks ile karıştırılabilir. Koyu kıvamlı bir bronşial mukus tıkacının, bronşial yabancı cisim gibi görev yapıp şiddetli bir postobstrüktif amfizeme yol açıp tansiyon pnömotoraks görüntüsü ve kliniği vermesi oldukça nadir bir durumdur.

Olgu: İki yaşında kız çocuğu daha önce hafif bir öksürük ve balgam şikayeti olduğu halde, 1 gün içerisinde ani gelişen nefes darlığı, öksürük, morarma şikayeti ile hastane acil servisine getirilmiş. Burada çekilen akciğer grafisi ve yapılan fizik muayane sonucunda hastaya sol taraf tansiyon pnömotoraks tanısı konularak acil tüp torakostomisi ve su altı drenajı uygulanmış. Bu işlem sonrasında hastanın kliniğinde ve akciğer grafisinde önemli bir değişiklik olmamış. Hasta kliniğimize sevk edildi. Akciğer grafisinde solda tüp torakostomisi mevcut olduğu halde, mediastinal şifte neden olan ve tansiyon pnömotoraksı andıran amfizem görüntüsü mevcut idi. Hastaya tanı ve ayırıcı tanı amacıyla acil bilgisayarlı toraks tomografisi çekildi. Sol hemitoraksta mediastinal şifte neden olan amfizem izlendi. Sol ana bronşta içerisinde 6 mm büyüklüğünde yabancı cisim veya solid kitle lezyonu olabilecek bir görüntü rapor edildi. Tüp torakostomi sonlandırıldı. Daha sonra hastaya rijid bronkoskopi yapıldı. Sol ana bronşta koyu kıvamlı sekresyonlar ve mukus plakları mevcuttu. Aspirasyon ve yıkama yapıldı. Bunun haricinde başka bir lezyona veya yabancı cisme rastlanmadı. Bronkoskopi sonrası çekilen akciğer grafisi tamamen normal olarak izlendi.

P-114:İNFANTİL AKSİLLER KİSTİK LENFANJİOMA (HYGROMA) OLGUSU

Şevval Eren1, Menduh Oruç1, Atilla Durkan1
1 Dicle Üniv. Tıp Fak. Göğüs Cerrahisi ABD. Diyarbakır

Kistik lenfanjiomalar lenfatik sistemin nadir benign gelişimsel anomallerinden biridir. Genellikle boyun bölgesinde gözlenen bu anomali nadiren aksiller bölgede yer alır. Kistik lenfanjiomlar uniloküler veya multiloküler olabileceği gibi değişik büyüklük ve genişlikte olabilir. Kistik lenfanjiomaların çoğu çocukluk çağında çok büyük boyutlara ulaşmadıkça fark edilemezler. Tedavilerinde bazı konservatif yöntemlere başvurulsada tatmin edici sonuçlar cerrahi olarak kistin total olarak çıkarılmasıyla elde edilmektedir.

Olgu: 9 aylık erkek çocuk hasta kliniğimize doğumdan birkaç hafta sonra kendini belli eden ve giderek büyüyen sol koltuk altındaki şişlik şikayeti ile başvurdu. Fizik muayenede sol koltuk altında yumuşak, mobil, 5x6 cm büyüklüğünde kistik bir lezyon mevcuttu. Lezyonunu sınırları net olarak ayırt edilemiyordu. Hastanın bilgisayarlı toraks tomografisinde sol axiller bölgede 5x6x3 cm boyutlarında toraks duvarına şüpheli invazyonu olduğu belirtilen kistik kitle lezyonu mevcuttu. Diğer sistem muayaneleri normal olan hastada ilave konjenital anomali tespit edilmedi. Kistik kitle lezyonu cerrahi olarak total eksize edildi. Toraks duvarına invazyonu mevcut olmayan kistin aksiller ven ile sıkı bir yapışıklığı mevcuttu. Postoperatif dönemi sorunsuz geçen hastanın patoloji sonucu uniloküler kistik lenfanjiom olarak rapor edildi. Postoperatif 6. gün sorunsuz taburcu edilen hasta 2 aylık sürede problemsiz olarak takip edilmektedir.

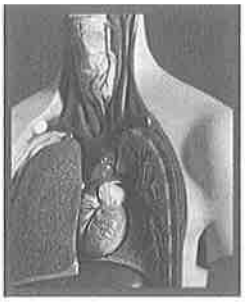

P-115:AKCİĞER LOB TORSİYONU İÇİN YENİ BİR NONİNVAZİV TANISAL METOT: PULMONER BT ANJİOGRAFİ

Serkan Enön*, Ulaş Kumbasar*, Ayten Kayı Cangır*, Çetin Atasoy, Şevket Kavukçu***
***Ankara Üniversitesi Tıp Fakültesi Göğüs Cerrahisi Anabilim Dalı**
****Ankara Üniversitesi Tıp Fakültesi Radyoloji Anabilim Dalı**

Giriş: Lobektomi sonrası kalan lobların torsiyonu ender karşılaşılan ve tanınması zor bir klinik durumdur. Tanı konulamayan olgular hemorajik infarkt ve fatal gangrenle sonuçlanabilir.
Olgu Sunumu: Bronşektazi tanısı ile 2 ay önce sağ orta lobektomi uygulanan 43 yaşında kadın hasta hemoptizi şikayeti ile başvurdu. PA akciğer grafide sağ hemitoraks tümüyle opasite gösteriyordu. Toraks BT'de sağ üst lobda hava bronkogramlarının izlendiği yaygın konsolidasyon saptandı. Bronkoskopide sağ üst lob bronşunun balık ağzı şeklinde daraldığı ve hemoraji görüldü. Pulmoner BT anjiografide sağ üst lobda nekroz ve infarkt şüphesi uyandıran düşük dansiteli konsolidasyonun yanı sıra, sağ üst lob arteri, veni ve bronkusu oklüzeydi. Lob torsiyonu öntanısı ile sağ posterolateral retorakotomi uygulandığında sağ üst lobun tamamen konsolide olduğu, orta lobektomi sırasında superior pulmoner venin tamamının bağlandığı ve üst lobun arter ve bronş pedikülü etrafında döndüğü tespit edildi. Torsiyon manuel olarak serbestleştirilip üst lobektomi gerçekleştirildi. Patolojik incelemede pulmoner parankimde yaygın hemorajik infarkt görüldü. Hasta 1. yılında asemptomatik olarak takip edilmektedir.
Tartışma: Göğüs cerrahisi girişimleri, künt travma sonrası ve spontan olarak gelişebilen lob torsiyonu, havayolu obstrüksiyonu ve vasküler kompresyonla sonuçlanan bronkovasküler pedikülün rotasyonu olup, nadir bir durumdur ve ölümle sonuçlanabilir, insidansı %0.09 – 0.2 arasındadır. Lob torsiyonunda en önemli nokta tanı olup etkilenen lobun çıkarılmasının gerekliliği torsiyon başlangıç zamanı ile reoperasyon zamanı arasındaki süreye bağlıdır. Erken tanı ve agresif girişimler tedavinin başarısının temelidir. Pulmoner BT anjiografi lob torsiyonu kuşkulanılan hastalarda başarılı etkin bir noninvaziv yöntemdir.

P-116:NADİR BİR GİS YABANCI CİSMİ: "TRAKEAL DİNAMİK STENT"

Serkan Enön*, Cabir Yüksel*, Ayten Kayı Cangır*, Mehmet Bektaş, İlker Ökten***
*** Ankara Üniversitesi Tıp Fakültesi Göğüs Cerrahisi Anabilim Dalı**
**** Ankara Üniversitesi Tıp Fakültesi Gastroenteroloji Bilim Dalı**

Giriş: Skatrisyel trakeal stenozlar genellikle postentübasyon, posttrakeotomi veya postoperatif gibi iatrojenik hasarlara bağlı gelişir. Anatomik ve genel kontrendikasyonlar nedeni ile cerrahinin mümkün olmadığı olgularda silikon ve ekspandabl metal stentler alternatif tedavi seçeneğidir.
Olgu Sunumu: Kliniğimize nefes darlığı şikayeti ile başvuran 40 yaşında erkek hastanın anamnezinde subaraknoid kanama ve hidrosefali tanıları ile geçirilmiş ventrikülöperitoneal şant operasyonu öyküsü mevcuttu. Solunum yetmezliği nedeniyle bir hafta endotrakeal entübasyon, 3 hafta trakeostomi ile mekanik respirator tedavisi görmüş. Dispne ve oral alım sonrası öksürük şikayetleriyle trakea stenozu ve TÖF tanıları ile kliniğimize sevk edildi. Rijit bronkoskopide kord vokallerin 3 cm altında dairesel trakea stenozu tespit edildi ve TÖF görülmedi. Üç kez dilatasyon uygulanan olgu dinamik stent yerleştirilerek asemptomatik olarak taburcu edildi. İki hafta sonra stentin ciddi

öksürük sonrası çıkması ve hasta tarafından yerine takılmaya çalışılması ile hospitalize edilen olguda stentin midede olduğu tespit edildi. Fleksibl gastroskopi ile tanı doğrulanıp stent çıkartıldı. Trakeadaki granülasyon dokusu diatermik olarak rezeke edilip vaka taburcu edildi.

Tartışma: Trakea stenozlarında; yaygın longitidunal hasar ve larengeal disfonksiyona bağlı aspirasyon pnömonisi gibi lokal nedenlerle, yaş ve ek patolojiler gibi genel kontrendikasyonlar yüzünden dilatasyon, lazer terapi ve stent yerleştirimi diğer terapötik seçeneklerdir. Dinamik stent yerleştirimi kolay ve başarılı bir terapötik seçenek olup cerrahiye göre düşük morbiditeye sahiptir, migrasyon ise sık görülen komplikasyonlarındandır. Bu ve diğer potansiyel komplikasyonlar akılda tutulmalı ve hastalar taburcu edilirken bilgilendirilmelidir.

P-117:FRENİK SİNİR KÖKENLİ SCHWANNOMA

Hasan Çaylak, Sedat Gürkök, Alper Gözübüyük, Orhan Yücel, Kuthan Kavaklı, Mehmet Dakak, Onur Genç

GATA Göğüs Cerrahisi Anabilim Dalı ANKARA

Giriş: Schwannoma sinir kılıfından köken alan soliter enkapsüle benign bir nörojenik tümördür. Malign trasformasyon ender görülür. Mediastendeki herhangi bir nörojenik yapıdan köken alabilirler. Genellikle posterior mediasten yerleşimlidirler. Frenik sinirin intratorasik parçasından köken alan schwannoma olgusu oldukça nadirdir. Çalışmamızda sağ frenik sinirden köken alan ve sağ hemitoraksta parakardiyak kitle şeklinde kendini gösteren schwannoma olgusunu sunuyoruz.

Metod: Olgu 43 yaşında erkek hasta. akciğer grafisinde sağ hemitoraksta parakardiyak yerleşimli kistik lezyon tespit edilen hasta kliniğimize yatırıldı.

Bulgular: Direk akciğer grafisi ve toraks tomografi tetkiklerinde sağ hemitorakta diyafragmanın hemen üzerinde parakardiyak yerleşimli 4x4 cm düzgün sınırlı mediastinal yapıları invaze etmeyen kistik lezyonu düşündüren kitle lezyonu tespit edildi. Hastaya sağ torakotomi uygulandı. Yapılan muayenede 4x4 cm lastik kıvamında kistik lezyonun kılıfı üzerinde frenik sinir ile yapışıklık gösterdiği, inferior vena kava ile perikart arasında parakardiyak yerleşimli olduğu tespit edildi. Kitle rezeksiyonu uygulandı. Histopatolojik tanı schwannoma olarak rapor edildi.

Tartışma: Posterior mediastinal sinir yapılarından köken alan nörojenik tümörler mediastinal kitleler arasında sık görülürler. Mediastinal kitlelerin yetişkinlerde %20 ve çocuklarda %35'ini nörojenik tümörler oluşturur. Bu tümörlerin çoğu benign olup genellikle asemptomatiktir ve tesadüfen tespit edilirler. Schwannoma yavaş büyüyen benign yapıda bir nörojenik tümördür. Nadiren frenik sinirden köken alır. Geliştiği seviyeye bağlı olarak servikal veya intratorasik kitle şeklinde karşımıza çıkabilir. Malign transformasyon oldukça nadirdir. Bu tümörlerin tedavisi primer cerrahi eksizyon olup cerrahi tedavi ile kür sağlanır. Tedavi sonrası rekürrens nadirdir.

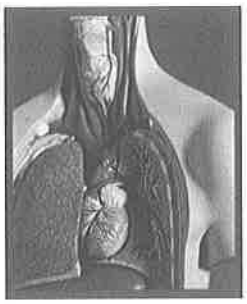

P-118:AZİGOS LOBU İLE BİRLİKTE TİP I VE II BÜL

Dr. Sedat Gürkök, Dr. Alper Gözübüyük, Dr. Orhan Yücel, Dr. Hasan Çaylak, Dr. Kuthan Kavaklı, Dr. Mehmet Dakak, Dr. Onur Genç
GATA Göğüs Cerrahisi Anabilim Dalı Başkanlığı ANKARA

Giriş: Azigos lobu konjenital bir varyasyon olup intrauterin dönemde azigos veninin akciğerin önünden geçmesi, böylece sağ üst lob apikal veya posterior segmentinin bu ven arasında kalmasıdır. Normal popülasyonda görülme oranı % 0.1-8 arasındadır. Azigos lobu ile birlikte büllöz değişiklikler çok nadir görülür.
Metod: 40 yaşında erkek olgu. Zaman zaman nefes darlığı şikayetleri ile başvuran olguya yapılan tetkikler sonucu sağ üst lopta büllöz değişiklikler tespit edildi. Olguya toraks CT ve akciğer perfüzyon sintigrafisi uygulandı. Olguya sağ üst lobta büllöz lezyon tanısı ile sağ torakotomi uygulandı.
Bulgular: Toraks tomografisinde; sağ üst lobta yaygın, paraseptal ve sentriasiner amfizem alanları ve bu bölümde en büyüğü 9x4 cm boyutunda düzgün kenarlı hava kisti izlenmiştir. Üst lob posterior segmentte paramediastinal alanda yaklaşık 6x4 cm boyutunda düzgün cidarlı hava kisti izlenmiştir. Olguya yapılan akciğer perfüzyon sintigrafisinde sağ üst lobun toplam akciğer kapasitesine katkısı % 7 olarak tespit edilmiştir. Sağ torakotomi ile girildiğinde azigos lobunun % 75'inin tip I ve II büllöz yapıda olduğu gözlendi. Azigos lobektomi uygulandı. Postoperatif komplikasyon gözlenmedi.
Tartışma: Azigos lobu radyolojik olarak ilk kez 1877 yılında Heinrich Wrisberg tarafından tarif edilmiş konjenital bir varyasyondur. Azigos lobu ile birlikte ek bir patoloji olmadığı müddetçe tedavi gerektirmez. Ancak literatürde azigos lobu ile birlikte pnömotoraks, bronş karsinomu, vasküler anomaliler gibi ek patolojiler nadirde olsa bildirilmiştir. Azigos lobunun izole olarak tip I ve II büllöz yapı şeklinde görülmesi durumunda cerrahi uygulanması gerekmektedir.

P-119:CERRAHİ REZEKSİYON UYGULANAN PRİMER AKCİĞER KANSERLİ 153 OLGUNUN ANALİZİ

Dr. Mehmet Dakak, Dr. Sedat Gürkök, Alper Gözübüyük, Dr. Hasan Çaylak, Dr. Orhan Yücel, Dr. Kuthan Kavaklı, Dr. Onur Genç,
GATA Göğüs Cerrahisi Anabilim Dalı Başkanlığı ANKARA

Amaç: Erken evreli primer akciğer kanserinin tedavisinde cerrahi tedavi temel seçenek olmalıdır. GATA Göğüs Cerrahisi Kliniğinde primer akciğer kanseri tanısıyla opere edilen 153 olgu retrospektif olarak incelenmiştir.
Gereç ve Yöntem: Altı yıllık süre içinde (1998-2004) cerrahi tedavi uygulanan 153 primer akciğer kanserli olgu; cinsiyet, yaş, tümör lokalizasyonu ve evresi, cerrahi rezeksiyon şekli, histopatolojik tanı, perioperatif morbidite ve mortalite ve sağkalım yönünden incelenmiştir.
Bulgular: Olguların 134'u erkek, 19'u kadın olup yaş ortalaması 59.61 (20-88) olarak saptanmıştır. Olguların 86'sında sağ, 67'sinde sol hemitoraksta lezyon saptanmıştır. pTNM evrelendirmesine göre 31 olguda Evre-I, 64 olguda Evre-II, 50 olguda Evre-III, 8 olguda Evre-IV hastalık tespit edilmiştir. Olgulardan 138'ine radikal cerrahi rezeksiyon ve mediastinal lenf nodu diseksiyonu yapılmıştır. On olgu ise intra-operatif olarak anrezektabl olarak kabul edilmiştir. Rezeksiyon tipi olarak 48 lobektomi, 6 sağ alt bilobektomi, 4 sağ üst bilobektomi, 82 pnömonektomi ve 3 wedge rezeksiyon uygulanmıştır. Olguların histopatolojik incelenmesinde; 64 yassı hücreli karsinom, 38 adeno

karsinom, 14 büyük hücreli karsinom, 1 karsino sarkom, 13 karsinoid, 2 küçük hücreli karsinom, 1 miks tip (küçük hücreli-karsinoid komponent), 1 mukoepidermoid karsinom ve 5 indifferansiye KHDAK olarak değerlendirilmiştir. Perioperatif dönemde 2 olguda morbidite tespit edilmiş olup, 2 olguda erken postoperatif mortalite saptanmıştır. Olgular sağkalım açısından 8 ay–6 yıl arasında değişmektedir.

Sonuç: Akciğer kanserlerinde dikkatli bir klinik evreleme ve uygun olgularda komplet cerrahi rezeksiyon standart tedavi seçeneğidir.

P-120:KARSİNOİD TÜMÖRLER

Dr. Alper Gözübüyük, Dr. Hasan Çaylak, Dr. Sedat Gürkök, Dr. Orhan Yücel, Dr. Kuthan Kavaklı, Dr. Mehmet Dakak, Dr. Onur Genç
GATA Göğüs Cerrahisi Anabilim Dalı Başkanlığı ANKARA

Giriş: Karsinoid tümörler trakeobronşial ağaçtan köken alan tümörler arasında 2. sıklıkta olmalarına karşın ender görülen tümörlerdir. Bronşial karsinoid tümörler tüm karsinoid tümörlerin % 10-25'ini ve tüm akciğer tümörlerinin % 2 sinden daha azını oluştururlar. Bronşial karsinoid tümörler tipik karsinoid (TC) tümör ve atipik karsinoid (AC) tümör olmak üzere iki önemli histopatolojik tipe ayrılır. Olguların % 90'ı tipik karsinoid ve % 10'u atipik karsinoid şeklindedir.

Gereç ve Yöntem: 1995-2004 tarihleri arasında bronşial karsinoid nedeniyle cerrahi rezeksiyon uygulanan 13 hasta retrospektif olarak incelenmiştir. İncelemeye alınan hastaların klinik özellikleri, radyolojik bulguları, tümör yerleşimi ve boyutları, histopatolojik tanı, uygulanan cerrahi rezeksiyonun tipi, takip sonuçları ve survi parametreleri değerlendirilmiştir.

Bulgular: Değerlendirilmeye alınan 13 olgunun 3'ü bayan, 10'u erkek olup uygulanan cerrahi girişim sırasındaki yaş ortalaması 34,3 (19-68) olarak saptanmıştır.

Başlıca semptomlar öksürük, tekrarlayan enfeksiyon, göğüs ağrısı, hemoptizi, terleme, halsizlik, dispne ve balgam çıkarma olarak tespit edilirken olguların hiçbirisinde karsinoid sendrom saptanmamıştır. Tümör yerleşimi olarak 8 olguda (% 61,5) sağ hemitoraks, 5 olguda (% 38,5) ise sol hemitoraks yerleşimi saptanmıştır. Yapılan postoperatif patolojik incelemede 9 tipik karsinoid (TK) ve 4 atipik karsinoid (AK) olarak rapor edilmiştir. Olguların 8'inde sağ torakotomi ve 5'inde sol torakotomi operasyonu uygulanmıştır. Hastaların takipleri 6 ay ile 9 yıl arasında değişmekle birlikte ortalama 4,4 yıl olarak saptanmıştır. Mediastinal lenf nodu tutulumu olan atipik karsinoid tümörlü bir olguda operasyondan 8 ay sonra multipl kemik ve karaciğer metastazı tespit edilmiş olup bu olgu halen takip altındadır. Tüm olguların 5 yıllık survisi % 87.5 olarak tespit edilmiştir.

Tartışma: Karsinoid tümörler düşük grade malign tümörler olup oldukça yavaş büyüyen lokal invazif tümörlerdir. Oluşturdukları bronşial obstrüksiyon nedeniyle tekrarlayan akciğer enfeksiyonlarına ve geç kalınan olgularda harap olmuş akciğere sebebiyet verebildikleri göz önüne alındığında erken teşhis ve tedavileri önem arz eder. Karsinoid tümörlerin cerrahi tedavisinde temel prensip seçilmiş vakalarda mümkün olduğunca sağlam akciğer parankiminin korunduğu konservatif cerrahi girişimlerdir. Ancak solunum fonksiyonları iyi olan genç atipik karsinoid olgularında anatomik rezeksiyon tercih edilmelidir.

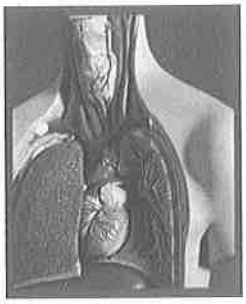

P-121:KOSTA ORİJİNLİ OSTEOKONDROM OLGU SUNUMU

Dr. Sedat Demircan*, Dr. İbrahim Can Kürkçüoğlu*, Dr. İsmail Cüneyt Kurul*, Dr. Cemil Deniz Yorgancılar*, Dr. Ali Çelik*, Dr. Özgür Karakurt*, Dr. Ömer Uluoğlu**
***Gazi Üniversitesi Tıp Fakültesi Göğüs Cerrahisi AD**
****Gazi Üniversitesi Tıp Fakültesi Patoloji AD**

Osteokondrom kemik yapının en sık görülen benign tümörüdür. Sıklıkla 1-3. dekatta görülür. Genellikle, primer olarak uzun kemiklerin kartilajinöz bölgelerinde görülmektedir. Nadiren kafatası tabanında, vertebral kolonda, kostalarda, skapula ve pelvis yerleşimli olabilir.

Otuz yaşında erkek hasta, yaklaşık üç aydır sol omuz bölgesinde ve skapula iç tarafında omuz hareketleri ile artan ağrıları olması üzerine GÜTF Ortopedi Bölümüne başvurmuş. Omuz grafisinde, skapula anteriorunda krikoid proçes ve 2.-3. kostaların lateralinde süperpoze 6x4 cm boyutlu düzgün sınırlı kalsifikasyon içerdiği gözlenen kitlenin MR ile değerlendirilmesinde, solda 3. kosta posterolateralinden köken aldığı ve subskapuler alana egzofitik uzanım gösterdiği, yaklaşık 8x6.5x4 cm boyutlarında düzensiz, yoğun kalsifiye, pediküllü kemik lezyonu olduğu saptanmıştır.

Multidisipliner tümör konseyinde değerlendirilen hastaya cerrahi rezeksiyon planlandı. Sol aksiler torakotomi ile skapula altındaki 3. kostaya fikse 8x6x4 cm'lik kitle, 3.kostanın parsiyel rezeksiyonu ile birlikte unblok olarak çıkartıldı. Patoloji sonucu osteokondrom (osteokartilajenöz ekzositoz) ile uyumlu geldi. Hasta şifa ile taburcu edildi.

P-122:DÖRT YILDIR ASTIM TEDAVİSİ ALAN KARİNANIN ADENOİD KİSTİK KARSİNOM OLGUSU

Salih Topçu1, Şerife Tuba Liman1, Emre Özker2, Cengiz Erçin3, Ferzat Zonüzi4
4. Göğüs Cerrahisi AD, Kocaeli Üniversitesi Tıp Fakültesi
5. Kalp ve Damar Cerrahisi AD, Kocaeli Üniversitesi Tıp Fakültesi
6. Patoloji AD, Kocaeli Üniversitesi Tıp Fakültesi
7. Göğüs Cerrahisi Kliniği, İzmit Devlet Hastanesi

Trakea ve ana bronş tümörleri sıklıkla astım tanısı ile izlenerek tedavi için en uygun zamanı kaçırarak, morbiditesi ve mortalitesi yüksek tedavi modellerine zorlanmaktadırlar.

24 yaşında bayan hasta, dört yıldır astım ön tanısı ile bronkodilatatör ve inhale steroid tedavisi ile takip edilmiş. Tedavi direnci ve yetmezliği gelişince çekilen bilgisayarlı tomografide trakea alt uç, karina ve sol ana bronşu tutan tümoral kitlenin gözlenmesi üzerine kliniğimize yatırıldı.

Bronkoskoskopide trakea alt ucunda anterior duvardan kaynaklanan 3 cm uzunluğunda lümeni %90 oranında daraltan, karina ve sol anabronşu invaze eden damarlanması fazla tümoral kitle görüldü. Minimal dahi olsa kanama total obstrüksiyona neden olacağından biopsi alınmadı. Sağ torakotomi ile 3.5 cm'lik trakea distal kısmı, karina ve sol ana bronş proksimali anblok rezeke edildi. Sağ ve sol ana bronşlarla oluşturulan yeni karina trakea ile anastomoz yapıldı. Histopatolojik tanı adenoid kistik karsinom olarak raporlandı. Sol ana bronşta cerrahi sınır tümör müsbet olması nedeni ile radyoterapi tedavisi başlandı.

Trakea tümörlerinde komplet rezeksiyon ve cerrahi sınır tümör negatifliği sağlanırsa lokal nüks insidansı azalmakta, sürvi artmaktadır. Astım semptomlarının ayırıcı tanısında endoluminal lezyonlar akla getirilmeli. Trakea tümörlerinde rezeksiyon olanaklı ise, ilk seçilecek tedavi yaklaşımı olmalıdır.

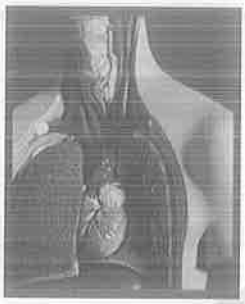

P-123:VİSERAL MEDİASTENDE KİSTİK TİMOMA OLGUSU

Sabri Topdağ*, Arif Aslaner, İsmet Özaydın**, Burhan Yazıcı*****
Göğüs Cerrahi*, Genel Cerrahi, ve Radyoloji*** Anabilim Dalları Düzce Tıp Fakültesi, Abant İzzet Baysal Üniversitesi, Düzce, Türkiye.**

Ön mediastenin en yaygın tümörü olan timoma; erişkinlerde mediastinal kitlelerin %20-30'unu oluşturmaktadır. Timomalar ön mediasten dışında; boyun, orta ve posterior mediasten, akciğer,plevral kavitede de yerleşim gösterebilirler. Ektopik timomaların timik dokunun yetersiz migrasyonu sonucu oluştuğu düşünülmektedir. Biz olgumuzda, tümüyle viseral mediastende nadir bir yerleşim gösteren 50 yaşında kistik timomalı erkek bir hastayı takdim ettik. Akciğer grafileri, MR ve BT görüntülemeleri yapılan hastanın kitlesi, Shields' ın mediastinal sınıflamasına göre viseral kompartmanda yer almaktaydı. İntraoperatif patolojik değerlendirmesi kistik timoma olarak gelen hastaya total timektomi uygulandı. Postoperatif 6. gün taburcu edildi.
Tam rezeksiyona rağmen noninvaziv timoma postoperatif olarak meydana gelebilir. Noninvaziv timomalı hastalara retroinnominat ven alanı ve mediastinal adipoz dokuyuda içerecek şekilde genişletilmiş timektomi uygulanmalıdır. Komplet olarak rezeke edilmesi mümkün olmayan veya kapsül dışına invazyon gösteren vakalarda radyoterapinin mutlaka uygulanması gerektiğini düşünmekteyiz.

Anahtar kelimeler: Kistik timoma, viseral mediasten, kitle

P-124:TORASİK SCHWANNOMA İLE ORTAYA ÇIKAN BİR VON RECLİNGHAUSEN OLGUSU

Zeki Günlüoğlu, Hasan Akın, H. Volkan Kara, Deniz Sansar, S.İbrahim Dinçer.
Yedikule Göğüs Hastalıkları ve Göğüs Cerrahisi Eğitim ve Araştırma Hastanesi, İstanbul, Türkiye

Schwannoma benign karakterde iyi sınırlı kapsüllü yavaş büyüyen ve genelde posterior mediastende yerleşim gösteren nadir nörojenik tümörlerindendir. Bu olguların %10 nunda generalize nörofibromatosis (von recklinghausen hastalığı) vardır. Bu olgularda malign degenerasyon soliter olanlara göre 4 kat daha fazladır ve cerrahi eksizyon ile tedavi sağlanır
66 yaşında bayan hasta sırtta yanma, baş dönmesi şikayeti mevcuttu. Çekilen toraks BT sinde Posterior mediastende yerleşmiş 6x5cm çapında solid kitlesi mevcuttu. Boyundan başlayan tüm gövdeye yayılan büyüklüğü ortalama 1cm'lik yumuşak kıvamlı nodüler lezyonlar mevcuttu. Kitleden yapılan TTİAB'de schwanoma ve ciltteki lezyondan yapılan biopside ise nörofibromatosis (von reckling hausen hastalığı) olarak raporlandı. Çekilen beyin BT ve yapılan nöroloji konsültasyonunda bir patoloji rastlanılmadı. posterolateral Torakotomi ile posterior mediastende yerleşmiş kitle eksize edildi ve histopatolojisi schwanoma olarak raporlandı.

P-125:PLEVRAL EFFÜZYONLU OLGULARDA VİDEO YARDIMLI TORAKOSKOPİK CERRAHİNİN ROLÜ

Dr. Recep Demirhan, Dr. İrfan Sancaklı, Dr. Bülent Kargı, Dr. Bülent Arman
Dr. Lütfi Kırdar Kartal Eğitim ve Araştırma Hastanesi- İSTANBUL

Amaç: Diğer yöntemlerle tanısı konamamış plevral effüzyonlu hastalarda VATS'ın rolünü ve tanı değerini göstermek.
Gereç ve Yöntem: Ekim 2004- Mayıs 2005 yılları arasında VATS dışı yöntemlerle tanısı konulamayan eksuda niteliğinde 20 plevral effüzyonlu hastaya VATS yapıldı. Olgulardan 13'ü erkek, 7'si kadındı. Yaş ortalaması 34,6 (16-72) idi. Olgular torakoskopik makro bulgular, girişimler, patolojik sonuçlar, aspest teması yönünden değerlendirildi. Olguların biri hariç, tümüne çift lümenli endotrakeal entübasyon ile anestezi işlemi gerçekleştirildi.Operasyonda bütün hemitoraks boşluğu gözlendikten sonra gerekli yerlerden muhtelif sayıda biyopsi örnekleri alındı. En sık gözlenen makroskopik görüntü 12 olgu ile diffüz plevra kalınlaşması idi. En sık karşılaşılan klinik semptomlar 19 olgu ile dispne ve göğüs ağrısı idi. Olgulardan 4'ünde aspest teması mevcuttu. Patolojik sonuç olarak olguların 9'u malign idi ve 5'i malign mezotelyoma olarak rapor edildi. Postoperatif tüp drenajı ortalama 5 gün devam etti. Postoperatif komplikasyona rastlanmadı.
VATS ile tüm toraks boşluğu görüntülenebilmekte ve bir çok cerrahi işlem yapılabilmektedir. Çalışmamızda VATS dışı yöntemlerle tanı konulamayan plevral effüzyonlu olgularda tanı değeri % 100 ve % 45 oranında malignite tanısı ile VATS' ın gerekliliği gösterilmiştir.
Sonuç olarak VATS tanısı konulmamış pelvral effüzyonlu olguların ve toraks içi patolojilerin tanı ve tedavisinde tanı değeri yüksek ve komplikasyon oranı düşük güvenli bir yöntem olduğu kanaatindeyiz..

P-126:MEDİASTİNOSKOPİ OLGULARIMIZIN ANALİZİ

Dr. R. Demirhan, Dr. İ. Sancaklı, Dr. B. Kargı, Dr. B. Arman
Dr. Lütfi Kırdar Kartal Eğitim ve Araştırma Hastanesi- İSTANBUL

Mediastinoskopinin etkinliğini ve güvenirliğinin değerlendirmek amacıyla retrospektive olarak 74 olgu gözden geçirildi. 1998-2005 yılları arasında kliniğimizde 74 olguya 75 mediastinoskopik girişim yapıldı. Olgularımızın yaş aralığı 15-74 (ortalama yaş 42,6) arasında değişmekte idi. Olguların 34'ü (%46) akciğer kanserinde staging amaçlı, 40 olgu (%54) mediastinal patolojilerde diagnostik amaçlı yapıldı.
Diagnostik amaçlı olgularımızdan üçünde vena cava superior sendromu mevcuttu ve en sık rapor edilen patoloji sarkoidos (%22) ve tüberkülozdu (%16). Bir olguda patolojik doku veya lenf dokusu alınamadı ve postoperatif histopatolojik sonuç yağ-bağ dokusu olarak rapor edildi. Diagnostik amaçlı toplam 40 girişimin 38'inde tanıya ulaşıldı. Tanısal değer %95 olarak saptandı. Mediastinoskopinin tanısal değeri % 95 olarak saptandı. Akciğer kanserli olgularımızın 7'sinde (% 20.5) mediastinal lenf bezi metastazı saptandı ve olgular neoadjuvan tedavi protokolüne alındılar. Neoadjuvan tedavi protokolü sonrası mediastinal lenf nodlarında ve akciğerdeki kitlesinde regresyon gözlenen olgulardan birine remediastinoskopi yapıldı. Postoperatif dönemde 2 olguda ses kısıklığı (% 2.6), bir olguda minor hemoraji (%1,3) gözlendi. Serimizde mortalite gözlenmedi.
Mediastinoskopi düşük morbiditesi ve yüksek tanısal değeri ile gerek akciğer kanseri evrelemesi için gerekse sarkoidoz, tüberküloz ve lenfoma gibi mediastinal patolojilerin tanısını koymada faydalı bir yöntemdir. Bu nedenle her göğüs cerrahisi kliniğinde akciğer kanseri evrelemesinde ve patolojisi belirsiz mediastinal kitlelerde yüksek tanı değeri nedeniyle rutin kullanılması gereken bir yöntem olduğunu düşünmekteyiz.

P-127:MEDİASTİNAL KİTLELERDE TANI VE TEDAVİ YAKLAŞIMIMIZ

Dr. Recep Demirhan, Dr. İrfan Sancaklı, Dr. Bülent Kargı, Dr. Bülent Arman
Dr. Lütfi Kırdar Kartal Eğitim ve Araştırma Hastanesi- İSTANBUL

Amaç: Mediasteni oluşturan yapılardan, neoplastik kitleler, kistik lezyonlar ve enfektif hastalıklar olmak üzere çeşitli histopatolojik özelliklere sahip patolojiler gelişebilmektedir. Bu hastalıklara doğru ve etkin bir tedavinin uygulanması, gerek bu bölgedeki hayati organların etkilenmesi, gerekse primer hastalığın seyri açısından önemlidir. Biz bu çalışmamızda mediastende yerleşen kitlelere tanı ve tedavi yaklaşımımızı ortaya koymaya amaçladık
Metod: Bu çalışma kliniğimizde Ekim 2000 – Nisan 2005 tarihleri arasında mediastinel kitle tanısıyla girişimde bulunulan 64 olguda ki tanı ve tedavi yaklaşımlarını ortaya koymak amacıyla gerçekleştirildi. Olgularımızın 45'i erkek, 19'u kadın idi. Hastalarımızın yaş aralığı 2-78 yaş aralığı arasında değişmekte idi. Semptomlar, diagnostik girişimler ve cerrahi yaklaşımlar retrospektif olarak analiz edildi.
Bulgular: En sık bulgu olarak nefes darlığı, göğüs ağrısı ve sırt ağrısı saptandı. Beş (%7.8) hastamız ise asemptomatik idi. Mediasten kitlelerin 36'sı (%55'i) anterior mediastende, 20' si (% 32) orta mediastende ve 9 olgu (% 12) posterior mediastinal bölgede yerleşimli idi. Tanı yöntemi olarak en sık anterior mediastinotomi ve servikal mediastinoskopi kullanılırken, cerrahi tedavi en sık posterolateral torakotomi ile gerçekleştirildi. Serimizde postoperatif mortalite gözlenmedi.
Sonuç: Mediastende geniş bir spektrumda pek çok olguda kitle lezyonu gelişebilir. Bu olgularda BT, MR ve PET gibi gelişmiş görüntüleme yöntemleri hem ön tanı hem de uygun cerrahi yaklaşımın belirlenmesinde yardımcıdır. Ancak cerrahi yaklaşım hem kesin tanıya ulaştırmakta yeterli miktarda histopatolojik doku almamızı sağlamakta hem de gereğinde aynı seansta tedavi imkanı sağlayabilmektedir diye düşünmekteyiz.

P-128:KÜÇÜK HÜCRE DIŞI AKCİĞER KANSERİNİN MEDİASTİNAL EVRELEMESİNDE BİLGİSAYARLI TORAKS TOMOGRAFİSİ VE SERVİKAL MEDİASTİNOSKOPİNİN ETKİNLİĞİ

Özkan Saydam, Hasan Akın, Aysun Ölçmen, Zeki Günlüoğlu, Adalet Demir, S. İbrahim Dinçer
Yedikule Göğüs Hastalıkları ve Göğüs Cerrahisi Eğitim ve Araştırma Hastanesi, İstanbul, Türkiye

Giriş ve Amaç: Küçük Hücre Dışı Akciğer Kanserli (KHDAK) hastaların prognozunu etkileyen en önemli faktör mediastinal lenf nodlarındaki metastaz varlığıdır. Bu çalışmada mediastinal lenf nodu metastazı araştırmasında yaygın olarak kullanılan Bilgisayarlı Toraks Tomografisi (BT) ve Standart Servikal Mediastinoskopi (SSM) nin etkinliği araştırıldı.
Materyal ve Metod: Çalışmaya Ocak 2004-Nisan 2005 tarihleri arasında mediasten lenf nodu evrelemesinin, Toraks BT ve Servikal Mediastinoskopi ile yapılan 116 KHDAK' li hasta dahil edildi. Toraks BT de 1 cm ve üzerindeki mediasten lenf noduna sahip hastalar klinik N2/N3 olarak sınıflandırıldı. 116 hastanın tümüne Servikal Mediastinoskopi yapıldı, 94 hastaya ise anatomik rezeksiyon ve sistematik lenf nodu örneklemesi yapıldı.
Bulgular: Çalışmamızda; Toraks BT nin sensitivitesi %77.4, spesifitesi %62.7, yanlış pozitifliği %56.3 ve yanlış negatifliği %11.5 olarak bulundu. Mediastinoskopi nin ise sensitivitesi %88, spesifitesi %100, yanlış pozitifliği %0 ve yanlış negatifliği %11.5 olarak hesaplandı. Mediastinoskopinin morbiditesi %3.4 ve mortalitesi %0 bulundu.
Sonuç: Bu oranlarla Toraks BT nin tek başına güvenilir bir yöntem olmadığı, ve rutin mediastinoskopinin Toraks BT sinde 1 cm den büyük mediastinal lenf nodu görülmeyen, periferik yerleşimli, epidermoid karsinomlu hastalar dışında tüm hastalara yapılması gerektiği sonucu çıkmıştır.

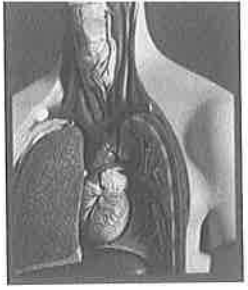

P-129:PULMONER KARSİNOSARKOMA OLGUSU

1Mehmet Sırmalı, 1Ertan Aydın, 1Fatma Özarslan, 1 Nihat Yeşilırmak, 2Yetkin Ağaçkıran, 1Sadi Kaya
Atatürk Göğüs Hastalıkları ve Göğüs Cerrahisi Eğitim ve Araştırma Hastanesi, 1 Göğüs Cerrahisi Kliniği, 2 Patoloji Bölümü, ANKARA

55 yaşında erkek hasta, sağ yan ağrısı, öksürük, balgam, hemoptizi yakınmaları ile başvurdu. Bu şikayetleri 6-7 ay önce başlamıştı. Başka merkezlerde yapılan incelemelerde bir patoloji tespit edilememesi üzerine kliniğimize sevk edilmişti. Hastanın öz geçmişinde 21 yıl önce geçirilmiş tbc ve 80 paket yıl sigara içme hikayesi vardı. Soy geçmişinde özellik olmayan hastanın son 2 ayda 4 kg kilo kaybı vardı. Hastanın solunum sistemi fizik muayenesinde her iki hemitoraksta solunum seslerinde azalma tespit edildi. Hastanın toraks bilgisayarlı tomografisinde sağ alt lob da periferik yerleşimli 6x 4 cm boyutlarında kitle lezyonu tespit edildi. Yapılan fiber optik bronkoskopide bir patoloji tespit edilmedi. Akciğerdeki periferik yerleşimli lezyona transtorasik biopsi yapıldı ancak tanı konulamadı. Bunun üzerine eksploratris amaçlı torakotomi yapıldı. Operasyonda sağ alt lob da düzensiz sınırlı sert kıvamda kitle tespit edildi. Kitleden alınan biopsinin frozen incelemesi malign olarak raporlanması üzerine sağ alt lobektomi yapıldı. Postoperatif patoloji Pulmoner karsinosarkoma (Skuamöz hücreli karsinoma + Kondrosarkoma) olarak raporlandı. Olgumuzu nadir olması nedeniyle sunduk.

P-130:TİROİD KARSİNOMUNUN GÖĞÜS DUVARI TUTULUMU

Doç. Dr. Yener Yörük, Dr. Güngör Angın, Dr. Taner Tarladaçalışır, Prof. Dr. Kunter Balkanlı, Yard. Doç.Dr. Rüstem Mamedov
Trakya Üniversitesi Tıp Fakültesi Göğüs Cerrahisi Anabilim Dalı

Göğüs duvarına, primer tümörlerinin yanısıra, değişik maligniteler de metastaz yapabilir. Göğüs duvarı tümörü nedeniyle rezeksiyon yaptığımız olgularda saptanan metastatik tiroid karsinomları analiz edildi. Göğüs duvarı tümörü nedeniyle opere edilen 22 olgunun 4'ünde tiroid karsinom metastazı görüldü. Olguların 3'ü kadın 1'i erkek ve yaş ortalaması 58 (47-70) idi. Lezyonların 3'ü kot 1'i manibrium yerleşimli idi. Tiroid karsinom ve göğüs duvarı tümörü 2 olguda eşzamanlı bulunurken, 2 olgu 10 ve 20 yıl önce tiroid operasyonu geçirmişlerdi. Tüm olgularda göğüs duvarı tümör rezeksiyonu ve 1 olguda ayrıca prostetik materyal ile rekonstrüksiyon yapıldı. Histopatolojik olarak 3 olguda papiller karsinom ve 1 olguda medüller karsinom saptandı. Papiller karsinomlu olguların hepsine postoperatif radyoiyod ablasyon yapıldı. Eşzamanlı hastalar multipl organ metastazına rağmen 18 ve 21 aydır takipte iken, 1 olgu 23 aydır metastazsız takiptedir. 1 olgu 5. ayında ex oldu. Tiroid kanseri göğüs duvarına metastaz yapabilir. Göğüs duvarı rezeksiyonu ve postoperatif radyoiyod ablasyon özellikle papiller karsinomda tedavi seçeneğidir.

P-131:DİYAFRAGMATİK FENESTRASYONLARI İLE BİRLİKTE SEYREDEN KATAMENİYAL PNÖMOTORAKS

Aysun Ölçmen, Adalet Demir, Huseyin Melek, S.İbrahim Dinçer
Yedikule Göğüs Hastalıkları ve Göğüs Cerrahisi Eğitim ve Araştırma Hastanesi, İstanbul, Türkiye

Katameniyal pnömotoraks kadınlarda mens dönemlerinde görülen etyolojisi bilinmeyen seyrek bir klinik durumdur. Genellikle diyafragmatik fenestrasyonlar ve plevral endometriyosis olaylarıyla birliktedir. 42 yaşında bayan hasta, 2 kere doğum yapmiş, menstrüel siklüs ile ilişkili, istrahatla geçen, hep sağ tarafta tekrarlayan pnömotoraksı mevcuttu. Yapılan VATS'ta parietal plevrada şüpheli endometriozis odaklarının saptanması dışında bir patoloji yoktu. Jinekolojik ultrasonografisinde miyometriumda saptanan endometriozis odakları mevcuttu ve hasta 6 ay Gonadotropin Relasing Hormon analoğu olan triptorelin tedavisini kulandı. Şikayetleri 10 yıl sonra tekrarlayan pnömotoraksla gelen hastya yapılan sağ posterolateral torakotomide akciğer yüzeyleri normal ve alt kotlar seviyesinde vertebraya yakın bölümde paryetal plevra arkasında değişik büyüklüklerde hava kabarcıkları mevcuttu. Diyafragma üzerinde geniş bir alanda oval fenestrasyonlar gözlendi, rezeke ve rekonstrükte edildi. Plöredesis amaçlı parsiyel plevrektomi ve abrazyon uygulandı. Histopatolojik incelemede, endometrial dokuya rastlanmamakla birlikte, diafragmada fenestrasyonlar ve fibrozis saptandı. Olgumuz 7 aydır takip altında olan hastada herhangi bir komplikasyon oluşmadı ve pnömotorak saptanmadı.

Anahtar kelime: Katamenial pnomotoraks, rekürren pnömotoraks, fenestrasyon, menstrüasyon.

P-132:AÇIK KALP CERRAHİSİ SONRASI PLEVRAL DEKORTİKASYONLAR

Sezai Çelik, Bülent Aydemir, Alper Tabur, Mehmet Yıldırım, Oya İmamoğlu, Hatice Demirbağ, Nilay Çavuşoğlu, Gökhan Günören, Muharrem Çelik, Ilgaz Doğusoy
Dr. Siyami Ersek Göğüs, Kalp ve Damar Cerrahisi Eğitim ve Araştırma Hastanesi, Göğüs Cerrahisi Kliniği, Istanbul

Plevral dekortikasyonlar daha ziyade travmatik hemotorakslar, kronik tüberküloz effüzyonlarından veya bakteriyel ampiyemlerden sonra yapılmaktadır.

Açık kalp cerrahisinden sonra plevral effüzyon sıklıkla gelişir. Çoğunluğu kendiliğinden gerilerse de bir kısmı persiste kalır. Bunun nedeni hala netlik kazanmamıştır. Bunların bir kısmı da restriktif solunum fonksiyon bozukluğuna yol açabilecek şekilde fibrotoraksa gider ve cerrahi müdahaleyi gerektirir.

Kliniğimizde Mayıs 1995-Mayıs 2005 yılları arasında 63 hastaya plevral dekortikasyon yapılmıştır. Bunların 20'si (%31.7) açık kalp cerrahisi sonrası gelişen ve persiste kalan plevral effüzyonun neden olduğu fibrotoraks ve atelektazi nedeniyle dekortike edilmiş olgulardır. Hastaların yaşları 11-75 (ortalama 53) arasında olup kadın/erkek oranı 1/4 olarak saptanmıştır. Hastaların tümünde eforla nefes darlığı ve yan ağrısı en sık semptom olarak dikkati çekmiştir. Preoperatif FVC değerleri 1.02-2.21, FEV1 değerleri ise 1.07-1.94 arasında değişmiştir. Direkt grafi ve tomografi de loküle plevral effüzyon, plevral kalınlaşma ve kompresyon atelektazisi en sık görülen bulgulardı. Açık kalp cerrahisinden dekortikasyona kadar geçen süre 1ay -36 ay (ortalama 9 ay) arasında değişmiştir.Dekortikasyona

giden olguların 15'inde (%75) aortokoroner by pass, 1'inde (%5) ACBG+AVR 1'inde (%5) AVR+MVR, 1'inde (%5) sadece MVR,1'inde (%5) sadece AVR ve 1'inde ise (%5) ASD tamiri yapılmıştı. Olguların 14'üne (%70) sol, 6'sına (%30) sağ,2'sine (%10) bilateral dekortikasyon uygulandı.Operasyon 19 olguda (%99) standart posterolateral torakotomi ile 1'inde ise VATS ile gerçekleştirildi. 30 günlük mortalite sıfır olarak saptanmıştır. Postoperatif dönemde major morbidite gözlenmedi.

Plevranın histopatolojik incelemesinde; plevrada yaygın fibrozis, kronik iltihabi granülasyon dokusu, hyalinizasyon sıvılarda ise yoğun lenfosit hakimiyeti rapor edilmiştir.

Açık kalp cerrahisi sonrası geç dönemde sebat eden plevral effüzyonlu olgularda dekortikasyonun düşük morbidite ile başarılı bir şekilde uygulanabileceğini düşünmekteyiz .

P-133:AMPİYEM NESESİTATİS; BEŞ VAKA NEDENİYLE KLİNİK YAKLAŞIM

Aslı Gül Akgül, Attila Özdemir, Mustafa Küpeli, Halil Çiftçi, Oral Akın, Alpay Örki, Mustafa Yüksel
Heybeliada Göğüs Hastalıkları ve Göğüs Cerrahisi Merkezi, Göğüs Cerrahisi Kliniği

Amaç: Toraks ampiyemi enfekte sıvının plevral aralıkta birikimini tanımlar. Ampiyem nesesitatis, ampiyem sıvısının göğüs duvarı yumuşak dokularına ve cilde diseksiyonunu tarifleyen nadir bir ampiyem komplikasyonudur. Ampiyem nesesitatis kliniği ile başvurmuş ve tedavi edilmiş 5 vakayı sunduk.

Metod: Kliniğimizde 2001 - 2004 yılları arasında 5 hasta ampiyem nesesitatis tanısı ile tedavi edildi. Yaşları 17 ile 89 arasındaki (ortanca; 37) hastalardan 4'ü erkek, 1'i kadın idi. Hastalara en uygun tedavi yöntemi belirlenerek uygulandı.

Sonuçlar: Hastaların kliniğimize başvurma şikayetleri ciltaltı şişlik (n:4), öksürük (n:3), ağrı (n:3), ateş (n:1) ve halsizlik (n:1) idi. Etyolojik tanı 3 hastada tüberküloz, 2 hastada ise non-spesifik ampiyem olarak tespit edildi. Posteroanterior akciğer grafilerinde plevral efüzyon ile uyumlu dansite artışı, toraks bilgisayarlı tomografileri ve ultrasonografik incelemelerinde ise ciltaltı birikim tespit edildi. Efüzyonların laboratuar tetkikleri ampiyem ile uyumlu bulundu. Tedavi aşamasında 1 hastaya parsiyel dekortikasyon, 1 hastaya tüp torakostomi sonrası dekortikasyon uygulandı. Bir hastada plevral efüzyon ve ciltaltı ampiyemi tüp torakostomi ve penröz dren ile tedavi edildi. Bir hastaya stoma açılarak penröz dren konuldu. Son hastamıza ise pezzer dren uygulanarak günlük yıkama yapıldı. Tüm hastalarda tedaviye yanıt alındı

Tartışma: Ampiyem nesesitatis özellikle tüberküloz tanısı almış olan hastalarda akla getirilmesi gereken nadir bir komplikasyondur. Klinik ile beraber radyolojik tetkikler tanıda faydalı olmaktadır. Drenaj ve akciğer rezeksiyonu gerektirmeksizin yapılacak dekortikasyon hem ampiyem kavitesini oblitere etmek hem de solunum fonksiyonlarını iyileştirmek açısından uygulanabilmektedir.

P-134:TEK TARAFLI SAĞLAM VE KOMPLİKASYONLU AKCİĞER HİDATİK KİSTLERİNDE SAĞALTIM

Akın Eraslan Balcı, Muharrem Çakmak, İbrahim Ethem Özsoy, Sadık Vuraloğlu
Fırat Üniversitesi Tıp Fakültesi Göğüs Cerrahi Anabilim Dalı, Elazığ

Amaç: Akciğer kist hidatiklerinin cerrahi özelliklerini incelemek.
Materyal ve Metod: 2003-2005 yılları arasında akciğer kist hidatikli 12 hasta değerlendirildi. Hastaların pre- ve postoperatif özellikleri kaydedildi.
Bulgular: Toplam 12 hastamızın 10'u erkek 2'si kadın; yaş ortalaması 27.7 ± 13.7 (54-6) ve başlıca yakınmalar nefes darlığı (%67, 8/12), göğüs ağrısı (%58.3, 7/12) ve ateş (%41.7, 5/12) idi. Kist yerleşimi 7 (%58.3) hastada sağ, 5 (%41.7) hastada sol akciğerdi. Hastalardan 7'sinde (%58.3) başvuru sırasında komplikasyon vardı: rüptür 4, rüptür ve ampiyem 2, ampiyem 1. Komplikasyonlu hastaların 5'inde bronkoplevral fistül vardı. Hastalardan 4'ü başka merkezlerde cerrahi girişim geçirmiş (kist hidatik operasyonu 3, göğüs tüpü 1) ve komplikasyon gelişmesi nedeniyle kliniğimize sevk edilmişti. Bunlardan 2'sine cerrahi tedavi yapılırken 2'sine medikal tedavi yapıldı. Göğüs tüpüyle gelen hastada operasyondan sonra ARDS, bunun için yapılan ventilatör tedavisi sonrasında da ampiyem gelişti ve pet altı drenajla düzeldi. Bir hasta mevcut yakınmasıyla ilişkisiz olan uzak geçmişte 3 kez kist hidatik ameliyatı geçirmişti. Operasyon yapılan 10 hastanın 6'sında (%60) kistektomi ve kaptionaj, 1 (%10)'ine kapitonaj ve dekortikasyon, 1 (%10)'ine ampiyemektomi, 1 (%10)'ine kistektomi-kapitonaj-dekortikasyon ve 1 (%10)'ine wedge rezeksiyon uygulanmıştı. Postoperatif 2 (%20) hastada komplikasyon görüldü (ARDS-ampiyem ve uzamış hava kaçağı). Her ikisi preoperatif de komplike olan hidatik kist hastasıydı. Mortalite yoktu.Bütün olgular şifayla taburcu oldu.
Sonuç: Komplikasyonlu ve sağlam akciğer kist hidatiklerinde cerrahi başarılıdır. Komplikasyonlu olgularda ARDS gelişebilir. Erken dönemde ve uygun süre ventilatör tedavisi yapılmalıdır.

P-135:PLEVRA MALİGNİTELERİNDE TANI PROBLEMİ: PLEVREKTOMİ İLE BULUNAN SINIRLI MALİGNİTE ALANLARI

Akif Turna*, Atilla Pekçolaklar*, Muzaffer Metin*, Adnan Sayar*, Nur Ürer+, Atilla Gürses*
Yedikule Göğüs Hastalıkları ve Göğüs Cerrahisi Eğitim ve Araştırma Hastanesi,
1. Cerrahi Kliniği* ve Patoloji Bölümü+, İstanbul

İnvazif olmayan metodlar ile tanı konulamayan plevral patolojili hastalarda videotorakoskopik girişim ya da mini torakotomi ile plevra biopsisi tercih edilebilir. Ancak, plevra malginitesinin çok sınırlı bir bölgede olduğu ya da histopatolojik olarak tanı zorluğu olan olgularda tanı bu yöntemlerle de sağlanamamaktadır
Olgu 1: Ellialtı yaşında öksürük ve nefes darlığı şikayetleri olan bayan hastaya, plevral kalınlaşma bulgusu ile, göğüs hastalıkları kliniğinde yapılan plevra biopsileri sonucunda kesin tanı gelmemesi üzerine kliniğimizde tanısal amaçlı videotorakoskopik biopsi yapıldı. Patoloji sonucu atipik mesotel hücre proliferasyonu,lokalize mesotelioma(?) olarak bildirildi. Hastaya tedavi amaçlı torakotomi, dekortikasyon uygulandı ve parenkimde bir bölgeye 'wedge' biopsi yapıldı. Patoloji 'epiteltyal tip malign mezotelyoma' ve parenkim ise 'skuamöz hücreli karsinom olarak raporlandı.

Olgu 2: 53 yaş bayan hasta sol göğüs ağrısı,nefes darlığı,kuru öksürü şikayetleri ile hastya yapılan invazif olmayan tetkiklerde kesin tanı gelmemesi üzerine uygulanan videotorakoskopik biopsinin 'nonspesifik iltihap' olarak bildirilmesi üzerine hastaya dekortikasyon yapıldı. Patoloji sonucu 'adenokarsinom' olarak raporlanan hastaya postoperatif olarak yapılan tüm tetkiklere karşın primer tümörün kaynağı bulunamadı.
Olgu 3: Altmışyedi yaşında erkek hastada plevral kalınlaşma nedeni ile yapılan mini torakotomi ve alınan plevra biopsisinden malignite açısından şüpheli hücreler gelmesi üzerine tanı ve tedavi amaçlı dekortikasyon yapıldı. Patoloji mezotelyoma olarak raporlandı. Hasta, adjuvan onkolojik tedaviye refere edildi. Mezotelyoma ve adenokarsinom gibi plevrayı tutan maligniteler, nadiren çok sınırlı bir alanda bulunabilirler. Bu durum bu tümörlerdeki tam tanıya ulaşmadaki zorluk ve bunları birbirinden ayırmadaki problemlere eklendiğinde küçük bir oranda hastaya, ancak plevrektomi sonrasında tanı koyulabilmektedir. Bu durum tanısı şüpheli plevra patolojisi olan hastaların tanı metodolojisinde akılda bulundurulmalıdır.

P-136:GÖĞÜS DUVARI HEMANJİYOPERİSİTOMA OLGUSUNDA STERNAL REZEKSİYON VE MARLEKS METİLMETAKRİLAT YAMA VE LATİSSİMUS DORSİ KAS-DERİ FLEBİ İLE REKONSTRÜKSİYON

Akın Kuzucu1, Ömer Soysall, Hıdır Kılıç2, Haldun Şükrü Erkal3, Meltem Serin3
İnönü Üniversitesi Tıp Fakültesi, Turgut Özal Tıp Merkezi, Göğüs Cerrahisi1, Plastik ve Rekonstrüktif Cerrahi2 ve Radyasyon Onkolojisi3 Anabilim Dalları, Malatya

Göğüs duvarı tümörlerinin tedavisinde komplet rezeksiyon sağkalımın önemli belirtecidir. Ağır mental retardasyonu olan sternumu da içeren bir göğüs duvarı tümörü olgusu sunulmuştur.
Olgu: Sağ ön göğüs duvarında kitle nedeniyle Radyasyon Onkolojisi kliniğine başvuran 26 yaşında erkek hastada tümörün büyüklüğü nedeniyle radyoterapiden küratif bir fayda görmeyeceği düşünülerek rezeksiyon planlandı. Daha önce yapılan biyopsi ile hemanjiyoperisitoma tanısı almıştı. Fizik muayenede sağ meme lokalizasyonunda 20x20 cm, sert ve fikse kitle mevcuttu. Akciğer grafisinde ve bilgisayarlı toraks tomografisinde kitlenin sternumu invaze ettiği ve ayrıca akciğer de 2 adet bir cm çapında metastatik lezyon olduğu görüldü. Hastaya sternumun üçte ikisini ve göğüs ön duvarını içeren göğüs duvarı rezeksiyonu yapıldı. Akciğerde multipl nodüller olduğu için bir nodül eksizyonel biyopsi için çıkarıldı. Oluşan defekt marleks metilmetakrilat sandviç yama ve üzerine latissimus dorsi kas deri-flebi ile rekonstrükte edildi. Patolojik incelemede; high grade iğsi hücreli malign mezenkimal tümör (yer yer hemanjioperisitomoz patern) ve akciğer nodülü metastaz olarak bildirildi. Postoperatif 5 gün mekanik ventilasyon uygulanan ve adjuvan tedavi önerilerini kabul etmeyen hasta, sorunsuz olarak taburcu edildi. Göğüs duvarı rezeksiyonu gelişen cerrahi teknik ve imkanlar ile göğüs duvarının primer ve sekonder tümörleri için uygun bir tedavi yaklaşımı olmuştur. Cerrahi rezeksiyon iyi bir lokal kontrol sağlamakta ve yaşam kalitesini arttırmaktadır.

NOTLAR :

NOTLAR :

NOTLAR :

NOTLAR :

NOTLAR :