ISSN 1301 - 5680

Cilt / Volume: 21 Özel Sayı / Supplement 1 Nisan / April 2013

# TÜRK GÖĞÜS KALP DAMAR CERRAHİSİ DERGİSİ

TURKISH JOURNAL
of
THORACIC and CARDIOVASCULAR SURGERY

## VII. Ulusal Göğüs Cerrahisi Kongresi

### II. ULUSAL GÖĞÜS CERRAHİSİ HEMŞİRELİĞİ SEMPOZYUMU

**25-28 Nisan 2013**
***Kervansaray Lara Otel, Antalya***

## KONGRE BİLDİRİ ÖZETLERİ

Bu dergi Science Citation Index Expanded (SCIE), tarafından taranmaktadır. *This journal is indexed in Science Citation Index Expanded (SCIE)*

http://www.tgkdc.dergisi.org

*Türk Kalp ve Damar Cerrahisi Derneği ve Türk Göğüs Cerrahisi Derneği'nin*
*Ortak Yayın Organıdır*

# İÇİNDEKİLER

2 HOŞGELDİNİZ MESAJI

3 YÖNETİM KURULU VE DÜZENLEME KURULU

4 ÇALIŞMA GRUPLARI

5 TARİHÇE

6 MİSYONUMUZ VE VİZYONUMUZ

7 KONGRE ÖDÜLLERİ

8 ETKİNLİK PROGRAMI

9 BİLİMSEL PROGRAM

16 ANA SPONSORLARIMIZ

17 KONUŞMA ÖZETLERİ

57 SEÇİLMİŞ SÖZEL BİLDİRİLER

61 SÖZEL BİLDİRİLER

85 POSTER BİLDİRİLERİ

268 HEMŞİRELİK SÖZEL BİLDİRİLERİ

273 HEMŞİRELİK POSTER BİLDİRİLERİ

278 İNDEKS

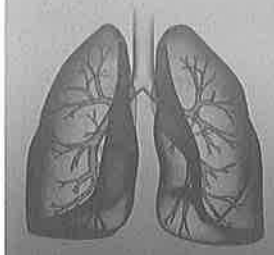

VII. ULUSAL GÖĞÜS CERRAHİSİ KONGRESİ

II. ULUSAL GÖĞÜS CERRAHİSİ HEMŞİRELİĞİ SEMPOZYUMU

25-28 NİSAN 2013 KERVANSARAY LARA OTEL, ANTALYA

Türk Göğüs Cerrahisi Derneği 1998

Değerli Meslektaşlarımız ve Sevgili Konuklar,

Türk Göğüs Cerrahisi Derneğinin 7. Ulusal Kongresine hoş geldiniz. Sizlerle birlikte olmanın büyük mutluluğunu yaşıyoruz. Kongremiz ülkemizin muhteşem bir yöresinde 25-28 Nisan 2013 tarihlerinde Lara-Kervansaray Otel'de gerçekleşiyor.

Türk Göğüs Cerrahisi Derneği, kurulmuş olduğu 1998 yılından bu yana 650'lere ulaşan üye sayısıyla önemli bir güce ulaşmıştır. Her iki yılda bir yapılan kongreler ile hedef hep daha ileriye taşınmıştır. 7. kongre hazırlıkları 12 ay gibi kısa denilecek bir sürede tamamlanmıştır. Özgün ve herkesin kendisinden bir şeyler bulabileceği bilim ve teknolojinin baş döndürücü hızına uygun bir program hazırlanmaya çalışılmıştır. Konular anlatılırken, alanında deneyimli konuşmacılara ek olarak bazı oturumlarda tartışmacı meslektaşlarımızın katkıları ile konuların çok daha etkin ele alınması sağlanacaktır. Toplantılar tek salonda yapılarak daha çok katılımcı ve ilginin dağılmaması hedeflenmiştir. Bu amaçla eğitim hastanelerindeki ve sahadaki meslektaşlarımızın daha çok birlikte olması mümkün olacaktır. Sevgili asistanlarımız unutulmamış, alanımızdaki eğitim sorunları ve beklentiler ile ilgili son gün sabahında geniş bir tartışma platformu amaçlanmıştır. Rekor sayıda gönderilen bildiriler, seçilmiş bildiri ve sözel bildiri oturumları ve poster sunumları ile katılımcılara sunulacaktır.

Meslek hayatımızda hep bizlerle birlikte olan değerli hemşire ve sağlık memurlarımızı da unutamazdık. 2.Göğüs Cerrahisi Hemşireliği Sempozyumu, ilk gün paralel salonda gerçekleştirilecektir.

7. Ulusal Göğüs Cerrahisi Kongresi bir ölçüde yurt dışından katılımın en fazla olduğu bir kongre olma özelliğini de uhdesinde taşımaktadır. Hepimizin çok yakından tanıdığı bu isimler tüm kongre boyunca çok sayıda oturumda yer alacak ve bizlerle birlikte olacak. Özellikle genç meslektaşlarımızın gelecek planları için bunun önemli olduğuna inanıyoruz. Dostlukların gelişmesi ve paylaşımı bizlere güç katacaktır.

Yoğun toplantı gündeminin yanında, hazırlanan yarışma ve beceri programları ile hem güleceğiz, hem de öğreneceğiz. Yıl içinde yaşadığımız stres ve yorgunluğu da müzik ve sohbet dolu akşamlar ile atmaya çalışacağız.

Sizleri selamlarken birlikte geçireceğimiz 4 günün, sevgi ve dostlukların daha çok tadına varılacak günler olacağına inanıyoruz.

En içten sevgi ve saygılarımızla.

| | | |
|---|---|---|
| **Ilgaz DOĞUSOY** | **Levent ELBEYLİ** | **Mustafa YÜKSEL** |
| Kongre Sekreteri | Kongre Başkanı | TGC Derneği Başkanı |

## TÜRK GÖĞÜS CERRAHİSİ DERNEĞİ YÖNETİM KURULU

**YÖNETİM KURULU BAŞKANI**
Mustafa YÜKSEL

**GENEL SEKRETER**
Ayten KAYI CANGIR

**MALİ SEKRETER**
Nurettin KARAOĞLANOĞLU

**ÜYELER**
Hasan Fevzi BATIREL
Ilgaz DOĞUSOY
Levent ELBEYLİ
Onur GENÇ
Şeyda ÖRS KAYA
Fahri OĞUZKAYA

## VII. ULUSAL GÖĞÜS CERRAHİSİ KONGRE DÜZENLEME KURULU

**BAŞKAN**
Levent ELBEYLİ

**KONGRE GENEL SEKRETERİ**
Ilgaz DOĞUSOY

**KONGRE BİLİMSEL KURUL BAŞKANI**
Fahri OĞUZKAYA

**ÜYELER**
Ayten KAYI CANGIR
Ilgaz DOĞUSOY
Turgut IŞITMANGİL
Celalettin KOCATÜRK
Şerife Tuba LİMAN
Akif TURNA

## ÇALIŞMA GRUPLARI

**AKCİĞER KANSERİ ÇALIŞMA GRUBU**
Başkan: Ilgaz DOĞUSOY

**MEZOTELYOMA ÇALIŞMA GRUBU**
Başkan: Mehmet Ali BEDİRHAN

**GÖĞÜS DUVARI DEFORMİTELERİ ÇALIŞMA GRUBU**
Başkan: Onur GENÇ

**MİNİMAL İNVAZİF GİRİŞİMLER ÇALIŞMA GRUBU**
Başkan: Alper TOKER

**DIŞ İLİŞKİLER VE STRATEJİ GELİŞTİRME ÇALIŞMA GRUBU**
Başkan: Atilla GÜRSES

**ÖZOFAGUS ÇALIŞMA GRUBU**
Başkan: İlker ÖKTEN

## ŞUBELER

**TGCD İSTANBUL ŞUBESİ**
Başkan: İrfan YALÇINKAYA

**TGCD İZMİR ŞUBESİ**
Başkan: Şeyda ÖRS KAYA

**TGCD GAZİANTEP ŞUBESİ**
Başkan: Ahmet Feridun IŞIK

## TARİHÇE

Göğüs Cerrahisi, ülkemizde ayrı bir uzmanlık dalı olarak kabul edilmesine rağmen 80'li ve 90'lı yıllarda Göğüs Kalp ve Damar Cerrahisi Derneği bünyesinde yer almaktaydı. Ayrı bir göğüs cerrahisi derneğine ihtiyacın artmasına paralel olarak, 1997 yılında göğüs cerrahlarının asıl derneği olarak kuruluş çalışmaları başladı. 1998 yılında Göğüs Cerrahisi Derneği adıyla kuruluşu tamamlanan derneğin genel merkezi Ankara olarak kabul edildi. İlk yönetim kurulu üyelerinin seçimi yapılarak hizmete giren derneğin adı daha sonra Türk Göğüs Cerrahisi Derneği olarak değiştirildi. İlk ulusal kongremiz 2000 yılında TUSAD ile ortaklaşa olarak yapılmıştır. Daha sonra derneğimiz 2003 yılından itibaren iki yılda bir ve her defasında katılım sayısı artarak ulusal kongreler düzenlemiştir. Ulusal kongreler dışında sempozyum, bölgesel toplantı ve kurslar ile eğitim çalışmaları yürütülmektedir. Göğüs hastalıkları ve toraks patolojileri ile akciğer maligniteleri alanında çeşitli ulusal ve uluslararası derneklerle toplantı organizasyonları dahil birçok çalışmada paydaş olarak yer alınmaktadır. Bugün derneğin aktif üye sayısı 650 civarındadır. Derneğin İstanbul, İzmir ve Gaziantep illerinde 3 şubesi bulunmaktadır.

## MİSYONUMUZ VE VİZYONUMUZ

**Misyonumuz:**

- Bilimsellik
- Birliktelik
- İşbirliği
- Dayanışma
- Bilimsel kanıta dayalı tıp
- Etik kurallara uyum
- Araştırma yapmak
- Hesap verebilirlik

**Vizyonumuz:**

- Göğüs cerrahisi alanında; eğitim ve araştırma yapmak, hastalıkların erken tanı ve tedavi hizmetlerini geliştirmek, üyelerimizin mesleki saygınlığını ve özlük haklarını iyileştirmek, bir meslek örgütü olarak alanımızla ilgili sağlık politikalarını toplum yararına etkilemektir.

## KONGRE ÖDÜLLERİ

VII. Ulusal Kongrede;

a) Seçilmiş sözel bildiri

Birincisine 2000 TL para ödülü verilecektir.

İkincisine 500 TL kitap çeki verilecektir.

b) Sözel bildiri

Birincisine 1500 TL para ödülü verilecektir.

İkincisine 500 TL kitap çeki verilecektir.

c) Poster bildiri

Birincisine 1000 TL para ödülü verilecektir.

d) Bu yıl düzenleyeceğimiz kongremizde, sunumların tamamı, sunulara daha aktif katılımın teşviki amacıyla Keypad sistemi kullanılarak yapılacaktır. Bu amaçla kayıt sırasında her katılımcıya 1 adet Keypad verilecek ve 28 Nisan Pazar günü Keypad teslim alınacaktır.

26 Nisan Cuma ve 27 Nisan Cumartesi günleri yapılacak oturumlar sırasında sorulan sorulara, Keypad ile en fazla doğru yanıtı veren ve en çok oturuma katılanlara ödüller verilecektir (2 adet 2013 ESTS full Kongre Bursu (Ulaşım, Transfer, Konaklama, Kongre kayıt dahil), 1 adet 2013 EACTS full Kongre Bursu (Ulaşım, Transfer, Konaklama, Kongre kayıt dahil), 2 adet 2014 ESTS Antalya Okulu full Bursu (Ulaşım, Transfer, Konaklama, Kurs kayıt dahil).

Keypad ödülleri; Nutricia, Abbott, Fresenius-Kabi, Pfizer ve Turkmed firmalarının katkılarıyla sağlanmıştır.

## TÜRK GÖĞÜS CERRAHİSİ DERNEĞİ ETKİNLİK PROGRAMI

**VATS Kursu**
**Kurs Başkanı: Alper TOKER**
10 Mayıs 2013, Florence Nightingale Hastanesi, Çağlayan-İstanbul

**Akciğer Kanserinde Merak Edilenler (E-eğitim)**
**Moderatör: Mustafa YÜKSEL**
11 Mayıs 2013, Marmara Ünv. Tıp Fak. Hastanesi, Pendik-İstanbul

**Bursa Mesleki Gelişim Kursu**
**Kurs Başkanı: Cengiz GEBİTEKİN**
18 Mayıs 2013, Uludağ Üniversitesi Tıp Fakultesi, Bursa

**Toraks Travmaları Sempozyumu**
**Sempozyum Başkanı: Rasih YAZKAN**
1 Haziran 2013, Süleyman Demirel Üniversitesi, Isparta

**TGCD Bahar Toplantısı**
**Toplantı Başkanı: Ayten KAYI CANGIR**
7 Haziran 2013, Balıkesir

# BİLİMSEL PROGRAM

## 25 NİSAN 2013, PERŞEMBE

| SAAT | OTURUM | SALON A |
|---|---|---|
| 11:00-18:30 | KURS | **VII. ULUSAL GÖĞÜS CERRAHİSİ KONGRESİ**<br>Göğüs cerrahisinde yeni teknolojilerin uygulanması ve zorluklar<br>Kurs Sorumluları: **Kamil Kaynak - Alper Toker** |
| 11:00 - 12:15 | KURS | **Yeni teknolojiler ve göğüs cerrahisi**<br>- The value of 3D VATS in thoracic surgery<br>**Cosimo Lequaglie**<br>- Stapler teknolojilerindeki gelişmeler. Kullanım endikasyonları teknikleri ve fiyat performans ilişkisi<br>**Şükrü Dilege**<br>- Lazer teknolojileri. Açık - kapalı ve endobronşiyal kullanımları<br>**Bülent Tunçözgür**<br>- Enerji cihazları. Daha önceden yapılan cerrahi değil miydi?<br>**Hasan Batırel** |
| 12:15 - 13:30 | KURS | **Klasik cerrahide yeni ipuçları**<br>- Important changes in the treatment and standardization of primary hyperhidrosis<br>**Jose Ribas**<br>- Osteosynthesis of the chest wall<br>**Jose Ribas**<br>- Bronş ve vasküler sleeve rezeksiyon teknikleri<br>**Alper Toker**<br>- Facilitative techniques in esophageal surgery<br>**Joe Putnam** |
| 13:30- 14:30 | | ÖĞLE YEMEĞİ |
| 14:30 - 15:50 | KURS | **İntraoperatif sorunların çözüm teknikleri**<br>- Cerrahi sonrasında uzamış hava kaçağında tedavi prensipleri. İntraoperatif manevralar ve doku yapıştırıcıları işe yarar mı?<br>**Ahmet Önen**<br>- İntraoperatif major kanama. Neden olur, nasıl engellenir ve tedavi edilir?<br>**Adnan Sayar**<br>- İntraoperatif space ve olası efüzyon sorunlarına yaklaşım<br>**Celalettin Kocatürk**<br>- Plevra adhezyonunda serbestleme için manevralar<br>**Nezih Özdemir** |
| 15:50 - 17:30 | KURS | **Yüksek riskli cerrahide teknik ipuçları**<br>- Karina rezeksiyonları<br>**Adem Güngör**<br>- Pulmoner endarterektomi ve tekniğin ipuçları<br>**Bedrettin Yıldızeli**<br>- Bronkoplevral fistüllerde cerrahi tedavi yöntemleri<br>**Mehmet Ali Bedirhan** |
| 17:30 - 18:30 | | Günün Özeti: **Kamil Kaynak - Alper Toker** |
| **SAAT** | **OTURUM** | **SALON B** |
| 13:00-16:00 | KURS | **II. ULUSAL GÖĞÜS CERRAHİSİ HEMŞİRELİĞİ SEMPOZYUMU**<br>Hemşirelikte Araştırma Kursu<br>**Süheyla A. Özsoy, Besey Ören** |

## 26 NİSAN 2013, CUMA

| SAAT | OTURUM | SALON A |
|---|---|---|
| 08:30-09:00 | Oturum 1 | **Açılış ve açılış konuşmaları**<br>**Levent Elbeyli, Mustafa Yüksel** |
| 09:00-09:30 | Oturum 2 | **Konferans**<br>Onursal konuşma:<br>Başkanlar: **Mustafa Yüksel, Ayten Kayı Cangır**<br>Future of Thoracic Surgery<br>**Valerie W. Rusch** |
| 09:30-09:45 | KAHVE MOLASI \ Eczacıbaşı-Baxter İnteraktif Video Oturumu Eczacıbaşı | |
| 09:45-11:40 | Oturum 3 | **PANEL**<br>**Akciğer kanserinde onkolojik tedavi sonrası cerrahi rezeksiyon**<br>Başkanlar: **Nil Molinas, Yener Yörük**<br>- Neoadjuvan Tedaviye Hasta Seçimi<br>**Bülent Karabulut**<br>- Resection techniques following neoadjuvant treatment<br>**Joe Bill Putnam**<br>Persistan N2 varlığında cerrahi tedavi<br>**Alper Toker**<br>Olgu Sunumu 1<br>**Tuba Liman**<br>Olgu Sunumu 2<br>**Serdar Han**<br>Tartışmacılar: **Robert McKenna, Ali Özdülger** |
| 11:40-12:30 | ÖĞLE YEMEĞİ | |
| 12:30-13:30 | | **Genişletilmiş yürütme toplantısı** (Anabilim dalı başkanları + Eğitim sorumluları) |
| 13:30-15:00 | Oturum 4 | Mini sempozyum - Seçilmiş bildiriler<br>Başkanlar: **Fahri Oğuzkaya, Oğuz Köksel** |
| 15:00-15:15 | KAHVE MOLASI \ Eczacıbaşı-Baxter İnteraktif Video Oturumu Eczacıbaşı | |
| 15:15-16:45 | Oturum 5 | PANEL<br>**Göğüs duvarı rezeksiyon ve rekonstrüksiyonları**<br>Başkanlar: **Atilla Gürses, İrfan Taştepe**<br>- Lateral chest wall resection and reconstructions<br>**Cosimo Lequaglie**<br>- Sternal rezeksiyon ve rekonstrüksiyonlar<br>**Dalokay Kılıç**<br>- Olgu sunumu 1<br>**Akif Turna**<br>- Olgu sunumu 2<br>**Korkut Bostancı**<br>Tartışmacılar: **Aydın Şanlı, Kamil Kaynak** |
| 16:45-17:00 | KAHVE MOLASI | |
| 17:00-18:00 | Oturum 6 | **PANEL**<br>**Trakea hastalıklarında endobronşiyal ve cerrahi yaklaşımda yenilikler**<br>Başkanlar: **Turan Ece, Sina Ercan**<br>- Trakeada cerrahi dışı yaklaşımlar<br>**Levent Dalar**<br>- Trakeada cerrahi teknikler<br>**Alper Toker** |

| SAAT | OTURUM | SALON C |
|---|---|---|
| 17:00-18:00 | | **Sözel bildiri 1**<br>Başkanlar: **Şedat Demircan, Celal Tekinbaş** |
| 18:00-19:00 | Çalışma Grubu Toplantıları | |
| 19:30 | Açılış Kokteyli | |
| 21:00-22:00 | | DIA gösterisi<br>**Atilla Gürses, Mehmet Ali Bedirhan, Salih Topçu, Hasan Semih Halezaroğlu, Korkut Bostancı** |

## 27 NİSAN 2013, CUMARTESİ

| SAAT | OTURUM | SALON A | SALON B |
|---|---|---|---|
| 07:30-08:30 | Oturum 7 | Göğüs cerrahisinde 2012 yılı; önemli literatürlerin özeti<br>**Cengiz Gebitekin, Çağatay Tezel** | |
| 08:30-09:00 | Oturum 8 | **Konferans**<br>Başkanlar: **Mehmet Ali Bedirhan, Hasan Batırel**<br>- Initial analysis of the IASLC mesothelioma database<br>**Valerie W. Rusch** | |
| 09:00-09:30 | Oturum 9 | **Konferans**<br>Başkanlar: **Ilgaz Doğusoy, Onur Genç**<br>- How does the thoracic surgeon select the optimal treatment for a patient with early stage lung cancer<br>**Joe Bill Putnam** | |
| 09:30-09:45 | KAHVE MOLASI \ Eczacıbaşı-Baxter İnteraktif Video Oturumu | | |
| 09:45 -10:15 | Oturum 10 | **Konferans**<br>Başkanlar: **Nezih Özdemir, Şeyda Örs Kaya**<br>- VATS Resection: Past And Future<br>**Robert McKenna** ETHICON | |
| 10:15-11:50 | Oturum 11 | **Özofagus cerrahisine güncel bakış**<br>Başkanlar: **İlker Ökten, Ahmet Başoğlu**<br>- Tanı ve yeni evreleme<br>**Mehmet Bektaş**<br>- Cerrahi tekniğin seçimi ve uygulanması<br>**Hakan Kutlay**<br>-Esophagectomy after neoadjuvant chemoradiotherapy<br>**Pascal Thomas**<br>Tartışmacılar: **Atilla Eroğlu, İrfan Yalçınkaya** | **PANEL**<br>**Pediyatrik göğüs cerrahisi**<br>Başkanlar: **Abid Demircan, Gökhan Yuncu**<br>- Kongenital hastalıklarda cerrahi<br>**Leyla Hasdıraz**<br>- Pediyatrik enflamatuvar hastalıklarda cerrahi<br>**Ekber Şahin**<br>- Pediyatrik onkolojik hastalıklarda cerrahinin yeri<br>**Olgun Kadir Arıbaş**<br>- Recent advances in the treatment of pectus deformities<br>**Jose Ribas** |
| 11:50-12:20 | Oturum 12 | **Konferans**<br>Başkanlar: **Tuba Liman, Bülent Arman**<br>- Women in thoracic surgery<br>**Valerie W. Rusch** | **Sözel bildiri 2**<br>Başkanlar: **Rauf Görür, Mehmet Yıldırım** |
| 12:20-13:00 | | ÖĞLE YEMEĞİ | YETERLİK SÖZLÜ SINAVI |
| 13:00-13:30 | Oturum 13 | **Konferans**<br>**Başkanlar: Sedat Altın, Turgut Işıtmangil**<br>- How to get your paper accepted at peer-reviewed journals?<br>**Pascal Thomas** | |

## 27 NİSAN 2013, CUMARTESİ

| SAAT | OTURUM | SALON A | SALON B |
|---|---|---|---|
| 13:00-13:30 | Oturum 13 | **Konferans**<br>**Başkanlar: Sedat Altın, Turgut Işıtmangil**<br>- How to get your paper accepted at peer-reviewed journals?<br>**Pascal Thomas** | |
| 13:30-14:30 | Oturum 14 | **PANEL**<br>**Veritabanı**<br>Başkanlar: **Ali Özdülger, Ömer Soysal**<br>- STS Database<br>**Joe Bill Putnam**<br>- Türkiye'de Neler Yapılmalı?<br>**Hasan Batırel** | **Sözel bildiri 3**<br>Başkanlar: **Şevval Eren, Tamer Altınok** |
| 14:30-14:45 | KAHVE MOLASI \ Eczacıbaşı-Baxter İnteraktif Video Oturumu Eczacıbaşı | | |
| 14:45-15:45 | Oturum 15 | **PANEL**<br>**Kök hücre ve nanotıp**<br>Başkanlar: **Mecit Süerdem, Levent Elbeyli**<br>- Göğüs cerrahisinde kök hücre uygulamaları<br>**Ercüment Ovalı**<br>- Akciğere ilaç hedeflendirilmesi ve ilaç taşıyıcı sistemler<br>**Betül Arıca Yegin** | **Sözel bildiri 4**<br>Başkanlar: **Oğuzhan Özyurtkan, Serdar Onat**<br>**Yeterlik sınavı (Salon C)** |
| 15:45-16:45 | Oturum 16 | **PANEL**<br>**Akciğer transplantasyonu (zorluklar, gelinen nokta, gelecekten beklentiler)**<br>Başkanlar: **Ahmet Hatipoğlu, Pascal Thomas**<br>- Bürokratik zorluklar<br>**Bedrettin Yıldızeli**<br>- Cerrahi zorluklar<br>**Adnan Sayar**<br>- Marseilles experience<br>**Pascal Thomas**<br>Tartışma: **Cemal Asım Kutlu** | **Sözel bildiri 5**<br>Başkanlar: **Levent Dertsiz, Hasan Türüt** |
| 16:45-17:00 | KAHVE MOLASI | | |
| 17:00-18:00 | Oturum 17 | **Karşıt görüş**<br>**Timoma cerrahisinde uygulama yöntemleri**<br>Başkanlar: **Cemal Özçelik, Nurettin Karaoğlanoğlu**<br>-Timoma cerrahisi VATS ile yapılmalıdır<br>**Serhan Tanju**<br>-Timoma cerrahisi VATS ile yapılmamalıdır.<br>**Serkan Enön**<br>Tartışmacılar: **Bülent Tunçözgür, Ahmet Önen** | **Sözel bildiri 6**<br>Başkanlar: **Recep Demirhan, Adalet Demir** |
| 18:00-20:00 | AKŞAM YEMEĞİ | | |
| 20:30-23:00 | Akşam Toplantısı | Master cup; **Salih Topçu, Erkmen Gülhan**<br>Ödül Töreni | |

## 28 NİSAN 2013, PAZAR

| SAAT | OTURUM | SALON A | SALON B |
|---|---|---|---|
| 07:30-08:30 | Oturum 18 | 2012-2013 yılındaki kongre özetleri ve değerlendirilmesi<br>**Akif Turna, Serhan Tanju** | |
| 08:30-10:00 | Oturum 19 | **PANEL**<br>**Kompleks toraks travmalarında tedavi prensipleri**<br>Başkanlar: **Ünal Sakıncı, Akın Eraslan Balcı**<br>- Travmada VATS uygulamaları<br>**Refik Ülkü**<br>- Multitravmalı hastada göğüs cerrahının rolü<br>**Hakkı Ulutaş**<br>- Travmalı hastada özel uygulamalar (Membran oksijenatör)<br>**Feridun Işık**<br>- Travmada adli boyut<br>**Ali Kılıçgün** | **PANEL**<br>**Göğüs cerrahisinde malpraktis**<br>Başkanlar: **Ufuk Çağrıcı, Sedat Gürkök**<br>- Tıbbi uygulamalarda nerelerde hata yapabiliyoruz?<br>**Zerrin Erkol**<br>- Göğüs cerrahisi ve malpraktis<br>**Gürsel Çetin** |
| 10:00-10:20 | KAHVE MOLASI | | |
| 10:20-11:30 | Oturum 20 | **PANEL**<br>**Göğüs cerrahisinde eğitim (Gelinen nokta)**<br>Başkanlar: **Şevket Kavukçu, Mustafa Yüksel**<br>- Türkiye'de göğüs cerrahisi eğitimi<br>**Semih Halezeroğlu**<br>- Sahadaki uzmanların sorunları<br>**Necati Çıtak**<br>- Sahadaki uzmanların beklentileri<br>**Bayram Altuntaş** | |
| 11:30-12:00 | KAPANIŞ | | |

## II. ULUSAL GÖĞÜS CERRAHİSİ HEMŞİRELİĞİ SEMPOZYUMU

**26 NİSAN 2013, CUMA**

| SAAT | OTURUM | SALON B |
|---|---|---|
| 09:00-10:10 | Oturum 1 | **Göğüs cerrahisinde tedavi ve hemşirelik bakımı**<br>Oturum başkanları: **Mustafa Yüksel, Işık Kaymak**<br>Akciğer kanseri ve tedavide güncel yaklaşımlar<br>**Mustafa Yüksel**<br>Pnömonektomi operasyonu olan hastanın hemşirelik bakımı<br>**Işık Kaymak**<br>Myastenia gravis hastalığında hemşirelik bakımı<br>**Arzu İlikay**<br>Tartışma |
| 10:10-10:30 | | KAHVE MOLASI |
| 10:30-12:20 | Oturum 2 | **Postoperatif komplikasyon yönetimi**<br>Oturum başkanları: **Gülbeyaz Can, Aişe Karadağ**<br>Kanamalı hasta takibi ve hemşirelik yönetimi<br>**Nermin Karahaliloğlu**<br>Cerrahi yara bakımında kanıta dayalı uygulamalar<br>**Aişe Karadağ**<br>Atelektazi, uzamış hava kaçağı ve hemşirelik yönetimi<br>**Bilgen Aydın**<br>Solunum yetmezliği, NİMV ve hemşirelik bakımı<br>**İlknur Yardımcı**<br>Ağrı, immobilizasyon ve hemşirelik yönetimi<br>**Yasemin Güzelçakar**<br>Tartışma |
| 12.20-13.30 | | ÖĞLE YEMEĞİ |
| 13:30-15:20 | Oturum 3 | **Destek uygulamalar**<br>Oturum başkanları: **Besey Ören, Neslihan Özcan**<br>Hava yolu yönetimi, aspirasyon ve solunum fizyoterapisi<br>**Gökşen Kuran**<br>Nebül, inhaler ilaçların doğru uygulanma teknikleri ve teknolojik gelişmeler<br>**Halime Solak**<br>Akciğer kanseri hastalarında beslenme yönetimi ve kanıta dayalı uygulamalar, yaşam kalitesi<br>**Gülbeyaz Can**<br>Ritim problemleri ve hemşirelik yönetimi<br>**Zeynep Yaldır**<br>Çalışanların ve hastaların gözünden kötü haber verme<br>**Neslihan Özcan**<br>Tartışma |
| 15:20-15:50 | | KAHVE MOLASI |
| 15:50-16:40 | Oturum 4 | **Göğüs cerrahisi kliniklerine özgü eğitimin yönetimi**<br>Oturum başkanları: **Derya Kaya, Işık Kaymak**<br>Hasta eğitimi ve hasta eğitim kitapçığı nasıl olmalıdır?<br>**Sevgi Yalçınkaya**<br>Cerrahi hemşireliğine yönelik sürekli eğitim nasıl olmalıdır?<br>**Derya Kaya**<br>Tartışma |
| 16:40-17:00 | | KAHVE MOLASI |
| 17:00-18:00 | Oturum 5 | **Sözlü bildiriler**<br>Oturum Başkanı: **Süheyla A. Özsoy, Besey Ören** |

## ANA SPONSORLARIMIZ

Johnson&Johnson Sıhhi Malzeme San. ve Tic. Ltd. Şti.

Eczacıbaşı-Baxter Hastane Ürünleri San. ve Tic. Aş.

Covidien İlaç Sanayi Tiç. Aş.

## DİĞER SPONSORLARIMIZ

CDK Sağlık Ürünleri Tic. Aş.

Cordamed Biomedikal Mühendislik Aş.

DePuy Synthes

Gentek Medikal ve Teknik Cihazlar Tic. San. Aş.

Medicall Biomedikal Sağlık Hizmetleri Aş.

Numil Gıda Ürünleri San. ve Tic. Aş.

KCI Tibbi Cihaz Tic. İth. İhr. Ltd. Şti.

Endoskopi Tic. Ltd. Şti.

Seres Medikal Danışmanlık İmalat San. ve Tic. Ltd. Şti

Biotema Tıbbi Cihazlar San. ve Tic. Ltd. Şti

Büyükyildiz Tekstil Medikal Tic. San. Ltd. Şti.

Pfizer İlaçları Ltd. Şti.

Atlas Sağlık Ürünleri Tic. Aş.

Aygün Cerrahi Aletler Aş.

Sümer Uluslararası Sanayi ve Ticaret Aş.

Bys Medikal Tic.

Prizma Med Sağlık Hizmetleri Tic. San. Ltd. Şti.

Assos Pharmaceuticals

B Braun Kalyon Medikal Dis Ticaret Aş.

Türkmed Sağlık Ürünleri Paz. Ltd. Şti.

Andromed Tıbbi Cihazlar ve Sağlık Hizmetleri Ltd. Şti.

## TEŞEKKÜRLERİMİZLE...

# KONUŞMA ÖZETLERİ

# NEO-ADJUVAN TEDAVİDE HASTA SEÇİMİ

**Prof. Dr. Bülent Karabulut**
Ege Üniversitesi
Tıp fakültesi,
Tıbbi Onkoloji BD

%55 hasta tanı anında metastatiktir. %25 hastanın tanı anında bölgesel lenf nodu metastazı mevcuttur ve %15 hastada lokal hastalık vardır. Hastaların yajklaşık yarısı lokoregional hastalık ile karşımıza gelmektedir. Ancak tanı anında hastaların sadece %25' i cerrahiye adaydır. Tam şifa hastalık evresi ile koreledir.

| Reseksiyon Sonrası | 5y sağkalım |
|---|---|
| LNM (-) | %70 |
| Hilar met | %50 |
| Mediastinal metastaz | %5 |

Sadece cerrahi tedavi hastaların büyük bölümüne şifa sağlamıyor. Multimodalite tedavi opsiyonlarına gereksinim vardır.
Neo-adjuvan tedavinin bazı avantajları vardır.
- Mikrometastazların erken eradikasyonu
- Lokal hastalıkta regresyon
- Rezeksiyon oranlarında iyileşme
- in Vivo kemosensitivite
- Adjuvan tedavilere göre toleransı yüksek

Ancak bu avantajları yanısıra, baştan itibaren sistemik hastalık olma eğiliminde olan akciğer kanseri için bazı dezavantajları da vardır.
- Morbidite ve mortalitede artış
- Rezeke edilebilir hastalalığın tedavi sürecinde inop hale gelmesi.

Bu endişeler, ve kanıta dayalı bilgi eksiklikleri nedeni ile KHDAK' de evrelere göre neo-adjuvan tedavi ile ilişkili aşağıdaki yorumlar yapılabilir.
- Evre I ve Evre II' de tartışmalı
- Evre IIIA uygunmalı
- Evre IIIB uygulanmamalı

Literatürde karmaşık sonuçlar olması, hasta ve tedavi heterojenitesi gibi dezavantajlar nedeni ile, kesin ifadeler yerine, tedavi kararları bireyselleştirilmelidir. Bunun için Göğüs Hastalıkları, Göğüs Cerrahisi, Medikal Onkoloji, Radyasyon Onkolojisi, Radyoloji, Nükleer Tıp ve Patoloji uzmanlarının da bulunduğu multidisipliner konseylere gereksinim vardır.

Tüm literatür gözden geçirildiğinde, KHDAK' de neo-adjuvan tedavi olarak sadece N2 hastalık, Superior Sulkus tümörleri, inoperable lokal hastalık için uygun bir strateji olarak görülmektedir. N2 tümör varlığı, baştan opere edilebilir olsa bile hastayı neo-adjuvan tedaviye aday kılar. Ancak N2 hastalığın da, heterojen bir hasta grubunu içerdiği unutulmamalıdır. N2 dışında opere edilebilir hastalarda, neo-adjuvan tedavi için yeterli kanıt yoktur ve bu hastalara uygulanmamalıdır. Baştan opere edilemeyen hastaları opere edilebilir hale gelmeleri gayesi ile neo-adjuvan tedavi yapılabilir. Bu aslında gerçek neo-adjuvan tanımım girmektedir. N2 hastalıkta uygulanan neo-adjuvan tedavi, daha çok cerrahi tedaviye hazırlık amacı ile olduğundan terminolojik olarak indüksiyon tedavisi olarak adlandırılmalıdır.

İdeal tedavi kemoterapidir. Yanına RT ilave edilmesi sonuçları iyileştirmekle beraber morbiditeyi arttırmaktadir. KT+/- RT kararları hasta bazında konsey kararları ile hasta bazında verilmelidir. Ancak KT için hala belirlenmiş standart bir tedavi tedavi protokolü ve şeması mevcut değildir.
KHDAK neo-adjuvan tedavi ile ilişkili hala cevap bekleyen sorular mevcuttur.
- Kemoterapi için standart şema
- Cerrahi esnasında daha önce saptanmamış nodal metastaz tespit edilmesi
- Persistan N2 Hastalık varlığı
- Klinik olarak tam cevap elde edilen hastalar
- Neoadjuvan tedavi sonrası hastanın pnömonektomiye gerek duyulması
- Opere edilebilir hastalık

# STERNAL REZEKSİYON VE REKONSTRUKSİYON

**Doç. Dr. Dalokay Kılıç**
Başkent Universitesi
Göğüs Kalp ve
Damar Cerrahisi AD

Toraks duvarı rezeksiyonları primer ve metastatik toraks duvarı tümörleri, enfeksiyon, travma, radyasyon nekrozu nedeni ile yapılmakta ve uygulanan rezeksiyonlardan sonra göğüs duvarında oluşan defekt çapı 5 cm'den geniş olmaktadır. Toraks duvarının ön tarafında oluşan bu büyük defektler göğüs duvarı stabilitesini bozmakta, paradoksal solunuma yol açmaktadır. Bu tip defektlerde, intratorasik organları dış etkenlerden koruyabilmek toraks duvarı stabilizasyonu ile fizyolojik solunumun devamını sağlamak için rekonstrüksiyon zorunlu olarak kabul edilir.

Toraks duvarı rekonstruksiyonu için günümüze kadar değişik prostetik materyaller kullanılmıştır. Mekanik ventilasyonun 1940 yılından itibaren klinik uygulamaya girmesi postoperatif yoğun bakım olanaklarının iyileşmesi ve teknolojideki gelişmeler ile birlikte rekonstruksiyon için kullanılan materyallerde değişmiş ve olası komplikasyonlar minimal hale indirgenmeye çalışılmıştır. Sternum geniş rezeksiyonlarında daha önceki yıllarda oldukça sık solunum yetmezliği görülürken parsiyel ve bitişik kotlarla birlikte olan rezeksiyonlarda hatta total sternum rezeksiyonlarında değişik ile oldukça başarılı sonuçlar alınmıştır.

Rekonstrüksiyon gerektiren toraks duvarı defektlerinde; seçilecek materyal uygulama kolaylığı, biçim verilebilmesi, intratorasik organları koruyacabilecek sertlik ve dayanıklılıkta olması, enfeksiyon riskinin az ve diğer materyallere göre çok daha ucuz olması tercih edilmelidir.

Bu sunuda, değişik endikasyonlarla sternum rezeksiyonu uygulanan geniş defektlerde, rekonstruksiyon için uygulanan teknikler literaturler ve vaka ornekleri eşliğinde karşılaştırılmıştır.

# TRAKEA HASTALIKLARINDA ENDOLÜMİNAL VE CERRAHİ YAKLAŞIMDA YENİLİKLER TRAKEADA CERRAHİ DIŞI YAKLAŞIMLAR

**Dr. Levent Dalar**
İstanbul Bilim Üniversitesi
Tıp Fakültesi
Göğüs Hastalıkları AD

Trakea, yerleşimi, yapısı ve fonksiyonu açısından insan vücudunun en ilginç organlarından birisidir. Yokluğu ya da ağır hasarı, diğer birçok organın aksine telafi edilemez. Bronkoskopik tedavi ve palyasyon cerrahi işlem yapılamayan olgularda tek tedavi seçeneğidir. Trakea hastalıklarında bronkoskopi tanı için altın standart olmasının yanında birçok klinik durumun giderilmesinde de etkin çözümler sunabilir. Benign ya da malign darlıklar, benign ya da malign tümörler ve fistüller endolüminal tedavi yaklaşımları için temel endikasyonları oluşturur. Hangi nedenle olursa olsun cerrahi uygulanamayan olgularda, cerrahi sonrası gelişen komplikasyonların palyasyonunda ya da doğru hasta seçimi ile tek başına, küratif bir yöntem olarak kullanılabilirler.

Malign nedenli trakea hastalıkları ve fistüllere yaklaşım multidisipliner bir bakış gerektirir. Trakeada bronkoskopik tedavinin temel ve çoğu zaman acil endikasyonu ise darlıklarıdır. Trakeada darlık oluşturan birçok benign neden bulunmaktadır ve çoğu zaman bu darlık hayatı tehdit eden durumlara yol açabilir. Trakeanın, entübasyon tüpü ya da trakeostomi sonrasında ortaya çıkan postentübasyon stenozları benign trakea darlıklarının en sık nedenidirler. Bunun dışında nadir olarak benign neoplazmlar ve nadir görülen kimi non-neoplastik hastalıklar da trakeal darlığa yol açabilirler.

Trakeanın primer tümörleri nadir görülürler ve tüm havayolu tümörlerinin yaklaşık %1-2'sini oluştururlar. Bu tümörlerin de erişkinde %60-90'ı malignidir. Skuamöz hücreli karsinom ve adenoid kistik karsinom yaklaşık %80 görülme oranıyla en sık rastlanan tümörleri oluştururlar. Benign trakeal tümörler sıklıkla çocukluk çağında görülürler. Trakeanın sık karşılaşılan benign tümörleri epitelyal, nöral, mezenkimal ya da kompozit dokulardan kaynaklanırlar ve en sık görülenler kondrom, papillom, fibrom ve hemanjiyomdur.Benign tümörler çocukta sıklıkla üst 1/3, erişkinde ise alt 1/3'lük alanda izlenirler.

**Postentübasyon stenoz**

Benign trakeal darlıkların en sık rastlanan nedeni kaflı endotrakeal tüp ya da trakeostomi kanüllerinin yarattığı hasara bağlı ortaya çıkan darlıklardır. Endotrakeal, trakeostomi ve krikotiroidostomi tüplerinin 1960'lı yıllardan itibaren sekresyonların yönetimi, aspirasyondan korunma ve en önemlisi solunum yetmezliğinde mekanik ventilasyon desteği sağlamak amacıyla kullanıma girmesi farenjitten havayolunun tam obstrüksiyonuna kadar değişen çok farklı türde lezyonların üst havayolu ve trakeda ortaya çıkmasına neden olmuştur. Endotrakeal tüpe bağlı darlıkların prevalansı düşük kaf basınçlı tüpler kullanıma girdiğinden bu yana oldukça azalarak %1'e inmiştir. Buna karşın uzun süreli trakeostomi kanülü kullanımından doğan darlıklar hala yüksek sıklıktadır ve yaklaşık %30 oranında izlenirler. Yine de larenks ve trakeanın postentübasyon lezyonlarının gerçek sıklığı tam olarak tanımlanmamıştır. Enfeksiyon, mekanik irritasyon, steroid kullanımı, pozitif basınçlı ventilasyon ve uzamış entübasyon stenoz gelişme riskini arttırabilir. Entübasyon sonrası izlenen darlıkların temel alanı subglottik bölgedir. Lidholm entübasyon tüplerinin ilk 48 saatte bile larengeal düzeyde hasara neden olabildiğini göstermiştir. Glottik ödem,

vokal kordda granülomlar, özellikle aritenoid üzerinde erozyon, granülasyon dokusu oluşumu, polipoid oluşumlar, ve subglottik intralarengeal düzeyde stenoz oluşumu gözlenebilir. Subglottik darlıkların onarımı daha aşağı bölgelerde izlenen trakeal darlıkların onarımından çok daha zorludur. Krikoid kıkırdak seviyesinde izlenen subglottik erozyonlar kullanılan tüp çapının havayoluna göre aşırı geniş seçilmesi ile ilişkilidir. Çünkü havayolunun mutlak çapını belirleyen kıkırdak yapılardır. Krikoid kıkırdak, sağlam yapısı nedeniyle derin hasara uğramaz ve oluşan darlık kendini sınırlar. Ancak bu düzeyin altında oluşan kıkırdak hasarı daha kritik darlıklara yol açan süreçler ile iyileşir. Darlıkların lokal kan akımını engelleyen kaf basıncı sonucu oluşan iskemiye bağlı olarak ortaya çıktığı genel inanıştır. Tüp ne kadar uzun süre yerinde kalır ve mukozal baskıya neden olursa hasar derinliği o kadar artıyor gibi görünmektedir. Trakeal duvar yapısının en sık etkilenen bölümleri kıkırdak halkaların üzerini örten mukoza dokusudur. Bu alanda mukoza giderek yumuşar ve bütünlüğünü yitirir. Onarım süreci de lokal granülasyon dokusu oluşumu ve fibrozis ile sonuçlanır. Erişkin hastaların 2/3'ünde erozif lezyonlar ilk ay içinde primer epitelizasyon ile iyileşir. Kalan 1/3 hastada ise aritenoid kıkırdakların medial yüzünde granülasyon ortaya çıkar. Bu granülasyon ortalama 2 ayda (1–10 ay) spontan olarak geriler. Benzer granülom yapıları vokal kordların anterior parçalarında da izlenirler. Postentübasyon stenozlar eksantrik ya da konsantrik trakeal duvar kalınlaşması ve ilişkili lüminal daralmaya neden olurlar. Sıklıkla kranyokaudal uzunluk 1,5–2,5 cm arasındadır. Posttrakeostomi darlıklar ise sıklıkla stoma bölgesinde ve daha seyrek olarak da kanül ucunun mukozada yarattığı hasar nedeniyle distalde izlenirler. Entübasyon sonrası trakeada izlenen obstrüktif lezyonlar hasarın nedenine bağlı olarak dört farklı seviyede izlenir: 1- Stomal, 2- Kaf bölgesi, 3- Stoma ile kaf arasındaki segment, 4- Tüp ucu ile trakeal duvar arasındaki temas noktası. Bu nedenle bir hastada birden çok darlık biçimi olabileceği akılda tutulmalı ve tedavi planlaması trakea dikkatle incelenerek yapılmalıdır.

Diğer taraftan postentübasyon darlıkları basit ve kompleks olmak üzere, temel olarak ikiye ayırmak olasıdır. Pratik yaklaşımda tedavi biçimlerinin seçiminde bu temel ayrım rol oynar. Brichet ve ark.nın diğer yazarlar tarafından da genel kabul gören bu ayrımında uzunluğu 1 cm.yi geçmeyen ağsı darlıklar ve granülomlar basit kabul edilirken, daha uzun, fibrozisin izlendiği, kıkırdak hasarı ile de birlikte olabilen ve malazinin eşilik edebildiği darlıklar kompleks olarak sınıflanırlar. Sadece Cavaliere granülom yapılarını psödostenoz olarak sınıflamaktadır.

Postentübasyon stenozların bronkoskopik tedavisi son 20 yıldır giderek artan oranda gündeme girmiştir. Acil durum tedavisinde operasyona kadar zaman kazanmak amacıyla hayat kurtarıcı dilatasyon iyi bilinen ve uygulanan bir yöntemdir. Kritik havayolu darlığının rijit bronkoskopik dilatasyonu çoğu zaman hastayı trakeostomiden koruyarak hayatını kurtarır. Ancak darlığın küratif tedavisi olarak endoskopik yöntemlerin seçilmesi konusunda görüş birliğine varılmamıştır. Bütün çalışmalardan elde edilen sonuçlar bir arada değerlendirildiğinde, basit stenozlar için bronkoskopik tedavinin çoğu zaman küratif olacağı açıktır. Ortalama 1–3 seans uygulanan lazer ve dilatasyon tedavisinin çoğu olguda stent gereksinimi

olmadan küratif olacağı ileri sürülmektedir. Ancak kompleks stenozlarda operabl olgularda işlem öncesi dilatasyon ve stent uygulanması denenebilir. Tercih merkeze ve imkânlarına bağlıdır. Bu olgularda başarı oranı basit stenozlara kıyasla daha düşüktür. İlk stent uygulamasından sonra stent çıkartıldığında nüks görülüyorsa ve hasta operabl ise cerrahi, kesin tedavi yöntemidir. Basit stenozlarda cerrahi rezeksiyon nadiren gerekir. Cerrahi uygulanmış olgularda gelişen anastomoz darlıkları için ise tek tedavi yöntemi rijit bronkoskopi ile dilatasyon ve stent uygulamasıdır.

**İzlem ve Sorunlar**

Neoplastik benign darlıkların tedavi sonrası izleminde kontrol ve takip, bronkoskopi ile yapılmalıdır. Görüntüleme yöntemleri olası minimal mukozal nüksleri görüntülemede yetersiz olacaktır. Bronkoskopik takipte radyal prob ile bronkoskopik ultrasonografi kullanmak trakeanın mukozal katmanlarının tüm olarak görüntülenebilmesini ve kıkırdak duvarın aşılıp aşılmadığın gösterilebilmesi için en ideal yöntemdir. Submukozal katman bütünlüğü korunmuş ve kıkırdak katmanı intakt olan olgularda bronkoskopik işlemin küratif olacağı öngörülebilir. Ancak bronkoskopik eksizyon sonrası kontrolde neoplastik yapının kıkırdak duvarı aştığı gösterilirse işlem nükslerden korunmak için rezeksiyon ile tamamlanmalıdır. Diğer bir önemli nokta bronkoskopik tedavi sırasında tümör tabanının bütün olarak vizüalize edilip edilmediğidir. Eğer tümör tabanı bütün olarak görüntülenip eradikasyon uygulandıysa işlemin küratif olduğu öngörülebilir, ancak bütün olarak tümör tabanının gözlenemediği olgularda operasyon seçeneği akılda tutulmalıdır. Bronkoskopik takip konusunda uzlaşılmış bir yaklaşım yoktur. Ancak bizim yaklaşım önerilerimiz şu şekilde özetlenebilir: Kriyoterapi uygulanan olgularda ilk bronkoskopik kontrol 15 gün sonra diğer olgularda ise ilk ayın sonunda yapılmalıdır. Sonraki takipler sırasıyla 3,6 ve 12 ay sonra yapılır. İlk yılın sonunda nüks gözlenmeyen olgularda 6 ay ara ile ikinci yıl tamamlanır ve sonrasında yıllık takipler yeterlidir.

Postentübasyon stenozlarda takip yine bronkoskopi ile yapılmalı ancak buna mutlaka akım-volüm halkalı solunum fonksiyon testi eklenmelidir. İlk bronkoskopik kontrol 15. gün yapılır ve sonra sırasıyla üç boyunca her ay, sonrasında da üç ayda bir kontrol yapılmalıdır. Altıncı ay- bir yılın sonunda hasta operabilitesini ve nüks darlığı değerlendirmek amacıyla stent çıkartılmalıdır. Operabl hasta için rezeksiyon planlanmalı değilse tekrar stent yerleştirilmelidir. Postentübasyon stenozlarda özellikle yüksek trakeal darlıklarda uygulanan stentin erken migrasyonu ile %30 oranda karşılaşılabilir. Migrasyondan korunmada doğru stent çapının seçilmesi en önemli faktör ise de, yüksek stenozlarda bu kurala uyulmuş bile olsa migrasyonla sık karşılaşılır. Bu durumun aşılmasında inoperabl olgularda cerrahi ya da eksternal fiksasyon yöntemi ile stentin cilde ya da trakea duvarına suture edilmesi denenebilir. Biz ünitemizde yüksek stenozda sık migrasyon sorununun üstesinden gelmek için üç olguda cerrahi, yine üç olguda eksternal fiksasyon yöntemini başarı ile uyguladık. Erken migrasyon dışında stentin mukus ile tıkanması ve enfeksiyonu, stentin proksimal ve distal uçlarında granülasyon karşılaşılabilecek sorunlardır. Mukus retansiyonundan korunmanın temel yolu, etkin ve düzenli,

salin ile nebülizasyondur. Ancak özellikle komorbiditesi fazla olan yaşlı hastalarda sekresyon ekspektorasyonunu sağlamak için fizyoterapi tedaviye eklenmelidir.

**Sonuç ve yorum**

Malign nedenlerin trakeada oluşturduğu klinik sorunlar eğer hasta inoperabl ise bronkoskopik yaklaşımı temel alan multimodal seçeneklerdir. Benign trakeal darlıkların bronkoskopik tedavisi ise etkin, sıklıkla küratif ve güvenilirdir. Neoplastik darlıklarda koagülasyonu izleyen mekanik rezeksiyon ve kitle tabanına lazer ya da kriyoterapi uygulaması ile olguların hemen çoğunda kür elde edilir. Nadir olarak ortaya çıkabilecek nüksler de yine bronkoskopik olarak giderilebilirler. Bu nedenle trakeal benign tümörlerin tedavisinde bronkoskopik girişimler ilk seçenek olarak seçilmelidir. Geniş tabanla trakeaya oturan ya da kitle tabanının tam olarak ayırt edilemediği olgularda bronkoskopik olarak kür elde etmek mümkün olmayabilir. Bu durumda etkilenen segmentin uzunluğu ve hastanın operabilitesine bağlı olarak rezeksiyon düşünülmelidir.

Enfeksiyöz ve enflamatuar darlıklarda sistemik tedaviye ek olarak uygulanan bronkoskopik yöntemler hastanın semptomlarının giderilmesi ve obstüksiyona bağlı olası komplikasyonlardan korunmak için gereklidir. Bu olgularda cerrahi yaklaşımın yeri çok sınırlıdır ve obstrüksiyonun ortadan kaldırılması için bronkoskopik yaklaşım temel olmalıdır.

Postentübasyon darlıklar, diğer darlık nedenlerinden farklı olarak daha multidisipliner bir yaklaşım gerektirirler. Çünkü başlangıç tedavisi sırasında operabl olmayan bir olgu daha sonra operabl olabilir. Yine basit darlıklar ilk bronkoskopik tedavi sonrası kür olabilirler. Bu nedenle basit darlıklarda bronkoskopik tedavi ön plandayken kompleks darlıklarda cerrahi yaklaşım ilk olarak değerlendirilebilir. Cerrahi tedavinin standart olduğu bilinmektedir, ancak bronkoskopik tedavi ile birçok olguda kür elde edilebileceği de unutulmamalıdır. Multidisipliner görüş ve değerlendirme asla terk edilmemelidir. Ayrıca özellikle posttrakestomi darlıklarda birden farklı lezyonun farklı seviyelerde darlığa yol açabileceği hatırda tutulmalı ve tedavi yaklaşımı bu öngörü ile yapılmalıdır.

# ÖZOFAGUS CERRAHİSİNE GÜNCEL BAKIŞ (TANI VE YENİ EVRELEME)

**Dr. Mehmet Bektaş**
Ankara Üniversitesi
Tıp Fakültesi
Gastroenteroloji Bilim Dalı

**A.Tanı:**

Özofagus kanserlerinin %95'den fazlasını yassı hücreli kanser ve adenokanser oluşturur. 1960 lı yıllarda tüm özofagus kanserlerinin %90 dan fazlasını yassı hücreli kanser oluştururken; son 20 yıldır özofagusun adenokanser vakalarında özellikle batılı ülkelerde belirgin artış vardır .
1.Endoskopi+ endoskopik biyopsi: Özofagus kanserlerinin tanısı endoskopi ve endoskopi sırasında alınan biyopsi ile konulur. Günümüzde en sık kullanılan yöntem standart video endoskopidir. Video endoskoplar ile özofagus mukozasındaki düzensizler, erozyonlar, polipler, darlıklar, kanser ve barrett alanları makroskopik olarak değerlendirilir. Bu alanlardan histopatolojik tanı için random biyopsiler alınır. Ayrıca endoskopik muayene sırasında tümörün dişlerden itibaren başlangıç ve bitiş mesafesi, tümörün uzunluğu, Z çizgisine olan uzaklığı, mideye ilerlemiş ise midedeki uzunluğu ve özofagus lümeninde darlığa neden olup olmadığı mutlaka raporlanmalıdır. Standart endoskoplar ile benign-malign ayrımını yapmak bazen oldukça zordur ve alınan random biyopsilerle doğru tanı konulamayabilir. Bu nedenle özellikle erken evre kanserlerin tanısı ve riskli olguların takibinde için son yıllarda değişik endoskopik yöntemler kullanılır. Kromoendoskopi, NBI ( dar bant özellikli endoskopi), NBI-magnifying endoskopi (dar bant özellikli yüksek çözünürlüklü endoskopi), endositoskopi, konfokal endomikroskopi ve spektroskopi sık kullanılanlarıdır.

2. Kromoendoskopi (boya endoskopi): Standart endoskopi ile özofagusta görülen mukozal düzensizlikler, hiperemik veya ülsere alanların farklı boya solüsyonları ile boyanarak daha net görülebilir hale gelmesini sağlayan bir yöntemdir. Kullanılan boyanın türüne göre boya tutan veya tutmayan alanlardan hedefe yönelik biyopsi alınarak benign-malign ayrımı daha net yapılır. Son yıllarda erken özofagus kanserlerinin endoskopik tedavisi öncesi lezyon sınırlarının belirlenmesinde tercih edilmektedir. Kromoendoskopide kullanılan boyalar vital boyalar veya kontrast ajanlar şeklinde ikiye ayrılır. Lugol solusyonu, metilen mavisi ve toludin mavisi vital boya grubunda iken; indigocarmine ve asetik asit kontrast ajan grubunda yer alır.

3. Narrow band imaging ( Dar band inceleme özellikli endoskopi): Bu yöntem dar bant mavi ışık dalga boyunun hemoglobinin ışığı soğurma özelliğine dayanan bir endoskopi tekniğidir. Özellikle batı ülkelerinde barrett özofagus prevalansının yüksek olması nendeniyle bu hastaların takibinde kromoendoskopiye tercih edilmektedir..

4. NBI özellikli magnifying endoskopi (büyütmeli endoskopi): Büyütmeli endoskoplar standart endoskoplara göre daha yüksek çözünürlüklü olup; bir milyon pikselden fazla yüksek kalitede inceleme sağlayarak lezyonu 80-100 kat büyütürler. Özofagusta bez yapısı olmadığı için atipik veya

kansere alanların NBI özellikli büyütmeli endoskoplar ile değerlendirilmesinde intrapapiller kapiller loop (IPCL)'daki değişiklikler kullanılmaktadır. . IPCL'lar özofagusun muskularis mukozanın hemen üstünde yer alırlar. Kanser, displazi gibi neoplastik durumlarda de IPCL'de genişleme ve/veya uzama olur. IPCL sınıflamasının neoplazi tanısını koymada tanısal doğruluk oranı %82.9'dır.

5. Endositoskopi: Endoskopik olarak sitolojik atipiyi göstermek için kullanılan bir yöntemdir. Endositoskopi için endoskopik olarak yapılan in vivo-mikroskobik incelemede denilebilir. Lezyonlar endositoskopi ile 450 kat büyütülür ve 50 mikrometre derinliğe kadar değerlendirilebilir.

**B. Evreleme**

Özofagus kanserlerinin evrelemesinde TNM (T: timör; N:lenf nodu ve M: metastaz) sınıflaması kullanılır . Bu sınıflama "American Joint Committee on Cancer (AJCC) ve International Union Against Cancer (UICC) tarafından özofagus kanserlerinin evrelemesi için geliştirilen uluslararası bir sınıflamadır Doğru evreleme proğnozun belirlenmesi ve uygun tedavinin seçinde önemlidir. Örneğin; tümör mukoza veya submukozada sınırlı ve lenf nodu tutulumu yoksa (T1N0) endoskopik veya cerrahi tedavi ile ortalama hastanın yaşam süresi uzundur. Buna karşın; tümör tüm özofagus duvarını etkilemiş veya lenf nodu tutulumu varsa hastanı uzun süreli yaşam süresi kısadır. Bu tür olgularda hastaların multidisipliner yaklaşımlarla kür şansı sadece %15 dir.

1.Bilgisayarlı tomoğrafi (BT): Özofagus kanseri saptanan bir hastada evrelemeye genellikle toraks ve üst abdominal tomoğrafi ile başlanır ve hem pirimer tümör bölgesi hem de uzak metastaz varlığı araştırılır. BT torasik özofagus kanserlerinin evrelemesinde etkin bulunurken; servikal ve özofago-gastrik bileşke kanserlerinin evrelemesinde daha az güvenilirdir. Mediastinal ve çölyak lenf bezlerinin BT ile doğru evrelemesi zordur. Çünkü BT sadece 1 cm üzeri lenf nodlarını göstermekte; onların yapısal diğer özelliklerini hakkında bilgi vermemektedir.

2. Pozitron emisyon tomografisi (PET): 18F-fluorodeoxyglucose ile taranan bir yöntem olup uzak metastazları göstermede BT ve EUS dan daha duyarlı noninvaziv bir yöntemdir. Bazı çalışmalarda PET ile operasyon öncesi yapılan değerlendirmelerde %20 oranında tedavinin değiştiği gösterilmiştir.

3. Pozitron emisyon tomografisi/ Bilgisayarlı tomoğrafi (PET/BT): Tek başına PET'e göre PET/BT'nin çözünürlüğü yüksektir. Bu nedenle bir çok merkez özofagus kanserlerinin evrelemesinde tek tabaşına PET yerine PET/BT'yi kullanmaktadır. PET/CT de SUV (standardized uptake value) değeri prognostik bir faktör olan tümörün metabolik aktivitesini gösterir. PET/ BT'nin etkinliği lokal tümör invazyonunu göstermede sınırlı

olup; metastatik hastalığı göstermede daha duyarlıdır. Lenf nodu evrelemesindeki duyarlılığın düşük olmasının nedeni primer tümörden lokal ve peritümöral lenf bezlerini ayrıt edememesidir. Bu nedenle lokal lenf nodu metaztazlarındaki PET/BT'deki düşük aktivite primer lezyondan ayırtedilemez.

4. Laparoskopi- torokoskopi: Distal özofagus ve özofago-gastrik bileşke kanserlerinde lokal ilerlemiş hastalıkta gizli intraperitoneal metastazları göstermek için tanısal laporoskopi kullanılabilir. Ayrıca torakoskopik ve laporoskopik evreleme intratorasik ve çölyak lenf nodu metastazları varlığını göstermede kullanılır.

5. Bronkoskopi: Karina veya karianın üstünde yerleşen lokal ilerlemiş metastatik olmayan özofagus tümörlerinin evrelemesinde kullanılır ve hava yolunda invazyonu göstermeye yarar. Bronkoskopi sırasında fırçalama veya biyopsi örnekleri alınır.

6. Endoskopik ultrasonoğrafi (EUS): Özofagus kanserlerinde BT veya PET-BT'de uzak metastaz saptanmaz ise endoskopik ultrasonoğrafi (EUS) ile evreleme yapılır. EUS ile evrelemede TNM sınıflaması kullanılır.

a.Erken özofagus kanserlerinde EUS: Erken özofagus kanseri tanım olarak lenf nodu tutulumu olmayan mukoza ya da submukoza da sınırlı kanserlere denir. Erken özofagus kanserlerinin evrelemesinde yüksek frekanslı (20-30 MHz) kateter problar yani mini problar kullanılır. Erken özofagus kanserlerinde mini prob ultrasonografinin tanısal doğruluk oranı %61 ile %95 arasında rapor edilmiştir.

b.EUS ile Tümor ve lenf nodu evrelemesi: EUS'un T evrelemesinde doğruluk oranı %81-92: ileri evrede (T3-T4) %92; erken evrede (T1-T2) %81'dir. Lenf nodu evrelesinde ise EUS'un tanısal doğruluk oranı ise %77, sensitivitesi %81, spesifitesi ise %73'dür. BT ve PET BT ile lenf nodunun evrelemesi EUS'dan daha düşüktür (sırasıyla; %65 ve %69).

c. Lenf nodundan EUS eşliğinde biyopsi (EUS- FNA): EUS işlemine EUS-FNA'in ilave edilmesi tanısal doğruluk oranını artırır. EUS-FNA ile lenf nodu evrelemesi için iki ayrı meta-analiz çalışmasında sensitivite %80-85, spesifite ise %70-85 bildirilmiştir. EUS eşliğinde trans özofagiyal lenf nodu aspirasyonu malign görünümdeki lenf nodlarından ve çöliyak lenf bezlerinden yapılır. d. Kemoradyoterapi sonrası evrelemede EUS: Özofagus kanserlerinde kemoradyoterapi sonrası evrelemede EUS: tümör ile ödem, fibrozis, inflamasyon ve nekroz ayrımını yapamadığından tanısal doğruluk oranı düşük olup ortalama %40'dır (%25-82). Bu nedenlerden dolayı genelde olduğundan daha ileri evre rapor edilirler. Lenf nodu evrelemesinde de kemoradyoterapi sonrası EUS'un tanısal doğruluk oranı düşüktür (%38-73). Eğer lenf nodu evrelemesinde EUS işlemine EUS-FNA ilave edilirse tanısal doğruluk oranının arttığı gözlenmiştir.

Sonuç olarak ; özofagus kanserlerinin tanısı endoskopi ve endiskopi sırasında alınan biyopsilerle konulur. Erken özofagus kanserleri hiperemi, yüzeyel plak, nodul veya ülser şeklinde görülebilir. Bunların tanısında standart endoskoplar yetersiz olduğu için kromoendoskopi, NBI, NBI özellikli büyütmeli endoskoplar ve endositoskopi teknikleri kullanılır. Özofagus kanserinin evrelemesi TNM sınıflamasıyla yapılır. BT, PET ve PET/BT uzak metastazları ortaya konmasını sağlar. Distal özofagus ve özofago-gastrik bileşke kanserlerinde lokal ilerlemiş hastalıkta gizli intraperitoneal metastazları göstermek için tanısal laporoskopi yapılabilir. Endoskopik ultrasonoğrafi özofagus kanserli olgularda lokal evrelemede yani tümörün derine invazyonun göstermede kullanılır.

# PEDİYATRİK ONKOLOJİK HASTALIKLARDA CERRAHİNİN YERİ

**Prof. Dr. Olgun Kadir Arıbaş**
Gazi Üniversitesi
Tıp Fakültesi
Göğüs Cerrahisi AD

Çocuk kanserleri, yetişkin kanserlerine kıyasla genellikle daha az görülür. Yetişkinlerde en sık rastlanan türler deri, meme, prostat, akciğer ve bağırsak kanserleridir. Çocuklarda ise kan, kemik iliği, lenf dokusu, beyin, sinir sistemi, kas, böbrek ve kemik kanserleri en çok görülen türleri oluşturur (1). Çocuklardaki kanserler, yetişkinlerdeki kanserlere kıyasla tedaviye daha olumlu yanıt verme eğilimindedir ve çocuklarda sağlanan iyileşme oranı, büyüklere göre çok daha yüksektir.

"Uluslararası Çocukluk Kanserleri Klasifikasyonuna" (ICCC) göre çocuklarda kanserin 12 tipi vardır (2) (Tablo 1). Öncelikle çocuklarda kanser, yetişkinlere göre daha az görülür. Bütün yaş gruplarındaki toplam kanserler dikkate alınırsa, çocukluk çağı kanserleri genelde %1' dir. Gelişmiş ülkelerde 15 yaş altında yıllık kanser oranı sadece milyonda 110-150 arasındadır. Her yıl ülkemizde 150,000 civarında erişkin kanser vakası beklenirken, 0-14 yaş grubunda 2,500-3,000 civarında kanser vakasının görülmesi beklenmektedir. Ayrıca çocukluk çağı kanserleri, tipleri, ya da genel olarak biyolojileri, prognozları ve tedaviye yanıtları itibariyle de yetişkinlerden ayrılırlar. Lösemi, beyin tümörleri ve lenfomalar en sık görülen kanserlerdendir (sırasıyla %27.5,%20.7 ve %11.3). Çocukluk çağı lösemilerin çoğu akut lösemi olup, kronik lösemi oranı tüm lösemilerin %5'i dolaylarındadır. Erişkinlerde: Akut ve kronik myeloid lösemiler ile epitelyal karsinomlar (akciğer, meme, mide, prostat gibi) en sık kanser tiplerini oluştururken; Çocuklarda: Lösemi, beyin tümörü, lenfoma ve embriyonal tümörler en sık görülürler. Doğum öncesi (prenatal) faktörlerin, 5 yaş altı çocuklarda görülen kanserlerde etkili olduğu da saptanmıştır. 1990 yılından beri erkek çocuklarda görülen kanser insidansı azalırken, kız çocuklardaki insidans artmıştır (1).

Amerika Birleşik Devletleri ve birçok gelişmiş ülkede çocuklarda en yaygın ikinci ölüm nedeni olan kanser, ülkemizde de ilk 4 sıra içinde yer almaktadır. Kazalar %36.4, kanser %12.3, konjenital anomaliler %7.8 ve cinayet %5.9 ile ABD'de 1-14 yaş grubu çocuklarda ilk 4 ölüm nedenidir.

Tablo I: "International Classification of Childhood Cancer" (ICCC)' e Göre Çocukluk Çağı Kanser Tipleri (2)

I- Lösemiler, Myeloproliferatif ve Myelodisplastik Hastalıklar
II- Lenfomalar* ve Retiküloendotelyal Neoplazmalar
III- Santral Sinir Sistemi ve Diğer intrakranyal ve İntraspinal Tümörler
IV- Nöroblastoma ve Periferal Sinir Sistemi Tümörleri
V- Retinoblastoma
VI- Renal Tümörler
VII- VII-Hepatik Tümörler*
VIII- Malign Kemik Tümörleri*
IX- Yumuşak Doku ve Diğer Extraosseous Sarkomlar
X- Germ Hücreli, Trofoblastik ve Gonadal Tümörler
XI- Diğer Malign Epitelyal Neoplazmlar* ve Malign Melanomlar*
XII- Diğer malign neoplazmalar
* 15-19 yaşlar arasında oranları yükselen tümörler

Bu açıdan çocuk kanserleri ile uğraşan tüm birey ve disiplinlere önemli görevler düşmektedir. 15 yaş altındaki tüm çocukluk çağı içerisinde rastlanılan ölümlerin %10'u çocukluk çağı kanserlerinin nedeni iledir. Çocuklarda kazalardan sonra en sık ölüm nedeni kanserlerdir. Son yıllarda çocukluk çağı kanserlerinden ölümler giderek azaldığı halde, kanser insidansında artma görülmektedir.

Günümüzde kansere yakalanan çocukların %60-70'i tamamen iyileşebilmektedir. İstatistiklere göre gelişmiş ülkelerde her 900 erişkinden biri çocukluk çağı kanseri sağkalanıdır.

Çocukluk çağı kanserlerinin görülme sıklığının ülkelere ve coğrafi bölgelere göre değişiklik gösterdiği saptanmıştır. Örneğin ALL' ye en fazla Çin, Japonya ve Amerika'da rastlanırken, Ortadoğu ve Afrika'da daha az rastlanılmaktadır. Yine lenfomalara en fazla Afrika'da rastlanırken, Japonya'da en az rastlanılmaktadır (1). Türkiye'de çocukluk çağı kanserlerinin sıklığı ile ilgili yapılmış bir araştırmaya ulaşılamamıştır. Kanser genetiği ve moleküler biyolojideki büyük ilerlemelerde "National Wilms' Tumor Study Group (NWTSG), The Children's Cancer Group (CCG), The Pediatric Oncology Group (POG), The Intergroup Rhabdomyosarcoma Study Group, and The Intergroup Ewing's Sarcoma Study Group" gibi araştırma gruplarının payı büyüktür. Bu organizasyonlar pediyatrik solid tümörlerin daha iyi anlaşılmasını ve tedavi standartlarının daha iyi tarif edilmelerini sağlamıştır. Çocuklarda en sık görülen, cerrahinin tanı ve tedaviye katıldığı torasik tümörler şöyle özetlenebilir:

**GÖĞÜS DUVARI TÜMÖRLERİ:** Çocuklarda hem benign hem malign göğüs duvarı tümörleri nadir görülürler. Çocuklarda primer vücut tümörlerinin %2' si toraks duvarına aittir. Yumuşak doku tümörleri, kemik dokudan daha fazladır. En sık saptanan, erişkinlerde kondrosarkom iken, çocuklarda primitif nöroektodermal tümör (PNET) ve rabdomyosarkomdur. Günümüzde Ewing's sarkomu (ES), PNET ve Askin's tümörleri "malign small round cell" tümörler (MSRCT) olarak gruplanmaktadırlar. Çocuklardaki ES ailesi tümörlerinin %13'ü göğüs duvarı kaynaklıdır. Bu tümörlerin çoğunda komplet cerrahi rezeksiyon önemlidir (3).

**AKCİĞER TÜMÖRLERİ:** Pediyatrik akciğer tümörleri yetişkinlere kıyasla nadirdir. Ancak çocuklarda solid metastatik tümörler, akciğer tümörlerinin %80'ini oluşturmaktadır. Çocuklarda akciğere en sık metastaz yapan tümörler, Wilms tümörü ve osteosarkomdur. Primer akciğer tümörlerinin 2/3' ü maligndir. En sık malign parankim tümörü plöropulmoner blastoma (%57), en sık trakeobronşial tümör ise karsinoid tümör (%14) olup genellikle adelosan yaş grubunda görülürler. Öncelikli tedavileri ise komplet rezeksiyondur (3).

**MEDİASTİNAL TÜMÖRLER:** Anterior malign mediastinal tümörlerden çocuklarda en çok görüleni lenfoid malinensiler ve germ hücreli tümörlerdir. Yetişkinlerden farkı primer malign timik ve tiroid ilişkili kitlelerin çok nadir görülmeleridir. Bu tümörlerin çoğunda cerrahi ilk seçilecek tedavi değildir. Tanıya yardımcıdır. En çok görülen posterior mediastinal tümörler ise erişkinlerde de, çocuklarda da nörojenik orijinlidir (4,5). Erişkinlerden farkı bunların sinir kılıfından ziyade sempatik ganglion hücresi kökenli ( Nöroblastoma, ganglionöroblastoma) olmalarıdır. İnsidensi 1 milyon çocukta 9.2' dir. Bütün nöroblastomaların %8-20' si posterior mediastinumdadır. Prognozları da kötüdür.

**Kaynaklar:**

1- Kutluk T. Çocukluk Cağı Kanserlerinin Epidemiyolojisi. Klinik Gelişim 2007;20(2):5-12

2- Kramárová E, Stiller CA, Ferlay J, et al. International Classification of Childhood Cancer 1996. IARC Technical Report No.29, International Agency for Research of Cancer, Lyon.

3- Corapcioglu F. Göğüs Duvarı ve Akciğer Tümörleri Toraks Cerrahisi Bülteni. Aralık 2012;239-245.

4- Mutlu M, Karakas T, Yaris N. Çocukluk Çağı Primer Mediastinal Tümörlü Olguların Değerlendirilmesi. Turkiye Klinikleri J Pediatr 2009;18(3):186-92.

5- Soysal O, Cakir FB. Pediatrik Mediyastinal Tümörler Toraks Cerrahisi Bülteni Aralık 2012;246-254.

# KONJENİTAL HASTALIKLARDA CERRAHİ

**Dr. Leyla Hasdıraz**
Erciyes Üiversitesi
Tıp Fakültesi,
Göğüs Cerrahisi AD, Kayseri

Respiratuar sistem gestasyonun 3. haftasında gelişmeye başlar. Normal akciğer gelişimi bronş ağacı epiteli ile peribronşiyal mezenkim veya splanknik plevra arasındaki devamlı ve karşılıklı etkileşime bağlıdır. Bu dönemden itibaren olan gelişim anomalileri konjenital torasik malformasyonlar (KTM) olarak tanımlanır. KTM insidansı 10.000 canlı doğumda 3.5 civarındadır.

KTM'un sınıflandırılması

- Trakeal atrezi ve agenezi
- Bronşiyal anomaliler
  - Trakeal divertikül ve bronş
  - Bronşiyal atrezi
  - Bronşiyal stenoz
  - Trakeobiliyer ve bronkobiliyer fistül
- Konjenital lober amfizem
- Pulmoner displazi
  - Pulmoner agenezi ve aplazi
  - Primer pulmoner hipoplazi
  - Sekonder pulmoner hipoplazi
- Sekestrasyon
  - Ekstralober sekestrasyon
  - İntralober sekestrasyon
- Bronkojenik kist
- Konjenital kistik adenomatoid malformasyon

## KONJENİTAL KİSTİK ADENOMATOİD MALFORMASYON

İlk kez 1949'da tanımlanmıştır. Tüm konjenital lezyonların %25'ini oluşturur. Terminal bronşiyollerin genişleyerek multıpl kistler oluşturması ve alveoler gelişimi engellemesi temel sorundur. Mukoza ve elastik doku artışı, kartilaj yetersizliği ve mukus üreten hücrelerin bulunduğu fokal pulmoner displazidir.

Sınıflama: En sık kullanılan Stocker sınıflamasıdır.

- Tip 1: 2cmden büyük kistler vardır. Etrafı minik kistlerle çevrilidir. %25 oranında sistemik arter dalı alabilir.

- Tip 2: 1cmden küçük multıpl kistlerden oluşur. Yandaş anomaliler bulunabilir.
- Tip 3: Genellikle bir lobu tamamen tutan, büyük, solid, mikrokistik lezyonlardır. Ölü doğumlarda daha sık gözlenir.

Tanı: Antenatal dönemde USG ile 23.-26. haftalarda konabilir. Antenatal MR (Kistik veya solid kitle) ayırıcı tanı için kullanılabilir.20. haftadan 28. haftaya kadar giderek büyüyebilir. KKAM çok büyürse pulmoner hipoplazi, mediastinal şift, hidrops ve polihidroamniyoza sebep olur. Prenatal dönemde USG ile Kitle/ baş çevresi ölçümüne bakılabilir. Bu oran 1.6'nın üzerinde ise %15-75 hidrops gelişme ihtimali vardır. Ancak antenatal takiplerde spontan regresyon da görülebilir.

Antenatal dönemde hidrops veya polihidroamniyoz gelişirse müdahale gerekebilir. Kesin katkısı bilinmemekle birlikte steroid tedavisi denenebilir. Perkütan iğne aspirasyonu ve torakoamniotik şant ile kistik sıvının boşaltlması pulmoner hipoplazi gelişimini engelleyebilir. KKAM solid ise torakoamniyotik şant fayda sağlamaz ve fetal cerrahi torakotomi-lobektomi uygulaması hayat kurtarıcı olabilir.

Postnatal dönemde ise bebekler değişen derecede solunum güçlüğü ile ya da tekrarlayan ve kronik enfeksiyonlar ile gelebilir. Tanı için P-A grafi ve BT çoğunlukla yeterlidir. Tedavi: Bütün KKAM'ler cerrahi açıdan değerlendirilmelidir. Semptomatik hastalarda cerrahi konusunda tartışma yok. Ancak asemptomatik infantlarda cerrahi konusunda farklı görüşler vardır. Asemptomatik hastalarda elektif cerrahi savunanların gerekçesi;

1.Pnömoni, sepsis, pnömotoraks, hemoptizi gibi komplikasyonların gelişimini engellemek
2. Malignite gelişimini engellemek
3. Kompansatuar akciğer gelişimini sağlamak
4.Olası acil cerrahinin riskini azaltmak
Cerrahi tedavide genellikle posterolateral torakotomi ile lobektomi uygulanır. Ancak bazen wedge rezeksiyon yeterli iken bazen pnömonektomi gerekebilir. Son yıllarda giderek artan sayıda torakoskopik girişimler de bildirilmektedir. Pulmoner hipoplazi varlığı cerrahi başarıyı etkileyen önemli bir sorundur.

Hibrid lezyon:
KKAM ve PS arası lezyonları tanımlar ki:
1.Anatomik olarak ELS, histolojik olarak KKAM gibi görülebilir.
2.ELS ve KKAM aynı hastada birlikte görülebilir.
3.KKAM olmasına rağmen aksesuar sistemik kan desteği alır.

BRONKOJENİK KİST
Bronşiyal ağacın anormal tomurcuklanmasıdır. Fibromusküler doku zemininde silyalı epitelle çevrili kistlerdir. Epitelde squamoz metaplazi, kist duvarında kartilaj ve bronşiyal bezler bulunabilir. Mukoid materyal içerirler. Santral veya parankim yerleşimli olabilirler.
Santral yerleşimli bronkojenik kist;
• Genellikle tek lezyon şeklindedir
• Özefagus ve trakea ile yakın ilişkilidir
• Bronşiyal bağlantısı genellikle yoktur
• Bu nedenle solid kitle şeklinde ve asemptomatik seyreder.
• Bronşiyal bağlantı varsa semptomatik hale geçer. (enfeksiyon, hızlı hava girişine bağlı dispne)
• Squamoz hücreli karsinom, leomyosarkom ve BAC eşlik edebilir.
Parankimal yerleşimli BK
• Çoğunlukla trakeobronşiyal ağaçla ilişkilidir ve enfeksiyon semptomları vardır.
• Birden fazla sayıda ve büyük boyutlarda olabilirler.
• Yenidoğanda hızlı hava girişi ile fatal solunum sıkıntısı gelişebilir.
• Rüptüre olursa pnömotoraksla gelebilir.
• Radyolojik olarak KKAM, KLA, KDH ve tansiyon pnömotoraksla karışabilir.

Tanı: P-A grafi, BT, MR
Tedavi: Torakotomi veya torakoskopi ile komplet rezeksiyondur. Santral kistlerde bronş, trakea ve özefagusa olan sıkı yapışıklık nedeni ile kist duvarı komplet çıkarılamıyorsa mukoza mutlaka eksize edilmelidir.

PULMONER SEKESTRASYON
İlk kez 1861'de Rokitansky tarafından "aksesuar pulmoner lob" olarak tanımlanmıştır. 1946'da ise Pryce ilk kez "pulmoner sekestrasyon" adını kullandı. Konjenital akciğer lezyonlarının %20-40'ını oluştururlar. Sistemik dolaşımdan beslenen ve bronşiyal sistemle ilişkisi olmayan nonfonksiyone kistik lezyonlardır. Anormal bronşiyal bağlantı, anormal arteryel destek ve anormal venöz drenaj sözkonusu olabilir. Pulmoner arteriyovenöz malformasyona bağlı siyanoz, dispne, çomak parmak görülebilir. Erkek çocuklarda 3 kat daha sık görülür. İntralober veya ekstralober yerleşebilir.

ILS sol alt lob posterobazal segmentte sık yerleşir. Kronik, tekrarlayan enfeksiyon, pnömotoraks ile başvurabilirler. Arteryel dalda dejeneratif aterosiklerotik değişiklikler sonucu hemoptizi görülebilir. BT, Anjiografi, MR anjiografi tanıda yardımcıdır. Tedavide lobektomi veya segmentektomi yapılır.

ELS ise ayrı bir plevra ile sarılıdır. Tüm sekestrasyonların %25'i ekstraloberdir. En sık posterobazal yerleşimlidir. % 5-10 oranında subdiyafragmatiktir. %30-50 başka konjenital anomaliler eşlik eder.(en sık KDH) Eşlik eden anomaliler nedeni ile tanı daha erken konabilir. Bronşiyal sistemle ilişkisi olmadığı için enfeksiyon olmayabilir ve çoğu asemptomatiktir.

KONJENİTAL LOBER AMFİZEM

KLA ilk kez Nelson tarafından 1932 yılında tanımlanmış, acil klinik tablolara yol açabilen nadir bir hastalıktır. Dıştan bronşa bir bası olmadan bir lobun izole hiperinflasyonudur. %50 vakada sebep bilinmemekle birlikte en sık bronş kartilaj displazisi, polialveoler lob sorumlu tutulur. Bir lobun aşırı hiperinflasyonu, komşu akciğerin kompresyonu, mediastenin karşı tarafa itilmesi ve hatta anteriyordan akciğerin karşı tarafa herniasyonu sözkonusudur. İnsidansı 1/20.000-30.000 arasındadır. Erkek çocuklarda kız çocuklardan daha sıktır.

Lokalizasyon;

- En sık sol üst lobda (%40-50),
- Sağ orta lobda %30-40,
- Sağ üst lobda %20,
- Alt loblarda ise %1 civarında görülür.
- Birden fazla lob tutulabilir.
- Genellikle doğumdan itibaren değişen derecelerde solunum sıkıntısı vardır ve yenidoğan veya erken çocukluk döneminde tanınır. Olguların %15 kadarında konjenital kalp hastalıkları eşlik eder.

Tanı:

P-A grafi

- BT (Radyoopak kitle olarak kendini gösterebilir, doğum öncesinde olduğu gibi, etkilenen lobda akciğer sıvısı temizlenmesi geç)
- Ventilasyon-perfüzyon sintigrafisi(tutulmuş lobun fonksiyonunun olmadığını ortaya koymak için)
- Bronkoskopi (intrabronşiyal obstruksiyon yokluğunda bronşiyal kollaps varlığını değerlendirmenin en kolay yolu)

Tedavi:

Torakotomi veya torakoskopi ile rezeksiyondur. Lobektomi veya sınırlı kısmi rezeksiyon yapılabilir.

ÖZET:

1. Konjenital akciğer malformasyonları nisbeten sık görülmemekle birlikte ciddi morbidite ve mortalite nedeni olabilmektedir.
3. Fetal müdahale veya gebeliğin sonlandırılması için genel kabul görmüş "guide line" yoktur.
4. Semptomatik tüm lezyonlarda cerrahi tedavi uygulanır.
5. Genellikle uygulanan torakotomi ile parankim koruyucu rezeksiyonlardır.
6. Özellikle stabil ve asemptomatik hastalarda torakoskopik rezeksiyonlar başarılıdır.
7. KKAM'nun doğal seyri bilinememektedir ve durum hastalarla paylaşılmalıdır.
8. Asemptomatik KLA spontan regrese olabilir, gözlem yeterlidir.

# PEDİATRİK ENFLAMATUAR HASTALIKLARDA CERRAHİ

**Doç. Dr. Ekber Şahin**
Cumhuriyet Üniversitesi
Tıp Fakültesi
Göğüs Cerrahisi AD

Pediatrik dönemde sıklıkla görülen ve cerrahi tedavi gerektirebilen enflamatuar akciğer hastalıkları bronşektazi, akciğer absesi ve ampiyemdir. Bu hastalıklar erişkinlere nazaran yaklaşım şekli ve cerrahi tedavi bakımından bazı farklılıklar gösterirler. Bazen biri diğerinin sonucu da gelişebilen bu üç hastalığı etiyolojik ve tedavi farklılıkları nedeniyle tek tek incelemek gerekir.

## Bronşektazi

Bronşektazi Yunan'cada "bronchos" ve "ektasis" kelimelerinden türemiştir. Bronşların geri dönüşümsüz dilatasyonu ve eşlik eden duvar kalınlaşmasını tanımlamak için kullanılan bir terimdir. İlk olarak 1819 yılında Rene Laenec tarafından tariflenmiştir. Günümüzde oldukça güçlü antibiyotiklerin bulunmuş olması ve uygulanmakta olan aşı programları nedeniyle, gelişmiş ülkelerde enfeksiyona bağlı gelişen bronşektazilerde azalma olurken, immün yetmezliğe bağlı gelişen bronşektaziler artmaktadır. Geri kalmış ülkelerde ise halen ciddi bir sosyal sorun olarak önemini korumaktadır. Çocuklarda en sık görülen semptomlar öksürük, balgam ve hışıltılı solunumdur. Kural olarak 6 haftadan daha uzun süreli balgamlı öksürüğü olan çocuklarda bronşektaziyi düşünmek gerekir. Bronşektazili çocukların çoğu okul öncesi dönemde semptomatik olup, tanıları bu dönemde konulmaktadır. Tanı için altın standart yüksek rezolüsyonlu toraks bilgisayarlı tomografidir (BT). Altta yatan etiyolojik faktörleri aydınlatabilmek, sekresyonları aspire ederek bakteri tiplemesi yapmak ve yabancı cisim aspirasyonu olup olmadığını görmek için bronkoskopi yapılmalıdır. Tedavide ilk basamağı antibiyotikler oluşturur. Aktif enfeksiyonların ortadan kaldırılması önemlidir. Hastada sekresyonların azaltıldığı "kuru dönem" olarak adlandırılan dönemde ise cerrahi tedavi planlaması yapılır. Cerrahiyle fonksiyonunu yitirmiş akciğer dokusu çıkarılırken, komşu alanların kontaminasyonu da engellenmiş olur. Uygun medikal tedaviyle düzelmeyen, bronşektazisi yaygın olmayan, lokalize bronşektazili hastalar cerrahiye adaydır. Belirli bir yaygınlığa kadar olan bronşektazilerde de diğer kısımlar tamamen sağlıklı olmak koşuluyla on segmente kadar rezeksiyon yapılabilir. Segmentektomi, lobektomi ve pnömonektomi duruma göre uygulanabilen rezeksiyon şekilleridir. İyi seçilmiş vakalarda düşük morbidite ve mortalite oranlarıyla cerrahi tedavi sağlıklı ve konforlu bir yaşantının anahtarı olabilir.

## AKCİĞER ABSESİ

Lober veya alveolar pnömoninin sonucunda gelişen bir tablodur. Uygunsuz veya yetersiz tedavi söz konusudur. Parankimde nekroz ve kavitasyon oluşur. En sık sebep aspirasyon ve nekrotizan pnömonidir. Etken %90 aneorob bakterilerdir. Etiyolojide çoğunlukla bakteriler olmakla birlikte, mantar ve parazitlerde abseye yol açabilir. Aspirasyon hikayesi olan çocuklarda çoğunlukla serebral palsi vardır. Aspirasyon bu çocuklarda daha çok yatar pozisyonda olduğu için, abseler sağda alt lob superior ya da üst lob posterior segmentte yerleşirler. Klinik olarak yüksek ateş, kilo kaybı ve taşikardi görülür. Eğer abse bronş ile ilişkilenirse hasta kötü kokulu balgam çıkarmaya başlar. Ebeveynler çocuklarının "balgam kustuğunu" belirtirler. Bronşla ilişki yoksa öksürük olmasına karşın balgam çıkmayabilir. Direk akciğer grafisi, toraks BT ve bronkoskopi tanı için gereklidir. Akciğer grafisinde parankim içinde hava-sıvı seviyesi veren kalın cidarlı kavite görünümü vardır. Toraks BT'de lezyonun lokalizasyonu tam olarak belirlenir. Subplevral yerleşimli abselerde plevranın rüptüre olması sonucunda pnömotoraks, torasik boşluğa bulaşan enfekte materyal sonucunda da ampiyem gelişebilir. Bu da olayın daha karmaşık ve trajik hale gelmesine yol açar.Akciğer absesinde medikal tedavi önceliklidir. Sistemik antibiyotik uygulaması, postural drenaj ve bronkoskopi yapılır. Apse çoğu kez bronşa drene

olduğundan cerrahiye ihtiyaç kalmaz. Etken mikroorganizma tespitinden sonra başlanan sistemik antibiyotik ile klinik tablo düzelmez ve abse bronşa drene olmazsa, seçilmiş vakalarda perkütan drenaj uygulanabilir. Altı haftadan uzun süren, medikal tedaviye rağmen düzelmeyen abseler kronik abse olarak kabul edilir. Kavitesi kaybolmayan, hemoptizi ya da pnömotoraks gibi komplikasyonları tedavi olmayan hastalarda cerrahi uygulanmalıdır. Segmentektomi sıklıkla tercih edilen rezeksiyon şeklidir. Absenin büyük olduğu durumlarda lobektomi uygulanabilir. Ampiyem gelişmiş hastalarda tüp torakostomiyle tedavi edilememişse, plevral kalınlaşmanın giderilmesi için dekortikasyon yapılabilir.

**Ampiyem**

Visseral ve parietal plevra arasında pürülan karekterli sıvı toplanmasıdır. Çocuklarda en sık sebep pnömonidir. Strep. pnömonia ve Staf. aureus en sık izole edilen etkenlerdir. Postoperatif dönemde ya da karın içi ameliyatlarından sonrada görülebilir, ancak daha az sıklıktadır. Klinikte çocuklarda öksürük, göğüs ağrısı, ateş, kilo kaybı ve iştahsızlık vardır. Klinik tablo çok belirgindir. Anaerobik etkenlere bağlı ampiyem ise nadir görülmekte ve subklinik seyretmektedir. Ampiyem oluşum aşamaları üç evredir. Evre I (Eksudatif evre) de serbest exuda sıvı vardır, miktarı azdır ve sterildir. Pnömoniye sekonder reaksiyon sonucu gelişir. Bu evrede antibiyotik tek başına yeterlidir. Evre II (Fibropürülan evre) de bakteriler plevraya geçmiştir. Her iki plevra yaprağı üzerinde fibrin birikimi başlar. Plevra sıvısı pH'sı 7'nin, glukoz düzeyi ise 40 mg/dl altındadır ve tanımlanmış bakteri vardır. Fibrin membranlar ile lokulasyon gelişebilir. LDH oldukça yükselmiştir. Tüp torokostomi uygulamak gerekir. Evre III (Organizasyon evresi) de fibroblastların proliferasyonu ile visseral plevra üzerinde kalınlaşma olur. Bu non-elastik membranlar akciğeri sararak ekspansiyonu zorlaştırır. LDH seviyesi 1000 üzerinde, lökosit sayısı 15000/ml dir. Bu evre efüzyonun birikiminden 7-10 gün sonra başlar ve 4-6 haftada tamamlanır.Çocuklarda ampiyemin tedavisi genel prensipler açısından erişkinlere benzemekle birlikte, birtakım farklılıklar içerir. Birçok araştırmacı operatif girişimlerin nadiren gerekli olduğunu savunurken, bazıları da seçilmiş vakalarda erken dekortikasyonun faydalı olduğunu bildirmektedirler. Tedavide ilk seçenek tüp torokostomi olmalıdır. Bu yöntemle başarı %80-90 olarak bildirilmektedir. İntraplevral fibrinolitik tedavide kullanılan streptokinaz ve ürokinaz plevral yapışıklıkların enzimatik lizisini sağlamakla birlikte, çocuklarda kullanımı çok tartışmalıdır. Ölümcül yan etkilere sebep olabildiği için kullanımı konusunda farklı görüşler vardır. Bu yöntemlerle tedavi sağlanamayan hastalarda videotorakoskopik debridman ile "delokulasyon" ve dekortikasyon hem ampiyemin hızla iyileşmesini sağlar, hem de pnömoni tedavisine yardımcı olur. Bütün bu yöntemlerle tedavi edilemeyen hastalarda ise tercih edilecek yol dekortikasyon yapmaktır. Ancak şunu unutmamak gerekir ki çocuklarda rezorbsiyon erişkinlerden daha hızlı olmaktadır. Bu nedenle fibrotoraksı 6 ay sonra devam eden hastalara torakotomi uygulanmalıdır. Bu yöntemlerden hiçbirinin uygun olmadığı durumlarda ise uzun süreli açık drenaj bir diğer alternatif tedavi yöntemidir.

# GÖĞÜS CERRAHİSİNDE KÖK HÜCRE VE HÜCRE BAZLI TEDAVİLER

**Prof. Dr. Ercüment Ovalı**
Acıbadem Hastanesi

Akciğer dokusu trakeadan sonra ayrılan 23 hava yolu ve milyonlarca alveaol ile kompleks bir organdır. Dışarı ile bu organın direk teması ve alveol çevresinde yer alan yoğun damarsal yapılar nedeniyle de sistemik ve çevresel toksitelere çok açıktır(1). Bu kadar yoğun stres altında olan bir organ olarak epitelyal rejenerasyonu ise göreceli olarak daha azdır. Buda çoğu kez karşımıza tedavisi çok güç sağlık problemi olarak gelmektedir. Hücresel tedavilerde yaşanan gelişmeler . akciğer hastalıklarında hücresel tedaviye 5 önemli alanda göz kırpmaktadır:

a. Dışardan verilecek hücrelerle doku rejenerasyonun sağlanması ve/veya endojen hücre yenilenmesinin hızlandırılması,
b. İnflamatuar akciğer hastalıklarının ve otoimmün hastalıkların özellikle mezenkimal kök hücre bazlı hastalıklarla kontrolü,
c. Biyo-mühendislik yöntemleri ile kaybedilen dokuların yerine yenilerinin yapılması,
d. Akciğer naklinde graft rejeksiyonun mezenkimal kök hücre ve/veya diğer hücrelerin yardımıyla engellenebilmesi,
e. Akciğer kanserlerinde Hücresel bazlı kanser aşıları ile progresyonsuz ve/veya toplam sağ kalımın artırılması.
Burada daha çok göğüs cerrahisin direk olarak ilgilendiren akciğer hastalıklarının tedavisinde biyo-mühendislik uygulamaları ile Akciğer naklinde graft rejeksiyonu ve diğer komplikasyonların hücresel bazlı tedavilerle kontrolü üzerinde durulacaktır. Ancak bundan sonraki basmakta çokça konuşulacak bir hücreyi biraz tanımak gerekmektedir

Mezenkimal kök hücreler
Mezenkimal kök hücreler hemen her dokunun stromasında, damar dokusunun dış yüzeyinde yer alan aslında homojen gibi görünen aslında hetorejen puluripotent(kendisinden belli oranlarda farklı hücrelerin üretilebildiği ) bir hücre grubudur. Bu hücreleri bugün direk olarak tanımlayabileceğimiz spesifik işaretlere sahip değiliz ancak hepsinin ortak özelliği, kültüre edildiklerinde plastiğe kolayca yapışabilmeleri, CD 29, 44,73,90,105,106,166 pozitif iken; CD45, 34, HLA-Dr negatif olmaları ve kolayca yağ, kıkırdak ve kemik dokusuna indüklendiklerinde-biraz zorlandıklarında ise kas, nöron, karaciğer hücresi gibi diğer hücrelere dönüşebilmeleri ile tanımlanmaktadırlar. Bu hücrelerin bugün için fonksiyonları aşağıdaki gibi özetlenebilir:

• Diferansiasyon: Bu yeteneği laboratuvarda belirgin olarak gösterilse de invivo uygulamalarda çok belirgin değildir.
• Rejenerasyon desteği: Mezenkimal kök hücrelerin hiç yadsınamayacak en belirgin özellikleri olup bunu aşağıdaki yöntemlerle gerçekleştirirler:
- Matriks yapımı
- Sitokin desteği
  • Apoptozisin kontrolü,
  • Proliferasyonun uyarılması
- Neovaskülarizasyon
- Fibrozisin kontrolü
• İmmünmodülasyon-antinflamasyon: Mezenkimal kök hücrelerin klinik uygulamaya girmesine neden olan en önemli fonksiyonudur. Bugün allogeneik kök hücre nakillerinde gelişen graft versus host hastalığının(GVHD) tedavisinde en önemli tedavi edici ajanı durumunda klinikte kendine kullanım alanı bulmuştur. MKH hücrelerin özellikle otoimmün saldırıları kontrol ederken viral, bakterial veya fungal enfeksiyonlara eğilimi çok artırmaması eşsiz bir özellik olarak karşımızda durmaktadır. MKH bunu aşağıda tanımlanan mekanizmalarla sağlamaktadır:

a. Th3 tipi immune yanıtı indüklemektedir(IL-10 ve TGFβ sekresyonunu artırır)
b. Regulatuar T lenfositleri uyarır ve prolifere ederler,
c. IDO(İndolamin deoksijenaz) salgısını artırarak triptofan metabolizmasını bozarlar ve inflamatuar bir çok sitokinin lokal olarak yapımını engellerler,
d. Alloreaktif T hücre proliferasyonunu engellerlerekn bu hücrelerin apopitozisine neden olurlar,
e. PGE2 sekresyonu ile önemli antiinflamatuar etki yaparlar,
f. Ko-stimülatuar ligantlar içermemeleri, ve bazı MKH'lerin HLA-G taşımaları nedeniyle anerjiyi indüklerler,
g. NO sentezini artırırlar.

Özellikle MKH üstte tanımlanan iki özelliği ile hem biyo-mühendislikte hem de organ naklinde bizlere çok uzak olmayan bir sürede çok önemli kazanımlar getireceği açıktır.

Göğüs cerrahisi ilgilendiren önemli gelişmelerden ilki; travma, tümör vb. nedenlerle oluşan trakeal kayıplarda kadeverik trakeanın otolog MKH ile kaplandıktan sonra başarı ile kullanılabileceğinin gösterilmesidir. Macchiarini P ve arkadaşları(2) allogeneik trakeayı, nakledilecek hayvana ait MKH kaynaklı kondrosit ve otolog epitelyal hücrelerle kaplanması sonrası naklettikleri domuzları bu yöntemle 60 güne kadar yaşatmayı başarmışlardır.. Grubumuzun yaptığı çalışmada ise daha küçük trakeal çaplara sahip olmasına ragmen çalışma grubumuzdaki tavşanlar 90 güne kadar yaşatıla bilmiştir. Grubumuzun geliştirdiği yeni metodun Macchiarini P ve ark yaptığı çalışmadan en önemli farkı bizlerin korunmuş desellülarizasyon adı verdiğimiz yeni bir desellülarizasyon metodunun kullanmış olmamız yanında, hücre kaynağı olarakda yağ dokusu kökenli MKH ile trakeaların kaplanmasıdır(3).

Göğüs cerrahisini yakından ilgilendiren bir diğer önemli konuda total akciğer nakillerinde 2 yıllık sağ kalımların son derece kötü olması, özellikle greft kaybının ve immünosupressif tedavinin getirdiği uzun vadedeki sorunlardır. Bu alanda Tan J ve ark(4) henüz yeni yayınladıkları 186 hastalık renal nakil çalışmasında MKH infüzyonlarınınn greft yaşamını olumlu etkilerken imünosupressif tedaviye olan ihtiyacıda yarı yarıya azaltabileceğini göstermişlerdir. Bu bulgunun akciğer nakillerinde yansıması olasıdır.

# AKCİĞERE İLAÇ HEDEFLENDİRMESİ VE İLAÇ TAŞIYICI SİSTEMLER

**Doç. Dr. Betül Arıca Yeğin**
Hacettepe Üniversitesi
Eczacılık Fakültesi
Farmasötik Teknoloji AD

İlaçların hedeflendirilmesi, etkin maddenin etki veya absorpsiyon bölgesine seçici olarak yönlendirilmesidir. Bu şekilde uygulama dozunun azalmasına bağlı olarak etkin maddenin dağılımı hedef organla sınırlandırılmakta ve oluşabilecek yan etkiler en alt düzeye indirilebilmektedir. İlaç taşıyıcı sistemlerle etkin madde ortamdaki enzimlerden korunur ve kontrollü salımı sağlanır. İlaçların hedeflendirilmelerinin yararları arasında yan etkilerin büyük bir bölümünün ve dozun azaltılarak vücutta hastalık bölgesi veya özel hücrelere etken maddenin ulaşması, hedeflere etkin maddelerin ulaşması, farmakolojik reseptöre bağlı olarak, etki bölgesine ulaşıncaya kadar, ilacın dozlama sıklığı ve hızında, hem ilacı ve hem de vücudu birbirine karşı koruma özelliği şeklinde sıralanmaktadır (Tomlinson and Livingstone, 1989) (Davis and Ilium, 1986). Pulmoner yolla ilaç verilmesi oral ve parenteral ilaç kullanımına alternatif oluşturmaktadır. Pulmoner yolla ilaç verilmesi akciğerlerin düşük enzimatik aktiviteye, yüksek damarlanmaya, ince epitelyuma ve geniş yüzey alanına sahip olmasından dolayı tercih sebebidir. Ayrıca akciğere ilaç hedeflendirilirken ilacı ilk geçiş etkisinden kurtarmak amaçlanır.Günümüzde kullanılan akciğere uygulanan farmasötik dozaj şekillerinde genellikle ilacın % 10'undan azı akciğerlere ulaşır ve ilaçların birkaç saatte bir alınması gereklidir. Akciğere ilaç uygulanması amacıyla geliştirilen farmasötik dozaj şekilleri önceden programlanmış nefes alma hız ve hacim değerine uygun olarak ilacı kontrollü biçimde salabilecek özelliklere sahiptir.

Akciğere ilaç verilişini etkileyen faktörler; ilaca ve hastaya ait faktörler olarak verilebilir. İlacın partikül büyüklüğü, şekli ve yoğunluğu oldukça önemli etkenlerdir. Hastanın cinsiyeti, yaşı, hastalığı, hastalığın evresi ve akciğer kapasitesi ilacın biyoyararlanımı etkiler.

**Akciğere uygulanan ilaç taşıyıcı sistemler**

Astım, Kronik Obstrüktif Akciğer Hastalığı KOAH, Pulmoner hipertansiyon (Olschewski et al., 2002) gibi hastalıkların tedavisinde pulmoner yol intravenöz ve oral yollardan daha üstün akciğer seçiciliği gösterdiğinden modern tıpta, ilaçların inhalasyonu, lokal solunum hastalıklarının tedavisinde birincil olarak kullanılmaktadır.

Pulmoner yolla uygulanan ilaç taşıcı sistemler olarak lipozomlar, nanopartiküller, mikroküreler en etkin sistemlerdir. İlacın ilk geçiş etkisine uğramaması, biyoyararlanımlarının artması, uzun süre ve kontrollü salımı, ilaç taşıyıcı sistemlerin üstünlükleri olarak sayılabilir. Akciğere uygulanan ilacın istenen bölgeye ulaşabilmesi için 1-5 µm partikül çapına sahip olması gerekir. 5 µm' den küçük partiküller alt solunum yolunda birikirken, 3 µm' den küçük partiküller alveollere kadar ulaşabilmektedir. Nanometre boyutundaki partiküllerin akciğere ulaşamadığı ve mikrometre boyutundaki partiküllerin de alveoler makrofajlar tarafından fagosite edilerek uzaklaştırıldığı durumları bir arada düşünüldüğünde; nanopartiküler taşıyıcıların bir bağlayıcı molekül yardımıyla mikron boyutuna getirildiği "kompozit" sistemler mikropartiküllerin aerodinamik davranış ve nanopartiküllerin makrofaj klirensinden kaçınma özelliklerinin ikisini de taşıdığı için literatürde "Truva atı" sistemler olarak anılmışlardır.

Lökotrien reseptör inhibitörü olan Pranlukast ile yapılan bir çalışmada, hidroksipropilmetil selüloz fitalat nanoküreleri kompozit sistemler halinde verilerek inhalasyon tedavisinin veriminin artırıldığı rapor edilmiştir (Kawashima et al., 1998).

Doksorubisin yüklü nanopartiküllerin solunabilir taşıyıcı partiküller ile fare akciğerine uygulanmış ve geliştirilen yeni ilaç taşıyıcı sistem ile deney hayvanlarının hayatta kalma oranları kontrol gruplarına göre anlamlı olarak yüksek bulunmuştur (Roa et al., 2011). Salbutamol asetonitin katı lipit mikropartiküller halinde verildiği bir çalışmada ise ilacın kontrollü salımının 16 saat boyunca sağlanabildiği gösterilmiştir (Jaspart et al., 2007). Bir diğer çalışmada, İnsülinin PLGA nanoküre formülasyonları hazırlanmış, nanoküre süspansiyonlarının kobay trakealarına ultrasonik nebülizatör ile uygulanmasını takiben kan glukoz seviyesinin anlamlı bir şekilde düştüğünü ve hipoglisemik etkinin 48 saati aşan bir sürede uzatıldığı gösterilmiştir (Kawashima et al., 1999).

Akciğere ilaç taşıyıcı sistemlerden katyonik lipozomlar ile yapılan bir çalışmada: all-trans retinoik asit (ATRA) 1,2-dioleil-3-trimetilamonyum propan (DOTAP) / kolesterol ile oluşturulmuş katyonik lipozomlara yüklenmiş, lipozomların intravenöz enjeksiyonu sonrasında metastatik akciğer tümörlerine taşınması ve tümörlerin gelişimi değerlendirilmiştir. Farelerde intravenöz enjeksiyon sonrasında elde edilen sonuçlar ATRA yüklü katyonik lipozomlarının akciğer kanseri metastazında farklılaşma tedavisi için etkili bir strateji olduğunu göstermektedir (Suzuki et al., 2006).

Akciğer açısından toplum sağlığını ilgilendiren bir diğer konu insidansı çok yüksek olabilen akciğer hücre içi parazit enfeksiyonlarıdır. Bu hastalıkların başlıcaları M. tuberculosis kaynaklı tüberküloz ve C. pneumoniae kaynaklı pnömoni olarak sayılabilir. Akciğerlere giren patojenik mikroorganizmaları Alveoler makrofajlar (AM) fagosite ederek tüketirler. Bu durumda, antimikrobiyal etkin maddelerin makrofajların içine hedeflendirilmeleri ve makrofaj içinde minimum inhibitör konsantrasyonun sağlanması akılcı bir yol olacaktır. Konuyla ilgili yapılan bir çalışmada (Chono et al., 2008), hücre içi parazit enfeksiyonlarına karşı siprofloksasinin mannozillenmiş lipozomlar ile pulmoner yoldan uygulanması değerlendirilmiş, siprofloksasinin makrofaj içine hedeflenmesi ile tedavi etkinliğinin arttırılabileceği rapor edilmiştir.

**Sonuç**

Akciğerler, yüksek perfüzyona ve geniş yüzey alanına sahip olmaları, enzimatik aktivitelerinin düşük olması gibi üstünlüklerinden dolayı ilaçların hedeflendirilmesine uygun organlardandır. İlaçların pulmoner yolla verilişiyle ilk geçiş etkisinden ve biyoyararlanımı etkileyen diğer etmenlerden korunmaları sağlanabilmektedir. Bu şekilde ilaçların hedef dokuya etkin olarak ulaşabilmeleri ve hedeflenebilir olmaları sağlanabilmektedir. Hedeflenebilir ilaç taşıyıcı sistemlerle yapılan araştırma geliştirme çalışmaları günümüzde de yoğun biçimde sürmektedir.

# TORAKS TRAVMALARINDA VATS

**Prof. Dr. Refik Ülkü**
Dicle Üniversitesi
Tıp Fakültesi,
Göğüs Cerrahisi AD

Toraks travmaları sonrasında, künt travma ile yaralananan hastaların % 80-85i tüp torakostomi ile tedavi edilirler. Bu hastaların % 15-20 lik bir bölümü ise ek bir tedaviye ihtiyaç duyarlar. Son zamanlarda VATS' ın endikasyonlarındaki artışlar, büyük ölçüde aletlere aşinalık, aletlerdeki ve teknolojideki ilerlemelere bağlıdır. VATS'ın hemodinamik olarak stabil olmayan hastalarda kesinlikle yeri yoktur.

## REZİDÜEL HEMOTORAKS

### ENDİKASYONLAR

1- Hayatı tehdit etmeyen kanamalar ( toraks tüpünden kontünü kanamalar) Yaklaşık 500cc ve BT'de toraksın1/3 nü geçmeyen kanamalar
2- Pıhtılaşmış intratorasik kanama
3- Posttravmatik Ampiyem
4- Şüpheli diyafragma yaralanması
5- Uzamış hava kaçağı veya trakeobronşiyal yaralanma tanı ve tedavisi
6- Kalp ve Mediasten yaralanmalarının tanısı

### KONTRENDİKASYONLAR

1- Torakotomi, laparotomi ve sternotomi için açık endikasyonlar
2- Hemodinamik instabil göğüsten masif hemotoraks 200cc/saatte 1.5 lt/ başlangıçta olan kanamalar
3- Kardiyak bölgede hemodinamik instabil hastalar
4- Hemoperikardiyum bulguları
5- Tek akciğer ventilasyonunu tölere edemeyenler
6- Lateral dekubit pozisyonu için kontrendikasyonu olan hastalar (Unstabil vertebra fraktürlü hst.)
7- Oblitere plevral aralık

VATS hemotoraks ve sonrası komplikasyonların tedavisinde kullanılabilir Çalışmalardaki ortak görüş hematomun erken boşaltılması sonucunda hastanede kalma ve komplikasyonlarda azalma olacağıdır.VATS 'ın genellikle subakut penetran ve künt travmalardan sonra stabil hastalara uygulanması önerilerek, yaklaşık 500 cc'lik bir clotted hemotoraksta ve BT de 1/3 opasifikasyon olması durumunda faydalı olacağı bildirilmiştir. VATS ile plevral aralık tamamen boşaltılabilir. Bu yüksek basınçlı bir aspirasyon ve yıkama sistemi ile başarılır. VATS da cerrah hemitoraksı ve varsa diğer yaralanmaları görebilecek, akciğerin ekspansiyonunu izleyerek ve görerek tüp yerleştirecektir.

Tramvatik Hemotoraks
- CT değerlendirmesi ile kanama miktarı ≥ 250 cc ise derhal Torasik drenaj
- Kan kaybı < 100 cc/saat → Gözlem
- Kan kaybı > 100 cc/saat → 12-24 saat sonra VATS
- Kan kaybı > 200 cc/saat → 6-12 saat sonra VATS → Gerekirse Torakotomi

Surg Endosc 2008 ; 22:1227-31

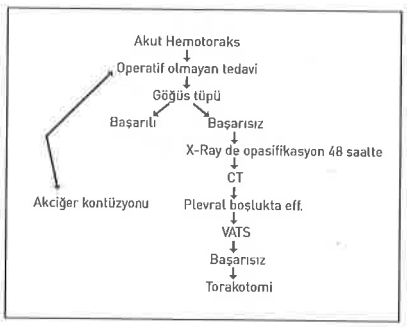


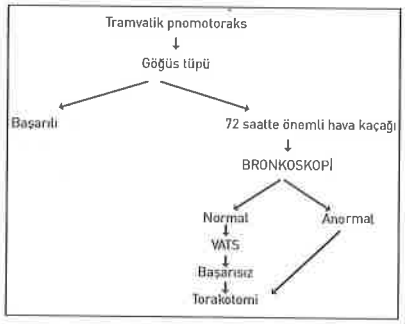


Injury, Int. J. Care Injured 2004:35, 479-89

## Uzamış Hava Kaçağı

Göğüs tüpü yerleştirilmesine rağmen 72 saatte akciğerin ekspanse olmaması ve hava kaçağında devamlılığın sebat etmesi halidir. Travma populasyonunda bu komplikasyonun insidansı % 4-23 dür. VATS uygulanırken, hava kaçağının anatomik yeri saptanır. Stapler (Endo GIA) kullanılır.. Erken cerrahi onarımın göğüs tüpünün kalma süresini ve hastanede kalma süresini azalttığı saptanmıştır. Ayrıca narkotik analjezik kullanımıda azalmaktadır. Üç günden fazla devam eden hava kaçaklarında trakeobronşiyal agacın bütünlüğü açısından bronkoskopi yapılması, trakeobronşiyal agaçta bir yaralanma yoksa VATS yapılarak uzamış pnomotoraksın onarılması önerilmektedir.

## Diyafragma Yaralanması

Özellikle penetran travmalar olmak üzere diyafragma yaralanmasında tanısal zorluklar vardır. Hiçbir altın standart tanı yöntemi yoktur. En iyi tanı modeli halen direkt inspeksiyondur. Bu yaralanmalarda büyük santral yırtıklar olup batın içi organlar göğüs içine herniye olmuştur. Torakoskopi iletüm diyafragmatik yüzey değerlendirilebilir. Bazı yazarlar laparoskopiyi de bu iş için kullanırlar. Özellikle diyafragmanın sağ yan posterior kısımda torakoskopinin laparoskopiye üstün olduğu bildirilmiştir. Penetran torakoabdominal travmalarda, diyafragma yaralanmalarının tanısı için VATS 'ın kullanılması yakın çalışmaların çoğunda desteklenmiştir. İyi tölere dilip %98-100 sensitif ve %90-98 spesifik olup, doğruluğu % 94-100 arasındadır. Hatalı tanı oranı %4 verilmiştir.

## Posttravmatik Ampiyem

VATS ampiyemde etkili bir drenaj ve dekortikasyon sağlar. Eksudatif ampiyemde uniform bir şekilde etkilidir. Fibropürülan ampiyemde %75-85 başarılıdır. Yapışıklıkların olması, lokulasyonlar fibrin peel ve tuzaklanmış akciğerin olması operasyon zamanını uzatır, komplikasyonları ve açık cerrahiye dönme oranını artırır. VATS'ın başarısı hastanın ampiyeminin evresine ve cerrahın tecrübesine bağlıdır. VATS önemli plevral reaksiyon gelişmesinden önce daha yararlıdır. Enfekte effüzyonun 10 günden daha az sürede bulunduğu hastalara torakoskopik yaklaşım en uygun olanıdır.

## Diğer Endikasyonlar

Duktus torasikusun yaralanması sık olayan bir komplikasyondur. Torakoskopi ile şilözun görülmesi hemitorakstan boşaltılması duktusun görülmesi ve ligatüre edilmesi ya da onarılması yapılabilir. Ligasyon vakaların % 80-90 da başarılıdır. Torakoskopi başarısız ise küçük bir torakotomi genellikle yeterli görülür.VATS yaralanmalarda mediastinal yapıların değerlendirilmesi ve semptomatik yabancı cisimlerin çıkartılmasında da yararlıdır. Blast yaralanmalarda, kemik saçma fragmanları alveolu plevral fistüller akciğer ekspansiyonunu engellenebilir. Torakoskopi hemodinamik olarak stabil hastalarda transmediastinal ASY ya da posteriordaki bıçak yaralanmalarında da kullanılabilir.

**SONUÇ:** Yukarıda belirtilen endikasyonlar dahilinde travmada VATS tanı ve tedavide kullanılan, duyarlılığı yüksek bir yöntem olup, tecrübelerin artmasıyla endikasyonların daha da artacağı düşünülmektedir.

# MULTİTRAVMALI HASTADA GÖĞÜS CERRAHİSİNİN ROLÜ

**Dr. Hakkı Ulutaş**
İnönü Üniversitesi
Tıp Fakültesi
Turgut Özal Tıp Merkezi
Göğüs Cerrahisi AD

Multipl Travma?
• Dünyadaki en önemli sağlık sorunlarından biri olan travmalar aynı zamanda en önemli ölüm nedenlerinden biridir.
• Travma nedeniyle hastaneye yatırılan olguların 1/3 ünü toraks travmaları oluşturur
• Travmaya bağlı ölümlerin yaklaşık %20-25 ini toraks travmaları oluşturur (1)
• DSÖ 2000 yılındaki verilerine göre; -5 milyon/yıl-ölüm , travma, -1.6 milyon savaşlara bağlı, - 1.2 milyon trafik kazaları -%90'ı düşük ve orta gelirli ülkelerde - 20-50 milyon insan trafik kazalarına maruz kalıyor
• Ölümlerin %50 si toraks travmasıyla doğrudan yada dolaylı
• Glinz in çalışmasında travma sonrası gelişen 460 ölümün ; %10 doğrudan toraks travması , %18 indirekt toraks travması
• Majör toraks travmalarına neden olan multitravmalar;
• trafik kazaları,
• delici kesici alet yaralanmaları
• ateşli silah yaralanması
• Cerrahi gereksinim; Künt- %10, Penetran- %15-30
• Campbell' in çalışmasında;
-baş boyun travması-hemotoraks, mortalite %53.7
-baş boyun travması yanında trakeabronşiyal yaralanmada mortalite %75.9
• Travma sonrası ölüm zamanı 3' e ayrılır.
• %50 olay yerinde
• %30 hastaneye varıştan sonraki ilk dakikalarda
• %20 yoğun bakımda
• İlk değerlendirme A, B, C, D, E
Potansiyel Ölümcül Toraks Yaralanmaları
• Aort diseksiyonu
• Myokard kontüzyonu
• Trakeobronşial yırtılma
• Özefagusta perforasyon
• Akciğer kontüzyonu
• Diafragma yırtığı
Toraks travmalarında %85 oranında nonoperatif , minimal invaziv yöntemlerle tedavi edilmesi yanında diğer yaralanmaları da iyi değerlendirebilmeliyiz.
• Uzamış şoktan kaçınmalıyız
• Oksijen desteği sağlamalıyız ve kan dolaşımı iyi kontrol edilmeli.
• Diğer organlar korunmalı
• Ortopedik travma düşünülerek immobilize edilmeli.
İkincil Değerlendirme
• ABC tekrarı
• Tam ve eksiksiz hikaye
• Tam ve eksiksiz muayene (Tepeden-Tırnağa, Bak-Dokun-Hisset )
• Kesin tedaviler
• Sık bilinç ve vital kontrolü
• Konsültasyonlar
Kafa ve Spinal Travmaları
• Glasgow Coma Scale (GCS) < 8 ise erken endotrakeal entübasyon
• Toraks travmasına bağlı hipotansiyon ve hipoksemi sekonder beyin injurisi ve norolojik bozukluklara neden olmaktadır.
• Hiperventilasyon cerebral perfüzyonu bozmaktadır (Serebral vazokonstruksiyon ve serebral iskemi)
• Beyin herniasyonu şüphesi olan travmalarda tarafımızdan yapılacak hiperventilasyon sınırlı kullanılmalıdır.

Abdominal Yaralanmalar
• Erken ölümün en sık nedeni iyi kontrol edilemeyen kanamalardır.
• Masif hemotaraksı olan ciddi intraperitoneal kanamalarda CTT uygulanıp cerrah tarafından her iki boşluğun eksplorasyonu düşünülmeli.
Torakoabdominal yaralanmalarda diyafragma yaralanmalarının mutlaka düşünülmeli
Ortopedik Travmalar
• İmmobilizasyon ?
• Ciddi ağrı ?
• Spinal injurilerde nörolojik defisit?
Femur ve pelvis fraktürlerinde ciddi kanama
Travma Skorlaması INJURY SEVERITY SCORE ( ISS ): En çok hasara uğramış üç vucut bölgesinin her birisi için 1-5 arasında skor verilmekte ve bunların karelerinin toplamı hesaplanmaktadır (baş-boyun, deri, yüz, toraks, karın, ekstremiteler).
NEW INJURY SEVERITY SCORE(NISS
Klinik Deneyimimiz
• 2004-2012 yılları arasında İnönü Ün. Tıp Fakültesi Turgut Özal Tıp Merkezi Göğüs Cerrahisi kliniğinde takip edilen 630 olgu incelendi.
• 522 erkek, 108 i kadın idi.
• 480 olgu künt, 150 olgu penetran
• 210 olgu multipl travma, 420 olgu izole toraks
• Toplam 74 olgu opere
Operasyon ; 53 olgu torasik
    • 6 olgu kardiyotorasik
    • 3 olgu torakoabdominal
    • 16 olgu intraabdominal
5 olgu diğer (kranial, ortopedik vb
Exitus; Toplam 21 olgu
• 6 olgu acil serviste (5 olgu multipl, 1 olgu torasik)
• 6 olgu operasyon (2 olgu perop, 4 olgu postop takip)
    - 3 olgu multipl travma
    - 3 olgu torasik
• 9 olgunun 5'i multipl, 4 olgu torasik

# TRAVMADA ADLİ BOYUT

**Yrd. Doç. Dr. Ali Kılıçgün**
Abant İzzet Baysal
Tıp Fakültesi

Toraks travması tüm travmalı hastaların yaklaşık %25 ine eşlik eder ve daha yüksek oranlarda ölümlerden sorumludur. Göğüs cerrahisi uzmanlarının günlük pratiğinin önemli bir hasta grubunu oluşturmaktadır. Hastanın tanısı koymak ve tedavi etmenin yanında birde adli boyutunu doğru şekilde değerlendirmek ve raporlandırmakta gereklidir.Toraks travmasının adli boyutunu anlatırken sırasıyla;Toraks yaralanmalarında yaşamsal tehlikeye yol açan organ yaralanmalarını, damar yaralanmalarını, kemik yapı yaralanmalarını anlatacağım. Daha sonra sık görülen bir travma olgusu üzerinden adli raporun nasıl düzenlenmesi gerektiğini ve son olarak bu tür durumların hangi kanun maddelerince değerlendirildiğini belirteceğim

**Yaşamsal tehlikeye yol açan organ yaralanmaları**

İç organ yaralanmaları,büyük damar yaralanmaları, büyük damar veya iç organ yaralanması olmasa bile %20'den fazla kan kaybına işaret eden klinik tabloya yol açan yaygın ekimoz, hematom ve laserasyonlar, iç organ lezyonu olmasa dahi göğüs ve batın boşluğuna penetre yaralanmalar yaşamsal tehlikeye yol açar.

**1. Yaşamsal tehlikeye yol açan yaralanmalar**
-Hemo/pnömotoraksın eşlik ettiği yaralanmalar
-Göğüs bölgesindeki organ lezyonları
-Geniş cilt altı amfizemi
-Trakea ve bronşlarda, laserasyon, perforasyon, avulsiyon, parçalanma (crush), rüptür, ayrılma
-Trakeostomi zorunluluğu
-Diyafragmada laserasyon ve rüptür
-Özofagusta her dereceden laserasyon, perforasyon, avulsiyon, parçalanma (crush), rüptür, ve ayrılma
-Özofagusta nazogastrik beslenme gerektiren korozif madde yaralanmaları
-Perikard tamponadı
-Kalpte kontüzyon, laserasyon, perforasyon
-Corda tendinea laserasyonu
-Akciğerlerde kontüzyon ve laserasyon Yaşamsal Tehlike
-Hemotoraks, pnömotoraks, pnömomediastinum, hava embolisi
-Yelken göğüs

**2. Basit tıbbi müdahale ile giderilemeyecek olanlar**
-Lokal cilt altı amfizemi, organ lezyonu yok BTM ile giderilemez
-Özofagusta darlık/yutma güçlüğü oluşturmayan ve beslenme desteği gerektirmecek derecedeki hafif korozif madde yaralanmaları

**Yaşamsal tehlikeye yol açan damar yaralanmaları**
A. Carotis Communis, A. Carotis Interna, A. Carotis Externa, A./V Temporalis Superficialis, V. Jugularis Interna, V. Jugularis Externa, Truncus Brachiocephalicus, V. Brachiocephalica,
A./V. Subclavia, A./V. Thoracica Interna (A. Mammaria Interna), A. Vertebralis, Truncus Thyreocervicalis, A./V. Thyroidea Inferior, A./V. Thyroidea Superior, ,A./V. Axillaris, A.Intercostalis,

**Duyu veya organların işlevinin sürekli zayıflaması ya da yitirilmesi açısından değerlendirme**
Lobektomi İşlevde sürekli zayıflama,Pnömonektomi İşlev kaybına neden olur

**Göğüs bölgesindeki kemik kırılmasının değerlendirilmesi**
Vücuttaki kemik kırıkları, kırığın hayat fonksiyonlarına etkisine göre HAFİF (1), ORTA (2-3) ve AĞIR (4-5-6) olarak sınıflandırılmıştır. Eklem çıkıkları da iskelet sistemindeki anatomik bozukluklar olduğundan, bu sınıflama içinde değerlendirilmiştir.Vücutta birden fazla kemik kırığı bulunması halinde hayat fonksiyonlarındaki etkinin saptanması açısından skorlamaya gidilmiştir.
- Klavikula kırığı (2)
- Klavikula açık kırığı (3)
- Sternoclavikular çıkık (1)
- Acromioclavikular çıkık (1)
- Acromiyon Kırığı (2)
- Sternumda kırık (2)
- Sternum Parçalı Kırığı (4)
- 1 kaburga kırığı (1)
- 1 kaburga kırığında birden fazla kırık (2)
- Skapulada kırık (çatlak, kopma kırığı, ayrıksız kırıklar) (2)
- Skapula kırığı (parçalı /ayrıklı/açık) (3)

**Travmayla ilgili kanun maddeleri**
**Kasten yaralama**
Madde 86- (1) Kasten başkasının vücuduna acı veren veya sağlığının ya da algılama yeteneğinin bozulmasına neden olan kişi, bir yıldan üç yıla kadar hapis cezası ile cezalandırılır.
(2) (Ek: 31/3/2005-5328/4. md.) Kasten yaralama fiilinin kişi üzerindeki etkisinin basit bir tıbbî müdahaleyle giderilebilecek ölçüde hafif olması hâlinde, mağdurun şikâyeti üzerine, dört aydan bir yıla kadar hapis veya adlî para cezasına hükmolunur.
(3) (Değişik:31/3/2005-5328/4.md.)Kasten yaralama suçunun;
a) Üstsoya, altsoya, eşe veya kardeşe karşı,
b) Beden veya ruh bakımından kendisini savunamayacak durumda bulunan kişiye karşı,
c) Kişinin yerine getirdiği kamu görevi nedeniyle,
d) Kamu görevlisinin sahip bulunduğu nüfuz kötüye kullanılmak suretiyle,
e) Silahla, işlenmesi halinde, şikâyet aranmaksızın, verilecek ceza yarı oranında artırılır.

**Neticesi sebebiyle ağırlaşmış yaralama**
Madde 87-(1) Kasten yaralama fiili, mağdurun;
a) Duyularından veya organlarından birinin işlevinin sürekli zayıflamasına,
b) Konuşmasında sürekli zorluğa,
c) Yüzünde sabit ize,
d) Yaşamını tehlikeye sokan bir duruma,
e) Gebe bir kadına karşı işlenip de çocuğunun vaktinden önce doğmasına,neden olmuşsa, yukarıdaki maddeye göre belirlenen ceza, bir kat artırılır. Ancak, verilecek ceza, birinci fıkraya giren hallerde üç yıldan, (Değişik: 29.06.2005-5377/11. md.) üçüncü fıkraya giren hallerde beş yıldan az olamaz.

(2) Kasten yaralama fiili, mağdurun;
a) İyileşmesi olanağı bulunmayan bir hastalığa veya bitkisel hayata girmesine,
b) Duyularından veya organlarından birinin işlevinin yitirilmesine,
c) Konuşma ya da çocuk yapma yeteneklerinin kaybolmasına,
d) Yüzünün sürekli değişikliğine,
e) Gebe bir kadına karşı işlenip de çocuğunun düşmesine,neden olmuşsa, yukarıdaki maddeye göre belirlenen ceza, iki kat artırılır. Ancak, verilecek

ceza, birinci fıkraya giren hallerde beş yıldan, (Değişik: 29.06.2005-5377/11. md.) üçüncü fıkraya giren hallerde sekiz yıldan az olamaz.

(3) (Değişik: 06.12.2006 – 5560/4. md.) Kasten yaralamanın vücutta kemik kırılmasına veya çıkığına neden olması halinde, yukarıdaki maddeye göre belirlenen ceza, kırık veya çıkığın hayat fonksiyonlarındaki etkisine göre, yarısına kadar artırılır.

(4) Kasten yaralama sonucunda ölüm meydana gelmişse, yukarıdaki maddenin birinci fıkrasına giren hallerde sekiz yıldan oniki yıla kadar, (Değişik: 31.03.2005-5328/5. md.) üçüncü fıkrasına giren hallerde ise oniki yıldan onaltı yıla kadar hapis cezasına hükmolunur.

**Taksirle yaralama**
Madde 89- (1) Taksirle başkasının vücuduna acı veren veya sağlığının ya da algılama yeteneğinin bozulmasına neden olan kişi, üç aydan bir yıla kadar hapis veya adlî para cezası ile cezalandırılır.

Bu konuyu hazırlarken büyük destek aldığım Abant İzzet Baysal Üniversitesi Adli Tıp Anabilim Dalı öğretim üyesi Yrd.Doç.Dr.Taşkın Özdeş'e çok teşekkür ederim

# TRAVMALI HASTADA ÖZEL UYGULAMALAR

**Prof. Dr. A. Feridun Işık**
Gaziantep Üniversitesi
Tıp Fakültesi
Göğüs Cerrahisi AD

**Yoğun bakım tanımı:**
Hastaların hayatta kalmasını sağlamaya yönelik, yaşamsal işlevlerinin girişimsel yöntemlerle desteklendiği birimlerdir. Solunum desteği, dolaşım desteği, beslenme, üriner sistem ve gastrointestinal sistemin belirli bir sistematik içerisinde uygulandığı önemli yapılardır. Hastaların yaşamsal işlevleri bozulmuştur. Dışarıdan verilen sıradan destek yetmemektedir. Organizmada ortaya çıkan tepkiler çoğu zaman kendini sınırlamakta veya aşırı tepki sonucu kısır döngü oluşmaktadır. Bu nedenle kısır döngünün kırılması, organizmanın kendini iyileştirmesine yardımcı olmak ve zaman kazandırmak gerekir.

Bu amaçla, tam mekanik solunum desteği, dolaşım desteği, üriner sistem desteği ve beslenme amaçlı girişimler üst düzey teknik alt yapı ile sağlanmaya çalışılır.

Tam mekanik solunum desteği için:
Solunum yolu açılır (Entübasyon, trakeotomi)
Mekanik solunum cihazına bağlanır
Başlangıçta tam anestezi ve kas gevşemesi sağlanır
İlerleyen saat ve günlerde diyaframın çalışması tercih edilir,
Hastanın merkezi sinir sistemi, iletici sinirler ve göğüs kafesinin işini yapar,
Ancak bu uygulamaların hiçbirisi akciğerlerin yerine geçmez. Endikasyonları, solunum yetmezliği, ciddi hipoksemi, hiperkarbi ($PaO_2 \leftarrow 55$ mmHg; $PaO_2/FiO_2 \leftarrow 300$; $PAO_2 - PaO_2 \rightarrow 20$; $PaCO_2 \rightarrow 50$ mmHg (KOAH dışında); Solunum sayısı $\rightarrow$ 40/dk) olarak sıralanabilir.

Hemodinaminin bozulması (Nabız, TA vb..)
Mekanik solunum desteği için kullanılan cihazlarda değişik yazılım programları ve donanım desteği ile uygulanan modlar ana hatlarıyla şu şekildedir:
Basınç denetimli
Hacim denetimli

Bu modların alt grupları vardır. Hastaların solunum şekli ve ihitiyacına göre kullanılır (Basınç destekli basınç ve hacim kontrollü modlar, spontan solunuma izin veren, PEEP CPAP uygulamaları vb.). Bunların yanısıra, kullanıcı hekimin yapabildiği manevralar mevcuttur.

Sıradan solunum desteğinin yanında yüksek frekenaslı ossilatör ventilatör (HFOV) denilen barotravmayı en aza indirmeyi hedefleyen cihazlar da kullanılmaktadır. Bu cihazlar $CO_2$ yüksekliğinin standart yöntemlerle giderilemediği durumlarda kullanılır.

Yukarıda sözü geçen teknolojiler kimi zaman yetersiz kalabilmektedir. Bu durumda yapay akciğer diyebileceğimiz araçlar kullanılmaktadır. Bunların en çok bilineni ECMO (Extracorporal Membran Oxygenator) dur. Ancak bu cihazlar daha çok dolaşım desteği gereken hastalarda uygundur. Endikasyonları:

İntraoperatif olarak kardiyak cerrahi
Kardiyopulmoner bypass
Kardiyopulmoner destek
Daha uzun süreler için yoğun bakımda nadiren
Ekstrakorporal yaşam desteği
Arteriyovenöz
Ekstrakorporeal akciğer desteği (EKAD)
Venovenöz
Temel endikasyonlar
Akciğer ve kalp yetmezlikleri olarak sıralanabilir.

Günümüzde daha uzun süreli kullanıma uygun, özellikle karbondioksit düşürmek amaçlı kullanılan membran ventilatörler üretilmiştir. Mekanik olarak CO2'nin düşürülemediği olgularda kullanıldığında akciğerler üzerindeki mekanik yükü paylaşacağından alveolokapiller zarın toparlanmasına katkı sağlamaktadır. Pompalı ve pomnpasız modelleri vardır.

Pompasız EKAD'ın çalışması için
Kardiyak indeks → 3 L/dak/m2
OAB →70mmHg (katekolamin desteği ile veya desteği olmadan) 1-2.5 L/dak'lık arteriyo-venöz şant oranı hasta dolaşımı tarafından tolere edilmelidir

Pompasız EKAD ilk zamanlarda resusitasyon işleminde kullanılmakta idi. Myokardiyal pompa fonksiyonunun bozuk olduğu hastalarda PEKAD başlamasıyla pompa fonksiyonu bozulursa devreye bir pompa ilave edilmeli ve venoarteryal EKMO eklenmelidir. Bu düşünceden hareketle aynı cihazın pompalı olanı üretilmiştir. Bu aynı zamanda membran oksijenatör gibi de çalışmaktadır.

# GÖĞÜS CERRAHİSİNDE MALPRAKTİS

**Prof. Dr. Gürsel Çetin**
İ.Ü. Cerrahpaşa
Tıp Fakültesi
Adli Tıp Anabilim Dalı

Giriş: Kelime anlamı olarak "malpraktis" kötü, hatalı uygulama anlamındadır. Bir meslek erbabının uygulamaları esnasında istenen ve kendisinden beklenen davranışları sergileyememesi durumunda kullanılır. Hekimlik alanında veya genel olarak sağlık alanında yapılan mesleki kötü uygulamalara ise "tıbbi malpraktis" adı verilir. Aslında tıbbi kötü uygulamalar, uzmanlık alanlarına göre farklılık göstermez. Hekimden istenen, yaptığı tıbbi uygulamalar esnasında "ortalama" standartların altına düşmemesidir. Ancak her uzmanlık alanının özellikleri farklı olup farklı konularda daha fazla sorunlar yaşandığı için malpraktis tartışmalarını uzmanlık alanı bazında yapmak daha faydalı sonuçlar vermektedir.

**"Ortalama Standart" Sorunu:** Her uzmanlık alanında belli konularda hekimden standart olarak ne istenmesi gerektiği ve neleri yaptığında veya neleri yapmadığında tıbbi olarak hatalı (hukuken kusurlu) hareket etmiş olacağı önceden belirlenmiş olmalıdır. Çünkü hukuksal bir problem karşısında çözüm için hukukçunun "bilirkişi" sıfatı ile görüş alacağı kişiler de yine aynı alanda çalışan hekimler olacaktır. Adaletin sağlanabilmesi için farklı olgularda çok farklı görüşlerin ortaya çıkmaması gerekir. Böyle bir standardın düzenlenmesinde uzmanlık derneklerine önemli görevler düşmektedir. İşte göğüs cerrahisi uzmanlık alanında da ayrıntılı olarak belli tıbbi durumlar karşısında uzmanın hangi uygulamaları minimum standart olarak yapması gerektiği belirlenmelidir. Hekim, elbette ki bu minimum standardın üzerine çıkabilir. Ancak şartları uygun olduğu halde altına inmesi, sorumluluk doğuracaktır. Minimum standart kullanımında tanı ve tedavinin yürütüldüğü sağlık kuruluşunun şartları yanında, bakımı yürüten hekimin ünvanları ve şöhretinin de önem kazanacağı göz ardı edilmemelidir.

**Göğüs Cerrahisinde Malpraktis Nasıl Ortaya Çıkar?** İki şekilde ortaya çıkabilir; Yapılmaması gereken bazı hareketlerin yapılmasından veya yapılması gereken hareketlerin yapılmamasından. Birincisinde "icrai" ikincisinde ise "ihmali" durum söz konusu olacak ve sorumluluk ortaya çıkacaktır.

Her alanda olduğu gibi göğüs cerrahisi alanında çalışan hekimlerin de "ihmali davranış" olarak kabul edilecek hareketlerden kesinlikle kaçınmaları şarttır. Aksi halde ağır bir hukuksal sorumluluk ortaya çıkmaktadır. Özellikle bu uzmanlık alanında ihmali davranışın ortaya çıkabileceği durumlardan biri; icapçı nöbet tutulurken çağrıya icabet edilmemesidir. Hekim, kendi açısından haklı olabilir. Ancak unutulmamalıdır ki bir problem ortaya çıktığında önemli olan bilirkişi olarak görev yapacak meslektaşlarının da onu haklı görmesidir. İhmali davranışlar bunun dışında tanı ve tedavide standart olarak yapılması gereken şeylerin yapılmaması durumunda da ortaya çıkabilir. Hekimlerin kendilerini hukuksal sorunlardan korumak amacı ile seçtikleri "defansif hekimlik" uygulamalarının da ihmali bir davranışa yol açabileceği unutulmamalıdır.

İcrai davranışlarla ortaya çıkan hatalı (kusurlu) hareketler ise hukuksal birer kavram olan kast, olası kast, bilinçli taksir veya taksir şeklinde karşımıza çıkacaktır. Kastta, zararlı sonucu bilme ve isteme söz konusudur. Olası kastta sonuç istenmese de "olursa olsun" mantığı vardır. Bu her iki durum da hekimlikle bağdaşmaz. Bilinçli taksirde sonuç istenmese de öngörülebilir ve "inşallah bir şey olmaz" mantığı ile hareket edilir. Bir hekimin bu şekilde bir davranışta da bulunmaması gerekir. Taksirde ise dikkat, beceri, özen eksikliğine bağlı bir zarar ortaya çıkar. Günlük mesleki uygulamalarda maalesef bu tür hatalara düşmemek bazen mümkün olmamaktadır.

İcrai bir davranışta hukuksal sorumluluk; tanı ve tedavi hataları, beceri eksikliği, özen eksikliği nedeni ile ortaya çıkabilir. Aynı şartlar altındaki ortalama bir göğüs cerrahından beklenen bilgi, beceri, dikkat ve özenin altına düşülmesi halinde malpraktis sorumluluğu ortaya çıkacaktır.
Bunların dışında hekimin hukuksal olarak sorumluluğuna yol açacak diğer durumlar; aydınlatılmış onam alınmaması, kayıtların gerektiği gibi tutulmaması ve saklanmaması, hastanın sırlarının saklanmaması, bildirim yükümlülüğünün yerine getirilmemesi, mevzuata uyulmaması olabilir. Aydınlatılmış onam, hekimin yaptığı girişimi hukuka uygun hale getiren bir işlemdir. Başka bir anlatımla aydınlatılmış onam almadan yapılan invaziv bir girişim, zararlı bir sonuç ortaya çıkmamış olsa bile hukuka uygun değildir. Hastanın sırlarının saklanmaması Borçlar Kanunu bakımından sorumluluk getirir. Aynı yasaya ve ilgili yönetmeliklere göre hekimin kayıt tutma ve bu kayıtları emniyetli biçimde uzun süre saklama yükümlülüğü vardır. Bildirim yükümlülüğü Ceza Kanunu bakımından önemlidir. Göğüs cerrahi alanını ilgilendiren yaralanmaların neredeyse tümünün bildirimi zorunludur.

**Komplikasyon-Hata Ayrımı:** Tüm hekimlik uygulamalarında olduğu gibi göğüs cerrahi uygulamalarında da hukuk tarafından kabul edilen bir risk mevcut olup bunun tıbbi karşılığı komplikasyondur. Komplikasyon olarak ortaya çıkan bir zararlı sonuçtan hekimin hukuksal olarak sorumlu tutulması mümkün değildir. Tıbbi uygulamalar esnasında ortaya çıkan bir zararlı sonucun komplikasyon olarak kabul edilebilmesi için icrai veya ihmali bir hatalı tıbbi davranışın söz konusu olmaması gerekir. Böyle bir durumda ortaya çıkan zararlı sonucun komplikasyon olarak kabul edilmesi mümkün değildir. Komplikasyonlar öngörülemez veya öngörülebilir. Öngörülebiliyorsa; bir tehlike öngörülebildiği halde niçin tıbbi girişime devam edildiğinin haklı bir açıklaması olmalıdır. Bir başka deyişle uygulamanın endikasyonu doğru konulmalıdır. Bunun yanında komplikasyonlara karşı hazırlıklı olunmalı, ortaya çıktığında da tanısı zamanında konulabilmeli ve gerekli tıbbi müdahaleler yapılmış olmalıdır. Aksi halde komplikasyonlarda da tıbbi malpraktis sorumluluğu ortaya çıkacaktır.

**Göğüs Cerrahisinde Malpraktis Sıklığı:** Ülkemizde bu alandaki istatistikler, göğüs cerrahisinde malpraktis oranlarının, diğer bazı uzmanlık alanlarına kıyasla çok yüksek olmadığını göstermektedir. Bu alanda yapılan şikayetlerin önemli bir bölümü ya takipsizlik ile sonuçlanmış veya yargılama sonunda hekimler beraat etmiştir. Ancak yapılan girişimlerin önemli bir kısmının büyük cerrahi girişim olduğu, uzman sayısının nispeten düşük olduğu ve göğüs travmalarında bu alanın acil girişimlerde önemli bir rol üstlendiği dikkate alındığında; riskin yüksek olduğu kabul edilebilir. Nitekim Zorunlu Mesleki Sorumluluk Sigortası Risk Grupları Cetvelinde göğüs cerrahi en yüksek risk grubu olan "4" kategorisine alınmıştır. Göğüs cerrahları genellikle akciğer kanseri olgularında geç tanı ve tedavide gecikme nedeni ile suçlanmaktadır. Bu tür olgularda multidisipliner bir yaklaşım gerektiği ve bu esnada müdavi hekim konumundaki hekimin diğer hekimlerin hatalı hareketlerinden de sorumlu tutulabileceği unutulmamalıdır.

**"Göğüs Tüpü" Konulması:** Göğüs cerrahisini ilgilendiren ve adli-tıbbi açıdan önemli sorunlar oluşturan bir durumdur. Minimal bile olsa travmatik pnömothoraks varlığı, adli tıp uygulamasında "yaşamı tehlikeye sokan bir durum" olarak kabul edilmekte ve fail bakımından önemli bir cezai sorumluluk getirmektedir. Bu nedenle göğüs tüpünün takılma endikasyonunun doğru olması, takıldığında da tüpten hava gelip gelmediğinin belirtilmesi büyük önem taşımaktadır. Birçok olguda tüpün endikasyon

olmadan takıldığı, aslında hastada pnömothoraks olmadığı, dolayısı ile yaşamsal tehlikesinin de bulunmadığı tartışmaları ortaya çıkmaktadır. Göğüs cerrahlarının gerek mağdur ve/veya failin haklarını korumak bakımından gerekse kendilerinin malpraktis açısından suçlanmamaları bakımından dikkat etmeleri gereken bir konudur.

**Sonuç Olarak:** Hekimlik, riskli bir meslektir. Esas olan hekimlerin herhangi bir dikkatsizlik, tedbirsizlik, beceri veya özen eksikliği göstermemesi, mevzuata uygun hareket etmesi ve hukuksal sorumluluk altında kalmamasıdır. Bir hukuk devletinde herkesten şikayetçi olunabileceği gibi hekimlerden de şikayetçi olunulabilir. Önemli olan suçlanmak değil, yargılama sonunda haklı çıkmaktır. Mesleğin riskleri de göz önüne alındığında istenmeyen bir takım hataların ortaya çıkacağı bir gerçektir. Ancak hekimlerin suçlandığı veya ceza aldığı olgular hukuksal olarak "taksir" boyutunu aşmamalı, "bilinçli taksir" seviyesine çıkmamalıdır.

# SAHADAKİ GÖĞÜS CERRAHİSİ UZMANLARIN SORUNLARI

**Op. Dr. Necati Çıtak**
Kars Devlet Hastanesi,
Göğüs Cerrahisi Kliniği

2011 yılında Göğüs Cerrahisi ve Kalp ve Damar Cerrahisi asistanlarına yapmış olduğumuz ankete göre asistan hekimler uzmanlık eğitimi sonrası atanacakları hastanede en sık karşılaşacakları sorunların postoperatif bakım zorluğu (yoğun bakım ünitesinin yokluğu gibi) (%70.6) ve ekipman eksikliği (%81.3) olacağını belirtmişlerdi [1]. Gerçekten de sahadaki çoğu hastanede toraks ekartörü veya toraks seti bile bulunmamaktadır. Göğüs cerrahisinde devlet hizmet yükümlülüğü-DHY (mecburi hizmet) hakkında Yoldaş ve ark.nın [2] yaptıkları ankete göre sahadaki hastanelerin %40'ında herhangi bir yoğun bakım bulunmadığı, %27'sinde toraks cerrahisi için kullanılabilecek bir setin ve %77'sinde mediastinoskopun olmadığı saptanmıştır. Ayrıca DHY ile gidilen çoğu il veya ilçelerdeki nüfus azlığı nedeniyle hasta sayısındaki düşüklük bunlara eklenince meslektaşlarımız acil servislerde ya da hastanenin sadece doktor ihtiyacı olan bölümlerinde çalışan hekimler haline gelmekte ve atıllaşmaktadırlar. Alınacak maaşın önemli bir kısmını oluşturan performans puanlarının düşük kalması kaçınılmaz olmakta ve bu da hekimin kendisini işe yaramaz hissetmesine, mesleğe ve branşa yabancılaşmasına destek olmaktadır. Bazı hastanelerde alt yapı ve klinikler yeterli olsa bile göğüs cerrahisinin hastane "ciro"suna katkısı puanlama sistemi nedeniyle az olduğu için, ihtiyaçların karşılanması hususunda yönetimlerden yeterli destek alınamamaktadır. Bunlara ek olarak; DHY'de çoğu hekimin ailesinden uzak kalması, DHY yapılan yerde hayat standartları ve sosyal yaşantının kısıtlı olması, DHY bitimi sonrasının belirsiz olması, özlük hakları konusunda sıkıntı yaşama olasılığının fazlalığı, bu süreç zarfında kongre katılımı ya da mesleki gelişim kurslarından uzak kalınması, varsa akademik hayallerin yok olması ve daha nice problemlerle DHY mesleki yaşantımıza bir şeyler eklemek yerine onarılamaz yaralar açmaktadır. Ayrıca DHY nedeniyle "nasıl olsa yarın ben gideceğim" mantığıyla, çalışılan hastaneye aidiyet hissetmeyen hekimler oluştuğundan kurumsallaşma ortadan kalkmaktadır.

Göğüs cerrahı bulundurması gereken hastaneler belirli standartlara ve uygun alt yapıya sahip olmalıdır. Ayrıca hastanelerin göğüs cerrahı sayısının yerel nüfusa göre yeniden düzenlenmesi gerekmektedir. Her ilde en az bir göğüs cerrahı olması yerine bölgesel değerlendirmeler daha uygun olacaktır. Çünkü orta büyüklükte bir ilde göğüs cerrahisinin günlük poliklinik sayısı ortalama 10'u bile geçememektedir. Örneğin; polikliniğe başvuran hasta sayısının günlük ortalama 7.25 olduğu Kars'ta devlet hastanesinde 2 ve üniversite hastanesinde 2 olmak üzere toplam 4 göğüs cerrahı bulunmaktadır. Yani bu iş yükünü en fazla bir doktorun halledebileceği yerde fazladan üç hekim daha istihdam edilmektedir. Nüfusu 500 binin altında kalan iller yerine, ki böyle olan il sayısı 2011 TÜİK verilerine kırktır, çevre büyük illerdeki bölge hastanelerinde yapılacak istihdam göğüs cerrahisi servislerinin vereceği hizmeti daha nicel ve nitelikli hale getirecektir. En son yayınlanan personel dağılım cetveline göre ülke genelinde Sağlık Bakanlığı göğüs cerrahisi kadro sayısı 411'dir ve bu kadroların yalnızca %39.4'ü il merkezlerindedir. Zamanla il merkezlerinin kadrolarında olan dolulukla beraber göğüs cerrahlarının küçük ilçe hastanelerine atanması kaçınılmaz olacak ve bu da sorunu içinden çıkılmaz bir hale sokacaktır. Altısı üç büyük şehirde olmak üzere ülke geneline yayılmış 18 göğüs hastalıkları hastanesinin sadece yedisinde göğüs cerrahisi kadrosu bulunmaktadır. Bu hastanelerin hepsinde toplam 361 göğüs hastalıkları kadrosu varken göğüs cerrahisi kadrosu yalnızca 56'dır. Göğüs cerrahı olmayan göğüs hastalıkları hastanelerinin kadro durum ve sayıları, alt yapıları revize edilmelidir. Böylelikle yeni ve iyi istihdam alanları yaratılabilir.

2005'de ülkemizdeki göğüs cerrahı sayısı 256 iken, 2010'da 433, 2012'de ise Türk Göğüs Cerrahisi Derneği'ne kayıtlı 566 göğüs cerrahı bulunmaktadır. Yıllık nüfus artışı aynı yıllar için %1.5 olurken göğüs cerrahı artışı %117 olmuştur. Şu an için ülkemizdeki göğüs cerrahı sayısı Büyük Britanya'daki göğüs cerrahlarının yaklaşık 20, Almanya ve Fransa'dakilerin 2 katıdır. Ayrıca yapılan hesaplamalara göre de ülkemizdeki göğüs cerrahı sayısı da çok yüksektir; hastalık yüküne göre 391, hedeflere göre 295, nüfusa göre 405 ve iş yüküne göre 452 göğüs cerrahı olmalıdır. Bu nedenle ivedilikle asistan alımı durdurulmalı veyahut yılda en az 400 torakotomi uygulanan merkezlere sınırlı sayıda alınmalıdır. Böylece az sayıda asistan daha iyi akredite ve standardize edilmiş, daha fazla ve çeşitli hasta görebileceği sınırlı sayıda merkezde yetiştirilebilir. Asistan gereksinimi olan ancak hasta sayısı gibi gerekli standartları bulunmayan merkezlere DHY veya sağlık bakanlığı kurum içi atamalarıyla genç uzman hekimler atanmalıdır. Böylece yeni asistan alımlarıyla daha da şişecek olan göğüs cerrahı sayısı durdurulabilir ve de akademisyenlik düşüncesi bulunan uzman hekimlerin önü açılmış olur.

Sağlık Bakanlığı verilerine göre hastanelerin aylık ortalama performans puan ortalaması 35 binin altına düşmemektedir. Ancak Eğici ve ark. [3] çalışmasında Sağlık Bakanlığı'na bağlı dört Göğüs Hastalıkları ve Göğüs Cerrahisi Eğitim ve Araştırma Hastanesi'nde (EAH) bile aylık ortalama performans puanı 20 475 olarak verilmiştir. Aylık 10 bine yakın hastanın başvurduğu bu EAH'lerde bile hastane hizmet puan ortalamaları genel hastanelerin ortalamasının altında kalmaktadır. Derneğimiz tarafından yapılan 2012 yılındaki ankete göre ise bu rakamın üstüne çıkan göğüs cerrahı %21'dir. Anket sonuçlarında belirtilmemesine rağmen 35 bin puanı geçen hekimlerin hepsinin eğitim hastanelerinde çalıştığı muhtemeldir. Yani sahadaki göğüs cerrahların çoğunluğu ortalama puanın çok altında kalmakta ve bu da aylık gelirlerinin diğer bölümlerdeki hekimlerle karşılaştırıldığında çok düşük kalmaktadır. Medimagazin dergisi tarafından 2011 nisan ayında yayınlanan "Sağlık Bakanlığına bağlı hastanelerde 2010 yılında branş bazında ödenen performansa dayalı ek ödeme miktarları" listesinde göğüs cerrahisi en düşük ek ödeme alan dört bölüm içinde yer almaktadır [4]. Bunun sebebi girişimsel işlem puanlarımızda olan düşüklük değil hasta sayısının azlığıdır. Bundan ötürü derneğimizin ek ödeme ve girişimsel işlemler için öncelikli yapması gereken sahadaki göğüs cerrahlarının hasta sayısı az olan bölümler olarak kabul edilmesini sağlamak ve böylece meslektaşlarımızın en azından hastane ortalamasından ek ödemelerini alabilmesi için gerekli düzenlemelerin yapılması için bakanlık düzeyinde girişimde bulunmaktır.

Bölgeler ve şehirlerarası eşitsizlikler ortadan kalkmadığı, yapısal ve yönetsel sorunlar düzeltilmediği sürece atılacak tüm adımlar istenilen sonuca ulaşmak için engel olarak görülse bile bu sorunların düzeltilebilmesi için göğüs cerrahisine özgü olarak sağlık sisteminde yeniden düzenlemeye gidilmelidir. Bu düzenlemenin her hamlesine Türk Göğüs Cerrahisi Derneği ve sahadaki göğüs cerrahisi uzmanları müdahil olmalıdır. Dernek bünyesinde, eğitim vermeyen kurumlarda çalışan uzman hekimlerin sorunları ve çözüm önerileri hakkında bir panel düzenlenmeli ve buradan çıkacak sonuçlar Sağlık Bakanlığı'na iletilmelidir.

Sonuç olarak; uzman hekimlerin hem sağlık sisteminin bütününe hem de uzmanlık eğitimi alanına müdahaleleri bu ortamın düzenlenmesi ve iyiye doğru geliştirilmesi için olmazsa olmaz bir şarttır.

# SAHADAKİ UZMANLARIN BEKLENTİLERİ

**Uz. Dr. Bayram Altuntaş**
Bölge Eğitim ve Araştırma Hastanesi
Göğüs Cerrahisi

Cumhuriyetin ilk yıllarında 554 olan hekim sayısı 1940'larda 2378, 1970'lerde 14000, 1990'larda 50600 civarındaydı. Günümüzde ise 126.000 sayısına ulaşmıştır. Hekim sayısındaki bu artış nedeniyle doğal olarak sorunlar ve beklentiler artmıştır. Hekimler haklı nedenlerden dolayı sorunlarını dile getirmiş ve bir takım beklentiler içerisine girmişlerdir. Bu beklentilerin bir kısmı sağlık politikalarını icra eden resmi kurumlardan bir kısmı da toplumdandır. Bu yüzden hekimlerin beklentilerini kurumsal ve toplumsal beklentiler olmak üzere ikiye ayırmak uygun olacaktır.

**Kurumsal beklentiler**

1. Performans sistemindeki adaletsizlikler giderilmeli
2. Sosyal Güvenlik Kurumu'nun uygulamaları gözden geçirilmelidir.Endikasyonların SGK'nın geri ödeme kapsamına göre değil, hastanın sağlık durumuna göre konulduğu unutulmamalıdır.
3. Sağlık personelinin haklarını koruyan ve gözeten bir birim kurulmalıdır.
4. Hekim ücretleri emekliliğe yansıyacak şekilde düzenlenmelidir.
5. Hekimlerin ve diğer sağlık çalışanlarının şiddetten arındırılması için Türk Ceza Kanunu'nda değişiklik yapılmalıdır.
6. Haftalık çalışma süreleri nöbet ve nöbet sonrası izinler dikkate alınarak düzenlenmelidir.

**Toplumsal beklentiler**

1. Hekimin de bir insan olduğu unutulmamalı.
2. Toplum, hekimler hakkında oluşan önyargılardan kurtulmalı.
3. Basın-yayın örgütleri hekimlerle ilgili haberlerde daha dikkatli olmalı.
4. Şiddetin, kişinin yetersizliğinin ifadesi olduğu bilinmeli, hekimlerin diyalog ile mesleklerini icra ettiği unutulmamalıdır.
5. Acil servislerin tetkiklerin daha hızlı yapıldığı yerler değil, acil durumdaki hastaların değerlendirildiği yer olduğu hatırlanmalıdır.
6. Sağlık merkezlerinde isteğe göre tetkik ve tedavi yapılmadığı bilinmeli ve verilen tedavilere güvenilmelidir.

Yukarıda belirttiğimiz hususlar tüm hekimlerin ortak beklentileridir. Konuyu daha da spesifikleştirdiğimizdeher bir branşın farklı beklentileri de olduğu görülür.

Göğüs Cerrahlarının beklentilerini ise Sağlık Bakanlığından, Üniversitelerden, Türk Göğüs Cerrahisi Derneğinden ve ortak beklentiler olmak üzere 4 kısma ayırmak mümkündür.

**Sağlık Bakanlığından beklentiler**

1. Göğüs Cerrahisi uzman ihtiyacını belirlemeye yönelik çalışmalar yapılmalıdır.
2. Mecburi hizmet kuralarına üniversite hastaneleri de dâhil edilmelidir.
3. Göğüs Cerrahisi ameliyatlarının geniş bir ekip işi olduğu, yoğun bakım gerekliliği unutulmamalı, açılan kadrolarda bunlara dikkat edilmelidir.
4. Hasta sayısının diğer branşlara oranla daha sınırlı olduğu ve Göğüs Cerrahisi müdahalelerinin risk oranlarının daha yüksek olduğu göz önüne alınmalı, performans puanları tekrar gözden geçirilmelidir. (örneğin servikal kot ve/veya birinci kot rezeksiyonu 900 puan!).
5. Belirli bir kapasite üzerindeki özel sağlık kuruluşlarında Göğüs Cerrahisi Uzmanı alma zorunluluğu getirilmeli.
6. Kongre ve bilimsel toplantılara katılım konusunda sınırlandırmalar kalkmalıdır.
7. Yurtdışı eğitim süreci görevlendirme olarak kabul edilmeli ve bu konu desteklenmelidir.

**Üniversitelerden beklentiler**
1. Üniversite hastaneleri hastanın gideceği veya sevk edileceği son basamak hastanelerdir. Sevk kabulleri sırasında bu durum göz önüne alınmalıdır.
2. Düzenlenen bilimsel aktivitelere o ildeki veya bölgedeki tüm Göğüs Cerrahlarının katılımları desteklenmelidir.
3. Bilimsel çalışmalar konusunda rehberlik yapılmalı ve yapılan ortak çalışmaların sayısı artırılmalıdır.
4. Üniversite hastaneleri ile perifer hastanelerdeki Göğüs Cerrahları arasında aktif bir konsültasyon sistemi kurulmalıdır. Bunlar konseyler ve elektronik ortam aracılığıyla yapılabilir.

**Türk Göğüs Cerrahisi Derneğinden beklentiler**
1. Göğüs Cerrahlarıyla iletişim sadece kongrelerle sınırlı tutulmamalı, bu tür aktiviteler dışında da hekimler aranmalı, devamlı diyalog halinde olunmalıdır.
2. Periferde çalışan hekimlere kongrelerde ve diğer bilimsel toplantılarda daha fazla söz hakkı verilmelidir.
3. Kongre ve diğer bilimsel toplantılara katılım daha çok desteklenmelidir (finansman, yayın vb.)
4. Sağlık Bakanlığı nezdinde daha aktif girişimler yapılmalı, Göğüs Cerrahlarının sorun ve beklentileri sık sık dile getirilmelidir.
5. Bilimsel programların sayısı artırılmalı, özellikle cerrahi pratiğe yönelik kurslara ağırlık verilmelidir.
6. Eğitim amacıyla yeterli düzeyde kitap, dergi, CD gibi doküman desteği sağlanmalı.
7. Bilimsel konular daha spesifikleştirmeli ve bu haliyle kitap ya da dergi basılmalıdır.
8. Göğüs Cerrahlarına yönelik meslekle ilgili açılan davalar yakın takip edilmeli, bu konuda hukuki destek verilmeli ve gerekirse müdahil olunmalıdır.
9. Göğüs Cerrahlarının birbirlerini daha iyi tanımaları açısından sosyal programlara ağırlık verilmeli ve bunlar finanse edilmelidir.

**Ortak beklentiler:**
1. Türkiye genelinde Göğüs Cerrahisi vaka haritası çıkarılmalıdır. Hangi hastanede ne tür vakaların daha çok yapıldığı belirlenmeli, bunlar düzenli aralıklarla güncellenmelidir. Asistan eğitimi sırasında ve sonrasında bu haritadan faydalanılmalı ve gerekli görülen konularda ilgili merkezlere aktif rotasyona ve eğitime gönderilmelidir.
2. Sağlık Bakanlığı, Dernek Yönetimi ve Üniversite Öğretim Görevlileri düzenli olarak toplanmalı, sorunlar ve beklentiler masaya yatırılmalıdır.
3. İlgili kurumlar plan ve düşüncelerini önce bu platformda tartışmalı, konular belirli bir olgunluğa eriştikten sonra uygulama yoluna gidilmelidir.

Hekimlik, hem eğitimi sırasında hem de icrası sırasında fedakârlık, özveri ve sabır gerektiren bir meslek daha doğrusu bir sanattır. Bu sanatın güzel ve ahenkle icra edilmesi ise bu işin sanatkârlarına yani hekimlerine bağlıdır. Hekimlerin bu sanatın icrası konusunda isteklerinin ütopya olmadığı, kurumsal ve toplumsal dayanışma ile bunların gerçekleştirilebileceği unutulmamalıdır.

# TIBBI UYGULAMALARDA NERELERDE HATA YAPABILIYORUZ?

**Prof. Dr. Zerrin Erkol**
Abant İzzet Baysal Üniversitesi
Adli Tıp AD

Sağlık hukuku son derece dinamik bir hukuk alanıdır. Birçok kanun veya KHK, tüzük, yönetmelik, binlerce yönerge, tebliğ, genelge vb mevzuat sağlık hukukunun önemli dinamiklerini oluşturmaktadır. Ülkemizde uygulanan sağlıkta değişim programı ile birlikte son yıllarda çok sayıda mevzuat değişikliği yaşanmış, ayrıca yeni mevzuat yürürlüğe girmiştir. Türk Tabipleri Birliği Etik İlkeleri'nde Hekimliğin Kötü Uygulanması "bilgisizlik, deneyimsizlik ya da ilgisizlik nedeniyle hastanın zarar görmesi" şeklinde tanımlanmaktadır. Günümüz koşullarında hekimlerimiz, mesleğine yönelik teorik ve uygulama donanımı ile etik yaklaşım konsepti yanında belirli düzeyde hukuk bilgisine de sahip olmak zorundadır. Bu bilgilenme gereksinimi hem hukuken hata olarak değerlendirilebilecek uygulamalardan kaçınması hem de ortaya çıkması muhtemel hatalı uygulama iddialarına karşı kendisini savunabilmesi açısından elzem bulunmaktadır. Bilindiği üzere, estetik amaçlı tedavi ve girişimler ile estetik amaçlı diş protezi yapımı dışında, hekim ile hastası arasındaki ilişki temelde vekalet sözleşmesine dayanmaktadır. Hasta vekalet veren, hekim ise vekil konumundadır. Hekimin hastasına karşı söz konusu vekalet sözleşmesinden kaynaklanan; teşhis koyma ve uygun tedavi metodunu seçip uygulama, aydınlatılmış onamını alma, sadakat ve özen gösterme, kayıt tutma, hasta sırrını saklama gibi yükümlülükleri bulunmaktadır. Borçlar kanununa göre; hekim hakkında malpraktis iddiasında bulunulduğunda, bilirkişi görüşü için başvurulan uzman/uzmanlar ya da kurumlar, söz konusu olayda hekimin eylemini benzer alanda çalışan basiretli bir hekimin göstermesi gereken davranışı esas alarak değerlendirmelidir. Hekimden hastasını mutlaka iyileştireceği yönünde söz vermesi asla beklenmemektedir. Burada hekim, sonucun başarılı olması için her türlü gayreti ve çabayı göstermekle mükelleftir.

Çalışmada, Göğüs Cerrahisi Uzman ve Araştırma Görevlilerinin mesleki uygulamaları sırasında gerek genel hekimlik uygulaması, gerekse kendi uzmanlık alanlarında nerelerde hata yapabildikleri konusundaki olgu örneklerinin hukuki yönü ile birlikte irdelemesi yapılacaktır.

**Adnan Sayar**
Yedikule Göğüs Hast. ve Göğüs Cerrahisi E.A Hastanesi
AKCİĞER TRANSPLANTASYONU: CERRAHİ ZORLUKLAR (YOĞUN BAKIM ZORLUKLARI DAHİL)

**Hakan Kutlay**
Ankara Üniversitesi Göğüs Cerrahisi
ÖZOFAGUS CERRAHİSİNE GÜNCEL BAKIŞ: CERRAHİ TEKNİĞİN SEÇİMİ VE UYGULANMASI

**Hasan Fevzi Batirel**
Marmara Üniversitesi Tıp Fakültesi Göğüs Cerrahisi
VERİ TABANI: TÜRKİYE'DE NELER YAPILMALI?

**Hasan Semih Halezaroğlu**
Acıbadem Maslak Hastanesi
TÜRKİYE'DE GÖĞÜS CERRAHİSİ EĞİTİMİ

# SEÇİLMİŞ SÖZEL BİLDİRİLER

Tarih: 26 Nisan 2013 Saat: 13:30 - 15:00

## SSS1

### AMYOTROFİK LATERAL SKLEROZLU HASTALARDA DİYAFRAGMA PİL UYGULAMASININ ERKEN DÖNEM SONUÇLARI. İLK TÜRKİYE DENEYİMİ

Aydın Şanlı[1], İhsan Şükrü Şengün[2], Sevgi Özalevli[3], Ahmet Önen[1], Bahriye Oya[4], Aydın Taşdöğen[5], **Volkan Karaçam**[1], Aslı Arslan Savaş[1], Bahar Ağaoğlu[1], Nezih Özdemir[1]

[1] Dokuz Eylül Üniversitesi Tıp Fakültesi, Göğüs Cerrahisi

[2] Dokuz Eylül Üniversitesi Tıp Fakültesi, Nöroloji

[3] Dokuz Eylül Üniversitesi, Fizik Tedavi ve Rehabilitasyon Okulu

[4] Dokuz Eylül Üniversitesi Tıp Fakültesi, Göğüs Hastalıkları

[5] Dokuz Eylül Üniversitesi Tıp Fakültesi, Anesteziyoloji

**Amaç:** Türkiye'de ilk kez Amyotrofik Lateral Skleroz (ALS) hastalarında kullanılan diyafragma pil uyarı sistemi (diaphragmatic pace stimulating system-DPSS) uygulama ve sonuçlarının paylaşılmasıdır. Hastalar ve Method: 11 ALS hastası DPSS uygulamasına dahil edildiler. DPSS endikasyonunun tanımlanmasında; hastaların demografik ve klinik özelliklerinin sorgulamasının yanı sıra solunum fonksiyon testleri (SFT), arteriyel kan gazı analizi (AKG), gerekli hastalarda diyafragma EMG, bilgisayarlı toraks tomografisi ile diyafragma kalınlık ölçümleri yapıldı. Hastaların ortalama yaşı 57.55±8.80 yıl, ortalama hastalık süreleri 2.73±1.43 yıl olarak hesaplandı. Hastaların 3'ü (%27.2) bulber, 2'si (%18.1) alt ekstremite ve 6'sı (%54.5) üst ekstremite başlangıcına sahipti. Hastaların ortalama ALSFRS (Amyotrophic Lateral Sclerosis Functional Rating Scale) skoru 15.61/40 idi. Mekanik ventilatör (MV) kullanan dört hastada trakeostomi ve dört hastada perkütan endoskopik gastrostomi (PEG) mevcuttu. Zorlu vital kapasite (FVC) değeri %45 ve altında olan hasta sayısı beş idi. DPSS uygulaması, laparoskopik olarak diyafragmaların elektriksel uyarıya en iyi cevap veren bölgelerine ikişer adet elektrot implante edilerek yapıldı.

**Bulgular:** Hastalarda DPSS uygulamasına yönelik herhangi bir teknik ve/veya klinik sorun ile karşılaşılmadı. Hastaların postoperatif dönem hastanede kalış süreleri ortalama 15.64±7.09 gün idi. Preoperatif dönemde ortalama % 93.91±2.88 olan periferal oksijen saturasyon (SpO2) değerinin geç postoperatif dönemde % 96.00±1.79 olarak artmış olduğu saptandı. Postoperatif dönem izlemi boyunca bir hasta MV desteğinden tamamen ayrıldı. Hastalarda klinik ve fonksiyonel olarak belirgin iyileşmeler olduğu gözlendi.

**Sonuç:** ALS hastalarında genel anestezi ile laparoskopik olarak DPSS uygulamasının emniyetle yapılabildiği, hastaların klinik, fonksiyonel ve yaşam kalitesine olumlu etkileri olduğu kanıtlanmıştır.

**Anahtar Kelimeler:** diyafragma ALS diyafragma pili

## SSS2

### ÖZEFAGUS KANSERLERİNDE TÜMÖR UZUNLUĞUNUN PROGNOSTİK ETKİSİ

**Arife Zeybek**[1], Abdullah Erdoğan[2], Kemal Hakan Gülkesen[3], Makbule Ergin[2], Alpay Sarper[2], Levent Dertsiz[2], Abid Demircan[2]

[1]Muğla Sıtkı Koçman Üniversitesi, Göğüs Cerrahisi

[2]Akdeniz Üniversitesi Tıp Fakültesi, Göğüs Cerrahisi

[3]Akdeniz üniversitesi Tıp fakültesi, İstatistik

**Amaç:** Yeni UICC ve AJCC tarafından yapılan 7. TNM revizyonunda T , N faktörleri ve TNM sınıflandırılmasında değişiklikler yapılmıştır. Bu yeni revizyonda tümör uzunluğunun özefagus kanserlerinin sağkalımı üzerindeki etkisi detaylı değerlendirilmemiştir. Çalışmamızda tümör uzunluğunun sağkalım ve çeşitli klinikopatolojik özellikler ile ilişkisi ele alınmıştır.

**Gereç ve Yöntemler:** 2000- 2010 yılları arasında torasik özefagial karsinoma nedeniyle küratif cerrahi uygulanan 116 hastaya ait medikal kayıtlar retrospektif gözden geçirildi. Tümör uzunluğuna göre hastalar 3 farklı grupta değerlendirildi (↖ 3cm, 3-6 cm, ↗ 6 cm). Preoperatif neoadjuvan kemoterapi alan, nonküratif rezeksiyon uygulanan ve postoperatif erken dönemde ex olan hastalar çalışmaya dahil edilmedi. UICC ve AJCC tarafından düzenlenen 7. versiyona göre hastalar yeniden retrospektif olarak evrelendirildi. Sağkalım Kaplan Meier yöntemi, sağkalımı etkileyen prognostik faktörler Cox regresyon yöntemi ile analiz edildi. Bulgular: Yassı hücreli özefagus kanserlerinde, tümör uzunluğu 3 cm ve altında olan hastalar da adventisya tutulumu ( T faktörü) ve lenf nod tutulumu açısından (N faktörü) saptanan farklılık istatiksel olarak anlamlı idi (p=0.000). Bu grup hastalarda diğer iki gruba göre genel ve hastalıksız sağkalım hızlarının ve prognozlarının daha iyi olduğu saptandı (p=0.018).

**Sonuç:** özellikle yassı hücreli özefagial karsinomalı hastalarda tümör uzunluğu rezeksiyon sonrası sağkalımda etkili bir prognostik faktördür. Preoperatif dönemde , şimdiki TNM sınıflandırmasına ilave olarak değerlendirilmesi, tedavi yaklaşımının seçiminde ve prognozun daha etkili değerlendirilmesinde katkısı olabilir.

**Anahtar Kelimeler:** özefagus kanseri yassı hücreli tümör uzunluğu sağkalım

## SSS3

### N1 KÜÇÜK DÜCRELİ DIŞI AKCİĞER KARSİNOMLU HASTALARDA REZEKSİYON SONRASI SAĞKALIM SONUÇLARI

**Ahmet Üçvet**, Soner Gürsoy, Funda C. Yakut, Esra Y. Şirzai, Banu Yoldaş, Mehmet Ünal, Tarık Yağcı
İzmir Dr Suat Seren Göğüs Hastalıkları ve Cerrahisi Eğitim Araştırma Hastanesi, Göğüs Cerrahisi

**Giriş:** Akciğer kanseri nedeniyle cerrahi tedavi uygulanan ve patolojik olarak N1 hastalık saptanan hastaların, postoperatif dönemde yönetimi ve sağkalım sonuçlarının araştırılması amaçlanmıştır. Gereç ve Yöntem: Mart 2000 ile Aralık 2012 tarihleri arasında İzmir Dr. Suat Seren Göğüs Hastalıkları ve Cerrahisi Eğitim ve Araştırma Hastanesi 1. Göğüs Cerrahisi Kliniğinde lobektomi veya pnömonektomi uygulanan ve histopatolojik olarak N1 - primer küçük hücreli dışı akciğer karsinomu tanısı alan hastalar çalışmaya dahil edildi. Operatif mortalite, takibi yarım kalan hastalar, inkomplet rezeksiyon yapılanlar ile evre 4 hastalar çalışma dışı bırakıldı. Hastalar demografik özellikleri, preoperatif ve postoperatif yönetilmeleri ve sağkalım oranları ile sağkalıma etkili değişkenler açısından değerlendirildi.

**Bulgular:** Çalışmaya yaş ortalaması 59,0±8,7 (40 ile 79 arası) olan 143 erkek ve 7 kadın olmak üzere 150 hasta alındı. Hastaların 27'si neoadjuvan tedavi alırken 86 (%57,3) hastaya lobektomi uygulandı. Adjuvan tedaviler 91 (%60,7) hastaya verildi ve uygulanan tedaviler refere edilen onkoloji kliniklerine göre farklılık gösterdi; 50 KT, 32 RT ve 9 KRT. Ortalama 39,4±32,3 aylık (2,7 ile 157,5 ay arası) takipte median ve 5 yıllık sağkalım oranı 62,9 ay ve %52,0 idi (şekil 1). Lobektomi ve pnömonektomi yapılanlarda 5 yıllık sağkalım oranları %42,1 ve % 59,2 idi (p:0,49). Adjuvan tedavi alan ve almayanlarda 5 yıllık sağkalım oranları sırası ile %55,9 ve %47,2 idi (p:0,22). Tek değişken ve Cox regresyon analizinde plevra ve göğüs duvarı tutulumu sağkalıma etkili tek değişkendi (p:0,016).

**Sonuç:** Bu çalışmada, N1 küçük hücreli dışı akciğer karsinomunda rezeksiyon sonrası sağ kalım oranlarının kabul edilebilir sınırlarda olduğu saptandı. İlginç olarak, her ne kadar istatistiksel olarak anlamlı olmasa da, komplet rezeksiyon amaçlı rezeksiyon boyutlarının büyütüldüğü ve adjuvan tedavinin verildiği hastalarda sağkalım oranlarının daha iyi olduğu gözlendi.

**Anahtar Kelimeler:** akciğer kanseri cerrahi N1 hastalık

## SSS4

### REZEKSİYON UYGULANAN 1235 AKCİĞER KANSERİ HASTASININ YENİ TNM SINIFLANDIRMASINA GÖRE SAĞKALIM ANALİZİ

**Levent Alpay**, Tunç Laçin, Serdar Evman, Serda Kanbur, Mustafa Vayvada, Volkan Baysungur, İrfan Yalçınkaya
Süreyyapaşa EAH, Göğüs Cerrahisi

Bu retrospektif çalışmada, Uluslararası Akciğer Kanseri Çalışma Grubu'nun (IASLC) 2009 yılında oluşturduğu yeni TNM sınıflandırmasını kullanarak, opere edilen küçük hücreli dışı akciğer kanseri (KHDAK) hastalarının evrelerine göre sağkalım oranları analiz edilmiştir. 2007- 2012 yılları arasında opere edilen 1235 KHDAK hastası çalışmaya alındı. Yaş, cinsiyet, patolojik tip, rezeksiyon tipi, rezeksiyon tarafı, yeni TNM sınıflandırmasını kullanarak bulunan patolojik evre gibi demografik özelliklerin sağkalım üzerine olan etkileri incelendi. Sağkalım verileri, ilçe nüfus müdürlüğü ile koordineli çalışma sonrası tespit edildi ve Kaplan-Meier metodu kullanılarak hesaplanmıştır. Prognostik faktör değerlendirmesinde ise univariate ve multivariate analizler kullanılmıştır. Çalışmamız 856 erkek (%69.9) ve 379 kadın hastadan (%30.1) oluştu. Olguların ortalama yaşı 57,6 (dağılım: 22-86) idi. 672 (%54.4) hastada sağ, 563 (%45.6) hastada sol taraf rezeksiyonu uygulanmıştır. Toplam 112 sağ pnömonektomi, 26 ekstended sağ pnömonektomi, 164 sol pnömonektomi, 19 ekstended sol pnömonektomi, 762 lobektomi, 152 ekstended lobektomi yapılmıştır. Lobektomilerin %9.1'i (84/914) VATS ile tamamlanmıştır. Genel mortalite oranı %5.4 (67/1235) iken pnömonektomilerde bu oran %5.2, lobektomilerde ise %4.2 olarak bulundu. Bronkoplevral fistül ve kanama nedeniyle yapılan retorakotomi oranı %4.3 (54/1235) idi. Evrelere göre 5 yıllık sağ kalım, IA hasta grubu için %77,5 (n=276), IB için %75,5 (n=246), IIA için %69,4 (n=238), IIB için %57,1 (n=269) ve IIIA'da ise %53,1 (n=206) olarak hesaplanmıştır (figure 1). Yaptığımız durum analizi çalışmasında, sağkalım verilerimiz dünya literatürü ile uyumlu bulunmuş olup, çok merkezli çalışmalar ile hasta sayısının arttırılması sonucunda ülkemize ait daha kesin sonuçlar elde edilecektir.

**Anahtar Kelimeler:** Akciğer Küçük hücreli dışı akciğer kanseri Evreleme Sağkalım

## SSS5

### TORAKOSKOPİK LOBEKTOMİ, SEGMENTEKTOMİ VE PNÖMONEKTOMİ; TEK MERKEZLİ 42 HASTANIN ANALİZİ

Ahmet Demirkaya, Akif Turna, Elvin Hekimoğlu, **Osman Yakşi**, Ezel Erşen, Kamil Kaynak
İstanbul Üniversitesi Cerrahpaşa Tıp Fakültesi, Göğüs Cerrahisi Anabilim Dalı

**Giriş**: Akciğer kanserinde ve anatomik akciğer rezeksiyonu gerektiren patolojilerde video yardımlı lobektomi/pnömonektomi'nin kullanımı son zamanlarda güvenle kullanılabilecek bir yöntem olarak ön plana çıkmaktadır. VATS ile yapılan rezeksiyonlarda daha kısa hastanede kalım süresi, daha az komplikasyon oranı, daha düşük mortalite oranı ve torakotomiyle karşılaştırıldığında benzer sağkalım oranları verilmektedir. Biz çalışmamızda merkezimizde yapılan 42 torakoskopik rezeksiyonun analizini sunduk.

**Hastalar ve Yöntemler:** Çalışmaya ağustos 2010 ila Şubat 2013 arasında opere edilen 42 hasta alındı. 40 hastaya VATS lobektomi, 1 hastaya vats segmentektomive 1 hastaya VATS pnömonektomi yapıldı. Hastalardan, 36'sı(%85.7) hastada küçük hücreli dışı akciğer kanseri, 4 hasta bronşektazi(%9.5), 1 hasta karsinoid tümör(%2.4) ve 1 hasta (%2.4) sarkomatoid karsinom tanısı ile opere oldu,Toplam 18 olgu(%42.9) evre 1A, 12 hasta (%28.6) evre 1B, 4 hasta (%9.5) evre 2A, 2 hasta (%4.8)evre 2B, 1 hasta evre 4 klinik evresi ile operasyona alındı. Hastalara uygulanan cerrahi girişimlere baktığımızda 7 hastaya sağ üst lobektomi, 4 hastaya sağ orta lobektomi, 8 hastaya sağ alt lobektomi, 6 hastaya sol üst lobektomi, 15 hastaya sol alt lobektomi, 1 hastaya lingulektomi ve 1 hastaya pnömonektomi yapıldı. Bulgular Akciğer kanseri nedeni ile opere edilen hastalardan 15'i patoloji sonucu adenokarsinom(%41.7), 17 hasta (%47.2) skuamöz hücreli karsinom, 1'er hasta (%2.8) atipik karsinoid, nöroendokrin tümör, ve sarkomatoid karsinom olarak raporlandı. Ortalama hastanede yatış süresi 5.2 gündü. Beş olguda (%11.9) uzamış hava kaçağı, 1 hastada (%2.3) şilotoraks bir olguda ise (%2.3) port yerinden nüks gelişti. Ortalama cerrahi süresi 152 dakika hesaplandı. Tartışma Akciğer kanseri de dahil, anatomik akciğer rezeksiyonu gerektiren patolojilerde VATS'ın uygulanabilirliği, güvenliği ve etkinliği konusunda bir şüphe bulunmamaktadır. VATS ile yapılan rezeksiyonlarda daha kısa hastanede kalım süresi, daha az komplikasyon oranı, daha düşük mortalite oranı ve torakotomiyle karşılaştırıldığında benzer sağkalım oranları verilmektedir.

## SSS6

### MULTİPL TRAVMAYI TAKİBEN GELİŞEN İNFLAMATUAR YANITLAR, APOPTOZİS VE BAKTERİYEL TRANSLOKASYONDA TORASİK TRAVMANIN YERİ

Erhan Ayan[1], **Mehmet Oğuz Köksel**[1], Ayşe Polat[2], Nilüfer Tamer[3], Gülden Ersöz[4], Murat Demir[1], Hatice Yıldırım Yaroğlu[3], Alper Akdağ[4], Ali Özdülger[1], Sema Erden[5]
[1]Mersin Üniversitesi Tıp Fakültesi, Göğüs Cerrahisi
[2]Mersin Üniversitesi Tıp Fakültesi, Patoloji AD
[3]Mersin Üniversitesi Tıp Fakültesi, Biyokimya AD
[4]Mersin Üniversitesi Tıp Fakültesi, Enfeksiyon Hastalıkları
[5]Mersin Üniversitesi Sağlık Bilimleri Yüksek Okulu, Biyoistatistik

Giriş: Künt göğüs travması ve komplikasyonları acil tıpta yaygın olarak karşılaşılan klinik problemlerdir. Çalışmamızda multipl travmalı hastalarda torasik travmanın inflamasyon, apoptozis ve bakteriyel translokasyon gelişimindeki rolünü araştırmak için bir rat modeli kullandık.

**Materyal-method:** 90 wistar rat 9 gruba ayrıldı. Ratlara standardize edilmiş künt göğüs ve/veya kafa travması uygulandı ve travmadan 24, 48 saat sonra sakrifiye edildiler. Farklı organlardan multipl spesmenler ve kan örnekleri alındı ve aerobik organizmalar için kültüre ekildi. Serumda interlökin 1-beta, interlökin 4 ve 10, TNF-α ve MCP-1 düzeyleri ile akciğerde apoptozis değerlendirildi.

**Sonuçlar:** İnterlökin 1 beta, interlökin 4 ve 10, TNF-α ve MCP-1 düzeyleri kontrol grupları ile karşılaştırıldığında belirgin şekilde yükselmişti (p=0,001). Kafa ve toraks travması (KTT) grubunda, kontrol grubu ile karşılaştırıldığında apoptotik hücre düzeyi belirgin şekilde artmıştı (p=0,009). Grupların ışık mikroskopisi ile incelenmesinde KTT grubunda kontrol grubuna göre hasar belirgin şekilde artmıştı. Bakteriyel translokasyon insidansı KTT grubunda belirgin şekilde yüksek olarak saptandı (p:0,003). Apopitotik hücre ölümünün TT ve KTT grubunda diğer gruplara göre anlamlı olarak yüksek olduğunu tespit ettik (p<0,05). Bakteriyel translokasyonun KTT grubunda 24 saatteki değerlerin diğer gruplara göre anlamlı olarak yüksek olduğunu tespit ettik (p<0.05).

**Tartışma:** Çalışmamızın sonucunda multipl travmada inflamatuar ve antiinflamatuar kaskadı tetikleyen ana faktörün torasik travmanın sürece eşlik etmesi olduğunu saptadık. Bu duruma yol açan ana sebebin akciğerden kaynaklanan inflamatuar mediatörler olduğunu ve multipl travmalı olgularda torasik travma varlığının inflamasyon, bakteriyel translokasyon ve doku hasarı oluşumunda diğer sistemlerden daha etkili olduğunu düşünüyoruz.

# SÖZEL BİLDİRİLER

Tarih: **26 Nisan 2013** Saat: **17:00 - 18:00**

## SS1

### AKCİĞER ADENOKARSİNOMALARI VE ALT TİPLERİNDE SAĞKALIMI VE PROGNOZU ETKİLEYEN KLİNİKOPATOLOJİK PROGNOSTİK FAKTÖRLER

**Arife Zeybek**[1], Serap Toru[2], İrem Hicran Özbudak[2], Alpay Sarper[2], Hakan Bozcuk[2], Gülay Özbilim[2], Abid Demircan[2]
[1]Muğla Sıtkı Koçman Üniversitesi, Göğüs Cerrahisi
[2]Akdeniz Üniversitesi Tıp Fakültesi, Göğüs Cerrahisi

**Amaç:** Akciğer adenokarsinomlarının heterojen morfolojileri, prognozları ve klinikleri nedeniyle tedavi yaklaşımları değişkenlik göstermektedir. Bu nedenle homojen prognoza sahip subtipler oluşturmak için IASCL/ ATS/ ERS tarafından akciğer adenokanserlerine yönelik yeni histopatolojik klasifikasyon yapılmıştır. 2000-2010 arasında adenokanser nedeniyle opere edilen hastalar yeni sınıflamaya göre tiplendirilerek prognozları değerlendirildi.

**Yöntem:** UICC / AJCC tarafından revise edilen 7. TNM evreleme sistemine göre patolojik evre I ve II küratif rezeksiyon ve mediastinal lenf nod diseksiyonu yapılan adenokanserli 86 hasta retrospektif olarak gözden geçirildi. Histopatolojik olarak baskın morfolojik yapıya göre yeniden histolojik subtiplendirme yapıldı. İstatiksel sağkalım analizi Kaplan-Meier ve Log-Rank testi, ikili karşılaştırmalar için dört gözlü ki- kare testi kullanıldı.

**Bulgular:** Atipik adenomatöz hiperplazide (n:5) hastalıksız 5 yıllık sağkalımın 100% olduğu saptandı. Hastalıksız 5 yıllık serbest yaşam; invaziv adenokarsinoma predominant solid tipte 59.3%, lepidik tipte yaklaşık 100% , asinar tipte 65.6 % olarak değerlendirildi. Lokalizasyonuna göre akciğer adenokarsinomları karşılaştırıldığında sağ hemitoraks yerleşimli adenokarsinomalarının sola göre sağ kalımlarının daha uzun olduğu (p:0.026) ve sol üst lob yerleşimli adenokarsinomların sağ üst lob yerleşimine göre sağkalımlarının daha kısa olduğu (P:0.039) görüldü. Nekroz yönünden incelendiğinde Solid predominant tipte diğerlerine göre nekroz oranı yüksekken, asinar tipde ise düşüktür (p:0.046). İntratümoral lenfovasküler invazyon yönünden değerlendirildiğinde serbest hastalıksız sağkalımı olumsuz yönde etkilediği ( p:0.018) dikkati çekti.

**Sonuç:** Adenokarsinomalar için yeni histopatolojik sınıflandırma homojen grupları sağlamada ileri bir adım olmuş fakat adenokarsinomalrın biyolojik heterojenitesi göz onüne alındığında yapılacak olan TNM klasifikasyonunda intratümöral lenfatik-vasküler invazyon ve tümör nekrozu, sol hemitoraks yerleşimi antitelerininde göz önünde bulundurulmasının prognoza katkısı olacağı kanaatinde

**Anahtar Kelimeler:** Adenokarsinoma invaziv adenokarsinoma solid recurrens

## SS2

### M1A AKCİĞER KANSERLİ OLGULARDA CERRAHİ SONRASI HİPERTERMİK PERFÜZYON KEMOTERAPİSİNİN ETKİSİ

Ahmet Feridun Işık[1], Maruf Şanlı[1], **Miray Yılmaz**[1], Celaletdin Camcı[2], Öner Dikensoy[3], Alper Sevinç[2], Bülent Tunçözgür[1], Levent Elbeyli[1]
[1]Gaziantep Üniversitesi Tıp Fakültesi, Göğüs Cerrahisi
[2]Gaziantep Üniversitesi Tıp Fakültesi, Tıbbi Onkoloji
[3]Gaziantep Üniversitesi Tıp Fakültesi, Göğüs Hastalıkları

**Amaç:** Malign plevral sıvı, olguların çok büyük bir kısmında kötü prognoz belirtisidir. Akciğer kanserli olgularda M1A hastalarda plevra tutulumu hemen her zaman ortalama 5-6 aylık bir sağkalıma işaret eder. Bu nedenle bu hasta grubunda sağkalımı artırıp artırmayacağını araştırmak amacıyla, cerrahi sonrası intraplevral hipertermik perfüzyon kemoterapisinin (HİPEK) etkilerini hem hastalıksız dönem hem de tüm sağkalım açısından bu çalışmayı yaptık.

**Gereç ve yöntem:** Ocak 2009-Aralık 2012 arasında toplam 12 evre 4 (M1A) akciğer kanserli olguda sitoredüktif cerrahi sonrası HİPEK uygulandı. Bu hasta grubunda akciğer rezeksiyonu ve plörektomi/dekortikasyon ameliyatlarını takiben HİPEK uygulandı. İstatistiki değerlendirme hastalıksız dönem (Sıvının nüks etmediği) ve toplam sağkalım üzerinden SPSS 17 Kaplan-Meier yöntemi kullanılarak yapıldı. Bulgular Medyan sağkalım 26 ay, ortalama sağkalım 19 ay olarak saptandı. Bir yıllık sağkalım % 58,3, iken 36 aylık beklenen sağkalım % 38,9 olarak saptandı. Operatif ölüm görülmedi. Morbidite 1 hastada ortaya çıktı (% 5,26).

**Sonuç:** Sitoredüktif cerrahi sonrası yapılan HİPEK M1A akciğer kanserleri için umut verici olabilir. Daha fazla sayıda hastanın dahil edildiği geniş seriler bu konudaki bilgi ve görgümüzü daha da arttıracaktır. Uygulamanın optimum şekli, kullanılan kemoterapik ajanların nevi ve kombinasyonları bu çalışmalarla ortaya çıkacaktır.

**Anahtar Kelimeler:** Malign plevral sıvı akciğer kanseri hipertermik perfüzyon kemoterapisi cerrahi

## SS3

### BRONŞİAL SLEEVE REZEKSİYONLAR: 173 OLGUNUN ANALİZİ

Alper Toker, **Murat Kapdağlı**, Salih Duman, Serhan Duman, Şükrü Dilege, Göksel Kalaycı
İstanbul Üniversitesi Tıp Fakültesi, Göğüs Cerrahisi

**Giriş:** Bronşial sleeve rezeksiyonlar akciğerin habis ve selim patolojilerinde pnömonektomi operasyonunun alternatifi olarak geliştirilmiş tekniklerdir. Bu çalışma İstanbul Tıp Fakültesi Göğüs Cerrahisi Anabilim Dalı'nda uygulanan bronşial sleeve rezeksiyonları incelemek amacıyla düzenlenmiştir.

**Gereç ve Yöntem:** Bu çalışmada Ocak 2002 ile Ocak 2013 tarihleri arasında selim ya da habis sebeplerle, bronşial sleeve rezeksiyon uygulanmış olan 173 hastada yaş, cinsiyet, indüksiyon tedavisi, operasyon tarafı, sütür materyalleri ve teknikleri, perioperatif komplikasyonlar prospektif kayıtlı bilgi bankası üzerinden incelenmiştir.

**Bulgular:** Yüzyetmişüç hastanın 143'ü (%82,7) erkek, 30'u (%17,3) kadın ve yaş ortalaması 57,44 ±11,501 (17-79) idi. Hastalardan 4'üne (%2.3) selim patolojiler , 169'una (%97.7) habis patolojiler sebebi ile bronşial sleeve rezeksiyon uygulandı. Malign patolojilerin 164'ü (%97.05) primer akciğer karsinomu, 5'i (%2.95) sekonder akciğer malignitesiydi. Ondokuz (%26.6) minör, 10 (%14.4) majör (bronkoplevral fistül, miyokard enfarktüsü, atriyal fibrilasyon, hemoraji, ampiyem , bronkoskopi gerektirecek atelektazi) toplam 71 (%41.0) perioperatif komplikasyon ve 6 (%3.9) hastada mortalite görüldü. Selim ve malign sebepler nedeni ile opere olan hastaların, preoperatif indüksiyon tedavisi alan ve almayan hastaların, operasyon tarafının ve anastomoz tekniklerinin (continue, separe, hibrid) ayrı ayrı karşılaştırılması sonucunda sırasıyla komplikasyon ve mortalite gelişimi açısından anlamlı fark görülmemiştir ((p→0.05 , p→0.05); (p:0.22 , p:0.33); (p:0.28 , p:0.39); (p:0.54 , p:0.32)).

**Sonuç:** Bronşial sleeve rezeksiyonların, mortalite ve morbidite açısından konvansiyonal lobektomi operasyonlarından farklılık göstermediğini; selim veya habis durumlarda teknik ve onkolojik prensipler açısından uygun olan her hastada ciddiyetle göz önüne alınması gereken cerrahi prosedür olduğunu düşünmekteyiz.

**Anahtar Kelimeler:** sleeve akciğer tümörü

## SS4

### İLERİ EVRE KÜÇÜK HÜCRELİ DIŞI AKCİĞER KANSERLERİNDE NEOADJUVAN TEDAVİ SONRASI PULMONER REZEKSİYON SONUÇLARI

**İlhan Ocakcıoğlu**[1], Levent Alpay[2], Selami Volkan Baysungur[2], Hakan Kıral[2], Mine Cankurtaran Demir[2], Aysun Mısırlıoğlu[2], İrfan Yalçınkaya[2]
[1]Van bölge Eğitim ve Araştırma Hastanesi, Göğüs Cerrahisi
[2]Süreyyapaşa Göğüs Hastalıkları ve Göğüs Cerrahisi Eğitim ve Araştırma Hastanesi, Göğüs Cerrahisi

**Giriş:** Lokal ileri evre küçük hücreli dışı akciğer kanserlerinde (KHDAK) neoadjuvan tedavi sonrası cerrahinin yeri tartışmalıdır. Çalışmamızda, neoadjuvan tedavi sonrası pulmoner rezeksiyon uygulanan pancoast, soliter beyin metastazlı akciğer kanserleri ve lokal ileri evre akciğer kanserleri değerlendirildi, mortalite ve morbidite ile ileri dönem survileri ve surviye etki eden faktörleri belirlendi.

**Gereç ve Yöntem:** 2006 ve 2012 tarihleri arasında KHDAK tanısı konmuş, neoadjuvan tedavi sonrası klinik olarak cerrahi tedaviye uygun olduğu saptanan ve anatomik pulmoner rezeksiyon uygulanan 70 olgu (65 erkek, 5 kadın; ortalama yaş 56,31 ± 7,36) değerlendirildi. Ortalama izlem süreleri 18,86 (1-60,5 arası) ay idi. Sağkalım analizlerinde Kaplan-Meier analizi ve Log Rank (Mantel-Cox) testi kullanıldı.

**Bulgular:** Neoadjuvan tedavi sonrası 37 olguya lobektomi (%52,9), 22 olguya pnömonektomi (%31,4), 11 olguya bilobektomi (%15,7) yapıldı. Son patolojik evre sonuçları, tam yanıt veren 9 (%12,8), IA 13 (%18,5), IB 7 (%10), IIA 9 (%12,8), IIB 13 (%18,5), IIIA 18 (%25,7), IIIB 1 (% 1,4) idi. Son patolojik lenf nodu durumu, 45 olgu (%64,3) N0, 14 olgu (%20) N1, 9 olgu (%12,9) N2 idi. Ortalama sağkalım süresi 37,15±3,06 ay, beş yıllık sağkalım oranı %29,37±9,89 ay idi. Rezeksiyon tipine göre sağkalım süreleri, lobektomi 33,35±4,59 ay, pnömonektomi 40,81±7,0 ay idi. Endikasyona göre sağkalım süreleri, CT4 43,99±8,54 ay, N2 37,48±4,17 ay, pancoast 22,05±9,34 ay, soliter beyin metastazı 16,33±3,08 ay idi. Son patolojik primer tümör durumuna (T) göre sağkalım süreleri, T0 49,25±6,21 ay, T1 40,66±6,04 ay, T2 41,35±8,41 ay, T3 21,77±4,89 ay, T4 13,83±3,93 ay idi. Son patolojik lenf nodu durumuna göre sağkalım süreleri, N0 37,54±4,35 ay, N1 44,77±8,40 ay, N2 25,68±3,63 ay idi.

**Sonuç:** İleri evre KHDAKde neoadjuvan tedavi sonrası anatomik rezeksiyonlar ile hatırı sayılır sağkalım elde edilebilir. T0 primer tümör ya da N0 lenf nodu durumu tek başına ya da birlikte en uzun sağkalım süresine sahiptir. Çalışmamızda, literatür bilgilerinin aksine pnömonektomilerde sağkalım süresinin lobektomilere göre daha yüksek olduğu tespit edildi.

**Anahtar Kelimeler:** ileri evre KHDAK neoadjuvan tedavi pulmoner rezeksiyon sağkalım

## SS5

### KARSİNOİD TÜMÖR REZEKSİYONLARINDA UZUN DÖNEM SONUÇLAR

**Kemal Karapınar**[1], Özkan Saydam[1], Songül Büyükkala[2], Muzaffer Metin[1], Adalet Demir[2], Adnan Sayar[2], Atilla Gürses[1]
[1]Yedikule Göğüs Hastalıkları ve Göğüs Cerrahisi EAH, 1. Cerrahi Kliniği
[2]Yedikule Göğüs Hastalıkları ve Göğüs Cerrahisi EAH, 4. Cerrahi Kliniği

**Giriş**: Akciğer karsinoid tümörleri tedavisinde cerrahi rezeksiyon, sıklıkla kür sağlayan tedavi seçeneğidir. Gereç ve Yöntem Kliniğimizde 1993-2012 yılları arasında rezeksiyon uygulanan 82 hasta geriye dönük olarak değerlendirilmiştir. Bu amaçla, uygulanan ameliyat şeklinin, patolojik tanı ve evresinin, uzun dönemde sağ kalıma etkileri incelenmiştir. Hastalarımızda yaş ortalaması 43.81 (16-69), erkek/kadın oranı 1/1.27 (n=36/46) olarak bulunmuştur. Hastalarımızdan 18 olguya bronkotomi-bronşial rezeksiyon, 64 olguya anatomik rezeksiyon uygulanmıştır. Anatomik rezeksiyonlarda, çoğunlukla sol üst lobektomi (n=14) ve sağ alt lobektomi (n=12) yapılmıştır. Bulgular Hastalar ortalama 84 ay klinik takipte kalmışlardır (1 ay-212ay). On yıllık genel sağkalım, % 98,6 bulunmuştur. Karsinoidin tipik ya da atipik patolojide oluşu sağkalım farkı göstermemiştir (p=0.62). Uygulanan cerrahi yöntem seçimi yine sağkalım farkı göstermemektedir (p=0.6). T faktörü değerlendirmesinde, T1 ve T2 karsinoid tümör rezeksiyonlarında 10 yıllık sağkalım %100 iken T3 olgu rezeksiyonlarında %75 oranındadır (p0.0003). T4 olan bir olgu eksploratris torakotomide kaldığından çalışma dışı bırakılmıştır. Bu olgu 4. ayında kaybedilmiştir. Sonuç Karsinoid tümörler sıklıkla bronşial lokalizasyon göstermesi ile semptomatik hale gelerek erken tanı konulabilmekte ve rezeksiyon sonrası iyi bir sağkalım göstermektedir. Patolojik tip ve rezeksiyon genişliği sağkalımda etkisizken, T faktörü etkili bulunmuştur.

**Anahtar Kelimeler:** karsinoid tümör bronkotomi bronş rezeksiyonu t faktörü

## SS6

### SLEEVE LOBEKTOMİ

**Taner Öztürk**, Şeyda Örs Kaya, Ozan Usluer, Serpil Sevinç, Kenan Can Ceylan, Şaban Ünsal
Dr. Suat Seren Göğüs Hastalıkları ve Cerrahisi Eğitim ve Araştırma Hastanesi, Göğüs Cerrahisi

**Amaç:** Küçük hücreli dışı akciğer kanserinde parankim koruyucu bir prosedür olarak sleeve lobektominin tercih edilme nedenlerinin en önemlisi, yetersiz solunum fonksiyon kapasitesinin daha ileri bir rezeksiyona müsaade etmediği pnömonektomiye alternatif bir seçenek olmasıydı. Bu çalışmada küçük hücreli dışı akciğer kanseri hastalarında yapılan sleeve lobektomi ve pnömonektomi olgularında mortalite, morbidite ve uzun dönem sağkalım sonuçlarının karşılaştırılarak, sleeve lobektominin onkolojik prensiplere bağlı kalarak pnömonektomi yerine uygulanabilirliğini araştırdık.

**Hastalar ve Yöntemler:** Bu çalışmada; küçük hücreli dışı akciğer kanseri nedeniyle 2004 ile 2011 yılları arasında 55 olguya sleeve lobektomi, 177 olguya pnömonektomi olmak üzere toplam 232 hastaya cerrahi rezeksiyon uygulandı.

**Bulgular:** Sleeve lobektomi grubuna karşılık pnömonektomi grubunda 5 yıllık sağkalım %60.1 ve %29.3'dür ($p \leftarrow 0.05$). Lokal nüks sleeve grubunda %10.9 iken pnömonektomi grubunda %6.2 olarak bulundu ($p \rightarrow 0.05$). Postoperatif mortalite sleeve grubuna karşılık pnömonektomide %1.8 ve %5.6'dır ($p \rightarrow 0.05$).

**Sonuç:** Her şart altında anatomik olarak uygun hastalarda onkolojik prensiplere bağlı kalarak daha iyi uzun dönem sağkalım sonuçları, düşük mortalite, kabul edilebilir komplikasyon oranları ve daha iyi yaşam kalitesiyle sleeve lobektomi pnömonektomiye tercih edilmelidir.

## SS7

### PRİMER PULMONER SARKOMLAR İLE SARKOMATOİD KARSİNOMLARIN CERRAHİ TEDAVİ SONUÇLARI

Tevfik Kaplan[1], İlhan İnci[2], Peter Kestenholz[2], Didier Schneiter[2], Walter Weder[2]
[1]Ufuk Üniversitesi Tıp Fakültesi, Göğüs Cerrahisi AD
[2]Zürich University Hospital, Department of Thoracic Surgery

**Giriş:** Bu çalışmanın amacı primer pulmoner sarkom (PS) nedeniyle opere edilen hastaların erken ve uzun dönem sonuçlarını belirlemek ve bunları akciğerin sarkomatoid karsinomu (SC) nedeniyle opere edilen hastaların sonuçları ile karşılaştırmak.

**Gereç ve Yöntem:** 1995 ile 2010 yılları arasında Zürich Üniversite Hastanesi Göğüs Cerrahisi Bölümünde PS'li 26 hasta ile SC'li 14 hasta opere edildi. Hastaların tibbi kayıtları demografik veriler, sigara öyküsü, ameliyat raporları, patolojik evre, postoperatif komplikasyonlar, adjuvan ve neoadjuvan tedavileri açısından retrospektif olarak incelendi. Ayrıca tüm hastaların takip süreleri, sağkalım ve nüks verileri de kayıt edildi. Bulgular: Hastaların 15\'i kadın, 25\'i erkek ve ortalama yaş 59,8 (18-82) idi. PS grubunda histopatolojik tanılar; intimasarkom(9), malign periferik sinir kılıfı tümörü (3), ewing sarkomu(2), liposarkom(2), kaposi sarkomu(2), undiferansiye sarkom(2), sinoviyal sarkom (1), şeffaf hücreli sarkom (1), miksoid sarkom(1), fibrosarkom(1), foliküler dendritik sarkom(1) şeklindeydi. Toplamda 8 hastaya (PS=5, SC=3) unrezektable olduğu için sadce biyopsi yapıldı. PS grubunda hastaların % 38,5\'ne, SC grubunda ise hastaların % 35,7\'ne pnömonektomi uygulandı. PS grubunda 3 hastaya rekürrens nedeniyle tekrar akciğer rezeksiyonu yapıldı. Altı hasta neoadjuvan terapi aldı ( her gruptan 3 hasta). SC grubunda 6 hasta, PS grubunda ise 14 hasta adjuvan kemoradyoterapi gördü. Otuz sekiz hastanın uzun dönem takip bilgilerine ulaşıldı ve takip süreleri 34 ile 154 ay arasında değişmekte idi. PS grubunda hastane mortalitesi % 3,8 (1 hasta) iken SC grubunda % 0 idi. Uzamış hava kaçağı, aritmi gibi minör komplikasyonlar her iki grup için benzerdi. Kümülatif 5 yıllık sağ kalım PS grubunda % 63,9 iken SC grubunda % 25,7 idi (p=0,019). PS grubunda erken evrenin artmış sağ kalımla istatistiksel olarak anlamlı ilişkisi olduğu bulundu (p←0,001). Sonuç: Cerrahi tedavi PS\'li hastalar için bir tedavi seçeneğidir . Cerrahi tedavi PS\'li hastalarda SC\'li hastalara göre daha anlamlı sağkalım yararı oluşturmaktadır. Erken evre opere eilen PS\'li hastaların kabul edilebilir 5 yıllık sağ kalım oranlarına sahip olduğu görülmüştür.

**Anahtar Kelimeler:** Pulmoner sarkom Sarkomatoid karsinom Cerrahi tedavi

## SS8

### KÜÇÜK HÜCRELİ DIŞI AKCİĞER KANSERİNDE ENDOBRONŞİAL LEZYON VARLIĞININ LENF NODU METASTAZI İLE İLİŞKİSİ

Onur Akçay, Şeyda Örs Kaya, Özgür Samancılar, Kenan Can Ceylan, Şaban Ünsal, Serpil Sevinç
Dr. Suat Seren Göğüs Hastalıkları ve Cerrahisi Eğitim ve Araştırma Hastanesi, Göğüs Cerrahisi

**Giriş ve amaç:** Bu çalışmada küçük hücreli dışı akciğer kanserinde endobronşial lezyon ile hiler ve/veya mediastinal lenf nodu metastazı arasında ilişki olup olmadığı değerlendirilmiştir. Endobronşial komponenti olan ve olmayan karsinomların lenf nodu metastazlarının değerlendirilmesi, bir fark çıkması durumunda evrelemede yeni bir kriter olup olmayacağı hipotezi ile çalışma başlatılmıştır.

**Gereç ve yöntem:** Dr. Suat Seren Göğüs Hastalıkları ve Cerrahisi Eğitim ve Araştırma Hastanesi 2. Göğüs Cerrahi Kliniği'nde Ocak 2005-Aralık 2011 yılları arasında küçük hücreli dışı akciğer kanseri tanısı ile anatomik rezeksiyon uygulanmış hastalar retrospektif olarak incelendi. Bronkoskopik olarak saptanmış endobronşiyal lezyonu olan hastalar ile endobronşiyal lezyonu olmayan hastalar iki gruba ayrıldı. İki grup hiler (N1) ve ipsilataral mediastinal (N2) lenf nodu metastazı olup olmaması yönünden karşılaştırıldı. Bulgular: Toplam 466 hasta (436 erkek ve 30 kadın) çalışmaya alındı. Hastaların ortalama yaşı 61,46 +/- 8,988'di. Endobronşiyal lezyonu olan hasta grubu (n=138) ile endobronşiyal lezyonu olmayan hasta gruplarına (n=328) $\chi^2$ analizi ile yapılan değerlendirmede endobronşial lezyon varlığı ile N1 durumu arasında anlamlı bir ilişki saptanmış (P=0,004) ancak $\chi^2$N2 durumu ile anlamlı bir ilişki saptanmamıştır (p=0,133). Sonuç: Endobronşial lezyonu olan küçük hücreli dışı akciğer kanseri olgularında N1 pozitifliği anlamlı olarak daha sık görülmekte olup, peribronşial lenfatikler aracılığı ile metastaz gelişebileceği yönünde şüphe uyandırmaktadır.

**Anahtar Kelimeler:** endobronşial lezyon lenf nodu metastazı

Tarih: **27 Nisan 2013** Saat: **11:50 - 12:20**

## SS9

### PEKTUS DEFORMİTELERİNİN TÜRKİYE'DEKİ DEMOGRAFİK DAĞILIMI

**Ersin Sapmaz,** Okan Karataş, Hasan Çaylak, Hakan Işık, Kuthan Kavaklı, Sezai Çubuk, Orhan Yücel, Alper Gözübüyük, Sedat Gürkök
GATA, Göğüs Cerrahisi

**Amaç:** Pektus deformiteleri, göğüs ön duvarında en sık rastlanan ve ailesel geçiş özelliği gösterebilen konjenital deformitelerdir. Pektus deformitelerinin Türkiye'de demografik özellikleri ile ilgili geniş bir araştırma bulunmamaktadır. GATA Göğüs Cerrahisi AD poliklinik kayıtlarında retrospektif olarak pektus deformitelerinin demografik özellikleri araştırılmıştır.

**Gereç ve yöntem:** GATA Göğüs Cerrahisi polikliniğine Ekim 1996 – Ekim 2000 tarihleri ile Ocak 2006 ve Aralık 2010 tarihleri arasında toplam 48.301 olgu başvurdu. Bu olgulardan 2265 (% 4.68) tanesinde pektus deformitesi tespit edildi. Olguların 6'sı bayan, 2259'u erkekti. Olguların yaşı 6 ay ile 55 yıl arasında değişmekteydi (yaş ortalaması 20.7). Olguların 286 tanesine operasyon uygulanmıştır. Bölge bazında bölgelerin nüfusuna oranlanmış pektus deformite tipleri ve sayıları tablo-1'de görülmektedir.

**Sonuçlar:** Türkiye genelinde pektus deformite toplamı 2265, pektus ekskavatum sayısı 1585 (% 69.98), pektus karinatum sayısı 680 (%30.02), kondrogladioler tip pektus karinatum sayısı 438 (% 19.34), kondromanubriyel tip pektus karinatum sayısı 242 (% 10.68) olarak saptanmıştır. Ailesel özellik Türkiye genelinde 815 (% 35.98) olguda bulundu. Pektus deformitesi olgu sayısı bulunduğu bölgenin nüfus sayısı ile oranlandığında deformite oranı Karadeniz Bölgesinde diğer bölgelere göre çok daha fazla izlenmekte olup bunu sırasıyla İç Anadolu Bölgesi ve Doğu Anadolu Bölgesi izlemektedir.

**Anahtar Kelimeler:** göğüs deformitesi pektus ekskavatum pektus karinatum demografik dağılım

## SS10

### SİVAS İLİNDEKİ ÖĞRENCİLERDE GÖĞÜS DUVARI DEFORMİTESİ İNSİDANSI

**Özgür Katrancıoğlu**[1], Yücel Akkaş[1], Reyhan Kuğu[1], Ahmet Mercan[1], Kamil Kaynak[2]
[1]Sivas Numune Hastanesi, Göğüs Cerrahisi
[2]İstanbul Üniversitesi Cerrahpaşa Tıp Fakültesi, Göğüs Cerrahisi

**Giriş**: Sternumun konjenital olarak posterior yada anteriora deplase olması anterior göğüs duvarı deformiteleri olarak adlandırılır. Göğüs deformiteleri genellikle altta yatan genetik hastalığa bağlı kostal kartilajların anormal gelişimi sonucu meydana gelirler. Göğüs deformiteleri psikolojik rahatsızlıklardan, mediastinal organ basılarına kadar değişebilen klinik tablolara neden olabilirler. Literatürde göğüs deformitelerinin görülme sıklığı %1 ile %0,12 arasında değişen oranlarda verilmektedir. Bununla birlikte ülkemizde göğüs deformitelerinin görülme sıklığı hakkında yeterli bilgi bulunmamaktadır. Bu çalışmada Sivas ilinde ilköğretim okullarındaki öğrencilerde göğüs deformitelerinin görülme sıklığını araştırmayı amaçladık.

**Gereç ve Yöntem** 2011-2012 öğretim yılında Sivas merkezindeki ilköğretim 6. ve lise 4. sınıflar arasındaki öğrencilere göğüs deformitesi yönünden tarama yapıldı. Okul taraması sırasında fizik muayene ile göğüs deformitesi saptanan çocuklarda deformitenin genişlik, derinlik ölçümleri ve toraks genişliği ile çap ölçümleri kumpas, cetvel ve mezura yardımı ile yapıldı. Bulgular Çalışmamızda 7354 (% 46,4) kız, 8508 (%53,6) erkek toplam 15863 olgu yer aldı. Olguların yaşları 12-19 arasında olup ortalama yaş 15,94 ± 1,34 olarak bulundu. Toplam 250 olguda (%1,6) göğüs deformitesi saptandı. Olguların 98`inde (%39,2) Pektus Ekscavatum (PE), 116`ında (%46,4) Pektus Karinatum (PK) saptandı. PE olgularının 81`i (%82,7) erkek olup kız erkek oranı 1:4,7 iken PK olgularının 109`erkek (%93,9) idi ve kız erkek oranı 1:15 olarak bulundu. 29 (%11,6) olguda miks tip deformite, 7 olguda izole kot anomalisi, 1 olguda da Poland sendromu vardı. PE lu olgularda göğüs çevresi 78,74 ± 6,84 cm, derinlik 1,69±0,79 cm, ön-arka 20,17±2,67 cm, lateral 41,07±4,66 cm idi. PK lu olgularda ise göğüs çevresi 77,34 ± 5,63 cm, ön-arka 22,22 ± 2,76 cm, lateral 41,15 ± 3,83 cm olarak bulundu.

**Tartışma** Bu çalışma ülkemizde göğüs deformiteleri konusunda yapılan en geniş olgu sayısına sahip olması nedeniyle önem taşımaktadır. Elde edilen veriler göğüs deformitelerinin bölgemizde literatüre göre daha yüksek oranda göründüğünü göstermektedir. Bununla birlikte PK`un PE`dan daha sık olduğunun bulunmasıda genel literatür ile çelişen ve araştırmaya değecek bir diğer bulgudur.

**Anahtar Kelimeler:** göğüs deformiteleri insidans

## SS11

### PEKTUS EKSKAVATUM OLGULARA NUSS PROSEDÜRÜ İLE YAKLAŞIM: 249 VAKALIK BİLDİRİM

Ahmet Önen, Volkan Karaçam, **Hasan Ersöz**, Aydın Şanlı, İsmail Ağababaoğlu, Nezih Özdemir
Dokuz Eylül Üniversitesi Tıp Fakültesi, Göğüs Cerrahisi

**Giriş:** Pektus Ekskavatum (PE) sternumun alt kostal kartilajlarla beraber posteriora çukurlaşmasıdır. En sık(%80 - 90) göğüs ön duvarı deformitesi olup her 300 - 400 canlı doğumda bir görülmektedir. Erkeklerde bayanlara göre 3 kat daha fazla görülmektedir. PE olguların cerrahi tedavisine yaklaşımda minimal invaziv teknik yani Nuss yöntemi 1987'de Donald Nuss tarafından tanımlanmıştır. Bu operasyon için ideal yaş toraks duvarının esnekliği nedeniyle 5 – 15'dir. Başarı oranı Rawitch yöntemiyle aynıdır(%93 - 96).

**Bildiri:** Kliniğimizde Ağustos 2006 – Ocak 2013 tarihleri arasında opere edilen, 6 – 47 yaş arası, toplam 249(210 erkek, 39 kız) PE'li olguya Nuss yöntemi ile korreksiyon uygulanmıştır. Olguların yaş ortalaması 20,4(6-47) dir. Yirmi yedisine(%11) çift bar kullanılmıştır. Olgular postoperatif ortalama 4. günde(2- 27 gün) taburcu edilmiştir. 44(%17,6) olguda çift stabilizatör kullanılmıştır. İki bar takılan olgulardan 13 tanesinde(%29) 3 adet stabilizatör kullanılmıştır. Tek stabilizatör kullanılan 222 olgudan 44'ünde(%20) sağ tarafa, 178 olguda(%80) ise sol tarafa stabilizatör yerleştirilmiştir. Bir (%0.4) olgumuzda mikst tip deformite nedeniyle rawitch ile birlikte nuss operasyonu aynı seansta uygulanmıştır. 20(%8) olguya rawitch operasyonu sonrası deformitenin düzelmemesi nedeniyle nuss operasyonu uygulanmıştır. 19 olguda(%7,6) postoperatif ortalama 50. günde bar kaydığı için revize edildi. 8 olguya(%3,2) 2. bir stabilizatör yerleştirildi. 1 olguda (%0.4) stabilizatör soldan sağa alındı. Tek bar takılan 2 bayan olguda kum saati toraks meydana gelmesi üzerine üst seviyeden 2. bar uygulandı. 18 olguda(%7,2) pnömotoraks gelişti. Bir olguda (%0,4) ampiyem gelişti. Bir olguda kardiak yaralanma gerçekleşti ve sol anterior torakotomi ile onarıldı. On(%6) olguda yara yeri enfeksiyonu gelişti. 71(%28,5) olguda 2-3 yıl sonunda barlar çıkarıldı. Barı çıkarılan ortalama 1,9(1-3) günde sorunsuz taburcu edildi.

**Sonuç:** Nuss prosedürü, minimal invaziv yöntem olması, operasyon süresinin kısalığı (ortalama 40 dk.) , postoperatif erken dönemde olgunun taburcu edilebilmesi ve olgunun sportif faaliyetlere dönüşünün diğer yöntemlere göre daha kısa sürmesi nedeniyle giderek popülerliği artan bir yöntemdir.

**Anahtar Kelimeler:** nuss prosedürü minimal invaziv cerrahi pektus ekskavatum

## SS12

### PEKTUS EKSKAVATUMUN MİNİMAL İNVAZİV ONARIMINDA MARMARA DENEYİMİ

Mustafa Yüksel, Korkut Bostancı, Onur Ermerak, **Adamu İssaka**, Zeynep Bilgi, Hakan Ömercikoğlu, Çağatay Çetinkaya, Volkan Kara, Bedrettin Yıldızeli, Hasan Batirel
Marmara Üniversitesi Tıp Fakültesi, Göğüs Cerrahisi Anabilim Dalı

Pektus ekskavatumun minimal invaziv onarımı (MIRPE) elde edilen başarılı sonuçlarla artık pek çok merkezde açık cerrahi tekniklere tercih edilir hale gelmiştir. Bu çalışma MIRPE uygulanan olgularda klinik sonuçlarımızı değerlendirmek amacıyla yapıldı. Ağustos 2005 – Mart 2013 tarihleri arasında pektus ekskavatum tanısıyla MIRPE uygulanan 345 olgu; deformite şekli, yerleştirilen bar sayısı, operasyon süresi, revizyon gereksinimi, hastanede yatış süresi ve nüks yönünden retrospektif olarak değerlendirildi. Yaşları 6 ile 46 arasında değişen (ortanca 17) olgulardan 292'si erkek 53'ü kızdı. Deformite 258 olguda simetrik, 87 olguda asimetrik idi. Olguların 236'sında tek bar ile düzelme sağlanırken 102 olguda çift bar, 7 olguda ise 3 bar yerleştirilerek deformitenin düzelmesi sağlandı. Operasyon süresi 20 ile 180 dakika (ortanca 65) arasında değişti. Planlanan süresi dolan 85 olgunun barı çekildi, 1 olgu hariç bu olgularda nüks gelişmedi. Uygulanan hasta memnuniyeti anketlerinin değerlendirilmesinde hastaların %95,1'inin sonuçtan çok memnun olduğu görüldü. Minimal invaziv onarım, kısa ameliyat süresi, düşük morbidite ve yüksek hasta memnuniyeti oranı ile pektus ekskavatumun cerrahi tedavisinde etkin bir tekniktir.

**Anahtar Kelimeler:** pektus ekskavatum minimal invaziv cerrahi nuss göğüs duvarı MIRPE

## SS13

### PEKTUS EKSKAVATUM: 110 VAKALIK NUSS DENEYİMİ

**Mehmet Bilgin**
Erciyes Üniversitesi Tıp Fakültesi, Göğüs Cerrahisi

**Amaç:** Bu çalışmada Pektus ekskavatum(PE) tedavisinde kullanılan Nuss ameliyat tekniği(minimal invaziv teknik) ile tedavi edilen hastaların sonuçlarını sunduk Çalışma Planı: Haziran 2006 ile Aralık 2012 tarihleri arasında PE nedeni ile Nuss tekniği uygulanan 110 hastanın yaş, cins, operasyon süresi, operasyon komplikasyonlar, postoperatif yatış süresi, barların çekilme süreleri ve operasyon sonuçları değerlendirildi.

**Bulgular:** Hastalardan en küçük olanı 2.4 yaşında iken en büyük hastamız 36 yaşında idi 91 Erkek 19 kadın hasta vardı.hastalardan sadece üçünde iki bar ve iki stabilizatör kullandık İki hastada stabilizatör ihtiyacı olmazken diğer hastalarda bir bar ve bir stabilizatör kullandık(%95.4). 2 hastada tüp koymayı gerektirecek kadar pnomotoraks oluştu (1,8). Bir hastada ameliyattan bir ay sonra absorbable stabilizatör kırıldığı için yenisi ile değiştirmek zorunda kaldık 2 hastada ağrı intoleransı nedeni ile barı çıkarmak zorunda kaldık bunlardan birinde ayrıca enfeksiyon problemi vardı. Bu üç hastada 25 yaş üstü hastalardı. Hastanede ortalama yatış süresi 4,2 gün(3–6 gün) olarak bulundu. Bar lar en erken 2 yıl engeç 3,7 yıl içinde çıkarıldı. Barların çıkarılmasında özellikle erişkin hastalarda kemik dokuya yapışma problemi dışında her hangi bir problemle karşılaşılmadı. Hastalara barlarının çıkarılmasından sonra yapılan memnuniyet sorgulamasında %98,2 Memnun oldukları tespit edildi.

**Sonuç:** Nuss operasyonlarında insizyon skarlarının lateral, meme altı ve küçük olması, Ameliyat süresinin kısa ve kanama miktarının çok az olması gibi avantajları vardır. Daha az invaziv bir teknik olması yatış süresinin kısa olması enfeksiyon riskinin minimal olması hasta memnuniyetini artırmakla birlikte en önemli sorun postoperatif ağrıdır.

Bu seridede görüleceği gibi Ağrı dışında sonuçlar hastalar için memnuniyet verici olarak değerlendirilebilir.

**Anahtar Kelimeler:** Minimal invaziv cerrahi, Nuss Yöntemi Pektus ekskavatum onarımı

## SS14

### ERİŞKİN PEKTUS ESKAVATUM'DA MİNİMAL İNVAZİF TEKNİK (MIRPE)

Ahmet Demirkaya, Elvin Hekimoğlu, Ezel Erşen, **Osman Yakşi**, Nurlan Alizade, Akif Turna, Kamil Kaynak
İstanbul Üniversitesi Cerrahpaşa Tıp Fakültesi, Göğüs Cerrahisi Anabilim Dalı

**Giriş:** Pectus Excavatum(PE) genellikle doğumda (%86) ya da hayatın ilk bir yılında ortaya çıkmaktadır. Düzeltme operasyonları ise değişik yaş grubunda uygulanmaktadır. Bu çalışmada kliniğimizde MIRPE tekniğiyle opere edilen 118 erişkin PE olgusunun klinik analizi yapılmıştır. Materyal ve Metod: Kliniğimizde Temmuz 2006- Mart 2013 yılları arasında MIRPE uygulanan 418 hasta arasından 118 erişkin hastanın analizi yapıldı. Ortalama yaş 23.2(18-44), 10 kız, 108 erkek hasta opere edildi. 18 yaş altı opere edilen hastalarla, erişkin hastalar komplikasyon, bar sayısı ve hastanede kalış sürelerine göre karşılaştırıldı. Pnömotoraks, bar kayması, aspirasyon pnömonisi, perikardial efüzyon, plevral effüzyon, solunum arresti, yara yeri infeksiyonu ve problemleri postoperatif komplikasyonlar olarak raporlandı. Bulgular: 18 yaş altı komplikasyon oranı % 11.8 iken, erişkin hastalarda % 26.2 bulundu. İki grup arasında istatiksel anlamlı fark vardı (p = 0.007) 18 yaş altı ortalama yatış suresi 4.64 +_ 1.58 (2-13) iken erişkin hastada 4.92 + _ 2.81 (3-21) bulundu. İki grup arasında istatiksel anlamlı fark yoktu. (p = 0,637) 18 yaş altı olgularda ikiden fazla bar kulanımı % 7.5 iken erişkin hastada % 15.8 bulundu. İki grup arasında istatiksel anlamlı fark yoktu (p = 0.068) Sonuç: Çoğu zaman erişkin hastalarda MIRPE biraz daha fazla komplikasyon oranı ve birden fazla bara ihtiyaç duyulması nedeni ile ameliyat süresinde uzama olabilse de ortalama hastanede kalış süresini değiştirmeden hastalara uygun bir tedavi seçeneği olarak sunulabilmektedir. Minimal invaziv yöntemle pektus ekskavatum düzeltme operasyonu erişkin hasta grubunda da oldukça yüksek bir başarı oranı ile uygulanabilen hasta memnuniyetinin de yüksek olduğu güvenli bir yöntemdir.

## SS15

### MİNİMAL İNVAZİF PEKTUS KARİNATUM DÜZELTME AMELİYATI; BİR YILLIK DENEYİMLERİMİZ

**Tülin Durgun Yetim**[1], İbrahim Şilfeler[2], İbrahim Yetim[4], Ayşen Taslak Şengül[3], Yasemin Bilgin Büyükkarabacak[3], Ahmet Başoğlu[3]
[1]Mustafa Kemal Üniversitesi, Göğüs Cerrahisi
[2]Mustafa Kemal Üniversitesi, Pediatri
[3]Ondokuz Mayıs Üniversitesi, Göğüs Cerrahisi
[4]Mustafa Kemal Üniversitesi, Genel Cerrahi

**Giriş:** Doğumsal göğüs duvarı deformiteleri içinde pektus karinatum (PC), pektus ekskavatumdan (PE) sonra ikinci en sık görülen deformitedir.

**Materyal-method:** Mustafa Kemal Üniversitesi Tıp Fakültesi Göğüs Cerrahisi Anabilim Dalında Ocak Eylül 2010-Eylül 2011 tarihleri arasında 20 PC olgusuna MIRPC ameliyatı uygulandı.

**Bulgular:** Olguların, 14ü(%70) erkek, 6sı(%30) kadındı (Tablo-1). Yaş aralığı 10 ile 18 arasında değişmekteydi ve ortanca yaş 14 olarak hesaplandı. Operasyon süresi 45 dakika ile 120 dakika arasında değişti ve ortalama süre 65 dakika olarak hesaplandı.

**Sonuç:** Açık cerrahide; kaburgaların kıkırdak kısımlarının ve göğüs kemiğinin kısmen çıkarılması ya da kesilmesinin gerekmesi, ayrıca temel amacı estetik olan bu ameliyatta önde geniş bir skar dokusu görülmesi gibi olumsuzluklarından dolayı, daha az skar dokusu, daha az invaziv yöntem olan Abrahamson yöntemi uygun vakalarda tercih edilmelidir.

**Anahtar Kelimeler:** pektus karinatum çelik bar

Tarih: **27 Nisan 2013** Saat: **13:30 - 14:30**

## SS16

### AKCİĞER NAKLİNDE ERKEN DÖNEM CERRAHİ KOMPLİKASYONLAR

**Adalet Demir**, Songül Çühedaroğlu, Nur Dilek Bakan, Özgür İşgörücü, Nilgün Pakdemir Bilgin, Adnan Sayar
Yedikule Göğüs Hastalıkları ve Göğüs Cerrahisi Eğitim ve Araştırma Hastanesi, Göğüs Cerrahisi

**Amaç:** Son dönem akciğer hastalığı olan hastalarda akciğer nakli günümüzde kabul edilen bir tedavidir. Bu çalışma ile akciğer nakli yaptığımız olguların cerrahi komplikasyonlarını ve kısa dönem sonuçları analiz etmek amaçlandı.

**Metod:** Mart 2012-Şubat 2013 yılları arasında 12 akciğer nakli (3'ü kadın, 9'u erkek) yapıldı. Bu nakilerin 5'i tek taraflı, 7'si çift taraflıydı. Ortalama yaş 42.25 (26-59). Akciğer nakli için endikasyonlar; amfizem (n:4), pulmoner fibrozis (n:3), sarkoidoz (n:2) ve bronşiektazi (3) idi. İki hasta nakil öncesi mekanik ventilasyon uygulanan hastalardı. Bu hastalardan biri nakil öncesi 15 gün NOVOLUNG ve 5 gün ECMO ile desteklenmişti.

**Bulgular:** Olgularımızın 6'sında perioperatif ECMO kulanıldı, Bunlardan birinde postoperatif ilk 24 saat içinde ECMO desteği devam edildi. Hastalarımızda iskemi zamanı 6,75 (5-10) saatti. Erken (30 gün) ve geç (90 gün) mortalite oranı %33.3 (n=4) idi. Bu olgularımızdan ikisi postoperatif multipl organ yetmezliğinden , 1 olgumuzda ARDS ve 1 olgumuz ise miyokard enfarktüsünden kaybedildi. Ortalama extübasyon süresi 4 gün idi. Bir olgumuzda re-entübasyon uygulandı. İki hastamıza hemorajiden dolayı retorakotomi yapıldı. Bir hastamızda sol ana pulmoner arterde stenoz gelişti ve metalik stent uygulandı. İki hastamızda non anostmotik segmenter stenoz gelişti ve birine metalik stent takıldı öbürünede balon dilatasyon yapıldı. Bir hastamızda bronşiyal dehisens gelişti ve spontan iyileşti. 2 olguda plörezi gelişti, 1 olguda space kaldı, 1 olguda yara yeri enfeksiyonu gelişti, 1 olguda diafragma paralizisi gelişti.

**Sonuç:** Akciğer nakli kompleks bir cerrahidir, yüksek mortalite ve morbidite oranlarımızın artan deneyim ile azalacağına inanmaktayız.

**Anahtar Kelimeler:** Akciğer nakli Transplantasyon cerrahi komplikasyonlar ECMO

## SS17

### AKCİĞER REZEKSİYONLARINDA OTOLOG FİBRİN YAPIŞTIRICISININ POSTOPERATİF YATIŞ SÜRESİ VE DRENAJ MİKTARI ÜZERİNE ETKİSİ

Ahmet Önen[1], Aydın Şanlı[1], Volkan Karaçam[1], **Hasan Ersöz[1]**, Aydın Taşdöğen[2], Nezih Özdemir[1]
[1]Dokuz Eylül Üniversitesi, Anesteziyoloji ve Reanimasyon,
[2]Dokuz Eylül Üniversitesi Tıp Fakültesi, Göğüs Cerrahisi

Akciğer rezeksiyonları sonrası uzamış hava kaçağı ve yüksek plevral drenaj miktarı önemli bir morbidite ve mortalite nedenidir. Bunu azaltmak için çeşitli yöntemler ve maddeler kullanılmaktadır. Bizim kliniğimizde kullandığımız otolog fibrin yapıştırıcının (Vivostat®) etkinliğini araştırmak amacıyla akciğer rezeksiyonu yaptığımız 80 olguyu iki gruba ayırarak ele aldık. Bu olgulardan; rezeksiyon sonrası otolog fibrin yapıştırıcı kullanılan 40 olgu otolog fibrin yapıştırıcı grubu olarak (AFS), herhangi bir doku yapıştırıcı kullanılmayan 40 olgu ise kontrol grubu olarak ayrıldı. Gruplar; yaş, cinsiyet, yapılan ameliyat, uzamış hava kaçağı, tüp çekme süreleri, drenaj miktarları ve taburculuk süreleri açısından karşılaştırıldı. Otolog fibrin yapıştırıcı grubu ve kontrol grubu arasında; cinsiyet ve uygulanılan cerrahi işlemler açısından anlamlı farklılık yoktu ($p \rightarrow 0.05$). Yaşların ortalaması acısından iki grup arasında farklılık saptanmasına rağmen (63,18±6,11; 66.00±5,26) fark klinik açıdan önemli değildi. Uzamış hava kaçağı otolog fibrin yapıştırıcı grubunda % 7,5 (n:3), kontrol grubunda % 25 (n:10) olduğu saptandı (p=0.033). Otolog fibrin yapıştırıcı grubunda ortalama tüp çekme süresi 4,23±4.38 gün, kontrol grubunda 9,5±7,87 gün olduğu bulundu (p=0.0001). Otolog fibrin yapıştırıcı grubunda postoperatif dördüncü güne kadar olan toplam drenaj miktarı ele alındığında ortalama 450,00±234,24 mL olduğu görüldü. Kontrol grubunda ise dört günlük ortalama drenaj miktarının 800,00±455,59 mL olduğu saptandı (p=0.0001). Otolog fibrin yapıştırıcı grubunda ortalama taburculuk süresi postoperatif 5,00±2,06 gün iken, kontrol grubunda 9,18±2,13 gün olduğu tespit edildi (p=0,0001).

**Sonuç** olarak akciğer rezeksiyonu yapılan; yaş, cinsiyet ve yapılan ameliyat açısından benzer özelliklerde 2 gruba ayırdığımız olgular üzerinden yaptığımız retrospektif çalışmada otolog fibrin yapıştırıcı kullanımının uzamış hava kaçağı insidansını, tüp çekme süresi, drenaj miktarı ve taburculuk sürelerini azalttığı tespit edildi.

**Anahtar Kelimeler:** otolog fibrin yapıştırıcı uzamış hava kaçağı plevral drenaj

## SS18

### PORT DENEYİMİMİZ; 430 OLGU

Recep Ustaalioğlu[1], Hatice Demirbağ[1], **Mehmet Yıldırım[1]**, Giray İntepe[1], Murat Yaşaroğlu[1],Tamer Okay[1], Ilgaz Doğusoy[2]
[1]Dr Siyami Ersek Göğüs Kalp ve Damar Cerrahisi Eğitim ve Araştırma Hastanesi, Göğüs Cerrahisi
[2]Kadıköy Acıbadem Hastanesi, Göğüs Cerrahisi

**Giriş:** Onkoloji ve hematoloji hastalarının intravenöz kemoterapi tedavilerinin uygulamaları sırasında, kullanım kolaylığı ile beraber sosyal yaşamlarının rahatlatılması ve evde uygulanacak tedavinin sürdürülmesine olanak sağlaması açılarından, subklaviyan kemoterapi port kateteri takılması gerekmektedir. Sedasyon anestezisi ile uygulanabilmesi, hastalara ayaktan tedavi olanağı sunması, kemoterapi seanslarının güvenli ve etkin olmasını sağlamaktadır. Anestezistler, genel cerrahlar, göğüs cerrahları, çocuk cerrahları, radyologlar ve kalp ve damar cerrahlarının kemoterapi port kateterini implante etmeleri ortak uygulama alanı olmuştur.

**Bulgular:** Dr Siyami Ersek Göğüs Kalp Damar Cerrahisi Eğitim ve Araştırma Hastanesi, Göğüs Cerahisi Kliniğinde Ocak 2008- Aralık 2012 tarihleri arasında toplam 430 kemoterapi portu uygulanan olgu retrospektif olarak değerlendirildi. Olguların 245'i erkek, 185'i kadındı. Yaş aralığı ise 19-83 arasında tespit edildi. 379 olguya sağ subklavian vene, 61 olguya sol subklavian vene kateter yerleştirildi. 101 olguya genel anestezi altında, 329 olguya sedasyon anestezisi altında kemoterapi portu takıldı. Tüm kateterler skopi eşliğinde yerleştirildi. Kemoterapi portu 202(%46.9) olguda kolon ca, 81(%18.8) olguda mide ca, 59(%13.8) olguda meme ca, 23(%5.3) olguda rektum ca ve 65(%15.2) olguda çeşitli lokalizasyondaki maligniteler nedeni ile yerleştirildi. Toplam 11 olguda postoperatif komplikasyon gelişti. 4 olguda pnömotoraks, 3 olguda yara yeri enfeksiyonu, 2 olguda tromboz, 1 olguda 6 ay sonra port bölgesinde apse, 1olguda ise 18 ay sonra Pinch-off sendromu gelişti. Pnömotoraks gelişen olgular dışındaki diğer komplikasyonlarda kemoterapi portu çıkarıldı. Hastaların hastanede kalış süresi 1.1 gün olarak tespit edildi. Kemoterapi alacak hastalarda kemoterapi portu hastalar için düşük riskli, konforlu ve güvenilir bir uygulamadır.

**Anahtar Kelimeler:** kemotrapi portu

## SS19

### PEDİATRİK YAŞTA YABANCI CİSİM ASPİRASYONUN CİDDİYETİ; 1660 OLGUNUN ANALİZİ

**Fatih Meteroğlu**, Atalay Şahin, Serdar Monis, Ahmet Sızlanan, Serdar Onat, Refik Ülkü
Dicle Üniversitesi Tıp Fakültesi, Göğüs Cerrahisi

**Özet:** Ocak 1990-2013 yılları arası Dicle Üniversitesi Tıp Fakültesi Göğüs Cerrahisi kliniğine başvuran 1660 olguya yabancı cisim aspirasyonu ön tanısıyla rijit bronkoskopi yapıldı. Tüm olgularımız 1-16 yaş arası idi (Erkek olgu %53, yaş dağılımı 6,27±5,37 ve kız olgu ise %47, yaş dağılımı 4,71±4,36 idi). Asfiksi ve siyanoz belirtileri olan 146 olguya akciğer grafiği çekilmeden acilden direkt ameliyathaneye alınarak genel anestezi altında rijit bronkoskopi yapıldı. Olgularımızın %75'de hikâye mevcuttu ve % 65'i ilk 6 saatte müracaat etti. En sık öksürük, takipne ve stridor mevcuttu. Tüm olgulara rijit bronkoskopi yapıldı. Ancak 8 olguya trakeostomi yardımıyla yabancı cisim çıkarıldı. Yabancı cisim; metalik olarak en sık iğne (207 olgu) ve yiyecek olarak ise en sık tohum(fasulye, nohut, ayçiçeği vb. 430 olgu) idi. Rijit bronkoskopi sonrası en sık bronkospazm görüldü. Mortalite ise %0.8(13) olgu idi. Müdahale sonrası oksijen ve bronkodilatatör verildi. Olgular yaklaşık 1-7 gün arası ancak çoğunlukla 24 saat takip edildi. Kontrol akciğer grafiği çekildikten sonra olgular taburcu edildiler.

**Anahtar Kelimeler:** Asfiksi bronkoskopi yabancı cisim

## SS20

### MORGAGNİ HERNİSİ: TRANSABDOMİNAL Mİ TRANSTORASİK Mİ YAKLAŞIM?

**Yener Aydın**[1], Bayram Altuntaş[2], Ali Bilal Ulaş[1], Coşkun Daharlı[1], Atilla Eroğlu[1]
[1]Atatürk Üniversitesi Tıp Fakültesi, Göğüs Cerrahisi AD
[2]Bölge Eğitim ve Araştırma Hastanesi, Göğüs Cerrahisi

**Amaç:** Morgagni hernisi nadir olup tüm diyafragma hernilerinin %2'sinden azını oluşturur. Tedavisi cerrahi olup transtorasik veya transabdominal yolla yaklaşılabilmektedir. Bu çalışmada morgagni hernisi nedeniyle transtorasik ve transabdominal yolla cerrahi uyguladığımız olguların sonuçlarını karşılaştırdık. Yöntem: Kliniğimizde 1997 ve 2012 yılları arasında morgagni hernisi nedeniyle opere edilen 20 olgu retrospektif olarak incelendi. Hastaların yaşı, cinsiyeti, semptomlar, lezyonun lokalizasyonu, teşhisi, cerrahi metot ve morbidite ve mortalite oranları ile hastane yatış süreleri gözden geçirildi. Olguların 6'sına (%30) torakotomi, 14'üne (%70) ise laparotomi ile yaklaşıldı. Tüm olgularda herni kesesi rezeke edildi. Bir olguda prolene mesh kullanılırken diğer olgularda diyafragma defekti primer olarak nonabsorbabl sütür ile tamir edildi.

**Bulgular:** Olguların 13'ü (%65) kadın, 7'si (%35) erkekti. Ortalama yaş 44.1±25.3 (1-73 yaş arası) idi. Herni 18 olguda sağ, bir olguda sol tarafta yerleşmişken bir olguda bilateral yerleşim mevcuttu. Herniye olan organlar 19 (%95) olguda omentum, 18 (%90) olguda transvers kolon, 4 (%20) olguda ince barsak, 3 (%15) olguda mide ve 1 (%5) olguda karaciğer sol lobu idi. Laparotomi olgularında postoperatif herhangi bir komplikasyon gözlenmezken, torakotomi uygulanan bir olguda yara enfeksiyonu gelişti. Ortalama yatış süresi torakotomi grubunda 7 gün iken, laparotomi grubunda 6.2 gün idi. Olguların hiçbirinde mortalite gözlenmedi.

**Sonuç:** Bulgularımız her iki yaklaşımda da cerrahi sonuçların benzer ve tatmin edici olduğunu göstermektedir. Ancak ilk olgularımıza transtorasik yaklaşırken artık transabdominal yaklaşımın hasta için daha az invaziv olduğunu düşündüğümüzden transabdominal yaklaşımı tercih ediyor ve öneriyoruz.

**Anahtar Kelimeler:** Morgagni hernisi laparotomi torakotomi

## SS21

### ABONDAN HEMOPTİZİ (58 OLGUNUN ANALİZİ)

**Alkın Yazıcıoğlu**[1], Erdal Yekeler[1], Ülkü Yazıcı[2], Ertan Aydın[2], Ali Beyoğlu[2], Sadi Kaya[2], Nurettin Karaoğlanoğlu[2]
[1]Türkiye Yüksek İhtisas Hastanesi, Göğüs Cerrahisi ve Akciğer Nakli Merkezi
[2]Atatürk Göğüs Hastalıkları ve Göğüs Cerrahisi Eğitim Araştırma Hastanesi, Göğüs Cerrahisi

**Giriş:** Hemoptizi kanlı balgam ekspektorasyonu olup etyolojisinde çeşitli hastalıklar, sendromlar, ilaçlar ve faktörler rol oynamaktadır. Trakeobronşial sistemin anatomik ölü boşluğu yaklaşık 200 mlt olarak hesaplandığı için bu miktarın üzerindeki kanamalar hayatı tehdit etmekte ve hastanın asfiksi sonucu ölümüne yol açabilmektedir. Masif hemoptizi ise günlük 600 mlt'nin üzerinde hemoptizisi olan hastaları ifade etmektedir. Materyal ve Metod: Ocak 2008, Aralık 2012 yılları arasında Atatürk Göğüs Hastalıkları ve Göğüs Cerrahisi Eğitim Araştırma Hastanesi Göğüs Cerrahisi kliniğine yatırılan ve günlük hemoptizisinin 200 ml üzerinde olduğu tespit edilen hastalar çalışmaya alınmıştır.

**Sonuçlar:** Çalışmaya dahil edilen 58 hastanın yaş ortalaması 51,4 yıl (19 - 84) olarak hesaplanmış olup hastaların 44'ü (%75,9) erkek, 14'ü (%24,1) bayandı. Hastaların 26'sını (%44,8) 200 - 600 mlt arasında, 32'sini (%55,2) ise 600 mlt'den fazla kanayan hastalar oluşturmaktaydı. Hastaların 37'sine (%63,8) cerrahi tedavi, 14'üne (%24,1) medikal tedavi, 6'sına (%10,3) BAE ve 1'ine de (%1,7) BAE sonrası cerrahi tedavi uygulandı. Cerrahi tedavi olarak hastalara en sık lobektomi (n=26, %70,2) yapılmış olup bunu lingulektomi (n=4, %10,8) ve wedge rezeksiyon (n=3, %8,1) takip etmiştir. Hemoptiziye en sık sebep olan patolojik neden bronşektazi (n=19, %32,8) olup bunu neoplaziler (n=14, %24,1), AV malformasyonlar (n=10, %17,2), aspergillozis (n=5, %8,6) ve tüberküloz (n=3, %5,2) izlemektedir. Cerrahi tedavi uygulanan hastalardan 3'ü (%8,1); medikal tedavi uygulanan hastalardan 5'i (%35,7) hayatını kaybetmiş olup çalışmaya alınan hastaların mortalite oranı %13,8 (n=8) olarak hesaplanmıştır. Tartışma: 1970 - 1980'li yıllarda yayınlanan hemoptizi serilerin çoğunda en sık etyolojik faktör tüberküloz olup hemoptizinin cerrahi tedavisinin mortalitesi %20, 70 aralığında bildirilmekteydi. Ancak günümüzde uygun medikal tedavi sayesinde tüberküloz hemoptiziye en sık sebep olan etyolojik faktör olmaktan çıkmış, alt sıralara gerilemiştir. Hemoptizinin cerrahi tedavisinin mortalitesinde azalmış ve çalışmamızda %13,8 olarak hesaplanmıştır. Bronşial arter embolizasyonu ise ilk olarak 1973 yılında uygulanan bir tedavi yöntemi olup günümüzde gittikçe artan sıklıkta uygulanmaktadır ve çalışmamızdaki oranı %12.0 olarak bulunmuştur.

Anahtar Kelimeler: Hemoptizi Bronşektazi Neoplazi Tüberküloz

## SS22

### KÜNT TORAKS TRAVMASI İLE İZOLE BİLATERAL AKCİĞER KONTÜZYONU OLUŞTURULAN SIÇANLARDA DEKSAMETAZON ETKİNLİĞİNİN ARAŞTIRILMASI

**Gökçen Doğan**[1], Gürhan Öz[2], Talip Çevik[3], Kubilay Öcalan[3], Yetkin Ağaçkıran[4], Okan Solak[2]
[1]Bartın Devlet Hastanesi, Göğüs Cerrahisi
[2]Afyon Kocatepe Üniversitesi, Göğüs Cerrahisi
[3]Afyon Devlet Hastanesi, Acil Tıp
[4]Afyon Devlet Hastanesi, Göğüs Cerrahisi
[5]Atatürk Göğüs Hastalıkları ve Göğüs Cerrahisi EAH, Patoloji

**Giriş**: Toraks travmalı hastaların büyük bir bölümünde kot fraktürü ve akciğer kontüzyonu gelişir. Major toraks travmalarının %30-75'inde ortaya çıkan akciğer kontüzyonu mortalite ve morbiditesi yüksek ciddi bir yaralanmadır. Pulmoner kontuzyon sonucunda ortaya çıkan pnomoni, akut solunum yetmezliği sendromu ve uzamış mekanik ventilasyon gibi klinik tabloların semptomatik tedavileri dışında belirlenmiş ve kullanılan bir tedavi yontemi yoktur. Çalışmamızda sıçanlara travma modeli ile pulmoner kontüzyon oluşturuldu.

**Gereç ve Yöntem:** Çalışmada 61 adet Sprague Dawley cinsi sıçan kullanıldı. Sham ve kontrol gruplarında 6, kontüzyon ve deksametazon gruplarında 7'şer rat olmak üzere randomize olarak gruplar oluşturuldu Sham ve kontrol grubu hariç diğer gruplara izole künt toraks travması uygulanarak akciğer kontüzyonu oluşturuldu. Travmanın şiddeti 1.5 joule olarak belirlendi. Deksametazon grubuna künt toraks travması uygulandıktan sonra 1, 2 ve 3. gün intraperitoneal 3mg/kg Dekort verildi. Kontüzyon grubuna sadece künt toraks travması uygulandı. Grupların 0.1. 2 ve 3.günlerde kan gazları, dokuda malondialdehit, süperoksit dismutaz, akciğer dokusu histopatolojik değerlendirme sonuçları ve yaş / kuru akciğer ağırlıkları kaydedildi.

**Bulgular:** Künt toraks travmasında oluşan kontüzyonda deksametazon verilmesi ile kan gazı değerlerinde ph da yükselme pO2 de yükselme ve pCO2 de düşme izlendi Kontuzyon ve deksametazon grubunda 1., 2. ve 3.gün MDAının ortalama değerlerinin azaldığı gözlendi,azalma istatistiksel olarak anlamlı idi. SOD değerinin deksametazon grubunda, kontüzyon grubuna göre düşük olmasının deksametazon'un inflamatuvar yanıtı baskılaması, sonrasında oksidasyonun ve serbest oksijen radikallerinin azalmasına bağlı olduğu düşünüldü. Yaş / kuru akciğer ağırlık oranı deksametazon grubunda, kontüzyon grubuna göre düşüktü,patoloji skoru kontüzyon ve deksametazon grubunda, sham ve kontrol grubuna göre yüksekti ve istatistiksel olarak fark vardı. Lökosit infiltrasyon skorlamasının,3.gün deksametazon grubunda 1.2. ve 3.gün kontüzyon grubuna göre düşük olmasının deksametazonun inflamatuvar yanıtı baskılaması ve sonrasında hücresel yanıtı baskılaması ile ilişkili olduğu düşünüldü.

**Sonuç**: Çalışmamızda künt travmayla izole akciğer kontüzyonu oluşturulan sıçanlarda deksametazon kullanımının akciğerde oluşan kontüzyon şiddetini azalttığını ve inflamatuvar reaksiyonu en aza indirdiğini gözlemledik.

**Anahtar Kelimeler:** travma kontüzyon deksametazon

## SS23

### SOL TORAKOABDOMİNAL PENETRAN TRAVMALARDA DİAFRAGMA YARALANMA OLASILIĞI; TORAKOTOMİ? LAPARATOMİ? VATS? LAPAROSKOPİ?

**Türkan Dübüş**[1], Gürhan Çelik[1], Acar Aren[1], M. Emin Güneş[1], Hakan Topaçoğlu[2], Emine Özyuvacı[3]
1İstanbul Eğitim ve Araştırma Hastanesi, Genel Cerrahi Kliniği
2İstanbul Eğitim ve Araştırma Hastanesi, Acil Tıp Kliniği
3İstanbul Eğitim ve Araştırma Hastanesi, Anestezi ve Reanimasyon Kliniği

**Amaç:** Bu çalışmada sol penetran torakoabdominal travmalar sonrası diafragma yaralanma olasılığı, tanı ve tedavi yaklaşımları, retrospektif olarak incelenerek literatür bilgileri eşliğinde sunulması amaçlandı.

**Materyal ve Metod:** Kasım 2005-Temmuz 2012 tarihleri arasında sol penetran torakoabdominal yaralanma tespit edilen ve kliniğimize yatırılan toplam 28 hasta retrospektif olarak incelendi. Hastalar yaş, cinsiyet, tanı, klinik ve cerrahi yaklaşım, diafragma yaralanması, eşlik eden diğer organ yaralanmaları, hastanede yatış süreleri, morbidite ve mortalite parametreleri açısından değerlendirildi. Bulgular: Çalışmaya alınan hastaların 23'ü (%82.1) erkek, 5'i (% 17.9) kadın, yaş ortalaması 32.9±11.6 idi. Hastaların 26'sı (% 92.9) delici kesici alet yaralanması (DKAY), 2'si (% 7.1) ateşli silah yaralanması (ASY) olup sadece 1'inde radyolojik olarak diafragma yaralanması tespit edildi. Diafragma yaralanmasına eşlik eden en sık organ yaralanması mide (%10.7) idi. Hastaların 18'ine (% 64.3) laparatomi, 4'üne (%14.3) torakotomi, 1'ine (%34.5) torakotomi+laparotomi, 2'sine (% 7.1) videotorakoskopi (VATS), 3'üne (% 10.8) laparoskopi uygulandı. Hastaların 15 (%53.6)'inde sol diafragma yaralanması saptanırken 13 (%46.4)'ünde sol diafragmanın intakt olduğu tespit edildi. Diafragma yaralanması saptanan hastaların 4'ünde (%26.7) dual mesh ile diafragma rekonstrüksiyonu sağlanırken, diğer 11 (%73.3) hastada diafragma primer olarak tamir edildi. Diafragma yaralanması olan hastalarla (%53.6) diafragma yaralanması olmayanlar (%46.4) arasında ve laparotomi (% 64.3) uygulanan hastalarla torakotomi (% 14.3) uygulanan hastalar arasında, yoğun bakım ünitesinde ve hastanede toplam yatış süreleri açısından karşılaştırıldıklarında istatistiksel olarak anlamlı fark saptanmadı ($p \rightarrow 0.05$).

**Sonuç:** Penetran torakoabdominal travmalara klinik ve radylolojik olarak diafragma yaralanması saptanamasa dahi mutlaka şüpheyle yaklaşılmalıdır. Sağ diafragmatik bölge karaciğer tarafından kompanse edildiğinden özellikle sol diafragma yaralanmaları sonrası oluşabilecek batın içi organların intratorasik bölgeye herniyasyonları ve buna bağlı olarak oluşabilecek komplikasyonların önüne geçilebilmesi için ek organ yaralanmaları olmasa dahi hastalara konservatif yaklaşılmamalı diagnostik amaçlı laparaskopik ve/veya torakoskopik eksplorasyonun rutin olarak yapılmasını önermekteyiz.

**Anahtar Kelimeler:** Sol torakoabdominal bölge penetran yaralanma diafragma cerrahi tedavi

Tarih: **27 Nisan 2013** Saat: **14:45 - 15:45**

## SS24

### TİMOMANIN CERRAHİ TEDAVİSİ VE SURVEY ANALİZİ

**Hakkı Ulutaş**[1], Muhammet Reha Çelik[1], Neşe Karadağ[2], Akın Kuzucu[1]
[1]İnönü Üniversitesi Tıp Fakültesi, Göğüs Cerrahisi
[2]İnönü Üniversitesi Tıp Fakültesi, Patoloji AD

**Giriş:** Timomalar timusun epitelyal hücrelerinde köken alan tümörlerdir. Genellikle asemptomatik kalmakla birlikte semptomatik olanların yaklaşık %50 sinde paratimik sendromlar, %40 ında komşu yapılara bası semptomları görülür.

**Materyal Metod:** İnönü Üniversitesi Turgut Özal Tıp Merkezi Göğüs Cerrahisi Kliniğinde 2000-2012 yılları arasında timomalı olgular retrospektif incelendi. Yaş, cinsiyet, histopatolojik tanı, histopatolojik tiplendirmesi ve evrelemesi, komplikasyonları, myastenia graves ile birlikteliği, takip süresi ve surveyi incelendi. Bütün olguların patolojik değerlendirmesi bir patolog tarafından tekrar incelendi ve raporlandı. Tüm olgular Masoaka evrelendirme sistemine göre evrelendirildi.

**Bulgular:** Timoma nedeniyle kliniğimize başvuran ve opere olan 29 olgu değerlendirmeye alındı. Yaş ortalaması 48.58 (18-76 arası) idi. Olguların 18 i erkek ve 11 i kadın idi. Olguların 9 u myastenia graves ile birlikte idi. Üç olgu timik karsinom olarak değerlendirildi. Opere olan olguların 3 ünde komplikasyon görüldü. 1 olguda yara yeri enfeksiyonu, 1 olguda hemotoraks ve 1 olguda intraoperatif pulmoner arter yaralanması görüldü. Masaoka evrelemesine göre 8 olgu evre 1, 9 olgu evre 2, 7 olgu evre 3 ve 5 olgu evre 4 idi. Postop dönemde 10 olguya KT ve RT, 5 olguya RT verildi, 13 olguya cerrahi sonrası ek bir tedavi önerilmedi. 1 olgu postop dönemde timoma dışı nedenlerden dolayı 16 saat sonra ex oldu. Olguların 1 i 11 yıl, 5 olgu 4-6 yıl, 4 olgu 1- 2 yıl, 2 olgu 3-6 ay sonrası ex oldu. 6 olgu 5-9 yıldır yaşıyor, 10 olgu 1-4 yıldır yaşıyor. Sonuç: Timoma malign potansiyel taşıyan bir tümördür. Tedavideki başarı cerrahinin kalitesine bağlıdır. İleri evre tümörlerde cerrahi tedaviye ek multimodal tedavi yaklaşımları (KT ve RT) ile iyi sonuçlar elde edilmektedir.

**Anahtar Kelimeler:** Timoma Myastenia Graves Multimodal

## SS25

### MYASTENİA GRAVİSLİ OLGULARDA TİMİK PATOLOJİLER İLE ASETİLKOLİN RESEPTÖR ANTİKORU ARASINDAKİ İLİŞKİ

**Ayşe Gül Ergönül**[1], Tevfik İlker Akçam[1], Huriye Gülistan Bozdağ[1], Ali Özdil[1], Alpaslan Çakan[1], Ufuk Çağırıcı[1], Ayşe Nur Yüceyar[2]
[1]Ege Üniversitesi Tıp Fakültesi, Göğüs Cerrahisi
[2] Ege Üniversitesi Tıp Fakültesi, Nöroloji

**Amaç:** Myastenia gravis (MG) otoimmün ve nöromuskuler bir hastalık olup 100.000'de 5.3 oranında izlenir. MG'li hastaların %10-20'sinde timus patolojisi (timoma veya timik hiperplazi) mevcut olup asetilkolin reseptör (AchR) antikoru pozitifliği değişkenlik göstermektedir. Bu çalışmada seronegatif ve seropozitif MG'li hastalardaki timus patolojilerinin karşılaştırılması amaçlandı. Gereç-Yöntem: 2007-2012 yılları arasında MG'li timus patolojisi bulunan ve genişletilmiş transsternal timektomi uygulanan 25 hastanın AchR antikor düzeyi ve timus patolojileri karşılaştırmalı olarak retrospektif incelendi.

**Bulgular:** Olguların 14'ü kadın, 11'i erkek olup yaş ortalaması 37.8±14.6 yıl (18-68) idi. Hastalar ortalama 8.2±10.7 (1-48) aydır MG tanısı ile nöroloji kliniği tarafından izlenmekteydi. Tümüne genişletilmiş transsternal timektomi uygulanan olguların 16'sında (%64) timoma, yedisinde (%28) timik hiperplazi ve ikisinde (%8) timik kist histopatolojik olarak rapor edildi. AchR antikoru yönünden olguların 20'si (%80) seropozitif, beşi (%20) ise seronegatif MG idi. Seronegatif olguların dördünde timik hiperplazi, birinde timik kist mevcuttu.

**Sonuç:** Bu çalışmada timomalı 16 hastanın tümünde antikor pozitifliği görülürken, diğer dokuz hastanın beşinde seronegatiflik saptandı. Timus patolojisi bulunan MG'li hastaların yaklaşık %70'inde timus hiperplazisi, %10'unda timoma bulunduğu dikkate alındığında, sadece AchR antikoru negatifliğine dayanarak MG tanısı dışlanmamalı, diğer inceleme yöntemlerinin gerekliliği göz önünde bulundurulmalıdır. MG tedavi seçiminde timektominin halen en yararlı tedavi seçeneği olduğu unutulmamalıdır.

**Anahtar Kelimeler:** AchR Antikoru Miyastenia Gravis Timus Patolojisi

## SS26

### MEDİASTİNAL KİTLELERE YAKLAŞIM

**Seymur Salih Mehmetoğlu**, Serkan Özbay, Fatih Sezer, Aslı Gül Akgül, Şerife Tuba Liman, Salih Topçu
Kocaeli Üniversitesi Tıp Fakültesi, Göğüs Cerrahisi

**Giriş:** Mediasten bölgesindeki kitleler her yaş grubunda ve cinsiyette gözlenebilir. Lokalizasyonuna ve boyutlarına bağlı olarak semptom verebilirler ya da tamamen semptomsuz olabilirler. Bulunduğu kompartmana göre farklı histolojik tipte kitleler gözlenmektedir. Çoğunluğunda tedavi cerrahi rezeksiyondur. Burada kliniğimizde opere edilen mediastinal kitleleri hastalar, ilginç olgular ve cerrahi yaklaşım yolları sunulmaktadır.

**Gereç ve Yöntem:** Mediastinal kitle nedeniyle kliniğimizde opere olan 99 hasta burada sunulmaktadır. Hastalarımızın 44'ü erkek, 55'ı kadındı. Yaşları 6 ile 78 yaşları arasındaydı. Median yaş 48'di. Bulgular: Ön mediastende yer alan 42 lezyonun en sık görüleni timomaydı. Bunu sırasıyla retrosternal uzanım gösteren guatr ve lenfoma izlemekteydi. Yirmi-dört hastaya torakotomi, 8 hastaya sternotomi, 5 hastaya mediastinotomi, 2 hastaya VATS, 1 hastaya VATS+torakotomi, 1 hastaya torakotomi+sternotomi ve 1'inde collar insizyon ile yaklaşılmıştır. Orta mediastende 36 lezyona cerrahi tedavi uygulanmıştır. En sık granülomatöz lezyonlar saptanırken, bunu bronkojenik kist ve perikardiyal kistler izlemektedir. Bu lezyonlara 22 mediastinoskopi, 11 torakotomi, 1 collar insizyon, 1 mediastinoskopi+torakotomi ve 1 hastaya VATS uygulanmıştır. Arka mediastende 21 lezyon saptanmıştır. Oniki hastada nörojenik tumor saptandı. Onbeş hastada torakotomi yapılırken, 3 hastada VATS, 3 hastada VATS+torakotomi uygulanmıştır.

**Sonuç:** Mediastinal kitlelerde tanı ve tedavi yaklaşımları lezyondan lezyona farklılık gösterebilir. Çok farklı patoloji gözlenebilir ve çoğunluğunda hem tanı hem de tedavi için cerrahi yaklaşım gerekir.

**Anahtar Kelimeler:** mediasten kitle cerrahi

## SS27

### VİDEOTORAKOSKOPİK TİMEKTOMİ-TİMOTİMEKTOMİ: 325 OLGUNUN ANALİZİ

**Berker Özkan**, Suat Erus, Murat Kapdağlı, Salih Duman, Berk Çimenoğlu, Alper Toker
İstanbul Tıp Fakültesi, Göğüs Cerrahisi

**Giriş:** Torakoskopinin timus cerrahisindeki yeri hem myastenia gravisli (MG) hastaların tedavisinde hem de timik tümörlerin rezeksiyonunda halen tartışmaya açıktır. Bu çalışmanın amacı değişik tekniklerle uygulanabilen timektomi ve timotimektomi operasyonlarını minimal invazif yöntemler açısından incelemektir.

**Gereç ve Yöntem:** İstanbul Tıp Fakültesi Göğüs Cerrahisi Anabilim Dalı'nda Haziran 2002-Şubat 2013 tarihleri arasında MG nedeniyle videotorakoskopik timektomi ve timik tümör nedeniyle timotimektomi uygulanan hastaların prospektif kayıt yöntemiyle oluşturulmuş bilgi bankası verileri değerlendirildi.

**Bulgular:** Videotorakoskopik (VAT) timus cerrahisi uygulanmış 325 hasta çalışmaya dahil edildi. Olguların 86'sı (%26.5) erkek, 239'u (%73.5) kadın cinsiyetten olup yaş ortalamaları 31.8 (11-75), ortalama vücut kitle indeksleri (VKİ) 24.3±4.4, ortalama kantitatif myastenia gravis skorları (QMGS) 10.0±3.5, pridostigmin (Mestinon) kullanan 276 hastanın ortalama ilaç dozu 194.2±105.1 mg/gün, steroid kullanan 158 hastanın ortalama prednisolon dozu 15.8±20.1 mg/gün idi. Hastaların 279'una VAT timektomi, 46'sına (44'üne sağ, 2'sine bilateral) VAT timotimektomi operasyonu uygulandı. Timomalı 46 olgunun 35'i myastenik, 11'i nonmyastenikti. Timomalı olgularda ortalama lezyon çapı patolojik inceleme raporunda 3.37 ± 0.99 (1-6) cm idi. Ortalama operasyon süresi 49.1 ± 20.1 dakika ölçüldü. Perioperatif mortalitenin sıfır olduğu grupta komplikasyon oranı %5'ti. Komplikasyonlar incelendiğinde: 10 atelektazi, 3 hemoraji, 2 reentübasyon gerektirecek myastenik kriz, 1 nazokomiyal pnömoni saptandı. Erken postoperatif dönemde 19 (%5.8) hasta yoğun bakımda ortalama 7,8 ± 8.4 (1-36) saat mekanik ventilatöre bağlı takip edildi. Postoperatif ortalama drenaj süresi 30.2±19.7 saat, ortalama vizüel ağrı skoru (VAS) 2.6±1.4 idi. Ortalama hastanede kalış süresi 2.26±1.26 gün; postoperatif dönemde yoğun bakımda kalmayanların hastanede ortalama kalış süresi 2.17±1.09 gün, kalanlarınki ise 3,57±2.32gün olarak hesaplandı.

**Sonuç:** Videotorakoskopik timektomi ve timotimektomi operasyonları myastenik ve nonmyastenik hastalarda güvenle uygulanabilen cerrahi tekniklerdir. Bu minimal invazif tekniklerin gelişiminde cerrahiye en önemli destek anesteziyoloji, yoğun bakım, nöroloji ve onkoloji branşlarının multidisipliner çalışmasıdır.

**Anahtar Kelimeler:** videotorakoskopi timektomi timotimektomi myastenia gravis

## SS28

### MALİGN PLEVRAL MEZOTELYOMADA UYGULANAN EXTRAPLEVRAL PNÖMONEKTOMİ,. EXTENDED PLÖREKTOMİ VE PLÖREKTOMİ SONUÇLARININ DEĞERLENDİRİLMESİ

Volkan Baysungur, **Cansel Atinkaya Öztürk**, Erdal Okur, Mine Demir, Levent Alpay, Ezgi Cesur, Serda Kanbur, İrfan Yalçınkaya, İlhan Ocakcıoğlu
Süreyyapaşa EAH, Göğüs Cerrahisi

**Giriş:** MARS çalışması MPM tedavisinde standartların tekrar gözden geçirilmesi gereğini ortaya çıkarmaktadır. Bu yüzden kliniğimizdeki ilk yıllarda daha çok tercih edilen EPP ve daha sonraki yıllarda uygulanan extended plörektomi ve sadece visseral-parietal plörektomi operasyonlarının sonuçlarını karşılaştırarak sunuyoruz. Materyal-Metod: 2005-2011 tarihleri arasında 16 hastaya EPP, 2008-2012 tarihleri arasında dokuz hastaya extended plörektomi, 2011-2012 yılları arasında ise yedi hastaya sadece visseral-parietal plörektomi uygulandı. EPP uygulanan 11 hastada mortalite (n=11/16) gözlendi. Extended plörektomi uygulananların ise 2'sinde mortalite (n=2/9) mevcuttu. EPP uygulanan hastaların 3'ünde hastane mortalitesi (n=3/16) gözlenirken extended plörektomi uygulanan hastalarımızda hastane mortalitesi gözlenmedi. EPP uygulanan hastaların ikisinde göğüs duvarında nüks, birinde intraabdominal nüks ve kalp yetmezliği, birinde ampiyem, üç hastada BPF (ikisi KT sonrası), dört hastada pnömoni bu hastaların üçünde ise daha sonra SY gelişti. Bir hasta kanama nedeniyle revizyona alındı. Aritmi dört hastada gözlendi. Operatif mortalite nedenleri; bir hastada ikinci gün greft rüptürüne bağlı mide herniasyonu, bir hastada postoperatif diabetik ketoasidoz, bir hastada ikinci gün böbrek yetmezliği sonrası exitus gözlendi. Ortalama sağkalım 21.17 ay (5-68). Extended plörektomi uygulanan iki hastada postoperatif şilöz efüzyon, bu hastaların birinde karşı akciğerde malign efüzyon, bir hastada multipl parankimal nodül nedeniyle nüks, iki hastada uzamış hava kaçağı, bir hastada da postoperatif şiddetli karın ağrısı, bir hastada sekresyon stazı, iki hastada aritmi gözlendi. Karşı akciğerde ve aynı taraf parankimde nüks gözlenen hastalarda 22. ve 34. ay exitus gözlendi. Ortalama sağkalım; 14.5 aydır (4- 34). Sadece visseral-parietal plörektomi uygulanan hastalar son iki yıldır uygulandığından ortalama sağkalım verilememektedir. Bir hastada bir yıl sonra lokal nüks ve yaygın kemik metastazı nedeniyle eksitus gözlendi (n=1/7). Operatif mortalite gözlenmedi. İki hastada uzamış hava kaçağı dışında herhangi bir komplikasyona rastlanılmadı.

**Sonuç:** Her ne kadar sadece palyatif plörektomi yapılan hastalara son iki yılda operasyon uygulanmışsa da MPM'da extended plörektomi, hem EPP'ye hem de palyatif dekortikasyona göre, morbidite ve sağkalım açısından daha üstündür.

**Anahtar Kelimeler:** Malign plevral mezotelyoma extraplevral pnömonektomi plörektomi/dekortikasyon extended plörektomi

## SS29

### MALİGN PLEVRAL MEZOTELYOMADA SİTOREDUKTÜF CERRAHİ SONRASI HİPERTERMİK PERFÜZYON KEMOTERAPİSİNİN YERİ

Ahmet Feridun Işık[1], Maruf Şanlı[1], **Miray Yılmaz**[1], Celaletdin Camcı[2], Öner Dikensoy[3], Yunus Benli[1], Alper Sevinç[2], Bülent Tunçözgür[1], Levent Elbeyli[1]
[1]Gaziantep Üniversitesi Tıp Fakültesi, Göğüs Cerrahisi
[2]Gaziantep Üniversitesi Tıp Fakültesi, Tıbbi Onkoloji
[3]Gaziantep Üniversitesi Tıp Fakültesi, Göğüs Hastalıkları

**Amaç:** Plevranın yumrusal hastalıkları çoğunlukla kötücül ve uzun dönem sağ kalımlarının oldukça az olduğu durumlardır. İster birincil isterse başka yerden komşuluk veya uzak yayılım sonucu gelmiş olsun, ne yazık ki genel olarak kötü gidişin bir belirtisidir. Bununla birlikte, tedavi seçenekleri çoğunlukla günü kurtarmaya yöneliktir. Plevra sıvısının toplanmasını önlemeye yönelik tıbbi ve cerrahi işlemlerden ibarettir. Hastanın şikayetlerini giderici, solunum sıkıntısını rahatlatıcı veya ağrılarını azaltıcı işlemlerdir. Bu hasta grubuna yaklaşımda yeni yol ve yöntemler arayışı diğer hastalık gruplarında olduğundan daha az ve yavaştır. Ancak son zamanlarda değişik yöntemlerin bu hastalar için umut kaynağı olduğunu da söylemek gerekir. Bu nedenle, kliniğimizde HİPEK uygulanan olguların sonuçlarının değerlendirilmesi ve tartışmaya açılması amacıyla bu çalışmayı yaptık.

**Gereç ve yöntem:** Kliniğimizde 2003-2012 yılları arasında kliniğimizde yatan malign plevral mezotelyomalı toplam 73 hastanın kayıtları geriye dönük olarak incelendi. Yatan hastaların 20\ısine plöropnömonektomi (Grup 1), 16\ısına ise biyopsi veya VATS plörektomi (Grup 2) uygulandı. Ocak 2009-Aralık 2012 arasında yatan 27 hastaya ise Plörektomi/Dekortikasyon ve HİPEK (Grup 3) uygulandı. Elde edilen veriler morbidite, mortalite, hastalıksız sağkalım ve toplam sağkalım açısından analiz edildi. Sağkalım verileri grupların kendi içlerinde ve birbiriyle karşılaştırılması biçiminde yapıldı.

**Bulgular** Grup 1 ve 2 de ortanca sağkalım 5 ay olarak saptandı. Grup 3 te ise ortanca sağkalım 30 ay idi. Ortalama sağkalım verileri açısından bakıldığında grup 1, 2 ve 3 te sırasıyla; 10,4, 15 ve 29,9 ay olduğu görüldü. Grup 1 de 24 aylık sağkalım % 5 olarak bulunurken, grup 2 de bu oran % 18,8 bulundu. Grup 3 te 24 aylık sağkalım oranı % 65,9 idi. Yine grup 3 te 36 aylık beklenen sağkalım oranı % 45,2 olarak saptandı.

**Sonuç** Sitoredüktif cerrahi sonrası yapılan HİPEK mezotelyoma için umut verici olabilir. Daha fazla sayıda hastanın dahil edildiği geniş seriler bu konudaki bilgi ve görgümüzü daha da arttıracaktır. Uygulamanın optimum şekli, kullanılan kemoterapik ajanların nevi ve kombinasyonları bu çalışmalarla ortaya çıkacaktır.

**Anahtar Kelimeler:** Malign mezotelyoma cerrahi hipertermik perfüzyon kemoterapisi

## SS30

### TEK PORT VATS OPERASYONLARI

Semih Halezeroğlu[1], **Gökhan Ergene**[2], Erdal Okur[1], Çağlar Çuhadaroğlu[1], Süha Alzafer[3]
[1]Acıbadem Üniversitesi, Göğüs Cerrahisi
[2]Aile Hastanesi, Göğüs Cerrahisi
[3]Acıbadem Bakırköy Hastanesi, Göğüs Hastalıkları

**Giriş:** Klasik 2 veya 3 port kullanılarak gerçekleştirilen videotorakoskopik işlemler endoskopik araçların gelişmesi ve cerrahi tecrübenin artması ile tek port ile de uygulanabilir hale gelmiştir. Bu çalışmada kliniğimizde son 2 yılda gerçekleştirdiğimiz tek port ile videotorakoskopik cerrahi deneyimlerimiz sunulmaktadır.

**Gereç ve yöntemler:** Kliniğimizde Ocak 2011 ile Şubat 2013 tarihleri arasında 118 vakada toplam 124 tek port ile VATS işlemi gerçekleştirildi. Aynı zaman dilimi içerisinde sadece tek port olarak başlanan ancak operasyonun başarılı olamadığı durumlarda ikinci port açılması gereken 2 olgumuz bu seride yer almadı. Hiçbir hastada açık operasyon gerekli olmadı. Dört hasta dışında tüm hastalara çift lümenli endotrakeal tüp ile entübasyon gerçekleştirildi. Hastaların tümüne insizyon yapılmadan önce lokal anestezik ile interkostal blokaj uygulandı. Lezyonun lokalizasyonu hafif değişiklikler içerecek şekilde orta aksiler hat 7. interkostal aralıktan 2 cm tek kesi yapılarak tekrar kullanılabilir 12mm metal port yerleştirilip 5 veya 10mm, 30 derece kamera ilerletildi. Metal port gövdesi kamera üzerine doğru çekilip cilt kesisinde sadece enstrüman girişi kalacak şekle getirildi. Endostapler, endogarsper, hook koter, endomakas, Ligasure ve benzeri tüm enstrümanlar kamera ile aynı kesiden ilerletilerek operasyonlar gerçekleştirildi. İşlem tamamlandıktan sonra aynı kesiden toraks tüpü yerleştirildi. İşlem sonunda kesi bölgesine lokal anestezi tekrar uygulandı. Postoperatif dönemde non-steroid anti enflamatuar ve paracetamol birlikte kullanıldı. Olguların demografik özellikleri, patoloji sonuçları, hastanede kalış süreleri ve taburculuk sırasındaki ağrı skoru (vizuel analog skor-VAS) kaydedildi.

**Bulgular:** Hastaların 67 'si erkek, 51 'i kadın olup yaşları 17 ile 81 arasındaydı (ortalama 46). Hastane mortalitesi görülmedi. 124 operasyondan üçünde postoperatif uzamış hava kaçağı görüldü. Hastanede ortalama kalış süresi 3.01 gün (1-7 gün) olarak belirlendi. Taburculuk esnasında ortalama VAS scoru 1,3 olarak değerlendirildi. Yapılan operasyonların dağılımı tablo 1 de verilmiştir.

**Sonuç:** Tek port VATS ile sadece standart 2 veya 3 port ile yapılan operasyonların tamamı değil, halen açık operasyon uygulanmakta olan intratorasik hastalıkların cerrahi tedavileri dahi başarılı sonuçlarla gerçekleştirilebilmektedir.

**Anahtar Kelimeler:** Tek port Videotorakoskopi

Tarih: **27 Nisan 2013** Saat: **15:45 - 16:45**

## SS31

### ÖZOFAGUS KOROZİV MADDE YANIKLARININ TEDAVİSİNDE İNTRAMURAL UYGULANAN KORTİKOSTEROİDLERİN ETKİSİ

Derya Özdemir Tüten[1], **Suna Polatoğlu[1]**, Hatice Eröksüz[2], Ramazan Bal[3], Akın Eraslan Balcı[1], Mehmet Oğuzhan Özyurtkan[1], Murat Kılıç[1]

1 Fırat Üniversitesi Tıp Fakültesi, Göğüs Cerrahisi AD

2 Fırat Üniversitesi Veterinerlik Fakültesi, Patoloji AD

3 Fırat Üniversitesi Tıp Fakültesi, Fizyoloji AD

**Giriş:** Koroziv maddelere maruz kalan özofagusta meydana gelen likefaksiyon nekrozu, mukoza, submukoza ve muskularis propriada yoğun inflamasyon ve sabunlaşmaya sebep olmaktadır. Çeşitli ilaçların özofagus duvarında meydana gelen bu hasarları önleyici etkileri üzerine çalışmalar yapılmıştır. Biz çalışmamızda koroziv maddeye maruz kalan özofagusun tedavisinde intramural uygulanan steroidlerin iyileşmeye olan etkilerini inceledik.

**Gereç ve yöntem:** Çalışmamızda 26 adet Sprague Dawley türü rat kullanıldı. Koroziv madde olarak NaOH seçildi. Ratlardan dört grup oluşturuldu. Grup 1 (GI) kontrol grubuydu. Diğer üç gruptaki ratlara NaOH kullanılarak özofagus yanığı oluşturuldu. Daha sonra grup II'ye (GII) ampisilin, Grup III'e (GIII) ampisilin ve deksametazon, Grup IV'e (GIV) ampisilin ve prednizolon kullanıldı. Ampisilin intravenöz, deksametazon ile prednizolon intramural verildi. İşlem sonrası 21.günde uygulanan dekapitonasyonu takiben ratların özofagusları histopatolojik inceleme amacıyla çıkarıldı. Her birinde mukoza, submukoza ve muskularis mukozanın hasarına bakılarak puanlama yapıldı ve sonuçlar istatistiksel olarak Mann-Whitney U testi kullanılarak karşılaştırıldı.

**Bulgular:** GI'de hiçbir hasar mevcut değildi. Gruplar arası karşılaştırılma sonucunda GII'ye göre GIII'te, GII'ye göre GIV'te ve GIII'e göre GIV'te daha az oranda duvar hasarı meydana geldiği saptandı ($p \leftarrow 0.05$).

**Sonuç:** Özofagusta meydana gelen koroziv madde yanıklarının tedavisinde daha önce intravenöz steroidlerin başarılı olduğunu gösteren çalışmalar bulunmaktadır. Kendi çalışmamız, buna ek olarak steroidlerin intramural uygulanmasının de yeterince etkili olduğunu göstermiştir.

**Anahtar Kelimeler:** özofagus koroziv yanık steroid

## SS32

### ÖZOFAGUS KANSERİ NEDENİYLE KÜRATİF REZEKSİYON UYGULANAN HASTALARDA MORTALİTE VE SAĞKALIM ÜZERİNE ETKİLİ PROGNOSTİK FAKTÖRLERİN ANALİZİ

**Tevfik Kaplan[1]**, Özgür Karakurt[2], Gültekin Gülbahar[3], Bülent Koçer[2], Serdar Han[1], Erkan Yıldırım[4], Nesimi Günal[5], Ünal Sakıncı[2]

[1]Ufuk Üniversitesi Tıp Fakültesi, Göğüs Cerrahisi Anabilimdalı,

[2]Ankara Numune Eğitim ve Araştırma Hastanesi, Göğüs Cerrahisi

[3]Sincan Dr. Nafiz Körez Devlet Hastanesi, Göğüs Cerrahisi

[4]Florence Nightingale Hastanesi, Göğüs Cerrahisi

[5]Kırıkkale Üniversitesi Tıp Fakültesi, Göğüs Cerrahisi AD

**Amaç:** Bu çalışmada özofagus kanseri nedeniyle radikal özofajektomi uygulanan hastaların klinik ve patolojik verileri incelenerek, mortalite ve sağ kalım üzerine etkili prognostik faktörler araştırıldı. Gereç ve Yöntem: Ankara Numune Eğitim ve Araştırma Hastanesi Göğüs Cerrahisi bölümünde 2003-2011 yılları arasında özofagus kanseri nedeniyle radikal özofajektomi uygulanan hastalar retrospektif olarak incelendi. Hastalar yaş, cinsiyet, semptomların tipi ve süresi, laboratuar bulguları, tümörün lokalizasyonu, histolojik diferansiyasyonu (grade), operasyon tipi, tümörün uzunluğu, patolojik TNM evrelemesi, uzun dönem takip süreleri, sağ kalım ve nüks açısından analiz edildi.

**Bulgular:** 2003-2011 yılları arasında özofagus kanseri nedeniyle radikal özofajektomi yapılan 149 hasta tespit edildi. Yalnız bunların 119 tanesinin verilerine ve uzun dönem takiplerine ulaşıldı. Hastaların ortalama yaşı 65 (20-80 yaş) idi. Erkek/kadın oranı: 1,7 idi. Hastane mortalitesi % 8,4 (119 hastanın 10'nu) olarak tespit edildi. Çok değişkenli analiz ile radikal özofajektomi sonrası hastane mortalitesi üzerine etkili faktörler; semptomların uzun süreli olması (p=0,0001), yüksek serum kalsiyum düzeyi (p=0,019), ileri T durumu (p=0,001), ileri N durumu (p=0,018), ileri evre (p=0,003), yüksek grade (p=0,012) ve FEV1'in 2lt'nin altında olması ($p \leftarrow 0,0001$) olarak bulundu. 1-3-5 yıllık sağ kalım oranları sırasıyla % 68,2, %36,2, %20,1 ve ortalama takip süresi 22.46±1.79 ay idi. Çok değişkenli analiz ile düşük FEV1oranları (p=0,005), ileri T durumu (p=0,012), ileri N durumu ($p \leftarrow 0,0001$), ileri evre ($p \leftarrow 0,0001$), yüksek grade ($p \leftarrow 0,0001$) ve tümör uzunluğu (p=0,018) prognoza etkili bağımsız faktörler olarak saptandı.

**Sonuç:** Bu çalışmada elde ettiğimiz sonuçlar, tümörün histolojik diferansiyasyonunun, T ve N durumunun önemini teyit etmekle beraber ayrıca FEV1'in ve tümör uzunluğunun prognozu etkileyebileceğini göstermiştir.

**Anahtar Kelimeler:** Özefagus Kanseri Özefajektomi prognostik faktörler

## SS33

### MİNİMAL İNVAZİF IVOR-LEWIS ÖZEFAJEKTOMİ TECRUBESİ: İLK TECRÜBE

Zeynep Bilgi, **Adamu Issaka**, Hasan Volkan Kara, Nezih Ermerak, Hakan Ömercikoğlu, Çağatay Çetinkaya, Hasan Fevzi Batirel
Marmara Üniversitesi Tıp Fakültesi, Göğüs Cerrahisi Anabilim Dalı

**Giriş:** Minimal invazif Ivor Lewis özefajektomi (MIILÖ) operasyonu dünyada 2005'ten sonra uygulanmaya başlanmıştır. Post operatif morbidite-mortalite açısından bu yöntemin avantajlı olduğu, aynı zamanda onkolojik rezeksiyon kriterlerine göre bir dezavantaj yaratmadığı düşünülmektedir. Kliniğimizde MIILÖ erken dönem tecrübemizi değerlendirdik.

**Gereç ve Yöntem:** Kliniğimizde Ağustos 2012 den bu yana uygulanan MIILÖ (6 port laparoskopik mide mobilizasyonu, gastroepiploik A. Korunarak mide tübülarizasyonu, 4 port torakoskopik özefajektomi, intratorasik anastomoz) hastaları prospektif olarak veritabanına kaydedildi. Hastaların demografik verileri, komorbiditeleri, patolojik evreleri, toplam rezeke edilen lenf nodu sayıları, operatif ve post operatif komplikasyonlar, sağkalım, ölüm sebepleri ve nüks durumları kaydedildi.

**Bulgular:** Ağustos 2012 den sonra kliniğimizde 11 MIILÖ yapıldı (5 kadın, 6 erkek, ortalama yaş 53,3). Hastaların histolojileri skuamoz hücreli karsinomdu ve 3 hasta neoadjuvan KT-RT sonrası opere edildi. Operatif mortalite olmadı, per op 1 hastada adhezyonlar nedeniyle torakotomiye geçildi. Tüm hastalarda R0 rezeksiyon gerçekleşirken, ortalama olarak 24 lenf nodu çıkarıldı. Patolojik evreler evre1 (1 hasta), 2A (5 hasta), 3 (2 hasta) izlenirken, KTRT sonrası 2 hasta T0N1, 1 hasta T0N0 olarak raporlandı. Anastomozları 7. günde özefagogram ile kontrol edildi, 2 hastada kaçak izlendi, drenaj ile tedavi edildi. Post operatif dönemde 5 hastada komplikasyon görülmedi, 4 hastada pnomoni-atelektazi izlendi (3 hastada reentübasyon), 2 hastada mide çıkış obstrüksiyonu, 1 hastada şilotoraks gelişti. 1 hasta postoperatif 3. ayda aortogastrik fistül ile prezente oldu, intraaortik stent ile fistül kapatıldı ancak hasta aspirasyon ve sepsise bağlı olarak 2. haftada kaybedildi. Diğer tüm hastalar sağ olarak izlenmektedir.

**Sonuç:** MIILÖ kliniğimizde 7 aydır uygulanmaktadır ve ilk sonuçların morbidite, mortalite ve onkolojik rezeksiyon kalitesi açısından kabul edilmiş literatür ile uyumlu olduğu gözlenmektedir. MIILÖ klasik özefajektomi ve minimal invazif cerrahi tecrubesi olan kliniklerde uygun bir alternatif olarak KT-RT sonrası hastalarda dahi onkolojik rezeksiyon kriterlerinden ödün vermeden uygulanabilir.

**Anahtar Kelimeler:** Özefagus kanseri Ivor-Lewis Özefajektomi minimal invazif

## SS34

### ÖZOFAGUS KANSERİNDE ENDOSKOPİK ULTRASONOGRAFİNİN TÜMÖR VE LENF NODU EVRELEMESİNDEKİ DEĞERİ "ERKEN SONUÇLAR"

**Mehmet Bektaş**[1], Cabir Yüksel[2], Serkan Önen[2], Ayten Kayı Cangır[2], Hakan Kutlay[2], Şevket Kavukçu[2], İlker Ökten[2], Murat Palabıyıkoğlu[1]
Ankara Üniversitesi, Gastroenteroloji,
Ankara Üniversitesi, Göğüs Cerrahisi

**Giriş:** Endoskopik ultrasonografi (EUS),özofagus kanserlerinin lokal evrelemesinde etkin ve güvenilir bir yöntem olup tedavi planlamasında yol gösterici olabilir. Amaç:Bu çalışmada özofagus kanseri tanısı alan, preoperatif BT veya PET BT ile uzak metastaz saptanmayan hastalarda EUS ile yapılan evrelemeyi cerrahi sonrası histopatolojik evrelemeyle karşılaştırarak EUS'un tümör ve lenf nodu evrelemesindeki tanısal doğruluk oranının saptanması amaçlandı.

**Materyal metod:** Mayıs 2010-Mart 2013 tarihleri arasında Ankara ÜTF'nde özofagus kanseri tanısı alan 52 hastaya preoperatif EUS ile TNM evrelemesi yapıldı.Opere edilen 18'i erkek, 4'ü kadın 22 hastanın histopatolojik evresi ile EUS evreleri karşılaştırıldı. Bulgular: Tümör 3 hastada orta özofagus, 12'sinde distal özofagus, 7'sinde distal özofagus+özofagogastrik bileşke yerleşimliydi. Endoskopide ortalama tümör kalınlığı 15,6 mm(4-25), tümör uzunluğu 5 cm(1-9)idi. EUS ile T evrelemesinde 2 hastada T1, 5'inde T2, 14'ünde T3 ve 1'inde T4 tümör saptandı. Histopatolojik evrelemede ise 3 hastada T1, 4'ünde T2, 14'ünde T3 ve 1'inde T4 tümör saptandı. EUS evresi ile rezeksiyon sonrası histopatolojik evreleme karşılaştırıldığında tanısal doğruluk oranı T1 için %66,6, T2 için %80, T3 için %92.9, T4 için %100 ve toplamda %86.3 idi. EUS ile evrelemede 1 hastanın daha küçük, 1 hastanın ise daha ileri evrelendiği saptandı. Lenf nodu değerlendirmesinde ise 22 hastanın 20'sinde (%90,1) peritümöral veya diğer alanlarda lend nodu izlendi. Bu lenf bezlerinin 15(%75)'i makroskopik olarak malign görünümdeydi.Cerrahi sonrası histopatolojik incelemede ise 5 hastada (%22,7) lenf nodu metastazı izlendi. EUS'un malign lenf nodunu belirlemedeki doğruluk oranı %33,3 (5/15) olarak saptandı.

**Sonuç:** Özofagus kanserlerinin preoperatif T evrelemesinde EUS etkili ve güvenli bir yöntemdir. Lenf nodu evrelemesinde doğruluk oranı oldukça düşük olması çalışmaya dahil edilen hasta sayısının düşük olmasına bağlı olabilir. Bu nedenle daha geniş hasta sayılı çalışmalar yapılmalıdır.

## SS35

### ÖZOFAGUS ADENOKARSİNOMLARINDA HER-2 / NEU SIKLIĞI VE PROGNOZ ÜZERİNE ETKİSİ

**Murat Şahin**[1], Serkan Önen[1], Ayten Kayı Cangır[1], Berna Savaş[2], İlker Ökten[1]
[1]Ankara Üniversitesi İbni Sina Hastanesi, Göğüs Crrahisi
[2]Ankara Üniversitesi İbni Sina Hastanesi, Patoloji

**Amaç:** Özofagus ve gastroözofageal bileşke (GÖB) adenokanserleri kötü prognozlu kanserlerdir. Son 30 yılda insidansı dikkat çekici oranda artmasına karşın tedavi stratejilerinde buna paralel ilerleme kaydedilmemiştir. Meme kanserlerinde HER2 hedefli tedaviler sağkalım ve hastalıksız yaşam sürelerinde anlamlı iyileşmeler sağlamıştır. Özofagus ve GÖB adenokarsinomlarında HER2/neu amplifikasyonunu gösteren az sayıda çalışma yapılmıştır. Bu çalışmada, özofagus ve GÖB adenokarsinomlarında HER2 amplifikasyon sıklığı ve prognoz üzerine etkisi analiz edilmiştir.

**Hastalar ve Yöntem:** Şubat 2002 - Eylül 2010 tarihleri arasında Ankara ÜTF Göğüs Cerrahisi AD'da özofagus ve GÖB kanserli 226 hastaya cerrahi rezeksiyon uygulanmıştır. Adenokanser olan 46 (%20,3) hasta retrospektif olarak incelenmiştir. HER2 parafin bloklarından hazırlanan doku kesitlerinde değerlendirilmiştir. İmmünhistokimya HercepTest (DAKO) kullanılarak gerçekleştirilmiştir. HER2 durumları GÖB ve mide kanserlerindeki ToGA sınıflandırma cetveli baz alınarak skorlandırılmıştır. ToGA skoru 2+ olarak düşünülen tüm olgular ise FISH (Fluorescene insitu hybridization) testi (pharmDx DAKO) ile daha ileri incelemeye alınmıştır. HER2'nin CEP17'ye sinyal oranı 2.0 veya fazla olduğunda gen amplifikasyonu olarak kaydedilmiştir. HER2 pozitivitesine göre ise hastalar 2 gruba ayrılmıştır. Sonuç Hastaların %26,1'inde (n:12) HER2 pozitifliği saptandı. Klinik özellikler ve istatistiksel analizlerin sonuçları Tablo 1'de gösterilmiştir. HER2 (+) grupta sağkalım daha kötü bulundu (p=0,055).

**Yorum** HER2 hedefli tedaviler, HER2 (+) meme kanserli hastalarda uzun yıllardır kullanılmakta ve sağkalımı artırmaktadır. Çalışmamızda HER2 (+) olan özofagus ve GÖB adenokanserli hastalarda da sağkalımın kötü olduğu saptanmıştır (p=0,055), meme kanserinde olduğu gibi HER2 hedefli tedaviler, özofagus ve GÖB adenokarserlerde adjuvan bir tedavi seçeneği olabilirler. Etkinliğinin kanıtlanması için prospektif ve randomize çalışmalara gereksinim vardır.

**Anahtar Kelimeler:** HER2 amplifikasyon özofagus kanseri

## SS36

### ÇOK İLACA DİREÇLİ TÜBERKÜLOZ TEDAVİSİNDE CERRAHİNİN ÖNEMİ (122 OLGUNUN ANALİZİ)

**Ertan Aydın**[1], Ülkü Yazıcı[1], Erdal Yekeler[2], Şeref Özkara[3], Ömer Gülyüz[1], A. İrfan Taştepe[4], Nurettin Karaoğlanoğlu[1]
[1]Atatürk Göğüs Hastalıkları ve Göğüs Cerrahisi Eğitim ve Araştırma Hastanesi, Göğüs Cerrahisi
[2]Yüksek İhtisas Hastanesi, Göğüs Cerrahi
[3]Atatürk Göğüs Hastalıkları ve Göğüs Cerrahisi Eğitim ve Araştırma Hastanesi, Göğüs Hastalıkları
[4]Gazi Üniversitesi Tıp Fakültesi, Göğüs Cerrahi

**Amaç:** Çok ilaca dirençli tüberküloz (ÇİD-tbc) olgularında medikal tedavi her zaman yeterli olamamaktadır. Bu tür olgularda uyganan cerrahi rezeksiyonun, medikal tedaviye destek olarak tam kür sağlanmasını kolaylaştırdığı saptanmıştır.

**Gereç ve yöntem:** Ocak 1990- Aralık 2012 tarihleri arasında hastanemizde ÇİD-tbc nedeniyle rezeksiyon uygulanan 122 olgu retrospektif olarak incelendi

**Bulgular:** Olguların 107'i erkek (% 88), 15'i kadın (% 12) olup, yaşları 18-68 arasında değişmekte idi. Tüm hastalarda İzoniyazid ve rifampisini içeren ortalama 2.9 ilaca direnç saptandı. Hastaların 13'ünde primer, 109'un da sekonder ilaç direnci mevcut idi. Preoperatif ilaç direnç testi yapılan olgularda rezeksiyon; minör tedaviyi takiben en erken 2. ayda yapıldı. Yüz yirmi iki hastada toplam 130 akciğer rezeksiyonu gerçekleştirildi. Otuz bir olguda wedge rezeksiyon, dekortikasyon veya miyoplasti gibi ilave cerrahi girişim uygulandı. Preoperatif ve post-operatif ARB sonuçları; 87 olguda (-)/(-), 26 olguda (+)/(-) ve 9 olguda (+)/(+) idi. Lezyonlar 56 hastada sağ, 74 hastada sol hemitoraksta lokalize idi. Altmış beş olguda lobektomi, 45 olguda pnömonektomi ( 4 tanesi tamamlama), 3 olguda bilobektomi, 13 olguda wegde/segmentektomi ve 4 olguda kavitektomi operasyonu uygulandı.

**Sonuç:** Lokalize hastalığı olan ve yeterli pulmoner fonksiyon rezervine sahip ÇİD-tbc olgularında anti-tüberküloz tedavi ile kombine edilerek uygulanan cerrahi rezeksiyonun düşük morbidite ile birlikte hastalığın tedavisinde yüksek başarı sağladığını düşünmekteyiz.

## SS37

### PEDİATRİK AMPİYEM TEDAVİSİNDE KLİNİK DENEYİMİMİZ

**Serdar Onat**[1], Refik Ülkü[1], Alper Avcı[2], Ahmet Erbey[1], Fatih Meteroğlu[1], Ahmet Sızlanan[1], Serdar Monis[1], Cemal Özçelik[3]
[1]Dicle Üniversitesi Tıp Fakültesi, Göğüs Cerrahisi AnaBilim Dalı
[2]Batman Eğitim ve Araştırma Hastanesi, Göğüs Cerrahisi Ana Bilim Dalı
[3]Çukurova Üniversitesi Tıp Fakültesi, Göğüs Cerrahisi

**Amaç:** Çocuklarda plevral ampiyem gelişen medikal tedavi yöntemlerine rağmen önemli bir sağlık problemi olmaya devam etmektedir. Kliniğimizde takip edilen hastaları sunmayı amaçladık. Materyal Metod: Ocak 2000-Ocak 2013 tarihleri arasında kliniğimizde plevral ampiyem nedeniyle takip edilen 238 hastanın kayıtları geriye dönük olarak incelendi.

**Bulgular:** Hastaların 131'i erkek 107'si kadındı. 238 hastanın 188 'sine kapalı tüptorakostomi uygulandı. 10 hastaya VATS ile debritman yapıldı. Vats debridman yapılan bu hastaların 7'sine torakotomi ile dekortikasyon işlemi uygulandı. Toplam 104 hasta dekortikasyon işlemine tabi tutuldu. 24 hasta geç evrede başvurduğundan tüp torakostomi uygulanmadan torakotomi uygulandı. Yetmiş üç hastaya tüptorakostomi,7 hastaya da Vats sonrası dekortikasyon uygulandı. Yirmi üç hastaya fibrinolitik tedavi uygulandı, bu hastalardan 3'üne dekortikasyon işlemi uygulandı.

**Sonuç:** Tanı konulan evreye göre uygun tedavi yöntemi seçilmelidir

## SS38

### TRAVMATİK KOT FRAKTÜRÜNÜN PULMONER KOMPLİKASYON VE MORTALİTEYE ETKİSİ: ÇOK MERKEZLİ PROSPEKTİF BİR ÇALIŞMA

**Necati Çıtak**[1], Atilla Pekçolaklar[2], Abdulaziz Kök[3], İbrahim Denizkıran[4], Fatih Doğu Geyik[5], İbrahim İlker Öz[6], Serdar Evman[7]
[1]Kars Devlet Hastanesi, Göğüs Cerrahisi
[2]Soma Devlet Hastanesi, Göğüs Cerrahisi
[3]Ardahan Devlet Hastanesi, Göğüs Cerrahisi
[4]Sinop Devlet Hastanesi, Göğüs Cerrahisi
[5]Kars Devlet Hastanesi, Anestezi ve Reanimasyon Kliniği
[6]Kars Devlet Hastanesi, Radyoloji
[7]Ümraniye Eğitim ve Araştırma Hastanesi, Göğüs Cerrahisi

**Amaç:** Künt toraks travması sonrasında gelişen kot fraktürü pulmoner komplikasyonlara ve mortaliteye sebep olabilmektedir.

**Metod:** Temmuz 2011 ile Ocak 2013 tarihleri arasında beş ayrı merkeze künt toraks travmasıyla başvuran 765 olgu prospektif olarak incelendi. Bu olguların 287'sinde (%37.5) kot fraktürü tespit edildi. Kot fraktürü sayısı, yelken göğüs, kırığa ikincil gelişmiş pulmoner hadiseler, eşlik eden organ/ekstremite hasarları, travma şiddet skoru (ISS), yeni travma şiddet skoru (NISS) ve mortalite kaydedildi.

**Bulgular:** Travma sebebi 119 olguda trafik kazası, 114 olguda yüksek bir yerden düşme, 26 olguda hayvan travması, 16 olguda iş kazası, 12 olguda darp idi. Olguların %29.3'ünde (n=84) en az bir lobu tutan pulmoner kontüzyon, %16'sında (n=46) hemopnömotoraks, %15'inde (n=43) cilt altı amfizemi, %12.5'inde (n=36) pnömotoraks, %11.5'inde (n=33) hemotoraks, %5.6'sında (n=16) yelken göğüs saptandı. Kot fraktürü sayısının artmasıyla cilt altı amfizemi, pulmoner kontüzyon, pnömotoraks, hemopnömotoraks ve yelken göğüs olasılığı artmaktaydı. Beş olguda (%1.7) torakotomi gerekmişti. Kırık sayısında artma ve hemopnömotoraks varlığı torakotomi riskini arttırıyordu (sırasıyla, p=0.002 ve p=0.03). Mortalite yedi olguda (%2.4) gelişmişti. Univariate analize göre beş ve üzeri kot fraktürü (odds ratio [OR], 14.2; p=0.0007), yelken göğüs (OR, 7.6; p=0.05), hemopnömotoraks (OR, 7.5; p=0.01), eşlik eden organ/ekstremite hasarı (OR, 12.0; p=0.001) ve torakotomi uygulanmış olması (OR, 36.9; p=0.0001) mortalite için risk faktörüydü. Multivariate analize göre ise beş ve üzeri kot kırığı (p=0.03), eşlik eden organ/ekstremite hasarı (p=0.02) ve torakotomi uygulanması (p=0.01) mortalite gelişimine katkı sağlıyordu. NISS veya ISS değeri →25 olan olgularda daha çok mortalite geliştiği görüldü (p←0.0001). Mortalitenin belirlenmesinde NISS, ISS'ye göre istatistiksel olarak anlamlı olmasa da daha üstün olarak tespit edildi (AUC; NISS=0.949, ISS=0.917) (p=0.232).

**Sonuç:** Kot fraktürünün artmasıyla pulmoner komplikasyon riski artmaktadır. Beş ve üzeri kot kırığı, eşlik eden organ veya ekstremite hasarı olan, torakotomi gereken, NISS veya ISS değeri yüksek olan hastalarda mortalite oranı yüksektir. Böyle olgularda uygun yaklaşım göz önünde bulundurulmalıdır.

**Anahtar Kelimeler:** Toraks travması Kot fraktürü Pulmoner komplikasyon Mortalite Travma şiddet skoru

Tarih: **27 Nisan 2013** Saat: **17:00 - 18:00**

**SS39**

## ENDOBRONŞİAL ULTRASON REHBERLİĞİNDE TRANSBRONŞİAL İĞNE ASPİRASYON BİYOPSİSİ (EBUS-TBİA) UYGULAMALARIMIZ: 228 OLGUNUN RETROSPEKTİF ANALİZİ

**Ozan Usluer,** Ahmet Üçvet, Esra Yamansavcı, Funda Cansun Yakut, Mehmet Ünal, Banu Yoldaş, Tarık Yağcı, Soner Gürsoy
Dr. Suat Seren Göğüs Hastalıkları ve Cerrahisi Eğitim ve Araştırma Hastanesi, Göğüs Cerrahisi

**Giriş:** Endobronşial ultrason rehberliğinde transbronişal iğne aspirasyon biyopsisi (EBUS-TBİA), mediastinal ve hiler lenf bezlerinin tanı ve evrelemesinde populerliği giderek artan minimal invaziv bir yöntemdir. Bu çalışmanın amacı, malign ve benign hastalıklarda EBUS uygulamasının tanısal değerinin araştırılmasıdır.

**Gereç ve Yöntem:** Nisan 2011 ile Ocak 2013 yılları arasında EBUS uyguladığımız 228 hasta retrospektif olarak incelendi. Olgulara midazolam ve/veya propofol sedasyonu uygulandı. Alınan lenf bezi örneklerinin tanısal doğrulamaları; histopatolojik inceleme, cerrahi girişim veya klinik ve radyolojik izlem ile yapıldı.

**Bulgular:** Toplam 228 EBUS uygulamasında; 635 lenf bezine (her bir hasta için ortalama 2.78, 1-6 aralığında) 1447 biyopsi (her bir hasta için ortalama 6.47, 1-12 aralığında) uygulandı. Hastaların %98.5'inde (274/278) alınan biyopsiler -histopatolojik olarak uygun materyal- şeklinde değerlendirildi. Histopatolojik incelemede; 88 reaktif hiperplazi, 82 neoplastik hastalık, 39 granülomatöz hastalık (4 olguda tüberküloz ile uyumlu) ve 5 şüpheli malign hastalık saptandı. EBUS-TBİA uygulamasının sensitivite, spesifite, pozitif prediktif değer, negatif prediktif değer ve doğruluk oranları sırasıyla %91.67, %100, %100, %88.89 ve %95.0 idi. EBUS işlemine bağlı mortalite izlenmedi.

**Sonuç:** Bu çalışmada, endobronşial ultrason rehberliğinde yapılan transbronişal iğne aspirasyon biyopsisinin (EBUS-TBİA), mediastinal ve hiler lenf bezlerinin değerlendirilmesinde güvenli ve tanısal değeri yüksek bir yöntem olduğu göstermiştir.

**Anahtar Kelimeler:** Endobronşiyal ultrason transbronşiyal iğne aspirasyonu lenfadenopati akciğer tümörleri evreleme

Tarih: **27 Nisan 2013** Saat: **17:00 - 18:00**

**SS40**

## SANTRAL KHDAKİNDE PNOMONEKTOMİYE KARŞI PULMONER ARTER REKONSTRÜKSÜYONU: MORBİDİTE, MORTALİTE VE SAĞKALIM YÖNÜNDEN KARŞILAŞTIRMALI ANALİZ

**Hüseyin Ulaş Çınar[1],** Celalettin Kocatürk[2], Levent Cansever[2], Süleyman Ceyhan[2], Mehmet Ali Bedirhan[2]
[1]Yozgat Devlet Hastanesi-Göğüs Cerrahisi
[2]Yedikule Göğüs Hastalıkları ve Göğüs Cerrahisi Merkezi, Göğüs Cerrahisi

**Giriş:** Pulmoner arter tutulumu olan santral akciğer tümörlerinde pnomonektomiden kaçınmak amacıyla uygulanan pulmoner anjioplastik işlemlerin etkinliğini, pnomonektomiye göre teknik ve onkolojik üstünlüğünü gösteren, homojen hasta gruplarından oluşmuş, karşılaştırmalı çalışmaların sayısı yok denecek kadar azdır. Bu amaçla; Ocak 2005-Aralık 2010 tarihleri arasında pulmoner arter rekonstrüksüyonu(PAR) uyguladığımız 20 olgunun sonuçlarını aynı dönemde pnomonektomi (PN) yapılan 88 olgunun sonuçlarıyla karşılaştırmalı olarak inceledik.

**Gereç ve Yöntem:** Gruplar arasında homojenizasyonu sağlamak ve daha sağlıklı bir morbidite, mortalite, ve sağkalım karşılaştırması yapmak için R1,T4,N2,M1 tümörü olan olgular, neoadjuvan tedavi alanlar, göğüs duvarı rezeksiyonu, karina rezeksiyonu gibi genişletilmiş rezeksiyon yapılan olgularla, tamamlama pnomonektomileri çalışma dışı bırakıldı. Neticede evrel-evrelIIIA arası olgular, morbiditeleri, hastane mortaliteleri, hastane ve yoğun bakımda kalış günleri, 5 yıllık ve ortalama sağkalımları yönünden karşılaştırmalı olarak analiz edildi.

**Bulgular:** PN grubunda postoperatif morbidite oranı daha yüksek olmasına rağmen (%30 & %53) aradaki fark istatiksel olarak anlamlı değildi (p=0.77). Postoperatif komplikasyonların hepsi PN grubunda daha fazla görülmesine karşın sadece bronşiyal komplikasyonların (%0 & %15) istatiksel olarak anlamlı fark oluşturduğu gözlendi (p=0.04).Postopertaif ortalama yatış süresi(11.6 +_7.9 gün & 12.1+_11.3 gün) PN grubunda daha fazla olmasına rağmen, iki grup arasında anlamlı fark bulunmadı. Mortalite PN grubunda daha fazla görülmesine karşın, oran bakımından her iki grup benzerdi (PAR=%5;PN=%5.6)(p=1). 5 yıllık toplam sağkalım sonuçları ile ortalama sağkalım süresi PAR grubunda daha avantajlı olmasına rağmen, bu avantaj anlamlı fark oluşturmadı (p=0.8). Erken evre (evre I+II) tümörlerde toplam 5 yıllık sağkalım sonuçları her iki grupta benzerken (p=0.7), geç evre (evrelII) tümörlerde toplam 5 yıllık sağkalımın PAR grubunda istatiksel olarak anlamlı bir şekilde daha iyi olduğu gözlendi (p=0.04).

**Sonuç:** Homojenize hasta gruplarından oluşmuş bu karşılaştırmalı, retrospektif çalışmanın morbidite ve mortalite sonuçları anjioplastik prosedürlerin pnomonektomiden kaçınmak için güvenle uygulanabileceğini göstermiştir. Aynı zamanda, tarihsel önyargıların aksine, bu prosedürlerin onkolojik sonuçlarının da PNden daha kötü olmadığını ve özellikle ileri evre tümörlerde bile PNnin kabul edilebilir bir alternatifi olduğunu göstermektedir.

**Anahtar Kelimeler:** pulmoner arter rekonstrüksüyonu pnomonektomi morbidite mortalite sağkalım analizi

## SS41

### NEOADJUVAN TEDAVİ SONRASI CERRAHİ REZEKSİYON UYGULANAN AKCİĞER KANSERİ SONUÇLARIMIZ

**Figen Türk**[1], Gökhan Yuncu[1], Yasin Ekinci[1], Burcu Yapar Taşköy[2]
[1]Pamukkale Üniversitesi, Göğüs Cerrahisi
[2]Pamukkale Üniversitesi, Tıbbi Onkoloji Kliniği

**Giriş:** Neoadjuvan tedavi sonrası cerrahi uygulanabilen hastalarda uzun dönem sağkalıma ulaşılabilmektedir. Çalışmada neoadjuvan sonrası akciğer rezeksiyonu yapılan olguların preoperatif tedavi yönetimi ve postoperatif sonuçları değerlendirilmiştir.

**Gereç ve Yöntem:** 2006-2012 yılları arasında Pamukkale Üniversitesi Tıp Fakültesi Göğüs Cerrahi Kliniğinde neoadjuvan sonrası akciğer rezeksiyonu uygulanan 30 olgu yaş, cinsiyet, neoadjuvan tedavi şekli, rezeksiyon tipi, histopatolojik tanı, preoperatif ve postoperatif evre, hastanede yatış süresi, komplikasyonlar açısından değerlendirilmiştir.

**Bulgular:** Neoadjuvan tedavi sonrası akciğer rezeksiyonu uygulanan 30 olgu mevcuttu. Olguların hepsi erkekti. Yaş ortalamaları 56,80±8.03(42-74'ydı. Tüm olgularda sigara öyküsü vardı. Neoadjuvan tedavi öncesi tanı 17 olguda bronkoskopi ile 13 olguda transtorasik ince iğne biyopsisi ileydi. 16 olgu KT ile birlikte RT, 14 olgu sadece KT almıştı. 13 olgu T4 nedeniyle, 17 olgu N2 nedeniyle neoadjuvan tedaviye yönlendirildi. Neoadjuvan tedavi sonrası 28 olguya mediastinoskopi yapıldı. Preoperatif 27 olgu evre 3A, 3 olgu evre 3B idi. Postoperatif 3 olguda patolojik spesimende rezidü tümör saptanmazken, 2 olgu evre 1A, 2 olgu 1B, 6 olgu evre 2A, 7 olgu evre 2B, 10 olgu evre 3A olarak saptandı. 18 pnömonektomi ( 4 intraperikardial) ve 12 lobektomi operasyonu uygulandı. Histopatolojik tanı 17 olgu squamoz hücreli karsinom, 8 olgu adenokarsinom, 2 olgu KHDAK (tip tayini yapılamamış), 1 küçük hücreli karsinom, 1 sarkomatoid tip ve 1 mukoepidermoid tip olarak rapor edildi. Postoperatif 11 olguda komplikasyon gözlenmezken, 9 olguda anemi, 7 olguda aritmi, 1 şilotoraks, 1 bronkoplevral fistül, 1 subakut emboli gözlendi. Ortalama yatış süresi 10.6 gündü. 1 yıllık sürvide 2 mortalite gözlendi. Bir yıllık takiplerde 16 olguda nüks gözlenmezken, 3 olguda akciğerde kitle nüksü, 6 olguda beyin metastazı, 2 kemik metastazı, 1 karaciğer metastazı gözlendi.

**Sonuç:** Neoadjuvan tedavi sonrası cerrahi sonuçlarımız mortalite, morbidite açısından ve erken dönem hastalıksız sağkalım yönünden kabul edilebilir düzeylerdedir. Ayrıca neoadjuvan tedavinin tümör boyutlarını küçülttüğünü, tümör rezektabilitesini arttırdığını ve daha sınırlı rezeksiyonlara imkan sağladığı görüldü.

**Anahtar Kelimeler:** Akciğer kanseri neoadjuvan tedavi kemoterapi radyoterapi

## SS42

### KÜÇÜK HÜCRE DIŞI AKCİĞER KANSERİ OLGULARINDA AORTA-PULMONER (5-6) LENF NODLARINA METASTAZIN DEĞERLENDİRİLMESİNDE PET-CT'NİN GÜVENİLİRLİĞİ

**Mehmet Muharrem Erol**[1], Hüseyin Melek[1], Feyza Şen[2], Ahmet Sami Bayram[1], Elif Akyıldız[3], S. İbrahim Dinçer[4], Cengiz Gebitekin[1]
[1]Uludağ Üniversitesi Tıp Fakültesi, Göğüs Cerrahisi
[2]Uludağ Üniversitesi Tıp Fakültesi, Nükleer Tıp
[3]Uludağ Üniversitesi Tıp Fakültesi, Patoloji
[4]Yedikule Göğüs Hastalıkları ve Göğüs Cerrahisi Eğitim ve Araştırma Hastanesi - Göğüs Cerrahisi

**Giriş:** Bu çalışmada, küçük hücreli dışı kanseri (KHDAK) hastalarında aortopulmoner bölgede metastatik lenf nodu varlığını belirlemede Pozitron Emisyon Tomografisi'nin (PET-CT) etkinliğini göstermeyi amaçladık. METOD Sol akciğer KHDAK tanısı alan ve tarafımızca 2004-2012 yılları arasında opere edilen olgular çalışmaya alındı. PET-CT'de santralda ve üst lobda kitlesi olan olgular çalışmaya alındı. Her hastanın aorta-pulmoner zondaki (5, 6 nolu istasyon lenf nodları) PET-CT sonuçları kaydedildi. Olgulara Toraks Tomografisi (CT) ve PET-CT sonuçlarına göre mediyastinotomi veya ekstended servikal mediyastinoskopi uygulandı. Metastaz olmayan olgularda akciğer rezeksiyonu ve lenf nodu diseksiyonu uygulandı. Bu kriterler göz önünde bulundurularak 127 olgu çalışmaya dahil edildi. Olguların histopatolojik sonuçları ameliyat öncesi PET-CT sonuçlarıyla karşılaştırıldı.

**Bulgular:** Hastaların ortalama yaşı 60 (38-84) olarak hesaplandı. Çalışma grubu 10 kadın,117 erkek hastadan oluşmaktaydı. 108 tümör üst lobda 19 olguda santraldeydi. Tümörlerin ortalama SUV-MAX değeri:12, lenf nodlarının ise 4,7 olarak hesaplandı. Metastaz saptanmayan 94 hastadan 15'inde PET-CT'de metastaz lehine yorumlanmıştı (yalancı negatiflik:%16). PET-CT'de metastaz saptanan 33 hastanın ise histopatolojik inceleme sonucunda 11'inde histopatolojik olarak metastaz saptandı (yalancı pozitiflik: %66). Ekstended servikal mediyastinoskopi yaptığımız 30 hastanın 8'inde ve mediyastinotomi yaptığımız 14 hastanın 4'ünde mediyastinal lenf nodu metastazı saptandı. PET-CT'nin aorta-pulmoner lenf nodu değerlendirilmesinde; duyarlılığı: % 42, özgüllüğü: % 78, pozitif prediktif değeri: % 33, negatif prediktif değeri: % 84 ve doğruluğu: % 70,8 olarak hesaplanmıştır. İnvazive mediyastinal evrelemenin ise duyarlılığı: % 80, negatif prediktif değeri: % 90, doğruluğu: % 93 olarak saptanmıştır. Histopatolojik olarak 26 olguda mediyastinal metastaz saptanmış olup prevalans: % 20 olarak çıkmıştır.

**Tartışma:** PET-CT aorta-pulmoner (5-6 nolu istasyon) lenf nodlarını değerlendirmede yeterli doğruluk oranına sahip değildir. Bu nedenle bu istasyonları daha iyi değerlendirmek için mediyastinotomi veya ekstended servikal mediyastinoskopi gibi invaziv teknikleri uygulamanın daha doğru bir evreleme sağlayacağını düşünüyoruz.

**Anahtar Kelimeler:** akciğer kanseri pozitron emisyon tomografisi evreleme aorta-pulmoner lenf nodu

## SS43

### KÜÇÜK HÜCRELİ DIŞI AKCİĞER KARSİNOMLARİNDA PREOPERATİF İNFERİOR MEDİASTİNAL LENF NODLARİNİN SAPTANMASININ SAĞKALİMA ETKİSİ

**Hakan Keskin**[1], Abdullah Erdoğan[2], Arife Zeybek[3], Levent Dertsiz[2], Alpay Sarper[2], Abid Demircan[2]
[1]Bingöl Devlet Hastanesi, Göğüs Cerrahi
[2]Akdeniz Üniversitesi Tıp Fakültesi, Göğüs Cerrahi
[3]Muğla Sıtkı Koçman Üniversitesi, Göğüs Cerrahi

**Amaç:** Çalışmamızda preoperatif, mediastinoskopi ile evrelendirilemeyen inferior mediastinal lenf nodlarının diğer mediastinal lenf nodları ile karşılaştırmalı sağkalım analizini, inferior mediastinal lenf bezlerine metastaz yapan tümörlerin en sık hangi lokalizasyonda ve hangi hücre tipinde bulunduğunu inceledik.

**Gereç ve Yöntemler:** KHDAK nedeni ile opere edilen 487 olgunun epikriz ve patoloji raporları retrospektif olarak incelendi. Küratif rezeksiyon uygulanan hastaların 56 'ında patolojik değerlendirme sonucu mediastinal lenf nod pozitifliği raporlandı. Bu hastaların 36' ında inferior mediastinal lenf bezi tutulumu saptandı. Araştırmada elde edilen verilerin değerlendirilmesinde SPSS for Windows 17.0 istatistik paket programı kullanılmıştır. Gruplar arası farkın saptanabilmesi grup sayısı 2 olduğunda t testi, grup sayısı 2 den fazla olduğu durumlarda tek faktörlü varyans analizi (ANOVA uygulanmıştır. Varyans analizi sonucunda farkın gözlendiği durumlarda, Tukey HSD çoklu karşılaştırılmalı (post hoct) testi kullanılmıştır.

**Bulgular:** İnferior mediastinal lenf bezi metastazı olan hastaların, ortalama sağkalım süresi 41,72 ay, 5 yıllık sağkalım %36,1. Diğer N2 'lerle karşılaştırıldığında, sağkalımın daha iyi olduğu, ancak bu farkın istatistiksel olarak anlamlı olmadığı görüldü. İnferior mediastinal lenf nodlarına en sık metastaz yapan tümör lokalizasyonun alt lob lokalizasyonlu tümörler olduğu ve üst lob lokalizasyonlu tümörlerle bu açıdan karşılaştırıldığında farkın istatistiksel olarak anlamlı olduğu görüldü.

**Sonuç:** Alt lob tümörlerinde, preoperatif noninvaziv ve invaziv yöntemlerle bu lenf nodlarının belirlenmesi ve hastaların sağkalımı açısından daha faydalı olabilir. Ancak daha kesin sonuçlar için geniş vaka serileri ve prospektif çalışmalara ihtiyaç vardır.

**Anahtar Kelimeler:** NSCLC inferior mediastinal lenf nodları sağkalım prognoz

## SS44

### KÜÇÜK HÜCRELİ DIŞI AKCİĞER KANSERİNDE SENTİNEL LENF NODUNUN ÖNEMİ

**Arife Zeybek**[1], Alpay Sarper[2], Abid Demircan[2]

[1]Muğla Sıtkı Koçman Üniversitesi, Göğüs Cerrahisi
[2]Akdeniz Üniversitesi Tıp Fakültesi, Göğüs Cerrahisi

**Amaç:** Rezektabl küçük hücreli dışı akciğer karsinomalarında intraoperatif sentinel lenf nodunun saptanması, mediastinal lenf nod tutulumu ve dağılımının araştırılması amaçlandı . Gereç ve Yöntem: Çalışmamıza rezektabl küçük hücreli dışı akciğer karsinomlu 15 vaka kabul edildi. Torakotomi sonrası tümöral dokunun bulunduğu lob ve mediastinal bölge explore edildi. Peritümöral dokuya 4 farklı noktadan 1mCi Tc 99m-albümin kolloid enjekte edildi. Ortalama 96 dakika sonra tümöral doku ve lenf nodlarının in vivo - ex vivo, aktivitesi ölçüldü. İn vivo ve ex vivo en yüksek aktivite değerine sahip lenf nodu sentinel lenf nodu olarak kabul edildi.

**Bulgular: Çalışmamızda** vakaların % 45'inde interlobar, % 27 'sinde hiler, % 18'inde lobar, inferior pulmoner ligament, alt paratrakeal , % 9'unda pretrakeal ve preaortik sentinel lenf nodları saptandı. Sentinel lenf nod saptanma oranı % 82 idi. Skip drenaj % 45 oranında olup, alt paratrakeal lenf noduna % 18, inferior pulmoner ligament lenf noduna % 18, aortikopulmoner lenf noduna ve pretrakeal lenf noduna % 9 oranında drenaj saptandı.

**Sonuç:** Sentinel lenf nodunun saptanması; klinik okkült yayılım, yetersiz nodal örnekleme veya diseksiyon, mikrometastazların saptanması açısından faydalı olabilir. Geniş vaka serileri üzerinde prospektif çalışmalar gereklidir.

**Anahtar Kelimeler:** NSCLC Sentinel Lenf Nodu Skip Metastaz Tc 99m-albümin kolloid

## SS45

# KÜÇÜK HÜCRELİ DIŞI AKCİĞER KANSİNOMLU HASTALARDA NEOADJUVAN TEDAVİ SONRASI PNÖMONEKTOMİ: ARTMIŞ UZUN SÜRELİ SAĞKALIM

**Hüseyin Melek**[1], Mehmet Muharrem Erol[1], Ahmet Sami Bayram[1], Türkan Evrensel[2], Süreyya Sarıhan[3], Elif Ülker Akyıldız[4], Cengiz Gebitekin[1]
[1]Uludağ Üniversitesi Tıp Fakültesi, Göğüs Cerrahisi
[2]Uludağ Üniversitesi Tıp Fakültesi, Tıbbi Onkoloji
[3]Uludağ Üniversitesi Tıp Fakültesi, Radyasyon Onkolojisi AD
[4]Uludağ Üniversitesi Tıp Fakültesi, Patoloji AD

**Amaç:** Bu çalışmada ki amacımız ileri evre olduğu patolojik olarak kanıtlanmış küçük hücreli dışı akciğer kansinomlu (KHDAK) hastalarda neoadjuvan tedavi sonrası pnömonektominin (PN) uzun dönem sağkalım üzerine etkisini göstermektir.

**Hastalar ve metod:** Kliniğimizde 1995 ile 2012 tarihleri arasında pnömonektomi ve mediastinal lenf nodu diseksiyonu uygulanan hastaların dosyaları retrospektif olarak incelendi. Başka malignitesi olan, uzak metastazı olan ve tamamlama pnömonektomi yapılan hastalar çalışmaya dahil edilmediler. Hastaların demografik bilgileri, gelişen komplikasyonları, mortalite ve sağkalım süreleri kaydedildi. Sağkalım tespitinde hastane kayıtları, hasta ve hasta yakınları ile kurulan iletişim ve sosyal güvenlik kurumu kayıtları kullanıldı. Pnömonektomi 116 hastaya (116/681,%17) uygulandı. Tüm hastalara mediastinoskopi/mediastinotomi uygulanmıştı. İleri evre (T3-4N0-1 veya T1-3N2) KHDAK nedeniyle neoadjuvan tedavi verilen 47 hasta (grup I), neoadjuvan tedavi verilmeyen (T2-4N0-1) 69 hasta (grup II) ile iki grup oluşturuldu. Hastaların sağ kalım oranları, prognozu etkileyen faktörler Kaplan-Meier yöntemiyle, log-rank testi veya Cox göreli riskler modeli kullanılarak analiz edildi.

**Bulgular:** Hastaların 3'ü kadın, ortalama yaşı 57 (31-82) di. Operasyon şekli hastaların %83\ıünde standart pnömonektomi, %17\ısinde extended pnömonektomi idi. Preoperatif 29 (%62) hastaya kemoterapi, 18 hastaya (%38) kemo-radyoterapi uygulanmıştı. Sol pnömonektomi 29 (62%), sağ pnömonektomi 18 hastaya uygulandı. Ortalama hastanede yatış süresi 5,9 (1-33) gündü. Doksan günlük mortalite grup I de %4.2, grup II de %5.8 di. Grup I de 5 yıllık sağkalım oranı %41, ortalama sağkalım 41 ay, grup II de %35 ve 40 ay idi. İki grup arasında istatistiki anlamlı fark saptanmadı.

**Sonuç:** Bu çalışmada, lokal ileri evre KHDAK hastalarında neoadjuvan tedavi sonrası pnömonektominin kabul edilebilir mortalite ve artmış uzun süreli sağkalım oranı sonuçlandığı gösterilmiştir.

**Anahtar Kelimeler:** Neoadjuvan tedavi pnömonektomi sağkalım küçük hücreli dışı akciğer karsinomu mortalite

# POSTER BİLDİRİLERİ

Posterler her gün, **poster oturum başkanları** tarafından **12:00 - 13:00** saatleri arasında değerlendirilecektir. Bu saatlerde poster sorumlularının poster başında olması gereklidir.

## PS001

### KÜÇÜK HÜCRELİ DIŞI AKCİĞER KANSERİ HASTALARININ SAĞKALIMINDA VİDEO- YARDIMLI MEDİASTİNOSKOPİK LENFADENEKTOMİNİN ETKİSİ

**Akif Turna**[1], Ahmet Demirkaya[1], Elvin Hekimoğlu[1], Ezel Erşen[1], Serkan Özkul[1], Büge Öz[2], Kamil Kaynak[1]
[1]İstanbul Üniversitesi Cerrahpaşa Tıp Fakültesi, Göğüs Cerrahisi Anabilim Dalı
[2]İstanbul Üniversitesi Cerrahpaşa Tıp Fakültesi, Patoloji Anabilim Dalı

**Giriş-Amaç:** Küçük hücreli dışı Akciğer Kanseri hastalarının sağkalımında mediastinal lenf nodu tutulumunun büyük önemi vardır. Mediastinoskopi preoperatif mediastinal evreleme için altın standart bir yöntem olarak kabul edilmiştir. Ancak, video-yardımlı mediastinoskopik lenfadenektominin rolü tam olarak açıklanmamıştır. Preoperatif evreleme için bir araç olarak VAMLA'nın doğruluğunu ve bu tekniğin N2 hastalığı tespit edilmiş hastaların sağkalımı üzerine etkisini incelemeyi amaçladık.

**Hastalar ve Yöntemler:** Mayıs 2005 ve Aralık 2012 arasında, VAMLA veya standart mediastinoskopi uygulanmış ve ipsilateral mediastinal lenf nodu metastazı olduğu belirlenen 124 N2(+) Küçük hücre dışı akciğer kanserli hasta ile lenf ndou tutulumu saptanmayarak opere edilmiş 329 olgu değerlendirildi. N2 saptanan 16 hastaya VAMLA uygulanmış iken, 108 hastaya standart mediastinoskopik eksplorasyon yapıldı. Medyan çıkarılan lenf nodu VAMLA grubunda 5 iken (ortalama 4.9), mediastinoskopi grubunda 4 (ortalama 4.2) idi.N2 hastalığı olan bütün hastalar medikal onkoloji ve radyasyon onkolojisi bölümlerine yönlendirildi. Sağkalım oranları Kaplan-Meier testi kullanılarak hesaplandı.

**Bulgular:** Disfoni VAMLA uygulanmış 1 hastada (%6.3) görülürken, mediastinoskopi yapılmış hastalarda komplikasyon oranı %3.4 (4 disfoni) idi. İstatistiksel olarak fark anlamlıydı. (p=0.003) VAMLA uygulanan N2 hastalarda 2 yıllık sağkalım oranı %48 iken, mediastinoskopi yapılan hastalarda bu oran %27.9 idi. (Şekil 1; p=0.28) Nodal durumun çeşitliliği, histoloji tipi, T faktörü multipl N2 hastalığı olan hastaların sağkalımı üzerinde etkili değildi. Mediastinal lenf nodu saptanmamış olgulardan VAMLA uygulananların 5 yıllık sağkalımı %90 iken, mediastinoskopi yapılan olgularda bu oran %63 olarak bulundu (p=0.01)

**Sonuç:** VAMLA'nın küçük hücreli dışı akciğer kanseri hastalarında hafifçe daha uzun sağkalım sağladığı görüldü.Bu etki mediastinal lenf nodlarının tam olarak çıkarılması nedeniyle olabilir. Bu etkinin tam olarak netleştirilmesi için yeni ve ileri çalışmalara gerek bulunmaktadır.

**Anahtar Kelimeler:** akciğer kanseri mediastinoskopi sağkalım VAMLA N2

## PS002

### PNÖMOTORAKS DÜŞÜNÜLEREK DİRENE EDİLEN RENAL EKTOPİLİ SWYER- JAMES-MACLOUD SENDROMU: OLGU SUNUMU

**Bayram Metin**[1], Emre Özkan[2], Murat Sarıçam[3], Olgun Kadir Arıbaş[4]
[1]Bozok Üniversitesi Tıp Fakültesi, Göğüs Cerrahi
[2]Özel Amasya Uzmanlar Tıp Merkezi, Göğüs Hastalıkları
[3]Ağrı Devlet Hastanesi, Göğüs Cerrahi
[4]Gazi Üniversitesi Tıp Fakültesi, Göğüs Cerrahi

**Özet:** Swyer-james-macloud sendromu bir akciğer lobunda havalanma artışına bağlı hiperlüsens görünüm ve azalmış vaskülerite ile karakterize bir durumdur. Çoğunlukla çocukluk çağında tekrarlayan akciğer enfeksiyonlarına sekonder gelişir. Tek taraflı hiperlüsensi ile seyreden başta pnömotoraks olmak üzere bir çok klinik tablodan ayrıcı tanısının yapılması gerekir. Biz burada yanlışlıkla pnömotoraks olduğu düşünülerek göğüs tüpü takılan ve ek olarak böbrek anomalisinin de eşlik ettiği swyer-james- macloud sendromu olgusunu sunuyoruz.

**Olgu**: Yirmi bir yaşında erkek hasta göğüs ağrısı, nefes darlığı şikayeti ile başvurduğu hastane de sol pnömotoraks ön tanısı ile tüp torakostomi uygulanarak kliniğimize refere edilmiş. Öyküsünde birkaç kez pnömoni ön tanısı ile antibiyotik tedavileri aldığı ve ailede tuberküloz öyküsü olmadığı öğrenildi. Hastanın yapılan fizik muayenesinde her iki hemitoraks solunuma eşit katılıyor, dinlenmekle sol üst zonlarda solunum sesleri azalmış ve inspiryum sonunda krepitan ralleri mevcuttu. Solunum fonksiyon testinde FEV1:2,65(%60), FVC:2,89(:%55), FEV1/FVC: 92 PEF:82 olarak ölçülmüş ve reverzibilite testi pozitif idi(%14). Arter kan gazı (Ph:7.46, $PO_2$:93, $PCO_2$:35 $HCO_3$:24,5 $SO_2$:97,7) normal değerlerde idi. Transtorasik ekokardiyografisinde kalp boşlukları normal, pulmoner arter basıncı 20 mmHg, EF:%65. İnspiryum ekspiryum grafisinde sol hemitoraksta ekspiryumda hava hapsinin olduğu gözlemlendi. Üç boyutlu pulmoner BT anjiografide sol akciğer üst lobda hiperaerasyon, hipovaskülarizasyon ve kistik bronşektazik alan izlenmekteydi. Endobronşial obstrüksiyon yapabilecek lezyon veya yabancı cisim varlığını dışlamak amaçlı yapılan bronkoskopi normal sınırlarda idi. Abdominal BT incelemesinde her iki böbreğin göbek altı sağ paramedian düzeyde pelvis içerisine uzanım gösteren tarzda füzyon yaparak ektopik yerleşimli olduğu görüldü. Hastanın klinik ve radyolojik değerlendirmeler sonucunda yanlış pnömotoraks teşhisi konularak gereksiz yere direne edilen Swyer James Macleod sendromu olduğu anlaşıldı. Direni alınan hastaya inflüenza ve pnömokok aşıları uygulandıktan sonra taburcu edildi.

**Sonuç**: Ayrıcı tanı açısından Swyer James macleod sendromu; pnömotoraks ile karıştırılarak direne edilebildiği ve olgumuzda ek olarak ektopik böbrek füzyon anomalisinin birlikte olması nedeni ile ilginç olduğunu düşünerek sunmayı amaçladık.

**Anahtar Kelimeler:** Swyer-james-macleod sendromu Pnömotoraks Böbrek anomalileri Tüp Torakostomi

## PS003

### PERKÜTAN NEFROLİTOTOMİ: SPESİFİK VE İYATROJENİK TORAKS KOMPLİKASYONLARININ BİR SEBEBİ

**Rasih Yazkan**[1], Taylan Oksay[2], Alper Özorak[2], İsa Döngel[1], Sefa Alperen Öztürk[2], Alim Koşar[2]
[1]Süleyman Demirel Üniversitesi Tıp Fakültesi, Göğüs Cerrahisi AD
[2]Süleyman Demirel Üniversitesi Tıp Fakültesi, Üroloji AD

**Amaç** Perkütan nefrolitotomi güvenli, efektif ancak bazı spesifik komplikasyonlarla ilişkilidir, özellikle toraks komplikasyonları spesifik iyatrojenik komplikasyon grubunu oluşturur. Suprakostal yaklaşım potansiyel pnömotoraks, hidrotoraks ve akciğer hasarı ile ilişkilidir. Bu çalışmanın amacı, perkütan nefrolitotomide karşılaşılan torasik komplikasyonların değerlendirilmesidir. Yöntem Dokuz yüz otuz iki hastaya 2005-2012 yılları arasında perkütan nefrolitotomi girişim gerçekleştirildi, girişim yeri taş lokalizasyonuna göre belirlendi. Bütün hastalar operasyon öncesi ve bütün suprakostal ve komplikasyondan şüphelenilen diğer olgular operasyon sonrası posteroanterior akciğer grafisi ile değerlendirildiler. Direk grafide pnömtoraks ve hidrotoraks arandı, hidrotoraks tespit edildi ise hemotoraks ya da ürotoraks ayrımı amacıyla diagnostik torasentez yapıldı. Bütün koplikasyonlu olgulara tüp torakostomi uygulandı. Akciğer reekspansiyonunun sağlanmasının ve hava ve sıvı drenajının kesilmesinin ardından göğüs tüpleri çekildi Bulgular Dokuz yüz otuz iki hastanın 849 (%91)'una subkostal, 83 (%9)'üne suprakostal yaklaşım uygulandı. 18 (%1.93) olguda toraks komplikasyonu gelişti. Toraks komplikasyonlarının 13 (%1.39)'ü suprakostal, 5 (%0.54)'i subkostal yaklaşılan olgulardı. Suprakostal yaklaşılan olguların tamamı 12. kostanın üzerinden yapıldı. Suprakostal yaklaşılan olguların 13 (%15.66)'ünde toraks komplikasyonu gelişirken, subkostal yaklaşılan olguların 5 (%0.58)'inde toraks komplikasyonu gelişti. 12 olguda hemotoraks, 4 olguda pnömotoraks ve 2 olguda ürotoraks gelişti. Bütün olgular tüp torakostomi yaklaşımı ile başarılı şekilde tedavi edildiler. Hastanede kalış süreleri 6 ile 20 gün arasında idi.

**Sonuç** Perkütan nefrolitotomi iyatrojenik toraks komplikasyonlarının bir sebebidir ve suprakostal yaklaşım subkostal yaklaşıma göre daha fazla torasik komplikasyon oranına sahiptir. Özellikle her suprakostal yaklaşımdan sonra erken postoperatif oturur ya da ayakta posteroanterior akciğer grafisi çekilmesi torasik komplikasyonların erken tanısı için temel tanı aracıdır. Bu tip komplikasyonların tedavisi için tüp torakostomi sıklıkla yeterlidir.

**Anahtar Kelimeler:** Perkütan nefrolitotomi iyatrojenik torasik komplikasyon

## PS004

### SAĞ ANA BRONŞUN TRAVMATİK KOMPLET KOPMASI: HAYATI TEHDİT EDEN ACİL BİR KLİNİK ANTİTE

**Rasih Yazkan**[1], İsa Döngel[1], Hasan Ekrem Çamaş[1], Tülay Tunçer Peker[2]
[1]Süleyman Demirel Üniversitesi Tıp Fakültesi, Göğüs Cerrahisi AD
[2]Süleyman Demirel Üniversitesi Tıp Fakültesi, Anesteziyoloji AD

**Giriş**: Trakebronşiyal yaralanmalar farklı lokalizasyonlarda basit bir membranöz trakea yırtığından rüptür veya kopmaya kadar olabilir. Bazen küçük yırtıklar tansiyon pnömotoraksa sebep olabilir ve bazen ana bronş rüptürleri pnömotoraks veya hemotoraksla birlikte olmayabilir. Trakeobronşiyal yaralanmaların tanısı dikkatli hikaye ve fizik muayene ile konur, bir bronşiyal yaralanma şüphesi var ise tanı metodları hızlıca yapılmalıdır. Burada sağ ana bronşun travmatik kopması olgusunu ve onun başarı tedavi tekniğini sunduk.

**Olgu**: 22 yaşında erkek hasta künt göğüs travması sonrası ciddi solunum sıkıntısı ve cilt altı amfizem bulgusu ile acil servise başvurdu. Posteroanterior akciğer grafisinde sağ pnömotoraks tespit edilmesi üzerine acil sağ tüp toraksotomi uygulandı. Kontrol pa ac gr'de sağ düşük akciğer tespit edildi. Bilgisayarlı toraks tomografisinde sağ pnömotoraks, pnömomediastinum, cilt altı amfizemi ve sağ ana bronş rüptürü görünümü izlendi. Acil fiberoptik bronkoskopi uygulanan hastanın sağ ana bronşunun sağ üst lob ve intermediyel bronş ayrım seviyesinden komplet ayrıldığı görüldü. Selektif sol çift lümenli endotrakeal entübasyonun ardından sağ posterolateral torakotomi yapıldı, mediastinal plevranın açılmasının ardından sağ ana bronşun komplet olarak ayrıldığı izlendi. Uçuca başarılı akciğer koruyucu bronkoplasti uygulamasının ardından sağ üç lobunda tam ekspansiyonunun sağlandığı izlendi, ardından süpin pozisyonda tekrar fiberoptik bronkoskopi uygulanan hastada bronkoplasti hattının sorunsuz olduğunun izlenmesinin ardında ekstübe edilerek yoğun bakım takibine alındı, olgu postoperatif 10. günde taburcu edildi.

**Sonuç**: Travmatik bronş yaralanmalarında akciğer koruyucu cerrahi tercih edilen cerrahi yaklaşım olmalıdır. Erken tanısal işlemler, doğru carrahi seçimi ve uygun anestezi yaklaşımı başarılı onarım için kritik öneme sahiptir.

## PS005

### ÖKSÜRÜĞE BAĞLI ARDIŞIK BİLATERAL KOT FRAKTÜRÜ

Rasih Yazkan[1], Hasan Ekrem Çamaş[1]
[1]Süleyman Demirel Üniversitesi Tıp Fakültesi, Göğüs Cerrahisi AD

**Giriş** Öksürük sıklıkla kendini sınırlayan ve komplikasyonsuz seyreden, ancak kronik olduğu zaman komplikasyonlarla birlikte olan bir savunma mekanizmasıdır. Bu komplikasyonlardan birisi de kot fraktürleridir. Bu ölgumuz KOAH nedeniyle kronik öksürük ve kronik steroid kullanımı olan hastalarda ani gelişen göğüs ağrılarının kot fraktürüne bağlı olabileceğini ve bu kot fraktürlerinin ardışık bilateral olabileceğini göstermesi nedeniyle sunulmuştur.

**Olgu** 33 yaşında erkek hasta göğüs cerrahisi polikliniğine akut şiddetli öksürük sonrası ani sağ göğüs ağrısı şikayeti ile başvurdu. Toraks travması ve kemik kırığına yol açacak metabolik hastalığı yoktu. Son 6 yıldır KOAH nedeniyle kortikosteroid tedavisi kullanmakta idi. Bir yıl önce akut şiddetli öksürük atağı sonrası sol 7., 8. ve 9. kot fraktürü olduğunu ifade eden hastanın posteroanterior akciğer grafisinde sağ 7. ve 8. yeni kot fraktürüne, sol 7., 8. ve 9. eski kot fraktürüne ait olduğu görülen bulgular izlendi. Hasta gözlem ve ağrı kontrolü amacıyla yatırıldı. Takipte komplikasyon gelişmedi. Medikal tedavi ile taburcu edildi.

**Sonuç**: Kot fraktürünün en sık sebebi toraks travmalarıdır. Malignite, ileri yaşın neden olduğu osteoporoz, böbrek yetmezliği, hamilelik, kronik steroid kullanımı, mekanik ventilasyon ve radyoterapiye bağlı patolojik kırıklar olabilir. Bizim olgumuzda KOAH, Kronik öksürük ve kronik steroid kullanımı en belirgin risk faktörleri idi. Kronik öksürük kostalarda tekrarlayıcı mekanik strese yol açmaktadır.

## PS006

### LEYOMYOSARKOM METASTAZINA SEKONDER ARDIŞIK BİLATERAL SPONTAN PNÖMOTORAKS OLGUSU

Rasih Yazkan, Hasan Ekrem Çamaş, Sedat Güneş
Süleyman Demirel Üniversitesi Tıp Fakültesi, Göğüs Cerrahisi AD

**Giriş:** İzole akciğer metastazı, diğer sistemik metastazlar gibi hastalığın her zaman sistemik ve kontrol dışı olduğunu göstermez. Birden çok organa metastazı olan olgulara kıyasla izole akciğer metastazlı olgular lokal ve sistemik tedaviye çok daha iyi yanıt verirler Seçilmiş hastalarda pulmoner metastazektomi sonrası beş yıllık sağkalım oranı %20-40 arasındadır. Uterustaki leyomiyom ve leyomiyosarkom olgularında histerektomiden yıllar sonra genellikle akciğere metastaz görülmektedir.

**Olgu:** 52 Yaşında bayan hasta 3 Yıl önce uterus leyomyosarkomu nedeniyle TAH + BSO operasyonu geçirmiş, Olgu kliniğimize sağ göğüs ağrısı, nefes darlığı ve öksürük şikayetleri nedeniyle başvurdu ve posteroanterior akciğer grafisinde sağ spontan pnömotoraks tespit edilmesi üzerine sağ tüp torakostomi uygulandı, bilgisayarlı toraks tomografisinde bilateral yer yer nekrotik, yer yer soliter metastatik nodüler lezyonlar izlendi, takibinin üçüncü gününde sol spontan pnömotoraks gelişmesi üzerine sol tüp toraksotomi uygulandı. Sağ akciğer ekspansiyonu sağlandı ancak sol akciğerde uzamış hava kaçağı ve reekspansiyon kusuru gelişmesi üzerine sol torakotomi uygulanarak 17 adet metastatik yer yer kaviter nodüler lezyon rezeksiyonu uygulandı, olgu medikal onkoloji ve jinekoloji kliniklerinin takibine alındı. Takibinin 7. ayında ex oldu.

**Sonuç:** Uterus leyomiyosarkomlarında, yıllar sonra akciğere metastaz olabilmesi nedeniyle, histerektomi geçirmiş olan olgular uzun süreli olarak izlenmelidir. Leyomyosarkom metastazlarının nekroz ve kavitasyon gelişimi sonrası visseral plevraya rüptürü nedeniyle spontan pnömotoraks gelişebilmektedir. Bu olgulara öncelikle tüp torakostomi uygulanmalı sonrasında gereğinde torakotomi ile metastazektomi uygulanmalıdır.

## PS007

### İNTERKOSTAL SİNİRDEN KÖKEN ALAN DEV SCHWANNOM

Rasih Yazkan
Süleyman Demirel Üniversitesi Tıp Fakültesi, Göğüs Cerrahisi AD

**Giriş**: Schwannom, neoplastik schwann hücreleri ve nörofibromlardan oluşan bir tümördür. Spinal, interkostal, frenik veya vagus sinirlerinden köken alabilirler. Primer tedavisi cerrahi olan, malignleşme potansiyeli çok düşük ve rezeksiyon sonrası nadiren nüks görülebilen bir tümördür. Kesin tanı patolojik değerlendirme ile olur.

**Olgu**: 72 yaşında erkek hasta iki yıldır var olan sırt, bel ve göğüs sağ tarafında ağrı ve ağrı nedeniyle sağ tarafına yatamama şikayetleri ile başvurdu, fizik muayenesinde sağ alt zonda solunum seslerinde azalma, perküsyonda matite, torakal 8, 9 ve 10. vertebra seviyesinde ağrı mevcuttu. Posteroanterior akciğer grafisinde sağ hemitoraksta, kardiyofrenik sinüste radyoopak kitle görünümü izlendi. Bilgisayarlı toraks tomografisinde sağ hemitoraks posteriorda, paravertebral alanda, hafif heterojen, hipodens, düzgün sınırlı, akciğer parankimini basılayan yaklaşık 11x9x10 cm boyutlarında kitle lezyonu izlendi. Torakolomber vertebra manyetik rezonans incelemesinde, sağ hemitoraks bazalde içinde kistik, nekrotik alan ile uyumlu olabilecek kitle lezyonu izlendi. Sağ posterolateral torakotomi insizyonu ile 8. interkostal aralıktan kitleye ulaşıldı, kitlenin kostovertebral bileşkeye geniş bir tabanla yerleştiği, interkostal sinirden köken aldığı izlendi, peroperatif frozen incelemesinin schwannom olarak rapor edilmesi üzerine total rezeksiyon uygulandı, rezeksiyon sonrası kitlenin yaklaşık 15x9 cm boyutunda olduğu izlendi. Patoloji sonucu kapsül ile sınırlı, çevre dokulara invazyon yapmayan schwannom olarak rapor edildi. Postoperatif 10. gün herhangibir komplikasyon gelişmeyen olgu taburcu edildi.

**Sonuç**: Prognozun son derece iyi ve nüksün nadir olması, kitle etkisiyle oluşabilecek bası bulgularının ve nadir de olsa malignite potansiyelinin olması nedeniyle radyolojik olarak tespit edilen, benign karakterler taşıyan, interkostal sinirden köken alan posterior mediastinal yerleşimli kitleler total olarak çıkarılmalıdır, total rezeksiyon tam kür sağlamaktadır.

## PS008

### GEÇ TESPİT EDİLEN TRAVMATİK DİYAFRAGMA PERFORASYONU: TRAVMADAN 27 YIL SONRA

Rasih Yazkan[1], Sedat Güneş[1], Mahmut Bülbül[2]
[1]Süleyman Demirel Üniversitesi Tıp Fakültesi, Göğüs Cerrahisi AD
[2]Süleyman Demirel Üniversitesi Tıp Fakültesi, Genel Cerrahi AD

**Giriş** Diyafragma perforasyonları travmanın sıklıkla geç döneminde tespit edilen yaralanmalardır. İzole diyafram yaralanmaları nadir olmakla birlikte sıklıkla yandaş organ yaralanmaları ile birlikte görülmektedir. Tedavi yaklaşımı tespit edildiği dönemde cerrahi olarak onarımı içermektedir. Cerrahi prensip primer onarım olabileceği gibi, defektin boyutları değerlendirilerek prostetik meş uygulamalrı ile onarım yapılmalıdır.

**Olgu**: 32 Yaşında erkek hasta son bir ayda olan göğüs ağrısı, dispne, kabızlık ve iki kez olan hipotansiyon atağı şikayeti ile başvurdu. Hikayesinde 27 yıl önce trafik kazası tarifleyen hastanın fizik muayenesinde bağırsak sesleri sol hemitoraksta alındı. Posteroanterior akciğer grafisi ve bilgisayarlı toraks tomografisinde gastrointestinal sisteme ait organlar sol hemitoraksta yer alıyordu. Hastaya sol posterolateral torakotomi yapıldı, dalak, mide, omentum, mezenter ve ince bağırsağın sol hemitoraksta yer aldığı izlendi, sol akciğer total atelektatik idi. Sol diyafram lokalizasyonunda sadece göğüs duvarı bölgesinde yaklaşık 0.5 cm'lik diyaframa ait olduğu düşünülen doku izlendi, bu bölge prostetik greft ile rekonstrükte edildi, operasyon sırasında sol akciğerde parsiyel ekspansiyon sağlanması üzerine operasyon sonlandırıldı. Postoperatif yedinci günde total sol akciğer re-ekspansiyonu sağlandı. Hasta postoperatif 15. günde sorunsuz olarak taburcu edildi.

**Sonuç**: Gecikmiş travmatik diyafragma perforasyonlarında cerrahi rekonstrüksiyon yapılmalıdır, postoperatif erken dönemde intraabdominal basınç kontrolü yakın takip edilmeli, gereğinde mekanik ventilatör, sedasyon ve myorelaksan desteği verilmeli, akciğerin total re-ekspansiyonu sağlanmalıdır.

## PS009

### ENDOBRONŞİAL SARKOİDOZİS: NADİR BİR KLİNİK ANTİTE

**Rasih Yazkan**[1], İsa Döngel[1], Münire Çakır[2]
[1]Süleyman Demirel Üniversitesi Tıp Fakültesi, Göğüs Cerrahisi AD
[2]Süleyman Demirel Üniversitesi Tıp Fakültesi, Göğüs Hastalıkları AD

**Giriş**: Endobronşial sarkoidozis ile ilgili ilk olgu 1941 yılında Benedict ve Castelman tarafından rapor edilmiştir. Sarkoidozisin endoskopik bulguları; Eritem, ödem, düzensiz mukozal kalınlaşma, granülasyon oluşumu, mukozada makro ve mikro nodüller oluşumu, bronşial ve trakeal stenoz, distorsiyon, traksiyon ve polipoid lezyon oluşumudur.

**Olgu**: 49 yaşında erkek hasta altı aydır olan kuru öksürük şikayeti ile başvurdu. Fizik muayene bulguları normaldi. Bilgisayarlı toraks tomografisinde, subkarinal bölge düzeyinde ve sağ ana bronş çevresinde geniş tabanlı kitlesel lezyon saptandı. Fiberoptik bronkoskopi ve mediastinoskopik değerlendirmede 4R nolu lenf nodunda hipertrofi, karinada düzensiz mukozal kalınlaşma, karina ve sağ ana bronş düzeyinde multipl nodüler lezyon tespit edildi. Karina üzerinden ve sağ ana bronştaki nodüler lezyonlardan alınan biyopsilerin histopatolojik sonucu endobronşial sarkoidozis ile uyumlu non kazeöz granülomatöz lezyon olarak belirtildi. Hasta göğüs hastalıkları kliniğinin takibinde medikal tedavi ile sorunsuz olarak bir yıldır takip edilmektedir.

**Sonuç**: Kronik öksürük şikayeti ile başvuran ve endoskopik değerlendirmesinde eritem, ödem, düzensiz mukozal kalınlaşma, granülasyon oluşumu, mukozada makro ve mikro nodüller oluşumu, bronşial ve trakeal stenoz, distorsiyon, traksiyon ve polipoid lezyon oluşumu izlenen olgularda pulmonologist Sarkoidozda büyük havayolu etkilemesi olasılığı bilincinde olmalıdır.

## PS0010

### KALP PİLİ UYGULAMASINA SEKONDER BİLATERAL İYATROJENİK PNÖMOTORAKS

**Rasih Yazkan**, Hasan Ekrem Çamaş

Süleyman Demirel Üniversitesi Tıp Fakültesi, Göğüs Cerrahisi AD

**Giriş**: Girişimsel uygulamaların artmasıyla iyatrojenik pnömotoraksların sıklığı giderek artmaktadır ve travmatik pnömotoraksların önemli bir kısmını oluşturmaktadır. subklavian ven kateterizasyonu, transtorasik iğne aspirasyon biyopsisi, torasentez, plevra biyopsisi, transbronşiyal akciğer biyopsisi, pozitif basınçlı ventilasyon uygulamaları iyatrojenik pnömotoraksın en sık nedenleridir.

**Olgu**: Bu olgumuzda koroner arter hastalığı nedeniyle koroner yoğun bakım ünitesinde takip edilen hastaya kalp pili uygulanması amacıyla bilateral multipl kateterizasyon işlemi denenmiş ve bilateral iatrojenik pnömotoraksa neden olunmuştur, hastaya acil bilateral tüp torakostomi uygulanmış ve akciğer ekspansiyonunun sağlanmasının ardından dördüncü gün göğüs tüpleri çekilmiştir.

**Sonuç**: Girişimsel uygulamalarla birlikte olan iatrojenik pnömotoraks özellikle subklavian ven kateterizasyonu sırasında sık karşılaşılan bir komplikasyondur. Başarısız olunan her girişimin ardından uygulamanın ısrarla aynı kişi tarafından yinelenmesi komplikasyon olasılığını arttırmaktadır. Tecrübe arttıkça komplikasyon riski azalmaktadır. Pnömotoraks gelişme riski olan uygulamaların deneyimli uzmanlar refakatinde yapılması ve bu komplikasyona karşı her an müdahale edebilecek tecrübeye sahip olunması sağlanmalıdır.

## PS0011

## AKCİĞER KANSER REZEKSİYONLARI: BİR EĞİTİM VE ARAŞTIMA HASTANESİ'NDE KLİNİĞİ OLMAYAN AYNI EKİBİN DENEYİMİ

**Türkan Dübüş**[1], Bektaş Akpolat[2]
[1]İstanbul Eğitim ve Araştırma Hastanesi, Göğüs Cerrahisi
[2]Taksim Eğitim ve Araştırma Hastanesi, Göğüs Cerrahisi

Akciğer kanserlerinde cerrahi tedavi, uzun bir sağkalım ve kürabilite sağlama açısından önemli bir seçenektir. 2006 -2011 yılları arasında operabl olan 41 akciğer kanser tanılı olgulara akciğer rezeksiyonu uygulandı. Olguların 34'ü (% 82.9) erkek, 7'si (%17.0) kadın olup ortalama yaş 62.3 (45- 74) idi. Histopatolojik olarak olguların 28'i (% 68.2) skuamöz hücreli karsinom , 12'si (% 29.2) adenokarsinom, 1'i (% 2.4) büyük hücreli karsinomdu. Olguların 16 'sına ameliyat öncesi (% 39.0)) evreleme amaçlı aynı seansta mediastinoskopi yapıldı. Frozen incelemede hepsinde N2 (-) idi. Olgulara mediasten lenf nodu diseksiyonu ile beraber, sol üst lobektomi n: 12 (% 29.2), sol alt lobektomi n: 16 (% 39.0), sağ üst lobektomi n:8 (% 19.5), sağ alt bilobektomi n:3 (%7.3), sağ pnömonektomi (intraperikardiyal ) n: 2 (%4.8) uygulandı. Tüm olgular operasyon sonrası 1- 2 /gün (ort: 1.5/gün) yoğun bakım ünitesinde takip edildi. Toraks direnleri çekim süresi ortalama 4 /gün ( 3-8/gün) idi. Hastanede kalış süresi ortalama : 5 gün (5-9/gün) idi. Olgularımızın çoğunluğunu n: 26 (%63.4) Evre IIb (T2N0M0, T3N0M0 ) hastalar oluşturdu. N1(+) olan hastaların n:5'ne (%12.1) adjuvan kemoterapi uygulandı. Taburcu sonrası göğüs cerrahisi polikliniğince ilk yıl 3'er ay, 2. yıl 6 ay daha sonra yılda 1 kez takipleri sürdürüldü. 2. ve 3.5 yıllarında toplam 2 mortalite görüldü. Hastaların poliklinik takipleri sürmektedir. Akciğer kanser cerrahisi eskiden sadece belli merkezlerde deneyimli kadrolar tarafından yapılmakta idi. Bu çalışmayla bugün artık tek hekimin veya bir kaç hekimin çalıştığı herhangi bir Devlet Hastanesinde operabilite uygunluğu olan her türlü akciğer kanseri ameliyatının çok düşük morbidite ve mortalite oranlarıyla başarılı bir şekilde yapılabildiğini vurgulamak istedik.

**Anahtar Kelimeler:** Akciğer kanseri cerrahi tedavi

## PS0012

## MALİGN PLEVRAL EFÜZYONLARDA PLÖRODEZİS: HANGİ YÖNTEM?

**Türkan Dübüş**
İstanbul Eğitim ve Araştırma Hastanesi, Göğüs Cerrahisi

**Amaç**: Malign plevral efüzyonlarda (MPE) videotorakoskop, toraks tüpü ve plörocan (kateter torakostomi) yardımıyla uygulanan steritalc® pudranın pörodezis başarısını değerlendirmektir.

**Materyal ve metod**: Aralık 2007- Nisan 2012 tarihleri arasında kliniğimizde malign plevral efüzyon tanısıyla 24 hasta değerlendirildi. 13 hastaya tüp torakostomi-plörodezis, 6 hastaya videotorakoskopi (VATS)-plörodezis ve 5 hastaya kateter torakostomi- plörodezis uygulandı. Bulgular: Hastaların 14'ü kadın, 10'u erkek, yaş ortalamaları 52.4 (32- 74) idi. Hastaların 9'u ileri evre akciğer karsinomu, 4'ü pankreas karsinomu, 3'ü, kolon karsinomu, 6'sı meme karsinomu, 2'si lenfoma idi. Ensık MPE nedeni akciğer karsinomu idi. Tüp torakostomi-plörodezis' te 2 hastada aritmi, 1 hastada ateş, 1 hastada göğüs ağrısı, VATS-plörordezis'te 3 hastada hafif dispne 1 akciğer ca'lı hastada geç bulgu olarak 4. ayda torakal port eski insizyon yerinde tümör ekimi, kateter torakostomi-plörodezis'te ise 2 hastada dispne ve ateş gelişti. VATS-plörodezis uyguladığımız hastaların hiçbirinde plevral efüzyon tekrarı görülmezken tüp torakostomi-plörodezis uygulanan 3 hastada 1. ayda aynı tarafta, 1 hastada 15. gün aynı ve karşı tarafta MPE gelişti. Bu hastalara da ikinci kez tüp torakostomi-steritalc® ile plörodezis uygulandı. Kateter torakostomi-plörodezis uygulanan hastaların 3'ünde aynı tarafta tekrar MPE gelişti ve tüp torakostomi sonrası tekrar plörodezis uygulandı. Plörodezis tam başarısı tüp torakostomide %69.2, VATS'ta %100, kateter torakostomi'de % 40 olarak bulundu.

**Sonuç**: Malign plevral efüzyonların palyatif tedavisinde aynı ajan kullanılarak yapılan plörodezis işleminde VATS'ın etkinliği, tüp torakostomi ve kateter torakostomiden daha üstün bulunmuştur. Özellikle uygun semptomatik hastalarda öncelikli olarak plörodezis için VATS yöntemini önermekteyiz.

**Anahtar Kelimeler:** Malign plevral efüzyon steritalc® plörodezis VATS tüp torakostomi

## PS013

### ABRAMSON VE NUSS TEKNİĞİ İLE PEKTUS KARİNATUM VE EKSKAVATUM DÜZELTME AMELİYATI: KLİNİK DENEYİMLERİMİZ

**Türkan Dübüş**[1], Mehmet Yazıcı[2]
[1]İstanbul Eğitim ve Araştırma Hastanesi, Göğüs Cerrahisi Kliniği
[2]İstanbul Eğitim ve Araştırma Hastanesi, Çocuk Cerrahisi Kliniği

**Amaç**: Pektus Karinatum ve Ekskavatum tanısı alan hastalarda uygulanan Abramson ve Nuss tekniği sonuçları değerlendirildi. Materyal

**Metod:** Ağustos 2008 – Eylül 2012 tarihleri arasında Göğüs Cerrahisi Kliniği'nde Pektus Karinatum tanılı 4 erkek hastaya (yaş ortalaması 16.75/yıl; dağılım 14-22/yıl) Abramson tekniği ve Pektus Ekskavatum tanılı 3 erkek hastaya ( yaş ortalaması 15/yıl dağılım 13-17/yıl) Nuss tekniği ile cerrahi tedavi uygulandı. Tüm hastalara ağrı kontrolü için operasyon öncesi epidural torakal kateter takıldı.

**Bulgular:** Pektus Karinatumda ortalama ameliyat süresi 91.25/dk (min. 80/dk-max. 110/dk) iken Pektus Ekskavatumda ortalama ameliyat süresi 96.6/dk (min. 95-max. 105 /dk) idi. Abramson tekniğinde tüm hastalarda, submuskuler yerleştirilen tek bar ve 2 adet stabilizatör kullanılırken, Nuss tekniğinde ise tek bar ve tek stabilizatör kullanıldı. Hastalar ekstübasyon sonrası ilk gün postoperatif bakım ünitesinde takip edildiler. Hastaların ortalama hastanede kalma süreleri Abramson tekniğinde 3.6/gün (3-5 /gün), Nuss tekniğinde ise 4.3/gün (3-6/gün) idi. Nuss tekniğinde tek bir hastada operasyon sonrası 2. ayda bar torsiyonu gelişerek revizyona alındı. Aynı hastada 12. ayda stabilizatörün bulunduğu lokalizasyonda ciltte kızarıklık ve seroma gelişti. Abramson tekniğinde 22 yaşındaki tek bir hastada ameliyat sonrası 4. gün pektus bar instabilizasyonu gelişerek revizyona alındı. Hastalarımızda epidural torakal kateter ile ağrı kontrolü sağlandığı için postoperatif ilk gün ağrı şikayeti olmadı. Epidural torakal kateter 3.gün çekilerek hastalara oral etodolak 500 tb 2x1 başlandı. Hastalarımızın hiçbirinde mortalite görülmedi. Nuss tekniğinde 2 hastamızın pektus barı genel anestezi altında 2. yılında çıkarılırken 1 hastanın takibi sürmektedir. Abramson tekniğindeki hastalarımızın halen takipleri devam etmekte olup sorunsuzdur.

**Sonuç**: Pektus karinatum ve ekskavatum hastalarında Nuss ve Abramson tekniği, ameliyat süresinin kısa olması, düşük morbidite, daha kozmetik görünüm ve hasta memnuniyeti açısından uygun hastalarda tercih edilmesi gereken yöntemlerdir.

**Anahtar Kelimeler:** Pektus karinatum Pektus ekskavatum Nuss tekniği Abramson tekniği

## PS014

### SURİYE'DE BOMBALANMA SONUCU ENKAZ ALTINDA KALAN PEDİATRİK OLGUDA TOTAL SAĞ ANA BRONŞ RÜPTÜRÜ

**Gökay Reyhan**[1], Levent Cansever[2], Murat Kaynak[3]
[1]Kilis Devlet Hastanesi - Göğüs Cerrahisi Kliniği
[2]Yedikule Göğüs Hastalıkları Ve Göğüs Cerrahisi Eğitim Ve Araştırma Hastanesi, Göğüs Cerrahisi
[3]Kilis Devlet Hastanesi, Kalp ve Damar Cerrahisi Kliniği

**Amaç**: Suriye savaşında künt toraks travması sonucu sağ ana bronş rüptürü saptanan ve cerrahi olarak tedavi edilen olguyu sunmayı amaçladık. Yüksek enerjili künt toraks travmalarında gözle görülür yaralanma tespit edilemesede radyolojik görüntüleme yöntemleriyle major torasik yaralanma saptanabileceği irdelendi.

**Olgu**: Suriye savaşında hastanemize başvuran olguların çoğunluğunu penetran yaralanmalar oluşturmaktaydı. Nadir olarak başvuran künt travmalı olgulardan, sekiz yaşındaki kadın olguda sağ pnömotoraks tespit edildi. Sağ tüp torakostomi sonrası akciğerin ekspanse olmaması, major hava kaçağı olması ve radyolojide düşük akciğer görünümü olması üzerine olguya torakotomi kararı alındı. Torakotomi sonrası sağ ana bronş rüptürü tespit edilen olguya trakeobronşial anostomoz uygulandı. Postoperatif altıncı günde taburcu edilen hastada erken dönem komplikasyon izlenmedi.

**Sonuçlar**: Torasik künt travmalarda yaralanma izi tespit edilemesede major yaralanma olabileceği unutulmamalıdır. Tüp torakostomi sonrası ekspanse olmayan akciğer olgularında total bronş rüptürü akılda tutulmalıdır ve acil torakotomi kararı erken verilmelidir.

**Anahtar Kelimeler:** bronş rüptürü suriye travma savaş toraks, Peroperatif anostomoz parsiyel, Peroperatif anostomoz total, Peroperatif anostomoz total büyütülmüş, Postoperatif akciğer grafisi, Geliş Toraks BT, Dren sonrası akciğer grafisi, Peroperatif bronş rüptürü

## PS015

### AĞRI DEVLET HASTANESİNDE TEDAVİ EDİLEN ÖZEFAGUS YABANCI CİSİMLERİ.

**Bayram Metin**[1], Murat Sarıçam[2], İzzet Özgür Özlük[1], Serkan Kaya[3]
[1]Bozok Üniversitesi Tıp Fakültesi, Göğüs Cerrahi
[2]Ağrı Devlet Hastanesi, Göğüs Cerrahi
[3]Ağrı Devlet Hastanesi, Göğüs Cerrahi

**Amaç**: Çalışmamız mortalite ve morbiditeye sebep olabilen özofagus yabancı cisimlerinin tanı ve tedavisi ile ilgili elde edilen sonuçları değerlendirmeyi amaçlamaktadır.

**Gereç ve Yöntem**: Kliniğimizde Mayıs 2011 ile Eylül 2012 tarihleri arasında özofagus yabancı cisimleri tanısıyla rijit özofagoskopi uygulanmış olan 27 olgu yaş, cinsiyet, başvuru anındaki şikayet, yabancı cisim tipi, yabancı cismin saptandığı lokalizasyon, uygulanan ek tedaviler ve hastanede kalış süreleri açısından retrospektif olarak incelendi.

**Bulgular**: Çalışmamıza kabul edilen 27 hastanın 12'si (%44,4) erkek ve 15'i (%55,6) kadındı. Yaş ortalaması 16,1 olarak hesaplandı. Başvuru anındaki şikayetler 10 (%37,1) hastada boyun ağrısı, 9 (%33,3) hastada disfaji, 5 (%18,5) hastada hipersalivasyon ve 1 (%3,7) hastada dispne iken 2 (%7,4) hastada herhangi bir şikayet mevcut değildi. Özofagoskopi yapılan 4 (%14,8) hastada yabancı cisim saptanmazken en sık saptanan yabancı cisimler kemik parçası (n=11) ve metal para (n=7) idi. Ortalama hastanede kalış süresi 1,55 gün olarak saptandı ve hiçbir hastada mortalite gelişmedi.

**Sonuç**: Özofagus yabancı cisimlerinin erken tanı ve tedavisi oluşabilecek ciddi ve hayati komplikasyonları önlemek açısından önem taşımaktadır. Bu amaçla erken dönemde uygulanan özofagoskopi güvenilir ve etkili bir tedavi yöntemidir.

## PS016

### TORAKS TRAVMASI DENEYİMİMİZ: 195 OLGUNUN DEĞERLENDİRİLMESİ

**Bayram Metin**[1], Murat Sarıçam[2], Serkan Kaya[2], Halil Tözüm[2]
[1]Bozok Üniversitesi Tıp Fakültesi, Göğüs Cerrahi
[2]Ağrı Devlet Hastanesi, Göğüs Cerrahi

**Amaç**: Çalışmanın amacı toraks travmasına uğramış hastalardan edindiğimiz deneyimin paylaşılması ve elde ettiğimiz verilerin literatür ile karşılaştırılmasıdır.

**Gereç ve Yöntem**: Ocak 2010 ve Ağustos 2012 tarihleri arasında toraks travması sonrası acil servise başvuran 195 hasta yaş, cinsiyet, travma şekli, yapılan tedavi biçimi ve hastanede kalış süreleri açısından retrospektif olarak incelendi.

**Bulgular**: İncelenen olguların 39'u (%20) kadın, 156'sı (%80) erkekti. Yaş ortalaması 40,2 yıl (3 ile 93 yaş arası) olarak saptandı. Künt göğüs travması sonrası başvuran hastaların sayısı 139 (%71,2) iken hastaların 56'sında (%29,8) etken penetran yaralanma idi. En sık saptanan toraks yaralanması kot fraktürü (%47,1) olarak belirlendi. 41 hastada (%21) eşlik eden yaralanma saptandı ve bunların 23'ü ekstremite (%56), 16'sı kafa (%39) ve 2'si kardiak (%5) yaralanma olarak hesaplandı. Yaralanma biçimine bağlı olarak 89 hasta (%45,6) konservatif tedavi ile takip edilirken 80 hastaya (%41) tüp torakostomi, 7 hastaya(%3,6) torakoskopi ve 19 hastaya (%9,8) torakotomi ameliyatları uygulandı. Mortalite oranı %2 (n=4) olarak hesaplandı.

**Sonuç**: Toraks travmalarında saptanan yüksek mortalite oranı ancak doğru ve hızlı biçimde yapılan tanı ve tedavi ile azaltılabilir.

**Anahtar Kelimeler:** Toraks Göğüs Travması Cerrahi endikasyonlar Tüp Torakostomi

## PS017

### SOL PENETRAN TORAKOABDOMİNAL TRAVMADA DİAGNOSTİK LAPAROSKOPİNİN KULLANIMI: 141 HASTANIN ANALİZİ

**Murat Sarıçam**[1], Bayram Metin[2], Gülay Sarıçam[1], Gökhan Karaca[1]
[1]Ağrı Devlet Hastanesi, Göğüs Cerrahi
[2]Bozok Üniversitesi Tıp Fakültesi, Göğüs Cerrahi

**Amaç**: Diagnostic laparoskopi (DL) negatif veya gereksiz laparotomi uygulanması insidansını ve diafragma yaralanmalarına bağlı diafragma hernisi oluşumu riskini azaltmaktadır. Çalışmamızın amacı sol penetran torakoabdominal travmalarda erken dönemde yapılan DL'nin tanısal ve tedavi edici etkinliğinin araştırılmasıdır.

**Gereç ve Yöntem**: Mayıs 2010 ve ağustos 2012 tarihleri arasında sol penetran torakoabdominal travma tanısı ile Ağrı Devlet Hastanesi Acil Birimi'ne başvuran 141 hasta retrospektif olarak incelendi. Bütün hastalar yaş, cinsiyet, yaralanan intraabdominal organlar, diafragma yaralanmasına eşlik eden karın içi organ yaralanmaları ve cerrahi tedavi yöntemleri açısından değerlendirildi.

**Bulgular**: Hastaların ortalama yaşı 27,6 ve erkek/kadın cinsiyet oranı 135:6 idi. Pnömotoraksı veya masif hemotoraksı olduğu saptanan 43 hastaya ameliyat öncesi dönemde tüp torakostomi uygulandı. DL uygulanan 120 hastadan 36'sında (%36) diafragma yaralanması saptandı. Diafragma yaralanmaları 16 hastada laparoskopi, 20 hastada ise laparotomi yöntemiyle tamir edildi. DL ile en sık yaralandığı saptanan karın içi organ dalak iken diafragma yaralanmasına en sık eşlik eden intraabdominal yaralanmanın midede oluştuğu gözlendi.

**Sonuç**: Sol penetran torakoabdominal travmalarda uygulanan DL intraabdominal organlarda ve diafragmada oluşmuş yaralanmaların tanısını konulmasında, gerçek laparotomi endikasyonun belirlenmesinde ve geç dönem komplikasyonu olarak gelişebilecek diafragma hernilerinin oluşumunun engellenmesinde etkili olan bir yöntemdir.

**Anahtar Kelimeler:** : sol penetran torakoabdominal travma diagnostik laparoskopi diafragma yaralanması diafragmatik herni onarımı

## PS018

### OPERABL KÜÇÜK HÜCRELİ DIŞI AKCİĞER KANSERLERİNDE YENİ TNM EVRELEMESİNİN SAĞKALIM ÜZERİNE ETKİSİ

**Mustafa Kuzucuoğlu**, Yekta Altemur Karamustafaoğlu, Yener Yörük
Trakya Üniversitesi Tıp Fakültesi, Göğüs Cerrahi

Çalışmamızda küçük hücreli dışı akciğer kanseri tanısı ile ameliyat edilen olgular 7. TNM evreleme sistemi ile evrelenerek, yeni ve eski TNM evreleme sisteminin sağkalım ilişkisi açısından irdelenmiştir. Trakya Üniversitesi Tıp Fakültesi Göğüs Cerrahisi Anabilim Dalı'nda 01 Ocak 2000 ile 01 Ocak 2010 tarihleri arasında küçük hücreli dışı akciğer kanseri tanısı ile ameliyat edilen 136 olgu çalışmaya alındı. Çalışma grubunu oluşturan 136 olgunun; dokuzu kadın (%6,62), 127'si (%93.38) ise erkekti. Olguların yaş aralığı 30–76 yıl ve yaş ortalaması 59,4 yıldı. Histopatolojik incelemede olguların 88'inde yassı hücreli karsinoma (%64,8), kırk 41'inde adenokarsinoma (%30,2), dördünde adenoskuamöz hücreli karsinoma (%2,9), birinde bronkoalveoler karsinoma (%0,7), ikisinde de büyük hücreli karsinoma (%1,4) tespit edildi. Mortalite ile tümör tipi arasında istatistiksel olarak anlamlı ilişki olmadığı görüldü (p=0,184). Yedinci basım TNM evreleme sistemine göre olguların 18'i (%13,2) Evre IA, 40'ı (%29,4) Evre IB, 22'si (%16,2) Evre IIA, 33'ü (%24,3) Evre IIB, 23'ü ise (%16,9) Evre IIIA'ydı. Bizim çalışmamızda mortalite ile tümör evresi arasında istatistiksel olarak anlamlı ilişki olduğu görüldü (p=0,028). 6. basım TNM evreleme sistemine göre evrelendirildiğinde de mortalite ile tümör evresi arasında istatistiksel olarak anlamlı ilişki olduğu görüldü.(p=0,017) Alt gruplar arasındaki sağkalım evre ilişkisine bakıldığında ise gruplar arasında hem eski evreleme sisteminde hem de yeni evreleme sisteminde sağkalım açısından istatistiksel olarak anlamlı fark saptanmadı. Sonuç olarak çalışma grubumuzda sağkalımı etkileyen en önemli faktör evre olarak ortaya çıkmıştır. Eski ve yeni evreleme sistemi karşılaştırıldığında alt gruplar ile sağkalım arasında istatistiksel olarak anlamlı farklılık ortaya çıkmamıştır. Ancak çalışma grubunun diğer çalışma gruplarına göre küçük ve takip süresinin kısa olması bizim çalışmamızın dezavantajıdır. Bu nedenle yeni evreleme sisteminin sağkalıma etkisinin araştırıldığı, daha çok hastayı kapsayan, daha uzun süreli çalışmalara ihtiyaç vardır.

**Anahtar Kelimeler:** TNM evrelemesi küçük hücreli dışı akciğer kanseri sağkalım

## PS019

### NADİR BİR GÖĞÜS AĞRISI SEBEBİ: KIRIK BAR

**Suat Erus**[1], Barış Açıkmeşe[2], Burcu Gürdemir[3], Barış Öztürk[4], Fatih Nazmi Yaman[4]
[1]Artvin Devlet Hastanesi, Göğüs Cerrahisi
[2]Artvin Devlet Hastanesi, Göğüs Hastalıkları
[3]Artvin Devlet Hastanesi, Radyoloji
[4]Artvin Devlet Hastanesi, Acil Servis

**Giriş** Pektus ekskavatus, 300 doğumda bir görülen nadir olmayan bir göğüs deformitesidir. İleri düzeyde olan ve fiziksel veya sosyal açıdan problem yaratan olgularda cerrahi ile düzeltilebilmektedir. Cerrahi gerektiren olgularda, günümüzde konvansiyonel yöntemler daha az tercih edilmekte, bu yöntemlerin yerini daha az invaziv yöntemler almaktadır.

**Olgu** Otuz iki yaşında erkek hasta, zaman zaman olan göğüs ağrısı şikayetiyle acil polikliniğe başvuruyor. Dinlemekle kalp ve solunum sesleri doğal, EKG'si sinüs ritminde 76/dk, biyokimyasal tetkiklerinde ve kardiyak enzimlerinde anormal bulgu yok. Çekilen posteroanterior ve lateral grafilerinde sternum arkasında duran ortadan kırık metalik bir bar saptanıyor (Bkz. Resim). Anamnez derinleştirildiğinde, hastanın 13 sene önce göğüs deformitesi sebebiyle operasyon geçirdiği, daha sonra askerlik görevini yaparken barın kırıldığının saptandığı ve cerrahi girişimle çıkarılamadığı öğreniliyor. Bar çıkarılması planlanarak hastaya operasyon önerildi fakat hastanın operasyonu reddetmesi üzerine taburcu edildi.

**Sonuç** En sık acil poliklinik başvuru sebeplerinden biri olan göğüs ağrısına yaklaşımda; detaylı anamnez ve fizik muayenenin, akılcı tetkik algoritmasındaki yeri unutulmamalıdır. Kırık barların, göğüs ağrısının yanında, yakın mediasten komşuluğu sebebiyle miyokardiyal migrasyon gibi ciddi problemlere yol açabilecek komplikasyonlara sebep olabileceği akılda tutularak, uygun cerrahi yöntem seçilerek çıkarılması önerilmektedir.

**Anahtar Kelimeler:** göğüs deformitesi titanyum bar pectus ekskavatus göğüs ağrısı ravitch

## PS020

### CERRAHİ VE DAHİLİ KLİNİKLERE YATAN HASTALARIN UYKU DURUMLARINI ETKİLEYEN FAKTÖRLER VE BUNLARIN KARŞILAŞTIRILMASI

**Ayse Gökçe Işıklı**, Kamuran Özavcı, Mustafa Kuzucuoglu, Yekta Altemur Karamustafaoğlu
Trakya Üniversitesi Tıp fakültesi, Göğüs Cerrahi

**Giriş-Amaç**: Uyku düzenindeki bozulma hastaların kaygı düzeyini de etkilemektedir. Bu sebeple cerrahi yada cerrahi dışı sebeple hastaneye yatan hastaların uyku düzenlerin düzenlenmesi hastaların kaygı düzeylerinde azalmaya yol açacaktır.

**Gereç ve Yöntem**: Trakya Üniversitesi Tıp Fakültesi Bilimsel Araştırma Değerlendirme Komisyonu'nun onayı alındıktan sonra, Trakya Üniversitesi Tıp Fakültesi Göğüs Cerrahisi ve Medikal Onkoloji Kliniklerinde yatmakta olan 240 olguya anket uygulaması planlanmıştır. Bilinen psikiyatrik ve nörolojik hastalığı olan olgular, daha önceden bilinen uyku problemi olan ve bu sebeple ilaç kullanan olgular, 18 yaşın altındaki olgular ve günübirlik işlemler için hastaneye yatış yapılan olgular çalışmaya dahil edilmedi. Çalışma grubundaki olgulara uyku düzenleri ve buna bağlı kaygı durumlarını ölçmek için çoktan seçmeli anket uygulandı.

**Bulgular:** Çalışmaya ortalama yaşları 59±14,33 (18-88) olan 76 (%31,7) kadın, 164 (%68,3) erkek 240 olgu dahil edildi. Katılan 240 olguya hastaneye yatmadan önceki uyku düzenlerini anlamaya yönelik çoktan seçmeli anket uygulandı. Erkeklerin kadınlara göre hastaneye yatmadan öncede gündüz uykuları olması istatistiksel olarak anlamlı bulundu. (p:0,028) Kronik hastalığı olanlarında istatistiksel olarak anlamlı şekilde gündüzleri uyuduklarını belirlendi. (p:0,006)Yapılan anket çalışmasında olguların uyku düzenini etkileyen çevresel faktörler içerisinde en çok etkileyen sebeplerin gürültü (%52,9) ve ortam değişikliği (%50,4) olduğu tespit edildi. Bireysel faktörler içerisinde ise ağrı (%57,9) ve hastalık kaygısı (%53,8) uykuyu en çok etkileyen sebepler olarak tespit edildi. Erkeklerin uykusunun kadınlara göre ağrı nedeniyle daha çok etkilendiği görüldü. (p:0,035)

**Sonuç**: Çalışma sonucunda, çevresel faktörler olarak; gürültü ve ortam değişikliğinin, bireysel faktörler olarak; ağrı ve hastalıklarıyla ilgili kaygılarının uyku düzenini etkilediği ve kronik hastalığı olanların gündüzleri daha çok uyuduğu tespit edildi. Bu nedenle hastane ortamındaki gürültüyü en aza indirgeyecek tedbirleri alınması, ortam şartlarının düzeltilmesi, ağrı için en uygun farmakolojik ve farmakolojik olmayan yöntemlerin kullanılması, hastalıkları ve yapılacak girişimler konusunda bilgilendirilmeleri uyku düzeninin sağlanmasında yardımcı olabilir.

**Anahtar Kelimeler:** uyku cerrahi

## PS021

### İSKENDER'İN HEMOPNÖMOTORAKSI-OK TEMRENİ 3 PARMAK EN, 4 PARMAK BOY; OK 2 KÜBİT BOYUNDA MIYDI?

**Mehmet Gazi Kobaner**, Neslihan İpek Kobaner, Ceyhun Dora
Sağlık Bakanlığı, Göğüs Cerrahisi

İskender tarihin en fazla incelenmiş karekterlerindendir. Savaşlarında dört kez okla iki kez mızrakla bir kez kılıçla, bir kez taşla yaralanmıştır. Üç yaralanması ciddidir. Tibiasında parçalı kırık oluşmuş, birinde cerebral kontüzyon geçirmiş, birisinde geçici görme ve bilinç kaybı gelişmiştir. Hindistandaki Atari kenti savaşında göğsünün sağ tarafında meme altında kaburgalarını kırarak içeri giren ok hemopnömotoraksa neden olmuştur. Ok cerrahı Koslu Critodemos tarafından çıkarılmıştır. hemopnömotoraks cerrahi girişimle tedavi edilmiştir. Antik dönem tarihçileri bu konuyu ayrıntılı anlatmışlardır. Bir tek Plutarch okun temrenini 3x4 parmak, ok uzunluğunun 2 kübıt oldugunu , bir uzun yay tarafından atıldığını ifade etmektedir. Bu olanaklı mıdır? Olası senaryo nedir ? Konu antik dönem tarihçilerinin yazıları doğrultusunda,kayıtlar, İskendere yapılan olası cerrahi girişimler, İskenderin silahları ve zırhları dönemin delici alet yaralanmaları tedavileri, dönemin savaş aletleri ile birlikte irdelenecektir.

**Anahtar Kelimeler:** İskender Hemopnömotoraks Plutarkhos Ok Koterizasyon

## PS022

### TETRAPLEJİK HASTADA DİYAFRAGMA PİL UYARI SİSTEMİ: OLGU SUNUMU VE İLK TÜRKİYE DENEYİMİ

Aydın Şanlı[1], Sevgi Özalevli[2], İhsan Şükrü Şengün[3], Aydın Taşdöğen[4], Ahmet Önen[1], Volkan Karaçam[1], Aslı Arslan Savaş[1], Bahar Ağaoğlu[1], İsmail Ağababaoğlu[1], **Hasan Ersöz**[1], Nezih Özdemir[1], Ali Karakılıç[1]
[1]Dokuz Eylül Üniversitesi Tıp Fakültesi, Göğüs Cerrahisi
[2]Dokuz Eylül Üniversitesi - Fizik Tedavi ve Rehabilitasyon Okulu
[3]Dokuz Eylül Üniversitesi Tıp Fakültesi, Nöroloji
[4]Dokuz Eylül Üniversitesi Tıp Fakültesi, Anesteziyoloji

**Amaç:** Üst servikal spinal kord yaralanması (SKY) olan bir hastada Türkiye'de ilk kez uygulanan diyafragma pil uyarı sistemi (diaphragmatic pace stimulating system – DPSS ) uygulamasının etkinliğini tartışmaktır.

**Metod:** C 1-2 seviye üst SKY olan 31 yaşındaki mekanik ventilator (MV) ve ek oksijen desteği ile yaşayan kadın hastaya, kazadan yaklaşık bir yıl sonra genel anestezi altında laparoskopik cerrahi tekniği ile DPSS uygulaması yapıldı.

**Bulgular:** Operasyonda, postoperatif dönemde ve hastanın MV'den ayrılma çalışmaları sırasında herhangi bir komplikasyon ve sorunla karşılaşılmadı. Hastanın postoperatif dönem ikinci haftadan itibaren MV desteği ile birlikte tüm gün DPSS kullanımı sağlandı. Postoperatif dönemde artan süre ve sıklıklarda MV'siz sadece DPSS ile çalışması sağlandı. Hasta postoperatif ikinci ay üç saat, üçüncü ay dört saat boyunca oksijen desteği olmadan MV'den ayrılabiliyordu. Hastanın yorgunluk toleransının, koku alma duyusunun, konuşmasının, uyku kalitesi ve moralinin geliştiği tespit edildi.

**Sonuç:** Üst servikal SKY'lı tetraplejik bir hastadan elde edilen sonuçlar, genel anestezi altında laparoskopik olarak emniyetle yapılan DPSS uygulamasının benzer hastaların solunumsal ve diğer klinik iyilik hallerini geliştireceğini ve sağlıkla ilişkili yaşam kalitelerine olumlu etkileri olabileceğini, bu nedenlerle DPSS uygulamasının SKY'lı tetraplejik hastalarda yaygınlaşması gerektiğini göstermektedir.

**Anahtar Kelimeler:** diyafragma diyafragma pili spinal kord yaralanması

## PS023

### POSTOPERATİF ŞİLOTORAKS GELİŞEN OLGULARIMIZIN ANALİZİ

**Ayşe Gül Ergönül**[1], Tevfik İlker Akçam[1], Ali Özdil[1], Alpaslan Çakan[1], Ufuk Çağırıcı[1]
[1]Ege Üniversitesi Tıp Fakültesi, Göğüs Cerrahisi

**Amaç**: Ciddi metabolik, immünolojik ve nütrisyonel sorunlara yol açabilen şilotoraks göğüs cerrahisi girişimlerinden sonra da bir komplikasyon olarak ortaya çıkabilmektedir. Göğüs cerrahisi operasyonu sonrası gelişen şilotoraks olgularının analizi amaçlandı. Gereç ve Yöntem: Son 11 yıl içinde postoperatif dönemde şilotoraks gelişen altı olgu incelendi.

**Bulgular**: Bu sürede gerçekleştirilen 2310 göğüs cerrahisi operasyonu sonrası, yaşları 39-63 arasında değişen dördü erkek, ikisi kadın toplam 6 hastada şilotoraks gelişti. Akciğer karsinomlu beş olgunun üçüne sağ üst, ikisine sol üst lobektomi uygulanmıştı. Bir olguya ise bronşektazi nedeniyle sol alt lobektomi yapılmıştı. Şilotoraks geliştiği postoperatif oral gıda alımından sonra anlaşıldı. Tüp torakostomisi bulunan olguların tümünde oral beslenme kesildi, total parenteral nutrisyon (TPN) başlandı. Hastaların dördünde 10, birinde 21 günlük TPN sonrası şilöz drenaj kesildi. Kalan hastada 14 günlük TPN ve somatostatin tedavisiyle şilöz drenajın kesilmemesi üzerine retorakotomi ile duktus torasikusa mass ligasyon uygulandı.

**Sonuç**: Postoperatif dönemde ortaya çıkan şilotoraksta farklı tedavi yaklaşımları bulunmaktadır. Bu tedavi spektrumu torasentezden re-torakotomiyle duktus ligasyonuna kadar değişebilmektedir. Seçilecek yöntem, minimal yaklaşımdan agresif olana doğru gerçekleştirilmelidir.

**Anahtar Kelimeler:** Şilotoraks Göğüs Cerrahisi Operasyon

## PS024

### OBSTRÜKTİF UYKU APNE SENDROMLU OLGULARDA GÖĞÜS CERRAHİSİ OPERASYONLARI

**Ayşe Gül Ergönül**, Önder Kavurmacı, Tevfik İlker Akçam, Ali Özdil, Alpaslan Çakan, Ufuk Çağırıcı
Ege Üniversitesi Tıp Fakültesi, Göğüs Cerrahisi

**Giriş**: Obstrüktif uyku apne sendromu (OUAS), uyku süresince apne - hipopne ile seyreden ve ciddi sorunlar doğurabilen uykuyla ilişkili bir solunum bozukluğudur. Erkeklerde %24, kadınlarda %9 oranında izlenmektedir. Bu yazıda OUAS'ı bulunup opere edilen üç erkek olgu sunulmuştur.

**Olgu**: OUAS tanısı ile izlenen 65, 50, 51 yaşlarındaki üç olgunun ikisinde primer akciğer karsinomu birinde büllöz akciğer hastalığı bulunmaktaydı. Akciğer karsinomlu olgulara lobektomi ve mediastinal lenf nodu örneklemesi; diğer hastaya ise büllektomi uygulandı. Tümü mallampatili olguların çift lümenli entübasyonunda güçlük yaşandı ve olması gerekenden daha küçük çaplı entübasyon tüpleri kullanılmak zorunda kalındı. Postoperatif dönemde OUAS'a yönelik tedavilerine devam edilen bu olgularda morbidite izlenmedi.

**Sonuç**: OUAS sebep olan mallampati gibi nazofarengeal patolojiler, çift lümenli entübasyonda ciddi sorunlara neden olabilmektedir. Bu olasılık göz önünde bulundurularak alternatif entübasyon yöntemleri için hazırlıklı olunmalıdır.

## PS025

### KOSTADA NADİR İZLENEN BİR PATOLOJİ: DEV HÜCRELİ TÜMÖR

Ayşe Gül Ergönül[1], Önder Kavurmacı[1], Tevfik İlker Akçam[1], Ali Özdil[1], Alpaslan Çakan[1], Ufuk Çağırıcı[1], Başak Doğanavşargil[2]
[1]Ege Üniversitesi Tıp Fakültesi, Göğüs Cerrahisi
[2]Ege Üniversitesi Tıp Fakültesi, Patoloji

**Giriş**: Dev hücreli tümör tüm kemik neoplazmlarının yaklaşık %5'ini oluşturmaktadır. Genellikle uzun kemiklerin epifizinde lokalize olan bu tümör, %0.5 oranında kostada görülebilmektedir.

**Olgu**: Sol hemitoraksta şişlik ve ağrı şikayeti ile başvuran 28 yaşındaki kadın hastanın fizik bakısında, sol 5. kosta ön kısmında yaklaşık 5x4 cm boyutlarında, sert ve fikse bir kitle palpe edildi. Göğüs bilgisayarlı tomografisinde lezyonun kostada belirgin ekspansiyon oluşturduğu izlendi. Kosta tümörü güvenli cerrahi sınır oluşturularak komplet olarak çıkartıldı, oluşan göğüs duvarı defektine PTFE greft ile rekonstrüksiyon uygulandı. Postoperatif dönemi sorunsuz geçen olgu 5. günde eksterne edildi. Histopatolojik inceleme sonucu "kemiğin dev hücreli tümörü" olarak bildirildi. Bir yıldır izlem altındaki hastada nüks ya da metastaz gelişmedi.

**Sonuç**: Soliter izlenen ve lokal agresif olan bu tümör benign kabul edilmektedir. Lokal nüks riski nedeniyle negatif cerrahi sınırlarla rezeksiyon uygulanması gereklidir. Nadir görülmesine rağmen göğüs duvarı tümörlerinin ayırıcı tanısında akılda bulundurulmalıdır.

**Anahtar Kelimeler:** Dev Hücreli Tümör Kosta Operasyon

## PS026

### ORGAN YA DA DOKU TRANSPLANTLI HASTALARDA TORAKS CERRAHİSİ: 5 OLGU NEDENİYLE

Yeliz Erol, Ayşe Gül Ergönül, Ali Özdil, Ufuk Çağırıcı, Alpaslan Çakan
Ege Üniversitesi Tıp Fakültesi, Göğüs Cerrahisi Anabilim Dalı

**Amaç**: Akciğer dışı doku veya organ transplantasyonu sonrası takiplerinde intratorasik patoloji saptanan hastalarda uygulanan cerrahi sonrası sonuçları değerlendirmeyi amaçladık.

**Gereç**: Özgeçmişinde akciğer dışı doku veya organ transplantasyon hikayesi olan ve kliniğimizde Ocak 2002 – Aralık 2012 yılları arasında torasik cerrahi uygulanan hastaların verileri retrospektif olarak değerlendirildi.

**Bulgular**: İncelenen 5 hastanın (2 kemik iliği, 2 böbrek, 1 kök hücre nakli) yaş ortalaması 49.6±8.2 (42-62) olup tamamı erkekti. Olguların histopatolojik inceleme sonuçları; yuvarlak atelektazi, non-hodgkin lenfoma, böbrek adenokarsinom metastazı, bronkiojenik kist ve akciğer karsinomu idi. Lenfomalı hastada hipoksi, akciğer karsinomu nedeniyle sol üst lobektomi yapılan hastada uzamış hava kaçağı dışında postoperatif morbidite izlenmedi (Tablo).

**Sonuç**: Transplantasyon yapılan hastalarda immünsüpresif kullanımına bağlı fırsatçı enfeksiyonlar ya da hemopoetik sistemle ilgili patolojiler gelişebilmektedir. Hasta sayımız sınırlı olmakla birlikte, bu olgularda immünsupresyona sekonder patolojilerden çok primer hastalıkla ilişkili patolojilerin daha sık izlendiği kanısındayız. Ayrıca akciğer dışı doku veya organ transplantasyonu yapılmış hastalardaki morbidite oranlarının diğerlerinden farklı olmadığını düşünüyoruz.

**Anahtar Kelimeler:** Transplantasyon immünsupresyon akciğer rezeksiyonu

## PS027

### EV PULMNER HİDATİK KİSTLERDE YENİ BİR CERRAHİ TEKNİK

Murat Öncel[1], Güven Sadi Sunam[1], Bekir Tezcan[2], Şua Sümer[3]
[1]Selçuk Üniversitesi Tıp Fakültesi, Göğüs Cerrahisi
[2]Konya Numune Hastanesi, Göğüs Cerrahisi
[3]Selçuk Üniversitesi Tıp Fakültesi, Enfeksiyon Hastalıkları

**Amaç**: Hidatik kistler Ecinokokus granulozuz tarafından oluşturulan bir parazitik enfestasyon olup, akciğerde büyük hacimlere ulaştıklarında dev kist hidatik adını almaktadırlar.Bu çalışmada dev akciğer hidatik kistlerinde kliniğimizde uyguladığımız parankim koruyucu ve operatif deneyimlerimizi retospektif olarak sunmayı amaçladık .

**Yöntemler:** 2002 kasım ile nisan 2011 arasında konya numune hastanesi göğüs cerrahisi kliniğinide 19 dev hidatik kist olgusuna operasyon uygulandı. Olgularda tanı anamnez, 2 yönlü akciğer grafisi ve toraks BT ile konuldu.Ek inceleme olarak abdominal ultrasonografi tüm olgulara yapıldı .Olgulara kas koruyucu mini torakotomi yapıldı tüm olgularda insisyon yeri ve kist tomo ile lokalize edilerek üzerine düşüldü. Oluşan kavite bir spanç yardımı ile temizlenip içerisine hipertonik serum sale verilmektedir yaklaşık 10 dakika beklenilmektedir. Daha sonra Kavite yeniden açılarak içerisine serum fizyolojik doldurularak bronşial kaçaklar ortaya konmaktadır. dev kistin çevresi yani kistin adventisyası normal parankime kadar eksize edilerek daha önceden tesbit edilen broncş kaçaklarına serbest kalan ve yeterli miktarda bırakılan kist adventisyası karşılıklı süture edıldı Operasyon sonrası hastalara kontrendikasyon olmadığı sürece en az 3 ay süreyle 10 mg/kg/gün albendazol tedavisi uygulandı.Bu bize daha küçük torakotomi ve kist tedavisinde büyük kolaylık sağladı.

**Bulgular:** Olguların 13 erkek, 6 kadındı, En sık 9 olgu ile çocuklarda görüldü. 6 olgu adelosan 3 olgu ise yetişikndi. En sık görülen şikayet öksüerük idi. Hidatik kistler 13olguda sağ hemitoraks, 5 olguda solda, 1olguda bilateral idi. Dört olguda ilave karaciğer kitside mevcut idi. Radyolojik değerlendirmede 3 olguda hava sıvı seviyesi görülürken diğer olgularda düzgün kenarlı sferik opasite saptandı. Operasyon sırasında 3 ünün perfore olduğu, diğerlerinin intakt olduğu görüldü..KC kistlerine aynı seansta müdahale eeilmedi.Hiçbir olguya rezeksiyon uygulanmadı. Opere edine olguların7'sinda postop cerrahi komplikasyon gelişti.

**Anahtar Kelimeler:** dev kist cerrahi tedavi yöntem

## PS028

### TORASİK NÖROJENİK TÜMÖRLER

Murat Öncel[1], Güven Sadi Sunam[1], Pınar Karabağlı[2]
[1]Selçuk Üniversitesi Tıp Fakültesi, Göğüs Cerrahisi
[2]Selçuk Üniversitesi Tıp Fakültesi, Patoloji

**Amaç**: Norojenik tümörler mediastumda çok az sıklıkla görülmektedirler. Bu tümörler genellikle bening karekterde olup bazen asemptomatik olarak tesadüfen göğüs filminde ortaya çıkabilmektedirler. Bu çalışmadaki amacımız mediastinuma uzanım gösteren bu tümörlerin klinik ve patolojik olarak sınıflandırmaktır.

**Yöntem:** 2008-2012 tarihleri arasında mediastinuma uzanan nörejenik tümör tanısı ile opere edilen toplam 16 hastanın (10 erkek,6 kadın) klinik bilgilerine retrospektif olarak ulaşıldı. Hastaların yaşları 5 ile 66 olup ortalama yaş 46 idi. Hastalar cerrahi kliniğe kabul edilip detaylı fizik muayne ve rutin 2 yönlü göğüs grafileri ardından elektrokokardiografi ve standart kan testlerine tabii tutulmuşlardı. Tümör lokalizasyonu ve naturunu tesbit açısından bilgisayarlı toraks tomografisi tüm hastalara uygulanmıştı. Özellikle interspinal aralığa ve vasküler invazyon düşünülen olgulara Magnetik rezonans görüntüleme yapılmıştır.

**Bulgular:** Preoperatif semptomlar 13(81%) hastada görülmüştür. Bunlar sırt ağrısı ve göğüs ağrısı 10 (63%) hastada, nefes darlığı 3(19%) hastada tesbit edilmiştir. Tüm hastalarda CT solid bir tümör olduğu tesbit edilmiştir. Lokalizasyon olarak posterior mediastende 10(63%) hastada,2(13%) hastada yukarı mediastinumda 4(25%) hastada da göğüs duvarında tümör lokalize olmuştur. Tümör histopatolojilerinde 3(19%) ganglionorinoma, 3(19%) bening nörofibroma,9(56%) hastada svannoma, 1(6%) hastada malign nörofibroma tesbit edilmiştir. Tüm hastalarda cerrahi sonrası komplet rezeksiyon sağlanmıştır. Hastalarda 13(81%) tümör torakotomi ile ortadan kaldırılmıştır.1 (6%) vakada video yardımlı torakoskopik yaklaşım ile tümör opere edilmiştir.2(13%) hastada ise tümör göğüs duvarından eksize edilmiştir.

**Sonuçlar:** Cerrahi indikasyon tam olarak konulduktan sonra komplet rezeksiyon ile yüz güldürücü sonuçlar alınmaktadır. Magnetik rezonans görüntüleme ise lezyonun natürü,yayılımı ve invazyon açısından büyük yarar sağlamakla beraber kas koruyucu torakotomi ile komplet rezeksiyon başarısı yüksek bir metoddur. Ayrıca çevresel düzgün sınırlı lezyonlarda videoyardımlı torakoskopi ağrı ve hastanede kalış süresini kısaltmaktadır.

**Anahtar Kelimeler:** Nörojenik tümör Cerrahi

## PS029

### ORTA LOB ENDOBRONŞİAL ADENOİD KİSTİK KARSİNOM OLGUSUNA İZOLE BRONŞİAL SLEEVE REZEKSİYON

**İlhan Ocakcıoğlu**[1], Levent Alpay[2], Selami Volkan Baysungur[2], Hakan Kıral[2], Mine Cankurtaran Demir[2], Aysun Mısırlıoğlu[2], İrfan Yalçınkaya[2]
[1]Van Bölge Eğitim Ve Araştırma Hastanesi, Göğüs Cerrahisi
[2]Süreyyapaşa Göğüs Hastalıkları Ve Göğüs Cerrahisi Eğitim ve Araştırma Hastanesi, Göğüs Cerrahisi

**Giriş**: Sleeve rezeksiyonlar benign hastalık, düşük dereceli maligniteler ve bronş kanserlerinde mümkün olduğunca parankim koruma amacı ile yapılan rezeksiyonlardır. Başlangıçta erken evre tümörlerde ve solunum rezervi sınırlı olgularda yapılmışken, günümüzde akciğer kanseri ve solunum kapasitesi iyi olan olgularda da rutin olarak yapılmaktadır. Endobronşial yerleşimli düşük dereceli malignitelerde parankim çıkarmaksızın yapılan bronşial sleeve rezeksiyonlar cerrahi teknik ve cerrahi sonrası sonuçlar açısından emniyetle uygulanabilecek cerrahi seçenektir.

**Olgu sunumu**: 56 yaşında erkek hasta öksürük şikayeti ile başvurdu. Toraks bilgisayarlı tomografi (TBT)sinde orta lobda lineer atelektazi saptandı. Fiber optik bronkoskopide orta lob girişini tıkayan polipoid kitle görüldü. Patolojisinde adenoid kistik karsinom saptandı. Pozitron emisyon tomografisinde (PET) orta lobda lezyon tutulumu SUD maks 2,4 olarak saptandı. Sağ torakotomi ile girildi ve orta lob korunarak izole bronşial sleeve rezeksiyon yapıldı. İşlem sırasında ve sonrasında herhangi bir sorun yaşanmadı.

**Sonuç**: İzole bronşial sleeve rezeksiyonlar parankim kaybı olmaksızın yapılmakta ve sleeve rezeksiyonlar içerisinde daha az bir kısmı oluşturmaktadır. Orta lob yerleşimli benign hastalık yada malignitelerde çoğunlukla lobektomi tercih edilmekte ve orta lob diğer lobların aksine kolay gözardı edilmektedir. Seçilmiş uygun hastalarda bronşa lokalize benign yada malign lezyonlarda parankim kaybı olmaksızın güvenle rezeke edilebilir, mükemmel morbidite ve mortalite oranları ile iyi uzun dönem sonuçlar elde edilebilir.

**Anahtar Kelimeler:** adenoid kistik karsinom orta lob izole bronşial sleeve

## PS030

### KEMİK SİNTİGRAFİSİ, TORAKS BT VE DİREKT GRAFİNİN TANI DEĞERLİLİKLERİ VE YETERLİLİKLERİNİN KARŞILAŞTIRILMASI

**Şamil Günay**[1], İrfan Eser[2], İ. Can Kürkçüoğlu[2]
[1]Özel OSM Hastanesi, Göğüs Cerrahisi
[2]Harran Üniversitesi, Göğüs Cerrahisi

**Giriş**: Acil servise iki ay içinde başvuran 2si kadın 10u erkek, 52-84 yaşları arası, kot fraktürü ve eşlik eden diğer hastalıklar nedeniyle yatış yapılan, genel durumu orta-iyi olup servite takip edilebilecek 12 hasta çalışmaya kabul edildi.

**Materyal ve Metod:** Hastaların acilde çekilen pa akciğer grafisi, toraks bt ve 24-48 saat içinde çekilen kemik sintigrafileri radyoloji ve nükleer tıp uzmaları tarafından raporlatıldı. Hastaların tümünde üç tetkik ile kot fraktürü saptandı. Bazı hastalarda aynı kotun multıble yerlerinde ve bazı hastalarda sağ ve sol kot fraktürü tespit edildi. Mevcut fraktürlerin sayıları üç tetkik ile karşılaştırıldı. Kemik sintigrafisi sağda 42 solda 51 olmak üzere toplam 93, toraks bt ile sağda 39 solda 42 olamak üzere 81, pa akc ile sağ 31 sol 33 olamak üzre toplam 64 kot fraktürü tespit edildi. Ayrıca diğer tetlerle tespit edilemeyen 1 adet femur ve 1 adet parietal kemik fraktürü kemik sintigrafisi ile tespit edilmiştir.

**Sonuç**: Çalışmamızda erken dönemde çekilen kemik sintigrafisinin diğer tetkiklere göre daha üstün olduğu, tespit edilen kot fraktürü sayısındaki fazla olamasının acilde tutulan adli raporu değiştirebileceği,diğer tetkiler ile saptanamayan fraktürlerin tespit edilebileceği saptanmış olup bu tetkikin çekimi sırasında karşılaşılan zorluklar(çekim zamanının uzun sürmesi, maaliyet) nedeniyle travmada fazla kullanılamamaktadır.

**Anahtar Kelimeler:** travma kemik sintigrafisi tomografi akciğer grafisi

## PS031

### AĞRI ŞİKAYETİ NEDENİYLE CERRAHİ REZEKSİYON YAPILAN 23 ELASTOFİBROMA DORSİ VAKASI

**Serda Kanbur**, Serdar Evman, Levent Alpay, Ezgi Cesur, Aysun Mısırlıoğlu, İrfan Yalçınkaya
Süreyyapaşa Göğüs Hastalıkları ve Göğüs Cerrahisi Eğitim ve Araştırma Hatsanesi, Göğüs Cerrahisi Kliniği

Elastofibroma dorsi (EFD) yavaş büyüyen, etraf dokulara bası semptomları yaratan, benign ve nadir bir yumuşak doku tümörüdür. Etyolojisi kesin belli olmamakla birlikte skapula ile göğüs duvarı arasındaki kronik sürtünme ve mikrotravmaların, bu bölgedeki fibroelastik dokunun proliferasyonuna yol açtığı düşünülmektedir. EFD tanısı konulan ve cerrahi tedavi uygulanan 23 hasta demografik özellikler, klinik bulgular ve postoperatif süreç yönlerinden retrospektif olarak incelendi. Ortalama takip süresi 28 ay (dağılım 7-69 ay) idi. Çalışmamıza 21 kadın ve 2 erkek hasta dahil edildi. Ortalama yaş 57,1 (dağılım: 43-74) olarak bulundu. Dış merkezde transtorasik ince iğne biyopsisi yapılmış 1 hasta haricinde bütün hastalarda EFD tanısı, BT ve MRI incelemeleri sonrasında radyolojik olarak konuldu. 11 hastada sağ, 3 hastada sol ve 9 hastada ise bilateral yerleşim göstermekteydi. Tüm hastalardaki lezyon, omuzun öne fleksiyon ve adduksiyonu sırasında skapula altından görünür hale gelmekteydi. Hastaların tamamına total eksizyon uygulandı. Bilateral lezyonlu 9 hastanın 4'ünde tek seanslı bilateral girişim, birinde ayrı seanslı bilateral girişim ve 4 tanesinde de sadece semptomatik tarafa yönelik unilateral girişim uygulandı 4 hastada gelişen seroma haricinde herhangi bir morbidite veya mortalite gözlenmedi. Ortalama 28 ay süresince hastalar asemptomatik şekilde takip edilmektedir. Her ne kadar iyi huylu olsa da EFD ayırıcı tanısında diğer yumuşak doku tümörleri muhakkak düşünülmelidir. Semptomatik hastalarda uygulanacak total eksizyon kolay, etkin ve güvenilir bir tedavi seçeneğidir.

**Anahtar Kelimeler:** Elastofibroma dorsi Radyoloji Semptomatik Yumuşak doku tümörü

## PS032

### RADİOFREQUENCY İLE KOMPANSATUAR HİPERHİDROZİS TEDAVİSİ

Suleyman Deniz[1], Kuthan Kavakli[2], **Hasan Caylak**[2], Tarık Portulaglu[1], Ersin Sapmaz[2], Abdulkadir Atim[1], Sedat Gurkok[2], Ercan Kurt[1]
[1]Gata, Anestezı Ve Reanımasyon
[2]Gata, Gogus Cerrahısı

**Amaç**: Endoskopik torasik sempatektomi palmar hiperhidrozisli hastalarin tedavisinde yaygin olarak kabul edilmesine ragmen kompansatuar terleme cozulmasi gereken buyuk bir problem olarak beklemektedir. Bu rahatsiz edici yan etki icin simdiye kadar kalici bir tedavi proseduru tanimlanmamistir. Biz de bu calismada kompansatuar terleme tedavisi icin yeni bir prosedur tanimlamayi amacladik.

**Materyal ve Metod**: Kasim 2010 ve Ocak 2012 tarihleri arasinda, kompansatuar terleme tedavisi icin hastanemize muracaat eden toplam 10 hasta bu prospektif calismaya dahil edildi. Tedavi, cerrahi bir prosedur olmayan ve radyofrequency termo-ablasyon teknik olarak adlandirilan bir yontem ile yapildi. Tedavi sonuclari telefon araciligi ile toplandi. Bulgular: Gogus bolgesinde kompansatuar terlemesi icin T6 sempatik ganglion seviyesine radyofrequency termo-ablasyon uygulanan toplam 10 hasta vardi. Hastalarin ikisi kadin ve sekizi erkek idi. Hastalarin yas ortalamasi 29.2 yil iken semptomlarin ortalama suresi 12.9 ay idi. On hastanin altisi bu prosedur ile basarili bir sekilde tedavi edildi. Proseduru uygulamaya bagli herhangi bir komplikasyon olusmadi.

**Sonuc**: Kompansatuar terlemesi olan hastalarda radyofrequency termo-ablasyon tedavisini tatmin edici sonuclarindan dolayi tum gogus cerrahlarinin aklinda bulunmasi gereken alternatif bir tedavi secenegi olarak oneriyoruz.

**Anahtar Kelimeler:** Hiperhidrozis kompansatura terleme sempatektomi radiofrequency

## PS033

### TEK PORTLU TORAKAL SEMPATEKTOMİ DENEYİMLERİMİZ.

Şamil Günay[1], **İrfan Eser**[2], Can Kürkcüoğlu[2]
[1]Özel OSM Hastanesi, Göğüs Cerrahisi
[2]Harran Üniversitesi, Göğüs Cerrahisi

**Amaç**: Bu çalışmada Harran Üniversitesi ve Özel OSM hastanesi Göğüs cerrahi kliniklerinde 2012 yılında hiperhidroz (aşırı terleme) nedeniyle tek port ile uygulanan bilateral torakal sempatektomi operasyonları komplikasyonları ve 3 aylık takipleri retrospektif olarak değerlendirildi.

**Materyal ve Metod**: 43 hastaya video yardımlı torakoskopik cerrahi (VATS) ile tek port ile aynı seansta bilateral sempatektomi yapıldı [Tablo 1]. Operasyonların hiçbirinde torakotomi gerekmedi. Hastaların hepsine tek lümenli entübasyon uygulandı.Tüm hastalara postop sağ ve sol 16f hemovac dren yerleştirilerdi. Ağrı kontrolü amacıyla her iki hemovak içinden 20 cc lokal anestezik ajan plevral boşluğauygulandı

**Bulgular:** Tek port ile 43 hastaya yapılan sempatektomi uygulandı. Rezeksiyon seviyeleri ile komplikasyonlar arası ilişki tablo 2 de gösterilmiştir [Tablo2]. Sempatektomi sonrası 19 (%44) hastada refleks terleme, 4 (%10) hastada pnömotoraks, 2 (% 4) hastada nüks saptandı. Refleks terleme görülen 19 hastanın postop 3 aylık izlemleri sonrası 5 hastada refleks terlemede azalma saptandı ve sadece 2\'sinde memnuniyetsizlik ve pişmanlık tespit edildi. Bazı araştırmalarda refleks terlemenin rezeke edilen seviyeye bağlı olduğu söylenmektedir. Bizim çalımamızda T2,3,4 seviyesinden yapılan 4 rezeksiyonun 3\'ünde refleks terleme görülmesi rezeke edilen seviye sayısı ile ilişki mi olduğunu akla getirsede, T3 rezeksiyondaki refleks terleme yüzdesinin T3,4\'e göre yüksek olması kafa karıştırıcıdır. Bir hastada postoperatif 5. gün diafragma paralizisi tespit edildi

**Sonuç**: Komplikasyonlar sempatektominin artı ve eksileri olmasına rağmen 43 hastadanın sadece 2\'sinde memnuniyetsizlik görülmesi, sosyal fobiye ve ruhsal bozukluğa yol açan hiperhidrozisin minimal invaziv VATS sempatektomi sayesinde başarı ile tedavi edilebilir olduğu düşünülmektedir.

**Anahtar Kelimeler:** Sempatektomi aşırı Terleme Refleks terleme

## PS034

### HİDROJEN PEROKSİT PLÖREDEZİS ETKİNLİĞİNİN TALK PLÖREDEZİS İLE KARŞILAŞTIRILMASI

Şamil Günay[1], **İrfan Eser**[2], Can Kürkcüoğlu[2], Şeyda Kaya[3]
[1]Özel OSM Hastanesi, Göğüs Cerrahisi
[2]Harran Üniversitesi, Göğüs Cerrahisi
[3]Suat Seren Göğüs ve Cerrahisi Hastanesi, Göğüs Cerrahisi

**Amaç**: Plevral efüzyon, plevral boşlukta, plevral sıvının üretimi ve emilimi arasındaki dengenin bozulması neticesinde anormal sıvı birikimi olarak tanımlanan dispne, göğüs ağrısı ve öksürüğün eşlik eden bir durumdur. Masif ve nüks plevral efüzyonlarda son yıllarda göğüs tüpü veya torakoskopi yoluyla başta steril talk olmak üzere farklı sklerotik ajanlar kimyasal plöredez amacıyla kullanılmaktadır. Plöredezis amacıyla kullanılacak ajanın etkinliğinin yüksek, bulunması ve uygulanımı kolay, ucuz ve yan etkisinin mümkün olduğunca az olması gerekmektedir. Hayvan deneyi ile %0,9'luk salin solüsyonu içinde çözelti oluşturulan talk ile %0,9'luk salin solüsyonu içinde çözelti oluşturulan %3\'lük hidrojen peroksit (H2O2) plöredez etkilerinin karşılaştırılmasını amaçladık.

**Materyal Metod**: Çalışmayı 2 grupta sınıflandırdık. I. Grup tavşanlarda 2 ml 400 mg/kg asbestsiz talk, 20 cc %0,9'luk serum fizyolojik içinde çözeltilerek 5 er cc, 2. gruptaki tavşanlarda ise 5 cc %3 lük hidrojen peroksit (H2O2) 20 cc %0,9'luk serum içinde çözeltilerek 5 cc sağ ve sol intraplevral aralığa uygulandı. Tavşanlar bir ay sonra ölümcül dozda pentobarbital uygulanarak sakrifiye edildi. Her iki hemotoraksları enblok çıkartıldı. Çıkartılan örnekler %10\'luk nötral tamponlu formalin içerisinde 96 saat bekletildikten sonra patolojik olarak incelendi. Patolojik inceleme makroskopik ve mikroskopik olmak üzere iki şekilde yapıldı

**Bulgular:** Deneklerin hiç birinde ARDS, pnömotoraks, yara yeri enfeksiyonu, kanama ve benzeri komplikasyonlar görülmedi Tavşanlarda talk grubunun daha iyi gradelerde yapışma sağladığı ancak %3\'lük hidrojen peroksit (H2O2) grubunun daha diffüz yayıldığı tespit edildi. Talkın etki mekanizması ise talk partiküllerinin yabancı cisim etkisine bağlı olarak gelişen granülamatöz enflamasyondur. Hidrojen peroksitin miyeloperoksidaz katalizörlüğünde hipoklorikasit (HOCl) oluşması, bu sitotoksik özelliği ile lökositlerin bakterisidal aktivitelerini arttırması ve hücre içi apoptozisi tetiklemesi ile enflamasyonu arttırmasından yararlanmayı planladık.

**Sonuç**: Bu çalışmamız bize gösterdiki, hidrojen peroksit kolay bulunan ve uygulanabilen, hemen hemen maliyetsiz, yüksek başarı oranına sahip, talkta meydana gelen ARDS gibi ciddi komplikasyonu olmayan, güvenli bir plöredik ajandır. Bu madde ile daha geniş araştırmalar yapılması uygundur.

**Anahtar Kelimeler:** plevral effüzyon talk plöredezis hidrojen peroksit

## PS035

## PARANKİM KORUYUCU CERRAHİ TEDAVİ UYGULANAN 236 AKCİĞER KİST HİDATİKLİ HASTANIN DEĞERLENDİRİLMESİ

**İrfan Eser**[1], Şamil Günay[2], Muazzez Çevik[3], Zafer Hasan Ali Sak[1], Funda Yalcın[1], Mehmet Salih Aydın[4], Ahmet Seker[5], Turgay Ulas[6], Ibrahim Can Kurkcuoglu[1]
[1]Harran Üniversitesi, Göğüs Cerrahisi
[2]Özel OSM Hastanesi, Göğüs Cerrahisi
[3]Harran Üniversitesi, Çocuk Cerrahisi
[4]Harran Üniversitesi, Kalp Damar Cerrahisi
[5]Harran Üniversitesi, Genel Cerrahi
[6]Harran Üniversitesi, Dahiliye

**Giriş**: Hidatik kist % 99 u eccinococcus granulosus tarafından oluşturulan paraziter bir hastalıktır. Hastalık sıklıkla karaciğer ve akciğerleri etkilemektedir. Kist hidatik, hastalarda aynı anda birden fazla organda, aynı organda birden fazla odakta, hatta akciğerde her iki tarafa birden yerleşim gösterebilmektedir. Bu yüzden hastalarda olabildiğince yerleştiği organı, akciğer için ise parankimi koruyacak cerrahi yöntemler kullanılmalıdır.

**Gereç ve Yöntem**: Çalışmamıza 2007-2012 yılları arasında Şanlıurfa bölgesinde opere edilen 236 hasta dahil edildi. Hastaların şikayetleri, kistin yerleşim yeri, uygulanan cerrahi işlem, gelişen komplikasyonlar, yaş ve cinsiyetleri ile birlikte değerlendirildi. Bulgular: Hastaların 99'u erkek 137'si kadındı. Kadın / erkek oranı 1,38 olarak hesaplandı. Hastaların yaş ortalaması 26,58 olup en yaşlı hasta 76 en genç hasta ise 3 yaşındaydı. 236 hastanın 166'sında sadece akciğerde, 62 hastada hem karaciğer hemde akciğerde 8'inde ise akciğere ilave olarak karaciğer dışı ikinci bir organ tutulumu mevcuttu. 236 hastada toplam 298 kist vardı. Kistlerin en sık yerleşim yeri sağ alt lob olarak tespit edildi. 236 hastaya uygulanan cerrahi yaklaşımı kistin yerleşimi belirledi. Bilateral yerleşimli 11 hastada sternotomi tercih edilmeyerek 6 hafta ara verilerek iki taraflı kas koruyucu torakotomi uygulandı. Karaciğer ile birlikte akciğerde tutulum gözüken 62 hastanın 39 'una torakotomi ile transdiafragmatik yaklaşılırken, 23 hastaya hem torakotomi hemde laparatomi uygulandı. Sadece bir hastaya masif hemoptizi nedeniyle lobektomi yapıldı. Küçük boyutlu periferik yerleşimli kistlere steapler ile wedge rezeksiyon, sadece 3 hastaya segmentektomi yapıldı. Akciğerdeki nükslerden birinde hasta sağdan opere iken nüks sol akciğerde idi. Bir hasta post operatif solunum yetmezliği ve peritonit sonucu ex oldu. Bir hastada ise anaflaksi ve alerjik reaksiyona bağlı bronkospazm sonucu iskemik ensefalopati gelişti.

**Sonuç**: Bizde bu çalışmada retrospektif olarak akciğer kist hidatiği nedeniyle opere edilen 236 hastada uygulanan cerrahi yöntemleri ve sonuçlarını değerlendirdik. Kistin boyutu ve aynı lobda birden çok kist yerleşimi olsa dahi rezeksiyon düşünülmemeli ve parankim koruyucu cerrahi uygulanmalıdır.

**Anahtar Kelimeler:** kist hidatik Parankim koruyucu cerrahi Wedge Rezeksiyon

## PS036

## HİLER PULMONER YERLEŞİMLİ KOLOREKTAL KARSİNOM METASTAZINDA PNÖMONEKTOMİ

**İrfan Eser**[1], Şamil Günay[2], Zafer Hasan Ali Sak[1], Abdullah Özgönül[1], Hasan Hüsnü Yüce[3]
Mehmet Salih Aydın[4], Ibrahim Can Kürkçüoğlu[1]
[1]Harran Üniversitesi, Göğüs Cerrahisi
[2]Özel OSM Hastanesi, Göğüs Cerrahisi
[3]Harran Üniversitesi, Anestezi ve Reanimasyon
[4]Harran Üniversitesi, Kalp Damar Cerrahisi

**Giriş**: Kolorektal kanserler kuzey ülkelerinde kansere bağlı ölümlerde ikinci sırada yer almaktadır. 2005 yılında Amerika da 145000 yeni vaka ve 56000 ölüm vakası görülmüştür (1). Hastaların yaklaşık olarak % 35'inde tanı konulduğunda metastaz mevcuttur ve yine hastaların yaklaşık olarak %30'unda tek organ metastazı mevcuttur ve bu tek organ metastazının çok büyük bir çoğunluğu karaciğer yada akciğer oluşturmaktadır. Uygulanan rezeksiyon şekli büyük oranda wedge rezeksiyonudur. Lobektomi oldukça az iken pnömonektomi ise yok denecek kadar azdır. (2) Vakamızda kolon kanseri metaztazı sol akciğer hilusunda pulmoner arteride invaze edecek şekilde bulunmaktaydı. Şikayet olarak hemoptiziye neden olması nedeniyle operasyon planlanarak pnömonektomi uyguladığımız hastayı sunmayı amaçladık.

**Olgu**: Hastamız 29 yaşında bayan. İlk tanısını 2008 yılında 25 yaşında almış. Hastaya kolon rezeksiyonu uygulanmış ve sonrası kemoterapi almış. Takiplerinin 4. yılında karaciğerde ve akciğerde metastaz tespit edilmiş. Son 1 aydan buyana artan miktarda sürekli devam eden hemoptizi semptomları olması nedeniyle değerlendirmede Bilgisayarlı Toraks Tomografisinde Sol üst lobta suprahiler alanda sol pulmoner arteri ve sol ana bronşu saran ve ileri derecede daraltan, ayrıca aortiko pulmoner pencere düzeyinde mediasteni invaze eden yaklaşık 36x47 mm boyutlarında spiküler uzanımları olan kitlesel lezyon izlendi (Resim 1). Hastanın CEA değeri 1,15 ng/ml olarak ölçüldü. Arter ve veni perikard içinden bağlanmak üzere Hasta opere edildi ve pnömenektomi uygulandı. Hastanın post operatif 6. ayındaki takibinde hiler bölgede yeni tümöral oluşum tespit edilmedi. Hastanın solunumsal yönden şikayeti olmadı. Efor kapasitesi iyi durumdaydı.

**Sonuç**: Yaptığımız pnömonektominide hemoptiziyi durdurmanın haricinde hastanın hırıltılı solunum, kesilmeyen öksürük, bronşial daralmaya bağlı balgam konjesyonu, atelektazi ve ateş gibi şikayetlerinin de tamamen gerilemesi ile yaşam konforunun arttığını tespit ettik. Bu sebeple literatürde yok denecek kadar az olan pnömenektominin kolorektal kanserin hiler metastazlarında hastanın yaşam konforuna ve ortalama sağkalımda katkıda bulunan bir rezeksiyon şekli olarak görülmesi gerektiği kanaatindeyiz.

**Anahtar Kelimeler:** Kolorektal Karsinom Akciğer Metastazı Pnömonektomi

## PS037

### ŞANLIURFA'DA KİST HİDATİK HASTALIĞININ EPİDEMİYOLOJİSİ

Zafer Hasan Ali Sak[1], **İrfan Eser**[1], Şamil Günay[2], Muazez Cevik[3], Bahattin Çelik[4], Mehmet Salih Aydın[5], Hamza Karabağ[4], Ahmet Mehmet Doblan[6], Ibrahim Can Kurkcuoglu[1]
[1]Harran Üniversitesi, Göğüs Hastalıkları
[2]Özel OSM Hastanesi, Göğüs Cerrahisi
[3]Harran Üniversitesi, Çocuk Cerrahisi
[4]Harran Üniversitesi, Beyin Cerrahisi
[5]Harran Üniversitesi, Kalp Damar Cerrahisi
[6]Balıklıgöl Devlet Hastanesi, Göğüs Cerrahisi

**Giriş**: Echinococcus granulosus'un sebep olduğu hidatik kist hastalığı endemik bölgelerde halen önemli bir sorun teşkil etmektedir. Endemik bölgeler başlıca Türkiye'nin de içinde bulunduğu Orta ve Doğu Avrupa, Güney Amerika, Avustralya, Yeni Zelanda, Kanada, Ortadoğu Güney Afrika'dır. Özellikle hayvancılıkla ve bakımıyla uğraşanlarda ve sanitasyona dikkat etmeyenlerde çok görülür.

**Gereç ve Yöntem**: Çalışmaya Şanlıurfa ili içerisinde hizmet veren sağlık kuruluşlarında kist hidatik nedeniyle tedavi alan 608 hasta dahil edildi. Hasta verileri arşiv kayıtlarından retrospektif olarak incelendi. Hastaların il içindeki dağılımı, aldıkları tedavi hizmetleri, sosyal güvenlik kurumları, yaş ve cinsiyetlerine göre değerlendirildi.

**Bulgular**: Hastaların 384'ü kadın 224' erkekti. Hastaların literatüre uygun şekilde bayanlarda daha fazla görüldüğü tespit edildi. Kadın / erkek oranı 1,714 oldu. Yaş ortalaması 35,6 en küçük yaş 3 en büyük yaş 83'tü. Organ tutulumuna göre hastalar değerlendirildiğinde 425 hastada karaciğer tutulumu 236 hastada akciğer tutulumu görüldü. 62 hastada hem karaciğer hem akciğer tutulumu mevcuttu. Karaciğer ve akciğer tutulumu olmaksızın diğer organ tutulumu 9 hastada tespit edildi.

**Sonuç**: Hastalığa yakalanmamak tedavi olmaktan çok daha kolay ve önemlidir. Korunma ve kontrol hidatidozla mücadelede en önemli nokta parazitin yaşam döngüsünün kırılmasıdır. Bu döngüyü kırmanın en kolay yolu son konak olan ve insanlarla iç içe bir ilişkisi olan köpeklerin kontrol altına alınması ile mümkün olabilir. Köpekler ve insanların toplu olarak bulundukları okul, alış veriş merkezi, toplu taşıt araçları gibi yerlere sokulmasına müsaade edilmemelidir. Kist hidatik hastalığının eradikasyonu ve bu hastalıktan korunmak amacıyla Valilik, Belediye, Üniversite Tıp ve Veteriner fakülteleri, İl Tarım Müdürlüğü, Sağlık Müdürlüğü, İl Milli Eğitim Müdürlüğü konuyla ilgili çeşitli meslek ve sivil toplum kuruluşlarının temsilcilerinden oluşan bir Hidatidoz Eradikasyon Programı Kurulu oluşturulmalı, hastalığın eradikasyonu amacıyla projeler yapılmalıdır. Halk bilgilendirilmeli yerel görsel ve yazılı basın bu konuda üzerine düşeni yapmalıdır. Bu programda gerekirse uluslararası kuruluşlardan da destek alınmalıdır.

**Anahtar Kelimeler:** Hidatik kist Şanlıurfa Koruyucu tedavi

## PS038

### SENKRON VE METAKRON AKCİĞER KANSERLERİNDE DEÜTF GÖĞÜS CERRAHİSİ AD DENEYİMİ

**Hasan Ersöz**, İsmail Ağababaoğlu, Volkan Karaçam, Ahmet Önen, Aydın Şanlı, Nezih Özdemir
Dokuz Eylül Üniversitesi, Göğüs Cerrahisi

Akciğer kanserli olguda eş zamanlı ikinci bir akciğer kanserinin tanımlanmasına senkron;primer akciğer kanseri nedeniyle küratif tedaviyi sonrası yeni bir akciğer kanserinin belirlenmesine metakron akciğer kanseri denilmektedir.Primer tümör ile metakron akciğer kanseri arasındaki sürenin en az iki yıl olduğu kabul edilmektedir. Ocak2004-Ocak2013 arasında ikinci primer akciğer kanseri nedeniyle opere ettiğimiz biri kadın,36 olgu retrospektif olarak incelendi.Ele alınan olguların 20'si senkron,16'sı ise metakron tümörlüydü.Olguların ortalama yaşı 66(44-73)idi.Tüm olguların preoperatif solunum rezervleri planlanan cerrahiye uygundu.Olgular preoperatif dönemde toraksBT,PET ve beyin MR ile evrelendirildi.PET(+) yada BT'de 1,5cm'nin üzerinde lenf nodu olan olgulara mediastinoskopi yapıldı. Metakron tümörlü olguların %75(n=12)'inde doku tanısı aynıydı.Kalan dört olgu ise ilk operasyonda yassı hücreli karsinom tanısı alırken ikinci operasyonda adenokarsinom olarak raporlandı.Doku tanısı aynı olanların %66(n=8)'sında yassı hücreli karsinom tanısı var iken, geri kalanlarında adenokarsinom tanısı mevcuttur.10(%62,5) olguya lobektomi,3(%18,75) olguya tamamlayıcı pnömonektomi (2sol,1sağ),3(%18,75) olguya ise pnömonektomi sonrası kontralateral anatomik segmentektomi yapıldı.Ortalama takip süresi 31,5(26-37)ay,ikinci primer oluşma süresi ise 50(41-59) aydı.İki operasyon arasındaki süre ortalama 50,2(43-57) aydı. Senkron tümörlü olguların %75(n=15)'inde hücre tipi aynı iken,bunların %40(n=6)'ında adenokarsinom,%60(n=9)'ında ise yassı hücreli karsinomdu.Olguların %15(n=3)'inde adenokarsinom ve yassı hücreli karsinom tanısı mevcuttu.Bir(%5) olguda yassı ve büyük hücreli karsinom birlikteliği görülürken yine bir olgumuzda adenokarsinom, yassı hücreli ve küçük hücreli karsinom birarada üç primerli senkron tümör izlendi. Olgularımızın beşi(%25) halen sağ iken,iki(%10) olgumuz postoperatif erken dönemde biri ileus biri solunum yetmezliğinden eksitus olmuştur. Beş yıllık sağkalım %27,4 iken ortanca sağkalım iki yıl olarak saptandı. Sonuçta primer akciğer kanserinde olduğu gibi,ikinci primer akciğer kanserlerinde tedavi komplet cerrahidir.İlk ameliyatın pnömonektomi olması ikinci ameliyat için kontrendikasyon yaratmaz.Metakron akciğer kanserlerinde hasta tolere edebilecek solunum rezervine sahipse önerilen cerrahi işlem lobektomidir.İkinci tümör primerle aynı histolojik tipteyse ve karakteristik özellikleri belirlenemiyorsa nüks yada ikinci primer ayırımı yapmak güçtür.Bu durumda;uzak metastaz ve mediyastinal tutulumun kanıtları yoksa,yeni tümör farklı anatomik bölgedeyse ve iki kanser arasındaki süre en az iki yılsa,metakron tümör olma olasılığı yüksektir.

**Anahtar Kelimeler:** Senkron Metakron İkinci primer

## PS039

### TORAKS DUVARI DEFEKTLERİNİN REKONSTRÜKSİYONUNDA TİTANYUM PLAK-MESH KULLANIMI

Türkan Dübüş
İstanbul Eğitim ve Araştırma Hastanesi, Göğüs Cerrahisi Kliniği

**Giriş**: Toraks duvarı tümörlerinin rezeksiyonları, toraks travmaları sonrası oluşan defektler başlıca rekonstrüksiyon endikasyonunu teşkil etmektedir. Toraks duvarı tümörü nedeniyle rezeksiyon yaptığımız, rekonstrüksiyon için titanyum plak-mesh uyguladığımız 2 olgumuzun cerrahi sonuçlarını değerlendirdik.

**Olgu 1**: 17 yaşında semptomsuz bayan hasta, radyolojik tetkiklerinde sol 4. kot anterolateralde intratorasik uzanım gösteren 3x4 cm çaplarında kitlesel lezyon saptandı. Sol lateral torakotomi ile sol 3. 4. 5. kotlar tümörden yaklaşık 3 cm kadar uzaklıkta olacak şekilde rezeke edildi. 2 adet titanyum plak ve 1 adet titanyum mesh kullanılarak göğüs duvarı rekonstrüksiyonu sağlandı. Kaslar ve cilt primer sütürlerle kapatıldı. Hasta ekstübe edildi. Postoperatif takiplerinde problem olmadı. Hasta postoperatif 5.gün taburcu edildi. Postoperatif patoloji sonucu kot kaynaklı kavernöz hemanjiom olarak raporlandı. Hastanın rutin poliklinik takipleri sürmekte olup herhangi bir problemi mevcut değildir. Olgu 2: 39 yaşında erkek hasta, sol göğüs ağrısı şikayetiyle kliniğimize başvurdu. Radyolojik tetkiklerde sol toraks duvarında 7. kostada posterolateralde erozyona neden olan 3x4 cm boyutlarında lobüle kontürlü kitlesel lezyon tespit edildi. Sol leteral torakotomi ile sol 6. ve 7. kot arasında plevral boşluğa uzanan elastik kıvamlı kitleye ulaşıldı. Kitlenin özellikle 7.kot'u destrükte ettiği 6. kota alt kısmına yapışık olduğu tespit edildi. Kitle 6. ve 7. kot her iki taraftan 3 er cm sağlam kotla birlikte rezeke edilerek komplet çıkarıldı. 2 adet titanyum plak ve 1 adet titanyum mesh kotlara vidalarla tespitlenerek göğüs duvarı rekonstrüksiyonu sağlandı. Kaslar ve cilt primer sütüre edilerek operasyon sonlandırıldı. Hasta ekstübe edildi. 6. gün taburculuğu yapıldı. Patoloji sonucu osteokondrom olarak raporlandı. Poliklinik takipleri sürmekte olan hastanın genel durumu stabildir.

**Sonuç**: Toraks duvarı rekonstrüksiyonu gerektiren durumlarda, cerrahi uygulama kolaylığı, toraks içi organları koruyabilecek sertlik ve dayanıklılıkta olması, şekil verilebilmesi, enfeksiyon riskinin minimal olması ve MRI cihazlarına uyumluluğu açısından Titanyum Plak-Mesh kullanımını önermekteyiz.

**Anahtar Kelimeler:** Toraks duvarı tümörü rezeksiyon rekonstrüksiyon

## PS040

### MEDİASTİNOSKOPİ İLE TANI KONAN SARKOİDOZUN AKUT VARYANTI: LÖFGREN SENDROMU

Timuçin Alar[1], Fahri Güneş[2], Aslı Muratlı[3], İsmail Ertuğrul Gedik[1], Zeliha Tekeli[2], Kubilay Ükinç[2]
[1]Çanakkale Onsekiz Mart Üniversitesi Tıp Fakültesi, Göğüs Cerrahisi Anabilim Dalı
[2]Çanakkale Onsekiz Mart Üniversitesi Tıp Fakültesi, Dahiliye Anabilim Dalı
[3]Çanakkale Onsekiz Mart Üniversitesi Tıp Fakültesi, Patoloji Anabilim Dalı

**Giriş**: Sarkoidoz, vücutta çeşitli organ ve sistemleri tutan non kazeifiye granulomatöz lezyonlarla karakterize sebebi bilinmeyen multisistemik bir hastalıktır. Eritema nodozum ile birlikte bilateral hiler lenfadenopati ve artrit/artraljinin birlikte seyrettiği sarkoidozun akut tipi Löfgren sendromu olarak bilinmektedir. Mediastinoskopik lenf nodu biyopsisi ile Löfgren sendromu tanısı koyduğumuz bir olgumuzu, ayırıcı tanı aşamaları ve tedavi süreci ile birlikte aktarmak istedik.

**Olgu**: 70 yaşında kadın hasta yaklaşık 3 ay önce her iki bacak diz kapağından itibaren pretibial bölgelerinde multiple, şiş, kızarık ve ağrılı lezyon yakınmaları ile hastanemiz İç Hastalıkları polikliniğine başvurdu.En büyükleri tibia distal 1/3'ünde 6x6 cm, sol diz medial kısımda 3x3 cm ve ve daha küçük çaplarda multiple eritemli, sert ve palpasyonla hassas subkutan nodüler lezyonlar tespit edildi. Muayenede tespit edilen bu lezyonlar için öncelikli ön tanı olarak eritema nodozum düşünüldü. Ayırıcı tanı için enfeksiyöz nedenlere yönelik kültürler, serolojik tetkikler, kollajen doku hastalıklarına yönelik tetkikler yapıldı. Tüm sonuçların negatif gelmesi ve akciğer grafisindeki mediastinal genişleme saptanması üzeerine olguya toraks bilgisayarlı tomografisi çekildi. Bilateral hiler ve mediastinal 4 R de lenfadenopati saptanması üzerine Göğüs Cerrahisi Kliniğine konsülte edilen hastaya tanı amaçlı mediastinoskopi yapıldı. Alınan materyelin histopatolojik inceleme sonucu \"non kazeifiye granülomatöz lenfadenit\" olarak rapor edildi. Böylece eritema nodozum, bilateral hiler lenfadenopati ve artraljisi saptanan olguya sarkoidozun akut varyantı olan Löfgren Sendromu tanısı konuldu.

**Sonuç**: Sarkoidozun aksine Löfgren sendromu, kendi kendini sınırlayan ve 3 ay içinde düzelen bir hastalıktır. Kısa süreli yatak istirahati ve non steroid antienflamatuar tedavi çoğunlukla yeterli olmaktadır. Bu tedavi ile kolaylıkla remizsyona giren ve %6 gibi nüks oranları olan bir sendromdur. Oysa sarkoidoz hem kortikosteroid kullanımı gerektiren, hemde remisyonu düşük nüksü yüksek bir hastalıktır. Her ne kadar sarkoidozun akut varyantı olsa da tedavi, prognoz ve nüks oranları çok farklı olan Löfgren sendromunda doğru tanıyı koymak hem hasta hem de takip eden hekim açısından çok büyük öneme sahiptir.

**Anahtar Kelimeler:** Löfgren sendromu Sarkoidoz Mediastinoskopi

## PS041

### SANTRAL ALVEOLER HİPOVENTİLASYONLU HASTADA DİYAFRAGMA PİL UYARI SİSTEMİ: OLGU SUNUMU VE İLK TÜRKİYE DENEYİMİ

Aydın Şanlı[1], Bahriye Oya İtil[1], Yılmaz Bülbül[2], Ahmet Önen[1], Aslı Arslan Savaş[1], Volkan Karaçam[1], Bahar Ağaoğlu[1], İsmail Ağababaoğlu[1], **Hasan Ersöz**[1], Ali Karakılıç[1], Nezih Özdemir[1]
[1]Dokuz Eylül Üniversitesi Tıp Fakültesi, Göğüs Cerrahisi
[2]Karadeniz teknik Üniversitesi Tıp Fakültesi, Göğüs Hastalıkları

Santral alveoler hipoventilasyon, göğüs duvarı deformitesi, nöromusküler hastalık veya akciğer patolojisi olmaksızın gelişen, hipoksemi ve hiperkapni tablosu ile seyreden, hiperkapniye karşı gerekli santral solunum yanıtının bozulduğu klinik bir antitedir. Bu tablo primer olabilir, santral sinir sistemi ni etkileyen bir hastalığa bağlı olarak da karşımıza çıkabilir. Diyafragmatik pil uyarımı için laparoskopik yaklaşım amyotrofik lateral skleroz, spinal kord yaralanması, santral hipoventilasyon sendromu olan ve yoğun bakım ünitesinde ventilatörden ayrılmakta güçlük çeken hastalarda da kullanılmaktadır. Santral alveoler hipoventilasyon nedeniyle mekanik ventilatöre (MV) tam bağımlı olan bir olguda laparoskopik olarak diyafragma pil uyarı sistemi (DPSS) uygulandı. Postoperatif ikinci günden itibaren DPSS kullanılmaya başlandı ve hasta dramatik bir şekilde MVden ayrıldı. Sonuç olarak; genel anestezi altında laparoskopik olarak emniyetle yapılan DPSS uygulamasının; benzer hastalıklarda MV e alternatif olduğu, solunumsal ve diğer klinik iyilik hallerini geliştireceği, sağlıkla ilişkili yaşam kalitelerini olumlu yönde etkileyebileceği ortaya çıkmaktadır.

**Anahtar Kelimeler:** santral hipoventilasyon diyafragma diyafragma pili solunum yetmezliği

## PS042

### ASTIM DİYE TAKİP EDİLEN İLGİNÇ BİR TRAKEOBRONKİAL YABANCI CİSİM

**Murat Öncel**, Güven Sadi Sunam
Selçuk Üniversitesi Tıp Fakültesi, Göğüs Cerrahisi

**Giriş**: Çocuklarda trakeobronkial yabancı cisim (TBYC) aspirasyonları diğer solunum sistemi hastalıkları ile rahatlıkla karışabileceği için, ayırıcı tanıda şüphelenilmemesi morbidite ve mortalite artışına neden olur.

**Vaka**: 5 yaşında erkek çocuk polikliniğimize öksürük ve nefes darlığı ile getirildi .Alınan anemnezde yaklaşık 1 yıl önce öksürük ve nefes darlığı olması nedeniyle gittikleri bir klinikte astım tedavisi almışlar her yıl öksürük ve nefes darlığı nöbetleri bronkodilatör ve steroidle azalıyormuş her yıl düzenli şekilde bu merkeze gitmişler.Ellerinde mevcut olan tetkiklerde hiç akciğer grafisinin olmaması ilgi çekici özelliklerden birisiydi.En son hasta Çocuk hastalıkları polikliniğine çekilen akciğer grafisinde sağ ana bronş cıvarında yabancı cisim şüphesi üzerine kliniğimize alındı.Hasta geldiğinde ağlama ile meydana gelen hışıltılı solunum ve sağ hemitoraksta solunum sesleri azalmıştı. Hastaya elektif şartlarda rijid bronkoskopi yapıldı ve sağ ana bronşta taş parçası forceps yardımı ile çıkartıldı .Postoperatif 2. günde tüm astım ilaçları ve steroid kesilerek taburcu edildi.

**Sonuç**: Yabancı cisim aspirasyonları çocuklarda ölümcül olabilen, acil müdahale gerektiren olayların başında gelmektedir. Özellikle üç yaş altıçocuklarda aspirasyon sıklığı artmaktadır. Bu yaş çocukların her nesneyi ağızları ile tanıma dürtüleri, molar dişlerin henüz olmaması nedeniyle güçlü çiğneyememeleri ve besinleri ağızlarında uzun süre bekletmeleri, ağlama ve gülme sırasında zorlu inspiryum yapmaları aspirasyon sıklığını arttıran faktörlerdir.Toplum bilincinin oluşturulması, özellikle de ana ve babaların eğitilmesi ve bir yabancı cisim asprasyonunda nasıl davranılması gerekliliği çok önemlidir.yineleyen ve tıbbi tedaviye yanıt vermeyen akciğer enfeksiyonu olgularında, yabancı cisim aspirasyonunu düşünmesi gereklidir

**Anahtar Kelimeler:** yabancı cisim astım trakea bronkoskopi

## PS043

### BOYUN ABSESİNE SEKONDER DESCENDEN MEDİASTİNİTİ TAKLİT EDEN ZENKER DİVERTİKÜLÜ VE AMPİYEM OLGUSU

**Bülent Mustafa Yenigün**[1], Cabir Yüksel[2], Feride Sapmaz[3]
[1]Balıkesir Atatürk Devlet Hastanesi, Göğüs Cerrahisi
[2]Ankara Üniversitesi Tıp Fakültesi İbn-i Sina Hastanesi, Göğüs Cerrahisi
[3]Edremit Devlet Hastanesi, Göğüs Cerrahisi

Mediastinit tedavisi zor ve mortal seyredebilen patolojidir. Etiyolojide en sık özofagus perforasyonu (%90) sonucunda görülse de, baş boyun abseleri de sıklıkla akut mediastinite neden olabilir. Bu sunuda radyolojik olarak boyun absesi, mediastinit ve ampiyem olduğu düşünülerek konsülte edilen ancak dikkatli değerlendirme sonucunda zenker divertikülü, parapnömonik ampiyem saptanarak başarılı bir şekilde tedavi edilen olgu sunulmuştur. Koroner yoğun bakımda atriyal fibrilasyon, kalp yetmezliği ve yüksek ateş tanıları ile takip edilen hastanın çekilen toraks bt' sinde boynun sol yanın abse ve sağ hemitoraksta yüksek dansiteli plavral sıvı ile birlikte patolojik boyutta multiple mediastinal LAP rapor edilmiştir. Mevcut klinik ve radyolojik olarak boyun absesine sekonder desenden mediastinit tablosu olabileceği düşünülen hastanın baryumlu özofagus grafisinde 6x5 cm boyutta divertikülle uyumlu dolum fazlalığının izlenmesi ve uygulanan tüp torakostomi ile birlikte geniş spektrumlu antibiyotik tedavisi sonrası hastanın iyileşme hali sonrası mediastinit gibi yüksek mortal bir patolojiden daha az morbid ve mortal zenker divertikül ile pür ampiyem tanısına dönmesi sevindirici ve ilginç bulunması nedeni ile tanıya değer bulunmuştur.

**Anahtar Kelimeler:** mediastinit zenker ampiyem, Toraks BT, boyun absesini taklit eden Zenker divertikül, Ampiyem

## PS044

### BRONCHİAL CYTOKİNE CHANGES FOLLOWİNG BRONCHİAL RESECTİON AND RECONSTRUCTİON FOR CARCİNOİD TUMOR

**Nilgün Kanlıoğlu Kuman**[1], Salih Çokpınar[1], Aslıhan Karul[2], Fisun Karadağ[3]
[1]Adnan Menderes University, Faculty of Medicine, Department of Thoracic Surgery
[2]Adnan Menderes University, Faculty of Medicine, Department of Biochemistry
[3]Adnan Menderes University, Faculty of Medicine, Department of Pulmonology

In this case study, we investigated bronchial cytokines for carcinoid tumor in left main bronchus. Bronchial lavage samples were collected from both sides of main bronchial system preoperatively, from left main bronchus postoperatively and TNF-α, IL-8 and IL6 levels were measured. Preoperative TNF-α and IL-8 levels were found more than 2-fold and 5- fold higher respectively on the tumor side (TNF-α; 14,184 pg/ml and IL-8; 3359,86 pg/ml) when compared to non-tumor bronchial system (TNF-α; 6,886 pg/ml, IL-8; 615,072 pg/ml) and both values were decreased to the level of non-tumor bronchial system values following bronchial resection and reconstruction. There was no significant difference in IL-6 levels between two bronchial systems preoperatively (IL-6 right bronchus; 16.44 pg/ml, IL-6 left bronchus; 19,11 pg/ml) but there was more than four-fold increase postoperatively (IL-6 postoperative; 89.41 pg/ml).The presence of the tumor resulted in increased levels of TNF-α and IL-8 but no change in IL-6 levels. Postoperatively TNF-α and IL-8 levels decreased to normal and IL-6 levels showed a significant increase. Carcinoid tumors might activate the inflammatory process producing TNF-α and IL-8 and the bronchoplastic procedure could be reason of increased IL-6 response.

**Anahtar Kelimeler:** Bronchial resection Reconstruction Carcinoid tumor Cytokines

## PS045

### AKCİĞER REZEKSİYONU YAPILAN HASTALARDA BODE İNDEKSİNİN POSTOPERATİF KOMPLİKASYONLARI BELİRLEMESİNDEKİ ROLÜNÜN SAPTANMASI

Hasan Ersöz[1], Sevgi Özalevli[2], Ali Karakılıç[1], Bahar Ağaoğlu[1], Nezih Özdemir[1]
[1]Dokuz Eylül Üniversitesi, Göğüs Cerrahisi
[2]Dokuz Eylül Üniversitesi, Fizik Tedavi Rehabilitasyon Yüksekokulu

**Amaç**: Çalışmamızın amacı; Akciğer rezeksiyonu endikasyonu olan ve hava yolu obstrüksiyonunun eşlik ettiği hastalarda BODE (beden kitle indeksi, havayolu obstruksiyonu, dispne, egzersiz kapasitesi) indeksinin, post-op komplikasyonları ön görme değerinin araştırılmasıdır.

**Materyal-Metod**: Akciğer rezeksiyonu planlanan, hava yolu obstrüksiyonu olan %84'ü akciğer kanseri tanılı 25 hastadan BODE indeksi 0-1 olanlar grup 1 (n=18), İndeksi 2-4 olanlar Grup 2 (n=7) olarak çalışmaya dahil edildi. Hava yolu obstruksiyonu; solunum fonksiyon testleri, dispne şiddeti; Modified Medical Research Council (MMRC) skalası, egzersiz kapasitesi; 6 dakika yürüme testi ve merdiven çıkma testi ile değerlendirildi. Hastaların post-op komplikasyonları ve diğer klinik verileri (operasyon tipi, yoğun bakımda kalış ve entübasyon süreleri) kaydedildi. Bulgular: Grup 1'de ortalama 1.41±0.33, grup 2'de ortalama 1.70±0.64 sayıda post-op komplikasyon tespit edildi. Post-op komplikasyon oranları, tanı, operasyon tipi dağılımları, maksimum oksijen tüketimi (VO2max), 1. saniye zorlu ekspiratuar volum (FEV1) değerleri, yürüme mesafesi, dispne şiddeti ve yaş ortalamaları her iki grupta benzerdi (p→0.05). Grup 1'de BODE indeksinin diğer parametrelerle ilişkisi saptanmazken, grup 2'de ise BODE indeksinin VO2max ile (r=0.87, p=0.01), FEV1 değeri ile (r=0.42, p=0.36), yürüme mesafesi ile (r=0.57, p=0.18), basamak sayısı ile (r=0.42, p=0.35), yoğun bakımda kalış süresi ile (r=0.54, p=0.21), solunum yetmezliği ve ek oksijen desteği kullanımı ile (r=0.50-54, p=0.21-0.25), toplam post-op komplikasyon oranı ile (r=0.487, p=0.28) ilişkili olduğu bulundu.

**Sonuç**: Yetersiz olgu sayısına rağmen; havayolu obstrüksiyonu olan hastalarda BODE indeksinin post-op komplikasyonaları belirlemek için kullanılan VO2max ve FEV1 değerleri gibi geleneksel parametrelere göre hastaların kliniğini daha fazla yansıtabileceğini ve pratikte kullanımının yararlı olabileceğini düşünmekteyiz. Çalışmamız halen devam etmektedir.

**Anahtar Kelimeler:** Akciğer Rezeksiyonu Preoperatif değerlendirme BODE indeksi

## PS046

### ANGİNA PECTORİS İLE KARIŞAN PLEVRAL KİST HİDATİK: OLGU SUNUMU

Murat Öncel[1], Yusuf Aydemir[2]
[1]Selçuk Üniversitesi Tıp Fakültesi, Göğüs Cerrahisi
[2]Konya Numune Hastanesi, Göğüs Hastalıkları

Hidatik kistin etkeni bir sestod olan Echinococcus granulosusdur. Hastalık hayvancılığın yaygın olduğu toplumlarda önemli sağlık sorunu oluşturmaktadır. Kist hidatik en sık karaciğere yerleşmekle birlikte çocuklarda akciğer tutulumu daha sıktır . Primer Kist Hidatik hastalığının en sık görüldüğü yer karaciğer olmasına rağmen diğer organlar da tutulabilir. Bu organlar tutulum sırasına göre, akciğerler, kas dokusu, yumuşak dokular, böbrek, dalak, kemik ve daha az görülme sıklığında; beyin, tiroid, orbita, ve pankreastır .Hidatik kist akciğerde ise birçok değişik bölgede oluşabileceği akılda tutulmalıdır. Olgumuz atipik göğüs ağrısı yakınmasıyla kardioloji kliniğine başvuran plevrayı irrite eden kist hidatik olması ile ilginç bir vaka olduğu için sunmayı uygun bulduk

**Olgu:** 38 yaşında erkek hasta kardioloji kliniğine 2 gündür başlayan ve sol omuz ve kola yayılan ağrı şikâyeti ile gelerek angina pektoris ön tanısı ile yatırılmış. Yapılan ekg ve enzim çalışmaları doğrultusunda akut koroner sendromdan uzaklaşılıp hastaya önce akciğer grafisi daha sonrada bilgisayarlı toraks tomografi sonrası solda apikal bölgede kistik bir kitle nedeniyle(Şekil1,2) göğüs hastalıkları polikliniğine oradan da plevral kist hidatik ön tanısı ile kliniğimize operasyon için alındı. Hastaya sol aksiler mini torakotomi ile toraksa girildi ve kist plevradan ayrıldı bölgesel dekortikasyonla birlikte kistotomi kapitonaj yapıldı 3 günde sorunsuz olan hastaya albendazol tedavisi başlanarak taburcu edildi patoloji raporu kist hidatik lehine geldi. Sonuç olarak Echinococcus granulosüsun her organı tutabileceği unutulmamalı ve bu yönden gelen hastada başta akciğer olmak üzere tüm sistemler tetkik edilmelidir.

**Anahtar Kelimeler:** anjina pektoris plevral kist hidatik

## PS047

### BRONKOJENİK KİSTİN POSTERİOR MEDİASTİNAL YERLEŞİMİ

**Erkan Akar**, Tarık Candan
Şevket Yılmaz Eğitim ve Araştırma Hastanesi, Göğüs Cerrahi Kliniği

**Giriş** Bronkojenik kistler mediastende, pulmoner parankim içerisinde, nadirende deri altı ve diafragma altı gibi değişik lokalizasyonlarda bulunabilirler. Her yaş grubunda görülebilmekle birlikte semptomatik olanlar yeni doğan döneminden itibaren tanı alabilirler. Buna karşın asemptomatik olanlar ise ileri yaşlarda tesadüfen çekilen akciğer grafilerinde saptanabilirler.

**Olgu** Bu çalışmada öksürük ve bel ağrısı şikayetleri olan otuz sekiz yaşında bayan hasta sunulmaktadır. Beyin cerrahi kliniğince bel fıtığı teşhisiyle takip ve tedavileri yapılan hastanın, kontrol taramaları sonucunda tesadüfen akciğerde kitle tespit edilmiş. Toraks bilgisayarlı tomografi çekilen olgunun, sol arka mediasten paravertebral bölgede, 4x3 cm boyutlu kistik lezyon saptanmış (Resim-1). Torakotomi ile çıkarılan kistin patolojisi bronkojenik kist olarak rapor edildi (Resim-2,3). Dört aylık kontrollerinde asemptomatik olan hastada radyolojik nüks saptanmadı.

**Sonuç:** Bronkojenik kistler kesin patolojik tanılarının konulabilmesi, komplikasyon ve malignite gelişiminin engellenmesi için cerrahi olarak rezeke edilmelidir.

**Anahtar Kelimeler:** bronkojenik kist Mediasten torasik cerrahi

## PS048

### PARASTERNAL TÜBERKÜLOZ APSESİ; OLGU SUNUMU

**Erkan Akar**
Şevket Yılmaz Eğitim ve Araştırma Hastanesi, Göğüs Cerrahi Kliniği

**Giriş**; Göğüs duvarı tüberkülozu, göğüs duvarında çoğunlukla ağrılı, yumuşak ve soliter bir şişlik ile karakterizedir. Soğuk abse şeklinde ortaya çıkan bu yapı, tüberkülozun nadir görülen ekstrapulmoner bir tutulumudur. Pulmoner tüberküloz, hastaların çoğunluğunda primer kaynağı oluşturmaktadır.

**Olgu**; Kronik hastalığı ve tüberküloz anemnezi olmayan kırk yaşındaki kadın olgunun, parasternal lokalizasyondaki kitlesinden ince iğne aspirasyon biopsisi yapıldı (Resim-1). Histopatolojik tanı granülomatöz iltihap ile uyumlu olarak geldi. Aspirat materyalinde asidorezistan basil pozitifti. Olguya cerrahi debridman planlandı. Genel anestezi altında kitle total eksize edildi. Patoloji sonucu, kazeöz nekroz ve granülom olarak bildirildi. Alttaki kosta ve sternum kenarı normal olarak değerlendirildi (Resim-2,3). Hastaya postoperatif dörtlü (etambutol, pirazinamid, isoniazid, rifampisin) antitüberküloz tedavi başlanıldı. Hasta ameliyat sonrası ikinci günde taburcu edildi. Yapılan 1, 3 ve 6. ay kontrollerinde radyolojik nükse ve komplikasyona rastlanmadı.

**Sonuç**; Toraks duvarında büyüyen ağrılı bir lezyon tespit edildiğinde, göğüs duvarı tümörlerinin yanında tüberküloz soğuk absesi de akla gelmelidir. Kitlenin çıkarılmadığı durumlarda nüks ya da progresyon görülebildiğinden dolayı öncelikle kitle cerrahi olarak total eksize edilmelidir.

**Anahtar Kelimeler:** Tüberküloz, göğüs duvarı apse

## PS049

### PULMONER HİDATİDOZİSLİ OLGULARDA CERRAHİ TEDAVİ

Erkan Akar[1], Muharrem Çakmak
Şevket Yılmaz Eğitim ve Araştırma Hastanesi, Göğüs Cerrahi Kliniği

**Amaç**: Kist hidatik, az gelişmiş ve gelişmekte olan ülkelerde hala bir sağlık problemi olarak önemini sürdürmektedir. Cerrahi, bu problemin tek radikal çözümüdür. Göğüs Cerrahi kliniğimizde opere edilen hastaların sonuçlarını literatür eşliğinde irdelemeyi amaçladık.

**Gereç ve Yöntemler**: Kliniğimizde, akciğer hidatik kist tanısıyla cerrahi tedavi uygulanan yetmiş altı olgu retrospektif olarak incelendi. Hastaların cinsiyetleri, lezyon sayısı, semptomları, hastanede kalış süreleri, cerrahi yöntem ve postoperatif komplikasyonları bakımından değerlendirildi. Olgularda tanı, klinik değerlendirme, akciğer grafisi ve toraks bilgisayarlı tomografi ile konuldu. Ek inceleme olarak abdominal ultrasonografi tüm olgulara yapıldı. Serolojik testler rutin olarak kullanılmadı. Hastalara anestezi sırasında çift lümen entübasyon yapılarak, posterolateral torakotomi ile yaklaşıldı. Postoperatif kontrendikasyon olmayan hastalara üç ay süreyle 10 mg/kg/gün albendazol tedavisi uygulandı.

**Bulgular**: Yetmiş altı olgunun, 34ü erkek, 42si kadın ve yaş ortalaması 24,6 idi. En sık karşılaşılan bulgu, öksürük ve göğüs ağrısı idi. Sekiz hastada hemopitizi mevcuttu. Kistlerin akciğerde en sık lokalize olduğu bölge sağ alt lob idi. Bir hastada her iki üst lobda, bir hastada her iki alt lobda, üç hastada sağ alt ve sol üst lobda eşzamanlı kist hidatik mevcuttu. On beş hastada eş zamanlı karaciğerde de kistleri vardı. Otuz beş hastada kistler perfore idi. En sık uygulanan cerrahi yöntem kistotomi+kapitonaj idi. Altı hastada postoperatif komplikasyon gelişti. En sık uzamış hava kaçağı görüldü. Hastaların ortalama yatış süresi 12.81 (5-42) gün idi. Hastaların tümü şifa ile taburcu edildi.

**Sonuç**: Kist hidatikte temel tedavi seçeneği olan cerrahide tercih edilen konservatif yaklaşım yeterli ve güvenli bir tedavi sağlamaktadır. Medikal ajanların tedaviye eklenmesiyle tedavi başarısının yükselmesi beklenmektedir.

**Anahtar Kelimeler:** Pulmoner Ekinokokkozis kistotomi kapitonaj

## PS050

### BÜYÜK HÜCRELİ AKCİĞER KANSERİNİN CİLT METASTAZLARI

İsmail Ertuğrul Gedik[1], Timuçin Alar[1], Aslı Muratlı[2]
[1]Çanakkale Onsekiz Mart Üniversitesi Tıp Fakültesi, Göğüs Cerrahisi Anabilim Dalı
[2]Çanakkale Onsekiz Mart Üniversitesi Tıp Fakültesi, Patoloji Anabilim Dalı

**Giriş:** Akciğer kanseri dünya genelinde yıllık insidansı en fazla olan kanser türüdür. Cilt, akciğer kanserinin metastaz yaptığı nadir organlardan biri olup insidansının %1 ile %12 arasında değişiklik gösterdiği bildirilmiştir. Cilt muayenesi dahil detaylı bir fizik muayenenin önemini vurguladığımız bu yazımızda tanısını koyduğumuz, cilt metastazı olan büyük hücreli akciğer kanserli bir olgumuzu sunduk. Olgu: 67 yaşında erkek hasta 2 aydır vücudunun çeşitli bölgelerinde şişlik yakınmalarıyla çekilen akciğer grafisi sonrası, sağ üst zonda yaklaşık 3 cm çaplı homojen dansite artımı saptanması nedeniyle hastanemize başvurdu. Özgeçmişinde 80 paket/yıl sigara içtiğini ifade eden hastanın yapılan fizik muayenesinde suprapubik bölgede yaklaşık 3x2 cm\' lik, sol supraskapular bölgede 5x4 cm\' lik, sağ 6. İnterkostal aralık ile orta aksiller hat kesişim yerinde yaklaşık 1,5x1 cm\' lik ve batın sol üst kadranda 1x1 cm\' lik sert ve fikse multipl cilt altı nodüler lezyonlar tespit edildi. Bunun üzerine olguya toraks bilgisayarlı tomografisi (BT) çekildi. Toraks BT\' de sağ akciğer üst lob posterior segmente lokalize 4x3 cm\'lik kitle lezyonu ve cilt altında lokalize multipl nodüler lezyonlar saptandı. Hastanın sağ 6. İKA ile orta aksiller hat kesişim yerindeki yaklaşık 1,5x1 cm\' lik cilt nodülü lokal anestezi altında bütün olarak eksize edildi. Nodülün immünohistokimyasal incelemesinde CK7, pankeratin, EMA, TTF 1 ve sinaptofizin ile pozitif boyandı. Böylece alınan nodülün histopatolojik inceleme sonucu büyük hücreli nöroendokrin karsinom metastazı olarak rapor edildi. Hasta mevcut bulgularla akciğer kanserinin uzak metastazı olarak değerlendirildi.

**Sonuç:** Akciğer kanserinde cilt metastazı erkeklerde kadınlardan daha sık bildirilmiştir. Özellikle obez hastalarda çoğu zaman cilt altı nodülleri başta lipom olmak üzere benign karakterde olduğu düşünülerek ihmal edilmektedir. Akciğer kanserinde çok düşük ve nadir görülen cilt metastazları bu nedenle atlanmakta, evresi değişen bu tür olgularda gereksiz cerrahi uygulanabilmektedir. Sonuç olarak yoğun sigara kullanım öyküsü olan ve yeni başlangıçlı cilt nodülleri saptanan hastalarda, akciğer kanserinin cilt metastazından şüphelenilmeli ve kanser varlığı araştırılmalıdır.

**Anahtar Kelimeler:** büyük hücreli akciğer kanseri cilt metastazı eksizyonel biyopsi

## PS051

### PRİMER HYPERHDYROSİSDE CERRAHİ SONRASI HORNER SENDROMU GÖRÜLME SIKLIĞI: KLİNİK DENEYİMLERİMİZ

Murat Öncel[1], Bengü Ekinci Köktekir[2], Güven Sadi Sunam[1], Şansal Gedik[2]
[1]Selçuk Üniversitesi Tıp Fakültesi, Göğüs Cerrahisi
[2]Selçuk Üniversitesi Tıp Fakültesi, Göz Hastalıkları AnaBilim Dalı

**Amaç:** Primer hiperhidroz aşırı terleme ile karakterize bir hastalıktır. Bu çalışmada sempatektomi veya sempatolizis yapılan hastalarda cerrahi sonuçlar ve korkulan bir komplikasyon olarak Horner sendromu görülme sıklığı araştırıldı.

**Materyal ve Yöntem:** Ocak 2010 ile Eylül 2012 tarihleri arasında primer hiperhidroziz için biateral sempatektomi veya sempatolizis uygulanan 52 hastanın verileri retrospektif olarak değerlendirildi. Bütün işlemler, genel anestezi altında ve cerrahi yöntem olarak videotorakoskopik bilateral sempatektomi veya sempatolizis, T2 ile T4 ganglionları seviyesinde T1 gangliona dokunulmadan yapıldı. Postoperatif sonuçlar ve komplikasyonlar kaydedildi. Sonuçlar: Hastaların yaşları 13-60 arasında idi. Ameliyat 52 hastanın, 5\'(%9)inde bilateral sempatektomi, 47 (%91) sinede sempatolizis yapıldı. Postoperatif komplikasyonlar sırasıyla 2(%4) hastada pnomotoraks(2 sempatolizis olgu), 1(%2) hastada plevral efüzyon (sempatektomi) ve 2 (%4) hastada Horner sendromu 1 hastada sempatoliziz sonrası diğerinde ise sempatektomi sonrası görüldü. Tüm komplikasyonlar 1 haftada ortadan kalktı. Sadece Horner sendromlu 2 vakada yaklaşık 3.aylarında normale döndüler. Bu hastaların hiçbirinde refleks sempatik terleme görülmedi. Sonuç: Primer hiperhidroz için cerrahi prosedür sonrasında genellikle kendini sınırlayan ve birkaç ay içinde düzelen Horner sendromu ile olabilir. Daha az invazif bir yöntem olarak, sempatolizis, nazik manipülasyon ve sempatik zincir az traksiyon sırasında bu tür nörolojik komplikasyonların gelişme riskini azaltabilir. Sempatoliziz esnasında koterin koagülasyon şiddeti ve mümkün olduğu kadar T1 nolu ganglionun korunması önemlidir.

**Anahtar Kelimeler:** sempatektomi sempatoliziz videotorakoskopi horner sendromu

## PS052

### GÖĞÜS ÖN DUVARI YERLEŞİMLİ NON-HODGKİN LENFOMA OLGUSU

Rasih Yazkan, Sedat Güneş, Hasan Ekrem Çamaş,
Süleyman Demirel Üniversitesi Tıp Fakültesi , Göğüs Cerrahisi AD

**Giriş:** Göğüs duvarı tümörleri vücudun bütün primer tümörlerinin %2'sini, toraksa ait malignitelerin %5'ini oluşturur ve %60-80'i malign karakterde olan tümörlerdir. Non-hodgkin lenfomada intratorasik tutulum, %43 sıklıkla ve mediyastinal/hilar lenfadenopatiler ve akciğer parankimi tutulumu şeklinde görülebilmektedir, göğüs duvarı tutulumunun en yaygın şekli internal mamarian lenf nodu tutulumu ile beraber ön mediyastenden göğüs duvarına direkt yayılımdır. Non-hodgkin lenfomada izole göğüs duvarı tutulumu nadirdir ve daha çok büyük hücreli lenfomada görülmektedir. Biz burada göğüs ön duvarında kitle ile başvuran non-hodgkin lenfomalı bir olguyu nadir görülmesi nedeniyle sunmayı amaçladık.

**Olgu:** Yirmidokuz yaşında erkek hasta sol göğüs ön duvarında kitle izlenmesi üzerine kliniğimize başvurdu. Hastanın 3 aydır devam eden göğüs ağrısı, kilo kaybı ve terleme şikayetleri mevcuttu. Fizik muayenede, sol hemitoraks anterolareralinde 6., 7. ve 8. kotları tutan, sert, fikse kitle palpe edildi. Laboratuvar değerlerinde hemoglobin 14.5 gr/dl, beyaz küre 10.200, parçalı hakimiyeti %81.5, eritrosit sedimantasyon hızı 40 mm/saat, c-reaktif protein 20, LDH 420 u/l olarak tespit edildi. Bilgisayarlı toraks tomografisinde sol hemitoraks ön duvarında kostalarda destrüksiyon oluşturmayan, interkostal kaslara invazyon gösteren, yaklaşık 10x7 cm boyutlarında yumuşak doku kitlesi ve sol aksillada yaklaşık 3 cm çapında lenf nodu izlendi, mediyastinal lenfadenopati izlenmedi. Göğüs duvarındaki kitleden trucut biyopsi alındı. Histopatolojik inceleme sonucu diffüz büyük B hücreli non-hodgkin lenfoma olarak rapor edildi. Evre 4 tanısı konulan hastaya sistemik kemoterapi ve kemik iliği transplantasyonu uygulandı, hasta tanı sonrası 24. ayda aktif hastalık bulgusu olmadan izlenmektedir.

**Sonuç:** mediyasteni veya akciğer dokusunu tutmaksızın göğüs duvarını tutan az sayıda non-hodgkin lenfoma olgusu mevcuttur. Sistemik kemoterapi ve kemik iliği transplantasyonu ile oldukça iyi sonuçlar alınmaktadır.

## PS053

### RADYOLOJİK OLARAK AKCİĞER KANSERİ RAPOR EDİLEN KİST HİDATİK OLGUSU

**Murat Öncel**, Güven Sadi Sunam
Selçuk Üniversitesi Tıp Fakültesi, Göğüs Cerrahisi

**Giriş:** Hidatik kist çoğu zaman asemptomatiktir. Kistin yerleşimine, büyüklüğüne ve rüptüre olmasına göre semptomlar şekillenir. Kist hidatik tanısı temel radyolojik incelemeler sonucu konulur. Pulmoner kistlerin teşhisinde düz toraks x-ray grafi ve bilgisayarlı tomografi gibi noninvaziv görüntüleme yöntemleri kullanılmaktadır. Basit kistler direkt akciğer grafisinde düzgün sınırlı, yuvarlak opasite şeklinde görünür. Olgumuz tomografik incelemede düzensiz sınırlı lobüle kontörlü ve ışınsal uzantılı tam bir akciğer kanseri görüntüsü açısından ilginç bir vaka olması nedeniyle sunmayı uygun bulduk.

**Olgu:** 52 yaşında erkek hasta kliniğimize dış merkezden yönlendirilmiş yapılan tetkiklerinde sağ akciğer üst apiko-posterior segmentinde yaklaşık 2,5 cm çaplarında düzensiz sınırlı lobüle kontürlü nodül mevcut olup yapılan Pozitron emisyon tomografik incelemesinde kontras tutmamıştı. Yapılan fleksıbıl bronkoskopik incelemesinde operabl bronş ca şeklinde not edilmişti. Beyin Mr bulguları normal olan hasta elektif şartlarda operasyon için hazırlanmıştı. Önce video-yardımlı torokoskopi ile frozen biopsi sonrası lobektomi planlanan olan hasta kitle eksize edilirken ruptüre kist hidatik tanısı konularak kistotomi kapitonaj yapılmıştır. Patoloji sonucu akciğer kist hidatik gelen hastanın 6 aylık takiplerinde sorun yoktu.

**Sonuç:** Ruptüre olan hidatik kistlerin bir kitle imajı vererek akciğer kanserini radyolojik olarak taklit edebileceği göz önünde bulundurulmalıdır.

**Anahtar Kelimeler:** Akciğer kanseri kist hidatik radyoloji

## PS054

### 2012 YILI İÇERİSİNDE BEZMİALEM VAKIF ÜNİVERSİTESİ GÖĞÜS CERRAHİSİ ABD DAHİLİNDE YAPILAN PEDİATRİK GÖĞÜS CERRAHİSİ VAKALARININ ANALİZİ

**Sedat Ziyade**[1], Ömer Soysal[1], Osman Cemil Akdemir[1], Erkan Çakır[2], Anlayış Aksu[1], Şenel Yediyıldız[1]
[1]Bezmialem Vakıf Üniversitesi, Göğüs Cerrahisi ABD
[2]Bezmialem Vakıf Üniversitesi, Çocuk Sağlığı ve Hastalıkları Anabilim Dalı

**Amaç:** Bu çalışmada, kliniğimizde opere edilen pediatrik yaş grubu hastaların retrospektif analizi amaçlandı.

**Gereç ve Yöntem:** 01 Ocak 2012 – 31 Aralık 2013 tarihleri arasında kliniğimizde gerçekleştirilen 452 operasyondan 127'sini oluşturan pediatrik hastaların dosyaları retrospektif olarak incelendi. Yaş, cinsiyet, operasyon endikasyonları, operatif yaklaşımlar, postoperatif tanılar ve komplikasyonlar değerlendirildi. Sonuçlar: Yaşları 3 ay-16 yıl (ortalama 9,7 yıl) arasında değişen 51 (%44)'i kız, 66 (%56)'sı erkek toplam 117 hastaya 127 operasyon yapıldı. 11 adet lobektomi/segmentektomi , 10 adet eksploratris torakotomi ve biyopsi , 6 kist hidatik , 4 toraks duvarı rekonstrüksiyonu, 10 pektus ekskavatum veya pektus karinatum operasyonu, 4 mediastinal kitle operasyonu, 1 dekortikasyon, 5 vats sempatektomi, 75 bronkoskopi işlemi yapıldı. Tanılar en çok yabancı cisim aspirasyonu (n= 67), bronşektazi (n= 11), göğüs duvarı deformitesi(n=11) atelektazi (n = 8) kist hidatik (n= 6) , hiperhidroz (n= 5) idi. Postoperatif komplikasyonlar; atelektazi veya sekresyon retansiyonu (n= 13), hemoraji (n= 1) ve uzamış hava kaçağı (n= 1) idi.

**Yorum:** Göğüs cerrahisinde uygun bakımla yapılan pediatrik hasta operasyonlarıyla başarılı sonuçlar alınmaktadır. Komplikasyonlar açısından yetişkin operasyonlarına göre daha az komplikasyon görülmektedir. En sık görülen komplikasyon atelektezi ve sekresyon retansiyonudur. Ağrı palyasyonunun iyi sağlanması durumunda atelektazi ve sekresyon retansiyonu kontrolü iyi sağlanmaktadır.

## PS055

### GÖĞÜS DUVARINDA DEV SELLÜLER SCHWANNOM

**Ömer Soysal,** Sedat Ziyade, Nur Büyükpınarbaşılı, Anlayış Aksu, Osman Cemil Akdemir, Şenel Yediyıldız
Bezmialem Vakıf Üniversitesi, Göğüs Cerrahisi ABD

**Giriş:** Sinir kılıfı hücrelerinden gelişir. Schwannom tanımı içine nörinom, nörilemmom ve akustik nörom girer. Ayrıca pleksiform, melanotik, sellüler ve malign formları vardır. Sellüler schwannomalar ise, elektron mikroskopi ve immunohistokimyasal yöntemler ile tespit edilen düşük mitotik aktivite, orta derecede nükleer ve sellüler pleomorfizm, yoğun fasiküler büyüme paterni gösteren iğsi hücreler, yüksek derecede Schwann hücre diferansiyasyonu, bazen de fibrosarkom benzeri büyüme özellikleri, gösteren alt gruptur.

**Olgu:** ZA. Omuz ağrısı şikayeti ile başvuran 53 yaşında bayan hastada göğüs duvarı kitlesinden yapılan İAB sonucu iğsi hücreli malign tümör gelmesi üzerine kliniğimize gönderilmiş. Fizik muayenede özellik yoktu. Akciğer filminde ve toraks BT de sol alt ve arkada göğüs duvarında kitle ve plevral sıvı mevcuttu. Torakotomide posteroinferiorda 12 cm, orta sertlikte , göğüs duvarına fikse kitle izlendi. 1000 cc plevral efüzyon drene edildi. Göğüs duvarında 6,7,8 ve 9. Kotlar, lezyondan yaklaşık 3 cm anteriorda salim sınır kalacak şekilde kesildi. Kitle çıkarıldıktan sonra 4 seviye de de yarımşar cm ilgili vetebra tranvers proçeslerden kesildi. Diyafragma üzeri ve posteroinferiorda göğüs duvarında plevral nodüller izlendi. Bir adet nodül frozen incelemeye gönderildi. Sonuç benign geldi. 7 ve 9. kotların yerine titanyum bar konularak anterior uçlar kotlara klipslerle ve arka uçlar tel dikiş ile vertabraya sabitlendi. Üzerine prolen yama kondu. Patolojik incelemede kitle; sellüler schwannom, plevral nodül kronik plörit ve plevral sıvı benign sitoloji plarak raporlandı. Postoperatif sorunu olmayan hasta 5. Gün taburcu edildi.

**Sonuç:** Göğüs duvarında sellüler schwannom nadir bir benign tümördür. Malign göğüs duvarı tümörlerini taklid eder. Komplet rezeksiyon yapılmalıdır ve küratiftir.

## PS056

### DEV CASTLEMAN HASTALIĞI OLGUSU

**Ömer Soysal[1],** Sedat Ziyade[1], Anlayış Aksu[1], Osman Cemil Akdemir[1], Nur Büyükpınarbaşılı[2], Betül Çakır[3]
[1]Bezmialem Vakıf Üniversitesi, Göğüs Cerrahisi ABD
[2]Bezmialem Vakıf Üniversitesi, Patoloji Anabilim Dalı
[3]Bezmialem Vakıf Üniversitesi, Çocuk Sağlığı ve Hastalıkları Anabilim Dalı

**Giriş:** Castleman hastalığı lenfoid dokunun nadir rastlanan bir hastalığıdır. Angiofolliküler lenf nodu hiperplazisi veya dev lenf nodu hiperplazisi olarak da adlandırılır. En sık mediastende, soliter, benign bir kitle olarak görülür. Histopatolojik olarak hyalen vasküler tip ve plazma hücreli tip olmak üzere iki tipi vardır. Olgu: B.Ö. 17 yaşında kız hasta. Göğüs ağrısı şikayetleri ile başvuran hastanın fizik muayenesi normaldi. Akciğer grafisinde mediyastinal genişleme ve hiler dolgunluk, toraks BT de üst mediyastende 6 cm kitle ve hiler konglomere lenf nodları saptanan hastaya BT eşliğinde tru-cut biyopsi yapıldı. Sonuç ön planda Castleman hastalığı ile uyumlu ancak kesin tanı için eksizyonel biyopsi önerilir şeklinde bildirildi. Hematoloji ile konsülte edilen hastaya kesin tanı ve tedavi planının yapılabilmesi için eksizyonel biyopsi yapılması önerildi. Torakotomide üst mediyastende vena kava üzerine oturan, azigos venin altına doğru ilerleyen ve hilusta konglomere lenf nodları ile birleşen, üzerindeki plevrada damarlanma artışı izlenen yaklaşık 5x6 cm boyutlarında kitle izlendi. Plevra kitle etrafında çepeçevre açıldı. Yaygın sızıntı şeklinde kanamaları oldu. Mediyastenden vena kava üzerinden künt diseksiyonla ayrıldı. 10 ve 11 numaralı lenf nodları diseke edildi. Yaygın kanama oldu. 3 ünite kan replasmanı yapıldı. Peroperatif başka komplikasyon olmadı. Patolojik incelemede ana lezyon ve diğer lenf nodları, Castleman Hastalığı, HyalinVasküler Tip olarak raporlandı. Sorunu olmayan hasta 4 gün taburcu edildi.

**Sonuç:** Castleman hastalığında lezyon büyük cesamete ulaşabilir. Cerrahi eksizyon tanısaldır. Peroperatif yaygın sızıntı şeklinde kanama olabilir.

**Anahtar Kelimeler:** Castleman

## PS057

### LOBEKTOMİ SONRASI NADİR GÖRÜLEN DİRENÇLİ BİR VENTRİKÜLER FİBRİLASYON ATAĞI

Güven Sadi Sunam, **Murat Öncel**
Selçuk Üniversitesi Tıp Fakültesi, Göğüs Cerrahisi

**Giriş:** Günümüzde, toraks cerrahisi operasyonlarından sonra gelişen kardiyak komplikasyonlar hala yüksek mortalite ve morbidite oranına sahiptir. Özellikle 40 yaşın üzerinde gelişen tehlikeli ve semptomatik aritmiler kardiyak ve non kardiyak olarak görülmektedir. Lobektomi ve pnomenektomi sonrası en sık görülen atrial fibrilasyon, supraventriküler taşikardi atakları çok nadirende ventriküler fibrilasyon olmaktadır. Olgu:48 yaşında erkek hasta kliniğimize Göğüs hastalıkları polikliniğinde evre 3A epidermoid ca tanısı ile operasyon amaçlı yatırıldı. Hastanın anamnezinde herhengi bir kardiak problemi olmayan ve sadece 35 yıl 1 paket/gün sigara içen hastamız elektif şartlarda sağ üst lobektomi için hazırlanmış olup hastaya sağ üst lobektomi ve mediastinal lenf nodu diseksiyonu sorunsuz bir şekilde yapılmıştır. Hastaya 2 adet dren konulmuş olup, dren yerleri apeks ve bazal olarak belirlenmiştir. Peroperatif takiplerinde herhangi bir ritim problemi ve problemi olmamıştır. Postoperatif 1 gününde herhangi bir kan tablosunda anormallik, hemodinamisinde ve operasyon günkü takiplerinde ritim ve elektrolit imbalansı olmamasına rağmen hasta aniden ventriküler fibrilasyona girmiştir. Hastaya hemen defibrile edilmiş ve bu işlem tam 3 dakikada bir 18 kez sürdürülmüştür. Her defibrilasyon sonrası sinüs ritmine dönen hastaya elektrolit ve akut koroner sendrom için enzim gönderilmiş ve cordarona infizyonuna başlanmıştı bu arada solunum ve dolaşım desteği ile kardioloji bölümüne indirilen hastaya acil şartlarda anjiografi yapılmıştır. Anjiografi neticesinde koroner arter problemi olmayan sonrasında concor tabletle idame tedavisi verilen hasta genel durumu düzelerek servise alınmıştı. Literatürde dirençli VF çok ender olması nedeniyle sunmayı uygun bulduk.

**Sonuç:** Opere edilecek olguların iyi değerlendirilmesi, preoperatif hazırlanması, anestezi alanındaki gelişmeler, teknolojik gelişmeyle mönitorizasyonun uygulanması, cerrahi tekniklerdeki gelişme ve postoperatif komplikasyonların erken dönemde tanınması ve tedavisinin başlamasının rol oynadığı düşünülmüştür.

**Anahtar Kelimeler:** ventiküler fibrilasyon akciğer kanseri lobektomi

## PS058

### 4 YAŞINDA KIZ ÇOCUKTA MEDİYASTİNAL MALİGN TÜMÖRE BENZEYEN AKCİĞER TÜBERKÜLOZU OLGUSU

**Sedat Ziyade**[1], Osman Cemil Akdemir[1], Ömer Soysal[1], Betül Çakır[2], Anlayış Aksu[1], Şenel Yediyıldız[1]
[1]Bezmialem Vakıf Üniversitesi, Göğüs Cerrahisi ABD
[2]Bezmialem Vakıf Üniversitesi, Çocuk Sağlığı ve Hastalıkları Anabilim Dalı

**Giriş:** Akciğer tüberkülozu, radyolojik olarak tümörü taklid edebilir. Mediyastinal tümöre benzeyen bir akciğer tüberkülozu olgusu sunulmuştur.

**Olgu:** İNG. Birkaç aydır parmak uçlarında eğilme olduğunu farketmeleri üzerine dış merkeze başvuran hastanın toraks BT sinde sol üst lobda kitle saptanmış. BT eşliğinde mediyastinal İAB sonucunda tanı konulamayan hasta tarafımıza konsülte edildi. Fizik muayenede özellik yoktu. BT de, solda mediyastenden köken alan parankime uzanan dev kitle mevcuttu. Sol torakotomi yapıldı. Üst lobun büyük kısmını kaplayan kitle izlendi. Mediyastende patoloji yoktu. İnsizyonel biyopsi nekrozlaşan granülomatöz iltihap olarak rapore edildi. Sonrasında biyopsi yapılan yerden de kazeifiye nekrotik materyal geldiği görüldü. Mediyastinal plevra açılarak lenf nodu eksize edildi. Bir parçası frozen incelemeye gönderildi ve nekrozlaşan granülomatöz iltihap olarak rapore edildi. Lenf nodunun bir parçası kültür için hazırlandı. Postoperatif sorunu olmadı. Patolojik inceleme; granülomatöz iltihap, tüberküloz olarak geldi. Dörtlü anti-tb tedavi başlandı.

**Sonuç:** Çocukta akciğer tüberkülozu mediyastinal tümörü taklid edebilir. Tanı için torakotomi gerekli olabilir.

## PS059

### DİAGNOSTİK KOLONOSKOPİ SONRASI NADİR GÖRÜLEN BİR KOMPLİKASYON: NÖMOMEDİASTİNUM, SUBKUTANÖZ AMFİZEM VE PNÖMOTORAKS OLGUSU

**Bülent Mustafa Yenigün**[1], Feride Sapmaz[2], Cabir Yüksel[3], Murat Özkan[3], Serkan Enön[3]
[1]Balıkesir Atatürk Devlet Hastanesi, Göğüs Cerrahisi
[2]Edremit Devlet Hastanesi, Göğüs Cerrahisi
[3]Ankara Üniversitesi Tıp Fakültesi İbn-i Sina Hastanesi, Göğüs Cerrahisi

**Giriş:** Pnömomediastinum (PM) divertikülit, toksik megakolon ve kolonoskopi sonrası görülebilen kolon perforasyonunun çok nadir bir komplikasyonu olarak meydana gelir. Kolonoskopik girişimlerin tedavi amaçlı yapılanlarında daha fazla görülmesine karşın teşhis amaçlı kolonoskopilerde de komplikasyonlara rastlanmaktadır (1,2). Komplikasyon oranı tecrübeli ellerde bile % 12 ye varabilmektedir (1,3).

**Olgu:** Karın ağrısı şikayeti ile ve kronik diyare nedeni ile gastroenteroloji servisindeki 73 yaşında erkek hastanın laboratuvar değerlendirmesinde beyaz küre: 18,85x103, Hgb:15,2 gr/dl, biyokimya değerlerinde patolojik bulgu izlenmedi. Hastanın kolonskopik inceleme sonrası takiplerinde göğüs ağrısı izlenmesi üzerine göğüs cerrahisi servisimize konsülte edildi. Çekilen PA akciğer grafisinde aort topuzu lateralinden torasik aorta boyunca uzanım gösteren hava değeri izlendi ayrıca kesit alanına giren bölgede kolon distansiyonu gösteren bağırsak ansları geniş görüldü. Çekilen toraks BT sinde boyun düzeyinden başlayıp mediastene doğru uzanan yaygın hava görünümleri görülmektedir. Ayrıca; her iki tarafta özellikle anterior kesimde pnömotoraksı düşündüren hava görünümleri izlendi şeklinde raporlandı (Resim 1). Hastanın servis takibi boyunca çekilen akciğer grafilerinde pnömomediastinum görünümünde regresyon izlenmesi üzerine postoperatif 8. gün hasta taburcu edildi.

**Tartışma:** Tanısal kolo¬noskopilerde kolon duvarına direkt mekanik penetrasyon, kolonoskop looponun lateral basısı, strüktür veya hastalıklı barsak segmentini geçerken hava basıncı ile meydana gelebilir. Mediastinal amfizem (PM) ilk olarak 1819'da Laennec tarafından bir travmatik yaralanma sonrası, spontan pnömomediastinum ise 1939'da Hamman tarafından tanımlanmıştır. Olguların büyük bir kısmı travmatik nedenlerle oluşmaktadır. Rüptür sonucu, hava perivasküler, peribronşial veya retroperitoneal fasial planları disseke eder. Olguların çoğunluğunda spontan rezolüsyon görüldüğünden, PM genellikle benign bir proçes olarak düşünülür. PM olguları, asemptomatik olabileceği gibi, yutma ve nefes almakla artan göğüs ağrısı ve dispne yakınmaları da olabilir. Komplike olmayan olgularda spesifik tedavi gerekmez. Yatak istirahati, valsalva manevrasından kaçınma ve analjeziklerle spontan rezolüsyon beklenir. Eğer durum ciddiyse, siyanoz, kollaps, dispne ve büyük damarlarda hava kompresyonuna bağlı kalpte yetersiz dolum mevcuttur. Bu tip olgularda tedaviye süratle başlanmalıdır. Mediastenin iğne aspirasyonu, mediastinotomi, trakeostomi veya acil torakotomi seçilebilecek tedavi yöntemleridir.

**Anahtar Kelimeler:** kolonoskopi pnömomediastinum pnömotoraks

## PS060

### MALİGN PLEVRAL MEZOTELYOMADA HİPERTERMİK KEMOTERAPİ UYGULAMASI: 7 OLGUNUN ANALİZİ

Ayşe Gül Ergönül, **H. Gülistan Bozdağ**, Ali Özdil, Ufuk Çağırıcı, Alpaslan Çakan
Ege Üniversitesi Tıp Fakültesi, Göğüs Cerrahisi

**Amaç:** Malign plevral mezotelyoma (MPM), mezotel hücrelerden köken alan, agresif, lokal invaziv bir tümördür. Ortalama yaşam süresi herhangi bir tedavi uygulanmadığında 4-12 ay arasındadır. Tedavide standart bir yaklaşım mevcut olmayıp kemoterapi, radyoterapi, cerrahi ya da kombine yaklaşımlar uygulanabilmektedir. Bu çalışmada, MPM tanılı 7 olguya plörektomi ve dekortikasyon sonrası uygulanan hipertermik kemoterapi yöntemi aktarılarak etkinliği incelendi.

**Yöntem ve Bulgular:** Malign epitelyal mezotelyoma tanısıyla kliniğimizde 2010-2012 yılları arasında opere olan yedi olgu retrospektif olarak değerlendirildi. Dördü kadın, üçü erkek olguların yaş ortalaması 54±8.8 (37-62) idi. Hastaların altısında Evre II (T2N0M0), birinde Evre III (T3N0M0) tümör olup tüm hastalara posterolateral torakotomi ile total plörektomi ve dekortikasyon yapıldı. İki hastaya wedge rezeksiyon eklendi. Standart olarak iki adet toraks dreni yerleştirildi ve hipertermik kemoterapi perfüzyonuna geçildi. Mevcut toraks drenleri içinden yaklaşık 90 dakika boyunca 41°C'ye kadar ısıtılmış kemoterapi uygulandı. Kemoterapötik ajan olarak tüm hastalara cisplatin (100mg/m2) verildi. Erken postoperatif mortalitenin görülmediği serimizde bir hastada toksik hepatit, bir hastada ise karaciğer fonksiyon testlerinde minimal yükseklik gelişti. Bir hasta postoperatif 1. ayda, bir hasta da postoperatif 2. ayda ex oldu. Bu iki hastaya postoperatif kemoterapi başlanamadı. 2. ayda ex olan hastaya preoperatif 9 kür kemoterapi uygulanmıştı. Beş hastaya postoperatif dönemde kemoterapi uygulandı. Bir hastaya kemoterapi ile beraber radyoterapi uygulandı. Halen hayatta olan takipli beş hastanın yaşam süreleri sırasıyla 16 ay, 10 ay, 9 ay, 7 ay, 1 ay olarak devam etmektedir.

**Sonuç:** MPM tedavisinde günümüzde multimodaliter yaklaşım öne çıkmakla birlikte hastalığa ilişkin tam kür sağlanamamaktadır. Bu tip tümörlerin sistemik dolaşımdan çok direkt olarak difüzyonla beslenmesi nedeniyle, plevral kavite içine verilen kemoterapotik ajanın daha etkili olduğu ve tümör hücrelerinin apoptozisini hızlandırdığı düşünülmektedir. Plörektomi ve dekortikasyon ile intraplevral hipertermik kemoterapiden oluşan kombinasyonun uygulaması bu olguların tedavisinde bir alternatif olabilir. Bu konuda karar verebilmek için daha geniş hasta serisi içeren prospektif randomize çalışmalara gereksinim duyulmaktadır.

**Anahtar Kelimeler:** Hipertermik Kemoterapi Mezotelyoma

## PS061

### TÜBERKÜLOZ NEDENİYLE YAPILAN EN UZUN SAĞKALIMLI SOL PNÖMONEKTOMİ

**Ş. Mustafa Demiröz**[1], Mehmet Özgel[1], Ali Şener[2], Erdal Kaysoydu[3], Hüseyin Arpağ[1]
[1]Malatya Devlet Hastanesi, Göğüs Cerrahisi Kliniği
[2]Malatya Devlet Hastanesi, Göğüs Hastalıkları Kliniği
[3]Malatya Devlet Hastanesi, Anesteziyoloji ve Reanimasyon Kliniği

**Giriş:** 63 yaşında erkek hasta, nefes darlığı şikayeti ile polikliniğimize başvurdu. Hikayesinden 1971 yılında, 21 yaşındayken tüberküloz nedeniyle, Atatürk Sanatoryumu'nda sol pnömonektomi ile tedavi edildiği, evinde USOT tedavisi kullandığı ve son bir yıl içerisinde de artan nefes darlığı nedeniyle altı kez hospitalize edilerek tedavi gerektirdiği öğrenildi. Başvuru anında oksijensiz saturasyonu %85 olan hastanın eforla artan ancak istirahat halinde de mevcut olan dispne şikayeti mevcuttu. Yirmibir yaşında uygulanan sol pnömonektomi sonrasında da sigara içimine devam eden hasta 25 yıl Malatya Devlet Hastanesinde memuriyet hizmetinde bulunmuş. KOAH atakları nedeniyle hospitalize edilmesi gereken zaman dilimleri haricinde günlük yaşantısına rahatlıkla devam edebilmiş. Kliniğimizde yatışı anında da KOAH atak ön tanısıyla takip edilen hastanın görüntüleme tetkikleri geriye dönük olarak incelendi (Resim 1,2). Farklı zamanlarda yapılmış olan EKO sonuçları hastada pulmoner hipertansiyon gelişmediğini gösterdi. Kardiyoloji bölümüne yapılan en son konsültasyon EKO'sunda PAB:20 olarak ölçüldü, yetmezlik bulgusuna rastlanmadı. Yapılan balgam tetkiklerinde ve kültürlerinde patolojik bulguya rastlanmadı, atipik ajanları da kapsayacak şekilde antibiyoterapi ve steroid tedavisi uygulandı. Hastanın 10 günlük atak tedavisi sonrasında oksijen gereksinimi azaldı, oksijensiz saturasyonu %92'ye kadar çıktı. Tam semptomatolojik ve klinik iyileşme sağlanan hasta taburcu edildi. Benign nedenlerle yapılan pnömonektomiler sonrasında hastaların uzun dönem takibi ülkemizde yeterli şekilde yapılamamaktadır. İngilizce literatürde de en uzun sağ kalımlı pnömonektomiye dair bir yayın . Hastanın 42 yıl önce yapılmış başarılı pnömonektomi sonrasında uzun dönem asemptomatik sağ kalımı mevcut, günlük aktivitesini kısıtlamayacak şekilde hayatını devam ettirebilmişi ve pulmoner hipertansiyon gelişmemiş. İngilizce literatürde benign etyoloji nedeniyle genç yaşta yapılan sol pnömonektomi sonrası en uzun sağ kalıma dair yayın bulamadık. Genç yaşta yapılan pnömonektomilerin uzun dönem sağkalımına dair yapılacak çalışmalarda katkısı olması ümidiyle bu hastayı göğüs cerrahisi camiasıyla paylaşmak istedik. 1970'lerin şartlarında hastayı ameliyat etmiş olan Dr. Galip Özgen hocamız ve ekibini tebrik ederiz.

**Anahtar Kelimeler:** Tüberküloz Pnömonektomi Sağ kalım

## PS062

### DİYAFRAGMAYI PENETRE EDEN FASİYOLA HEPATİKA OLGUSU

Serdar Onat[1], Refik Ülkü[1], **Ahmet Sızlanan**[1], Abdullah Böyük[1], Selver Özekinci[2], Cihan Özmen[3], Muttalip Çiçek[4]
[1]Dicle Üniversitesi Tıp Fakültesi , Göğüs Cerrahisi Ana Bilim Dalı
[2]Dicle Üniversitesi Tıp Fakültesi, Patoloji Ana Bilim Dalı
[3]Dicle Üniversitesi Tıp Fakültesi, Radyoloji Ana Bilim Dalı
[4]Dicle Üniversitesi Tıp Fakültesi, Mikrobiyoloji Ana Bilim Dalı

**Amaç:** Fasiyola hepatika karaciğer ve safra yollarını tutan paraziter bir enfeksiyona sebep olur. Diyafragmayı penetre edip toraksa uzanan nadir görülen bu vakayı sunmayı amaçladık. Vaka: 32 yaşında bayan hasta karın ağrısı, ateş, bulantı kusma şikayetiyle genel cerrahi kliniğine başvurdu. Yapılan tetkiklerden sonra karaciğerde tespit edilen 4.6x4.1 cm çapında kistik kitle nedeniyle yatırıldı. Yapılan serolojik çalışma sonrasında fasiyola hepatika tanısı konulup medikal tedavi başlandı. Takiplerinde sağ plevral effüzyon saptanması üzerine tüp torakostomi uygulandı. Genel durumu düzelen hastanın takiplerinde, bir yıl sonra karaciğerden uzanan kistik kitlenin sağ plevral aralığa doğru uzandığı görüldü. Sağ posterolateral torakotomi ile diyafragmayı penetre edip fissure doğru uzanan 6.5x3.5 cm çapındaki kistik kitle eksize edildi. Kitlenin diyafragmayı penetre ettiği ve karaciğerden köken aldığı görüldü. Histopatolojik olarak fasyola hepatika ile uyumlu olduğu görüldü. Hastanın takiplerinde nüks saptanmadı.

**Anahtar Kelimeler:** Fasiyola hepatika Diyafragma Karaciger

## PS063

### STERNUMU ERODE EDEN ATİPİK YERLEŞİMLİ HİDATİK KİST OLGUSU

Mehmet Akif Tercan[2], Recai Buyruk[2], **Atalay Şahin**[1]
[1]Dicle Üniversitesi, Tıp Fakültesi
[2]Eğitim ve Araştırma Hastanesi, Göğüs Cerrahisi

Ekinokokların sebeb olduğu kist hidatik hastalığı için ülkemiz endemik bir bölgedir. Karaciğer ve akciğer dışındaki dokularda ve organlarda yerleşimi ise oldukça nadir görülmektedir. Atipik yerleşim gösteren hidatik kist vakaları ilginç semptomlara yol açabilir. Toraks duvarı yerleşimli kist hidatik olgularına oldukça nadir rastlanmaktadır. Göğüs duvarı tutulumunda odak yumuşak doku, sternum veya kosta olabilmektedir. Sternumu tutan kitlelerin çoğu malign karakterlidir. Hidatik kist hastalığının yaygın olduğu bölgelerde, karaciğer ve akciğer dışında pek çok kitlenin ayırıcı tanısında bu hastalık akıla gelmektedir. Bu yazıda literatürde sık rastlanmayan atipik olarak sternumda yerleşip kemiği destrükte eden ve toraks duvarı stabilizasyonu gerektiren ilginç bir kist hidatik olgusunu sunduk.

**Anahtar Kelimeler:** kist hidatik sternum göğüs duvarı ekinokok

## PS064

### KÜÇÜK HÜCRELİ DIŞI AKCİĞER KANSERİNDE METASTATİK İNTRATORASİK LENF NODLARINI BELİRLEMEDE PET-BT'NİN ETKİNLİĞİ

**Özgür Ömer Yıldız**[1],Ertan Aydın[2], Ülkü Yazıcı[2], Erdal Yekeler[3], Nuretttin Karaoğlanoğlu[4]
[1]Muş Devlet Hastanesi, Göğüs Cerrahisi
[2]Atatürk Göğüs Hastalıkları ve Göğüs Cerrahisi Eğitim ve Araştırma Hastanesi, Göğüs Cerrahisi
[3]Yüksek İhtisas Eğitim Ve Araştırma Hastanesi, Göğüs Cerrahisi
[4]Dışkapı Yıldırım Beyazıt Eğitim ve Araştırma Hastanesi, Göğüs Cerrahisi

**Giriş:** KHDAK'inde uzak metastaz saptanmayan hastalarda, mediastinal lenf nodu tutulumu, hem tedavi şeklini hem de prognozu belirleyen en önemli faktördür. Çalışmamızda, preoperatif KHDAK tanısı konulmuş hastalarda, intratorasik lenf nodu değerlendirmesinde PET-BT'nin yeri araştırıldı. YÖNTEM Ocak 2009–Temmuz 2011 tarihleri arasında belirlenmiş kriterlere uygun 510 olgu (459 erkek, 51 kadın; ortalama yaş 59,2, dağılım 26-87) çalışmaya dahil edildi. Lenf nodlarının, PET-BT tutulum düzeyleri ve toraks BT boyutu, tümörün histolojik tipi, yapılan ameliyatlar ve çıkarılan mediastinal lenf nodları ve patoloji sonuçları değerlendirildi. SONUÇ Tümör hücre tiplerinden en sık skuamöz hücreli karsinom 229 olguda (%44,9) saptandı. İkinci sıklıkta saptanan adenokarsinoma 162 olguda (%31,8) mevcuttu. Kitle boyutları ortalama 4cm (0,4-20cm), kitle SUVmax değerleri ise ortalama 12,6(0-42,8) idi. PET-BT'de SUVmax 2.5 değeri eşik değer kabul edilerek N1 ve N2 lenf nodu istasyonlarının değerlendirilmesi yapıldı. N2 lenf nodu istasyonları için duyarlılığı %74,7, seçiciliği %49,4, PTD %25,4, NTD %89,5 ve doğruluğu %54,1 olarak hesaplandı (p<0,001). İstatistiksel analizler sonucunda N1 lenf nodu grupları için yeni hesaplanan SUVmax eşik değeri 3,34, N2 lenf nodu grupları için ise 5,6 idi. N2 lenf nodu grupları için yeni hesaplanan SUVmax eşik değere göre PET-BT'nin duyarlılığı %43,2, seçiciliği %94,4, PTD %64,1, NTD %87,8 ve doğruluğu %84,9 olarak tespit edildi (p<0,001).

**Tartışma:** PET-BT metastatik intratorasik lenf nodlarını belirlemede yüksek doğruluk oranlarına sahipken, PTD'nin düşük olması nedeniyle mediastinoskopinin yerini alamamaktadır. PET-BT'de saptanan patolojik düzeyde tutulum göstermiş lenf nodlarında metastaz durumunun teyidi için mutlaka invaziv evreleme yapılmalıdır. NTD oranı yüksek olduğundan tutulum saptanmayan lenf nodlarını değerlendiriken invaziv yöntemlere gerek kalmadan operasyon planı yapılabilir. PET-BT ile tespit edilen kitle SUVmax ve lenf nodu SUVmax değerlerinin yanında; BT bulguları, tümörel kitlenin lokalizasyonu, boyutu ve hücre tipide değerlendirilerek doğruluk oranı daha yüksek kararlar alınabilir.

**Anahtar Kelimeler:** Akciğer Kanseri Evreleme Lenf Nodu PET-BT Toraks BT

## PS065

### PULMONER PAPİLLER ADENOM

Nurettin Yiyit[1], **Haluk Şaşmaz[1]**, Zafer Küçükodacı[2], Fatih Hikmet Candaş[1], Akın Yıldızhan[1], Rauf Görür[1], Turgut Işıtmangil[1],
[1]GATA Haydarpaşa Eğitim Hastanesi, Göğüs Cerrahisi Servisi
[2]GATA Haydarpaşa Eğitim Hastanesi, Patoloji Servisi

Pulmoner papiller adenom oldukça nadir görülmekte olup malignite potansiyeli tam olarak bilinmemesine karşın benign kabul edilmektedir. Genellikle asemptomatik olup tesadüfen çekilen rie grafilerde periferik lezyonlar olarak tespit edilmektedirler. Literatürde bildirilmiş 21 olgu mevcuttur. Nadir olması nedeniyle postoperatif papiller adenom tanısı almış olan olgumuzu sunmaktayız. 21 yaşında erkek hasta sağlık raporu için başvurmuş olup çekilen rie grafisinde sağda düzgün sınırlı, yuvarlak yaklaşık 4 cm. çapında kitle lezyonu saptandı. Bilgisayarlı tomografide 37x33mm boyutlu kitle lezyonu rapor edildi. Bronkoskopide endobronşial lezyon saptanmadı. Hastaya sağ torakotomi yapıldı. Sağ üst lob bronşunun dallanma seviyesinde 4x3.5 cm. boyutlarında solid kitle enüklüe edilerek çıkarıldı. Çıkarıldığı alanla iştirakli olan bronş ağızı suture edildi ve bu alan kapitone edildi.Postoperatif patoloji raporu pulmoner papillom olarak rapor edildi. Postoperatif 7. gün taburcu edilen hasta halen takip edilmektedir. Genellikle sunulmuş olgular periferik yerleşimli olmasına karşın olgumuz santral yerleşimli bir papiller adenom olgusudur. Soliter pulmoner kitlelerin ayırıcı tanısında akılda bulundurulmalıdır. Malignite davranışı tam olarak ortaya konulmamış bir hastalık grubu olduğundan önerilen tedavi cerrahi olarak çıkarılmasıdır.

**Anahtar Kelimeler:** papiller adenom soliter pulmoner nodül

## PS066

### FAST-FOOD MUTFAĞINDA ÇALIŞMAK GÜVENLİ Mİ?: KOLESTEROL GRANÜLOMLU BİR NÜKS SPONTAN PNÖMOTORAKS OLGUSU

**Timuçin Alar[1]**, Aslı Muratlı[2], Ahmet Uludağ[3], İsmail Ertuğrul Gedik[1],
[1]Çanakkale Onsekiz Mart Üniversitesi Tıp Fakültesi, Göğüs Cerrahisi Anabilim Dalı,
[2]Çanakkale Onsekiz Mart Üniversitesi Tıp Fakültesi, Patoloji Anabilim Dalı,
[3]Çanakkale Onsekiz Mart Üniversitesi Tıp Fakültesi, Tıbbi Genetik Anabilim Dalı,

**Giriş:** Kolesterol granülomu, kolesterol kristalleri içeren ve çevresi yabancı cisim dev hücreleri, fibröz doku reaksiyonu ve kronik enflamasyonla çevrili kistik lezyonlar olarak tanımlanmaktadır. Literatürde spontan pnömotoraks ile birlikteliği hakkında bir yayına rastlanılmamıştır. Sol nüks spontan pnömotoraks nedeniyle uygulanan kama rezeksiyon ile pulmoner kolesterol granülomu tanısı alan bir hastayı, nadir görülen bu klinik durum nedeniyle sunmak istedik.

**Olgu:** 31 yaşında erkek hasta yaklaşık 10 gündür olan sol göğüs ağrısı yakınmasıyla Göğüs Cerrahisi polikliniğine başvurdu. Dinlemekle sol üst zonda solunum sesleri alınamayan olgunun çekilen PA akciğer grafisinde solda pnömotoraks saptandı ve kateter torakostomi uygulandı. Taburcu olduktan 1 hafta sonra çekilen toraks BT de solda nüks pnömotoraks ve bilateral büllöz akciğer saptanması üzerine olgu opere edildi. Sol apikal wedge rezeksiyon materyelinin histopatolojik inceleme sonucu \"kolesterol granülomu\" olarak rapor edildi. Kan lipid değerlerinin normal çıkması nedeniyle genetik hiperlipidemi varlığı araştırıldı. Apolipoprotein E analizinde E3/E3 normal genotipe uyduğu görüldü.

**Sonuç:** Kolesterol granülomu (KG) oluşumundan, çeşitli mekanizmalar sonucu dokularda artmış kolesterol kristali miktarı sorumlu tutulabilir. Hastamız da fast-food mutfağında, özellikle de patates kızartma bölümünde yaklaşık 4 yıl süreyle çalışması sonucu buharlaşan bitkisel ve hayvansal kaynaklı eksojen yağ ve yağ ürünlerine inhalasyon yolu ile maruz kalmıştır. Bu yağ ürünlerinin akciğerlere ulaşıp orada oluşturdukları irritasyon sonucu gelişen kronik inflamasyon ile KG oluşumuna yol açmış olabileceğini düşünmekteyiz. Ancak İngilizce literatürde mineral yağların inhalasyonu sonucu, büllöz akciğer veya pnömotoraks gelişimi ile ilgili bir bilgiye rastlanılmamıştır. Literatürde yeterince yayın olmaması nedeniyle, yapılacak olan yeni çalışmalarla bu konu netlik kazanana kadar, fast-food mutfağında, özellikle patates kızartma bölümünde görev yapan kişilerin, maske kullanımı gibi koruyucu önlemler alarak çalışmaları gerektiği kanaatindeyiz.

**Anahtar Kelimeler:** kolesterol granülomu spontan pnömotoraks

## PS067

### BİR YILLIK KRONİK FİBRİNÖZ PLÖRİTTE CERRAHİ YAPILMALI MI?

**İsa Döngel**[1], Rasih Yazkan[1], Ömer Yılmaz[2],
[1]Süleyman Demirel Üniversitesi Tıp Fakültesi, Göğüs Cerrahisi Anabilim Dalı
[2]Süleyman Demirel Üniversitesi Tıp Fakültesi, Radyoloji Anabilim Dalı

**Giriş:** Plevral efüzyonu olan olgularda belirti ve bulgular plevral efüzyona neden olan patolojiye ve sıvının miktarına bağlıdır. Plevral efüzyonlu olguların semptomları, esas olarak sıvı birikimine neden olan hastalıkla ilişkilidir. Pek çok hastanın efüzyona bağlı hiçbir semptomu olmayabilir. Plevral efüzyonlu olgularda sık görülen semptomlar plöretik ağrı, nefes darlığı ve öksürüktür. Semptomlar efüzyonla ilişkili ise plevranın inflamasyonu, pulmoner mekaniklerin bozulması, gaz değişiminde bozulma veya nadir olarak da azalmış kardiyak output'a bağlı olabilir. Olgu: 51 yaşında erkek hasta, son bir yıldır devam eden nefes darlığı, yorgunluk, halsizlik, gece terlemesi ve kilo kaybı şikâyetleri nedeni ile kliniğimize yatırıldı. Hikâyede dört defa plevra biyopsisi alınmış, patolojik tanı kronik fibrinöz plörit ile uyumlu gelmiş. Fizik muayenede sağda solunum sesinin alınmadığı matitenin arttığı tespit edildi. Plevral mayi: glukoz: 115, LDH: 429, proteğin: 3.2 idi. Laboratuvar bulgularında: beyaz küre: 17.3, CRP: 178 mg/L, ESH: 65 mm/h. Solunum fonksiyon ve kan gazı değerleri; pre-operatif: FEV1: 2.49 (68%), FEV1/FVC: %102, pH: 7.5, PO2: 71.6 mmHg, PCO2: 37.8 mmHg, sO2: 95.8, post-operatif (1. ay) FEV1: 2.55 (74%), FEV1/FVC: %114, pH: 7,44, PO2: 83.9 mmHg, PCO2: 31.1 mmHg, sO2: 96.7 olduğu tespit edildi. Radyolojik olarak cerrahi öncesi ve sonrası postero-anterior akciğer grafilerinin görüntüsü (Resim1:A,B). Hastanın akciğer ekspansiyonunun olmaması, tuzak akciğer bulgularının olması üzerine cerrahiye karar verildi. Hastaya sağ torakotomi ile dekortikasyon + plevrektomi yapıldı (Resim2:A,B). Post-opertif patoloji fibrinöz plörit olarak geldi. Sonuç olarak; kronik plevral efüzyon nedeniyle tuzak akciğer oluşmuş hastalara cerrahi olarak dekortikasyon + plevrektomi yapılması postoperatif solunum fonksiyonlarında ve toraks asimetrisinde anlamlı derecede düzelme sağlamaktadır. Özellikle plevral efüzyona sekonder gelişmiş fibrinöz plörit ve tuzak akciğerli genç hastalar geç dönemde bile gelseler akciğer ekspansiyonunun sağlanabileceğini, bu nedenle bu hastalarda cerrahinin öncelikli tedavi seçenekleri arasında olması gerektiği kanaatindeyiz.

**Anahtar Kelimeler:** Fibrinöz Plörit Plevral efüzyon Dekortikasyon Plevrektomi

## PS068

### PLEVRADAN KÖKEN ALAN BİR HEMİTORAKSI DOLDURAN DEV İNFLAMATUAR MYOFİBROBLASTİK TÜMÖR VE NUCHAL FİBROM BİRLİKTELİĞİ

**İsa Döngel**[1], Rasih Yazkan[1], Levent Duman[2], Önder Öztürk[3], Fatma Nilgün Kapucuoğlu[4]
[1]Süleyman Demirel Üniversitesi Tıp Fakültesi ,Göğüs Cerrahisi Anabilim Dalı
[2]Süleyman Demirel Üniversitesi Tıp Fakültesi, Çocuk Cerrahisi Anabilim Dalı
[3]Süleyman Demirel Üniversitesi Tıp Fakültesi, Göğüs Hastalıkları Anabilim Dalı
[4]Süleyman Demirel Üniversitesi Tıp Fakültesi, Patoloji Anabilim Dalı

**Özet:** İnflamatuar Myofibroblastik Tümör (IMT) yaygın olmasına rağmen, plevral kaynaklı olması ve Nuchal Fibromla (NF) birlikteliği oldukça nadir görülen bir durumdur. Bu güne kadar bildirilen yayınlar arasında plevral kaynaklı, bu büyüklükte IMT ve NF birlikteliği bulunmamaktadır. Olgu 15 yaşında bayan hasta, solunum sıkıntısı,kilo kaybı,iştahsızlık,halsizlik ve yorgunluk şikâyetleri ile yatırıldı. Fizik muayenesinde sağ boyun kökünden omuz ve skapula üzerine doğru uzanan lezyonu mevcuttu(Resim1a). Sağ hemitoraksın solunuma katılmadığı, matitenin pozitif olduğu gözlendi. Laboratuarda CA-125 88.8 U/Ml(n=0-35) yüksekti. Grafisinde dansite artışı ve mediastende sola itilme mevcuttu(Resim2a). Tomografisinde 23x15x12 cm boyutlarında subklaviyen arter ile yakın komşuluğu olan kitle mevcuttu(Figure2b). PET-BT'de sağ subskapular kasla sınırları net ayırt edilemeyen hipermetobolik(SUVmax 4.40) hipodens lezyon izlendi. Ekokardiyografisinde pulmoner arter basıncı 40 mmHg. Kitlelerin biyopsi sonucu iğsi hücreli tümör ve fibrom geldi. Hasta preoperatif hazırlandıktan sonra sağ 4. aralıktan shaw paulson kesisi ile toraksa girildi, 1100 cc hemorajik mayi aspire edildi. Toraks duvarında 2,3 ve 4. kostalara invazyon nedeni ile öncelikli olarak 5 ve 6 kotlar total rezeke edildi, sonra 2,3 ve 4'cü kostalar anteriordan ve posteriorda vertabra sınırından kesilerek 27x20x15 cm boyutlarında, 2471 gr ağırlığında kitle çıkarıldı(Resim3a). Toraks duvarı rezeksiyonu nedeniyle komposid mesh kullanıldı. Takiplerinde pulmoner hipertansiyonunun düzeldiği, postero anterior akciğer grafisinde akciğer ekpansiyonunun sağlandığı gözlendi(Resim2c). Hasta postoperatif 8. gün şifa ile taburcu edildi. Histopatolojisi IMT geldi(Resim3b). CA-125 düzeyinin iki ay sonraki kontrollerinde normale (7.2 IU/ml) döndüğü görüldü. İki ay sonra boyundaki 13x4x3 cm boyutlarındaki kitle çıkarıldı. Histopatolojisi NF geldi(Resim1b). Hastanın takibinin altıncı ayında klinik olarak stabil, rekürrens gözlenmedi. Sonuç olarak; plevral IMT ve NF nadir karşılaşılan klinik durumlardır ve literatürde sınırlı verilere ulaşılabilmektedir. Bizim bilgilerimize göre IMT ve NF birlikteliği bildirilen ilk vakadır. Aynı zamanda bu güne kadar intratorasik bildirilen en büyük IMT olgusudur. Bu olguda IMT ve CA-125 ilişkisi gözlenmiş olup, belkide plevral kaynaklı IMT takiplerinde CA-125 bunu destekleyici çalışmalar doğrultusunda kullanılabilir bir markır olabilir.

**Anahtar Kelimeler:** İnflamatuar myofibroblastik tümör Nuchal fibrom Plevra CA-125

## PS069

### NADİR BİR DURUM; STERNAL FORAMEN

**Taner Tarladaçalışır**[1], Yekta Altemur Karamustafaoğlu[2]
[1]Bitlis Devlet Hastanesi, Göğüs Cerrahisi
[2]Trakya Üniversitesi Tıp Fakültesi, Göğüs Cerrahisi

Sternal foramen, sternumun alt 1/3' lük kısmında multipl ossifikasyon alanlarının inkomplet füzyonu sonucu oluşan yuvarlak bir defekttir. Toraks bilgisayarlı tomografide yaklaşık olarak %5 oranında ve rastlantısal saptanır. Elliüç yaşında erkek hasta, araç içi trafik kazası sonrası acil servise başvurdu. Hikayesinde emniyet kemeri takmadığı, göğüs ön duvarını direksiyona çarptığı öğrenildi. Fizik muayenede palpasyonla sternum üzerinde hassasiyet mevcuttu. Hastanın sternum grafisinde, korpus alt 1/3 kısımda ekspanse alan saptandı. Toraks bilgisayarlı tomografide bu bölgede sternal foramen olduğu, travmatik patoloji olmadığı görüldü. Hastanın özgeçmişinde bu anomali ile ilgili şikayeti olmadığı öğrenildi. Hastada ek toraks patolojisi saptanmadı. Hasta bir gün takip amaçlı yatırıldıktan sonra taburcu edildi.

**Anahtar Kelimeler:** Sternum Doğumsal anomaliler Bilgisayarlı Tomografi

## PS070

### DOKUZ EYLÜL ÜNİVERSİTESİ OLGUNESİ GÖĞÜS CERRAHİSİ ANABİLİMDALINDA OPERE EDİLEN NADİR YERLEŞİMLİ KİST HİDATİK OLGULARI BİLDİRİSİ

**Volkan Karaçam**, Ahmet Önen, Aydın Şanlı, Ali Karakılıç, Hasan Ersöz
[1]Dokuz Eylül Üniversitesi, Göğüs Cerrahisi,

**Giriş:** DEÜ Göğüs Cerrahisi Anabilim Dalında 2010Ocak-2013Ocak arasında 36 olgu (19 erkek,17 kadın) kist hidatik nedeniyle opere edilmiştir. Bunların 10'u(%28) sağ alt lobda, 8'i(%22) sol alt lobda, 4'ü(%11) sağ orta lobda, 4'ü (%11) sağ üst lobda ve 5'i (%14) bilateral alt loblardaydı. Beş olgu(%14) extrapulmoner (kalp, mediasten, yumuşak doku, diyaframve torasik vertebra) yerleşimliydi.

**Olgu:** 1. Kırkdokuz yaşındaki erkek olgu genel cerrahi tarafından karaciğer kist hidatiği nedeniyle operasyona alınmış ancak karaciğerden kaynaklanmaması üzerine tarafımıza yönlendirilmiş. Olguya sağ torakotomi uygulanarak kistin extrapulmoner olarak diyafragmadan kaynaklandığı görüldü. Kistotomi ile kist membranı çıkartılarak diyafragma onarıldı. 2. Onbeş yaşındaki kız olguya 3yıl önce sağ akciğer ve karaciğer kist hidatiğine yönelik cerrahi uygulanmış, çekilen kontrol tomografisinde sağ akciğer alt lob posterior bazal segmentte paravertebral plevra tabanlı 52x43mm kistik lezyon saptandı.Ameliyatta kistin extrapulmoner olarak vertebradan kaynaklandığı görülerek kist total olarak çıkartıldı. 3. 54 yaşındaki erkek olgu sol skapula altında şişlik şikayetiyle göğüs cerrahisi polikliniğine başvurdu. Ponksiyonla seröz mayi aspire edildi.2 hafta sonra nüksle gelen olgu explorasyon amacıyla ameliyata alındı.Latissimus dorsi kasından kaynaklanıp skapula altına yayılan 8cm ebatında kist çıkartıldı. 4. Ondokuz yaşındaki erkek olgu beyin cerrahisi tarafından frontal bölgede kist hidatik nedeniyle opere edilmiş ve sonrasında yapılan ileri incelemelerde sol akciğer alt lobda ve interatriyal bölgede 5x4cm büyüklüğünde kistik lezyon daha saptanması üzerine olgu kliniğimize sevk edilmiştir. Kalp damar cerrahisi ile birlikte önce akciğere yönelik kistektomi ve kapitonaj ardından interatriyal septum yerleşimli kist boşaltılıp duvarı rezeke edildi ve yama kullanılmadan primer onarım yapıldı. 5. 13 yaşında erkek olgu göğüs ağrısı ve öksürük şikayeti nedeniyle değerlendirilirken anterior mediastende homojen 7,5x7cm kistik lezyon saptanması üzerine sternotomiyle timektomi yapıldı. Histolojik tanı kist hidatik ile uyumlu geldi.

**Sonuç:** Kist hidatik her ne kadar en sık karaciğeri sonrasında da akciğeri tutsa da vücudun herhangi bir yerini tutabilmektedir.

**Anahtar Kelimeler:** Hidatik Kist Ekstrapulmoner

## PS071

### STERNUM TÜMÖRÜNÜ ANDIRAN LENFOMA OLGUSU

Atalay Şahin[1], **Fatih Meteroğlu[1]**, Ahmet Sızlanan[1], Ayşe Nur Keleş[2]
[1]Dicle Üniversitesi Tıp Fakültesi, Göğüs Cerrahisi
[2]Dicle Üniversitesi Tıp Fakültesi, Pediatri AD

Göğüs duvarındaki her kitle göğüs duvarını oluşturan yapıların tümörü olmayabilir. Agresif bir lenfoma akut olarak sergilediği bir klinik tablo ile göğüs duvarı tümörünü taklit edebilir. Mediastinal lenfomalı hastalarda tanı anında genellikle ateş, kilo kaybı, terleme ve halsizlik bulunur. Bitişik dokulara bası ile ağrı, dispne, vena cava superior sendromu gibi semptomlar sık değildir. Göğüs duvarını oluşturan yapılara, perikarda, plevraya ve subkutan dokulara lokal infiltrasyon daha sıktır. Anterior mediastinal lenfomalar lokal yayılım ile sternumu tutabilir. Sunulan olguda göğüs duvarında sternum üzerinde şişlik olarak görülen kitlenin primer mediastinal lenfomanın bir uzanımı olduğu görülmüştür. Kolay rezeke edilebilen mediastinal lenfoma vakalarında komple eksizyon ve ardından adjuvan tedavi daha iyi sonuçlar vermektedir.

**Anahtar Kelimeler:** Göğüs duvarı Lenfoma Strenum

## PS072

### PULMONER BLASTOM

**Fatih Meteroğlu[1]**, Atalay Şahin[1], Serdar Monis[1], Bülent Öztürk[3], Tahir Şevval Eren[2]
[1]Dicle Üniversitesi Tıp Fakültesi, Göğüs Cerrahisi
[2]Medeniyet Üniversitesi Tıp Fakültesi, Göğüs Cerrahisi
[3]Diyarbakır Eğitim ve Araştırma Hastanesi, Göğüs Cerrahisi

Pulmoner Blastom (PB), hem malign mezenkimal stromaya hem de epitelyal komponente sahiptir ve içerik olarak karsinosarkoma benzer. İlk kez Barnard 1951 yılında embryomalı hastayı tanımladıktan sonra 1961 yılında Spencer bu vaka ve kendi iki vakasını irdelemiş ve PB olarak yeniden adlandırmasından sonra bu isimle anılmaya başlanmıştır. Hastamız üç yaşında bayan hasta, öksürük, nefes darlığı ve takipne ile kliniğimize yatırıldı. Fizik muayenede solda akciğer sesleri azalmıştı. Radyolojisinde; sol akciğer üst lobda hiler bölgede dolgunluk, Toraks USG'de 70x48 mm lik içerisinde kistik alanlar içeren solid lezyon ve Toraks BT' de sol üst lobda konsolide lezyon mevcuttu. Sol torakotomi ve sol üst lobektomi yapıldı. İmmünohistokimyasal çalışmada Pulmoner blastom olarak geldi. Ancak takiplerinde 1,5 yıl sonra yaygın metaztaslarla hasta kaybedildi.

**Anahtar Kelimeler:** Blastom Pediatrik pulmoner blastom Pulmoner

## PS073

### GECİKMİŞ BOCHDALEK HERNİSİ

**Fatih Meteroğlu**, Atalay Şahin, Seradr Monis, Refik Ülkü
Dicle Üniversitesi Tıp Fakültesi, Göğüs Cerrahisi

Posterolateral diyafragma hernisi (bochdalek hernisi); intaruterin hayatta plöroperitoneal kanalın kapanmasında yetersizlik sonucu diyafragmanın postero-lateralinde oluşan defekten intra-abdominal organların toraks boşluğuna çıkmasıdır (1). Dolayısıyla konjenital diyafragma hernisi doğumdan hemen sonra veya ilk günlerde şiddetli solunum sıkıntısıyla görülebilir. Hastamız 44 yaşında bayan hasta. Nefes darlığı şikâyetiyle kliniğimize yatırıldı. Fizik muayenede sol hemitoraksta bağırsak sesleri alınıyordu. Öz ve soy geçmişinde bir özellik yoktu. Gerekli hazırlılar sonrası opere edildi. Cerrahi görünümde solda diyafragmanın sadece ön tarafta yer yer 1,5 cm genişlikte perde görünümde olduğu fakat göğüs duvarı posterolateralde olmadığı görüldü. Sol böbrek, dalak, mide ve kolonun peritonla örtülü olacak şekilde toraksta idi. Organlar batına indirildi. Diyafragma olarak mersilen mesh konuldu. Postoperatif komplikasyon olmadı. Kontrol SFT' de düzelme olduğu görüldü. İleri yaş konjenital diyafragma hernisini ilginç bulduğumuz için sunmayı amaçladık.

**Anahtar Kelimeler:** Bochdalek Yetişkin diyafragma hernisi Herni

## PS074

### PLEVRAL LİPOMUN TORAKOSKOPİK REZEKSİYONU: İKİ OLGU SUNUMU

**Yener Aydın**[1], Bayram Altuntaş[2], Ali Bilal Ulaş[1], Coşkun Daharlı[1], Atilla Eroğlu[1]
[1]Atatürk Üniversitesi Tıp Fakültesi, Göğüs Cerrahisi Anabilim Dalı
[2]Bölge Eğitim ve Araştırma Hastanesi, Göğüs Cerrahisi Kliniği

Kırk altı yaşında bir erkek ve 51 yaşında bir kadın olgu öksürük şikayetleri ile kliniğimize başvurdu. İki olguda da fizik muayene ve labaratuar incelemesi normal idi. Toraks tomografilerinde erkek olguda solda, kadın olguda ise sağda göğüs duvarı komşuluğunda yağ dansitesinde lezyon tespit edildi. Her iki olguyada iki port deliğinden torakoskopik olarak yaklaşıldı. İki olguda da plevradan kaynaklanan lipomatöz lezyon görüldü. Lezyonlar torakoskopik olarak rezeke edildi. Histopatolojik inceleme her iki olguda da lipom olarak bildirildi. Erkek olgu postoperatif ikinci gün, kadın olgu ise üçüncü gün taburcu edildi. Lipom yaygın görülen bir tümör olmasına rağmen intratorasik kavitede nadiren görülmektedir. Bazı yazarlar radyolojik olarak plevral lipom düşünülen olguların takip edilmesini önermelerine rağmen kesin tanı ve tedavi için biz bu olgulara torakoskopik işlem öneriyoruz.

**Anahtar Kelimeler:** Plevral lipoma torakoskopi

## PS075

### DİYAFRAM EVANTRASYONU TANI VE TEDAVİSİNDE KLİNİK DENEYİMLERİMİZ

Yasemin Bilgin Büyükkarabacak[1], Burçin Çelik[1], Ayşen Taslak[1], Selçuk Gürz[1], **Mehmet Gökhan Pirzirenli[1]**, Ahmet Başoğlu[1]
[1]Ondokuz Mayıs Üniversitesi Tıp Fakültesi, Göğüs Cerrahisi AD,

**Giriş:** Evantrasyon, diyaframın yaprağının tümünün veya bir kısmının, kostal kısımları ve organ bağlantıları bozulmamak kaydı ile kalıcı olarak yükselmesidir ve erişkinlerde nadir görülen bir durumdur. Primer diyaframın evantrasyonu insidansı %0.05 iken frenik sinir paralizisine bağlı evantrasyon daha sık görülmektedir. Çalışmamızda kliniğimizde diyaframın evantrasyonu tanısı alan ve tedavi uygulanan hastaların karşılaştırması amaçlandı.

**Gereç ve Yöntem:** Kliniğimizde 1999-2012 tarihleri arasında diyaframın evantrasyonu tanısı alan ve cerrahi tedavi uygulanan 7 hasta retrospektif olarak değerlendirildi. Olgular yaş, cinsiyet, semptom, radyolojik tetkikler, cerrahi teknik, morbidite ve mortalite açısından değerlendirildi. Bulgular Çalışmaya alınan hastaların yaş ortalaması 53.5 ± 17.2 (35-80) yıl iken 3'ünün kadın ve 4'ünün erkek olduğu tespit edildi. En sık izlenen semptom nefes darlığı %57.1 (n=4) idi. Evantrasyon etiyolojisinde; 5 hasta idiyopatik, 2 hastada geçirilmiş cerrahi öyküsü vardı. Hastaların 7'sinde direk akciğer grafisi ve toraks tomografisi ile, 2'sine floroskopi ile cerrahi kararı verildi. Evantrasyonların 2'si sağ tarafta, 5'i sol tarafta idi. Torakotomi ile 4 hastaya santral plikasyon tekniği, 3'üne yelken plikasyon tekniği uygulandı. Morbidite ve mortalite izlenmedi. Hastaların hiçbirisinde nüks izlenmedi.

**Sonuç:** Diyaframın evantrasyonu nadir olarak görülen toraks patolojisidir, primer ya da kazanılmış frenik sinir hasarı sonrası oluşabilir. Evantrasyon ve frenik sinir paralizisi ayrımını yapmak her zaman mümkün olmasa da her iki durumun oluşturduğu semptomlar ve tedavi yöntemleri birbirinden farklılık göstermez. Görüntüleme yöntemleriyle diyaframın yüksekliği tespit edilen hastalarda, farklı tipte uygulanan cerrahi tekniklerle sonuçlar yüz güldürücüdür.

**Anahtar Kelimeler:** Diyaframın evantrasyon tedavi cerrahi tanı

## PS076

### VATS LOBEKTOMİDE ÖĞRENME VE GELİŞİM SÜRECİ

**Tuğba Coşgun[1]**, Volkan Baysungur[1], Levent Alpay[1], Cansel Atınkaya[1], Erdal Okur[2],Cemal Asım Kutlu[3], İrfan Yalçınkaya[1]
[1]Süreyyapaşa Eğitim Araştırma Hastanesi, Göğüs Cerrahisi Kliniği
[2]Acıbadem Hastanesi, Göğüs Cerrahisi Kliniği
[3]Koşuyolu Eğitim Araştırma Hastanesi, Göğüs Cerrahisi Kliniği

**Giriş:** Zamanımızda hastaların yaşam kalitesini arttırmak ve iş gücü kaybı son derece önemli hale geldiği için Video Yardımlı Torakoskopik Cerrahi(VATS) gün geçtikçe daha önemli hale gelmekte ve uygulanırlığı artmaktadır. Bu çalışmada, hastanemizde benign veya malign sebeplerle gerçekleştirilmiş olan video yardımlı torakoskopik lobektomi olgularını retrospektif olarak değerlendirdik. Bu sayede VATS lobektomi deneyimimizi tekrar inceleyip bu konudaki yaklaşımımızı irdelemeyi amaçladık.

**Yöntem:** 01 Ocak 2006-30 Eylül 2012 tarihleri arasında hastanemizde malign ve benign hastalıklar nedeniyle Videotorakoskopik Lobektomi yapılan 86 hastanın kayıtları retrospektif olarak incelendi. Ayrıca VATS lobektomi yapılırken torakotomiye dönülen hastalar da gözden geçirildi.

**Bulgular:** VATS lobektomi yapılan ve torakotomiye dönülen hastaların preoperatif özellikleri değerlendirildiğinde erkek hastalarda ve tüberküloz hikayesi olan hastalarda başarının anlamlı olarak düştüğü görüldü.(p:0.006, p:0.033) sigara öyküsü anlamlı olmamakla birlikte yakın bir değerde bulundu.(p:0.077) Operasyonların sıklıkla 3 port ile tamamlandığı görüldü.(Şekil 1) Torakotomiye dönülme nedeni dış yayınlarda küçük pulmoner arter dalları ardından pulmoner ven yaralanmaları daha az sıklıkla yapışıklıklar şeklinde sıralanmışken bizde bu sıralama yapışıklıklar ve inkomplet fissür şeklinde değişmiştir. Burada ülkemizin sosyal durumu da etkilidir(Şekil 2). Hastalarımızın operasyon süreleri ve drenaj miktarları torakotomi ile tamamlanan olgularla kıyaslandığında anlamlı bir fark bulunmamıştır. Tümör lokalizasyonuna göre VATS ile tamamlanabilmesine bakıldığında başarı oranı orta lob için %81.1, sağ alt lob için %63.15dir. Üst loblar için bu oranların düştüğü gözlenmiştir. Hastalarımızın post operatif drenaj miktarları, drenaj süreleri ve hospitalizasyon süreleri, postoperatif komplikasyon, mortalite ve sağkalımları incelendiğinde arada anlamlı fark bulunmadı. Hastalarımızın örneklenebilen lenf nodları incelendiğinde sadece 8 nolu lenf nodunun VATS da daha az örneklenebildiği gösterildi.

**Sonuç:** VATS lobektomi özellikle 90lı yıllarda gündeme gelmiştir. Giderek artan çalışmalarda, VATS lobektominin torakotomiye göre üstünlükleri görümektedir. Daha az invaziv bir yöntem olması ve ağrı skorunun daha düşük olması da beraberinde birçok avantajı getirmektedir. Bu giderek artması gerektiğini düşündüğümüz yöntemin hastanemizdeki öğrenim süreci ve sonuçlarını paylaşmak istedik.

**Anahtar Kelimeler:** VATS lobektomi

## PS077

### GÖĞÜS CERRAHİSİNDE PREOPERATİF ALBUMİN VE HEMOGLOBİN DÜZEYLERİNİN POSTOPERATİF KOMPLİKASYON GELİŞİMİNE ETKİSİ

**Kerem Karaarslan**[1], Serdar Özkan[2], Ülkü Yazıcı[3], Hilal Sazak[3], İrfan Taştepe[4], Nurettin Karaoğlanoğlu[1]
[1]Elazığ Eğitim ve Araştırma Hastanesi - Göğüs Cerrahisi
[2]Atatürk Göğüs Hastalıkları ve Göğüs Cerrahisi Eğitim ve Araştırma Hastanesi, Göğüs Cerrahisi
[3]Atatürk Göğüs Hastalıkları ve Göğüs Cerrahisi Eğitim ve Araştırma Hastanesi, Anestezi ve Reanimasyon
[4]Gazi Üniversitesi Tıp Fakültesi, Göğüs Cerrahisi

Bu çalışma ile göğüs cerrahisinde, preoperatif albumin ve hemoglobin değerlerinin postoperatif komplikasyon gelişimine ve mortaliteye olan etkilerinin araştırılması amaçlanmıştır. Atatürk Göğüs Hastalıkları ve Göğüs Cerrahisi Eğitim ve Araştırma Hastanesi'nde gerçekleştirilen ardışık 471 operasyon bu çalışmaya dahil edilmiştir. Hastaların operasyon öncesi albumin ve hemoglobin değerleri kayıt altına alınarak, bu değerler postoperatif 30. güne kadar gelişen komplikasyonlar ile karşılaştırılmıştır. Tüm hastaların operasyon öncesi kayıt altına alınan albumin düzeyleri ortalama 3,89 mg/dl (1,5-5,5) olarak hesaplanmış, 3,5 mg/dl sınır olarak alınarak hastalar iki gruba ayrılmış ve 3,5 mg/dl altında komplikasyon oranı % 34 iken 3.5 ve üzeri grupta bu oran % 18,9 olarak gerçekleşmiştir. İstatistiksel olarak düşük albumin değerleri ile pulmoner komplikasyon gelişimi (p=0,028) ve mortalite (p=0,008) arasında anlamlık saptanmıştır. Hastaların operasyon öncesi kayıt altına alınan hemoglobin değerleri ortalama 13,52 mg/dl (7,4-17,5) olarak tesbit edilmiş ve hastalar 13 mg/dl altı ve 13 mg/dl ve üstü olmak üzere 2 gruba ayrılmıştır. Komplikasyon oranları sırası ile % 31,4 ve % 16,7 olarak belirlenmiştir. Düşük hemoglobin değerleri ile pulmoner komplikasyonlar (p=0,023) arasında anlamlı fark saptanırken, mortalite ile hemoglobin değerleri arasında ise anlamlı fark saptanmamıştır. Preoperatif düşük albümin ve hemoglobin düzeyleri, postoperatif dönemde özellikle pulmoner komplikasyon insidansını artırmaktadır. Bu iki faktörün elektif vakalarda preoperatif dönemde düzeltilmesi postoperatif komplikasyon gelişim riskini azaltacağı aşikardır.

**Anahtar Kelimeler:** albumin hemoglobin komplikasyon mortalite göğüs cerrahisi

## PS078

### AKCİĞERİN PRİMER ADENOİD KİSTİK KARSİNOMU

**Yıldıray Bekar**, Gözde Evcim, Gülgün Sade Koçak
Kanuni Eğitim Araştırma Hastanesi, Göğüs Cerrahisi, Patoloji

Akciğerin primer adenoid kistik karsinomu akciğerin tükrük bezitipi tümörleri, tüm akciğer neoplazilerinin yaklaşık % 1' ini oluşturan nadir tümörlerdir. Akciğerin Adenoid Kistik Karsinomu (ACC) ,Mukoepidermoid Karsinomdan sonra 2. en sık görülen tükrük bezi tipi tümörüdür. ACC, tüm akciğer tümörlerinin %0,04-0,2 ' ini oluşturan düşük dereceli tümörlerdir. ACC' ların ortalama görülme yaşı 54 olup erkek kadın oranı 2/ 1 dir. Klinik davranışları konvansiyonel akciğer karsinomlarından farklı olarak yavaş seyirlidir. Trakeabronşial bezlerden köken alırlar, bu nedenle en sık santral bronşta yerleşim gösterirler. 47 yaşında erkek hasta halsizlik yakınması ile başvurdu. Özgeçmişinde özellik saptanmayan hastada toraks CT de sağ akciğer santral yerleşimli kitle saptandı. Tekrarlanan preoperatif bronkoskopik biopsilerde Adenokanser ile uyumlu tümör olarak tanılanan hastaya, sağ pnomonektomi ve medistinel lenf nodudiseksiyonu uygulandı. Cerrrahi tedavi sonrası KT uygulanan hastanın 6 yıllık izleminde nüks yada metastatik hastalık saptanmadı. İmmunohistokimyasal incelemede tümör hücrelerinde nükleer TTF-1(+) boyanma, DKA ile miyoepitelyal hücrelerde pozitif boyanma, sinaptofizin ve kromogranin ile tümör hücrelerinde fokal pozitif boyanma izlendi. Olgu tümörün santralde polipoid gelişim göstermesi , immunohistokimyasal incelemede tümör hücrelerinin TTF 1 ekspresyonu ve hastanın kilnik öyküsünde tükrük bezi malignitesi tanımlanmaması nedeni ile akciğerin primeradenoidkistik Karsinomu olarak raporlandı.. Bu çalışma ile, nadir görülen Akciğerde PrimerAdenoid Kistik Karsinom olgusunu sunmayı amaçladık.

**Anahtar Kelimeler:** Adenoid Kistik Karsinom

## PS079

### RETROSTERNAL GUATR: 48 OLGUNUN ANALİZİ

**Erdal Yekeler**[1], Alkın Yazıcıoğlu[1], Koray Aydoğdu[1], Barış Hekimoğlu[2], Ülkü Yazıcı[1], Nurettin Karaoğlanoğlu[1]
[1]Türkiye Yüksek İhtisas Hastanesi, Göğüs Cerrahisi ve Akciğer Nakli Merkezi
[2]Atatürk Göğüs Hastalıkları ve Göğüs Cerrahisi Eğitim.ve Araştırma Hastanesi, Göğüs Cerrahisi

**Giriş:** Tiroid kitlesinin yarısından daha fazlasının sternal çentiğin altında; mediasten içinde olması retrosternal guatr olarak adlandırılmaktadır. Retrosternal guatr olgularının tedavisinde cerrahi düşük morbidite ve mortalite oranları ile uygulanmaktadır. Çalışmamızda cerrahi tedavi uygulanan hastalarımızın sonuçları değerlendi.

**Materyal ve Metod:** Ocak 2006 - Şubat 2013 yılları arasında Atatürk Göğüs Hastalıkları ve Göğüs Cerrahisi Eğitim Araştırma Hastanesi Göğüs Cerrahisi kliniğinde retrosternal guatr tanısı ile opere edilen 48 hasta yaş, cinsiyet, başvuru şikayeti, cerrahi insizyon, tiroid patolojisi, hastanede yatış süresi ve komplikasyon oranları açısından incelendi.

**Sonuçlar:** 48 olgudan 20'si (%41,6) erkek, 28'i (%58,3) bayan olup ortalama yaş 56,9 yıl (31 - 79) olarak hesaplandı. En sık başvuru şikayeti nefes darlığı (n=23, %47,9) olup bunu boyunda kitle (n=6, %12,5) takip etti. Olgulardan 10'unda (%20,8) ise herhangi bir şikayet bulunmamaktaydı. Cerrahi insizyon olarak 27 hastaya (%56,3) collar kesi, 8 hastaya (%16,7) sağ torakotomi, 6 hastaya (%12,5) collar insizyon + sternotomi, 5 hastaya (%10,4) sternotomi uygulandı. En sık görülen tiroid patolojisi nodüler hiperplazi (n=37, %77,0) olup toplam 7 hastada (%14,5) tiroid karsinomu saptandı. Ortalama hastanede kalış süresi 5,3 gün (2 -16) olarak hesaplanmış olup toplam 3 hastada (%6,2) postoperatif komplikasyon tespit edildi.

**Tartışma:** Retrosternal guatr olgularının çoğunda collar insizyonu yeterli olmaktadır. Ancak mediastinal yapılara yakın komşuluğu bulunan, ana vasküler yapıları ve hayati organları malpozisyona uğratmış veya yapışıklık vb. nedenlerle collar insizyonu ile birlikte yapılacak sternotomi veya torakotomi ile mediastinal yerleşim gösteren anormal tiroid dokusu güvenle rezeke edilebilir.

**Anahtar Kelimeler:** Collar Planjuan Retrosternal Guatr

## PS080

### BİRKAÇ ÖKSÜRÜK, ARİTENOİD DİSLOKASYONU VE SPONTAN PNÖMOMEDİASTİNUM

**Giray Aynali**[1], Rasih Yazkan[2], İbak Gönen[3], İsa Döngel[2], Elif Nisa Ünlü[4]
[1]Süleyman Demirel Üniversitesi Tıp Fakültesi, Kulak Burun Boğaz AD.
[2]Süleyman Demirel Üniversitesi Tıp Fakültesi, Göğüs Cerrahisi AD
[3]Süleyman Demirel Üniversitesi Tıp Fakültesi, Enfeksiyon Hastalıklar AD
[4]Süleyman Demirel Üniversitesi Tıp Fakültesi, Radyoloji AD

**Giriş:** Aritenoid dislokasyonu ve pnömomediastinum çoğunlukla belirgin ve şiddetli travmalar sonucu ortaya çıkarlar. Şiddetli öksürük sonrası spontan pnömomediastinum oluşabileceği bilinmektedir. Fakat öksürüğe bağlı aritenoid dislokasyonu olgusu literatürde sadece iki kez rapor edilmiştir ve eşlik eden spontan pnömomediastinum hiç bildirilmemiştir.

**Olgu:** Biz bu yazımızda 38 yaşındaki erkek hastada herhangi bir hastalıktan kaynaklanmayan sadece 3-4 kez olan öksürük sonrası meydana gelmiş aritenoid dislokasyonu ve eşlik eden spontan pnömomediastinum olgusunu sunduk. Spontan pnömomediastinum takip ile geriledi. Hasta akut dönemde spontan pnömomediastinumun minimum olması ve genel anestezi ile endotrakeal entübasyonun pnömomediastinumu artırma riski nedeni ile, ilerleyen dönemlerde ise aritenoid dislokasyonunun düzelmemesine rağmen sesindeki kısmi düzelme nedeni ile aritenoid dislokasyonu için planlanan girişimleri kabul etmedi ve 1 yıllık takip sürecinde aritenoid dislokasyonunda düzelme olmadı.

**Sonuç:** Sonuç olarak öksürük sonrası ses kısıklıkları hemen trakeit ve larenjit gibi hastalıklar lehine yorumlanmamalı, aritenoid dislokasyonu olabileceği de akılda tutulmalıdır. Ayrıca, literatürde bildiriten ilk olgu olan bu öksürük kaynaklı aritenoid dislokasyonu ve spontan pnömomediastinum birlikteliği göz önüne alındığında erken dönemde aritenoid dislokasyonu tanısı alan olgularda spontan pnömomediastinumda araştırılmalı ve varlığı halinde aritenoid dislokasyonu tedavisini güçleştirebileceği ve geciktirebileceği akılda tutulmalıdır.

## PS081

### BİR OLGU SEBEBİYLE KATAMENİAL PNÖMOTORAKS

A. Bülent Kargı[1], Timur Uğurlu[2], M. Murat İnal[2]
[1]Medicalpark Hastanesi, Göğüs Cerrahisi
[2]Medicalpark Hastanesi, Kadın Doğum Kliniği

**Giriş:** Menstruasyon sırasında spontan tekrarlayan pnömotoraks katameniyal pnömotoraks olarak adlandırılır. Genellikle sağ tarafta (% 85-95) görülmesine rağmen sol taraflı veya çift taraflı da olabilir. Bu durum diyafragmada porlara ve / veya torasik kavitede endometriozis ile ilişkili olabilir. Olguların 30-51% için pelvik endometriozis bulunmaktadır. Her zaman bulunamayan lezyonlar diyafram, visseral veya parietal plevrada kırmızı, kahverengi lekeler veya daha büyük nodüller şeklinde görülebilir. Porlar ise diyaframın merkez tendondaki görülemeyecek kadar küçük veya daha büyük delikler olarak ortaya çıkabilir. Biz bir olgu sebebiyle katameniyal pnömotoraksı literature eşliğinde sunmak istedik.

**Olgu:** 34 yaşında kadın hasta, sağ spontan pnömotoraks sebebiyle başka bir merkezde tüp torakostomi yapılmış. 7 gün sonra ekspanse olmuş ve dreni alınmış. Bundan 5-6 gün sonra nefes darlığı artınca çekilen grafide nüks pnömotoraks görülüp tomografi çekilmiş. Plevral sıvı ve nüks pnömotoraks görülüp kliniğimize refere edilmiş. İlk pnömotorakstan 15 gün sonra sağ aksiller torakotomi, apikal plörektomi, plevraya abrazyon operasyonu yapıldı. 200 ml kadar hemorajik sıvı aspire edildi. Belirgin bül görülmedi. Post op 3. gün taburcu edildi. Bundan 5 gün sonra sağ akciğer alt lobda parsiyel pnömotoraksla tekrar başvurdu. Kateter torakostomi drenaj yapıldı. 300 ml hemorajik mayii aspire edildi. Anamnez derinleştirilince puberteden beri dismenore şikayetleri olduğu, infertilite tedavisi gördüğü ve 7 ay önce bebek sahibi olduğu anlaşıldı. Doğum sonrası yeniden adetlerine başladığı ilk ve ikinci pnömotoraks zamanında menstruasyon dönemine denk geldiği anlaşıldı. Kadın doğum kliniği ile konsülte edildi. Klinik olarak Endometriozis teşhisi ile adet baskılayıcı tedavi başlandı. Plevra sıvısından sitoloji gönderildi ancak endometrial hücre gösterilemedi.

**Tartışma:** Spontan pnömotoraksla gelen kadın hastalarda ön tanıda katamenial pnömotoraks da düşünülmeli, olgular bu açıdan değerlendirilmeli, menstruasyon sorgulanmalıdır. Gerekirse tüm diyafragmatik yüzeyi inceleyen videotorakoskopik yaklaşım hem olası torasik endometriozis odaklarının hem de diyafragmatik porların teşhis ve tedavisinde faydalı olabilir.

## PS082

### AKCİĞER DIŞI KANSERLERDE PLEVRAL TUTULUMDA SİTOREDÜKTİF CERRAHİ VE HİPERTERMİK PERFÜZYON KEMOTERAPİSİ

Ahmet Feridun Işık[1], Maruf Şanlı[1], Miray Yılmaz[1], Celaletdin Camcı[2], Öner Dikensoy[3], Alper Sevinç[2], Bülent Tunçözgür[1], Levent Elbeyli[1]
[1]Gaziantep Üniversitesi Tıp Fakültesi, Göğüs Cerrahisi
[2]Gaziantep Üniversitesi Tıp Fakültesi, Tıbbi Onkoloji
[3]Gaziantep Üniversitesi Tıp Fakültesi, Göğüs Hastalıkları

**Özet:** Amaç Malign plevral sıvı, olguların çok büyük bir kısmında kötü prognoz belirtisidir. Toraks dışı kanserli hastalarda plevra tutulumu hemen her zaman ortalama 6-9 aylık bir sağkalıma işaret eder. Bu nedenle bu hasta grubunda sağkalımı artırıp artırmayacağını araştırmak amacıyla, cerrahi sonrası intraplevral hipertermik perfüzyon kemoterapisinin (HİPEK) etkilerini hem hastalıksız dönem hem de tüm sağkalım açısından bu çalışmayı yaptık. Gereç ve yöntem Ocak 2009-Aralık 2012 arasında toplam 12 akciğer kanseri dışı maliginitelere bağlı plevral metastazlı olguda sitoredüktif cerrahi sonrası HİPEK uygulandı. Bu hasta grubunda plörektomi/dekortikasyon ve/veya akciğer rezeksiyonu ameliyatlarını takiben HİPEK uygulandı. İstatistiki değerlendirme hastalıksız dönem (Sıvının nüks etmediği) ve toplam sağkalım üzerinden SPSS 17 Kaplan-Meier yöntemi kullanılarak yapıldı. Bulgular Medyan sağkalım 14 ay, ortalama sağkalım 14,5 ay olarak saptandı. Bir yıllık sağkalım % 46,7 iken 24 aylık beklenen sağkalım % 23,3 olarak saptandı. Operatif ölüm görülmedi. Morbidite saptanmadı.

**Sonuç:** Sitoredüktif cerrahi sonrası yapılan HİPEK, plevrayı tutan kanserler için umut verici olabilir. Daha fazla sayıda hastanın dahil edildiği geniş seriler bu konudaki bilgi ve görgümüzü daha da arttıracaktır. Uygulamanın optimum şekli, kullanılan kemoterapik ajanların nevi ve kombinasyonları bu çalışmalarla ortaya çıkacaktır.

**Anahtar Kelimeler:** Malign plevral sıvı akciğer kanseri hipertermik perfüzyon kemoterapisi cerrahi

## PS083

### AKCİĞERİN İNFLAMATUVAR PSÖDOTÜMÖRÜ

**Funda Cansun Yakut**[1], Banu Yoldaş[1], Ahmet Üçvet[1], Zekiye Aydoğdu Dinç[2], Soner Gürsoy[1]
[1]İzmir Dr. Suat Seren Göğüs Hastalıkları ve Cerrahisi Eğitim Ve Araştırma Hastanesi, Göğüs Cerrahisi
[2]İzmir Dr. Suat Seren Göğüs Hastalıkları ve Cerrahisi Eğitim Ve Araştırma Hastanesi, Patoloji Birimi

İnflamatuar psödotümörler iyi huylu, non- neoplastik ve inflamatuar orjinli akciğer tümörleridir. Farklı akciğer kitlelerinin tanısında genelde akla getirilmeyen bir patoloji olsa da, çocukluk çağında akciğerde görülen primer benign lezyonlar içinde azımsanmayacak sıklıktadır. İnflamatuar hücrelerin kontrolsüz büyümesi ile karakterize benign lezyonlar olmalarına rağmen bazen agresif bir seyir gösterebilirler. Kesin tanı ve tedavi genellikle cerrahi girişim ile mümkün olabilmektedir. Hastalığın prognozu iyi olmakla beraber çoğu seride düşük oranda nüksten bahsedilmektedir. Bu çalışmada, cerrahi girişim ile inflamatuvar psödotümör tanısı alan ve preoperatif dönemde malignite tanısı ekarte edilemeyen, 45 yaşındaki kadın hasta ile komplike perfore kist hidatik ön tanılı, 26 yaşındaki kadın hasta klinik takip, tedavi basamakları ile incelenmiş ve literatür eşliğinde sunulmuştur.

**Anahtar Kelimeler:** İnflamatuar psödotümör akciğer cerrahi

## PS084

### İLGİNÇ BİR AKCİĞER KARSİNOMU ÖN TANILI SOLİTER PULMONER NODÜL OLGUSU

Güven Sadi Sunam, **Murat Öncel**, Hüseyin Yıldıran
Selçuk Üniversitesi Tıp Fakültesi, Göğüs Cerrahisi

**Giriş:** Soliter pulmoner nodül, 40 yaş üzerinde çapı 2 cm den büyük ise malignite ihtimali yüksektir.

**Olgu:** 66 yaş erkek hasta, öksürük şikayeti ile başvurduğu dış merkezde çekilen toraks tomografisinde sağ akciğer üst lopta nodül görülmesi üzerine ileri tetkik ve tedavi amacıyla kliniğimize yönlendirilmiş. Çekilen PET CTde kitlenin çapı 2x 1.5 cm SUVmaks:5 malign olarak raporlandı. Hastanın genel durumu iyi, aktif solunum sıkıntısı yoktu. Fizik muayenesi ve preoperatif hazırlık tetkiklerinde patolojik bulgu yoktu. Özgeçmişinde koroner bypass, hipertansiyon ve öyküsü vardı. Preoperatif hazırlığı tamamlanan hastaya sağ üst lobektomi yapıldı. Postoperatif takip edilen hasta kliniğimizden şifa ile taburcu edildi. Patoloji laboratuarına gönderilen materyallerde, lobektomi spesmeninde malignite olmadığı; kronik inflamasyon ve yaygın nekroz olarak raporlandı. Lenf nodlarında ve cerrahi sınırlarda da hastalık saptanmadı. Hasta klinik takibe alındı.

**Sonuç:** Soliter pulmoner nodül nedeniyle her zaman tanı alınmayabilir. Tanı olarak kronik inflamasyon ve nekroz hasta açısından sevindirici olmakla birlikte zaman zamanda karşımıza çıkacağıda unutulmamalıdır

**Anahtar Kelimeler:** Akciğer kanseri soliter pulmoner nodül

## PS085

### SİTUS İNVERSUS, PEKTUS EKSKAVATUM VE KİSTİK ADENOMATOİD MALFORMASYON BİRLİKTELİĞİ

**Atalay Şahin**, Fatih Meteroğlu, Ahmet Erbey, Serdar Monis
Dicle Üniversitesi, Tıp Fakültesi

Konjenital kistik akciğer hastalığının bir türü olan konjenital kistik adenomatoid malformasyon (KKAM) dilate olmuş bronşiyol benzeri yapıların değişen boyuttaki proliferasyonu ile karakterize bir hastalıktır. Bu yazıda dekstrokardi, ve pektus ekskavatumlu 3 yaşındaki kızda KKAM un klinik görünümünü sunuyoruz. Ana semptomları öksürük, balgam çıkarma, sık enfeksiyon, takipne ve bazen siyanoz olan hastanın radyolojik bulguları sol tarafta multikistik lezyon, dekstrokardi ve pektus ekskavatum idi. Histopatolojik tasnife göre Tip II olan hastaya kas koruyucu torakotomi yoluyla sol orta lobektomi uygulandı. KKAM nadir ve cerrahiden fayda gören bir anomalidir. Semptomlarına göre değişik yaş gruplarında görülebilir. Hastalar değişik klinik bulgular ile başvurabilirler. Tekrarlayan ve iyileşemeyen akciğer enfeksiyonları ile başvuran hastalarda radyolojik tetkiklerde anormallikler saptanması eşlik eden KKAM u akla getirmektedir.

**Anahtar Kelimeler:** dekstrokardi pektus konjenital kistik malformasyon

## PS086

### MEDİASTENİN DEV MATÜR KİSTİK TERATOMU

**Sedat Koçal**
Elbistan Devlet Hastanesi, Göğüs Cerrahisi

**Giriş:** Primer olarak mediastenden çıkan germ hücreli tümörlere % 1-3 oranında rastlanmaktadır. Teratomlar ise bu tümörlerin yaklaşık %10-12sini teşkil ederler.Bu çalışmamızda büyüklüğü ve vital yapılara invazyonu dolayısıyla subtotal rezeksiyon yapılan mediastinal matür kistik teratom olgusu nadir görülmesi nedeniyle sunulmuştur. OLGU: Kırkbeş yaşında erkek hasta,uzun süredir devam eden öksürük ve nefes darlığı şikayetleri ile polikliniğimize başvurdu.Özgeçmişinde peptik ulcus perforasyonu nedeniyle opere olması dışında bir özellik yoktu.Fizik muayenede,dinlemekle sağda solunum sesleri azalmıştı ve bunun dışında başka patolojik bulgu saptanmadı. Akciğer Grafisi\'nde,mediasteni dolduran,sağa doğru ekspanse opasite tespit edildi.Toraks BT \'\' mediastende torasik inlet seviyesinden itibaren prevasküler alandan izlenmeye başlanan,orta hattan sağa doğru uzanımlı 20x15x13 cm.boyutunda sıvı dansitesinde tek septalı kistik yapı\'\' şeklinde rapor edildi. Rutin laboratuvar incelemeleri ve tümör markerları normal sınırlardaydı.Hastaya lateral torakotomi ile yapılan eksplorasyonda,kitlenin tamamen mediasteni doldurduğu,sağ akciğerde atelektazilere neden olduğu,akciğer parankimi,göğüs duvarı ve perikard ile çok yoğun yapışık olduğu görüldü.İçerisinden yaklaşık 1500 cc aşırı koyu kıvamlı ve yağlı,bulanık sıvı aspire edildi. Kitle perikarda yapışık olan kısım hariç subtotal rezeke edildi.Rezeksiyon materyalinde bol miktarda saç ve kıkırdağımsı doku olduğu görüldü.Histopatolojik olarak;dermal yapılar,sebase glandlar,sekretuar glandlar,stromal dokudan oluşan matür kistik teratom olarak değerlendirildi.Postoperatif komplikasyon görülmedi.

**Sonuç:** Mediastenin dev matür kistik teratomları nadir görülürler ve tedavisi total rezeksiyondur. Ancak benign teratomlarda kitlenin lokalizasyonu ve komşu vital yapılarla ilişkisi total rezeksiyona imkan vermiyor ise subtotal rezeksiyon yapılabilir. Subtotal rezeksiyonlarda da prognoz mükemmel olduğundan agresif cerrahi yaklaşımın her zaman gerekli olmayabileceği kanaatindeyiz.

## PS087

### KÜNT TORAKS TRAVMASINA BAĞLI FLAİL CHEST'İN NUSS BAR İLE STABİLİZASYONU

**Murat Akkuş**[1], Erman Bağatur Öztürk[1], Taner İyigün[2], İhsan Bakır[2], Murat Hanözü[1]
[1]İstanbul Mehmet Akif Ersoy Göğüs Kalp Damar Cerrahisi Eğitim Araştırma Hastanesi, Göğüs Cerrahisi
[2]İstanbul Mehmet Akif Ersoy Göğüs Kalp Damar Cerrahisi Eğitim Araştırma Hastanesi, Kalp ve Damar Cerrahisi

Künt toraks travmasına bağlı flail chest, multisistem travma ile beraber morbidite ve mortalitesi yüksek olan majör bir travmadır. Standart tedavisi akciğer ve diğer organ travmalarının tedavisi, ağrı kontrolü ve pozitif basınçlı ventilatör tedavisi olarak başlıca uygulanmaktadır. Flail chest bölgesinin stabilizasyonu, ventilatör tedavisi ve yoğun bakım süresini kısalttığı, pnömoni ve atelektazi gibi komplikasyonları azalttığı, kalıcı göğüs duvarı deformitesini düzelterek restriktif solunum yetmezliğini engellediği, mortaliteyi düşürdüğü ve hastanede yatış süresini azaltarak cost effektivite sağladığını gösterir bir çok çalışma mevcuttur. Trafik kazası nedeniyle Acil Servise getirilen 55 yaşında Erkek olguda şuur bulanıklığı, şiddetli göğüs ağrısı ve nefes darlığı mevcuttu. TA:80/50, Nabız:118/dk, filiformdu. Olguda sağ temporoparietal 8cm süture kesi mevcuttu, ön hemitoraksda flail chest, klempe sol tüp torokostomi, toraks şişesinde 2000 cc hemorajik mayi mevcuttu. Laboratuarda Hb:5gr/dl, Htc:%15 idi. Acil Torokotomiye alındı,toraksa girildiğinde 700cc hemorajik mayi aspire edildi. Eksplorasyonda perikard totale yakın rüptür, sol atrium appendixde 2x3cm hematom olduğu izlendi. Hematom kaldırıldığında sol atrium appendixde 5X6mm rüptür olduğu ve kanadığı görüldü. Sol atrial appendix rüptürü 5/0 prolenle tamir edildi, perikard yaprakları yaklaştırılarak tamir edildi, üstte 2 cm'lik alan tamponad gelişimini engellemek amacıyla açık bırakıldı. Sol akciğerdeki parankimal laserasyonlar tamir edildi, kot fraktürü kanamaları kontrol edildi, entübe biçimde yoğun bakıma alındı. Postoperatif flail chest, ve solunum yetmezliği, pozitif basınçlı ventilatör tedavisi 72 saat uygulanmasına rağmen ventilatörden ayrılamayan olguya Nuss bar ile flail chest stabilizasyonuna karar verildi. Postopeeratif 4. gün standart biçimde MİRPE yöntemiyle Nuss bar yerleştirildi, sağ ve sol kelebek klipsler sağlam kotlara sabitlenerek flail chest stabilize edildi. Postoperatif 6. saatte extübe oldu. Olgu 14. gün sorunsuz taburcu edildi. Literatürde flail chest için çok sayıda stabilizasyon yöntemi tariflenmiştir. Önceki yayınlarda bir kez flail chest olgusunun stabilizasyonu için Nuss bar uygulanmıştır. Kısa operasyon süresi, düşük komplikasyon riski ve çok iyi stabilizasyonu ile seçilmiş flail chest olgularında Nuss bar ile stabilizasyonu önermekteyiz.

**Anahtar Kelimeler:** Flail chest Nuss bar MIRPE Chest trauma Atrial rupture

## PS088

### PLEVRAL EFÜZYONLARIN TANI VE TEDAVİSİNDE SINGLE INCISION THORACOSCOPIC SURGERY (SITS)

**Timuçin Alar**[1], Cemal Özçelik[2],
[1]Çanakkale Onsekiz Mart Üniversitesi Tıp Fakültesi, Göğüs Cerrahisi Anabilim Dalı
[2]Çukurova Üniversitesi Tıp Fakültesi, Göğüs Cerrahisi Anabilim Dalı

**Giriş:** Tekrarlayan plevral efüzyonlarda tedavinin uygun şekilde düzenlenebilmesi için, kesin tanıya yönelik Video Torakoskopi (VATS) gibi bir çok işlem uygulanmaktadır. Minimal invazif cerrahi tekniklerinden biri olan Single Incision Thoracoscopic Surgery (SITS), bu amaçla kullanılabilecek en uygun işlemdir. Plevral efüzyonu olan hastalarda tek torakoport kullanarak yapılan bu çalışmada, SITS in tanı ve tedaviye katkısı incelenmiştir.

**Gereç ve yöntem:** Tekrarlayan veya medikal tedaviye dirençli plevral efüzyonu olan 19 ardışık hasta, SITS ile tanı ve tedavisi gerçekleştirilmek üzere çalışmaya alındı. Tüm hastalardan işlem öncesi torasentez ile plevral sıvı örneği alındı. 11 mm lik tek cilt insizyonundan, 10.5 mm lik tek torakoport kullanılarak plevral efüzyon drenajı, biyopsi ve gereken olgularda ise aynı seansta talk plöredez uygulandı.

**Bulgular:** Yaş ortalaması 56.68±13.32 yıl olan hastaların 11 i erkek 8 i kadındı. SITS ile boşaltılan toplam sıvı miktarı 1436±991 ml ve ortalama total operasyon süresi 81.05±23.36 dakika olarak hesaplandı. Ek işlem olarak 6 hastaya parsiyel dekortikasyon ve/veya delokülasyon, 9 hastaya da talk plöredez uygulandı. Torasentez ile 15 hastada benign 4 hastada ise malign plevral efüzyon, SITS ile 9 hasta benign 10 hasta ise malign plevral efüzyon tanısı aldı. Böylece torasentez sonucu benign çıkmasına rağmen SITS sonrası 6 olguda malign hastalık tanısı kondu.

**Sonuç:** Plevral efüzyonlarda SITS hem tanı hem tedavi seçeneğini birlikte sunmaktadır. Ancak uygun ameliyat pozisyonu verilemeyen, koagulum gibi koyu kıvamlı lezyonları olan olgularda SITS kullanımını teknik zorluklar nedeniyle önermiyoruz. Ama enfeksiyöz ve malign hastalıklarda, gerek enfeksiyonun gerekse tümör hücrelerinin göğüs duvarına bulaşmasını en aza indirmesi nedeniyle, klasik üç portla uygulanan VATS ın yerini alması gerektiğini düşünüyoruz.

## PS089

### PULMONER METASTAZI TAKLİT EDEN MULTİPL HAMARTOM: OLGU SUNUMU

**Yener Aydın**[1], Bayram Altuntaş[2], Ali Bilal Ulaş[1], Coşkun Daharlı[1], Atilla Eroğlu[1],
[1]Atatürk Üniversitesi Tıp Fakültesi, Göğüs Cerrahisi Anabilim Dalı
[2]Bölge Eğitim Ve Araştırma Hastanesi, Göğüs Cerrahisi Kliniği

Elli dokuz yaşında bir erkek olgu öksürük şikayeti ile kliniğimize başvurdu. Toraks BT'de sağ akciğer üst lobda 12 mm, 2 mm ve sağ alt lobda 6 mm'lik nodül tespit edildi. Difüzyon MRG'de üst lobdaki büyük nodül malign kriter taşımaktaydı. PET BT'de üst lobdaki büyük nodül minimal artmış FDG tutulumu göstermekteydi. İskelet sistemi incelemesinde C3 vertebra posterior arkusunda PET görüntüde artmış FDG tutulumuna (SUVmax:6.12) sahip kemik lezyonu tespit edildi. Primer tanısı olmayan olguya metastatik pulmoner nodül ön tanısıyla VATS (utulity torakotomi ile birlikte) uygulandı. Nodüller rezeke edildi. Histopatolojik inceleme üç nodülde de hamartom olarak bildirildi. Hamartom tüm soliter pulmoner nodüllerin %6'sını oluşturmaktadır. Günümüze kadar yaklaşık 20 olguda multipl hamartom bildirilmiştir. Özellikle multipl hamartomlar olgumuzda olduğu gibi metastatik pulmoner maligniteyi taklit edebilirler.

**Anahtar Kelimeler:** Pulmoner hamartom rezeksiyon

## PS090

### DOKUZ EYLÜL ÜNİVERSİTESİ HASTANESİ GÖĞÜS CERRAHİSİ ANABİLİMDALINDA PNÖMONEKTOMİ SONRASI KONTRLATERAL AKCİĞER REZEKSİYONU OLGULARI BİLDİRİMİ

Ahmet Önen, Aydın Şanlı, Hasan Ersöz, **Ali Karakılıç**, Volkan Karaçam, Nezih Özdemir
Dokuz Eylül Üniversitesi, Göğüs Cerrahisi

**Giriş:** Günümüzde akciğer kanserinde yeni tedavi modaliteleri ile yaşam süresinin artmasıyla primer akciğer kanseri nedeniyle tam rezeksiyon geçiren her olgunun metakron akciğer kanseri gelişme olasılığıda artmıştır. Bu durum önceki cerrahisi pnömonektomi olanlar için risk olsada düşük mortalite ve düşük komplikasyonlarla kontrlateral akciğerde rezeksiyon şansını arttırmak için çeşitli yöntemler geliştirilmiştir. Olgu 1-3 yıl önce skuamöz hücreli karsinom nedeniyle sol pnömonektomi yapılan 63 yaşındaki erkek olgunun kontrol toraks'BT'sinde sağ akciğer üst lobda 1,5x2cm düzensiz nodüler lezyonun PETBT'de SUVmax'ı 7.0 tespit edildi. Sağ üst anterior segmentektomi planlanarak intraoperatif oksijenizasyon ve karbondioksit atılımını sağlamak amacıyla interventional lung-assist(ILA) membrane ventilator kullanıldı. Patolojisi T1aN0 skuamöz hücreli karsinom olarak raporlandı. 2-Skuamöz hücreli akciğer kanseri nedeniyle 12yıl önce sağ pnömonektomi yapılan 67yaşındaki erkek olgunun takibinde sol akciğer alt lobda 8mm'lik nodül gözlendi. Sol alt lob superior segmente kama rezeksiyonu uygulanmadan önce,sol alt lob bronşu oklüde edilerek selektif ventilasyon sağlandı.Patolojisi adenokarsinom olarak raporlandı . 3-4yıl önce skuamoz hücreli karsinom nedeniyle sol pnömonektomi yapılan 70yaş erkek olgunun sağ alt lob superior segmentte PETBT'sinde (SUVmax3,5) nodül saptandı. Selektif sağ üst lob entübasyonuyla alt lob superior segmentektomi yapıldı. Patoloji sonucu T1aN0 skuamoz hücreli karsinom geldi. 4-3 yıl önce skuamoz hücreli karsinom nedeniyle sol pnömonektomi yapılan 70yaş erkek olguda sağ üst lob posterior segmentte PETBT'de (SUVmax3,1) nodül saptandı.Olguya selektif alt lob entübasyonu yapılarak sağ üst lob posterior segmentektomi yapıldı. Patoloji sonucu T1aN0skuamoz hücreli karsinom olarak raporlandı. 5-5yıl önce adenokarsinom nedeniyle sol pnömonektomi yapılan 61 yaş kadın olguda sağ alt lobda PETBT'de (SUVmax 3,5) nodül saptandı. Olguya selektif lob entübasyonu yapılarak sağ alt lob wedge rezeksiyon yapıldı. Patoloji sonucu T1aN0adenokarsinom geldi.

**Sonuç:** Pnömonektomi yapılmış olgularda solunum rezervleri ileri derecede kısıtlıdır. Ancak geçirilmiş pnömonektomi daha sonraki rezeksiyonlar için kontrendikasyon gibi düşünülse de, pulmoner rezervi yeterli olan olgularda, kontralateral akciğer rezeksiyonu ile kabul edilebilir mortalitelerde önemli sağkalımlar sağlanacaktır. Kontralateral akciğer rezeksiyonu için ILA ve bronşial bloker kullanımı uygun seçeneklerdir.

**Anahtar Kelimeler:** ILA bronşiyal bloker Metakron tümör Pnömonektomi sonrası rezeksiyon

## PS091

### DOKUZ EYLÜL ÜNİVERSİTESİ GÖĞÜS CERRAHİSİ KLİNİĞİNDE TRAKEAL STENT UYGULANAN 15 OLGUNUN DEĞERLENDİRİLMESİ

Volkan Karaçam, Ahmet Önen, Aydın Şanlı, **Hasan Ersöz**, Bahar Ağaoğlu, Nezih Özdemir
Dokuz Eylül Üniversitesi, Göğüs Cerrahisi

**Giriş:** Trakeal stenozun en sık nedeni uzun süreli endotrakeal entübasyonu sonrası oluşan inflamatuar stenozlardır. Trakeostomi açımındaki gecikme stenozun en büyük sebebidir. Uzun dönemde solunum sıkıntısı ile gelen bu olguların yönetiminde trakeal rekontrüksiyon, buji dilatasyon, dinamik veya statik stent uygulanmaktadır. Trakeal rekonstrüksiyonlarda morbiditenin fazla olması, buji dilatasyonun palyatif bir yöntem olması, trakeal stent uygulamalarını ön plana çıkarmıştır. Trakeal stent uygulamaları daha pratik, daha az morbid ve daha hızlı hasta memnuniyeti sağlaması açısından tercih edilmektedir.

**Olgular ve Method:** 2006- 2013 Ocak tarihleri arasında 15 olguya uygulanan trakeal stent uygulaması incelenmiştir. Olgular 17-77 yaş arası 8 Erkek 7 Kadın olgudur. Yaş ortalaması 54 dür. Olguların tümü uzamış entübasyona sekonder gelişmiştir. Ortalama entübasyon süresi 12 gündür. Yedi olgu kalp yetmezliği, 5 olgu travma, 1 olgu epileptik nöbet, 1 olgu alerjik reaksiyon, 1 olgu intoksikasyon nedeni ile uzun süreli entübasyona maruz kalmıştır. Her olguya boyun tomografisi ve sanal bronkoskopi yapılmıştır. Tüm olgulara rigit bronkoskopi ile değerlendirme yapılmıştır. Hastaların 12'sinde lezyon vokal kortlardan 2 cm uzaklıktan başlayıp 1-4 cm uzunluğundaydı. Üç hastada krikoid kartilaj olaya karışmaktaydı. Bir hastaya daha önce dış merkezde dilatasyon ile T stent, başka bir hastaya da trakeotomi uygulanmıştı. 13 hastaya dinamik stent uygulandı. Hastalar 1 ile 12 gün arasında (ort. 7 gün) hastanede kaldı. Postop erken dönemde 12 hastada dispne ortadan kalktığından postop erken dönemde hastalara bronkoskopi yapılmadı. İki hasta yeterli hava yolu açıklığı sağlanamadığından stent sonrası 1 ay içerisinde rigit bronkoskopi yapılmıştır. Bir hastanın stentinde kayma olduğundan stent rekonstrüksiyonu uygulanmıştır.

**Sonuç:** Trakeal stenozlarda stent uygulaması kısa sürede yüz güldüren bir yöntemdir. Kolay uygulanabilir, morbiditesinin az olması, hastanede yatış süresinin az olması nedeni ile trakeal rezeksiyonlara, buji dilatasyona göre daha sık uygulanmaktadır. İnatçı stenozlarda tekrarlayan stent ve dilatasyon uygulamalarına rağmen başarılı sonuç alınamadığında trakeal rekonsrüksiyon düşünülmelidir.

**Anahtar Kelimeler:** TRAKEAL STENOZ TRAKEAL STENT RİJİD BRONKOSKOPİ

## PS092

### MULTİPLE KOT FRAKTÜRÜ ONARIM CERRAHİSİNDE YENİ BİR YAKLAŞIM: VERTİKAL İNSİZYON

**Selçuk Köse**, İlkay Albayrak
Edirne Devlet Hastanesi, Göğüs Cerrahisi

**Giriş:** Kot fraktürü tedavisinde cerrahi stabilizasyon operasyonları, son yıllarda bazı merkezlerde uygulanmaktadır. Ancak multiple kot fraktürlü hastalarda tercih edilecek insizyon seçimi önemli tartışma konularından birisidir. Bu yazımızda, kliniğimizde vertikal insizyonla kot fraktürü stabilizasyonu yapılan hastaların sunulması amaçlanmıştır.

**Gereç ve Yöntem:** Edirne Devlet Hastanesi Göğüs Cerrahisi Kliniği'nde, Ocak 2011-Ocak 2013 tarihleri arasında, kot fraktürü nedeniyle stabilizasyon uygulanan 26 hastanın, vertikal insizyon yapılan 10'u retrospektif değerlendirildi.Hastalar yaş, cinsiyet, travma etiyolojisi, operasyon endikasyonları, analjezik ihtiyacı,eşlik eden plevral patolojiler, hastanede kalış süreleri, morbidite, mortalite açısından incelendi.

**Bulgular:** Vertikal insizyon yapılan 10 hastanın tamamı erkek ve yaş ortalaması 49,4'dü. Travma etiyolojisi 7 hastada trafik kazası, 3 hastada düşmeydi. Tüm hastalarda operasyon endikasyonları içinde, sürekli narkotik analjezik kullanımına ihtiyaç gösteren ağrı ve deplase fraktürler bulunmaktaydı. 5 hastada eşlik eden hemotoraks, 2 hastada travmadan en az 15 gün sonra tekrarlayan hemotoraks vardı. Bir hastada dirençli ağrı ile birlikte, deformite ve kaynamama mevcuttu. 3 ve daha fazla sayıda fraktürü olan hastalarda vertikal insizyon tercih edildi. Klinik ve radyolojik muayenede fraktür noktaları tespit edildi. İnsizyon ön,orta,arka aksiller veya midskapular hattan yapıldı. Kaslar kesilmeden kotlara ulaşıldı. Plevral patolojisi olanlarda, plevra açılıp toraks dreni konuldu; olmayanlarda loja hemovak dren yerleştirildi. Mortalite görülmedi. Operasyon sonrası hastanede yatış süresi ortalama 4, 6 gündü. Tüm hastalarda postoperatif analjezi kontrolünde sadece nonsteroid antiinflamatuarlar kullanıldı.

**Sonuç:** Multiple kot fraktürlü hastalarda operasyon endikasyonu varsa hangi insizyonun kullanılacağı tartışmalıdır. Bunun nedeni klasik torakotomi insizyonlarının bu operasyonlar için büyük ve ayrıca travmatik olmasıdır. Dolayısıyla insizyonun boyutunun küçük olması, tamiri hedeflenen tüm kotlara ulaşmaya imkan tanıması ve bu esnada kas kesilmemesi amaçlanmalıdır. Böylece hastaların aktif hayata dönüşü hızlanmakta ve analjezik ihtiyaçları azalmaktadır. Tüm bu avantajları nedeniyle multiple kot fraktürü onarım cerrahisinde vertikal insizyonun optimal yaklaşım olduğunu düşünmekteyiz.

## PS093

### DOKUZ EYLÜL ÜNİVERSİTESİ GÖĞÜS CERRAHİSİ KLİNİĞİNDE ABRAMSON UYGULANAN 35 OLGUNUN DEĞERLENDİRİLMESİ

Ahmet Önen, Volkan Karaçam, Hasan Ersöz, **Ali Karakılıç**, İsmail Ağababaoğlu, Aydın Şanlı
Dokuz Eylül Üniversitesi, Göğüs Cerrahisi

**Giriş:** Abramson prosedürü pectus carinatum olgularında uygulanan minimal invaziv cerrahi prosedürdür. Rawitch operasyonuna alternatif olarak geliştirilmiştir. Kolay uygulanabilen,estetik açıdan sorun yaratmayan, postoperatif komplikasyon ve hastanede kalış süresi oldukça az olan bu prosedür; son yıllarda deneyimli merkezlerce başarı ile uygulanmaktadır. Abramson prosedürünün ideal uygulama yaşı 14-18 dir. Daha ileri yaşlarda uygulanabilirlik ,postoperatif ağrı tölerabilitesi ve istenilen deformite düzelmesi azalmaktadır.

**Olgular ve Method:** 2006-2013 Ocak tarihleri arasında kliniğimizde 25 Erkek 10 Kadın toplamda 35 hastaya uygulanan Abramson prosedürü incelenmiştir. Olguların yaş ortalaması 16.48 (7-25) dir. Tüm olgulara 1 adet barr 2 adet stabilizatör yerleştirilmiştir. Olgular postoperatif ortalama 4.02 günde (2-12) taburcu edilmiştir. Postoperatif erken dönemde 3 olguda (%8.5) pnomotoraks gelişmiştir; 1 olguya pleuroken yerleştirilmiş,1 olguya tüp torakostomi uygulanmış,1 olguda spontan gerilemiştir. 1 olguda hemotoraks gelişmesi nedeni ile pleuroken uygulanmıştır. Bir olgu şiddetli ağrı nedeni ile tekrar hospitalize edilip , parenteral analjezi ile izlenmiş ve 2 gün sonra taburcu edilmiştir. Bir olgu 6. Ayda yara yeri enfeksiyonu nedeni ile başvurmuş olup hastanın barı çıkarılmıştır. Bir olgu postoperatif 8.ayda barr kayması nedeni ile yeniden operasyona alınmış ve düzeltme uygulanmıştır. Bir olguda postoperatif 10.ayda istenilen korreksiyon oluşmadığı düşünülerek tekrar opere edilmiş, yeniden Abramson uygulanmıştır. Postoperatif 1.yılda 2 olguda gögüs duvarında düzelme olmaması nedeni ile barr çıkartılıp Rawitch yöntemi uygulanmıştır.

**Sonuç:** Abramson prosedürü minimal invaziv olması, hastanede yatış süresinin kısa olması ve özellikle estetik açıdan daha fazla hasta memnuniyeti açısından Rawitch prosedürüne göre daha effektif olduğu görülmüştür.

**Anahtar Kelimeler:** pektus karinatum minimal invaziv cerrahi abramson prosedürü

## PS094

### AKCİĞER REZEKSİYONU SONRASI GELİŞEN BRONKOPLEVRAL FİSTÜL VAKALARINA YÖNELİK ENDOBRONŞİAL KONİK STENT UYGULAMASI

Ahmet Önen, Volkan Karaçam, Aydın Şanlı, İsmail Ağababaoğlu, **Ali Karakılıç**, Nezih Özdemir
Dokuz Eylül Üniversitesi, Göğüs Cerrahisi

**Giriş:** Bronkoplevral fistül (BPF) trakeobronşiyal ağaçla plevra boşluk arasında bir bağlantı olmasıdır. Mortalite oranı %20- 70'dır. BPF'ler enfeksiyöz, malign, travma, iyatrojenik ve idiopatik nedenlere bağlı olarakta gelişebilir. Postpnömonektomik ampiyemde (PPA) %40 oranında BPF gelişir. Tedavide; torakotomi ile güdük revizyonu, torakoplasti, miyoplasti, transperikardiyal güdük revizyonu, bronkoskopik doku yapıştırıcılar ve stent uygulamaları sayılabilir. Biz, BPF'e bağlı PPA 'de rijit bronkoskopi ile BPF traktına endobronşial olarak konik stent uygulandığımız 12 olguluk deneyimimizi paylaştık. Olgu Akciğer karsinomu nedeniyle pnömonektomi yapılmış postoperatif dönemde BPF gelişmiş olan 12 olgunun hepsi erkekti ve yaş ortalaması 57'di (40-71 yaş). Olguların 7'sine sağ pnömonektomi, 3'üne sol pnömonektomi uygulanmıştı. Dokuz olguya adjuvan radyoterapi verilmişti. Olgulara stent öncesi biri apikal biri bazal olmak üzere 2 adet tüp torakostomi uygulanarak plevral lavaj yapıldı. Kültürü sonucuna göre antibiyotik tedavisi düzenlendi. Drenajı seröze dönenlere genel anestezi altında rijit bronkoskopi ile BPF traktını kapatacak şekilde konik stent yerleştirildi. Üç gün üst üste kültür sonucu negatif gelenlerin tüp torakostomileri sonlandırıldı.

**Sonuç:** Bu yöntem ile Ekim 2006 – Temmuz 2012 arasında tedavi ettiğimiz 12 olgunun 1'inde peroperatif trakeobronşial yaralanmaya bağlı mortalite gelişmiştir. 11 olguya stent yerleştirilmesi sonrası 8 ile 46 ay arası takip edilmişlerdir. Hastalara stent uygulaması sonrası tüp torakostomilerinden hava kaçağı operasyondan hemen sonra kesilmiştir. Olguların hastanede yatış süreleri 15-26 ( ortalama 21 gün) gün arası değişmektedir. Mevcut tecrübemiz, bu yöntemin fistül traktının kapatılmasına yönelik mortalitesi, morbiditesi ve tedavi maliyeti daha düşük iyi bir tedavi seçeneği olduğudur.

**Anahtar Kelimeler:** bronkoplevral fistül ampiyem rijid bronkoskopi

## PS095

### RAVİTCH PROSEDURU SONRASI REKURREN PEKTUS ESKAVATUM HASTALARINDA MİNİMAL İNVAZİV NUSS TEKNİĞİ UYGULANAN 20 OLGU

Ahmet Önen[1], Volkan Karaçam[1], İsmail Ağababaoğlu[1], **Hasan Ersöz**[1], Ali Karakılıç[1], Nezih Özdemir[1]
Dokuz Eylül Üniversitesi, Göğüs Cerrahisi

**Giriş:** Pektus eskavatum en sık görülen göğüs deformitesidir. Bu deformiteye bağlı uygulanan geleneksel cerrahi yaklaşım Ravitch prosedürüdür olmasına karşın son dönemde hasta memnuniyetinin yüksek olduğu NUSS tekniği tercih edilmektedir. Ravitch prosedürü sonrası nüks %2-37 arasında değişmektedir. Opere olan hastaların çok genç yada yaşlı olmas, cerrahi insizyonun ve tekniğin uygun olmaması, lokal enfeksiyon varlığı başlıca nüks nedenleridir. Pektus eskavatum nedeniyle olgular en sık kozmetik nedenlerle opere olduğundan, nüks ile karşılaşılması tedaviye hasta uyumunu azaltmaktadır.

**Bildiri:** Dış merkezde Ravitch prosedürü uygulanan ve takiplerinde nüks gelişen 20 olgunun ortalama yaşı 21,1'di ( 14-41 yaş). İlk operasyonları sırasında olgular 12-30 yaş arasındaydı. On olgunun 8'i bayan 12'si erkekti. Efor dispnesi 8, dispne 4, kardiak bası bulguları 14, mitral valve prolapsusu 6 olguda mevcuttu. Tüm hastaların deformiteleri operasyon öncesi 3 boyutlu toraks bilgisayarlı tomografisi ile dökümante edildi. Olgulara operasyon sonrası yapılan anket ile hasta memnuniyeti değerlendirildi. Ravitch sonrası nüks gelişen 10 olguya torakoskopik minimal invaziv cerrahi yaklaşım uygulandı.

**Sonuç:** Torakoskopik NUSS tekniği 20 olguya da başarıyla uygulandı. Operasyon süresi, ilk olarak NUSS uygulanan olguların operasyon süreleriyle farklılık göstermemiştir (ort. 60dk). Olguların ortalama hastane yatış süresi 9 olgu için 4,7'di (4-6 gün). Bir olgu yara yeri enfeksiyonu ve pnömotoraksa bağlı hastane yatış süresi 27 gün olmuştur. Operasyon sırasında olgulara kan transfüzyon gerekliliği olmamıştır. Olguların deformiteleri operasyondan hemen sonra düzelmiş, bir olguda takibinin 6.ayında nüks ile karşılaşılmıştır. Operasyon sonrası memnuniyet anketinde 5 hasta mükemmel, 4 hasta iyi, bir hasta da fena değil olarak cerrahi sonucunu değerlendirmiştir. Olgularımızın ortalama izlem süresi 24 aydır (16-36 ay). Sekiz olgunun barı 36 ay izlem sonunda çıkarılmış ve nüksle karşılaşılmamıştır. Bu çalışma, Ravitch prosedürü sonrası nüks gelişen olgularda da Nuss prosedürünün güvenli bir şekilde uygulanabileceğini göstermektedir.

**Anahtar Kelimeler:** nüks pektus ekskavatum ravitch prosedürü minmal invaziv cerrahi nuss prosedürü

## PS096

### TÜRK TOPLUMUNDAKİ PULMONER DAMAR ANATOMİSİ VE VARYASYONLARI

**Levent Alpay**[1], Serda Kanbur[1], Serdar Evman[1], Tunç Laçin[1], Volkan Baysungur[1], İrfan Yalçınkaya[1],
[1]Süreyyapaşa Göğüs Hastalıkları ve Göğüs Cerrahisi Eğitim ve Araştırma Hastanesi, Göğüs Cerrahisi Kliniği

Akciğer vasküler yapıları, anatomik varyasyonların en sık görüldüğü yapılardandır. Literatürde, hangi varyasyonların ne oranda veya ırklar arasında farklılık olup olmadığı net olarak gösterilmemiştir. Bu anatomik yapıların ve varyasyonların Türk popülasyonda görülme oranları ve dağılımını ortaya koymak için böyle bir çalışma planlandı. Aralık 1999 - Haziran 2012 tarihleri arasında hastanemizde çeşitli nedenlerle anatomik pulmoner rezeksiyon yapılan 500 hasta prospektif olarak incelendi. Olguların rezeksiyon esnasında ve rezeksiyonlardan sonra rezeke edilen piyes üzerindeki vasküler yapıları yaklaşık olarak 1,5-2 cm diseke edildi. Kalan lob veya loblardaki anatomi, yapışıklık yok ise ortaya kondu. Pulmoner yapıların sayıları ve her birinin kaç daldan oluştuğu kaydedildi. Çalışmaya alınan 500 hastanın 260ında sağ, 240ında sol taraf rezeksiyonu uygulandı. Olguların 72si kadın, 428i erkekti ve ortalama yaş 55,4 olarak bulundu (dağılım: 27-83). Bütün hastalarda tespit edilen pulmoner vasküler dallanmalar, tablo 1 ile 2a ve 2bde detaylı olarak sayılarıyla gösterilmiştir. En sık gözlenen dağılım paternleri sırasıyla sağ üst pulmoner vende 3 dal (%53,6), alt pulmoner vende 2 dal (%50,4); sol üst pulmoner vende 3 (%59,7) ve alt vende 2 dal (%70,6) olarak gözlendi. Arteriyal yapılarda ise sıklıkla sağda trunkus anterior (TA), posterior asendan (PA), orta lob (OL) arteri ile alt lob superior (ALS) arter tek, ortak bazal (OB) arterin ise iki dal şeklinde olduğu görüldü. Sol sistem arteriyal anatomi dağılımı ise apikoposterior, anterior, linguler ve ALS arterin tek, OB arterin çift dal olarak çıkması şeklinde bulunmuştur. Bu çalışmamız, Türk popülasyonu pulmoner vasküler yapılarındaki anatomik farklılıkların neler olabileceği konusunda literature katkıda bulunmaktadır. Akciğer ameliyatları sırasında biz cerrahların, anatomik olarak karşılaşabileceğimiz zorluklar ve değişik damarsal dallanmaların veya varyasyonların varlığı her zaman akılda tutulmalı, bireyler arası farklar bulunabildiği gibi, farklı ırklar arasında da vasküler anatomik değişikliklerin olabileceği unutulmamalıdır.

**Anahtar Kelimeler:** Akciğer Anatomi Varyasyon Vasküler

## PS097

### DİYAFRAGMA ELEVASYONUNDA CERRAHİ SONUÇLARIMIZ

**Huriye Gülistan Bozdağ**[1], Ayşe Gül Ergönül[1], Tevfik İlker Akçam[1], Ali Özdil[1], Alpaslan Çakan[1], Ufuk Çağırıcı[1]
[1]Ege Üniversitesi Tıp Fakültesi, Göğüs Cerrahisi

**Amaç:** Diyafragma evantrasyonu veya paralizisi solunum sistemi ve/veya gastrointestinal sistem semptomlarıyla birlikte görülebilir. Kliniğimizde diyafragma elevasyonu nedeniyle cerrahi tedavi uygulanan olgular postoperatif uzun dönem sonuçları açısından retrospektif olarak incelendi.

**Gereç ve Yöntem:** 2007-2012 yılları arasında diyafragma elevasyonu nedeniyle cerrahi uygulanan 8 hasta çalışmaya alındı. Olgular yaş, cinsiyet, etyolojik faktör, cerrahi yöntem, mortalite, morbidite ve uzun dönem sonuçları yönünden değerlendirildi. Bulgular Sekiz hastanın 5'i erkek, 3'ü kadın olup yaş ortalaması 45±16.8 (20-68) idi. Yedi hastada sol, 1 hastada sağ hemidiyafragma elevasyonu mevcuttu. İki hastanın birinde 2 yıl diğerinde 10 yıl önce kesici-delici alet yaralanması, bir hastada 4 yıl önce künt toraks travması, bir hasta intraventriküler menenjiom operasyonu ve bir hastada ise nefrektomi öyküsü mevcuttu. Hastaların dördünde efor dispnesi, ikisinde dispne ve dispeptik yakınmalar, birinde göğüs ağrısı, sonuncusunda ise hemoptizi şikayeti vardı. Tüm hastalara posterolateral torakotomi uygulanarak 7 hastaya diyafragma plikasyonu, 1 hastaya ise diyafragma bütünlüğünün olmaması nedeniyle yama ile diyafragma rekonstrüksiyonu yapıldı. Erken postoperatif dönemde gastrointestinal yakınması ortaya çıkan 3 hastanın 2'sine batın ultrasonografisi çekildi. Postoperatif radyolojik kontrollerinde diyafragmanın pozisyonunun belirgin derecede düzeldiği görüldü. Postoperatif 6. aydan sonra yapılan solunum fonksiyon testlerinde FEV1 değerlerinde %7, FVC değerlerinde ise %5 oranında yükselme kaydedildi.

**Sonuç:** Semptomatik hale gelmiş veya solunum fonksiyonlarında bozulmaya neden olmuş diyafragma elevasyonu, hastaların semptomlarını düzeltmek ve yaşam kalitelerini arttırmak amacıyla cerrahi olarak tedavi edilebilir. Erken postoperatif dönemde gastrointestinal yakınmaların olabileceği akılda tutulmalıdır.

**Anahtar Kelimeler:** diyafragma elevasyon pilikasyon

## PS098

### İLERİ YAŞTA AKCİĞERİN İNFLAMATUAR PSÖDOTÜMÖR OLGUSU

**Erkan Akar**
Şevket Yılmaz Eğitim ve Araştırma Hastanesi, Göğüs Cerrahi Kliniği,

**Giriş:** Pulmoner inflamatuar psödotümör nadir görülen, etiyolojisi bilinmeyen proliferatif bir lezyondur. Tüm pulmoner tümörlerin % 0.7-1'ini oluşturur. Bu neoplastik olmayan bir süreçtir ve inflamatuar hücrelerin düzensiz büyümesi ile karakterizedir. Daha çok çocuk ve genç erişkinlerde görülür ve tesadüfen saptanır. Olgu Öksürük, göğüs ağrısı yakınmalarıyla başvuran elli yaşındaki erkek hastanın toraks bilgisayarlı tomografisinde, sol alt lob posterior segmentte düzgün sınırlı 38x44 mm boyutunda lezyon tespit edildi (Resim-1). Hastaya tanı ve tedavi amacı ile sol posterolateral torakotomi yapıldı ve alt lobdaki kitle enükle edilerek çıkartıldı. Patoloji sonucu inflamatuar psödotümör olarak raporlandı (Resim-2). Postoperatif dönemi sorunsuz geçen hasta dört gün sonra hastaneden taburcu edildi. Halen klinik takibimiz altında olan hastada altı aydır nüks görülmedi.

**Sonuç:** Akciğerde inflamatuar psödotümör, nadir görülen tekrarlama potansiyeli düşük ve iyi prognozlu tümörlerdir. Cerrahi, hem kesin tanının ortaya konması hem de tam tedavi için seçilecek en iyi yöntemdir.

**Anahtar Kelimeler:** inflamatuar psödotümör akciğer torakotomi

## PS099

### SUBKUTAN PORT KATATERİ YERLEŞTİRDİĞİMİZ OLGULAR

**Hatice Eryiğit,** M.Ersin Çardak, K.Burak Özer, Recep Demirhan
Dr. Lütfi Kırdar Kartal Eğitim ve Araştırma Hastanesi, Göğsü Cerrahisi

**Giriş:** İnfüzyon şeklinde uygulanan kemoterapi seansları için ve uzun süreli parenteral beslenme ihtiyacı olan ya da uygun periferik damar yolu sağlanamayan hastalarda ciltaltı port kataterı yerleştirilebilir. Kliniğimizde subkutan port kataterı yerleştirdiğimiz olguları geriye yönelik olarak inceledik.

**Gereç ve Yöntem:** İşlem ameliyathanede lokal anestezi altında gerçekleştirildi. Tüm hastalar monitörize edildi. Katater yerleşim yeri olarak öncelikle sağ subklavian ven, port içinse sağ hemitoraks pektoral kas üzeri tercih edildi. Port implantasyonu sonrası tüm hastalara posteroanterior akciğer grafisi çekildi.

**Bulgular:** Port yerleştirdiğimiz 261 hastanın 151'i erkek, 110'u kadındı. Yaş ortalaması 45,7 (27- 68) idi. Port uygulanan olguların malignite oranları sırasıyla kolon %35, mide %21, rektum %14,5, özofagus %6,8, meme %5, akciğer %3,8, baş- boyun tümörü %5,3 diğer %8 idi. Sadece 4 hastaya sol ön hemitoraksa port takıldı. İşlem sırasında hiçbir hastada mortalite gelişmedi. İşlem esnasında bir hastada hemoraji, 3 hastada aritmi oldu. Üç olgunun işlem sonrası akciğer grafisinde kataterin internal juguler ven içerisinde olduğu tespit edildiği için yeniden katater takıldı. İyatrojenik pnömotoraks 4 olguda (%1,5), cilt erozyonu 6 (%2,2), bir hastada katater trombozu, bir hastada katatere bağlı subklavian vende tromboz gelişti. Pnömotoraks gelişen hastalara plevral katater takılarak tedavi edildi. Port kataterine bağlı cilt erozyonu gelişen bir hastada port sol tarafa yeniden takıldı, diğerlerinde yara yeri revizyonu yeterli oldu. Hiç bir hastada subkutan port transpozisyonu olmadı. Hastaların %97,3' ü işlemin yapıldığı gün taburcu edildi. İşlem süresi ortalama 20 dakika idi.

**Sonuç:** Malign hastalarda subkutan port yerleştirilmesinin kabul edilebilir komplikasyon oranı ile damar yolu erişimi için konforlu bir yöntem olduğunu düşünmekteyiz.

**Anahtar Kelimeler:** port kemoterapi malignite

## PS100

### DEV BÜLLÖZ AMFİZEMDE KLİNİK TECRÜBEMİZ

İlkay Albayrak, **Selçuk Köse**
Edirne Devlet Hastanesi, Göğüs Cerrahisi,

**Giriş:** Bir hemitoraksın en az üçte birini kaplayan büllerle karakterize patoloji dev büllöz amfizem olarak adlandırılır. Büllöz akciğer hastalıkları içerisinde nadir olarak görülen bir durumdur. Bu yazımızda dev büllöz amfizem nedeniyle opere edilen hastalarımızın sunulması amaçlanmıştır.

**Gereç ve Yöntem:** Edirne Devlet Hastanesi Göğüs Cerrahisi Kliniği'nde dev büllöz amfizem nedeniyle opere edilen 7 hasta retrospektif olarak değerlendirildi. Hastalar yaş, cinsiyet, başvuru şikayetleri, radyolojik bulgular, operasyon tekniği, mortalite ve morbidite açısından incelendi.

**Bulgular:** Dev büllöz amfizem nedeniyle opere edilen hastaların 6'sı erkek, 1'i kadındı. Yaş ortalaması 50.2 (39-66) idi. Hastaların tamamında başvuru şikayeti olarak mevcut olan nefes darlığına, 3 hastada göğüs ağrısı ve 2 hastada öksürük eşlik etmekteydi. Tüm hastalar düzenli veya düzensiz inhaler tedaviler kullanmaktaydılar. Bir hastada geçirilmiş pnömotoraks öyküsü mevcuttu. Dev büller, 3 hastada sol, 4 hastada sağ akciğerdeydi. Radyolojik değerlendirmede büllerin çapı 15 ile 20 cm. arasında değişmekteydi. Hastaların tümüne lateral torakotomi yapıldı. Bül tabanlarına linear cutting stapler kullanılarak rezeksiyon yapıldı. Stapler hattına doku yapıştırıcı uygulandı. 2 hastada mortalite görüldü. Bir hasta postoperatif 6. gün gastrik içeriğin aspirasyonu, diğeri ise 4. gün ani kardiyak arrest ile kaybedildi. Taburcu edilen hastaların postoperatif ortalama yatış süresi 8.8 (6-14) gündü.

**Sonuç:** Dev büllöz amfizem nadir karşılaşılan bir patolojidir. Ancak tedavi edilmediği taktirde ciddi bir mortalite ve morbidite nedenidir. Bu nedenle tanı konulduğunda herhangi bir kontrendikasyon yoksa operatif tedavi planlanması gerektiği kanaatindeyiz.

## PS101

### TORASİK OUTLET SENDROMU TANISINDA YENİ BİR YAKLAŞIM: POZİSYONEL SUBKLAVİAN ARTER VE VEN DOPPLER USG

**Selçuk Köse**[1], İlkay Albayrak[1], Atılay Büker[2]
[2]Edirne Devlet Hastanesi, Göğüs Cerrahisi
[2]Edirne Devlet Hastanesi, Radyoloji

**Giriş:** Torasik outlet sendromunda (TOS) etiyoloji biliniyor olmasına rağmen, tanı ve cerrahi tedavi kararı vermede halen tartışmalar mevcuttur. Operasyona uygun hasta seçimi için, tanıyı destekleyen objektif bulgulara ihtiyaç vardır. Bu çalışmamızda kliniğimizde TOS nedeniyle opere edilen hastaların, subklavian arter ve ven doppler ultrasonografi (DUSG) bulguları eşliğinde sunulması amaçlanmıştır.

**Gereç ve Yöntem:** Edirne Devlet Hastanesi Göğüs Cerrahisi Polikliniği'nde Ocak 2012- Şubat 2013 tarihleri arasında TOS öntanısıyla 117 hasta değerlendirildi ve tümüne DUSG yapıldı. Bunlar içerisinden opere edilen 39 hasta retrospektif olarak değerlendirildi. Hastalar yaş, cinsiyet, şikayetler, fizik muayene bulguları, DUSG bulguları, preoperatif kullanılan tedaviler, operasyon bulguları, hastanede kalış süreleri açısından incelendi.

**Bulgular:** Son bir yılda opere edilen 39 hastanın 3'ü erkek, 36'sı kadın, yaş ortalaması 32.0 idi. 23 hastada sağ, 16 hastada sol TOS mevcuttu. Sadece 1 hasta nüks TOS idi. 23 hastada şikayetler; ağrı,uyuşma,karıncalanma ve kol kladikasyosu iken, 9 hastada ilaveten göğüs ağrısı da mevcuttu. 7 hastada ise sadece ağrı ve kol kladikasyosu mevcuttu. Tüm hastalarda TOS testlerinin hepsi pozitifti. Tüm hastalarda Adson testi pozisyonunda yapılan subklavian arter ve ven DUSG sonuçları nötral pozisyonda yapılan ile karşılaştırıldı. 20 hastada damar çapında azalma, akım hızında ve paterninde değişikliklerden en az biri tespit edildi. 19 hastada anlamlı değişiklik saptanmadı. Nüks nedeniyle opere edilen hariç tüm hastalara transaksiller 1. kot rezeksiyonu, skalenotomi, fibröz bant disseksiyonu yapıldı. Hiçbir hastada komplikasyon görülmedi. Postoperatif hastanede yatış süresi ortalama 2,0 gündü.

**Sonuç:** TOS' da tanı kriterleri ve operasyon endikasyonları halen tartışmalıdır. Bunun nedenlerinden biri tanı koydurucu objektif bulguların sınırlı olmasıdır. TOS tanısında rutinde klasik üst ekstremite DUSG uygulanmaktadır. Ancak Adson testi pozisyonunda yapılan DUSG\' nin daha anlamlı sonuçlar verebileceği görülmüştür. Bu nedenle pozisyonel subklavian arter ve ven DUSG \'nin TOS tanısını destekleyen etkin bir yöntem olabileceğini düşünmekteyiz.

## PS102

### CERRAHİ REKONSTRÜKSİYON İLE STABİLİZASYON GEREKTİREN TRAVMATİK YELKEN GÖĞÜS VAKASI

**Serdar Evman**[1], Ersin Çardak, Kadir Özer[2], Recep Demirhan[2]
[1]Süreyyapaşa Göğüs Hastalıkları ve Göğüs Cerrahisi Eğitim ve Araştırma Hatsanesi, Göğüs Cerrahisi Kliniği
[2]Dr. Lütfi Kırdar Kartal Eğitim ve Araştırma Hastanesi, Göğüs Cerrahisi Kliniği

Yelken göğüs, toraks travması sonra oluşabilecek en ciddi komplikasyon olup, ardışık ikiden çok kaburganın en az iki yerindeki fraktür sonucu ortaya çıkan ve sağlam göğüs kafesi ile uyumsuz şekilde hareket eden göğüs duvarı segmentini ifade eder. Yazımızda, künt toraks travmasına bağlı oluşmuş bir yelken göğüs olgumuzda uyguladığımız kot fiksasyon ve göğüs duvarı rekonstrüksiyonu sunuyoruz. Sağ omuz ve göğüs kısmına yüksekten inşaat malzemesi düşen ve acil servise getirildiği ifade edilen hastanın fizik muayenesinde sağ omuz seviyesinde yüzeyel abrazyonlarla birlikte yaygın cilt altı amfizemi, sağ göğüs ön duvarda yaklaşık 10x15cm'lik yelken göğüs alanı ve dispne mevcuttu. Çektirilen grafilerinde sağ tarafta multiple kot, klavikula, skapula fraktürü, sağ hidropnömotoraks ve yaygın cilt altı amfizem (resim 1 ve 2) görülen hastaya 32ch tüp torakostomi yapılarak takip amacıyla yoğun bakım ünitesine alındı. Solunum yetmezliği sebebi ile 72.saatte entübe edilen hastanın, drenajı ve hava kaçağı kesilmesine rağmen mekanik ventilatör ihtiyacının 14.günde de devam etmesi üzerine cerrahi stabilizasyon planlandı. Sağ yüksek posterolateral torakotomi insizyonu ile ekstratorasik plandan 2'den 7'ye kadar kostaların kırık, bazılarının toraks içine çökme gösteren parçalı kırıklar olduğu tespit edildi. Tüm fraktür hatları deperioste edilip titanyum rekonstrüksiyon plakları ve vidalar ile (Biomet Microfixations, Jacksonville, Florida) göğüs duvarı stabilizasyonu (resim 3) tamamlanan hasta postoperatif 3.günde ekstübe olan hasta postoperatif 8, toplam 22.günde genel durumu iyi, vitalleri stabil şekilde taburcu edildi (Resim 4). Paradoksal hareket gösteren fraktür alanın solunum dinamiklerini bozması ve künt göğüs travmasına bağlı gelişebilecek akut respiratuar distres sendromu, mortalitenin en önemli belirleyicisidir. Ciddi kostal fraktür ile parenkim hasarı oluşmuş ve uzamış mekanik ventilasyon ihtiyacı gösteren hastalarda cerrahi göğüs duvarı stabilizasyonu tek seçenektir.

**Anahtar Kelimeler:** Akciğer Stabilizasyon Travma Yelken göğüs

## PS103

### KLİNİĞİMİZDE 2012 YILINDA AMELİYAT EDİLEN 1607 OLGUNUN ANALİZİ

Hakan Kıral, **Mustafa Vayvada,** Levent Alpay, Serda Kanbur, Talha Doğruyol, Volkan Baysungur, İrfan Yalçınkaya
Süreyyapaşa Göğüs Hastalıkları ve Göğüs Cerrahisi Eğitim ve Araştırma Hastanesi, Göğüs Cerrahisi Kliniği

**Giriş:** Günümüzde; tanı, tedavi ve postoperatif bakım tekniklerinin gelişmesi, minimal invaziv cerrahi yöntemlerin daha sık kullanılması ve hasta sayılarının artışı ile göğüs cerrahisi klinikleri ciddi bir dinamizm kazanmıştır. Bizde, 2012 yılı içerisinde kliniğimizde opere edilen vakaları analiz ederek preoperatif tanı, girişim, ameliyat, mortalite ve morbidite oranlarını saptadık.

**Metod:** Ocak 2012-Aralık 2012 tarihleri arasında kliniğimizde genel anestezi ile ameliyata alınan 1607 hastadaki 1938 cerrahi girişim (bazı hastalarda birden fazla) çalışmaya dahil edildi. Bu olgulara yapılan girişimler, ameliyatlar, olguların preoperatif tanıları ve mortaliteler güncel olarak Excel dosyasına kaydedildi. Bu bilgiler ışığında retrospektif olarak kliniğin 1 yıllık performans analizleri yapıldı.

**Sonuçlar:** Bir yıl içerisinde, toplam 270(%14) rijit bronkoskopi, 412(%21) mediastinoskopi, 419(%22) VATS (videotorakoskopi), 544(%28) torakotomi ve 293(%15) diğer çeşitli cerrahi girişimler (mediastinotomi, sternotomi, laparatomi, nuss vs.) uygulandı. 297(%73) lobektomi, 6(%1) segmentektomi, 72(%18) pnömonektomi , 32(%8) sleeve rezeksiyonu içeren anatomik rezeksiyonlar yapıldı. 201 hastada ise wedge rezeksiyon uygulandı. VATS ile 17 olguda lobektomi, 9 olguda diafragma plikasyonu, 5 olguda kist hidatik operasyonu yapıldı. Mediastinoskopiler; %57 olguda diagnostik ve %43 olguda evreleme amcıyla yapıldı. 544 torakotomi olgusundan 23'ünde kanama ve diğer nedenlerle retorakotomi gerekti (%4.2). 320 olgu bronş ca nedeniyle opere edildi. Toplam 16 hasta exitus oldu (%0.9). Mortalite oranları; pnömonektomi:%1.3(1/72), lobektomi:%0.7(2/297), VATS:%0.5(2/419), mediastinoskopi: %0, rijit bronkoskopi:%1.8(5/270) olarak hesaplandı. Bronkoplevral Fistül oranı %1.2(5/407) idi.

**Tartışma:** Göğüs cerrahisi ameliyatları; tanı ve tedavi tekniklerinin gelişmesi, deneyimin artması ve taburculuk sürelerinin kısalması nedeniyle daha yoğun olarak yapılmaya başlamıştır. Minimal invaziv yöntemlerin kullanım oranları artmaktadır. Mortalite ve morbidite oranları literatürle uyumludur.

**Anahtar Kelimeler:** torakotomi mediastinoskopi Videoasistetorakoskopik Cerrahi Rijit Bronkoskopi Rezeksiyon

## PS104

### ASEMPTOMATİK, PARAAORTİK VE PARAKARDİYAK TİMOMA OLGUSU

**Rasih Yazkan,** Sedat Güneş
Süleyman Demirel Üniversitesi Tıp Fakültesi, Göğüs Cerrahisi AD

**Giriş:** Timus anterior mediastende yer alan santral lenfoid bir organ olması nedeniyle önemlidir. Malign gelişimleri timoma ve timik karsinom olarak iki büyük gruba ayrılmıştır. Timomalar timik epitelyal hücrelerle lenfositlerin birlikte oluşturduğu anterior mediastinal neoplazmlar olarak tanımlanır. Genellikle kapsüllü, iyi diferansiye tümörler olmalarına karşın lokal invazyon, plevral yayılım ve ekstratorasik metastazları da görülebilmektedir. Biz bu olgu sunumu ile rezeksiyon uyguladığımız nonmyastenik sol paraaortik ve parakardiyak lokalizasyonlu timoma olgusunu sunmayı amaçladık.

**Olgu:** 49 yaşında bayan hasta ağız içi aftöz lezyon nedeniyle başvurduğu hastanede yapılan muayene ve inceleme sırasında sol mediasteni dolduran kitle görünümü tespit edilmesi üzerine kliniğimize başvurdu. Bilgisayarlı toraks tomografisi ve pozitron emisyon tomografisinde sol üst mediastende retrosternal alandan, arkus aorta ve pulmoner trunkus komşuluğunda, sol parakardiyak alana doğru uzanım gösteren, yaklaşık 7x4.5x9 cm boyutlarında, lobule konturlu kitle lezyonu tespit edildi. Sol posterolateral torakotomi ile total kitle eksizyonu uygulanan hastanın frozen incelemesi lenfoid doku, frozen sonrası gönderilen materyal ise kapsül dışı invazyonu olmayan timoma (9.5x3.5x8 cm) olarak rapor edildi. Medikal ve radyasyon onkolojisi kliniklerinin değerlendirmesi sonrası kemoterapi ve radyoterapi uygulanmayan hasta postoperatif komplikasyon gelişmeksizin takibinin ikinci yılında sorunsuz ve nüks olmaksızın izlenmektedir.

**Sonuç:** Timomalar her yaş grubunda görülmelerine rağmen myastenia gravis başta olmak üzere nörolojik hastalıklarla birlikte 4. 5. dekatlarda pik yapar. Sıklıkla asemptomatik kalmakla birlikte semptomatik olanların yaklaşık %50'si nörolojik hastalıklar nedeniyle, %40'ı ise komşu dokulara bası gibi intratorasik kitle etkileriyle semptom verirler. Nörolojik açıdan bakıldığında ise myastenia gravisli olguların %10-15'ine timoma eşlik eder. Survi oranlarını artırmak için tüm timoma olgularında; invazyon bulguları ve semptom olsun / olmasın, komplet rezeksiyon yapılmalıdır.

## PS105

### BİLATERAL AKCİĞER METASTAZI OLAN DERMATOFİBROSARKOMA: OLGU SUNUMU

Okan Karataş, Hakan Işık, Sezai Çubuk, **Ersin Sapmaz**, Kuthan Kavaklı, Hasan Çaylak, Orhan Yücel, Alper Gözübüyük, Sedat Gürkök
GATA, Göğüs Cerrahisi

Dermatofibrosarkoma protuberans (DFSP) dermis kökenli nadir görülen yavaş seyirli yumuşak doku tümörüdür. Sıklıkla gövde derisini tutan bu tümör ciltte ağrısız, ülsere nodüller şeklinde bulgu verir. DFSP da geniş cerrahi rezeksiyon önerilir. Cerrahi tedavi sonrası lokal nüks oranı yüksektir. Özellikle fibrosarkomatöz tipinde akciğer metastazları görülebilir. Kliniğimizde bilateral akciğer metastazı ile seyreden DFSP'lı bir olguyu nadir görülmesi nedeniyle sunmayı amaçladık.

**Olgu:** 23 yaşında erkek hasta, 8 yaşındayken sağ supraskapuler bölgeden kitle rezeksiyonu yapılmış ve tanısı Fibrohistiositik tümör olarak raporlanmıştır. 22 yaşında tekrar sağ omzunda kitle oluşan hastaya yine aynı bölgeden kitle rezeksiyonu uygulanmış (Resim-1) ve tanısı DFSP'ın Fibrosarkomatöz varyantı olarak raporlanmıştır. Ameliyat sonrası kontrol için çekilen Toraks tomografisinde bilateral multipl noduler lezyonlar izlenen hasta kliniğimize konsülte edildi (Resim-2). Hastaya farklı zamanlarda sağ ve sol torakotomi uygulanarak sağ akciğerden 12; sol akciğerden 21 adet nodul rezeke edildi. Patolojik tanısı DFSP metastazı olarak raporlanan hasta kontrole gelmek üzere komplikasyonsuz olarak taburcu edildi.

**Sonuç:** DFSP nadir görülen, lokal agresif seyirli ve düşük dereceli bir tümördür. DFSP'un Fibrosarkomatöz varyantının lokal nüks ve metastaz oranı yüksektir. Nüksle seyreden ve histopatolojik tanısı fibrosarkomatöz tip olanlarda akciğer metastazı açısından daha dikkatli taraması yapılmalıdır.

**Anahtar Kelimeler:** Dermatofibrosarkoma protuberans akciğer metastazı DFSP fibrosarkomatöz

## PS106

### MALİGNİTE HASTALARINDA ÖZOFAGUS STENT UYGULAMALARIMIZ

**İlknur Aytekin**[1], İrfan Uruç[2]
[1]Ordu Devlet Hastanesi, Göğüs Cerrahisi Bölümü
[2]Ordu medikal Park, Gastroenteroloji

**Giriş:** Özofagus karsinomu bütün kanserler arasında %1,5 gastrointestinal kanserler arasında %7 oranında görülmektedir. Özofagiyal kanserin küratif tedavisi cerrahi ile sağlanabilmektedir,ancak hastaların yarısından fazlası tanı konulduğunda küratif cerrahi şansını kaybetmiştir.Tüm bu grup hastalarda yapılacak tedavinin amacı hayatlarının geri kalan bölümünde kaliteli bir yaşam ve yaşamın en önemli yetilerinden olan beslenmenin devamını sağlamaktır. Son 20 yılda stentlerdeki yeni gelişmelerle birlikte malign özofajiyal darlıkların palyasyonunda stent tedavisi ilk sırayı almıştır.

**Gereç ve Yöntem:** Ordu Devlet Hastanesinde Eylül 2011 ile Şubat 2013 tarihleri arasında maligniteye bağlı disfajisi olan 5 hastaya müdahale edildi.

**Bulgular:** Olguların tamamı, inoperable dönemde özofagus kanserli erkek hastalardı.Hepsinin disfaji nedeniyle beslenme sorunu mevcuttu.Olguların yaş ortalaması 70,6 olarak bulundu.En genç hasta 58 yaşında iken en yaşlı olgu79 yaşındaydı.Hastaların üçünde tümör yerleşim bölgesi özofagus 1/3 orta bölümü iken diğer iki hastada özofagus 1/3 alt bölümüydü. Tüm hastalara öncesinde endoskopi yapılarak,özafagus darlık seviyesi ve darlığın uzunluğu ölçülerek uygun stent seçimi yapıldı.Hem migrasyon riskini azaltmak hem de lümen içine tümör büyümesini engellemek amacıyla yarı kaplı ultraflex nitinol özofagus stenti kullanıldı. Rijid özafagoskop ile özafagusa girilerek stent yerleştirildi.Endoskop ile stentin açılmış durumu ve lokalizasyonu değerlendirilerek işlem sonlandırıldı. Hiçbir hastamızda işlem esnasında ve erken dönemde komplikasyon izlenmedi.Disfaji semptomları kayboldu,oral başlandı.Ertesi gün çekilen akciğer grafisinde stent görülerek taburcu edildiler.

**Sonuç:** Sonuç olarak,ameliyat edilemeyen ileri evre özafagus kanserli hastaların palyasyonunda stent kullanımının,mortalitesinin olmaması ve sınırlı morbiditesi ile, kısa dönemde kaliteli bir palyasyon için etkin bir yöntem olduğu kanısındayız.

**Anahtar Kelimeler:** özofagus kanseri stent

## PS107

### KOT FRAKTÜRLERİNDE CERRAHİ TEDAVİ DENEYİMLERİMİZ

**Selçuk Köse**, İlkay Albayrak
Edirne Devlet Hastanesi, Göğüs Cerrahisi

**Giriş:** Kot fraktürlerinin cerrahi tedavisi ulaşılabilir kaynaklara göre ilk kez MÖ ilk yüzyılda uygulanmıştır. Bununla birlikte çok uzun bir süre cerrahi tedaviler sadece yelken göğüslü hastalarda kabul görmüştür. Günümüzde kot fraktürü tedavisinde cerrahi endikasyonları net olarak tanımlanmaya başlanmış ve böylelikle birçok merkezde uygulamaya geçilmiştir. Bu yazımızda kot fraktürü nedeniyle cerrahi stabilizasyon yapılan hastalarımızın sunulması ile klinik deneyimimizin paylaşılması amaçlanmıştır.

**Gereç ve Yöntem:** Edirne Devlet Hastanesi Göğüs Cerrahisi Kliniği'nde, Ocak 2011-Ocak 2013 tarihleri arasında, kot fraktürü nedeniyle stabilizasyon operasyonu uygulanan 26 hasta retrospektif değerlendirildi. Hastalar yaş, cinsiyet, travma etiyolojisi, operasyon endikasyonları, analjezik ihtiyacı,eşlik eden plevral patolojiler, hastanede kalış süreleri, morbidite, mortalite açısından incelendi.

**Bulgular:** Cerrahi tedavi uygulanan 26 hastanın 25'i erkek, 1'i kadındı. Yaş ortalaması 48.7 idi. Travma etiyolojisi 12 hastada düşme, 11 hastada trafik kazası, 2 hastada darp, 1 hastada hayvan tepmesiydi. 13 hastada plevral patoloji tespit edilmezken, 13 hastada hemotoraks mevcuttu. Tüm hastalarda sürekli narkotik analjezik kullanımına ihtiyaç gösteren ağrı ve deplase fraktürler mevcuttu. 9 hastada ağrı ve deplasmana hemotoraks eşlik etmekteydi. 5 hastada şiddetli kronik ağrı ve kaynamama mevcuttu. Bir hastaya masif kanama nedeniyle acil torakotomi yapılmıştı. Hastaların tümünde klinik ve radyolojik bulgular eşliğinde fraktürler lokalize edildi. 25 hastada fraktürleri içine alacak şekilde kot üzerinden, kot aralığından veya vertikal insizyonlar yapıldı. Bir hasta ise torakotomi insizyonundan opere edildi. Mortalite görülmedi. Postoperatif hastanede yatış süresi ortalama 3.4 gündü. Tüm hastalarda postoperatif analjezi kontrolünde sadece nonsteroid antiinflamatuarlar kullanıldı.

**Sonuç:** Kot fraktürü tedavisinde operatif stabilizasyon, özellikle günümüzde artan klinik deneyimler sayesinde rutin olarak uygulanır duruma gelmiştir. Cerrahi tedavi endikasyonlarının temelini şiddetli ağrı ve deplase kotlar oluşturmaktadır. Opere edilen hastaların aktif hayata dönüşü hızlanmakta ve analjezik ihtiyaçları minimuma inmektedir. Uygun endikasyonlarla opere edilen kot fraktürlü hastalarda stabilizasyon cerrahisi sonuçlarının yüzgüldürücü olduğu kanaatindeyiz.

## PS108

### SKAPULADAN KÖKEN ALAN KONDROSARKOM OLGUSU

**Nesimi Günal**, Berkant Özpolat, Koray Dural
Kırıkkale Üniversitesi Tıp Fakültesi, Göğüs Cerrahisi A.D

**Giriş:** Kondrosarkom kemiğin ikinci sıklıkta görülen malign tümörüdür. Skapulanın malign tümörleri arasında ilk sırada yer aldığı bildirilmektedir. Temel tedavisi cerrahidir ancak bu vakalarda onkolojik tedavi yönünden bilgiler halen yetersizdir. Parsiyel skapula rezeksiyonu uygulanan kondrosarkoma olgusunda tanı ve tedaviyi literatür bilgileri eşliğinde sunmayı amaçladık.

**Olgu:** Elli altı yaşında kadın hasta bir yıldır olan sırtta şişlik ve ağrı şikayeti ile başvurdu. Fizik muayenesinde sağ skapula üzerinde 5 cm çapında sert, fiske ve ağrılı kitle mevcuttu. Toraks BT'de sağ skapula gövdesinde posterolaterale uzanan, skapulayı ekspanse eden ve kartilaj başlığında erozyonlar ve skapula invazyonuyla kondrosarkomu düşündüren lezyon izlendi. İnsizyonel biyopsi ile tanı doğrulandı. Parsiyel skapula rezeksiyonu ile kitle çıkarıldı. Patoloji raporu iyi diferansiye kondrosarkom olarak geldi. Bir alanda mikroskopik olarak çevre yağ dokuya uzanım saptandı. Postoperatif dönemi sorunsuz olan hastaya radyoterapi tedavisi başlandı. Altı aylık takip sonunda kontrol PET/BT'de nüks ya da metastaz saptanmadı.

**Tartışma:** Skapula kökenli kondrosarkomların tedavisi cerrahidir. Kemoterapinin etkin olmadığı bilinmekle birlikte rezidü tümör kalan ya da nüks ihtimali yüksek olan olgularda tedaviye radyoterapi eklenmektedir. Skapuler kondrosarkomların diğer yassı kemiklerden köken alanlara göre daha iyi prognoza sahip oldukları ancak nüks ve metastaz açısından takip edilmeleri gerektiği ve parsiyel skalpula rezeksiyonlarının hareket kaybını en aza indirdiği belirtilmektedir.

**Anahtar Kelimeler:** Kondrosarkom Göğüs duvarı tümörü Rezeksiyon

## PS109

### OLDUKÇA NADİR BİR MEDİYASTEN KİTLESİ: BİLATERAL İNTRAMURAL (PERİÖZOFAJİYAL) BRONKOJENİK KİST

Mehmet Oğuzhan Özyurtkan, Akın Eraslan Balcı, Mustafa Akın, **Murat Kılıç**, Suna Polatoğlu, Derya Özdemir Tüten, Siyami Aydın
Fırat Üniversitesi Tıp Fakültesi, Göğüs Cerrahisi AD

**Giriş:** Bronkojenik kistler mediyastenin en sık görülen kistik lezyonlarıdır ve sıklıkla orta ile üst mediyastende yerleşirler. Literatürde periözofajiyal yerleşim sıklıkla belirtilmekle birlikte, tamamen intramural yerleşimli bronkojenik kistler oldukça nadirdir. Yazıda bu nadir duruma bir örnek vaka sunulmaktadır.

**Olgu:** Kırk yedi yaşındaki bayan hasta sol yan ağrısı ve minimal disfaji şikayetiyle dış merkeze başvurmuş. Yapılan endoskopisinde özofagus alt bölümünde bilateral dış bası bulgusu saptanmış. İleri tetkik amaçlı hasta kliniğimize yönlendirilmiş. Hastanın özgeçmişinde kronik böbrek yetmezliği dışında bir öyküsü yoktu. Kontrastlı toraks BT'sinde özofagus distali ön kesiminde 77x27mm, sol posterior komşuluğunda 80x70mm olmak üzere iki adet kistik lezyon saptandı (Figür 1 ve 2). Hastaya sol torakotomiyle yaklaşıldı ve her iki lezyonun da intramural olduğu görüldü. Lezyonlara miyotomiyi takiben total eksizyon yapıldı ve özofagus mukozası açılmadan kalan açık uçlar sütüre edildi. Postoperatif ikinci gün oral beslenmesi açılan hastanın ek sıkıntısı olmadı ve 4 gün sonra taburcu edildi. Patolojik incelemede her iki lezyonun da özofagus kas tabakasından köken alan bronkojenik kist olduğu raporlandı. Hasta halen 2 aydır takip altındadır ve yutma güçlüğü tariflememektedir.

**Sonuç:** Mediyastinal bronkojenik kistler en sık görülen kistik mediyastinal lezyonlardır. Ancak İngiliz literatür incelemesinde 1981'den günümüze sadece 23 intramural yerleşimli lezyon bildirilmektedir. Bunların arasında sadece bir vakada lezyon birden fazladır. Vakamız bu konudan bakıldığında literatürdeki ikinci bilateral intramural bronkojenik kist vakası olmaktadır. Bronkojenik kistlerin kesim tedavisi cerrahi rezeksiyondur (torakotomi/torakoskopi). Hastamız operasyon sonrası sorunsuz taburcu edilmiştir.

**Anahtar Kelimeler:** bronkojenik kist özıfagus intramural mediyasten

## PS110

### İZOLE DİYAFRAM KİST HİDATİĞİ: OLDUKÇA NADİR BİR DURUM

Akın Eraslan Balcı, Mehmet Oğuzhan Özyurtkan, Mustafa Akın, **Suna Polatoğlu**, Murat Kılıç, Derya Özdemir Tüten, Siyami Aydın
Fırat Üniversitesi Tıp Fakültesi, Göğüs Cerrahisi AD

**Giriş:** Kist hidatik sıklıkla karaciğeri ve sonrasında akciğeri tutmakla beraber vücutta bir çok yerde görülebilmektedir. Diyaframı bu nadir lokalizasyon yerlerindendir ve sıklıkla akciğer veya karaciğerde rüptüre kist hidatiği olan kişilerde, lokal yayılım sonucu meydana gelir. Ancak karaciğer veya akciğerde hastalık öyküsü olmayan durumlarda diyaframda izole kist hidatik görülme ihtimali oldukça düşüktür. Yazıda bu duruma örnek bir vaka sunulmaktadır.

**Olgu:** Yetmiş altı yaşındaki erkek hasta hematüri ve bunu takiben gelişen akut böbrek yetmezliği sebebiyle üroloji servisinde yatarken çekilen akciğer ve batın grafisinde sağ diyaframda düzensizlik olması üzerine kliniğimize danışıldı (Figür 1). Özgeçmişinde aort kapak replasmanı ve BPH operasyonu öyküleri vardı. Toraks BT'sinde sağ diyaframı orta bölümünde, komşu akciğerde atelektazi yaratan, 9x8cm boyutlarında düzgün sınırlı, duvarı yoğun kalsifiye lezyon görüldü (Figür 2). Hastaya sağ torakotomi uygulandı. Lezyonun diyaframdan köken aldığı görüldü. İçi pürülan ve nekrotik görünümde olan lezyon, diyaframdan parsiyel eksizyon ile çıkarıldı. Lezyonun karaciğer ile bağlantısı olmadığı saptandı. Diyaframı defekti yama ile onarılan hastanın postoperatif takibi sorunsuzdu ve 7.gün taburcu edildi. Lezyonun patolojik incelemesinde nekrotik abseleşmiş materyel ve aralarında dejenere kütiküler membran görüntüsüne rastlandı ve kist hidatik tanısı kondu.

**Sonuç:** Genelde diyaframı kist hidatiklerinde hastada eşlik eden karaciğer veya akciğer kist hidatik öyküsü bulunur. Ancak izole diyaframı kist hidatiğinde mekanizma belli değildir, E.Granulosus'un kan yoluyla, ama karaciğer veya akciğer filtrelerine takılmadan diyaframa ulaşması neden gösterilmektedir. Hastamızda herhangi bir akciğer-karaciğer kist hidatik öyküsü bulunmadığı için lezyonu izole diyaframı kist hidatiği olarak değerlendirildi ve uygun tedavisi verildi.

**Anahtar Kelimeler:** diyaframı kist hidatik

## PS111

### NADİR BİR MEDİYASTEN KİTLESİ: MALİGN FİBRÖZ HİSTİYOSİTOM

Akın Eraslan Balcı, Mehmet Oğuzhan Özyurtkan, Mustafa Akın, **Murat Kılıç**, Suna Polatoğlu, Derya Özdemir Tüten, Siyami Aydın
Fırat Üniversitesi Tıp Fakültesi, Göğüs Cerrahisi AD

**Giriş:** Diğer adı pleomorfik sarkom olan malign fibröz histiyositom (MFH) bir yumuşak doku sarkomudur. MFH ileri yaş yetişkinlerde (erkek→kadın) en sık görülen yumuşak doku sarkomudur ve yüksek oranda alt ekstremite ve retroperiton bölgesinde meydana gelir. MFH %90 oranında akciğere metastaz yapar. Ancak mediyastinal tutulumu oldukça nadir olarak bildirilmiştir. Yazıda bu nadir duruma bir örnek vaka sunulmaktadır.

**Olgu:** Nefes darlığıyla acile başvuran 71 yaşındaki bayan hastanın çekilen akciğer grafisinde solda efüzyon saptanarak tüp torakostomi yapıldı. 2500cc drenajı takiben kontrolde kitle imajı saptanınca çekilen toraks tomografisi sol hemitoraksta santral-mediyastinal yerleşimli 15x15cm boyutlarında kitle gösterdi (Figür 1). Sitoloji sonucu tanı koyulamayan hastaya toraks MR çekildi ve lezyonun pulmoner trunkus ve perikardı kısmen oblitere ettiği, akciğerde belirgin atelektazi yarattığı görüldü (Figür 2). Transtorasik aspirasyon biyopsisi sonuç vermedi. Hastaya eksploratris torakotomi uygulandı. Kitlenin perikarda ve göğüs duvarına ciddi yapışık olduğu ve diseksiyonlar sonucunda belirgin kanamalar meydana geldiği görüldü. Bu sebepten lezyon subtotal olarak eksize edildi. Hasta sıkıntısız şekilde postoperatif üçüncü gün taburcu edildi. Lezyonun patolojik incelemesinde MFH tanısı koyulunca hasta ileri tedavi amaçlı radyasyon onkolojisi ve onkolojisi bölümüne yönlendirildi.

**Tartışma:** MFH'nin mediyastinal tutulumu oldukça nadirdir ve İngiliz literatürü taramasında sadece 14 vaka bildirilmiştir. Bildiğimiz üzere vakamız, 15.vaka olmaktadır. MFH'de tedavi cerrahidir. Prognoz kriterleri arasında tümörün patolojik özellikleri, boyutu, komplet rezeksiyon ve metastaz varlığı bulunur. İnkomplet rezeke edilen tümörlerde radyoterapinin denediği bildirilmekte birlikte MFH tedavisinde kemoterapinin yeri sınırlıdır. Beş yıllık sürvi %35-60 arasındadır. Nadir lokalizasyonu sebebiyle vakamız sunulmuştur.

**Anahtar Kelimeler:** mediyasten sarkom malign fibröz histiyositom

## PS112

### POSTPNÖMONEKTOMİ KRONİK AMPİYEM TEDAVİSİNDE ELOESSER FLEBİNİN YERİ: 10 YILLIK SONUÇLARIMIZ

**Levent Alpay**, Serda Kanbur, Serdar Evman, Hakan Kıral, Aysun Mısırlıoğlu, Volkan Baysungur, İrfan Yalçınkaya
Süreyyapaşa Göğüs Hastalıkları ve Göğüs Cerrahisi Eğitim ve Araştırma Hatsanesi, Göğüs Cerrahisi Kliniği

**Giriş:** 1935'deki tanımlanmadan beri Eloesser prosedürü, kronik postpnömonik, tüberküloz veya bronkoplevral fistüle bağlı ampiyem tedavisinde kullanılan bir yöntemdir. Ters U-şekilli bir cilt insizyonunu takiben göğüs duvarından belirli sayıda kostanın parsiyel rezeksiyonu ile sağlanan açık bir torakostomi işlemidir. Genellikle tedaviye dirençli vakalarda "son seçenek" modalite olarak kabul edilse de, seçilmiş vakalarda günümüzde hala tercih edilmekte ve terapötik önemini korumaktadır.

**Hastalar ve metod:** Çalışmamızda Ocak 2000 – Aralık 2009 tarihleri arasında, pnömonektomi sonrası bronkoplevral fistül sebebiyle ampiyem gelişen, tüp torakostomi ile yeterli drenaj ve tedavi sağlanamayıp Eloesser flebi açılan 11 hasta yer almaktadır.

**Sonuçlar:** 10 erkek, 1 kadın hastadan oluşan grubun yaş ortalaması 58.5 (dağılım: 40-70) idi. Pnömonektomi tarafı 9 hastada (%82) sağ, 2 hastada (%18) sol iken rezeksiyon endikasyonu 10 hastada bronkojenik karsinom, bir hastada ise tbc sonrası harap olmuş akciğer idi. Bütün hastalarda ters-U insizyonunu takiben ortalama 3+/-1 kot çıkartılarak uygun drenaj sağlandı. Herhangi bir operatif komplikasyon veya mortalite rastlanmayan grubun uzun dönem ortalama takip süresi 90,6 ay olarak hesaplanmıştır. Bu süre zarfında 3 hasta malignite ile ilişkili, 2 hasta ise hastalık dışı bir sebeple kaybedilmiş olup 6 hasta halen hayattadır (ortalama yaşam süresi: 97,2 ay)

**Tartışma:** Çoğu cerrah tarafından kozmetik olmadığı düşüncesi ile tercih edilmeyen Eloesser açık torakostomi yöntemi gerek kolay uygulanabilmesi, tedavi etkinliği ve iyi uzun dönem sonuçlarıyla, gerekse hastanın bir an önce taburcu olabilmesi ile hayat kalitesinin artmasına katkıda bulunabilmektedir. Seçilmiş hastalarda, son seçenek haline gelmeden uygulanması tedavi sürecini hızlandıracaktır.

**Anahtar Kelimeler:** Ampiyem Bronkoplevral fistül Eloesser flebi Pnömonektomi

## PS113

### PRİMER PLEVRAL LEİOMYOSARKOM

Mehmet Oğuzhan Özyurtkan, Akın Eraslan Balcı, Mustafa Akın, **Suna Polatoğlu**, Murat Kılıç, Derya Özdemir Tüten, Siyami Aydın
Fırat Üniversitesi Tıp Fakültesi, Göğüs Cerrahisi AD

**Giriş:** Leiomyosarkom düz kaslardan köken alan bir tümördür ve tüm vücutta görülebilmekle birlikte, özellikle uterus, retroperiton ve intraabdominal alanda meydana gelmektedir. Plevral leiomyosarkom akciğerden veya başka bir organdan lokal/metastatik yayılım olarak karşımıza çıkabilir. Ancak primer odağın sadece plevra olduğu ve bu yüzden plevral leiomyosarkom olarak adlandırılan durum oldukça nadirdir. Yazıda buna örnek bir vaka sunulmaktadır.

**Olgu:** Yetmiş üç yaşındaki bayan hasta dispne şikayetiyle dış merkeze başvurmuş ve akciğer grafisinde masif plevral efüzyon saptanınca kliniğimize gönderilmiş. Toraks tomografisinde sağ apikal alanda 6x6cm boyutunda plevral kökenli izlenimi veren kitlesel lezyon, sağ masif plevral efüzyon ve efüzyon komşuluğunda diyafram üzerinde kitlesel lezyonlar saptandı (Figür 1). Beyaz toprak öyküsü bulunan hastaya torakoskopik biyopsi yapıldı ve 1500cc sıvı drene edildi. Diyafram üzerindeki 3x3cm ve 1x2cm'lik iki lezyon eksize edildi. Lezyonların patolojik incelemesi leiomyosarkom lehine gelince hastaya PET-BT çektirildi ve vücutta başka bir hastalık odağı olmadığı, sağ apikal lezyon dışında patolojik bir görüntü saptanmadığı anlaşıldı (Figür 2). Bunun üzerine hastaya aksiller torakotomiyle apikal ekstrapulmoner kitle eksizyonu uygulandı. Postoperatif 3.gün sorunsuz taburcu edilen hastanın apikal lezyon patolojik inceleme sonucu da leiomyosarkom lehine geldi. Onkoloji bölümüne danışılan hastaya ileri yaşı yüzünden kemoterapi veya radyoterapi önerilmedi. Hasta 2 aydır takip altındadır.

**Tartışma:** Bir plevral lezyonda leiomyosarkom tanısıyla karşılaşılınca hastalığın akciğer kaynaklı veya metastatik olup olmadığını anlamak için tüm vücudun taranması önerilir. Eğer başka bir odak tespit edilemezse bu lezyona primer plevral leiomyosarkom adı verilir ki, bilgimiz dahilinde İngiliz literatüründe böyle tanılı 10'dan az hasta bulunmaktadır. Konu edilen vakamızda başka bir odak bulunamadı. Plevral leiomyosarkomun önerilen tedavisi mümkünse komplet rezeksiyonu takiben selektif vakalarda kemo ve/veya radyoterapi uygulanmasıdır. Vakamızda komplet rezeksiyon yapılmış, lakin ileri yaşı dolayısıyla ek tedavi, ilgili hekimlerce, uygun görülmemiştir.

**Anahtar Kelimeler:** plevra leiomyosarkom

## PS114

### AKKİZ SPONTAN ŞİLOTORAKS VE TEDAVİSİ

**Gökçen Avcı**, Abdullah Erdoğan, Makbule Ergin, Şirin Akdeniz, Yasin İlter Toker, Abit Demircan
Akdeniz Üniversitesi Hastanesi, Göğüs Cerrahi

**Giriş:** Şilotoraks plevral boşlukta lenfatik sıvının toplanmasıdır. Konjenital veya akkiz olabilir. Akkiz şilotoraks travmatik ve nontravmatik olarak sınıflandırılabilir. Nontravmatik (spontan) şilotoraks nadir görülmekle birlikte mediastinal maligniteler, tüberküloz lenfadenit, subklavian ven veya vena cavanın superior uzun süreli katerizasyonu, ve lenfangiyomyomatozise bağlı ya da idiyopatik olarak ortaya çıkabilir. Tanı plevral sıvının incelenmesiyle doğrulanır. Plevral sıvıda yüksek trigliserid seviyesi saptanır. Tedavi de göğüs boşluğundan lenfatik sıvının drene edilmesiyle başlar. Başlangıç tedavisi orta zincirli yağ asitleri ile beslemedir. Drenajı yüksek seyreden hastalarda oral alım kesilip, parenteral beslenmeye geçilir. Son yıllarda somatostatin veya uzun etkili sentetik octreotid anologları da tedavide kullanılmaktadır. Konservatif tedavinin süresi lenfatik drenajın miktarına ve şilotoraks nedenine bağlı olarak değişir.

**Vaka Sunumu:** 41 yaşında erkek hasta, öksürük ateş nefes darlığı şikayeti ile dış merkezde plevral effüzyon tanısı ile tüp torakostomi uygulanmış. Effüzyonun kimyasal analizi sonucu şilotoraks tanısı alan hasta kliniğimize sevkedildi. Etyolojide travma saptanmaması, yapılan tüm taramalarda etyolojiyi açıklayacak patolojik bir sonuca ulaşılamaması nedeni ile hastaya spontan şilotoraks tanısı konuldu. Tedavide göğüs tüpünden drenaj takibi yapıldı ve oral yağsız diyet uygulandı. Şilöz drenajın artması nedeni ile hastanın oral alımı kesildi ve parenteral hepatamin %8 infüzyon başlandı. Şilöz drenaj progresif olarak azaldı. Tedavinin birinci haftasında oral yağsız diyet başlandı. Oral alımın ilk gününden itibaren drenaj arttı ve günlük ortalama 400 cc düzeyine ulaştı. Yeniden oral alım kesildi ve parenteral hepatamin %8 infüzyonu başlandı. Üç haftalık tedavi sonrasında torasik drenaj 50 cc/ gün düzeyine indi. Hastaya oral yağsız diyet başlandı. Drenajın azalmaya devam ettiği görüldü ve tedavinin 45. günü hasta akciğer grafisi normaldi. Hasta göğüs tüpü açık drenaja alınarak ayaktan takip edilmek üzere taburcu edildi.

**Sonuç:** Spontan şilotorax olgularında öncelikle konservatif yaklaşım yapılmalıdır. Oral alım kesilerek yağdan fakir parenteral tedavi en az 3 hafta devam etmelidir. Cerrahi endikasyon medikal tedaviye yanıt vermeyen hastalarda düşünülebilir.

## PS115

### ENDOSKOPİK TORAKAL SEMPATİKOTOMİ SONRASI SAĞ ŞİLOTORAKS: ÇOK NADİR BİR OLGU

**Ersin Sapmaz,** Okan Karataş, Hakan Işık, Sezai Çubuk, Hasan Çaylak, Orhan Yücel, Elmir Memmedov, Alper Gözübüyük, Sedat Gürkök
GATA, Göğüs Cerrahisi

**Giriş:** Şilotoraks, duktus torasikus veya büyük dallarında meydana gelen obstrüksiyon veya iyatrojenik ya da travmaya bağlı yaralanma nedeniyle plevral boşlukta şilöz mayi birikmesidir. Büyük çoğunluğu sol üst torakal bölgede yapılan cerrahi işlemler sonrasında oluşmakla beraber sağ torakal sempatikotomi sonrası gelişen çok nadir bir şilotoraks olgusunu irdeledik.

**Olgu:** 23 yaşında erkek hasta, ellerde ve ayaklarda aşırı terleme şikayetleri nedeniyle kliniğimize müracaat etti. Hastaya Şubat 2013 tarihinde R3 ve R4 seviyelerinden VATS ile bilateral torakal sempatikomi ameliyatı uygulandı. Postoperatif kontrol akciğer grafisinde patolojik bulgu saptanmayan hasta, postoperatif 2. günde sağ göğüs ağrısı şikayeti olduğunu beyan etti. Çekilen kontrol akciğer grafisinde (Resim-1) sağ hemitoraksta plevral efüzyon gözlenmesi üzerine hastaya toraks CT (Resim-2) çekildi. Toraks CT'de sağ masif plevral efüzyon gözlenmesi üzerine önce hastaya sağ taraftan torasentez uygulandı ve beyaz opak renkli şilöz mayi aspire edildi. Bunun üzerine hastaya sağ tüp torakostomi uygulanarak kapalı sualtı drenaj sistemine bağlandı. Plevra sıvısından yapılan biyokimyasal testler şilotoraks ile uyumlu geldi. Oral diyeti kesilerek TPN başlanan ve takiplerinde günlük drenaj miktarının 550-800 cc aralığında seyretmesi üzerine hastaya postoperatif 7. günde VATS ile eksplorasyon uygulandı. Sağ R4 seviyesinde sempatikotomi uygulanan alanda seröz drenaj gözlendi. Kaçak bölgesi elektrokoter yardımıyla kontrol altına alındı. Takiplerinde günlük ortalama 50 cc drenaj gözlenen hasta postoperatif 3. günde salah ile taburcu edildi.

**Sonuç:** Torakal sempatikotomi sonrası özellikle Duktus Torasikus'un anatomik trasesi nedeniyle sol tarafta şilotoraks izlenme olasılığının sağa göre çok daha yüksek olmasına rağmen hastamızda olduğu gibi çok nadir vakalarda da anatomik varyasyonlara bağlı şilotoraks oluşabilmektedir. Bu nedenle sempatikotomi sonrası ani oluşan masif plevral efüzyon etyolojisinde şilotoraksta akılda bulundurulmalıdır.

**Anahtar Kelimeler:** Şilotoraks Sempatektomi Sempatikotomi Duktus Torasikus VATS

## PS116

### BİR AKCİĞER NAKLİ MERKEZİNDE DONÖR KULLANIMI

**Hüseyin Yıldırımoğlu,** Nur Dilek Bakan, Songül Büyükkale, Adalet Demir, Özgür İşgörücü, Sezgin Ulusoy, Adnan Sayar
Yedikule Göğüs Hastalıkları ve Göğüs Cerrahisi Eğitim ve Araştırma Hastanesi, Organ Nakli Merkezi
Yedikule Göğüs Hastalıkları Hastanesi Organ Nakli Merkezi

**Amaç:** Çalışmada Organ nakli merkezimize Ulusal Koordinasyon merkezi ve Bölge Koordinasyon merkezi tarafından sunulan kadavra donörlerin kabul ve ret nedenlerini belirlemek amaçlandı.

**Gereç ve Yöntem:** Çalışmaya Mart 2012- Mart 2013 tarihleri arasında Ulusal Koordinasyon Merkezi ve İstanbul Bölge Koordinasyon Merkezi tarafından organ nakli merkezimize sunulan kadavra donörlerin verileri alındı.

**Bulgular:** Organ nakli merkezimize 12 aylık sürede 64 kadavra donör sunuldu. Donörlerin 18si kadın 46ü erkek ve yaş ortalaması 36 (12-67 yaş) idi. Donörlerin beyin ölüm sebepleri sırasıyla; intrakranial kanama (n=26), subaraknoid kanama (n=25), ip asısı (n=4) ve diğer sebepler (n=9) idi. Ortalama entübasyon süresi 3,6 gün (1-16 gün) idi. Donörlerin PEEP 5 cmH2O ve FiO2 %100 iken ortalama PaO2: 353 mmHg (49 -662) idi. Sunulan donörlerin 21si düşük PaO2, 11u akciğer grafisinde anormallik, 7si personel yetersizliği, 3ü nakil ekibinin izinde olması , 3ü uzun entübasyon, 2si uygun kan grubunda hasta olmaması, 1i ileri yaş, 1i alıcının uygun olmaması, 1i yoğun sigara anamnezi, 1i organın TNK kabül edilmesi ve 1ide şüpheli kriminal olay olması nedeniyle kullanılamadı. 12 donör akciğeri kabul edildi ve uygun hastalara nakledildi. Donör kullanım oranımız %18,7 idi.

**Sonuç:** Donör kullanım oranımız literatürle uyumlu bulunmuştur. Ancak sunulan donör sayısının dünya ortalamasının altında olması, organ bağışı konusunda halk arasında bilinç düzeyinin arttırılmasına yönelik çalışmalara yoğunlaşmak gerektiğini düşündürmektedir.

## PS117

### METASTAZEKTOMİ VE LOBEKTOMİ UYGULANAN BİLATERAL PULMONER METASTATİK LEYOMYOSARKOM OLGUSU

**Rasih Yazkan**, Sedat Güneş, Hasan Ekrem Çamaş
Süleyman Demirel Üniversitesi Tıp Fakültesi, Göğüs Cerrahisi AD

**Giriş:** Uterusun düz kas tümörleri, biyolojik davranışlarına göre, benign, malign ve malignite potansiyelleri bilinmeyenler olarak gruplara ayrılmaktadır. Uterustaki leyomiyom ve leyomiyosarkom olgularında histerektomiden yıllar sonra akciğere metastaz görülebilmektedir. Biz bu olguyu bilateral leyomyosarkom metastazı nedeniyle metastazektomi ve lobektomi uyguladığımız nadir olgulardan olması nedeniyle sunmayı amaçladık.

**Olgu:** 45 yaşında bayan hasta 5 yıl önce uterus leyomyosarkomu nedeniyle TAH + BSO operasyonu geçirmiş, rutin onkolojik kontrolleri sırasında çekilen bilgisayarlı toraks tomografisinde sol akciğer üst lobda yaklaşık 3x2.3 cm düzensiz sınırlı, anteriorda mediastinal ve kostal plevrada çekintiye neden olan kitle lezyonu, sağ akciğer alt lob posterobazal segmentte plevra komşuluğunda yaklaşık 7 mm düzensiz sınırlı nodüler lezyon tespit edildi. Pozitron emisyon tomogrfasinde ise sol akciğer üst lobda yaklaşık 3x2.5 cm hipermetabolik kitlesel lezyon (SUVmax:7.0), sağ akciğer alt lob posterobazal segmentte yaklaşık 7 mm non metabolik nodüler lezyon tespit edildi. Öncelikle sağ alt lobdaki lezyona wedge rezeksiyon, sol üst lobdaki lezyona ise primer akciğer kanseri veya leyomyosarkom metastazı ayrımı için transtorasik ince iğne aspirasyon biyopsisi uygulandı, her iki lezyonunda leyomyosarkom metastazı olarak rapor edilmesi üzerine sol üst lobdaki lezyonun santral lokalizasyonlu ve boyutunun büyük olması üzerine sol üst lobektomi uygulandı, olgu postoperatif tedavisinin düzenlenmesi amacıyla onkoloji ve jinekoloji kliniklerine yönlendirildi, olgu postoperatif birinci yılında sorunsuz ve nüks olmaksızın takip edilmektedir.

**Sonuç:** Akciğerde metastatik soliter pulmoner nodül ön tanısı ile araştırılan kadın olguların, yıllar önce histerektomi veya miyomektomi geçirip geçirmediği sorgulanmalıdır. Uterus leyomiyom ve leyomiyosarkomlarında, yıllar sonra akciğere metastaz görülebildiğinden ve olgular çoğunlukla tanı anında asemptomatik olduğundan, histerektomi geçirmiş olan olgular uzun süreli olarak izlenmelidir. Pulmoner leyomyosarkom metastazlı olgularda lezyonların rezektabilitesi ve hastanın solunum kapasitesi uygun ise metastazektomi ve/veya lobektomi uygulanması gerektiğini ve bu yaklaşımın sağkalımı uzatacağını düşünmekteyiz.

## PS118

### MEDİASTİNAL ŞİFTE NEDEN OLAN SOLİTER FİBRÖZ TÜMÖR

**Gürhan Öz**[1], Serdar Kokulu[2], Ersin Günay[3], Şerife Özdinç[4], Çiğdem Tokyol[5], Okan Solak[1]
[1]Afyon Kocatepe Üniversitesi Tıp Fakültesi, Göğüs Cerrahisi A.D
[2]Afyon Kocatepe Üniversitesi Tıp Fakültesi, Anestezi ve Reanimasyon A.D
[3]Afyon Kocatepe Üniversitesi Tıp Fakültesi, Göğüs Hastalıkları A.D
[4]Afyon Kocatepe Üniversitesi Tıp Fakültesi, Acil Tıp A.D
[5]Afyon Kocatepe Üniversitesi Tıp Fakültesi, Patoloji A.D

**Giriş:** Plevranın soliter fibröz tümörleri, plevranın nadir görülen ve yavaş büyüyen tümörlerindendir. Çoğunlukla plevra, mediasten ve akciğerde yerleşirler. Klasik yerleşim yeri plevranın tabanıdır ve sıklıkla semptom oluşturmaz. Olgumuzu mediastinal şifte neden olması ve ciddi semptomları olması nedeniyle sunmayı amaçladık.

**Olgu:** Olgumuz 64 yaşında bayan hasta; acil serviste ileri derecede nefes darlığı ile değerlendirildi. Fizik muayenesinde TA: 90/55, nabız:110/dk, saturasyonu 3lt O2 ile 88 olarak gözlendi. Solunum sesleri sol hemitoraksın alt 2/3 de duyulamadı. PA akciğer grafisinde sol toraksın alt 2/3 ünün opak olduğu, mediastenin şift olduğu gözlendi. Toraksın bilgisayarlı tomografisinde sol hemitoraksı dolduran, mediastinal yapıları karşı toraksa iten, akciğeri komprese etmiş iyi sınırlı 20X15 cm büyüklüğünde solid kitle saptandı. Eksploratris torakotomide kitlenin alt lobu tamamen üst lobu kısmen kollebe ettiği, kalbi kompresyona uğrattığı gözlendi. Kitle komplet çıkarıldı. Kitke 1813gr olarak tartıldı. Postoperatif komplikasyon gelişmedi. Hastanın preoperatif gözlenen şikayet ve vital bulgularının düzeldiği gözlendi.

**Sonuç:** Soliter fibröz tümör olguları literatürde bildirilmiştir. Ancak olguyu acil servise getirecek ciddi solunumsal ve kardiak şikayetlere neden olan mediastinal şift oluşturmuş olgu sayısı oldukça nadirdir.

**Anahtar Kelimeler:** plevranın tümörü soliter fibröz tümör torakotomi

## PS119

### DESTRÜKSİYONA NEDEN OLAN AGRESİF HİDATİK KİSTLER

**Gürhan Öz**[1], Ersin Günay[2], Elif Doğan Bakı[3], Betül Demirciler Yavaş[4], Okan Solak[1]
[1]Afyon Kocatepe Üniversitesi Tıp Fakültesi, Göğüs Cerrahisi A.D
[2]Afyon Kocatepe Üniversitesi Tıp Fakültesi, Göğüs Hastalıkları A.D
[3]Afyon Kocatepe Üniversitesi Tıp Fakültesi, Anestezi ve Reanimasyon A.D
[4]Afyon Kocatepe Üniversitesi Tıp Fakültesi, Patoloji A.D

**Giriş:** Kist hidatik hastalığı Ekinokokkus Granulozus'un larvalarının neden olduğu bir enfeksiyondur. Amacımız benign bir paraziter hastalık olan kist hidatiğin nadiren bir tümör gibi agresifleşerek çevre kemik ve yumuşak dokuları invaze edebildiğini sunmaktır.

**Materyal ve Metod:** Çalışmamızda vertebra invazyonu, kot ile birlikte göğüs duvarı invazyonu, tam kat diafragma invazyonu ve akciğerin tamamen destrüksiyonu ve mediasten invazyonu olmak üzere 4 olguyu değerlendirdik.

**Olgu 1;** 22 yaşında erkek hasta olup ciddi sırt ağrısı şikayeti ile değerlendirildi. Bilgisayarlı tomografide (BT) 4. kostatransvers eklemde kırık ve Th4 vertebra korpusunda invazyon gözlendi. Tutulan kostanın rezeksiyonunu ve Th4 parsiyel korpektomi ile tedavi sağlandı.

**Olgu 2;** 81 yaşında erkek olgu, göğüs ağrısı ve şişlik şikayeti ile değerlendirildi. BT'de sağ toraks pariatel plevra tabanlı, 6. Kotu ve göğüs duvarını invaze eden kist hidatik gözlendi. İlgili göğüs duvarı parsiyel kotla birlikte eksize edildi.

**Olgu 3;** 35 yaşında erkek olgu, sağ yan ağrısı ile değerlendirildi. BT'de karaciğer kubbesinden başlayıp diafragmayı penetre edip akciğer alt lobunu invaze eden kistik lezyon gözlendi. Sağ torakotomi ile akciğere wedge rezeksiyon ve diafragma altından membran çıkarıldı. Diafragma onarıldı.

**Olgu 4;** 12 yaşında kız çocuğu nefes darlığı şikayeti ile değerlendirildi. BT' de toraksı dolduran bilateral dev kistler gözlendi. Eksplorasyonda sağ akciğer üst lobunun tamamen destrükte olduğu ve kistin toraks kupulasını ve mediastinal plevrayı invaze ettiği gözlendi. Üst lobektomi yapıldı.

**Sonuç:** Kist hidatik olgusu sıklıkla solunum sistemi şikayetleri ile hekime başvurur. Ancak biz olgularımızda hidatik kistin agresif invazif davranışı ve buna bağlı farklı şikayetlerle hekime gelebileceğini gözlemledik. Hidatik kistin lokorejyonel invazif klinik davranışını sunmak istedik.

## PS120

### POSTERİOR MEDİASTENİN NADİR PATOLOJİSİ: MENİNGEAL KİST

**Gürhan Öz**[1], Serdar Kokulu[2], Şerife Özdinç[3], Olcay Eser[4], Okan Solak[1]
[1]Afyon Kocatepe Üniversitesi Tıp Fakültesi, Göğüs Cerrahisi A.D
[2]Afyon Kocatepe Üniversitesi Tıp Fakültesi, Anestezi ve Reanimasyon A.D
[3]Afyon Kocatepe Üniversitesi Tıp Fakültesi, Acil Tıp A.D
[4]Afyon Kocatepe Üniversitesi Tıp Fakültesi, Nöroşiruji A.D

**Giriş:** Meningeal kistler nadir görülen ve omirilik ve sinir basısı yapabilen lezyonlardır. Bu lezyonların çoğunluğu hiçbir semptoma neden olmadığı için hayat boyu tanımlanmadan kalmaktadır. Olgumuzda kist şiddetli ağrıya neden olması sebebiyle opere edilmiş olup nadir görülmesi sebebiyle sunmak istedik.

**Olgu:** Olgumuz 80 yaşında kadın. Şiddetli bel ağrısı nedeniyle acil servise başvurmuştu. Fizik muayenesi normal olan hastanın toraks tomografisnde posteior mediastende T10 vertebra korpusu üzerinde subplevral yerleşimli intakt kistik oluşum izlendi.Prone poziyonunda 10.kot posteriordan parsiyel rezeke edilerek kist eksplorasyonu sağlandı.Kistin kanalla ilişkisi, kist tabanı ligasyonu yapılarak kesildi.Kist tümüyle eksize edildi Postoperatif komplikasyon gözlenmedi.

**Sonuç:** Posterior mediasten lokalizasyonlu kistik patolojilerde meningeal kist tanı olarak düşünülmeli. Kistin medulla spinalis ile ilişkisi gözardı edilmemelidir.

**Anahtar Kelimeler:** meningeal kist torakotomi kist eksizyonu

## PS121

### GÖĞÜS DUVARINA CİLT FİSTÜLİZASYONU OLAN ANTERİOR MEDİASTİNAL KİST HİDATİK: OLGU SUNUMU

**Serpil Sevinç**, Özgür Samancılar, Taner Öztürk, Şaban Ünsal, Şeyda Örs Kaya
İzmir Dr. Suat Seren Göğüs Hastalıkları ve Cerrahisi Eğitim ve Araştırma Hastanesi, Göğüs Cerrahisi Kliniği

Echinococcosis/Hydatidosis tarım ve hayvancılıkla uğraşan toplumlarda sık görülen, insan ve hayvanların parazitik ve zoonotik bir hastalığıdır. Yetişkinlerde en sık karaciğer ve akciğer de saptanır. Hastalığın mediastinal yerleşimi çok nadirdir. Sağ subklaviküler bölgede, cilde fistülüze olan, anterior mediastende multipl hidatik kistleri bulunan 31 yaşındaki erkek olguda parsiyel sternotomi yolu ile ile anterior mediastene ulaşıldı. Çapları 2mm ile 2cm arasında çapları değişen, bazıları perfore olan, çok sayıda kız veziküller izlendi. Perikist tabakası eksize edildi. Sağ subklavikuler bölgedeki fistül traktı kürete edildi. Postoperatif komplikasyon gelişmedi Kist hidatik hastalığının endemik olduğu Akdeniz ülkelerinde mediastinal kitlesi olan olgularda hidatik kist hastalığı akılda tutulmalı, hayati organlara olan yakın komşuluğu nedeniyle biran evvel cerrahi tedavisi yapılmalıdır.

**Anahtar Kelimeler:** Kist hidatik anterior mediastinal kist sternotomi

## PS122

### LOKOREJYONEL ANESTEZİ İLE TORAKS DUVARI REZEKSİYONU

**Gürhan Öz**[1], Ersin Günay[1], Serdar Kokulu[2], Elif Doğan Baki[2], Okan Solak[3]
[1]Afyon Kocatepe Üniversitesi Tıp Fakültesi, Göğüs Hastalıkları A.D
[2]Afyon Kocatepe Üniversitesi Tıp Fakültesi, Anestezi ve Reanimasyon A.D
[3]Afyon Kocatepe Üniversitesi Tıp Fakültesi, Göğüs Cerrahisi A.D

**Giriş:** Kisthidatik Ekinokokkus Granulozus parazitinin neden olduğu öncelikle karaciğer ve akciğer olmak üzere tüm vücutta görülebilen zoonoz bir hastalıktır.Hastalığın toraks içinde neden olduğu lezyonların tedavisi genel anestezi altında torakotomi ve kistin eksizyonudur. Amacımız hastalarda lokorejyonel anestezi ile göğüs duvarı rezeksiyonun yapılabileceğini sunmaktır.

**Olgu:** Olgumuz 81 yaşında erkek hasta göğüs duvarında şişlik ve şiddetli ağrı şikayeti nedeniyle acil serviste görüldü. Anamnezinden 5 yıl önce kist nedeniyle sağ torakotomi geçirdiği ve 4 yıl önce de kardiak pacemaker takıldığı öğrenildi. Toraks tomografisinde sağ hemitoraksta ekstrapulmoner anterolateralde 5-6 kotları invaze eden kistik lezyon mevcuttu.Genel anestezisi yüksek riskli bulunan hastaya epidural kateter takılıp, anterior göğüs duvarı lokal anestezi ile bloke edilerek komplet rezeksiyon başarı ile yapıldı.

**Sonuç:** Göğüs duvarı rezeksiyonu genel anesteziyle yapılmaktadır. Ancak anestezinin yüksek risk oluşturduğu hastalarda lokorejyonel anestezi ile de yapılabilir

**Anahtar Kelimeler:** toraks duvarı kisthidatik lokal anestezi

## PS123

### TEK AKCİĞER VENTİLASYONU SONRASI MEYDANA GELEN BİR REEKSPANSİYON AKCİĞER ÖDEMİ VAKASI

Akın Eraslan Balcı, Mehmet Oğuzhan Özyurtkan, **Suna Polatoğlu**, Murat Kılıç, Derya Özdemir Tüten, Siyami Aydın
Fırat Üniversitesi Tıp Fakültesi, Göğüs Cerrahisi AD

**Giriş:** Reekspansiyon akciğer ödemi (RAÖ), kollabe akciğerin hızla ekspanse olması sonucunda meydana gelen akut bir akciğer ödemidir. Mortalite oranı %20 civarında verilmiştir. Etiyolojik faktörler arasında adı geçen tek akciğer ventilasyonu oldukça nadir sebepler arasındadır. Yazıda bu nadir duruma bir örnek verilmektedir.

**Olgu:** Yirmi bir yaşındaki erkek hasta sol göğüs ağrısı ve dispne şikayetiyle başvurdu. Hastada sol pnömotoraks saptandı (Figür 1). Özgeçmişinde nüks pnömotoraks sebebiyle 6 ay önce sağ büllektomi öyküsü vardı. Karşı taraf nüksü olarak değerlendirilen hastaya büllektomi planlandı. Çift lümenli tüp eşliğinde aksiler torakotomiyle sol apikal büllöz lezyonu eksize edilerek operasyon tamamlandı. Ameliyat masasında ekstübe edilen hasta derlenmeye alınmak üzereyken ajitasyon göstermeye başladı, satürasyonu %95'ten %60'lar seviyesine düştü ve ağzından köpüklü sıvılar çıkmaya başladı. Solunumu ve şuuru gitgide kötüleşen hasta tekrar entübe edildi ve tüpten yoğun olarak sıvı aspire edildi. Satürasyonu düzelmeyince hızla akciğer tomografisi alınan hastada solda yoğun pulmoner ödem tablosu görüldü (Figür 2) ve sonrasında yoğun bakın ünitesine alındı. Hastaya uygun inotropik ajan, diürez ve bronkodilatör desteği verilerek 24 saat gözlem altında tutuldu. Genel durumu düzelince ertesi gün ekstübe edilerek servise geri alındı ve postoperatif 5.günde taburcu edildi. Tartışma: Erken yaş, kollapsın uzun süreli olması, reekspansiyonun hızla sağlanması ve pulmoner hipertansiyon RAÖ'nün etiyolojisinde yer almaktadır. Ayrıca İngiliz literatüründe, vaka sunumu tarzında sunulmuş çok az sayıda tek akciğer ventilasyonu sonrası gelişen RAÖ vakasıyla karşılaşmak mümkündür. Her ne kadar diğer sebeplerin, kollabe akciğerdeki sürfaktan üretiminin azalması ve endoteliyal permeabilite artışı yaratan bir dizi medyatörün salınması gibi etkenlere sebep olarak RAÖ yarattığı sanılmakla birlikte, tek akciğer ventilasyonu ve buna bağlı gelişen kısa süreli kollapsın ne şekilde RAÖ yarattığı tam bilinmemektedir. RAÖ genelde işlemden 1-2 saat sonra başlar. Tedavisi monitörizasyon, diürez, sıvı kısıtlaması, gerekirse inotrop destek şeklindedir. Vakamızda operasyonu hemen takip eden bir RAÖ yaşanmış ve mekanik ventilatör desteğiyle 24 saat gözlem ve uygun medikal destekle düzelme sağlanmıştır.

**Anahtar Kelimeler:** pnömotoraks tek akciğer ventilasyonu pulmoner ödem büllektomi

## PS124

### AKCİĞERİN PRİMER "LENFOEPİTELYOMA-LİKE KARSİNOMA" OLGUSU

**Serpil Sevinç**[1], Onur Akçay[1], Şaban Ünsal[1], Şeyda Örs Kaya[1], Nur Yücel[2]
[1]İzmir Dr. Suat Seren Göğüs Hastalıkları ve Cerrahisi Eğitim ve Araştırma Hastanesi, Göğüs Cerrahisi kliniği
[2]İzmir Dr. SS Göğüs hastalıkları ve Cerrahisi Eğitim ve Araştırma Hastanesi, Patoloji Bölümü

Lenfoepitelyoma-like karsinoma genellikle nasofaringeal bölgenin primer tümörüdür. Ancak tükürük bezi, timus, akciğer, mide ve deri gibi birçok alandan köken alabilir. Akciğerin primer lenfoepitelyoma-like karsinoması nadirdir. Lenfoepitelyoma benzeri karsinoma tümör genezisinde Epstein-Barr virus enfeksiyonunun temel rol oynadığı düşünülmektedir. Küçük hücreli dışı akciğer kanseri ile karşılaştırıldığında Lenfoepitelyoma benzeri karsinomada survi daha iyidir. Akciğer grafisinde tesadüfen saptanan bir soliter pulmoner nodül olan olguya yapılan incelemeler, özellikle pozitron emisyon tomografisinin maligniteyi desteklemesi üzerine küratif cerrahi rezeksiyon uygulandı. Nasofarinks bakısı ve radyolojik tetkikleri normal idi. EBV-EA ve EBV VCA IgG positive idi. Primer akciğer lenfoepitelyoma-like karsinoma nedeni ile sol üst lobektomi uyguladığımız 41 yaşındaki bayan olgu literatür bilgileri eşliğinde sunulmuştur.

**Anahtar Kelimeler:** Lenfoepitelyoma-like karsinoma akciğer Epstein-Barr virus

## PS125

### PRİMER SPONTAN PNÖMOTORAKSTA EKG DEĞİŞİKLİKLERİ

**Serpil Sevinç**[1], Şeyda Örs Kaya[1], Şaban Ünsal[1], Şahbender Koç[2], Timuçin Alar[3], Şamil Günay[4], Mehmet Böncü[5], Hüseyin Candan[6]
[1]İzmir Dr. Suat Seren Göğüs Hastalıkları Ve Cerrahisi Eğitim Ve Araştırma Hastanesi, Göğüs Cerrahisi Kliniği
[2]Hakkari Devlet Hastanesi, Kardiyoloji Bölümü
[3]18 Mart Üniversitesi Tıp Fakültesi, Göğüs Cerrahisi Ad
[4]Osm Ortadoğu Hastanesi, Göğüs Cerrahisi Klniği
[5]İzmir Dr. Ss Göğüs Hastalıkları ve Cerrahisi Eğitim Ve Araştırma Hastanesi, Göğüs Hastalıkları Acil Bölümü
[6]Ege Üniversitesi Tıp Fakültesi, Bioistatistik Ve Medikal İnformasyon Bölümü

**Amaç:** Bu prospektif çalışmada Primer spontan pnömotorakslı (PSP) hastalarda EKG'de değişiklik olup olmadığını ve bu değişiklikleri etkileyen faktörleri araştırdık.

**Çalışma planı:** PSP tanısı alan ardışık 48 hasta çalışmaya alındı. Pnömotoraks mevcut iken ve göğüs tüpü uygulanmadan önce EKG çekildi (EKGpnömotoraks). Vital bulguları stabil olmayan ve şiddetli dipnesi olan hastalara EKG çekilmeksizin tüp torakostomi uygulandı ve bu hastalar çalışma dışı bırakıldı. Hastaların yaş, cinsiyet, baskın semptomları (göğüs ağrısı veya dispine), pnömotoraks alanı, pnömotoraks yaşı (hastanın şikayetinin başlaması ile hastanemiz acil servisine başvurusu arasında geçen süre), pnömotoraks tarafı bilgileri kayıt edildi. Pnömotoraks alanları Rhea metodu ile hesaplandı. Tüp torakostomi, kapalı sulatı drenajı uygulanarak Akciğerin re-ekspanse olmasıyla birlikte göğüs drenajı sonlandırıldı. Radyolojik olarak akciğerin ekspanse olduğu görülerek EKG çekimi tekrarlandı (EKGre-ekspanse). EKGpnömotoraks ve EKGre-ekspanse verileri karşılaştırıldı.

**Bulgular:** 48 hastanın 42'si (%87,5) erkek, 6'sı (%12,5) kadın olup, yaş ortalaması 29,73±12,47 idi. 34'ü (%70,8) göğüs ağrısı, 14'ü (%29,2) nefes darlığını baskın şikayet olarak belirtti. Pnömotoraks hastaların 29'unda (%60,4) solda, 19'unda (%39,6) sağ hemitoraksta izlendi. Pnömotoraks yaşı 30 (%37,5) hastada "0 gün" iken, 18'inde (%62,5) "↗1 gün" idi. Pnömotoraks alanının ortalaması 43,00±21,47 hesaplandı. Çalışmada olguların pnömotoraks alanı cinsiyet, baskın şikayet, pnömotoraks tarafı ve pnömotoraks yaşına göre değerlendirildi ve gruplar arasında istatiksel olarak anlamlılık saptanmadı. QT süresi, aks, dakika nabız sayısı, QRSV1, QRSV4, QRSV5, QRSV6 tedavi öncesi değerlerinin ortalama ve medianları tedavi sonrası değerlerin ortalama ve medianları arasında istatistiksel olarak anlamlı bir fark saptandı (sırası ile p=0.001, p=0.023, p= 0.001, p=0.010, p=0.046, p=0.000, p=0.008). Ayrıca 3 olguda Sağ dal bloğu (2'sinde sol, birinde sağ pnömotoraks i), 2 olguda ST elevasyonu, 1 olguda T sivriliği, 1 olguda coroner sinüs ritmi saptandı.

**Sonuç:** Hem sağ hem de sol pnömotoraksın aks değişikliğine neden olduğu, kadınlarda aks değişikliğinin daha fazla olduğu, QRSV4,5,6 derivasyonlarında voltajın drenaj sonu arttığı ayrıca sağ dal bloğu ve ST değişikliği gibi spesifik EKG değişiklikleri saptandı.

**Anahtar Kelimeler:** elekterokardiyografi göğüs ağrısı primer spontran pnömotoraks

## PS126

### OTOLOG KAN PLÖREDEZ YÖNTEMİNİN SEKONDER SPONTAN PNÖMOTORAKS HASTALARINDAKİ ETKİNLİĞİ

Levent Alpay, **Serdar Evman**, Serda Kanbur, Hakan Kıral, Mine Demir, Volkan Baysungur, İrfan Yalçınkaya
Süreyyapaşa Göğüs Hastalıkları ve Göğüs Cerrahisi Eğitim ve Araştırma Hatsanesi, Göğüs Cerrahisi Kliniği

**Amaç:** Sekonder spontan pnömotoraks hastalarındaki uzamış hava kaçağı, göğüs cerrahlarının sık olarak karşılaştıkları bir klinik sorundur. Çalışmamızda, bu tip vakalarda kullandığımız otolog kan plöredez işleminin etkinliği, komplikasyonları ve riskleri incelenmiştir.

**Metod:** Ocak 2011 Aralık 2012 tarihleri arasında kliniğimize sekonder spontan pnömotoraks tanısı ile yatırılıp kapalı su altı drenajı uygulanan, ancak hava kaçağı kesilmeyen ve kan plöredez işlemi uygulanan hastalar çalışmamıza alındı. Tüm hastalara dren içinden, median kübital veya sefalik venden alınan 50cc kan ve ardından 50cc serum fizyolojik verilmiş, drenler 2 saat toraks seviyesinden daha yüksek bir yere asılarak takip edilmiştir.

**Bulgular:** Uzamış hava kaçağı tanısı konulan 16 sekonder spontan pnömotoraks hastası (15 erkek, 1 bayan) çalışmaya alındı. Yaş ortalaması 51,8 idi (dağılım: 23-80). 14 hasta tüp torakostomi, 1 hasta pezzer sonda ve 1 hasta pleurocan dren ile takip edildi. Cerrahi müdahale ile kan plöredez arasında geçen ortalama süre 6,9 (dağılım: 4-15) gün idi. Hastalarımızın tamamında başarı elde edilirken 15inde (%93,8) ilk 24 saat içinde hava kaçağının kesildiği gözlendi (Tablo 1). Hiçbir hastamızda işlem sonrası ampiyem veya ağrı-ateş oluşması gibi komplikasyonlar gözlenmemiştir. Takip süresi boyunca 5 (%31,3) hastada nüks tespit edilmiş, birine talk plöredez ve 4üne cerrahi girişim uygulanmıştır.

**Sonuç:** Herhangi bir ekstra maliyeti bulunmayan, malzeme veya ilaç gereksinimi göstermeyip kolaylıkla tatbik edilen otolog kan plöredez yöntemi, sekonder spontan pnömotoraks hastalarında tüp torakostomiyi takiben beklenmeden uygulanabilecek etkin ve güvenli bir tedavi seçeneğidir.

**Anahtar Kelimeler:** Spontan pnömotoraks Sekonder Plöredez Otolog

## PS127

### KANAT SKAPULANIN NADİR BİR SEBEBİ: HEREDİTER MULTİPL EKZOSİTOZ

Mehmet Oğuzhan Özyurtkan, Akın Erasłan Balcı, Mustafa Akın[2], **Murat Kılıç**, Suna Polatoğlu, Derya Özdemir Tüten, Siyami Aydın
[1]Fırat Üniversitesi Tıp Fakültesi, Göğüs Cerrahisi AD
[2]Fırat Üniversitesi Tıp Fakültesi, Patoloji AD

**Giriş:** Kanat skapula, hemen her zaman longus torasikus sinir hasarı sonucu görülen, skapulanın mediyal sınırının yükseldiği ve kol hareketlerinde kısıtlılık ve ağrı yaratan bir durumdur. Çok nadir sebepleri arasında skapula tümörleri sayılabilir. Diğer adı multipl psteokondromatozis olan herediter multipl ekzositoz (HME), otozoman dominant geçişli ve vücuttaki birçok kemikle multipl ekzositozlarla karakterize bir patolojidir. Yazıda HME yüzünden kanat skapulası ve göğüs ağrıları olan bir hasta sunulmaktadır.

**Olgu:** Yirmi sekiz yaşındaki bayan hasta sol göğüs ağrısı, sağ skapula ağrısı ve sağ kol hareketinde kısıtlılıkla başvurdu. Özgeçmişinde 2 yıl önce femur-pelvis kemik kitle eksizyonu sonrası HME tanısı aldığı, 6 ay önce multipl ekzositoz sebebiyle servikal-torakal laminektomi geçirdiği öğrenildi. Hastanın fizik muayenesinde sağ skapulasının sola göre asimetrik tarzta dışa çıkıp olduğu saptandı. Toraks BT'sinde sağ skapula alt ucunda 4x3cm kitle ve sol 6.kot lateralinde kemik lezyonu saptandı (Figür 1 ve 2). Bilateral ağrı ve kolda kısıtlılık tarifleyen hastaya operasyon planlandı ve skapular kitlesi eksize edilerek, diğer tarafa parsiyel kot eksizyonu yapıldı. Lezyonların patolojik inceleme sonucu osteokondrom lehine geldi. İki aydır takipte olan hastanın göğüs ağrısı geçti ve kol hareketlerinde düzelme olduğu görüldü.

**Tartışma:** HME genelde ekstremite kemiklerinde lezyonlar oluşturur, kaburga, skapula, vertebra ve pelvis tutulumu daha nadirdir. İzole osteokondrom, her ne kadar nadir olarak skapulayı tutsa da, skapulanın en sık görülen benign kemik tümörüdür. Hastamızda skapuladaki osteokondrom, HME'nin bir komponenti olarak meydana gelmiştir. HME için önerilen yegane tedavi, ağrı yapan lezyonların cerrahi eksizyonudur. Nitekim hastamız bu tür ağrılı lezyonlar için sıklıkla operasyonlar geçirmiştir.

**Anahtar Kelimeler:** kanat skapula osteokondrom ekzositoz

## PS128

### GRANÜLOMATÖZ MEDİASTİNAL LENFADENİT TANISINDA MEDİASTİNOSKOPİ İLE DOKU BİYOPSİSİNİN ROLÜ; TUBERKÜLOZ VEYA DEĞİL

**Serpil Sevinç**[1], Şeyda Örs Kaya[1], Şaban Ünsal[1], Şevket Dereli[2], Timucin Alar[3], Kenan Can Ceylan[1], Nur Yücel[4]
[1]İzmir Dr. Suat Seren Göğüs Hastalıkları ve Cerrahisi Eğitim ve Araştırma Hastanesi, Göğüs Cerrahisi kliniği
[2]İzmir Dr SS Göğüs Hastalıkları ve Cerrahisi Eğitim ve Araştırma Hastanesi, Göğüs Hastalıkları Kliniği
[3]18 Mart Üniversitesi Tıp Fakültesi, Göğüs cerrahisi AD
[4]İzmir Dr. SS Göğüs Hastalıkları ve Cerrahisi Eğitim Ve Araştırma Hastanesi, Patoloji Bölümü

**Amaç:** Tüberküloz ve sarkoidoz farklı etyoloji, klinik özellikler ve tedavi ile iki farklı hastalıktır. Her iki hastalığın histopatolojik görünümleri benzer özellikler gösterebilmekte ve kesin tanı için bakteriyolojik tetkik ve klinik korelasyon önem kazanmaktadır.

**Metod:** Servikal mediastinoskopi ile granülomatöz lenfadenit özelliği gösteren, klinik, radyolojik ve bakteriyolojik olarak kesin tanısı tuberküloz ve sarkoidoz olan 92 mediastinal lenfadenopatili olgunun dosya verileri retrospektif olarak incelendi. Bulgular: 65'i (%71) kadın, 27'si (%29) erkek idi. Hastaların yaş ortalaması 42,5 olup, yaş aralığı 15-75 idi. Olguların 58'inde (%63) non nekrotizan granülomatöz lenfadenit, 34'ünde (%37) nekrotizan granülomatöz lenfadenit saptandı. 29 olguda (%27) tüberküloz tanısı kondu. ARB kültür pozitiflik oranı 11 olgu ile %38 idi. Nekrotizan granülomatöz lenfadenit olgusunun 21'i (%61), nonnekrotizan granülomatöz lenfadenit olgusunun 8'i (14%) tüberküloz tanısı aldı. Histopatolojik olarak tuberküloz/sarkoidoz ayırıcı tanısı yapılamayan 8 olgunun 2'sinde (%25) kültür pozitifliği saptandı.

**Sonuç:** Klinik, radyalojik ve histopatolojik tanı yanı sıra, özellikle arada kalınmış vakalarda doku kültürü kesin tanı aşamasında önemlidir.

**Anahtar Kelimeler:** Mediastinal lenfadenopati Granülomatöz lenfadenit mediastinoskopi tuberkoloz doku kültürü

## PS129

### SEKESTRASYON ZEMİNİNDE BRONŞEKTAZİ VE TÜMÖRLET ODAKLARI, OLGU SUNUMU

Koray Aydoğdu, **Ebru Sayılır**, Funda İncekara, Göktürk Fındık, Sadi Kaya,
Atatürk Göğüs Hastalıkları ve Göğüs Cerrahisi Eğitim Araştırma Hastanesi, Göğüs Cerrahisi

**Giriş-Amaç:** Pulmoner tümörlet, multifokal nöroendokrin hücrelerinin oluşturduğu 5 mm'den küçük hücre topluluklarıdır ve pulmoner karsinoidler için prekürsör lezyon olarak kabul edilirler. Pulmoner tümörletler, sıklıkla bronşektazi, sekestrasyon veya diğer skatrizan durumlarda, kronik apse, granülomatöz iltihap, amfizem, infarktüs ya da benzeri bir kronik hastalık sonucu hasarlanmış akciğerlerde tesadüfi olarak saptanırlar. Karsinoid tümörletler, bronşektazi ve sekestrasyon gibi patolojilerde hipoksik strese sekonder olarak gelişebilirler.

**Olgu:** 53 yaşında kadın hasta nefes darlığı, öksürük ve balgam şikayetleriyle dış merkeze başvurmuş. Çekilen toraks bilgisayarlı tomografisinde sol akciğer alt lobda içinde sıvı seviyelenmeleri olan büyükleri 2cm'ye ulaşan muttifokal kistik bronşiektazi odakları ve komşuluğunda parankimal infiltratif dansite artışları izlenmiş. Olgunun fizik muayenesinde sol alt zonda solunum sesleri azalmış ve bazalde ince raller mevcuttu. Laboratuar bulgularında patolojik bulguya rastlanmadı. Hastaya sol torakotomi ile alt lobektomi ve lenf nodu diseksiyonu (11 nolu) uygulandı. Cerrahi materyalin postoperatif histopatolojik incelenmesinde sekestrasyon ile uyumlu histopatolojik bulgular, bronşektazik değişiklikler, multiple tümörlet, nöroendokrin hücre hiperplazisi, tipik karsinoid tümör ve reaktif lenf nodu (11 nolu) saptandı.

**Sonuç:** Kronik akciğer inflamasyonlarında reaksiyoner bir nöroendokrin hücre proliferasyonu görülür. Ortaya çıkan nöroendokrin hücre hiperplazisi ve tümörletler sıklıkla akciğerdeki skar dokularının, bronşektatik ve amfizematöz alanların çevresinde cerrahi spesmenlerin veya otopsi materyallerinin mikroskopik değerlendirilmesi aşamasında saptanır. Tümörletlerin pulmoner karsinoidler için prekürsör bir lezyon olduğu kabul edilmektedir. Medikal tedaviye yanıt vermeyen bronşektatik olgularda, erken cerrahi tedavi, ileride gelişebilecek malign potansiyeli olan lezyonlardan kaçınılmasını da sağlar.

## PS130

### BRONCHIAL SLEEVE RESECTION FOR LUNG CANCER PREOPERATIVE EMPYEMA

**Nilgün Kanlıoğlu Kuman**, Salih Çokpınar, Ertan Yaman
Adnan Menderes University, Faculty of Medicine, Department of Thoracic Surgery

Surgical management of the cancer with empyema has rarely been reported in the literature because few such case are operable. A 59- old mans chest x-ray revealed pleural effusion and pleural thickening on left hemithorax. Pleural fluid was empyema and a thoracic catheter was inserted. Staphyloccus aureus was isolated from the pleural fluid. Multiple pleural irrigations were done and proper antibiotherapy (Sultamicillin 1 gr 4X1) was given as treatment. Thorax computed tomography (CT) showed loculated massive pleural fluid, multiple mediastinal and left hilar lymphadenomegalies and obstructive collapse of the left lower lobe. A tumoral lesion that completely obstructed left basal segments was observed at bronchoscopic examination. Pathologic diagnosis of tumor was squamous cell ca whereas pleural fluid and pleural biopsy were benign. Most of the pleural loculations could be drained with tube thoracostomy but pleural thickening and left lower lobe collapse remained. Pleural cultures were negative and drainage was decreased in two months. PET CT revelead a 2,5 cm sized left infrahilar tumor with SUV;10.9, right paratracheal, prevascular and subcarinal lymph nodes with SUV 4.5, 4.4, 5.7 respectively and nonhomogeneous increased pleural activity (SUV 5,5). Mediastinal lymph nodes were evaluated as reactive with mediastinoscopy. In operation tumor was localized at left lower bronchus and extended to left main bronchus. Lingular segmental bronchi were separated from left main bronchus at the tumor neighborhood. Left lower lobectomy and lingulectomy were performed with bronchial resection and remaining apicoposterior segmental bronchus was anastomosed to the main bronchus with adjusting stitches. The operation was terminated with parietal pleurectomy and mediastinal node dissection. Tumor was 3 cm sized with lymphovascular and bronchial invasion. Pathologic stage was 2A (T1bN1M0). The case received adjuvant chemotherapy and no complication or recurrence occurred during 10 month follow up.

**Anahtar Kelimeler:** Empyema Sleeve Stafilococcus aereus Pleural irrigation Cancer

## PS131

### YUTULAN PİLLERİN ÖZOFAGUSA ETKİSİ

Serdar Onat[1], Refik Ülkü[1], **Ahmet Sızlanan**[1], Alper Avcı[2], Serdar Monis[1], Fatih Meteroğlu[1], Ahmet Erbey[1]
[1]Dicle Üniversitesi Tıp Fakültesi, Göğüs Cerrahisi Ana Bilim Dalı
[2]Batman Eğitim ve Araştırma Hastanesi, Göğüs Cerrahisi Ana Bilim Dalı

**Amaç:** Bir yandan elektronik oyuncaklara ulaşımın daha kolay hale gelmesiyle birlikte bu oyuncakların büyük kısmının güvenlik standartlarının uygun olmaması bu nesnelerin içindeki pillerin çevreye atılmasıyla sonuçlanmaktadır. Çocuklar tarafından yutulan piller özofagusta takıldıkları zaman ciddi hayati risk oluşturmaktadırlar.

**Materyal-Metod:** Ocak 2002- Aralık2012 tarihleri arsında kliniğimizde özofagusta pil saptanması nedeniyle müdahale edilen16 hastanın kayıtları retrospektif olarak incelendi.

**Bulgular:** Toplam 16 hastaya özofagusta pil yutma şikayetiyle müdahele edildi. Hastaların 12'si kadın 4'ü erkekti. Ortalama yaş 5.25 ti.(1-12 yaş ). Tüm hastalara rijit özofagoskopi uygulandı. 10 hastada başvuru şikayeti yutma zorluğu ve ağızda sekresyon varlığı idi. 5 hasta aile anamnezi ile başvururken, bir hasta öksürük nedeniyle başvurdu. 10 hastada pil özofagusun servikal kısmında tespit edilirken 6 hastada torasik özofagusta tespit edildi. On hasta ilk 24 saatte başvururken 6 hasta 24 saatten sonra başvurdu. Tüm hastalara rijit özofagoskopi ile müdahale edildi. İki hastada trakeoözofageal fistül saptandı. Bu hastalar kendi isteğiyle tedavinin geri kalan kısmını yaşadıkları başka şehirde devam ettirdi. İki hastaya torasik perforasyon nedeniyle torakotomi uygulandı.Torakotomi uygulanan hastalara debridman, suturasyon sonrası özofagus interkostal kas flebi ile desteklendi. 36 saat sonra başvuran ve perforasyon saptanan bir hasta mediyastinit nedeniyle kaybedildi.

**Sonuç:** Pil yutulması özofagusta ciddi perforasyon ve mediyastinit riski taşır. Erken dönemde rijit özofagoskopi ile çıkarılmaları gerekir. Yabancı cisim çıkarıldıktan sonra hastalar perforasyon açısından yakın takip edilmelidirler.

## PS132

### OTOLOG KAN PLÖREDEZİSİ İLE TORASİK SEMPATEKTOMİNİN NADİR BİR KOMPLİKASYONU OLAN ŞİLOTORAKSIN TEDAVİSİ

**Mustafa Çalık**, Melik Duran, Nuri Düzgün, Süleyman Akın, Hıdır Esme
Konya Eğitim ve Araştırma Hastanesi, Göğüs Cerrahi

**Giriş**: Primer hiperhidrozis, termoregülasyondan bağımsız vücudun fokal alanlarında artmış terleme ile karakterizedir. Torakal sempatektomi hiperhidrozis için güvenli bir cerrahi tekniktir. Cerrahi ile vakaların %95 den fazlasında semptomlar kontrol altına alınmıştır. Hemotoraks ve pnömotoraks gibi komplikasyonları olsa da şilotoraks oldukça nadir komplikasyonlarından biridir. Duktus Torasikus anatomisinde sabit olan tek şey (%40 - 65) varyasyonudur. Bu, deneyimli cerrahların ellerinde bile duktus torasikusu (%0.5 - 2) travmaya açık hale getirmektedir. Literatürde kardiyak cerrahi, boyun diseksiyonu, akciğer, özefagus ve mediastinal kitle rezeksiyonu hatta santral venöz katater yerleştirilmesinden sonra bile bildirilmiştir.

**Olgu:** 23 yaşında bayan hasta primer hiperhidrozis ön tanısıyla kliniğimize yatırıldı. Rutin preoperatif değerlendirmeleri yapıldı. Hastaya aynı seansta sırt üstü yatar pozisyonda torakal T3 – T4 seviyesinden tek portlu rijit torakoskop ile ön aksiller hat 3. interkostal aralıktan bilateral sempatektomi yapıldı. Hasta operasyon sonrası yoğun bakım ünitesine alınıp vital bulguları takip edildi. Postoperatif dördüncü saatte sağ göğüs tüpü çekilip altıncı saate sıvı gıdalarla başlandı. Postoperatif onuncu saatte sol hemitorakstan 20 cc kadar beyaz, bulanık süt benzeri mayi geldi. Mayinin incelenmesinde Trigliserid 310 mmg/ dL kollesterol 12 mg/dL geldi. Hastanın oral alımı durdurulup santral venöz kateter takıldı. Total parenteral nutrisyon başlandı. İlk gün toplam 50 cc drenajı oldu. Takip eden günlerde 10 cc altında drenajı oldu. Postoperatif dördüncü günde hastaya 50 cc otolog kan ile plöredezis yapılıp göğüs tüpü çekildi. Postoperatif yedinci günde hasta taburcu edildi.

**Sonuç**: Şilotoraksta güncel tedavi konservatif, cerrahi ve radyasyon tedavileri içerir. Şilotoraksın %50 olarak tahmin edilen morbiditesi lokal, immünolojik ve metabolik etkilerine bağlıdır. Tedavisi etkin drenaj, akımın engellenmesi ve plevral aralığın obliterasyonudur. Yaptığımız literatür taramasında sempatektomi sonrası ortaya çıkan şilotoraksta, otolog plöredezis ile tedaviye rastlamadık. Sonuç olarak sempatektomi sonrası şilotoraks daima akılda tutulmalı, tanı konulduğunda konsevatif tedavi hızlı bir şekilde uygulanmalıdır.

**Anahtar Kelimeler:** Şilotoraks Sempatektomi

## PS133

### SUBKLAVYEN- BRAKİAL ARTER BY-PASS İLE TEDAVİ EDİLEN İZOLE ARTERİYEL TORASİK OUTLET SENDROMU OLGUSU

Ali Çelik[1], Hakan Zor[2], Anıl Akboğa, Bugra Sezen[1], Cüneyt Kurul[1], İrfan Taştepe[1]
[1]Gazi Üniversitesi, Göğüs Cerrahisi
[2]Gazi Üniversitesi, Kalp Damar Cerrahisi

**Giriş:** Torasik Outlet Sendromu (TOS) olgularının çoğunu nörojenik TOS oluştururken, %2-3 olguda venöz, % 1 olguda ise arteriyel TOS görülür. Nörojenik TOS'un aksine vasküler TOS olgularında anterior yaklaşım (supraklaviküler veya infraklaviküler) doğru tercihtir. Olgu 34 yaşında erkek hasta iş yaparken olan sağ kol ağrısı nedeniyle değerlendirildi. Fizik muayenede hastanın sağ üst ekstremitede nabızları alınamadı. Ulnar sinir ileti hızı normal olan hastanın üst ekstremite doppler incelemesinde sağda radial ve unlar arter akımı görülmedi. Yapılan DSA sonucu subklavyen arterin dallarını verdikten sonra tam tıkalı olduğu ve brakial arter seviyesinde kollateral akımla tekrar dolduğu görüldü. Hastaya vasküler cerrahi de planlandığı için anterior trans servikal-transmanubrial kemik - kas koruyucu (Grunenwald tekniği) yaklaşım ile girişimde bulunuldu. Klavikula eleve edilerek birinci kot ve servikal kot rezeke edildi. Nöral serbestleştirilme yapıldı. Subklavyen arterin kronik organize tromüs ile tıkalı olduğu ve bunun da uzun bir segmentte devam ettiği gözlendi. Hastaya 8 mm ringli PTFE (Propaten ) greft ile subclavian arter-brakial arter bypas yapıldı, Brakial arterin çok ince olması nedeniyle çap uyumsuzluğu sonucu ortaya çıkan akım bozukluğunu düzeltmek amacıyla greft üzerinden safen ven ile brakial-brakial ikinci bir bypass daha yapıldı. Kontrol DSA da damarları açık olduğu görüldü. Radial ve unlar arter akımları yeniden sağlanan hasta, postoperatif dönemde anti-agregan tedavisine başlanarak 8. gününde taburcu edildi.

**Sonuç:** Arteriyel TOS olgularında poststenotik dilatasyon veya total trombüs izlenebilir. Karakteristik olarak fiziksel aktivite sonrası görülen kol ağrısı en belirgin semptomdur. Vasküler TOS olgularında her ne kadar 1.kot ve servikal kot eksizyonu zor olsa da anterior yaklaşım en doğru seçenektir.

**Anahtar Kelimeler:** Vasküler TOS Cerrahi

## PS134

### TİMİK KARSİNOMA

Leyla Nesrin Acar[1], S. Ş. Erkmen Gülhan[1], Pınar Bıçakçıoğlu[1], Furkan Şahin[1], Göktürk Fındık[1], Ülkü Eren Yazıcı[1], Funda Demirağ[2]
[1]Ankara Göğüs Hastalıkları ve Göğüs Cerrahisi Eğitim ve Araştırma Hastanesi, Göğüs Cerrahisi
[2]Ankara Göğüs Hastalıkları ve Göğüs Cerrahisi Eğitim ve Araştırma Hastanesi, Patoloji

**Giriş:** Timik karsinomalar sıklıkla timomalarla birlikte ele alınırlar ve timomalar gibi timik epitelyal hücre orjinlidirler. Ancak histolojik olarak malign sitolojik özellik göstermeleri ve klinik olarak daha malign davranışla karakterize olmalarıyla ayırd edilebilirler. Timik karsinomalar nadir görülen neoplazmlardır. Çoğunlukla orta ileri yaşlarda ve erkeklerde görülür. En sık semptom göğüs ağrısıdır; öksürük, nefes darlığı ve kilo kaybı da görülebilir. Tedavi cerrahi rezeksiyondur. Cerrahi sonrası radyoterapi (RT),kemoterapi (KT) veya her ikisi uygulanır.

**Gereç ve Yöntem:** Hastanemizde 2000-2012 yılları arasında timik karsinom tanısı konulan 10 olgu retrospektif olarak incelendi.

**Bulgular:** Değerlendirmeye alınan 10 olgunun yaş ortalaması 47.5±10.02 (24-60) ve 5'i(%50) erkek idi. Semptomlar 5 olguda göğüs ağrısı, 3 olguda göğüs ağrısı ve nefes darlığı idi. Olguların 3'ünde tesadüfen saptanmıştı. Tanı ve tedavi amaçlı 3 olguya mediansternotomi, 3 olguya sağ torakotomi, 2 olguya sol torakotomi ve2 olguya mediastinotomi uygulandı. Olguların 8'ine timektomi, 2'sine biyopsi yapıldı. Timektomi olgularının 2'sine akciğere wedge rezeksiyon 2'sine parsiyel perikard rezeksiyonu yapıldı. Masaoka Evrelemesine göre 1 olgu evre I, 3 olgu evre II, 1 olgu evre III, 4A olgu evre IV ve 1 olgu IVB idi. Olguların 4'ü postoperatif RT, 2'si postoperatif KT ve 1'i hem RT hem KT tedavisi aldılar. Olguların 4'ü kaybedildi, 1'i takipten çıktı ve diğer 5 olgu sorunsuz izlenmektedir.

**Sonuç:** Timik karsinoma nadir bir hastalıktır. Primer tedavisi cerrahi rezeksiyondur. İleri evrelerde postoperatif RT ve/veya KT eklenmelidir.

**Anahtar Kelimeler:** Timik karsinoma cerrahi tedavi

## PS135

### ENTÜBASYON SONRASI GELİŞEN TRAKEAL STENOZ OLGUSU

Mustafa Çalık[1], Fatma Toprak[2], Melike Duran, **Nuri Düzgün**, Hıdır Esme
[1]Konya Eğitim ve Araştırma Hastanesi, Göğüs Cerrahi
[2]Konya Eğitim ve Araştırma, Anestezi ve Reanimasyon

**Giriş:** İyatrojenik hava yolu hasarı, trakeostomi ya da endotrakeal entübasyon sonrası önemli bir komplikasyondur. Ventilatörlerin her geçen gün artan kullanımı hayat kurtarırken, endotrakeal tüpün kafına bağlı trakeal zedelenmelerin sayısı da her geçen gün artmaktadır. Postentübasyon sonrası gelişen trakeal stenoz çoğunlukla boyun insizyonu ile yapılan trakeal rezeksiyon ve rekonstriksiyon ile tedavi edilebilir. Olgu:17 yaşında erkek hasta kliniğimize nefes darlığı şikayetiyle başvurdu. Hasta 1,5 ay önce trafik kazası sonrası 1 hafta yoğun bakım ünitesinde entübe olarak takip edilmiş. Externe edildikten sonra nefes darlığı progresif olarak artmış. Bize başvurduğunda stridoru ve interkostal çekilmeleri olan hastanın servikal grafisinde trakedaki darlık net olarak görülüyordu. (Resim 1) Hastanın larenks CT sinde transvers çapı 0.6cm olan stenotik bir segment saptandı. (Resim 2) Hastada GAA rijid bronkoskopi ile özefagus dilatatörleri (18,21 ve 24 F) kullanılarak dar olan segment genişletildi. Trakeal dilatasyondan 15 gün sonra hasta yeniden dispne şikâyeti ile başvurdu. Hastanın genç olması ve kısa sürede yeniden stenoz gelişmesi nedeniyle cerrahiye karar verildi. Servikal insizyonla dar seğmente ulaşıldı ve 2 cm lik seğment rezeke edildi.(Resim 3) Trakea 3/0 atravmatik vicrylle sütüre edildi. Postop anastomozu gerginlikten korumak için çene sternuma sütüre edildi. Postop 15.gün yapılan flexible bronkoskopide anastomozun proksimali ile distali arasında ciddi çap farkı olmadığı görüldü. (Resim 4)

**Sonuç:** Trakea stenozlarında rezeksiyon ve uç-uca anastomoz, seçilmiş hastalarda yüksek başarı oranlarıyla uygulanabilmektedir. Yetersiz rezeksiyon, yüksek seviyeli stenoz ve stenotik segmentin trakeanın yarısından uzun olması cerrahi yetersizliğin nedenidir. Rezeksiyon sonrasında anastomoz hattı üzerinde gerginlik olması, restenozun en büyük nedenidir. Emilmeyen sütür materyalleri de anastomozda granülasyon oluşturarak restenoz yapabilir. Trakea stenozlarında rezeksiyon ve uç-uca anastomoz yüksek başarı oranları ile uygulanmakla birlikte, bazı yazarlar stent uygulamasını başarılı bulmaktadır. Yer değiştirebilmesi ve sekresyonların iyi atılamaması stentlerin en büyük dezavantajıdır. Biz benign trakeal stenoz olan genç seçilmiş hastalarda en iyi tedavinin trakeal rezeksiyon ve uç-uca anastomoz olduğu görüşündeyiz.

**Anahtar Kelimeler:** Trakea stenozu Postentübasyon

## PS136

### PRİMER SPONTAN PNÖMOTORAKSTA REKÜRRENS

**Cumhur Murat Tulay**, İbrahim Ethem Özsoy
Şanlıurfa Eğitim-Araştırma Hastanesi, Göğüs Cerrahi

**Giriş:** Altta yatan herhangi bir akciğer hastalığı olmadan gelişen spontan pnömotoraks için primer spontan pnömotoraks terimi kullanılır. Pnömotoraksta cerrahi prosedür uygulanmadığında genellilkle rekürrens görülür. Bu çalışmanın amacı primer spontan pnömotoraksta ilk epizod sonrası rekürrens oranı ve zamanını göstermektir.

**Gereç- Yöntem:** Mart 2011 – Ağustos 2012 arasında göğüs cerrahi kliniğinde tedavi gören 82 primer spontan pnömotoraks hastası retrospektif olarak incelendi. Tüm hastalara ilk epizodda tüp torakostomi uygulanarak takip edildi. Uzamış hava kaçağı nedeniyle 82 hastanın 14'üne videotorakoskopik cerrahi uygulandı. Bu hastalar primer spontan pnömotoraksta rekürrens zamanını belirlemek amacıyla çalışma dışı tutuldu.

**Bulgular:** Primer spontan pnömotoraksta rekürrens 68 hastanın 18'inde (%26.47) görüldü. Tüm rekürresler taburculuk sonrası ilk 7 ayda görülürken, bunların da %94.4'ü ilk 6 ayda, %77.77'si ise ilk üç ayda görüldü. Tüm rekürrens vakalara tek lümen endotrakeal entübasyon ile düşük volüm-yüksek frekans ventilasyon ve 3-port VATS tekniği kullanılarak cerrahi uygulandı. Endoskopik linear stapler kullanılarak bül ve bleb eksizyonu yapıldı. Tüm hastalara apikal plevrektomi uygulandı. Herhangi bir vakada torakotomi ihtiyacı olmadı.

**Sonuç:** Primer spontan pnömotoraksta birinci epizod sonrası ilk altı ayda rekürrens sık görülür. Bu konuda hastalar, hekim tarafından bilgilendirilmelidir. Toraks patolojilerinde VATS'ın daha fazla kullanımı ile ilk epizodda da cerrahi kullanılabilcektir.

**Anahtar Kelimeler:** Spontan pnömotoraks VATS pnömotoraksta rekürrens büllöz akciğer plevrektomi

## PS137

## TEDAVİYE DİRENÇLİ İDİYOPATİK ŞİLOTORAKS OLGUSU

Melike Duran[1], Hıdır Esme, **Nuri Düzgün[1]**, Süleyman Akın[1], Ercan Kurtipek[2]
[1]Konya Eğitim ve Araştırma Hastanesi, Göğüs Cerrahi
[2]Konya Eğitim ve Araştırma Göğüs Hastalıkları

Şilotoraks; plevral boşlukta lenfatik sıvının birikimidir. Yaşamı tehlikeye sokan bir durum olması nedeniyle tanı biyokimyasal yöntemlerle kesinleştikten sonra tedaviye hemen başlanmalıdır. 46 yaşında kadın hasta progresif nefes darlığı şikayeti ile başvurdu. PA'da solda 4. kot ön kavsine kadar uzanan efüzyon mevcuttu. Torasentez mayinde kolesterol:83 mg/dl, trigliserit:1495 mg/dl; sitoloji: benign, ARB (-) ve ADA (0.94) bulundu.Ardından hastaya tüp torakostomi uygulandı.Oral alımı kesilerek TPN başlandı.Drenajı 1200cc/gün olan hastaya somatostatin verildi ve TALC plöredezis yapıldı. Thorax CT ve PET CT ile etyoloji aydınlatılamadı. Drenajı azalmayan hasta 14. günde opere edildi. Operasyondan 2 saat önce hastaya 200 cc zeytinyağı içirildi ve sol torakotomi ile 6.İKA'dan girilerek inferior pulmoner liğaman serbestleştirilip özefagus askıya alındı.Zeytinyağı kaçağı olan alanlara plejitli ve nonabsorbabl materyallerle kütle liğasyonu uygulandı. Parsiyel plörektomi ve TALC plöredezis yapıldı. Drenajı devam eden hastaya iki defa kendi kanı kullanılarak otolog plöredezis uygulandı ve takibinde drenajı azalan hastanın postoperatif 17.gün tüpü çekildi.Kontrol filmlerinde ciddi düzelme saptanan hasta taburcu edildi. Taburcu edildikten 15 gün sonra yeniden sağ plevral efüzyon tanısı ile yatırıldı ve yapılan torasentez mayi şilus vasfındaydı.Hastaya bilateral göğüs tüpü takıldı.Drenajının azalması üzerine bilateral TALC ile ve ardından yine kendi kanıyla otolog plöredezis yapıldı.Yatışının 10. gününde dispne, takipne, taşikardi gelişmesi ve genel durumunun bozulması üzerine entübe edildi.Hasta 15 gün sonra extübe edildi.Bilateral drenajlarının azalması üzerine her iki göğüs tüpü çekildi.Kontrol filmlerinde saptanan bilateral seröz efüzyonları torasentezle boşaltıldı. Yeniden efüzyon gelişmeyen hasta taburcu edildi.Hastanın 2. taburcusundan 1 ay sonra poliklinte çekilen filminde efüzyon saptanmadı.

**Sonuç:** Şilotoraksta güncel tedavi konservatif, cerrahi ve radyasyon tedavileri içerir. Şilotoraksın %50 olarak tahmin edilen morbiditesi lokal, immünolojik ve metabolik etkilerine bağlıdır. Tedavisi etkin drenaj, akımın engellenmesi ve plevral aralığın obliterasyonudur. Biz hastamızda yapılan mükerrer otolog kan plöredezinin tedavide önemli bir etken olduğunu düşünüyoruz. Tedaviye dirençli olgularda tüm tedavi stratejileri hızlı bir şekilde uygulanmalıdır.

**Anahtar Kelimeler:** Şilotoraks Tedavi

## PS138

## EŞ ZAMANLI KARDİAK VE TORASİK OPERASYONLAR

**Murat Akkuş**[1], Murat Hanözü[1], Ayfer Utkusavaş[2], İhsan Bakır[3], Korhan Erkanlı[3], Erman Bağatur Öztürk[1]
[1]İstanbul Mehmet Akif Ersoy Göğüs Kalp Damar Cerrahisi Eğitim Araştırma Hastanesi, Göğüs Cerrahisi
[2]İstanbul Mehmet Akif Ersoy Göğüs Kalp ve Damar Cerrahisi Eğitim ve Araştırma Hastanesi, Göğüs Hastalıkları
[3]İstanbul Mehmet Akif Ersoy Göğüs Kalp Damar Cerrahisi Eğitim Araştırma Hastanesi, Kalp ve Damar Cerrahisi

**Giriş:** Eş zamanlı kardiak ve torasik cerrahi gerektiren operasyonlar nadirdir. Günümüzde uygun vakalarda kardiak ve torasik patolojilere eş zamanlı müdahaleler önerilmektedir. İkinci bir operasyona gerek kalmaması, kabul edilebilir sonuçları ve ekonomik olması nedeniyle tercih edilmektedir. Bu çalışmada retrospektif olarak eş zamanlı uygulanan kardiak ve torasik operasyonlar, yoğun bakım süreleri, drenaj süreleri, patolojileri, komplikasyonları ve takipleri değerlendirilmiştir.

**Materyal-Metod:** Ekim 2011 ile Mart 2013 tarihleri arasında hastanemizde konseyde kalp cerrahisi kararı alınıp preop tetkik edilen olgulardan 11'inde Toraks BT'de Göğüs Cerahisi müdahalesi gerektiren patoloji saptandı. Malignite şüphesi olan tüm olgulara preop PET/CT ve Beyin MR çekildi, metastaz saptanmayan olgular operasyona alındı. Takip süresi 1-18 ay olup ortalama 11,33 idi.

**Bulgular:** Olguların 9'u erkek, 2'si kadın yaş ortalaması 57 idi. Torasik patolojiler olarak büllöz amfizem(n=2), mediastinal kitle(n=1) ve akciğer kitlesi(n=8) izlendi. Kardiak operasyonlar CABG(n=9), CABG+MVR(n=1), AVR(n=1) uygulandı. Torasik girişim olarak Büllektomi(n=2), Wedge Rezeksiyon(n=4), Lobektomi(n=3), Açık Akciğer Biyopsisi(n=1), Mediastinal Kitle Eksizyonu(n=1) yapıldı. Torasik operasyonların hepsi sternotomiden yapıldı, iki olguya lateral torokotomi (bir olgu sol alt lobektomi için, bir olgu inen aort invazyonu nedeniyle) eklendi. Oguların yoğun bakım süreleri 2-8 gün ortalama 2,09, drenaj süreleri ise 2-12 gün ortalama 5,27 saptandı. Beş olguda(%45) komplikasyon görüldü, 3 olguda aritmi(%60), 1 olguda uzamış hava kaçağı ve rezidüel boşluk(%20) ve 1 olgu aritmi + atelektazi(%20) izlendi. Olguların patolojileri ise Büllöz Amfizem(n=2), Timoma(n=1)olup, Akciğer kanseri(n=5) olguları; Adenokarsinom(2), Squamöz hücreli(2), Küçük hücreli(1) saptandı. Benign Akciğer lezyonları(n=3), Kondroid Hamartom(1), İnterstisyel Pnömoni(2) olguda saptandı. Rezeksiyon uygulanan akciğer karsinomlarının tümü EVRE I olgu idi. Bir olgu Küçük Hücreli Karsinom ve Squamöz Hücreli Karsinomlu 1 olgu inen aort invazyonu nedeniyle inoperable kabul edildi. Hiçbir olguda operatif mortalite izlenmedi, takipde 1 olgu 5. ayda kardiak nedenlerle kaybedildi.

**Sonuç:** Eş zamanlı olarak kardiak ve torasik cerrahi kabul edilebilir morbidite ve mortalite oranları ile uygulanabilir.

**Anahtar Kelimeler:** Concomitant cardiac-thoracic surgery Combined pulmonary and cardiac surgery Simultaneous cardiac surgery with pulmonary resection

## PS139

## KLİNİK, LOKALİZASYON VE RADYOLOJİK GÖRÜNÜM ELASTOFİBROMA DORSİ TANISI KOYDURABİLİR Mİ?

**Rasih Yazkan**, Hasan Ekrem Çamaş
Süleyman Demirel Üniversitesi Tıp Fakültesi, Göğüs Cerrahisi AD

**Giriş:** Elastofibroma dorsi sıklıkla periskapuler bölgede yer alan, nadir görülen benign fibroproliferatif bir lezyondur. Görülme yaşı orta ve ileri yaşdır ve sıklıkla kadınlarda görülür. Klinik tabloyu skapula inferiorunda şişlik, periskapuler bölgede ağrı, skapulada belirginleşme, omuz hareketlerinde kısıtlanmaya kadar giden bir klinik tablo oluşturmaktadır. Tanı araçları olarak direk grafi, ultrasonografi, bilgisayarlı tomografi ve manyetik rezonans görüntüleme sayılabilir. Tanıda en yararlı görüntüleme yöntemi manyetik rezonans görüntülemedir. Biyopsi tanıyı doğrulamak için mutlaka yapılmalıdır. Biz bu olgu sunumunu gerek klinik özellikleri, lokalizasyonu ve gerekse radyolojik görünümü ile elastofibroma dorsi ön tanısı koyduğumuz ve postoperatif tanımızı doğruladığımız bir olgu olması nedeniyle sunmayı amaçladık.

**Olgu:** 48 yaşında bayan hasta son bir aydır mevcut olan sağ skapula lokalizasyonunda ağrı ve skapula alt ucunda şişlik şikayeti ile kliniğimize başvurdu, hastanın hikayesinde travma ya da bildiği başka bir hastalık mevcut değildi. Fizik muayenede skapula alt ucunda belirgin şişlik izlendi ve bu şişlik sağ omuz hareketleri ile daha da belirginleşmekte idi. Posteroanterior akciğer grafisinde patolojik görünüm izlenmedi, bilgisayarlı toraks tomografisinde ise sağ skapula altında, sağ serratus anterior kas lokalizasyonunda, kas dokusundan sınırları net ayrılan yaklaşık 50x50 mm boyutlarında nonhomojen kitle lezyonu izlendi. Olguya ultrasonografi veya manyetik rezonans görüntüleme tetkiki yapılmaksızın elastofibroma dorsi ön tanısı ile total kitle eksizyonu uygulandı ve histopatolojik tanı elastofibroma dorsi olarak rapor edildi. Postopertif herhangibir komplikasyon gelişmeyen hasta halen kliniğimizin takibindedir.

**Sonuç:** Elastofibroma dorsi sıklıkla sağ subskapuler bölgede izlenen, benign ve yavaş büyüyen mezenşimal kökenli kitle lezyonudur. Malignleşme ve rekürrens bildirilmemiştir. Etyolojisi açık olmamakla birlikte, zamanla olan mikrotravmaların fibröz doku üretimini artırarak elastik liflerde hiperplaziye yol açtığı bildirilmiştir. Olguların %50'si asemptomatiktir veya ağrısız şişlik yakınması mevcuttur. Gerek klinik özellikleri, gerek tipik lokalizasyonu ve gerekse radyolojik görünümü dikkatle değerlendirildiği zaman elastofibroma dorsi ön tanısı preoperatif olarak konabilmektedir ancak tanı histopatolojik olarak mutlaka desteklenmelidir. Semptomatik olgularda total eksizyon en etkili tedavidir.

## PS140

## NEOADJUVAN KEMOTERAPİ PNÖMONEKTOMİ SONRASI GELİŞEN BRONKOPLEVRAL FİSTÜL İÇİN RİSK FAKTÖRÜDÜR

**Özgür Samancılar**, Şeyda Örs Kaya, Ozan Usluer, Taner Öztürk,
Dr.Suat Seren Göğüs Hastalıkları ve Cerrahisi Eğitim ve Araştırma Hastanesi, Göğüs Cerrahisi

**Giriş:** Neoadjuvan kemoterapi sonrası pnömonektomi uyglanaması halen tartışmalıdır. Pnömonektomi sonrası en önemli problem bronkoplevral fistül oluşmasıdır. Bu çalışmada, neoadjuvan kemoterapinin postpnömonektomi bronkoplevral fistül gelişimi üzerine etkisi araştırılmaktadır.

**Gereç ve Yöntem:** Küçük hücreli dışı akciğer kanseri nedeniyle Ocak 2005-Aralık 2012 tarihleri arasında pnömonektomi uygulanan hastalar retrospektif olarak incelendi. Majör komplikasyonlar ve operatif mortalite oranları analiz edildi ve operasyon öncesi kemoterapi alan ve yalnız cerrahi uygulanan iki hasta grubu karşılaştırıldı. Bulgular: Toplam 177 hastaya (77 sağ, 100 sol) pnömonektomi yapıldı ve bunlardan 49'una (%27.7) neoadjuvan kemoterapi uygulanmıştı. Ortalama yaş 60'tı (32-80). Bronkoplevral fistül oranı neoadjuvan kemoterapi uygulanan hastalarda %26.5 (13/49) iken neoadjuvan kemoterapi uygulanmayan hastalarda %3.1 (4/128) idi (p=0.029). Bronkoplevral fistül oranı sağ pnömonektomi yapılan hastalarda %16.9 (13/77) iken sol pnömonektomi yapılan hastalarda %4.0 (4/100) idi (p=0.004). Operatif mortalite tüm hastalarda %5.6, neoadjuvan kemoterapi uygulanan hastalarda %8.2, uygulanmayan hastalarda ise %4.7 olarak saptandı (p=0.37).

**Sonuç:** Neoadjuvan kemoterapi ve sağ pnömonektomi postpnömonektomi bronkoplevral fistül gelişimi için majör risk faktörleridir. İndüksiyon tedavisi sonrası mümkünse özellikle sağ pnömonektomiden kaçınılmalıdır.

**Anahtar Kelimeler:** neoadjuvan kemoterapi pnömonektomi bronkoplevral fistül

## PS141

### DESENDAN NEKROTİZAN MEDİASTİNİTLERDE CERRAHİ YAKLAŞIMLAR

**Figen Türk**[1], Gökhan Yuncu[1], Levent Aksoy[1], Funda Tümkaya[2], Duygu Herek[3]
[1]Pamukkale Üniversitesi, Göğüs Cerrahisi
[2]Pamukkale Üniversitesi, Kulak Burun Boğaz Kliniği
[3]Pamukkale Üniversitesi, Radyoloji Kliniği

**Giriş:** Akut desendan nekrotizan mediastinit, tanı ve tedavi gecikmeleri ile ölümcül seyredebilen bir durumdur. Bu hastaların tedavisinde hızlı tanı ve agresif cerrahi mediastinal drenaj oldukça önemlidir. Tanı ve tedavi gecikmeleri mortaliteyi arttırmaktadır. Bu çalışmada uygun antibiyoterapi ve erken dönemde agresif cerrahi ve mediastinal drenajla tedavi ettiğimiz 3 mediastinitli olgunun tanı ve tedavisindeki özellikler sunulmuştur.

**Gereç ve Yöntem:** Pamukkale Üniversitesi Tıp Fakültesi Göğüs Cerrahi kliniğinde, 2009-2013 yılları arasında mediastinit tanısı ile tedavi edilen 3 olgu yaş, cinsiyet, etiyoloji, mikrobiyoloji, tanı ve tedavi gecikme süreleri, laboratuvar değerleri, eşlik eden hastalıklar, cerrahi yaklaşım ve sayısı, çekilen toraks BT sayısı, postoperatif komplikasyonlar ve mortalite açısından araştırılmıştır.

**Bulgular:** Olguların 3'ü de erkekti ve yaş ortalaması 42±2,82 yıl idi. Birinci olgu KBB kliniğinde 10 gün boyunca boğazda lenfadenit nedeniyle antibiyoterapi uygulanan, ikinci olgu 1 ay önce düşme sonrası kot kırığı saptanarak dış merkezde medikal tedavi almaktayken trombositopeni ve preşok tablosu gelişen, üçüncü olgu ise diş çekimi sonrası şiddetli orofarengeal enfeksiyon nedeniyle yine KBB kliniğinde antiyotik tedavisi almaktayken mediastinit gelişen olgulardı. Tanı çekilen Toraks BT ile konurken, ortalama çekim sayısı 4'tü. Hastalara cerrahi olarak 7'si genel, 4'ü lokal anesteziyle olmak üzere 4 tüp torakostomi, 3 lateral sınırlı torakotomi, 1 VATS, 2 servikal yol ve 1 sol boyun disseksiyonu ile mediastinal drenaj-irrigasyon işlemi uygulandı. Tüm olgularda kan transfüzyonu gerektiren anemi (ort 4 Ü ES), albümin (ort 7 gün) ve TDP replasmanı (ort 8) gerektiren hipoalbuminemi ve INR yüksekliği vardı. 3 olguda da immun yetmezlik yoktu. Ortalama yatış süresi 24 gündü. Hiçbir hastanın plevral mayisinde üreme olmadı, mortalite gözlenmedi. 2 olgu açık drenaja geçilerek taburcu edildi.

**Sonuç:** Mediastinit, tedavisi ve yatış süresi uzun, medikal ve cerrahi riskleri yüksek, ancak agresif cerrahi, uygun medikal ve destek tedavi ile mortalitesi önlenebilir bir hastalıktır.

**Anahtar Kelimeler:** mediastinit erken tanı agresif cerrahi drenaj mortalite

## PS142

### ANTERİOR MEDİASTENDE DEV KAVERNÖZ HEMANJİOM

Şeyda Örs Kaya[1], **Özgür Samancılar**[1], Ozan Usluer[1], Tuba Acar[1], Ali Galip Yener[2]
[1]Dr. Suat Seren Göğüs Hastalıkları ve Cerrahisi Eğitim ve Araştırma Hastanesi, Göğüs Cerrahisi
[2]Dr. Suat Seren Göğüs Hastalıkları ve Cerrahisi Eğitim ve Araştırma Hastanesi, Patoloji

**Giriş:** Anterior mediastinal kitlelerin önemli bir oranını timus kökenli patolojiler oluşturmaktadır. Bu çalışmada, anterior mediasten yerleşimli bir kevarnöz hemanjiom olgusu sunulmaktadır.

**Olgu:** Göğüs ağrısı yakınması ile kliniğimize başvuran 56 yaşındaki erkek olgunun posteroanterior akciğer grafisinde sol parakardiyak dansite artışı görülmesi üzerine çekilen toraks bilgisayarlı tomografisinde anterior mediasten yerleşimli, sol hemitoraksa deviye kitle lezyonu saptandı (Resim 1). Sol posreolateral torakotomi insizyonu ile total olarak eksize edilen 17 cm çapında ve 1075 gram ağırlığındaki kitlenin histopatolojik incelemesi kavernöz hemanjiom olarak rapor edildi. Postoperatif dönemi sorunsuz geçen olgu halen nükssüz olarak takip edilmektedir.

**Sonuç:** Anterior mediastinal kitlelerin ayırıcı tanısında kavernöz hemanjiom nadir olarak görülse de akılda bulundurulması gereken patolojiler arasında yer almaktadır.

**Anahtar Kelimeler:** Anterior mediasten kavernöz hemanjiom

## PS143

### ROLE OF THERAPEUTIC VIDEO ASSISTED THORACOSCOPIC SURGERY (VATS) PROCEDURES IN BENIGN DISEASES

**Hussein Elkhayat**[1], Şeyda Örs Kaya[2], Ahmed Goneim[1], Mahmoud Khairy[1]
[1]Faculty of Medicine, Assiut University, Cardiothoracic Surgery
[2]Dr.Suat Seren Göğüs Hastalıkları ve Cerrahisi Eğitim ve Araştırma Hastanesi, Göğüs Cerrahisi

**Introduction:** Evaluation of VATS practice for bengin thoracic pathologies with the experience we get through years of knowledge and practice since the first report of VATS uses in benign pathologies.

**Material and method:** A retrospective study of patients admitted to the thoracic surgery service in Dr.Suat Seren Chest Disease and Thoracic Surgery Research and Training Hospital, Izmir, Turkey between 2009 – 2011 with a clinical diagnosis of benign disease. Results: 123 patient admitted to the service between 2009 – 2011. 9 different categories of benign intrathoracic diseases were found the most commonly operated was hyperhydrosis ( 42.3%) .Operation site were unilateral in 57% of cases, bilateral in 42.3% of cases.10 types of operation were done. 43.1% of cases underwent sympathectomy, 15.4% driange of pleural effusion, 12.2% clot evacualtion of hemothorax, 11.4% wegde resection. ports used were 2 in (70.7% ), 17.9% done using 3 ports and 11.4% used one port. Driange days were, 1-2 drainge days in 54%, 3-4 days in 33.6% and 5 days and more in 12.4 % of case. no chest tube driange applied in 10 cases. Complication occur in 3 cases, two cases necessitate open thoracotomy and one case had a cardiac arrest. Duration of operation were, less than 2 hours in 37,4% of cases, from 2 to less than 3 hours in 49,6% of cases and 13% of cases lasts for 3 or more. Conclusion VATS procedures still offer safe and feasible option for treating benign disease with even less duration, hospital stay and ports used compared with historical control publications.

**Anahtar Kelimeler:** Theraputic VATS benign disease

## PS144

### AKCİĞER CERRAHİSİNDE PARANKİM KORUYUCU YÖNTEMLER: DOKUZ EYLÜL DENEYİMLERİ

Volkan Karaçam[1], Bekir Sami Karapolat[2], Fatma İlknur Ulugün[1], Aslı Arslan Savaş[1], **Hasan Ersöz**[1], Ahmet Önen[1], Aydın Şanlı[1], Nezih Özdemir[1]
[1]Dokuz Eylül Üniversitesi, Göğüs Cerrahisi
[2]Düzce Üniversitesi, Göğüs Cerrahisi

**Giriş:** Teknoloji ve yoğun bakım koşullarındaki gelişmeler sayesinde akciğer parankimine korumaya yönelik gerek sistemik ilaçlar gerekse mekanik lokal bariyerler sıklıkla kullanılmaya başlanmıştır. Tekrarlayan cerrahilerin ve kötü parankim yapısına sahip hastalarda cerrahi endikasyonlarının genişlemesi peroperatif ve postoperatif bazı uygulamaları geliştirerek parankimi korumaya yönelik önlemleri ortaya çıkarmıştır. Bu çalışmada Dokuz Eylül Üniversitesi Göğüs Cerrahisi Anabilim Dalında yapılan parankim korumaya yönelik deneysel çalışmalar sunulmuştur.

**Gereç ve yöntem:** Tüm çalışmalar Dokuz Eylül Üniversitesi Deney Hayvanları etik Kurulunun onayı alınarak gerçekleştirilmiştir. Çalışmaların hepsinde Wistar albino rat kullanılmıtır. İlk çalışmamızda pnömonektomi sonrası retinoik asit verilerek karşı akciğer büyümesi değerlendirilmiştir. İkinci çalışmamızda torakotomi sonrası polietilen glikol içeren membran kullanılarak intrapelvral yapışıklıkların engellenmesini değerlendirdik. Üçüncü çalışmamızda akciğer kontüzyonunda ozon tedavisinin inflamatuar yanıta olan etkisi değerlendirildi. Son iki çalışma sistemik glutaminin postoperatif dönemde oluşan alveoler hava kaçağı ve parankim iyileşmesi üzerine olan kısa ve uzun dönem etkisi değerlendirilmiştir.

**Bulgular:** Retinoik asit uygulanan çalışmada rezidü akciğerin hacmi ve ağırlığında sham ve kontrol grubuna kıyasla belirgin artış saptanmıştır. Yapışıkların engellenmesine yönelik polietilen glikol içeren membran kullanılan çalışmada çalışma grubunda torakomi hattında herhangi bir yapışıklık saptanmazken sham ve kontrol grubunda belirgin yapışıklık saptanmıştır. Akciğer kontüzyonunda ozon tedavisinin inflamatuar yanıta olan etkisini inceleyen çalışmada histopatolojik olarak çalışma, sham ve kontrol grubunda istatistiksel olarak anlamlılık saptanmamıştır. Sistemik glutaminin erken ve geç dönem etkilerini inceleyen çalışmada hava kaçağı oluşturan basınç değerleri her iki çalışmada istatistiksel anlamlılık saptanmıştır. Erken dönemde inmatür kollajen miktarı ve geç dönemde matür kollajen miktarı açısından da anlamlılık saptanmıştır.

**Sonuç:** Pnömonektomi sonrası akciğer rezervi kötü hastalarda retinoik asit uygulaması ile akciğer fonksiyonlarında düzelme sağlanabilmektedir. Tekrarlayan torakotomi gerektiren durumlarda adezyon engelleyici bariyerlerin kullanılması adezyonlara bağlı oluşabilecek komplikasyonları engelleyebilmektedir. Postoperatif hava kaçağını iyileştirmesinde glutaminin faydalı bir ajan olduğu deneysel çalışmada ispat edilmiştir.Akciğer kontüzyonunda ozon tedavisinin yeri olmadığı görülmüştür.

**Anahtar Kelimeler:** Akciğer cerrahisi Retinoik asit polietilen glikol membran ozon tedavisi

## PS145

### POORLY DİFFERENTİATED PRİMARY SYNOVİAL SARCOMA OF THE LUNG

Marwa Saleh, **Hussein Elkhayat**
Faculty of Medicine, Assiut University, Cardiothoracic Surgery

**Introduction**: We report a case of a 40 year old male patient presented by a mass in the left lung which proved to be a poorly differentiated primary synovial sarcoma .Not only is the lung a rare site for primary synovial sarcomas, but the poorly differentiated variant is an even rarer subtype of this tumour. Case report The patient was presented by a mass in the left forearm showing malignant features which was totally excised. Histological examination of the excised specimen revealed spindle cells consistent with the diagnosis of synovial sarcoma. On metastatic work-up, a well circumscribed mass in the left upper lung lobe was discovered by chest x-ray. A chest computed tomography (CT) was performed and the mass proved to be a round cell tumour by CT guided biopsy. Left thoracotomy and left upper lobectomy was successfully performed with lymph node dissection. Pathology reports of the removed specimen revealed the presence of round and spindle tumour cells compatible with poorly differentiated synovial sarcoma. The diagnosis was confirmed by immunohistochemistry results indicating that tumour cells were focally positive for Pan Cytokeratin and CD99, diffusely positive for Bcl 2 and negative for EMA (Epithelial Membrane Antigen).lymph node were free from metastasis with free surgical margines of the tumour . Conclusion This is a case of poorly differentiated primary synovial sarcoma of the lung first presented by limb metastases. Diagnosis was made based upon pathologic findings and the results of immunohistochemistry.Despite free surgical margines,free mediastinal lymph node and the implication of a post-operative chemotherapy regimen to our patient, progress of the disease failed to arrest and metastasis ensued. primary synovial sarcoma of the lung is an aggressive neoplasm with poor prognosis especially in its poorly differentiated form. Further research is required in the field of its management and treatment

**Anahtar Kelimeler:** pulmonary synovial sarcoma

## PS146

### SIRADIŞI BİR KİSTHİDATİK OLGUSU

**Ömer Faruk Demir**, Leyla Hasdıraz, Ömer Önal
Erciyes Üniversitesi Tıp Fakültesi, Göğüs Cerrahisi

Hidatik kist Türkiye gibi pek çok ülkede önemli bir halk sağlığı sorunudur. Tüm hidatik kistlerin ancak %7.4 ü intratorasik extrapulmoner yerleşimlidir. Bizim olgumuz ise hem intratorasik extrapulmoner olması hem de kostayı destrükte ederek göğüs duvarı dışına çıkması ile oldukça nadirdir. Hidatik kistlerin çok farklı semptomları olabilmesine karşın çoğunlukla semptomatikdirler (6). Ana semptomlar öksürük, göğüs ağrısı ekspektorasyon ve hemoptizidir. Bizim olgumuzda ise semptom kistin toraks duvarındaki uzantısına bağlı olarak hastada sol kürek kemiği arkasında şişlik olmuştur. Lezyonun intratorasik uzanmasına ve kostayı destrükte etmesine karşın hastanın solunum sıkıntısı ya da ağrısı olmamıştır. Hidatik kist tanıda dermal testler, biyokimyasal testler ve görüntüleme teknikleri kullanılabilir. Özellikle Serolojik testlerin tanıda kullanılmasına rağmen yanlış negatif ve yanlış pozitif çıkabilmektedir. CT ve MR hastalığı lokalize edebilir ve tanıya yardımcı olabilir ancak kist rüptüre olduğunda abse, ampiyem ve tümörle karıştırılabilir. İntratorasik extrapulmonerhidatik kistlere preoperatif tanı koymak her zaman mümkün olmamaktadır. Bizim olgumuzda da lezyonun hem toraks içine extraparankimal uzanması, kostayı destrükte etmesi ve toraks duvarı dışına da uzanması sebebiyle cerrahi öncesi özellikle kotsalar ile ilişkisi yüzünden plazmositom ağırlıklı düşünülmüş olup hastaya tanı ancak intraoperatif konulabilmiştir. Sonuç olarak ülkemiz gibi hidatik kist açısından endemik olan bölgelerde unutulmamalıdır ki hidatik kist tanısının konulmasında biyokimyasal veya serolojik değerlendirmenin katkısı sınırlıdır. Radyolojik değerlendirme ise kistin komplike olup olmaması, lokalizasyonu tanı yanılmalarına yol açabilir.

## PS146

## RADYOLOJİK OLARAK MEDİASTİNAL TUTULUMU OLAN OLGULARDA MEDİASTİNOSKOPİ SONUÇLARIMIZ

Figen Türk, Gökhan Yuncu, **Gökhan Öztürk,** Levent Aksoy
Pamukkale Üniversitesi, Göğüs Cerrahisi

**Giriş:** Mediastinoskopi, mediastinal lenf nodlarının değerlendirilmesinde, özellikle de akciğer kanserlerinin evrelemesinde çok önemli bir tanı yöntemidir. Kanser dışı bazı hastalıkların teşhis ve tedavisinde de etkin rol oynar ve PET-BT'de yüksek SUV-max tutulumlarında ayırıcı tanıya yardımcı olur. Bu çalışmada toraks BT'de mediastinal tutulumu olan ve PET-BT'de yüksek SUV-max değeri olan şüpheli hastalarda mediastinoskopinin ayırıcı tanıdaki rolü araştırılmıştır.

**Gereç ve Yöntem:** Pamukkale Üniversitesi Tıp Fakültesi Göğüs Cerrahi kliniğinde 2009-2013 yılları arasında mediastinoskopi yapılan olgular yaş, cinsiyet, şikayet, preoperatif toraks BT, PET-BT, histopatolojik tanı ve cerrahi komplikasyonlar açısından araştırılmıştır.

**Bulgular:** Kliniğimizde toplam 126 olguya mediastinoskopi yapıldı. Hastaların K/E oranı 80/46, yaş ortalaması 55.16± 13.55 (22-80)'ydı. Tüm olgulara mediastinoskopi öncesi rutin toraks BT çekilmişken, 2012 yılından sonra mediastinal tutulumu olan 40 olguya PET-BT'de çekildi. Bu olguların 15'inde SUV-Max değerleri 2.5-5 arası, 18'inde 5-10 arası ve 7'sinde ise 10'un üzerindeydi. Mediastinoskopi endikasyonu, 28 olguda akciğer kanser evrelemesi (4 olgu neoadjuvan sonrası), 98 olguda ise tanısal amaçlıydı ve toplamda 126 olguya 205 adet lenf nodu biyopsisi yapıldı. En sık 112 olguyla (%88,8) sağ paratrakeal lenf nodundan biyopsi yapıldı. Histopatolojik tanı ise, 53 olguda granulomatöz (%42), 49 olguda malign (%39), 24 olguda (%19) reaktif lenfadenopati olarak değerlendirildi. Malign olan olguların 14'ü küçük hücreli karsinom, 13'ü adenokarsinom, 7'si squamoz hücreli karsinom, 5'i malign epitelyal tümör metastazı, 3'ü büyük hücreli karsinom, 2'si az diferansiye karsinom, 5'i ise lenfoma olarak rapor edildi.

**Sonuç:** Ülkemizde enfeksiyöz hastalıkların sık görülmesi nedeniyle toraks BT'de mediastinal tutulum veya PET-BT'de yüksek SUV-Max tutulumu olan tüm olgular cerrahi histopatolojik tanılar elde edilene kadar cerrahi adayı olmalıdır.

**Anahtar Kelimeler:** Mediastinal tutulum bilgisayarlı tomografi PET-BT mediastinoskopi

## PS148

## AORTİK BODY TÜMÖR (MEDİASTİNAL PARAGANGLİOMA)

**Ahmet Üçvet,** Banu Yoldaş, Ozan Usluer, Funda Cansun Yakut, Tarık Yağcı, Soner Gürsoy
İzmir Dr. Suat Seren Göğüs Hastalıkları ve Cerrahisi Eğitim ve Araştırma Hastanesi, Göğüs Cerrahisi

Aortik body tümör (mediastinal paraganglioma) mediastenin nadir görülen, oldukça vasküler ve kromafin hücrelerden köken alan bir tümörüdür. Çevre dokuları invaze etme ve metastaz yapma eğiliminde agresif tümörler olmalarına rağmen olguların %50'ye yakını asemptomatiktir.

**Olgu:** Yaklaşık 2 aydır devam eden sırt ağrıları nedeniyle tetkik edilen 65 yaşındaki erkek hasta sol üst lob bronşunu saran malign özellikler gösteren kitle nedeniyle yatırıldı. Toraks bilgisayarlı tomografisinde; sol ana pulmoner artere bası yapan lezyon ile hemen komşuluğundaki lenf nodunda büyüme tespit edildi. Pozitron emisyon tomografisi, her iki lezyonun da malign karekter gösterdiğini (SUV max sırasıyla, 9.4 ve 32.4) rapor etti (Resim). Olgunun eksplorasyonunda arkus aorta, inen aortanın posterior kısmı ve sol ana pulmoner arasında lokalize 4x4 cm. boyutlarında kitle tespit edildi. Kitlenin frozen ile inceleme sonucu, "malign" olarak rapor edildi. Lezyonun ekstraperikardiyal alanda diseksiyona izin vermeyecek invazyonu nedeniyle intraperikardiyal sol pnömonektomi ve sonrasında bu bölgedeki, aorta adventisyası ve nervus vagusun bir bölümü rezeke edildi. Postoperatif histopatolojik tetkiki, "malign mediastinal paraganglioma-aortik body tümörü" olarak sabitlendi. Çevre yapılara olan invazyonu rezeke edilmiş dahi olsa olgu komplet rezeksiyon kriterleri açısından şüpheli bulundu ve adjuvan kemoterapi verildi. Olgu izleminin 8. ayında kaybedildi.

**Tartışma:** Cerrahi tedavi, kemoterapi ve radyoterapiye dirençli bu tümörler için tek etkili tedavi seçeneği gibi görünmekle birlikte, kalp, büyük damarlar ve rekürren sinire olan yakınlığı nedeniyle küratif rezeksiyonu cerrah için güçlükler taşımaktadır. Olgumuz, nadir görülen tümörlerden olması ve tedavi basamaklarının irdelenmesi açısından literatür verileri ile incelenmiş ve sunulmuştur.

**Anahtar Kelimeler:** aortik body mediastinal paraganglioma cerrahi

## PS149

### GEÇ BULGU VEREN BOCHDALEK HERNİSİ: NADİR BİR OLGU

**İsa Döngel**[1], Levent Duman[2], Rasih Yazkan[1], Hasan Ekrem Camaş[1], Mahmut Bülbül[1]
[1]Süleyman Demirel Üniversitesi Tıp Fakültesi, Göğüs Cerrahisi Anabilim Dalı
[2]Süleyman Demirel Üniversitesi Tıp Fakültesi, Çocuk Cerrahisi Anabilim Dalı

**Giriş:** Bochdalek hernisi diyafragmadaki posterolateral defektten abdominal organların toraks boşluğuna girmesi sonucu gelişen konjenital bir hastalıktır. Gebeliğin 8. haftasında plöroperitoneal membranın septum transversum ile füzyonundaki bozukluk sonucu oluşur. Defekt %75-90 sol taraftadır. Olguların çoğunluğu yeni doğan döneminde respiratuar distres ile klinik bulgu verir ve erişkin çağa kadar semptomsuz seyir göstermesi oldukça nadir bir durumdur. Bu yazıda, nefes darlığı şikâyeti nedeniyle yapılan tetkiklerinde Bochdalek hernisi tanısı alan ve cerrahi olarak düzeltilen erişkin yaştaki bir olgu sunulmaktadır. Olgu 20 yaşında erkek hasta nefes darlığı şikâyeti ile kliniğimize başvurdu. Fizik muayenesinde; sol hemitoraksta solunum sesleri azalmıştı ve barsak sesleri duyuluyordu. Laboratuar değerlerinde özellik saptanmadı. Akciğer grafilerinde; sol hemitoraksı dolduran ve akciğeri yukarı iten batın içi organlarına ait görünüm mevcuttu(Figür-1A). Tomografide; dalak, barsak yapıları ve omentumun sol hemitoraksı doldurduğu görüldü(Figür-1B,C). Hasta preoperatif hazırlandı ve sol posterolateral torakotomi ile 7. İKA'dan toraksa girildi. Toraks içinde; dalak, ince bağırsaklar, kolon ve omentum gözlendi(Figür-2A). Sol alt lobun hipoplaziye bağlı tam ekspanse olmadığı görüldü. Diyafragmanın defektif kısmına batın içi organlara yapışık olduğu gözlendi. Künt ve keskin diseksiyonla organlar serbestleştirildi ve diyafragmadaki açıklıktan batına yerleştirildi, fakat dalağın büyük olması ve karın içi basıncı yükselteceği düşüncesiyle splenoktomi yapıldı. Sonra diyafragmadaki yaklaşık 8x5cm boyutundaki açıklık komposid mesh ile kapatıldı(Figür-2B). Dalak lojuna bir adet lastik dren ve sol hemitoraksa iki adet göğüs tüpü yerleştirildi. Postop yoğun bakımda takip edilen ve 1. Gün intra-abdominal basınç takibi ortalama 11 cm/H2O ölçülen hasta servise alındı. Gaz gaita çıkışı olması üzerine post-op 2. gün normal besinlere geçildi. Sol alt lob ekspansiyonunda problem olduğu için dreni geç çekilmesi planlanan hasta yakın takip edilmektedir(Figür-2C).

**Sonuç:** Bochdalek hernilerinin büyük çoğunluğu yenidoğan döneminde klinik bulgu vermesine rağmen, erişkin çağa kadar semptomsuz seyir gösterebilir. Doğru tanı ve tedavi uygulandığı zaman hastaya büyük fayda sağlar. Post-op. dönemde intra-abdominal basınç takibi hayati önem arz eder.

**Anahtar Kelimeler:** Bochdalek hernisi Konjenital Diyafragma Posterolateral defekt

## PS150

### İNTRAPERİKARDİYAL SOL PNÖMONEKTOMİ UYGULANAN HASTADA AÇIK KALP MASAJININ ETKİNLİĞİ

**İsa Döngel**[1], Rasih Yazkan[1], Hasan Ekrem Camaş[1], Giray Aynalı[2], Hatem Arı[3]
[1]Süleyman Demirel Üniversitesi Tıp Fakültesi, Göğüs Cerrahisi Anabilim Dalı
[2]Süleyman Demirel Üniversitesi Tıp Fakültesi, Kulak Burun Boğaz Anabilim Dalı
[3]Süleyman Demirel Üniversitesi Tıp Fakültesi, Kardiyoloji Anabilim Dalı

**Giriş:** Akciğer rezeksiyonlarında standart yöntem pulmoner damarların ve bronşun hilusta disseke edilmesidir. Santral yerleşimli akciğer tümörlerinde, bazen ameliyatın uygulanabilmesi için perikardiyal boşluğun açılarak intraperikardiyal pnömonektomi gerekebilir, bu yüksek riskli bir ameliyattır, buna rağmen özellikle bronş kanserlerinin cerrahi tedavisinde komplet rezeksiyon gerekliliği, cerrahı pnömonektomiye zorlar.Burada intraperikardiyal pnömonektomide intraoperatif asistole giren ve açık kalp masajı sonrası sekelsiz iyileşen hasta sunuldu. Olgu 67 yaşında erkek hasta, akciğer skuamöz hücreli kanser nedeniyle çekilen PET-BT'si ile değerlendirildi.Solda santral yerleşimli heterojen F-18 FDG tutulumu gösteren yaklaşık 62x40mm boyutlarında kitlesel lezyon(SUVmax:5.76)(Figür1A),ayrıca boyunda FDG tutulumu olan kitle, buradan yaptırılan biyopsi sonucu metastazla uyumlu gelmedi. Hastaya neoadjuvan kemoterapi(KT) sonrası cerrahi planlandı, 3 kür KT verildi, KT'ye parsiyel yanıt alındı(Figür1B).Solunum fonksiyon testinde;FEV1:2.29(76), FEV1/FVC:%56.65, FVC:4.03(103.9), sO2:94.Perfüzyon sintigrafisinde sol akciğerin solunuma%45 katıldığı anlaşıldı.Hastada sol ana pulmoner arter perikart sınırında tümörle tutulu olduğu için intraperikardiyal pnömonektomi yapılmasına karar verildi. Hastada preop. kardiyak patoloji tespit edilmedi,fakat intraperikardiyal sol pnömonektomi yapılırken, pulmoner arter ve ven divizyonundan sonra intraoperatif bradikardiye sekonder hipotansiyon ve kardiyak arrest gelişti, asistol çizmesi üzerine yaklaşık 55 dk. açık kalp masajı, ikişer defa eksternal ve internal kaşıklarla kardiyo-versiyon yapıldı, tansiyonu 20-30 mmHg'nın altına düşürülmedi. İntraperikardiyal kalp mesajı sonrası dönen hastada hızlıca sol pnömonektomi tamamlandı(Figür2A,B).Hasta entübe yoğun bakıma alındı. Postop. kardiyoloji ile konsülte edildi. Kardiyak enzimler CK-MB:67, CPK:2329, TNTSTAT:1.13,EKG'sinde sinüs ritminde, anterior R kaybı olduğu gözlendi, tedavisi düzenlendi. Postop. birinci gün değerlerinin stabil olması üzerine ekstübe edildi ve ikinci gün servise alındı, göğüs tüpü çekildi. Hastanın fizik ve nörolojik muayenelerinde herhangi bir patoloji saptanmadı, 10. gün taburcu edildi. İmmüno-histokimyasal değerlendirme sonucu sınırlar negatif geldi. Takibinin üçüncü ayında çekilen PET-BT'sinde sağ akciğer ve mediastende F-18 FDG tutulumu fizyolojik sınırlarda tespit edildi(Figür3A,B).

**Sonuç:** İntraperikardiyal pnömonektomi, cerrahi sırasında ve sonrasında morbiditesi ve mortalitesi yüksektir. İntraoperatif kardiyak arrest durumunda, açık kalp masajının çok etkili ve efektif olduğu, bu nedenle intraoperatif arrestlerde asistole rağmen, açık kalp masajının en az bir saat devam edilmesi gerektiği kanaatindeyiz.

**Anahtar Kelimeler:** ntraperikardiyal Pnömonektomi Asistol Arrest

## PS151

### KÜNT TRAVMA SONRASI GEÇ DÖNEMDE GELİŞEN SUBKLAVYAN VEN YARALANMASI

**Aysel Kurt**[1], Hasan Türüt[1], Ahmet Acıpayam[1], Ozan Karakişi[2]
[1]Recep Tayyip Erdoğan Üniversitesi Eğitim Araştırma Hastanesi, Göğüs Cerrahisi
[2]Recep Tayyip Erdoğan Üniversitesi Eğitim Araştırma Hastanesi, Kalp-Damar Cerrahisi

**Giriş:** Subklaviyan damar yaralanması künt toraks travmasının nadir görülen komplikasyonudur. Çoğunlukla diğer organ yaralanmalarıyla birliktelik gösterir. Subklaviyan damar yaralanmalarının %50 nedeni klavikula fraktürüdür. Damar yaralanmaları hayati tehdit eden hemoraji, pseudoanevrizma ve brakial pleksus kompresyonuna neden olabilir. Bu yazıda, künt toraks travmasını takip eden 4. günde subklaviyan ven yaralanması gelişen ve başarılı primer onarım uygulanan olgu sunuldu.

**Olgu:** Altmışaltı yaşında erkek hasta, yüksekten düşme nedeniyle acil servise başvurdu. Fizik muayenede sağ omuz ve sağ hemitoraksta belirgin hassasiyet, cilt altı amfizemi ve solda flail chest tespit edildi. Akciğer grafisinde ve toraks bilgisayarlı tomografisinde sağ hemitoraksta 5.,6.,7.,8. ve 9. kotlarda fraktür, cilt altı amfizemi, pnömotoraks, sağ klavikulada fraktür, sol hemitoraksta 3-6. kosta seviyesinde sternokostal fraktür mevcuttu. Sağ tüp torakostomi uygulandı ve yoğun bakım kliniğinde takip edildi. Takiplerinde hemoglobin değerinde düşme olmayan hasta yatışının 2. günü servise alındı. Yatışının 4. gününde hastada nefes darlığı, soğuk terleme meydana geldi. Periferik oksijen saturasyonu 80 olan hastanın grafisinde solda opak akciğer görünümü tespit edildi ve tüp torakostomi uygulandı. Yaklaşık 800 cc hemorajik drenajı olan hasta yoğun bakıma alındı. Çekilen bilgisayarlı toraks tomografisinde sol bazalde ve anterior mediastende hematom tespit edildi. Mevcut radyolojik görünüm, göğüs tüpü drenajının 100cc/saat üzerinde olması ve hemoglobin değerinin düşmesi üzerine hastaya acil torakotomi kararı verildi. Sol torakotomi sırasında toraks ve mediastinde hematom, subklavian vende kanama ile birlikte tam kat olmayan yırtık tespit edildi. Primer damar tamiri yapıldı. Postoperatif 4 gün mekanik ventilasyonda takip edildi. Hasta yatışının 18. günü sorunsuz taburcu edildi.

**Sonuç:** Genellikle travmanın erken döneminde görülen ve sıklıkla klavikula fraktürü ile ilişkili olan subklaviyen ven yaralanması, sunulan olguda olduğu gibi çoklu kosta fraktürü sonrası ve travmadan sonraki takip sürecinde de görülebilir. Bu nedenle, bilateral, üst seviyeleri de içeren çoklu kosta fraktürü varlığı gibi ciddi travma durumunda, hastanın stabil hale getirildiği travmadan sonraki günlerde de subklaviyen ven rüptürünün gelişebileceği akılda tutulmalıdır.

**Anahtar Kelimeler:** hemotoraks subklaviyan ven yaralanması

## PS152

### MEDİYASTİNAL DEV MATÜR KİSTİK TERATOM OLGUSU

**İsa Döngel**[1], Levent Duman[2], Rasih Yazkan[1], Hasan Ekrem Camaş[1], Elif Nisa Ünlü[3], İbrahim Metin Ciriş[4]
[1]Süleyman Demirel Üniversitesi Tıp Fakültesi, Göğüs Cerrahisi Anabilim Dalı
[2]Süleyman Demirel Üniversitesi Tıp Fakültesi, Çocuk Cerrahisi Anabilim Dalı
[3]Süleyman Demirel Üniversitesi Tıp Fakültesi, Radyoloji Anabilim Dalı
[4]Süleyman Demirel Üniversitesi Tıp Fakültesi, Patoloji Anabilim Dalı

**Giriş:** Matür kistik teratom en sık görülen mediyastinal germ hücreli tümörlerdendir. Histolojik olarak içerisinde yağ, düz kas hücreleri, kartilaj, saç follikülleri ve deri gibi endoderm, ektoderm ve mezodermden köken alan dokuları içerir. Teratomların % 60'ı asemptomatik olup çoğunlukla diğer hastalıklar ya da kontrol amacı ile çekilen grafilerde rastlantısal olarak karşılaşılır. Lezyonun büyüklüğüne göre bası bulguları veya plevral aralığa rüptüre bağlı semptomlara neden olabilirler. Bu tümörler genel olarak tüm germ hücreli tümörlerin %1-3'ünü oluştururlar. Teratomlar tipik görünümleri nedeniyle radyolojik görüntüleme yöntemleriyle tanısı yüksek duyarlılıkla konulabilecek tümörlerdir. Bu yazıda, ön mediyastende görülen nadir lezyonlardan biri olan mediastinal matür kistik teratom olgusu sunulmaktadır.

**Olgu:** Ondokuz yaşında bayan hasta, nefes darlığı ve göğüste sıkışma hissi ile başvurduğu dış merkezde çekilen toraks BT'sinde anterior mediyastende kitle saptanması üzerine kliniğimize yönlendirilmiş. Hikâyesinde göğüste sıkışma hissi nedeniyle sık sık acile gittiği ve bu nedenle panik atak tedavisi başlandığı öğrenildi. Fizik muayenesinde ve laboratuvar bulgularında özellik yoktu. Akciğer grafisinde anterior mediyasten yerleşimli homojen yoğunluk artışı görüldü. Toraks bilgisayarlı tomografi ve magnetik rezonans görüntülerinde ön mediyastende retrosternal alanda 11x10x8 cm boyutlarında lobülasyonlar gösteren, düzgün sınırlı, kistik dansitede lezyon görüldü(Figür-1A,B,C). Hasta preop. hazırlandıktan sonra median sternotomi yapıldı. Anterior mediyastende 374gr ağırlığında, yaklaşık 13x11x9 cm boyutlarında çevre dokulara yapışık kitle künt ve keskin diseksiyonlarla ayrıldı, ilişkili timüs dokusu ile birlikte total rezeke edildi (Figür-2A,B). Çıkarılan kitlenin histopatolojik incelemesinde, kesitlerde dokunun kistik olduğu, kist içi kahverengi, kist duvarında yer yer kıl yapıları dikkati çekti. Mikroskopik tanı, matür kistik teratom olarak bildirildi (Figür-2C). Cerrahi sonrası komplikasyon gelişmeyen hastanın kliniği ve psikolojik durumu düzeldi, post-op. 9. gün taburcu edildi.

**Sonuç:** Mediyastinal dev matür kistik teratomlar nadir görülen lezyonlar olup, göğüste sıkışma hissi, nefes darlığı ve panik atak tanısı ile takip edilebilmektedirler. Bu lezyonların cerrahi olarak total çıkarılması mükemmel prognoz sağlar. Cerrahide çevre vasküler yapılara ve perikarda ciddi fibröz yapışıklıklar nedeni ile diseksiyonlarda dikkatli olunmalıdır.

**Anahtar Kelimeler:** Mediyasten Matür Kistik Teratom Germ hücreli tümör Konjenital

## PS153

### NADİR BİR OLGU: SCİMİTAR (PALA) SENDROMU

**İsa Döngel**[1], Elif Nisa Ünlü[2], Rasih Yazkan[1], Hasan Ekrem Camaş
[1]Süleyman Demirel Üniversitesi Tıp Fakültesi, Göğüs Cerrahisi Anabilim Dalı
[2]Süleyman Demirel Üniversitesi Tıp Fakültesi, Radyoloji Anabilim Dalı

**Giriş:** Scimitar sendromu sıklıkla sağ akciğerde görülen konjenital nadir bir anomali olup pulmoner venlerin sol atriyum yerine vena kava inferiora dökülmesini tanımlar. Bu anomaliye, sağ akciğer hipoplazisi, bronşiyal anomali, akciğerin sistemik arteriyel kanlanması ve dekstrokardi gibi anomaliler de eşlik edebilir. Nadiren anormal pulmoner venler doğrudan koroner sinüse veya sol atriyuma açılabilir. Sağ akciğerde anormal bronşiyal dallanma nedeniyle sekestrasyon oluşumu izlenebilir. Burada nadir karşılaşılan sağ ana pulmoner venin vena kava inferiora döküldüğü ve sağ akciğer alt lob hipoplazisi nedeniyle Scimitar (Pala) Sendromu tanısı konan, nadir karşılaşılan bir olguyu sunmayı amaçladık. Olgu 32 yaşında bayan hasta nefes darlığı nedeni ile son beş yıldır astım tanısı ile takip ediliyormuş. Hasta sol göğüs ağrısı ve nefes darlığı şikâyeti ile kliniğimize geldi. Genel durumu iyi, oryante kopere idi. Fizik muayenede özellik yoktu. Laboratuvar değerleri normal sınırlarda tespit edildi. Hastanın solunum fonksiyon testinde: FEV1: 1.96(%79.9), FEV1/FVC: %80.64, FVC: 2.42(85.6). Kan gazı: pH: 7.44, pCO2: 34.6, pO2: 89, HCO3: 23.5 sO2:97.3 olduğu görüldü. Hastaya çektirilen toraks bilgisayarlı tomografide (BT) pulmoner venöz dönüş anomalisi ve sağ alt lobun hipoplazik olduğu tespit edildi (Figure1A,B). Bu nedenle pulmoner BT anjiyografi çektirildi, pulmoner BT anjiyografide sağ akciğer pulmoner veninin normalden kalın ve vena kava inferiora drene olduğu görüldü (Figure1C,D), (Figure2A,B,C,D). Bu bulgularla Scimitar (Pala) Sendromu tanısı kondu. Yapılan kardiyolojik ekokardiyografi sonucunda EF: %60, pulmoner arter basıncı: 25mmHg ve geniş sağ yapılar olduğu tespit edildi. Bu bulgularla hasta cerrahi açıdan bilgilendirildi. Pulmoner venöz dönüş anomalisi şuan itibariyle oksijenizasyon ve kardiyak problem yapmadığı için konservatif yaklaşımla yakın takibe alındı.

**Sonuç:** Göğüs ağrısı ve nefes darlığının nadir bir nedeni pulmoner venöz dönüş anomalisi olabileceği, bu hastalarda kardiyolojik ve solunumsal problemler ön planda olursa kardiyoloji, kalp damar cerrahisi ve göğüs cerrahisinin ortak kararı ile cerrahi açıdan birlikte değerlendirilmesinin daha uygun olduğu kanaatindeyiz.

**Anahtar Kelimeler:** Scimitar sendromu Pulmoner ven Konjenital anomali Akciğer hipoplazisi

## PS154

### MAJÖR TORAKS TRAVMASINA BAĞLI BİLATERAL (BİRİNCİ, İKİNCİ) KOT FRAKTÜRÜ VE İNTRATORASİK EKSTRAPLEVRAL YERLEŞİMLİ APİKAL HEMATOM BİRLİKTELİĞİ

**İsa Döngel**, Rasih Yazkan, Hasan Ekrem Camaş, Sedat Güneş
Süleyman Demirel Üniversitesi Tıp Fakültesi, Göğüs Cerrahisi Anabilim Dalı

**Giriş:** Travma nedeniyle hospitalize edilen olguların 1/3'ünü ağır göğüs travmalarının oluşturduğu ve ölümlerin %20-25'inin toraks travmasına bağlı olduğu bilinmektedir. Künt toraks travmalarında en sık karşılaşılan bulgu kot fraktürleridir. En sık dört-dokuzuncu kotlar travmaya maruz kalır. Üst birinci ve ikinci kot fraktürlerinde, vasküler yaralanma insidansı yüksek olduğundan dikkatli araştırması gerekir. Bir ve ikinci kot kırıklarıyla beraber subklavian damar yaralanmaları, daha az oranda aorta, innominat ve trakeobronşiyal yaralanmalar oluşabilir. Burada bilateral 1,2. kot fraktürü ile beraber intratorasik ekstraplevral hematom olgusu sunuldu.

**Olgu:** 49 yaşında erkek hasta araç içi trafik kazasına bağlı multi-travma nedeniyle kliniğimize yatırıldı. Fizik muayenesinde; alnında 10 cm'lik kesi, sol klavikula ve kostalarda palpasyonla hassasiyet, dinlemekle solunum seslerinin azalmış olduğu görüldü. Laboratuvar tetkikleri normal sınırlarda idi. Akciğer grafisinde sol pnömotoraks, bilateral multiple kot ve sol klavikula fraktürü, sol apekste ekstra plevral non homojen dansite artışı gözlendi, tüp torakostomi uygulandı, 150cc hemorajik drenajı oldu(Figür:1A). Bilgisayarlı tomografisinde sağ 1.,2. kot,sol 1.,2.,3.,4.,5.,6.,7. kot posteriorunda ve sol klavikula 1/3 lateralinde parçalı fraktür izlendi. Hastanın yatışının dördüncü saatinde ekstraplevral hematomda artış ve hemoglobin değerindeki düşüş nedeni ile subklaviyen damarların yaralanması açısından çektirilen anjiyografide sol akciğer apeks komşuluğunda 5x8x9cm boyutlarında hematom ile uyumlu koleksiyon izlendi (Figür2:A,B,C). Kalp damar cerrahisi konsültasyonuna göre konservatif takibe karar verildi. Hastanın yaklaşık 6 birimlik hemoğlobin düşüklüğü nedeni ile toplam 5 ünite kan replasmanı yapıldı. Hemoglobin değerlerinin stabillenmesi üzerine, servise alındı. İntratorasik ekstra plevral hematomunun drene olmamasına rağmen hastanın klinik ve radyolojik olarak stabil seyretmesi nedeniyle dreni çekildi. Hasta yatışının onuncu günü üç haftalık oral antibiyotik desteği ile taburcu edildi. İlk üç ay yakın takip edilen hastanın, dördüncü ayında PA akciğer grafisindeki hematomunun tamamen kaybolduğu gözlendi (Figür:1B).

**Sonuç:** Toraks travmaları hayati önem arz eden yaralanmalar olduğundan süratle tedavi edilmeli ve bozulan kardiyorespiratuvar sistem hemodinamisi acilen düzeltilmelidir. Bilateral 1ve 2. kot fraktürü ile beraber intratorasik ekstraplevral hematom olgularında konservatif yaklaşım ve yakın takiplerle iyi sonuçlar alınabilmektedir.

**Anahtar Kelimeler:** Toraks travması Kot fraktürü İntratorasik ekstraplevral Apikal hematom

## PS155
## TORAKS DUVARI POLİOSTATİK FİBRÖZ DİSPLAZİ

**Murat Şahin,** Murat Özkan, Gökhan Kocaman, Serkan Enön, Hakan Kutlay
Ankara Üniversitesi İbni Sina Hastanesi, Göğüs Crrahisi

**Giriş:** Fibröz Displazi (FD) kalıtsal olmayan, normal kemik dokusunun yerini fibröz doku ve immatür dokunun aldığı bening natürlü bir gelişim anomalisidir. Monostatik ve poliostatik formlarla görülsede endokrin hastalıklarla beraber olan ve çok odaklı formu mevcuttur. Multiple olduğu hastalarda deri lezyonları, endokrin anormallikler ve puberte prekoksun eşlik ettiği Albright sendromunu düşündürür. Tedavisi konservatiftir, lezyonun büyümesi genellikle puberte sonrasında durur. Eğer büyüme yada ağrı saptanırsa lezyonun cerrahi eksizyonla çıkarılması gereklidir. Cerrahi olarak çıkarılması mümkün olmayan poliostotik lezyonlarda bifosfonat terapisi semptomları azaltmada faydalıdır.

**Olgu:** 34 yaş erkek hasta uzun süredir mevcut olan sağ hemitoraks lateralde şişlik ve son zamanlarda artan göğüs ağrısı şikayetleri ile dış merkeze başvurmuş. Yapılan tetkiklerinde sağ hemitoraksta kitle düşündüren opasite izlenen hastaya çekilen Manyetik Rezonans ( MR ) incelemesinde sağ hemitoraksta 18*11 cm botutlarında kostaları destrükte eden lobule konturlu, ekspansil, kistik kitle izlenmiş.PETBT de tanımlanan kitlede suvmax: 11.2 patolojik tutlum kaydedilmiş. Yapılan transtorasik iğne aspirasyon biyopsisi ( TTİAB ) sonucu FD olarak raporlanmış. Hastaya posterolateral torakotomi ile girişim uygulandı. İntraoperatif lezyonun 5,6 ve 7. kostaları sternumdan vertebraya kadar destrükte ettiği ve akciğere yapışık olduğu izlendi. İlgili kostalar total eksize edildi. Mersilen mesh ve metilmetaklarat ile greftleme yapıldı. Postoperatif komplikasyon gözlenmeyen hasta 8.gün taburcu edildi. Halen 14. ayında sorunsuz olarak takip edilmektedir.

**Tartışma:** Poliostotik FD kostalarıda tutabilen, sık olmayan bening bir tümördür. Literatürde kostaların monostotik FD'sine ilişkin yazılar bulunmakla beraber bu boyutlarda poliostotik bir vakaya rastlamadık. Etyolojisi net olarak bilinmemekle beraber Gs geninin uzun kolundaki 20q 13.2-3 mutasyonunun doku farklılaşmasına sebep olduğu düşünülmektedir. Bu vakada tümör sağ 5,6 ve 7. kostalardan köken almıştı. Son zamanlarda ara ara artan ağrı şikayeti hariç asemptomatikti. Greft olarak metilmetaklarat seçilmesinin sebebi toraksta bu genişlikte bir defekti kapatacak aynı sertlikte bir yapıya ihtiyaç duyulmasıydı.Sonuç olarak poliostotik yapıda kostaları tutan, alışılmadık boyutlara ulaşmış dev bir FD vakasını nadir görülmesi nedeni ile sunduk.

**Anahtar Kelimeler:** fibröz displazi göğüs duvarı

## PS157

## DİVERTİKÜLÜ TAKLİT EDEN ATİPİK ŞEKİLLİ ÖZOFAGEAL LEİYOMİYOM

Mehmet Kılıç, **Harun Tunç,** Fatoş Kozanlı, Atila Türkyılmaz, Celal Tekinbaş
Karadeniz Teknik Üniversitesi, Göğüs Cerrahisi AD

**Amaç:** Özofageal leiomyom nadir bir hastalık olup en sık benign özofagus tümörüdür. Genellikle özofagusun alt üçte ikisinde bulunur. Sıklıkla asemptomatik olup bazen disfaji yapabilir. Atipik şekilli olanlar bazen tanı ve tedavide zorluk çıkarabilir. Tedavisi cerrahi olarak çıkarılmasından ibarettir. Genellikle nüks görülmez.

**Olgu Sunumu:** Yutma güçlüğü, öksürük ve göğüs ağrısı şikayetiyle müracaat ettiği sağlık kuruluşunda alınan PA akciğer grafisi ve tomografisinde yemek borusunda bir kese nedeniyle ameliyat olması gerektiği söylenen 41 yaşında bir erkek olgu kliniğimize müracaat etti. Yapılan özofagoskopide 22-24. santimetrede özofagusa dıştan bası olduğu ancak mukozanın normal olduğu ve divertiküle ait bir bulgu olmadığı tespit edildi. Tomografide mediastinal lenf nodları olmayan olguya klinik ve radyolojik olarak özofageal leiomyom düşünülerek sağ torakotomi yapıldı. Atipik şekilli bir leiomiyom mukoza korunarak enükle edildi. Postoperatif komplikasyonu olmayan olgu beşinci gün taburcu edildi.

**Sonuç:** Özofageal leiomyomlar nadir benign lezyonlardır. Atipik görünümlü olanlar ayırıcı tanıda divertikülle karıştırılabilir. Semptomatik ve büyük olanlar cerrahi ile çıkarılmalıdır. Yerleşimi, şekli ve boyutu minimal invaziv cerrahiye uygun olmayanlar doğrudan açık cerrahi ile tedavi edilebilir.

**Anahtar Kelimeler:** Özofagus leiomyom cerrahi

## PS157

### CERRAHİ TEDAVİ UYGULADIĞIMIZ MEDİASTİNAL KİSTİK LEZYONLAR

**Harun Tunç**, Fatoş Kozanlı, M. Esat Yamaç, Atila Türkyılmaz, Celal Tekinbaş
Karadeniz Teknik Üniversitesi - Göğüs Cerrahisi AD

**Giriş ve Amaç:** Mediastinal kistler primer mediastinal lezyonların %20-32'sini oluştururlar. Genellikle semptom vermeyen bu tip lezyonlarda genellikle radyolojik incelemeler tanı aşamasında yeterli olmakta ve cerrahi yaklaşım hem kesin tanı hem de tedaviye olanak sağlayabilmektedir. Bu çalışmada, kliniğimizde mediastinal kistik lezyon nedeni ile opere edilen olguların analizi yapıldı.

**Materyal Metod:** 2008 -2013 yılları arasında mediastinal kistik lezyon nedeni ile cerrahi tedavi uyguladığımız 20 olgu geriye dönük olarak değerlendirildi.

**Bulgular:** Olguların 11'i kadın 9'u erkek olup yaş ortalaması 46,3 (18-55 yaş) idi. Olgulardan 14'üne torakotomi, 5'ine torakoskopik cerrahi ve 1'ine de mediastinoskopi ile müdahale edildi. Ortalama yatış süresi torakotomi grubunda 5,4 gün (4-10 gün), torakoskopi grubunda 4,5 (3-7) gün idi. Postoperatif histopatolojik tanılar; 8 olguda ( %40 ) perikardial kist, 8 olguda ( %40 ) bronkojenik kist ve 4 olguda ( % 20 ) timik kist olarak raporlandı. Postoperatif bir olguda konseravatif yöntemlerle tedavi edilen uzamış hava kaçağı ortaya çıktı. Halen takipte olan hastaların hiçbirinde nüks izlenmedi.

**Sonuç:** Mediastinal kistler benign lezyonlar olmalarına rağmen genellikle cerrahi tedavi gerektiren patolojilerdir. Klinik tecrübelerin artması ile olguların önemli bir kısmının minimal invaziv cerrahi tekniklerin avantajlarından faydalanılarak tedavi edilebileceğine inanmaktayız.

**Anahtar Kelimeler:** Mediasten kist cerrahi

## PS158

### AKCİĞER KANSERİ DIŞI NEDENLERLE VİDEOMEDİASTİNOSKOPİ UYGULADIĞIMIZ OLGULAR

M. Esat Yamaç, Mehmet Kılıç, **Harun Tunç**, Atila Türkyılmaz, Celal Tekinbaş
Karadeniz Teknik Üniversitesi, Göğüs Cerrahisi AD

**Amaç:** Akciğer kanserlerinin mediastinal evrelendirmesinde altın standart kabul edilen mediastinoskopi, benign ve malign mediastinal patolojilerin tanısında çok düşük mortalite ve morbidite oranlarıyla yaygın olarak uygulanan cerrahi bir yöntemdir. Son zamanlarda yeni tekniklerin gelişmesi neticesinde mediastinoskopinin önemi azalmış gibi görünse de duyarlılık ve özgünlüğünün yüksekliği nedeniyle halen altın standart olarak kabul edilmektedir. Videomediastinoskopi klasik mediastinoskopi ile karşılaştırıldığında daha üstün özellikler gösterdiğinden son zamanlarda kullanım yaygınlığı artan bir yöntem halini almıştır. Çalışmamızda diğer tanısal yöntemlerle tanı konamayan ve videomediastinoskopi uyguladığımız olguları sunmayı amaçladık.

**Materyal ve Metod:** Kliniğimizde 2008 ile 2013 yılları arasında mediastinal lenfadenopatisi olup tanı amacıyla videomediastinoskopi uygulanan 132 hasta yaş, cinsiyet, semptom ve bulgular, patolojik tanı ve cerrahi komplikasyon açısından retrospektif olarak değerlendirildi. Bulgular: Hastaların 76'sı bayan, 56'sı erkek olup yaş ortalaması 48 (18-82 yaş) idi. En sık başvuru nedenleri öksürük (%78), nefes darlığı (%34) ve göğüs ağrısı (%31) idi. Radyolojik yöntem olarak tüm hastalara toraks bilgisayarlı tomografi çekildi. Tomografide en sık tespit edilen bulgu mediastinal lenfadenopati idi. Tüm hastalara standart videomediastinoskopi yapıldı. Postoperatif histopatolojik tanılar; 70 (%53,0) olguda sarkoidoz, 31 (%23,5)olguda nonspesifik lenfadenit, 23 (%17,4) olguda tüberküloz, 7 (%5,3) olguda lenfoma ve 1 (%0,8) olguda atipik lenfoid proliferasyon olarak raporlandı. Olgularımızın hiçbirinde morbidite veya mortaliteye rastlanmadı.

**Sonuç:** Mediastinoskopi akciğer kanseri evrelemesinin yanında tanısı olmayan mediastinal lenfadenopatilerde hastalığı ortaya koymada çok etkin bir yöntemdir. Videomediastinoskopi teknik olarak standart mediastinoskopiden hem daha etkili bir görüş sağlaması hem de ikincil kişilere daha iyi eğitim imkanı vermesi açısından tercih edilmesi gereken yöntem olmalıdır.

**Anahtar Kelimeler:** Mediasten lenfadenopati videomediastinoskopi

## PS159

### SOL TARAFTA GÖRÜLEN MORGAGNİ HERNİSİ

Mehmet Kılıç, **Harun Tunç**[1], Fatoş Kozanlı, Atila Türkyılmaz, Celal Tekinbaş
[1]Karadeniz Teknik Üniversitesi, Göğüs Cerrahisi AD

**Amaç:** Morgagni hernisi tüm diafragma hernilerinin %3-4'ünü oluşturur. Konjenital bir hastalık olmasına rağmen genellikle erişkin yaşta daha sık tespit edilir. Tipik olarak sağ hemitoraksta görülen herni nadiren sol hemitoraksta da görülür. Asemptomatik seyredebilse de olguların üçte ikisinde kramp tarzı ağrı ve konstipasyon gibi kronik gastrointestinal yakınmalara neden olabilir. Bazen barsak tıkanıklığına neden olabilir. Tanıda bilgisayarlı toraks tomografi ve MRI kullanılabilir. Tedavisi cerrahi olarak toraksa geçen batın organlarının batına reddi ve defektin primer veya sentetik greftle kapatılmasından ibarettir.

**Olgu Sunumu:** Bulantı, kusma ve yemek yiyememe şikayetiyle gittiği sağlık kuruluşunda direk grafi ve tomografi bulgularına göre diafragma hernisi tanısı konulan olgu kliniğimize müracaat etti. Anamnezinde 20 yıl önce göğsünün sol tarafına hayvan tarafından darbe aldığını beyan eden olguda travmatik diafragma rüptürü olabileceği düşünüldü. Tomografide midenin batında ve dolu olduğu, kolonun ve omentumun sol hemitoraksın içinde olduğu görüldü. Kalp ve büyük damarlar karşı hemitoraksa itilmişti. Hastaya hem tanı hem de mideyi boşaltmak için takılan nazogastrik sondadan 2000cc mayi boşaldı. Klinik olarak rahatlayan hastaya sol torakotomi yapıldı. Torakotomide sol sternokostomediastinal bölgede yaklaşık 5X5cm'lik bir defektten omentum ve kolonun hemitoraksa herniye olduğu saptandı. Herni kesesi çıkarıldıktan sonra kolon ve omentum batına reddedilerek defekt primer olarak 0 numara ipek sütürlerle kapatıldı. Postoperatif dönemi sorunsuz geçen olgu 7. gün taburcu edildi.

**Sonuç:** Morgagni hernileri sol tarafta nadir görülür. Direk grafi ve tomografiyle tanısı konulabilir. Travmatik diafragma rüptürü ile ayırıcı tanısı genellikle cerrahi esnasında konulur. Eğer preoperatif tanı konulmuşsa tedavide transabdominal yol tercih edilmelidir.

**Anahtar Kelimeler:** Morgagni herni cerrahi

## PS160

### SEKONDER SPONTAN PNÖMOTORAKS OLGULARIMIZ

**Harun Tunç**[1], Fatoş Kozanlı, M. Esat Yamaç, Atila Türkyılmaz, Celal Tekinbaş
[1]Karadeniz Teknik Üniversitesi, Göğüs Cerrahisi AD

**Amaç:** Sekonder spontan pnömotoraks (SSP) altta yatan bir pulmoner patolojiye bağlı olarak plevral boşlukta hava toplanması ve buna bağlı olarak akciğer kollapsıdır. Çalışmamızda SSP'nin etiyolojisinde yer alan hastalıklar, klinik özellikleri, tedavi biçimleri ve sonuçlarını literatür verileri ışığında değerlendirmeyi amaçladık.

**Materyal ve Metod:** 1999 ve 2013 yılları arasında kliniğimizde SSP tanısı alıp tedavi edilen 53 hasta retrospektif olarak incelendi. Hastaların yaşı, cinsiyeti, altta yatan pulmoner hastalık, pnömotoraksın lokalizasyonu, tedavi biçimi, cerrahi endikasyonlar, nüks, morbidite ve mortalite oranları ile hastane yatış süreleri değerlendirildi.

**Bulgular:** Çalışmaya 47'si erkek, 6'sı bayan 53 hasta alındı. Ortalama yaş 59.92 (21-87 yaş) idi. Etiyolojide en sık sebep olarak kronik obstrüktif akciğer hastalığı (n=35) ve büllöz akciğer (n=7) yer almaktaydı. Pnömotoraks 36 hastada sağ, 15 hastada sol, 2 hastada bilateral olarak saptandı. Hastaların 32'si sadece tüp torakostomi ile tedavi edilirken 7'sine göğüs tüpü ve kimyasal plöredezis uygulandı. Hastalardan 13'ü cerrahi ile tedavi edildi. Cerrahi endikasyonlar uzamış hava kaçağı (n=7) ve bül ve nüks (n=6) idi. Hastane mortalitesi %2 tespit edildi. Ortalama hastane yatış süresi 14,26 gün (1-56 gün) idi.

**Sonuç:** SSP'li hastalar acil ve etkili tedavi gerektirir. Hastalar genellikle ileri yaş ve pulmoner patoloji nedeniyle artmış operatif riske sahiptirler. Bu nedenle SSP olgularında ilk tedavi seçeneğinin tüp torakostomi olması gerektiğini düşünüyoruz.

**Anahtar Kelimeler:** Sekonder pnömotoraks plörodez cerrahi

## PS161

### TÜBERKÜLOZ KAVİTESİNDE GELİŞEN ASPERGİLLOMA

Fatoş Kozanlı, M. Esat Yamaç, Mehmet Kılıç, **Atila Türkyılmaz**[1], Celal Tekinbaş
[1]Karadeniz Teknik Üniversitesi, Göğüs Cerrahisi AD

**Giriş:** Tüberküloz kemoterapi ile tedavi edilebilen bir hastalıktır. Ancak dirençli tüberküloz ve tüberküloz komplikasyonlarında cerrahi tedaviye de ihtiyaç duyulur. Aspergilloma da genellikle iyileşmiş tüberküloz kavitelerinde yerleşen ve cerrahi tedavi gerektiren bir hastalıktır. Daha önce hemoptizi nedeniyle sağ üst lobektomi yapılan ve bizim de sol üst lob tüberküloz kavitesinde yerleşmiş aspergillomu nedeniyle lobektomi uyguladığımız bir olguyu sunuyoruz.

**Vaka Sunumu:** Yaklaşık bir hafta süren ve her seferinde yaklaşık bir çay bardağı kan tükürme şikâyeti ile gittiği sağlık kuruluşunda yatırılan ve alınan PA akciğer grafisi ve toraks tomografisinde sol akciğerden ameliyat olması gerektiği söylenen hasta kliniğimize müracaat etti. Hikayesinde daha önce de aynı tabloyu yaşadığı ve 1994 yılında sağ akciğer üst parçasının alındığını ifade eden olgunun PA akciğer grafisi ve toraks tomografisinde sol akciğer apeksinde geçirilmiş tüberküloz sekele uyan değişiklikler, 5X6cm'lik bir kavite ve içerisinde aspergillus topu mevcuttu. Medikal tedavi ile hemoptizisi kesilen hastaya elektif cerrahi tedavi planlandı. Yapılan sol torakotomide plevral yapışıklıklar, sol üst lobda volüm kaybı ve üst lob içinde lezyon tespit edildi. Sol üst lobektomi uygulanan olgunun postoperatif dönemi sorunsuz geçti ve altıncı gün taburcu edildi.

**Sonuç:** Ülkemizde tüberküloz sık görüldüğünden ilişkili olarak aspergilloma da sık görülmektedir. Ölümcül hemoptizilere neden olabilen hastalıkta medikal tedavi genellikle yetersizdir. Genel durumu iyi ve pulmoner fonksiyonu yeterli pulmoner aspergillomalı olguların tedavisinde cerrahi rezeksiyon en etkili tedavi yöntemidir.

**Anahtar Kelimeler:** Tüberküloz aspergilloma cerrahi

## PS162

### DİREK AKCİĞER GRAFİSİNDE İZLENEN NADİR BİR RADYOOPAK GÖRÜNÜM: AZYGOS VEN

**Rasih Yazkan**[1]
[1]Süleyman Demirel Üniversitesi Tıp Fakültesi, Göğüs Cerrahisi AD

**Giriş:** Doğuştan bir varyasyon olan azygos lobu, intrauterin dönemde azygos veninin akciğerin önünden geçmesi ve sağ üst lob apikal veya posterior segmentinin bu ven arkasında kalması sonucu oluşur. Rutin incelemeler sırasında % 0.4-1 oranında görüldüğü bildirilmiştir. Bu olgu sunumu, direk akciğer grafisinde radyoopak görünüm olarak kendini gösteren azygos venin nadir bir klinik görünüm olması nedeniyle sunulmuştur.

**Olgu:** 43 yaşında erkek hasta sağ göğüs ağrısı şikayetiyle kliniğimize başvurdu, direk akciğer grafisinde sağ üst zonda, paramediastinal alanda radyoopak nodüler lezyon izlenmesi üzerine, bilgisayarlı toraks tomografisi ile değerlendirildi, direk grafide izlenen radyoopak lezyonun azigos vene ait olduğu görüldü. Diğer akciğer parankim alanlarında, göğüs duvarında ve mediastende ise göğüs ağrısına neden olabilecek patolojik görünüm izlenmedi.

**Sonuç:** Azygos lobun düz akciğer grafisinde görülme oranı % 0.4, yüksek çözünürlüklü bilgisayarlı tomografide ise %1.2 olarak belirtilmiştir. Direk grafide azygos lob azygos fissür ile ayırt edilir. Tipik görünüm göz yaşı şeklinde olarak tarif edilmektedir. Pratikte tek başına patolojik bir anlam ifade etmez iken, içerisinde kalan akciğer segmentlerine ait eşlik eden başka patolojiler nedeniyle dikkat edilmesi gerekir. Göğüs cerrahisi yaklaşımları sırasında azygos lobun varlığının bilinmesi önemlidir. Özellikle torakoskopik sempatektomi, pediatrik olgularda özofagus atrezisi primer onarımı yaklaşımlarında zorluklara yol açtığı belirtilmiştir. Hem erişkin hemde pediatrik olgularda azygos lob ile ilişkili en sık rapor edilen klinik durum ise spontan pnömotoraksdır.

## PS163
## ÖZOFAGUS STENT KOMPLİKASYONU VE TEDAVİSİ; OLGU SUNUMU

**İlknur Aytekin**[1], İrfan Oruç[2]
[1]Ordu Devlet Hastanesi, Göğüs Cerrahisi Bölümü
[2]Ordu Medikal Park, Gastroenteroloji Bölümü

**Giriş:** Özofagus kanserinin en mortal komplikasyonu özofagorespiratuar fistül olup sağ kalım haftalarla sınırlıdır. Fistül kapatılmazsa günler içinde aspirasyon pnömonisi ve sepsisten ölüm görülmektedir. Direk tümör invazyonu, radyoterapi veya kemoterapiden kısa dönem sonra veya özofagus kanseri nedeniyle başlangıçta özofagusa stent yerleştirilen hastalarda stentin özofagus duvarını nekroze etmesi bu tabloya yol açabilir.

**Olgu sunumu:** 79 yaşında erkek hasta inoperable özofagus kanseri tanısıyla değerlendirildi. Disfajisi olan ve beslenme problemi yaşayan hastaya , özofagus 1/3 orta bölgede izlenen lümeni daraltan kitlesi nedeniyle yarı kaplı stent yerleştirildi. Semptomarı düzelen hasta işlem sonrası 2. Gününde taburcu edildi. İşlem sonrası birinci haftada kemoterapi tedavisi alan hasta, ikinci haftada polikliniğe başvurdu. İki gündür olan gıdaları yutamama, su içerken öksürük ataklarının olması en belirgin şikâyetleriydi. Hastanın muayenesi normaldi Ateşi olmadı. WBC ve CRP değer yüksekliği dışında patolojik labaratuvar bulgusuna rastlanmadı. Hastanın çekilen akciğer grafisinde stent yerinde izlendi. Mediastinal amfizem ya da plevral efüzyon izlenmedi. Sağda pnomonik infiltrasyon izlendi. Hastaya özofagoskopi yapıldığında başlangıçta takılan yarı kaplı stentin üst ucunda kapsız olan bölgede özofagorespiratuar fistül görüldü. Tam kaplı ikinci stent, ilk stentin üst 1/3'lük kısmına oturtularak yerleştirildi. İşlem sonrası hastanın gıda alımı düzeldi. Bir hafta antibiyotik tedavisi sonrası sorunsuz taburcu edildi.

**Tartışma:** Özofagorespiratuar fistül kapatılmasında günümüzde en uygun yaklaşım stent yerleştirilmesi olmasına rağmen stent yerleştirilmesinin de aynı zamanda fistül için etyolojik faktör olduğu unutulmamalıdır. Bununla beraber bu hastaların çoğu endoskopik yeni bir müdahale ile başarılı bir şekilde tedavi edilebilmektedir.

**Anahtar Kelimeler:** özofagus stenti özofagorespiratuar fistül

## PS164
## TREAKEA BASISINA NEDEN OLAN POSTERİOR MEDİASTİNAL YERLEŞİMLİ GUATR: NADİR BİR OLGU

Sami Ceran, Burhan Apilioğulları, **Ahmet Dumanlı**[1], Ebubekir Gündeş
[1]Necmettin Erbakan Üniversityesi Meram Tıp Fakültesi, Genel Cerrahi

**Giriş:** Göğüs boşluğu içinde yer kaplayan guatr, mediastinal (intratorasik) guatr olarak isimlendirilir. Posterior mediastinal guatr, tüm intra torasik guatrların %10- 15'ini teşkil etmektedir. Biz, trakea basısı yapıp solunum sıkıntısına neden olan posterior mediastene uzanım gösteren multinodüler guatrlı bir olguyu sunduk.

**Olgu:** Elli sekiz yaşında kadın hasta yaklaşık 10 yıldır olan nefes darlığı ve progressif olarak artan efor dispnesi ile başvurdu. Posteroanterior akciğer grafisinde sol üst zonda düzgün sınırlı homojen dansite artışı mevcuttu. Tiroid fonksiyon testleri ötrioidi ile uyumlu idi. Toraks bilgisayarlı tomografisinde (BT) trakea sol komşuluğunda toraks kavitesini karina seviyesine kadar dolduran, en geniş aksiyel boyutu 8x7 cm olan heterojen yumuşak doku dansitesinde, yer yer milimetrik kalsifikasyonlar bulunan ve trakeayı basıya uğratan kitle mevcuttu. Tiroid ultrasonografisi (USG); multipl, sınırları net seçilemeyen nodüller ile kistik dejenere ve kalsifiye odaklar içeriyordu. USG eşliğinde yapılan ince iğne aspirasyon biyopsi sonucu benign olarak rapor edildi.

**Sonuç:** Retrosternal guatr, tiroid bezinin %50'sinden fazlasının toraksa uzanması olarak tanımlanmaktadır. Guatr olgularının %1-21'ini retrosternal guatr oluşturmaktadır. İntratorasik guatr mediastinal kitlelerin en önemli nedenlerinden ve sıklıkla anterior mediastinumda lokalizedir. Retrosternal guatrlı olguların %10 ila 50 arasında değişen oranlarda asemptomatik oldukları en sık başvuru sebeplerinin ise dispne, disfaji, boyunda kitle ve hipertiriodizm olduğu bildirilmektedir. Retrosternal guatr ön tanısı olan hastalarda tanısal değerlendirmede ilk aşama olan akciğer grafisinde, olguların büyük bir kısmında mediastinal genişleme ve/veya trakeal deviasyon görülür. Cerrahi düşünülen olgularda preoperatif BT oldukça faydalı bir yöntemdir. Retrosternal guatrlarda cerrahi yaklaşım neredeyse olguların %80-90'ında konvansiyonel servikal insizyon ile tiroidektomi başarıyla yapılabilmektedir. Hatta bazı serilerde posterior mediastinal yerleşim gösteren olguların büyük kısmında bile servikal yaklaşımın yeterli olduğu bildirilmiştir.

**Anahtar Kelimeler:** Retrosternal guatr posterior mediasten trakea basısı

## PS165

### GO-KART KAZASINA BAĞLI BİLATERAL TANSİYON PNÖMOTORAKS

Murat Ersin Çardak, Rıza Serdar Evman, Hatice Eryiğit, **Kadir Burak Özer**[1], Recep Demirhan
[1]Dr.Lütfi Kırdar Kartal Eğitim ve Araştırma Hastanesi, Göğüs Cerrahisi

Bilateral tansiyon pnömotoraks(BTP) nadir görülen ve mortal seyredebilen bir durumdur. Eğlence amaçlı yapılan aktiviteler sırasında oluşan kazalarla birlikteliği ise yok denecek kadar azdır. Bu çalışmada, go-card kazası sonucu oluşan bilateral tansiyon pnömotoraks olgusu tartışılacaktır. Yapılan literatür taramasında, go-card kazası sonucu oluşmuş BTP olgusuna rastlanmamıştır. Arkadaşlarıyla eğlenme amaçlı go card yarışı yaptığı sırada kaza geçiren 28 yaşındaki bayan hasta acil servisimize getirildi. Yapılan muayenede hastanın genel durumun orta, bilinç durumunun konfüze olduğu ve hastada dispne olduğu görüldü. Hastanın arteriyel tansiyon (TA) değeri 89/52 mmHg, solunum sayısı (SS) 35/dk, kalp tepe atımı (KTA) 136/dk ve SPO2 değeri %84 olarak saptandı. Fizik muayenesinde göğüs ön duvarında hassasiyet olduğu görüldü. Dinlemekle bilateral akciğer seslerinin eşit fakat azalmış olduğu saptandı. Multipl travma nedeniyle çekilen tüm vücut tomografisinde kranial patoloji saptanmadı. Toraksın radyolojik değerlendirmesinde, bilateral akciğer kollapsı, bilateral diafragma depresyonu ve mediastenal kompresyon bulguları saptandı. Elde edilen bulgular bilateral tansiyon pnömotoraks ile uyumlu idi. Acil şartlarda bilateral tüp torakostomi yapılıp kapalı su altı drenajına alınan hastanın TA değeri 110/70 mmHg, KTA değeri 80/dk, SS 20/dk olarak ölçüldü. SPO2 değeri 2lt/dk oksijen altında %100 olarak saptandı. 3. gün hava kaçağı kesilen hastanın önce sol dreni ardından sağ dreni çekildi. Hasta taburculuk sonrası sorunsuz olarak takip edilmektedir. Go-card tüm dünyada genç nesil arasında popüler bir spor ve eğlence aktivitesidir. Oyun ve eğlence aracı olması go-carda masumiyet atfedilmesine neden olmakta ve yol açabileceği ölümcül de olabilecek durumlar gözardı edilebilmektedir.

**Anahtar Kelimeler:** go-card tansiyon pnömotoraks bilateral pnömotoraks

## PS166

### AKCİĞER REZEKSİYONU YAPILAN HASTALARDA PULMONER ARTER BASINÇ DEĞİŞİKLİKLERİNİN AKCİĞER REZEKSİYONUNUN BÜYÜKLÜĞÜ İLE İLİŞKİSİNİN DEĞERLENDİRİLMESİ

**Eray Çınar**[1], Ömer Önal, Leyla Hasdıraz, Mehmet Bilgin, Fahri Oğuzkaya
[1]Erciyes Üniversitesi Tıp Fakültesi, Göğüs Cerrahisi AD

**Amaç:** Günümüzde akciğer kanserinin en etkin tedavisi halen cerrahidir. Hastaların preoperatif dikkatli bir şekilde değerlendirilmesi postoperatif komplikasyonları önleme açısından çok önemlidir. Bu çalışmanın amacı akciğer rezeksiyonu yapılan hastalarda pulmoner arter basınç değişikliklerinin akciğer rezeksiyonunun büyüklüğü ile ilişkisinin değerlendirilmesidir. Çalışma planı: Bu çalışmaya Aralık 2010 – Ağustos 2011 tarihleri arasında Erciyes Üniversitesi Tıp Fakültesi Göğüs Cerrahisi Kliniğinde küçük hücreli dışı akciğer karsinomu nedeniyle rezeksiyon planlanan 2'si kadın 16'sı erkek toplam 18 hasta dahil edildi. Tüm hastaların preoperatif ve postoperatif erken dönem, 1.ay ve 6.ayda solunum fonksiyon testleri, arteriyel kan gazı, ekokardiyografi ile pulmoner arter basınç değisiklikleri değerlendirildi. Olgular yapılan akciğer rezeksiyonunun büyüklüğüne göre lobektomi (n=12) ve pnömonektomi (n=6) seklinde 2 ayrı gruba ayrılarak değerlendirmeleri yapıldı.

**Bulgular:** Pnömonektomi ve lobektomi yapılan her iki grupta da operasyon sonrası SFT değerlendirmelerinde FEV1 ve FVC değerlerindeki postoperatif birinci ayda olan değişiklikler, postoperatif altıncı ayda tamamen normale dönme eğiliminde idi. Aynı şekilde arteriyel kan gazı analizindeki değişiklikler istatistiksel olarak anlamlı değildi. Her iki grupta da EKO ile ölçülen PAB değerlerinde lobektomi grubunda anlamlı bir değişiklik yokken pnömonektomi grubunda ise istatistiksel olarak anlamlı olmayan minimal PAB değişiklikleri gözlendi.

**Sonuç:** Pulmoner rezeksiyon sonrası sıklıkla hastanın yaşamını tehdit eden komplikasyonlar görülebilir. Biz bu prospektif çalışmada pulmoner rezeksiyon öncesi ve sonrası pulmoner arter basınç değişikliklerini ekokardiografi ile değerlendirdik. Pnömonektomi sonrası pulmoner arter basınç değişikliklerinde istatistiksel olarak anlamlı bir artışa rastlamadığımız için özellikle koroner arter hastalığı olmayan hastalarda ameliyat öncesi ekokardiografinin rutin yapılması gerekli bir test olmadığı sonucuna vardık. Ancak bu konuda daha çok sayıda hasta içeren çalışmaların yapılmasına ihtiyaç vardır.

## PS167

### DESTROYED LUNG NEDENİYLE YAPILAN PNÖMONEKTOMİLERİN ANALİZİ

Mine Demir, **Serkan Bayram**[1], Hakan Kıral, Aysun Mısırlıoğlu, Volkan Baysungur, İrfan Yalçınkaya
[1]Süreyyapaşa Göğüs Hastalıkları ve Göğüs Cerrahisi E.A. Hastanesi

**Giriş:** Harap olmuş akciğer terimi genellikle radyolojik bir ifade olup, pulmoner enfeksiyöz hastalıklar sonucu oluşan akciğer destruksiyonu için kullanılmaktadır. Literatürde en sık nedeni tüberkülozdur. Harap olmuş akciğer olgularında pnömonektomi, ciddi riskler içermesine rağmen, küratif tedavi biçimidir.

**Amaç:** Kliniğimizde benign hastalıklar nedeniyle harap olmuş akciğer gelişen olgularda yapılan pnömonektomileri değerlendirdik.

**Metot:** Şubat 2007-Mayıs 2012 tarihleri arasında, benign nedenlerle harap olmuş akciğer tanısı almış ve pnömonektomi yapılmış 37 hasta geriye dönük olarak incelendi. Tamamlayıcı pnömonektomiler çalışmaya dahil edilmedi. Harap olmuş akciğer tanısını çoğu olguda klinik semptom ve radyolojik değişiklikler ile kondu. Yaş, cins, etiyoloji, harap akciğerin lokalizasyonu, yapılan operasyon, morbidite ve mortalite oranları analiz edildi.

**Sonuçlar:** Olguların 18'i (%48,6) erkek, 19'u kadındı (%51.4). Yaşları 6 ile 71 arasında değişmekte olup ortalama 35,4 idi. Olguların 10'una sağ pnömonektomi (%27), 27'sine sol pnömonektomi (%73) yapıldı. Olguların dağılımı; 2(% 5.4) aspergilloma, 2(%5.4) büllöz akciğer, 18(%48.6) tüberküloz, 15(%40.6) bronşektazi şeklinde idi. 12(%32.4) olguda extraplevral pnömonektomi, 4(%10.8) olguda intraperikardial pnömonektomi yapıldı. Bronş güdüğü 5(%13.5) olguda 3/0 pds, 9(%24.3) olguda 3/0 prolen, 15(%40.6) olguda 3/0 vicryl, 8(%21.6) olguda ise stapler ile kapatıldı. Operasyon süresi ortalama 4,6 saat (1.5-8) idi. 6 olgu entübe (%24.3), 31 olgu ekstübe (%75.7) olarak postoperatif yoğun bakıma alındı. Komplikasyon 12(%32.4) olguda görüldü. Bunlar; 5(%13,5) pnömoni, 3(% 8.1) kanama, 2(% 5,4) bronkoplevral fistül, 2(%5.4) atrial fibrilasyon idi. Fistül gelişen olgulardan 1'i 3/0 pds, 1'i 3/0 vicryl ile kapatılmıştı. 6 hastaya (%16.2) postoperatif komplikasyonlar nedeniyle retorakotomi yapıldı. Retorakotomi nedeni 3 olguda kanama ve 3 olguda ise Bronkoplevral fistül idi. Hastanede kalış süresi ortalama 9,2 gün(2-42) oldu. Mortalite ilk 3 aylık dönemde gözlenmedi.

**Tartışma:** Çalışmamızda, harap olmuş akciğer olgularında pnömonektomi yaşam kalitesini artırması ve kabul edilebilir düzeylerde komplikasyonları nedeniyle, uygulanabilir ve kaçınılmaması gereken bir cerrahi girişim olarak değerlendirilmiştir.

**Anahtar Kelimeler:** destroyed harap pnömonektomi akciğer tüberküloz

## PS168

### İNTRATORASİK LEZYONLARINDA YANLIŞ POZİTİF POZİTRON EMİSYON TOMOGRAFİSİ

**A. Bülent Kargı**[1], Harun Süslü[2], Evren Toprak[1]
[1]Medical Park Hastanesi, Göğüs Cerrahisi
[2]Medical Park Hastanesi, Nükleer Tıp

**Giriş:** Florodeoksiglukoz (FDG) pozitron emisyon tomografisinin (PET BT) 1 cm üzeri intratorasik lezyonların malign-benign ayrımında kullanılması kılavuzlarda yerini almıştır. Ancak, FDG kansere özgü değildir ve benign hastalıklarda da yanlış pozitif bulgular verebilir. Bazı enfeksiyon hastalıkları, sarkoidoz, radyasyon pnömonisi, post-operatif ve post travmatik lezyonlarda da patolojik sayılan değerlerde FDG tutulumu görülebilir. Biz bu çalışmamızda intratorasik kanser dışı çeşitli hastalıklara yanlış pozitif PET BT olgularını sunmayı amaçladık.

**Gereç ve yöntem:** Aralık 2008 ve mart 2013 arası hastanemizde çekilen PET BT raporları ve hasta dosyaları retrospektif olarak tarandı. Bu sürede akciğerde ve mediyastinal lenf nodlarında 1 cm üzeri lezyonlara tanı amacıyla PET BT çekilen, lezyondaki maksimum standart uptake value (SUV max) değeri 2,5 ve üzeri olan, takibeden dönemde tanısal işlemleri hastanemizde yapılan ve benign patoloji sonucu rapor edilen 25 hasta çalışmaya alındı. Hastalara lezyonun yerine göre tanısal amaçlı bronkoskopi, mediastinoskopik biyopsi, BT eşliğinde transtorasik biyopsi uygulandı. 9 hastaya kitlenin yeri dolayısı ile torakotomi ve frozen ile tanı konuldu.

**Bulgular:** Hastaların ortalama SUV max değerleri 10,10 (2,50-33,9) idi. 10 (%40) hastada sarkoidoz, 3 (%12) hastada Wegener Granülomatozis en fazla görülen yanlış pozitif tanıları olarak bulundu.

**Sonuç:** Birçok seride sensitivitesi %92,8, spesifitesi %85,5 olarak verilen PET BT'nin akciğer ve mediastinal lenf nodlarında yanlış pozitifliğini önlemek için lezyonlar patolojik olarak ortaya konmalıdır.

**Anahtar Kelimeler:** Pet BT intratorasik akciğer kanseri sarkoidoz wegener

## PS169

### MEDİASTEN GERM HÜCRELİ TÜMÖRE ENTEGRATİF ONKOLOJİK YAKLAŞIM; OLGU SUNUMU

Necdet Öz[1], Akın Yıldız[2], İhsan Karadoğan[3], Mustafa Özdoğan[4]
[1]Özel Medstar Antalya Hastanesi, Göğüs Cerrahisi
[2]Özel Medstar Antalya Hastanesi, Nükleer Tıp
[3]Özel Medstar Antalya Hastanesi, Hematoloji
[4]Özel Medstar Antalya Hastanesi, Tıbbi Onkoloji

Germ hücreli tümörler, kök hücrelerin gonadlara göçü sırasında oluşan embriyolojik hatalardan oluşan tümörlerdir. Ekstragonodal germ hücreli tümörlerin %75'i mediastende görülür. Mediastinal malign tümörlerin %10-15'ini oluştururlar. Jinekomasti ve nefes darlığı yakınması ile başvuran 39 yaşında erkek hastada yapılan Bilgisyarlı Toraks Tomografisinde ön mediastende sola doğru büyüyen kitle solda plevral efüzyon saptandı. Pozitron Emisyon Tomografi(PET-CT) tetkiki uygulandı. Ön mediastende 19x9 cm boyutlarında heterojen yapıda yüksek metabolik aktivitede kitle lezyonu saptandı, sol plevra hipermetabolik nodül ve sıvı mevcuttu. Testis ultrasonografisi normaldi. AFP 3000 İÜ/dl olarak bulundu. Tru-cut biyopsi ile mixt tip germ hücreli tümör (immatür teratoma) tanısı aldı. Üç kür sitemik BEP(cisplatin, etoposide ve bleomycin) tedavisi aldı. Sonrasında PET-CT'de metabolik aktivitenin azalma ancak kitle boyutunda artış gözlendi. AFP 14 İÜ/dl'ye düştü. Growing teratom olarak değerlendirildi. Median sternotomi ile kitle total cerrahi eksizyon yapıldı. Postoperatif AFP 9,3 İÜ/dl ölçüldü. Hastaya otolog kök hücre nakli yapıldı. İki aydır remisyonda takip ediliyor. Hasta mediastinal germ hücreli tümöre entegratif onkoljik yaklaşımın başarılı bir örneği olarak sunuldu.

**Anahtar Kelimeler:** Germ hücreli tümör mediasten kemoterapi cerrahi eksizyon otolog kemik iliği nakli

## PS170

### EKSTRATORASİK ORGAN TUTULUMU OLAN VE OLMAYAN UNİLATERAL VE BİLATERAL AKCİĞER KİSTHİDATİKLERİNDE CERRAHİ DENEYİMLERİMİZ

Figen Türk[1], Gökhan Yuncu[1], Nevzat Karabulut[2], Tarık Türk[3], Murat Özban[4], Ersin Ali Zümrütbaş, Beyza Akdağ[6]
[1]Pamukkale Üniversitesi, Göğüs Cerrahisi
[2]Pamukkale Üniversitesi, Radyoloji Kliniği
[3]Servergazi Devlet Hastanesi, Göğüs Cerrahisi Kliniği
[4]Pamukkale Üniversitesi, Genel Cerrahi
[5]Pamukkale Üniversitesi, Üroloji
[6]Pamukkale Üniversitesi - İstatistik,

**Giriş:** Bu çalışmada tek taraflı toraks tutulumu olan kisthidatik hastaları ile ek olarak karşı toraks ve/veya ekstratorasik organ tutulumları da olan kisthidatik hastaları, yapılan kesi sayısı, uygulanan cerrahi yöntemler, hastanede yatış süreleri ve komplikasyonlar açısından karşılaştırıldı.

**Gereç ve Yöntem:** İki farklı Göğüs Cerrahi kliniğinde 2007-2012 yılları arasında cerrahi olarak tedavi edilen 76 kist hidatik olgusu radyolojik olarak diğer organ tutulumları ve yapılan cerrahi yöntemlere göre üç gruba ayrıldı: grup 1; yalnızca tek taraflı toraks tutulumu olan ve tek kesi yapılan, grup 2; birinci gruba ilave karşı toraks ve/veya başka organ tutulumu olan, aynı seansta en fazla iki kesi yapılan olgular, grup 3; ikinci gruba uyan, ayrı seansta iki veya daha fazla kesi yapılan olgular.

**Bulgular:** Olguların 46'sında (60.5%) sadece toraks tutulumu varken, geri kalan 30 (39.5%) olguda toraks dışı organ tutulumları da mevcuttu. En fazla uygulanan kesi 74 olguyla (97.4%) lateral sınırlı torakotomi iken, en fazla uygulanan cerrahi teknik 62 olguyla (81.5%) kistotomi-kapitonajdı. Birinci ve ikinci grupta yalnızca birer olguda, üçüncü grupta ise 6 olguda per ve postoperatif komplikasyon gözlendi. Hastanede kalış süreleri Grup 1; 7.04±0.86 (5-9 gün), Grup 2; 8.33±1.87 (7-13 gün), Grup 3; 13,95±2.03 (9-18 gün) idi. Gruplararası hastanede kalış süreleri ve komplikasyonlar açısından 3.grupta istatistiksel olarak anlamlı farklılık saptandı ($P \leftarrow 0.05$).

**Sonuç:** Multipl organ tutulumlu kisthidatiklerin cerrahi tedavisinde kesi sayısı arttıkça, hem hastanede yatış süresi, hem de komplikasyon görülme oranının anlamlı olarak yüksek olması nedeniyle, birden fazla dokuyu tutan kisthidatiklerde uygunsa tek seans-tek kesi, uygun olmayan olgularda tek seans-en fazla iki kesi ile operasyon yapılması, hastanede yatış süresi ve komplikasyon oranlarını olumlu yönde etkileyecektir.

**Anahtar Kelimeler:** Torasik kisthidatik Ekstratorasik kisthidatik Kesi sayısı Komplikasyon

## PS171

### UNUSUAL COMPLİCATİON OF TUBE THORACHOSTOMY; HORNER'S SYNDROME

**Murat Bayram Kaplan**[1], Ali Özdülger[2], Kemal Peker[3]
[1]Erzincan Üniversitesi Mengücek Gazi E.A.H, Göğüs Cerrahisi
[2]Mersin Üniversitesi Tıp Fakültesi, Göğüs Cerrahisi
[3]Erzincan Üniversitesi Mengücek Gazi E.A.H, Göğüs Cerrahisi

Tube thoracostomy is performed in the thoracic surgery practice commonly. Tube malposition, blocked drain, chest drain dislodgement, reexpansion pulmonary edema, subcutaneous emphysema, cardiac and vascular injuries, residual/postextubation pneumothorax, esophageal perforation, chylothorax and nerve injuries are some of the complications of this surgical procedure. Horner's syndrome is one of the rare complication of the nurve injury of tube thoracostomy due to the compression of the chest tube to the stellat ganglion and occuring an interruption of the second order preganglionic neurons so resulting a paresis of the oculosympathetic pathway. It is cinically characterized by myosis, ptosis, hemifacial anhidrosis and enophthalmos. In this study, we present a 32-year-old female patient with ipsilateral Horner's syndrome caused by the tube thoracostomy for hydropneumothorax.

**Anahtar Kelimeler:** Horner's syndrome hydropneumothorax tube thoracostomy

## PS172

### ANEMİ İLE BİRLİKTE SEYREDEN MEDİASTİNAL İNFLAMATUAR MİYOFİBROBLASTİK TÜMÖR OLGUSU

**Celal Buğra Sezen**[1], Süleyman Anıl Akboğa[1], Ali Çelik[1], Nalan Akyürek[2], Abdullah İrfan Taştepe[1]
[1]Gazi Üniversitesi Tıp Fakültesi, Göğüs Cerrahisi
[2]Gazi Üniversitesi Tıp Fakültesi, Patoloji

Mediastinal inflamatuvar myofibroblastik tümör (IMT) nadir görülen proliferatif bir lezyondur. Anemi ile birlikteliği ise hiç bildirilmemiştir. Etiyolojisi net olarak bilinmemektedir? İnfalmatuvar hücrelerin düzens,iz çoğalması sonucunda histolojik olarak fibroblast , histiyosit, lenfosit ve plazma hücrelerinin karışımıdan oluşmaktadır. Sıklıkla bengin karakterli bir lezyondur. Nadir olarak neoplastik özellik göstermektedir.

**Olgu:** 48 yaşında kadın hasta halsizlik şikayeti ile hematolojiye basvuran hastanın yapılan tetkiklerinde anemisi (Hb:7.83) saptanmış anemi etyolojisi araştırılırken ön mediastende,sol hemitoraksa doğru uzanan lobüle konturlu 5x4,5 cm boyutlarında kitle lezyonu saptanmıştır. Hastaya transtorasik kesici iğne biyopsisi yapılmış ve patolojisi IMT olarak rapor edilmiştir. Anemiyi izah edecek bir patoloji bulunamyan hasta operasyona alınmış ve median sternotomi ile anterior mediastendeki kitle eksplore edilmiştir. Kitlenin perikarda ve sol akciğer üst lobuna hiler bölgeden invaze olduğu gözlenmiş ve sol posterolateral torakotomi de ilave edilerek sol üst lobektomi,sol frenik siniri de içine alacak şekilde parsiyel perikert rezeksiyonu ile birlikte total kitle eksizyonu yapılmıştır. Patoloji raporu tekrar inflamatuvar myofibroblastik tümor olarak rapor edilmiştir. Postop 3 ay kontrolünde hastanın anemisinin düzeldiği (Hb:11.95) gözlenmiştir. Sonuç olarak IMT'lerin klinik belirtiler ile tanı konması zordur. Görüntüleme yöntemleri tanıda yardımcıdır. Kesin tanı ancak histopatoloji ile konulabilmektedir. IMT de paraneoplastik bulgu olarak aneminin de olabileceğini vurgulak isteriz.

**Anahtar Kelimeler:** Mediastinal inflamatuvar myofibroblastik tümör akciğer kanseri paraneoplastik sendrom

## PS173

### MALİGNİTEYİ TAKLİT EDEN RÜPTÜRE PLEVRA KİST HİDATİĞİ; OLGU SUNUMU

**Sami Ceran**, Murat Kuru
Necmettin Erbakan Üniversitesi Meram Tıp Fakültesi, Göğüs Cerrahisi

Kist hidatik hastalığı Hipokrat zamanından beri bilinen özellikle Ekinokus Granulozus'un neden olduğu parazitik bir hastalıktır ve Güney Amerika,Kuzey Afrika,Asya,Avusturalya gibi bölgelerde halen endemik olarak görülmektedir. Türkiye bu hastalığın insidansı 18-20/100000 olan endemik ülkeler arasındadır.Bu hastalık vücutta saç,diş ve tırnak dışında herhangi bir lokalizasyonda görülebilmektedir. En sık karaciğerde,ikinci sıklıkta akciğerde görülen kist hidatiğin intratorasik ekstrapulmoner yerleşimi oldukça nadirdir. Biz bu bildirimizde plevral neoplazi görünümü veren,lokalizasyonu nedeniyle preopeatif histopatolojik tanı yapılamayan rüptüre plevral kist hidatik olgusunu paylaşmak istedik. 60 yaşında kadın hasta karın ağrısı nedeniyle başvurduğu dış merkezde yapılan tetkikleri sonucu akciğerde kitle nedeniyle kliniğimize yönlendirilmiş. Yapılan fizik muayenesi ve laboratuar tetkikleri normal olarak tespit edildi. Akciğer grafisinde sağ üst zonda düzgün sınırlı yaklaşık 4 cm lik solid kitle mevcuttu. Toraks BT'de sağ hemitoraks üst zon posteriorda tabanı plevraya yerleşmiş 17x29mm boyutunda düzgün sınırlı nodüler lezyon ve mediastinal milimetrik lenf nodları rapor edildi. Lezyonun histopatolojik değerlendirilmesi scapulanın transtorakal biyopsiye izin vermemesi dolayısıyla preoperatif yapılamadı. Sağ 5. İnterkostal aralıktan yapılan torakotomi ile sağ akciğer üst lob posterior segmente belirgin yapışık olan, 2-3-4-5. Kot plevrasından kaynaklı yaklaşık 4x2 cm boyutunda kitle, plevra ile birlikte kapsüllü olarak toraks duvarından rezeke edildi. Patoloji sonucu duvarında bağ dokusu artışı ve vasküler proliferasyon gözlenen rüptüre kist hidatik olarak rapor edildi. Hasta postoperatif 5.günde sorunsuz olarak taburcu edildi.

**Anahtar Kelimeler:** plevra kist hidatik

## PS174

### CİLT ALTI AMFİZEMİNE BAĞLI YALANCI PNÖMOTORAKS

**Rasih Yazkan**[1], İbrahim Taylan[2], Mehmet Duran[2]
[1]Süleyman Demirel Üniversitesi Tıp Fakültesi, Göğüs Cerrahisi AD
[2]Afyonkarahisar Devlet Hastanesi, Göğüs Cerrahisi Kliniği

**Giriş:** Cilt altı amfizemi cilt altı dokularda hava veya gazın bulunmasıyla karakterize anormal bir durumdur. Travmatik, iyatrojenik veya spontan gelişebilir. Genellikle hafif seyirli olanlar özel bir tedavi gerektirmeyip izlem yeterli iken, akciğerin ekspanse olmasını engelleyecek kadar fazla hava kaçağı olan olgularda ek tedavi yöntemleri gerekebilir. İleri tedavi yaklaşımları göğüs tüpü takılması, cildi sıvazlama, fasiyotomi açılması, cilde intraket yerleştirilmesi, göğüs kafesinin elastik bandaj ile sarılması, torakotomi veya VATS gibi metodlar şeklindenir. Bu olgu fazla miktarda cilt altı amfizemi gelişiminin ışınsal yansımaya bağlı olarak direk akciğer grafisinde yalancı pnömotoraks görünümünü oluşturabileceğini göstermesi nedeniyle sunulmuştur.

**Olgu:** 57 yaşında erkek hasta ani başlayan sağ göğüs ağrısı ve nefes darlığı şikâyetiyle hastanemiz acil servisine başvurdu. Fizik muayenesinde sağ hemitoraksta solunum seslerinin belirgin olarak azaldığı tespit edildi. Posteroanterior akciğer grafisinde sağda pnömotoraks hattının izlenmesi üzerine sağ spontan pnömotoraks tanısı ile acil sağ tüp torakostomi uygulandı. Postoperatif birinci gün fizik muayenesinde, yaygın cilt altı amfizeminin geliştiği izlenen hastanın posteroanterior akciğer grafisinde, sağ akciğerde ekspansiyonun sağlandığı, yaygın cilt altı amfizemin geliştiği ve sol hemitoraksta da pnömotoraksı düşündürecek şüpheli plevral hattın olduğu izlendi, fizik muayenesinde sol hemitoraksta solunum seslerinin normal sınırlarda olması üzerine bilgisayarlı toraks tomografisi ile değerlendirilen hastanın, sol hemitoraksında pnömotoraks olmadığı izlendi, postoperatif ikinci gün cilt altı amfizemi gerileyen hastanın posteroanterior akciğer grafisinde de şüpheli pnömotoraks hattının izlenmediği görüldü ve olgu 5. gün herhangi bir komplikasyon gelişmeksizin taburcu edildi.

**Sonuç:** Bu olgu, yaygın ve bol miktarda cilt altı amfizemi gelişen hastalarda posteroanterior akciğer grafisinde, havanın cilt altında yayılımı nedeniyle oluşturduğu ışınsal yansımanın pnömotoraksı düşündürecek görünümler oluşturabileceğini, hastaya cerrahi müdahaleler uygulanmadan önce fizik muayene ve bilgisayarlı toraks tomografisi ile değerlendirilmesinin gereksiz cerrahi girişimlerin önüne geçilmesinde yardımcı olacağını göstermiştir.

## PS175

### PRİMER MEDİASTİNAL KİST VE TÜMÖRLERDE CERRAHİ SONUÇLARIMIZ; GAZİ ÜNİVERSİTESİ TECRÜBESİ

**Özgür Karakurt**[1], Osman Korcan Tilkan[2], İsmail Cüneyt Kurul[3], Sedat Demircan[3]
[1]Ankara Numune EAH, Göğüs Cerrahi Kliniği
[2]Ankara Atatürk EAH, Göğüs Cerrahi Kliniği
[3]Gazi Üniversitesi Tıp Fakültesi, Göğüs Cerrahi AD

**Amaç:** Mediasten, iki torasik kavite arasında yer alan ve içerdiği doku çeşitliliği, kanlanmasının iyi olması, lenfatik doku zenginliği nedeniyle birçok primer ve sekonder kitle, kistin yerleştiği vücut kompartmanıdır. Çalışmamızda mediastinal kitle ve kistlerin tanı, tedavisinde cerrahinin yeri ve önemi araştırıldı.

**Gereç ve Yöntem:** Anabilim Dalımızda Temmuz 2002 – Temmuz 2009 tarihleri arasında primer mediastinal kitle ve kist nedeniyle takip edilen 86 olgu yaş, cinsiyet, şikayet, lezyon lokalizasyonu, girişim yolu, yapılan rezeksiyon ve histopatolojik tanı açısından retrospektif olarak değerlendirildi. Bulgular: Primer mediastinal kitle tanısıyla çalışmaya dahil edilen 44 (%51)'ü kadın 86 olgunun yaşları 5- 78 arasında, ortalama yaşları 41.03 idi. Olgularımızda en sık (% 50) anterior mediastende lezyon saptandı. İncelediğimiz vakaların 37'sinde (%43) semptom yoktu, en çok görülen şikayetler göğüs ağrısı, (%26.7) öksürük (%23.5) ve nefes darlığı (%17.6) idi. Hastaların hepsinde cerrahi yöntemlerle; sağ/sol torakotomi(%41.9 / % 10.5 ), median sternotomi (%25.6) veya mediastinoskopi (%4.7) ile tanıya ulaşıldı.

**Tartışma:** Mediastinal kitle ve kistlerin tanısında lezyon lokalizasyonu ve klinik bulgular her ne kadar yardımıcı olsa da kesin tanı içi hitopatolojik değerlendirme vazgeçilmezdir. Doğru histopatolojik değerlendirme için yeterli materyal örneklenmesi ve birçok lezyonun spesifik tedavisi için mediastinal kitlelerde cerrahi halen en önemli tanısal ve terapötik modalitedir.

**Anahtar Kelimeler:** Mediasten Kitle Kist Cerrahi

## PS176

### TRAKEA CERRAHİSİ UYGULANAN OLGULARIMIZIN ANALİZİ

Refik Ülkü, Serdar Onat, **Ahmet Sızlanan**, Fatih Meteroğlu, Ahmet Erbey
Dicle Üniversitesi Tıp Fakültesi, Göğüs Cerrahisi Ana Bilim Dalı

**Amaç:** Kliniğimizde Ocak 2007- Ocak-2013 ayları arasında trakeaya uygulanan cerrahi girişimlerin analizi. Metod: Kliniğimizde 2007-2013 yılları arasında trakeya yönelik cerrahi uygulanan 17 hastanın kayıtları retrospektif olarak incelendi.

**Bulgular:** Kliniğimizde 2007-2013 yılları arasında toplam 17 vakada trakeaya yönelik cerrahi girişim uygulandı. Hastaların 4' ü kadın 13' ü erkek oup, yaş ortalaması 34 idi. Olgularımızın büyük çoğunluğunda en sık sempton, dispne, takipne ve öksürük idi. Olguların 4' ü postentübasyon stenozuna, 2 si trakeada kitleye, 8'i penetran travmaya, 3' ü de TÖF e bağlı olarak opere edildiler. Postentübasyon stenoz ve kitle olgularında rezeksiyon ve rekonstrüksiyon, travma olgularında primer sütürasyon, TÖF olgularında primer sütürasyon + kas transpozisyonu ile destekleme uygulandı. Post entübasyon stenoz nedeni ile opere edilen 1 olguda stenoz geniş bir segmenti kapsadığından cerrahiye ek olarak stent uygulandı. Olgularda coller insizyon ya da coller insizyon + parsiyel sternotomi, fistül olgularında ise torakotomi insizyonu kullanıldı. Postop 1 TÖF olgusu septisemi tablosu nedeni ile kaybedildi.

**Sonuç:** Trakea cerrahisi anatomik ve teknik açıdan zor olmakla birlikte uygulanan cerrahi ile başarılı sonuçlar alınabilir.

**Anahtar Kelimeler:** Trakea Stenoz Travma subglottik stenoz Trakeoözofageal fistül

## PS177

### PEKTUS EKSKAVATUM OLGULARA NUSS PROSEDÜRÜ İLE YAKLAŞIM: 249 VAKALIK BİLDİRİM

Ahmet Önen, Volkan Karaçam, **Hasan Ersöz**, Aydın Şanlı, İsmail Ağababaoğlu, Nezih Özdemir
Dokuz Eylül Üniversitesi, Göğüs Cerrahisi

**Giriş:** Pektus Ekskavatum (PE) sternumun alt kostal kartilajlarla beraber posteriora çukurlaşmasıdır. En sık(%80 - 90) göğüs ön duvarı deformitesi olup her 300 - 400 canlı doğumda bir görülmektedir. Erkeklerde bayanlara göre 3 kat daha fazla görülmektedir. PE olguların cerrahi tedavisine yaklaşımda minimal invaziv teknik yani Nuss yöntemi 1987'de Donald Nuss tarafından tanımlanmıştır. Bu operasyon için ideal yaş toraks duvarının esnekliği nedeniyle 5 – 15'dir. Başarı oranı Rawitch yöntemiyle aynıdır(%93 - 96).

**Bildiri:** Kliniğimizde Ağustos 2006 – Ocak 2013 tarihleri arasında opere edilen, 6 – 47 yaş arası, toplam 249(210 erkek, 39 kız) PE'li olguya Nuss yöntemi ile korreksiyon uygulanmıştır. Olguların yaş ortalaması 20,4(6-47) dir. Yirmi yedisine(%11) çift bar kullanılmıştır. Olgular postoperatif ortalama 4. günde(2- 27 gün) taburcu edilmiştir. 44(%17,6) olguda çift stabilizatör kullanılmıştır. İki bar takılan olgulardan 13 tanesinde(%29) 3 adet stabilizatör kullanılmıştır. Tek stabilizatör kullanılan 222 olgudan 44'ünde(%20) sağ tarafa, 178 olguda(%80) ise sol tarafa stabilizatör yerleştirilmiştir. Bir (%0.4) olgumuzda mikst tip deformite nedeniyle rawitch ile birlikte nuss operasyonu aynı seansta uygulanmıştır. 20(%8) olguya rawitch operasyonu sonrası deformitenin düzelmemesi nedeniyle nuss operasyonu uygulanmıştır. 19 olguda(%7,6) postoperatif ortalama 50. günde bar kaydığı için revize edildi. 8 olguya(%3,2) 2. bir stabilizatör yerleştirildi. 1 olguda (%0.4) stabilizatör soldan sağa alındı. Tek bar takılan 2 bayan olguda kum saati toraks meydana gelmesi üzerine üst seviyeden 2. bar uygulandı. 18 olguda(%7,2) pnömotoraks gelişti. Bir olguda (%0,4) ampiyem gelişti. Bir olguda kardiak yaralanma gerçekleşti ve sol anterior torakotomi ile onarıldı. On(%6) olguda yara yeri enfeksiyonu gelişti. 71(%28,5) olguda 2-3 yıl sonunda barlar çıkarıldı. Barı çıkarılan ortalama 1,9(1-3) günde sorunsuz taburcu edildi.

**Sonuç:** Nuss prosedürü, minimal invaziv yöntem olması, operasyon süresinin kısalığı (ortalama 40 dk.) , postoperatif erken dönemde olgunun taburcu edilebilmesi ve olgunun sportif faaliyetlere dönüşünün diğer yöntemlere göre daha kısa sürmesi nedeniyle giderek popülerliği artan bir yöntemdir.

**Anahtar Kelimeler:** nuss prosedürü minimal invaziv cerrahi pektus ekskavatum

## PS178

### SUBSKAPULAR BURSİT OLGU SUNUMU

Mustafa Çalık, Süleyman Akın, Melike Duran, **Hıdır Esme**
Konya Eğitim ve Araştırma Hastanesi, Göğüs Cerrahisi

**Giriş:** Bursit genelde diz, kalça, ayak, dirsek gibi eklem çevresinde gelişir. Subskapular alanda görülmesi çok nadirdir ve literatürde çok az sayıda olgu bildirilmiştir. Subskapular bursit genellikle skapula altında ağrısız palbabl kistik kitle şeklinde görülür. Yumuşak doku tümörü ile karıştırılabilir. MR incelemede serratus anterior ile göğüs duvarı arasında düzgün sınırlı kistik kitle şeklinde izlenir.

**Olgu:** 48 yaşında erkek hasta sağ omuz altında şişlik nedeni ile kliniğimize başvurdu. Fizik muayenede sağ skapular alanda 10X8 cm boyutunda ağrısız yumuşak kitle mevcuttu. Toraks MR da sağda skapula altında yerleşmiş düzgün sınırlı kistik lezyon izlendi. Yumuşak doku tümörü düşünülen hastaya operasyon planlandı. Sağ skapula altına uzanan , total olarak eksize edilen kistik yapıdaki dokunun patolojik tanısı bursit olarak geldi. 2 ay sonra hasta aynı şikayetle kliniğimize başvurdu. Sağ skapular alandaki 10x5 cm lik kolleksiyona dren yerleştirildi. Mayi kültüründe üreme olmadı. Hemorajik vasıfta gelen mayi miktarı azalmaması üzerine yeniden operasyon planlandı. Poş komşuluğunda sağ 6. kostada fraktür ve kanama tespit edildi. Hastanın ameliyat sonrası drenajı sebat etmesi nedeni ile drenden 2 gr talk pudrası uygulandı. Drenajı kesilen hastanın postop 21. günü dreni çekildi.

**Sonuç:** Subskapular bursit spor aktiviteleri veya iş nedeni ile oluşan travma ve aşırı kullanıma sekonder gelişen bursanın inflamasyonudur. Tedavide öncelikle fizik tedavi uygulamaları lokal enjeksiyonlar non steroid antiinflamatuarlar gibi non operatif yöntemler tercih edilmektedir. Subskapular bursit göğüs duvarında palpabl kitle şeklinde görüldüğünden çok kez yumuşak doku tümörü şeklinde tanı alabilmektedir. Sonuç olarak göğüs duvarı tümörleri içerisinde çok nadirde olsa görülebilen, bursit ayırıcı tanıda düşünülmelidir

**Anahtar Kelimeler:** Bursit Göğüs Duvarı

## PS179

### TORAKOTOMİ SONRASI GELİŞEN İNFLAMASYON

**Hatice Eryiğit**, K. Burak Özer, M.Ersin Çardak, Recep Demirhan
Dr. Lütfi Kırdar Kartal Eğitim ve Araştırma Hastanesi, Göğüs Cerrahisi

**Giriş:** İnflamasyon, canlı dokuların çeşitli zedelenmelere karşı gelişen ve organizmayı korumaya yönelik bir reaksiyonudur. Lökositoz başlıca inflamasyon göstergelerinden biridir. Bu çalışmanın amacı torakotomi sonrası lökosit sayısındaki değişimleri değerlendirmek ve torakotominin oluşturduğu inflamasyonu ortaya koymaktır. Gereç ve Yöntem: Hastanemizde torakotomi uygulanan 216 hastanın preoperatif (pre-op), postoperatif (post-op) ilk 8 saat (erken), post-op birinci ve üçüncü gün lökosit (wbc) , pre-op ve post-op nötrofil (neu) ve lenfosit (lym) değerleri tibbi kayıtlardan dökümante edildi. Hastaların lökosit değişimleri cinsiyete, yaşa, torakotomi endikasyonuna,uygulanan cerrahiye göre değerlendirildi. Preoperatif aktif enfeksiyon bulguları olan hastalar uygun antibiyotikle tedavi edilip tüm inflamasyon belirteçleri normale dönünce opere edildi.

**Bulgular:** Olguların pre-op wbc ortalaması 7,7 ± 2,6 x 103/mm3, post-op erken wbc ortalaması 14,1 ± 4,4 x 103/mm3, post-op 1.gün wbc ortalaması 12,2 ± 3,9 x 103/mm3, post-op 3.gün wbc ortalaması 9,8 ± 3,6x 103/mm3 idi. Pre-op wbc değerine göre post-op erken, post-op 1.gün ve post-op 3.gün wbc değerinde meydana gelen artış istatistiksel olarak anlamlıydı (p←0,05). Post-op erken wbc sayımına göre, post-op 1.gün ve post-op 3.gün wbc sayımında meydana gelen düşüş, post-op 1.gün wbc değerine göre post-op 3.gün wbc değerinde meydana gelen düşüş, pre-op neu değerine göre (%62,2) post-op neu değerinde (%85,8) meydana gelen artış, pre-op lym yüzdesine göre (%25,9) post-op lym yüzdesinde (%7,5) meydana gelen düşüş istatistiksel olarak anlamlıydı (p←0,05). Pre-op ve post-op lökosit değişimlerinde cinsiyet, yaş, torakotomi endikasyonuna göre anlamlı fark bulunamadı. Rezeksiyon yapılan ve yapılmayan hastalar karşılaştırıldığında rezeksiyon yapılanlarda postoperatif lökosit sayısındaki artış istatistiksel olarak anlamlı idi. Postoperatif enfeksiyon gelişen olgularda post-op 3.gün wbc puanları, enfeksiyon gelişmeyen olguların post-op 3.gün wbc puanlarından yüksek bulundu.

**Sonuç:** Çalışmamızda torakotomi sonrası lökosit ve nötrofil sayısının belirgin olarak arttığını göstererek torakotominin belirgin akut inflamasyon oluşturduğunu ispatladık. Özellikle torakotomi ile rezeksiyon uygulanan hastalarda postoperatif enfeksiyon riskini saptamada post-op lökosit sayısındaki değişimin kullanılabileceğini düşünüyoruz.

**Anahtar Kelimeler:** Torakotomi lökosit enfeksiyon

## PS180

### SAĞ ALT ZONDA OPASİTE: SAĞ HEMİDİAFRAGMA RÜPTÜRÜ; NADİR DE OLSA KARACİĞER HERNİASYONU HATIRLANMALI

Soner Gürsoy, Metin Er, Banu Yoldaş, **Mehmet Ünal**, Ahmet Üçvet, Ozan Usluer
İzmir Dr. Suat Seren Göğüs Hastalıkları ve Cerrahisi Eğitim ve Araştırma Hastanesi, Göğüs Cerrahisi

Travma sonrası diafragma rüptürü, erken bazen de geç bir komplikasyonu olarak karşımıza çıkan, akılda tutulmadığında kolayca gözden kaçabilen bir klinik durumdur. Acil servis şartlarında yapılan tetkikler kesin tanı konmasında her zaman yardımcı olmadığı için bazı olgular gecikmiş dönemde karşımıza gelmektedir. Araç içi trafik kazası geçiren ve sağda kot fraktürleri, hemotoraks nedeniyle dış merkezde tüp takılarak takip edilen 26 yaşındaki erkek hasta, kontrollerinde sağ omuz ağrısı yakınması olması ve şüpheli radyolojik bulguları nedeniyle travmadan 15 gün sonra kliniğimize refere edildi. Hastaya tetkikleri sonrası eksploratris torakotomi uygulandı. Operasyonda, diafragmadaki yaklaşık 15 cm.lik laserasyondan hemen tüm karaciğerin toraks içine herniye olduğu, yanısıra karaciğerde küçük bir hematom ve yırtığın da bulunduğu görüldü (Resim). Rüptürün primer tamiri sonrası hasta sorunsuz olarak eksterne edildi. Künt toraks travmalarında diafragma rüptürleri nadir değildir. Mutlaka akılda tutulması ve aranması gereklidir. Hastamızda olduğu gibi, radyolojik bulgular ile kesin bir tanı elde etmek mümkün olmadığında, travma sağ hemitoraksı etkilemiş olsa dahi eksploratris prosedürlerden kaçınmamak gereklidir.

**Anahtar Kelimeler:** diafragma rüptürü karaciğer herniasyonu travma

## PS181

## HARAP OLMUŞ AKCİĞER CERRAHİSİ: NE KADAR KORKMALI?

Ahmet Üçvet, Banu Yoldaş, Funda Cansun Yakut, **Mehmet Ünal**, Tarık Yağcı, Soner Gürsoy
İzmir Dr. Suat Seren Göğüs Hastalıkları ve Cerrahisi Eğitim ve Araştırma Hastanesi, Göğüs Cerrahisi

Harap olmuş akciğer, ya da başka bir deyişle "destroyed lung", ülkemiz gibi gelişmekte olan ülkelerde, çocukluk çağında geçirilen sık enfeksiyonların veya çoğu zaman da tüberkülozun bir sekeli olarak karşımıza çıkabilen bir durumdur. Klinisyenlerce, haraplanmış dokudan yayılan enfeksiyonun karşı akciğeri de etkilemesini önlemek, hastanın yaşam kalitesini yükseltmek, olması muhtemel kardiak sorunları ve yetersizleri önlemek ve kimi zaman da ortaya çıkan hemoptiziler nedeniyle bu hasta grubu göğüs cerrahına yönlendirilmektedir. Elbette toraks içindeki kuvvetli yapışıklıklar, dokulardaki hasar ve primer nedenlere bağlı disseksiyon zorlukları yapılacak olan pnömonektomiyi zorlaştıran, operatif kazaların riskini artıran faktörlerdir. Bu çalışmada kliniğimizde "destroyed lung" nedeniyle pnömonektomi uygulanmış hastalar retrospektif değerlendirilmiş ve sonuçlara bakılarak, göğüs cerrahlarının mortalite ve morbidite oranlarını dikkate alarak, "Bu ameliyatlardan ne kadar uzak durmalı veya durmamalı?" sorusuna yanıt aranmıştır. Yaş ortalaması 32.3 (17-58) olan hastaların 7'si kadın, 10'u erkekti. En sık endikasyon öksürük ve balgam çıkarma olup (% 52.9), 4 hastada hemoptizi mevcuttu (%23.5). Olguların 3'ünde haraplanma tüberküloza sekonder iken yalnızca birinde endobronşiyal yerleşimli karsinoid tümöre bağlıydı. Ondört hastaya sol pnömonektomi uygulandı. Operatif süre 165-645 dakika (ortalama 252.9) arasında seyretmekteydi. Bir hasta hariç tümünde bronş kapama stapler ile yapılmıştı. İntraoperatif 2 hastada (%11.7) pulmoner vasküler yaralanma nedeniyle tamir birinde retorakotomi uygulanmıştı. Bir hasta post-operatif (ilk 30 gün içinde) miyokard infarktüsü nedeniyle kaybedilirken, retorakotomi yapılan hasta geç dönemde kaybedildi. Total komplikasyon oranı %17.6, postoperatif erken mortalite ise %11.7 idi. Literatür verileri de göz önüne alındığında, diğer nedenlerle yapılan pnömonektomiler ile benzer ve kabul edilebilir mortalite oranına sahip olduğu görülmekle birlikte, anatomik yer ve boyut değişimleri, disseksiyon zorlukları ve bağlı olarak yaralanma ve kanama riskindeki artış bu cerrahiyi daha zor ve komplike hale getirmektedir. Ancak deneyimli ve sabırlı cerrahi ellerde kabul edilebilir morbidite ve mortalite ile uygulanabilir bir cerrahi yöntemdir kanısındayız.

**Anahtar Kelimeler:** Harap olmuş akciğer pnömonektomi komplikasyon

## PS182

## GÖĞÜS DUVARININ NADİR TÜMÖRÜ: DERMATOFİBROSARKOMA PROTUBERANS (DFSP)

Murat Ersin Çardak[1], Gökhan Temiz[2], **Kadir Burak Özer**[1], Rıza Serdar Evman[1], Hatice Eryiğit[1], Recep Demirhan[1]
[1]Dr.Lütfi Kırdar Kartal Eğitim Ve Araştırma Hastanesi, Göğüs Cerrahisi
[2]Dr.Lütfi Kırdar Kartal Eğitim Ve Araştırma Hastanesi, Plastik Ve Rekonstrüktif Cerrahi

Dermatofibrosarkoma protuberans (DFSP) deriden kaynaklanan, genellikle gövdede bulunan, ağrısız, yavaş büyüyen, sıklıkla 20 ile 40'lı yaşlar arasında görülen bir tümördür. Mikroskopik olarak dermiste, subkutan dokuda ve kas dokusunda yayılabildiği için yeterli cerrahi sınır elde etmek oldukça zordur. Nüks bu nedenle yaygın sık karşılaşılan bir sorundur. Kırk yaşında erkek hasta, sağ pektoral bölgede son bir yıldır giderek büyüyen ağrısız kitle nedeni ile polikliniğimize başvurdu. Yapılan muayenesinde sağ pektoral bölgede yaklaşık 4x2x0,5 cm boyutlarında menekşe renkli nodüler sert kitle görüldü. Toraks MR\ıda düzgün sınırlı, çevre kas ve kemik dokuya invazyon göstermeyen kitle tespit edildi. Hastadan sağlam cilt dokusunu da içeren insizyonel biyopsi yapıldı. Bx sonucu dermatofibrosarkom protuberans olarak patoloji tarafından raporlandı. Hasta tümör eksizyonu için ameliyata alındı. Ameliyat sırasında makroskopik olarak 3 cm lik sağlam cerrahi sınır bırakılarak cilt, cilt altı ve pektoral kası da içerecek şekilde kitleye geniş eksizyon uygulandı. Kalan pektoral kas serbestleştirilerek oluşan defekte getirildi kas üzeri deri grefti ile kapatıldı. Ameliyat sonrası patoloji sonucu en az 2 cm lik cerrahi sınır negatifliği olan dermatofibrosarkom protüberans olarak bildirildi. Cerrahi sınırlar negatif olduğu için adjuvan tedavi verilmedi. Üç aydır takip edilen olguda nüks ya da herhangi bir komplikasyon görülmedi. DFSP de tam kür tümörün 3 cm periferini içerecek agresif cerrahi rezeksiyondur. Rekonstrüktif işlemler genellikle tümörlerin büyük olması nedeni ile gereklidir.

**Anahtar Kelimeler:** Dermatofibrosarkoma protuberans (DFSP) göğüs duvarı

## PS183

### İLERİ AKCİĞER METASTAZI OLGUSUNDA YAPILAN TAMAMLAYICI PNÖMONEKTOMİ

**Gökhan Ergene**[1], Erdal Okur[2], Semih Halezaroğlu[2]
[1]Aile Hastanesi, Göğüs Cerrahisi
[2]Acıbadem Üniversitesi, Göğüs Cerrahisi

**Giriş:** Osteojenik sarkom ve yumuşak doku sarkomları sıklıkla izole akciğer metastazı yapma eğilimindedirler. Metastazların bazıları ileri metastaz olup ekstended rezeksiyonlar gerekebilir. İleri metastazlı hastalarda ekstended rezeksiyonun gerekliliği ise tartışma konusudur. Tüm akciğeri tutan büyük metastazlar hastanın solunum kapasitesi ve genel durumunu bozmaktadır.

**Olgu:** 24 yaşında bayan hasta kliniğimize baş vurduğunda ileri derece nefes darlığı, öksürük, çarpıntı, göğüs ve karın ağrısı şikayetleri mevcuttu. Hastanın hikayesinde 2005 yılında sol femurunda osteosarkom tanısı alarak sol bacak kalça ekleminden total amputasyon, sonrasında 2009 yılında pelviste metastaz nedeniyle pelvis rezeksiyonu ve protez koyulması ve ardından 2011 yılında sol akciğer alt lobda metastaz ve metastazektomi amacıyla sol alt lobektomi uygulanmış. Hastada 2012 yılı sonunda kalan sol akciğer üst lobda da metastaz saptanması üzerine takip edildiği onkoloji kliniğince kemoterapi programına alınan hasta kemoterapi programından fayda görmemiş aksine bu dönemde metastatik kitlesi iyice büyüyerek sol hemitoraksın tamamını kaplayarak kalbi sağ hemitoraksa itmişti. Klinik şikayetleri de günden güne artan hastanın yapılan tüm vücut PET-CT incelemesinde sol hemitoraksta bulunan ve hemitoraksın tamamını kaplayan metastatik kitle dışında, diğer bölgelerde tutulum olmaması üzerine hastaya tamamlayıcı pnömonektomi planlandı. Öncesinde kitlenin büyüklüğü ana damarlar ve kalp ile olan ilişkisini görmek amacıyla da toraks MR' ı ve EKO kardiyografi tetkikleri istendi. Sonucun herhangi bir invazyon olmadığı yönünde bildirilmesi üzerine hastaya osteosarkom akciğer metastazı tanısı ile sol retorakotomi ile tamamlayıcı pnömonektomi operasyonu yapıldı.

**Sonuç:** İleri izole akciğer metastazlarında ekstended cerrahi rezeksiyon sadece hastanın uzun dönem survine katkıda bulunmaz, ayrıca hastaların akut semptomlarında da düzelme sağlayarak kalan sürede yaşam kalitesini arttırmaya katkı sağlar.

**Anahtar Kelimeler:** Osteosarkom Metastazektomi ekstended rezeksiyon

## PS184

### KRONİK POST-PNÖMONEKTOMİK AMPİYEM TEDAVİSİNDE YENİ BİR YAKLAŞIM; PLEVRAL BOŞLUĞUN DOKU GENİŞLETİCİ İLE KAPATILMASI

Erdal Okur[2], **Gökhan Ergene**[1], Semih Halezeroğlu[2]
[1]Aile Hastanesi, Göğüs Cerrahisi
[2]Acıbadem Üniversitesi, Göğüs Cerrahisi

**Giriş:** Pnömonektomi sonrası plevral boşlukta ampiyem geliştiğinde tedavi oldukça güçtür. Clagett prosedürü, torakostoma veya torakoplasti gibi farklı cerrahi yaklaşımlar kullanılmaktadır. Torakoplasti ampiyemin kontrolünde oldukça etkili olsa da göğüs duvarı deformitesi yaratması ve omuz hareketlerini bozması gibi ciddi yan etkileri vardır. Burada ampiyem gelişmiş plevral boşluğun kapanması için farklı bir yaklaşım uyguladığımız olgumuzu sunuyoruz.

**Olgu:** 63 yaşında erkek hasta, sol plevral kateter torakostomiden kronik pürülan drenaj şikayeti ile başvurdu. Hastanın öyküsünde 13 yıl önce sol pnömonektomi ameliyatı geçirdiği, ameliyat sonrası uzun süre göğüs tüpünün yerinde kaldığı, daha sonra ki yıllarda 2 kez daha soldan kapalı tüp torakostomi uygulandığı ve en son 3 yıl önce uygulanmış olan plevral kateterin açığa alındığı ve halen bu kateterden pürülan akıntının devam ettiği öğrenildi. Çekilen akciğer grafisinde 15x7 cm sol plevral boşluk izlenmekteydi. Bronkoplevral fistül varlığını ekarte etmek için yapılan bronkoskopide sol bronş güdüğünüde fistül izlenmedi. Hastaya sol torakotomi insizyonu ile girilip 5, 6, 7. kotlar kısmen rezeke edildikten sonra endotorasik fasya-paryetal plevra göğüs duvarından sıyrılarak çökertildi. Paryetal plevrada açılan küçük bir açıklıktan plevral boşluğa yıkama ve debridman yapıldı ve daha sonra buraya yerleştirilen kauçuk dren göğüs boşluğu dışına alındı. Ekstraplevral çökertilen boşluğa, kaburgaların içine, uygun boyutta silikon doku genişletici yerleştirilerek, serum fizyolojik ile intraplevral boşluğu tamamen kapatacak şekilde şişirildi. Kotlar yaklaştırılıp insizyon kapatıldı. Postoperatif dönemi sorunsuz geçiren hastanın, toraks tüpünden olan drenajı minimal oldu. Akciğer grafisinde soldaki plevral boşluğun tamamen kapanmış olduğu izlendi. Postoperatif 6. günde alınan kültürlerde üreme olmaması üzerine toraks tüpü 9. günde çekildi ve hasta taburcu edildi. Hastanın 1 ay sonraki kontrolünde şikayeti yoktu ve çekilen BT de sol hemitoraksta plevral boşluk izlenmiyordu.

**Sonuç:** Kronik postpnömonektomik ampiyemde cerrahi tedavinin amacı plevral boşluğu oblitere ederek bu boşluktaki enfeksiyonu önlemektir. Ekstraplevral alana yerleştirlen doku genişletici yardımı ile torakoplastideki gibi multipl kot rezeksiyonu yapmadan plevral boşluk oblitere edilerek ampiyemin tedavisi sağlanabilir.

**Anahtar Kelimeler:** Ampiyem Ekstraplevral Doku genişletici

## PS185

### TORAKS POSTERİOR DUVARINDAKİ HER YUMUŞAK KİTLE LİPOM MUDUR? SKAPULA KÖKENLİ EWİNG SARKOMU

Mehmet Özgel[1], **Ş. Mustafa Demiröz**[1], Zeynep Orhan Taştan[1], İ. Ebru Çakır[2], Neşe Karadağ[2]
[1]Malatya Devlet Hastanesi, Göğüs Cerrahisi Kliniği
[2]İnönü Üniversitesi Tıp Fakültesi, Tıbbi Patoloji Anabilim Dalı

Ewing sarkomu çocukluk ve ergenlikte ikinci en sık görülen kötü huylu kemik-yumuşak doku tümörüdür. Vücutta en çok tuttuğu yerler femur, ileum ve tibia'dır. 30 yaşında erkek hasta, altı aydır sırtının sol tarafında kürek kemiğinin üzerinde gittikçe büyüyen şişlik ve artan ağrısı nedeniyle kliniğimize başvurdu. Önceden gittiği hekimlerce nonspesifik analjezik tedavi verilmiş olduğu öğrenildi. Soy geçmişinde babasının böbreğinde sarkom tesbit edilerek nefrektomi yapılmış olan hastanın 10 paket/yıl sigara içim öyküsü mevcuttu. Alınan cerrahi biyopsinin histopatolojik incelemesi sonucu hastaya Ewing sarkom tanısı konuldu. İngilizce literatürde 2011 yılına kadar 16 adet tespit edilen skapula kökenli Ewing sarkom gerek yaş, gerekse de klinik açıdan değerlendirilmek üzere sunuldu.

**Anahtar Kelimeler:** Ewing sarkomu Skapula

## PS186

### KÜÇÜK HÜCRELİ AKCİĞER KANSERİ' NDE CERRAHİ REZEKSİYON: DÖRT OLGU NEDENİYLE

**Mertol Gökçe**[1], Özkan Saydam[2], Gökçen Sevilgen[1], Gamze Yurdakan[3], Hakan Bakkal[4], Hakan Bakkal[4], Meltem Tor[5]
[1]Bülent Ecevit Üniversitesi Tıp Fakültesi, Göğüs Cerrahisi
[2]Yedikule Eğitim Araştırma Hastanesi, Göğüs Cerrahisi
[3]Bülent Ecevit Üniversitesi Tıp Fakültesi, Patoloji
[4]Bülent Ecevit Üniversitesi Tıp Fakültesi, Radyasyon Onkolojisi
[5]Bülent Ecevit Üniversitesi Tıp Fakültesi, Göğüs Hastalıkları

**Giriş:** Küçük hücreli akciğer kanseri (KHAK) nedeniyle cerrahi rezeksiyon uygulanan olgularımızı, cerrahi sonuçları ve prognozu değerlendirmek amacıyla sunuyoruz. Gereç-Yöntem: Haziran 2008 – Ocak 2013 tarihleri arasında kliniğimizde ileri sınırlı evre KHAK olan 4 hastaya cerrahi rezeksiyon uygulandı. Olguların özellikleri retrospektif olarak incelendi.

**Bulgular:** Olguların hepsi erkek ve yaşları 52 ile 76 arasında (ortalama: 63). Sigara kullanımı öyküsü hastaların tümünde bulunuyordu. Başvuru şikayetleri arasında öksürük, balgam, hemoptizi, kilokaybı ve bir olguda periferik nöropati vardı. Radyolojik incelemede, 1 olguda sağ, 3 olguda sol hemitoraks lokalizasyonunda lezyonlar tespit edildi (Figür 1 ve Tablo 1). Bronkoskopi tüm olgulara yapıldı ancak endobronşial lezyon görülmedi. İlk olgu hariç diğer 3 olguya preoperatif tüm vücut PET/BT ile uzak tarama yapıldı. Uzak metastaz ve başka bir tümöral oluşum saptanmadı. Tüm olgulara cerrahi rezeksiyon kararı alındı. Radyolojik görüntülemede patolojik mediasten lenf bezi tutulumu sadece olgu 4' de izlendiğinden yalnızca bu olguya önce mediastinoskopi yapıldı. İki olguya (olgu 1 ve 3) VATS ile wedge rezeksiyon yapılarak frozen patoloji sonrası sonucun malignite olması üzerine tamamlayıcı lobektomi ve mediastinal lenf nodu diseksiyonu (mlnd) yapıldı. Diğer iki olguya ise (olgu 2 ve 4) sol torakotomi yaklaşımıyla sırasıyla alt lobektomi+mlnd ve pnömonektomi+mlnd operasyonları yapıldı (Tablo 1). İntraoperatif ve postoperatif (postop) majör komplikasyon görülmedi. Hastalar ortalama postop 7. günde taburcu edildi. Tüm olguların patoloji sonucu KHAK olarak raporlandı. Postop tüm olgular kemoterapi ve profilaktik total kranial radyoterapi aldı. İlk olgumuz 58 ay, ikinci olgu 52 ay, üçüncü olgu 18 ay takip süresinde ve kontrollerinde metastaz ve nüks saptanmadı. Son olgumuz postop 5 ay sonra kaybedildi (Grafik 1).

**Sonuç:** Günümüzde gelişen görüntüleme yöntemlerinin (ör: PET/BT) metastaz veya diğer tümör odaklarını yakalamada ki üstün duyarlık ve özgüllüğü KHAK hastalarının ileri sınırlı evrede yakalanmasını sağlamaktadır. Komplet cerrahi rezeksiyon ve adjuvan terapi uygulanacak ileri sınırlı evre KHAK' inde beklenen yaşam süresi daha da uzatılabilmektedir.

**Anahtar Kelimeler:** Küçük hücreli akciğer kanseri sınırlı evre cerrahi rezeksiyon sağkalım

## PS187

### ALTERATİONS OF SP-SELECTİN, TNF-α, BNP AND PROCALCİTONİN LEVELS ACCORDİNG TO POSTOPERATİVE COMPLİCATİONS İN THORACİC SURGERY

**Nilgün Kanlıoğlu Kuman**[1], Leyla Didem Kozacı[2], Fisun Karadağ[3], Serdar Şen[1], Ekrem Şentürk[1], Salih Çokpınar[1], Ertan Yaman[1], Naciye Kılıçarslan[2]

[1]Adnan Menderes University, Faculty of Medicine, Department of Thoracic Surgery
[2]Adnan Menderes University, Faculty of Medicine, Department of Biochemistry
[3]Adnan Menderes University, Faculty of Medicine, Department of Pulmonology

Fifty-four cases who underwent thoracic surgery were enrolled in the study to evaluate relationship with postoperative complications and sP-Selectin, TNF-α, Brain natriuretic peptide 32 (BNP) and Procalcitonin levels. Serum samples were collected right before the operation and at 1st, 6th hours, 1st, 4th and 7th postoperative days and pleural samples were collected at 1st hour, 1st and 4th postoperative days. At postoperative period were developed the complications of prolonged drainage (53,7%; n=29), persistent expansion defect (14,8%; n=8), atelectasis (18,5%; n=10), pneumonia (13%; n=7). Hypotension developed 11,1% (n=6) , atrial fibrillation 14,8% (n=8), ventricular arrhythmia 3,7% (n=2). Higher serum selectin(p=0.008, p=0.047, p=0.009, p=0.002), BNP(p=0.016), procalcitonin (p=0.016,p=0.000, p=0.048) and pleural procalcitonin (p=0.048,p=0.015)levels may be an indicator of prolonged drainage at postoperative period. Also patients who have decreased FEV1, FEV1/FVC and FEV1% values are at risk of prolonged drainage (p=0.03, p=0.04, p=0.013). Patients who have lower serum selectin(p=0.024, p=0.031), higher serum procalcitonin (p=0.036, p=0.005), TNF-α and pleural fluid TNF-α levels (p=0.014, p=0.002,p=0.003, p=0.004) at postoperative early days have persistent expansion defect risk. Also patients who have lower FEV1, FEV1% and FEV1/FVC values at preoperative period have persistent expansion defect risk too ( p=0.028, p=0.032, p=0.003). Increased serum TNF - α (p=0.004) and pleural fluid TNF-α (p=0.017, p=0.007, p=0.002) and procalcitonin (p=0.001) levels at early postoperative hours may be indicator of development of atelectasis. Higher serum BNP (p=0.002, p=0.008, p=0.008), pleural fluid TNF-α (p=0.034) and pleural fluid procalcitonin levels (p=0.019)at early postoperative period may be an indicator of development of pneumonia. Pleural fluid TNF-α levels increase when respiratory insufficiency develops (p=0.031). Higher pleural fluid procalcitonin levels at early postoperative hours can be an indicator of atrial fibrillation development (p=0.015). Pleural fluid selectin levels decrease following atrial fibrillation (p= 0.045).

**Anahtar Kelimeler:** Selectin TNF-alpha BNP Procalcitonin Postoperative Complications

## PS188

### TORAKOTOMİ SERUM ALBUMİN SEVİYESİNİ ETKİLER Mİ?

**Hatice Eryiğit,** Murat Ersin Çardak, Kadir Burak Özer, Recep Demirhan
Dr. Lütfi Kırdar Kartal Eğitim Ve Araştırma Hastanesi, Göğüs Cerrahisi

**Giriş:** Serum albumin düzeyi beslenme durumunu değerlendirmede sık kullanılan bir parametredir. Albumin negatif akut faz proteini olduğu için inflamasyon, infeksiyon, karaciğer yetmezliği gibi durumlarda plazmadaki miktarında düşme olabilir. Çalışmamızın amacı serum albumin değerinin torakotomi sonrası değişimini saptamaktır.

**Gereç ve Yöntem:** Torakotomi uyguladığımız hastaların preoperatif (pre-op) ve postoperatif (post-op) birinci gün albumin değerlerini geriye yönelik olarak dökümante ettik. Pre-op albumin değeri 2,5 gr/dl altında olan hastalar çalışmaya alınmadı. Elli yaş ve üzerindeki olguları yaşlı, altındakileri genç olarak sınıflandırdık.

**Bulgular:** Çalışmaya alınan 216 hastanın 73'ü kadın, 143' ü erkekti. Genç grubunda 88, yaşlı grubunda 128 olgu vardı. Hastalarımızın %61'i malignite tanısı ile opere edilmişti. Torakotomi ile rezeksiyon yapılan olgu oranı %42 idi. Olguların pre-op albumin ortalaması (ort.) 4,1 ± 0,5 gr/dl, post-op albumin ort. 3,2 ± 0,6 gr/dl idi. Pre-op albumin değerine göre post-op albumin değerinde meydana gelen düşüş istatistiksel olarak anlamlıydı (p←0,05). Pre-op albumin puan ort. genç olgularda 4,1 gr/dl, yaşlılarda ise 3,9 gr/dl şeklinde idi ve yaş değişkenine göre istatistiksel fark vardı. Hastaların post-op albumin değerleri gençlerde 3,3 gr/dl, yaşlılarda 3,1gr/dl idi ve iki grup arasındaki fark istatistiksel açıdan anlamlıydı. Pre-op ve post-op albumin puan ortalamalarının cinsiyet, torakotomi endikasyonu, cerrahi tarafı, yapılan ameliyat tipi değişkenlerine göre anlamlı bir farklılık gösterip göstermediğini belirlemek amacıyla yapılan analizde grup ortalamaları arasındaki fark istatistiksel açıdan anlamlı bulunmadı(p=0,370→0,05).

**Sonuç:** Çalışmamız torakotomi uygulanan özellikle yaşlı hastalarda postoperatif albumin değerinde belirgin azalma olduğunu göstermektedir. Bu nedenle majör cerrahi öncesi hastaların protein ağırlıklı beslenme desteğinin yapılması gerektiğini düşünüyoruz.

**Anahtar Kelimeler:** torakotomi albumin beslenme

## PS189

### NADİR GÖRÜLEN MALİGN AKCİĞER TÜMÖRLERİ; REZEKSİYON SONRASI SAĞKALIM SONUÇLARI

**Ahmet Üçvet,** Soner Gürsoy, Ozan Usluer, Esra Y. Şirzai, Funda C. Yakut, Banu Yoldaş, Mehmet Ünal
İzmir Dr. Suat Seren Göğüs Hastalıkları ve Cerrahisi Eğitim Araştırma Hastanesi, Göğüs Cerrahisi

**Giriş:** Malignite nedenli akciğer rezeksiyonları genellikle küçük hücreli dışı akciğer kanserleri (KHDAK) nedeniyle yapılmaktadır. Daha az sıklıkta görünen akciğer maligniteleri hakkında sağkalım analizlerine çok rastlanmamaktadır. Bu çalışmada nadir görülen bu malignitelerde rezeksiyon sonrası sağkalım sonuçlarının değerlendirilmesi amaçlandı.

**Gereç ve Yöntem:** Aralık 1999 ile Ekim 2012 tarihleri arasında; 13 hastaya pleomorfik karsinom, 3 hastaya adenoid kistik karsinom, 2 hastaya mukoepidermoid karsinom ve 2 hastaya anjiosarkom nedeniyle anatomik rezeksiyonu uygulandı. Bu hastaların klinik özellikleri ve sağkalım sonuçları analiz edildi. Bulgular: Yaş ortalaması 59,7±9,1 olan 20 hasta dahil edildi. Ortalama 39,0±31,3 aylık takip sonrası genel 5 yıllık sağkalım oranı %58,1 idi. En büyük grup olarak13 hastada pleomorfik karsinom vardı. Bunlarda 5 yıllık sağkalım oranı %61,5 olup hastaların 7'sine ek olarak göğüs duvarı rezeksiyonu uygulandı. Anjiosarkomlu bir hasta takibinin 6. yılı biri ise 11. ayında hastalığı nedeniyle kaybedildi. Mukoepidermoid karsinomlu bir hasta ilk yılında ölürken diğeri takibinin 2. yılında rekürrensle yaşamaktadır. Adenoid kistik karsinomlu hastadan biri 4. yılında ölmüş olup 5 yıllık beklenen sağkalım oranı %66,1 idi.

**Sonuç:** KHDAK prosedürleri ile komplet rezeke edilen nadir görülen bu akciğer malignitelerinde sağkalım sonuçlarının KHDAK ile benzerlik gösterdiği saptandı. Komplet ve anatomik rezeksiyon kuralları ile bu grupta da sağkalım oranları yüz güldürücü olabilmektedir.

**Anahtar Kelimeler:** Akciğer kanseri cerrahi malignite

## PS190

### YENİDOĞANDA MEDİASTİNAL ŞİFT NEDENİ: KONJENİTAL LOBER AMFİZEM

**Tamer Altınok**[1], Ahmet Dumanlı[1], Murat Kuru[1], Nuriye Tarakçı[2], Hatice Toy[3]
[1]N.E.Ü. Meram Tıp Fakültesi, GÖğüs Cerrahisi
[2]NEÜ Meram Tıp Fakültesi, Çocuk Hastalıkları
[3]NEÜ Meram Tıp Fakültesi, Patoloji

Bir lobun progresif olarak aşırı havalanması (over inflation) ve buna sekonder bası semptomları ile karakterize nadir (1/20000-30000) bir hastalıktır. Yirmi sekiz günlük kız bebek. 13 günlük iken emdiği sırada morarma ve nefes darlığı olması üzerine dış merkezde pnömoni ve atelektazi ön tanıları ile tedavi altına alınmış. Genel durum bozulması üzerine çocuk hastalıkları kliniğimize yatırıldı, pnömoni tedavisi başlandı. Akciğer grafisinde sol akciğerin sağa doğru deviye olduğu ve mediastenin yer değiştirdiği tespit edildi. Toraks BT de, sağ akciğer volümünün azaldığı, sol akciğerde difüz havalanma artışı olduğu izlendi. 8. Gün mekanik ventilatöre bağlandı. MR anjiografi ile sağ akciğer agenezisi olmadığı kanıtlandı ve konjenital lober amfizem ön tanısı ile operasyon için kliniğimize alındı. Anestezi indüksiyonu sırasında ve lateral dekubit pozisyonda 3 defa kardiak arrest gelişti ve geri döndü. İleri derecede havalanan sol üst lob rezeke edildi. Yenidoğan yoğun bakımda takip edildikten sonra postop 7. gün sorunsuz taburcu edildi. Patolojik inceleme sonucu konjenital lober amfizem olarak raporlandı. Konjenital lober amfizem, çoğu doğumdan sonra ilk hafta olmak üzere ilk 6 ayda görülebilen hayatı tehdit eden bir hastalıktır. Parankimal (polialveolar), konjenital anatomik malformasyonlara bağlı dıştan bası gibi nedenler suçlansa da, çoğu idiopatiktir. Genellikle sol üst lobda görülmekte. Tedavisi mediastinal yer değiştirme ve basıyı ortadan kaldırmak amacıyla aşırı havalanan lobun rezeksiyonudur.

**Anahtar Kelimeler:** Pediatri konjenital lober amfizem mediastinak şift

## PS191

### KAVİTER KÜÇÜK HÜCRELİ AKCİĞER KARSİNOMU: NADİR BİR OLGU

**Rasih Yazkan**
Süleyman Demirel Üniversitesi Tıp Fakültesi, Göğüs Cerrahisi AD

**Giriş:** Küçük hücreli akciğer kanseri biyolojik davranışı, tedavi şekli ve prognozu açısından küçük hücreli dışı akciğer kanserlerinden ayrılır. Akciğer kanserlerinin %15-20'sini oluşturur. Tanı anında çoğunlukla yaygın hastalık evresinde olması, uzak organ metastazı ve bölgesel lenf bezi tutulumu bulunması nedeniyle sistemik bir hastalık kabul edilir. Öksürük, dispne ve ağrı en sık görülen şikayetlerdir. Malign kavite oluşumu özellikle yassı hücreli kanserde rastlanır, kavite oluşumu adeno kanser ve büyük hücreli kanserde de görülebilirken, küçük hücreli kanserde çok nadirdir. Bu olgu küçük hücreli akciğer kanserinin nadir bir bulgusu olan kaviter lezyon göstermesi nedeniyle sunulmuştur.

**Olgu:** Yetmişsekiz yaşında erkek hasta 1 ay once başlayan öksürük, hemoptizi, kilo kaybı ve halsizlik şikayetleri ile kliniğimize başvurdu. Fizik muayenesinde sol hemitoraksta solunum seslerinde belirgin azalma mevcuttu. Direk akciğer grafisinde sol hiler dolgunluk, sol akciğer üst lobda kaviter görünüm mevcuttu. Bilgisayarlı toraks tomografisi ve pozitron emisyon tomografisinde sol akciğer apikal bölgede plevra tabanlı başlayıp içerisinde hava seviyeleri içeren ortası hipometabolik çevresi hipermetabolik 50x43x45 mm boyutlarında kaviter lezyon (SUV max:9.1), sol akciğer hiler bölgede santral yerleşimli sol pulmoner artere ve sol ana bronşa bası yapan yaklaşık 55x48 mm boyutlarında ikinci bir hipermetabolik kitlesel lezyon (SUV max:12.8), sağ akciğerde ve mediastende metastaz ile uyumlu hipermetabolik kitlesel lezyonlar rapor edildi. İki farklı lezyon rapor edilmesi üzerine iki farklı primer olabilme düşüncesiyle santraldeki lezyona bronkoskopik, periferik lezyona ise transtorasik ince iğne aspirasyon biyopsisi yapıldı, her iki biyopsi sonucu küçük hücreli akciğer karsinomu olarak rapor edildi. Takibinde genel durumu bozulan hasta onkolojik tedavi başlanamadan ex oldu.

**Sonuç:** Malign kavitelerin duvarları kalın, iç yüzeyleri düzensiz ve lobüledir. Bu özellikleri ile benign kavitelerden ayrılırlar. Küçük hücreli akciğer kanserlerinde kaviteleşme oldukça nadirdir, bu tümörler sıklıkla santral yerleşimlidir ve erken evrede hiler ve mediastinal lenf bezlerinede yayılırlar. Kaviter lezyonlarda çok nadirde olsa küçük hücreli akciğer kasinomu olabileceği akılda bulundurulmalı, lezyonlara yönelik histopatolojik örnekleme mutlaka yapılmalıdır.

## PS192

### KİSTİK GÖRÜNÜM VEREN PLEVRANIN SOLİTER FİBRÖZ TÜMÖRÜ: OLGU SUNUMU

**Ahmet Dumanlı**[1], Tamer Altınok[1], Gönül Tosun[1], Lema Tavlı[2]
[1]N.E.Ü. Meram Tıp Fakültesi, Göğüs Cerrahisi
[2]NEÜ Meram Tıp Fakültesi, Patoloji

Plevranın soliter fibröz tümörleri (SFT), çoğunluğu visseral plevradan köken alan, nadir görülen mezenkimal tümörlerdir. Radyolojik olarak spesifik bir görünümü olmamakla birlikte genellikle düzgün kenarlı yuvarlak homojen opasiteler şeklinde görülür. Nadir olması sebebiyle kistik görünüm veren SFT lü bir hasta sunulmuştur. Otuz beş yaşında kadın hasta, nefes darlığı ve sırt ağrısı şikâyeti ile başvurdu. Toraks BT' de sağ akciğer üst lob posteriorda kistik görünümde düzgün sınırlı lezyon tespit edildi. Toraks MR da sağ akciğer apeks arka planda major fissüre oturan 30X43 mm, düzgün konturlu, T1 kontrastsız incelemede hipointens, T2 kontrastlı incelemede hiperintens görünümde kistik kitle izlendi (Enfekte hidatik kist? Bronkojenik kist? Fantom tümörü? ). Bu ön tanılarla mini torakotomi yapıldı. Sağ akciğer üst lob posterior segmentte visseral plevraya bir pedinkülle tutunan kirli sarı renkte sert kıvamlı kitle eksize edildi. Patolojik inceleme sonucu plevranın soliter fibröz tümörü olarak rapolanan hasta postop 4. gün sorunsuz taburcu edildi. Büyük ve özellikle malign SFT lerde, sıklıkla miksoid veya kistik dejenerasyon, hemoraji veya santral nekroz görülebilmesine karşın benign SFT lerde nadirdir.

**Anahtar Kelimeler:** Plevra Soliter Fibröz Tümör Kistik

## PS193

### KARTAGENER SENDROMUNDA BRONŞEKTAZİ CERAHİSİ

**Mehmet Muharrem Erol,** Hüseyin Melek, Ahmet Sami Bayram, Funda Coşkun, Cengiz Gebitekin
Uludağ Üniversitesi Tıp Fakültesi, Göğüs Cerrahisi

**Giriş:** Kartagener sendromu; Primer Siliar Diskineziler (immotile-cilia syndrome) (KS) arasında yeralır ve bonşektazi, sitüs inversus, ve sinüzit tiradından oluşur. Bu çalışmamızda amacımız KS nedeniyle kliniğimizde 1999-2012 yılları arasında opere ettiğimiz olgularımızı sunarak bu konuyu tartışmaya açmaktır.

**Yöntem:** Kartagener Sendromu, ilk kez 1904 de Siewert tanımlanmıştır. Ancak ismini, 1933 yılında 4 olguluk seri yayınlayan Manes Kartagener'den almıştır. Bu hastalarda ilk ultrastrüktürel çalışmayı ise Afzelius yaptı. Afzelius, hastalığın temelini silya yapı fonksiyonundaki anormalliklerin oluşturduğunu ortaya koydu. Sitüs inversuslu olguların %20'si Kartagener Sendromu'dur. Kartagener'de ise % 50 olguda Situs İnversus mevcuttur. Otozomal Resesif geçiş gösterir. İnsidansı: 1/ 68 000'dir.

**Bulgular:** Kliniğimizde 1999-2012 yılları arasında 4 KS'lu olgu opere edildi. Tüm Olgular erkek ve yaş ortalaması 19'du. Olguların 2 tanesinde belirli aralıklarla karşı akciğere de rezeksiyon uygulandı. 4 olguya toplam 6 operasyon uygulandı. Olguların Yaş, Cinsiyet, Klinik prezentasyonları ve operasyonları tablo 1'de gösterilmiştir. Hiçbir olguda mortalite- morbidite izlenmedi. Olguların poliklinik kontrollerinde özellik saptanmadı. Resim 1'de Olgu-3'ün ameliyat öncesi Toraks Tomografisi ve resim 2'de aynı olgunun ameliyat sonrası postero-lateral akciğer grafisi izlenmektedir.

**Sonuç:** Literatür taramalarına bakıldığı zaman KS ile ilgili çok az operasyonla karşılaşılmaktadır. Bu ameliyatların çoğunu da masif hemoptizi gibi komplikasyonlar nedeniyle uygulanan palyatif cerrahi girişimler oluşturmaktadır. Biz ise KS'da elektif uyguladığımız akciğer rezeksiyonları sunarak KS'da elektif cerrahinin rolünü gündeme getirmek istiyoruz. Ancak şu noktaları belirtmek istiyoruz. KS'da gelişen bronşektazide cerrahinin zamanlaması önemlidir. Aktif enfeksiyon ekarte edilmelidir. Post-operatif dönemde hastalar akut enfeksiyonlardan korunmalı ve dikkatli bronş temizliği yapılmalıdır.

**Anahtar Kelimeler:** Kartagener sendromu Bronşektazi İmmotile-cilia

## PS194

### AKCİĞERİN GİZEMLİ BİR NEOPLAZMI: SKLEROZAN HEMANJİOM

**Mehmet Ünal,** Ahmet Üçvet, Banu Yoldaş, Esra Yamansavcı Şirzai, Funda Cansun Yakut, Soner Gürsoy,
Dr. Suat Seren Göğüs Hastalıkları ve Göğüs Cerrahisi EAH, 1. Göğüs Cerrahisi Kliniği

Sklerozan hemanjiom, çoğunlukla orta yaşlı kadınlarda görülen, orijini hakkında net bir görüş birliğine varılamamış, çok nadir görülen bir akciğer neoplazmıdır.. Genellikle asemptomatik olan hastalarda lezyon, radyolojik olarak soliter, periferik, sınırları düzenli, bazen kalsifiye ve hipermetabolik olabilen bir kitle olarak saptanır. İyi huylu kabul edilse de lenf nodu metastazı ve lokal nüks potansiyeli bulundurduğu akıldan çıkarılmamalıdır. Kırk yaşında bayan hasta ek hastalıkları nedeniyle takip altındayken sol akciğerde saptanan kitlesi nedeniyle kliniğimize yönlendirildi. Sol akciğer üst lob anterior segmentte 3.5 cm çapında nodüler, hipermetabolik kitleye torakotomi ile yaklaşıldı. İntraoperatif frozen section sonucuna uygun olarak kitle total olarak eksize edildi. Postoperatif histopatolojik inceleme sonucu "Sklerozan Hemanjiom (Pnömositoma)" olarak sabitlenen hasta, takibinin 6. ayında hastalıksız olarak izlenmektedir. Hastanın takip ve tedavi basamakları literatür verileri eşliğinde incelenmiş ve sunulmuştur.

## PS195

### MULTİPLE MYELOM VE AKCİĞER KANSERİNİN BİRLİKTE GÖRÜLDÜĞÜ OLGU

**Osman Yakşi**, Ahmet Demirkaya, Elvin Hekimoğlu, Nurlan Alizade, Ezel Erşen, Akif Turna, Kamil Kaynak
Cerrahpaşa Tıp Fakültesi, Göğüs Cerrahisi

**Giriş**: Multiple myelom kemik iliğindeki plazma hücrelerinin neoplazmıdır. En sık toraks tutulumu; kemik invazyonu veya infeksiyonlara sekonder akciğer infiltrasyonlarıdır. Akciğerde nodüle imajlar tarzında pnömonik infiltrasyonlar yapar genelde. Primer akciğer kanseri ile birlikteliği nadir görülür. Biz multiple myelom nedeniyle tedavi gördüğü sırada primer akciğer kanseri tanısı konulup opere edilen olguyu nadir görülmesi nedeniyle sunduk.

**Olgu:** Hastamız 56 yaşında, erkek. 2009 yılında multiple myelom yanısı konulmuş. Sonrasında kemo/radyoterapi görmüş. Takiplerinde kolunda ağrı gelişen hastada nüks düşünülüp pet/ ct çekilmiş. Sol kaciğer üst lobta hipermetebolik parankim nodülü izlenmiş. Transtorasik iğne biyopsisi yapılamayan hastaya sol vats wedge rezeksiyon yapıldı. Patoloji sonucu 1 cm çapında infiltratif adenokarsinom olarak geldi. Sonrasında sol torakotomi ile tamamlayıcı üst lobektomi yapılan hasta nın post op 1 aylık takibinde komplikasyon gelişmedi.

**Tartışma:** Multiple myelom genelde erişkin yaş gurubunun görülen anemi, serum yada idrarda monoklonal protein, osteolotik kemik lezyonları , hiperkalsemi ve böbrek yetmezliği ile karakterize neoplastik bir plazma hücre diskrezisidir. Multiple myelom ile ilgili en sık toraks tutulumu kemik tutulumu ve komplikasyon olarak görülen nodüler akciğer infiltrasyonlarıdır (1). MM hastalarında görülebilecek nodüler imajlar akciğer kanseri açısından dikkatle irdelenmesi gereken bir durumdur. Bazen primer akciğre kanseri ile karıştırılabilmekte. MM gibi hematolojik kanserler ile birlikte akciğer kanseri gibi solid tümörlerin birlikteliği nadir görülen bir durumdur (2) MM da Thalidomide+kortizon+melphalan veya Bortezomib + kortizon +melphalan günümüzde standart tedavi olarak uygulanmaktadır. Bunun yanında otolog kök hücre nakli, kemik iliği nakli ve radyoterapi kullanılabilecek diğer tedavi modaliteleridir. Bizim olgumuzda hastalığın erken evresinde izlenen milimetrik nodüler lezyon iki yıllık takip sonucunda büyüyüp tümör tanısı konulmuş. Erken evrede tanı konulan akciğer kanseri cerrahi olarak rezeke edildi. Hastaya ek tedavi verilmeden takibe alındı.

## PS196

### CANLI VERİCİDEN AKCİĞER NAKLİ - KYOTO DENEYİMİ

**Erkan Yıldırım**
Florence Nightingale Hastanesi, Göğüs Cerrahisi

Organ nakli, günümüzde fonksiyonel olarak son safhaya gelmiş birçok organ replasmanını sağlamak amacıyla yaygın bir şekilde kullanılmaktadır. Akciğer nakli de akciğer fonksiyonları düzelmeyecek şekilde iflas etmiş hastalarda çok ciddi sağkalım ve hayat kalitesi sunmaktadır. Akciğer replasmanı için fonksiyonel organa artan bir oranda ihtiyaç olmaktadır. Organ bağışı için yapılan tüm çabalar henüz istenen seviyede değildir. Dolayısıyla nakil edilecek akciğer sayısını arttırmak için birçok yol denenmektedir; Organ bağışı kampanyaları, DBD (beyin ölümü sonrası), DCD (sirkülatuvar arrest sonrası), EVLP (ex vivo akciğer perfüzyonu ve reconditioning), kök hücre çalışmaları ve "canlı verici"den lober akciğer nakli olguları. Canlı vericiden lober akciğer nakli ilk olarak Starnes ve ark. tarafından bildirilmiştir (1994); yenidoğan ve genç yetişkin 6 hasta (Kistik fibroz ve Pulmoner HT). Dört hastada verici canlıydı. 1998 yılından itibaren hem pediatrik hem de yetişkin hastalarda Kyoto Üniversitesi'nde olduğu gibi nerdeyse tüm endikasyonlarda oldukça yüksek başarıyla uygulanmaktadır. Japonya'da akciğer için canlı vericilik oranı %75 gibi oldukça yüksektir. Cerrahi prosedür olarak uyum içerisinde zaman yönetiminin çok önemli olduğu 4 işlem uygulanmaktadır; İki standart torakotomi ile alt lobektomi işlemleri, 1 arka-masa işlemi (verici loblarının flush edilip hazırlandığı süreç) ve son olarak verici loblarının alıcıya implante edildiği süreç (Tablo ve Resim). Kyoto LDRLT Programı: • 2005 • 73 vaka (Total Tx vakalarının %75'i) • Tüm endikasyonlar • Yetişkin ve Pediatrik • Donor mortalitesi "yok" • 5-yıl sağkalım: %95 5-yıl sağkalım oranlarının %95 gibi çok yüksek olduğu, rejeksiyon oranlarının daha düşük olduğu, bekleme listesindeki ölümleri en aza indirebilen ve elektif vaka olarak müdahale saatinin belirlenebildiği "canlı-vericiden akciğer nakli" sürecinin tüm akciğer nakli programlarında diğer organ havuzunu arttırmaya yönelik girişimlerle birlikte yer alması için çabaların arttırılması çok anlamlı olacaktır.

**Anahtar Kelimeler:** Akciğer Nakli Donor Canlı donor Sağkalım

## PS197

### STERNAL DEHİSENS VE FRAKTÜR SONRASI ÇEŞİTLİ CERRAHİ YÖNTEM VE MALZEMELER İLE STERNUMUN REKONSTRÜKSİYONU

**Adamu Issaka**[1], Mustafa Yüksel[1], Korkut Bostancı[1], Nezih O. Ermerak[1], Hakan Ömercikoğlu[1], Zeynep Bilgi[1], Çağatay Çetinkaya[1], Hüssein Elkhayat[2]
[1]Marmara Universitesi Tip Fakültesi Hastanesi, Göğüs Cerrahisi
[2]Assiut Faculty of Medicine, Cardiothoracic Surgery

**Amaç:** Son 2 yıl içinde sternal dehisens ve sternum fraktürü olan hastaların çeşitli yöntem ve malzemeler ile hastanemizde yapılan stabilizasyon ameliyatların retrospektif olarak irdelemektir.

**Gereç ve yöntem:** 2011-2013 arasında çeşitli merkezlerden hastanemizde refere edilen sternal dehisens ve fraktür nedeniyle opere edilen hastalar incelenmiştir. 4 hasta kardiyak operasyon sonrası gelişen dehisens ve ardışık başarısız stabilizasyon operasyondan sonra, 3 hasta ise deplase sternum fraktür nedeniyle acil servise başvurduktan sonra tarafımıza danışıldı ve operasyona alındı. Stabilizasyon için 2 hastada STRATOS, 3 hastada synthes (MatrixRib), 1 hastada Nitinol klips ve 1 hastada sadece tel kullanıldı. Dehisens olan hastalarda antibiyoterapi ve bazen VAC tedavisi sonrasında enfeksiyon bulgusu geriledikten sonra operasyona alındı.

**Bulgular:** Tüm hastalara sternum üzerinde median insizyonla ile yaklaşıldı. Dehisens olan hastalara cilt ve cilt altı yumuşak dokuları debride edildi. Fraktür olan hastalara kırık sternum üzerinde mini median insizyon yapıldı. Dehisenste doku kaybı olması nedeniyle hepsinde pektoral kas flebi hazırlandı. İlk önce manibriuma tel ile sabitlenme ve gerekirse ksifoida yakın ikinci bir telleme yapıldı. Sternumu yeterince ortaya getirdikten sonra hastanın yaşı, etiyoloji ve ilerde kardiyak girişim gereksinime göre telleme, synthes, STRATOS veya Nitinol Klipslerden biri seçilerek rekönstrüksyon yapıldı. Olası kardiyak girişim gerektirecek hastalarda synthes daha avantajlıdır. Kardiyak gereksinim olasılığı az olan hastalara STRATOS kullanıldı. Bir travma hastasına sadece tel kullanıldı. Sternum fraktürü olan diğer iki hastaya synthes kullanıldı ve plak sternum boylamasına paralel olarak sabitlendi.

**Sonuçlar:** Kullandığımız çeşitli sternum rekonstrüksiyon yöntemleri hepsi başarıyla sonuçlandı. Hiçbir hastaya yaptığımız rekonstrüksiyondan sonra 2. bir fiksasyon gereksinimi olmamıştır. Sternum dehisenste deneyimli bir merkezde çeşitli cerrahi teknik ve değişik malzemelerle başarılı sternum fiksasyon sağlamak mümkündür.

**Referanslar:** Schols RM, Lauwers TMAS , Geskes GG , van der Hulst RRWJ . Deep sternal wound infection after open heart surgery: current treatment insights. A retrospective study of 36 cases. Eur J Plast Surg. 2011 December; 34(6): 487–492.

**Anahtar Kelimeler:** Sternal rekonstüksyon Sternal Fraktür STRATOS Synthes Nitinol

## PS198

### LENFOMA, SARKOİDOZ VE AKCİĞER ADERNOKARSİNOMUNUN BİRLİKTE GÖRÜLDÜĞÜ OLGU

**Osman Yakşi**[1], Akif Turna[1], Ahmet Demirkaya[1], Elvin Hekimoğlu[1], Nurlan Alizade[1], Büge Öz[2], Kamil Kaynak[1]
[1]Cerrahpaşa Tıp Fakültesi, Göğüs Cerrahisi
[2]Cerrahpaşa Tıp Fakültesi, Patoloji AD

**Giriş:** Hodgkin lenfoma kemoterapi rejimleri ile iyi sonuçlar alınabilen hematolojik bir hastalıktır. Hematolojik hastalık yada buna bağlı kullanılan tedavi rejimlerine bağlı nadiren ek maligniteler yada başka hastalıklar ile birlikte olabilir.

**Olgu:** Elli altı yaşında erkek hastaya, 2004 yılında klasik tipte Hodgkin lenfoma tanısı koyulmuş ve ardından da splenektomi yapılmış. 2009 yılına kadar 12 seans kemoterapi almış. Hastada, tedavi ile küçülmüş olan lenf nodlarında, 2010 yılında tekrar büyüme olması üzerine, bu lenf nodlarından servikal mediastinoskopi ile alınan biyopsilerin irdelenmesi sonucu yine Hodgkin lenfoma tanısı koyulmuş. Tedavi olarak kemik iliği transplantasyonu yapılmış. Takiplerinde çekilen PET/BT'de mediastende nüksü düşündüren çoklu büyümüş lenf nodları ve sağ akciğer alt lobta yine yinelemeyi düşündüren submilimetrik nodüler lezyon sağ videotorakoskopik mediasten lenf nodu biyopsisi ve sağ alt lob nodüle wedge rezeksiyon yapıldı. Patoloji sonucu mediastinal lenf nodu,sarkoidoz ile uyumlu olarak raporlandı ve alt lobtaki nodül 0.7 cm lik primer akciğer kaynaklı invazif adenokarsinom olarak yorumlandı. Hastaya ayrı seansta torakoskopik tamamlayıcı sağ alt lobektomi yapıldı. Patoloji sonucu T1N0M0 olarak raporlandı. Tıbbi onkolojik değerlendirmede, adjuvan tedavi gerekliliği olmayan hasta 4 aydır nüksüz ve hastalıksız olarak takip edilmektedir.

**Tartışma:** Bilindiği gibi hodgkin lenfoma da kemoterapik ajanlarla kür yada uzun süreli sağ kalım sağlanabilmekte kullanılan ajanlara bağlı endokrin, kardiovasküler bozukluklar görülebilmekte, bazende bunların kullanımına bağlı sekonder tümörler çıkabilmektedir. Hastaların bu yönde takip edilmesi ve gelişebilecek ikinci primer tümörlere karşı erken müdahale yapılması gerekmektedir.Hastamızın yaşam süresi ve olası nükslerini ancak ileri takip ile anlamak mümkündür. Ancak, bir olguda birden fazla malignite de gelişmiş olsa, bu malignitelerin kesin tedavisini sağlayacak tıbbi ve/veya cerrahi uygulamalarından çekinmemelidir. Böylece, birden fazla malignitesi olan olgularda dahi tam bir tedavi sağlanabilmektedir.

## PS199

### ÖZOFAJİYAL HİATUS ALANININ REFLÜ/HİATAL HERNİSİ BULUNAN VE BULUNMAYAN HASTALARDA BT REKONSTRÜKSİYONU İLE BELİRLENMESİ

Hasan Batirel[1], Mediha Eliaçık[1], **Adamu Issaka**[1], Adnan Giral[2], Zeynep Bilgi[1], Volkan Kara[1], Davut Tüney[3]
[1]Marmara Üniversitesi, Göğüs Cerrahisi AD,
[2]Marmara Üniversitesi, İç Hastalıkları AD Gastroenteroloji BD
[3]Marmara Üniversitesi, Radyoloji

**Amaç:** Hiatal herni varlığı, gastroözofajiyal reflü hastalığı (GÖRH) gelişimi için önemli bir risk faktörüdür. Bununla beraber, ameliyat öncesi özofajiyal hiatus (ÖH) alanını ölçebilen bir yöntem bulunmamaktadır. Bu çalışmada ÖH genişliğini ölçmek için BT rekonstrüksiyon tekniğini geliştirdik ve değerlendirdik.

**Yöntem:** ÖH alanı için iki hasta grubu karşılaştırılmıştır. Grup 1\'e anti reflü veya paraözofajiyal herni ameliyatı olan ve ameliyat öncesi toraks BT çekilmiş (n=16), grup 2\'ye ise GÖRH hikayesi olmayan ve toraks BT çektiren hastalar dahil edilmiştir. Gruplar yaş ve cinsiyet açısından eşleştirilmiştir. ÖH, multiplan rekonstrüksiyon tekniği ile koronal ve sagital planda rekonstrükte edilmiş, spin ve tilt açıları kaydedilmiştir. Hiatusun sınırları çizilmiş ve alan ölçülmüştür. Grup 1\'de De Meester skorları ve alt özofagus sfinkter basınçları kaydedilmiştir. Gruplar yaş, cinsiyet, hiatus alanı, spin ve tilt açıları açısından karşılaştırılmıştır. Student t-Test kullanılmıştır.

**Sonuçlar:** Her iki grup 16 hastaden oluşmuş ve yaş (51\'e 52) ve cinsiyet (her iki grupta 11 kadın) farkı görülmemiştir. 12 hasta GÖRH, 4 hasta paraözofajiyal herni nedeniyle ameliyat edilmiştir ve ortalama ÖH alanı sırasıyla 17,72 ve 7,46 cm2 olmuştur. Grup 1\'in tamamında ise 10 ± 5,7 cm2 (4,51-24,3) olmuştur. Grup 2\'de ortalama ÖH alanı 4,1 ± 1,1 cm2 (3-7,4) olmuş ve diğer gruba göre anlamlı olarak küçük bulunmuştur (p←0,001). GÖRH hastalarında ortalama Demeester skoru 50,2 ± 44, alt özofagus sfinkter basıncı ise 12,3 ± 7,2 mmHg olmuştur. Spin açısı grup 1\'de anlamlı olarak düşük bulunurken (-25 ± 9\'e 32 ± 6, p=0.02), tilt açıları açısından (36 ± 6\'e 40 ± 12) anlamlı bir fark bulunamamıştır. Yorum: ÖH alanı BT ve multiplan rekonstrüksiyon ile preoperatif olarak ölçülebilmektedir. Paraözofajiyal herni ve GÖRH hastaları, daha geniş özofajiyal hiatusa sahiplerdir. Spin açısındaki anlamlı farklılık ise GÖRH ve paraözofajiyal herni hastalarında diyafram ve krusların anatomisinde değişiklik olduğunun göstergesidir.

## PS200

### DİSFAJİ İLE PREZENTE OLAN POST PNÖMONEKTOMİ SENDROMU, 2 OLGU SUNUMU

H. Volkan Kara[1], **Hakan Ömercikoğlu**[1], N. Çağatay Çimşit[2], Tamer Okay[3], Korkut Bostancı[1], Hasan Fevzi Batirel[1], Mustafa Yüksel[1]
[1]Marmara Üniversitesi Tıp Fakültesi, Göğüs Cerrahisi A.D
[2]Marmara Üniversitesi Tıp Fakültesi, Radyoloji A.D
[3]Siyami ERsek Göğüs ve Kalp Damar Cerrahisi EAH, Göğüs Cerrahisi

Post pnömonektomi sendromu çeşitli klinik tablolarla ortaya çıkabilen pnömektomi geçirmiş hastaların geç komplikasyonlarındandır . Bu hastaların ağırlıklı başvuru şikayetleri ameliyatı takip eden zaman diliminde giderek artan dispnedir. Etyolojide mediastenin pnömonektomize olmuş taraftaki hareketi ve baskı yaptığı komşu dokulara göre ortaya çıkan semptomlar( dispne, disfaji) olmaktadır. Pnömonektomi operasyonu sonrası disfaji şikayetleriyle kliniğimize başvurmuş 2 olguyu görüntüler eşliğine sunmaktayız Olgu1: 38 yaşında bayan hasta akciğer kanseri nedenli yapılan sol pnömonektominin 15. Ayında son 2 aydır ortaya çıkan disfaji şikayetleriyle başvurdu. Yapılan üst GİS endoskopisinde patolojik bulgu saptanmadı . Çekilen toraks bilgisayarlı tomografisinde özofagus lümeninin sağ alt pulmoner ven seviyesinde daralığı görüldü. Baryumlu özofagografide geçişin normal olduğu ancak BT de tanımlanan lokalizasyonda lümende daralma ve tersiyer kontraksiyonlar tespit edildi. Olgu 2: 57 yaşında erkek hasta akciğer kanseri nedeniyde yapılan sağ pnömonektosinin 5. Yılında 1 yıl içersinde giderek artan disfaji ve nefes darlığı şikayetleriyle başvurdu. Toraks BT\'sinde özefagus inferior vena cava ve desendan aorta arasında sıkıştığı görüldü , üst GİS endoskopisinde özefagus dış bası izlendi aynı bulgu özofagografide de teyid edildi.Her iki hastanında bulguları değerlendirilerek \"postpnömonektomi sendromu\" tanıları kesinleştirildi. Net kilo kaybı olmayan ve şikayetlerini orta şiddette tanımlayan her iki hasta da önerilen cerrah işlemi kabul etmedi. Post pnömonektomi sendromu genellikle sağ pnömonektomi sonrası görülür , hastaların başvuru şikayeti ağırlıklı olarak dispnedir.Tanıda radyolojinin önemi büyüktür .Tedavide semptomların şiddetine göre cerrahi olarak pnömonektomi boşluğunun saline paketlerle doldurulması , üzerinde baskı olan dokunun lümen açıklığının sağlanması için stent yerleştirilmesi gibi uygulamalar yapılabilmektedir.

**Anahtar Kelimeler:** post pnömonektomi sendrom disfaji cerrahi

## PS201

### GÖĞÜS DUVARI TÜMÖRÜ: TOTAL EKSİZYON VE REKONSTRÜKSİYON

**Serdar Şen**, Ekrem Şentürk, Selda Şen, Salih Çokpınar
Adnan Menderes Üniversitesi Tıp Fakültesi, Göğüs Cerrahisi

1999 yılında meme kanseri tanısıyla nedeniyle opere olan olgu,2010 yılında göğüs ön bölgesinde şişlik fark etmiş. Mayıs 2010 da toraks tomografisinde sağ hemitoraksta orta hatta yakın yerleşim gösteren 51x36 mm boyutlarında solid kitle lezyonu ,kitle ön mediastene uzanım göstermektedir(nüks,kemik kökenli tm ?) şeklinde raporlanmış.2010 yılında Temmuz ayında trans torasik ince iğne aspirasyon biopsisiyapılmış. Patoloji sonucu malign olarak raporlanmış.Adnan Menderes Üniveristesi Tıp Fakültesi Onkoloji Kliniğine sevk edilen olgu operasyon amacıyla Kliniğimize yönlendirilmiş. O dönemde sosyal nedenlerden dolayı operasyonu kabul etmeyen olgu 2011 Temmuz ayında göğüs ön duvarındaki kitlede büyüme olması nedeniyle dış merkeze başvurmuş.Kliniğimize yönlendirilen olgu operasyon için yatırıldı.

## PS202

### DESENDAN NEKROTİZAN MEDİASTİNİTTE CERRAHİ TEDAVİ

**Serdar Özkan**, Erdal Yekeler, Erkmen Gülhan, Ülkü Yazıcı, Ertan Aydın, Nurettin Karaoğlanoğlu
Atatürk Göğüs Hastalıkları ve Göğüs Cerrahisi EAH, Göğüs Cerrahisi

**Giriş:** Desendan nekrotizan mediastinit (DNM) nadir ve yüksek morbidite ve mortalite oranları ile seyreden bir klinik tablodur. Sıklıkla retrofarengeal ve odontojenik infeksiyonların sonrasında gelişir. Hayatı tehtit eden bir durum arz eden bu tabloda erken tanı, etkili antibiyotik tedavisi ve komplet cerrahi drenaj ve plevral lavaj kombinasyonu tedavinin temelini oluşturur. Materyal Metod 2002-2013 yılları arasında kliniğimizde DNM tanısı ile 3 olgu takip ve tedavi edilmiştir. Olguların 2'si erkek, 1'i kadın olup yaş aralığı 21-36, ortalama yaş 31 idi. Hikayelerinde 2 olguda diş, 1 olguda peritonsiller abse mevcuttu. Olguların yapılan değerlendirmelerinde yüksek ateş, genel durum bozukluğu, solunum güçlüğü, boyunda şişlik ve kızarıklık, boyun bölgesinde cilt altı amfizemi izlendi. Düz ve yan akciğer ve servikal grafiler, Bilgisayarlı akciğer (BT) ve servikal tomografi tüm olgularda istendi. Tomografi değerlendirmesinde servikal bölgeden başlayan ve mediastinal alana uzanan abse poşu ile uyumlu görünüm, hava sıvı seviyeleri, mediastinal genişleme izlendi. 2 olguda plevral sıvı görünümü mevcuttu.

**Sonuçlar:** 1 olguya acil şartlarda sağ posterolateral torakotomi ve servikal drenaj, 2 olguya servikal drenaj ve tüp torakostomi uygulandı. 2 olgunun erken dönem takibinde klinik bulguları ve BT değerlendirmesi sonucuna göre cerrahi tedavi kararı verildi. Ardışık VATS ile başlanan cerrahi yaklaşım mini torakotomi ve mediastinal/plevral debridman yapılarak tamamlandı. Servikal bölgeye yerleştirilen kauçuk katater aracılığı ile antibiyotikli irrigasyon, geniş spektrumlu antibiyotik tedavisi, plevral sıvı kültür çalışmaları yapıldı. Olgularımız 10-34 gün aralığında sorunsuz olarak taburcu edildi. Tartışma Hayatı tehtit eden bir enfeksiyon olan DNM tedavisinde erken tanı, agresif cerrahi yaklaşım ve geniş spektrumlu antibiyotik kullanımı temeldir. Transservikal/ transtorasik yaklaşım ve eş zamanlı mediastinal ve intraplevral yıkama işleminin tedavinin ayrılmaz bir parçası olduğunu düşünmekteyiz. Cerrahi yaklaşım olarak öncelikle VATS kullanımı, VATS ile enfekte nekrotik dokuların yeterli temizliğinin sağlanamaması veya plöromediastinal iştirakin tam oluşturulamaması halinde torakotomi uygulamasından çekinilmemesi gerektiğini düşünmekteyiz.

**Anahtar Kelimeler:** desendan nekrotizan mediastinit cerrahi

## PS203

### KÜNT TORAKS TRAVMALI 261 OLGUDA EŞLİK EDEN PATOLOJİLERİN MORBİDİTE VE MORTALİTEYE ETKİSİ

**Aysel Kurt**, Hasan Türüt, Ahmet Acıpayam
Recep Tayyip Erdoğan Üniversitesi Eğitim Araştırma Hastanesi, Göğüs Cerrahisi,

**Giriş:** Künt toraks travmaları eşlik edebilen diğer organ yaralanmaları nedeniyle penetran travmalara göre daha yüksek mortalite oranına sahiptir. Bu nedenle, hastaların hızlı değerlendirmesi, kapsamlı fizik muayene ve uygun ve acil girişimsel müdahale mortaliteyi azaltan ana faktörlerdir Bu çalışmada, künt toraks travmalı (KTT) olgularımızın demografik ve klinik özellikleri, tedavi yaklaşımları ile morbidite/mortalite analizleri amaçlandı. Materyal-Metod: Çalışmaya Mart 2009-Aralık 2012 tarihleri arasında KTT'lü 261 hasta dahil edildi. Olguların etiyolojileri, eşlik eden yaralanmalar, tanı yöntemleri, tedavi şekilleri ve sonuçları retrospektif olarak analiz edildi. Bulgular: Hastaların %32.6'sı kadın (n=85), %67.4'ü erkek (n=176) ve median yaş 56.7±17,7 (15-91 yaş) idi. En sık etiyolojik neden yüksekten düşme (n=167,%64) idi. Ortalama yatış süresi 8.4±4.5 gün idi. Hastalar 5 gupta sınıflandırıldı: I. Grup: Tüm olguların %40.6 (n:106)'sını oluşturan bu grubu izole kot fraktürü olguları oluşturmaktaydı. Bu grupta morbidite % 9,6 (n:10), mortalite %0.9 (n:1) olarak tespit edildi. II. Grup: İzole pnömotoraks grubu olguların %3.8 (n:10)'ini kapsıyordu. Bu grupta mortalite gözlenmezken, morbidite %0.2 (n:2) idi. III. Grup: Kot fraktürü+hemopnömotoraks birlikteliği olan olgular ise %28.7 (n:75)'lik bir dilime sahipti. Bu grupta mortalite %4 (n:3), morbidite %16 (n:12) olarak tespit edildi. VI. Grup: Kot fraktürü+akciğer kontüzyonu+hemopnömotorakslı olan olgular, % 11.9 (n:31)'luk bir dilime sahipti. Bu hastaların 9 (n:29)'unda yelken göğüs tabloya eşlik etmekte idi. Bu grupta mortalite %3.2(n:1) olup, en yüksek morbidite %48.3 (n:15) oranının görüldüğü grup idi. V. Grup: Sternum fraktürü %11.5 (n:30). Bu grupta mortalite ve morbidite tespit edilmedi. Genel olarak bakıldığında tüm KTT'lı hastaların % 3,5 (n:9)'inde izole akciğer kontüzyonu mevcuttu ve kontüzyonun eşlik ettiği olgularda tek başına % 22.2'lik bir morbidite oranı sözkonusu idi.

**Sonuç:** Künt toraks travmalı olguların önemli bir kısmı konservatif konsept denebilecek yaklaşımlarla yönetilebileceği gibi, multi-travma şeklinde gerçekleşen yaralanmalarda göğüs duvarı ve akciğer parankiminin hasarının birlikteliği, hastanede yatış süresini, mortaliteyi ve morbiditeyi belirleyenen önemli etkenler arasındadır.

**Anahtar Kelimeler:** künt toraks travması

## PS204

### VATS İLE PERİKARDİYEKTOMİ; OLGU SUNUMU

**İlknur Aytekin**[1], Aydın Koç[2]
[1]Ordu devlet hastanesi, Göğüs Cerrahisi
[2]Ordu Devlet Hastanesi, Kalp Damar Cerrahisi

**Giriş:** Perikardiyal efüzyon oluşmasında, perikardiyal sıvının üretiminde veya reabsorbsiyonunda oluşan patolojiler rol oynamaktadır. Perikardiyal efüzyona neden olan etyolojik faktörler ülkelerin ve bölgelerin sosyo ekonomik koşulları yönünden farklılık gösterebilmektedir. Ancak yine de en sık görülen etyolojik faktörler arasında açık kalp cerrahisi, perikardit, romatizmal kalp hastalıkları, üremi ve maligniteler bulunmaktadır.

**Olgu:** 75 yaşındaki bayan hasta nefes darlığı, göğüs ağrısı, halsizlik ve uykuya meyil şikâyetleri ile kardiyoloji polikliniğinden, tamponada bağlı kalp yetmezliği tanısı ile devir alındı. Hastada bir aydır var olan ve iğne ile boşaltıcı perikardiyosentez yapılmasına rağmen takibinde artan perikardiyal efüzyon mevcuttu. Hastaya VATS ile soldan perikardiyoplevral pencere açıldı. Perikardiyektomi yapılarak biopsi alındı. Perikardiyal sıvıdan sitoloji, kültür ve biyokimya tetkikleri gönderildi. Hasta post operatif ilk gün yoğun bakımda takibi sonrası servise alındı. Drenden geleni olmayınca 4.günde çekilerek medikal tedavi ile taburcu edildi.

**Tartışma:** Özellikle tekrarlayan perikardiyal efüzyonlarda etyolojinin saptanması klinisyenler için temel sorundur ve oldukça zahmetlidir. Tekrarlayan perikardiyal efüzyonun drenajında, subksifoid perikardiyal pencere, sol anterior torakotomiyle perikardiyal pencere, açık torakotomiyle perikardiyektomi ve VATS ile perikardiyektomi kullanılmaktadır. Perikard biyopsisinin de eklenerek spesifik tanı koymayı kolaylaştıran, VATS ile perikardiyektomi, iyi bir görüş alanı sağlaması, düşük mortalite, düşük komplikasyon, daha az invaziv olması ve düşük nüks oranları nedeniyle tercih edilen bir yöntemdir.

**Anahtar Kelimeler:** Minimal invaziv perikardiyal efüzyon

## PS205

### ÖZOFAGUS YABANCI CİSİMLERİNDE SÜPRİZ RİSK FAKTÖRÜ: TOTAL DİŞ PROTEZİ

**Alkın Yazıcıoğlu**[1], Erdal Yekeler[1], Asuman Türker[2], Ülkü Yazıcı[2], Ertan Aydın[2], Nurettin Karaoğlanoğlu[2]
[1]Türkiye Yüksek İhtisas Hastanesi, Göğüs Cerrahisi ve Akciğer Nakli Merkezi
[2]Atatürk Göğüs Hastalıkları ve Göğüs Cerrahisi Eğitim ve Araştırma Hastanesi, Göğüs Cerrahisi

**Giriş:** Tüm gastrointestinal sistem yabancı cisimlerinin yaklaşık %20'sini oluşturan özofagus yabancı cisimleri genellikle pediatrik çağda görülmesine karşın erişkin yaşlarda da görülebilir. Özofagus yabancı cisimleri için çeşitli risk faktörleri tanımlanmış olup bu faktörler normal yutma fonksiyonlarını bozan çeşitli patolojik durumları kapsar. Materyal ve Metod: Atatürk Göğüs Hastalıkları ve Göğüs Cerrahisi Eğitim ve Araştırma Hastanesi Göğüs Cerrahisi Kliniğine özofagus yabancı cismi şüphesiyle yönlendirilmiş 11 hasta değerlendirmeye alındı. Hastaların tamamına genel anestezi uygulanıp özofagus yabancı cisimleri özofagoskopi işlemi ile çıkarıldı. Hastalar yaş, cinsiyet, yabancı cismin özofagustan çıkarıldığı lokalizasyon, total diş protezi (TDP) kullanım oranı, yatış süresi ve komplikasyon gelişmesi oranlarına göre analiz edildi.

**Sonuçlar:** Çalışmaya alınan 11 hastanın 5'i erkek (%45,5), 6'sı bayan (%54,5) olup (K/E = 1,2/1) yaş ortalaması 47,6 (18 - 67) yıl olarak hesaplandı. Yabancı cisimlerin özofagusta en sık proksimal bölgeye takıldığı (n=7, % 63,6) saptandı. Bunu orta 1/3'e (n=3, %27,3) takılan yabancı cisimler takip etti. Hastaların 4'ünde (%36,4) TDP kullanım hikayesi dikkat çekti. Yatış süresi ortalama 6,3 gün (1 - 37) olarak hesaplanmış olup 1 hastada (%9,1) komplikasyon (özofagus rüptürü) tespit edildi. Tartışma: Özofagus yabancı cisimleri için çeşitli risk faktörleri tanımlanmış olup bunlar mental retardasyon, çeşitli psikiyatrik hastalıklar, alkol kullanımı, çeşitli nörolojik hastalıklar şeklinde sıralanabilir. Ancak TDP kullanımını bir risk faktörü olup olmadığı konusunda yapılmış bir araştırma bulunmamaktadır. Literatürde Amerika Birleşik Devletleri toplumunun %10'unun tam dişsiz olduğu ve buna bağlı protez kullandığı bildirilmektedir. Bu konuda ülkemize ait istatistiksel bir bilgiye ise literatürde rastlanılmamıştır. Bu nedenle ABD'deki oranın ülkemiz içinde yaklaşık olarak kullanım oranını yansıtabileceği varsayımından hareketle araştırmanın sonuçlarının değerlendirilmesi baz alınmıştır. Özofagusta yabancı cisim şikayeti ile gelen 11 hastanın 4'ü TDP kullanmaktadır. Yani araştırmayı oluşturan örneklem içerisinde protez kullanım oranı %37'dir. Oysa genel popülasyonun ancak %10'unun protez kullandığı varsayıldığında örneklemi oluşturan %37'lik oran genel ortalamanın çok üstündedir. Bu durum, TDP kullanımının özofagus yabancı cisimlerinde tetikleyici rol oynadığı öngörüsünü kuvvetlendirmektedir.

**Anahtar Kelimeler:** Özofagus Total diş protezi Yabancı cisim

## PS206

### NADİR KONJENİTAL DİYAFRAM ANOMALİSİ: MORGAGNİ HERNİSİ

Yasemin Bilgin Büyükkarabacak, Burçin Çelik, Ayşen Taslak, Selçuk Gürz, **Mehmet Gökhan Pirzirenli,** Ahmet Başoğlu
Ondokuz Mayıs Üniversitesi Tıp Fakültesi, Göğüs Cerrahisi AD

**Giriş**: Konjenital diyaframanomalileri içerisinde daha az rastlanan morgagni hernileri genellikle asemptomatiktir ve erişkin yaşa kadar tespit edilemeyebilir. Çoğunlukla sağ hemitoraksta izlenir ve kadınlarda daha sıktır. Çalışmamızda kliniğimizde morgagni hernisi tanısı alan hastaların karşılaştırılarak sunumu amaçlandı. Gereç ve Yöntem Kliniğimizde 1998-2012 tarihleri arasında morgagni hernisi tanısı alan ve cerrahi uygulanan 9 hasta geriye dönük olarak incelendi. Olgular yaş, cinsiyet, semptom, radyolojik tetkikler, cerrahi yöntem, morbidite ve mortalite açısından değerlendirildi. Bulgular Çalışmaya alınan hastaların yaş ortalaması 63 (14-87) yıl iken 7'sinin (%78) kadın ve 2'sinin (%22) erkek olduğu tespit edildi. En sık izlenen semptom nefes darlığı ve göğüs ağrısı idi. Morgagni hernisi 7 olguda sağ, 2 olguda sol hemitoraksta olduğu görüldü. Hastaların tümüne torakotomi ile herni redüksiyonu ve diyaframonarımı uygulandı. Bir hastada (atelektazi) morbidite gelişirken, mortalite izlenmedi. Hastaların hiçbirisinde nüks izlenmedi.

**Sonuç:** Morgagni hernisi Larrey aralığından diyaframatik krusların sternal ve kostal elementlerinin gelişmemesi nedeniyle oluşan konjenital bir defektir ve geniş serilerde görülme sıklığı %5 olarak bildirilmektedir. Semptomatik olan erişkinlerde yapılan görüntüleme yöntemlerinde diyaframdaki defekt tespit edilebilir. Yapılan uygun cerrahi yöntemle toraks içerisine girmiş olan intraabdominal organların redüksiyonu ve diyaframonarımı ile kesin tedavisi yapılır. Etkin bir onarımla hastalarda nüks izlenmez, olgularımızın takibinde nüks izlenmedi.

**Anahtar Kelimeler:** Diyaframmorgagni hernisi tedavi cerrahi tanı

## PS207

### ÇOCUKLUK ÇAĞINDA YERLEŞTİRİLEN ENDOBRONŞİYAL STENTLER NE ZAMAN ÇIKARILMALI?

**Tamer Altınok**[1], Atilla Can[1], Sevgi Pekcan[2], Murat Kuru[1], Ahmet Dumanlı[1]
[1]Necmettin Erbakan Üniversitesi, Göğüs Cerrahisi AD,
[2]Necmettin Erbakan Üniversitesi, Çocuk Hastalıkları AD

Bronkoskopi, birçok akciğer hastalığının tanı ve tedavisinde kullanılan endoskopik bir yöntemdir. Trakeobronşiyal stenozlarda terapötik bronkoskopik yöntemlerle yerleştirilen endobronşiyal stent uygulamaları ile palyatif tedavi, yaşam kalitesini arttırdığı gibi yaşam süresini uzatmaktadır.Endobronşiyal stent uygulamaları günümüzde pediatrik hasta gurubuna da yapılabilmektedir. Yedi yaşında kız.Yenidoğan dönemde büyük arterlerin transpozisyonu nedeni ile opere edilen hasta uzun süre yoğun bakım ünitesinde mekanik ventilatörde takip edilmiş.O dönemde sol alt lob bronşunda malazi tespit edilmesi üzerine endobronşial stent uygulanmış ve atelektazi gerilemiş.Sorunsuz takip edilen hastaya yakın dönemde öksürük şikayeti olması sebebi ile FOB yapılmış ve stentin yer değiştirdiği tespit edildi.Toraks BT'de sol alt lob bronş girişindeki endobronşiyal yabancı cismin aort ile yakın komşulukta olduğu ve yer yer penetrasyon gösterdiği izlendi.Hastaya rijit bronkoskopi yapıldı ve alt lob bronşundan sol ana bronşa doğru uzanmış olan örtülü olmayan genişleyebilir stent,kısmen içine gömüldüğü mukozadan parçalar halinde çıkarıldı.Hastanın takibi komplikasyonsuz şekilde devam etmektedir. Yenidoğan ve küçük çocuklarda çeşitli nedenlere bağlı ortaya çıkan trakeobronşial darlıklarda stent, deneyimli ekip tarafından uygulandığında güvenli bir sağaltım yöntemidir. Ancak bizim vakamızda olduğu gibi çocuk hastalarda yaşın ilerlemesiyle birlikte bronş-stent uyumsuzluğu sonucu migrasyon veya mukozaya penetrasyon görülebilmektedir. Bu nedenle hastalar yakından takip edilmeli ve olumsuz sonuçlar oluşmadan stentin çıkarılması gerekmektedir.

**Anahtar Kelimeler:** endobronşiyal stent çocuk hasta rijit bronkoskopi

## PS208

### PEKTUS DEFORMİTELERİNİN AÇIK CERRAHİSİNDE EMİLEBİLİR KOPOLİMER PLAKLA STERNAL STABİLİZASYONDA MARMARA DENEYİMİ

Mustafa Yüksel, Korkut Bostancı, Onur Ermerak, **Adamu Issaka**, Volkan Kara, Bedrettin Yıldızeli, Hasan Batirel
Marmara Üniversitesi Tıp Fakültesi, Göğüs Cerrahisi AD

Pektus deformitelerinin minimal invaziv onarımının son yıllarda giderek popüler hale gelmesine rağmen halen açık cerrahi ile onarım, özellikle minimal invziv cerrahinin uygun olmadığı pektus arkuatum veya mikst deformitelerde yaygın olarak uygulanmaktadır. Açık cerrahide sternal stabilizasyon pek çok değişik materyalle sağlanabilmektedir. Emilebilir kopolimer plaklar kemik yapıların stabilizasyonunda kullanılagelen matetyallerdir. Bu çalışma açık pektus deformitesi cerrahisinde, sternal stabilizasyon için emilebilir kopolimer plak kullanılan olgularda klinik sonuçlarımızı değerlendirmek amacıyla yapıldı. Kasım 2008 – Mart 2013 tarihleri arasında pektus deformitesi tanısıyla açık cerrahi uygulanarak emilebilir kopolimer plakla sternal stabilizasyon sağlanan 22 hasta çalışmaya dahil edildi ve olgular; demografik veriler, deformite tip ve şekli, ameliyat süresi, perioperatuar ve postoperatif komplikasyonlar ve nüks yonun den değerlendirildi. Olguların 16'sı erkek, 6'sı kızdı ve ortanca yaş 19,5 olarak hesaplandı (aralık: 14-31). Tanı; 11 olguda pektus arkuatum, 7 olguda pektus karinatum, ve 4 olguda mikst deformiteydi. Deformite 17 olguda simetrik, 5 olguda asimetrikti. Tüm olgulara modifiye Ravitch sternoplasti prensiplerine uygun şekilde açık cerrahi uygulandı ve sternal osteotomi hattına 42x42x2mm ebadındaki emilebilir kopolimer plak uygun şekilde vidalanarak sternal stabilizasyon sağlandı. Ortanca ameliyat süresi 120 dakika (aralık: 90-210). Bir olguda postoperatif dönemde seroma gelişti. Seride nüks görülmedi. Pektus deformiteleri açık cerrahi teknikle onarımı kliniğimizde başarı ile uygulanmaktadır. Emilebilir kopolimer plaklar, sternum stabilizasyonunda düşük morbidite oranlarıyla uygulanabilen, güvenilir ve kullanımı kolay materyallerdir.

**Anahtar Kelimeler:** pektus deformitesi göğüs duvarı açık cerrahi sternal stabilizasyon emilebilir kopolimer plak

## PS209

### PLEVRADAN KÖKEN ALAN ADENOKARSİNOMA OLGUSU

**Atilla Can**[1], Tamer Altınok[1], Tunç Güler[2], Lema Tavlı[3]
[1]Necmettin Erbakan Üniversitesi, Göğüs Cerrahisi AD
[2]Necmettin Erbakan Üniversitesi Meram Tıp Fakültesi, Tıbbi Onkoloji AD
[3]Necmettin Erbakan Üniversitesi Meram Tıp Fakültesi, Patoloji AD

Plevral tutulum birçok kanser türünde görülür ve sıklıkla malign plevral effüzyon şeklinde ortaya çıkar.Hemen bütün maligniteler malign plevral effüzyona neden olabilir.Bununla birlikte akciğer, meme, over ve mide kanserleri ile birlikte lenfomalar bütün malign plevral effüzyonların yaklaşık %80\'inden sorumludur.Toraks patolojisi pratiğinde karşımıza çıkan önemli sorunlardan biri plevral malign mezotelyoma ile plevrayı infiltre eden pulmoner adenokarsinomun ya da metastatik adenokarsinomun ayırıcı tanısının yapılmasıdır. Elli bir yaşında erkek.Şikayeti nefes darlığı ve halsizlik.PET'te sağ akciğer üst lob apeks, orta lob-alt lob bazal kesimleri ve major fissür düzeyinde yer yer artmış FDG tutulumu gösteren plevral kalınlaşma ve çekintiler izlenmiş(SUVmax:4,23-9,04).Sağ üst paratrakeal alanda 39x35 mm ebatlarında yumuşak doku lezyonu (SUVmax:10,54) lenf nodu? tespit edilmiş.Hastaya dış merkezde mediastinoskopi yapılmış ve LAP patolojisi taşlı yüzük hücreli karsinom olarak rapor edilmiş.Kemoterapi (sisplatin+paklitaksel) başlanan hasta yaklaşık on dört ay tedavi almış.Progresyon olması üzerine tanı doğrulaması amacıyla yapılan operasyonda alınan plevra biyopsisi sonucu adenokarsinom infiltrasyonu olarak raporlandı.Kemoterapi rejimi pemetrexed ile değiştirilen hastanın lezyonlarında regresyon tespit edildi.Hasta beşinci ayında sorunsuz takip edilmektedir. Plevrada diffüz büyüme paterni gösteren tümörlerin çoğu periferik yerleşimli akciğer karsinomları olmakla birlikte,metastatik tümörler, primer plevral sarkomlar, lenfomalar, timik epiteliyal tümörler de bu paterni gösterebilir.Plevral karsinomlar nadir gözlenen tümörler olup difüz plevral tümörlerin %6'sını oluşturmaktadır.Genellikle 5-6. dekatta ortaya çıkmakta ve erkeklerde daha sık gözlenmektedir.Olguların çoğu ağır sigara içicisidir.Göğüs ağrısı, öksürük,nefes darlığı sıklıkla mevcuttur.Mezotelyoma ile benzer olarak etyolojide bilinen neden asbest temasıdır ve %17-76 civarındadır.

**Anahtar Kelimeler:** akciğer kanseri adenokarsinom

## PS211

### STERNUMA PARSİYEL REZEKSİYON YAPILAN ERKEN DÖNEM METASTATİK MEME CA OLGUSU

**Tamer Altınok**[1], Atilla Can[1], Tunç Güler[2], Buğra Kaya[3]
[1]Necmettin Erbakan Üniversitesi, Göğüs Cerrahisi AD
[2]Necmettin Erbakan Üniversitesi Meram Tıp Fakültesi, Tıbbi Onkoloji AD
[3]Necmettin Erbakan Üniversitesi Meram Tıp Fakültesi, Nükleer Tıp AD

Meme kanserinin metastaz bölgeleri sıklık sırasına göre kemik, akciğer, karaciğer, santral sinir sistemi ve lokal-bölgeseldir. Modifiye radikal mastektomi sonrası erken dönemde izole manubrium sterni metastazı yapan vakamızı sunuyoruz. Yirmi dokuz yaşında bayan. Üç ay önce infiltratif duktal karsinom nedeni ile sol modifiye radikal mastektomi yapılmış. Onkoloji kontrolünde çekilen toraks BT'de manubrium sternide iki adet metastaz izlendi. PET'te sternumda SUVmax 6.69 - 7.61olan iki adet litik metastaz izlendi. Operasyonda manubrium sterni, corpus parsiyel olarak,bilateral sternoclavicular eklemler eksize edildi.Eksizyon bölgesine dual mesh ve titanyum (stratos) bar yerleştirildi ve kotlara sabitlendi.Postoperatif patoloji sonucu memenin infiltratif duktal karsinom metastazı olarak raporlandı.Hastanın kemoterapi ve radyoterapi açısından takibi tıbbi onkoloji ve radyasyon onkolojisi kliniklerince yapılmaktadır. Günümüzde metastatik meme kanseri tedavisinin hedefi sağkalımı ve hastalık kontrolünü uzatmak ve hastalara daha iyi palyasyon sağlamaktır. Bu dönemdeki hastalığın tedavisi palyatiftir. Tedavi hedefleri, yaşam kalitesini düzeltmek ve kısmen de olsa yaşamı uzatmaktır. Radyoterapi (RT) lokalize semptomatik metastazların palyasyonunda majör rol oynar ve kemik metastazları bu açıdan RT'nin en sık kullanıldığı durumlardan biridir.

**Anahtar Kelimeler:** meme kanseri sternum metastaz

## PS211

### YİRMİ ÜÇ YAŞINDA AKCİĞER ADENOKANSERİ OLGUSU

**Atilla Can**[1], Tamer Altınok[1], Murat Kuru[1], Hasan Esen[2], Soner Demirbaş[3]
[1]Necmettin Erbakan Üniversitesi, Göğüs Cerrahisi AD
[2]Necmettin Erbakan Üniversitesi Meram Tıp Fakültesi, Patoloji AD
[3]Necmettin Erbakan Üniversitesi Meram Tıp Fakültesi, Göğüs Hastalıkları AD

Akciğer adeno ca %25-40 oranında görülür.Son yıllarda adenokarsinom oranı yükselmiş olup,skuamöz hücreli karsinoma yaklaşmıştır. Sigara içiminin tümörle ilişkisi diğer tiplere göre daha az olmakla birlikte, son yıllarda düşük katranlı sigaraların daha derin aspirasyonu ile oluşan etkinin bu tip tümörlerin artmasına yol açtığı düşünülmektedir.40-70 yaşları arasında sık görülür. Ancak genç yaştaki akciğer kanseri sıklığı da artma göstermektedir.Olgumuzu, klasik bir adenokarsinom olgusu gibi görünmesine karşın,çok genç yaşta olması ve sigara içicisi olmaması sebebi ile ilgi çekici olduğunu düşünerek sunuyoruz. Yirmi üç yaşında erkek.Şikayeti olmayan ve sigara içmeyen hastaya portör muayenesinde akciğer grafisi çekilmiş ve sol alt lobda nodul izlenmesi üzerine kliniğimize yönlendirilmiş.Toraks BT'de sol alt lob superior segmentte 18 mm soliter lezyon izlendi.PET'te sol alt lobdaki lezyonda SUV max 8,91 ölçüldü. Transtorasik biyopside adenokanser tanısı alan hastaya sol alt lobektomi, lenf nodu diseksiyonu yapıldı. Postoperatif patoloji sonucu adenokanser (pT1bN0M0-Evre 1A) olarak rapor edildi. Adenokanserler genellikle periferik yerleşir. Plevrada fibrin birikimi, fibrozis ve çekinti oluşturabilir. Plevra ve göğüs duvarı invazyonu diğer tiplere göre daha sık görülür. Alveol veya bronşlardan çıkabilir, endobronşiyal olabilir. Tedavisi erken evrede cerrahi, daha sonra KT ve/veya RT dir.

**Anahtar Kelimeler:** akciğer kanseri adenokarsinom

## PS212

### PARSİYEL PULMONER VENÖZ DÖNÜŞ ANOMALİSİ VE İNTAKT ATRİYAL SEPTUM: OLGU SUNUMU

Pınar Bıçakcıoğlu[1], Atilla Gökçek[2], **Erdal Yekeler**[1], Nurettin Karaoğlanoğlu[1]
[1]Atatürk Göğüs Hastalıkları ve Göğüs Cerrahisi Eğitim ve Araştırma Hastanesi, Göğüs Cerrahisi
[2]Atatürk Göğüs Hastalıkları ve Göğüs Cerrahisi Eğitim ve Araştırma Hastanesi, Radyoloji

**Amaç:** Parsiyel pulmoner venöz dönüş anomalisi (PPVDA) bir veya birden çok pulmoner venin sol atriyum yerine sağ atriyum veya sistemik dolaşıma döküldüğü durumda ortaya çıkar. Yapılan otopsilerin %0.7'sinde saptanmıştır. Sağ akciğerde daha sık görülür, sağ/sol akciğer görülme oranları 2/1 ile 10/1 arasında değişmektedir. Çoğunlukla atriyal septumdaki bir defektle birlikte olabildiği gibi, atriyal septumun intakt olduğu olgulara da nadiren rastlanmaktadır. Burada atriyal septumun intakt olduğu sol akciğer parsiyel pulmoner venöz dönüş anomalisi olan olguyu nadir görülmesi nedeniyle sunmayı amaçladık.

**Olgu:** Herhangi bir şikayeti olmayan 21 yaşında erkek hasta, tüberküloz taraması nedeniyle hastanemize başvurdu. Akciğer grafisinde üst mediastinal genişleme görünümü izlenmesi nedeniyle çekilen toraks bilgisayarlı tomografisinde (BT) sol superior pulmoner venin sol hilus düzeyinde mediastene geçtiği ve burada vertikal seyir izleyerek yukarıda sol brakiosefalik vene döküldüğü tespit edildi. Üçboyutlu görüntüleme ile sol hilustan yukarıya doğru uzanan vertikal venin sol brakiosefalik vene döküldüğü gösterildi. Yapılan kardiyoloji konsültasyonun da herhangi bir patoloji tespit edilmeyen olgunun, ekokardiyografisi de normal olarak değerlendirildi. Arteriyel kan gazı değerlendirmesi normal sınırlardaydı. Olgu asemptomatik ve kardiyovasküler hemodinamisi stabil olduğu için takibe alındı.

**Sonuç:** Kontrastlı toraks BT ve üç boyutlu görüntüleme PPDVA ortaya koymada hızlı ve girişimsel olmayan yöntemlerdir. Asemptomatik ve kardiyovasküler patolojisi olmayan olgularda takip önerilmektedir.

**Anahtar Kelimeler:** Pulmoner venöz dönüş anomalisi konjenital toraks bilgisayarlı tomografi

## PS213

### TORASİK CASTLEMAN HASTALIĞINDA CERRAHİ SONUÇLARI

Pınar Bıçakcıoğlu[1], Erkmen Gülhan[1], **Leyla Acar[1]**, Seray Hazer[1], Kubilay İnan[1], Yetkin Ağaçkıran[2], Ülkü Yazıcı[1], Göktürk Fındık[1]
[1] Atatürk Göğüs Hastalıkları ve Göğüs Cerrahisi Eğitim ve Araştırma Hastanesi, Göğüs Cerrahisi
[2]Atatürk Göğüs Hastalıkları ve Göğüs Cerrahisi Eğitim ve Araştırma Hastanesi, Patoloji

**Amaç:** Bu çalışmada cerrahi ile Castleman hastalığı tanısı konulan olgular analiz edildi.

**Çalışma planı:** Ocak 1992-Aralık 2012 tarihleri arasında kliniğimizde opere edilen olguların postoperatif patoloji sonuçları geriye dönük olarak incelendi ve tanısı Castleman hastalığı olan 19 olgu değerlendirildi. Bulgular: Hastaların 13'ü erkek, 6'sı kadın olup yaş ortalaması 40,1 (20-57 yıl) idi. 14 olgu semptomatik iken, 5 olgu asemptomatikti ve lezyon akciğer grafisinde tesadüfen saptanmıştı. Semptomlar göğüs ağrısı (n=8), öksürük (n=3), nefes darlığı (n=1), nefes darlığı ve kilo kaybı (n=1), yutma güçlüğü ve kilo kaybı (n=1) idi. Tüm hastaların akciğer grafilerinde patolojik görünümde lezyon saptandı. Toraks bilgisayarlı tomografi incelemesinde boyutları 2cm ile 12cm arasında (ortalama 5,8cm) değişen, solid görünümde lezyonlar mevcuttu. Lezyonlar beş olguda posterior mediyastinal, üç olguda anterior mediyastinal, üç olguda hiler, iki olguda intraparankimal, iki olguda interkostal, iki olguda 11 numaralı, bir olguda pulmoner ve 7 numaralı lenf nodu, ve bir olguda multipl lenf nodu yerleşimindeydi. Olgulara 12 sağ, 6 sol olmak üzere; 15 torakotomi, 3 video yardımlı torakoskopi ve 1 mediyastinoskopi yapıldı.İki olguya biyopsi, diğer tüm olgulara kitle eksizyonu yapıldı. Olguların 15'inde tam rezeksiyon sağlanırken,2 olguda tam rezeksiyon sağlanamadı (R2). İki olgu multisentrik olup, tanısal amaçlı biyopsi yapıldı. Postoperatif histopatolojik incelemede lezyonların 16'sı hyalen vasküler, 2'si plazma hücreli ve 1'i hyalen vasküler ve plazmasellüler özellik gösteren miks tipte castleman hastalığı olarak bildirilmiştir. Olguların takip süreleri 2 ay ile 21 yıl arasında değişmektedir. Postoperatif 2 olguya kemoterapi, 1 olguya radyoterapi verildi. Üç olgu takip dışında olup diğer olgular sorunsuz izlenmektedir.

**Sonuç:** Castleman hastalığı mediyasten ve hilus en sık olmak üzere toraksta her alanda görülebilir. Hem tanı hem tedavi için cerrahi eksizyon kabul edilen yaklaşımdır. Lokal formda tam eksizyon küratiftir. Ancak lokal invazyon ve hipervaskülarizasyon nedeniyle her zaman tam eksizyon sağlanamayabilir. Mutisentrik formda kemoterapiyi de içeren multimodal tedavi önerilmekte olup, olgular yakın takip edilmelidi.

**Anahtar Kelimeler:** Castleman hastalığı cerrahi akciğer mediyasten

## PS214

### YENİ KURULAN BİR ÜNİVERSİTE HASTANESİNDE UYGULANAN TÜP TORAKOSTOMİ SONUÇLARININ ANALİZİ

**Timuçin Alar,** İsmail Ertuğrul Gedik
Çanakkale Onsekiz Mart Üniversitesi Tıp Fakültesi, Göğüs Cerrahisi AD

**Giriş:** Tüp torakostomi (TT) akciğer cerrahisi sonrası ve plevral kavitede patolojik hava ve/veya sıvı birikimlerinin drene edilmesi ile akciğerin ekspansiyonunu sağlamak amacıyla uygulanan bir cerrahi işlemdir. Lokal anestezi altında uygulanan bu işlem genellikle acil şartlarda gerçekleştirilmekte olup altta yatan durumlar hızlı ve doğru tanı ve tedavi gerektirmektedir. Yeni kurulan bir üniversite hastanesinde hem yetişmiş eleman azlığı hem de uygun ekipman eksikliği nedeniyle tanı ve tedavide bazı aksaklıklar yaşanma olasılığının daha fazla olabileceği öne sürülebilir. Biz de bu çalışmamızda yeni kurulan üniversite hastanemizin Göğüs Cerrahisi Kliniği tarafından yaklaşık 3 yıllık bir zaman dilimi içerisinde uygulanan TT sonuçlarını inceledik. Gereç ve yöntem: Aralık 2009 - Ocak 2013 arasında Çanakkale Onsekiz Mart Üniversitesi Tıp Fakültesi Göğüs Cerrahisi Kliniği tarafından TT uygulanan 104 hastanın kayıtları retrospektif olarak incelendi. Hastaların demografik özellikleri, konsülte eden klinikler, TT endikasyonları ve dren kalış süreleri ile komplikasyonları incelendi. Bulgular: Tüp torakostomi uygulanan 104 hastanın 85'i erkek (%81,7) 19'u (%19,3) kadın ve hastaların ortalama yaşı 57.6±20.3 (16-90) yıldı. Hastaların %19'unu (n:20) Göğüs Cerrahisi servisinin hastaları oluştururken %81'ini (n:84) dış servislerden tarafımıza konsülte edilen hastalar oluşturmaktaydı (Tablo 1). TT endikasyonları arasında en sık rastlanan neden plevral efüzyondu (%30,8, n:32). Çeşitli nedenlerle plevral efüzyonu olan hastaların (%61, n:64) ortalama drenaj miktarı 1933,22±892,99 ml (300-3300 ml) olarak bulundu. Çeşitli nedenlerle pnömotoraks olan hastaların (%39, n:40) ortalama hava drenaj süresi 6±3 gün olarak bulundu. Bir hastada komplikasyon olarak dren malpozisyonu görüldü. Sonuç: Göğüs Cerrahisinin uyguladığı işlemlerden en başta gelen ve diğer klinikler ile ilişkilerini geliştirmesinde katkı sağlayan TT, uygun koşullar ve cerrahi prensipler doğrultusunda uygulandığı sürece komplikasyon oranının düşüklüğü nedeniyle, sağlık kuruluşlarında Göğüs Cerrahlarının varlığının önemini arttırmaya devam edecektir.

## PS215

### BALIK KILÇIĞINA BAĞLI GELİŞEN AKUT MEDİASTİNİT: OLGU SUNUMU

**Murat Kuru**, Tamer Altınok, Atilla Can, Ahmet Dumanlı
Necmettin Erbakan Üniversitesi Meram Tıp Fakültesi, Göğüs Cerrahisi

Akut mediastinit, mediastinal organların etrafında gelişen mortalite oranı yüksek, ağır seyirli, nadir görülen bir klinik tablodur. En yaygın nedenleri özofagus perforasyonu ve sternotomi ile yapılan cerrahi girişimler sonrasında gelişen postoperatif enfeksiyonlardır. Erken tanı ve tedavi mortalite üzerine etkilidir. Hastaların atipik bulgularla gelebilmesi nedeniyle tanıda gecikmeler olabilmektedir. Özofagusa penetre olmuş balık kılçığı nedeniyle geç tanı konmuş mediastinit olgusunu ve cerrahi yaklaşımımızı sunuyoruz. Altmış beş yaşında kadın hasta, ani gelişen bayılma şikayeti ile acil servisimize başvurdu. Öyküsünden hastanın 11 gün önce balık yediği esnada öksürüğü olduğu, 2 ve 5 gün sonrasında dış merkeze başvurduğu, laringoskopi yapılıp patoloji saptanmaması üzerine gözlem sonrasında antibiyotik ile taburcu edildiği ve 1 gün önce ağzına kılçık parçası geldiği öğrenildi. Acil servisde pulmoner emboliyi dışlamak amacıyla çekilen toraks bt görüntülemesinde mediastende yaygın hava sıvı koleksiyonları gözlenmesi üzerine mediastinit ön tanısı ile kliniğimize yatırıldı. Fizik muayenesinde şuur uykuya meyilli, sağ alt zonda solunum sesleri azalmış. Ateş: 36.4°C, TA:60/40mmHg, nabız:150/dk, WBC:23,700, HGB:9.63 saptandı. Akciğer grafisinde mediastende hafif genişleme, kontrastlı toraks BT'de mediastinal yaygın hava ile dansitesi yüksek sıvı koleksiyonları ve trakeaya basısı yaptığı rapor edildi. Kliniğimize yatırılan hastaya geniş spektrumlu üçlü antibiyotik tedavisi başlanıldı. Endoskopi yapılan hastada kesici dişlerden itibaren 25.cm'de milimetrik nekroze alan tespit edildi. Operasyona alınan hastada sağ 4.İKA'dan toraksa girildiğinde posterior mediastende, V.azygosun üzerinden inferior pulmoner ligamana kadar uzanan apse poşu görüldü. Poş açılıp drene edildi, antibiyotikli mayi ile irrige edildi ve posterior mediastene foley sonda konularak operasyona son verildi. Günlük lavaj yapılarak mediastenin drenajı sağlandı. Postop 35.günde sorunsuz şekilde taburcu edilen hastanın postoperatif 4.ay kontrolünde klnik ve radyolojik olarak herhangi bir patoloji saptanmadı. Mediastinit nadir görülmesine karşın mortalite oranı yüksek(%40-50) bir infeksiyondur. Ancak erken tanı ve cerrahi tedavi mortalite üzerine etkilidir. Özellikle delici veya batıcı gıda alımı öyküsü olan ve klinik seyri uyumlu olan hastalarda özofagus perforasyonu düşünülerek erken dönemde endoskopi yapılmasının uygun olduğunu düşünüyoruz.

**Anahtar Kelimeler:** mediastinit özofagus perforasyonu yabancı cisim balık kılçığı

## PS216

### GENİŞLETİLMİŞ PNÖMONEKTOMİ'LERDE CARLSON'S COMORBİDİTY INDEX VE RUTİN TETKİKLERİN MORTALİTE, MORBİDİTE VE SAĞKALIM ÜZERİNDEKİ PREDİKTİF DEĞERİ

**Mertol Gökçe**[1], Özkan Saydam[2], Gökçen Sevilgen[1], Volkan Hancı[3], Serhan Yurtlu[3], Bülent Altınsoy[1], Meltem Tor[1]
[1]Bülent Ecevit Üniversitesi Tıp Fakültesi, Göğüs Cerrahisi
[2]Yedikule Eğitim Araştırma Hastanesi, Göğüs Cerrahisi
[3]Dokuz Eylül Üniversitesi Tıp Fakültesi, Anesteziyoloji ve Reanimasyon A.D.

**Giriş:** Genişletilmiş pnömonektomi yapılan küçük hücreli dışı akciğer kanseri (KHDAK) olgularında Carlson's komorbidite indeks (CCI)'in prediktif değerini araştırmak, yeni parametreler ve prognostik faktörler belirlemek için olgularımızı retrospektif olarak değerlendirdik.

**Gereç-Yöntem:** Ekim 2007 - Ekim 2012 tarihleri arasında KHDAK olan 19 olguya genişletilmiş pnömonektomi yapıldı. Morbidite ve mortalite oranlarını tahmin etmek için CCI'i kullandık. Ek olarak preoperatif (preop) rutin biyokimya, hemogram ve spirometri ölçümlerini postoperatif (postop) değerlerle karşılaştırdık.

**Bulgular:** Olgularımızın 18'i (%94.74) erkek, 1'i (%5.26) kadın, yaş aralıkları 48 ile 80 (ortalama:63) arasındaydı. 13 (%68.42) olguya ek hastalık eşlik ediyordu (Tablo 1-2). Olguların 11'ine (%57.89) intraperikardial pnömonektomi, 4'üne (%21.05) parsiyel atrium rezeksiyonu ile pnömonektomi, 2'sine (%10.52) sağ trakeal sleeve pnömonektomi, 1'ine (%5.26) sol göğüs duvarı rezeksiyonu ile pnömonektomi, 1'ine (%5.26) parsiyel vena kava superior rezeksiyonu ile birlikte sağ trakeal sleeve pnömonektomi yapıldı (Tablo 3). Postop 5 olguda majör komplikasyon gelişti (Tablo 4). Komplikasyon gelişen olguların yaş ortalaması 69.80 iken komplikasyon gelişmeyen olguların (n:14) yaş ortalaması 60.43'dü. Morbidite ile preop tanı, neoadjuvan tedavi, operasyon tipi, patolojik tanı, evre, CCI ve yaş-ilişkili (AR) CCI arasında istatistiksel olarak anlamlı bir ilişki belirlenemezken, yaş ile morbidite arasında pozitif yönde orta derecede bir korelasyon olduğu belirlendi. Komplikasyon gelişen olguların 1'i (%5.6) kaybedildi. Komplikasyon gelişen ve gelişmeyen olgular arasında preop ve postop biyokimyasal değişkenlerin yüzde değişimleri karşılaştırıldığında kan glukoz, albümin, totalprotein, trigliserid ve sodyum seviyelerindeki yüzde değişimler istatiksel olarak anlamlı bulundu (Tablo 5). Olguların takip süresi ortalama 32 (7-62) ay olup takip sırasında 2 olguda (%11.76) nüks, 5 olguda (%29.41) metastaz gelişti. Takip sırasında 7 olgu (~%41.17) kaybedildi. Hayatta olanlar (n:11) ile kaybedilenlerin (n:8), CCI ve ARCCI skorları arasında istatiksel olarak anlamlı fark bulundu (sırasıyla p=0.046, p=0.036).

**Sonuç:** Morbidite ile kan glukoz, albümin, totalprotein, trigliserid ve sodyum seviyesi değişimleri arasında bir ilişki olabilir. CCI ve ARCCI skorları bu operasyonlar sonrası sağkalım için prediktif bir parametre olabilir.

**Anahtar Kelimeler:** Akciğer kanseri carlson's comorbidity index genişletilmiş pnömonektomi morbidite mortalite

## PS217

### PULMONER SEKESTRASYONLAR,14 OLGULUK SERİ

**Seray Hazer**, Koray Aydoğdu, Funda İncekara, Göktürk Fındık, Nurettin Karaoğlanoğlu, Sadi Kaya
Atatürk Göğüs Hastalıkları ve Göğüs Cerrahisi EAH, Göğüs Cerrahisi

**Giriş:** Bronkopulmoner sekestrasyonlar (BPS), nonfonksiyonel akciğer dokusunun oluşturduğu kitlesel konjenital anomalilerdir. Trakeobronşiayal ağaçla normal bağlantıları yoktur ve arteriel dolaşımını sistemik vasküler yapılardan sağlarlar. Besleyici arterleri çoğunlukla aortadan köken almakla beraber splenik arter veya gastrik arterden de orijin aldıkları bildirilmiştir. Bu çalışmada pulmoner sekestrasyonların tanı ve tedavi yöntemleri ve merkezimizin sonuçları değerlendirilmiştir. Sonuçlar Ocak 2006- Ocak 2013 tarihleri arasında kliniğimizde sekestrasyon nedeniyle opere edilen 14 olgu retrospektif olarak değerlendirildi. Olguların yaş ortalaması 35,8'di (5- 65) ve %57,1'i erkek idi. Hastaneye geliş yakınmaları %35,7ısinde öksürük, %21,4ıünde göğüs ağrısı, %14,2ısinde nefes darlığı iken %28,5ii asemptomatikti. Oniki olguda lezyon sol hemitoraks yerleşimli iken sadece ikisinde sağda lokalizeydi. Bütün olgular preoperatif Bilgisayarlı Tomografi (BT) ile değerlendirilirken ek olarak iki olguda PET CT, birinde BT anjiografi, birinde MR anjiografi ile görüntüleme yapıldı. On olguda (%71,4) intralober sekestrasyon mevcutken dört olguda(%28,6) ekstralober sekestrasyon saptandı. İntralober sekestrasyonlu hastaların 8'ine sol torakotomi ile alt lobektomi, 1'ine sağ torakotomi ile alt lobektomi, 1'ine sol torakotomi ile alt lob posterior segmentektomi yapıldı. 4 ekstralober sekestrasyonlu hastanın 3'üne sol torakotomi ile eksizyon yapılırken birinde sağ torakotomi ile eksizyon yapıldı. Sol alt lobektomi yapılan intralober sekestrasyonlu bir olguda multipl tümörlet odakları, nöroendokrin hücre hiperplazisi ve karsinoid tümör birlikteliği saptandı. Olguların hastanede kalış süreleri ortalama 8,64 (4- 26) gündü. Sol alt lobektomi yapılan intralober sekestrasyonlu iki olguda postoperatif atelektazi, bir olguda plevral efüzyon gelişti. Beş yaşında sağ ekstralober sekestrasyon nedeniyle sağ torakotomi ile sekestrasyon eksizyonu yapılan olguda postoperatif 1. günde hiponatremi (Na:125 mg/dl) sonucu konvülziyon, 3. günde atelektazi ve 4. günde şilotoraks gelişti. Konservatif tedaviye yanıt alınamaması üzerine sağ retorakotomi ile ductus ligasyonu yapıldı. Tartışma Pulmoner sekestrasyonlar nadir görülen, intralober ve ekstralober olarak sınıflandırılan konjenital malformasyonlardır. Bronkopulmoner sistem konjenital malformasyonlarının %0,15-6,4ıünü oluştururlar. Birçok yayında büyük merkezlerde bile yılda birden az görüldüğü bildirilmiştir. Serimizi, nadir görülmesi ve tek merkezden 7 yılda 14 olgu nedeniyle sunuyoruz.

**Anahtar Kelimeler:** sekestrasyon konjenital malformasyon intralober ekstralober

## PS218

### KONJENİTAL DEV BÜL

**Gökçen Sevilgen**, Mertol Gökçe
Bülent Ecevit Üniversitesi Tıp Fakültesi, Göğüs Cerrahisi

**Giriş**: Dev bül ilk defa 1937' de Burke tarafından tarif edilmiş ve bulunduğu hemitoraksın %50' nden fazlasını kaplıyorsa "Dev Bül" olarak adlandırılmış. Radyolojik olarak dev bül Postero-anterior(PA) akciğer grafisinde geniş radyolusensi artışı ve karşı tarafa mediastinal kayma şeklinde görülür ve tansiyon pnömotoraks(TPX) ile karıştırılabilir. Olgu 35 yaşında bayan hasta, 3 hafta önce başlayan öksürük, göğüs ağrısı şikayetleri üzerine non-spesifik tedavi verilmiş, hayatında ilk defa çekilen PA akciğer grafi ve toraks BT' de(Resim 1 ve 2) sol hemitoraksın tamamını kaplayan radyolusensi artışı ve mediastinal kayma görülmesi üzerine tansiyon pnömotoraks tanısı ile tüp torakostomi endikasyonu konulmuş. Anamnezinde kilo almakta zorluk çektiği, çocukken arkadaşlarından geri kaldığı, 3 haftadır şikayetlerinin olması ve aktif nefes darlığının olmaması, sol hemitoraksda karşı tarafa oranla azalmışda olsa solunum seslerinin alınması üzerine tansiyon pnömotoraks tanısından uzaklaşıp toraks BT'deki (Resim 1) görüntünün yavaş büyüyen, konjenital olduğunu düşündüğümüz dev bül olduğu, baskılanmış akciğere ait görüntüsünün olması üzerine TPX tanısından uzaklaşıldı. Preoperatif FEV1 %56(1,72L), FVC %60(2,12L). Sol videotorakoskopi(VATS) ile yapılan eksplorasyonda tüm hemitoraksın dev bül ile diseksiyona müsade etmeyecek kadar yapışık olması üzerine torakotomi kararı alındı, eksplorasyonda dev büle sekonder alt lobun tamamen baskılandığı ve üst lobun ise hipoplazik olduğu görüldü. Büllektomi sonrası alt lob ve üst lob ekspanse oldu(Resim 3). Patoloji sonucu kronik inflamasyon, distrofik kalsifikasyon, fibrozis ve fibrokollajenize doku olarak rapor edildi.Postoperatif 12 aydır takipte, sol hemitoraksda steril space ile birlikte(Resim 4), şikayetleri tamamen geriledi, fiziksel kapasitesinde, vücut kitle indeksinde ve solunum fonksiyonlarında anlamlı artışlar görüldü. Olgumuzun çocuk yaşlarda yaşıtlarından geri kalması, kilo alamaması ve lezyonun kalsifikasyon içermesi, hipoplazik sol üst lob olması nedeni ile lezyon konjenital dev bül olarak tespit edildi. Sonuç Konjenital dev bül nadiren görülür, tedavisi cerrahidir. Anamnez, fizik muayene ve görüntüleme sonuçları dikkatlice analiz edildikten sonra tansiyon pnömotoraks ve konjenital akciğer hastalıklarından ayırt edilebilinir.

**Anahtar Kelimeler:** Konjenital Dev Bül Tansiyon Pnömotoraks Hipoplazik Lob Ayırıcı Tanı

## PS219

### PRİMER SPONTAN PNÖMOTORAKSTA TEK PORT TORAKOSKOPİK CERRAHİNİN STANDART İKİ VE ÜÇ PORT TORAKOSKOPİK YAKLAŞIMA ÜSTÜNLÜKLERİ

**İlhan Ocakcıoğlu**[1], Levent Alpay[2], Mine Cankurtaran Demir[2], Fuat Sayir[3], Selami Volkan Baysungur[2], Çağatay Tezel[2], İrfan Yalçınkaya[2]
[1]Van Bölge EAH, Göğüs Cerrahisi
[2]Süreyyapaşa Göğüs Hastalıkları ve Göğüs Cerrahisi EAH, Göğüs Cerrahisi
[3]Yüzüncü Yıl Üniversitesi, Göğüs Cerrahisi

**Giriş:** Torakoskopik cerrahi, primer spontan pnömotorakslı (PSP) hastalarda yaygın olarak kullanılan endoskopik bir cerrahi yöntemdir. PSP'nin torakoskopik cerrahisinde geleneksel olarak iki veya üç port tercih edilmektedir. Tek port cerrahi yaklaşım geleneksel yöntemlere potansiyel bir alternatif yöntemdir. Çalışmamızda; tek port cerrahi yaklaşımın cerrahi gerektiren tüm PSP'li hastalarda ilk basamak endoskopik yaklaşım olarak uygun olup olmadığı araştırıldı.

**Gerec ve Yöntem:** Ocak 2011 ve ocak 2013 tarihleri arasında PSP tanısı konmuş, cerrahi tedaviye uygun olduğu saptanan 135 hasta prospektif olarak değerlendirildi. 40 hastada üç port, 69 hastada iki port ve 26 hastada tek port cerrahi yaklaşım uygulandı. Her üç cerrahi yaklaşım, vizüel analog skala (VAS) skoru, hasta memnuniyet skalası, operasyon süresi, stapler sayısı, operasyon sırasında kan kaybı, direnaj miktarı, diren kalış süresi, post operatif komplikasyon, nüks ve hastane yatış süresi açısından aralarında karşılaştırıldı. Bulgular: 135 hastanın yaş ortalaması 27.1 yıl idi. 122 hasta erkek ve 13 hasta kadın idi. Ortalama operasyon süresi 71.6 dakika olup tek port grubunda daha kısa idi. Operasyon sırasında gruplar arasında kan kaybı açısından anlamlı fark yoktu. Tek port grubunda diğer iki gruba göre kullanılan stapler sayısı daha fazla idi. Tek port grubunda drenaj miktarı daha az olup diğer iki grup arasında anlamlı fark yoktu. Dren kalış süresi açısından gruplar arasında anlamlı fark yoktu. Tek port grubunda nüks izlenmedi. İki port grubunda 5 hastada ve üç port grubunda ise 4 hastada nüks izlendi. Operasyon sonrası 24, 48 ve 72'inci saatlerdeki VAS ağrı skorları tek port grubunda diğer iki gruba göre daha iyi idi. Operasyon sonrası 24 ve 48'inci saatlerdeki hasta memnuniyet skalası tek port grubunda diğer iki gruba göre daha iyi idi. Hastane yatış süresi açısından gruplar arasında anlamlı fark yoktu.

**Sonuç:** PSP'nin torakoskopik cerrahisinde tek port yaklaşım gerek azalmış postoperatif ağrı, gerekse daha iyi hasta memnuniyeti açısından standart iki ve üç port yaklaşımlara potansiyel bir alternatif yöntemdir.

**Anahtar Kelimeler:** spontan pnömotoraks tek port torakoskopik cerrahi VAS

## PS220

### KÜNT TORAKS TRAVMASINA BAĞLI İZOLE SERVİKAL KOT KIRIĞI

Serkan Özbay, Aslı Gül Akgül, **Seymur Salih Mehmetoğlu**, Fatih Sezer, Şerife Tuba Liman, Salih Topçu
Kocaeli Üniversitesi Tıp Fakültesi, Göğüs Cerrahisi

**Giriş:** Künt göğüs travmasına bağlı olarak gelişen en sık yaralanma kot kırıklarıdır. Genellikle birden fazla kot kırığı saptanmaktadır. Ancak izole olarak sadece servikal kotu kırılan bir hasta ile ilk kez karşılaştık. İzole servikal kot fraktürü çok nadir görülen bir klinik durumdur ve genellikle servikal bölgede ağrısız şişlik ya da torasik outlet sendromu kliniği ile ortaya çıkmaktadır. Olgu: 3 yaşında erkek hasta, hasta kliniğimize sağ omuz ağrısı şikayeti ile başvurdu. Hastanın bisikletten düşmeye bağlı travma geçirdiği öğrenildi. Yapılan fizik muayenede sağ omuz bölgesinde derin palpasyonla hassasiyeti olduğu saptandı. Hastanın fizik muayenesinde başka bir patolojik bulguya rastlanmadı. Hastanın radyolojik incelemelerinde bilateral servikal kot ve izole sağ servikal kot fraktürü saptandı. Hastada kırık bölgesinde hematom gelişmemesi, torasik outlet sendromu bulgularının ortaya çıkmamış olması ve kot uçlarında ciddi ayrılma olmaması nedeniyle cerrahi bir müdahale düşünülmedi ve izlem kararı alındı. Hastane ve daha sonra yapılan ayaktan izleminde herhangi bir komplikasyon gelişmedi.

**Sonuç:** Servikal kot gözlenme oranı % 6'dır ve sıklıkla torasik outlet sendromuna neden olmaktadır. Literatürde bildirilen ilk izole servikal kot fraktürü 1951 yılında rapor edilmiş olup, ikinci vaka 1982 yılında bildirilmiştir. O tarihten bu yana sadece bir kaç vaka rapor edilmiştir. Diğer kemik yapılarda kırık gelişmeden sadece servikal kot kırığı olan hasta oldukça nadir görülmesi nedeniyle sunulmaktadır.

**Anahtar Kelimeler:** travma servikal kot

## PS221

### ERİŞKİN HASTADA TEK TARAFLI DİYAFRAGMA PARALİZİSİ; OLGU SUNUMU

**İlknur Aytekin**, Ahmet Ersin Erbaş
Ordu Devlet Hastanesi, Göğüs Cerrahisi Bölümü

**Giriş:** Diyafragma elevasyonlarında eventrasyon ve paralizi ayrımını yapmak için etyolojik faktörlerin tespiti her zaman mümkün olmayabilir. Bununla beraber bu iki durumun oluşturduğu semptomplar ve cerrahi tedavi yöntemleri fazla farklılık göstermez. Malign olmayan nedenlerden kaynaklanan tek taraflı diyafragma paralizisi erişkinlerde nadir bir durumdur. Sebepler sıklıkla travma, nöromuskuler hastalıklar,iatrojenik sebepler,servikal spondilosis ve enfeksiyonlardır.

**Olgu sunumu;** 39 yaşında erkek hasta, özellikle eforla ve sırt üstü yatmakla ortaya çıkan nefes darlığı, ve düşük porsiyonlu öğünlerden sonra bile artan karın şişliği şikayeti ile başvurdu. Özgeçmişinde 9 aylıkken geçirdiği polio hikâyesi mevcuttu. Fizik muayenede polio sekeline bağlı, bilateral dizlerde fleksiyonda eklem kontraktürü, bacak kaslarında ve sol ön kol kaslarında atrofi mevcuttu. Hastanın 6 yıl önce başlayan dispnesinin giderek artması üzerine kliğimizde değerlendirildi. Çekilen akciğer grafisinde ve toraks tomografisinde solda diyafragma yüksekliği mevcuttu. Hastaya sol posterolateral torakotomi ile 7. İnterkostal aralıktan sıfır ipek sturlerle, anterolateral posterolateral düzlemde plikasyon yapıldı.Komplikasyon gelişmedi ve post operatif ikinci günden itibaren hastanın geliş şikayetleri kayboldu.

**Tartışma:** Diyafragma toraksı abdomenden ayıran müskülotendinoz bir yapı olup, akciğerlere gelen havanın yaklaşık % 75 'inin girişini sağlayan en önemli solunum kasıdır.bir santimetrelik vertikal hareketi ile 300-400 ml havanın yer değiştirmesi sağlanır. Erişkinlerde semptomatik hale gelmiş veya solunum fonksiyonlarında bozulmaya neden olmuş diyafragma paralizilerinde diyafragma pilikasyonu tercih edilen bir tedavi yöntemidir. Bu yöntemle postoperatif dönemde semptomlar ve solunum fonksiyonları belirgin derecede düzelmektedir.

## PS222

### MALİGN MELANOM VE AKCİĞER EPİDERMOİD KARSİNOMU, NADİR GÖRÜLEN SENKRON TÜMÖR BİRLİKTELİĞİ; OLGU SUNUMU

Sami Ceran, **Murat Kuru**, Burhan Apilioğulları
Necmettin Erbakan Üniversitesi Meram Tıp Fakültesi, Göğüs Cerrahisi

Maligniteli bir olguda farklı organlarda malignite gelişme sıklığı %1.7-3.9 olmasına rağmen bu iki malignitenin senkron gelişme olasılığı daha da düşüktür.Toraks dışı malignitesi olan hastaların takibinde pulmoner nodül saptanması her zaman metastazı göstermez. Akciğerdeki lezyonun eş zamanlı primer akciğer kanseri olabileceği de düşünülmelidir. Birden fazla odakta gelişen kanserlere multipl primer kanser(MPK) denir. Aynı anda veya en çok 6 ay ara ile tanı konulmuşsa senkron kanser olarak adlandırılır.. Eş zamanlı akciğer kanseri ve malign melanom nadir bir durumdur ve genellikle metastaz taraması yapılırken tesadüfen saptanır. Malign melanom tanısı aldıktan sonra onkolojik tedavi öncesi metastaz taraması yapılırken akciğer kanseri tespit edilen olgumuzu sunuyoruz. 55 yaşında erkek hasta 2 ay önce sağ kolda tümöral kitle nedeniyle plastik cerrahi tarafından opere edilmiş,tümör eksizyonu ve aksillar sentinel lenfadenektomi yapılmış. Patoloji sonucu malign melanom rapor edilen hasta onkolojik tedavi öncesi metastaz taraması yapıldığı esnada sağ akciğerde kitle saptanması üzerine kliniğimize yönlendirilmiş. Fizik muayenesi ve laboratuar tetkikleri normal olan hastanın PET-CT görüntülemesinde sağ akciğer apekste 26x25mm boyutlarında SUVmax:9.28 olan düzensiz sınırlı nodüler lezyon izlendi. Transtorasik tru-cut biyopsi sonucu epidermoid karsinom olarak rapor edilen hasta operasyona alınarak üst lobektomi ve mediastinal lenf nodu diseksiyonu yapıldı. Postop 7.günde sorunsuz seyreden hasta onkolojik tedavi planlanarak taburcu edildi. Tüm kanser türlerinde erken tanının prognoza olumlu etkisi olduğu bilinmektedir. Kanser tanısı alan hastalarda primer senkron yada metakron akciğer kanseri gelişme olasılığı her zaman akılda tutulmalı, yeni gelişen şikayet ve bulguların sadece metastatik tümöre bağlı olmayacağı düşünülerek görüntüleme ve histopatolojik tanı çalışması yapılmalıdır.

**Anahtar Kelimeler:** malign melanom akciğer kanseri senkron

## PS223

### EKTOPİK ACTH SALINIMINA BAĞLI CUSHİNG SENDROMU OLAN HASTADA PULMONER KARSİNOİD TÜMÖR: OLGU SUNUMU

**Tuba Şahinoğlu**[1], Serkan Uysal[1], Tomris Erbaş[2], Sevgen Çelik Önder[3], Rıza Doğan[4]
[1]Hacettepe Üniversitesi Tıp Fakültesi, Göğüs Cerrahisi
[2] Hacettepe Üniversitesi Tıp Fakültesi, Endokrinoloji
[3] Hacettepe Üniversitesi Tıp Fakültesi, Patoloji
[4] Hacettepe Üniversitesi Tıp Fakültesi, Kalp ve Damar Cerrahisi

**Giriş:** Pulmoner nöroendokrin tümörler; özellikle küçük hücreli karsinomlar (%50) ve olgumuzdaki gibi daha nadir olan tipik karsinoid tümörler (%10) ektopik cushing sendromunun nedenlerindendir. Karsinoid tümörlerden ACTH salgılayanlar daha agresif seyirlidir. Bu tümörler küçük boyutlarından dolayı lokalize edilemezler ve bu sebeple tanı almaları uzun sürer.

**Olgu:** Aktif pulmoner şikayeti olmayan, 35 yaşında bayan hasta, dış merkezde Cushing Sendromu tanısıyla 1.5 yıl medikal tedavi ile takip edilmiş olup herhangi bir odak saptanamamış. Hastanemiz Endokrinoloji Kliniğine başvurduğunda ektopik ACTH odağı taraması için çekilen Toraks BT'de, bir önceki incelemeye göre boyut artışı göstermeyen, sağ akciğer üst lobda 7x5.5mm boyutunda nodül tespit edildi. PET-BT sonucunda sağ akciğer üst lobdaki nodülde SUV maks değeri 1.8 olarak tespit edildi, sürrenal bezlerde bilateral nonspesifik 18F-FDG tutulumu saptandı. Toraks konseyinde hastaya cerrahi yapılması uygun görüldü. Minör fissüre yerleşmiş olduğu görülen, yaklaşık 1cm çapında, palpe edilebilen nodüle wedge rezeksiyon yapıldı. Çıkarılan nodül frozen patoloji sonucunda net değerlendirilemedi. Bunun üzerine endokrinoloji ve medikal onkoloji bölümlerine intraoperatif danışıldı. Nodülün malignite riski ve minör fissür yerleşimi nedeniyle, cerrahi planı bilobektomi superior ve lenf nodu disseksiyonu olarak değiştirildi. Patoloji sonucu R3 ve R4 lenf nodlarında metastazı olan tipik karsinoid tümör olarak raporlandı. Hastanın cerrahi sonrasındaki takiplerinde Cushing Sendromuna ait semptom ve bulgularının gerilediği saptandı. Medikal onkoloji bölümünce hastaya kemoterapi planlanmadı. Cerrahi sonrası 2. ay poliklinik kontrollerinde çekilen PET-BT'de akciğerdeki nodül görülmedi ve surrenal bezlerdeki FDG tutulumu kayboldu. Ameliyat öncesi 184pg/mL olan serum ACTH değeri son kontrolde 15.8pg/mL olarak ölçüldü.

**Sonuç:** Karsinoid tümörler malign potansiyele sahip tümörlerdir. Bu tip tümörlerin tedavi planlamasında multidisipliner yaklaşımın önemi büyüktür. Cerrahi rezeksiyon temel tedavi yöntemidir. Rezeksiyon sonrasında hastaların çoğunda semptomlar kaybolur.

**Anahtar Kelimeler:** ektopik ACTH pulmoner karsinoid tümör cushing sendromu

## PS224

### SOLİTER PULMONER NODÜLLERDE CERRAHİ SONUÇLAR

H.Volkan Kara, Korkut Bostancı, **Adamu Issaka**, N. Onur Ermerak, Bedrettin Yıldızeli, Hasan Fevzi Batirel, Mustafa Yüksel
Marmara Üniversitesi Tıp Fakültesi, Göğüs Cerrahisi A.D

**Giriş:** Soliter pulmoner nodül etrafı akciğer parankimi ile çevrilmiş tek yuvarlak nodüler akciğer lezyonları olarak tanımlanır. Çapı 1- 3 cm arasındaki lezyonlar soliter pulmoner nodül olarak kabul edilirler. Yöntem: Kliniğimizde 2012 yılı içinde multidisipliner konsey kararıyla opere edilen 3 cm ve altındaki 21 hastaya ait akciğer parankim lezyonlarına ait bulgular retrospektif olarak değerlendirildi. Yapılan cerrahi sonrası hastaların değerlendirilerek olası risk faktörleri tartışıldı

**Sonuçlar:** Patoloji sonucu malignite 10 hastada (%44.5) tespit edildi .Bu hastalarda erken evrede 6 adenokarsinom, 1 squamöz hücreli karsinom, 1 büyük hücreli karsinom, 1 küçük hücreli karsinom, 1 inflamatuar miyofibroblastik tümör görüldü . Ortalama boyut 1,57 cm olarak ölçüldü. 3 hastada takip yapılmadan cerrahi uygulandı. Radyolojik olarak takip edilen 7 hastada ortalama takip süresi 16,7 ay(3-36). Bu hastaların 5 inde BT ebatlarında büyüme izlendi. Cerrahi işlem 7 hastada lobektomi 3 hastada wedge rezeksiyon seklinde gerçekleşti. Videotorakoskopik cerrahi yöntemleri bu hastalarda kullanıldı. PET tutulumu ortalaması SUV max: 7.52 idi 11 hastada (%54.5) benign patoloji sonuçlu raporlanmıştır. Bu hastalarda 4 granülamatöz reaksiyon, 2 nekrotik nodül, 2 tüberkülöz sekeli, 2 hamartom, 1 fibrotik nodül ve 1 hyalinize nodül tespit edildi. Ortalama ebat 1.21 cm olarak hesaplandı. 5 hastaya PET Sadece 1 hastada PET tutulumu mevcuttu (SUV max:6).Hastalarda cerrahiye bağlı mortalite görülmedi.

**Tartışma:** Lezyon boyutlarında farklılık olmayan malign ve bening lezyon grubunda, PET tutulumları arasında anlamlı fark gözlenmiştir. Yinede bu verilerle vaka sayısı ve dağılımı soliter pulmoner nodül tanılı hastalarda risk faktörlerini belirlenmesi çin yeterli değildir ek veriye ihtiyaç vardır. Bu hastaların vaka bazında multidisipliner değerlendirilmesi ve karar verilmesi önemlidir. Cerrahi işlemlerin ağırlı olarak minimal invazif cerrahi olarak yapılması süreclere pratiklik kazandırmıştır.

**Anahtar Kelimeler:** soliter pulmoner nodül cerrahi minimal invaziv

## PS225

### AKCİĞERDE NADİR BİR TÜMÖR, PULMONER EPİTELOİD HEMANJİYOENDOTELYOMA: OLGU SUNUMU

Tuba Şahinoğlu[1], Serkan Uysal[1], Ziya Toros Selçuk[2], Bülent Celasun[3], Rıza Doğan[4]
[1]Hacettepe Üniversitesi Tıp Fakültesi, Göğüs Cerrahisi
[2]Hacettepe Üniversitesi Tıp Fakültesi, Göğüs Hastalıkları
[3]Hacettepe Üniversitesi Tıp Fakültesi, Patoloji Laboratuvarı
[4]Hacettepe Üniversitesi Tıp Fakültesi, Kalp ve Damar Cerrahisi

**Giriş:** Epiteloid hemanjiyoendotelyoma; vasküler endotel kaynaklı, önceden intravasküler bronkiyoalveoler tümör olarak bilinen, nadir görülen bir malignitedir. Her dokuda gelişebilir, ancak öncelikle yumuşak dokularda, karaciğerde ve kemikte yerleşir. Akciğer yerleşimi çok nadirdir. Soliter pulmoner nodül olarak karşımıza çıkabileceği gibi, çoğu hastada bilateral multiple nodüller de görülebilir.

**Olgu:** 64 yaşında bayan hastanın, dış merkezde yapılan kolesistektomi operasyonu sonrası çekilen Toraks BT'sinde bilateral multiple nodüller saptanmış. 3 ay sonra çekilen kontrol Toraks BT' sinde ise en büyüğü sağ alt lobda 12mm olan nodüllerin boy ve sayılarında artış tespit edilmiş. PET-BT'de en büyüğü sağ akciğer alt lobda 10x9mm boyutlarında olmak üzere, bilateral akciğerlerde FDG tutulumu göstermeyen multiple parankimal nodüller izlenmiş. Hastanemiz toraks konseyinde hastaya açık biyopsi yapılması uygun görüldü. Sağ torakotomi ile sağ akciğer alt lobda yerleşmiş olan en büyük nodül ve komşuluğundaki 2 adet nodül, 2 farklı wedge rezeksiyon ile eksize edildi. Patoloji raporunda her 3 nodülde de benzer bulgular izlendiği ve morfolojik olarak epiteloid hemanjiyoendotelyoma (intravasküler bronkiyoalveoler tümör) ile uyumlu olduğu belirtildi. Hasta patoloji sonucu ile medikal onkoloji kliniğinde 8 kür paklitaksel tedavisini 28 günde bir olmak üzere aldı. Hastanın kemoterapi tedavisi halen devam etmektedir.

**Sonuç:** Pulmoner epiteloid hemanjiyoendotelyoma akciğerin nadir görülen bir neoplazmıdır. Tanıda cerrahi biyopsi tercih edilmelidir. Tedavi planlamasında multidisipliner yaklaşım önemlidir. Prognozu belirsiz olan bu malignitenin tedavi planlaması gözlem, rezektable hastalarda cerrahi ya da yaygın hastalıkta kemoterapi olarak yapılmalıdır.

**Anahtar Kelimeler:** epiteloid hemanjiyoendotelyoma intravasküler bronkiyoalveoler tümör

## PS226

### ŞARAPNEL YARALANMASI SONUCU GELİŞEN HEMOTORAKS VE GENİŞ GÖĞÜS DUVAR YARALANMASININ TEDAVİSİ: OLGU SUNUMU

Levent Cansever[1], Gökay Ceyhan[2], Murat Kaynak[3],Ülkü Aslan[4], İbrahim Kürşad Deniz[5]
[1] Yedikule Göğüs Hastalıkları ve Göğüs Cerrahisi EAH, Göğüs Cerrahisi
[2] Kilis Devlet Hastanesi, Göğüs Cerrahisi
[3] Kilis Devlet Hastanes, Kalp Damar Cerrahisi
[4] Kilis Devlet Hastanesi, Anestezi Bölümü
[5] Kilis Devlet Hastanesi, Genel Cerrahi

Kesici delici alet yaralanmasına bağlı yaralanmalar hayatı tehdit eden durumlar ile karşımıza çıkmaktadır. Günlük yaşamda genelde bıçak ya da kurşun gibi yaralanma çeşitleri acil servislerimize gelmektedir. Şarapnel parçaları ya da bombalama sonrası yaralanmalrı oldukça nadir görmekteyiz. Yazımızda şarapnel yaralanması olan olgumuzu sunmayı amaçladık. Ondört yaşında bayan hasta. Suriye'den ateşli silah yaralanması nedeniyle Kilis Devlet Hastanesi acil servisine getirildi. Bombalama sonucunda şarapnel yaralanması olan olguda, sol hemitoraks pektoralis majör kası bir çok yerden parçalayan ve toraksla iştirakli bir defekt olduğu görüldü (Resim 1). Toraks BT'de (Resim 2) sol hemitoraksda yaygın kontüzyon alanı, mediastende, sol hemitoraksın içinde bir çok bölgede olan şarapnel parçaları ve hemotoraks görüldü. Sol tüp torakostomi yapılan hastadan 1000ml aktif hemoraji geldi. Hemoraji kontrolü ve toraks duvar defektinin tamiri için acilen operasyona alındı. Genel anestezi altında sol torakotomi yapıldı, interkostal arter yaralanması ve parankimal yaralanmadan dolayı aktif hemoraji geldiği görüldü. İnterkostal arter bağlanı, parankimal laserasyonlardaki şarapnel parçaları çıkarıldı, parankim tamir edildi. Ana damar yaralanması saptanmadı. Sol göğüs duvarındaki defekt, pektoral adale içerisindeki şarapnel parçaları temizlendikten sonra pektoral adalenin defektli olan yerleri kısmi olarak rezeke edildi, defekt primer olarak kapatılarak operasyona son verildi. Postoperatif dönemde herhangi bir problem gelişmeyen hasta 5. gün taburcu edildi. Ateşli silah yaralanmaları hayatı tehdit eden durumlara yol açmaktadır. Zamanında yapılan uygun tedavi hayat kurtarıcı olmaktadır.

**Anahtar Kelimeler:** Ateşli silah hemotoraks göğüs duvar yaralanması şarapnel yaralanması

## PS227

### TAMAMLAYICI PNOMENEKTOMİYİ EKTİLEYEN FAKTÖRLER VE ENDİKASYONLARI

İsmail Cüneyt Kurul, **Celal Buğra Sezen**, Muhammet Sayan, Abdullah İrfan Taştepe
Gazi Üniversitesi Tıp Fakültesi, Göğüs Cerrahisi

Tamamlayıcı pnömonektomi (TP) yapılmış olan ilk cerrahi rezeksiyon sonrası kalan akciğer dokusunun çikarilmasi olarak tanımlanmaktadır Amaç: 2009-2012 yilari arasında Gazi Üniversitesi Göğüs Cerrahisinde yapılan 13 tamamlayici pnömonektomi vakasının değerlendirilerek endikasyon , mortalite ve morbitite ve postoperative sonuçlarının literature ile karşılaştırılarak incelemektir.

**Metod:** 2009-2012 yılları arasında kliniğimizde 70 olguya pnömonektomi uygulanmıştır. Bu operasyonlardan 13 tanesi tamamlayıcı pnömonektomi operasyonudur. TP\'ler tüm pnömonektomilerin 18.5 % ini oluşturmaktadır. Vakaların tamamı malign hastalardan oluşmaktadır. (İkincil primer akciiğer kanseri n =3; lokal rekürens n =7; cerrahi sınır pozitifliği, n = 11) Sonuç: Tamamlayıcı pnömonektomi yapılan 13 olgunun tamamı erkek cinsiyetindedir. Hastaların ortalama yaş aralığı 58 dir( 20—64 yaş). Operasyon sonrası mortalite 0% dür. Tüm hastalarda postoperatif en az bir major komplikasyon gerçekleşmiştir. Bronkoplevral fistül 3 hastada (23.03%), aritmi 10 hastada (76.9%), pnömoni 2 hasta da (15.3%). Ampiyem 3 hastada gelişmiştir. (23.03%). Tüm ampiyem vakalarında bronkoplevral fistül gelişmiştir.

**Sonuç:** Tamamlayıcı pnömonektomi yüksek mortalite (%10.3) ve yüksek morbitite (55.1%) oranlarına sahiptir. Bu nedenle postoperative yoğun bakım hizmeti verebilecek deneyimli göğüs cerrahisi kliniklerinde yapılmalıdır. Bizim çalışmamızda literatür ile karşılaştırdığımızda benzer sonuçlar göstermektedir.

**Anahtar Kelimeler:** pnömonektomi Tamamlayıcı pnömonektomi Komplikasyon pnömonektomide mortalite ve morbitite

## PS228

### ÖZOFAGUS DARLIĞININ YOL AÇTIĞI İNTRAMURAL BAROJENİK ÖZOFAGUS PERFORASYONU (BOERHAAVE SENDROMU); OLGU SUNUMU

**Necdet Öz**[1], Ahmet Bülent Kargı[1], Hilmi Dikici[2], Ali Özlük[3]
[1]Özel Medstar Antalya Hastanesi, Göğüs Cerrahisi
[2] Özel Medikal Park Antalya, Göğüs Cerrahisi
[3]Özel Medstar Antalya Hastanesi, Gastroenteroloji
[4]Özel Medstar Antalya Hastanesi, Genel Cerrahi

Özofagus perforasyonu çoğunlukla enstrümantasyona bağlı olarak ortaya çıkan özefagus bütünlüğünün bozulması durumudur. Travmalar ve barojenik perforasyon diğer nadir nedenlerdir.Perforasyon bazen tüm duvarın perforasyonu şeklinde bazende intramural perforasyon şeklinde görülür.İlk 24 saat içinde yapılan cerrahi onarım en başarılı tedavi yöntemidir. Birlikte benign özefagial darlığın eşlik ettiği intramural barojenik özofagus perforasyonu (Boerhaave Sendromu) olgusu sunuldu. Yetmiş beş yaşında erkek olgu. Yedi aydır yutma güçlüğü şikâyeti vardı. On iki saat önce başlayan bulantı sonrası göğüs ağrısı sırt ağrısı yakınması ile başvurdu. Onbeş yıl önce malign serebral tümör nedeniyle operasyon öyküsü vardı.Alkol ve aşırı gazlı içecek tüketim öyküsü mevcut.Muayene epigastrik hassasiyet mevcuttu. Bilgisyarlı Toraks Tomografisinde distal özofagus komşuluğunda özofagusu çevreleyen mediastene yayılan amfizem mevcuttu. Özofagus perforasyonu ön tanısıyla yapılan üst gis endoskopisinde 35. Cm de öncesinde mukozal düzensizliğin eşlik ettiği darlık saptandı. Darlığın balon dilatasyonu sonrası distale geçlidiğinde kardia 1 cm üzerinde arka duvarda yaklşaık 15 mm lik oblik perforasyon alanı saptandı. Hasta acil ameliyata alındı. Sol posterolateral torakotomi yapıldı. Eksplorasyonda sol plevral mesafede yaklaşık 200 cc seröz sıvı mevcuttu. Distal özofagus askıya alınıp eksplore edildiğinde distal özofagusta kas tabakası altında kollleksiyon olduğu kas tabakasının sağlam olduğu perforasyonun intramural oluştuğu gözlendi.Miyotomi ile perforasyon içeriği boşaltıldığında kardianın 1 cm üzerinde oblik perforasyon alanı gözlendi Mukoza proksimale doğru açıldığında perforasyon alanını 4 cm üzerinde mukozada belirgin darlık alanı saptandı. Mukozadan ve distal özofagus kas tabakasından "frozen-section" patolojik inceleme yapıldı. Benign rapor edildi. Darlık alanında mukozaya vertikal kesi yapılıp transvers dikilerek darlık alanı genişletildi. Mukoza perforasyon kenarları traşlanarak onarıldı. Üzerine kas takabası kapatıldı. Ayrıca plevral fleple perforasyon alanı desteklendi. Parenteral beslenme uygun antibiyotik tedavisi uygulandı. Sekizci gün baryumlu pasaj grafisi ile kaçak kontrolü yapılıp oral beslenmeye başlandı. Olgu 2 aydır sorunsuz takibe diliyor. Olgu nadir görülen intramural barojenik özofagus perforasyonuna benign darlığın eşlik etmesi nedeniyle barojenik perforasyona özofagustaki darlığın sebep olabileceği düşüncesiyle sunuldu.

**Anahtar Kelimeler:** Yutma güçlüğü özofagus darlığı barojenik özofagus perforasyonu intramural perforasyon boerhaave sendromu

## PS229

### ORTA ÖZOFAGUS YERLEŞİMLİ DEV DİVERTİKÜLÜ SEYREK BİR OLGUNUNUN VATS İLEREZEKSİYONU

H.Volkan Kara, **Adamu İssaka,** Çağatay Çetinkaya, Hakan Ömercikoğlu, Hasan Fevzi Batırel
Marmara Üniversitesi Tıp Fakültesi, Göğüs Cerrahisi A.D

**Giriş:** Divertiküller özofagusun edinilmiş tıbbi durumlarıdır Orta özofagus yerleşimli gerçek divertikül seyrek olarak görülür. Tedavide cerrahi eksizyon gereklidir. Kliniğimizde video torakoskopi ile eksize edilen bir olguyu sunmaktayız Olgu: 60 yaşında özellikle son yıllarda kontrolsüz hal alan romatoid artriti mevcut bayan hasta dönemsel yutma güçlüğü ve yemeklerden sonra retrosternal ağrı şikâyetleriyle başvurdu. Yapılan baryumlu özofagografide özofagus orta alanında yerleşimli dev divertikül izlendi. Hastaya cerrahi video yardımlı cerrahi ile divertikül eksizyonu yapıldı. Bu hasta hakkındaki ilginç bir diğer konu, tedavi verilmesine rağmen kontrol altına alınamayan romatoid artrit hastalığının varlığı idi. Romatoid artirit tedavisi için ağızdan alınan ilaçların divertikül içinde birikip tedaviyi engellediği düşüncemiz rezeksiyon sonrası aynı tedaviyle hastalığın kontrol altına alınmasıyla teyid edildi.

**Sonuç-Tartışma:** Cerrahi gereken özofagus patolojilerinde alt yapı ve tecrübe uygunluğunda VATS gibi minimal invazif cerrahi yöntemler başarılı şekilde kullanılabilmektedir.

**Anahtar Kelimeler:** divertikül özofagus VATS minimal invaziv cerrahi

## PS230

### PRİMER MEDİASTİNAL LEZYONU OLAN 140 OLGUNUN TANI VE TEDAVİ YAKLAŞIMLARI

**Muhammet Reha Çelik,** Hakkı Ulutaş, Akın Kuzucu
İnönü Üniversitesi Tıp Fakültesi, Göğüs Cerrahisi

Mediastenin farklı histopatolojik özellikte lezyonları mevcuttur. Bu lezyonların çoğu asemptomatiktir. Retrospektif incelen 140 olgunun lokalizasyonu, tanı ve tedavi yaklaşımları incelendi.

**Materyal-Metod:** Bu çalışmada İnönü Üniversitesi Turgut Özal Tıp Merkezi Göğüs Cerrahisi Kliniğinde 2000-2012 yılları arasında tanı ve tedavi için opere edilen primer mediastinal lezyonu olan 140 olgu değerlendirildi. Olgular yaş, cinsiyet, semptom, lezyon lokalizasyonu, tanı yöntemleri ve cerrahi tedavi yaklaşımları açısından incelendi. Olguların 70 i kadın, 70 i ise erkek ve yaş ortalaması 42.88 (1-76) idi. En sık görülen semptom göğüs ağrısı, nefes darlığı ve öksürük idi. Bütün olgular PA akciğer, lateral grafi ve toraks tomografisi ile değerlendirildi.

**Bulgular:** Doksansekiz olgu ön mediasten, 26 olgu arka mediasten ve 16 olgu orta mediasten yerleşimli idi. Olguların çoğu tümöral lezyonlar idi. Yetmiş altı olgu kitle lezyonu, 30 olgu kistik lezyon idi. Ön mediastinal lezyonların 46 sı (%46.94) timus kaynaklı ve bunların % 58.70' i (27/46) timoma idi. Diğer sık görülen ön mediatinal lezyonlar retrosternal guatr % 15.31 (15/98), lenfoma %14.28 (14/98), bronkojenik kist %8.16 (8/98), germ hücreli tümör %7.14 (7/98) oranında görüldü. Arka mediastinal lezyonların içerisinde sık nörojenik tümörler görüldü (%50). Nörojenik tümörlerin %76.92 si Schwannoma idi. Orta mediastinal bölgede en sık bronkojenik kist (%37.5) ve perikardiyal kist (%25) görüldü. 123 olguya küratif cerrahi işlem uygulandı, 17 olguya tanısal cerrahi operasyonlar yapıldı.

**Sonuç:** Mediastinal lezyonların özelliklerinin bilinmesi tanı ve tedavi stratejisinin belirlenmesinde önem taşır. Malign kitlelerin birçoğunda multidisipliner yaklaşımlar ön plana çıkarken benign kitlelerin hemen hemen tamamında küratif tedavi cerrahidir.

**Anahtar Kelimeler:** Mediasten Bronkojenik Kist Nörojenik Tümör Timoma

## PS231

### İNTRATORASİK YERLEŞİMLİ EKTOPİK TİROİDLER: 3 OLGU

**Miray Ersöz**, Maruf Şanlı, Feridun Işık, Onur Bayrakçı, Bülent Tunçözgür, Levent Elbeyli
Gaziantep Üniversitesi Tıp Fakültesi, Göğüs Cerrahisi

**Giriş:** İntratorasik ektopik tiroidler, glandın servikal kısmına direk fibröz ya da parankimal bağlantılar göstermeyen, oldukça nadir lezyonlardır. Ektopik tiroid dokularında maligniteye oldukça nadir rastlanır. Kliniğimizde Kasım 2010 – Kasım 2012 tarihleri arasında opere edilerek histopatolojik tanıları konulmuş üç olgumuzu sunuyoruz.

**Olgu 1:** 50 yaşında erkek hastanın nefes darlığı, öksürük şikâyetleri nedeniyle çekilen toraks tomografisinde mediastinal kitle görüldü. PET-Bt'de mediastende sağ paratrakeal alandaki kitlede tutulum izlendi. Hastaya sağ torakotomi yapıldı, v.azygos, v.cava superior ve v.subklavia arasına oturmuş 6x7cm ve v.cava superior medialinde kupulaya doğru uzanan 3x4cm çaplarında kapsüllü iki adet mediastinal kitle görüldü, total eksize edildi. Her iki lezyonun da histopatolojik sonucu multinodüler guatr olarak raporlandı.

**Olgu 2:** 50 yaşında kadın hastanın nefes darlığı ve göğüs ağrısı şikayetleri ile çekilen toraks tomografisinde sağ paratrakeal alanda 10x7x6cm çaplı mediastinal kitle görüldü. Hastaya sağ torakotomi yapıldı, v.azygos ve v.cava superior üzerine oturmuş, geniş tabanlı, akciğer parankimi ile ilişkisiz yaklaşık 8x7 cm ebatlarında kapsüllü kitle görüldü ve total eksize edildi. Histopatolojik sonuç multinodüler guatr olarak raporlandı.

**Olgu 3:** 76 yaşında kadın hasta halsizlik, yorgunluk şikayetleri ile çekilen toraks MR'da sol tiroid lobunda nodül ve sağ üst mediastende kitle görüldü. Tiroid sintigrafisinde sol lob lateralde hipoaktif karakterde nodül izlendi, ince iğne aspirasyon biyopsisi yaptırıldı. Patolojisi tirosit grupları olarak gelen hastaya sağ torakotomi yapıldı, posterior mediastende, paraözofagial alanda, v.azygos'un üzerinde 4cm çapında kapsüllü kitle görülerek total eksize edildi. Kitlenin histopatolojik tanısı papiller tiroid karsinomu olarak raporlandı.

**Sonuç:** Ektopik tiroid olgularında malignitenin çok nadir olduğu bilinmektedir. Olgularımıza torakotomi yapıldı ve lezyonların tiroid dokusundan bağımsız mediastinal yerleşimli oldukları görüldü. Histopatolojik olarak ise iki olgu multinodüler guatr, bir olgu ise papiller tiroid karsinomu folliküler varyant olarak raporlandı. Ektopik tiroidlerin sıklığının az olması ve ektopik tiroidlerde malignitenin çok nadir görülmesi nedeniyle olgularımızı sunmayı anlamlı bulduk.

**Anahtar Kelimeler:** tiroid ektopik intratorasik mediasten

## PS232

### DİREK AKCİĞER GRAFİSİ İLE PNÖMOTORAKS TANISI YANILGILARI

Bülent Arslan, Erhan Ayan, **Abdulkerim Bayülgen**, Mehmet Oğuz Köksel
Mersin Üniversitesi Tıp Fakültesi, Göğüs Cerrahisi

**Giriş:** Hastanemiz acil servisine başvuran hastalarda çekilen PA Akciğer grafilerinde şüpheli görüntü nedeni ile pnömotoraks düşünülerek kliniğimize danışılan, fizik muayenesinde( FM) solunum seslerinin doğal olması üzerine çekilen BT sinde pnömotoraks görüntüsüne rastlanmayan hastalar aşağıda sunulmuştur.

**Olgular:** R.T. 72y miyelofibrozis olan hasta, halsizlik, karın ağrısı ve nefes darlığı nedeniyle acil servise başvurmuş. Çekilen PA akciğer grafisinde sağ akciğer lateralinde pnömotoraks ile uyumlu görüntü saptanması üzerine yapılan FM\'sinde akciğer sesleri bilateral doğal olarak değerlendirildi. Toraks BT normaldi. H.G. 74y kadın, özgeçmişinde Alzheimer hastalığı olan hasta, nefes darlığı nedeniyle acil servise getirilmiş. Aspirasyon pnömonisi ön tanısıyla göğüs hastalıkları tarafınca takip edilirken çekilen PA akciğer grafisinde sol alt zon lateralinde pnömotoraksla uyumlu görüntü nedeniyle göğüs cerrahisine danışıldı. Çekilen toraks BT'sinde pnömotoraksla uyumlu görüntü yoktu. A.Ç 70y erkek hasta primeri belli olmayan malignite nedeniyle onkoloji kliniği takibindeyken artan nefes darlığı nedeniyle acil servise başvurmuş. Çekilen PA akciğer grafisinde sol akciğer alt zon lateralinde pnömotoraksla uyumlu görüntü tespit edilmiş. Fizik muayanesinde sağ hemitoraks bazallerinde azalmış solunum sesleri saptandı. Çekilen toraks BT'sinde sağ hemitoraksta plevral effüzyonla uyumlu görüntü saptanmış olup, sol hemitoraks minimal plevral sıvı dışında normal görünümdeydi.

**Tartışma:** Acil servisimizde karşılaştığımız göğüs ağrısı şikayeti nedeni ile başvuran ve çekilen akciğer grafi bulguları ile pnömotoraks düşünülerek tarafımızca konsülte edilmesi istenilen olgularda, yaptığımız fizik muayene bulgusunun radyolojik tanı ile uyumlu olmaması üzerine çekilen toraks BT'lerinin normal olması sebebi ile acil servislerde karşılaşılabilecek radyolojik yanılgılara ve olası hatalı tıbbi uygulamalara dikkat çekmek amacı ile olgularımızı sunmayı amaçladık.

**Anahtar Kelimeler:** Direk grafi Fizik muayene

## PS233

### GENİŞ GÖĞÜS DUVARI TÜMÖRLERİNİN REKONSTRİKSİYONUNDA KULLANILAN TİTANİUM MESHPLATE VE PEDİKÜLLÜ KAS FLEBİ: 10 OLGUNUN DEĞERLENDİRİLMESİ

Altuğ Koşar[1], Hatice Eryiğit[2], Levent Alpay[3], **Kadir Burak Özer**[2], Ersin Çardak[2], Recep Demirhan[2]
[1] Maltepe Üniversitesi Tıp Fakültesi, Göğüs Cerrahi ABD
[2] Lütfi Kıradr Kartal Eğitim ve Araştırma Hastanesi, Göğüs Cerrahisi
[3] Süreyyapaşa Göğüs Hastalıkları ve Göğüs Cerrahi EAH, Göğüs Cerrahisi

Bu klinik çalışmanın amacı; göğüs duvarı tümörlerinin rezeksiyonu sonrasında göğüs duvarı rekonstrüksiyonu için kullanılan Titanium meshplate'in etkinliğinin değerlendirilmesidir. Bu çalışmaya 2009-2013 yılları arasında, göğüs duvarı tümörü nedeniyle cerrahi tedavi uygulanan 10 olgu alınmıştır. Olguların 5'i kadın, 5'i erkek olup yaş ortalaması 51.9 (25-75) idi. Olgulardaki semptomlar göğüs ağrısı ve şişlikti. Tümör 5 olguda sternumda, 5 olguda ise anterolateral göğüs duvarında lokalizeydi. Rezeksiyon sonrası defekt ölçüleri 10x14 ile 15x20 cm. arasında (ort:12.8-15.6cm) idi. Göğüs duvarının rekonstrüksiyonunda Titanium mesplate ve pediküllü kas flepleri kullanıldı. Titanium meshplate kaburgalara ve/ veya sternuma çelik tel veya vidalarla sabitlendi. Postoperatif patoloji; 3 olguda Malign Fibröz Histiositom, 2 olguda Osteokondrom, 1 olguda Kondrosarkom, 1 olguda Fibrosarkom, 1 olguda Lenfoma, 1 olguda Malign Melanoma ve 1 olguda Duktal Karsinom Metastazı olarak kaydedildi. Olgular postoperatif dönemde ortalama 14.8 ay (2-40 ay) izlendi. Postoperatif dönemde olguları hiçbirinde paradoksal hareket, nefes darlığı ve protez ile ilgili bir komplikasyon görülmedi. Sadece bir olguda parsiyel kas flebi nekrozu görüldü. Sonuç olarak; geniş göğüs duvarı rekonstrüksiyonunda, titanium meshplate'in kolay uygulanabilir ve uygun bir materyal olduğunu düşünüyoruz.

**Anahtar Kelimeler:** Göğüs Duvarı Tümör Titanium meshplate Rekonstrüksiyon

## PS234

### KÜÇÜK ÇAPLI PLEVRAL KATETER UYGULAMALARIMIZ: 325 OLGUNUN ANALİZİ

Erhan Ayan, Mehmet Oğuz Köksel, **Abdulkerim Bayülgen**, Bülent Arslan,
Mersin Üniversitesi Tıp Fakültesi, Göğüs Cerrahisi

**Giriş:** Medikal tedavi ile düzeltilemeyen plevral effüzyonun ve pnömotoraksın tedavisinde çeşitli plevral kateterler kullanılmaktadır. Normal toraks kateterleri yerine kullanılmakta olan küçük çaplı plevral kateterler, uygulama kolaylığı sağlamaları dışında hasta konforu, olası komplikasyonların geniş çaplı tüp torakostomi uygulamalarına göre farklılık göstermemesi ve takip kolaylığı açısından yaygın olarak kullanılmaktadır. Kliniğimizde 2011-2013 yılları arasında küçük çaplı plevral kateter taktığımız hastalarımızın dosyalarını retrospektif olarak inceleyerek bulgularımızı sunmayı amaçladık.

**Materyal Metod:** Hastaların dosyalarından primer hastalıklarını, plevral effüzyonun transude - eksüda ayrımını, ECOG performans skorlarını, kateter kalış süresini, ek analjezik ihtiyaçlarını, komplikasyonları ve hastaların evde takip edilme durumlarını inceledik.

**Bulgular:** Plevral sıvı nedeni ile 8 F plevral drenaj kateteri uyguladığımız toplam 325 hastanın 127'si kadın, 198 tanesi erkekti. Hastaların yaş ortalaması 57,7 (27-85), ECOG skoru ortalaması 3,31 idi. Hastaların çoğunluğu göğüs cerrahisi kliniğinde olmakla birlikte genel cerrahi ve tıbbi onkoloji gibi diğer kliniklerde de takip edilmekte olan hastalarımız oldu. Hastaların 172'si hastanemiz yoğun bakım ünitelerinde tedavi görmekte olan hastalardı. Olgulardan 15 tanesine (% 4) operasyon sonrası gelişen pnömotoraks nedeni ile kateter torakostomi uygulandı. Eksüda / transüda oranı 0,83 idi. Kateterin ortalama kalış süresi 7,59 gün (alt ve üst süreler) idi. Ek analjezi ihtiyacı hastaların sadece %11'inde gerekli oldu. Komplikasyon olarak 1 hastamızda işlem sonrası hemotoraks gelişti. 13 hastamızda işlem sonrası pnömotoraks gözlendi.

**Tartışma**: Çalışmamız sonuçlarına göre küçük çaplı plevral kateter uygulaması iyi seçilmiş vakalarda güvenli bir şekilde uygulanabilmektedir. Komplikasyon oranları standart tüp torakostomi değerleri ile karşışlaştırıldığında anlamlı bir farklılık olmadığı görüldü. Özellikle ECOG skalası yüksek hastalarda ek analjezi gereksiniminin son derece sınırlı olması ve solunum kapasitesine olumsuz etkisi olmaması sebebi ile yoğun bakımdaki hastalarda güvenli bir biçimde uygulanabileceği kanaatindeyiz.

## PS235

### AKCİĞER ADENOKARSİNOMU İLE KARIŞAN PULMONER SKLEROZAN HEMANJİOMA: OLGU SUNUMU

Erhan Ayan[1], **Abdulkerim Bayülgen**[1], Bülent Arslan[1], Rabia Arpacı[2], Canan Porgalı[2], Mehmet Oğuz Köksel[1]
[1]Mersin Üniversitesi Tıp Fakültesi, Göğüs Cerrahisi
[2]Mersin Üniversitesi Tıp Fakültesi, Patoloji Anabilimdalı

**Giriş:** Pulmoner sklerozan hemanjioma, pnömositoma adıyla da tanımlanan nadir görülen benign bir neoplazmdır. Daha çok 5. dekadda, bayanlarda ve sağ hemitoraksta gözlenir. Genellikle 3 cm'den küçük nodüllerdir.

**Olgu:** 28 yaşında solunumsal şikayeti olmayan bayan hasta göz rahatsızlığı nedeni ile planlanan operasyon öncesi çekilen PA akciğer grafisinde 2,5-3 cm çapında sınırları düzgün içi sıvı dansitesinde kitlesel lezyon tespit edilmesi ve radyolojik olarak bronkojenik kist?, hidatik kist? ön tanıları düşünülmesi sonrasında kliniğimize başvurdu. Bronkojenik kist, kist hidatik ön tanıları ile hastaya sağ posterolateral mini-torakotomi kesisi ile wedge rezeksiyon uygulanarak lezyon total olarak çıkartıldı. Patolojik inceleme sürecinde lezyona uygulanan TTF-1 ile tümör hücrelerinin pozitif reaksiyon vermesi üzerine lepidik baskın primer akciğer adeno karsinomu olarak raporlandı. Hastaya metastaz taraması amacı ile abdominopelvik BT ve serebral MR tetkikleri uygulandı. Uzak metastaz saptanmayan hastaya tamamlayıcı rezeksiyon amacıyla sağ superior bilobektomi uygulandı. Hastanın patolojik tanısı wedge rezeksiyonda saptanmayan multifokal non invazif patern, yoğun epitelyal proliferasyon ve belirgin sklerotik patern, hücrelerde TTF-1 ve EMA ile pozitif boyanma ancak yuvarlak hücrelerin pansitokeratin ile boyanmaması üzerine lezyon multifokal sklerozan hemanjioma olarak rapor edildi. Post operatif 8. ayında olan hastanın takiplerinde nüks ile karşılaşılmadı

**Tartışma:** Pulmoner sklerozan hemanjiomalar solid, sklerotik ve hemorajik paternler içeren nadir görülen tümörlerdir. Lezyon genellikle soliter olmakla birlikte literatürde sınırlı sayıda (%4) multifokal olgu bildirilmektedir. Literatürde nadir olarak tanımlanan, radyolojik olarak benign lezyonlarla karışan, patolojik olarak özellikle akciğer adenokarsinomu ile tanı güçlüğü yaratabilen bir lezyon olması nedeniyle sunmayı amaçladık.

## PS236

### VENÖZ DÖNÜŞÜN DİREKT V. AZYGOS'A OLDUĞU POSTERİOR MEDİASTİNAL SCHWANNOM OLGUSU

Mehmet Özgel[1], **Ş. Mustafa Demiröz**[1], Zeynep Orhan Taştan[2]
[1]Malatya Devlet Hastanesi, Göğüs Cerrahisi
[2]Malatya Devlet Hastanesi, Göğüs Hastalıkları

Göğüs duvarı kaynaklı intratorasik nörojenik tümörler nadir görülür. Schwannomlar, sinir kılıfından köken alan benign veya malign tabiatta olabilen tümörlerdir. En sık görüldükleri intratorasik yerleşim teri posterior sulcustur. Posterior sulcusta yerleşen scwannomlar sempatik zincir veya interkostal sinir kılıfından köken alırlar. Bu kitlelerin arteriyel ve venöz damar anatomileri farklılıklar gösterebilir. 46 yaşında, süt sağma ile uğraşan bayan hasta, istirahatte de olan sırt ağrısı şikâyeti ile kliniğimize başvurdu. Hikâyesinde, son bir yıl içerisinde başlayıp giderek ilerleyen; yüzde siyanoz, dispne ve yutma güçlüğü şikâyetleri mevcuttu. Fizik muayenesinde sağ hemitoraksta perküsyonda matitesi mevcuttu ve sağda solunum sesleri azalmıştı. PAAGıde sağda hiperdens kitle görünümü (Resim 1)tespit edildi. Toraks BTısinde dev, belirgin sınırlı, heterojen içerikli kitlenin karinayı sola ittiği, sağ ana bronşa bası yaparak üst ve orta lob atelektazisine neden olduğu görüldü (Resim 2). Sağ posterolateral torakotomi ile yapılan eksplorasyonda 14x10cm ebatlarında ekstraplevral yerleşimli kitle izlendi (Resim 3), ekstraplevral diseksiyonla kitle serbestlendi. Kitleyi 3 adet interkostal arter dalının beslediği, venöz dönüşün ise çap olarak v. azygosa eşit büyüklükte olup, v. azygosa açılan bir venle olduğu görüldü (Resim 4). Bu aksesuar ven dönülrek çift bağlanıp kesildi, kitle total olarak eksize edildi (Resim 5). Hasta postoperatif 5. gün sorunsuz çekilde taburcu edildi. Patolojik inceleme sonucu benign scwannom olarak raporlandı. Hastanın 6 yıllık izleminde herhangi bir semptomu veya nüks belirtisi bulunmamaktadır. Nörojenik tümörlerin %60ıı asemptomatik olsa da, göğüs ağrısı, Horner Sendromu, ses kısıklığı ve vertebra ilişkili semptomlar görülebilir. Sinir kılıfından köken alan schwannomların %90ıı benign karakterdedir. Sinir kılıfı tümöreleri yetişkin kadınlarda daha sık görülür. 6cmıden büyük intratorasik tümörlerde posterolateral torakotomi yaklaşımı uygundur. Benign scwannomlarda total rezeksiyon ile kür elde edilir. Büyük çaplı scwannomların cerrahisinde alışılmadık geniş çaplı damarsal anatomiye rastlanabileceği akıldan çıkarılmamalıdır.

**Anahtar Kelimeler:** Scwannom Posterior Mediasten V. Azygos

## PS237

### İNTRATORASİK LEZYONLARDA TOMOGRAFİ EŞLİĞİNDE BİYOPSİNİN GÜVENİRLİLİĞİ; KİTLE HACMİ VE CİLTTEN MESAFESİ ÖNEMLİ BİR PARAMETRE MİDİR?

**Bülent Kargı**, M.Remzi Savaş
Medicalpark Hastanesi, Göğüs Cerrahisi

**Amaç:** Bu retrospektif çalışmanın amacı, intratorasik lezyonlarda bilgisayarlı tomografi (BT) kılavuzluğunda trans-torasik ince iğne aspirasyon biyopsisi (TTİİAB) ve trans-torasik tru-cut biyopsi sonuçlarının doğruluk oranlarının çeşitli parametrelerle korelasyonunu ortaya koymaktır.

**Hastalar:** Ağustos 2009- Mart 2013 arasında Antalya Özel Medicalpark Hastanesinde 67 hastaya BT eşliğinde trans torasik biyopsi uygulandı.16 hastaya tru-cut biyopsi, 51 hastaya İİAB yapıldı. Tomografi görüntülerinden kitlelerin büyüklüğü ölçüldü. Ortalama yarıçapları bulunarak hacimleri hesaplandı. Ayrıca biyopsi görüntülerinden ciltten kitlenin başlangıç yerine kadar olan mesafesi ölçülerek kaydedildi. Sonuçlar SPSS versiyon 17 testi ile değerlendirildi.

**Sonuçlar:** 1 hastada tüp drenaj gerektiren pnömotoraks ve 1 hastada gözlemle gerileyen minimal pnömotoraks dışında komplikasyon görülmedi. Hastaların 10'unda (% 14,9) patolojik tanı sonradan başka yöntemlerle yapılan biyopsi sonucuyla uyumsuz geldi. Bu hastaların incelenmesinde; 5'inde tru-cut biyopsi, 5'inde ise İİAB şeklinde alınmıştı. Tru-cut biyopsi alınan hastalarda doğruluk oranları anlamlı olarak fazla çıktı (p=0,05). Cilt-kitle mesafesi yanlış negatif ile doğru sonuç alınan hastalarda aradaki fark anlamlı değildi (p=0.38). Kitle büyüklüğü ile doğruluk arasında ters bir ilişki bulundu (p=0.09). Bu hastaların filmleri tekrar incelendiğinde nekroz oranlarının fazla olduğu görüldü.

**Tartışma:** Akciğer lezyonlarında BT eşliğinde transtorasik biyopsi tanıda etkili ve güvenilir bir yöntemdir. Tru-cut biyopside doğruluk oranı İİAB'den daha yüksektir (p=0.05). Kitlenin ciltten mesafesi tanı değerini düşürmemektedir. Nekrozun fazla görüldüğü büyük kitlelerde yanlış negatif sonuçların artabileceği göz önüne alınmalıdır.

**Anahtar Kelimeler:** Transtorasik biyopsi tru-cut biyopsi intratorasik nekroz

## PS238

### KOSTANIN NADİR BİR TÜMÖRÜ: KONDROMİKSOİD FİBROMA

**Nesimi Günal**[1], Berkant Özpolat[1], Ömür Kasımcan[2], Pınar Atasoy[3], Koray Dural[1]
[1] Kırıkkale Üniversitesi Tıp Fakültesi, Göğüs Cerrahisi AD
[2]Kırıkkale Üniversitesi Tıp Fakültesi, Beyin ve Sinir Cerrahisi AD
[3] Kırıkkale Üniversitesi Tıp Fakültesi, Patoloji AD

**Giriş:** Kondromiksoid fibroma oldukça nadir görülen kıkırdak kökenli benign bir kemik tümörüdür (tüm kemik tümörleri içinde % 0,5'ten az). En sık diz çevresindeki uzun kemiklerde görülürken, kostadan köken alan çok az sayıda olgu bildirilmiştir. Genel olarak klinik tanısı zor olan kemik tümörleri içinde oldukça nadir görülen sol 7. kosta kökenli kondromiksoid fibroma olgumuzu klinik ve radyolojik bulgularını tartışmak amacıyla sunmaktayız.

**Olgu:** 30 yaşında erkek hasta bir yıldır geçmeyen sırt ağrısı ve sırtta şişlik şikayetleri ile başvurdu. PA akciğer grafisinde sol 7. kosta posteriorunda hafif bir genişleme saptandı. Toraks BT'de sol 7. kosta posteriorunda kemik yapıda fokal kalınlaşma, bu düzeyde kortekste düzensizlik ve plevra komşuluğunda kemik ile sınırları net ayırt edilemeyen 35 x 15 mm boyutlarında yer yer kalsifiye yumuşak doku dansitesi izlendi. Toraks MR görüntülemede ise T 7 vertebra korpusu düzeyinde, sol 7. kostanın torakal vertebraya yapışma lokalizasyonunda, kostal kemik korteksini bozup, prevertebral ve ekstraplevral boşluğa uzanan, ekspansil, T1A sekansta heterojen hipointens lezyon saptandı. Olası malignite ve/veya metastaz ekartasyonu için PET/BT çekildi ve kitlede patolojik tutulum saptanmadı (SUV max 2.0). Sol 7 kosta rezeksiyonu ile kitle total olarak çıkarıldı. Patolojik spesimen kondromiksoid fibroma olarak raporlandı.

**Tartışma:** Nadir bir tümör olan kondromiksoid fibroma yapısal benzerlikler nedeniyle patolojik ve radyolojik olarak kondrosarkomlarla karışabilmektedir. Tedavisi 'en blok' rezeksiyondur. Yaklaşık %20 oranında bildirilen nüksün yetersiz rezeksiyonlara bağlı olduğu düşünülmekte ve adjuvan tedavi önerilmemektedir.

**Anahtar Kelimeler:** Kondromiksoid fibroma Göğüs duvarı tümörü Rezeksiyon

## PS239

### KÜÇÜK HÜCRELİ DIŞI AKCİĞER KANSERİNDE CİLT METASTAZI: ÜÇ OLGU SUNUMU

**Bülent Kargı**
Medicalpark Hastanesi, Göğüs Cerrahisi

**Giriş:** Akciğer kanseri, kanserden ölümlerin en sık sebebidir. Yaklaşık % 75' i küçük hücreli dışıdır (KHDAK). Hastalığın doğal seyrinde lokal ilerleme ve uzak metastazlar görülür. Metastazlar en çok kemik, beyin, adrenal bezler, karşı akciğer, karaciğer ve çok nadir olarak diğer organlarda görülebilir. Bu yazıda cerrahi olarak tedavi edilen üç olgudaki dört cilt metastazı literatür eşliğinde sunulmuştur.

**Olgu 1:** MT, akciğer adenokarsinoma tanısı konan, 60 yaşında erkek hasta, beyin metastazı için radyoterapi alırken, sağ omuz ve sol ayak tabanında hızla büyüyen cilt lezyonları nedeni ile başvurdu. Sağ omuzdaki lezyona geniş eksizyon uygulandı. Sol ayak tabanında 1. metatars hizasındaki pigmente lezyon eksize edildi. 1 ay sonra ayak tabanında nüks olunca re-rezeksiyon ve Plastik Cerrahi ile birlikte serbest deri grefti ile tamir uygulandı. Sistemik tedavi alan hasta, karaciğer metastazları nedeniyle teşhisin 8.ayında kaybedildi.

**Olgu 2:** HO 56 yaşında erkek hasta, ana bronşta yassı hücreli karsinom nedeniyle radyoterapi almaktayken, sırtında hızlı büyüyen pigmente lezyon sebebiyle başvurdu. Eksizyon ve primer kapatma operasyonu uygulandı. Kemoterapiye devam edilen hasta 7. ayında gastrointestinal kanama sebebiyle kaybedildi.

**Olgu 3:** FG 52 yaşında erkek hasta. Sol akciğer üst lobda yassı hücreli karsinom tanısı konuldu. Mediastinoskopi yapıldı, reaktif olarak rapor edildi. Ancak post operatif dönemde artan solunum problemleri nedeniyle medikal inoperabl kabul edildi ve küratif radyoterapi başlandı. Radyoterapi bittikten 3 ay sonra, mediastinoskopi skarında şişlik ile başvurdu. İnsizyonel biyopsi karsinom metastazı gelmesi üzerine genel anestezi altında kitle eksizyonu ve bipediküllü flep yardımıyla defekt kapatılması uygulandı. 6. ayında beyin metastazı sebebiyle kaybedildi.

**Sonuç:** KHDAK teşhis anında hastaların yaklaşık % 56'sı IV. evrededir. Cilt metastazı tedavisinde Radyoterapi tedavi seçeneğidir. Genel durumu operasyona uygun olan ve yara iyileşmesini etkileyecek tedavi almayan dönemlerde cerrahi eksizyon değerlendirilmelidir. Ancak hastalar son evrede olduğu için, agresif yaklaşımlar tercih edilmemelidir.

**Anahtar Kelimeler:** küçük hücreli dışı akciğer kanseri metastaz cilt metastazı

## PS240

### PLEVRAL PLAZMOSİTOMA: OLGU SUNUMU

**Abdulkerim Bayülgen**[1], Erhan Ayan[1], Bülent Arslan[1], Rabia Arpacı[2], Canan Porgalı[2], Mehmet Oğuz Köksel[1]
[1]Mersin Üniversitesi Tıp Fakültesi, Göğüs Cerrahisi
[2]Mersin Üniversitesi Tıp Fakültesi, Patoloji Anabilimdalı

Plazmositom, plazma hücre diskrazileri grubunda yer alan ve multipl miyelom hastalığının kemik iliği dışında bulunduğu durumları anlatan bir durumdur. Toraks' ta yerleşimi Kaburgalarda primer olarak başlayanve toraksa yayılan formu, üst solunum yollarında hastalığın izole bir odaktan başlaması yada akciğerde hastalığın izole bir odaktan başlaması olarak bildirilmiştir. Hastalık lokal olmakla birlikte hızlı seyirlidir.

**Olgu:** Elli yedi yaşında bayan hasta 1 aydır olan nefes darlığı ve göğüs ağrısı nedenleri ile çekilen PAAC grafisinde bilateral plevral efüzyon saptanarak kliniğimize yatırıldı. Hastanın öyküsünde hipertansiyon haricinde özellik yoktu. Hastaya kalp yetmezliği açısından EKO yapıldı. Kalp yetmezliği saptanmadı. Bunun üzerine hastaya sol tarafa ekploratris Video yardımlı torakoskopik cerrahi (VATS) uygulandı. VATS sırasında hastanın plevrasının hiperemik, yoğun bir şekilde vaskülarize ve plevra üzerinde yaklaşık 2x1 cm boyutlarında hiperemik, multipl nodüler lezyonlar olduğu saptandı. Nodüllerden alınan patoloji sonucu "plazma hücreli neoplazm (plazmositom)" olarak raporlandı. Hastamıza yapılan kemik iliği biyopsi ve biyokimyasal tetkiklerinde multipl myelom ile uyumlu bulgulara rastlanılmadı ve ekstramedüller plazmositom olarak kabul edildi.

**Tartışma:** Plazmasitomlar plazma hücrelerinden kaynaklanan multipl myelomun nadir görülen bir fomudur.Lokal bir şekli olarak görülen akciğer ve plavra tutulumu son derece nadir tümörlerdir.Olgular çoğunlukla toraks duvarojnadki kemik yapılarda osteolitik bir lezyonla başlamakla birlikte bizim olgumuzda çekilen Toraks BT sinde kemik yapılarda herhangi bir lezyona rastlanmadı. Her iki plevral alanda plevral nodüler ve plevral sıvı dikkati çekmekte idi. Plevral sıvı olması literatürde nadir olarak bildiirlmektedir. Araştırma yapılan 272 vakalık ekstramedüller plazmasitom vakasının sadece 13 tanesinde pulmoner tutulum bildirilmiş, izole plevral tutulum oldukça nadir olduğu bildirilmiştir. Ortalama survi 2-3 yıl olarak bildirilmekte ve tedavide ana komponenti kemoterapi oluşturmaktadır. Cerrahi uygulama tanı koymak için biyopsi almakla sınırlı kalmaktadır. Olgumuzu plazmasitomun plevral tutulumunun oldukça nadir görülmesi sebebi ile sunmayı amaçladık.

## PS241

### AKCİĞER KANSERİNE BAĞLI BRONŞİAL RÜPTÜR OLGUSU

**Nesimi Günal**[1], Berkant Özpolat[1], Ünase Büyükkoçak[2], Burak Civelek[3], Gökay Ateş[2], Koray Dural[1]
[1] Kırıkkale Üniversitesi Tıp Fakültesi, Göğüs Cerrahisi AD
[2]Kırıkkale Üniversitesi Tıp Fakültesi, Anesteziyoloji ve Rean. AD
[3] Kırıkkale Üniversitesi Tıp Fakültesi, Tıbbi Onkoloji

**Giriş:** Bronş rüptürü genellikle şiddetli künt toraks travmasına bağlıdır. Şiddetli öksürük ve entübasyon sonrası, parsiyel trakeal veya bronşial rüptür vakaları da bildirilmiştir. Bilgilerimize göre ileri evre akciğer kanserine bağlı, ana bronş rüptürü ile ilgili çok az yayın bulunmaktadır. Sol ana bronşu tam tıkayan kitle nedeniyle bronkoskopi yapılan, lokal ileri evre akciğer kanseri tanısıyla kemoterapi başlanan ve yaklaşık bir ay sonra total sol ana bronş rüptürü saptanan olgu sunulmaktadır.

**Olgu:** Gastrik lenfoma tanısıyla 10 yıl önce subtotal gastrektomi ve sonrasında 6 kür kemoterapi alan hasta birkaç aydır süren öksürük ve kilo kaybı şikayetleri ile başvurdu. Toraks bilgisayarlı tomografisinde sol ana bronş, özofagus ve torasik aortayı çevreleyen ve nekrotizan kavite içeren kitle mevcuttu. Fiberoptik bronkoskopide sol ana bronşun kitle ile tam tıkalı olduğu görüldü. Patoloji raporu'yassı hücreli karsinom' gelen hastaya gemsitabin, sisplatin tedavisi başlandı. İlk kür sonrası taburcu edilen hasta 15 gün sonra ani gelişen serebrovaskuler olay, parapleji ve genel durum bozukluğu nedeniyle yoğun bakım ünitesine yatırıldı. Solunum yetmezliği nedeniyle entübe edilip mekanik ventilasyon uygulanan hastanın takibi sırasında ani başlayan tüp içi pürülan drenaj ve ardından hemoptizi olması üzerine fiberoptik bronkoskopi yapıldı. Sol ana bronşun orta bölümden itibaren izlenmediği, total rüptüre olduğu, rüptür distaline gidildiğinde, bir kavite içinde pürülan sekresyonlarla beraber kanama alanları ve bazı açık bronş ağızları izlendi. Pnömotoraks, pnömomediastinum ve cilt altı amfizemi gelişmeyen hastada solunum destek tedavisine devam edildi. Ancak 48 saat sonra hipotansif ve hipoksik atak sonrası hasta kaybedildi.

**Tartışma:** Nadir bir klinik durum olan bronş rüptürü genellikle travmaya sekonder veya iatrojenik nedenlerle görülmektedir. Akciğer malignitelerine bağlı gelişen birkaç olgu da bildirilmiştir. Ancak bu olgular genellikle pnömotoraks, pnömomediastinum ve cilt altı amfizem gibi gürültülü klinik tablolarla ortaya çıkmaktadır. Bu ilginç olguda ise tümöral ve enfeksiyöz süreç sonrası plevral iştirak olmaksızın kavitasyon ve ardından total bronşial rüptür gelişmiştir.

**Anahtar Kelimeler:** Akciğer kanseri Bronş rüptürü Fiberoptik bronkoskopi

## PS242

### TANSİYON PNÖMOSEFALİ; AKCİĞER REZEKSİYONU SONRASI BEKLENMEYEN, ÇOK NADİR BİR KOMPLİKASYON

Celalettin İbrahim Kocatürk[1], **Süleyman Ceyhan**[1], Şenay Aydın[2], Levent Cansever[1], Ali Cevat Kutluk[1], Nilgün Zeynep Ulukol[3], Mehmet Ali Bedirhan[1]
[1] Yedikule Göğüs Hastalıkları ve Göğüs Cerrahisi EAH, Göğüs Cerrahisi
[2]Yedikule Göğüs Hastalıkları ve Göğüs Cerrahisi EAH, Nöroloji
[3]Yedikule Göğüs Hastalıkları ve Göğüs Cerrahisi EAH, Anestezi

Akciğer kanseri için yapılan rezeksiyonlar sonrası gelişen pnömosefali çok nadir bir komplikasyondur. Lobektomi ve göğüs duvarı rezeksiyonu yaptığımız bir hastada, post operatif 12. gün pnömosefali gelişen olguyu sunmayı amaçladık. Öksürük ve sağ sırt ağrısı şikayetleri ile başvuran 53 yaşındaki erkek hastanın çekilen akciğer grafisinde, sağ üst zonda göğüs duvarına komşuluğu olan 6x5cm kitle lezyonu saptandı. Çekilen toraks BT'de kitlenin kavitasyon içerdiği, üst lob posterior segmentte yerleştiği, göğüs duvarına ve kostovertebral bölgeye 3. ve 4. kotlar seviyesinde, yüksek olasılıkla invaze olduğu görüldü. Mediastende en büyüğü 1.5 cm çapında multiple LAP lar izlendi. Çekilen PET-CT'de kitle dışında tutulum yoktu. Evreleme mediastinoskopide N2 bulunmayan hastaya, Torakotomi ile sağ üst lobektomi ve göğüs duvarı rezeksiyonu (2.3.4.5. kotlar) yapıldı. Operasyon sırasında vertebral rezeksiyon yapılmadı ve BOS kaçağı görülmedi. Postoperatif dönemde, medikal tedavi ile düzelen atrial fibrilasyon dışında komplikasyon görülmedi, postoperatif 7.gün taburcu edildi. Hasta taburculuktan 5 gün sonra baş ağrısı, unutkanlık, oryantasyon bozukluğu ve idrar inkontinası şikayetleri ile başvurdu. Çekilen craniyal BT'de subaraknoid mesafede ve intraventriküler alanda yaygın pnömosefali izlendi. Medikal tedavi ile semptomları gerilemeyen ve Pnömosefalisi artan hastaya, Beyin Cerrahisi ile birlikte retorakotomi yapıldı. Paravertebral alanda aktif BOS kaçağı saptanmadı. Şüpheli alanların üzeri paravertebral kas ile örtüldü ve fibrin doku yapıştırıcısı uygulandı. Postoperatif dönemde şikayetleri hızla geriledi, craniyal BT kontrolünde pnömosefalinin gerilediği gözlendi. Hasta 8.gün şifa ile taburcu edildi. Akciğer kanseri için yapılan rezeksiyonlar sonrası yaklaşık %30 oranında morbidite görülmektedir. Özellikle genişletilmiş akciğer rezeksiyonları sonrasında bu oran daha da artmaktadır. Pnömosefali ise genellikle vertebra rezeksiyonu yapılan, operasyon sırasında subaraknoid mesafenin açıldığı ve BOS kaçağının görüldüğü hastalarda gelişmektedir.

**Anahtar Kelimeler:** Akciğer Kanseri Komplikasyon Pnömosefali

## PS243

### JİNEKOLOJİK KÖKENLİ MALİNG PLEVRAL EFÜZYONLARDA MİNMAL İNVAZİV YÖNETİM VE SONUÇLARI

**Serpil Sevinç**[1], Ahmet Uysal[2], Şeyda Örs Kaya[1], Kenan Can Ceylan[1], Şaban Ünsal[1], Çağlar Yıldırım[1], Timuçin Alar[3]
[1] İzmir Dr. Suat Seren Göğüs Hastalıkları ve Cerrahisi Eğitim ve Araştırma Hastanesi, Göğüs Cerrahisi
[2] 18 Mart Üniversitesi Tıp Fakültesi, Kadın Hastalıkları ve Doğum AD
[3] 18 Mart Üniversitesi Tıp Fakültesi, Göğüs cerrahisi AD

**Amaç:** Jinekolojik kanserler tüm dünyada kadınlarda görülen kanserlerin yaklaşık 18%'ini oluşturmaktadır. Çoğunlukla ileri ever over kanseriyle ilişkili olmakla birlikte ileri evre diğer jinekolojik malignitelerde pleural efüzyon görülebilmektedir. Biz bu çalışmamızda jinekolojik malignitelere sekonder gelişen malign plevral efüzyonlardaki plöredez sonuçlarımızı ve surviye katkısını araştırdık.

**Gereç ve Yöntem:** 2005-2011 yılları arasında 3. Basamak Eğitim ve Araştırma Hastanesi Göğüs Cerrahisi Kliniğinde plevral efüzyon nedeniyle cerrahi işlem uygulanmış hastalardan, jinekolojik maligniteye sekonder plevral efüzyon saptanan 19 kadın hasta retrospektif olarak incelendi. Perkütan plevra biyopsisi ile tanı komamayan hastalardan solunum fonksiyon testi sonuçlarına göre tek akciğer ventilasyonunu tolere eden olgularda tanı için videotorakoskopi (VATS) tercih edildi

**Bulgular:** Hastaların ortalama yaşı 53,63 ± 15.67 (23-77) idi. Hastaların 76,5%'i (13/17) over ca, 11,8%'i (2/17) endometrium ca, 11,8%'i (2/17) servix ca idi. Toplam drenaj miktarı ortalama; 2,714 ± 2,220 ml (1,000-9,800), drenaj süresi 7,29 ± 3,54 saat (2-15) idi. Hastalar ortalama 9,50 ± 4,97 gün (3-20) hastanede kaldılar. Hastaların 82,4% (14/17)'si hastalık nedeniyle opere olmuşlar, 17,6% (3/17)'si opere olmamışlardı. Efüzyon; 4 hastada sağ tarafta, 7 hastada sol tarafta, 6 hastada bilateral idi. Olguların efüzyon tarafına göre over ca survi değerleri karşılaştırıldığında; istatistiksel olarak medyan değerleri arasındaki fark anlamlı değildi(P=0,117). Plevral efüzyonu olan over ca olgularında opere olan gurubun surveyi opere olmayanlara göre anlamlı olarak daha uzun bulundu(P=0,030). Hiçbir olguda plöredezin tekrar edilmesini gerektiren miktarda mayi drenajı olmadı. Hiçbir olguda gerek cerrahi işlem gerekse plöredez nedeniyle mortalite saptanmadı.

**Sonuç:** Plevral efüzyon gelişen jinekolojik kanserli olgularda VATS a göre daha minimal invaziv bir yöntem olan tüp ya da kateter torakostomi kullanılarak plöredez işleminin uygun olabileceğini düşünüyoruz.

**Anahtar Kelimeler:** Jinokolojik malignite malign plevral effüzyon plöredez

## PS244

### AKCİĞERİN NADİR GÖRÜLEN TÜMÖRLERİNDEN «İNFLAMATUAR MİYOFİBROBLASTİK TÜMÖR»

**Kadir Burak Özer**, Hatice Eryiğit, Murat Ersin Çardak, Recep Demirhan
Kartal Dr. Lütfü Kırdar EAH, Göğüs Cerrahisi

İnflamatuar miyofibroblastik tümör, etiyolojisi tam bilinmeyen inflamatuvar orjinli nadir görülen bir hastalıktır. Lokal nüks ve ekstrapulmoner invazyonlar göstererek malignite gibi davranan iyi huylu bir tümördür. Olgumuz 45 yaşında kadın hasta; 3 hafta süren öksürük şikayetiyle çekilen PA akciğer grafisinde sol akciğerde yaklaşık 2 cm'lik opasite görülmesi üzerine hastaya toraks BT çekildi. Çekilen toraks BT'de sol akciğer üst lobta periferik yerleşimli yaklaşık 1,5x2 cm'lik kitle imajı saptanması üzerine hastaya PET-BT incelemesi yapıldı. Yapılan değerlendirmede sol akciğerdeki kitlenin SUVmax'ı 23 olan yoğun FDG tutulumu olup, ekstrapulmoner FDG tutulumu mevcut alan yok idi. Hastaya bronkoskopi yapılıp, endobronşiyal lezyon saptanmadı. Daha sonra genel anestezi altında sol torakotomi ile kitleye wedge rezeksiyon yapılıp frozena gönderildi. Frozen sonucu şüpheli malignite ile uyumlu gelmesi üzerine hastaya sol üst lobektomi + mediastinal lenf nodu disseksiyonu yapıldı. Post-operatif komplikasyon gelişmeyen hasta 5.gün taburcu edildi. Hastanın patoloji sonucu İnflamatuar miyofibroblastik tümör ile uyumlu gelmesi üzerine hastaya ek onkolojik tedavi verilmeden takibine devam edildi. İnflamatuar miyofibroblastik tümör tedavisinde en iyi tedavi yöntemi komplet cerrahi rezeksiyondur. Lokal nüks ve ekstrapulmoner invazyonları göz önünde bulundurulmalıdır.

**Anahtar Kelimeler:** inflamatuar miyofibroblastik tümör akciğerin nadir tümörü

PS245

## ANA BRONŞ STENOZU; 2 OLGU NEDENİYLE

Sedat Ziyade[1], Ömer Soysal[1], Osman Cemil Akdemir[2], Anlayış Aksu[1], Şenel Yediyıldız[1], Erkan Çakır[3], Uğur Temel[4]
[1]Bezmialem Vakıf Üniversitesi Göğüs Cerrahisi Anabilim Dalı, Göğüs Cerrahisi
[2]Kızıltepe Devlet Hastanesi, Göğüs Cerrahisi
[3] Bezmialem Vakıf Üniversitesi Çocuk Hastalıkları Anabilim Dalı Cocuk Göğüs Hastalıkları Bilim Dalı, Çocuk Göğüs Hastalıkları
[4] Şişli Etfal Eğitim ve Araştırma Hastanesi,Göğüs Cerrahisi

**Giriş:** Konjenital bronş stenozu nadirdir. Enfeksiyöz nedenlerle veya travmatik rüptür sonrası gelişebilir. Tedavide, dilatasyon ön planda düşünülebilir. Distaldeki parankimin durumu cerrahi tedavi planını etkiler. Çalışmayan lop ve ilave ana bronş stenozu olan ve lobektomi ve bronkoplasti uygulanmış 2 olgu sunulmuştur.

**Olgu 1:** İA:10 Y erkek. Öksürük, nefes darlığı, hırıltı, balgam şikayeti ile başvurdu. 2 yıl önce attan düşen, sonrasında pnömotoraks olan ve bilateral tüp takılan hasta 1 ay önce pnömoni geçirmiş ve hastanede yatırılmış. Toraks BT'de sol alt lopta bronşektazi, FOB: Sol ana bronş granülasyon dokusu ile %90 tıkalı ve stenotik, darlık geçildiğinde sol üst lob bronşu normal, sol alt lob ağzı tam tıkalı. Rigid bronkoskopi yapıldı. Sol ana bronşta lümeni %80 daraltan stenoz ve granülom görüldü. Bu bölge dilate edildi ve tam olarak açık gözlendi, üst lob bronşu açık alt lob bronşu ise granulom ile tam tıkalı izlendi. Torakotomi yapıldı. Bronşektatik ve atelektatik alt lob rezeke edildi. İntraoperatif fleksible bronkoskopide, sol ana bronşta karinadan 1 cm distalde lümen %80- %90 dar izlendi. Darlık olan noktaya bronşial sleeve rezeksiyon yapıldı. Sorunsuz taburcu edildi. Kontrol bronkoskopi normaldi.

**Olgu 2:** ŞY: 34 y erkek. Öksürük ve balgam şikayeti uzun yıllardır devam eden hasta göğüs hastalıkları poliklinik müracatında yapılan BT'de bilateral tek tük bronşektazi bölgeleri, sağ ana bronşta darlık ve sağ atelektatik üst lop tesbit edildi. Bronkoskopi sağ ana bronşta ileri derecede darlık tespit edildi. Patolojisi: Kronik nonspesifik bronşit olarak raporlandı. Ayrıca hastaya sanal bronkoskopi yapıldı. Stenotik sağ ana bronş izlendi. Torakotomi ile stapler ile wedge üst lobektomi yapıldı. Daha sonra stenotik bölgeye sleeve üst lob bronş eksizyonu uygulandı. Patolojik incelemede; Parankimde amfizematöz değişiklikler, parankim ve plevrada ossifikasyon bulguları, bronş duvarında ossifikasyon, fibrozis ve kalsifikasyon tesbit edildi. Sorunsuz taburcu edildi. Kontrol bronkoskopide darlık yoktu.

**Sonuç:** Benign bronş stenozunda bronkoplasti yapılmalıdır. Distal parankim harabiyeti veya bozukluğu var ise lobektomi de eklenmelidir.

**Anahtar Kelimeler:** bronş stenozu

PS246

## TİMEKTOMİ SONRASI SAĞKALIM

Bekir Elma[1], Maruf Şanlı[1], Ahmet Feridun Işık[1], Bülent Tunçözgür[1], Seval Kul[2], Levent Elbeyli[1]
[1]Gaziantep Üniversitesi Tıp Fakültesi, Göğüs Cerrahisi
[2]Gaziantep Üniversitesi Tıp Fakültesi, Biyoistatistik AD

**Giriş:** Timusla ilgili araştırmalar Miyastenya Gravis(MG) nedeniyle yapılan araştırmalara paraleldir. Timomalı hastaların %30'unda MG, MG'lilerin %10-15'inde timoma vardır. Timomaların yaklaşık %20-30'u maligndir. Çalışmamızda 1998-2013 yılları arasında yaptığımız timektomilerin sağkalım analizini sunmayı amaçladık.

**Gereç ve Yöntem:** 1998-2013 arasında yaptığımız 33 timoma olgusu retrospektif olarak incelendi. Olguların 21'i erkek, 12'si kadındı ve çeşitli semptomlarla başvurmuşlardı. Yaş aralığı 18-72 ve yaş ortalaması 45,8'di. Olguların 26'sında cerrahi yaklaşım medyan sternotomiyle, diğerlerinde torakotomi veya videotorakoskopik cerrahi(VATS) ile gerçekleştirildi(Tablo-1). Medyan sternotomi sayısının fazla olmasının sebebi timik artık doku bırakma kaygısı ve çevre yapılara invazyondu. Olguların 1'ine invazyon nedeniyle sol pnömonektomi yapıldı. 1'ine akciğer kanseri nedeniyle rezeksiyon uygulanırken timik kitlesi de çıkarıldı.

**Bulgular:** Hastaların histopatolojik alt tipleri Tablo-2'de verilmiştir. Olguların 15'i preoperatif MG tanısıyla nörolog tarafından takipteydiler ve postoperatif takiplerine devam ettiler. Olguların 5'i postoperatif kemoterapi(KT), 11'i postoperatif radyoterapi(RT) aldı. 2'si ise rezektabilite için preoperatif KT aldı. Hastalardan 27'si hala hayatta. Olguların 1'i postoperatif 3. yılında, 1'i postoperatif 2. ayda, pnömonektomi yapılan olgu ise postoperatif 6. ayda kaybedildi. 3 olguya ulaşılamadı. Yaşam olasılıklarının hesaplanmasında Kaplan-Meier yöntemi kullanıldı. Olasılıklar Kaplan-Meier eğrisi ile gösterildi. İstatistiksel analizler için SPSS for Windows version 11,5 paket programı kullanılmıştır. Ortalama yaşam süresi 160,824 ay ve sağkalım olasılığı %85'in üzerinde(Resim-1) bulundu.

**Sonuç:** Timoma için uzun sağkalım evreye, rezeksiyon genişliğine ve histolojiye bağlıdır. Eksizyon şekliyle ilgili olarak literatür, çevre dokunun birlikte çıkarıldığı sternotomiyi benimseyenler ve sternum koruyucu yöntemi savunanlar arasında bölünmüştür. Jaretzki ve arkadaşları transservikal-transsternal maksimum timektomi teknikleri ile rezeke edilmiş spesmenlerin incelemesinde %32 boyunda ve %98 medyastende ektopik timik doku sıklığını belirlemiş, komplet timik ekstirpasyonu gerçekleştirebilmek için bu yöntemin gerekliliğini savunmuşlardır. Öte yandan 15 çalışmanın irdelendiği bir yayında, VATS ve transsternal timektomiyi karşılaştırılmış ve VATSın eşdeğer remisyon oranları ve eşdeğer timik doku rezeksiyon kitlesi sağladığı vurgulanmıştır. Timomada cerrahi yaklaşım ne olursa olsun, sağkalımı artıran en önemli şeyin timus ve invaze olmuş yapıların komplet rezeksiyonu olduğunu düşünüyoruz.

**Anahtar Kelimeler:** timoma timektomi sağkalım medyan sternotomi

## PS247

### KOTTA DEV HÜCRELİ KEMİK TÜMÖRÜ

Ömer Soysal[1], **Sedat Ziyade**[1], Osman Cemil Akdemir[2], Anlayış Aksu[1], Nur Büyükpınarbaşlı[3], Şenel Yediyıldız[1]
[1]Bezmialem Vakıf Üniversitesi Göğüs Cerrahisi Anabilim Dalı, Göğüs Cerrahisi
[2]Kızıltepe Devlet Hastanesi, Göğüs Cerrahisi
[3] Bezmialem Vakıf Üniversitesi Patoloji Anabilim Dalı, Patoloji

**Giriş:** Dev hücreli kemik tümörü tüm kemik tümörlerinin %3-5'ini oluşturur. En sık 25-35 yaşta görülür, 20 yaş altı ve 50 yaş üzeri nadirdir, % 85 uzun kemiklerde gelişir. Yarısı benign olup, % 30 rekürrens gelişir ve % 10-15 olguda malign seyirlidir. Büyük cesamette, benign, ve kot kökenli bir dev hücreli kemik tümörü olgusu nadir olması nedeniyle sunulmuştur.

**Olgu:** 32 Y erkek. 2-3 ay önce farkettiği sağ göğüste şişlik şikayeti ile başvurdu. FM: Sağda sternumun yan tarafında 3. kıkırdak kosta seviyesinde fikse kitle lezyonu vardı. Akciğer grafisinde sağda opasite, toraks BT\'sinde sağ göğüs duvarında 7x8 cm kitle saptandı. Biyopsi yapıldı ve patoloji raporunda iğsi hücreli malign hücreler belirlendi. PET'te, lezyonda, 14 Suvmax tutulum dışında tutulum yoktu. Ameliyatta, 2-4 kotlar önde sternumdan sıyrılarak, arkada 3 cm salim sınırlarla kitle göğüs duvarı ile anblok çıkarıldı. 4. kıkırdak kosta sternumdan punch ile parçalar koparılarak ilerletildi. Çıkarılan kostaların yerlerine gelecek şekilde 2 adet titanyum bar, kesilerek ve boyları ayarlanarak yerleştirildi. 2. ve 3. kotların yerine yerleştirilen barlar sternuma 4 numara çelik sternum teli ile sabitlendi. Defekt üzerine, alttaki ve üsttekinin altında, ortadakinin üstünden geçecek şekilde prolen meş gerilerek etraf yumuşak dokulara tespit edildi. Patoloji; dev hücreli kemik tümörü, cerrahi sınırlar; tümör görülmedi şeklinde raporlandı. Postoperatif 3. Gün taburcu edildi.

**Sonuç:** Göğüs duvarında gelişen dev hücreli kemik tümöründe, malignite potansiyeli nedeniyle geniş rezeksiyon uygulanmalıdır.

**Anahtar Kelimeler:** dev hücreli kemik tümörü göğüs duvarı tümörü

## PS248

### DERİN STERNAL ENFEKSİYON VE TEDAVİSİ; 2 OLGU NEDENİYLE

Ömer Soysal[1], **Sedat Ziyade**[1], Anlayış Aksu[1], Osman Cemil Akdemir[2], Uğur Temel[3], Abdullah Kansu[4], Şenel Yediyıldız[1]
[1]Bezmialem Vakıf Üniversitesi Göğüs Cerrahisi Anabilim Dalı, Göğüs Cerrahisi
[2]Kızıltepe Devlet Hastanesi, Göğüs Cerrahisi
[3]Şişli Etfal Eğitim ve Araştırma Hastanesi, Göğüs Cerrahisi
[4]Bezmialem Vakıf Üniversitesi Göğüs Cerrahisi Anabilim Dalı, Göğüs Hastalıkları

**Giriş:** Derin sternal yara enfeksiyonu, osteomyelit, sternal ayrılma ve mediastinit ile birlikte seyrettiğinden önemli bir morbidite ve mortalite nedenidir. Nedenleri arasında; mediyan sternotomi, kardiyak operasyon, özofagus perforasyonu, oral enfeksiyonun yayılması: tonsillit, diş apsesi, subdiyafragmatik batın içi enfeksiyon ve travma vardır. En sık; poststernotomi ve özofagoskopi sonrası görülür. Başarılı bir şekilde tedavi edilmiş derin sternal enfeksiyonu olan 2 olgu sunulmuştur.

**Olgu 1:** BG: 63 yaşında erkek. Hırıltılı solunum, akıntılı yara şikayeti ile başvurdu. Kasım 2012' de koroner by-pass sonrası 2. gün SVO geçiren hastada sol hemipleji gelişmiş. Sternotomi insizyonunda enfeksiyon olmuş ve debride edilmiş. Taburcu olduktan sonra ayaktan takip edilen hasta durumunun kötüleşmesi nedeniyle 2012 aralık ayında hastanemiz yoğun bakımında tedavi altına alındı ve sternal fistül bölgesine VAC tedavisi uygulandı. Solunum ve kalp yetmezliği tedavisi sonrası genel durumu düzelen hastaya fistül traktının değerlendirilmesi için fistülden kontrast madde verilerek BT çekildi: Traktın ciltaltı lokalizasyonlu olduğu görüldü. Sternal fistül olan yerden metil mavisi verildi, metilen mavisi bulaşan yerler ve fistül ağzı genişce debride edildi. Postop erken dönem komplikasyon izlenmeyen hasta taburcu edildi. Takibinde sorunu olmadı.

**Olgu 2:** SG: 39 Y Bayan. Sternal bölgeden akıntı şikâyeti bulunan, yirmi yıl önce göğüs duvarı sternal bölgeden kist nedeniyle opere olan hastanın son bir yıldır sternal bölgeden akıntısı olmuş. Polikliniğimize gelen hasta sternal fistül debridmanı yapılmak üzere yatırıldı. FM de: Sternum üzerinde akıntılı fistül ağzı mevcuttu. Fistül ağzından kontrast madde verilerek toraks BT çekildi. Ameliyatta, sternal fistül olan yerden metil mavisi verildi, metilen mavisi bulaşan yerler, abse formasyonu ve fistül traktı rezeke edildi. Patolojisi rüptüre epidermal kist olarak raporlandı. Sorunsuz olarak taburcu edildi.

**Sonuç:** Derin sternal enfeksiyon tedavisinde cerrahi debidman gereklidir. VAC (Vacuum Assisted Closure) akılda tutulmalıdır.

**Anahtar Kelimeler:** sternal osteomiyelit, mediyastinit

## PS249

### 71 YAŞINDA HASTADA SEMPTOMATİK BOCHDALEK DİYAFRAGMA HERNİSİ

Osman Cemil Akdemir[2], **Sedat Ziyade**[1], Ömer Soysal[1], Anlayış Aksu[1], Şenel Yediyıldız[1],
[1]Bezmialem Vakıf Üniversitesi Göğüs Cerrahisi Anabilim Dalı, Göğüs Cerrahisi
[2]Kızıltepe Devlet Hastanesi, Göğüs Cerrahisi

**Giriş:** Bochdalek diyafragma hernisi konjenital olup, yenidoğanda ciddi bir mortalite sebebidir. Mortalite sebebi başta pulmoner hipoplazi ve eşlik eden diğer anomalilerdir. Erişkin yaşda nadirdir. Semptomatik olmayıp insidental radyolojik tetkiklerle tanı alabilir. İleri yaşta tanı almış ve cerrahi tedavi uygulanmış bir Bochdalek hernisi olgusu sunulmuştur.

**Olgu:** 71 Y bayan. Ciddi sağ yan ağrısı şikayeti olan hastanın toraks BT\' si sağ böbrek perirenal yağlı dokusu ile birlikte süperiora doğru diafragma defektinden herniye görünümdedir, sağda diyafragma hernisi. Şeklinde idi Sol torakotomi yapıldı. Yaygın yapışıklıklar mevcuttu. Yapışıklıklar çepeçevre ayrılıp inferior pulmoner ligaman kesildikten sonra pnömolizis tamamlandı. Posteriorda diyafragma defektinden toraksa herniye olmuş sürrenal gland, perirenal yağlı doku ve böbrek üst pol izlendi. Herniye olan yapıların etrafı keskin ve künt diseksiyonlarla serbestleştirildi. Diyafragam mediyale doğru 1.5 cm kadar koterle kesilerek hernie oluşumlar batına itildi. Organlar batına itildikten sonra diyafragma, ipek sütürlerle posterolateralde kotların etrafından geçilerek, posteriorda toraks duvarı yumuşak dokulardan geçilerek U sütürlerle defekt kapatılacak şekilde tamir edildi. Defekt alanı üzerine tek kat prolen meş gerilerek sütürler üzeri desteklendi. Postoperatif sorunu olmadı.

**Sonuç:** Bochdalek diyafragma hernisi, semptomatik ve büyük ise ileri yaşta da onarılmalıdır. Transtorasik yaklaşım uygundur.

**Anahtar Kelimeler:** bochdalek hernisi diyafragma hernisi

## PS250

### DİSTAL ÖZOFAGUS PATOLOJİLERDE PRONE POZİSYONDA SOL VATS İLE YAKLAŞIM

**Adamu Issaka**, Barkın Eldem, Volkan H.Kara, Hasan F. Batirel
Marmara Universitesi Tip Fakültesi Hastanesi, Göğüs Cerrahisi

**Amaç:** Distal özofagus patolojilerde faklı cerrahi yöntemler yaklaşmak mümkündür, Son yıllarda en çok laparaskopi yaklaşımı kullanılmaktadır. Lateral dekübit pozisyonda yapılan VATS'larda distal özofagusa yaklaşmak teknik zorlukları vardır. Prone pozisyonda sol VATS ile yaklaşım daha ergonomik olabileceğini düşünülerek 3 hasta üzerinde bu yaklaşımı denendi ve sonuçları paylaşılmaktadır.

**Gereç ve yöntem:** Çalışmamızda dâhil edilme kriteri olarak distal özofagus patoloji olması, laparaoskopiye engel olabilecek bir durum olması veya uzun miyotomi gereksinim olmasıdır. İki hasta akalazya, üçüncü hasta ise akalazya yanı sıra distal özofagusta küçük bir divertikülü tanısı mevcüttü. Birinci ve üçüncü hasta daha önce laparatomi öyküsü, ikinci hasta uzun miyotomi gereksinim nedeniyle prone posizyonda sol VATS yaklaşımı tercih edildi. Tüm hastalara çift lümen entübasyon sonrası rigid özofagoskopi yapıldı. Daha sonra hastaları prone pozisyona alındı. Kamera portu posterior aksilar hattan 2-3cm posteriorunda 6. İKA'ta yapıldı. Skapula ucuna yakın 4. İKA ve paravertebral 8. İKA ta ikinci ve üçüncü insizyonlar yapıldı. Sadece İkinci hastada yapışıklıkları nedeniyle ek traksyon gerektiği için posterior aksilar hatta 7.İKA dördüncü insizyon gerekti. CO2 kullanıldı. Hastalara uzun miyotomi uygulandı. Tek göğüs tüpü yerleştirilerek işleme son verildi. Bulgular: Ameliyat süreleri 2-3 saat arasındaydı. İkinci hasta KOAH nedeniyle 24 saat entübe olarak yoğun bakımda takip edildi ve 5. Günde taburcu oldu. Diğer iki hasta postop 3. günde taburcu oldular.

**Sonuçlar:** Hastaların yutma güçlüğü olmaksızın 1 sene takip edilmektedir. Bu yaklaşımla distal özofagus daha iyi görüntülenmekle birlikte cerrahi yaklaşımı daha rahat olmaktadır. Akciğeri ekartasyon gereksinimi de ortadan kaldırıyor. Bu yaklaşımı distal özofagus patolojileri için standart bir yaklaşım olması için daha büyük seri çalışma gereksinimi duyulmaktadır.

**Referanslar:** Palanivelu C, Prakash A, Senthilkumar R, Senthilnathan P, Parthasarathi R, Rajan PS, et al (2006) Minimally invasive esophagectomy: thoracoscopic mobilization of the esophagus and mediastinal lymphadenectomy in prone position--experience of 130 patients. J Am Coll Surg 203(1):7-16.

**Anahtar Kelimeler:** Prone posizyon VATS akalazya miyotomi

## PS251

### AKSİLLER VE SUPRAKLAVİKÜLER KUM SAATİ DEV GÖĞÜS DUVARI LİPOMU OLGUSU

Ömer Soysal[1], Anlayış Aksu[1], **Sedat Ziyade**[1], Osman Cemil Akdemir[2], Nur Büyükpınarbaşlı[3], Abdullah Kansu[4], Şenel Yediyıldız[1]
[1]Bezmialem Vakıf Üniversitesi Göğüs Cerrahisi Anabilim Dalı, Göğüs Cerrahisi
[2]Kızıltepe Devlet Hastanesi, Göğüs Cerrahisi
[3]Bezmialem Vakıf Üniversitesi Patoloji Anabilim Dalı, Patoloji
[4]Bezmialem Vakıf Üniversitesi Göğüs Cerrahisi Anabilim Dalı, Göğüs Hastalıkları

**Giriş:** Benign yumuşak doku göğüs tümörleri, lipom, fibrom, dev hücreli tümör, nörojenik tümörler ve vasküler tümörlerden oluşur. Lipomlar önemli yer tutar. Tedavide lokal eksizyon esastır. Göğüs duvarı rekonstrüksiyonu genellikle gerekmez. Lokalizasyonu nedeniyle ilginç olan dev bir göğüs duvarı lipomu olgusu sunulmuştur

**Olgu:**17 yaş erkek. Yaklaşık 4 yıl önce farkettiği boyun sağ yanında, omuz üzerinde şişlik 4 yılda giderek büyüyen hasta polikliniğimize başvurdu. Toraks BT' de sağ aksilladan trakea sağ yarımına kadar uzanım gösteren 15 x 6 cm boyutunda yağ dansitesinde lipom ile uyumlu lezyon izlenmekte idi. Sağ supraklavikular bölgede ve aksiller bölgede, klavikula altında birbiriyle irtibatlı, uzun çapı 20 cm olan lipom rapore edilen hastaya operasyon kararı verildi. Ameliyatta, supin pozisyona alınan hastada sağ supraklavikular bölgeye oblik olarak yaklaşık 10 cm' lik kesi yapıldı. Katlar geçilerek sarı renkli lezyona ulaşıldı. Lezyon üzerinde ve etrafında, boyundan köken aldığı düşünülen 4-5 adet sinir lifi görüldü, bu oluşumlar korunarak lezyon keskin ve künt diseksiyonla dönüldü ve çıkarıldı. İnfraklavikular bölgeden aksillaya doğru uzanan kitlenin devamı görüldü. Kitle asılıp çekilerek künt diseksiyonla çıkarıldı. Patoloji, lipomatö doku olarak geldi.

**Sonuç:** Lipomda malign dejenerasyon nadirdir. Çok büyük cesamette bile olsa tek insizyon ile çekiştirilerek komplet eksize edilebilir.

**Anahtar Kelimeler:** göğüs duvarı lipom aksiller kanal

## PS252

### VASKÜLER RİNG; SAĞ ARKUS AORTA VE SOL LİGAMENTUM ARTERİYOZUM

**Sedat Ziyade**[1], Ömer Soysal[1], Osman Cemil Akdemir[2], Anlayış Aksu[1], Şenel Yediyıldız[1]
[1]Bezmialem Vakıf Üniversitesi Göğüs Cerrahisi Anabilim Dalı, Göğüs Cerrahisi
[2]Kızıltepe Devlet Hastanesi, Göğüs Cerrahisi

**Giriş:** Trakea, özofagus veya her ikisini de sarıp çevreleyen ve baskılayan arkus aorta anomalilerine vasküler ring denir. Trakea veya özofagus basısına bağlı olarak genellikle, infant ve erken çocukluk döneminde semptomatik olurlar. Dispne ve rekürren akciğer enfeksiyonları ile seyreden ve cerrahi tedavi uygulanan bir vasküler ring olgusu sunulmuştur.

**Olgu:** 8 yaşında erkek çocuk. Uzun yıllardır şikâyetleri nedeniyle astım düşünülerek medikal tedavi ile takip edilen hastaya yapılan bronkoskopisinde trakeada dıştan bası izlenmesi üzerine BT çekilmiş. BT de vasküler ring düşünülen hasta tarafımıza yönlendirilmiş. Değerlendirmesinde sağ arkus aorta ve malforme sol subklaviyan arter anomalisi izlenen hasta opere edildi: sol torakotomi ile ligamentum arteriozum kesilerek etraf ve mediyasten serbestleştirildi. Postoperatif şilotoraks gelişti. Konservatif tedavi ile 6 günde düzeldi. 6 ay sonraki kontrolde semptomları düzelmişti ve ek sorunu yoktu.

**Sonuç:** Vasküler ring tanı ve cerrahi tedavi planında dinamik kontrastlı bilgisayarlı toraks tomografisi etkin bir yöntemdir. Tedavinin temelini ringin kesilmesi ile baskı yapan halkanın iptal edilmesi oluşturur.

**Anahtar Kelimeler:** vasküler ring major vasküler anomali

## PS253

### ERİŞKİN YAŞTA CERRAHİ OLARAK TEDAVİ EDİLEN KONJENİTAL BRONKOÖZOFAGİYAL FİSTÜL VAKASI

**Adamu Issaka**[1], Nezih O. Ermerak[1], Zeynep Bilgi[1], Volkan H.Kara[1], Toni Lerut[2], Hasan F. Batirel[1]
[1]Marmara Universitesi Tip Fakültesi Hastanesi, Göğüs Cerrahisi
[2]University Hospital Gasthuisberg

**Giriş:** Konjenital bronkoözofagiyal fistül (BÖF) erişkinlerde nadır görülen bir hastalıktır. Özofagus atrezi ile birlikte olduğunda erken yaşta teşhis edilmekte fakat tek başına olduğunda erişkin yaşına kadar tanışız kalabilmektedir. Hastanemizde opere edilen iki erişkin BÖF vakası sunuldu. Her iki hastanın tipik olarak sıvı içeceklerden sonra gelişen öksürük nöbet şikâyetleri (Ohno's bulgusu) çocukluk dönemindde başlamış olmasına rağmen erişkin yaşta ancak tanı konulmuş.

**Olgu:** İlk hasta 39 yaşında erkek, BÖF sağ alt lob superior segment bronşu ile özofagus arasındaydı. İkinci hasta 55 yaşında bayan, lezyon sol alt lob superior segment bronşu ile özofagustaydı. Her iki hastaya perioperative özofagoskopi ve bronkoskopi yapıldı, ardından torakotomi ile 5.İKAtan toraksa girildi. İlk hastada hem bronkoskopi ve özofagoskopi ile fistül ağzı görüntülenmesine karşın ikinci hastada sadece bronkoskopi ile fistül ağzı görüntülendi. İlk hastaya sağ, ikinci hastaya sol posterolateral torakotomi yapıldı. Her iki hastaya özofagus serbeşletirip askıya alındı ve her iki hastada alt lob superior segment bronşu ile özofagus arasında özofagus kas dokusuna sahip fistül izole edildi ve right angle ile dönüldü. Fistül kesildi. Bronş açıklığı 4/0 vicryl dikişle kapatıldı. Daha sonra özofagus mukozası separe 3/0 vicryl, kas dokusu ise separe 3/0 PDS ile kapatıldı. İlk hastada bronşun üzerine perikard flep konulmadı, ikinci hastanın alt lobta enflamasyonu nedeniyle bronşu perikard flep ile desteklendi. Her iki hastaya fistülektomi dışında parankim rezeksiyon yapılmadı. Her iki hastanın fistülü intraoperatif olarak Braimbridge ve Keith sınıflandırmasına göre tip II olarak belirlendi. Postoperatif morbidite veya mortalite olmadı. Hastalar serviste takip edildi, 5. günde çekilen kontrastlı özofagografide kaçak tespit edilmemesi üzerine oral rejim başlandı ve 6. günde problemsiz taburcu edildi.

**Sonuç:** İlk hasta postop sekizinci aydayken, ikinci hasta postop birinci ayda semptomsuz takip edilmekte. Tedavi ile gerilemeyen inatçı öksürüklerde BÖF akılda tutulması ve tanı ardından cerrahi tedavi yapılması önerilmektedir.

**Referanslar:** Zhang BS, Zhou NK, Yu CH. Congenital bronchoesophageal fistula in adults. World J Gastroenterol 2011;17(10):13

**Anahtar Kelimeler:** Bronkoözofagiyal fistül conjenital torakotomi fistülektomi

## PS255

### AKCİĞER KANSERİNDE BRONKOVASKÜLER SLEEVE REZEKSİYON DENEYİMLERİMİZ: 2 OLGU

Maruf Şanlı, **Miray Ersöz**, Feridun Işık, Yunus Benli, Bülent Tunçözgür, Levent Elbeyli
Gaziantep Üniversitesi Tıp Fakültesi, Göğüs Cerrahisi

**Giriş:** Akciğer kanserinde ana bronşa veya pulmoner artere invazyonu bulunan olgularda lobektomi yetersiz kalabileceğinden hastanın daha fazla doku dolayısıyla daha fazla solunum foksiyonu kaybetmesine neden olabilecek pnömonektomi uygulamak gerekebilir. Alternatif yöntem ise ana bronş ve gerektiğinde pulmoner arterin invazyona uğramış kısmının rezeksiyonu ile birlikte lobektomi ve bronkovasküler rekonstrüksiyon uygulanmasıdır.

**Olgu 1:** 67 yaşında, erkek hastanın toraks tomografisinde sağ üst lobta 5 cm çapında lezyon saptandı. Ocak 2000'de sağ torakotomi yapıldı, eksplorasyonda tümörün intermedier bronşa ve pulmoner arterin orta lob arterini vermeden önceki kısmına invaze olduğu görüldü. Sağ ana pulmoner artere ve intermedier bronşa sleeve rezeksiyon uygulanarak bronkovasküler sleeve sağ üst lobektomi ve mediastinal lenf nodu diseksiyonu yapıldı. Patoloji sonucu SCC gelen hastada lenf nodları negatifti. Postoperatif 1. ayda pulmoner arterde oklüzyon saptanması sonucu hastaya sağ pnömonektomi yapıldı ve alt lobta mikrometastazlar saptandı. Sorunsuz taburcu edilen hastamız postoperatif 13. yılında.

**Olgu 2:** 62 yaşında erkek hastanın toraks tomografisinde sağ üst lobta kitle görülmüş ve FOB ile skuamoz hücreli karsinom tanısı konularak kliniğimize yönlendirilmişti. Hastaya PET-BT çekildi, sadece lezyonda tutulum olması üzerine sağ torakotomi yapıldı. Eksplorasyonda kitlenin intermedier bronşa, alt lob superior segment arterine, orta lob arterine üst lob ascendan dal arterine sıkı yapışık olduğu görüldü. Ana bronş ve intermedier bronş kesilerek sağ ana bronş ve alt lob bazal kök bronşuna anastomoz yapıldı. İnterlober arter proksimalden anterior dalını verdikten sonra, distalden ise bazal kök arterleri seviyesinden kesildi. İnterlober – pulmoner arter anastomozu yapıldı. Böylece hastaya bronkovasküler sleeve üst bilobektomi, alt lob superior segmentektomi ve mediastinal lenf nodu diseksiyonu yapıldı. Postoperatif T2aN1Mo olarak evrelendirilen hasta sorunsuz taburcu edildi. Kontrollerine devam eden hasta postoperatif 25.ayında.

**Sonuç:** Akciğerde santral yerleşimli tümörlerde hastanın solunum fonksiyonlarını korumak ve tümörün komplet rezeksiyonunu yapabilmek için bronşiyal ve vasküler sisteme çeşitli rekonstrüksiyonlar uygulanabilir. Bu sayede hastanın daha fazla doku kaybı ve dolayısıyla postoperatif dönemde oluşabilecek solunum fonksiyon kaybı önlenebilir.

**Anahtar Kelimeler:** sleeve bronkovasküler

## PS255

### SUBKLAVİYAN ARTER BASI YAPAN NADİR BİR KLAVİKULA ANOMALİSİ

**Sedat Ziyade**[1], Osman Cemil Akdemir[2], Anlayış Aksu[1], Ömer Soysal[1], Şenel Yediyıldız[1], Erkan Çakır[3],
[1]Bezmialem Vakıf Üniversitesi Göğüs Cerrahisi Anabilim Dalı, Göğüs Cerrahisi
[2]Kızıltepe Devlet Hastanesi, Göğüs Cerrahisi
[3] Bezmialem Vakıf Üniversitesi Çocuk Hastalıkları Anabilim Dalı Cocuk Göğüs Hastalıkları Bilim Dalı, Çocuk Göğüs Hastalıkları

**Giriş:** Torasik inlet nisbeten dar bir bölgedir. Bu bölge anomalilerinde komşu organlara bası olabilir. Subklaviyan artere bası yapan bir klavilula anomalisi sunulmuştur.

**Olgu:** 6 yaşında kız çocuk. Mediyastinal genişleme ve timoma? nedeni ile tetkik edilen ve 2.5 yıldır sürekli kentoz öksürükleri ve tekrarlayan akciğer enfeksiyonu olan hastaya hava yollarının değerlendirilmesi amaçlı bronkoskopi yapıldı. Trakea ortasında sağdan hafif pulsasyon gösteren bası mevcuttu. Basının trakea distalinde devam etmediği görüldü. Kemik yapının ve vasküler yapılarla ilişkisinin tam olarak değerlendirilebilmesi için BT anjiyografi çekildi. Ameliyatta, klavikulalar arasında sert ve gergin bir ligament olduğu görüldü ve kesildi. Sol klavikula üzeri periost orta kısımdan sternuma kadar açıldı. Künt diseksiyonla klavikula başı arkasındaki vasküler yapılardan uzaklaştırıldı. Klavikula başı ve eklem yapan sternum sahasındaki arkaya doğru olan çıkıntı osteotom ve penskopanlarla düzleştirildi ve damar trasesi üzerindeki baskı kaldırıldı. Postop çekilen kontrol BT de basının ortadan kalktığı izlendi.

**Sonuç:** Anormal torasik inlet kemik oluşumları hava yoluna ve vasküler oluşumlara bası yapabilir. Tedavi cerrahi düzeltmedir.

**Anahtar Kelimeler:** klavikula anomalisi subklaviyan basısı

## PS256

### KOTTA SOLİTER HEPATOSELLÜLER KARSİNOM METASTAZI

Osman Cemil Akdemir[2], Ömer Soysal[1], **Sedat Ziyade**[1], Anlayış Aksu[1], Nur Büyükpınarbaşlı[3], Abdullah Kansu[4], Şenel Yediyıldız[1]
[1]Bezmialem Vakıf Üniversitesi Göğüs Cerrahisi Anabilim Dalı, Göğüs Cerrahisi
[2]Kızıltepe Devlet Hastanesi, Göğüs Cerrahisi
[3]Bezmialem Vakıf Üniversitesi Patoloji Anabilim Dalı, Patoloji
[4]Bezmialem Vakıf Üniversitesi Göğüs Cerrahisi Anabilim Dalı, Göğüs Hastalıkları

**Giriş:** Hepatosellüler karsinom en sık görülen 5. kanserdir. Kanser ilişkili ölümlerde 3. Sırada yer alır. Dünya genelinde yılda 250 bin ile 1 milyon arasında insanın ölümüne yol açar. Diğer adı hepatomadır. En sık akciğer metastazı gelişir. Sadece kot metastazı ile prezente olan bir hepatoma olgusu sunulmuştur

**Olgu:** 70 yaşında erkek hasta göğüs duvarında şişlik şikayeti ile başvurdu. Hikayede 2 yıl önce hepatoma nedeniyle tedavi edildiği öğrenildi. Çekilen toraks BT'de midaksiller hat boyunca 9.ve 10.kot ile torakal kas kılıfları arasında 35x26 mm boyutunda santrali nekrotik, düzensiz, periferik kontrastlanan ovoid formda kitle lezyon izlendi. Tanı ve tedavi amaçlı kot rezeksiyonu planlandı. Hasta opere edildi. Kitle 3 cm'lik salim cerrahi sınır olacak şekilde kotlarla birlikte anblok eksize edildi. Postoperatif sorunu olmadı. Patolojisi hepatosellüler karsinom metastazı olarak geldi. Onkolojik tedavi için yönlendirildi.

**Sonuç:** Hepatoma kot metastazı yapabilir. Malign kot tümörlerinin onkolojik cerrahi prensipler gereği, geniş rezeksiyon ile çıkarılması uygundur.

**Anahtar Kelimeler:** göğüs duvarı tümörü göğüs duvarı soliter metastazı

## PS257

### TEKSTİLOMA (GOSSİBİPOMA)

**Sedat Ziyade**[1], Ömer Soysal[1], Osman Cemil Akdemir[2], Anlayış Aksu[1], Şenel Yediyıldız[1]
[1]Bezmialem Vakıf Üniversitesi Göğüs Cerrahisi Anabilim Dalı, Göğüs Cerrahisi
[2]Kızıltepe Devlet Hastanesi, Göğüs Cerrahisi

**Giriş:** Gosipibom veya tekstilom çevresinde yabancı cisim reaksiyonu oluşturan, pamuk matrikse sahip, emilmeyen bir cerrahi malzemedir. Amerika Birleşik Devletleri'nde yılda yaklaşık olarak 1500'den fazla olguda vücut boşluklarında tekstiloma da dahil olmak üzere yabancı cisim unutulduğu ve tahmini oranının 1500 ameliyatta bir olduğu bildirilmiştir. Ayrıca olduğundan daha az rapor edildiği ve bazı intratorasik tekstiloma olgularının asemptomatik kalarak tanı almadığı da bir gerçektir. Tekstiloma en sık olarak batında görülür fakat belirtilen nedenler göğüs cerrahlarının da intratorasik tekstiloma şüphesini daha fazla taşımaları gerektiğini ortaya koymaktadır. Cilde fistülize mediyastinal apse ile seyreden bir olgu sunulmuştur.

**Olgu:** 58 yaşında erkek. 4 yıl önce koroner by-pass öyküsü olan hasta operasyondan bir süre sonra başlayan, göğüs ön kısmından akıntı şikayeti ile plastik cerrahi polikliniğine başvurmuş. Yapılan değerlendirmesinde fistül eksizyonu ve debridman, gerekirse flep ile onarım planlanan hasta fistülün sternotomi insizyonunun üzerinde olması ve mediyastenle ilişkili olması şüphesi nedeniyle tarafımıza konsülte edildi. Fistül içine kateter yerleştirilerek kontrast madde verilmesi sonrası çekilen toraks BT\' de fistülün sternum seviyesine kadar ilerlediği ve sternum arkasından başlayıp kalple diyafragma arasına doğru ilerleyen, içinde hava habbecikleri olan yabancı cisim şüphesi uyandıran lezyon izlendi. Ameliyatta, ksifoid alt ucu yumuşak dokular kesilerek açıldı ve mediyastene girildi. Ksifoid altı serbestleştiridi ve eksize edildi. Ksifoid altında yumuşak fibrotik dokular temizlendi. Sert lezyon palpe edildi. Lezyon üzeri açılarak apse poşu açıldı. Poş içindeki tekstilom, gazlı bez, çıkartıldı. Postoperatif sorunu olmadı.

**Sonuç:** Daha önce toraks ameliyatı geçiren ve cilde fistülize intratorasik kitlesi olan olgularda tekstiloma düşünülmelidir.

## PS258

### SEMPTOMATİK DEV EPİFRENİK DİVERTİKÜL VAKAYA LAPAROSKOPİK DİVERTİKÜLEKTOMİ, MİYOTOMİ VE FUNDOPLİKASYONLA İLE TEDAVİ EDİLMESİ

**Adamu Issaka**[1], Hakan Ömercikoğlu, Zeynep Bilgi, Volkan H.Kara, Hasan F. Batirel
Marmara Universitesi Tip Fakültesi Hastanesi, Göğüs Cerrahisi

**Giriş:** Dev epifrenik divertikül nadır görülen bir hastalıktır. Eskiden sol torakotomi ile yaklaşılırdı. Minimal invasif cerrahinin gelişmesiyle birlikte laparaskopik divertikülektomi tercih edilmeye başlandı. Bu vakada cerrahi olarak dev epifrenik divertikül vakasına laparaskopik transhiatal yaklaşımla ile tedavimizi bildirilmekteyiz.

**Olgu:** Hastamız 54 yaşında erkek. Yıllardır yutma güçlüğü şikâyeti mevcut. Yapılan endoskopi özofagus divertikül tanısı konuldu. Hasta operasyon için tarafmıza refere edildi. Çekilen baryumlu özofagografi ve toraks BT'de hastanın dev epifrenik divertikül olduğu anlaşıldı ve operasyon kararı alındı. Laparoskopi ile yaklaşım düşünüldü. Operasyon öncesi yapılan fleksibl özofagoskopide divertikül görüntülendi, içerdiği yemek atıkları aspire edildi ve buji dilatatör için mideye doğru kılavuz tel iletildi. Ardından laparoskopiye geçildi. Beş insizyon yapıldı, üçü 1cm'lik karaciğer ve doku ekartasyon, diğer ikisi kamera ve stapler içindi. Eksplorasyonda hiatus geniş ve enflame olduğu görüldü. Divertikülün distal özofagusta toraksın içerisinde ve atriumun posteriorunda, sağ tarafa doğru çıkmış olduğu görüldü. Özofagus distalden dönülerek penröz dren ile askıya alındı. Divertikül süperiordan inferiora kadar tamamen serbestleştirildi. Vaguslar görüldü ve korundu. Özofagusun içerisinden 45 Fr buji geçirildi ve endogia stapler kullanılarak divertikül kesildi. Ardından özofagogastromiyotomi ve anterior fundoplikasyon yapıldı.

**Sonuç:** Komplikasyonsuz operasyondan sonra hasta serviste takip edildi, 5. günde çekilen kontrastlı özofagografide kaçak tespit edilmemesi üzerine oral rejim başlandı ve 7. günde problemsiz taburcu edildi. Dev epifrenik divertikül ameliyatı zor olmasına rağmen perop yapılan özofagoskopi ile gida atıkların aspirasyonu ve dikkatlı yaklaşımla yapılan laparoskopik cerrahi başarılı ve güvenli olmaktadır. Hasta asemptomatik 3 ay takip edilmektedir.

**Referanslar:** Granderath FA, Pointner R. Laparoscopic transhiatal resection of giant epiphrenic diverticulum. Dis Esophagus. 2007;20(4):353-7.

**Anahtar Kelimeler:** Epifrenik divertikül laparoskopi miyotomi

## PS259

### PLEVRAL EFÜZYONLARDA KALICI PLEVRAL KATETER (JACKSON-PRATT® SILICONE FLAT DRAİN) UYGULAMASI

**Özkan Demirhan**[1], Tuğçe H. Kasapoğlu[1], Ferah Ece[2], Alper Toker[2]
[1]İstanbul Bilim Üniversitesi Tıp Fakültesi, Göğüs Cerrahisi
[2]İstanbul Üniversitesi İstanbul Tıp Fakültesi, Göğüs Cerrahisi

**Giriş**: Plevral sıvının salgılanması ile emilimi arasındaki dengenin bozulması sonucu plevral efüzyon oluşur. Plevral efüzyon aynı tarafta veya diğer tarafta plevral drenaj uygulanmasına rağmen tekrar oluşursa rekürren efüzyon olarak adlandırılır. Rekürren plevral efüzyonların tedavisine yönelik standart bir yaklaşım yoktur.

**Materyal ve Metod:** Çalışmada 2011-2012 yılları arasında değişik etyolojiler nedeniyle oluşan ve tedavisinde cerrahi yada başka bir tedavi düşünülmeyenkalıcı plevral kateter (Jacksonn- Pratt® Slikon flat dren) uyguladığımız 18 hasta incelendi. 18 hastaya toplam 22 kalıcı plevral kateter uygulandı. Olguların K/E oranı 10/8yaş ortalaması58.6 (35-77). 20 olguya lateral bir olguya anterior bir olguyada posterior yaklaşımla kateter uygulandı. Akciğer ödeminden kaçınmak için günlük 1500 ml'nin üzerinde drenaja müsaade edilmedi. Takiplerinde akciğer ekspansiyonu sağlanan, 50 ml/gün altında drenaj olan olgularda kateter çıkarıldı. Bulgular Plevral efüzyonlarda etyolojik nedenlerde ilk sırada 9 olgu ile ekstratorasik maligniteler , 5 olgu ile primer bronş kanseri ve4 olgu ile benign plevral efüzyon gelmekteydi. 18 olgunun 4 'üne bilateral kalıcı plevral kateter uygulandı. Ortalama kateter kalış süresi 19.0 (10-40) gün idi. Primer bronş kanserli bir olgumuzda kateter çıkarıldıktan iki ay sonra nüks plevral efüzyon görüldü(%5.5). Sadece bir olgumuzda drenaj devam ederken komplikasyon (ampiyem) görüldü (%5.5). İki olgumuz kateter takılıyken kaybedildi.

**Sonuç:** Gerek hastanede kalış süresinin azlığı gerekse maliyetin düşük olması nedeniyle uygun hastalarda kalıcı plevral kateter uygulaması diğer tedavi seçeneklerinin önüne geçmiştir. Bizde çalışmamızda uygulama ve kullanım kolaylığının yanı sıra etkili plöredez sağladığına inandığımızJacksonn Pratt ® silikon flat dreni benign plevral efüzyonlardadeğilözellikle malign plevral efüzyonlarda plöredeze alternatif bir yöntem olarak kullanılmasını önermekteyiz.

**Anahtar Kelimeler:** plevral efüzyon kalıcı kateter

## PS260

### NÜKS PNÖMOTORAKSLA GELEN PULMONER LENFANJİOLEİOMYOMATOZİS, OLGU SUNUMU

Koray Aydoğdu, Funda İncekara, **Ebru Sayılır**, Göktürk Fındık, Sadi Kaya
Atatürk Göğüs Hastalıkları ve Göğüs Cerrahisi Eğitim Araştırma Hastanesi, Göğüs Cerrahisi

**Giriş:** Lenfanjiyoleiomyomatozis (LAM) akciğerin ve lenfatiklerin nadir görülen kötü prognozlu bir hastalığıdır. Sporadik veya Tuberoskleroza sekonder oluşabilir. Çoğunlukla menapoz öncesi dönemdeki kadınlarda görülür. Hastalık progresif pulmoner kistik değişiklik, tekrarlayan pnömotoraks, şilöz plevral koleksiyon ve çoğu durumda ilerleyici solunum yetmezliği ile karakterizedir. Tanı, klinik özellikler ve bilgisayarlı tomografi kombinasyonu veya şüpheli vakalarda akciğer biyopsisi ile konur.

**Olgu:** 49 yaşında kadın hasta sol yan ağrısı şikayetiyle başvurdu. Olgunun fizik muayenesinde solda solunum seslerinde azalma mevcuttu. Laboratuar bulgularında patolojik bulguya rastlanmadı. Çekilen akciğer grafisinde sol akciğerde pnömotoraks izlendi. Hastaya sol anterior torakal bölgeden tüp torakostomi uygulandı. Özgeçmişinde 2003 ve 2008 yıllarında sağ akciğerde pnömotoraks izlenmesi üzerine hastaya tüp torakostomi uygulanmış ve 2008 yılında uzamış hava kaçağı nedeniyle sağ torakotomi ile bül ligasyonu uygulanmış. Çekilen toraks bilgisayarlı tomografisinde her iki akciğerde dağınık yerleşimli büyüğü 28 mm boyutlu çok sayıda hava kisti izlendi. Sol akciğeri ekspanse olan hastanın göğüs tüpü çekildi. LAM öntanısı düşünülen hastaya takip önerilerek taburcu edildi. 12 gün sonra sol yan ağrısı şikayeti tekrarlayan hastanın çekilen akciğer grafisinde solda nüks pnömotoraks izlendi. Hastaya sol VATS ile lingula ve alt lobdan wedge rezeksiyon yapıldı. Postoperatif patolojisi Lenfanjioleiomyomatozis ile uyumluydu.

**Sonuç:** Pnömotoraks, LAM'da sık görülen bir komplikasyon olup, tedavisi ve önlenmesi için en uygun yaklaşım bilinmemektedir. Kimyasal ve cerrahi plörodez tedavide eşit derecede etkili ve LAM\'da pnömotoraks nüksünü önlemede konservatif tedaviden üstün. Tekrarlama oranı yüksek olması nedeniyle uygulanacak işlem bu hastalarda ilk pnömotoraks için dikkate alınmalıdır. Her iki yaklaşımın da hastanede kalış süresi üzerine etkisi yoktur ve akciğer transplantasyonu sonrası artmış perioperatif kanamaya katkıda bulunurlar. Yaygın akciğer Lenfanjioleiomyomatozisinin günümüzde geçerli tek tedavisi akciğer naklidir.

## PS261

### TORAKS TRAVMALARINDA ERKEN VE GEÇ DÖNEMDE ORTAYA ÇIKAN CİDDİ NADİR KOMPİKASYONLAR

**Ahmet Kılıç**
Aydın Atatürk Devlet Hastanesi, Göğüs Cerrahisi

Kunt travma ile acile gelen hastada 40 yaş erkek hasta sağ toraks duvarına kunt travma ve multiple kot frakturleri fail chest ve toraks duvarında hematom izlenimi sonrası çekilen BT de sağ antero lateralde multiple travma disloke fraktur alanından alt lob lateral anterobasal parankimal segment protruzyonu hemotorax ve multiple kot frakturleri dislokasyonu mevcuttu. Acil torakotomi stabilizasyon kanama kontrolü toraks duvarındaki travma ile oluşan defect primer kapatıldı. Araç içi trafik kazası ile acile gelen sternal bölgeye kunt travma tesbit edilen 61 yaşındaki erkek hasta yatırıldı takip edildi. Komplikasyon gelişmeyen olgu poliklinik takibine alındı externe edilirken sternal dislokasyonu molizizasyonu olmayan sternal multiple fraktur alanları vardı. Takibinde 1 ay sonra BT de sternal nonunion fracture hattı tesbit edildi, fail chest benzeri inspirium ve expiriumda mobilizasyon eşlik ediyordu. Operasyonda stabilizasyon ve geç dönemde oluşan retrosternal hematom drene edildi. Yüksekten düşme ile gelen 56 yaş erkek hasta takibe alındı MIN hemotoraks tesbit edildi. Klinikte plevral effuzyon BT'de artınca sağ tüp drenaj yapıldı. Şişotoraks tesbit edildi, oral stoplandı.Tpnye geçildi silo toraks günlük drenaj azalınca sağ torakotomi ile ductus torasikus explorasyonu öncesi NGS sondadan metilen mavisi verilerek ductusun torasik vertebra anteriorunda lasere perfore olan bölgesi ligate edildi.Bu vakalarda travma sonrası erken ve geç dönemde gözden kaçabilecek komplikasyonlara ve tedavilerine dikkat çekilmiştir.

**Anahtar Kelimeler:** Toraks travması nonunion sternal toraks duvarından akciğer herniasyonu disloke kot frakturleri

## PS262

### YOĞUN BAKIMDA ACILAN PERKUTAN TRACEOSTOMI SONRASI TRAKEAÖZOFAGİAL FİSTÜL VAKASI

**Ahmet Kılıç**
Aydın Atatürk Devlet Hastanesi, Göğüs Cerrahisi

75 yaşında bayan hasta acile akut solunum yetmezliği ile geldi kan gazı değerlerinin düşüklüğü nedeniyle entube edildi.Extube edilemeyince 15 gün peruktan trakeostomi açıldı. Kanülasyon sonrası herhangi bir komplikasyon olmayan hasta 35. Günde NGS torbasında aşırı gaz birikimi tesbit edildi. Kanül içinden FOB ile girildiğinde kanülün ucunun fistül alanından özofagusa hava kaçırdığı izlendi.BT'de kanül alt ucundan bu seviyede özofagusa açılma 3*4 cm'lik geçiş alanı tesbit edildi. Ventilasyonu ve O2 saturasyonlarıda düşmeye başlayan hasta operasyona alındı. Oral entubasyon yapılarak ventile edildi. Entubasyon tüpü kanül çekilerek sabitlendi. Ancak trakea açıldığında tüpün vokal kordlardan değil fistül alanından trakeya geçerek entube edildiği izlendi. Operasyonda trakea subglottik alan explore edildi. 2 cm de özofagusa füstül görüldü, primer kapatıldı. Fibrin glue uygulandı. Özofagus alanına dren kondu. Postop kaçak tamamen kayboldu ventilasyon düzeldi O2 saturasyonu düzeldi. FYB da yatan hastalarda ve acil trakeostomi açılan özofagus perforasyonları post kanülasyon stenozlar dışında kanülasyona bağlı geç dönemde ortaya çıkan füstül hızla ventilasyonun bozulmasına saturasyon kan gazı değerlerinin düşmesine neden olmakta acil operasyonda füstül kapatılmalıdır. Oluşan füstül klinik tabloda ciddi bozulmalara sebep olmaktadır. Bu tür hastalarda füstül gözden kaçırılmamalıdır.

**Anahtar Kelimeler:** Trakeaözofagial füstül.

## PS263

### YUTMA GÜÇLÜĞÜNÜN NADİR SEBEBİ: DİSFAJİ LUSORİA

**Erdal Yekeler**, Alkın Yazıcıoğlu, İbrahim Onur Alıcı, Nurettin Karaoğlanoğlu
Türkiye Yüksek İhtisas Eğitim ve Araştırma Hastanesi, Göğüs Cerrahisi ve Akciğer Nakli Kliniği

**Giriş:** Vasküler ring patolojileri vasküler sistem embriyolojisindeki gelişim bozukluğu sonucu ortaya çıkan patolojiler olup semptomatik trakea ve özofagus kompresyonuna yol açabilmektedir. Bu patolojilerin özofageal kompresyona yol açması nadir görülen klinik tablo olup ortaya çıkan yutma güçlüğü disfaji lusoria olarak adlandırılmaktadır.

**Olgu Sunumu:** Yutma güçlüğü şikâyeti ile göğüs cerrahisi polikliniğine müracaat eden 57 yaşında erkek hastada yapılan üst gastrointestinal endoskopisinde özofagus 1/3 proksimal bölgede dıştan bası bulguları tespit edildi (Resim 1a). Ardından çekilen toraks tomografisinde sağ yerleşimli aortik ark ve sol aberran subklavyen arter saptandı (Resim 1b). İleri tetkik amacıyla yapılan toraks BT anjiografide vasküler anomalilerin varlığı ortaya konuldu (Resim 1c). Bronkoskopide trakea proksimalinde dıştan bası bulguları vardı (Resim 1d). Yapılan bu değerlendirme sonucunda, özofagusun 1/3 proksimalde vasküler yapılar ile trakea arasında sıkışarak basıya uğradığı ortaya konuldu. Disfaji indeksi evre-1 olan olgu bu haliyle takibe alındı.

**Tartışma:** Vasküler ring patolojileri yenidoğan döneminde havayolu distresinden adolesan dönemdeki yutma bozukluğuna kadar geniş bir spektrumda klinik bulgu vermektedir. Çoğunlukla yenidoğan dönemde tanı almakla birlikte erişkin yaşa kadar bulgu saptanmayan olgularda mevcuttur. Vasküler ring patolojisi olan hastalarının en sık şikayeti stridor (%57) olup disfajinin %15 sıklıkta görüldüğü bildirilmektedir. Vasküler ring patolojileri sonucu ortaya çıkan yutma güçlüğü disfaji lusoria olarak adlandırılmakta, en sık aberran sağ subklavyen arter patolojisinde görülmekte ve total cerrahi koreksiyon sonucu yutma güçlüğü ortadan kalkmaktadır. Ancak disfaji lusoria olgumuzda olduğu gibi diğer vasküler ring patolojilerinde de görülebilmektedir.

**Anahtar Kelimeler:** Yutma Güçlüğü Vasküler Ring

## PS264

### ELASTOFİBROMA DORSİ; 10 YILLIK KLİNİK TECRÜBEMİZ

Özgür Karakurt[1], Gültekin Gülbahar[2], **Mehmet Ali Eryazğan**[1], Bülent Koçer[1], Ünal Sakıncı[1]
[1] Ankara Numune EAH, Göğüs Cerrahi
[2] Sincan Devlet Hastanesi, Göğüs Cerrahi

**Amaç:** Elastofibroma dorsi (ED) göğüs duvarının nadir görülen tümörlerinden biridir. Bu çalışmanın amacı, literatür bilgisi ışığında kliniğimizde ED tanısıyla tedavi edilen hastaların klinik, histopatolojik, cerrahi bilgilerinin tartışılmasıdır. Gereç ve Yöntem: ED tanısıyla kliniğimizde ocak 2002 aralık 2012 tarihleri arasında tedavi edilen hastaların klinik, radyolojik, cerrahi ve histopatolojik verileri retrospektif olarak toplandı.

**Bulgular:** ED tanısı alan 10 hastanın, 2'si erkek, 8'i kadın, yaş ortalaması 54.1idi. En sık görülen şikayetin ağrılı kitle olduğu görüldü. Tüm hastaların kitleleri genel anestezi altında tamamen rezeke edildi. Tüm hastaların ameliyat sonrası şikayetleri kaybolurken 44 aylık ortalama takip süresi sonunda rekürens izlenmedi.

**Tartışma:** ED her ne kadar yavaş büyüyen, benign bir tümör olsa da gerek hastaların şikayetlerinin ortadan kaldırılması gerekse de diğer kitle lezyonlardan ayırıcı tanısının yapılması için cerrahi tedavi ilk seçenek olmalıdır.

**Anahtar Kelimeler:** Göğüs duvarı Elastofibroma dorsi Cerrahi

## PS265

### ATEŞLİ SİLAH YARALANMASI SONRASI GELİŞEN STERNAL DEHİSENSİN TİTANYUM MESH PLAKA İLE ONARIMI

**Özkan Demirhan**[1], Ezel Erşen[2], Kamil Kaynak[2]
[1]İstanbul Bilim Üniversitesi Tıp Fakültesi, Göğüs Cerrahisi
[2]Cerrahpaşa Tıp Fakültesi, Göğüs Cerrahisi

**Giriş:** Toraksa yönelik ateşli silah yaralanması olan vakalarda ölüm ve sakatlık oranı oldukça yüksektir. Transmediastinal ateşli silahla yaralanmalar son derece ölümcül olgular olduğundan bu konuda yayınlanmış çalışmalar da oldukça azdır (1). Biz transmediastinal ateşli silah yaralanması sonrası sternum hasarı gelişen ve titanyum yama ile düzeltme uyguladığımız bir olguyu sunmayı amaçladık.

**Olgu:** Otuz altı yaşındaki erkek hasta, Eylül 2012 tarihinde ateşli silahla yaralanması nedeniyle, başka bir merkeze interne edilmiş. Bilateral hemopnömotoraks saptanan hastaya bilateral tüp torakostomi+kapalı sualtı drenajı uygulanmış. Hastada solunum sırasında paradoksal harekete neden olan sternal dehisens ve yaygın ciltaltı amfizem tespit edildi. Aynı zamanda hastanın sol humerusunda da parçalı fraktür mevcut idi. Direkt grafilerinde hemopnömotoraks izlenirken, yan grafide sternumun orta kesiminde oldukça uzun bir segment boyunca bütünlüğünün bozulduğu izlenmekteydi. BT'de bilateral hemopnömotoraks, yaygın pulmoner kontüzyon, yaygın ciltaltı amfizem ve yer yer ön mediastinal amfizem izlenmekteydi. Sternumu bütünlüğünün yaklaşık 2.interkostal aralık hizasından başlayarak kısa bir segment boyunca bozulduğu ve yer yer parçalı fraktüre bağlı olarak bir segmentte hiç izlenmediği görüldü. Metod Yapılan median sternotomi insizyonu esnasında Louis açısı lokalizasyonunda doku kaybı ile birlikte gelişmiş transvers sternal defekt izlendi. Bu bölgede uygun şekilde doku ve kemik parçalarının debridmanı yapıldıktan sonra uygun boyda titanyum plakalar ve vidalar yardımı ile sternumun iki yakası birbirine sabitlendi. Doku kaybı da göz önünde bulundurularak mesh plaka sternum üzerine yerleştirilerek plakanın deliklerinden uygun vidalar sternum ve kotlara vidalandı. Kontrollerinde sternal dehisensin ortadan kalktığı saptandı. Hastanın 6 aylık takiplerinde herhangi bir patoloji gelişmedi.

**Sonuç:** Özellikle açık kalp cerrahisi ve tümör rezeksiyonu sonrası gelişen sternal dehisensin tedavisinde kullanılan titanyum plaka mesh materyalinin penetran göğüs travmaları sonrasında kullanımı, transmediastinal yaralanmalar sonrası ölüm oranının oldukça yaygın olması nedeniyle oldukça azdır(2,3). Bu grup hastada titanyum mesh plaka güvenli bir şekilde kullanılarak tam stabilizasyon sağlanabilmektedir.

## PS266

### TORAKSA SAPLI HALDE GELEN DELİCİ KESİCİ ALET YARALANMASINDA YAKLAŞIM; 2 OLGUNUN DEĞERLENDİRİLMESİ

**Mehmet Yıldırım**[1], Recep Ustaalioğlu[1], Hatice Demirbağ[1], Mustafa Aldağ[2], Tamer Okay[1], Ilgaz Doğusoy[3]
[1]Dr Siyami Ersek Göğüs Kalp ve Damar Cerrahisi Eğitim ve Araştırma Hastanesi, Göğüs Cerrahisi,
[2]Siyami Ersek Göğüs Kalp ve Damar Cerrahisi Eğitim ve Araştırma Hastanesi, Kalp ve Damar Cerrahisi,
[3]Ilgaz Doğusoy, Kadıköy Acıbadem Hastanesi, Göğüs cerrahisi,

**Giriş:** Göğüs travmaları, kafa ve ekstremite travmalarından sonra üçüncü sırada yer almaktadır. Toraks travmalarının %70'ini künt, %30'unu penetran yaralanmalar oluşturmaktadır. Künt ve penetran yaralanmalar sonucu gelişen göğüs travmalarına sıklıkla diğer sistemlere ait organ yaralanmaları da eşlik eder (%75). Hastanemiz acil polikliniğine toraksa nafiz delici kesici alet yaralanması nedeni ile getirilen ve yaralanmaya neden olan suç aletinin hastanın göğüs kafesine saplı halde olduğu 2 olguya cerrahi yaklaşımımızı paylaşmak istedik.

**Olgu 1:** Acil polikliniğimize bıçaklanma nedeni ile getirilen hastanın yapılan muayenesinde sol omuzda scapula medialinde 4 cm'lik muhtemel delici kesici alet yarası, yine sol toraksta skapula medialinde paravertebral yerleşimli toraksa saplı halde duran delici kesici alet(bıçak) mevcuttu. PA ve lateral akciğer grafisi ve Toraks BT çekildi. Toraks BT'de torakal 3.vertebra transvers proçesinin anteriorunda sonlanan delici kesici alet ile uyumlu metalik dansite, sol hemitoraksta belirgin pnömotoraks ve apikal bölgede kontüzyon bulguları mevcuttu. Hastada nörolojik defisit mevcut değildi. Beyin cerrahisi konsültasyonunda acil cerrahi girişim düşünülmedi. Hastaya ameliyathane şartlarında lokal anestezi ve sedoanaljezi altında sol orta aksiler hat 5.interkostal aralıktan 28 F dren ile tüp torakostomi+kapalı sualtı drenajı uygulandı. Tüp torakostomiyi takiben toraksa saplı bıçak ,trasesine uygun şekilde çekildi. Hastada herhangi bir komplikasyon gelişmedi. Hasta yatışının 3. günü dreni alınarak taburcu edildi.

**Olgu 2:** Acil polikliniğimize bıçaklanma nedeni ile getirilen olgunun yapılan yapılan muayenesinde sol toraksta skapula alt ucunun 2 cm altında toraksa saplı halde duran delici kesici alet (hançer) mevcuttu. PA akciğer grafisi ve toraks BT çekildi. Toraks BT de sol hemitoraks posterolateralde subscapular mesafede scapula alt uçta kas ve kemik yapılara ilerleyen metalik yabancı cisim, ayrıca sol alt lobta kontüzyon ve orta ve alt kısımda pnömotoraks hattı rapor edildi. Hastaya ameliyathane koşullarında lokal anestezi ve sedoanaljezi altında önce tüp torakostomi+kapalı sualtı drenajı uygulandı. Daha sonra hançer toraks duvarından çıkartıldı. Postoperatif 5.gün dreni alınıp hasta taburcu edildi.

**Anahtar Kelimeler:** delici kesici alet yaralanması travmatik pnomothoraks hançer

## PS267

### TRAVMA SONRASI İNSİDENTAL TESPİT EDİLEN MULTİSENTRİK BAZALOİD AKCİĞER KARSİNOMU: OLGU SUNUMU

Serkan Uysal[1], Tuba Şahinoğlu[1], Sevgen Önder[2], Mustafa Yılmaz[3], Rıza Doğan[1]
[1]Hacettepe Üniversitesi Tıp Fakültesi, Göğüs Cerrahisi Anabilim Dalı
[2]Hacettepe Üniversitesi Tıp Fakültesi, Tıbbi Patoloji Anabilim Dalı
[3]Hacettepe Üniversitesi Tıp Fakültesi, Kalp ve Damar Cerrahisi Anabilim Dalı

**Giriş:** Akciğerin bazaloid karsinomu nadir görülen primer neoplazmlardandır. 5 yıllık sürvisi kötü olan agresif seyirli bir tümördür ve ayırıcı tanısını yapmak zordur. 2004 Dünya Sağlık Örgütü akciğer kanseri sınıflamasına göre büyük hücreli akciğer karsinomunun 5 alt grubundan bir tanesini oluşturmaktadır. Bizim olgumuzda ise tesadüfi olarak akciğerde kitlesi tespit edilmiş ve başlangıçta küçük hücreli akciğer karsinomu olarak tanı almış postop tanısı ise büyük hücreli karsinom kombine tip (büyük hücreli nöroendokrin karsinom ve bazaloid karsinom birlikteliği) olması ve nadir görülmesi üzerine sunulmuş ve tartışılmıştır.

**Olgu:** 57 yaşındaki erkek hastaya, yüksekten düşme sonucu lomber stabilizasyon yapılması planlanırken PA akciğer grafisinde sol akciğer üst lobda nodül tespit edilmiş. Toraks BT'sinde lingulada uzun ekseni 24mm ölçülen,spiküler kontürlü malign görünümde nodül olduğu belirtilmiş.PET-BT' de, tanımlanan lezyonda, fokal patolojik FDG tutulumu (SUVmax:17) izlenmiş. Prekarinal lenf nodlarında ılımlı FDG tutulumu saptanmış.Fiberoptik bronkoskopide lingula superior segmentin daraldığı görülmüş; fırçalama yapılmış ve lavaj alınmış. Sitopatolojik inceleme küçük hücreli akciğer karsinomu ile uyumlu bulunmuş. Kraniyal BT'de patoloji saptanmamış. Hastanın kliniği ile patolojisinin uyumsuz olması üzerine cerrahi planlandı. Mediastinoskopide lenf nodlarının frozen incelemesi negatif olarak saptanan hastaya sol akciğer üst lobektomi ve komplet lenf nodu diseksiyonu uygulandı. Patolojisi kombine tip büyük hücreli karsinom (büyük hücreli nöroendokrin karsinom+bazaloid karsinom) şeklinde raporlandı. Bronşun cerrahi kesi yerinde yüzey mukozası intakt olmakla birlikte bazı müköz bezlerde bazaloid karsinom morfolojisinde neoplastik gelişim görüldü. Postop 1. ay kontrolünde sol hemitoraksta effüzyonu gelişen hastanın drene edilen mayisinde mikroorganizma ve malign hücre görülmedi. Fiberoptik bronkoskopide sol üst lobektomize bronş girişinde nekrotik vejetan kitle görüldü. Tamamlayıcı pnömonektomi planlanan hasta MI nedeniyle ex oldu.

**Sonuç:** Agresif seyirli ve sürvisi kötü olan akciğerin bazaloid karsinomu nadir görülmektedir. İmmünohistokimyasal olarak CD56 pozitif, TTF-1 negatiftir. Tedavisinde cerrahi ve adjuvan kemoterapi birlikteliği en iyi seçenektir. Ancak, sadece cerrahi yapılmış ve kombine tedavi uygulanmış gruplarla karşılaştırmalı çalışmalara ihtiyaç vardır.

**Anahtar Kelimeler:** Bazaloid karsinom Küçük Hücreli akciğer karsinomu

## PS268

### MEDİASTİNAL KİTLE İLE KARIŞAN AZYGOS VEN ANEVRİZMASINDA VİDEOTORAKOSKOPİK REZEKSİYON (VİDEO OLGU SUNUMU)

Kenan Can Ceylan, Şeyda Örs Kaya
Dr. Suat Seren Göğüs Hastalıkları ve Cerrahisi Eğitim ve Araştırma Hastanesi, Göğüs Cerrahisi

**Giriş**: Tesadüfen çekilen göğüs grafilerinde mediastinal kitle tanısı konulup tetkik edilen, genelde asemptomatik olan azygos ven anevrizmasına çok nadir rastlanılmaktadır. Tanıda tomografi ve magnetik rezonans görüntüleme yararlıdır.

**Olgu:** Çekilen akciğer grafisinde ön mediastende yer kaplayan lezyon tanısı ile tetkik edilen asemptomatik erkek hasta tanı ve tedavi amacı ile kliniğimize yatırıldı. Preoperatif hazırlıklar sonrasında operasyon planlandı ve sağ videotorakoskopi (VATS) ile eksplore edildi. VATS ile azygos vende anevrizma tespit edildi ve total rezeke edildi (Video). Ameliyat sonrası dönemi sorunsuz olan hasta takibinin 10. ayında ve sağlıklı.

**Sonuç:** Ön mediastende yer kaplayan lezyonların ayırıcı tanısında azygos ven anevrizması akılda tutulmalıdır. Olgumuzu çok nadir görülmesi ve nadir uygulanan bir operasyon olması nedeni ile literatür eşliğinde sunmayı amaçladık.

**Anahtar Kelimeler:** Azygos Ven Anevrizma Videotorakoskopi

## PS269

### AKCİĞER REZEKSİYONU İLE SONUÇLANAN NADİR GÖRÜLEN BİR HEMOPTİZİ NEDENİ: HORDEUM MURİNUM ASPİRASYONU: OLGU SUNUMU

**Ömer Önal**, Leyla Hasdıraz, Fahri Oğuzkaya
Erciyes Üniversitesi Tıp Fakültesi, Göğüs Cerrahisi AD

**Giriş:** Hordeum Murinum (pisipisi otu) trakeobronşiyal yabancı cisim aspirasyonları içerisinde oldukça nadir görülür. Başak şeklinde yapısı ve uzantılarındaki kancalar sayesinde solunum havası ile tek yönlü olarak daima ileriye hızlı bir şekilde ilerler. Kendi kendine çıkması mümkün olmadığı gibi bronkoskop ile de çıkarılması oldukça zordur.

**Olgu sunumu:** 1 yıldır ağzından kan gelme şikâyeti olan 15 yaşında erkek hasta pediyatri servisine yatırılmış. Toraks bilgisayarlıtomografisinde " sol akciğer alt lobda bronşektazi +pnömoni" tespit edilmiş(Resim 1-2 ). Hastaya BT eşliğinde transtorasik biyopsi yapılmış(Resim 3). Patoloji raporu " Kronik İltihabi Olay" olarak gelmiş. Medikal tedavi ile 3 ay takip edilen hastada günlük 100cc hemoptizi gelişmesi üzerine göğüs cerrahisi kliniğine sevk edildi. Yapılan rigid bronkoskopide endobronşiyal lezyon veya yabancı cisim tespit edilmedi. Kanaması devam eden hastaya aynı seansta sol torakotomi yapıldı. Sol alt lob laterobazal segmentte parankim içinde yaklaşık 3cmlik lezyon palpe edildi. Bu bölge wedge rezeksiyon ile çıkarıldı. Çıkarılan spesmenin ameliyathanede yapılan makroskopik incelemesinde segment bronşuna implante olan pisipisi otu görüldü(Resim 4).

**Tartışma:** Yabancı cisim aspirasyonlarında klinik, geçici öksürük ve nefes darlığından, ani solunum durmasına kadar değişebilen şekillerde görülebilir. Şikayeti hafif veya hiç olmayan olgularda bizim olgumuzda olduğu gibi geç dönemde ortaya çıkan tekrarlayan enfeksiyon, bronşektazi ve hemoptizi gibi komplikasyonlar görülebilir. Yabancı cisimler sıklıkla sağ bronşiyal sisteme aspire edilirler. Hastanın sol sisteme aspire etmesinin solunum sisteminin anatomik yapısından ziyade pisipisi otunun havada süzülmesini sağlayan yapraklarının aerodinamik yapısına bağlı olduğunu düşünmekteyiz. Literatürde migrasyon hareketi ile plevral kaviteye ulaşarak ampiyem, tansiyon pnömotoraks ve vücut dışına lomber bölgeden çıkış gösteren olgular bildirilmiştir. Zira inspiryum sırasında alınan hava pisipisi otunun daha ileriye gitmesini sağlarken, ekspiryum sırasında otun çengellerinin solunum yolu duvarına takılması ile geri hareketi engeller. Bu pisipisi otunun tek yönlü ve daima ileri gitme nedenini açıklayabilir. Nadir bir yabancı cisim aspirasyonu olan pisipisi otu gerek hareket yeteneği gerekse sebep olduğu komplikasyonlar nedeniyle akılda tutulmalıdır.

**Anahtar Kelimeler:** Hordeum Murinum hemoptizi yabancı cisim aspirasyonu Pisi pisi otu aspirasyonu

## PS270

### TRANSDİYAFRAGMATİK HEPATAOPULMONER ENFEKTE KİST HİDATİK OLGUSU

**Ahmet Kılıç**
Aydın Atatürk Devlet Hastanesi, Göğüs Cerrahisi

Hasta 55 Y bayan hasta son 1 yıldır giderek artan sağ yan ağrısı solunum sıkıntıları ile geldi. Tetkiklerde sağ alt lobda kist hidatik görünümü vardı. Preop antibiyoterapileri postop devam edildi. Preop SFT postop düzeldi. Operasyonda sağ torakotomi plevra açıldığında alt lobda kist enfekte idi. Lob explore edildiğinde diafragmanın kubbe kısmının tama yakın eroze olup karaciğer kubbesinden toraksa geçtiği ve alt lobda kist hidatik implantasyonu olduğu izlendi. Kist hidatik cerrahisi ile hem karaciğer pulmoner kaputonaj ve drenaj bronşu bırakıldı. Diyafragma primer kapatıldı batın toraks drenleri kondu. Bu olguda bazen karaciğer üst lob kistleri diafragma aracılığı ile pulmoner implantasyona neden olabilmektedir ve bu kistler daha hızlı enfekte olmaktadırlar. Bu olguda diyafragma kaybı oldukça fazlaydı, primer kapatıldı. Hastanın takibinde 1 yıl sonra sağda plevral recurrens effüzyonlar olması nedeniyle 2. Kez açıldı, diyafragma primer onarım alanında karaciğer parankim alanları omentumun izlenmesi nedeniyle dual mesh kondu. Postop komplikasyon olmadı, 1 senelik takibi halen normal olarak devam etmektedir.

**Anahtar Kelimeler:** kist hidatik transdiyafragmatik

## PS271

### OPERE EDİLEN PERİKARDİYAL KİST OLGULARIMIZ; 7 YILLIK DENEYİMİMİZ

**Mehmet Yıldırım**[1], Hatice Demirbağ[1], Recep Ustaalioğlu[1], Bülent Aydemir[1], Ali Fuad Durusoy[1], Ilgaz Doğusoy[2]
[1]Dr Siyami Ersek Göğüs Kalp ve Damar Cerrahisi Eğitim ve Araştırma Hastanesi, Göğüs Cerrahisi
[2]Kadıköy Acıbadem Hastanesi, Göğüs cerrahisi

**Giriş:** Perikardiyal kistler plöroperikardiyal kistler olarak ta adlandırılır ve 100.000'de 1 kişide görülür. Mediyastende perikardiyal kistler bronkojenik kistlerden sonra en sık karşılaşılan primer kistlerdir ve tüm mediastinal kitlelerin %7'sini oluşturur. Perikardiyal kistlerin çoğu konjenitaldir ancak kardiotorasik cerrahi sonrasında da geliştiği bildirilmiştir. Bu kistler sıklıkla sağ kardiofrenik açıda bulunur(sağ %70; sol %22 ) ya da nadiren posterior veya üst anterior mediyastende de (%8) bulunurlar. Materyal ve Metod: Ocak 2006-Aralık 2012 tarihleri arasında Dr. Siyami Ersek Eğitim ve Araştırma Hastanesi Göğüs Cerrahisi Kliniği'nde perikardiyal kist tanısı alan ve opere olan 23 olgu retrospektif olarak incelendi. Hastalar yaş, cinsiyet, şikayet, lokalizasyon, kist büyüklüğü, yıllara göre dağılımı, uygulanan ameliyat tekniği, komplikasyonlar, hastanede kalış süresi ve mortalite yönünden incelendi. Bulgular: Toplam 23 olgunun 12'si kadın, 11'i erkekti. Olguların yaş aralığı 24-78 yaş olup, en sık 3. dekatta görüldüğü tespit edildi. Olgularımızda kist en sık 15(%65.2) olgu ile sağ hemitoraksta yerleşmiş olup bu olguların %86.9'u kardiofrenik yerleşimli idi. Kist büyüklüğü 4-15 cm aralığında değişmekte idi. 9 olguya torakotomi, 14 olguya VATS ile rezeksiyon uygulandı. 13 olgu kist duvarı açılmadan total olarak eksize edilirken, 10 olguda kist duvarı açılıp kist içeriği aspire edildikten sonra total kist eksizyonu uygulandı. 3 hastada komplikasyon gözlendi. Torakotomi uygulanan hastalarda ortalama hastanede kalış süresi 6,9 gün iken VATS uygulanan hastalarda 4.3 gün olarak bulundu. Olgularımızda mortalite görülmedi.

**Tartışma ve Sonuç:** Perikardial kistler genellikle insidental olarak saptanır. Tanıda genellikle akciğer grafisinde kalp konturlarının genişlemesi şeklinde anormal bulgular saptanır. Perikardiyal kistin ilave tanısında transtorasik ekokardiografi, bilgisayarlı tomografi ve manyetik rezonans kullanılır. Semptomatik perikardiyal kiste sahip hastalar için günümüzde VATS ile kist rezeksiyonu tercih edilen yaklaşımdır.

**Anahtar Kelimeler:** mediyastinel kist perikardiyal kist

## PS272

### STERNUM REKONSTRÜKSİYONU SONRASI OLUŞAN GÖĞÜS DUVARI DEFEKTİNİN ONARIMINDA LATSİMUS DORSİ KULLANIMI; OLGU SUNUMU

Özgür Karakurt[1], Murat İğde[2], Bülent Koçer[1], **Mehmet Ali Eryazğan**[1], Ünal Sakıncı[1],
[1]Ankara Numune EAH, Göğüs Cerrahisi
[2]Ankara Numune EAH, Plastik ve Rekonstrüktif Cerrahi

**Giriş:** Sternumun primer tümörleri nadiren görülür ve büyük çoğunluğu malign karakterlidir. Sternum sarkomlarında tedavinin esasını cerrahi rezeksiyon oluşturur. Cerrahi rezeksiyon sonrası bütün ya da parsiyel göğüs duvarı defektini onarmak için birçok prostetik materyal ve otojen doku kullanılmıştır.

**Olgu Sunumu:** Olgumuz 33 yaşında erkek hasta sternum osteosarkomu nedeniyle sternum rezeksiyonu ve titanyum mesh ile rekonstrüksiyonu yapılan hastaya post-op 1. ay kemoterapi başlandı. Kemoterapi esnasında strenum üzerinde cilt defekti oluştu ve 3X4 cm\'lik alanda alttaki titayum mesh ekspoze oldu. Defekt öncelikle z plasti ile kapatılmaya çalışıldı ancak başarılı olmaması üzerine latisumus dorsi muskülokutan flebi ile kapatıldı. Ameliyat sonrası 1. yılını tamamlayan hastanın sorunu yoktur.

**Sonuç:** Ön göğüs duvarı rezeksiyonu sonrası komplike olmuş vakaların tedavisinde latisimus dorsi kas flebi başarılı olarak kullanılabilir. Tedavinin planlamasında ve başarısında multidisipliner yaklaşımın yararlı olduğunu düşünmekteyiz.

**Anahtar Kelimeler:** Sternum Osteosarkom Latisimus dorsi Kas flebi

## PS273

## PRİMER PALMAR HİPERHİDROZİSTE VATS SEMPATEKTOMİ

**Bülent Aydemir**[1], Oya İmamoğlu[1], Tamer Okay[1], Hatice Coşgun[1], Cüneyt Aydemir[2], Sezai Çelik[2], Muharrem Çelik[1]
[1]Siyami Ersek Göğüs Kalp ve Damar Cerrahisi Hastanesi, Göğüs Cerrahisi
[2]Medikana Hastanesi, Göğüs Cerrahisi

Primer palmar hiperhidrozis fizyolojik ihtiyacın ötesinde aşırı terleme ile karakterize idiyopatik bir durumdur. En sık etkilenen bölge üst ekstremite olmakla birlikte baş boyun, axiller bölge ve ayaklar da etkılenebilir. Tedavide antikolinerjik ilaçlar, iyontoferez, botoks, perkütan fenol blok gibi yöntemler kullanılsa da, bu yöntemler nadiren yeterli rahatlama sağlar ve etkileri genellikle geçicidir. Son yıllarda tedavide en etkili yöntem olarak torakal sempatektomi kullanılmaktadır. Ocak 2008 ve Ekim 2010 tarihleri arasında kliniğimizde primer palmar hiperhidrozis tanısıyla 69 olguya bilateral videotorakoskopik sempatektomi yapıldı. Plevral adezyon nedeni ile açık cerrahi uygulanmak zorunda kalan olgular ve kontrol için ulaşılamayan olgular çalışma dışında tutuldu. Çalışmaya alınan 20 olguya T3 ganglion ablasyonu yapılırken 25 olguya T2 ve T3 ganglion ablasyonu yapıldı. Opere edilen bu iki grup operasyon etkinliği ve postoperatif komplikasyonlar acısından karşılaştırıldı. Olguların 20'si erkek, 25'i kadındı ve yaşları 14 ile 46 arasında değişiyordu. Operasyon etkinliği açısından değerlendirildiğinde her iki grupta birer olguda yetersiz sonuç alınırken yine ikişer olguda ciddi kompensatuar terleme saptandı. Hiperhidrozis tedavisinde torasik sempatektomi güvenilir efektif minimal invaziv bir metoddur.

**Anahtar Kelimeler:** Sempatektomi Vats

## PS274

## FİBRÖZ MEZOTELYOMA OLGU SUNUMU

**Ahmet Kılıç**
Aydın Atatürk Devlet Hastanesi, Göğüs Cerrahisi

30 yaş bayan hasta sırt yan ağrısı ile geldi, tetkiklerde sağda üst posteriorda mediastende 5*4*5 cm kitle imaj olarak schwannoma benziyordu. Preop tetkiklerde rutinler normaldi. SFT normal sınırlarda. Operasyonda torakal 1 ve 2 arası foraminalara yakın kitle imajı vardı vena cava superiora uzanıyordu, invazyon yoktu. Paratrakea alanda yerleşiyordu, plevraya normal yapışıklık vardı. Kitle toraks duvarına yapışıktı invazyon yoktu, kanama kontrolü ile total eksize edildi. Bu bölgeye plörektomi yapıldı fibröz mezotelyoma oldukça nadir görülen tipdir. Periferik yerleşimli bromş ca schwannovalar ile karıştırılabilir. Fibröz mezotelyoma akılda tutulmalıdır.

**Anahtar Kelimeler:** Fibröz mezotelyome

## PS275

### EKSTRATORAKAL UZANIMI OLAN, SELLÜLER TİP, DEV SCHWANNOM OLGUSU

Celalettin İbrahim Kocatürk[1], **Süleyman Ceyhan[1]**, Ali Cevat Kutluk[1], Levent Cansever[1], Nurcan Ünver[2], Mehmet Ali Bedirhan[1]
[1]Yedikule Göğüs Hastalıkları ve Göğüs Cerrahisi EAH, Göğüs Cerrahisi
[2]Yedikule Göğüs Hastalıkları ve Göğüs Cerrahisi EAH, Patoloji

Schwannomalar periferik sinir kılıfından gelişen nörojenik kaynaklı tümörlerdendir. Genellikle posterior mediastende paravertebral alanda, kapsüllü, iyi sınırlı, gri-kahverengi lezyonlardır. Nadiren trakeal, intrapulmoner yerleşimli olabilir. Bu yazıda interkostal sinirden kaynaklanan, göğüs duvarı lateralinde yerleşmiş ve kot invazyonu yapmış olan, ekstratorakal uzanım yaparak halter görüntüsü imajı veren, dev schwannoma olgusunu sunmayı amaçladık. Sağ yan ağrısı şikayeti ile başvuran 39 yaşında, kadın hastanın çekilen akciğer grafisinde sağ alt zonda düzgün sınırlı, lateralde göğüs duvarına yaslanmış olan yaklaşık 11x7 cm büyüklüğünde homojen dansite artışı mevcuttu. Çekilen toraks BT'de sağ akciğer alt lob posterobazal segment düzeyinde 109 x 69 mm boyutlarında düzgün konturlu bilobule görünümde, plevral aralıktan ekstra torakal alana uzanım gösteren kitle lezyon izlendi. PET-CT'de düşük derecede SUV tutulumu mevcut olan hastaya 2 kez yapılan TTİA'da tanı konulamadı. FOB'da endobronşial patoloji saptanmayan hastaya tanı-tedavi amaçlı torakotomi yapıldı. Torakotomide 8.kot seviyesinde, interkostal aralıktan toraks dışına taşarak halter görünümü oluşturan, 8.kotu invaze etmiş ancak parenkim ile ilişkisi olmayan, büyük kısmı toraks içinde olan göğüs duvarı tümörü görüldü. Kitle 8.kot ile birlikte güvenli sınırlarla birlikte en-blok rezeke edilerek frozena gönderildi. Frozenda kitlenin mezenkimal tümör olduğu, malign/benign ayırımının yapılamadığı, 8.kot (alt, üst ve yanlardan yumuşak dokular) rezeksiyonu cerrahi sınırların tümörsüz olduğu) bildirildi. Mevcut göğüs duvarı defekti prolen yama ile kapatıldı. Postoperatif sorunu olmayan hasta 3.gün taburcu edildi. Postoperatif histopatoloji raporu, morfolojik ve immünhistokimyasal olarak "sellüler tip schwannoma" olarak bildirildi (tümör çapı 11x8x5 cm). Schwannomalar 3-4 cm çapında, çevre dokulara invazyon göstermeyen, genellikle paravertebral bölgede yerleşen tümörlerdir. Halter görünümü intraspinal kanala uzanımı olan schwannomalar için kullanılan bir benzetmedir. Sellüler tip schwannoma, tüm schwannoma olgularının %10'unu oluşturur, iyi prognoza sahiptir. Olgumuz gerek lokalizasyon, gerek çap ve kot invazyonu yapmış olma ve gerekse ekstratorakal bölgeye uzanım yapması özellikleri nedeniyle oldukça ilginç olup sunulmaya değer bulunmuştur.

**Anahtar Kelimeler:** schwannoma halter ekstratorakal dev

## PS276

### VENA CAVA SUPERIOR SENDROMU YAPAN PLONJON GUATR OLGUSU

**Ahmet Kılıç**
Aydın Atatürk Devlet Hastanesi, Göğüs Cerrahisi

45 yaşında erkek hasta boyunda şişme nefes darlığı ile sevkli geldi. PA akciğer grafisinde üst mediastende genişleme vardı. Öncesinde levitron 1X1 kullanıyor TFT eutiroidikti. İleri tetkiklere geçildi. Üst mediastende kitle tesbit edikldi. VCS trakeayı komperese eden invazyon olmayan kitle izlendi. Toraks MR ve üst extremite venografi çekildi. Venografide VCS'a dıştan başı bulguları vardı. Karina seviyesine 2.5 cm'e kadar dansiter imaj devam ediyordu. Tiroid sinti grafilerinde retrosternal alanda tutulum vardı. Mediansternotomi ile subtotal tiroidektimi yapıldı guatr dokusu trakea VCSu komperesyona uğratıyordu. Plevralara ileri yapışıktı plevral eksizyonla tamamlandı. Bilateral tüp drenaj yapıldı. Plonjon guatr belli bölgelerde sık izlenmekte çoğu tıbbi tedavi ile gerilemekte kontrol altına alınmaktadır. Bazende tedaviye rağmen expansiyonu artmakta malign bir lezyonu taklit ederek vena cava superior sendromu gibi klinik tablo oluturabilmektedir.

**Anahtar Kelimeler:** Plonjon guatr

## PS277

### PEKTUS KARİNATUMDA RAVİTCH DÜZELTME VE LACTOSORB PLAK UYGULAMASI

Ömer Soysal[1], **Sedat Ziyade[1]**, Anlayış Aksu[1], Osman Cemil Akdemir[2], Uğur Temel[3], Şenel Yediyıldız[1]
[1]Bezmialem Vakıf Üniversitesi Göğüs Cerrahisi Anabilim Dalı, Göğüs Cerrahisi
[2]Kızıltepe Devlet Hastanesi, Göğüs Cerrahisi
[3]Şişli Etfal Eğitim ve Araştırma Hastanesi, Göğüs Cerrahisi

**Giriş:** Pektus karinatum tedavisinde açık düzeltme hala yerini koruyan ve etkin olan bir tedavi yöntemidir. Sternal osteotomi sonrası stabilizasyonun sağlanması önemlidir.

**Olgu:** 16 yaşında erkek hasta göğüs ön duvarında şişlik şikayeti ile başvurdu. Pektus karinatum tanısı ile ameliyat planlandı. Hastaya midsternal insizyon yapıldı. Sternuma kadar inilerek pektoral kaslar her iki yana dekole edildi. Kıkırdak kostaların üzerleri açıldı. Deforme olan 3, 4, 5 ve 6. kıkırdak kostalar subperiostal olarak eksize edildi. Sternum kondroomanubriyal eklemin altından ve kondroksifoid eklem üzerinden birer adet wedge osteotomi yapılarak düzleştirildi. Osteotomiler üzerine birer adet 42x10x10 boyutunda absorbabl lactosorb plak sıtıldıktan sonra şekil verilerek konuldu. Üstteki plak 8, alttaki plak 8 absorbabl laktosorb vida ile tespit edildi Postop. düzelme başarılı idi ve stabilizasyon tamdı. Sorunsuz olarak postop 2. gün taburcu edildi

**Sonuç:** Pektus karinatumda sternal osteotomi sonrası stabilizasyon için ve yelken göğsün önlenmesi için absorbabl plak uygulaması etkindir.

## PS278

### EVRE III AKALAZYADA ÖZOFAGOMİYOTOMİNİN YERİ; 2 OLGU NEDENİYLE

Ömer Soysal[1], **Sedat Ziyade[1]**, Anlayış Aksu[1], Osman Cemil Akdemir[2], Uğur Temel[3], Şenel Yediyıldız[1]
[1]Bezmialem Vakıf Üniversitesi Göğüs Cerrahisi Anabilim Dalı, Göğüs Cerrahisi
[2]Kızıltepe Devlet Hastanesi, Göğüs Cerrahisi
[3]Şişli Etfal Eğitim ve Araştırma Hastanesi, Göğüs Cerrahisi

**Giriş:** Özofagusun dilate olarak çapının 6 cm üzerine çıkması durumuna Evre III akalazya denir. Bu durumda özofagomiyotominin etkinliği tartışmalıdır. Evre III akalazyası olan 2 hastada miyotomi yapılmıştır. Sonuçları sunulmuştur.

**Olgu 1:** ÇB: 27 yaşında bayan hasta yutma güçlüğü ve zayıflama şikayetleri ile geldi. Toraks BT ve manometre çalışması ve barumlu özofagus grafisi ile akalazya tanısı kondu. BT'de özofagus çapı 6 cm idi. Sol torakotomi ile özofagomiyotomi yapıldı. Postop yutma güçlüğü düzeldi. 6 ay sonra çekilen BT'de özofagusun küçüldüğü görüldü.

**Olgu 2:** RY: 42 yaşında erkek hasta yutma güçlüğü ve ağız kokusu sebebiyle polikliniğimize başvurdu. Öyküde 10 yıl önce akalazya tanısı aldığı ve son 2 yılda 10 kg zayıfladığı ve yutma güçlüğünün giderek arttığı öğrenildi. Fizik muayene normaldi. Toraks BT'de özofagus en geniş yerinde 7 cm çapa ulaşmıştı. Posterior torakotomi ile 7. interkostal aralıktan toraksa girildi. Özofagus üzerinden plevra açıldı ve özofagus dönüldü. Daha sonra özofagus kasları künt ve keskin disseksiyonla ayrıldı ve ayrılan kaslar 2 adet vicryl ile diyaframa tespit edildi. Post op yutma güçlüğü düzelen hastanın takibinde de disfaji şikayeti kalmadı. Kontrol BT'de özofagusun küçüldüğü izlendi

**Sonuç:** Evre III akalazyada da özofagomiyotomi, klinik ve radyolojik olarak düzelme sağlamaktadır.

**Anahtar Kelimeler:** akalazya özofagus miyotomi

## PS279

### MEDİYASTİNAL DEV HAMARTOM

**Sedat Ziyade**[1], Ömer Soysal[1], Şenel Yediyıldız[1], Osman Cemil Akdemir[2], Anlayış Aksu[1], Nur Büyükpınarbaşlı[3], Abdullah Kansu[4]
[1]Bezmialem Vakıf Üniversitesi Göğüs Cerrahisi Anabilim Dalı, Göğüs Cerrahisi
[2]Kızıltepe Devlet Hastanesi, Göğüs Cerrahisi
[3]Bezmialem Vakıf Üniversitesi Patoloji Anabilim Dalı, Patoloji
[4]Bezmialem Vakıf Üniversitesi Göğüs Cerrahisi Anabilim Dalı, Göğüs Hastalıkları

**Giriş:** Hamartom; benign, bulunduğu bölge doku elemanlarını içeren, fokal bir malformasyondur. Malign değildir. Çevre dokularla aynı hızda büyür. Bulunduğu bögedeki doku elemanlarından oluşur fakat organize değildir. Sıklıkla asemptomatiktir.İnsidental radyolojik tetkiklerle tanı alır. Koristoma ise normal doku da içeren ve abnormal lokalizasyonlarda da bulunabilen bir hamartom formudur

**Olgu:** VA. 51 yaşında erkek hasta göğüs ağrısı şikayeti ile başvurdu. Fizik muayenesi normaldi. Akciğer grafisinde sağda üstte mediyastinal kitle ve toraks BT'de sağ üstte 8x10 cm mediyastinal kitle mevcuttu. Benign mediyastinal kitle ön tanısı ile sağ torakotomi yapıldı. Mediyastenden köken alan ve akciğere yapışık kitle mevcuttu. Akciğerden sıyrılarak komplet eksize edildi. Patoloji hamartom olarak raporlandı; bir yüzde kapsül bütünlüğü bozulmuş, 11,5x10x8 cm ölçüde, yuvarlakça bir adet doku parçası. Yapılan kesitte kirli beyaz sarı renkli, yer yer kıkırdak, yer yer yağlı doku vasfında çok sayıda düzensiz odaktan oluşan alanlar görülmüştür

**Sonuç:** Mediyastinal hamartom nadirdir. Benign bir tümördür. Komplet rezeksiyon kür sağlar.

**Anahtar Kelimeler:** hamartom, mediyastinal hamartom

## PS280

### AKCİĞER HAMARTOMLARININ CERRAHİ TEDAVİSİ

Funda İncekara, Koray Aydoğdu, **Ebru Sayılır**, Göktürk Fındık, Nurettin Karaoğlanoğlu, Sadi Kaya
Atatürk Göğüs Hastalıkları ve Göğüs Cerrahisi Eğitim Araştırma Hastanesi, Göğüs Cerrahisi

**Amaç:** Hamartom en sık izlenen benign akciğer tümörüdür. Sıklıkla asemptomatiktir. Bu çalışmada cerrahi tedavi uyguladığımız pulmoner hamartom olguları retrospektif olarak incelendi.

**Materyal-Method:** Kliniğimizde 2003 ile 2008 yılları arasında Atatürk Göğüs Hastalıkları ve Göğüs Cerrahisi Eğitim Araştırma Hastanesi Göğüs Cerrahisi Kliniği'nde akciğer hamartomu nedeniyle cerrahi tedavi uyguladığımız 52 olgunun yaşı, cinsiyeti, klinik özellikleri ve uygulanan cerrahi tedavileri retrospektif olarak incelendi.

**Bulgular:** Çalışmaya dahil edilen olguların 20'si kadın 32'si erkek, yaş ortalaması 53 (33-78) yıl idi. 35 olguda hamartom sağ tarafta bulunurken 17 olguda sol tarafta bulunmaktaydı. Uygulanan tedavilere bakıldığında ise olguların 26'sına kitle eksizyonu, 23'üne wedge rezeksiyon, 2'sine lobektomi, 1'ine rijid bronkoskopi ile eksizyon uygulandı. Postoperatif patoloji raporları 24 hastada pulmoner hamartom, 19 hastada kondroid hamartom, 7 hastada kondrolipomatöz hamartom, 2 hastada bronşial hamartom olarak raporlandı.

**Sonuç:** Akciğer hamartomlarının büyük çoğunluğu soliter nodül olarak izlenmektedir. Normal populasyona göre, primer akciğer karsinomu gelişme oranı çok daha fazla olan hamartomların gerek tanı, gerekse tedavisinde cerrahi yaklaşımın rolü bulunmaktadır.

## PS281

### SPONTAN PNÖMOMEDİASTİNUM

Bülent Aydemir, Oya İmamoğlu, Tamer Okay, Mehmet Yıldırım, **Giray İntepe**, Muharrem Çelik
Siyami Ersek Göğüs Kalp ve Damar Cerrahisi Hastanesi, Göğüs Cerrahisi

Pnömomediastinım mediastende serbest havanın görülmesiyle karakterize bir durumdur. Toraks içindeki basıncın ani degişmesi ile olusur ve genellikle genç erişkinlerde görülür. İlk kez 1939 da Louis Hamman tarafından tanımlanmıştır. Spontan pnömomediastinum nadir görülen, benign karakterde, sıklıkla hayatı tehdit etmeyen bir durum olmakla birlikte acil tedavi gerektiren diğer pnömomediastınum sebepleri ile benzer klinik bulgular oluşturması nedeni ile önem arzetmektedir. Retrosternal agrı, nefes darlığı, yutma güçlükleri ve boyunda ciltaltı amfizemi en sık rastlanan klinik bulgulardır. Genellikle tedavi gerektirmeden kendiliğinde resorbe olur.

**Olgu 1:** 18 yaşında erkek olgu. Spor yaparken nefes darlığı ve göğüs agrısı şikayetleri başlamış. Boyunda ciltaltı amfizemi saptanan hasta hastanemize sevk edildi. Çekilen toraks BT de mediastinal amfizem saptandı. Hastaya lokal anestezi ile fiberoptik bronkoskopi yapıldı. Patoloji saptanmayan olgu analjezik tedavi uygulanarak klinik takibe alındı. Komplikasyon gelişmeyen olgu 3. gün taburcu edildi.

**Olgu 2:** 18 yaşında erkek olgu. Aniden nefes almakla göğsünde ve boyunda ağrı oluşan hasta acil polikliniğe başvurdu. Boyunda cilt altı amfizemi saptanan hasta yatırıldı. Toraks BT'de mediastinal amfizem saptandı. Bronkoskopide patoloji saptanmayan hasta klinik takip sonucu 3. gün taburcu edildi. Spontan pnömomediastinum nadir görülen ve tedavi gerektirmeyen benign bir durumdur.

**Anahtar Kelimeler:** pnömomediastinum

## PS282

### BİRİNCİ EPİZOD PRİMER SPONTAN PNÖMOTORAKSTA VATS BÜLLEKTOMİNİN YERİ

**Sedat Ziyade**[1], Uğur Temel[3], Ömer Soysal[1], Osman Cemil Akdemir[2], Anlayış Aksu[1], Şenel Yediyıldız[1],
[1]Bezmialem Vakıf Üniversitesi Göğüs Cerrahisi Anabilim Dalı, Göğüs Cerrahisi
[2]Kızıltepe Devlet Hastanesi, Göğüs Cerrahisi
[3]Şişli Etfal Eğitim ve Araştırma Hastanesi, Göğüs Cerrahisi

**Giriş-amaç:** Primer spontan pnömotoraksın (PSP) tedavisinde en sık uygulama tüp torakostomidir. PSP'da nüks oranı %20–30'dur. İkinci pnömotoraks gelişiminden sonra ise bu oran %50 ye kadar çıkar. Torakoskopik büllektomi PSP nüksünde, cerrahi tedavide, en yaygın kullanılan yöntemdir. Bu çalışmada PSP ta birinci epizotta torakoskopik büllektominin yerini, tüp torakostomi ile karşılaştırarak tesbit etmek istedik.

**Gereç ve Yöntem:** Bezmialem Vakıf Üniversitesi Tıp Fakültesi Göğüs Cerrahisi Anabilim Dalın'da 2008-2012 yılları arasında birinci epizod primer spontan pnönomotorakslı 58 hasta 2 grup halinde prospektif olarak değerlendirildi. Birinci gruptaki 25 hastaya video yardımlı torakoskopik cerrahi (VATS) ve ikinci gruptaki 33 hastaya tüp torakostomi (TT) uygulandı. Her iki grup yaş, cinsiyet, sigara kullanımı, işlem süresi, morbidite; aseptik poş, yara yeri enfeksiyonu, uzamış hava kaçağı ve ikinci işlem gerekmesi (tüp torakostomi veya cerrahi uygulama), hastanede yatış süresi ve nüks açısından değerlendirildi.

**Bulgular:** VATS grubu: E/K; 23/2, yaş ortalaması 21.6 yıl, sigara kullanımı % 88 ve ortalama 5 paket/yıldı. VATS cerrahi süre 30 +/-5 dakikaydı. Hastenede kalış süresi 7,16 gündü. 13 (%52) hastada morbidite gelişti; aseptik poş 5 hasta, yara yeri enfeksiyonu 3 hasta, uzamış hava kaçağı 5 hasta. Uzamış hava kaçağı olan hastalardan 3'üne tüp torakostomi uygulandı. Yine bu hastalardan birinde torakotomiye gidildi. VATS grubunda mortalite olmadı. Bu gruptaki hastalar en uzun 37 ay, en kısa 24 ay olmak üzere ortalama 30 ay takip edildi. Nüks gözlenmedi. TT grubu: E/K: 30/3, yaş ortalaması 37.8 yıl, % 66'sında 14.4 paket/yıl sigara anamnezi vardı. Hastanede kalış süresi 4.6 gün'dü. Sekiz hastada uzamış hava kaçağı oldu (morbidite;%25) ve bunlardan 5'i(%15) opere (2 VATS, 3 torakotomi) edildi. Hastalar en uzun 48 ay, en kısa 17 ay takip edildi. 5(%19) hastada nüks gelişti

**Sonuç:** Primer spontan pnömotoraksta birinci epizotta; VATS büllektominin mortalitesi yoktur, morbiditesi yüksektir ve nüks çok düşüktür, tüp torakostominin ise morbiditesi düşük olup, nüks oranı %20 dir.

**Anahtar Kelimeler:** spontan pnömotoraks VATS büllektomi

## PS283

### AKCİĞER TRANSPLANTASYONUNDA EKSTRACORPOREAL MEMBRAN OKSİJENİZASYONU UYGULAMASI, KLİNİK DENEYİMİMİZ

**Songül Büyükkale**[1], Orçun Ünal[2], Özgür İşgörücü[1], Cafer Zorkun[3], Nur Dilek Bakan[4], Ferda Kahveci[5], Hüseyin Melek[6], Nilgün Ulukol[7], Adalet Demir[1], Adnan Sayar[1]
[1]Yedikule Göğüs Hastalıkları ve Göğüs Cerrahisi Eğitim ve Arastırma Hastanesi, Göğüs Cerrahisi
[2]Yedikule Göğüs Hastalıkları ve Göğüs Cerrahisi Eğitim ve Arastırma Hastanesi, Kalp Damar Cerrahisi
[3]Yedikule Göğüs Hastalıkları ve Göğüs Cerrahisi Eğitim ve Arastırma Hastanesi, Kardioloji
[4]Yedikule Göğüs Hastalıkları ve Göğüs Cerrahisi Eğitim ve Arastırma Hastanesi, Göğüs Hastalıkları
[5]Uludağ Üniversitesi Tıp Fakültesi, Anestezi ve Reanimasyon Kliniği
[6]Uludağ Üniversitesi Tıp Fakültesi, Göğüs Cerrahisi
[7]Yedikule Göğüs Hastalıkları Göğüs Cerrahisi Eğitim ve Araştırma Hastanesi, Anestezi ve Reanimasyon Kliniği

**Giriş:** Ekstrakorporeal membran oksijenizasyonu (ECMO) uygulaması akciğer transplantasyonunda intraoperatif dolaşım dışı desteği sağlayarak hemodinamik ve respiratuar instabilitenin, erken dönem primer greft yetersizliğinin tedavisinde etkin rol almıştır. Çalışmamızın amacı akciğer naklinde ECMO uygulamaları ile ilgili deneyimimizi ortaya koymaktır.

**Materyal ve Metod:** Şubat 2012 ve Mart 2013 tarihleri arasında primer akciğer nakli uygulanan 12 hastamızdan ECMO uygulanan 6 hasta endikasyon, uygulama süresi, komplikasyonlar açısından incelendi. Bulgular: Beş hastaya intraoperatif hemodinamik ve respiratuar destek amaçlı, 1 hastaya ise preoperatif akciğer transplantasyonuna köprü amaçlı femoral veno-arteryal ECMO (VA-ECMO) uygulandı. İntraoperatif ECMO uygulanan hastaların 4 tanesine bilateral ardışık akciğer transplantasyonu 1 hastaya da tek sağ akciğer transplantasyonu uygulandı. Köprü amaçlı VA-ECMO uygulanan bir hastaya ise bilateral ardışık akciğer transplantasyonu uygulandı ve tüm hastalar postoperatif yoğun bakım ünitesine alındı. Preoperatif endikasyonlar 2 hastada KOAH, 2 hastada bronşektazi, 1 hastada sarkoidoz ve 1 hastada intertisyel akciğer hastalığı idi. İntraoperatif VA-ECMO desteği alan 5 hastada ortalama sistolik pulmoner arter basıncı 77.6 mm Hg (min 60, max 91 mm Hg) iken ortalama diastolik pulmoner arter basıncı 27 mm Hg (min 23, max 30 mm Hg) idi. Postoperatif dönemde 2 hastada (bir tanesi akciğer transplantasyonuna köprü amaçlı) hemodinamik ve respiratuar, 1 hastada ise sadece hemodinamik destek amaçlı ekstrakorporeal dolaşim gerekli oldu. Hiçbir hastamızda greft yetersizliği nedeni ile terapötik ECMO uygulaması gerekmedi. Bir hastamızda patent foramen ovale mevcuttu ancak kardiopulmoner by-pass uygulanmadan VA-ECMO uygulaması sonlandırıldı ve mortalite izlenmedi. VA-ECMO uygulanan 3 hastamızda peroperatif artmış hemoraji, 4 hastamızda trombositopeni (3 hastada reversible), 3 hastamızda akut böbrek yetmezliği ve 1 hastamızda ventrilüker unloading, pulmoner ödem ardından mortalite izlendi. İki hastamız bilateral akciğer nakli ve VA-ECMO uygulaması sonrası sorunsuz takiptedir.

**Sonuç:** İnstabil hasta grubunda, akciğer transplantasyonunda hemodinamik ve respiratuar parametreleri düzenleyen ve uygun hastalarda kardiopulmoner by-pass yerine de kullanılabilen VA-ECMO uygulamasıyla önemli bir destek sağlanmıştır.

**Anahtar Kelimeler:** Akciğer Transplantasyonu ECMO Morbidite

## PS284

### KLAVİKULA KIRIĞI İNTERNAL FİKSASYONU SONRASINDA KİRSCHNER TELİNİN TORAKSA MİGRASYONU: OLGU SUNUMU

**Serkan Uysal**[1], Hale Temel[2], Orçun Özkaragöz[2], Tuba Şahinoğlu[1], Metin Demircin[1]
1Hacettepe Üniversitesi Tıp Fakültesi, Göğüs Cerrahisi Anabilim Dalı
2Hacettepe Üniversitesi Tıp Fakültesi, Kalp ve Damar Cerrahisi Anabilim Dalı

**Giriş:** Kirschner (K) teli ortopedik travma vakalarında kırıkları ve dislokasyonları fikse etmek için sıklıkla kullanılan implantlardan biridir. Fiksasyonda kullanılan implantların migre olabildiği (yer değiştirdiği) bilinmektedir. Yer değiştirme antegrad yönde gerçekleşirse ciddi komplikasyonlar ortaya çıkabilir. K-telinin akciğer, trakea, kalp, dalak, subclavian arter, pulmoner arter, aorta doğru migre olduğu olgulara literatürde rastlamak mümkündür. Bizim olgumuzda ise sol klavikula kırığının internal fiksasyonu sonrasında K-telinin sağ hemitoraksa migrasyonu sunulmuştur.

**Olgu:** 5 yaşında kız hasta ortopedik problemleri nedeniyle hastanemizde takip ediliyordu. 7 ay önce geçirdiği trafik kazası nedeniyle sol klavikula kırığına K-teli ile internal fiksasyon uygulanmıştı. Hasta, göğüs ağrısı nedeniyle bölümümüze danışıldı. Fizik muayenesi doğal olan hastanın çekilen PA akciğer grafisinde, önceki grafilerinde normal lokalizasyonunda olan, K-telinin migre olduğu görüldü. Bilgisayarlı toraks tomografisinde sağ hemitoraksa migre olduğu ve patolojiye yol açmadığı tespit edildi. Hasta acil operasyona alındı. Cilt insizyonu ile telin ucu bulundu ve sağ hemitorakstan torakotomiye ihtiyaç duyulmadan çıkarıldı. Postop komplikasyon görülmedi.

**Sonuç:** K-teli migrete olabilir ve ciddi komplikasyonlara yol açabilir. Yer değiştirmenin sebebi çevre kasların hareketi ve yer çekimi etkisine bağlanmıştır. Ancak primer neden bilinmemektedir. K-telinin migrasyonunun ortaya çıkaracağı komplikasyonları engellemek için pinlerin dışarda kalan kısımlarının bükülmesi, tırtıklı pinlerin kullanılmasının yer değiştirmeyi önlediğine dair çalışmalar mevcuttur. Ameliyat sonrası dönemde K-teli çıkarılıncaya kadar hastalar yakın takip edilmelidir. Eğer, telin migrasyonu saptanırsa acil opere edilip tel çıkarılmalıdır.

**Anahtar Kelimeler:** Kirchner teli Migrasyon

## PS285

### ORTA MEDİASTİNAL TİMİK KİST

Bülent Aydemir, Oya İmamoğlu, Tamer Okay, Recep Ustaalioğlu, **Giray İntepe**, Muharrem Çelik
Siyami Ersek Göğüs Kalp ve Damar Cerrahisi Hastanesi, Göğüs Cerrahisi

Timik kistler genellikle ön mediastinal lokalizasyonda görülürler. Orta mediastinal yerleşimleri ise oldukça nadirdir. Literatürde oldukça nadir rastlanan bu lokalizasyonda iki olgu sunuldu. Olgu 1. 52 yasında erkek hasta. Terleme şikayeti ile basvurduğu hekim tarafından yapılan PA akciğer grafisinde mediastinal genişleme saptanan hasta kliniğimize refere edildi. Toraks BT de orta mediastende karina yerleşimli yaklaşık 7 cm çapında kistik lezyon saptandı. Rutin biyokimya tetkikleri normaldi. Olguya genel anestezi altında posterolateral torakotomi ile opere edilerek kist rezeksiyonu yapıldı. Patolojik değerlendirme timik kist olarak rapor edildi. Olgu post op 4. gün sorunsuz taburcu edildi. Olgu 2. 66 yaşında erkek hasta. Şikâyeti olmayan hastada rutin tetkikler sırasında mediastinal kitle saptanarak kliniğimize refere edildi. Toraks BT de karinal yerleşimli 10 cm çapında kistik kitle saptandı. Sağ posterolateral torakotomi ile kist ekstirpasyonu yapıldı. Patolojik degerlendirme timik kist olarak rapor edildi. Post op problemi olamayan olgu 5. Gün taburcu edildi. Timus dokusu toraksın her yerinde olabilir. En sık rastlandığı bölgeler üst-ön mediasten olup diğer alanlar daha nadir olarak timus dokusu barındırabilirler. Ektopik timik dokunun retrokarinal yağlı doku içinde olması çok nadir de olsa bu bölgede timik kistlerin de görülebilmesini mümkün kılmaktadır.

**Anahtar Kelimeler:** timik kist mediastinal kist

## PS286

### VİDEOTORAKOSKOPİK CERRAHİ (VATS) DENEYİMLERİMİZ, 51 OLGULUK BİR ANALİZ

Koray Aydoğdu, Seray Hazer, Funda İncekara, **Ebru Sayılır**, Göktürk Fındık, Sadi Kaya
Atatürk Göğüs Hastalıkları ve Göğüs Cerrahisi Eğitim Araştırma Hastanesi, Göğüs Cerrahisi

**Amaç:** Torakoskopi tekniği öncelikle plevra ve akciğer hastalıklarının teşhis için, 1910 yılında Jacobaeus tarafından tanıtıldı. 1990'lı yıllardaki hızlı gelişimini takiben, intratorasik tümörlerin cerrahisinde yaygın olarak kullanılmaya başlanmıştır. Bir videotorakoskopik prosedürün (VATS) en büyük dezavantajı dokunma hissi olmaması. Lezyon kolay bulması için genellikle bilgisayarlı tomografi (BT) göre tahmin edilmektedir.

**Materyal-Metod:** Bu çalışmada Ocak 2011 Şubat 3013 tarihleri arasındaki videotorakoskopik yöntemle kliniğimizde opere ettiğimiz 51 vakayı retrospektif olarak yaş, cinsiyet, başvuru yakınması, yapılan operasyon, yatış süresi, komplikasyon ve patoloji sonuçları açısından değerlendirdik.

**Bulgular:** Olgularımızın 29\ıu erkek 24\ıü kadın, yaş ortalaması 47 (18-78) yıl idi. 30 vakada sağ taraftan VATS uygulanırken 21 vakada sol taraftan uygulandı. Yalnızca 5 hastada postoperatif komplikasyon gelişti. Bunlar 2 olguda uzamış hava kaçağı, 1\ıinde plevral effüzyon, 1\ıinde ses kısıklığı ve 1 olguda atelektazi idi. 16 hastanın başvuru anında semptomu bulunmamaktaydı. 36 hastanın postoperatif hastanede yatış süresi 5 gün ve daha altındayken 15 hastanın 5 günden uzun yatış süreleri oldu.

**Sonuç:** Bu minimal invaziv girişimin göğüs cerrehisi hastaları için faydası olarak en sık ağrının azaltılması ve kozmetik etkisi olarak bildiriliyor. VATS'da da açık cerrahi ile aynı endikasyonlar ve cerrahi prensipler geçerli. Her göğüs cerrahisi vakasına VATS ile yapılabilir mi gözü ile bakılmalı.

## PS287

### KİSTHİDATİK CERRAHİSİ SONRASI GEÇ KOMPLİKASYON: BRONŞİAL FİSTÜLE BAĞLI PNÖMOTORAX

**Figen Türk**, Gökhan Yuncu, Levent Aksoy, Tolga Semerkant
Pamukkale Üniversitesi, Göğüs Cerrahisi

**Giriş:** Köpek, kedi, tilki ve kurt gibi etoburların ince bağırsaklarında yaşayan Echinococcus larvasının insana bulaşması sonucunda kistlerin ortaya çıkması ile karakterize hastalık olan kist hidatiğin cerrahi tedavisi enükleasyon veya aspirasyon sonrası kistotomi ve kapitonajdır. Cerrahi sonrası gözlenen atelektazi, uzamış hava kaçağı, yara yeri enfeksiyonu, anaflaksi veya teknik yetersizliğe bağlı cerrahi komplikasyonlar erken dönemde görülebilmektedir. Çalışmamızda kist hidatik nedeniyle cerrahi tedavi uygulanan sonrası iki olgunun taburculuk sonrası 30. ve 40. günlerde geç komplikasyon olarak görülen pnömotoraksın nedeni, yapılan cerrahi ve bronşial fistülün cerrahi video görüntüsü literatür eşliğinde sunulmuştur.

**Olgu:** Olguların 1'i erkek ve 1'i kadındı. Yaşları 32 ve 61 idi. Şikâyetleri göğüs ağrısı ve öksürüktü. Her iki olguda da toraks bilgisayarlı tomografide sağ alt lobta 4*5 ve 5*5 cm boyutlu, perfore kisthidatik mevcuttu. Lateral sınırlı torakotomi eşliğinde kistotomi-kapitonaj uygulandı. İkinci olguda eşlik eden karaciğer kisthidatiği mevcuttu. Postoperatif dönemde herhangi bir komplikasyon gelişmezken 4. günde drenler çekilmiş ve kontrol akciğer grafileri expanse idi. 7. ve 9. günlerde hastalar taburcu edildi. Postoperatif 30. ve 40. günde ilk olgu kontrol, ikinci olgu nefes darlığı nedeni ile başvurularında pnömotoraks saptanması üzerine yatış yapıldı. Her iki olguya da tüp torakostomi uygulandı. Hava kaçağı devam etmesi üzerine 5. ve 9. günlerde retorakotomi uygulandı. Kapitonaj sahası sütürleri açıldığında bronşial fistül görüldü. Bronş kaçağı 3.0 prolen ile sütüre edilerek kapitonaj uygulandı. Postoperatif hava kaçağı gözlenmedi. 7. ve 8. günde kontrol akciğer grafileri ekspanse olarak olgular taburcu edildi. İlk operasyon sonrası albendazol tedavisi verilen olguların 2. operasyon sonrası albendazol tedavisi üç aya tamamlandı. 10.ay ve 5. aylarında takipte olan olgularda herhangi bir patoloji yok.

**Sonuç:** Ülkemizde kisthidatik cerrahisinin sıkça yapılmasına bağlı cerrahi sonrası erken komplikasyonlar görülebilmektedir. Özellikle perfore kisthidatiklerde bronş fistülü sütüre edilse bile kapitonaj sahasındaki enfeksiyon nedeniyle, iyileşmede gecikme ve geç komplikasyon olarak pnömotoraks gözlenebileceği göğüs cerrahlarının aklında bulunmalıdır.

**Anahtar Kelimeler:** kist hidatik cerrahi geç komplikasyon pnömotoraks

## PS288

### ÇOCUK HASTADA «AKCİĞERE METASTAZ YAPMIŞ MEDİASTİNAL BİR MALİGNİTE» DÜŞÜNDÜREN MATÜR TERATOM OLGUSU

Halil Tözüm[1], **Talha Doğruyol**[2], Tahir Şevval Eren[1]
[1]Medeniyet Üniversitesi Göztepe EAH, Göğüs Cerrahisi
[2]Süreyyapaşa Göğüs Hastalıkları ve Cerrahisi EAH, Göğüs Cerrahisi

Mediasten anatomik olarak dar bir alana hapsedilmiş olmasına karşın; farklı dokular içermesi ve timik alandaki çok potansiyelli (pluripotent) hücreler nedeniyle birçok değişik patolojiye yerleşim alanı olabilmektedir. Çocuk yaş gurubunda mediastinal kitlelerin yarıya yakını anterior mediasteni tutar ve %80'i maligndir. En sık görülenleri lenfoma, germ hücreli tümörler, timik tümörler ve kistik higromadır. Ancak germ hücreli tümörlerin en sık görüleni matür teratomlardır. Her üç germ yaprağından köken alan bu neoplazmlar, benign davranırlar ve metastaz yapmazlar. Anteior mediastende prevasküler alanı dolduran ve aorta ile yağlı planlarını silen yaklaşık 7 cm çaplı kitle lezyonu tespit edilmiş olan 14 yaşındaki hasta, çocuk hastalıkları kliniği tarafından konsülte edildi. Radyolojik özellikleri ile teratom ön tanısı almış olmasına rağmen, çevre dokulara olan invazif görüntüsü ve sol akciğer linguler segmentte izlenen yaklaşık 3.5 cm çaplı benzer radyolohik özellikler taşıyan lezyon sebebi ile malignite şüphesi içermekteydi. Olguya yapılan tru cut biyopsi sonucu tanısız kalmıştı. Hastaya kesin tanı ve tedavi amaçlı cerrahi planlandı. Sol posterolateral kas koruyucu torakotomi sonrası kitle mediastenden total olarak rezeke edildi. Lingula uç kısmındaki lezyon wedge rezeksiyonla çıkarıldı. Histopatolojik kesin sonuç ise, " matür kistik teratom, akciğer örneğinde ise kronik inflamasyon ve yabancı cisim reaksiyonu" olarak bildirildi. Olgumuzu bu halde yarattığı tanı karışıklığı ve radyolojik olarak invaziv görünümüne rağmen cerrahi olarak komplet rezeksiyonla tedavi edilebildiği için, olumlu bir örnek olarak sunulmaya değer gördük.

**Anahtar Kelimeler:** mediasten germ hücreli tümör teratom

## PS289

## SEMPATİK SİNİR HASARI GERİ DÖNDÜRÜLEBİLİR Mİ?

**Mehmet Muharrem Erol**[1], Hakan Salcı[2], Sabire Peker[3], Hüseyin Melek[1], Nesrin Özfiliz[3], Ahmet Sami Bayram[1], Cengiz Gebitekin[1]
[1]Uludağ Üniversitesi Tıp Fakültesi, Göğüs Cerrahisi
[2]Uludağ Üniversitesi Veteriner Fakültesi, Cerrahi AD
[3]Uludağ Üniversitesi Veteriner Fakültesi, Histoloji AD

**Amaç:** ETS operasyonları sonrası sempatik zincire konulan klipsler geri alındığında sinirin eski fizyolojik fonksiyonlarına döndüğü belirtilmektedir. Amacımız, ETS operasyonu öncesi hastalarımız tarafından da sıkça sorulan, sempatik zincirden klipsler geri alındığında sinirin eski fonksiyonları yerine getirip getirmeyeceğine ilişkin soruya cevap aramaktır.

**Yöntem:** Araştırma, Uludağ Üniversitesi Tıp Fakültesi ve Veteriner Fakültesi'nin ortak çalışmasıdır. Deneysel çalışmamızı 6 adet Saanen ırkı keçide yaptık. Genel anestezi altında deneklerin bilateral torakotomileri sonrası torakal sempatik zincirleri bulundu ve sempatik zincir torakal 3-4 seviyesinden klipslendi (Resim 1). Denekler 21 gün sonra tekrar operasyona alındı ve sempatik zincir rezeke edilerek çıkarıldı. Alınan numune %10'luk Formolde tespit edildi. Tespit edilen doku örneklerine rutin histoloji tekniği uygulanarak parafinde bloklandı. Parafin bloklardan microtom ile (Leica RM2135) 5µ kalınlığında kesitler alındı. Alınan kesitlere Crossmon'ın üçlü boyama metodu uygulandı ve ışık mikroskobunda histolojik değerlendirmeler yapıldı. Rezeke edilen sempatik zincir histopatolojik olarak incelendi.

**Bulgular:** İncelenen kesitlerde, klips takılan bölgenin üst kısmında normal bir perifer sinir teli demeti tespit edildi. Miyelinli ve miyelinsiz sinir telleri ve sinir tellerini birbirine bağlayan bağ doku unsurlarının oluşturduğu perinöyriyum ve epinöyriyum görüldü (Resim 2). Resim 3,4' de klipsler geri alındıktan alınan sinir kesitlerinde inflamasyon tablosu izlenmemektedir. Sempatik sinire uygulanan klipsin oluşturduğu basınca bağlı olarak klips takılan bölgede sinir telinde belirgin bir dejenerasyon, hücre infiltrasyonu görüldü. Ancak buradaki temel sorun demyelinizasyonun olup olmamasıdır. Periferik sinir uçları etrafında bulunan Schwann hücreleri yeniden myelini oluştururak sinir iletisinin devamını sağlayabilir.

**Sonuç:** Deneysel çalışmamız; ETS operasyonlarında, torakal sempatik zincire klips takılmasının sempatik sinirin histopatolojik olarak dejenere olduğunu ortaya çıkarmıştır. Ancak klipsler geri alındıktan sonra yapılan histopatolojik incelemeler sinirin tekrar rejenere olabileceğini desteklemektedir.

**Anahtar Kelimeler:** Torakal Sempatektomi Sempatik sinir rejenerasyon klips

## PS290

## İLERİ AMFİZEMLİ OLGUDA NİTİNOL SARMALLE BRONKOSKOPİK HACİM KÜÇÜLTME: TÜRKİYE'DEKİ İLK UYGULAMA

**Korkut Bostancı**[1], Turhan Ece[2], Mustafa Yüksel[1]
[1]Marmara Üniversitesi Tıp Fakültesi, Göğüs Cerrahisi Anabilim Dalı
[2]İstanbul Üniversitesi İstanbul Tıp Fakültesi, Göğüs Hastalıkları Anabilim Dalı

İleri amfizemli olguların tedavisinde hacim küçültücü cerrahiye alternatif olarak geliştirilen endoskopik hacim küçültme işlemi (ELVR) son yıllarda popüler hale gelmiştir. Geri dönüşümlü ve geri dönüşümsüz olarak birkaç teknikle ELVR yapılabilmektedir. En sık uygulama endobronşiyal tek yönlü valflerle gerçekleştirilen ELVR'dir ve bu teknik kliniğimizde de başarıyla uygulanmaktadır. Valf ile ELVR'deki kollateral ventilasyon sorununu aşmak üzere nitinol sarmallarla ELVR tekniği geliştirlmiştir. Dünyada çok az merkezde uygulanan bu yeni tekniğin Türkiye'deki ilk uygulaması kliniğimizde gerçekleştirildi. İleri amfizem tanısıyla medikal tedavi almakta olan 58 yaşındaki erkek hasta klinik, radyolojik ve radyonükleer değerlendirme sonrası ELVR adayı olarak belirlendi. Radyolojik incelemesinde inkomplet fissürleri belirlenen hastaya kollateral ventilasyonun olumsuz etkisinden kaçınmak için endobronşiyal valfler yerine nitinol sarmallar kullanılarak ELVR yapılması kararlaştırıldı. Genel anestezi altında ve floroskopi rehberliğinde hastanın sol üst lobuna bronkoskopik olarak 10 adet nitinol sarmal yerleştirilerek mekanik hacim küçülme sağlandı. Perioperatif dönemde herhangi bir komplikasyon gelişmeyen hastanın üçüncü ay kontrolünde 6 dakika yürüme testinde ve solunum fonksiyon testlerinde belirgin düzelme saptandı. İleri amfizemli hastaların tedavisinde nitinol sarmallarla ELVR uygulaması, özellikle kollateral ventilasyon sorunu olan olgularda tercih edilen ELVR yöntemi olabilir. Bizim de Türkiye'de ilk defa başarıyla uyguladığımız bu yöntemle hastaların solunum fonksiyonlarında ve yaşam kalitelerinde belirgin düzelme sağlanabilir.

**Anahtar Kelimeler:** amfizem nitinol sarmal endoskopik hacim küçültme ELVR KOAH

## PS291

### REZEKSİYON YAPILAN, N2 TUTULUMLU BİLATERAL SENKRON AKCİĞER KANSERİ OLGUSU

Celalettin İbrahim Kocatürk, Levent Cansever, **Süleyman Ceyhan**, Ali Cevat Kutluk, Mehmet Ali Bedirhan
Yedikule Göğüs Hastalıkları ve Göğüs Cerrahisi EAH, Göğüs Cerrahisi

Bu yazıda bilateral akciğer kanseri olup N2 tutulumu olan ve rezeksiyon sonrası uzun bir sağkalımın elde edildiği bir olgu sunulmuştur. İştahsızlık ve kilo kaybı olan 53 yaşındaki erkek hastanın PA akciğer grafisinde bilateral hiler dolgunluk mevcuttu. Toraks BT'de sol üst lob bronşu içinde 1 cm çapında opasite, sağ orta lob santralinde peribronşial kalınlaşma vardı. FOB'da orta lob girişinde hiperemi, solda üst divizyon girişinde kitle vardı. Sol üst lob biopsi skuamöz hücreli karsinom olarak raporlandı. Çekilen PET-CT'de sol üst lobdaki lezyonda, sağ orta lob bronş çevresinde ve mediastende sol prevasküler bölgedeki LAM'da yüksek SUV tutulumları mevcuttu. Florobronkoskopide, sol üst lob dışında, sağ orta lob ağzında da patolojik refle vardı. Buradan alınan biopsi skuamöz hücreli karsinom olarak raporlandı. Uzak metastaz saptanmayan hastanın mediastinoskopisinde N2 bulunmazken, mediastinotomide 6 no'lu istasyon pozitifti. Hasta "yüksek olasılıkla metastaz" düşünülerek definitif tedavi amacıyla onkoloji kliniğine gönderildi. Dört kür KT sonrası onkoloji tarafından yapılan değerlendirmede çekilen BT'nin "Normal sınırlarda inceleme" olarak raporlanması üzerine hasta operasyon için tekrar değerlendirilmek üzere tarafımıza gönderildi. Yeni PET-CT çekilerek önceki ile karşılaştırıldı. Sol üst lobdaki lezyon SUVmax tutulumu17.4'den 7.8'e, mediastinal LAM 8.1'den 4.3'e gerilemişti. Orta lobdaki lezyon ise tam regrese olmuştu (7,4'den 0'a). Periaortik lenf nodunun sol üst lob ile sağ orta lob arasındaki ana ortak lenf bezi olmaması, 7 numaranın negatif olması, tek istasyon N2 olması, kemoterapiye oldukça iyi yanıt vermesi ve senkron akciğer kanserlerinin 1/3'ünde N2 tutulumu olabilmesi gerekçeleriyle operasyon düşünüldü. Hastayla konuşularak önce sağ sleeve orta lobektomi, 3 hafta sonra sol üst lobektomi yapıldı. Sağ orta lobektomi patolojisi yT2aN1M0R0 (lob bronşu tutulmuş, No12 pozitif), sol üst lobektomi patolojisi yT1aN1M0R0 (T=3 cm, No12 pozitif) olarak raporlandı. Postoperatif dönemde 4 kür KT tedavisi daha alan hasta 48 ay boyunca sorunsuz takip edildi. Bu süre sonunda perivasküler alanda yüksek SUV tutulumlu LAP saptanan hastaya RT başlandı. Hasta 51 ayında myokard enfarktüsü nedeniyle kaybedildi.

**Anahtar Kelimeler:** senkron multipl primer akciğer kanseri

## PS292

### TEK AKCİĞER VENTİLASYONU UYGULANAN AMELİYATLARDA ALVEOLAR RECRUİTMENT STRATEJİSİ POSTOPERATİF ATELEKTAZİYİ AZALTIYOR MU?

**Sedat Ziyade**[1], Kadir İdin[2], O. Cemil Akdemir[3], Kazım Karaaslan[2], Ömer Soysal[1]
1Bezmialem Vakıf Üniversitesi Tıp Fakültesi, Göğüs Cerrahisi AD
[2]Bezmialem Vakıf Üniversitesi Tıp Fakültesi, Anestezi ve Reanimasyon AD
[3]Bezmialem Vakıf Üniversitesi Tıp Fakültesi, Göğüs Cerraisi AD

**Giriş:** Rezeksiyon sonrası kalan parankimin, postoperatif dönemde aynı taraf hemitoraksı reekspanse olarak doldurması tam ve komplikasyonsuz iyileşme için gereklidir. Postop atelektazi nedeniyle ortaya çıkan ekspansiyon kusuru morbiditeyi, hastanede kalış süresini, ekspansiyonu sağlamak amacıyla bronkoskopi-CPAP-BPAP gibi ek işlem gerekliliğini ve maliyeti artırmaktadır.

**Amaç:** "Subtotal Akciğer Rezeksiyonu" nedeniyle "Tek Akciğer Ventilasyonu" yapılan ameliyatlarda uygulanacak "Alveolar Recruitment Stratejileri" ile sık görülen bir komplikasyon olan atelektazi oranlarında azalma sağlanmasının değerlendirilmesi. Yöntem: Subtotal Akciğer Rezeksiyonu planlanan ve Tek Akciğer Ventilasyonu uygulanacak ASA 1-2 kategorisindeki 61 olgu çalışmaya dahil edildi. Çalışma gurubunda 30, kontrol gurubunda 31 hasta değerlendirmeye alındı. Çalışma çift kör, prospektif bir çalışma olarak planlandı. Tüm olgulara preoperatif dönemde, torakal Epidural Kateter yerleştirildi. Çift lümenli endotrakeal tüp ile entübe edildi. Olgular random seçilerek iki grup oluşturuldu. 1.Grup "Alveolar Recruitment Strateji" uygulanan ARS grubu, 2.Grup konvansiyonel yöntemle manuel ventilasyon uygulandı. Belirli saat arayla, Visual Analogue Scale(VAS) ile ağrı değerlendirmesi yapıldı. Postoperatif aynı gece Toraks BT ile atelektazi oluşumunun varlığı değerlendirildi. Bu değerlendirme rutin olarak deneyimli Göğüs Cerrahisi ve Radyoloji uzmanı tarafından atelektazi skoru skalası kullanılarak va çift kör olarak hastanın hangi gruba ait olduğu bilinmeden yapıldı. Bulgular: Her iki grup arasında cinsiyet ve yapılan operasyon çeşidi arasında anlamlı fark bulunamazken, Çalışma grubunda 7 hasta (%23,3), kontrol grubunda 15 hastada (%48,4) komplikasyon izlendi. İki grup arasında bu fark istatistiksel olarak anlamlı bulundu. Çalışma grubunda 4 hastada (%13,3), kontrol grubunda 11 hastada (%35,5) ek işleme gereksinim duyuldu. İki grub arasında bu fark istatistiksel olarak anlamlı bulundu. Grublar arasında yaş, ameliyat süreleri, sigara, satürasyon ve fatura açısından anlamlı fark yok iken, taburculuk açısından çalışma grubu lehine anlamlı fark tespit edildi.

**Sonuç:** Subtotal akciğer rezeksiyonu yapılan olgularda peroperaif dönemde uygulanan "Alveolar Recruitment Stratejileri" daha düşük oranda komplikasyona ve daha kısa sürede eksternizasyonu sağlamaktadır.

**Anahtar Kelimeler:** Tek Akciğer Ventilasyonu Postop atelektazi Akciğer Kanseri

## PS293

### BİLATERAL SENKRON AKCİĞER KARSİNOMU ŞEKLİNDE ORTAYA ÇIKAN, METAKRON AKCİĞER KARSİNOMU; OLGU SUNUMU

Celalettin İbrahim Kocatürk[1], **Süleyman Ceyhan[1]**, Levent Cansever[1], Zehra Dilek Kanmaz[2], Ali Cevat Kutluk[1], Esin Tuncay[2], Mehmet Ali Bedirhan[1]
[1]Yedikule Göğüs Hastalıkları ve Göğüs Cerrahisi EAH, Göğüs Cerrahisi
[2]Yedikule Göğüs Hastalıkları ve Göğüs Cerrahisi EAH, Göğüs Hastalıkları

Primer akciğer kanseri nedeniyle küratif tedavi gören her hasta "Metakron akciğer kanseri" (MAK) için adaydır. Risk %5/yıl olarak bildirilmiştir. Bir hastada gelişen MAK'ın, "bilateral senkron akciğer kanseri" (SAK) şeklinde ortaya çıkması çok nadir bir durumdur. Sağ yan ağrısı şikayeti ile 2005 yılında başvuran 62 yaşında, 50 paket/yıl sigara içen erkek hastanın akciğer grafisinde, sağ alt lobda 2 cm çaplı nonhomojen nodül saptandı. BT incelemede alt lob anterobazal segmentte spiküler uzanımları olan nodüle TTİA yapıldı. Squamöz hücreli karsinom tanısı konuldu. PET incelemesinde nodülün SUV'u 9.2, diğer vücut alanlarında ve mediastende patolojik tutulum yoktu. Uzak metastaz saptanmayan hastaya, torakotomi ile sağ alt lobektomi ve MLND yapıldı. T1bN0M0R0, squamöz hücreli karsinom olarak raporlandı (T çap: 2.5 cm). Postoperatif 72.ayda yapılan rutin kontrol sırasında çekilen PA grafi ve BT'de sağ apikal bölgede 2.9x1.8 cm ve sol alt lob superiorda 1,1x1cm nodül saptanması üzerine PET-CT çekildi. Sağ apikal bölgedeki lezyonun SUVmax=8, sol alt lob superior segmentteki lezyonun SUVmax=6 saptandı. FOB ile endobroşial lezyon görülmedi. Sağ apikal bölgedeki lezyona yapılan TTİA sonucu adenokarsinom geldi. Uzak metastaz saptanmayan hastanın Mediastinokopisinde N2 bulunmadı, hasta bilateral senkron tümör olarak değerlendirildi. Önce sol alt lobda tanısı bilinmeyen nodüle VATS ile wedge rezeksiyon yapılarak frozena gönderildi. Sonuç KHDAK olarak raporlanınca, aynı seansda alt lob superior segmentektomi+MLND yapıldı. Patoloji T1aN0M0 Adenokarsinom [%70 solid %30 asiner, (T çap:1.2x0.7 cm) olarak raporlandı. 4 hafta sonra sağ akciğer üst lobdaki tanısı daha önce konulmuş olan tümöre apikal segmentektomi ve MLND yapıldı. T1bN0M0 Adenokarsinom [%60 solid %40 asiner, (T çap: 3x2.5x2 cm)] olarak raporlandı. Postoperatif dönemde adjuvan kemoterapi alan hasta halen sorunsuz takip altındadır (İlk operasyonun üzerinden 86 ay, metakron kanser için yapılan operasyonların üzerinden 14 ay geçmiş durumdadır). İngilizce literatürde SAK şeklinde gelişen MAK olgusu bildirilmemiştir. Nadir gelişebilecek bu durumun ve hastaya yaklaşım biçiminin sunulmaya uygun olduğunu düşünüyoruz.

**Anahtar Kelimeler:** Senkron metakron multipl primer akciğer kanseri

## PS294

### TROMBOSİTTEN ZENGİN PLAZMANIN KIKIRDAK KOT REZEKSİYONU SONRASI AKCİĞER HACMİNE VE KARTİLAJ REJENERASYONUNA ETKİSİ

**Ayşen Taslak Şengül[1]**, Yasemin Bilgin Büyükkarabacak[1], Berrin Zuhal Altun Kaynak[2], Tülin Durgun Yetim[3], Gamze Yayla[2], Bilal Şengül[4], Ömür Gülsüm Deniz[2], Ahmet Başoğlu[1]
[1]Ondokuz Mayıs Üniversitesi, Göğüs Cerrahisi
[2]Ondokuz Mayıs Üniversitesi, Histoloji ve Embriyoloji,
[3]Mustafa Kemal Üniversitesi, Göğüs Cerrahisi,
[4]Samsun Göğüs Hastalıkları ve Göğüs Cerrahisi Hastanesi, Göğüs Hastalıkları

**Giriş:** Bu çalışmada Pektus ekskavatum cerrahi tedavisinde, trombositten zengin plazmanın (TZP), akciğer hacmine ve kıkırdak rejenerasyonuna etkisini değerlendirmeyi amaçladık.

**Metod:** Çalışmada 4 haftalık 24 tane New Zealand tavşan kullanıldı. Tüm deneklere preoperatif ve postoperatif 4.haftada bilgisayarlı toraks tomografisi çekildi. Sağ 4. ve 5. kotlarda perikondriyal kılıf diseke edilerek kıkırdak kot eksize edildi. Sham grubunda (n=8) perikondriyal kılıf primer olarak, diğer grupta (n=8) perikondriyal kılıf içine TZP yerleştirilerek kapatıldı. Cerrahi uygulanmayan grup (n=8) kontrol grubu olarak kabul edildi. Akciğer hacmi, kostal kartilaj ve perikondriyal kılıf Cavalieri yöntemiyle değerlendirildi. Her $mm^2$ deki kondrosit ve kondroblast sayısı tarafsız olarak hesaplandı.

**Bulgular:** Kot rezeksiyonu sonrası sağ ve sol akciğerde hacim artışı görüldü. Histolojik değerlendirmede TZP grubunda sham grubuna göre daha iyi kartilaj gelişimi, kondroblast ve kondrosit sayısında daha fazla artış tespit edildi.

**Sonuç:** Cerrahi uygulanan tavşanlarda total akciğer hacmi azalır. TZP uygulaması daha hızlı ve kaliteli kartilaj iyileşmesi ve daha fazla hacim artışı sağlayabilir.

**Anahtar Kelimeler:** Pektus Ekskavatum Cavalieri yöntemi TZP Kıkırdak Kosta Akciğer hacmi

## PS295

### ÖZOFAGUSTA DEV BEZOAR

Ahmet Başoğlu, **Ayşen Taslak Şengül**, Yasemin Bilgin Büyükkarabacak
Ondokuz Mayıs Üniversitesi, Göğüs Cerrahisi

**Giriş:** Bezoar sindirilemeyen gıda, saç ya da tablet gibi katı maddelerin gastrointestinal sistemde herhangibir yerde birikmesidr. Sıklıkla midede görülürler. Özofagusta bezoar görülmesi nadirdir. Genellikle özofagus motilite bozukluğu olan ya da tıkayıcı bir özofagus hastalığı varlığında görülürler.

**Vaka:** 65 yaşında erkek hasta 1 hafta önce başlayan ani yutma güçlüğü ve ağrı şikâyeti ile gastroenteroloji kliniğine başvurmuş. Endoskopisinde özofagus 16-20 cm arasında duvar kalınlığı tespit edilmiş ve bu alandan mukozal biopsiler alınmış. Sonuç; nekrotik doku olarak rapor edilmiş. Hasta bu sonuçlar ile kliniğimize konsülte edildi. Toraks tomografisinde toraks girişinden karina düzeyine kadar devam eden özofagus lümenini tama yakın tıkayan kitlesel lezyon görüldü. Bu sonuçlar ile hastaya rijit özofagoskopi yapıldı. Üst kesici dişlerden itibaren 18.cm de özofagus lümenini tamamen tıkayan ve aşağıya geçişe izin vermeyen lezyon tespit edildi. Frozen patoloji çalışıldı. Sonuç nekrotik doku olarak rapor edildi. Cerrahi eksplorasyona karar verildi. Eksplorasyonda üst torasik özofagus içinde kitle tespit edildi. Özofagus 7 - 8 cm lik longıtıdunal kesi ile açıldı. Lümen içinden yaklaşık 12 cm lik konik tarzda kitlesel lezyon bütün olarak çıkarıldı. Histopatolojik inceleme sonucu 'fito bezuar' olarak rapor edildi. Halen postoperatif 5. Ayında olan hastanın ek sorunu olmadı.

**Sonuç:** Bezoarların çoğu endoskopik olarak çıkarılabilir. Ancak endoskopik olarak tedavi edilemeyen dev bezoarlarda cerrahi tedavi gerekebilir.

**Anahtar Kelimeler:** ozofagus bezoar cerrahi

## PS296

### TANI ZORLUĞU YAŞANAN DEV TORAKS DUVARI TÜMÖRÜ

Ahmet Başoğlu, **Ayşen Taslak Şengül**, Yasemin Bilgin Büyükkarabacak
Ondokuz Mayıs Üniversitesi, Göğüs Cerrahisi

**Giriş:** Göğüs duvarı tümörleri nadir görülen malignitelerdir. Ağrı ve şişlik en sık rastlanan semptomlardır. Bu tümörlere klinik ve radyolojik olarak tanı koymak genellikle zordur.

**Vaka:** 63 yaşında erkek hastaya 4 ay önce başlayan kuru öksürük, sağ koltuk altında ve sırtında şişlik şikayetleri ile Hollanda'da başvurduğu hastanede önemli patolojisi olmadığı söylenmiş, medikal tedavi verilmiş. Şikayetleri geçmeyen ve kitlesi giderek büyüyen hasta tekrar hastaneye başvurduğunda çekilen toraks tomografisinde; sağ koltuk altından skapula altına ve sırta uzanan 12x3x5 cm boyutlarında yumuşak doku kitlesi tespit edilmiş ultrason eşliğinde İİAB yapılmış. Sonuç 'elastofibrozis dorsi ile uyumlu ' olarak raporlanmış. Hasta bu sonuçlar ile kliniğimize başvurdu. Fizik muayenede, sağ koltuk altını dolduran, skapula altına, sırta ve boyuna uzanan yumuşak doku kitlesi palpe edildi. Toraks MRI 'da sağ aksilladan supskapular bölgeye uzanan 18-20 cm lik yumuşak doku kitlesi görüldü. Eksplorasyona karar verildi. Eksplorasyonda; tabanı göğüs duvarına oturan kas dokusundan kaynaklan kapsülsüz 18-20 cm çapındaki kitle, tespit edildi. Kitleden insizyonel biopsi alındı. Frozen patoloji sonucu 'sarkomatoid malign tümöral oluşum 'olarak geldi. Kitle tabanındaki ve çevresindeki kas dokusu ile birlikte total olarak eksize edildi. Aksiller lenf nodu diseksiyonu yapıldı. Oluşan defekt primer kapatıldı. Kitlenin histopatolojik incelemesi 'pleomorfik sarkom' , lenf nodları 'metastatik lenf nodları' olarak rapor edildi. Hasta cerrahi sonrasında kemoradyoterapi için ilgili bölümlere yönlendirildi.

**Sonuç:** Göğüs duvarı tümörlerinde erken tanı çok önemlidir. Tespit edildiği anda hızla gerekli tanısal girişimler yapılmalıdır. İğne biyopsileri, tümörün biyopsi traktı boyunca yayılmasına ve yetersiz alınan materyaller nedeniyle yanlış tanı konulmasına neden olabilir.

**Anahtar Kelimeler:** göğüs duvarı tümör dev

## PS297

### MEDİASTİNOSKOPİK BİOPSİ SONRASI TÜMÖR EKİMİNİN LAVAJ ÖRNEKLERİNİN SİTOLOJİK İNCELEMESİ İLE DEĞERLENDİRİLMESİ

Yasemin Bilgin Büyükkarabacak, Ayşen Taslak Şengül, Burçin Çelik, **Gökhan Pirzirenli**, Selçuk Gürz, Pelin Sürücü, Ahmet Başoğlu
Ondokuz Mayıs Üniversitesi, Göğüs Cerrahisi

**Giriş:** Mediastinoskopi, mediasten hastalıklarının tanısı ve akciğer kanserinin evrelemesinde kullanılan invaziv bir yöntemdir. Bu çalışmada mediastinoskopinin tümör ekimi açısından güvenirliğini değerlendirmek amacıyla mediastinoskopi uygulanan hastaların biopsi öncesi ve sonrası mediastinal lavaj örneklerinin sitolojik olarak değerlendirilmesi amaçlanmıştır.

**Gereç - Yöntem:** Hastanemizde 2011-2013 tarihleri arasında mediastinal kitle ya da lenf adenopatisi olan hastalarda tanı, akciğer kanserli hastalarda evreleme amaçlı olarak 80 olguya mediastinoskopi uygulandı. Malign tanısı olan ve mediastinal lavaj alınan 32 hasta çalışmaya dahil edildi. Hastalardan, mediastinoskop mediastane yerleştirildikten sonra lenf nodları eksplore edilmeden ve lenf nodları eksplore edilip biopsi alma işlemine son verildikten sonra mediastinal lavaj örnekleri alındı. Her iki lavaj örneğinden malign hücre taraması için sitoloji, tüberküloz için direkt bakı ve kültür gönderildi.

**Bulgular:** Hastaların 14 kadın, 18 erkekti. Yaş ortalaması 63.4 (37-76 )dı. Primer tanı 6 hastada Küçük hücreli akciğer kanseri, 14 hastada epidermoid karsinom, 4 hastada adenokarsinom, 4 hastada lenfoma, 1 hastada karsinom insitu,1 hastada vajen malign melanom,1 hastada renal hücreli karsinom,1 hastada papiller troid karsinomuydu. Mediastinoskopide alınan Lenf nodu biopsilerinin patolojik incelemesi sonuçları, , 12 hastada reaktif, 20 hastada malignite pozitif lenf nodu olarak rapor edildi. Lenf nodları malignite pozitif olarak rapor edilen 20 hastanın 4'ünde preoperatif mediastinal lavaj örneklemesinde sitoloji negatifken, biopsi sonrası lavaj örnekleri sitoji malignite pozitif olarak raporlandı. Hastalarda işleme bağlı mortalite ve morbiditeye rastlanmadı.

**Sonuç:** Mediastinoskopi moratlitesi ve morbiditesi düşük etkin invazif bir tanı yöntemidir. Ancak diseksiyon yaparken ve biposi alınırken mediastene tümör ekimi olabileceği unutulmamalıdır.

**Anahtar Kelimeler:** mediastinoskopi biopsi lavaj tümör ekimi

## PS298

### REKTOSİGMOİDOSKOPİ SONRASI GELİŞEN PNÖMOMEDİASTİNUM, PNÖMOPERİTONEUM, PNÖMORETROPERİTONEUM VE PNÖMODERMA

Elvin Hekimoğlu, **Akif Turna**, Ahmet Demirkaya, Osman Şimşek, Ezel Erşen, Kamil Kaynak
İstanbul Üniversitesi Cerrahpaşa Tıp Fakültesi, Göğüs Cerrahisi Anabilim Dalı

**Giriş:** Rektosigmoidoskopi, kolorektal lezyonların tanı ve uygun olanların tedavisinde kullanılan standart, mortalite ve morbiditesi çok düşük bir işlemdir. Ancak, bazen beklenmedik komplikasyonlar gelişebilmektedir.

**Olgu:** Ülseratif kolit tanısı ile 6 yıldır takip ve tedavi edilen 46 yaşında bayan hasta, hastanemiz gastroenteroloji polikliniğine karın ağrısı şikayeti ile başvurdu. Hastalığının durumunu değerlendirmek ve ek bir lezyon olup olmadığını araştırmak için yapılan rektosigmoidoskopide, sigmoid kolon ve rektumda derin ülserasyonlar görüldü ve bu ülserasyonlarda biopsiler alındı. Bu sırada sigmoid kolonun perfore olduğu izlendi. İşlemin hermen ardından, hastada, ani dispne gelişti. Hastanın çekilen akciğer ve batın tomografilerinde bilateral pnömotoraks, pnömomediastinum, pnömoperitoneum, pnömoretroperitoneum ve pnömoderma saptandı(Şekil 1). Hastada, pektoral adele üstünden ve boyunda, ciltaltında hava palpe edildi. Olguya bilateral olarak tüp torakostomi uygulandı ve ardından, perforasyon için laparotomi yapıldı. Laparotomide kolonun perfore olduğu yer izlenemedi. Ancak, ileoçekal valve yakın bir ileostomi yapıldı. Ameliyat sonrası 2. günde bilateral göğüs tüpleri alınan hasta, 6.gün taburcu edildi. Hasta, 300 mg/gün infliximab (TNF-alfa antagonisti), 150 mg/gün azatioprin kullanmak üzere taburcu edildi. Hastamız, 18. ayda, semptomsuz olarak takip edilmektedir.

**Yorum ve Sonuç:** Kolonoskopi, kolon ve rektum hastalıkları için çok sık kullanılan, güvenli bir tanı ve bazı hastalarda tedavi için kullanılan bir modalitedir. Ancak, %0.3 hastada kolon perforasyonuna neden olabilir. Bu perforasyon sonunda genellikle, pnömoperitoneum ve pnömoretroperitoneum izlenebilir. Ancak, peritonun, parietal plevra ile temas ettiği noktalardan ve diafragmada bulunan mikroskopik porlardan, hava geçişi ve bunun neden olduğu bilateral pnömotoraks, pnömomediastinum ve pnömoderma olabileceği düşünülmelidir. Bilateral pnömotoraks potansiyel olarak ölümcüldür ve çabuk tedavi edilmesi gerekir.

## PS299

### TRAIL GEN POLİMORFİZMİNİN EVRE IIB-IIIB KÜÇÜK HÜCRELİ DIŞI AKCİĞER KANSERİ İLE İLİŞKİSİ

**Akif Turna**[1], Canan Cacina[2], Saime Turna[2], Bahar Toptaş[2], Özlem Küçükhüseyin[2], Elvin Hekimoğlu[1], Ahmet Demirkaya[1], Ezel Erşen[1], Kamil Kaynak[1], İlhan Yaylım[2]
[1]İstanbul Üniversitesi Cerrahpaşa Tıp Fakültesi, Göğüs Cerrahisi Anabilim Dalı
[2]İstanbul Üniversitesi Deneysel Tıp Araştırma Enstitüsü, Moleküler Tıp Anabilim Dalı

**Giriş:** Apoptoz normal doku homeostazı, hücre farklılaşması ve gelişiminde önemli bir biyokimyasal hücre ölümü mekanizmasıdır. TNF ilişkili apoptozu indükleyen ligand (TRAIL) apopitozun ekstrinsik ve intrinsik mekanizmalarında kritik önemi olan bir proteindir. TRAIL reseptör mekanizmasının aktivasyonu, seçici şekilde kanser hücrelerini yokeden (küçük hücre dışı akciğer kanseri hücrelerinide içeren) gelecek vaadedici bir tedavi stratejisidir. Bu çalışmanın amacı küçük hücre dışı akciğer kanserinde TRAILin duyarlılığını ve prognostik olası sonuçlarını araştırmaktır.

**Hastalar ve Yöntemler:** Nisan 2011 ve Aralık 2012 arasında küçük hücre dışı akciğer kanseri nedeniyle opere edilen hastalarda TRAIL geninin 3 dönüştürülmemiş bölgesinde 1595 ekzon 5 pozisyonunda tek nükleotid polimorfizmini (SNP) inceledik.87 küçük hücre dışı akciğer kanseri hastaları ve 87 sağlıklı kontrol grubunda bu polimorfizmi ortaya çıkarmak için PCR, RFLP ve jel elektroforezi tekniklerini kullandık.

**Bulgular:** TRAIL genotipleri ve küçük hücre dışı akciğer kanseri duyarlılığı arasında ilişki saptamadık. CC,CT ve TT genotiplerinin frekansları sırasıyla küçük hücre dışı akciğer kanseri hastalarında %60.9, %25.3 ve %13.8 ve kontrol grubunda %55.2, %36.8 ve %8 idi. Tümör evresi, lenf nodu metastazı ve TRAIL genotipleri ($p \rightarrow 0.05$) arasında ilişki bulunmadı fakat CT genotiplerini taşıyan Evre IIB-IIIB hastalarında artmış risk olduğunu saptadık.

**Sonuç:** Bu sonuçlar TRAIL polimorfizminin küçük hücre dışı akciğer kanseri duyarlılığıyla ilişkili olmadığını ortaya koymaktadır.

## PS300

### PRİMER HİPERHİDROZİSTE T2-T3-T4 SEMPATİKOTOMİ SONUÇLARI: 87 OLGU

**Murat Şahin**, Cabir Yüksel, Serkan Önen, Murat Özkan, Ayten Kayı Cangır, Şevket Kabukçu, Murat Akal
Ankara Üniversitesi İbni Sina Hastanesi, Göğüs Cerrahisi

**Giriş:** Lokalize primer hiperhidrozis (LPH) toplumun % 0,6-1'inde özellikle yüz, koltuk altı, avuç içi ve ayakta fizyolojik miktarın üzerinde aşırı terlemedir. Hastalar ve Yöntem: Ankara ÜTF Göğüs Cerrahi Anabilim Dalı'nda 2005-2012 tarihleri arasında LPH tanısı ile 87 hastaya T2-T3-T4 endoskopik torasik sempatikotomi (ETS) yapıldı. Hastalara telefon ile ulaşılarak refleks terleme ve memnuniyet anketi yapıldı. Hastalar cinsiyet, anamnez, operatif morbidite, refleks terleme, ameliyat memnuniyet anketi ile istatistiksel olarak değerlendirildi.

**Sonuç:** Hastaların %40,2 (n:35) kadın, % 59,8'i (n:52) erkek olup cinsiyet dağılımında anlamlı faklılık yoktu ($p \rightarrow 0,05$). Hastaların 63'üne (%72,4) daha önce cerrahi dışı tedavi yöntemler denenmişti. Postoperatif mortalite ve major morbidite yok iken hastaların %9,1'inde (n:8) ek tedavi gerektirmeyen minör komplikasyon oldu. Refleks terleme dereceleri ve memnuniyet anket sonuçları Tablo 1 ve 2'de görülmekte olup erkeklerde refleks terleme oranı daha yüksekti ($p=0,02$). Hastaların büyük çoğunluğu (%70,1) operasyondan memnun iken ($p=0,02$), kadınlarda memnuniyet oranı daha yüksekti ( %77,1),

**Yorum:** LPH tedavisinde cerrahi dışı tedavilerin başarısız olduğu olgularda endoskopik T2-T3-T4 sempatikotomi minör komplikasyonu olan ve özellikle kadın hastalarda yüksek memnuniyet oranına sahip başarılı minimal invaziv bir tedavi yöntemdir.

## PS301

### SİTUS İNVERSUS TOTALİS VE BRONŞEKTAZİ BİRLİKTELİĞİ OLAN KARTAGENER SENDROMLU 2 OLGU

**Gökhan Kocaman**, Yusuf Kahya, Cabir Yüksel, Serkan Önen, Ayten Kayı Cangır
Ankara Üniversitesi, Göğüs Cerrahisi

**Giriş:** Kartagener Sendromu(KS); bronşektazi, kronik sinüzit ve situs inversus triadı ile tanımlanmış otozomal resesif geçişli nadir görülen bir hastalıktır. Anatomik olarak sınırlı ve semptomatik olgularda bronşektaziye cerrahi tedavi önerilmektedir. Bu yazıda bronşektazi nedeniyle lobektomi uyguladığımız, situs inversus totalisi olan 2 Kartagener Sendromlu olgu klinik ve radyolojik özellikleriyle sunulmuştur.

**Olgu 1:** Otuzdokuz yaşında, tekrarlayan öksürük, balgam ve postnazal akıntı şikayeti olan kadın hastanın toraks BT'sinde; situs inversus totalis ve solda orta lobda lokalize bronşektazi izlendi. Kronik sinüzit nedeniyle daha önce 2 kez opere olan hastaya sol torakotomi uygulandığında eksplorasyonda sağ hemitoraks yapılarının solda olduğu ve sol orta lobun tamamen fibrotik ve retrakte görünümde olduğu izledi. Sol orta lobektomi uygulandı. Postoperatif komplikasyon gelişmeyen hasta 27. Ayında asemptomatik takipte.

**Olgu 2:** Ondört yaşında ve 2 yıldır aralıklı öksürük balgam şikayeti olan hastanın toraks BT'sinde; situs inversus totalis ve sağ alt lobda lokalize bronşektazi saptandı. Hastaya semtomatik olması nedeniyle sağ torakotomi uygulandığında eksplorasyonda sol hemitoraks yapılarının sağda olduğu ve sağ alt lobun tamamen atelektatik ve konsolide olduğu görülerek sağ alt lobektomi uygulandı. Hasta 4. ayında asemptomatik takipte.

**Tartışma:** KS'da silia dismotilitesi sonucu mukosilier klirens bozulur, tekrarlayan bakteriyel enfeksiyonlar da erişkin yaşta bronşektaziye neden olur. Primer siliyer diskinezilerin %50'sini KS oluşturur. Situs inversuslu hastaların %20-25'inde KS saptanırken situs inversus totalis ile birlikteliği daha da azdır.

**Kategori:** Enfeksiyöz hastalıklar

## PS302

### ÖZOFAGUSUN KANSER DIŞI LEZYONLARININ ENDOSKOPİK ULTRASONOGRAFİ İLE DEĞERLENDİRİLMESİ

**Mehmet Bektaş**[1], Murat Palabıyıkoğlu[1], Serkan Önen[2], Ayten Kayı Cangır[2], Şevket Kavukçu[2], Hakan Kutlay[2], İlker Ökten[2]
[1]Ankara Üniversitesi, Gastroenteroloji
[2]Ankara Üniversitesi, Göğüs Cerrahisi

**Giriş:** Endoskopik ultrasonografi (EUS) özofagusun kanserinin lokal evrelemesi yanı sıra özofagusun kas tabakası ve submukozal lezyonlarının (SML) değerlendirilmesinde yaygın olarak kullanılmaktadır.

**Amaç:** Özofagusun kanser dışı lezyonlarının değerlendirilmesinde EUS'un etkinliğinin değerlendirilmesi amaçlandı.

**Hastalar ve Yöntem:** AnkaraÜ.T.F Gastroenteroloji Bölümü EUS laboratuvarında Ocak 2010-Mart 2013 tarihleri arasında 96 hastaya kanser dışı nedenlerle radial ekoendoskop ile 13 MHZ'de balon kullanılarak EUS yapıldı ve sonuçları retrospektif olarak analiz edildi.

**Bulgular:** EUS 96 hastanın (K/E:47/49) 61'ine SML, 15'ine nodül-polip-papillom, 12'sine duvar kalınlaşması, 8'ine dıştan bası nedeniyle yapıldı. EUS öncesi bütün olgulara standart endoskop ile girildi. Standart endoskopide 96 hastanın %65.6'sında (n:63) SML, %16.7'sinde (n:16) polip-nodul-erozyon, %15.6'sı (n:15) normal ve %2.1'inde (n:2) dıştan bası izlendi. EUS ile 63 SML'un ancak %88.8'si (57) değerlendirilebildi. Bu 7 olguda lezyon boyutu küçük olduğu için spesifiye edilemedi. SML lezyonların %15.7'si (n:9) üst özofagus, %33.3'ü (n:19) orta özofagus ve %50.8'I (n:29) distal özofagus yerleşimliydi. EUS da saptanan SML'ların ortalama boyutu 14 mm (4.5-75.7)11.87±12.78 mm idi. 57 lezyonun 20'si (%35.1) ↗ 2 cm idi. SML'ların %49.1'u muskularis propria, %45.6'sı muskularis mukoza ve %5.2'si submukoza yerleşimliydi. Bunların EUS morfolojisinde %84.2'si (48) hipoekoik, %3.5 (2) heterojen, %8.7 (5) izo-hipoekoik, %1.7 'sı (1) anekoikti. Endoskopide dıştan bası olarak yorumlanan hastanı 1'i SML, diğeri aortun basısına aitti. Duvar kalılığı nedeniyle başvuran 12 hastanın sadece %25'inde kalınlık 5 mm üzerindeydi. EUS-FNA SML'ların %14'üne (8/57) ) yapıldı. Sitopatolojik değerlendirmede 1 olgu bronkojenik kist, 2 mezenkimal tümor (1 malign, 1 leomiyom) ve 5 olguda özofagus epiteli olarak yorumlandı.

**Sonuç:** Endoskopik ultrasonoğrafi; özofagusun submukozal lezyonları , duvar kalınlığı ve dıştan bası gibi durumlarının değerledirilmesinde kullanılan güvenilir bir yöntemdir. Aynı zamanda 2 cm üzeri SML'lara EUS eşliğinde iğne aspirasyonu yapma imkanı da mevcuttur.

## PS303

### SPONTAN ŞİLOPERİKARDİYUM: OLGU SUNUMU

Gökhan Kocaman[1], **Serkan Önen[1]**, İlker Ökten[1], Cabir Yüksel[1], Murat Özkan[2]
[1]Ankara Üniversitesi, Göğüs Cerrahisi
[2]Ankara Üniversitesi, Kalp ve Damar Cerrahisi

**Giriş:** Şiloperikardiyum nadir görülen bir durum olup perikard içerisinde şilöz sıvının birikmesidir. Primer şiloperkardiyum daha da nadirdir ve genelde künt veya penetran travma, torasik veya kardiyak cerrahi, konjenital lenfanjiomatozise sekonder görülür. Vena kava superior trombozu, buna bağlı vena kava superior sendromu ve şiloperikardiyum birlikteliği, literatürde Behçet Hastalığı olan vakalarda bildirilmiştir. Bu makalede etiyolojisi belirlenemeyen spontan şiloperikardiyumlu bir olgu nadir görülmesi nedeniyle sunulmuştur.

**Olgu:** Boyun ve yüz bölgesinde 3 aydır şişliği ve nefes darlığı olan 24 yaşında erkek hastada yapılan tetkikler sonucunda masif perikardiyal efüzyon, sağda minimal plevral efüzyon saptandı. Perikardiyal tamponad bulgularına neden olan perikardiyal efüzyon nedeniyle hastaya tüp perikardiostomi uygulandığında 1200 ml süt renkli sıvı drene oldu. Sıvının biyokimyasal ve sitolojik analiz sonucunda şilöz olduğu tespit edildi (kolesterol/trigliserid ← 1, lenfosit hakimiyeti). Etiyolojiyi araştırmaya yönelik toraks BT çekildiğinde vena kava superiorda vena azigos açılımı sonrası tama yakın tıkanmaya neden olan trombüs izlendi. Behçet Hastalığı yönünden tetkik edilen hastada anamnez, fizik muayene, klinik ve immünolojik tetkikler sonucunda, Behçet Hastalığı yönünden bulgu saptanmadı. Takiplerinde perikardiyal ve plevral efüzyonu kaybolan ve perikard tüpü çekilen hasta asemptomatik olarak takip edilmektedir.

**Yorum:** Şiloperkardiyum ve vena kava superior trombozu nadir görülen durumlar olup birarada görüldüklerinde şiloperikardiyumun vena kava superior trombozuna bağlı olarak geliştiğini düşünmek olasıdır. Literatürde bu olgularda genellikle altta yatan bir Behçet Hastalığı saptanmıştır. Ancak anamnezinde oral ya da genital ülserler bulunmayan hastamızın diğer tetkikleri sonucunda da Behçet hastalığı saptanmamıştır. Etiyolojisi ne olursa olsun tamponad gelişebilmesi nedeniyle bu hastalarda perikardiyal efüzyonun boşaltılması hayati önem taşımaktadır.

## PS304

### GEBELİK SIRASINDA SAPTANAN BİR ÖZOFAGUS KANSERİ OLGUSU

**Mehmet Ali Sakallı[1]**, Gökhan Kocaman[1], Murat Şahin[1], Hakan Kutlay[1], Murat Özkan[2]
[1]Ankara Üniversitesi, Göğüs Cerrahisi
[2]Ankara Üniversitesi, Kalp ve Damar Cerrahisi

Gebelikte özofagus kanseri görülme sıklığı oldukça nadirdir. Tanıdaki en önemli zorluk; özofagus kanserine bağlı semptomların gebelikle ile ilişkili semptomlarla karışması ve gebe bir kadında bu semptomların ciddiye alınmamasıdır. Gebeliğinin 27. haftasında olan 26 yaşında multigravid kadın hasta yutma güçlüğü ve kilo kaybı şikayetleri üzerine yapılan özofagoskopide; özofagus 30. cm' de saptanan özofagus kanseri tanısıyla kliniğimize başvurdu. Toraks CT' de lümeni tama yakın tıkayan tümör izlendi. Gebeliğinin abortus dönemini geçmiş olması ve fetusun sağlıklı olması nedenlerinden dolayı gebeliğin devam ettirilmesine karar verildi. Olası erken doğum durumuna yönelik steroid ve progesteron tedavisi başlandı. Gebeliğin 28. haftasında orta torasik özofagus yerleşimli tümör dokusu için sağ torakotomi+ laparotomi+ servikal eksplorasyon uygulanarak özofagus rezeksiyonu ve mide ile rekonstrüksiyon yapıldı. Postoperatif 7. gün oral gıda alımı başlanan hasta postoperatif 11. gün gelişen sepsise bağlı solunum yetmezliği nedeniyle postoperatif 22. gün mekanik ventilatör desteğine alındı. Doğum eyleminin başlaması üzerine 32. gebelik haftasında normal doğum gerçekleşti. 28 gün mekanik ventilatör desteği alan hasta postoperatif 41. gün mekanik ventilatör desteğinden ayrıldı. Patolojisi T3N1M0 yassı hücreli karsinoma olarak rapor edilen ve yapılan medikal ve radyasyon onkolojisi konsültasyonları sonucu eş zamanlı kemoradyoterapi uygun görülen hasta postoperatif 57. gün taburcu edildi. 9. ay kontrolünde hastanın yutma fonksiyonunun sorunsuz olduğu ve hastalığa ait rekürrens yada metastaz bulgularının olmadığı saptandı. Bebeğin de hayattta ve sağlıklı olduğu öğrenildi. Gebelik sırasındaki gastrointestinal semptomların ayırıcı tanısında özofagus kanseri de akla gelmelidir. Hastalığın erken tanısı ve uygun yaklaşımla gebelik sonlandırılmadan küratif cerrahi ve iyi bir sağkalım sağlanabilir.

## PS305

### AKCİĞER PARANKİMİ İÇERİSİNDEKİ MERMİ ÇEKİRDEĞİNE BAĞLI SKAR ZEMİNİNDE GELİŞEN AKCİĞER KANSERİ

**Cabir Yüksel**[1], Murat Özkan[2], Serkan Önen[1], Şevket Kavukçu[1], Çiğdem Gonca[1], Yusuf Kahya[1]
[1]Ankara Üniversitesi, Göğüs Cerrahisi
[2]Ankara Üniversitesi, Kalp ve Damar Cerrahisi

**Giriş:** Skar dokusu üzerinde akciğer malignitesi gelişmesi bilinen ancak ender görülen bir durumdur. Akciğerde; tbc, diffüz pulmoner fibrozis, skleroderma gibi hastalıklara bağlı skar dokularında malignite gelişebilmektedir ancak İngilizce literatürde ateşli silah yaralanması sonrasında akciğerde yerleşen mermi çekirdeğine bağlı skar zemininde gelişen akciğer kanseri bildirilmemiştir.

**Olgu:** Öksürük, sırt ve sol yan ağrısı olan 70 yaşında erkek hastanın 24 yıldır kömür madeninde çalıştığı, 36 yıl önce ateşli silah yaralanması sonucunda sol akciğerinde mermi çekirdeği kaldığı öğrenildi. Toraks BT' de sol üst lobda, ortasında mermi çekirdeğine bağlı artefakt bulunan 5x7 cm boyutlu düzensiz sınırlı kitle saptandı. Transtorasik iğne aspirasyon biyopsisi bronkioalveolar paternli adenokarsinoma olarak raporlandı. PET-BT'de kitlenin SUV max değeri 13,3 iken, subkarinal, paratrakeal, bilateral hiler lenf nodlarında patolojik (3-8 arasında değişen) aktivite artışı saptandı. EBUS-TBNA ile yapılan lenf bezi biyopsileri negatifdi. Toraks BT'de şüpheli plevral yayılım şüpesi ile VATS yapılan hastanın plevra biyopsisinde malignite saptanması nedeniyle hasta inoperabl kabul edilerek medikal onkoloji kliniğine yönlendirildi.

**Yorum:** Skar kanseri, primer akciğer kanserlerinin ender etiyolojik nedenleri arasında yer almakta olup olgumuzda olduğu gibi mermi çekirdeği gibi uzun süreli intratorasik yabancı cisim varlığında da skar zemininde malignite gelişebilir. Sunulan olgu göz önüne alındığında, genç yaşlarda ve maden işçiliği, akciğerde meslek hastalığı olasılığı gibi ek riskler tespit edilen olgularda, intraparankimal yabancı cisimlerin (mermi çekirdeği gibi), ender de olsa ileride gelişebilecek malignite açısından erken dönemde ve elektif koşullarda çıkarılması düşünülmelidir.

## PS306

### PRİMER SPONTAN PNÖMOTORAKSLI HASTALARDA PNÖMOTORAKS ALANI HASAPLAMADA YENİ BİR YÖNTEM VE PROGNOSTİK DEĞERİ

Hüseyin Melek[1], **Barış Medetoğlu**[2], Gamze Çetinkaya[1], Tayfun Kermenli[1], Mehmet Muharrem Erol[1], Ahmet Sami Bayram[1], Cengiz Gebitekin[1]
[1]Uludağ Üniversitesi Tıp Fakültesi, Göğüs Cerrahisi
[2]Yalova Devlet Hastanesi, Göğüs Cerrahisi

**Giriş:** Pnömotoraks volüm miktarı (PVM), tedavi planlanmasında yol gösterici olabilir. Bu çalışmada PVM'nın hemitoraksa(Ht) göre yüzde alanını (PVM/Ht) hesaplayarak tedavi ve prognostik değerini ortaya koymayı amaçladık.

**Gereç ve yöntem:** 2008 ile 2012 yılları arasında spontan pnömotoraks tanısı ile tedavi edilen hastaların dosyaları retrospektif olarak incelendi. Sekonder spontan pnömotorakslı ve nüks primer spontan pnömotorakslı hastalar çalışmaya dahil edilmediler. Çalışma grubumuz ilk atak primer spontan pnömotorakslı (PSP)103 hastadan oluştu. Hastaların demografik bilgileri kaydedildi. Hava kaçağının 5 günden fazla sürmesi uzamış hava kaçağı (UHK) olarak kabul edildi. Hastane arşiv sistemi kayıtları incelenerek, hasta ve hasta yakınları ile iletişim kurularak nüks gelişimi sorgulandı. Tüm hastaların PSP tespit edildiği akciğer grafileri imagej programı kullanılarak PVM/Ht oranı hesaplandı. PVM/Ht oranı eşik değeri hesaplanmasında Medcalc istatistik programı kullanıldı. Elde edilen bilgiler analiz edildi.

**Bulgular:** Hastalarımızdan 12 (%11,6)'i kadın, 91 (%88)'i erkek ve ortalama yaş 30 (17-55) idi. Yetmiş beş hastada (%73) sigara içme öyküsü vardı. Hastaların %97'sinde ani başlayan göğüs ağrısı, nefes darlığı ve öksürük şikayetlerinden birisi veya birkaçı mevcuttu. Şikayetlerin başlangıç süresi ortalama 1,5 gündü. Hastaların ortalama takip süresi 25 aydı. Hastaların 62'sinde (%60) PSP sağ hemitoraks ta idi. Tedavi yöntemi olarak iki hastaya oksijen tedavisi verilirken diğer hastaların öncelikli tedavisi tüp torakostomi idi. Hastaların 45'inde UHK ve 30 hastada nüks gelişti. Hastaların 47(%45,6) sine UHK veya nüks nedeniyle videotorakoskopi/aksiller torakotomi ile büllektomi operasyonu yapıldı. Hesaplanan PVM/Ht oranının ortalama değeri %43 (5-100) idi. PVM/Ht oranı eşik değeri %41 olarak tespit edildi. Bu değerin altındaki PSP'li hastalarda UHK oranı %30 (17/57) iken bu değerin üstündeki hastalarda oran %61 (28/46) olduğu tespit edildi ($p \leftarrow 0,05$).

**Sonuç:** Bu çalışma ile PVM/Ht oranının tedavide yol gösterici olduğu gösterilmiştir. Ayrıca bu oranın kullanımı ile klinikler arasında farklı yorumlanabilen total-parsiyel veya büyük-küçük pnömotoraks tanımları standartize edilebilir.

**Anahtar Kelimeler:** Primer Spontan Pnömotoraks Pnömotoraks Volüm Miktarı Pnömotoraks Tedavisi Total pnömotoraks

## PS307

### MÜLTECİ HASTALARDA SAVAŞ YARALANMALARI

**Cumhur Murat Tülay**, Mert Aygün
Şanlıurfa Eğitim ve Araştırma Hastanesi, Göğüs Cerrahi

**Giriş:** Toraksı ilgilendiren yaralanmalar özellikle savaşlarda artış göstermektedir. Bu çalışmada bir aylık dönem içerisinde hastanemize getirilen ve toraks travması ile takip edilen Suriyeli mülteci hastaları değerlendirdik.

**Gereç- Yöntem:** Eylül-2012'de göğüs cerrahi kliniğimizde tedavi edilen 24 Suriyeli mülteci (23 erkek, 1 kadın) hastanın klinik kayıtları retrospektif olarak incelendi. Bulgular: Kurşun ve çoklu şarapnel yaralanmaları nedeniyle hastalar sınır ötesinden ambulanslar ile getirildi. Hemopnömotoraks nedeniyle 17 hastaya tüp torakostomi uygulandı. 24 hastanın 8'inde acil torakotomi prosedürüne geçildi. 8 hastanın 5'i herhangi bir radyolojik değerlendirme yapılmadan open-thorax olan torasik duvar defekti ve şok sebebiyle ameliyathaneye alındı. Yelken göğüs ve masif hemotoraks olan bir hastaya plak ile kot fiksasyonu yapıldı. Bir hastaya sol alt lobektomi, dört hastaya linear stapler ile pulmoner non-anatomik wedge-rezeksiyon, dört hastaya pnömorafi-traktotomi, iki hastaya torakotomi ile ve bir hastaya abdominal yolla diyafragma tamiri, üç hastaya metilmetaakrilat mersilen mesh uygulanarak göğüs duvarı rekonstrüksiyonu, bir hastaya sol internal mamarian arter ligasyonu yapıldı. Masif hemotoraks, masif abdominal kanama, geniş diyafragma rüptürü ve şok tablosu ile bir hasta intraoperatif kaybedildi. Yirmi üç hasta pulmoner sekel olmadan taburcu edildi.

**Sonuç:** Yüksek kinetik enerjili silah yaralanmaları göğüs duvarını da içine alarak daha fazla doku hasarına yol açıp torakotomi ihtiyacını arttırmaktadır. Özellikle göğüs cerrahi ile ilgili olarak travma cerrahisi hakkında daha fazla bilgiye ihtiyaç duyulduğunu düşünmekteyiz.

**Anahtar Kelimeler:** savaş cerrahisi göğüs duvarı defekti acil torakotomi

## PS308

### İLERİ DERECE PEKTUS EKSKAVATUMDA BAR KAYMASININ ÖNLENMESİ

**Murat Akkus**[1], Erman Bağatur Öztürk[1], Murat Hanözü[1], İhsan Bakır[2]
[1]İstanbul Mehmet Akif Ersoy Göğüs Kalp Damar Cerrahisi Eğitim Araştırma Hastanesi, Göğüs Cerrahisi
[2]İstanbul Mehmet Akif Ersoy Göğüs Kalp Damar Cerrahisi Eğitim Araştırma Hastanesi, Kalp ve Damar Cerrahisi

**Giriş:** Pektus Ekskavatum (PE) 1/400 görülme sıklığıyla doğumsal en sık görülen göğüs duvarı deformitesidir. Deformitenin derinliği, asimetrisine göre değişen oranda eforda dispne, çarpıntı ve kozmetik şikayetlere yol açabilmektedir. Donald Nuss tarafından 1998'de tarif edilen operasyon tekniğiyle eskiden uygulanan açık operasyonlara göre daha kolay, daha kısa süreli ve mükemmel kozmetik sonuçlarla kabul görmüştür. Bu operasyon tekniğinin uygulanmasından kaynaklanan komplikasyonların azaltılması amacıyla yöntemlerin gelişimi devam etmektedir.

**Olgu:** Kliniğimize başvuran 25 yaşında Erkek olguda ileri derecede PE mevcuttu, Haller İndeksi (Hİ) 8 idi, transtorasik ekokardiografisi normal geldi. Olgu operasyona alındı, 3 adet bar ve 3 adet stabilizör ile redüksiyon sağlanabildi. Birinci barın stabilizörü sağa, 2. ve 3. barın stabilizörü ise sola konarak sabitlendi. Postoperatif 5. gün komplikasyonsuz olarak taburcu olan olgu, taburcu olduktan 12 gün sonra bir öksürük sonrası şiddetli göğüs ağrısı ve göğüsde çökme şikayeti ile yeniden başvurdu. Çekilen yeni Toraks BT'sinde deformitenin en derin yerine uygulanan ortadaki barın stabilizör konulmayan tarafında toraksdan çıktığı yerden kotu fraktüre edip kaydığı saptandı. Olgu reoperasyona alındı, ortadaki barın yeri değiştirilerek fraktüre olmayan kotun üzerinden toraksdan çıkışı sağlandı ve orta ve alt barların sağ taraflarınada stabilizasyon amacıyla birer adet stabilizör kondu, tel sütur ile yeni konan stabilizörler kota sabitlenip usulüne uygun kapatıldı. Olguda reviziyon yapıldıktan sonra postoperatif daha az ağrı olduğu görüldü, 7 aylık takipde ek komplikasyon izlenmedi.

**Sonuç:** Hİ 5'in üstünde olan PE olguları İleri Derece PE kabul edilmektedir. Bazı yayınlarda ileri derecede PE olguları, 20 yaş üzeri, erkeklerde, birden fazla bar konulanlarda komplikasyonlar artmaktadır. Bar kayması MİRPE tekniğinin en sık komplikasyonlarındandır. Olgumuzda, stabilizör konulmayan tarafda en derin yerdeki barın kotta fraktüre yol açarak aşağı kaydığı izlendi. Revizyonunda kayma olan tarafa stabilizör konarak stabilizasyonu sağlandı. İleri derecede PE olgularında çift taraflı stabilizör kullanılması ağrı, bar kayması gibi komplikasyonları azaltmaktadır. Bu konuda karşılaştırmalı seri çalışmalarına ihtiyaç duyulmaktadır.

**Anahtar Kelimeler:** Bar Displacement NussTechnique Pectus Excavatum Complication MİRPE

## PS313

### KÜÇÜK HÜCRELİ DIŞI AKCİĞER KANSERİNDE BİLOBEKTOMİ: 77 OLGUNUN RETROSPEKTİF ANALİZİ

**Özgür Samancılar**, Şeyda Örs Kaya, Kenan Can Ceylan, Serpil Sevinç, Şaban Ünsal
Dr. Suat Seren Göğüs Hastalıkları ve Cerrahisi Eğitim ve Araştırma Hastanesi, Göğüs Cerrahisi

**Giriş:** Akciğer kanserinin cerrahi tedavisinde uygulanan bilobektomi yüksek morbiditeyle ilişkilidir ve sağ kalım üzerine negatif bir etkisi olduğu kabul edilmektedir. Bu çalışmada bilobektomi deneyimimiz retrospektif olarak incelendi.

**Gereç ve yöntem:** Küçük hücreli dışı akciğer kanseri nedeniyle Ocak 2005-Ocak 2012 tarihleri arasında bilobektomi uygulanan hastalar retrospektif olarak incelendi. Yaş, cinisyet bilobektomi şekli, endikasyon ve komplikasyonlar analiz edildi.

**Bulgular:** Toplam 77 hastaya (66 erkek, ortalama yaş 59) bilobektomi uygulandı. Kırkiki hastaya bilobektomi süperior, 35 hastaya bilobektomi inferior yapıldı. Endikasyonlar, 48 hastada (%62) fissür infazyonu, 20 hastada (%26) endobronşiyal tümör ve 9 hastada (%12) intermedier bronşun tümör veya metastatik lenf nodu ile ekstrinsik invazyonuydu. Toplam morbidite ve postoperatif 30 günlük mortalite sırasıyla %42.8 ve %1.3 idi. Uzamış hava kaçağı 18 hasta (%23) ile en sık karşılaşılan komplikasyondu.

**Sonuç:** Bilobektomi operasyonu, lobektomi ile benzer mortalite ile uygulanabilmektedir. Morbidite oranları halen yüksek olup uzamış hava kaçağı en önemli postoperatif problem olarak karşımıza çıkmaktadır.

## PS314

### İNTRATORASİK PLEURAL LİPOMLAR: 22 YILLIK CERRAHİ DENEYİM

Pınar Bıçakcıoğlu[1], Erkmen Gülhan[1], Leyla Acar[1], Ebru Sayılır[1], Furkan Şahin[1], **Funda Demirağ**[2], Sadi Kaya[1]
[1]Atatürk Göğüs Hastalıkları ve Göğüs Cerrahisi Eğitim ve Araştırma Hastanesi, Göğüs Cerrahisi
[2]Atatürk Göğüs Hastalıkları ve Göğüs Cerrahisi Eğitim ve Araştırma Hastanesi, Patoloji

**Giriş:** Lipomalar yağ dokusundan oluşan benign tümörlerdir. Genellikle subkutanöz alanda, özellikle de sırt, boyun ve omuz bölgesinde yerleşirler. Ancak, nadiren intratorasik kavitede görülürler. Bu çalışmanın amacı intratorasik yerleşim gösteren plevral lipom olgularını sunmaktır. Materyal Metod: 1990 yılı itibarıyla intratorasik lipom nedeniyle opere edilen 8 olgunun klinikopatolojik özellikleri geriye dönük olarak incelendi.

**Bulgular:** Olguların beşi erkek, üçü kadın olmak üzere, ortalama yaşı 60,1 (29-75 yaş) idi. Semptomlar üç olguda göğüs ağrısı, bir olguda nefes darlığı, bir olguda boyunda şişlik olup, dört olgunun semptomu yoktu ve lezyon akciğer grafisinde tesadüfen saptanmıştı. Radyolojik olarak düzgün kenarlı, homojen ve yağ dansitesinde lezyonlar mevcuttu. Dördü sağ, dördü sol olmak üzere bir olguya video yardımlı torakoskopi, 7 olguya torakotomi yaklaşımı ile tümor eksizyonu yapıldı. Tüm lezyonlar parietal plevra kaynaklı intratorasik lipomdu. Lezyonların boyutu 3-12cm arasında değişmekte olup, ortalama 7,6cm idi. Bir olgu dışında tüm olgularda tam rezeksiyon sağlandı. Olguların postoperative takiplerinde nüks izlenmemiş olup, ortalama takip süresi 7,4 yıldır.

**Sonuç:** İntratorasik lipomlar nadir görülen benign lezyonlardır. Serimiz literatürdeki en geniş serili çalışmadır. Toraks bilgisayarlı tomografi lipomların ayırıcı tanısında kıymetlidir. Malignite potansiyeli ve invaziv büyüme özelliği gözönünde bulundurularak, tanı ve tedavi amacıyla cerrahi yapılmalıdır.

**Anahtar Kelimeler:** İntratorasik Pleural Cerrahi

## PS315

### SERVİKAL ÖZOFAGUS YARALANMALARININ LOKALİZASYON VE TEDAVİDE ZAMAN ARALIĞI AÇISINDAN DEĞERLENDİRİLMESİ (DENEYSEL ÇALIŞMA)

**Sezai Çubuk**[1], Orhan Yücel[1], Alper Gözübüyük[1], Hasan Çaylak[1], Armağan Günal[2], Elmir Memmedov[1], Özlem Öztürk[3], Sedat Gürkök[1]
[1]Gata, Göğüs Cerrahisi
[2]Gata, Patoloji
[3]Gata, Tıbbi Biyokimya

Özofagus perforasyonu, yüksek morbidite ve mortalite oranına sahiptir. Yoğun bakım şartları ve uygulanan cerrahi tekniklerdeki gelişmelere paralel olarak morbidite ve mortalite oranı bir miktar düşmüştür. Biz bu çalışmada servikal özofagus yaralanmasına (a) anterior ve lateral lokalizasyondaki perforasyonların ve (b) tamir için güvenli zaman aralığının morbidite ve mortalite üzerine olan etkisini araştırmayı amaçladık. Ratlar üzerinde yapılan çalışmada denekler önce anterior ve lateral perforasyon gruplarına, sonrada bu iki grup kendi içinde erken (12.saat) ve geç tamir uygulanan (24.saat) gruplar olarak iki alt gruba daha ayrılmıştır. Deneklere 22 gauge anjioket ile perforasyon oluşturulmuş erken veya geç dönemde tamir edilmiştir. Ratlardan biyokimyasal olarak beyaz küre ve IL-10 düzeyleri, mikrobiyolojik olarak perforasyon bölgesi kontaminasyon durumu, radyolojik olarak perforasyon varlığı incelenmiştir. Sakrifikasyon sonrası özofagus dokusu histopatolojik olarak incelenmiştir. Anterior perforasyon erken dönem tamir grubunun, lateral perforasyon geç dönem tamir grubu ile beyaz küre ve kontaminasyon açısından, lateral perforasyon erken dönem tamir grubu ile de kontaminasyon açısından anlamlı fark saptandı. IL-10, perforasyon lokalizasyonu ile tamir zamanı açısından istatistiksel anlamlı fark saptanmadı. Sonuç olarak yapmış olduğumuz deneysel çalışmamızın özofagus anterior kısmından uygulanan perforasyonların daha iyi tolere edilebileceğini ve tedavi için daha uzun güvenli zaman aralığına sahip olduğunu gösterdiği kanaatindeyiz.

**Anahtar Kelimeler:** IL-10 Özofagus Perforasyon Travma

## PS316

### DESTROYED SAĞ ÜST LOB

M. Esat Yamaç, Mehmet Kılıç, **Harun Tunç**, Atila Türkyılmaz, Celal Tekinbaş
Karadeniz Teknik Üniversitesi, Göğüs Cerrahisi AD

**Amaç:** Destroyed lob genellikle çocuklukta geçirilen ve özellikle tüberküloz gibi enfeksiyonlar sonrası sık görülen bir durumdur. Tüberküloza bağlı olanlar sıklıkla üst loblarda görülür. Normal postpnömonik olanlar ise sıklıkla alt loblarda yerleşir. Genellikle cerrahi tedavi gerektirmez. Komplikasyon gelişen olgularda cerrahi önerilir.

**Olgu Sunumu:** Kronik öksürük, balgam çıkarma ve sık akciğer enfeksiyonu geçirme hikayesi olan 46 yaşında bir olgu polikliniğimize müracaat etti. PA akciğer grafisinde sağ akciğer üst zonlarda kistik görünümü mevcuttu. Toraks tomografisinde sağ üst lobun tamamen harab olduğu ve çok küçüldüğü, ayrıca orta ve alt lobun hiperenflase olarak tüm hemitoraksı doldurduğu görüldü. Olguya sağ torakotomi ile sağ üst lobektomi yapıldı. Postoperatif dönemi sorunsuz geçen olgu 5. gün taburcu edildi.

**Sonuç:** Destroyed üst loblar genellikle tüberküloza bağlı olup semptom vermez. Semptomatikse ve komplikasyon gelişmişse cerrahi olarak tedavi edilmelidir.

**Anahtar Kelimeler:** Destroyed lob tüberküloz cerrahi

## PS317

### YEDİ YILLIK TORAKAL SEMPATEKTOMİ SONUÇLARIMIZ

Fatoş Kozanlı, M. Esat Yamaç, Mehmet Kılıç, **Atila Türkyılmaz**, Celal Tekinbaş
Karadeniz Teknik Üniversitesi, Göğüs Cerrahisi AD

**Amaç:** Hiperhidrozis, sempatik gangliyonun inerve ettiği ilgili dermatom alanında aşırı terleme ile karakterize kişinin günlük hayatını önemli derecede etkileyebilen bir hastalıktır. Bu çalışmada kliniğimizde yedi yıllık dönemde yapılan torakoskopik sempatektomi (TS) ameliyatları ile ilgili deneyimlerimizi sunmayı amaçladık. Materyal ve Metod: Kliniğimizde 2006 ile 2013 yılları arasında hiperhidrozis nedeniyle bilateral TS uygulanan hastalar yaş, cinsiyet, uygulanan ameliyat tekniği, ameliyat sırasında ve ameliyat sonrası komplikasyonlar ve hastanede kalış süreleri yönünden incelendi.

**Bulgular:** Toplam 83 hastanın 48'i erkek, 35'i kadın olup ortalama yaş 25.4 (13-55 yaş) idi. Hastaların 77'si bölgesel hiperhidrozis, 6'sı vazospastik damar hastalığı nedeniyle opere edildi. Plevral yapışıklıkları olan 55 yaşında bir olgu iki ayrı seansta opere edildi. Dokuz olgu üç, 73 olgu iki ve bir olgu tek port yardımı ile yapıldı. Postoperatif pnömotoraks gözlen13 hastadan sadece birine tüp torakostomi gerekti. Hastaların ortalama postoperatif yatış süresi 1,54 gün idi. Hastalardan sadece ikisinde şikeyet edecek boyutta kompansatuvar hiperhidrozis gelişti.

**Sonuç:** Hiperhidrozis, sempatik gangliyonun inerve ettiği ilgili dermatom alanında aşırı terleme ile karakterize bir hastalıktır. Çeşitli tedavi yöntemleri olup tek kalıcı tedavisi torakal sempatektomidir. Torakoskopik port ve çıkarılan ganglion sayısındaki azalmayla daha tatmin edici sonuçlar elde edilebilir.

**Anahtar Kelimeler:** Hiperhidrozis sempatektomi cerrahi

## PS318

### CERRAHİ TEDAVİ UYGULADIĞIMIZ BRONŞEKTAZİ OLGULARIMIZ

M. Esat Yamaç, Mehmet Kılıç, **Harun Tunç**, Atila Türkyılmaz, Celal Tekinbaş
Karadeniz Teknik Üniversitesi, Göğüs Cerrahisi AD

**Amaç:** Günümüzde medikal tedavilerde çok ileri gidilmesine rağmen bronşektazi ve bronşektaziye bağlı komplikasyonlar halen ciddi bir sağlık sorunu olmaya devam etmektedir. Özellikle kronik ve zamanında uygun tedavi edilmemiş olgularda hemoptizi, gelişme geriliği, akciğer absesi, ampiyem ve harap olmuş akciğer gibi morbiditeler sık görülmektedir. Bu çalışmamızda, bronşektazi ve/veya komplikasyonları nedeni ile rezeksiyon uyguladığımız olguları inceledik. Materyal ve

Metod: Çalışmaya kliniğimizde 2008 ile 2013 yılları arasında bronşektazi veya bronşektaziye bağlı gelişen komplikasyonlar nedeni ile rezeksiyon uygulanan 40 hasta dahil edildi. Hastalar yaş, cinsiyet, semptom ve bulgular, lokalizasyon, operasyon metodu ve postoperatif komplikasyonlar açısından değerlendirildi.

**Bulgular:** Olguların 20'si bayan ve 20'si erkek olup yaş ortalaması 40.3 (13-57 yaş) idi. En sık başvuru nedenleri, öksürük ve balgam (%65), tekrarlayan akciğer enfeksiyonu (%60), nefes darlığı (%30), göğüs ağrısı (%20) ve kanlı balgam (%22.5) idi. Tüm hastalara PA akciğer grafisi ve bilgisayarlı toraks tomografisi çekildi. Olguların %40'ında sadece sol alt lob tutulumu varken %20'sinde harap akciğer tespit edildi. Toplam 41 operasyon yapılan olgularda uygulanan cerrahi prosedürler; 16 (% 39,1) sol alt lobektomi, 8 (% 19.6) sol pnömonektomi, 3 (% 7,3) sağ alt lobektomi, 4 (% 9.8) sağ pnömonektomi, 2 (%4.8) bilobektomi inferior, 3 (% 7.3) sağ orta lobektomi, 3 (%7.3) sağ üst lobektomi ve 2 (%4.8) segmentektomi idi. Postoperatif dönemde bir olgu hemoraji sebebiyle reoperasyona alındı. Bilateral bronşektazisi olan bir hastaya önce sol alt lobektomi, 4 hafta sonra sağ orta lobektomi operasyonları yapıldı. Sağ pnömonektomi uygulanan bir olgu ise sepsis nedeni ile kaybedildi.

**Sonuç:** Bronşektazi başta harap olmuş akciğer olmak üzere neden olabileceği ciddi komplikasyonlar nedeni ile uygun olgularda zaman geçirmeksizin cerrahi tedavi uygulanması gereken bir hastalıktır. Cerrahi tedavide amaç mümkün olduğunca komplet rezeksiyon olmalıdır.

**Anahtar Kelimeler:** Bronşektazi harab akciğer cerrahi

## PS319

### AKCİĞER KANSERİNİ TAKLİT EDEN ROUND ATELEKTAZİYE NEDEN OLAN PNÖMONİ OLGU SUNUMU

**Funda İncekara**, Koray Aydoğdu, Kubilay İnan, Göktürk Fındık, Sadi Kaya
Atatürk Göğüs Hastalıkları ve Göğüs Cerrahisi Eğitim ve Araştırma Hastanesi, Göğüs Cerrahisi

Pnömoninin endobronşiyal lezyona sebep olarak round atelektazi yapması ve akciğer kanserini taklit etmesi sık rastlanan bir durum değildir. Akciğer kanseri ön tanısıyla kliniğimize sevk edilen 57 yaşındaki erkek hastanın öksürük, nefes darlığı şikâyetleri mevcuttu. PA Akciğer grafisinde ve Toraks CT 'sinde sağ orta lobunda konsolidasyon ve kollaps izlendi. Bu bulgularla hastaya medikal tedavi düzenlendi. Kliniğimizde yapılan bronkoskopide sağ orta lob medial segmentte endobronşiyal lezyon izlendi. Bronkoskopi biyopsi sonucu iltihaplı bronş mukozası olarak raporlandı. Çekilen PET-CT de sağ akciğer orta lob bazalinde suvmax:4.49, orta lob medial segmentte suvmax: 4.09 kollaps/konsolidasyon alanları mevcut idi. Medikal tedavi sonucu şikayetleri düzelmeyen ve akciğer grafi bulguları değişmeyen hasta akciğer kanseri ön tanısıyla sağ posteralateral torakotomi ile opere edildi ve frozen sonucu benign olarak değerlendirildi ve atelektaziden dolayı orta lob medial segmenttektomi uygulandı. Hastanın patoloji sonucu inflamasyon, organize pnomoni olarak raporlandı. Round atelektaziye neden olup akciğer kanserini taklit eden pnömoni olgusunu nadir görülmesi nedeniyle sunmaktayız.

**Anahtar Kelimeler:** Round atelektazi Pnömoni akciğer kanseri

## PS320

### MEDİASTİNAL KİTLELER; 22 OLGUNUN ANALİZİ

**Mertol Gökçe**[1], Özkan Saydam[2], Gökçen Sevilgen[1], Bülent Altinsoy[3], İlker Öz[4]
[1]Bülent Ecevit Üniversitesi Tıp Fakültesi, Göğüs Cerrahisi
[2]Yedikule Eğitim Araştırma Hastanesi, Göğüs Cerrahisi
[3]Bülent Ecevit Üniversitesi Tıp Fakültesi, Göğüs Hastalıkları
[4]Bülent Ecevit Üniversitesi Tıp Fakültesi, Radyoloji

**Amaç:** mediastinal kitle nedeniyle cerrahi olarak rezeksiyon yapılan ve/veya tanı konulan olguları retrospektif olarak analiz etmek. Gereç ve Yöntem: Ocak 2008-Ocak 2013 tarihleri arasında, göğüs cerrahisi kliniğimizde mediastinal kitle nedeniyle operasyon uygulanan 22 hasta retrospektif olarak gözden geçirildi. Hastalar yaş, cinsiyet, şikayet, klinik bulgu, radyolojik görünüm, cerrahi yaklaşım, histopatolojik tanı, postoperatif komplikasyon ve mortalite açısından incelendi.

**Bulgular:** 13'ü kadın, 9'u erkek toplam 22 olgudan meydana geliyordu. Olguların yaşları 33-76 arasında olup ortalama yaş: 54 hesaplandı. Başvuru şikayetleri arasında öksürük, göğüs ağrısı, kas güçsüzlüğü ve dispne bulunuyordu. Bir olguda vena kava süperior sendromu vardı. Olguların 6' sında (%27,27) herhangibir semptom yoktu. Hastaların toraks bilgisayarlı tomografi' lerinde lezyonların %50' si (n:11) ön mediasten, %27,27' si (n:6) orta mediasten ve %22,73' üde (n:5) arka mediastende tespit edildi. Cerrahi yaklaşım olarak sırasıyla 6 (%27,27) olguya sternotomi, 5 (%22,73) olguya VATS, 4 (%18,18) olguya mediastinoskopi, 3 (%13,64) olguya torakotomi, 2 (%9,09) olguya aksiller torakotomi ve 2 (%9,09) olguyada mediastinotomi uygulandı. Olguların %81, 82'sine (n:18) komplet rezeksiyon yapılırken, %18,18' ine (n:4) yalnızca biyopsi yapılabildi. Postoperatif komplikasyon oranı %4,54 (n:1) hesaplandı ve mortalite izlenmedi. Lezyonların histopatolojik incelemesinde yaklaşık %45,45 (n:10) benign karakterde iken, %54,55 (n:12) ise malign karakterde tespit edildi.

**Tartışma:** Mediastinal kitlelerin kesin tanı ve tedavileri uygun cerrahi yaklaşımla düşük mortalite ve morbidite ile sağlanabilmektir.

**Anahtar Kelimeler:** mediastinal kitleler cerrahi yaklaşım düşük mortalite

## PS321

### İNTERSTİSYEL AKCİĞER HASTALIĞINI TAKLİT EDEN AKCİĞER ADENOKARSİNOMU; İKİ OLGU SUNUMU

**Necdet Öz**[1], Gökhan Asal[2], Akın Yıldız[3], Saim Yılmaz[4], Mustafa Özdoğan[5]
[1]Özel Medstar Antalya Hastanesi, Göğüs Cerrahisi
[2]Özel Medstar Antalya Hastanesi, Göğüs Hastalıkları
[3]Özel Medstar Antalya Hastanesi, Nükleer Tıp
[4]Özel Medstar Antalya Hastanesi, Radyoloji
[5]Özel Medstar Antalya Hastanesi, Tıbbi Onkoloji

İnterstisyel akciğer hastalığı (İAH) akciğer parankimini etkileyen bir grup hastalıktan oluşur. Eforla nefes darlığı, öksürük sık görülen belirtilerdir. Kesin tanı biyopsi ile konur. Patoloji sonucuna göre tedavi planlanır. İAH ön tanısıyla tetkik edilen iki hasta sunuldu.

**Olgu 1:** Yetmiş bir yaşında sigara içicisi erkek hasta nefes darlığı ile başvurdu. Bilateral yaygın ince raller mevcuttu. Solunum fonksiyon testlerinde orta derecede restrüktif kayıp saptandı. Akciğer grafisinde İAH bulguları, Bilgisayarlı Toraks Tomografisi(BTT)'nde her iki akciğerde subplevral yaygın nodüler lezyonlar buzlu cam atenüasyon artış alanları ve sağ alt lobda 2 cm çaplı konsolidasyon alanı mevcuttu. VATS ile alt lobdaki lezyona wedge rezeksiyon yapıldı. Üst ve orta lobdan biyopsi alındı. Alt lob lepidik predominant invaziv adenokarsinoma, üst ve orta lob adenokarsinom in-situ olarak raporlandı. Post operatif Pozitron Emisyon Tomografi (PET-CT)'de bilateral subplevral alanda interstisyel paternde subplevral ağırlıklı hipometabolik dansite değişiklikleri mevcuttu. Hastaya sistemik kemoterapi başlandı.

**Olgu 2:** Kırk dokuz yaşında sigara içicisi erkek hasta öksürük ile başvurdu. Bilateral yaygın ince raller mevcuttu. Solunum fonksiyon testlerinde orta derecede restrüktif kayıp saptandı. Akciğer grafisinde İAH bulguları, BTT'de sağ akciğer alt lob posterobazal segmentte subplevral konsoli-dasyon alanı her iki akciğerde subplevral yaygın retikülonodüler lezyonlar buzlu cam atenüasyon artış alanları mevcuttu. VATS biyopsi önerildi. Hasta kabul etmedi. İAH ön tanısından 4 ay sonraki BTT bulguları benzerdi. VATS, alt lobdaki lezyona wedge rezeksiyon yapıldı. Üst ve orta lobdan biyopsi alındı. Alt lob lepidik predominant invaziv adenokarsinoma, üst ve orta lob adenokarsinom insitu olarak raporlandı. Post operatif PET-CT'de sağ alt lob posterobazalde hipermetabolik alan sağ hiler hipermetabolik lenf nodları saptandı. İki taraflı İAH bulguları vardı. Bu hastaya da sistemik kemo-terapi başlandı. Lepidik predominant ve in-situ akciğer adenokarsinomu radyolojik ve klinik olarak İAH tablosu ile ortaya çıkabilmektedir. Tanı gecikmesini önlemek için benzer IAH olgularında ön tanılar arasında malignite düşünülmesi ve beklenmeksizin biyopsi yapılmasının gerektiği düşüncesindeyiz.

**Anahtar Kelimeler:** interstisyel akciğer hastalığı adekarsinoma vats

## PS322

### KHDAK OLGULARDA VİDEOTORAKOSKOPİK LOBEKTOMİDE ÖĞRENME EĞRİSİ

**Kenan Can Ceylan**, Şeyda Örs Kaya, Ozan Usluer
Dr. Suat Seren Göğüs Hast ve Cerrahisi Eğitim ve Araştırma Hastanesi, Göğüs Cerrahisi

**Giriş:** Akciğer kanseri'nde video yardımlı torakoskopik lobektomi (VATS-L) ilk kez 1991 yılında uygulandı ve sonrasında tüm dünyada deneyimli merkezlerde göğüs cerrahları uygun hastalarda rezeksiyonları bu yaklaşımla yapmaya başladilar. Öğrenme süreci literaturde, ekibe göre degişmekle beraber ilk 50 vakayı kapsar. Çalışmamızda kliniğimizde son üç yılda giderek daha fazla uygulanan VATS-L yönteminin öğrenme eğrisini değerlendirmeyi amaçladık. Gereç ve Yöntem Kliniğimizde ilk VATS uygulamalari 2000'de başladı ve işlem sayısı her yıl artarak yılda 100 üzerinde olmaktadır. Mayıs 2010 ile Mart 2013 tarihleri arasinda VATS-L uygulanan 34 hasta iki gruba ayrılarak incelendi. Ilk 2 yıllık (Mayıs 2010-Mayıs 2012) süre Grup 1 olarak VATS-L uygulanan 17 hastadan oluşurken Grup 2 son bir yıllık (Haziran 2012-Mart 2013) süredeki 17 hasta mevcuttu. Operasyonlar kliniğimizdeki farklı cerrah ve ekiplerce yapıldı. Hastaların klinik, operatif ve postoperatif ozellikleri incelendi.

**Bulgular**: Grup 1'de 17 hasta erkek (ort yaş 65.29±7.9) iken Grup 2'de 15 erkek, 2 kadın hasta (ort yaş 64.59±9.7) vardı. Grup 1'de (Lobektomi; sağ üst:8, sol üst:4, sol alt:5) peroperatif ciddi yapışıklık ve kanama nedeniyle 9 hastada (%53) torakotomiye geçilirken Grup 2'de (Lobektomi; sağ üst:1, sağ alt:7, sol üst:9) kanama nedeniyle 2 hastada (%11) torakotomi uygulandı. Operasyon süresi Grup 1'de (5.27±1.14) saat iken Grup 2'de (3.39±1.18) saat olup hastanede kalma suresi sırası ile (6.8±2.69) gün ile (4.8±2.62) gün idi. Grup 1'de adenokarsinom (%53), Grup 2'de ise skuamöz hücreli karsinom (%53) en sık idi. Her iki grupta en sık histopatolojik evre 1 (Grup 1 %82, Grup 2 %76) iken morbidite sırası ile %29 ve %23 olup mortalite yoktu.

**Sonuç:** Erken evre akciğer kanserli hastalarda VATS-L öğrenme eğrisinin deneyimli merkezlerde literatürden daha düşük olacağı kanaatindeyiz. Ancak bu sonucların tek bir ekibin öğrenme eğrisi olmayıp farklı cerrah ve ekiplerin deneyimi oldugundan, bu faktör de göz önünde tutulmalıdır.

**Anahtar Kelimeler:** Küçük Hücreli Dışı Akciğer Kanseri Videotorakoskopi Lobektomi

## PS323

### MEDİASTİNAL MATÜR TERATOM İLE BİRLİKTE GÖRÜLEN BRONŞİEKTAZİ; OLGU SUNUMU

**Murat Kuru**, Sami Ceran, Burhan Apilioğulları
Necmettin Erbakan Üniversitesi Meram Tıp Fakültesi, Göğüs Cerrahisi

Mediastende çok sayıda ve farklı yapıda organ ve dokunun bulunması nedeniyle çok geniş bir yelpazede neoplastik kitleler, kistik lezyonlar ve enfektif hastalıklar meydana gelebilmektedir. Mediasten kitlelerinin %80'ini sekonder kitleler oluştururken primer kitleler %20 oranındadır. Mediastenden köken alan her tümör veya kistin mediastende bir başlangıç yeri vardır ve en sık(%54-57) anterior mediastendedir. Primer mediastinal germ hücreli tümörlere literatürde oldukça az rastlanılmaktadır. Bu tümörler genel olarak tüm germ hücreli tümörlerin %1-3'ünü ve mediastinal tümörlerin %1-3,5'unu oluştururlar. Germ hücreli tümörlerden biri olan teratom üç germinal tabakanın en az birinin birden fazla elementlerini içerebilir. Bu bildirimizde bronşiektazi ile birlikte görülen rastlantısal olarak tespit edilen anterior mediastinal matür teratom olgusunu sunuyoruz. 40 yaşında kadın hasta, çocukluk döneminden beri görülen sık akciğer enfeksiyonu şikayeti 4 yıldır artmış. Fizik muayenede solda daha fazla olmak üzere bilateral raller mevcuttu. Akciğer grafisinde sol akciğerde bronşiektazi ile uyumlu görünüm saptanması üzerine toraks HRCT çekilmiş, Sol akciğer üst ve alt zonda bronşiektazi ve sol ön mediastende nodüler lezyon izlenmiş. PET-BT'de sol ön mediastende 23x24mm(suvmax:3,15) nodüler lezyon, mediastinal ve hiler lenf nodları, sol akciğerde buzlu cam görünümünde ve kistik (suvmax 3,18-4,45) lezyonlar rapor edildi. EMG,Serum tümör marker, Ach reseptör antikor düzeyleri ve diğer laboratuar parametreleri normaldi. Operasyonda median sternotomi yapıldığında ön mediastinal lokalizasyonda yaklaşık 3x3 cm'lik kapsüllü kitle çevre yağlı dokularla birlikte total olarak eksize edildi. Patoloji sonucu iç yüzeyi silindirik müsinöz epitel ile döşeli kalın barsağı anımsatan kistik görünümlü bir yapı,içerisinde muskuler,lipomatö,tükrük bezi,kıkırdak ve tübül bez yapıları olan matür teratom olarak rapor edildi. Postop 9.günde sorunsuz seyreden hasta genel durumu düzeldikten sonra bronşiektazi için operasyon planlanmak üzere taburcu edildi. Teratoma olgularının bir kısmı asemptomatik olabildiği gibi semptomatik olanların çoğu da kitlenin basısına bağlı semptomlarla başvurur. Bizim olgumuzda da olduğu gibi başka bir sebeple yapılan görüntülemelerde rastlantısal olarak ortaya çıkabilmektedir.

**Anahtar Kelimeler:** matür teratom bronşiektazi

## PS324

### KONJENİTAL KİSTİK ADENOMATOİD MALFORMASYON OLGUSU; VİDEOTORAKOSKOPİK (VATS) LOBEKTOMİ YÖNTEMİYLE TEDAVİ

**Gökhan Ergene**[1], Erdal Okur[2], Semih Halezeroğlu[2]
[1]Aile Hastanesi, Göğüs Cerrahisi
[2]Acıbadem Üniversitesi, Göğüs Cerrahisi

**Giriş:** Videotorakoskopik (VATS) lobektominin erişkin hastada daha az ağrı, daha kısa yatış süresi, daha kozmetik olması gibi birçok avantajının olduğu ortaya konmuştur. Çocuk yaş grubunda ise VATS lobektomi ile ilgili deneyim sınırlıdır. Burada erken çocukluk yaş grubunda VATS lobektomi ile tedavi edilen bir konjenital kistik adenomatoid malformasyon olgusu sunulmaktadır.

**Olgu:** Hayatının erken dönemlerinden itibaren ateş, öksürük ve balgam çıkarma şikayetleri bulunan ve gelişme geriliği gösteren 4 yaşında bir erkek hasta kliniğimize kistik akciğer hastalığı tanısıyla geldi. Fizik muayenesinde sağ akciğer alt zonda solunum seslerinde azalma dışında bulgu tespit edilemedi. Hastanın PA akciğer grafisinde sağ alt zonlarda multipl kistik lezyonlar mevcuttu. Bilgisayarlı toraks tomografisinde sağ akciğer alt lobunu tutan multipl kistik lezyonlar görüldü. Konjenital kistik adenomatoid malformasyon ön tanısı ile hastaya videotorakoskopik sağ alt lobektomi planlandı. Hasta 5.0 univent entübasyon tüpü ile entübe edildikten sonra 2 adet 1 cm port ve 3 cm yardımcı insizyondan, erişkin hastalarda uyguladığımız yöntemle videotorakoskopik sağ alt lobektomi gerçekleştirildi. Postoperatif dönemde herhangi bir sorunu olmayan hasta 4. gününde taburcu edildi. Olgunun patolojik incelemesi sonucu "tip 1 konjenital kistik adenomatoid malformasyon" olarak raporlandı.

**Sonuç:** VATS lobektomi, erişkinde olduğu gibi erken çocukluk yaşta da güvenle uygulanabilen bir yöntemdir.

**Anahtar Kelimeler:** Videotorakoskopi Lobektomi Konjenital kistik

## PS325

### TİMUSUN BİLATERAL NÖROENDOKRİN KARSİNOMU

**Tuba Acar,** Ozan Usluer, Taner Öztürk, Onur Akçay, Özgür Bilen, Şeyda Örs Kaya
Dr. Suat Seren Göğüs Hastalıkları ve Göğüs Cerrahisi EAH, Göğüs Cerrahisi

Timusun bilateral nöroendokrin karsinomu:

**Olgu sunumu giriş:** Timusun primer nöroendokrin tümörleri anterior mediasten tümörlerinin %2-4'ünü oluşturur. Erkeklerde daha sık görülen bu tümörler ortalama 54 (16-97 yaş aralığında) saptanabilir. Sıklıkla spesifik olmayan bulgular (öksürük, göğüs ağrısı vb.) ile hekime gelirler. Bu çalışmada bilateral, orta derecede diferansiye timik nöroendokrin karsinom olgusu sunulmaktadır.

**Olgu:** 44 yaşında kadın hasta rutin akciğer taraması sırasında hiler dolgunluk saptanarak merkezimize başvurdu. Fizik bakı olağan ve laboratuar değerleri normal sınırlarda idi. Toraks bilgisayarlı anjio tomografi tetkikinde, mediasten üst anterior kesiminde çıkan aorta ve pulmoner konus komşuluğunda yaklaşık 5 ve 4 cm çaplı iki adet düzgün sınırlı yumuşak doku kitlesi saptandı. Komşu yağ planları ve vasküler yapılarda invazyon ile uyumlu görünüm saptanmadı. Hastaya yapılan tru-cut biyopsinin histopatolojik değerlendirilmesinde tip B3 timoma veya timik karsinom ile uyumlu olarak raporlandı. Olgumuza median sternotomi uygulandı. V. brakiosefalika anteriorunda yerleşmiş yaklaşık 6x5 cm ve 5x4 cm boyutlarında, kapsüllü, çevre yapılara invaze olmayan tümöral kitle lezyonları saptandı. Bu lezyonların frozen section (dondurulmuş kesit) sonucu 'malign' olarak rapor edildi. Her iki kitle lezyonu da etraf yağlı dokular ile beraber rezeke edildi. Kesin patoloji raporu orta derece diferansiye nöroendokrin karsinom olarak olarak bildirildi. Postoperatif dönemde herhangi bir komplikasyon gelişmedi.

**Sonuç:** Nöroendokrin timik karsinomalar oldukça nadir görülürler. Bizim olgumuz da oldukça nadir görülen bu tümör grubunda olup bilateral olarak saptanması nedeniyle sunulmaya değer görülmüştür.

## PS326

### EFFECTS OF COMORBİDİTY ON SP-SELECTİN, TNF-α, BRAİN NATRİURETİC PEPTİDE 32 AND PROCALCİTONİN AT THORACİC SURGERY

**Nilgün Kanlıoğlu Kuman**[1], Leyla Didem Kozacı[2], Fisun Karadağ[3], Serdar Şen[1], Ekrem Şentürk[1], Salih Çokpınar[1], Ertan Yaman[1], Naciye Kılıçarslan[2]
[1]Adnan Menderes University, Faculty of Medicine, Department of Thoracic Surgery
[2]Adnan Menderes University, Faculty of Medicine, Department of Biochemistry
[3]Adnan Menderes University, Faculty of Medicine, Department of Pulmonology

Fifty-four cases who underwent thoracic surgery were enrolled in the study to evaluate relationship with comorbidity and sP-Selectin, TNF-α, Brain natriuretic peptide 32 (BNP) and Procalcitonin levels of the operated cases in thoracic surgery department. Serum samples were collected right before the operation and at 1st, 6th hours, 1st, 4th and 7th postoperative days and pleural samples were collected at 1st hour, 1st and 4th postoperative days. Pulmonary comorbidity existed in 33,3% (n=18) of cases. 25,9% (n=14) of patients had chronic obstructive pulmonary disease (COPD). 13% (n=7) of cases had cardiac comorbidity. There were 22% (n=12) diabetes,16% (n=9) hypertension. COPD patients have higher BNP and lower selectin preoperatively (p=0.003,p=0.019).FEV1/FVC rate positively correlated with postoperative early hours selectin levels (p=0.005, r=0.397/p=0.029, r=316) but negatively correlated with serum procalcitonin 1st hour level (p=0.016,r=-0.347). Pleural fluid selectin 1st day postoperative level was negatively correlated with FEV1/FVC (p=0.022, r=-0.337). Serum TNF levels also decreased much more in diabetics or patients who had cardiac comorbidity at postoperative 7th day (p=0.040,p=0.003). Serum TNF-α levels of hypertensive patients showed greater decline at 7th day (p=0.023). Pleural fluid BNP of normotensive patients were higher at postoperative early days than hypertensives(p=0.043, p=0.022). (Levels were given as; median pg/ml, 1= preoperative, and postoperative; 2= 1st hour, 3= 6st hour, 4= 1st day, 5= 4th day, 6= 7th day) (Levels were given as; median pg/ml, 1= preoperative, and postoperative; 2= 1th hour, 2= 1th day, 3= 4th day)

**Anahtar Kelimeler:** Selectin TNF-alpha BNP Procalcitonin Comorbidity

## PS327

### REZEKE EDİLEN BÜYÜK HÜCRELİ AKCİĞER KANSERLERİNDE SAĞKALIM ANALİZİ SONUÇLARI

**Ahmet Üçvet,** Soner Gürsoy, Ozan Usluer, Banu Yoldaş, Esra Y. Şirzai, Funda C.Yakut, Mehmet Ünal
İzmir Dr Suat Seren Göğüs Hastalıkları ve Cerrahisi Eğitim Araştırma Hastanesi, Göğüs Cerrahisi

**Giriş:** Büyük hücreli akciğer kanseri nedeniyle cerrahi tedavi uygulanan hastaların tedavi sonuçlarının analiz edilmesi ve tedavi sonuçlarına etkili değişkenlerin araştırılması amaçlanmıştır.

**Gereç ve Yöntem:** Mayıs 2003 ile Aralık 2012 tarihleri arasında İzmir Dr. Suat Seren Göğüs Hastalıkları ve Cerrahisi Eğitim ve Araştırma Hastanesi 1. Göğüs Cerrahisi Kliniğinde lobektomi veya pnömonektomi uygulanan ve histopatolojik olarak primer büyük hücreli karsinom tanısı alan hastalar çalışmaya alındı. Operatif mortalite, inkomplet rezeksiyon yapılanlar ile evre 4 hastalar çalışma dışı bırakıldı. Hastalar demografik özellikleri, preoperatif ve postoperatif yönetilmeleri ve sağkalım oranları ile sağkalıma etkili değişkenler açısından değerlendirildi.

**Bulgular:** Çalışmaya yaş ortalaması 58,1±9,8 (38 ile 76 arası) olan 71 erkek ve 4 kadın olmak üzere 75 hasta dahil edildi. Hastaların dördü neoadjuvan tedavi alırken 53 (%70,7) hastaya lobektomi uygulandı ve 28 (%37,3) hastada nöroendokrin diferansiasyon mevcuttu. Adjuvan tedaviler 23 hastaya verildi. Ortalama 34,9±27,7 aylık (2,4 ile 91,6 ay arası) takipte median ve 5 yıllık sağkalım oranı 80,8 ay ve %51,1 idi (şekil 1). Nöroendokrin diferansiasyon saptanan ve saptanmayanlarda 5 yıllık sağkalım oranları sırası ile %37,8 ve %57,9 idi (şekil 2) ve arada istatistiksel olarak anlamlı bir fark saptanmadı (p=0,53). Cox regresyon analizinde lenf bezi tutulumu ve adjuvan tedavi sağkalıma etkili değişkenler olarak saptandı (tablo 1).

**Sonuç:** Bu çalışmada rezeke edilen büyük hücreli akciğer karsinomlu hastalarda, lenf bezi metastazının olmaması ve adjuvan tedavi uygulanımının sağkalıma etkisinin daha iyi olduğu saptandı. İstatistiksel olarak anlamlı olmasa da nöroendokrin diferansiasyon, daha kötü bir sağkalım oranı göstermiştir. Ancak lokal yayılım izlenmeyen ve adjuvan tedavi uygulanan hastalarda sağkalım sonuçlarının daha iyi olması beklenebilir.

**Anahtar Kelimeler:** büyük hücreli karsinom akciğer cerrahi

## PS328

### SPONTAN DİAFRAGMA RÜPTÜRÜ: BİR OLGU SUNUMU

**Mehmet Muharrem Erol,** Hüseyin Melek, Ahmet Sami Bayram, Cengiz Gebitekin
Uludağ Üniversitesi Tıp Fakültesi, Göğüs Cerrahisi

**Giriş**: Spontan diafragma rüptürü oldukça nadir karşılaştığımız hayatı tehdit edici bir klinik bir durumdur. Bu olgu sunumunda 65 yaşında erkek bir hastada karşılaştığımız spontan sağ diafragma rüptürü olgusunu sizlerle paylaşmak istiyoruz. Yöntemler 65 yaşında erkek hasta ani başlayan nefes darlığı şikâyeti ile hastanemiz gastroenteroloji kliniğine başvurdu. Olgunun anamnezinden Hepatocellüler Ca (HCC) nedeniyle 1,5 yıl önce Radyo Frekans Ablazyon (RF) tedavisi aldığı öğrenildi. Hastanın çekilen Postero-lateral (PA) grafisinde sağ hemitoraksı kaplayan hiperdens imaj ve hemitoraksta bağırsaklara ait hava ansları izlendi (Resim 1). Toraks grafisinde (CT) sağ diafragma rüptürü uyumlu imaj izlendi.

**Bulgular**: Olgu acil operasyona alındı. Sağ torakotomi yapıldı. Tüm bağırsaklar ve mezosu sağ hemitorakstaydı. Posterior diafragmada 3x4 cm ebadlarında defekt mevcuttu. Sağ hemitorakstan 3000 cc seröz sıvı aspire edildi. Bağırsaklar ödemli ve gergin olduğundan karına itilemedi. Diafragmadaki defekt genişletildi. İnsizyon batına doğru büyütüldü. Bağırsaklar batından aşağı çekildi. Diafragmadaki defekt 1 numara prolenle primer onarıldı. Bağırsaklar genel cerrahi tarafından sağılıp batın girişi greft ile desteklenerek insizyon kapatıldı. Ameliyat sonrası PA grafisinde diafragma normal yerinde ve intakt olarak izlendi (Resim 2).

**Sonuç**: Olgu ameliyat sonrası 7. Gün taburcu edildi, 13. Ay poliklinik kontrolünde özellik saptanmadı. Diafragma rüptürü oldukça nadir karşımıza çıkan ancak hayatı tehdit edici bir klinik antitedir. Diafragma rüptürleri genellikle travma ya da karın ile ilgili operasyonlardan sonra gelişir. Ancak bizim olgumuzda olayın karaciğer kubbesine uygulanan RF tedavisinden 1,5 yıl sonra gelişmesi, RF tedavisinin diafragmayı zayıflatmış olabileceğini düşündürmektedir. Çünkü diafragma rüptürü aynı zamanda RF tedavisinde çok nadir bir komplikasyonudur. Olgumuzu hem RF tedavisinin çok nadir bir komplikasyonu hem de oldukça nadir bir klinik durum olan spontan diafragma rüptürünün hatırlatılması açısından paylaşıyoruz.

**Anahtar Kelimeler:** Diafragma Rüptür Radyofrekans ablasyon

## PS329

### AYNI HASTADA ÜÇ PRİMER AKCİĞER KANSERİ

**Şirin Akdeniz**, Abit Demircan
Akdeniz Üniversitesi Tıp Fakültesi, Göğüs Cerrahisi AD

Multiple primer akciğer kanserleri senkron veya metakron olarak tariflenebilir. Küçük hücreli dışı akciğer kanseri için küratif tedavi almış bir hastada yeni ortaya çıkan akciğer lezyonu, primer hastalığın rekürrensi veya ekstrapulmoner bir kanserin metastazı olabilir. Bu lezyonların metakron akciğer kanserinden ayrımı klinik açıdan önemlidir. Bu çalışmada 2004-2013 yılları arasında 3 ayrı türde primer akciğer kanseri tanısı alarak tedavi edilmiş bir olgudan bahsedeceğiz. 2004 yılında toraks BT'de sağ hiler kitle ve mediasten invazyonu ile başvuran hasta mediastinoskopi ile küçük hücreli akciğer kanseri tanısı aldı. Hasta kemoradyoterapi ile tedavi edildi. 2009 yılında sol alt lobda büyüme eğilimi gösteren hipermetabolik pulmoner nodül nedeniyle hastaya sol torakatomiyle kama rezeksiyonu yapıldı. İkinci primer akciğer adenoskuamoz karsinom tanısı alan hastaya sol alt lobektomi yapıldı ve adjuvan kemoterapi verildi. 2012 yılında sağ alt lobda yeni ortaya çıkan hipermetabolik 1 cm\ılık 2 adet nodül nedeniyle sağ torakotomiyle kama rezeksiyonu yapıldı. Patolojik inceleme sonucu hamartom ve granülomatöz yangı olarak geldi. Aynı yıl, sağ alt lobda büyüme eğilimi gösteren nekrotik hipermetabolik kitle nedeniyle hastaya 2013 yılında sağ torakotomi ve sağ alt lobektomi yapıldı. Patolojik inceleme sonucu yassı epitel hücreli akciğer kanseri olarak geldi. Hasta T3N0M0 olarak evrelendirildi ve adjuvan kemoterapiye gerek görülmedi. Hasta halen tedavisiz izlenmetektedir. Bu olgu, akciğer kanseri hastalarında görülebilen ikinci veya üçüncü primer kanserlerin yakın izlem sonucu erken evrede tanı ve tedavisinin mümkün olduğunu göstermektedir.

**Anahtar Kelimeler:** akciğer kanseri ikinci primer lobektomi

## PS330

### TOMOGRAFİ BULGULARI BAZ ALINARAK UYGULANAN KÖR TRANSBRONŞİYAL MEDİASTİNAL LENF NODU BİYOPSİSİNİN TANI DEĞERİ

Aslı Gül Akgül[1], **Seymur Salih Mehmetoğlu[1]**, Şerife Tuba Liman[1], Salih Topçu[1], Serkan Özbay[1], Fatih Sezer[1], Kürşat Yıldız[2]
[1]Kocaeli Üniversitesi Tıp Fakültesi, Göğüs Cerrahisi
[2]Kocaeli Üniversitesi Tıp Fakültesi, Patoloji

**Giriş:** Mediastinal lenfadenopatilerin örneklenmesinde transbronşiyal lenf nodu biyopsileri uygulanmaktadır. Kör olarak CT bulgularına göre ya da EBUS kullanılarak yapılabilir. Bu çalışmada mediastinal lenf nodu örneklenmesinde CT bulguları baz alınarak uygulanan transbronşiyal biyopsilerin başarı oranları tartışılmaktadır.

**Gereç ve Yöntem:** Ocak 2008 ve Aralık 2012 yılları arasında kliniğimiz tarafından 123 hastaya 143 istasyon için transbronşiyal iğne biyopsisi uygulanmıştır. Hastalarımızın 95'i erkek, 28'i kadındı (22-82 yaş, median 58 yaş). Toraks tomografisine göre 2R, 2L, 4R, 4L, 7, hiler bölgede bulunan ve çapı 10 mm den büyük olan lenf nodları örneklendi. Hasta verileri patoloji sonuçlarının tanısal olup olmaması ve lenf noduna girilip girilememesine göre sınıflandırıldı. Tecrübemizin daha az olduğu ilk üç yıl ve tecrübemizin arttığı son iki yıl ayrı olarak da değerlendirildi.

**Bulgular:** İlk 3 yıl içinde 57 biyopsi alındı. Bunlardan 21'inde (%37) LN'a ulaşıldı, 18'inde (%32) tanı sağlandı. Son iki yılda alınan 86 biyopsinin 58'inde (%67) LN'a ulaşıldı, 48'inde (%56) ise tanı sağlandı. Toplam olarak tüm yıllar değerlendirmeye alındığında 143 biyopsiden 66'ında (%46) tanı sağlanırken, 79 (%55) LN a ulaşıldığı gözlendi. İlk 3 yılda 2R ve 4R istasyonlarına en başarılı şekilde ulaşılırken, ikinci dönemde başarının tüm istasyonlar için arttığı ve özellikle 2R, 2L ve 7 numaralı istasyonlardaki lenf nodlarında tanı oranlarının en yüksek olduğu gözlendi.

**Sonuç:** EBUS-TBNA, kör yapılan TBNA ve mediastinoskopi arasındaki tanısal boşluğu kapatmıştır. Ancak EBUS-TBNA nın başarı oranı deneyimli ellerde artmaktadır ayrıca gereksiz kullanımında da artma gözlenmektedir. Kör olarak CT bulguları eşliğinde yapılan TBNA halen önemini korumaktadır. Kliniğimizde bu uygulama ile yıllar içerisinde artan oranlarda sonuç alındığı görülmektedir. On site patoloğumuzun olmaması ve lenf nodu çapı 10 mm ve üzerindeki lenf nodlarını örnekliyor olmamız literatür sonuçlarından daha farklı sonuçlar almamıza neden oldu. TBNA, EBUS-TBNA uygulanmadan önce tüm hastalarda denenmelidir. Bu yöntemle tecrübe arttıkça oldukça iyi sonuçlar alınabilir.

## PS331

### KHDAK'DE İNTRAOPERATİF PLEVRAL LAVAJ SİTOLOJİSİ DEĞERLENDİRİLMESİ

**Serdar Özkan**[1], Ertan Aydın[1], Alkın Yazıcıoğlu[1], Funda Demirağ[2], Ömer Cenap Gülyüz[1], Nurettin Karaoğlanoğlu[1]
[1]Atatürk Göğüs Hastalıkları ve Göğüs Cerrahisi EAH, Göğüs Cerrahisi
[2]Atatürk Göğüs Hastalıkları ve Göğüs Cerrahisi EAH, Patoloji

**Amaç**: Plevral sıvı sitolojisinde tümör hücresi saptanması malignite açısından ileri evre ve kötü prognoz göstergesidir. Çalışmamızda plevral sıvısı olmayan operabl malignite olgularında peroperatif plevral lavaj ile saptanabilecek tümör pozitifliğinin kitle ve mediastinal lenf nodu özelliklerine göre analizi amaçlanmıştır.

**Gereç-yöntem:** Ocak 2011- Ocak 2012 tarihleri arasında hastanemiz göğüs cerrahisi kliniğinde KHDAK nedeniyle opere edilen 112 olguda peroperatif diseksiyon öncesi ve rezeksiyon sonrası plevral lavaj yapılarak elde edilen sıvıda sitopatolojik inceleme yapıldı. Sonuçlar lezyonlara ait özellikler ile karşılaştırıldı.

**Bulgular:** Çalışmaya alınan 112 olgunun 100'ü erkek, 12'si kadın olup ortalama yaş 59,49 (27-82) idi. Olguların %27,7'si Adeno Ca, %52,7'si Skuamöz cell Ca ve %19,6'sı diğer histolojik tip malignitelerdi ve 52'si sağ, 60'ı sol hemitoraks yerleşimli idi. Olguların PET/BT incelemesinde ortalama suvmax değeri 12,31 olarak saptandı. Preoperatif incelemede %67,7 olguda mediastinal lenf nodlarında FDG tutulumu mevcuttu. Bu malignitelere yönelik olarak %9,8 sublobar rezeksiyon, %54,5 lobektomi, %8,9 bilobektomi, %26,8 pnömonektomi operasyonu yapıldı. Postoperatif histopatolojik incelemede %23,2 olguda N1, %6,2 olguda N2, %8 olguda N1+N2 metastazı tespit edildi. %51,8 olguda (%33 visseral plevra, %12,5 parietal plevra, %5,4 perihiler yağ doku, %0,9 toraks duvarı invazyonu) tümör pozitifliği saptandı. Peroperatif diseksiyondan önce alınan plevral lavaj sıvısında olguların %20,5'inde, rezeksiyon sonrası alınan plevral lavaj sıvısında olguların %7,1'inde tümör hücreleri tespit edildi. Diseksiyon öncesi alınan plevral lavaj sıvısında saptanan tümör hücresi pozitifliği ile PET/BT mediastinal lenf nodu tutulumu arasında anlamlı ilişki saptandı. Rezeksiyon sonrası plevral lavaj sıvısı ile diğer faktörler arasında anlamlılık izlenmedi.

**Sonuç:** Malign plevral sıvısı ve invazyonu olmayan operabl akciğer malignitelerinde dahi plevral lavajın sitopatolojik analizi ile tümör hücreleri saptanabilmektedir. Plevral sıvıda müspet sitoloji kötü prognoz ve olgunun cerrahi dışı kalması ile ilişkilidir. Çalışmamızda plevral sıvı varlığı izlenmeyen olgularda sitolojik değerlendirme ile müspetlik saptanan olgular tespit edildi. Bu olguların ilişkili olduğu tümör özellikleri belirlendi. Bu olguların sağkalım sonuçları çalışmamızın devamında belirlenecektir.

**Anahtar Kelimeler:** KHDAK lavaj sitoloji intraoperatif

## PS332

### İYATROJENİK TRAKEOBRONŞİYAL YARALANMALAR VE CERRAHİ TEDAVİSİ

**Ülkü Yazıcı**, Erdal Yekeler, Alkın Yazıcıoğlu, Ertan Aydın, Merve Şengül, Nurettin Karaoğlanoğlu
Atatürk Göğüs Hastalıkları ve Göğüs Cerrahisi EAH, Göğüs Cerrahisi

**Giriş**: Trakeanın hareketli bir organ olması ve fleksibl yapısı yaralanmalarında koruyucu olarak rol oynayan faktörlerdendir. İyatrojenik trakea ya da bronşların rüptürleri oldukça nadir görülmektedir ve yaralanma çoğunlukla membranöz duvarda veya membranöz ve kıkırdak kısımların birleşme yerinde lineer bir laserasyon şeklindedir. Materyal metod Kliniğimizde Ocak 1996 - Ocak 2013 tarihleri arasında 10 olgu iyatrojenik trakeobronşiyal rüptür nedeniyle takip ve tedavi edildi. Olguların tümü kadın olup kliniğimize dış merkezlerden sevk edilmişti ve entübasyon sonrası yaralanmalardı. Yaş aralığı 19-71 olup, ortalama yaş 43.5 idi. Düz ve yan akciğer grafisi, Bilgisayarlı akciğer tomografisi, bronkoskopi olguların tümüne uygulandı.

**Sonuçlar:** Olguların 8'inde pnömotoraks, 9 olguda cilt altı amfizemi 10 olguda pnömomediastinum mevcuttu. 4 olguda servikal trakea, 5 olguda mediastinal trakea, 1 olguda sol ana bronş rüptürü tespit edildi. Rüptür uzunluğu 1-7 cm arasında değişmekteydi. 1 olgu konservatif olarak, 4 olgu servikal, 5 olgu sağ posterolateral torakotomi ile cerrahi yaklaşımla tedavi edildi. Olgularımızın hastanede kalış süresi 4-7 gün arasında değişmekte olup postoperatif herhangi bir komplikasyon izlenmedi. Tartışma İyatrojenik trakeobronşiyal rüptür gelişiminde zor veya acil şartlarda yapılan entübasyon uygulamaları önemli bir yer tutar. Klavuz telin usulüne uygun olarak kullanılmaması, tüp kafının fazla şişirilmesi, büyük çaplı tüp kullanılması diğer risk faktörleri arasında yer almaktadır. Literatürde kadınlarda trakeobronşiyal yaralanmaların daha sık görüldüğü ifade edilmektedir. Bunun sebebi kadınların trakeasının daha kısa ve dar olması ile açıklanabilir. Sınırlı hastada konservatif yaklaşım mümkün olmakla birlikte olguların çoğunda, primer tamir gereklidir.

**Anahtar Kelimeler:** iyatrojenik trakea bronş yaralanma cerrahi

## PS333

### TRAVMATİK EKSTRAPLEVRAL HEMATOMLU OLGULARIMIZ

**Mehmet Gökhan Pirzirenli**, Burçin Çelik, Selçuk Gürz, Zeynep Pelin Sürücü
Ondokuz Mayıs Üniversitesi Tıp Fakültesi, Göğüs Cerrahisi AD

**Giriş**: Ekstraplevral hematom oldukça nadir bir klinik durumdur, çünkü ekstraplevral alan genişlemesi güç bir bölgedir ve bu bölgede kan toplanması oldukça zordur. Etiyolojisinde en sık künt toraks travması, santral venöz kateterizasyon veya torasik aort anevrizması rüptürü bulunmaktadır. Toraks BT\'de yağ işaretinin görülmesi, yani paryetal plevranın endotorasik fasyadan ayrılarak mediale doğru yer değiştirmesi ve bu alanda sıvı birikimi olması tanı koydurucudur.

**Olgu Sunumu**: Ekstraplevral hematom nedeniyle VATS ile hematom boşaltılması uyguladığımız 3 olguda etiyolojik faktörler; 2 olguda yüksekten düşme ve kosta fraktürü, 1 olguda sağ internal juguler vene yerleştirilen diyaliz kateteri idi. Hemotoraks tanısı konulan üç olguda tüp torakostomi sonrası yeterince drenaj sağlanamaması üzerine çekilen toraks BT\'de ekstraplevral hematom tespit edildi. VATS uygulanan her 3 olguda ekstraplevral hematom tanısı teyit edildi ve tedavi uygulandı. Postoperatif takiplerinde bir hastada devam eden hemotoraks izlendi, diğer olgularda morbidite izlenmedi. Sonuç Ekstraplevral hematom spontan, travmatik yada iyatrojenik faktörler nedeniyle gelişmektedir. Paryetal plevra halen intakt olduğu için travma veya iyatrojenik nedenlerle oluşan kanama ekstraplevral alana olmakta ve paryetal plevra kanamanın şiddeti ile endotorasik fasyadan ayrılmaktadır. Radyolojik olarak direkt grafiler yardımcı olsa da kesin tanı BT ile konulmaktadır. Tedavisinde hematomun büyüklüğüne ve hastanın kliniğine göre karar verilmektedir. VATS eşliğinde hematom boşaltılması tercih edilmesi gerekn yöntemdir.

**Anahtar Kelimeler:** ekstraplevral hematom travma VATS santral katete

## PS334

### PULMONER ARTERİYOVENÖZ MALFORMASYONLARDA CERRAHİ

Pınar Bıçakcıoğlu[1], Erdal Yekeler[1], **Alkın Yazıcıoğlu**[1], Yetkin Ağaçkıran[2], Ebru Sayılır[1], Sadi Kaya[1], Nurettin Karaoğlanoğlu[1]
[1]Atatürk Göğüs Hastalıkları ve Göğüs Cerrahisi Eğitim ve Araştırma Hastanesi, Göğüs Cerrahisi
[2]Atatürk Göğüs Hastalıkları ve Göğüs Cerrahisi Eğitim ve Araştırma Hastanesi, Patoloji

**Giriş:** Pulmoner arteriyovenöz malformasyonlar (PAVM) pulmoner arteriyel kanın kapiller yatağa girmeden pulmoner venöz sisteme geçişi ile karakterize olan patolojilerdir. Bu çalışmada opere edilen pulmoner arteriyovenöz malformasyonları sunmayı amaçladık.

**Materyal ve Metod:** Kliniğimizde 1995-2012 tarihleri arasında opere edilen olguların postoperatif patoloji sonuçları geriye dönük olarak incelendi, ve sonuçları pulmoner arteriyovenöz malformasyon olan 41 olgunun analizi yapıldı.

**Bulgular:** Olguların 27'i erkek, 14'ü kadın olup yaş ortalaması 39.8 (yaş dağılımı 9-71) idi. Olguların şikayetleri hemoptizi (n=28), nefes darlığı (n=5), öksürük (n=3), burun kanaması (n=2) iken 3 olgu asemptomatikti. 11 olgu masif hemoptizi nedeniyle acil şartlarda, diğer olgular elektif şartlarda opere edildi. Bir olguya bilateral olmak üzere 23 sağ, 19 sol posterolateral torakotomi yaklaşımı ile, 17 alt lobektomi, 2 alt lobektomi ve lingulektomi, 10 üst lobektomi, 2 orta lobektomi, 7 segmentektomi, 4 wedge rezeksiyon yapıldı. Tüm olguların postoperatif patoloji sonucu pulmonary arteriovenous malformation ile uyumlu iken, 19 olguda parankim kanamalı, 9 olguda lezyon içi hematom, 6 olguda eşlik eden bronşektazi mevuttu. Herediter Hemorajik Telenjiyektazi Hastalığı 2 olguda eşlik etmekteydi. Olguların postoperative takip süresi 6 ay ile 17 yıl (ortalama, 6 yıl) arasında değişmektedir. 5 olgu takip dışı olup, diğer tüm olgular sağlıklıdır.

**Sonuç:** Pulmoner arteriyovenöz malformasyonlar nadir görülmekte olup, pulmoner lezyonların ayırıcı tanısında, özellikle hemoptizili olgularda göz önünde bulundurulmalıdır. Emboli tedavisinin yapılamadığı, ya da başarılı olmadığı, semptomatik ve komplike olmuş PAVM olgularında ve/veya PAVM ayırıcı tanısının yapılamadığı olgularda cerrahi halen birinci seçenek olarak yerini korumaktadır.

**Anahtar Kelimeler:** Pulmoner Arteriyovenöz malformasyon Cerrahi Hemoptizi

## PS335

### PLEVRANIN NADİR GÖRÜLEN PRİMER TÜMÖRÜ: RENAL HÜCRELİ KARSİNOM

**Tamer Altınok**[1], Atilla Can[1], Lema Tavlı[2], Burhan Apilioğulları[1], Kemal Ödev[3]
1Necmettin Erbakan Üniversitesi, Göğüs Cerrahisi AD
2Necmettin Erbakan Üniversitesi Meram Tıp Fakültesi, Patoloji AD
3Necmettin Erbakan Üniversitesi Meram Tıp Fakültesi, Radyoloji AD

Renal hücreli karsinom, böbreğin en sık görülen malign tümörüdür ve yetişkinlerdeki böbrek tümörlerinin %90\'ını oluşturur. Tanı sırasında hastaların %30\'unda uzak organ yayılımı vardır ve bu olguların prognozları oldukça kötüdür. Renal hücreli karsinomlu hastalarda metastaz bölgeleri akciğer (%50-60), kemik (%30-40), karaciğer (%30-40) ve beyindir (%5).Renal hücreli karsinomlar beklenmeyen, az görülen bölgelere yayılım yapmalarıyla tanınmaktadırlar. Yerli ve yabancı literatür taramasında plevranın primer renal hücreli karsinomu vakasına rastlayamadığımız için olgunun benzersizliği açısından sunuyoruz. Otuz altı yaşında erkek hasta. Yaklaşık beş ay önce geçirdiği trafik kazasından üç ay sonra sol plevral efüzyon ve hematom tespit edilmiş. Organize hemotoraks ön tanısı ile dış merkezde VATS yapılmış ve alınan plevra biyopsi örneği mezotelyoma açısından şüpheli olarak raporlanmış. Toraks BT'de sol hemitoraksta tüm pariyetal plevrada plevrayı da invaze eden sol akciğeri çepeçevre kuşatan lobüle konturlu kitleler görüldü. Mediasten sol konturu boyunca uzanan kitlenin perikarda da invazyon gösterdiği tespit edildi. PET'te sol akciğer üst lob ve alt lobun tüm segmentlerini kaplayan alanda diffüz artmış FDG tutulumu gösteren bazı yerleri yaklaşık 3 - 4 cm kalınlığa ulaşan yaygın plevral kalınlaşma izlendi (SUVmax 11.39 - 14.30).Her iki böbrek ve sürrenal bezlerde artmış metabolik aktivite gösteren lezyon izlenmedi. Batın USG'de böbrekler normal olarak raporlandı. Hastaya sol mini torakotomi ile parsiyel kot rezeksiyonu yapılarak plevraya ulaşıldı. Plevranın toraksa girmeye izin vermeyecek şekilde kalınlaşmış ve sert kıvamda olduğu görüldü ve plevradan biyopsi alınarak operasyon sonlandırıldı. Patoloji sonucu renal hücreli karsinom olarak raporlandı. Dış merkez laboratuvarı tarafından da tanı doğrulması yapılan hastanın tıbbi onkoloji kliniğince tedavi süreci devam ettirilmektedir. Renal hücreli karsinom olguları çok değişik klinik tablolarla doktora başvurabilirler ve farklı klinik seyir gösterebilirler. Bu açıdan, renal hücreli karsinom sıra dışı ve şaşırtıcı bir kanser türüdür.

**Anahtar Kelimeler:** plevra renal hücreli karsinom

## PS336

### REZEKSİYON UYGULANAN EVRE I KÜÇÜK HÜCRELİ DIŞI AKCİĞER KANSERİ OLGULARINDA PREOPERATİF PET-BT'İN ROLÜ

**Özgür Ömer Yıldız**[1], Ertan Aydın[2], Ülkü Yazıcı[2], Erdal Yekeler[3], Serdar Özkan[2], Özlem Özmen[4], Nurettin Karaoğlanoğlu[2]
[1]Muş Devlet Hastanesi, Göğüs Cerrahi
[2]Atatürk Göğüs Hastalıkları ve Göğüs Cerrahisi Eğitim ve Araştırma Hastanesi, Göğüs Cerrahisi
[3]Yüksek İhtisas Hastanesi, Göğüs Cerrahi
[4]Atatürk Göğüs Hastalıkları ve Göğüs Cerrahisi Eğitim ve Araştırma Hastanesi, Nükleer Tıp

**Amaç:** Akciğer kanseri, tüm dünyada en sık gözlenen kanser türü olup tüm kanser ölümlerinin 1/3'ünü oluşturmaktadır. Erken evrede saptanan akciğer kanserlerinde sağkalım diğer evrelere göre daha iyidir. Pre-operatif Küçük Hücreli Dışı Akciğer Kanseri (KHDAK) olgularının tanı ve evrelemesinde, Pozitron Emisyon Tomografisi-Bilgisayarlı Tomografi (PET-BT) oldukça faydalıdır.

**Gereç ve yöntem:** Ocak 2009- Temmuz 2011 tarihleri arasında hastanemizde KHDAK nedeniyle opere edilen 510 olgudan, patolojik Evre I tümöre sahip 184 olguda PET-BT'in.tanı ve tedaviye olan katkısını araştırdık.

**Bulgular:** Olguların 168'i erkek (%91), 16'ı kadın (%9) olup ortalama yaş 59 idi. Lezyonlar 105 hastada sağ, 79 hastada sol hemitoraksta lokalize idi. Tanı 102 hastada transtorasik iğne biyopsi, 80 hastada bronkoskopi, 1 hastada eksploratris torakotomi ve 1 hastada videotorakoskopik biyopsi ile elde edildi. Seksen dokuz olguda (% 48) adenokanser, 81 olguda (% 44) epidermoid ve 14 olguda (% 8) diğer tanılar mevcut idi. Tümörlerin 76'ı (% 41) iyi, 61'i (% 33) orta ve 47'i (%26) az differansiye idi. Yüz seksen iki hastada toplam 184 akciğer rezeksiyonu gerçekleştirildi. Yüz otuz beş olguda lobektomi, 31 olguda pnömonektomi, 15 olguda bilobektomi, 2 olguda segmentektomi ve 1 olguda bronkoplasti operasyonu uygulandı. Ortalama maksimum standart uptake değeri (SUV max) 12.47 (± 6.22) olup vakaların 106'ında (% 63) SUV max $\nearrow$ 10 idi. Diferansiyasyon ile SUV max arasında ilişki yok iken ($p \rightarrow 0.05$), tümör tipi ve tümör çapına göre SUV max tutulumları anlamlı idi ($p \leftarrow 0.05$)

**Sonuç:** KHDAK evrelemesinde preoperatif yapılan PET-BT'de ölçülen SUV max değerlerinin; tümör çapı ve tümör tipi göz önüne alındığında rezektabiliteyi belirlemede önemli bir role sahip olduğunu düşünmekteyiz.

**Anahtar Kelimeler:** KHDAK PET-BT Erken evre

## PS337

### NADİR BİR KONJENİTAL ANTİTE: İNTRAPULMONER SEKESTRASYON

**Talha Doğruyol**[2], Halil Tözüm[1], Bayram Metin[3], Tahir Şevval Eren[1]
[1]Medeniyet Üniversitesi Göztepe Eğitim Araştırma Hastanesi, Göğüs Cerrahisi
[2]Süreyyapaşa Göğüs Hastalıkları ve Cerrahisi Eğitim Araştırma Hastanesi, Göğüs Cerrahisi
[3]Bozok Üniversitesi Tıp Fakültesi, Göğüs Cerrahisi

Sekestrasyonlar, normal lokalizasyonlu bronşial ağaç ile bağlantısı olmayan, arteriyel kaynağını sistemik dolaşımdan alan, normal fonksiyon görmeyen, embriyonik ve kistik akciğer dokusudurlar. Visseral plevrayla ilişkilerine göre, intrapulmoner ya da ekstrapulmoner olarak iki gurupta incelenirler. İntrapulmoner sekstrasyonların %98'i sol alt lob posterobazal segmenti tutar. Bronşektazi ile benzer bir klinik sergilerler, sık tanı karışıklığına yol açarlar. Aberran vasküler yapılara dikkat edilerek yapılacak anatomik rezeksiyonlarla tedavi edilmelidirler. Hemoptizi şikayeti ile acil serviste görülen 19 yaşındaki kadın hastanın direk akciğer grafisinde, solda, retrokardiak alanda opasite tespit edildi. Çekilen bilgisayarlı tomografide posterobazal segmentte hava sıvı seviyesi veren kistik lezyon tespit edildi. Aberran vasküler yapılar izlenmedi. Bronkoskopide sol alt lob bronşu içinden gelen taze kanama izlendi. Olgu sol posterolateral torakotomi ile ameliyata alındı. Cerrahi sırasında inen aortadan köken alan 3 adet arterin saptanması ile "intrapulmoner sekestrasyon" tanısı konuldu. Sol alt lobektomi yapılan hasta sorunsuz bir şekilde takip edilmektedir. Bu halde, olgumuzu, özellikle alt lob bronşektazilerinin ayrıcı tanısında mutlaka akılda tutulması ve cerrahi girişim sırasında aberran vasküler yapılara karşı dikkatli olunmasına konusunda uyarıcı olması sebebiyle sunulmaya uygun bulduk.

**Anahtar Kelimeler:** sekestrasyon intrapulmoner aberran vasküler yapılar

## PS338

### REYNAUD FENOMENİNDE TORAKAL SEMPATEKTOMİ; OLGU SUNUMU

**İlknur Aytekin**
Ordu Devlet Hastanesi, Göğüs Cerrahisi

**Giriş:** Reynaud sendromu genellikle üst ekstremite bazen de alt ekstremite arter ve arteriyollerini simetrik olarak tutar. Tipik olarak soğuk ve emosyonel strese cevap tarzında ortaya çıkan renk değişikliği ağrı ya da duyu algılama yeteneğinde kayba neden olan ataklar halinde gelen vazospastik bir bozukluktur. Atakların sayısı ve süresi uzadıkça iskemiye bağlı olarak extremite distalindeki deride incelme derialtı dokusunda atrofi ve parmakta oluşan ülserler gibi trofik değişiklikler meydana gelebilir.

**Olgu sunumu:** 25 yaşında sigara kullanmayan erkek hasta ellerde morluk ve ısınamama şikayeti ile başvurdu. Anamnezinde şikâyetlerinin iki yıldır var olduğu ve medikal tedavi uygulandığı öğrenildi. Fizik muayenesinde sağ el ve parmaklarının üzerinde 3 adet sol elinin üzerinde 2 adet ülsere nekrotik para büyüklüğünde lezyonlar görüldü. Hastaya aynı seansta hem sağ hem sol taraftan VATS ile sempatektomi yapılarak T2 ve T3 ganglionlarının sempatik zincirleri çıkarıldı. Birinci günde hastanın ellerinin sıcak ve kuru olduğu görülerek taburcu edildi. Birinci ayın sonunda elindeki ülserleri kayboldu.

**Tartışma:** Reynaud fenomeni tedavisinde küratif bir metod olmadığı için hedef palyasyondur. Konservatif koruyucu yöntemler ilaç tedavisi ve cerrahi tedavi olarak üç ayrı tedavi yöntemi mevcuttur. Tedavide soğuk kafeinli içecekler ve tütün kullanımından kaçınıldığında sonuçlar yüz güldürücüdür. Bu önlemlere ek olarak vazodilatatör ajanlar ve kalsiyum kanal blokerleri eklenebilir. Medikal tedavi atakların şiddeti ve sıklığını azaltsa da dijital ülserasyonların iyileşmesinde yetersiz kalır. İlaç tedavisine yanıt oranı % 50-%75 oranında olup tam iyileşmeye çok az rastlanır. Bu tür olgularda torakoskopik sempatektomi hızlı, güvenli, ekonomik ve etkili bir yöntemdir.

## PS339

### AKCİĞER KİST HİDATİĞİNDE MİNİMAL İNVAZİV YAKLAŞIM

**Levent Alpay**, Tunç Laçin, Serdar Evman, Mustafa Vayvada, Hakan Kıral, Serda Kanbur, Volkan Baysungur, İrfan Yalçınkaya
Süreyyapaşa EAH, Göğüs Cerrahisi

**Giriş:** Akciğer kist hidatik cerrahisinde öncelikle pediatrik hasta grubunda video-torakoskopik cerrahi (VATS) uygulanmış, sonuçların yayınlanması ile yetişkin hasta gruplarında da kullanılmaya başlanmıştır. Bu çalışmamızda, kliniğimizde cerrahi olarak tedavi edilen kist hidatik vakalarının, torakotomi ve VATS yöntemlerini karşılaştırarak, bu iki tekniğin avantaj ve dezavantajlarının ortaya konulması amaçlanmıştır.

**Materyal ve Metod:** Ocak 2011 - Aralık 2012 tarihleri arasında kliniğimizde kist hidatik tanısı ile opere edilen hastalar çalışmaya alındı. Hastalar demografik özellikler, kist lokalizasyonu, operasyon şekli, postoperatif mortalite ve morbiditeler yönünden incelendi.

**Sonuç:** Altmış (43 erkek, 17 kadın) hastaya 63 operasyon yapıldı. Yaş ortalaması 38,9 (dağılım: 8-74) idi. 24'ünde sağ, 33'ünde sol, 3'ünde bilateral kist hidatik mevcuttu. 63 operasyonun 42'si (%63.7) torakotomi, 21'i (%33.3) VATS ile yapıldı. VATS ile yapılan 21 olgunun 8'i sağ, 13'ü sol taraflıydı. Lezyonların 26'sı (%41.3) periferik, 37'si(%58.7) santral yerleşimliydi. Kist çapları 2x2cm ile 15x10cm arasında değişmekteydi.8 hastada (%13,3) operasyona VATS ile başlandı, ancak sonrasında torakotomiye dönüldü. 4 hastada geçirilmiş tüberküloz nedeniyle yapışıklar mevcuttu. 4 hastada kist içeriği kamera ile tespit edilemedi. İki grup karşılatırıldığında VATS drenaj miktarı, dren çekme günü, hastane kalış süresi, ağrı kesici ihtiyacı bakımından torakotomiye göre daha azdı. Operasyon süresi torakotomiye göre daha uzun bulundu (tablo1). Postoperatif olarak her iki grupta mortalite görülmedi. Torakotomi ile yapılan kist hidatik olgusunda 2 hastada (1 hastada yara yeri infeksiyonu, 1 akciğer ekspansiyon kusuru) ve VATS ile yapılan 1 hastada (uzamış hava kacağı) morbidite gelişti. Uzamış hava kacağı olan olguya postoperatif 18.gün torakotomi uygulandı. Her iki grubumuzda da nüks gözlenmedi.

**Tartışma:** Kist hidatik olgularında VATS yaklaşımın kistin periferik ve tek olduğu durumlarda güvenle uygulanabilecek, morbiditesi düşük, ağrı ve hastanede kalış süresini düşüren etkili bir yöntem olarak uygulanabileceğini düşünmekteyiz.

**Anahtar Kelimeler:** kist hidatik video-torakoskopik cerrahi

## PS340

### AKCİĞERİN İNFLAMATUAR PSÖDOTÜMÖRÜ: PEDİATRİK OLGU SUNUMU

**Miray Ersöz**, Maruf Şanlı, Ahmet Feridun Işık, Bülent Tunçözgür, Levent Elbeyli
Gaziantep Üniversitesi Tıp Fakültesi, Göğüs Cerrahisi

**Giriş:** İnflamatuar psödotümörler nadir görülen, iyi huylu, nonneoplastik ve inflamatuar orijinli akciğer tümörleridir. Yerleşim, boyut ve klinik bulgular yönünden farklılıklar göstermekle birlikte proliferatif bir lezyon olup tüm pulmoner tümörlerin %0,7-1'ini oluşturmaktadır. İnflamatuar hücrelerin düzensiz çoğalması ile karakterize olup histolojik olarak fibroblast, histiyosit, lenfosit ve plazma hücrelerinin karışımından oluşmaktadır. Major olarak akciğer parankimi ve hava yollarını tutan inflamatuar psödotümörler, nadiren mediasten, torasik lenf nodları ve diğer yapıları etkilerler. İnflamatuar psödotümörler, çocukluk çağı primer akciğer tümörleri içinde önemli bir yer tutmakla birlikte ayırıcı tanıda mutlaka akla getirilmelidir.

**Olgu:** 11 yaşında kız çocuğu 2 yıldır devam eden öksürük şikayeti ile başvurduğu merkezde çekilen toraks tomografisinde sağ akciğerde lezyon görülmesi üzerine kliniğimize sevk edilmiş. Hastaya tarafımızca sağ kas koruyucu torakotomi yapıldı. Eksplorasyonda üst lob-orta lob fissüründe yaklaşık 5cm çapında solid lezyon görüldü, lezyondan çalışılan frozen section patoloji sonucu ile malign/benign ayrımı yapılamadı ve lezyonun wedge rezeksiyon ile tamamı çıkarıldı. Çıkarılan lezyonun patoloji raporu inflamatuar myofibroblastik tümör olarak raporlandı. Sonuç : İnflamatuar psödotümörleri inflamatuar hücrelerin düzensiz gelişimi ile karakterize yapılardır. Tüm akciğer tümörleri arasında görülmesi sıklığı %1'den azdır. Olgumuzda 2 yıldır devam eden öksürük mevcuttu. İnflamatuar psödotümörler, daha çok sağ akciğerde olmak üzere genellikle alt lob tutulumu göstermekte olup radyografik olarak periferal yerleşme eğilimi gösteren, soliter, yuvarlak veya ovalşekilli, keskin sınırlı, lobüle kenarlı kitle şeklinde saptanır. İncelediğimiz olguda lezyon sağ akciğerde ve periferal yerleşimli olmasının yanında literatürde belirtildiği gibi lezyonların sıklıkla görüldüğü alt loblar yerine üst lobta yerleşim göstermesi anlamlıdır.

**Sonuç** olarak akciğerin inflamatuar psödotümörleri nadir görülen, tekrarlama potansiyeli düşük ve iyi prognozlu tümörlerdir ancak klinik ve radyolojik olarak oldukça çeşitlilik gösterdiği ve kesin tanının yalnız histopatolojik inceleme ile konulması gerektiği de unutulmamalıdır.

**Anahtar Kelimeler:** inflamatuar psödotümör benign

## PS341

### TİMİK SKUAMÖZ HÜCRELİ KARSİNOM: İLGİNÇ RADYOLOJİK VE PET/CT BULGULARI OLAN OLGU SUNUMU

**Aysel Kurt**[1], Hasan Türüt[1], Ahmet Acıpayam[1], Şahin Bozok[2], Pelin Bağcı[3]
[1]Recep Tayyip Erdoğan Üniversitesi Eğitim Araştırma Hastanesi,Göğüs Cerrahisi
[2]Recep Tayyip Erdoğan Üniversitesi Eğitim Araştırma Hastanesi, Kalp-Damar Cerrahisi
[3]Recep Tayyip Erdoğan Üniversitesi Eğitim Araştırma Hastanesi, Patoloji Kliniği

**Giriş:** Timik epitelyel tümörler, oldukça nadir görülen anterior mediastinal kitlelerdir. Erken dönemde lenf nodları, kemik, akciğer, karaciğer ve beyin metastazı gösterebilen agresif seyirli bu tip tümörlerin en sık görülen histolojik tipi skuamöz hücreli karsinomdur. Diğer histolojik nispeten tiplere göre daha iyi prognozludur. Bu yazıda, sadece müphem bir göğüs ağrısı şikayeti ile başvuran, anterior mediastinal kitle nedeniyle cerrahi rezeksiyon yapılan timik karsinom olgusu sunuldu.

**Olgu:** Kırkdokuz yaşında bayan hasta, 4 aydır devam eden göğüs ağrısı ve yutma güçlüğü nedeniyle kliniğimize başvurdu. Fizik muayenede anormal bir bulgu saptanmadı. Akciğer grafisinde aort topuzu belirginliği dışında patoloji tespit edilemedi. Toraks bilgisayarlı tomografisinde arkus aorta'ın önünde, 3x3 cm ebatlarında, düzensiz sınırlı, yumuşak doku dansitesinde kitle imajı ile çıkan aortada anevrizma tespit edildi. Dış bir merkezde PA ve BT'si normal olarak değerlendirilip takip önerilen hastanın, manyetik rezonans görüntülemesinde aort topuzu antero-inferiorunda 3x3.5 cm ebatlarında T1-A serilerde hiperintens, T2-A serilerde hipointens, postkontrastlı serilerde hafif kontrast tutulum izlenenmekteydi. PET-CT'de kitlede orta derecede FDG (SUVmax 6.55) tutulumu izlendi. Miyastenia gravisi düşündürecek fizik muayene bulgusu ve laboratuar tetkik sonucu tespit edilmedi. Bu haliyle operasyon kararı alındı. Median sternotomiyle sol perikarda sıkı yapışık olan yaklaşık 5*4 cm çapında olan lezyon, invaze perikardiyal doku, tüm timik yağ yastığı ve şüpheli invazon gösteren arkus aorta adventisyasınıda içine alacak şekilde rezeke edildi. Spesmenin patolojik incelemesi sonucu, skuamöz hücreli timik karsinom, cerrahi sınırda tümör negatifliği, CK19, CK5, p63, CK7 ile diffüz-kuvvetli pozitif boyanma ve lenfovasküler invazyon varlığı olarak raporlandı. Hasta postoperatif 5. günü sol diyafragmada minimal bir yükseklik dışında ek sorunu olmadan taburcu edildi ve radyoterapi için onkoloji kliniğine refere edildi. Sonuç: Anterior mediasten kitleleri tamamen asemptomatik olabileceği gibi, müphem semptomatolojiyle prezente olabilir. Malign mediastinal tümörlerde kontrastlı CT ve PET/CT cerrahi karar için vazgeçilmez ikili olmalıdır. Timik karsinomlarda PET/CT'de mutlak çok yüksek SUVmax değerleri beklenmemelidir. Radyolojik görüntünün, cerrahi rezeksiyonun genişliği konusunda yanıltıcı olabileceği unutulmamalıdır.

## PS342

### PULMONER HAMARTOMLAR: 6 OLGUNUN ANALİZİ

Erhan Ayan, Mehmet Oğuz Köksel, **Abdulkerim Bayülgen**, Bülent Arslan
Mersin Üniversitesi Tıp Fakültesi, Göğüs Cerrahisi

**Giriş:** Pulmoner hamartomlar akciğerin nadir görülen benign karakterli lezyonlarıdır. Çoğunlukla erkeklerde ve ileri yaşlarda görülürler. Sıklıkla asemptomatik seyrederler ve akciğer grafilerilerinde periferik yerleşimli patlamış mısır tarzı kalsifikasyon odakları şeklinde görülmeleri karakteristiktir.

**Materyal Metod:** Kliniğimizde 2007-2013 yılları arasında pulmoner hamartom nedeni ile opere ettiğimiz 6 vakamızı klinik, histopatolojik ve radyolojik özelliklerini inceleyerek sunmayı amaçladık.

**Bulgular:** Hastalarımızın ikisi asemptomatik, diğer hastalarımızda spesifik olmayan göğüs ağrısı, öksürük ve nefes darlığı şikayeti vardı. Lezyonların ortalama çapı 3,2 cm (2,5-7) idi. Bir hastamız dışında tüm lezyonlar akciğerin periferinde yerleşmişti. Hastalarımızdan bir tanesine kitlenin hiler yerleşimde olması sebebi ile lobektomi, 2 hastamızda enükleasyon ve 3 hastamızda wedge rezeksiyon uygulandı. Peroperatif ve post operatif komplikasyon ile karşılaşılmadı. Ortalama olarak 21 ay (9-72 ay) süreyle takip ettiğimiz hastalarımızda nüks ile karşılaşılmadı. Hastalarımızın hiçbirinde ek malignite bulgusuna rastlanılmadı.

**Tartışma:** Pulmoner hamartomlar benign lezyonlar olarak bilinseler de malignite ile birlikte görülme potansiyeli (%6) taşıdıkları için preoperatif tetkiklerinin malignite hastası gibi yapılması, olası malignite riskine karşı post operatif takiplerinin düzenli olarak sürdürülmesine dikkat çekmek amacı ile olgularımızı yayınlamak istedik.

**Anahtar Kelimeler:** Hamartom Cerrahi tedavi

## PS343

### TORAKAL SEMPATEKTOMİ SONRASI REFLEKS TERLEME TAHMİN EDİLEBİLİR Mİ?

**Bülent Kargı**
Medicalpark Hastanesi, Göğüs Cerrahisi

**Giriş:** Bölgesel hiperhidrozis tedavisinde güncel yaklaşım torakal sempatik zincirin çeşitli yöntemlerle kesintiye uğratılmasıdır. Bu amaçla oldukça güvenli ve uzun etkili sonuçlar sağlayan videotorakoskopik yaklaşımla endoskopik transtorasik sempatektomi (ETS) operasyonu yapılır. Yöntemin kısıtlayıcı tarafı genel anestezi gerektirmesi ile -hayati olmamasına rağmen- sık görülen yan etkileridir. Refleks (kompensatuvar) terleme, yayınlarda %26-84 arası bildirilmiştir. Gustatuvar terleme, Horner sendromu nispeten çok daha az görülür. Refleks terlemenin mekanizması ile etyoloji ve risk faktörleri tam aydınlanmış değildir. Çalışmamızda, son 4 yılda bölgesel hiperhidrozis sebebiyle ETS uygulanan hastalar retrospektif olarak incelenerek refleks terlemenin çeşitli parametrelerle ilişkisini ortaya koymaya çalıştık.

**Gereç ve yöntem:** Kliniğimizde Ocak 2009 ile Mart 2013 tarihleri arasında el, koltuk altı terlemesi ve yüz kızarması sebebiyle 62 hastaya bilateral eşzamanlı VATS ile torakal sempatektomi uygulandı. 30 hasta erkek, 32 hasta kadın, yaş ortalaması 27,1 idi. 22 (%35) hastada yalnızca el, 16 (%25) hastada yalnızca aksiller hiperhidroz; 4 (%6,5) hastada ise yalnızca yüz kızarması vardı. 20 (%32,5) hastada ise el ve aksiller hiperhidroz birlikte buluyordu. Hastaların ortalama vücut kitle indeksleri (VKİ) 23 idi. BULGULAR: Hastalar erken post op ve 1-6 ay arasında geç kontrollere çağrıldı. Hastaların 43'ünde (%69,5) refleks terleme hiç yok veya çok az derecedeydi. 14 (%22,5) hastada mevsime göre değişen, gün içinde hareketle artan orta derecede refleks terleme mevcutken, 5 (%8) hastada gün içinde iç çamaşırını değiştirecek kadar fazla refleks terleme gözlendi. Şiddetli refleks terleme görülen ve görülmeyen hastalar yaş, cins ve VKİ parametreleri ile karşılaştırıldığında kadınlara oranla erkek hastalarda daha sık (p=0.029); ileri yaşta daha sık (p=0.023) ve VKİ yüksek olanlarda daha sık (p=0.006) olarak bulundu.

**Sonuçlar:** Refleks terleme primer hiperhidroz için yapılan videotorakoskopik sempatektomi sonrası en sık görülen yan etkidir. Erkek cinsiyet, ileri yaş ve VKİ yüksek olması refleks terlemede bir risk faktörü olarak gözükmektedir.

**Anahtar Kelimeler:** hiperhidrozis refleks terleme ETS vücut kitle indeksi VATS

## PS344

### STERNAL KONROSARKOM: METHYLMETHACRYLATE SANDVİÇ GREFT İLE REKONSTRÜKTE EDİLMİŞ İKİ OLGU

Soner Gürsoy, **Sinan Anar**, Ahmet Üçvet, Esra Yamansavı Şirzai, Funda Cansun Yakut, Banu Yoldaş,
İzmir Dr. Suat Seren Göğüs Hastalıkları ve Cerrahisi Eğitim ve Araştırma Hastanesi, Göğüs Cerrahisi

Kondrosarkom sternumun en sık görülen malign tümörüdür. Komplet rezeksiyon sonrası ortalama 5 yıllık sağkalım %50 ile 80 arasında bildirilmektedir. Rezeksiyon sonrası, en önemli sorunlardan biri göğüs ön duvarı stabilizasyonunun sağlanmasıdır. Bu çalışmada, primer kondrosarkom nedeniyle sternal rezeksiyon ve rekonstrüksiyon uygulanan iki olgu rezeksiyon genişliği, rekonstrüksiyon yöntemi ve kullanılan prostetik materyaller ile gözden geçirildi. İlgili literatür verileri ile sunulması amaçlandı.

**Olgu 1:** Göğüs ağrısı ve sternum ön yüzünde şişlik yakınması olan 66 yaşındaki kadın hastanın radyolojik incelemelerinde, korpus sterniyi ve ksifoid çıkıntıyı tutan, 10x11,5x15 cm çaplı, kemikte destrüksiyon oluşturmuş kitle lezyonu saptandı. Korpus sterni, ksifoid ve bunlarla eklem yapan kostal kartilajların bilateral rezeksiyonunu takiben oluşan defekt prolen methyl metacrylate sandviç greft kullanımıyla rekonstrükte edildi. Histopatolojik inceleme sonucu "primer kondrosarkom, cerrahi sınırlar salim" şeklinde rapor edildi. Postoperatif 42. ayındaki olgu sorunsuz olarak takiptedir.

**Olgu 2:** Sternum ön duvarında ağrısız şişlik yakınması olan 35 yaşındaki erkek hastanın radyolojik incelemelerinde korpus sterni üst kesimini tutan, yaklaşık 5x5 cm boyutlarında kitle izlendi. Korpus sterni ve korpus sterni ile eklem yapan 3. 4. 5. kostal kartilajın bilateral rezeksiyonu sonrası oluşan defekt 3 kat prolen methyl metacrylate sandviç greft kullanılarak rekonstrükte edildi. Histopatolojik inceleme sonucu "primer kondrosarkom, cerrahi sınırlarda tümör izlenmemektedir" şeklinde raporlandı. Postoperatif 37. ayındaki olgu sorunsuz olarak izlenmektedir. Sternum kitlelerinde, cerrahi sınırlar salim olacak düzeyde geniş rezeksiyon başarılı tedavinin ilk basamağıdır. Göğüs ön duvarı rezeksiyonlarında ana problemler duvar bütünlüğünün sağlanması yanında, hayati organların kuvvetli bir destek materyali ile anatomisine uygun olarak yapılacak bir rekonstrüksiyon ile korunmasıdır. Aynı zamanda, tümöral nedenlerle yapılacak rezeksiyonlarda, rezeksiyonun kompletliğinin yanında rekonstrüksiyonu engellemeyecek düzeyde olması da planlanmalıdır. Prolen methyl metacrylate sandviç greft uygulamasıyla rekonstrükte ettiğimiz her iki olgumuzda da hem cerrahi sınırlar salim, hem de göğüs duvar stabilizasyonu iyi derecede sağlanmıştır. Bu nedenle göğüs duvarı ve özellikle ön duvar stabilizasyonunda Prolen methyl metacrylate sandviç greft ile rekonstrüksiyon, seçilebilecek alternatif yöntemlerden biri olarak önerilebilir kanısındayız.

**Anahtar Kelimeler:** Sternum Kondrosarkom Methyl metacrylate sandviç greft Komplet rezeksiyon Rekonstrüksiyon

## PS345

### AĞRILI VE SPONTAN DÜZELMEYEN TRAVMATİK 11. KOT DİSLOKASYONU

Ömer Soysal[1], **Sedat Ziyade**[1], Anlayış Aksu[1], Osman Cemil Akdemir[2], Şenel Yediyıldız[1]
[1]Bezmialem Vakıf Üniversitesi Göğüs Cerrahisi Anabilim Dalı, Gögüs Cerrahisi
[2]Kızıltepe Devlet Hastanesi, Göğüs Cerrahisi

**Giriş:** Kot dislokasyonu nadirdir. Çoğunlukla spontan düzelir. Cerrahi ile başarılı bir şekilde tedavi edilmiş ilginç bir kot dislokasyonu olgusu sunulmuştur.

**Olgu:** 74 Y erkek. Solda kaburganın batması ile ciddi rahatsızlık hissi olan hastanın öykü ve fizik muayenesinde, sol en alt kaburgada, geçirilmiş merdivenlerden kayarak düşme sonrasında başladığını ifade ettiği kaburgada oynama, içeriye doğru çöküklük ve nefes alıp vermekle kaburganın batması ve oynaması mevcuttu. 30 paket/yıl sigara öyküsü vardı ve SFT: ağır obstruktif idi. Muayene ve tetkiklerin değerlendirmesinde sol 11. kostada dislokasyon ve deformite saptanan hastaya kot rezeksiyonu kararı verildi. Ameliyatta, solda mobilize olan ve hastaya ağrı veren kotun 11. kot olduğu tespit edildi bunun hemen üzerinden yaklaşık 4 cm lik cilt insizyonu ile kotun üzerine düşüldü. Kot periostundan dönüldü ve deforme olan kısmı rezeke edildi. Patoloji: Normoselüler kemik iliği, düzenli kemik trabekülleri, kıkırdak dokuya ait alanlar olarak geldi. Aynı gün taburcu edildi. Postoperatif tüm semptomları düzeldi.

**Sonuç:** Ağrılı kot dislokasyonunda ağrı palyasyonu için çıkık kotun eksizyonu düşünülmelidir.

**Anahtar Kelimeler:** kostokondral dislokasyon

## PS346

### STERNUM KIRIĞI VE PSÖDOARTROZ

Ömer Soysal[1], Osman Cemil Akdemir[2], **Sedat Ziyade**[1], Uğur Temel[4], Anlayış Aksu[1], Şenel Yediyıldız[1]
[1]Bezmialem Vakıf Üniversitesi Göğüs Cerrahisi Anabilim Dalı, Gögüs Cerrahisi
[2]Kızıltepe Devlet Hastanesi, Göğüs Cerrahisi
[3]Şişli Etfal Eğitim ve Araştırma Hastanesi, Göğüs Cerrahisi

**Giriş:** Kallus oluşumunun yetersizliği nedeniyle kırık uçlarının arasının lifsi bağdokuyla dolması sonucunda kemiğin bu bölgesinde normalde bulunmayan bir hareketliliğin ortaya çıkmasına psödoartroz denir. Sternum fraktürleri, sıklıkla, fiksasyon gerektirmeden immobizasyon ile iyileşir. Travmatik sternum fraktürü ve sonrasında psödoartroz gelişen bir olgu sunulmuştur.

**Olgu:** 27 yaşında erkek hasta göğüs ön duvarında ağrı ve kemikte oynama şikayeti ile geldi. Fizik muayenede sternum fraktürünün stabil olmadığı görüldü. Yaklaşık 1 yıl önce motosiklet kazası nedeniyle bilateral hemopnömotoraks multipl kot fraktürleri, sternum fraktürü ve sağ klavikula fraktürü gelişen ve tedavi edilerek takibe alınan hastaya takibinde sternumda kırığın iyileşmediği ve psödoartroz olduğunun saptanması üzerine ameliyat kararı verildi. Ameliyatta, kemik uçları debiride edildi ve uç uca getirilerek bir adet titanyum merdiven plak sternum üzerine konuldu ve 8 adet vida ile stabilize edildi. Postop ve 3 ay sonraki kontrolde sternumun stabil olduğu görüldü

**Sonuç:** Sternum fraktürü sonrası psödoartroz gelişimi çok nadirdir. Tedavide cerrahi debridman ve plak fiksasyon uygundur.

**Anahtar Kelimeler:** sternum fraktürü fiksasyon psoudoartroz

## PS347

### MEDİASTİNAL KİTLE VE LENFADENOPATİLERDE TANISAL AMAÇLI MEDİASTİNOSKOPİNİN ROLÜ

Hatice Demirbağ[1], **Mehmet Yıldırım**[1], Recep Ustaalioğlu[1], Oya İmamoğlu[1], Ayten Güner[1], Tamer Okay[1], Ilgaz Doğusoy[2]
[1]Dr Siyami Ersek Göğüs Kalp ve Damar Cerrahisi Eğitim ve Araştırma Hastanesi, Göğüs Cerrahisi
[2] Kadıköy Acıbadem Hastanesi, Göğüs cerrahisi

**Giriş:** Standart servikal mediastinoskopi 1959 yılında Carlens tarafından bugünkü şekliyle tanımlamış ve kullanılmaya başlanmıştır. Temel amaç, radyolojik veya bronkoskopik olarak şüphelenilen olgularda mikroskopik çalışma için materyal elde etmektir Mediastinoskopinin en önemli kullanım alanı, non-small cell akciğer kanserlerinin evrelemesi, orta mediastendeki kitlelerin patolojilerinin saptanması, kistik mediastinal kitlelerin tedavisi, etyolojisi bilinmeyen diffüz akciğer hastalığı varlığında veya akciğerde kitle olmaksızın tespit edilen mediastinal lenf adenopatilerin değerlendirilmesidir. Materyal ve Metod: Eylül 2001 ile Aralık 2012 tarihleri arasında kliniğimizde diğer yöntemlerle tanısı konulamamış mediastinal kitle ve/veya lenf adenopatiler için tanısal amaçlı standart servikal mediastinoskopi yapılan 175 olgu bu çalışmada incelenmiştir. NSCLC'li hastalarda evreleme amaçlı yapılan mediastinoskopiler çalışmaya dahil edilmemiştir.

**Bulgular:** Tanısal amaçlı mediastinoskopi yapılan 175 olgunun histopatolojik tanısı, 31 (%17,7) olguda reaktif hiperplazi, 66 (%37.7) olguda sarkoidoz, 24 (%13,7) olguda tüberküloz, 18 (%10,3) olguda small cell ca, 11(%6,3) olguda kronik granülomatöz reaksiyon, 12 (%6,9) olguda non small cell ca, 3 (%1,7) olguda kistik lezyon, 3 (%1,7) olguda tiroid dokusu, 3(%1,7) olguda non hodking lenfoma, 4(%2,3) olguda hodking lenfoma olarak bulundu.

**Sonuç:** Mediastinal kitlelerin ve lenfadenopatilerin tanısında, kistik lezyonların tanı ve tedavisinde kullanılacak ve gereksiz torakotomi ve sternotomilerden hastaları koruyacak minimal invaziv, morbidite ve mortalitesi düşük cerrahi bir prosedürdür. Noninvaziv ve invaziv diğer yöntemlerle tanısı konulamayan mediastinal lenfadenopatilerde ve paratrakeal yerleşimli mediastinal solid kitlelerde mediastinoskopi yüksek diagnostik yararlanımı nedeniyle kullanılmalıdır.

**Anahtar Kelimeler:** mediastinoskopi mediastinal LAP

## PS348

### VİDEO-YARDIMLI TORAKOSKOPİK AMELİYATLARIN ENDİKASYONLARI VE KLİNİK UYGULAMAMIZDAKİ YERİ

**Muhammet Reha Çelik**, Hakkı Ulutaş, Akın Kuzucu
İnönü Üniversitesi Tıp Fakültesi, Göğüs Cerrahisi

**Giriş:** Video-yardımlı torakoskopik ameliyatlar (VATS) son yirmi yılda teknolojinin hızlı gelişimi ile standart girişim haline gelmiş ve basit göğüs cerrahisi ameliyatlarında torakotominin yerinin almıştır. Bunun yanı sıra daha komplike ameliyatlar için ise ameliyata bağlı hasarı en aza indirmek amacıyla torakotomiye ve sternotomiye alternatif bir yaklaşım sunmaktadır.

**Gereç ve yöntem:** İnönü Üniversitesi Göğüs Cerrahisi Anabilim Dalı'nda 2009-2013 yılları arasında, 226'i erkek (%69), 101'i (%31) kadın toplam 327 hastaya, VATS tekniği kullanılarak 375 ameliyat uygulanmıştır. Ameliyatlar sırasında 10° ve 30° kamera açılı 10 mm çapında teleskopik kamera ve buna uygun torakoport kullanılmış olup, genellikle açık cerrahide kullanılan el aletlerinin yanı sıra rezeksiyonlar için değişik boyut ve zımba bacak uzunluğunda endostapler kullanımı tercih edilmiştir.

**Bulgular:** Ameliyatların %40.0ında (n=150) pulmoner kaynaklı patolojiler VATS (137 wedge rezeksiyon, 11 lobektomi ve 2 pnömonektomi) için en sık gözlenen endikasyonu oluşturmuştur. Periferik sinir hastalıkları (%22.40), plevral hastalıklar (%19.2), mediastinal hastalıklar (%8.0), perikardial hastalıklar (%3.73), ve göğüs duvarı deformiteleri (2.13) sıklık sırası ile VATS uygulanan diğer hastalıklar olup, 16 hastada (%4.26) VATS intratorasik eksplorasyon ve mekanik plöridezis gibi amaçlar için kullanılmıştır.

**Sonuç:** Günümüzde temel ve ileri düzey göğüs cerrahisi ameliyatlarının çoğu VATS ile uygulanabilmektedir. VATS uygulamalarının tedavi için gerekli girişimlerden yalnızca biri olduğu unutulmamak kaydı ile daha küçük ameliyat yarası, daha az ağrı ve daha kısa hastane kalış süresi ile göğüs cerrahisi uygulamalarında giderek daha fazla yer bulduğu gözlenmektedir.

**Anahtar Kelimeler:** VATS Endikasyonlar Torakoskopik Video-yardımlı

## PS349

### TERATOM GÖRÜNTÜSÜ İLE PREZENTE OLAN CASTELMAN HASTALIĞI

Göktan Temiz[1], Suat Gezer[2], Muharrem Özkaya[1]
[1]Adana Numune EAH, Göğüs Cerrahisi
[2]Çukurova Üniversitesi Tıp Fakültesi, Göğüs Cerrahisi

**TERATOM GÖRÜNTÜSÜ İLE PREZENTE OLAN CASTELMAN HASTALIĞI**

**Giriş:** Dev lenf nodu hiperplazisi, anjiofoliküler lenfoid hiperplazi, lenf nodu hamartomu olarak da bilinen Castleman Hastalığı, etyolojisi tam olarak aydınlatılamayan, tüm vücutta bulunabilmekle beraber sıklıkla toraksta yerleşen reaktif aktif lenf nodu hiperplazisidir. Genellikle genç erişkinlerde görülür ve asemptomatik seyreder; lenf nodu büyük düzgün sınırlı, sıklıkla ön ve orta mediastende lokalizedir. Lokalize olan tipin tedavisi cerrahidir. Preoperatif radyolojik görüntü itibariyle ön tanı olarak teratom düşündüğümüz olgumuzu yayınlamak istiyoruz.

**Olgu:** 52 yaşında erkek hasta,1 yıldır var olan yan ağrısı şikayeti ile başvurdu. Özgeçmiş ve soy geçmişinde önemli bir özelliği olmayan hastanın 15/yıl paket sigara öyküsü mevcuttu. Fizik muayenede patolojik bir bulgu yoktu.Akciğer grafisinde saptanan kitle imajı üzerine çekilen bilgisayarlı tomografisinde sağ anterosuperior mediastende 10*8 cm çapında,kalsifikasyonlar içeren düzgün sınırlı lezyon saptandı. Radyolojik görünüm öncelikle teratomla uyumlu olarak raporlandı.Yapılan bronkoskopide endobronşial lezyona rastlanmadı.İyi kontrastlanan kitleye transtorasik biyopsi planlanmadı.Teratom ön tanısıyla yapılan sağ exploratif torakotomide anterosuperior mediastende 10*8 cm çapında kapsüllü,kahverengi sarı renkte kitle gözlendi.Kanamaya meyilli,kalsifikasyonlar içeren kitle çevre dokulardan künt ve keskin diseksiyonlarla ayrılarak eksize edildi.Olgu hiyalen vasküler tipte castelman hastalığı olarak raporlandı.Postoperatif 4.günde taburcu edildi.Hasta klinigimiz tarafından sorunsuz takip edilmektedir.

**Tartışma:** Castelman hastalığı nadir görülen,en sık 20-30 yaş aralığında tanı alan,her iki cinste eşit sıklıkta gözlenen, mediasten veya hilusta lokalize lenfoproliferatif bir hastalıktır.Klinik olarak soliter ve multisentrik form olarak görülür. Soliter formun tedavisinde cerrahi eksizyon ile mükemmel sağ kalımbildirilmiştir(5yıllık%100) Multisentrikformuntedavisindekemoterapi, radyoterapi, immunuterapiyi içeren multimodal tedavi önerilmektedir. Multisentrik formda ortalama sağ kalım 26 ay olarak bildirilmiştir. Castelman hastalığı medistinal kitlelerin ayırıcı tanısında mutlaka düşünülmelidir. Bu hastalarda tanı ve tedavi için eksploratif torakotomi önerilmektedir.

**Anahtar Kelimeler:** Castelman hastalığı lenf nodu torakotomi

## PS350

### KONJENİTAL LOBAR AMFİZEMİ TAKLİT EDEN KONJENİTAL SEGMENTER AMFİZEM OLGUSU;

Burhan Apilioğulları[1], Hıdır Esme[2], Nuri Düzgün[2], Ahmet Dumanlı[1]
[1]Necmettin Erbakan Üniversitesi Meram Tıp Fakültesi, Göğüs Cerrahi
[2]Konya Eğitim ve Araştırma Hastanesi, Göğüs Cerrahi

Konjenital lobar amfizem (KLA), akciğerin etkilenen lobunun hiperinflasyonu ile karakterize, nadir görülen bir durumdur. Etiyoljisi tam olarak bilinmemektedir. Tedavisinde pulmoner rezeksiyon, morbidite ve mortalite oranlarının da düşük olduğu tercih edilen güvenli bir tedavi yöntemidir. Biz burada tansiyon pnömotoraks imajı veren ve KLA tanısı konarak operasyona alınan, ancak operasyon esnasında üst lobun segmenter düzeyde tutulduğu tespit edilerek segmenter rezeksiyon yapılan bir olguyu sizlerle paylaşmak istedik.

**Olgu:** Beş aylık kız hasta, öksürük ve solunum sıkıntısı nedeni ile başvurmuş olduğu hastanede alınan Akciğer grafisinde 'sağ hemitoraksda pnömotoraks' imajı veren bulguların tespit edilmesi üzerine Göğüs cerrahisi kliniği ile konsülte edildi. Göğüs Cerrahisi tarafından Konjenital lobar amfizem tanısı konularak kliniğimize yatırıldı. Çekilen Toraks BT, 'Sağ akciğer üst lobunu total dolduran büllöz amfizematöz değişiklikler izlenmektedir.' şeklinde rapor edildi. Hasta operasyona alındı. Üst lob apikal segmentin tamamen büllöz olduğu ve diğer loblara bası uyguladığı görüldü. Segment rezeksiyonu yapıldı. Sağlam olan segmentler korundu. Apikal segment rezeksiyonundan sonra akciğerin diğer kısımlarının tam olarak ekspanse olduğu görüldü. Operasyon sonrası takip edilen hastada solunum sıkıntısının geçmesi ve klinik olarak rahatlaması üzerine hasta taburcu edildi. Kontrollere gelen hastanın genel durumu iyi, solunum sıkıntısı yok. Konjenital lobar amfizem akciğerin sırasıyla sol üst, sağ orta loblarını tutabilen ve tutulan lobun aşırı distansiyonu neticesinde diğer akciğer alanlarını kompresyona uğratabilen nadir görülen bir hastalığıdır. Tutulum genellikle lob düzeyinde olmakta ve tedavisinde lobektomi uygulanmaktadır. Ancak bizim vakamızda da olduğu gibi, tutulumun segmenter düzeyde olduğu daha nadir durumlarda segment rezeksiyonun düşünülebileği kanısındayız.

**Anahtar Kelimeler:** konjenital lober amfizem konjenital segmenter amfizem pulmoner rezeksiyon

## PS351

### OMENTAL YAG DOKUSU İÇEREN PARAKARDİYAL KİST OLGUSU

**Ahmet Kılıç**
Aydın Atatürk Devlet Hastanesi, Göğüs Cerrahisi

45 yaşında erkek hasta sağ yan ağrısı aralıklı hipotansif ataklar aritmi ile kardiyolojiden geldi. FM'de sağda solunum seslerinde azalma kalp sesleri derinden geliyor. CT'de sağ parakardiyal alanda toraks alt kısmına uzanan yumuşak doku kitlesi vardı, preop tetkikler sonrası sağ torakotomi sonrası toraksa girildi diafragma eleveydi. Parakardiyak kist açıldı içi rudimenter omental yağ dokusu vardı. Eksize edildi. Parakardiyal kistin inferiordan morgagni,açıklığından batın içi omental doku ile bağlantılı yerleri tek tek ligate edilerek sepere edildi. Kist duvarıyla total eksize edildi. Bazı anterior mediastinal bilinen lezyonlar seconder konjentinal nadir görülen durumlar ile iç içe olabilmektedir. Postop tetkiklerinde rexpansiyon sağlandı. Preop tüm semtomlar kayboldu.

**Anahtar Kelimeler:** Parakardiyal kist omental yağ mediastinal kitle

## PS352

### TANSİYON FEKOPNÖMOTORAKS; TRAVMATİK DİYAFRAGMA HERNİSİNE BAĞLI NADİR BİR KOMPLİKASYON

Özgür Karakurt[1], Bülent Koçer[1], **Mehmet Ali Eryazğan**[1], Zeynep Balcı[2], Yunus Nadi Yüksek[2], Ünal Sakıncı[1]
[1] Ankara Numune EAH, Göğüs Cerrahisi
[2] Ankara Numune EAH, Genel Cerrahi

**Giriş:** Diyafragma rüptürü künt ve keskin torasik yaralanmaya bağlı iyi bilinen b,r komplikasyondur. Özellikle asemptomatik hastalarda başvuru anında tanıya ulaşılması güçtür. Tanıda gecikme, abdominal visseral organların toraks herniye olmasına neden olarak morbidite ve mortalitenin en önemli nedenidir. Ancak tansiyon fekopnömotoraks son derece nadirdir.

**Olgu Sunumu:** Olgumuz 56 yaşında erkek hasta, nefes darlığı ve genel durumda ani bozulma nedeniyle acil servise başvurmuş. Hastanın başvuru anında taşikardi ve hipotansiyonu mevcut (Nabız: 135/dk, TA: 80/50 mm Hg). Fizik muayenede boyunda venöz dolgunluk, trakeanın sağa deviye olduğu, median laporotomi skarı, arkus kostaryum hizasında multipl 1- 3 cm'lik skarlar izlendi. Yatakbaşı acilen çekilen PAAG'de solda hidropnömotoraks ve sağa doğru mediastinak şift izlendi. Hastaya acilen LAA'da sol tüp torakostomi yapıldı, masif hava çıkışı ve yaklaşık 1000 cc kötü kokulu drenajı oldu. Hastaya çekilen toraks BT'de sol diyafram rüptürü ve rüptüre alandan kolon segmentinin herniye olduğunun izlenmesi üzerine acilen laparotomiye alındı, sigmoid kolonun diyaframdaki defektten toraksa herniye olduğu ve kolonun rüptüre olduğu izlendi. Sol hemikolektomi, diyafragmatik defektin primer onarımı yapıldı. Ameliyat sonrası ampiyem gelişen plevral irrigasyon ve antibiyoterapi ile tedavi edildi 20. Gün taburcu edildi.

**Sonuç:** Diyafragmatik herniyasyon sonrası inkarsere kolon segmentine bağlı fekopnömotoraks gelişmesi çok nadirdir. Tanıda gecikme yüksek morbidite ve mortalite ile ilişkilidir.

**Anahtar Kelimeler:** Fekopnömotoraks Diyafragma rüptürü Travma

## PS353

### SOLUNUM REZERVİ KISITLI SAĞ PNÖMONEKTOMİ GEREKTİREN HASTADA ORTA LOB KORUYUCU AKCİĞER REZEKSİYONU

Mustafa Vayvada, Elçin Ersöz, Serkan Bayram, **Çağatay Tezel**
Süreyyapaşa EAH, Göğüs Cerrahisi

**Giriş:** Akciğer kanserinde anatomik rezeksiyon en uygun cerrahidir. Biz bu çalışmamızda fissür invazyonu nedeniyle sağ pnömonektomi gerektiren ancak solunum reservi kısıtlı hastada orta lob koruyucu cerrahi rezeksiyonu sunmayı amaçladık. Yaptığımız nadir görülen cerrahi rezeksiyon tekniklerinden olan orta lob koruyucu akciğer rezeksiyonu sunduk.

**Olgu:** Nefes darlığı, kronik öksürük şikayeti olan 65 yaşındaki bayan hasta ileri tetkik ve tedavi amaçlı hastanemize yatırıldı. Hastanın özgeçmişinde 90 paket/yıl sigara öyküsü olup kronik obsturktif akciğer hastalığı tanısı mevcuttu. Çekilen toraks bilgisayarlı tomografisinde (BT) sağ akciğer alt lob superior segmentten başlayan üst lob posterior segmentte uzanan major fissürü invaze eden kitle mevcuttu. Hastaya bronkoskopi yapılarak normal endobronşiyal sistem saptandı. İnce iğne aspirasyon biyopsisi patoloji sonucunda yassı hücreli karsinom tanısı alan hasta preoperatif değerlendirildi. Yapılan solunum fonksiyon testinde FEV1:1,47 (%57) Maksimum oksijen kullanma kapasitesi testi (VO2 max testi) sonucu 13.2 ml/kg/dk idi. PET-CT taramasında uzak metastazı ve mediastinal lenfoadenopati saptanmadı. Kranial MR normal sonuçlandı.Hastaya yapılan sağ torakotomide rezeksiyon öncesi yapılan lenf nodu disseksiyonunda lenf nodu saptanmaması üzerine orta lob koruyucu un-block üst ve alt lobektomi yapıldı.

**Tartışma:** Primer akciğer kanserinde optimal tedavi komplet rezeksiyondur. Seçilecek cerrahi yöntemi tümörün büyüklüğüne ve yaygınlığına, tümörün yerine ve hastanın solunum rezervine göre değişmektedir. Olgumuzda tümör alt lobdan başlayıp major fissürü aşarak üst loba uzanmaktaydı. Olgumuzda tümör alt lobdan başlayıp major fissürü aşarak üst loba uzanmaktaydı. Rezeksiyon sonrası orta lobun hemitoraksı doldurduğu görülmesi üzerine orta lob koruyucu un-block bilobektomi rezeksiyonu güvenle yapıldı.

**Anahtar Kelimeler:** akciğer kanseri orta lob koruyucu rezeksiyon

## PS354

### SOL KARDİYAK SEMPATİK DENERVASYON

**Bülent Aydemir**, Nazmiye Çakmak, Oya İmamoğlu, Türkan Kutsioğlu, Mustafa Şimşek, Tamer Okay
Siyami Ersek Göğüs Kalp ve Damar Cerrahisi Hastanesi, Göğüs Cerrahisi

Katekolaminerjik polimorfik ventriküler taşikardi (CPVT) genç hastalarda ve yapısal olarak normal kalplerde artmış sempatik aktivite ile tetiklenen ölümcül olabilen ventriküler aritmilerle seyreden kalıtsal aritmik bir sendromdur. Tedavisinde B blokerler başta olmak üzere verapamil, flekainid de kullanılmakta olup, bu tedaviler altında ventriküler aritmileri olan hastalarda sol kardiyak sempatik denervasyon (LCSD) ve/ veya implante edilebilir kardiyoverter defibrilatörler (ICD)de uygulanmaktadır. Ani kalp durması sonucu başarılı olarak canlandırma yapılan 19 yaşındaki bayan hasta ileri tetkik ve değerlendirme için hastanemize sevk edildi. Yapılan tetkiklerinde istirahat elektrokardiyografisi normaldi ve ekokardiyografisinde de herhangi bir yapısal kalp hastalığına rastlanmadı. Fiziksel ve emosyonel stresler sonrası çarpıntı ve baygınlık hissi tarif eden hastaya uygulanan efor testinde ve ambulatuvar holter tetkikinde CPVT için tipik sayılan bidireksiyonel ve polimorfik ventriküler taşikardi epizodlarına rastandı. Ani kalp durması öyküsü olan hastaya ICD implante edildi ve tolere edebileceği en yüksek dozlarda B bloker ve sedasyon amaçlı anksiyolitik tedavi başlandı. İzlem esnasında özellikle emosyonel stresler sonrası ortaya çıkan ventriküler aritmilere bağlı sık ICD şokları meydana geldi. Mevcut tedaviye flekainid ilave edildi. Şoklar kontrol altına alındıktan yaklaşık iki sene sonra yüksek ateş şikayetiyle başvuran hastada yapılan incelemeler neticesinde ICD\'ye bağlı infektif endokardit tanısı kondu. Ekokardiyografisinde ICD defibrilasyon elektrodu ve trikuspit kapak üzerinde multipl vejetasyonlar izlenen hastanın ICD bataryası ve defibrilasyon elektrodu cerrahi olarak geri alındı. Yüksek doz B-bloker ve flekainid tedavisi altında izlenirken bir ay önce tekrar ani kalp durması gelişen hasta değerlendirilmeye alındı ve LCSD yapılmasına karar verildi. Videotorakoskopik yöntemle hastanın sol torakal birinci, ikinci, üçüncü ve dördüncü semptatik ganglionları koterize edildi. CPVT tanısı ile izlenen ve antiaritmik tedavi altında ventriküler aritmileri kontrol altına alınamayan bu hastamıza merkezimizde ilk kez LCSD uyguladık. İşlem sonrasında herhangi bir komplikasyon gelişmeyen hastanın takiplerinde yapılan ambulatuvar holter izleminde az sayıda ventriküler ekstra atımlar saptandı. Bu da işlemin başarılı olduğunu düşündürmektedir. Hasta halen antiaritmik tedavi altında izlenmektedir.

**Anahtar Kelimeler:** vats sempatektomi

## PS355

### KOTTA ENKONDROM? GRADE I KONDROSARKOM?

**Sedat Ziyade**[1], Ömer Soysal[1], Nur Büyükpınarbaşlı[3], Osman Cemil Akdemir[2], Anlayış Aksu[1], Şenel Yediyıldız[1]
[1]Bezmialem Vakıf Üniversitesi Göğüs Cerrahisi Anabilim Dalı, Göğüs Cerrahisi
[2]Kızıltepe Devlet Hastanesi, Göğüs Cerrahisi
[3] Bezmialem Vakıf Üniversitesi Patoloji Anabilim Dalı, Patoloji

**Giriş:** Tüm göğüs ön duvarı tümörlerinde kondrosarkom ön tanılar arasında olmalıdır. Bu nedenle ön duvar kıkırdak tümörleri kondrosarkom kabul edilebilir. Histopatolojik olarak grade I kondrosarkom ve enkondrom (bone island) ayrımı yapılamayabilir.

**Olgu:** FA. 45 yaşında bayan hasta göğüs ağrısı şikayeti ile başvurdu. Fizik muayenede patolojik özellik yoktu. Akciğer grafisinde ve toraks BT'de sağ üçüncü kot anterolateralinde 1x3 cm ekspansil kitle ve sağ akciğer alt lop lateralde 1 cm nodül mevcuttu. Anterior torako yapıldı. Sağ 3. kot interkostal kaslarla birlikte ön ve arka taraftan 3 cm salim sınırlarla eksize edildi. Aynı insizyondan akciğer parankim nodülü de wedge rezeksiyon ile çıkarıldı. Göğüs duvarı rekonstrüksiyonu yapılmadı. Patolojik inceleme; ön planda enkondrom düşünülmekle birlikte, Grade I kondrosarkom ayrımı yapılamadı ve. wedge rezeksiyon materyali vaskülitik değişiklikler gösteren damar diye raporlandı. Patolojik spesmenin konsültasyon sonucu da enkondrom olarak geldi. Hasta postoperatif birinci gün sorunsuz olarak taburcu edildi

**Sonuç:** Göğüs ön duvarı tümörlerinde kondrosarkom riski nedeniyle geniş rezeksiyon yapılmalıdır.

**Anahtar Kelimeler:** enkondrom bone island göğüs duvarı kondrosarkom

## PS356

### NADİR BİR GÖĞÜS DUVARI TÜMÖRÜ: DEV KAVERNÖZ HEMANJİOM

Halil Tözüm[1], Yavuz Haspolat[3], **Talha Doğruyol**[2], Tahir Şevval Eren[1]
[1]Medeniyet Üniversitesi Göztepe EAH, Göğüs Cerrahisi
[2]Süreyyapaşa Göğüs Hastalıkları ve Cerrahisi EAH, Göğüs Cerrahisi
[3]Medeniyet Üniversitesi Göztepe Eğitim Araştırma Hastanesi, Plastik Cerrahi AD

Hemanjiomlar normal ya da anormal vasküler yapıların proliferasyonu ile gelişen benign neoplazmlardır. Bebeklik çağının en sık rastlanan neoplazmlarından olan hemanjiomlar, sıklıkla kutanöz ve mukozal yüzeylerde izlenirler. İskelet kaslarından kaynaklanan muskuler hemanjiomlar tüm hemanjiomların %1'inden azı olup, gövdenin büyük kaslarından ve ekstremitelerden köken alırlar. Kapiller ve kavernöz hemanjiomlar olarak başlıca iki guruba ayrılırlar ve kavernöz hemanjiomlar sıklıkla daha uzun süreli olup gövde ve iskelet kaslarından köken alırlar. Preoperatif tanıları kolaydır. Göğüs duvarı tutulumu ise oldukça ender rastlanan bir durumdur. Doğumundan beri gövdenin sol yan ve ön duvarında varolan dev kitle şikayeti ile polikliniğimize başvuran 43 yaşında erkek hastaya çekilen toraks bilgisayarlı tomografide "toraks alt lateralinden başlayarak sol üst kadrandan pelvik alana dek uzanan, kranokaudalde 20 cm çapa ulaşan, intrabadominal ya da intratorasik uzanımı olayan, kavernöz hemanjiomla uyumlu lezyon" izlendi. Hasta lezyonun büyüklüğü sebebi ile ciddi sosyal şikayetlere sahipti. Önerilen cerrahi tedavi seçeneğini kabul edilen olguya total eksizyon uygulandı. Sol eksternal oblik kasında lezyon ile birlikte rezeke edilmesi sebebi ile rectus abdominis kası ve prolene mesh kullanılarak rekonstrüksiyon yapıldı. Olgu ameliyat sonrası 7. ayında sorunsuz olarak takip edilmektedir. Olgumuz, nadir görüldüğü lokalizasyonu ve 20 cm gibi dev denilebilecek bir çapa ulaşmış olması ve 43 yaşındaki hastamızın yıllardır gittiği birçok sağlık merkezinde cerrahi tedavinin bir seçenek olarak düşünülmemiş olması sebebi ile sunulmaya ve üzerinde tartışılmaya değer bulunmuştur.

**Anahtar Kelimeler:** muskuler hemanjiom göğüs duvarı tümörleri göğüs duvarı rekostrüksiyonu

## PS357

### AKCİĞER VE BEYİN METASTAZLI GESTASYONEL TROFOBLASTİK HASTALIK: POZİTRON EMİSYON TOMOGRAFİSİ KRANİAL METASTATİK HASTALIĞI SAPTAYABİLİYOR MU?

Ulaş Kumbasar[3], **Serkan Uysal**[1], Tuba Şahinoğlu[1], Sevgen Önder[2], Metin Demircin[1]
[1]Hacettepe Üniversitesi Tıp Fakültesi, Göğüs Cerrahisi Anabilim Dalı
[2]Hacettepe Üniversitesi Tıp Fakültesi, Tıbbi Patoloji Anabilim Dalı
[3]Hacettepe Üniversitesi Tıp Fakültesi, Kalp ve Damar Cerrahisi Anabilim Dalı

**Giriş:** Gestasyonel trofoblastik neoplazmlar(GTN) plasental dokudan köken alırlar. Bu grupta, mol hidatidiform (kısmi veya tam), invaziv mol (Chorioadenoma destruens), koryokarsinoma ve plasental alan tümörleri vardır. Bu tümörler yaygın metastazları varlığında bile tedavi edilebilir. En yaygın akciğer metastazı (% 80), vajina (% 30), beyin (% 10) ve karaciğer (% 10) görülür. Kranial metastazı pozitron emisyon tomografisi (PET) taraması ile tespit edilemeyen eşzamanlı akciğer ve beyin metastazlı GTN bir olgu sunuldu.

**Olgu:** 24 yaşında kadın hasta düzensiz vajinal kanama ile başka bir kuruma başvurdu. Yapılan tetkikleri sonucunda, gestasyonel trofoblastik hastalık tanısı tespit edildi. Tedavisi düzenlenen hastanın toraks BT'sinde sağ akciğer orta lobda 18mm nodül saptandı. PET-BT taramasında akciğerdeki nodül haricinde tutulum görülmedi. Nodülün suvmax değeri 8,13 olarak tespit edildi. Transtorasik ince iğne aspirasyonu ise nondiagnostik olan hasta nodülün cerrahi rezeksiyonu için kliniğimize sevk edildi. Hastaya sağ torakotomi uygulandı. Orta lobda saptanan nodül wedge rezeksiyon ile eksize edildi ve frozen için gönderildi. Frozen koryokarsinom metastazı olarak kabul edildi. Takip sırasında, postoperatif 8. saatte bilinç hastanın seviyesi azaldı ve solunum paterni düzensizleşti. Kafaiçi basınç artışı bulgusu olan anizokori gelişti. Acil kranial BT ve MRG ile sol tarafında, çevresinde ödem gelişen iki hemorajik metastatik lezyon saptandı. Anti-ödem tedavisi uygulandı ve hasta klinik olarak düzeldi. Sonrasında ise kranial radyoterapi ve kemoterapi uygulandı.

**Sonuç:** Metastatik GTN yönetiminde cerrahi ve/veya radyoterapinin kullanımı ile kemoterapi kombinasyonu yer alır. Metastaz taraması detaylı yapılmalıdır. PET-BT kranial metastazların değerlendirmesinde yetersiz olacağından dolayı diğer yöntemler taramada kullanılmalıdır.

**Anahtar Kelimeler:** Gestasyonel trofoblastik hastalık akciğer metastazı PET-BT

## PS358

### DEV MALİGN SCHWANNOMA OLGUSU

Celalettin İbrahim Kocatürk, **Levent Cansever**, Gönenç Ortaköylü, Ali Cevat Kutluk, Süleyman Ceyhan, Emel Çağlar, Mehmet Ali Bedirhan,
Yedikule Göğüs Hastalıkları ve Göğüs Cerrahisi EAH, Göğüs Cerrahisi

Nefes darlığı, eklem ağrısı ve parmaklarda şişlik şikayeti ile başvuran 55 yaşında kadın hastanın çekilen PA grafide sol hemitoraksın tama yakınını kaplayan non homojen dansite artışı mevcuttu. Toraks BT'de sol hemitoraks üst zondan başlayarak bazal kesimde tüm hemitoraksı dolduran, plevral/ekstraplevral yerleşimli, en uzun çapı 265 mm, dejeneratif kistik odaklar içeren, içerisinde dallanma gösteren yaygın vasküler yapılar olan, alt periferik kesimlerinde saçılmış kalsifikasyonlar bulunduran dev kitle görüldü. MR incelemede mediastinal yapılara invazyon saptanmadı. TTİA'da tanı konulamadı, tru-cut biopside "iğsi hücreli mezenkimal tümör" tanısı bildirildi. Uzak metastazı bulunmayan hastaya eksploratris torakotomi yapıldı. Operasyonda aortikopulmoner pencerede N.Vagustan kaynaklanan, üs lob parenkimi ile sınırlı bir alanda ilişkisi bulunan dev tümör komplet olarak rezeke edildi ve mediastinal lenf nodu diseksiyonu yapıldı. Postoperatif dönemi sorunsuzdu. Patoloji incelemesinde morfolojik ve immünhistokimyasal bulgular [S-100 (+), SMA (-), Desmin fokal (+), CD 34 (+)] ile "malign schwannoma" tanısı konuldu. Tümör kapsüllü olup boyutu 28x17x9 cm, tümör ağırlığı 1645 gr idi. Lenf nodları (5,7,8,9,10) negatif, cerrahi sınırlar temizdi. Postoperatif onkoloji konsültasyonu sonucu adjuvan tedavi gerekli görülmedi. Hasta halen 40.ayında sorunsuz olarak takip altındadır. Malign schwannom nadir görülen, paraneoplastik sendroma yol açabilen bir sinir kılıfı tümörüdür. Bu kadar büyük çapta görülmesi ve nadiren n.vagustan kaynaklanması nedeniyle sunulmaya değer bulunmuştur.

**Anahtar Kelimeler:** malign schwannoma sinir kılıfı tümörü

## PS359

### GÖĞÜS TÜPÜNÜN NADİR KOMPLİKASYONU: HORNER SENDROMU

Yasemin Bilgin Büyükkarabacak, Burçin Çelik, Ayşen Taslak Şengül, **Gökhan Pirzirenli,** Selçuk Gürz, Pelin Sürücü, Ahmet Başoğlu
Ondokuz Mayıs Üniversitesi, Göğüs Cerrahisi

**Giriş:** Horner sendromu okülosempatik yolun parezisidir. Literatürde, tüp torakostomiye bağlı olarak Horner sendromu gelişme sıklığını %0,53 olarak bildirmektedir. Bu çalışmada, primer spontan pnömotoraks nedeniyle tüp torakostomi ve sempatektomi sonrası toraks tüpüne bağlı olarak aynı tarafta Horner sendromu gelişen, 2 hasta literatür bilgileri ile sunulmuştur.

**Vaka 1:** Yirmi yaşında kadın hasta nefes darlığı, göğüs ağrısı şikayetleri ile acil servise başvurdu. Hastaya sol spontan pnömotoraks tanısı ile kapalı su altı drenajı uygulandı. Tüp uygulaması sonrasında hastada sol pitozis, miyozis, enoftalmus, sol üst ekstremitede morarma ve üşüme gelişti. Horner sendromu düşünülerek göğüs tüpü geri çekildi. Hastaya uzamış hava kaçağı sebebiyle VATS uygulandı. Eksplorasyonda stellat gangliyon çevresinde minimal ekimotik bir saha dışında major bir patolojiye rastlanmadı. Yaklaşık 10. günde hastanın şikayetleri gerileyerek düzeldi.

**Vaka 2:** Otuz yaşında kadın hasta palmar hiperhirozis şikayeti ile kliniğimize başvurdu. Hastaya bilateral endoskopik torakal sempatikotomi yapıldı. Bilateral tüp torakostomi uygulanan hastada, postoperatif 1. günde sağ pitozis, miyozis gelişti. Bu durumun sempatikotomiye ya da tüp torakostomiye sekonder oluşabileceği düşünüldü. Öncelikle göğüs tüpü çekildi ve hasta takibe alındı. Takibinin 15. gününde bulgular gerileyerek kaybolması üzerine gelişen horner sendromunun apikal yerleştirilen tüpe bağlı olduğu düşünüldü.

**Sonuç:** Tüp torakostomi, göğüs cerrahisinde sık uygulanan bir işlemdir. ve belirli kurallara dikkat edilmesi komplikasyon olasılığını en aza indirecektir. Göğüs tüpü 2. torakal vertebra seviyesinde veya 2. kosta arka bölgesinin altında olmasının tutulmalıdır. Tüpe bağlı olarak gelişen horner sendromu vakalarında yapılması gereken, tüpün pozisyonunun değiştirilmesi ya da sonlandırılmasıdır.

**Anahtar Kelimeler:** Horner sendromu göğüs tüpü komplikasyon

## PS360

### EFFECTS OF MALİGNANCY AND LUNG RESECTİONS ON SP-SELECTİN, TNF-α, BNP AND PROCALCİTONİN

**Nilgün Kanlıoğlu Kuman**[1], Leyla Didem Kozacı[2], Fisun Karadağ[3], Serdar Şen[1], Ekrem Şentürk[1], Salih Çokpınar[1], Ertan Yaman[1], Naciye Kılıçarslan[2]
[1]Adnan Menderes University, Faculty of Medicine, Department of Thoracic Surgery
[2]Adnan Menderes University, Faculty of Medicine, Department of Biochemistry
[3]Adnan Menderes University, Faculty of Medicine, Department of Pulmonology

Thirty-seven cases (29 malign and 8 benign )were enrolled in the study to evaluate the levels of sP-Selectin, TNF-α, Brain natriuretic peptide 32 (BNP) and Procalcitonin according malignancy and extensiveness of operation. None had fever, empyema or signs of lower respiratory tract infection. Patients with preoperative leukocyte levels higher than 10-103/µl were excluded from the study. Serum samples were collected right before the operation and at 1st , 6th hours, 1st , 4th and 7th postoperative days and pleural samples were collected at 1st hour, 1st and 4th postoperative days. Serum selectin levels of malignant cases are higher than benign cases (p=0,023, p=0.043, p=0.048).Serum selectin levels at postoperative day of pneumonectomy cases showed remarkably higher decline (p=0.033). Selectin levels of pneumonectomy cases showed greater increase in pleural fluid at postoperative 4th day contrary to others (p=0.003).Tumor SUV levels and preoperative, postoperative 1st hour, 6th hour and 1st day BNP levels had positive correlation (p=0.003, r=0.625; p=0.002, r= 0.618; p=0.003, r=0.611; p=0.003, r=0.610). Pleural fluid selectin levels at 4th postoperative day and tumor SUV levels had positive correlation (p=0.007, r=0,580).Serum BNP level can be a marker of squmaous cell ca among lung cancer patients (p=0.049).Selectin levels at pleural fluid were high at Stage 2 cancers (p=0.019, p=0.018). Pleural fluid procalcitonin levels of cases with lymphovascular invasion showed further declines during postoperative follow-up than those without lymphovascular invasion ( p=0,032).Higher TNF-α levels in pleural fluid may be an indicator of lymphovascular invasion(p=0.007)

**Anahtar Kelimeler:** Selectin TNF- alfa BNP Procalcitonin Malignancy, Resections

## PS361

### İYATROJENİK PNÖMOTORAKSLAR: 10 YILLIK KLİNİK DENEYİM VE SONUÇLAR

Mehmet Oğuzhan Özyurtkan, Akın Eraslan Balcı, **Murat Kılıç**, Suna Polatoğlu, Derya Özdemir Tüten, Siyami Aydın
Fırat Üniversitesi Tıp Fakültesi, Göğüs Cerrahisi AD

**Giriş:** İyatrojenik pnömotoraks (İP) insidansı, tanısal ve/veya tedaviye yönelik girişimsel yöntemlerin sayısının artışına paralel olarak yükselmektedir. Bu yazıda hastanemizde meydana gelip kliniğimize danışılan ve göğüs tüpü ile tedavisi yapılan İP vakaları geriye dönük olarak incelenmiştir. Materyel ve metod: 2003-Şubat 2013 yılları arasında kliniğimizce tedavisi yapılan İP vakaları değerlendirildi ve hastaların yaşı, cinsiyeti, uygulanan işlem, tedavi sonuçları, mortaliteye etkileri incelendi.

**Sonuçlar:** Çalışma döneminde toplam 127 hastada 129 İP vakasına rastlandı. Hastaların ortalama yaşı 55 (6 ay- 88 yıl), erkek/kadın oranı 88/39 (%61/%21) idi. İP 92 vakada (%71) sağda, 33 vakada (%26), 4 vakada (%3) bilateraldi. İşlem 34 hastada (%27) alttaki akciğer/plevra hastalığı için, 93 hastada (%73) diğer sebeplerden yapılmıştı. İP'ye sebep olan işlemler sırasıyla santral venöz kateter takılması (28, %22), pozitif basınçlı ventilasyon (24, %18) ve kalp pili takılması (21, %16) idi. Ortalama dren günü 4.5 gündü (1-17 gün), bir hasta eşlik eden masif hemotoraks sebebiyle aynı gün operasyona alındı. İP gelişen hastaların 23'ü (%18) dren çekilmeden, 9'u (%7) dren çekildikten ama henüz taburcu edilmeden, kaybedildi. Kardiyopulmoner resüsitasyon sonucu İP gelişen veya eşlik eden kranial hastalığı İP'li hastalarda ölüm oranı yüksekti ($p \leftarrow 0.05$).

**Tartışma:** İP mortalite ve morbiditeyi arttırabilen bir komplikasyondur ve tanı/tedavi yöntemlerinin artışına paralel olarak görülme ihtimali artmaktadır. Özellikle resüsitasyon sonrası meydana gelen İP veya İP gelişen hastada eşlik eden kraniyal hastalık olması morbiditeyi arttırmaktadır.

**Anahtar Kelimeler:** iyatrojenik pnömotoraks kateterizayon torasentez

## PS362

### PLEVRAL PLAKLAR, ETYOLOJİ VE TEŞHİSE YÖNELİK YAKLAŞIMLAR

**Bülent Kargı**[1], Evren Toprak[2], Harun Süslü[3], M. Remzi Savaş[4]
[1]Medicalpark Hastanesi, Göğüs Cerrahisi
[2]Medicalpark Hastanesi, Göğüs Hastalıkları
[3]Medicalpark Hastanesi, Nükleer Tıp
[4]Medicalpark Hastanesi, Radyoloji

**Giriş:** Plevral plaklar, paryetal plevrada lokalize, irregüler, asemptomatik, rastlantısal lezyonlardır. Genelde asbest maruziyetinden yıllar sonra görülür. Plevral plakların diğer nedenleri arasında malignite, enfeksiyon, travma veya pulmoner infarktüs gibi sebepler sayılabilir. Asbest ilişkili tek taraflı plevral efüzyonda plevral mezotelyoma dikkate alınmalıdır. Radyolojik olarak parankim bulguları varsa asbestozisten bahsedilir. Patoloji yalnızca plevrayla sınırlıysa asbest maruziyetine bağlı plaklar olarak adlandırılır. Restriktif tip fonksiyon kaybına yol açabilir. Plevral plaklar ve plevra mezotelyoması arasındaki ilişki tartışmalıdır.

**Gereç ve Yöntem:** Ağustos 2008 ile Mart 2013 arası dönemde hastanemizin göğüs hastalıkları ve göğüs cerrahisi polikliniklerine çeşitli sebeple başvuran hastaların retrospektif olarak tarandı. Toplam 56 hasta 22 kadın, 34 erkek, ortalama 61,87 (30-85 yaş aralığı) değerlendirmeye alındı. Doğum yerleri, yaşadıkları yer, meslekleri ve bilinen beyaz toprak veya asbest anamnezleri kaydedildi. Tomografi raporlarından plevral kalınlaşma, sıvı, plaklar veya kalsifikasyonları irdelendi. Şüpheli ek bulguları olan 6 hasta pozitron emisyon tomografisi (PET BT) ile incelendi. BULGULAR: 56 hastanın beşinde beyaz toprak veya asbest maruziyeti anamnezi mevcuttu. 4 hastada yurt dışında sanayide çalışma hikayesi mevcuttu. PET BT çekilen 6 hastanın ortalama maksimum standart uptake value (SUV max) değerleri 2,13 (1,64-2,32) olarak rapor edildi.

**Sonuç:** Plevral plakların teşhis ve takibinin yönetimi konusunda kılavuzlar oluşmamıştır. Plevral plaklar ve plevra mezotelyoması arasındaki ilişki tartışmalıdır. FDG PET-BT malign ve benign plevral lezyonların ayırıcı tanısında yararlı bir görüntüleme yöntemidir.

**Anahtar Kelimeler:** Plevral Plak Asbest Plevral Kalsifikasyon Mezotelyoma Meslek Hastalıkları

**PS363**

## PEKTUS KARİNATUMUN MİNİMAL İNVAZİV ONARIMINDA MARMARA DENEYİMİ

Korkut Bostancı, **Adamu İssaka**, Onur Ermerak,Hakan Ömercikoğlu, Zeynep Bilgi, Çağatay Çetinkaya, Volkan Kara, Bedrettin Yıldızeli, Hasan Batirel
Marmara Üniversitesi Tıp Fakültesi, Göğüs Cerrahisi Anabilim Dalı

Pektus karinatumun minimal invaziv onarımı (MIRPC) uygulandığı merkezlerde elde edilen başarılı sonuçlarla son yıllarda açık cerrahiye alternatif cerrahi teknik haline gelmiştir. Bu çalışma MIRPC uygulanan olgularda klinik sonuçlarımızı değerlendirmek amacıyla yapıldı. Ocak 2006 – Mart 2013 tarihleri arasında pektus karinatum tanısıyla MIRPC uygulanan 90 olgu; deformite şekli, yerleştirilen bar sayısı, operasyon süresi, revizyon gereksinimi, hastanede yatış süresi ve nüks yönünden retrospektif olarak değerlendirildi. Yaşları 10 ile 27 arasında değişen (ortanca 16,5) olgulardan 84'ü erkek 6'sı kızdı. Deformite 65 olguda simetrik, 25 olguda asimetrik idi. İlk 3 olguda klasik pektus ekskavatum barlarıyla, sonraki tüm olgularda ise kendi geliştirdiğimiz pektus karinatum barı ve stabilizörü kullanarak MIRPC uygulandı. Tüm olgularda tek bar ile düzelme sağlandı. Operasyon süresi 45 ile 110 dakika (ortanca 60) arasında değişti. Hastanede yatış süresi 2 ile 18 gün (ortanca: 5) arasında değişti. Planlanan süresi dolan 40 olgunun barı çekildi, hiçbir olgularda nüks gelişmedi. Uygulanan hasta memnuniyeti anketlerinin değerlendirilmesinde 4 olgu dışındaki tüm olguların cerrahi onarımdan çok memnun olduğu belirlendi (%95,6). Minimal invaziv pektus karinatum onarımı, kısa ameliyat süresi, düşük morbidite ve yüksek hasta memnuniyeti oranı ile etkili bir cerrahi tekniktir.

**Anahtar Kelimeler:** pektus karinatum minimal invaziv cerrahi abramson göğüs duvarı MIRPC

# HEMŞİRELİK SÖZEL BİLDİRİLERİ

## SSH1

### TORAKOTOMİ VE VİDEOTORAKOSKOPİK CERRAHİDE POST-OP HASTA BAĞIMLILIK DÜZEYLERİNİN İSTATİKSEL ANALİZİ

**Çiğdem Kurcan**, Ayla Atasever, Seçil Demirtaş
Ege Üniversitesi Hastanesi, Göğüs Cerrahisi AD

**Amaç:** Tanımlayıcı tipte olan bu çalışma; göğüs cerrahisinde uygulanan torakotomi ve videotorakoskopi (VTC) ameliyatları sonrası post-op dönemde, Rush-Medicus (RM) Hasta Sınıflandırma Modeline göre, hastaların bağımlılık düzeyleri arasında anlamlı bir fark olup olmadığını belirlemek üzere yapılmıştır.

**Gereç-Yöntem:** Son bir yıl içinde kliniğimizde torakotomi ve VTC uygulanan hastaların RM sınıflandırma modeline göre post-op bağımlılık düzeyleri retrospektif olarak karşılaştırıldı. Hastaların demografik bilgileri ve post-op verileri istatistiksel olarak değerlendirildi, p←0.05 düzeyi anlamlı kabul edildi.

**Bulgular:** Genel anestezi altında uygulanan 219 torasik cerrahinin 142'si (%64.8) torakotimi ile 77'si (%35.2) ise VTC ile yapıldığı görüldü. Hastaların demografik verileri incelendiğinde; 92'si (%42) kadın, 127'si (%58) erkek idi. 39'unun (%17) 18-30 yaş, 65'inin (%30) 30-50 yaş, 72'isinin (%33) 50-65 yaş, 43'ünün (%20) 65 yaş üzerinde olduğu görüldü. 102'sinin (%47) ilköğretim, 70'inin (%32) ortaöğretim, 47'sinin (%21) yükseköğretim mezunu oldukları saptandı. 79'u (%36,1) malingnite, 140'ı (%63,9) bening patolojiler nedeniyle opere edilmişti. 111'inin (%50,7) ek hastalığı olduğu, 61 olgunun (%27,9) daha önce başka bir nedenden dolayı operasyon geçirdiği görüldü. Malign hasta grubunda torakotomi sayısının daha yüksek olduğu istatiksel olarak saptandı, (P←0.05). Torakotomi ve VTC olan hastaların RM'ye göre post-op bağımlılık düzeylerine bakıldığında; VTC yönteminin hastalarda post-op bağımlılık düzeyini azalttığı ayrıca hastanede kalış süresini kısalttığı saptandı. (p←0.05)

**Sonuç:** Torakotomi göğüs cerrahisinin major girişim şekli olmakla beraber, VTC minimal cerrahi girişim olarak bir diğer alternatiftir. Çalışmamızda da görüldüğü gibi torakotomi yönteminin hastaların post-op bağımlılık düzeylerini attırdığı ve hastanede kalış süresini VTC yapılan olgulara göre uzattığı görülmüştür. Bu nedenle Göğüs Cerrahisi Hemşireliğinde torakotomi ve VCT uygulanan hastalarda post-op bağımlılık düzeyleri arasındaki bu fark bilinerek, hemşirelik uygulamaları planlanmalı ve iki yöntem arasındaki fark göz ardı edilmeden, daha kaliteli hemşirelik bakımının sağlanması için gerekli niteliksel ve niceliksel düzenlemeler yapılmalıdır.

**Anahtar Kelimeler:** Torakotomi videotorakostomi Hasta Bağımlılık Düzeyleri

## SSH2

### GÖGÜS CERRAHİ KLİNİĞİ HEMŞİRELİK BAKIM PLANLARINDA SEMPTOM YÖNETİMİ

Satı Birbudak[2], Çiğdem Kandemir[1], Mine Yılmaz[1], **Özlem Kemerkaya[1]**, İlknur Çengel[1]
[1]Dr. Siyami Ersek, Göğüs Cerrahisi
[2]Dr. Siyami Ersek, Ar-Ge

Çalışmamızın amacı bir kamu hastanesinin göğüs cerrahisi kliniğinde en çok kullanılan hemşirelik tanılarını saptamak ve semptom yönetimine ilişkin hemşirelik sürecini ortaya koymaktır. Çalışmamamız 2012 yılında klimiğimizde en çok konulan nanda hemşirelik tanılarına yönelik olacaktır. Semptom hastanın şikayeti veya hissettiğidir. Vucuttaki bir hastalığa eşlik eden veya hastalığın göstergesini oluşturan belirtidir. Semptom yönetimi hemşirelik bakımının vazgeçilmez bir ögesi haline gelmektedir.Hemşirelik bakım planlarında büyük yer almaktadır. Hemşirelik bakım planları,hastaların giderek artan sağlık beklentilerini bilimsel temele dayalı olarak yanıtlayan ve aynı zamanda hemşirenin mesleki gelişimine katkıda bulunan, sistematik ve bütüncül bir yaklaşımın oluşturduğu, aşamalı hemşirelik bakım aktiviteleridir. Sürecin aşamaları olan Tanılama, Planlama, Uygulama, Değerlendirme noktalarında hemşirelik yaklaşımlarını ortaya koyabilmektir. Hemşirelik süreci ile hemşire, bireyin günlük yaşamını sürdürme yeteneğini etkileyen ve yardım gerektiren sorunu belirler, yardımı sağlayacak amaç ve girişimi içeren planı hazırlar,uygular ve bu planın etkinliğini değerlendirir.Bu bağlamda klimiğimizde en çok kullanılan hemşirelik tanılarını ve semptom yönetimine ilişkin deneyimlerimizi meslektaşlarımızla paylaşmak istedik.

## SSH3

### GÖĞÜS CERRAHİSİ UYGULANAN HASTALARIN KONFOR DÜZEYİ

**Besey Ören**[1], Işık Kaymank[2], Neriman Zengin[1]
[1]İstanbul Üniversitesi Sağlık Bilimleri Fakültesi, Ebelik
[2]İstanbul Üniversitesi Cerrahpaşa Tıp Fakültesi, Göğüs Cerrahisi

Cerrahi girişimler, yaşamı güvence altına alan uygulamalar olmakla beraber, beden için hem psikolojik hem de fizyolojik travmadır. Araştırma, göğüs cerrahisi uygulanan hastaların konfor düzeyini belirlemek amacıyla tanımlayıcı olarak planlandı. Araştırmanın örneklemini İstanbul'daki bir üniversite hastanesinin göğüs cerrahisi servisinde yatan tüm hastalar, örneklemini ise, bu hastalar arasından seçilen; 18-72 yaşları arasında, Türkçe konuşan, İletişim kurulabilen, en az ilköğretim mezunu, cerrahi uygulama sonrası konforu olumsuz yönde etkileyeceği düşünülen ilave hastalık tanısı konulmamış, psikolojik tedavi görmeyen, çalışmaya katılmaya istekli olup, onay veren 112 hasta oluşturdu. Veriler Bireysel Özellikler Formu, Erken Postoperatif Konfor Ölçeği (EPKÖ), Genel Konfor Ölçeği (GKÖ), Durumluk-Sürekli Anksiyete Ölçeği (STAI) kullanılarak yüz yüze görüşme yöntemi ile toplandı. EPKÖ operasyondan sonraki ilk gün, GKÖ ve STAI cerrahi girişim sonrası 2-7 günler arası uygulandı. Araştırma sonucunda elde edilen verilerin istatistik analizleri SPSS 15.0 programı ile bilgisayarda yapıldı. Elde edilen verilerin değerlendirilmesinde; Tanımlayıcı istatistiksel yöntemler; oran, ortalama (Ort), standart sapma (SS), Gruplar arası kıyaslamalarda değişkenin tipi ve gruplara düşen örnek sayılarına göre Mann-whitney U testi, Kruskall-Wallis, Grup sayısı ikiden fazla olan kıyaslamalarda genel anlamlılıklar parametrik veya nonparametrik Anova ve pearson korelasyon analizi ile değerlendirildi. İstatistiksel anlamlılık $p \leq 0.005$ olarak kabul edildi. Hastalardan ve kurumdan gerekli izinler alındı. Çalışma kapsamına alınan hastaların yaş ortalamalarının 51.74, %63.4'ü erkek, %47,3'ü ilköğretim mezunu olduğu belirlendi. Erken postoperatif konfor düzeyi altı üzerinden 4.96±0.56, genel konfor düzeyi dört üzerinden 2.89±0.32 bulundu. Durumluk anksiyete düzeyi 49.05±4.50, sürekli anksiyete düzeyi ise 46.37±4.57 olarak bulundu. Hastaların erken postoperatif ve genel konfor ($r=0.23$ $p \leq 0.001$) düzeyi artışı paraleldi. Buna karşın, Genel Konfor ve Erken Postoperatif Konfor ile Durumluluk anksiyetesi arasında negatif yönde ilişki olduğu görüldü ($r=-0.210$, $r=-0.375$; $p \leq 0.005$). Elde edilen verilere göre göğüs cerrahisi uygulamasının konforu düşürmediği, konfor ile özellikle durumluluk anksiyetesinin zıt ilişki içinde olduğu ve operasyon süresi uzun olanların süreklilik anksiyetesinin yüksek olduğu söylenebilir.

**Anahtar Kelimeler:** Konfor hemşirelik göğüs cerrahisi postoperatif bakım

## SSH4

### BİR ÜNİVERSİTE HASTANESİNDE ÇALIŞAN HEMŞİRELERİN ELEŞTİREL DÜŞÜNME DÜZEYLERİ VE ELEŞTİREL DÜŞÜNMEYİ ETKİLEYEN FAKTÖRLER

**Işık Kaymak**, Ahmet Demirkaya, Yasemin Güzelçakar
İ.Ü. Cerrahpaşa Tıp Fakültesi, Göğüs Cerrahisi AD

**Giriş ve Amaç:** Eleştirel düşünme günümüzde sadece akademik ortamların değil, nitelikli mesleki uygulamaların da yaşamsal parçası haline gelmiştir.(1) Günümüzde teknolojideki hızlı ve dinamik değişim diğer alanlarda olduğu gibi sağlık bakım sisteminde de daha kapsamlı ve bütüncül yaklaşımı zorunlu kılmaktadır. Düşünme konusunda önemli olan "ne" düşündüğünden çok "nasıl" düşündüğündür ve bu da "eleştirel düşünme" kavramı ile açıklanmaktadır(2). Hemşirelik bakımının içeriğine ve niteliğine dinamiklik kazandıran eleştirel düşünme becerisinin yetersizliği, hizmette kaliteyi, etkinliği ve yeterliliği, meslekte profesyonelliği, otonomi ve güç sahibi olmayı olumsuz yönde etkileyebilmektedir(3) Araştırma üniversite hastanesinde çalışan hemşirelerin eleştirel düşünme düzeyleri ve eleştirel düşünme düzeyini etkileyen faktörlerin değerlendirilmesi amacıyla tanımlayıcı olarak yapılmıştır.

**Gereç ve Yöntem:** Araştırmanın örneklemini bir üniversite hastanesinde çalışan 421 hemşire oluşturmuştur. Veri toplamada "sosyo-demografik veriler anket formu" ve "Kaliforniya Eleştirel Düşünme Eğilimleri Ölçeği" kullanılmıştır. Veriler, One-Way Anova, t testi ve Cronbach Alpha güvenilirlik Testi ile değerlendirilmiştir. Bulgular: Hemşirelerin eleştirel düşünme ölçeği puan ortalaması 221,80±21.06'dır. Hemşirelerin eleştirel düşünme eğilimi toplam puan ortalamaları ile eşlerinin öğrenim durumu, kurum içi ve kurum dışı bilimsel faaliyetlere katılma, yaşadığı yer ve kitap okuma durumları istatistiksel olarak anlamlı bulunmuştur. Hemşirelerin yaş, çalışma yılı ve medeni durumu ile doğruyu arama ve açık fikirlilik alt ölçek puan ortalamaları arasında istatistiksel olarak anlamlı farklılık saptanmıştır.($p \rightarrow 0.05$)

**Sonuç:** Hemşirelerin eleştirel düşünme eğilim puanlarının düşük düzeyde olduğu ve kitap okuma ve bilimsel faaliyetlere katılımın eleştirel düşünmeyi olumlu etkilediği saptanmıştır. Hemşirelerin eleştirel düşünme yeteneklerini geliştirebilmeleri için kurumsal ve kurum dışı eğitim etkinliklerine katılımın desteklenmesi, makale okumaya, araştırma yapmaya ortam hazırlanması, teşvik ve rehberlik edilmesi önerilmektedir. Anahtar kelimeler: Eleştirel düşünme eğilimi, hemşirelik. Kaynaklar 1.Kaya H(2010) Eleştirel Düşünmeye Eleştirel Bir Bakış. İ.U.F.N. Hem. Derg (2010) Cilt 18-sayı 1: 47-51 2.Kökdemir D(2003) Eleştirel Düşünme ve Bilim Eğitimi.Pivolka 2003;2(4):3-5. 3.Dil, C.S (2001). Hacettepe Üniversitesi Hemşirelik Yüksekokulu öğrencilerinin eleştirel düşünme düzeyleri. Hemşirelik Programı Yayınlanmamış Yüksek Lisans Tezi,Hacettepe Üniversitesi

## SSH5

### HEMŞİRELERİN NEBULİZATÖR İLE İLAÇ UYGULAMALARI KONUSUNDA BİLGİ DÜZEYLERİNİN DEĞERLENDİRİLMESİ

**Işık Kaymak**, Halime Solak
İ.Ü. Cerrahpaşa Tıp Fakültesi, Göğüs Cerrahisi AD

**Giriş ve Amaç:** Nebülizasyon ile ilaç kullanımı, lokal ve hızlı etki, daha düşük doz ilaç kullanımı ve sistemik ilaç kullanımına göre yan etkilerin azlığı nedeniyle son yıllarda artan oranlarda tercih edilir olmuştur.(1 ) Nebülizatör ile tedavinin sık kullanılmasına karşılık, sağlık çalışanlarının ve hastaların uygulamada bazı bilgi ve beceri eksikliklerinin olduğu gözlemlenmiştir. Bu nedenle sağlık personelinin eğitilmesi önem kazanmaktadır(2) Araştırma bir üniversite hastanesinde çalışan hemşirelerin nebülizatörle ilaç uygulamaları konusundaki bilgi düzeylerinin belirlenmesi ve eksikliklerin giderilmesi amacıyla planlanmıştır.

**Gereç ve Yöntem:** Araştırmanın örneklemini 342 hemşire oluşturmuştur. Veri toplamada anket yöntemi kullanılmıştır. Anket Formu sosyodemografik verilere ilişkin 8, nebulizatörle ilaç uygulamalarına yönelik 11 soru ve doğru/yanlış olarak cevaplanması gereken 7 önermeden oluşmaktadır. Veriler, Frekans dağılımları, Ortalama ve Standart sapma, Student's T testi, Tek yönlü varyans analizi (ANOVA) ile değerlendirilmiştir. Bulgular: Hemşirelerin; yaş ortalaması 33,23, %69 lisans mezunu ve %56 sı cerrahi bölümlerde çalışıyor. Çalışma yıllarına göre %35 i 1-5 yıl, %35 i 16 ve üzeri yıldır çalışıyor. Katılımcıların %52,3 ü nebul tedavisini her gün uyguladıkları ve en sık bronkodilatörleri (%75) uyguladıkları saptanmıştır. Katılımcıların;bronkodilatör dozu, ideal nebulizasyon süresi, hava akım hızı, nebulizatörde aynı anda verilebilen ilaçlar, atropin alerjisinde kullanılmayacak ilaçlar, hastanın pozisyonu sorularına ortalamanın altında doğru yanıt verdikleri saptanmıştır. Önermelerden; nebulizasyon sırasında hasta fawler pozisyona getirilmelidir, uzun süreli bronkodilatör tedavi hastalarda taşikardi ve titremeye yol açabilir, nebulizasyon sırasında hasta normal tidal volümde solunum yapmalıdır, Nebulizasyon sırasında hasta burundan solunum yapmalıdır sorularına ortalamanın altında doğru yanıt vermişlerdir.

**Sonuç:** Araştırmamızda hemşirelerin inhalasyon yolu ile ilaç kullanımı ve nebülizatörler konusundaki bilgi düzeylerinin yeterli olmadığı görülmüştür. Bu sonuç Güngör ve arkadaşlarının bulguları ile paralellik göstermektedir. Yapılan çalışmalar, meslekleriyle ilgili literatürü izlemeyen sağlık çalışanlarının yaptığı uygulamalarda hata olasılığının yüksek olduğunu göstermektedir.Nebulizatör tedavisinde doğru uygulama için eğitim programları geliştirilmeli, bu eğitimlerin oryantasyon programları ve sürekli hizmet içi eğitim programları ile devamlılığı sağlanmalıdır Kaynaklar British Thoracic Society Nebulizer Project Group. Summary of nebuliser guidelines for ward and community staff. Thorax 1997;52 (Suppl 2):18-19 Güngör S , Yalçınsoy M, Afşar B.B, Akkan O, Bağcı B.A, Torbacı K A,Özşeker F, Akaya E. Doktorlar, Hemşireler ve Hastalar Nebülizatör Cihazlarını Ne Kadar Doğru Kullanıyor? Solunum 2012; 14(3):136-140

## SSH6

### YOĞUN BAKIM TAKİBİ GEREKTİREN KABURGA KIRIKLARINDA PROGNOSTİK FAKTÖRLER: 51 OLGUNUN ANALİZİ

**Alev Çıtak**[1], Dürdane Öncül[1], Özlem Pazar[1], Necati Çıtak[2]
[1]Kafkas Üniversitesi, Cerrahi Yoğun Bakım ve Reanimasyon Kliniği
[2]Kars Devlet Hastanesi, Göğüs Cerrahisi

**Amaç:** Toraks travması sonrasında gelişen kaburga kırığı solunum fonksiyonlarını bozarak yoğun bakım takibi gerektirebilmektedir. Bu çalışmamızda yoğun bakım takibi gerektiren travmatik kaburga kırıklarında prognostik faktörleri inceledik.

**Hastalar ve method**: 2008 ile 2013 tarihleri arasında yoğun bakım ünitelerimizde (YBÜ) travmatik kaburga kırığı nedeniyle takip edilen 51 olgu (yaş ortalaması 51.9±15.9, 44'ü erkek, 7'si kadın) geriye yönelik olarak analiz edildi. Kaburga kırığı sayısı, gelişmiş pulmoner komplikasyonlar, mekanik ventilasyon (MV) gereksinimi, eşlik eden yaralanmalar ve mortaliteler kaydedildi.

**Bulgular:** Olguların 33'ünde (%64.7) parankim kontüzyonu, 25'inde (%49.0) cilt altı amfizemi, 23'ünde (%45.0) hemo-pnömotoraks, 13'ünde (%25.4) yelken göğüs, 11'inde (%21.5) pnömotoraks ve 11'inde (%21.5) hemotoraks saptandı. %17.6'sında (n=9) MV uygulanımı gerekmişti. Kırık sayısında artma (p=0.002), hemopnömotoraks (p=0.03) ve torakotomi uygulanmış olması (p←0.001) MV ihtiyacını arttıran faktörlerdi. MV ihtiyacı üç veya daha az kaburga kırığı olanlarda %7.8 iken dört ve üzeri kaburga kırığı olanlarda %46.2 idi (p=0.001). 32 olguda (%62.7) eşlik eden yaralanma mevcuttu. Kaburga kırığı sayısının artması eşlik eden yaralanma varlığıyla ilişkili değildi (p=0.1). Olguların %15.6'sında (n=8) mortalite gelişmişti. Mortaliteye etkisi olan tek bağımsız faktör MV gereksinimiydi (p=0.001). YBÜ yatış süresi ortalama 4.7±8.7 gün idi (aralık, 1-62). YBÜ'de yatış süresini uzatan faktörler yelken göğüs varlığı (p=0.01), torakotomi uygulanmış olması (p=0.001) ve MV ihtiyacıydı (p=0.01).

**Sonuç:** Kaburga kırığı nedeniyle yoğun bakımda takip edilen hastalar mekanik ventilasyon ihtiyacı açısından yakından takip edilmelidir. Çünkü kaburga kırığı sonrası mortaliteyi etkileyen tek bağımsız faktör mekanik ventilasyon gereksinimidir. Yelken göğüs, torakotomi veya mekanik ventilasyon uygulanan olgular uzun süre yoğun bakımda yatacakları için buna göre bakımları yapılmalıdır.

**Anahtar Kelimeler:** Kaburga kırığı mekanik ventilasyon yoğun bakım

## SSH7

# AKCİĞER KANSERİNDE AĞRININ YAŞAM KALİTESİNE ETKİSİ VE BAŞETME YÖNTEMLERİ

**İpek Kaplan**[1], Murat Kitapçı[2]
[1]Süreyyapaşa Göğüs Hatalıkları ve Göğüs Cerrahisi Eğitim Ve Araştırma Hastanesi, Göğüs Hastalıkları
[2]Gebze İleri teknoloji Enstitüsü İşletme Fakültesi, İşletme

**Giriş ve Amaç:** Bu araştırma, akciğer kanseri olan hastalarda ağrının yaşam kalitesi ve bunu etkileyen faktörleri belirlemek amacıyla tanımlayıcı olarak gerçekleştirildi. Araştırmamızı, Süreyyapaşa Göğüs Hastalıkları ve Göğüs Cerrahisi ve Araştırma Hastanesin de 05 Ekim 2009 – 10 Temmuz 2010 tarihleri arasında akciğer kanserine bağlı ağrı ile başvuran 100 hasta oluşturdu. Gereç ve Yöntem : Verilerin toplanmasında hasta bilgi formu ve Yaşam Kalitesi Ölçeği (The Mos 36 Item Short Form Health Survey - SF 36-) kullanıldı.

**Bulgular:** Çalışmamızın sonucunda; 61 yaş ve üzerinde ağrının genel sağlık puanlarına etkisi diğer yaş gruplarına göre ileri derecede anlamlı olarak yüksek bulundu ($p \leftarrow 0,05$). Erkekler de yaşam kalitesi anlamlı farklılık gösteriyorken ($p \rightarrow 0.05$), buna karşın eğitim seviyesi arttıkça fonksiyonel durum puanı farklılık göstermemektedir. Çalışmamız da akciğer kanseri hastalarında ağrıda yaşam kalitesi alanlarından en çok fonksiyonel durumun etkilendiği saptandı. Fakat fonksiyonel durum puanı, sosyal güvenceye göre farklılık gösterdi. Fonksiyonel durum puanı, global yaşam doyumu, esenlik puanı ve genel sağlık puanı ekonomik duruma, sigara kullanımına, medeni durum ve alkol kullanımı durumuna göre farklılık göstermedi.

**Sonuç:** Akciğer kanseri olan hastalarda, ağrının yaşam kalitesine etkisini etkileyen faktörler belirlenmeli ve baş etme yöntemleri saptanarak bu süreçte olumsuz etkiler olabildiğince ortadan kaldırılmalıdır

**Kaynaklar:** 1. Klinik Hemşirelik Uygulamaları, Ed. Ulusoy H. Lemon, Yayın No 608, s.21-32, Ankara, 1998. 2. Savaş İ., Akciğer Kanseri, Toraks Derneği, 3. Kış Okulu, 20-24 Ocak Bilkent- Ankara, 2004. 3. Yürügen B., Algoloji (Ağrı) Polikliniklerine Başvuran Hastaların Ağrılarının Tamlanması ve Ağrı-Depresyon İlişkisi. Hemşirelik Bülteni, 9:38, s.31-40, İstanbul, 1995.

**Anahtar Kelimeler:** Akciğer Kanseri Ağrının Yaşam Kalitesine Etkisi Baş Etme.

# HEMŞİRELİK POSTER BİLDİRİLERİ

## PSH1

### GÜVENLİ CERRAHİ ORTAMI OLUŞTURMAK ADINA HASTALARIN AMELİYATHANEYE TESLİMİ SIRASINDA GÖRÜLEN EKSİKLİKLER

Nermin Karalar[1], **Gülşen Toyğar**[1], Ayfer Pazarlıkçı[1], Gülçin Kuyumcu[1], Elif Yürek[1], Türkan Pehlivan[1], Ayşegül Erciyas[2]
[1] Atatürk Göğüs Hastalıkları ve Göğüs Cerrahisi Eğitim ve Araştırma Hastanesi, Ameliyathane
[2] Atatürk Göğüs Hastalıkları ve Göğüs Cerrahisi Eğitim ve Araştırma Hastanesi, Sağlık Bakım Hizmetleri

**Amaç:** Güvenli cerrahi uygulamaları, hasta ve çalışan güvenliğini sağlamak, cerrahi ekip başarısını artırmak, hasta memnuniyetini sağlamak açısından önemlidir. Bu çalışmada güvenli cerrahi ortamı oluşturmak adına hastaların ameliyathaneye teslimi sırasında görülen eksiklikleri tespit etmeyi amaçladık.

**Yöntem:** Dört Şubat-4 Mart 2013 tarihleri arasında, Atatürk Göğüs Hastalıkları ve Göğüs Cerrahisi Eğitim Araştırma Hastanesi, ameliyathane biriminde ameliyathane hemşireleri tarafından, ameliyathaneye teslim edilen hastaların, "servisten ameliyathaneye hasta teslim formunun" incelenmesine yönelik çalışma ileriye dönük olarak yapıldı. Çalışma kapsamında 141 hasta alınmış olup, hastanemiz çeşitli kliniklerinden (göğüs cerrahisi, göğüs hastalıkları, genel cerrahi, kadın hastalıkları ve doğum, göz hastalıkları) gelen hastaların teslim formunda doldurulması gereken parametreler gözden geçirildi. Eksiklikler tespit edildi ve bu sırada hastaların ruhsal durumu gözlendi. Formda 23 parametre olup, kimlik bilgileri, vital bulguları, hijyen bilgileri, hasta güvenliği bilgilerini içermekteydi.

**Bulgular:** Olguların 48ii kadın, 93iü erkekti. Hiç eksik olmayan form olmayıp, eksik parametreler her form için 1-9 (ortalama 4) arasında değişmekte olup, toplam 575 idi. Bu eksiklikler açlık kan şekeri (n=105), kan yolu ile bulaşan hastalıklar (n=97), teslim saati (n=91), solunum sayısı (n=72), nabız (n=56), preoperatif tanı (n=37), ateş (n=23), lavman (n=20), izolasyon belirteçleri (n=17), alerji (n=17), tarih (n=16), tansiyon (n=12), taraf işareti (n=7), kişisel bakım eksikliği (n=3), cerrahi onam kontrolü (n=1), uygunsuz kıyafet (n=1) idi. Tüm hastalarda derecelendirme yapılmaksızın kaygıda artış ve huzursuzluk gözlendi.

**Sonuç:** Servisten ameliyathaneye hasta teslim formundaki eksikliklerin tespiti ve bu eksikliklerin giderilmesi, güvenli cerrahi uygulaması, hasta ve cerrahi ekip güvenliğinin sağlanmasında önemlidir. Bu hususta ameliyathane hemşireleri önemli bir rol oynamaktadır. Bu süreç hastaların ameliyathaneye alınma süresinin uzamasına ve hastaların kaygılarının artmasına neden olmaktadır. Bunu engellemek için de; tüm servis ve cerrahi ekiplerin koordinasyonunun sağlanması ve eğitim verilmesi önerilmektedir.

**Anahtar Kelimeler:** Güvenli cerrahi hasta teslim formu ameliyathane

## PSH2

### GÖĞÜS CERRAHİSİ'NDE POSTOPERATİF KOMPLİKASYONLAR VE AĞRI TAKİBİNİN ÖNEMİ

**Melike Ergüven**[1], Ali Alagöz[1], Dilek Aslıhan[1], Ayşegül Erciyas[2], Funda Tabur[3], Nahide Akgül[3]
[1]Atatürk Göğüs Hastalıkları ve Göğüs Cerrahisi Eğitim ve Araştırma Hastanesi, Anesteziyoloji ve Reanimasyon Kliniği, Ağrı Polikliniği
[2]Atatürk Göğüs Hastalıkları ve Göğüs Cerrahisi Eğitim ve Araştırma Hastanesi, Sağlık Bakım Hizmetleri Müdürlüğü
[3]Atatürk Göğüs Hastalıkları ve Göğüs Cerrahisi Eğitim ve Araştırma Hastanesi, Cerrahi Yoğun Bakım Kliniği

**Amaç:** Postoperatif dönemde hemşirelik takibi majör cerrahi geçiren hastalarda önem arz etmektedir. Etkin bir yoğunbakım takibi hastalarda postoperatif dönemde gelişebilecek komplikasyonların önlenmesi açısından önemlidir. Bu çalışmada amacımız hastaların postoperatif takibinde karşılaştığımız ağrı ile ilgili sorunları değerlendirmektir.

**Gereç ve Yöntem:** Atatürk Göğüs Hastalıkları ve Göğüs Cerrahisi Eğitim ve Araştırma Hastanesinde göğüs cerrahisi operasyonu geçiren 100 hastada ilk 48 saatte karşılaşılan ağrı ile ilişkili komplikasyonlar ve sonuçları değerlendirildi. Hastaların demografik verileri, ağrı düzeyleri, analjezi yöntemleri, yapılan cerrahi, gelişen komplikasyonlar (hipotansiyon, hipoksi, bradikardi, bulantı-kusma, ağız kuruluğu) hasta pozisyonu ve öksürük ile ağrı arasındaki ilişki değerlendirildi.

**Bulgular:** Hastaların; %25'i bayan, %75'i erkek, ortalama yaş 50 ±14.79 olarak bulundu. Hastaların %68'ine torakotomi, %32'sine ise video yardımlı torakoskopi yapıldı. Postoperatif dönemde analjezi için hastaların %81'inde iv, %9'unda ise epidural hasta kontrollü analjezi(HKA) yöntemi uygulandı. Bu gruptaki hastaların %4ıünde hipoksi, %24ıünde bradikardi, %13ıünde bulantı-kusma ve % 21ıinde ağız kuruluğu gelişti. Hastaların %13ıünde ağrı yok iken, %43ıünde hafif ağrı, %31ıinde orta şiddetli ağrı, %13ıünde şiddetli ağrı görüldü. Torakotomi yapılan hastaları analjezi yöntemlerine göre sınıflandırdığımızda; iv HKA uygulanan hastaların %6ısında şiddetli ağrı, %12ısinde ise hiç ağrı görülmedi. Epidural analjezi uygulanan hastaların %13ıü şiddetli ağrı tariflerken, %13ıü ise hiç ağrısı olmadığını belirtti. Ağrısı olan hastaların %2ısi delici, %62ısi batıcı, %10ıu yanıcı, %13ıü ise zonklayıcı tarzda ağrı tariflemiş ve hastaların %77ısi oturur pozisyonda, %23ıü yatar pozisyonda ve %73ıü ise öksürmekle ağrının arttığını belirtmiştir.

**Sonuç:** Postoperatif dönemde kullanılan analjezi yönteminden bağımsız olarak hastalarda ağrıya bağlı komplikasyonlar gelişebilmektedir. Bu durum analjezi yöntemi yanında hasta pozisyonu gibi etmenlere de bağlı olabilir. Bu aşamada hemşire takibinin önemi vazgeçilmezdir. Hasta ile kurulan iletişim, komplikasyonların erken dönemde tespiti için en az analjezi yöntemi kadar önemlidir. Sonuç olarak, postoperatif dönemde etkin hemşirelik takibinin komplikasyonları azaltarak, morbidite ve mortalite oranlarının düşmesine katkıda bulunacağını düşünmekteyiz.

## PSH3

### KLİNİKLERDE İNSENTİF SPİROMETRE DOĞRU KULLANILIYOR MU?

Arzu İlçe[1], Hacer Alpteker[1], Serpil Yüksel[2], **Ümmühan Yiğit[3]**, Sema Çakır Güler[2], Songül Yorgun[2], Ali Kılıçgün[4]
[1]Abant İzzet baysal Üniversitesi, Sağlık Yüksekokulu - Cerrahi Hastalıkları Hemşireliği AD
[2]Sağlık Bakanlığı Türkiye Kamu Hastaneleri Kurumu Bolu İli Kamu Hastaneleri Birliği, İzzet Baysal Devlet Hastanesi
[3]Abant İzzet Baysal Üniversitesi, - Sağlık Araştırma ve Uygulama Merkezi
[4]Abant İzzet Baysal Üniversitesi Tıp Fakültesi, Göğüs Cerrahisi

**Giriş** Solunum sistemi ile ilgili yakınmaları saptamak, derecesini belirlemek ve tedaviye yanıtını izlemek amacıyla kullanılan cihazların tümüne spirometre denir. Bunlardan insentif spirometreler (İS) aletin içerisinden nefes alınan ve hastaya görsel bildirim ve motivasyon sağlayan, kullanımı kolay, maliyeti düşük aletlerdir. İS'lerin akıma ve volüme duyarlı iki tipi bulunmaktadır. Pratik kullanımda yanlış olmakla birlikte genel olarak voldayn, triflo gibi isimlerle de kullanılabilmektedir. Bu aletler özellikle atelektazi, sekresyon birikimi gibi durumlarda akciğerlerin ekspansiyonunun geri kazanılmasında önerilmektedir. Bu çalışma hastaların yatarak tedavi gördüğü kliniklerde İS kullanımı ile ilgili bilgi ve uygulamaları saptamak amacıyla planlandı.

**Gereç ve Yöntem:** Tanımlayıcı tipte planlanan çalışma şubat- mart 2013 tarihleri arasında bir devlet hastanesinde gerçekleştirildi. Çalışmaya katılmayı kabul eden 38 hemşire ile görüşüldü. Çalışmanın verileri veri toplama formu ile yüz yüze görüşme tekniği ile toplandı. Kurumlardan gerekli yazılı ve sözlü izinler alındı.

**Bulgular:** Çalışmaya katılanların yaş ortalamaları 38.8 (en az: 24, en çok: 52) olup, çoğunlukla kadın (% 84.2), meslek olarak hemşire oldukları (%92.1), en az 3 yıl, en çok 32 yıl çalışma yaşantıları olduğu ve dahiliye kliniklerinde (%44.7) çalıştıkları saptandı. Kliniklerin hiçbirinde hastaların daha fazla tercih ettiği volüm duyarlı İS'lerin kullanılmadığı; akım duyarlı İS'lerin kullanıldığı belirlendi. İS kullanımı en basit hali ile 8 basamak olarak tanımlandı, bu basamaklara doğru cevap verenler 1 puan, yanlış cevap verenler ve bilmiyorum diyenler 0 puan üzerinden değerlendirildi. Buna göre hemşirelerin İS kullanımı puan ortalaması 7± 0.9 (en az: 4, en çok: 8) puan olarak bulundu. Hemşirelerin İS kullanımının temel basamaklarını bildiği ancak; %89.5'inin İS'nin ters çevirerek ekspirasyonda kullanılacağını bildirdiği, %94.7'sinin hangi sıklıkta kullanacağını bilmediği görüldü.

**Sonuç ve Öneriler** İS'nin kullanımında temel basamaklar bilinmesine karşın, kullanım şekli ile ilgili eksikliklerin olduğu; çok az klinikte İS kullanıldığı, hastaların daha fazla tercih ettiği volüm duyarlı İS'lerin kullanılmadığı belirlendi. Bu eksiklikleri gidermek, kullanımını yaygınlaştırmak, literatürdeki yeni bilgilere ulaşmak için hizmet içi eğitim yapılması önerilmektedir

**Anahtar Kelimeler:** spirometre intensif spirometre klinik kullanım

## PSH4

### MALİGNİTEYİ DÜŞÜNDÜREN VİDEO-FİBEROPTİK BRONKOSKOPİK OLARAK TANI KONULAN ENDOBRONŞİYAL TÜBERKÜLOZ OLGULARI

**Münevver Özkan[1]**, Asime Kasap[1], Nurcihan Selimoğlu[1], Özlem Uzman[2], Türkan Dübüş[2]
[1]İstanbul Eğitim ve Araştırma Hastanesi, Bronkoskopi Ünitesi
[2]İstanbul Eğitim ve Araştırma Hastanesi, Göğüs Cerrahisi

**Amaç:** Endobronşiyal Tüberküloz trakea ve bronşların infeksiyonu olarak ifade edilir. Nadir rastlanan bir durumdur. Klinik ve radyolojik olarak maligniteyi veya kronik obstriktif akciğer hastalığını akla getirebilmektedir. Lezyona bağlı gelişen atelektazi, pnömoni bizleri ilk etapta tüberkülozdan uzaklaştırmaktadır.

**Yöntem:** Çalışmamızda 2008-2012 yılları arasında Video-Fiberoptik Bronkoskopik (V-FOB) biyopsi -lavaj ile tanısı konulan 9 olgunun klinik, radyolojik ve bronkoskopik bulguları ve tedavi yaklaşımları değerlendirildi. Bulgular: Hastaların 6'sı kadın, 3'ü erkek olup yaş ortalamaları 43.76 (yaş aralığı 38-54) idi. Öksürük, ensık rastlanan semptomdu. Radyolojik olarak hastaların 4'ünde mediasten lenfadenopati, 3'ünde antibiyotik tedavisine yanıt vermeyen pnömoni görüntüsü, 2'sinde ise inatçı öksürük ve atelektazi mevcuttu. 1 hastanın özgeçmişinde ailede geçirilmiş tüberküloz öyküsü tespit edildi. Hastalara lokal anestezi altında uygulanan V-FOB eksplorasyonda 4 olguda tümöral, 3 olguda granüler, 2 olguda kazeöz tarzda endobronşiyal lezyonlar tespit edildi. Bronş lavajı sonrası mevcut lezyonlardan iğne biyopsisi yapıldı. 7 olguya biyopsi ile tanı konulurken diğer 3 olguda bronş lavajı ARB ve EZN müspet olarak raporlandı. Sadece 2 hastada 2'ci kez yapılan V-FOB lavaj ile tanı konulabildi. Tanı sonrası tüm olgulara 6-12 ay sürelerle antitüberküloz tedavisi uygulandı. Tümoral tipe sahip 4 olgunun 3'ünde lezyonda tam düzelme görülürken 1'de lezyonda hafif gerileme saptandı. Kazeöz ve granülasyon lezyonlu olgularda ise lezyonda tam düzelme gözlendi. Tedavi sonrası hafif gerileme görülen tümöral tipli tek bir olguda tedavi süresi 12 aya tamamlanmak üzere halen devam etmektedir. Sonuç: Inatçı öksürük, klinik ve radyolojik olarak nonspesifik bulgular gösteren hastalarda endobronşiyal tüberküloz da olabileceği akla getirilmelidir. Tanının gecikmemesi ve olası komplikasyonların önüne geçilebilmesi açısından bronkoskopik tetkikin bu tür hastalara rutin olarak yapılmasını önermekteyiz.

**Anahtar Kelimeler:** Endobronşiyal lezyon tüberküloz fiberoptik bronkoskopi

## PSH5

### GÖĞÜS CERRAHİSİ ERKEN POSTOPERATİF DÖNEMDE İZLENEN HEMŞİRELİK TANILARI

Ayşegül Erciyas[1], Funda Tabur[2], Melike Ergüven[2], Atike Özdemir[2], Nahide Akgül[2], Sümeyra Uyurca[2]
[1]Atatürk Göğüs Hastalıkları ve Göğüs Cerrahisi Eğitim ve Araştırma Hastanesi, Sağlık Bakım Hizmetleri Müdürlüğü
[2]Atatürk Göğüs Hastalıkları ve Göğüs Cerrahisi Eğitim ve Araştırma Hastanesi, Cerrahi Yoğun Bakım Kliniği

**Amaç:** Bu çalışma göğüs cerrahisi postoperatif dönemde karşılaşılan hemşirelik tanıları ve kronik hastalıkları bulunan (hipertansiyon ve diyabet) hastaların seyrini incelemek amacı ile yapılmıştır.

**Yöntem:** Atatürk Göğüs Hastalıkları ve Göğüs Cerrahisi Eğitim ve Araştırma Hastanesi'nde göğüs cerrahisi operasyonu geçiren 100 hastada ilk 48 saatte karşılaşılan hemşirelik tanıları, sosyo-demografik özellikleri ve kronik hastalıkları kaydedilmiştir. İstatistik programı olarak SPSS kullanılmıştır.

**Bulgular:** Araştırma grubunun %75'i erkek, %25'i bayan hastalardan oluşmaktadır ve yaş ortalamaları 49,93(18-84)'dür. %35' inin kronik hastalık öyküsü vardır. Hastaların %79'una önemli görülen hemşirelik tanıları konulmuştur. Bunların %11 gastrointestinal, %18 kardiyak, %5 solunum sistemi, %14 ise hem solunum hem kardiyak sistem ile ilişkili semptom ve bulgular tespit edilmiştir. Gastrointestinal sistem ile ilişkili hemşirelik tanısı konulan 49 hastanın %21 i ağız kuruluğu, %13 'ünde ağız kuruluğu ile birlikte bulantı semptomları belirlenmiştir. Solunum ilişkili olarak 39 hastaya hemşirelik tanısı konulmuş ve %24' ünde bol sekresyon olduğu tespit edilmiştir. 46 hastada ise kardiyak nedenlerle hemşirelik tanıları konulmuş olup, %19' da taşikardi bulgusu gözlemlenmiştir. Hastaların %87'si ağrısının olduğunu ifade etmiştir. Hipertansiyon tanısı olan 13 hastanın %54' ünün tansiyonları yüksek seyretmiştir. Diabetes Mellitus hastalarının %41,6'sında postoperatif dönemde kan şekerinin yüksek olduğu gözlenmiş olup % 58,4 'ünde normal kan şekeri saptanmıştır.

**Sonuç:** Hemşirelik tanılarından en sık görülen sekresyon hastaların aktif öksürmeyi gerçekleştirememesinden kaynaklanmaktadır. Bunu engellemek için preoperatif dönemde hastalara öksürme ve derin solunum egzersizleri uygulatılarak öğretilmelidir. Ağız kuruluğu, bulantı ve kusmanın ameliyat sonrasında büyük oranda karşılaşılan sorunlar olduğu hastalara peoperatif dönemde bu konuda bilgilendirilmelidir.

**Anahtar Kelimeler:** göğüs cerrahisi postoperatif hemşirelik tanıları

## PSH6

### ALS(AMİYOTROFİK LATERAL SKLEROZ)HASTALARINDA DPS(DİYAFRAGMA PİL SİSTEMİ) UYGULAMASI VE AMELİYATHANE HEMŞİRELİĞİ YAKLAŞIMLARI

Feride Koska
Dokuz Eylül Üniversitesi, Ameliyathane

ALS(amniyotrofik lateral skleroz) ilerleyici bir sinir sistemi hastalığıdır.Hastalık motor sinirleri etkiler. Motor sinirler beyinden omuriliğe oradan kaslara giderek hareketlerimizi düzenler. ALS ile sinirlerin kaslara sinyal gönderme yeteneği azalır ve diyafragma kasılma yeteneğini kaybeder.Diyafragma göğüs ve karın boşluğunu ayıran c3-4-5 servikal nöronlardan köken alan frenik sinir tarafından inerve edilen en önemli solunum kasıdır.Diyafragmanın zayıflaması sonucu solunum sıkıntısı başlar ve bu durum mekanik solunum desteğine kadar gider. DPS normalde beynimiz tarafından sinirler aracılığı ile gönderilen sinyaller yerine diyafragmaya elektrik sinyalleri gönderen bir uyarıcıdır.Sinyaller diyafragmanın kasılmasına neden olup solunum işlemini kolaylaştırmakta ve etkili hale getirmektedir. DPS uygulaması hastaların günlük yaşam düzenine geri dönmesini sağlar.Takılan pil trakeostomi açılma süresini geciktirir.Mekanik ventilatöre bağlı olan hastanın makinaya ihtiyacını azaltır veya tümüyle ayrılmasını sağlayabilir.Uyku kalitesini iyileştirir ve normal konuşmayı mümkün kılar. Ameliyat için kullanılacak laparoskopik malzeme ve diğer sarf malzemelerin hazırlığı ve eksiksiz kullanıma sunulması ameliyathane hemşiresinin sorumluluğundadır. Ameliyatın hemşirelik hazırlığı ameliyat süresinin kısaltılması, ameliyatın başarısı, hasta güvenliği ve konforunun arttırılması açısından büyük önem taşır. 2012 Nisan ayından itibaren hastanemizde DPS uygulanmaktadır. Dokuz Eylül Üniversitesi Göğüs Cerrahisi Ana Bilim Dalı, bu eğitimi alan ve ameliyatı gerçekleştirebilen ülkemizdeki tek, dünyadaki 12 merkezden biridir. Çalışmanın amacı DPS uygulaması nda ameliyathane hemşireliği yaklaşımlarını paylaşmak tır.

**Anahtar Kelimeler:** dps uygulaması

## PSH7

## GÖĞÜS CERRAHİSİNDE İZOLASYON, ETKEN MİKROORGANİZMA DAĞILIMI VE ANTİBİYOTİK DUYARLILIKLARI

Fatma Şahin[1], **Ayşegül Erciyas[2]**, Saadet Çakmak[3], Göktürk Fındık[4]
[1]Atatürk Göğüs Hastalıkları ve Göğüs Cerrahisi Eğitim ve Araştırma Hastanesi, Eğitim Hemşiresi
[2]Atatürk Göğüs Hastalıkları ve Göğüs Cerrahisi Eğitim ve Araştırma Hastanesi, Sağlık Bakım Hizmetleri Müdürlüğü
[3]Atatürk Göğüs Hastalıkları ve Göğüs Cerrahisi Eğitim ve Araştırma Hastanesi, Enfeksiyon Hastalıkları ve Klinik Mikrobiyoloji
[4]Atatürk Göğüs Hastalıkları ve Göğüs Cerrahisi Eğitim ve Araştırma Hastanesi, Göğüs Cerrahisi

**Amaç:** Göğüs cerrahisi ameliyatlarından sonra görülen ve izole edilen mikroorganizmaların dağılımı ve antibiyotik duyarlılıklarının saptanması amaçlanmıştır.

**Yöntem:** 1 Ocak - 31 Aralık 2012 tarihleri arasında göğüs cerrahisi ameliyatları geriye dönük olarak incelenmiştir. Hastaların yaş, cinsiyet, yapılan ameliyat şekli, etken mikroorganizma ve duyarlılık durumları kaydedilmiştir. Hastane enfeksiyon tanısı CDC kriterlerine göre konulmuştur. İzole edilen mikroorganizmaların identifikasyonu Konversiyonel biyokimyasal testler ile Antibiyotik duyarlılık testi disk difüzyon metodu ile çalışılmıştır.

**Bulgular:** 2012 yılında Göğüs Cerrahisi ameliyatı yapılan 1040 hasta incelemeye alınmıştır. 30 hastada cerrahi alan enfeksiyonu tespit edilmiş olup, buna göre enfeksiyon hızı %2,21'dir. Hastaların 16'sına temas izalosyonu uygulanmıştır. Yaş ortalaması 59,66 (39-76)'dır. İzole edilen hastaların 6'sı akciğer rezeksiyonu, 2'si wedge rezeksiyon, 3'ü dekortikasyon, 3'ü bül eksizyonu, 2'si VATS operasyonları geçirmişlerdir. Bu hastaların %61,9 dren ucundan, %14,3 plevra sıvısından, %19.04 bronkoalveolar lavajdan, %4.76 yara yerinden alınan materyallerden izole edilmiştir. En sık izole edilen etken mikroorganizma sırasıyla %75 pseudomonas, %18,75 Acinetobacter, %6,25 S.aureus olarak tespit edilmiştir. Antibiyotik duyarlılıklarına bakıldığında sırasıyla Karbapenemler %18.86, Gentamisin %13.20, Amikasin %11.32, Seftazidim %11.32'dir.

**Sonuç:** Bir yıllık süreçteki cerrahi alan enfeksiyonu yüksek oranlarda bulunmamıştır. Enfeksiyon tespiti yapılan hastaların takibi ve izolasyon önlemlerinin amacına ulaşmış olduğu söylenebilir. Fakat cerrahi alan enfeksiyonunda daha az oranlar hedeflenmeli ve dirençli mikroorganizma sıklığı azaltılmalıdır. Bunun için sürveyans çalışmalarının devamlılığı, izolasyon kurallarına uyum kontrollerinin yapılması, izolasyon uygulamalarında dikkatten kaçan uygulamaların tespit edilmesi gerekir.

# İNDEKS

**A**

Abdulaziz Kök 80
Abdulkadir Atim 101
Abdulkerim Bayülgen 201, 202, 203, 205, 256
Abdullah Böyük 116
Abdullah Erdoğan 58, 83, 142
Abdullah İrfan Taştepe 11, 79, 124, 152, 171, 199
Abdullah Kansu 209, 211, 213, 225
Abdullah Özgönül 103
Abit Demircan 12, 58, 62, 83, 142, 250
Acar Aren 73
Adalet Demir 13, 64, 69, 143, 227
Adamu Issaka 67, 78, 184, 185, 189, 197, 200, 210, 212, 214, 267
Adem Güngör 10
Adnan Giral 185
Adnan Sayar 10, 13, 56, 64, 69, 143, 227
Ahmed Goneim 157
Ahmet Acıpayam 161, 187, 256
Ahmet Başoğlu 12, 69, 188, 233, 234, 265
Ahmet Bülent Kargı 126, 169, 199
Ahmet Demirkaya 60, 68, 86, 183, 184, 204, 205, 234, 235, 257, 266, 270
Ahmet Dumanlı 167, 180, 181, 189, 193, 260
Ahmet Erbey 80, 128, 151, 173
Ahmet Ersin Erbaş 196
Ahmet Feridun Işık 4, 14, 46, 62, 76, 126, 201, 208, 212, 255
Ahmet Hatipoğlu 13
Ahmet Kılıç 216, 220, 222, 223, 261
Ahmet Mercan 66
Ahmet Önen 10, 13, 58, 67, 70, 96, 104, 106, 120, 130, 131, 132, 133, 157, 174
Ahmet Sami Bayram 82, 84, 182, 230, 238, 249
Ahmet Seker 103
Ahmet Sızlanan 71, 80, 116, 121, 151, 173
Ahmet Üçvet 59, 81, 127, 159, 175, 176, 180, 182, 249, 257
Ahmet Uludağ 118
Ahmet Uysal 207
Aişe Karadağ 15
Akif Turna 3, 11, 14, 60, 68, 86, 183, 184, 234, 235
Akın Eraslan Balcı 14, 77, 140, 141, 142, 147, 149, 266
Akın Kuzucu 73, 200, 259
Akın Yıldız 170, 246
Akın Yıldızhan 118
Alev Çıtak 271
Ali Alagöz 274
Ali Beyoğlu 72
Ali Bilal Ulaş 71, 122, 130
Ali Çelik 152, 171
Ali Cevat Kutluk 206, 223, 231, 232, 264
Ali Fuad Durusoy 221
Ali Galip Yener 156
Ali Karakılıç 96, 106, 108, 120, 130, 132, 133
Ali Kılıçgün 14, 43, 240, 275
Alim Koşar 87
Ali Özdil 74, 97, 98, 115, 134
Ali Özdülger 11, 13, 60, 171
Ali Özlük 199
Ali Şener 116
Alkın Yazıcıoğlu 72, 125, 188, 217, 251, 252
Alpaslan Çakan 74, 97, 98, 115, 134
Alpay Sarper 58, 62, 83
Alper Akdağ 60
Alper Avcı 80, 151
Alper Gözübüyük 66, 143, 243
Alper Özorak 87
Alper Sevinç 62, 76, 126
Alper Toker 4, 8, 10, 11, 63, 75, 215
Altuğ Koşar 202
Anıl Akboğa 152
Anlayış Aksu 112, 113, 114, 208, 209, 210, 211, 213, 214, 224, 225, 226, 258, 263
Arife Zeybek 58, 62, 83
Armağan Günal 243
Arzu İlçe 275
Arzu İlikay 15
Asime Kasap 275
Aslı Arslan Savaş 58, 96, 106, 157
Aslı Gül Akgül 74, 195, 250
Aslıhan Karul 107
Aslı Muratlı 105, 110, 118
Asuman Türker 188
Atalay Şahin 71, 117, 121, 122, 128
Atike Özdemir 276
Atila Türkyılmaz 163, 164, 165, 166, 243, 244
Atilla Can 189, 190, 191, 193, 253
Atilla Eroğlu 12, 71, 122, 130
Atilla Gökçek 191
Atilla Gürses 4, 11, 64
Atilla Pekçolaklar 80
Atılay Büker 136
Aydın Koç 187
Aydın Şanlı 11, 58, 67, 70, 96, 104, 106, 120, 130, 131, 132, 157, 174
Aydın Taşdöğen 58, 70, 96
Ayfer Pazarlıkçı 274
Ayfer Utkusavaş 154
Ayla Atasever 269
Ayse Gökçe Işıklı 95
Ayşegül Erciyas 274, 276, 277
Ayşe Gül Ergönül 74, 97, 98, 115, 134
Aysel Kurt 161, 187, 256
Ayşen Taslak Şengül 69, 123, 232, 188, 233, 234, 265
Ayşe Nur Keleş 121
Ayşe Nur Yüceyar 74
Ayşe Polat 60
Aysun Mısırlıoğlu 63, 101, 141, 169
Ayten Güner 259
Ayten Kayı Cangır 3, 8, 11, 78, 79, 235, 236

**B**

Bahar Ağaoğlu 58, 96, 106, 108, 131
Bahar Toptaş 235
Bahattin Çelik 104
Bahriye Oya İtil 58, 106
Banu Yoldaş 59, 81, 127, 159, 175, 176, 180, 182, 249, 257
Barış Açıkmeşe 95
Barış Hekimoğlu 125
Barış Medetoğlu 238
Barış Öztürk 95
Barkın Eldem 210
Başak Doğanavşargil 98
Bayram Altuntaş 14, 53, 71, 122, 130
Bayram Metin 86, 93, 94, 254
Bedrettin Yıldızeli 10, 13, 67, 189, 197, 267
Bekir Elma 208
Bekir Sami Karapolat 157
Bekir Tezcan 99
Bektaş Akpolat 91
Bengü Ekinci Köktekir 111
Berkant Özpolat 139, 204, 206
Berk Çimenoğlu 75
Berker Özkan 75
Berna Savaş 79
Berrin Zuhal Altun Kaynak 232
Besey Ören 10, 15, 270
Betül Arıca Yeğin 13, 37
Betül Çakır 113, 114
Betül Demirciler Yavaş 145
Beyza Akdağ 170
Bilgen Aydın 15
Büge Öz 86, 184
Buğra Kaya 190
Bugra Sezen 152
Bülent Altınsoy 193, 245
Bülent Arman 12
Bülent Arslan 201, 202, 203, 205, 256
Bülent Aydemir 221, 222, 226, 228, 262
Bülent Celasun 198
Bülent Karabulut 11, 18
Bülent Koçer 77, 217, 221, 261
Bülent Mustafa Yenigün 107, 115
Bülent Öztürk 121
Bülent Tunçözgür 10, 13, 62, 76, 126, 201, 208, 212, 255
Burak Civelek 206
Burçin Çelik 123, 188, 234, 252, 265
Burcu Gürdemir 95
Burcu Yapar Taşköy 82
Burhan Apilioğulları 167, 196, 247, 253, 260

**C**

Cabir Yüksel 78, 107, 115, 235, 236, 237, 238
Cafer Zorkun 227
Çağatay Çetinkaya 67, 78, 184, 200, 267
Çağatay Tezel 12, 195, 262
Çağlar Çuhadaroğlu 76
Çağlar Yıldırım 207
Canan Cacina 235
Canan Porgalı 203, 205
Can Kürkcüoğlu 102
Cansel Atınkaya Öztürk 75, 123
Celal Buğra Sezen 171, 199
Celaletdin Camcı 62, 76, 126
Celalettin İbrahim Kocatürk 3, 10, 81, 206, 223, 231, 232, 264
Celal Tekinbaş 11, 163, 164, 165, 166, 243, 244
Cemal Asım Kutlu 13, 123
Cemal Özçelik 80, 129
Cengiz Gebitekin 8, 12, 82, 84, 182, 230, 238, 249
Ceyhun Dora 96
Çiğdem Gonca 238
Çiğdem Kandemir 269
Çiğdem Kurcan 269
Çiğdem Tokyol 144
Cihan Özmen 116
Cosimo Lequaglie 10, 11
Coşkun Daharlı 71, 122, 130
Cumhur Murat Tülay 153, 239
Cüneyt Aydemir 222
Cüneyt Kurul 152

**D**

Dalokay Kılıç 11, 19
Davut Tüney 185
Derya Kaya 15
Derya Kaymak 15
Derya Özdemir Tüten 77, 140, 141, 142, 147, 149, 266
Didier Schneiter 65
Dilek Aslıhan 274
Dilşad Özkök 240
Dürdane Öncül 271
Duygu Herek 156

**E**

Ebru Sayılır 150, 215, 225, 228, 242, 252
Ebubekir Gündeş 167
E. Ezgi Cesur 75, 101, 240
Ekber Şahin 12, 33
Ekrem Şentürk 179, 186, 248, 265
Elçin Ersöz 262
Elif Akyıldız 82
Elif Doğan Baki 145, 146
Elif Nisa Ünlü 125, 161, 162
Elif Ülker Akyıldız 84
Elif Yürek 274
Elmir Memmedov 143, 243
Elvin Hekimoğlu 60, 68, 86, 183, 184, 234, 235
Emel Çağlar 264
Emine Özyuvacı 73
Emre Özkan 86
Eray Çınar 168
Ercan Kurtipek 154
Ercüment Ovalı 13, 35
Erdal Kaysoydu 116
Erdal Okur 75, 76, 123, 177, 247
Erdal Yekeler 72, 79, 117, 125, 186, 188, 191, 217, 251, 252, 253
Erhan Ayan 60, 201, 202, 203, 205, 256
Erkan Akar 109, 110, 134
Erkan Çakır 112, 208, 213
Erkan Yıldırım 77, 183
Erkmen Gülhan 13, 186, 192, 242
Erman Bağatur Öztürk 129, 154, 239
Ersin Ali Zümrütbaş 170
Ersin Çardak 136, 202
Ersin Günay 144, 145, 146
Ersin Sapmaz 66, 101, 138, 143
Ertan Aydın 72, 79, 117, 186, 188, 251, 253
Ertan Yaman 150, 179, 248, 265
Esin Tuncay 232
Esra Yamansavcı Şirzai 59, 81, 180, 182, 249, 257
Evren Toprak 169, 266
Ezel Erşen 60, 68, 86, 183, 218, 234, 235

**F**

Fahri Güneş 105
Fahri Oğuzkaya 3, 11, 168, 220
Fatih Doğu Geyik 80
Fatih Hikmet Candaş 118
Fatih Meteroğlu 71, 80, 121, 122, 128, 151, 173
Fatih Nazmi Yaman 95
Fatih Sezer 74, 195, 250
Fatma İlknur Ulugün 157
Fatma Nilgün Kapucuoğlu 119
Fatma Şahin 277
Fatma Toprak 153
Fatoş Kozanlı 163, 164, 165, 166, 244
Ferah Ece 215
Ferda Kahveci 227
Feride Koska 276
Feride Sapmaz 107, 115

Feyza Şen 82
Figen Türk 82, 156, 159, 170, 229
Fisun Karadağ 107, 179, 248, 265
Fuat Sayir 195
Funda Cansun Yakut 59, 81, 127, 159, 176, 180, 182, 249, 257
Funda Coşkun 182
Funda Demirağ 152, 242, 251
Funda İncekara 150, 194, 215, 225, 228, 245
Funda Tabur 274, 276
Funda Tümkaya 156
Funda Yalcın 103
Furkan Şahin 152, 242

G

Gamze Çetinkaya 238
Gamze Yayla 232
Gamze Yurdakan 178
Giray Aynalı 125, 160
Giray İntepe 70, 226, 228
Gökay Ateş 206
Gökay Ceyhan 198
Gökay Reyhan 92
Gökçen Avcı 142
Gökçen Doğan 72
Gökçen Sevilgen 178, 193, 194, 245
Gökhan Asal 246
Gökhan Ergene 76, 177, 247
Gökhan Karaca 94
Gökhan Kocaman 163, 236, 237
Gökhan Öztürk 159
Gökhan Pirzirenli 234, 265
Gökhan Temiz 176
Gökhan Yuncu 12, 82, 156, 159, 170, 229
Gökşen Kuran 15
Göktan Temiz 260
Göktürk Fındık 150, 152, 192, 194, 215, 225, 228, 245, 277
Gönenç Ortaköylü 264
Gönül Tosun 181
Gözde Evcim 124
Gülay Özbilim 62
Gülay Sarıçam 94
Gülbeyaz Can 15
Gülçin Kuyumcu 274
Gülden Ersöz 60
Gülgün Sade Koçak 124
Gülşen Toyğar 274
Gültekin Gülbahar 77, 217
Gürhan Çelik 73
Gürhan Öz 72, 144, 145, 146
Gürsel Çetin 14, 48
Güven Sadi Sunam 99, 106, 111, 112, 114, 127

H

Hacer Alpteker 275
Hakan Bakkal 178
Hakan Bozcuk 62
Hakan Işık 66, 138, 143
Hakan Keskin 83
Hakan Kıral 63, 100, 137, 141, 148, 169, 240, 255
Hakan Kutlay 12, 56, 78, 163, 236, 237
Hakan Ömercikoğlu 67, 78, 184, 185, 200, 214, 267
Hakan Salcı 230
Hakan Topaçoğlu 73
Hakan Zor 152
Hakkı Ulutaş 14, 41, 73, 200, 259
Hale Temel 227
Halil Tözüm 93, 229, 254, 263
Halime Solak 15, 271
Haluk Şaşmaz 118
Hamza Karabağ 104
Harun Süslü 169, 266
Harun Tunç 163, 164, 165, 243, 244
Hasan Batırel 10, 12, 13, 67, 185, 189, 267
Hasan Çaylak 66, 101, 138, 143, 243
Hasan Ekrem Çamaş 87, 88, 90, 111, 144, 155, 160, 161, 162
Hasan Ersöz 67, 70, 96, 104, 106, 108, 120, 130, 131, 132, 133, 157, 174
Hasan Esen 191
Hasan Fevzi Batirel 3, 56, 78, 185, 197, 200, 210, 212, 214
Hasan Hüsnü Yüce 103
Hasan Semih Halezaroğlu 11, 56
Hasan Türüt 13, 161, 187, 256
Hasan Volkan Kara 78
Hatem Arı 160
Hatice Coşgun 222
Hatice Demirbağ 70, 218, 221, 259
Hatice Eröksüz 77
Hatice Eryiğit 135, 168, 175, 176, 179, 202, 207
Hatice Toy 180
Hatice Yıldırım Yaroğlu 60
H. Gülistan Bozdağ 115
Hilal Sazak 124
Hilmi Dikici 199
Hıdır Esme 151, 153, 154, 174, 241, 260
Huriye Gülistan Bozdağ 74, 134
Hüseyin Arpağ 116
Hüseyin Candan 148
Hüseyin Melek 82, 84, 182, 227, 230, 238, 249
Hüseyin Ulaş Çınar 81
Hüseyin Yıldıran 127
Hüseyin Yıldırımoğlu 143
Hussein Elkhayat 157, 158, 184
H. Volkan Kara 185, 197, 200

I

İbak Gönen 125
İbrahim Denizkıran 80
İbrahim Ethem Özsoy 153
İbrahim İlker Öz 80
İbrahim Kürşad Deniz 198
İbrahim Metin Ciriş 161
İbrahim Onur Alıcı 217
İbrahim Şilfeler 69
İbrahim Taylan 172
İbrahim Yetim 69
İ. Can Kürkçüoğlu 100
İ. Ebru Çakır 178
İhsan Bakır 129, 154, 239
İhsan Karadoğan 170
İhsan Şükrü Şengün 58, 96
Ilgaz Doğusoy 2, 3, 4, 12, 70, 218, 221, 259
İlhan İnci 65
İlhan Ocakcıoğlu 63, 75, 100, 195
İlhan Yaylım 235
İlkay Albayrak 131, 135, 136, 139
İlker Ökten 4, 12, 78, 79, 236, 237
İlker Öz 245
İlknur Aytekin 138, 167, 187, 196, 254
İlknur Çengel 269
İlknur Yardımcı 15
İpek Kaplan 272
İrem Hicran Özbudak 62
İrfan Eser 100, 102, 103, 104
İrfan Oruç 167
İrfan Uruç 138
İrfan Yalçınkaya 4, 12, 59, 63, 75, 101, 133, 137, 141, 148, 169, 195, 255
İsa Döngel 87, 90, 119, 125, 160, 161, 162
Işık Kaymak 15, 270, 271
İsmail Ağababaoğlu 67, 96, 104, 106, 132, 133, 174
İsmail Cüneyt Kurul 173, 199
İsmail Ertuğrul Gedik 105, 110, 118, 192
İzzet Özgür Özlük 93

J

Joe Bill Putnam 10, 11, 12, 13
Jose Ribas 10, 12

K

Kadir Burak Özer 168, 176, 179, 202, 207
Kadir İdin 231
Kadir Özer 136
Kamil Kaynak 10, 11, 60, 66, 68, 86, 183, 184, 218, 234, 235
Kamuran Özavcı 95
Kazım Karaaslan 231
K.Burak Özer 135, 175
Kemal Hakan Gülkesen 58
Kemal Karapınar 64
Kemal Ödev 253
Kemal Peker 171
Kenan Can Ceylan 64, 65, 149, 207, 219, 242, 246
Kerem Karaarslan 124
Koray Aydoğdu 125, 150, 194, 215, 225, 228, 245
Koray Dural 139, 204, 206
Korhan Erkanlı 154
Korkut Bostancı 11, 67, 184, 185, 189, 197, 230, 267
Kubilay İnan 192, 245
Kubilay Öcalan 72
Kubilay Ükinç 105
Kürşat Yıldız 250
Kuthan Kavaklı 66, 101, 138

L

Lema Tavlı 181, 190, 253
Levent Aksoy 156, 159, 229
Levent Alpay 59, 63, 75, 100, 101, 123, 133, 137, 141, 148, 195, 202, 255
Levent Cansever 81, 92, 198, 206, 223, 231, 232, 264
Levent Dalar 11, 20
Levent Dertsiz 13, 58, 83
Levent Duman 119, 160, 161
Levent Elbeyli 2, 3, 11, 13, 62, 76, 126, 201, 208, 212, 255
Leyla Acar 192, 242
Leyla Didem Kozacı 179, 248, 265
Leyla Hasdıraz 12, 30, 158, 168, 220
Leyla Nesrin Acar 152

M

Mahmoud Khairy 157
Mahmut Bülbül 89, 160
Makbule Ergin 58, 142
Maruf Şanlı 62, 76, 126, 201, 208, 212, 255
Marwa Saleh 158
Mecit Süerdem 13
Mediha Eliaçık 185
Mehmet Akif Tercan 117
Mehmet Ali Bedirhan 4, 10, 11, 12, 81, 223, 231, 232, 264
Mehmet Ali Eryazğan 217, 221, 261
Mehmet Ali Sakallı 237
Mehmet Bektaş 12, 24, 78, 236
Mehmet Bilgin 68, 168
Mehmet Böncü 148
Mehmet Duran 172
Mehmet Gazi Kobaner 96
Mehmet Gökhan Pirzirenli 123, 188, 252
Mehmet Kılıç 163, 164, 165, 166, 243, 244
Mehmet Muharrem Erol 82, 84, 182, 230, 238, 249
Mehmet Oğuzhan Özyurtkan 77, 140, 141, 142, 147, 149, 266
Mehmet Oğuz Köksel 60, 201, 202, 203, 205, 256
Mehmet Özgel 116, 178, 203
Mehmet Salih Aydın 103, 104
Mehmet Ünal 59, 81, 175, 176, 180, 182, 249
Mehmet Yazıcı 92
Mehmet Yıldırım 12, 70, 218, 221, 226, 259
Melike Duran 151, 153, 154, 174, 241
Melike Ergüven 274, 276
Meltem Tor 178, 193
M. Emin Güneş 73
M.Ersin Çardak 135, 175
Mert Aygün 239
Mertol Gökçe 178, 193, 194, 245
Merve Şengül 251
M. Esat Yamaç 164, 165, 166, 243, 244
Metin Demircin 227, 264
Metin Er 175
Mine Cankurtaran Demir 63, 100, 195
Mine Demir 75, 148, 169
Mine Yılmaz 269
Miray Ersöz 201, 212, 255
Miray Yılmaz 62, 76, 126
M. Murat İnal 126
M.Remzi Savaş 204, 266
Muazzez Çevik 103, 104
Muhammet Reha Çelik 73, 200, 259
Muhammet Sayan 199
Muharrem Çakmak 110
Muharrem Çelik 222, 226, 228
Muharrem Özkaya 260
Münevver Özkan 275
Münire Çakır 90
Murat Akal 235
Murat Akkuş 129, 154, 239
Murat Bayram Kaplan 171
Murat Bilgi 240
Murat Demir 60
Murat Ersin Çardak 168, 176, 179, 207
Murat Hanözü 129, 154, 239
Murat İğde 221
Murat Kapdağlı 63, 75
Murat Kaynak 92, 198
Murat Kitapçı 272
Murat Kılıç 77, 140, 141, 142, 147, 149, 266
Murat Kuru 172, 180, 189, 191, 193, 196, 247
Murat Öncel 99, 106, 108, 111, 112, 114, 127
Murat Özban 170
Murat Özkan 115, 163, 235, 237, 238
Murat Palabıyıkoğlu 78, 236
Murat Şahin 79, 163, 235, 237
Murat Sarıçam 86, 93, 94

Murat Yaşaroğlu 70
Mustafa Akın 140, 141, 142, 149
Mustafa Aldağ 218
Mustafa Çalık 151, 153, 174, 241
Mustafa Kuzucuoğlu 94, 95
Mustafa Özdoğan 170, 246
Mustafa Şimşek 262
Mustafa Vayvada 59, 137, 255, 262
Mustafa Yılmaz 219
Mustafa Yüksel 2, 3, 8, 11, 14, 15, 67, 184, 185, 189, 197, 230
Muttalip Çiçek 116
Muzaffer Metin 64

N

Naciye Kılıçarslan 179, 248, 265
Nahide Akgül 274, 276
Nalan Akyürek 171
Nazmiye Çakmak 262
N. Çağatay Çimşit 185
Necati Çıtak 14, 51, 80, 271
Necdet Öz 170, 199, 246
Neriman Zengin 270
Nermin Karahaliloğlu 15
Nermin Karalar 274
Neşe Karadağ 73, 178
Nesimi Günal 77, 139, 204, 206
Neslihan İpek Kobaner 96
Neslihan Özcan 15
Nesrin Özfiliz 230
Nevzat Karabulut 170
Nezih O. Ermerak 67, 78, 184, 189, 197, 212, 267
Nezih Özdemir 10, 12, 58, 67, 70, 96, 104, 106, 108, 130, 131, 132, 133, 157, 174
Nilgün Kanlıoğlu Kuman 107, 150, 179, 248, 265
Nilgün Pakdemir Bilgin 69
Nilgün Zeynep Ulukol 206, 227
Nil Molinas 11
Nilüfer Tamer 60
Nur Büyükpınarbaşlı 113, 209, 211, 213, 225, 263
Nurcan Ünver 223
Nurcihan Selimoğlu 275
Nur Dilek Bakan 69, 143, 227
Nurettin Karaoğlanoğlu 3, 13, 72, 79, 117, 124, 125, 186, 188, 191, 194, 217, 225, 251, 252, 253
Nurettin Yiyit 118
Nuri Düzgün 151, 153, 154, 241, 260
Nuriye Tarakçı 180
Nurlan Alizade 68, 183, 184
Nur Yücel 147, 149

O

Oğuzhan Özyurtkan 13
Oğuz Köksel 11
Okan Karataş 66, 138, 143
Okan Solak 72, 144, 145, 146
Olcay Eser 145
Olgun Kadir Arıbaş 12, 28, 86
Ömer Cenap Gülyüz 251
Ömer Faruk Demir 158
Ömer Gülyüz 79
Ömer Önal 158, 168, 220
Ömer Soysal 13, 112, 113, 114, 208, 209, 210, 211, 213, 214; 224, 225, 226, 231, 258, 263
Ömer Yılmaz 119
Ömür Kasımcan 204
Önder Kavurmacı 97, 98
Önder Öztürk 119
Öner Dikensoy 62, 76, 126
Onur Akçay 65, 147, 248
Onur Bayrakçı 201
Onur Genç 3, 4, 12
Orçun Özkaragöz 227
Orçun Ünal 227
Orhan Yücel 66, 138, 143, 243
Osman Cemil Akdemir 112, 113, 114, 208, 209, 210, 211, 213, 214, 224, 225, 226, 231, 258, 263
Osman Korcan Tilkan 173
Osman Şimşek 234
Osman Yakşi 60, 68, 183, 184
Oya İmamoğlu 222, 226, 228, 259, 262
Ozan Karakişi 161
Ozan Usluer 64, 81, 155, 156, 159, 175, 180, 246, 248, 249
Özgür Bilen 248
Özgür İşgörücü 69, 143, 227
Özgür Karakurt 77, 173, 217, 221, 261
Özgür Katrancıoğlu 66
Özgür Ömer Yıldız 117, 253
Özgür Samancılar 65, 146, 155, 156, 242
Özkan Demirhan 215, 218
Özkan Saydam 64, 178, 193, 245
Özlem Kemerkaya 269
Özlem Küçükhüseyin 235
Özlem Özmen 253
Özlem Pazar 271
Özlem Uzman 275

P

Pascal Thomas 12, 13
Pelin Bağcı 256
Pelin Sürücü 234, 265
Peter Kestenholz 65
Pınar Atasoy 204
Pınar Bıçakcıoğlu 152, 191, 192, 242, 252
Pınar Karabağlı 99

R

Rabia Arpacı 203, 205
Ramazan Bal 77
Rasih Yazkan 8, 87, 88, 89, 90, 111, 119, 125, 137, 144, 155, 160, 161, 162, 166, 172, 181
Rauf Görür 12, 118
Recai Buyruk 117
Recep Demirhan 13, 135, 136, 168, 175, 176, 179, 202, 207
Recep Ustaalioğlu 70, 218, 221, 228, 259
Refik Ülkü 14, 39, 71, 80, 116, 122, 151, 173
Reyhan Kuğu 66
Rıza Doğan 197, 198, 219
Rıza Serdar Evman 168, 176
Robert McKenna 11, 12

S

Saadet Çakmak 277
Şaban Ünsal 64, 65, 146, 147, 148, 149, 207, 242
Sabire Peker 230
Sadi Kaya 72, 150, 194, 215, 225, 228, 242, 245, 252
Şahbender Koç 148
Şahin Bozok 256
Saime Turna 235
Saim Yılmaz 246
Salih Çokpınar 107, 150, 179, 186, 248, 265
Salih Duman 63, 75
Salih Topçu 11, 13, 74, 195, 250
Sami Ceran 167, 172, 196, 247
Şamil Günay 100, 102, 103, 104, 148
Şansal Gedik 111
Satı Birbudak 269
S. Çağatay Tezel 240
Seçil Demirtaş 269
Sedat Altın 12, 13
Sedat Demircan 11, 173
Sedat Güneş 88, 89, 111, 137, 144, 162
Sedat Gürkök 14, 66, 143, 243
Sedat Koçal 128
Sedat Ziyade 112, 113, 114, 208, 209, 210, 211, 213, 214, 224, 225, 226, 231, 258, 263
Sefa Alperen Öztürk 87
Selami Volkan Baysungur 63, 100, 195
Selçuk Gürz 123, 188, 234, 252, 265
Selçuk Köse 131, 135, 136, 139
Selda Şen 186
Selver Özekinci 116
Sema Çakır Güler 275
Sema Erden 60
Semih Halezeroğlu 14, 76, 177, 247
Şenay Aydın 206
Şenel Yediyıldız 112, 113, 114, 208, 209, 210, 211, 213, 214, 224, 225, 226, 258, 263
Şenol Ürek 240
Seradr Monis 122
Serap Toru 62
Seray Hazer 192, 194, 228
Serda Kanbur 59, 75, 101, 133, 137, 141, 148, 240, 255
Serdar Evman 59, 80, 101, 133, 136, 141, 148, 255
Serdar Han 11, 77
Serdar Kokulu 144, 145, 146
Serdar Monis 71, 80, 121, 128, 151
Serdar Onat 13, 71, 80, 116, 151, 173
Serdar Özkan 124, 186, 251, 253
Serdar Şen 179, 186, 248, 265
Şeref Özkara 79
Serhan Duman 63
Serhan Tanju 13, 14
Serhan Yurtlu 193
Şerife Özdinç 144, 145
Şerife Tuba Liman 3, 74, 195, 250
Serkan Bayram 169, 240, 262
Serkan Enön 13, 115, 163
Serkan Kaya 93
Serkan Önen 78, 79, 235, 236, 237, 238
Serkan Özbay 74, 195, 250
Serkan Özkul 86
Serkan Uysal 197, 198, 219, 227, 264
Serpil Sevinç 64, 65, 146, 147, 148, 149, 207, 242
Serpil Yüksel 275
Seval Kul 208
Sevgen Çelik Önder 197
Sevgen Önder 219, 264
Sevgi Özalevli 58, 96, 108
Sevgi Pekcan 189
Sevgi Yalçınkaya 15
Şevket Dereli 149
Şevket Kabukçu 235
Şevket Kavukçu 14, 78, 236, 238
Şevval Eren 13
Şeyda Kaya 102
Şeyda Örs Kaya 3, 4, 12, 64, 65, 146, 147, 148, 149, 155, 156, 157, 207, 219, 242, 246, 248
Seymur Salih Mehmetoğlu 74, 195, 250
Sezai Çelik 222
Sezai Çubuk 66, 138, 143, 243
Sezgin Ulusoy 143
S. İbrahim Dinçer 82
Sina Ercan 11
Sinan Anar 257
Şirin Akdeniz 142, 250
Siyami Aydın 140, 141, 142, 147, 149, 266
Ş. Mustafa Demiröz 116, 178, 203
Soner Demirbaş 191
Soner Gürsoy 59, 81, 127, 159, 175, 176, 180, 182, 249, 257
Songül Büyükkale 64, 143, 227
Songül Çühedaroğlu 69
Songül Yorgun 275
S. Ş. Erkmen Gülhan 152
Şua Sümer 99
Suat Erus 75, 95
Suat Gezer 260
Süha Alzafer 76
Süheyla A. Özsoy 10, 15
Şükrü Dilege 10, 63
Süleyman Akın 151, 154, 174, 241
Süleyman Anıl Akboğa 171
Süleyman Ceyhan 81, 206, 223, 231, 232, 264
Süleyman Deniz 101
Sümeyra Uyurca 276
Suna Polatoğlu 77, 140, 141, 142, 147, 149, 266
Süreyya Sarıhan 84

T

Tahir Şevval Eren 121, 229, 254, 263
Talha Doğruyol 137, 229, 254, 263
Talip Çevik 72
Tamer Altınok 13, 180, 181, 189, 190, 191, 193, 253
Tamer Okay 70, 185, 218, 222, 226, 228, 259, 262
Taner İyigün 129
Taner Öztürk 64, 146, 155, 248
Taner Tarladaçalışır 120
Tanzer Korkmaz 240
Tarık Candan 109
Tarık Portulaglu 101
Tarık Türk 170
Tarık Yağcı 59, 81, 159, 176
Tayfun Kermenli 238
Taylan Oksay 87
Tevfik İlker Akçam 74, 97, 98, 134
Tevfik Kaplan 65, 77
Timuçin Alar 105, 110, 118, 129, 148, 149, 192, 207
Timur Uğurlu 126
Tolga Semerkant 229
Tomris Erbaş 197
Toni Lerut 212
Tuba Acar 156, 248
Tuba Liman 11, 12
Tuba Şahinoğlu 197, 198, 219, 227, 264
Tuğba Coşgun 123
Tuğçe H. Kasapoğlu 215
Tülay Tunçer Peker 87
Tülin Durgun Yetim 69, 232
Tunç Güler 190
Tunç Laçin 59, 133, 255
Turgay Ulas 103
Turgut Işıtmangil 3, 12, 13, 118

Turhan Ece 11, 230
Türkan Dübüş 91, 92, 105, 275
Türkan Evrensel 84
Türkan Kutsioğlu 262
Türkan Pehlivan 274

U

Ufuk Çağırıcı 14, 74, 97, 98, 115, 134
Uğur Temel 208, 209, 224, 226, 258
Ulaş Kumbasar 264
Ülkü Aslan 198
Ülkü Eren Yazıcı 72, 79, 117, 124, 125, 152, 186, 188, 192, 251, 253
Ümmühan Yiğit 275
Ünal Sakıncı 14, 77, 217, 221, 261
Ünase Büyükkoçak 206

V

Valerie W. Rusch 11, 12
Volkan Baysungur 59, 75, 123, 133, 137, 141, 148, 169, 255
Volkan Hancı 193
Volkan H.Kara 67, 185, 189, 210, 212, 214, 267
Volkan Karaçam 58, 67, 70, 96, 104, 106, 120, 130, 131, 132, 133, 157, 174

W

Walter Weder 65

Y

Yasemin Bilgin Büyükkarabacak 69, 123, 188, 232, 233, 234, 265
Yasemin Güzelçakar 15, 270
Yasin Ekinci 82
Yasin İlter Toker 142
Yavuz Haspolat 263
Yekta Altemur Karamustafaoğlu 94, 95, 120
Yeliz Erol 98
Yener Aydın 71, 122, 130
Yener Yörük 11, 94
Yetkin Ağaçkıran 72, 192, 252
Yıldıray Bekar 124
Yılmaz Bülbül 106
Yücel Akkaş 66
Yunus Benli 76, 212
Yunus Nadi Yüksek 261
Yusuf Aydemir 108
Yusuf Kahya 236, 238

Z

Zafer Hasan Ali Sak 103, 104
Zafer Küçükodacı 118
Zehra Dilek Kanmaz 232
Zekiye Aydoğdu Dinç 127
Zeliha Tekeli 105
Zerrin Erkol 14, 55
Zeynep Balcı 261
Zeynep Bilgi 67, 78, 184, 185, 212, 214, 267
Zeynep Orhan Taştan 178, 203
Zeynep Pelin Sürücü 252
Zeynep Yaldır 15
Ziya Toros Selçuk 198