BİLDİKLERİMİZ
YAPA BİLDİKLERİMİZ

VII. Ulusal Akciğer Kanseri Kongresi

TAKD
TÜRK AKCİĞER KANSERİ DERNEĞİ 2003

24-27 Kasım 2016
Sueno Deluxe Otel, ANTALYA

Türk Göğüs Cerrahisi Derneği
1998

www.ulusalakciger2016.org

Eğitim Kitabı ve Bildiriler

ORGANIZASYON SEKRETERYASI

Serenas Uluslararası Turizm Kongre Organizasyon A.Ş.
Tel : +90 0216 594 58 26 • Fax: +90 0216 594 57 99
E-Mail : breastanbul@serenas.com.tr
Web : www.serenas.com.tr

İÇİNDEKİLER

ÖNSÖZ 5

EDİTÖRLER KURULU 6

BİLİMSEL PROGRAM 7

KONUŞMACI ÖZETLERİ 13

- ERKEN EVRE KHDAK'DE LENFATİK DİSEKSİYON 15
  Cabir Yüksel
- NEW LUNG CANCER STAGING AND INVASIVE MEDIASTINAL STAGING: THE LATEST SITUATION 17
  Ramón Rami-Porta
- NÖROENDOKRİN TÜMÖRLERİN RADYOTERAPİSİNDE GÜNCEL DURUM 19
  Ayşe Nur Demiral
- NÖROENDOKRİN TÜMÖRLERDE RADYONÜKLİT TERANOSTİK UYGULAMALAR 22
  Özlem Özmen
- MALİGN PLEVRAL MEZOTELYOMA (MPM) SİSTEMİK TEDAVİSİNDE GELİŞMELER 25
  Abdurrahman Işıkdoğan
- AKCİĞER KANSERLİ HASTADA AĞRI TEDAVİSİ 27
  Meltem Uyar
- MALİGN PLEVRAL EFFÜZYON 30
  Burçin Çelik
- HEMOPTİZİ 33
  Ahmet Selim Kervancıoğlu
- AKCİĞER KANSERİNDE İMMÜNOTERAPİ – BİYOBELİRTEÇLER 34
  Nalan Akyürek
- AKCİĞER KANSERİNDE İMMÜNOTERAPİ İLAÇLAR (İMMÜN CHECKPOİNT İNHİBİTÖRLERİ) 35
  Özden Altundağ
- KÜÇÜK HÜCRELİ OLMAYAN AKCİĞER KANSERİNDE ANTİ- İDYOTİP AŞILAR 38
  Necdet Üskent
- KHDAK'LARINDA HEDEFE YÖNELİK TEDAVİ SEÇİMİNDE MOLEKÜLER PATOLOJİNİN KATKISI; TÜRKİYE'DE GÜNCEL DURUM 40
  Büge Öz
- THE CONCEPT OF COMPLETE RESECTION IN LUNG CANCER 42
  Ramón Rami Porta
- KÜÇÜK HÜCRELİ AKCİĞER KANSERİNDE CERRAHİ TEDAVİ 43
  Ahmet Feridun Işık

SÖZEL BİLDİRİLER 45

POSTER BİLDİRİLER 75

YAZAR DİZİNİ 132

ÖNSÖZ

Değerli Meslekdaşlarımız,

Her 2 yılda bir düzenlenen Ulusal Akciğer Kanseri Kongresi'nin VII. si bu yıl **24-27 Kasım 2016** tarihlerinde **Antalya Sueno Otel**'de yapılacaktır.

Türk Akciğer Kanser Derneği (TAKD) ve Türk Göğüs Cerrahisi Derneği (TGCD) tarafından ortaklaşa düzenlenecek bu kongrede, daha önceki yıllarda olduğu gibi, yine büyük bir katılımla bilimsel açıdan zengin bir etkinliği hep birlikte gerçekleştirmek istiyoruz.

Günümüzün bilişim çağında hemen tüm meslekdaşlarımızın meslekleriyle ilgili bilgilere kolaylıkla ulaşması mümkün olmakla birlikte, edinilen bilgileri uygulamada bazı zorluklar yaşandığı hepimiz tarafından bilinmektedir. Bu nedenle kongremizin bu yılki temasını**"Bildiklerimiz ve yapabildiklerimiz"** olarak belirledik. Bu amaçla, kongre boyunca erken tanıdan başlayarak tüm evrelerde akciğer kanserlerine yaklaşımlarda güncel yeni bilgiler edinileceği gibi bu bilgilerin ne kadarını günlük uygulamalara aktarabildiğimizi de tartışacağız.

Kongremiz süresince; kanser hastalarıyla iletişim, hasta ve yakınlarına kötü haber verme, olgular eşliğinde akciğer kanserine yaklaşım, her uzmanlık alanında son zamanlarda yayınlanmış önemli makalelerinin sunulması gibi farklı konular da irdelenecektir.

Akciğer kanseriyle ilgilenen siz meslekdaşlarımızın bilgi, deneyim ve katkılarıyla şekillenecek bu kongremizde hepinizi aramızda görmekten büyük mutluluk duyacağız.

Katılımlarınızı bekler, çalışmalarınızda başarılar dileriz.

Saygılarımızla,

Prof. Dr. E. Rıza Çetingöz

TAKD Yönetim Kurulu Başkanı

Prof. Dr. Levent Elbeyli

TGCD Yönetim Kurulu Başkanı

EDİTÖRLER KURULU

EŞBAŞKANLAR

E. Rıza ÇETİNGÖZ

Levent ELBEYLİ

KONGRE SEKRETERİ

Esra KAYTAN SAĞLAM

ÜYELER

Güntülü AK
Ayşegül AKGÜN
Serap AKYÜREK
Pınar ÇELİK
Serkan ENÖN
Türkkan EVRENSEL
Celalettin KOCATÜRK
Nil MOLİNAS MANDEL
Özgür SAMANCILAR
Recep SAVAŞ
Uğur SELEK
Ülkü YILMAZ
Fulden YUMUK
Handan ZEREN

KONGRE BİLİMSEL KURULU

Güntülü AK
Ayşegül AKGÜN
Serap AKYÜREK
Pınar ÇELİK
Rıza ÇETİNÖZ
Ilgaz DOĞUSOY
Serkan ENÖN
Türkkan EVRENSEL
Nil MOLİNAS MANDEL
Esra KAYTAN SAĞLAM
Özgür SAMANCILAR
Recep SAVAŞ
Uğur SELEK
Ülkü YILMAZ
Fulden YUMUK
Handan ZEREN

POSTER DEĞERLENDİRME JÜRİSİ

Güntülü AK
Serkan ENÖN
Esra KAYTAN SAĞLAM
Özgür SAMANCILAR

(Soyadı sıralamasına göre dizinlenmiştir)

BİLİMSEL PROGRAM

24 Kasım 2016, Perşembe			
Salon A		**Salon B**	
10:30 - 12:00	**Kurs: Kanser Hastası ile İletişim** **Eğiticiler:** Deniz Yamaç, Güler Bahadır		
12:00 - 13:30	**Öğle Yemeği**		
13:30 - 14:30	**Multidisipliner Vaka Tartışması - I** **Erken Evre** **Koordinatör:** Ülkü Yılmaz Ankara Atatürk Göğüs Hastalıkları - Göğüs Cerrahisi Eğitim Araştırma Hastanesi **Panelistler:** Ülkü Yılmaz, Çetin Atasoy, Özlem Özmen, Funda Demirağ, Türkkan Evrensel, Göktürk Fındık, Uğur Selek		
14:30 - 15:30	**Multidisipliner Vaka Tartışması - II** **Pancoast Tümörleri** **Koordinatör:** Celalettin Kocatürk Yedikule Eğitim Araştırma Hastanesi **Panelistler:** Celalettin Kocatürk, Canan Akman, Ayşegül Akgün, Handan Zeren, Fulden Yumuk, Serap Akyürek, Ferah Ece		
15:30 - 16:00	**Kahve Molası**		
16:00 - 17:00	**Multidisipliner Vaka Tartışması - III** **Metastatik Hastalık** **Koordinatör:** Pınar Çelik, Celal Bayar Üniversitesi **Panelistler:** Pınar Çelik, Erdem Göker, Selen Bayraktaroğlu, Ayşegül Akgün, Ali Veral, Hale Başak Özkök, Soner Gürsoy		
17:00 - 19:00	**NSCLC Minimal İnvazif Evreleme ve Tedavi Yöntemleri** **Oturum Başkanları:** Levent Elbeyli, Ertan Aydın **Transtorasik İİAB** - Recep Savaş **EBUS - EUS -** Benan Çağlayan **Navigasyon -** Onur Fevzi Erel **VATS- Robotik cerrahi -** Şükrü Dilege **Minamal invazif işlemlerde patolog -** İlkser Akpolat	**17:00 - 19:00**	**İmmunoonkoloji Kursu** **Kurs Başkanları:** Nil Molinas Mandel, Türkkan Evrensel **Genel bakış** - İsmail Çelik **Akciğer kanserinde güncel çalışmalar** - Burçak Karaca **Yanıt takibi** - Hüseyin Abalı **Yan etkiler ve yönetimi** - H. Şenol Coşkun "Bristol-Myers Squibb'in Koşulsuz Katkılarıyla" Bristol-Myers Squibb www.bmsturkey.com
19:30	**Açılış Töreni**		

BİLİMSEL PROGRAM

25 Kasım 2016, Cuma			
Salon B		**Salon B**	
08:30 - 09:00	**Akılcı İlaç Kullanımı** Atila Karaalp		
09:00 - 10:00	**UYDU SEMPOZYUM** NSCLC multidisipliner yaklaşım ile hedefe yönelik tedavi **Oturum Başkanı:** Nil Molinas Mandel **Panelistler:** Pınar Saip, Esra Kaytan Sağlam, Büge Öz, Serhan Tanju		
10:00 - 10:15	**Kahve Molası**		
10:15 - 11:05	**Tarama** **Oturum Başkanları:** Atila Akkoçlu, Recep Savaş Hedeflerimiz, ülkemiz ve dünya genelinde güncel durum Tuncay Göksel	**10:15 - 11:00**	**Erken Evrede Tedavi Yaklaşımları** **Bildiklerimiz, Yapabildiklerimiz** **Oturum Başkanları:** Faruk Zorlu, Nezih Özdemir **Sublober rezeksiyon** - Erdal Okur **Erken evrede lenfatik diseksiyon** - Cabir Yüksel **SBRT** - Ufuk Abacıoğlu
11:05 - 11:10 **11:10 - 11:15**	**Sözel Bildiriler** **SS-001** Akciğer kanserinin radyoterapisinde ülkemizde yapabildiklerimiz, Fatma Sert **SS-002** 2009 - 2015 yılları arasında Türkiye'de akciğer kanseri ölümlerinin joinpoint regresyon analizi, Sedat Altın	**11:00 - 11:05** **11:05 - 11:10** **11:10 - 11:15**	**Sözel Bildiriler** **SS-003** Merkezi yerleşimli primer akciğer kanserli hastaların CyberKnife ve VMAT SBRT tekniklerinin karşılaştırılması, Mertay Güney **SS-004** Erken evre akciğer kanserinde tek port vats lobektomi, segmentektomi ve pnömonektomi uygulanan 75 hastanın analizi, Gökhan Ergene **SS-005** SBRT operabl evre 1 küçük hücreli dışı akciğer kanseri için uygun bir tedavi yöntemi değildir, Yusuf Kahya
11:15 - 11:55	**Oturum Başkanları:** Handan Zeren, Büge Öz **WHO 2015 patolojide yenilikler** - Ali Veral **WHO 2015 klasifikasyonunun moleküler patolojiye etkisi, geleceğimizi şekillendirecek moleküler teknikler** - Ediz Coşar	**11:15 - 12:00**	**Tütün Kontrolü ve Çevresel Faktörler** **Bildiklerimiz, Yapabildiklerimiz** **Oturum Başkanları:** Nazmi Bilir, Tezer Kutluk **Tütün kontrolünde son durum** - Şermin Börekçi **Hava kirliliği - Radon Gazı** - Figen Atalay
11:55 - 12:00	**Sözel Bildiri** **SS-006** Akciğer adenokarsinomunda EGFR mutasyonu ve EML4-ALK translokasyonu: Marmara Üniversitesi deneyimi, Fulden Yumuk		
12:00 - 12:45	**Öğle Yemeği**		
12:45 - 13:45	**UYDU SEMPOZYUM** İskeletle ilişikli olaylarda hedefe yönelik tedavi ile daha güçlü etki **Oturum Başkanı:** Nil Molinas Mandel Kemik metastazlarının hastaya yükü ve hedefe yönelik tedavi **Konuşmacı:** Başak Oyan Uluç		
13:45 - 14:35	**Evreleme 2017** **Oturum Başkanları:** Şevket Kavukçu, Ufuk Yılmaz **Yeni evreleme ve invaziv mediastinal evrelemede son durum** - Ramon Rami Porta	**13:45- 14:45**	**Nöroendokrin Tümörler Bildiklerimiz, Yapabildiklerimiz** **Oturum Başkanları:** Hakan Kutlay, Mahmut Gümüş **Tıbbi onkolojide güncel durum** - Hande Turna **Radyoterapide güncel durum** - Ayşe Nur Demiral **Radyonüklit teranostik uygulamalar** - Özlem Özmen
14:35 - 14:40 **14:40 - 14:45**	**Sözel Bildiriler** **SS-007** 684 Hasta üzerinde 7 ve 8. TNM akciğer kanseri evrelemelerinin karşılaştırılması, Gökhan Kocaman **SS-008** Küçük hücreli dışı akciğer kanserinde yeni evrelemeye (8. TNM) göre sağ kalım sonuçlarımız, Suat Erus		

BİLİMSEL PROGRAM

25 Kasım 2016, Cuma			
Salon B		**Salon B**	
14:45 - 15:45	**Akciğer Kanserinde İzlem ve Yanıt Değerlendirme** **Oturum Başkanları:** Fadıl Akyol, Can Öztürk **Recist yeterli mi?** - Nuri Tasalı, Didem Çolpan Öksüz, Berksoy Şahin **İzlemde sıklık ve yöntem** - Meral Gülhan, M. Ali Bedirhan	**14:45 - 15:25**	**Adjuvan Tedaviler Kimlere Yapılmamalı?** **Oturum Başkanları:** Deniz Köksal, S. İbrahim Dinçer **Adjuvan KT** - Yeşim Eralp **Adjuvan RT** - Gökhan Özyiğit
		15:25 - 15:30 **15:30 - 15:35** **15:35 - 15:40** **15:40 - 15:45**	**Sözel Bildiriler** **SS-009** 684 Küçük hücreli dışı akciğer kanserinde postoperatif radyoterapi: 20 Yıllık deneyim, Fatma Sert **SS-010** İpsilateral multisentrik küçük hücreli dışıakciğer kanserinde cerrahi sonrası sağkalım, Ahmet Üçvet **SS-011** KLN-205 skuamöz hücreli akciğer kanseri hücre hattı üzerine Timöl'ün antiproliferatif ve apopitotik etkileri, Hülya Elbe **SS-012** Küçük hücreli dışı akciğer kanserinin radyoterapiye yanıtının tedavi öncesi nötrofil-lenfosit oranıyla öngörülmesi, Azamat Meryamoviç Dauletkazin
15:45 - 16:00	**Kahve Molası**		
16:00 - 17:15	**Münazara Oturumu** **Tek İstasyon N2'de Tedavi Yaklaşımları** **Oturum Başkanları:** Nil Molinas Mandel, Ilgaz Doğusoy **İlk adım cerrahi** - Aydın Şanlı, Çağatay Tezel **İlk adım onkoloji** - Mustafa Erman, Mustafa Cengiz	**16:00 - 16:30**	**Uzmanıyla Söyleşi: Yuvarlak Masa Toplantısı** **Moleküler tekniklerdeki tuzaklar** - Ediz Coşar
17:15 - 17:30	**Kahve Molası**		
17:30 - 18:30	**Evre III Hastalıkta Multimodel Tedavi** **Oturum Başkanları:** Müge Akmansu, Cengiz Gebitekin **Bimodel tedavi** - Banu Atalar **Trimodel tedavi** - Alper Toker		
18:10 - 18:15 **18:15 - 18:20** **18:20 - 18:25** **18:25 - 18:30**	**Sözel Bildiriler** **SS-013** Lokal ileri evre akciğer kanserli hastalarda kemoradyoterapi sonrasında cerrahi. Ne zaman? Hüseyin Melek **SS-014** Yaşlı evre III küçük hücreli dışı akciğer kanserlerinde radyoterapi ve kemoterapi sonuçları: TROD Torasik Onkoloji grubu, Serap Akyürek **SS-015** Tek istasyon N2 varlığında cerrahi sonuçlarımız, Mehmet Ünal **SS-016** Lokal ileri evre akciğer karsinomlu yaşlı hastalarda indüksiyon tedavisi sonrası cerrahi, Gamze Çetinkaya		

BİLİMSEL PROGRAM

26 Kasım 2016, Cumartesi			
Salon A		**Salon B**	
08:30 - 10:00	**Makale Oturumu-1** **Oturum Başkanları:** Alpaslan Çakan, İrfan Yalçınkaya **Radyasyon Onkolojisi** - Ethem Nezih Oral **Patoloji** - Deniz Nart **Göğüs Cerrahisi** - Akif Turna	**Makale Oturumu-2** **Oturum Başkanı:** Mustafa Özdoğan **Medikal Onkoloji** - Mustafa Özdoğan **Göğüs Hastalıkları** - Meltem Tor **Nükleer Tıp** - Akın Yıldız **Radyoloji** - Selen Bayraktaroğlu	
10:00 - 11:00	**UYDU SEMPOZYUM :** Günlük G-CSF pratiğinizde neler değişiyor? **Oturum Başkanı:** Türkkan Evrensel G-CSF tedavisinde yenilikler **Konuşmacı:** Erdem Göker Akciğer kanserli olgularda G-CSF tedavisine yaklaşımlar **Konuşmacı:** Berna Kömürcüoğlu AMGEN Onkoloji		
11:00 - 11:15	**Kahve Molası**		
11:15 - 12:05	**Timik Tümörlerde Yeni Evreleme ve Multimodel Tedaviler** **Oturum Başkanları:** Deniz Yalman, Onur Genç **Cerrahi tedavi** - Zeki Günlüoğlu **Medikal tedavi** - Aziz Karaoğlu **Radyoterapi; Kime? Ne zaman?** - Erkan Topkan	**11:15 - 12:00**	**Evre IV Hastalık** **Oturum Başkanları:** İdris Yücel, Özlem Er **İdame kemoterapinin yeri** - Feyyaz Özdemir **Konsolidasyon radyoterapi** - Zerrin Özgen
12:05 - 12:10 **12:10 - 12:15**	**Sözel Bildiriler** **SS-017** Timoma tedavisinde uzun dönem sonuçlar retrospektif analiz, Bülent Aydemir **SS-018** Timoma ve timik karsinomlu 36 hastada radyoterapi sonuçları ve prognostik faktörlerin değerlendirilmesi, Hasan Oğuz Çetinayak	**12:00 - 12:05** **12:05 - 12:10** **12:10 - 12:15**	**Sözel Bildiriler** **SS-019** Metastatik KHDAK tanılı hastalarda hematolojik parametrelerin prognostik etkisinin değerlendirilmesi, Selçuk Şeber **SS-020** Lokal nükslü küçük hücreli dışı akciğer kanserlerinde robotik stereotaktik radyoterapi ile ikinci seri ışınlama, Cemile Ceylan **SS-021** Soliter pulmoner nodüllerde malignite tanısında daha mı etkiniz? Yeliz Erol
12:15 - 13:00	**Oligometastaik KHDAK'de Bildiklerimiz, Yapabildiklerimiz** **Oturum Başkanları:** Fazilet Öner Dinçbaş, Haluk Onat **Stereotaktik radyoterapide güncel durum** Mahmut Özşahin **Cerrahi tedavi** - Volkan Baysungur **Medikal tedavi sınırları** - İrfan Çiçin		
13:00 - 13:30	**Öğle Yemeği**		
13:30 - 14:50	**Mezotelyoma'da Bildiklerimiz, Yapabildiklerimiz** **Oturum Başkanları:** Serdar Özkök, Ufuk Yılmaz, Levent Elbeyli **Epidemiyoloji** - Muzaffer Metintaş **Yeni evrelemeye göre cerrahi tedaviler** Ayten Kayı Cangır **Sistemik tedaviler** - Abdurrahman Işıkdoğan	**13:30 - 15:00**	**Sorunlarla Başetmek** **Oturum Başkanları:** Semra Bilaçeroğlu, Kamil Kaynak **Beslenme, tamamlayıcı tıp yaklaşımları** - Mustafa Özdoğan **Psikososyal sorunlar** - Ayşin Noyan **Ağrı yönetimi** - Meltem Uyar
14:50 - 14:55 **14:55 - 15:00**	**Sözel Bildiriler** **SS-022** Malign plevral mezotelyomada ailesel yatkınlığın tüm genom dizileme ile analizi, Muhittin Akarsu **SS-023** Visseral plevra invazyon derecesinin prognoza etkisi var mı? Suat Erus		

BİLİMSEL PROGRAM

26 Kasım 2016, Cumartesi			
Salon A		**Salon B**	
15:00 - 15:50	**Palyatif Tedavi Bildiklerimiz, Yapabildiklerimiz** **Oturum Başkanları:** Berna Eren Kömürcüoğlu, Fahri Oğuzkaya **Malign plevral efüzyon** - Burçin Çelik **Havayolu obstrüksiyonunda tedavi** - Aydın Yılmaz **Hemoptizi** - Selim Kervancıoğlu	**15:00 -16:00**	**Akciğer Kanserinde İmmünoterapi** **Oturum Başkanları:** Alper Sevinç, Erdem Göker **Biyomarkerlar** - Nalan Akyürek **İlaçlar (Check point inh.)** - Özden Altundağ **Adaptif immunoterapi** - Ercüment Ovalı **Anti idiotip aşılar** - Necdet Üskent
15:50 - 15:55 **15:55 - 16:00**	**Sözel Bildiriler** **SS-024** Senkron beyin metastazı primer akciğer kanserinde cerrahi tedavinin sonuçları - Hakan Kıral **SS-025** Port katater uygulamalarının erken ve geç dönem komplikasyonlarının değerlendirilmesi: Tek merkez 1583 vaka, Ömer Önal		
16:00 - 16:15	**Kahve Molası**		
16:15 - 17:00	**UYDU SEMPOZYUM** Tedaviye Xalkori ile başlamak **Oturum Başkanı:** Tuncay Göksel **Konuşmacılar:** Tuncay Göksel, İrfan Çiçin, Büge Öz Pfizer Onkoloji		
17:00 - 18:00	**Hedefe Yönelik Tedaviler Bildiklerimiz, Yapabildiklerimiz** **Oturum Başkanları:** Hakan Bozcuk, Dilek Yılmazbayhan **Moleküler patoloji** - Büge Öz **EGFR pozitif KHDAK'nin 1. basamak tedavisi** Gökhan Demir **EGFR mutasyonunda 2. jenerasyon TKI ve ALK-ROS translokasyonlarında tedavi** - İlhan Öztop **KRAS - PI3KCA - BRAF, RET, HER2, FGFR1/2 mutasyonlarında tedavi** - Başak Oyan Uluç	**17:00 - 18:00**	**R0 Cerrahi ve Ötesi** **Oturum Başkanları:** Semih Halezaroğlu, Sedat Koca **Akciğer kanserinde tam rezeksiyon kavramı** Ramon Rami Porta **R1-2 kalan hastalarda yapabildiklerimiz** Gözde Yazıcı
18:00 - 18:50	**Küçük Hücreli Akciğer Kanseri Bildiklerimiz, Yapabildiklerimiz** **Oturum Başkanları:** Aydın Yavuz, Murat Kıyık **Sınırlı evrede cerrahi** - Ahmet Feridun Işık **Yaygın evre tedavide lokal RT yapmalı mı?** Yasemin Bölükbaşı **Kemoterapi ve yeni yaklaşımlar** - Bülent Karabulut	**18:00 - 18:50**	**T Faktörü Nedeniyle Uygulanan Neoadjuvan Tedavi ve Sonrasındaki Yaklaşım** **Oturum Başkanları:** Tamer Altınok, Hasan Türüt **Tıbbi tedavi** - Fatih Selçukbiricik **Radyasyon tedavisi** - Görkem Aksu **Cerrahi tedavi** - Erkmen Gülhan
18:50 - 18:55 **18:55 - 19:00**	**Sözel Bildiriler** **SS-026** Yaygın evre küçük hücreli akciğer kanserinde konsolidatif torakal radyoterapinin yeri, Esra Korkmaz Kıratlı **SS-027** Profilaktik kranial radyoterapi uygulanmış hastalarda ikinci seri kranial radyoterapi etkinliğinin değerlendirilmesi, Nesrin Aktürk	**18:50 - 18:55** **18:55 - 19:00**	**Sözel Bildiriler** **SS-028** Santral T4 küçük hücreli dışı akciğer kanserlerinde morbidite, sağkalım ve prognostik faktörler, Celal Buğra Sezer **SS-029** Tümör boyutunda 10cm yeni eşik değer olabilir! Gökhan Kocaman
19:00 - 19:30	**SBRT Radyobiyolojisi** **Konuşmacı:** Mahmut Özşahin		

BİLİMSEL PROGRAM

27 Kasım 2016, Pazar			
Salon A		**Salon B**	
	Sözel Bildiriler **Oturum Başkanları:** Cumhur Sivrikoz, Bahar Kurt		**Sözel Bildiriler** **Oturum Başkanları:** Atilla Eroğlu, Recep Demirhan
08:30 - 08:35	**SS-030** Primer akciğer adenokarsinomu tanısı ile ameliyat edilen hastalarda alveolar yayılımın sağkalıma etkisi, Suat Erus	**08:30 - 08:35**	**SS-039** N0 KHDAK'de örneklenen lenf nodu istasyon sayısının sağkalıma etkisi, Gökhan Kocaman
08:35 - 08:40	**SS-031** Mediasten ve mediasten dışı ekstragonadal germ hücreli tümörler: Klinik ve kök hücre nakil sonuçları karşılaştırılması, Nesrin Öcal	**08:35 - 08:40**	**SS-040** İndüksiyon tedavi sürecinde vücut kitle indeksi değişiminin cerrahi sonuçlara etkisi, Erhan Özer
08:40 - 08:45	**SS-032** Akciğer kanseri nedeniyle küratif cerrahi uygulanan hastalarda preoperatif beslenme skorunun sağkalım ile ilişkisi, Yusuf Kahya	**08:40 - 08:45**	**SS-041** Akciğer kanseri operasyonları sonrası gelişen atrial fibrilasyona klinik yaklaşım, Önder Kavurmacı
08:45 - 08:50	**SS-033** Küçük hücreli dışı akciğer kanserinin tanı ve takip aşamasında HE4 proteininin etkinliğinin değerlendirilmesi, Ulaş Kumbasar	**08:45 - 08:50**	**SS-042** Akciğer kitlelerinde stereotaktik beden radyoterapisi değerlendirme sonuçları: Tek bir merkez deneyimi, Ali Ölmezoğlu
08:50 - 08:55	**SS-034** Akciğer kanserinin cerrahi tedavisinde videotorakoskopi ve torakotominin maliyet etkinliği yönünden karşılaştırılması, Alper Fındıkçıoğlu	**08:50 - 08:55**	**SS-043** Erken evre küçük hücre dışı akciğer kanserinde PET-CT 18F FDG SUV MAX değerinin prognostik önemi, Çağlayan Geredeli
08:55 - 09:00	**SS-035** Plöroparankimal epiteloid malign vasküler tümörlerin klinikopatolojik özellikleri, Funda Demirağ	**08:55 - 09:00**	**SS-044** Kolon ve akciğer kanserli hastaların hastalık algılarının saptanması, Ayşin Kayış
09:00 - 09:05	**SS-036** İş yeri taraması esnasında saptanılan akciğer patolojisi nedeniyle opere edilen olgular, Önder Kavurmacı	**09:00 - 09:05**	**SS-045** Küçük hücreli dışı akciğer kanserinde radyoterapi-kemik mineral yoğunluğu ilişkisinin kantitatif BT ile saptanması, Işıl Başara Akın
09:05 - 09:10	**SS-037** Cerrahi yapılan akciğer sarkomatoid karsinom olgularının tedavi sonuçları sarkomatoid olmayanlara göre daha kötüdür, Volkan Kara	**09:05 - 09:10**	**SS-046** Remisyondaki akciğer kanseri hastalarının egzersiz kapasitesi, solunum kas kuvveti ve fiziksel aktivite düzeyleri, Zeynep Pelin Dündar
09:10 - 09:15	**SS-038** Küçük hücreli dışı akciğer kanserli hastalarda pozitron emisyon tomografisinin prognostik değeri, Hüseyin Melek	**09:10 - 09:15**	**SS-047** Beyin metastazlı akciğer kanseri tanılı hastaların tedavisinde ikinci seri tüm beyin ışınlamanın palyasyona etkisi, Barbaros Aydın
		09:15 - 09:20	**SS-048** Küçük hücreli dışı akciğer kanseri nedeniyle pulmoner rezeksiyon uygulanan hastalarda fibrin yapıştırıcı deneyimimiz, Ulaş Kumbasar
10:00 - 10:30	**Kahve Molası**		
10:30 - 12:00	**Kongreden Akılda Kalanlar** **Oturum Başkanları:** Rıza Çetingöz, Levent Elbeyli **Radyasyon Onkolojisi** - Pervin Hürmüz **Göğüs Hastalıkları** - Nilgün Yılmaz Demirci **Göğüs Cerrahisi** - Sedat Ziyade **Tıbbi Onkoloji** - Ömer Fatih Ölmez		
Ödüller ve Kapanış			

Konuşmacı Özetleri

ERKEN EVRE KHDAK'DE LENFATİK DİSEKSİYON

Cabir Yüksel

Ankara Üniversitesi Tıp Fakültesi, Göğüs Cerrahisi Anabilim Dalı, Ankara

Akciğer kanseri tüm dünyada, hem kadın hem erkeklerde kansere bağlı ölüm nedenlerinin en başında gelmektedir ve bu olguların yaklaşık %85'ini küçük hücreli dışı akciğer kanserleri (KHDAK) oluşturmaktadır.

KHDAK'de tedavi seçimi, tümörün evresine ve hastaya ait faktörlere (yaş, pulmoner fonksiyon, komorbidite) bağlıdır. Tek bir akciğerde sınırlı, çevre dokulara herhangi bir invazyonu olmayan, erken evre (evre I-II) hastalar, tüm KHDAK'li hastaların yaklaşık %30'unu oluşturmaktadır ve kontrendikasyon olmadığı sürece bu olgularda cerrahi tedavi önerilmektedir. Daha ileri evrelerde ise neoadjuvan ya da definitif kemoradyoterapi gündeme gelmektedir. Bu nedenle preoperatif klinik evreleme büyük önem taşımaktadır.

Güncel yayınlar özellikle evre I olmak üzere, erken evre KHDAK'de preoperatif klinik evrelemenin güvenli olduğunu, klinik olarak erken evre olan hastalarda lenf nodu(LN) değerlendirmesinin intraoperatif yapılabileceğini göstermektedir. Ama tüm preoperatif değerlendirmelere rağmen bu hastaların bir kısmında beklenmedik lenf bezi metastazları saptanabilmekte ve hastaların daha ileri evre tümöre sahip olduğu görülebilmektedir. Günümüzde evre I KHDAK dışındaki olgulara da cerrahi sonrasında sıklıkla adjuvan KT önerildiği göz önüne alınırsa intraoperatif gerçek evreleme daha da büyük önem kazanmaktadır.

Erken evre KHDAK'nin cerrahi tedavisinde asıl hedef komplet rezeksiyondur ve komplet rezeksiyon için tümörlü akciğer lob veya segmentinin rezeksiyonu yanında tümörün lenfatik drenajına uygun mediastinal ve hiler LN'larının da temizlenmesi önerilmektedir.

Görüldüğü gibi KHDAK'de lenfatik diseksiyon hem gerçek evreleme hem de komplet rezeksiyon açısından önemlidir. Lenfatik diseksiyon konusundaki önerilerin temel dayanağı lenfatik drenaj haritasıdır. Ancak ne yazık ki akciğerin lenfatik drenajı ile ilgili büyük anatomik varyasyonlar vardır. Örneğin segmental ve subplevral lenfatiklerin direk olarak paratrakeal ve supraklavikuler bölgeye drene olabileceği, sol alt lob tümörlerinin ise sağ paratrakeal alana drene olabileceği ve skip metastazlar bulunabileceği bilinmektedir.

Ameliyat sırasında mediastinal evrelemenin olabildiğince doğru yapılması gerektiği genel olarak kabul edilmiş olsa da optimal lenf nodu rezeksiyonu genişliğinin nasıl olması gerektiği hala tartışmalıdır. Mediastinal lenf nodu diseksiyonu için çok farklı teknikler tanımlanmıştır. Bunlar; mediastinal plevra açılmadan yapılan basit vizüel değerlendirmeden ekstended bilateral lenf nodu diseksiyonuna kadar değişmektedir. KHDAK cerrahi tedavisi sırasında uygulanabilecek lenf nodu diseksiyon şekilleri şu şekildedir.

- Selektif LN biyopsisi: Bir veya daha fazla şüpheli LN'nun biyopsisidir. Sadece rezeksiyon şansı olmayan hastalarda, eksploratris torakotomilerde N1-N2 kanıtlaması için önerilir

- Lenf nodu örneklemesi: Preoperatif ve intraoperatif bulgular ile şüphelenilen bir veya daha fazla LN'nun örneklenmesidir. Sistematik örnekleme ise cerrah tarafından önceden belirlenmiş LN'larının örneklenmesidir.

- Sistematik Nodal Diseksiyon: Anatomik işaretler kullanılarak ipsilateral mediastende lenf nodu içeren tüm mediastinal dokunun sistematik olarak çıkarılmasıdır. Sistematik lenf nodu diseksiyonu için mediastinal nodlar yanında hiler ve intrapulmoner lenf nodları da diseke edilmelidir. Bu işlemde, en az 3 hiler ve intralober LN diseksiyonu yanında, biri subkarina olmak şartıyla, en az 3 mediastinal LN'nun çıkarılması ve böylelikle toplamda en az 6 lenf nodunun çıkarılması önerilmektedir.

- Lob spesifik LN diseksiyonu: Tümörün bulunduğu loba spesifik lenf nodları diseke edilir.

- Extended LN diseksiyonu: Bilateral mediastinal ve servikal LN diseksiyonu median sternotomi ve servikal kesi ile yapılır.

İntraoperatif evreleme açısından bakıldığında, sistematik lenf nodu diseksiyonunun selektif lenf nodu diseksiyonuna gore çok daha üstün olduğu açıktır. Lenf nodu diseksiyonunun sağ kalıma katkısını değerlendiren metaanalizler ise sistematik LN diseksiyonu yapılan gruptaki hastaların, sadece örnekleme yapılan hastalara göre biraz daha iyi sağ kalıma sahip olduğuna işaret etmektedir. Bu durum muhtemelen doğru evrelendirme ve adjuvan tedavi ihtiyacına karar verilmesi ile ilgilidir.

Sağlıklı intraoperatif evreleme için, tümörün lokalizasyona göre metastaz yapma olasılığı yüksek lenf nodlarının öngörülmesi oldukça önemlidir. Bu konu ile ilgili yapılmış çalışmalara göre en sık metastaz bölgeleri;

– Sağ üst lob için à 4R, 2R
– Sağ orta lob içinà 7
– Sağ alt lob için à 4R, 7
– Sol üst lob için à 5, 6
– Sol alt lob için à 5, 7 no'lu lenf nodlarıdır

KHDAK'nin sağlıklı evrelemesi için en uygun yöntemin sistematik LN diseksiyonu olduğu genel kabul görmesine karşın, bu yöntemin operasyon süresini uzattığı ve ek morbiditelere neden olduğu göz önüne alınarak hastaya ve tümöre ait özel durumlarda alternatif diseksiyonlar yapılabileceği belirtilmektedir.

Örneğin hiler ve intralober LN'nın negatif olduğunun kanıtlandığı periferik T1 tümörlerde Naruke ve Ichinose'nin tarif ettiği gibi lob spesifik lenf nodu diseksiyonunun yeterli olduğu, bu durumda beklenmedik N2 oranının %5'in altında olacağı bildirilmiştir. Ancak bu yöntemin uygulanabilmesi için 3 interlober ve hiler lenf nodlarının çıkarılması gerektiği ve bunların negatif olması halinde subkarinal lenf bezi dahil olmak üzere en az 3 mediastinal lenf nodunun da çıkarılması önerilmektedir. Tümörün lokalizasyonuna göre çıkarılması önerilen mediastinal lenf nodları ise şu şekildedir.

- Sağ üst ve orta lob tümörlerinde: 2R-4R ve 7
- Sağ alt lob tümörlerinde: 4R-7-8-9
- Sol üst lob tümörlerinde: 5-6-7
- Sol alt lob tümörlerinde: 7-8-9

Neoadjuvan kemo-radyoterapi alan hastalarda da rezeksiyon yapılacak olur ise benzer şekilde lenf nodu değerlendirmesi gereklidir. Bu hastalarda N2 olasılığı göz önüne alındığında olabildiğince sistematik mediastinal lenf nodu diseksiyonu tercih edilmelidir. Ancak bunun yanında özellikle mediastinoskopi sonrası N2 hastalık nedeniyle KT, RT uygulananlarda teknik zorluklarla karşılaşılabileceği de unutulmamalıdır.

Komorbiditeleri nedeniyle yüksek riskli olan ve minimal invaziv video yardımlı wedge rezeksiyon yapılan hastalarda da hızlı cerrahi uygulanabilmesi amacıyla intraoperatif lenf nodu diseksiyonu azaltılabilir fakat hasta lobektomiyi tolere edecek ise standart LN değerlendirmesi tercih edilmelidir.

Güncel çalışmaların da gösterdiği gibi, özel sınırlayıcı bir nedenin olmadığı durumlarda hem yapılacak bilimsel çalışmaların daha sağlıklı sonuçlar vermesi, hem daha kesin evreleme ile adjuvan tedavi ihtiyacının belirlenmesi, hem de komplet rezeksiyon açısından sistematik mediastinal lenf nodu diseksiyonu en iyi tercihtir. Ancak son yıllarda özellikle erken evre tümörlerde lob spesifik lenf nodu diseksiyonu gibi yöntemlerin yeterli olduğu ve bu şekilde operasyon süresi kısaldığı gibi morbiditenin azaldığını bildiren yayınlar da artmaktadır. Sonuç olarak hastaya yapılacak lenf nodu diseksiyonu şekline karar verebilmek için hastaya, tümöre ve uygulanacak rezeksiyona ait pek çok faktör göz önüne alınmalıdır.

NEW LUNG CANCER STAGING AND INVASIVE MEDIASTINAL STAGING: THE LATEST SITUATION

Ramón Rami-Porta

Department of Thoracic Surgery, Hospital Universitari Mútua Terrassa, University of Barcelona, Terrassa, Barcelona, Spain

The tumour, node and metastasis (TNM) classification of malignant tumours is periodically revised. The revision of the two latest editions for lung cancer (7th, 2009, and 8th, 2016) has been based on the international databases collected by the International Association for the Study of Lung Cancer (IASLC) (1,2). The revision for the 8th edition has been based on the analyses of 77,156 evaluable patients diagnosed with lung cancer from 1999 to 2010 in Europe, Asia, North and South America and Australia (2). Sound methodology and validation have been applied to the analyses of the new data (3).

The analyses of the different descriptors of the T component have shown that tumour size has more prognostic relevance than it was thought in the previous editions. There will be more tumour-size groups: T1a </= 1cm; T1b >1-2 cm; T1c >2-3cm; T2a >3-4cm; T2b >4-5cm; T3 >5-7cm; and T4 >7cm. Endobronchial location less than 2cm from the carina has better prognosis than any other T3 descriptor and, therefore, it will be grouped in a T2 category together with those tumours with endobronchial location more than 2cm from the carina. In the same way, total atelectasis/pneumonitis will also be grouped with their T2 counterparts as it has a T2 prognosis. Diaphramatic invasion will be T4. Visceral pleura invasion remains as it is and mediastinal pleura invasion disappears as a T descriptor because it is rarely used (4). The N component remains as it is, but it has been noticed that the quantification of nodal disease by number of involved nodal stations has prognostic impact (5). For the M component, M1a (intrathoracic metastases) remains the same, but extrathoracic metastases are divided into two groups: single extrathoracic metastasis (new M1b) and multiple extrathoracic metastases in a single or multiple organs (M1c) (6). Regarding stages, stage IA has been divided into IA1, IA2 and IA3 to accommodate T1a, T1b and T1c N0 M0 tumours; all N1 disease will be stage IIB except for T3-T4 N1 that will be IIIA; a new stage IIIC has been created for T3-T4 N3 M0 tumours; and stage IV has been divided into IVA (M1a and M1b) and IVB (M1c) (7).

Other innovations include: a) the new categories for adenocarcinoma in situ, Tis(AIS), and minimally invasive adenocarcinoma, T1mi; b) the recommendation to use the size of the solid component on computed tomography (CT) and the size of the invasive component at pathological examination to define the T category based on tumour size in part-solid tumours; c) and the recommendation to measure tumour size on CT using the lung window (8).

The IASLC has also published recommendations to classify lung cancers with multiple lesions and criteria to distinguish second primary cancers from metastasis, separate tumour nodules, multiple adenocarcinomas presenting as ground glass opacities on CT or showing lepidic component at pathological examination, and pneumonic type adenocarcinoma, both at clinical and pathologic staging. The following rules apply both to the grossly recognizable tumours and those identified microscopically by the pathologist. In summary, the recommendations are: (9-12) a) separate primary cancers: one TNM for each tumour; b) separate tumour nodules of similar histopathological features: T3 if in the same lobe of the primary; T4 if in another ipsilateral lobe; and M1a if in the contralateral lung; c) multiple adenocarcinomas with ground glass opacity or lepidid features: Highest T and the number of nodules or 'm' to indicate multiplicity in parenthesis followed by an N and an M that apply to all tumours; d) pneumonic-type adenocarcinoma: T3 if one lobe is involved; T4 if another ipsilateral lobe is involved; M1a if the contralateral lung is involved.

The 8th edition of the TNM classification applies to non-small cell and small cell lung cancers (13) and to bronchopulmonary carcinoids.

This revision enhances our capacity to indicate prognosis, facilitates the classification of lung cancers with multiple lesions, and will have an important impact in the management of lung cancer patients and in future research.

The 8th edition TNM has confirmed again that nodal disease in lung cancer is the most important prognostic factor in the absence of metastases. The recently published guidelines of the American College of Chest Physicians (14) and the European Society of Thoracic Surgeons (15) recommend invasive staging when there is radiographic (by CT) or metabolic (by positron emission tomography, PET) suspicion of nodal involvement, but also in those situations where nodal invasion is probable, such as when there is N1 disease or the tumours are centrally located. Invasive mediastinal nodal staging can be performed by endoscopy (classic transbronchial needle aspiration), by ultrasonography-assisted bronchoscopy and oesophagoscopy or by minimally invasive surgical procedures (mediastinoscopy, mediastinotomy, extended cervical mediastinoscopy, or thoracoscopy). However, for those indications of invasive staging in which the mediastinum looks normal on CT and/or PET, standard invasive procedures may be inadequate

to identify nodal disease that is not apparent on CT or PET. (16) For these situations, the use of video-assisted mediastinal lymphadenectomy (VAMLA) has been advocated. As a difference with standard mediastinoscopy, VAMLA has the objective to remove the mediastinal lymph nodes together with their surrounding fatty tissue, while the objective of mediastinoscopy is to biopsy lymph nodes. In our initial experience with 160 VAMLAs after CT and PET, N2 disease was identified in 40% of cases of N1 tumours; in 22% of N0 tumours > 3cm; and in 6.4% of N0 tumours < 3cm. The indication of VAMLA instead of mediastinoscopy in tumours with N1 disease or in N0 tumours > 3cm enhances clinical staging and optimizes the identification of unsuspected N2 disease. (17) Therefore, VAMLA should be included in future guidelines for lung cancer staging. A thoughtful combination of non-invasive and invasive staging methods may allow us to determine single station N2 disease (that, following resection, has a similar prognosis to that of multiple station N1 disease) (5) at clinical staging, that is important if upfront resection is proposed for this limited N2 disease.

References

1. Goldstraw P, Crowley JJ. J Thorac Oncol 2006; 1: 281-6.
2. Rami-Porta R, Bolejack V, Giroux DJ et al. J Thorac Oncol 2014; 9: 1618-24.
3. Detterbeck F, Groome P, Bolejack V et al. J Thorac Oncol 2016; 11: 1433-46.
4. Rami-Porta R, Bolejack V, Crowley J et al. J Thorac Oncol 2015; 10: 990-1003.
5. Asamura H, Chansky K, Crowley J et al. J Thorac Oncol 2015; 10: 1675-84.
6. Eberhardt WEE, Mitchell A, Crowley J et al. J Thorac Oncol 2015; 10: 1515-22.
7. Goldstraw P, Chansky K, Crowley J et al. J Thorac Oncol 2016; 11: 39-51.
8. Travis WD, Asamura H, Bankier A et al. J Thorac Oncol 2016; 11: 1204-23.
9. Detterbeck FC, Nicholson AG, Franklin WA et al. J Thorac Oncol 2016;11: 639-50.
10. Detterbeck FC, Franklin WA, Nicholson AG et al. J Thorac Oncol 2016;11: 651-65.
11. Detterbeck FC, Bolejack V, Arenberg DA et al. J Thorac Oncol 2016; 11: 681-92.
12. Detterbeck FC, Marom EM, Arenberg DA et al. J Thorac Oncol 2016; 11: 666-80.
13. Nicholson AG, Chansky K, Crowley J et al. J Thorac Oncol 2016; 11: 300-11.
14. Silvestri GA, Gonzalez AV, Jantz MA, et al. Chest 2013;143(5 Suppl):e211S-250S.
15. De Leyn P, Dooms C, Kuzdzal J, et al. Eur J Cardiothorac Surg 2014; 45(5): 787-98.
16. Dooms C, Tournoy KG, Schuurbiers O, et al. Chest 2015;147(1):209-15.
17. Call S, Obiols C, Rami-Porta R et al. Ann Thorac Surg 2016;101: 1326-33.

NÖROENDOKRİN TÜMÖRLERİN RADYOTERAPİSİNDE GÜNCEL DURUM

Ayşe Nur Demiral

Dokuz Eylül Üniversitesi, Radyasyon Onkolojisi Anabilim Dalı, İzmir

Nöroendokrin tümörlerde (NET) akciğer, en sık yerleşim yeri olan gastrointestinal sistemden sonra 2. sırada yer alır (1). NET'lerin tanı, prognoz ve özellikle tedavisiyle ilgili açıklığa kavuşturulmayı bekleyen pek çok sorun bulunmaktadır. Bu sorunların nedenleri; hastalığın nadir görülmesi, patolojik sınıflamasındaki eksiklikler, prognoz açısından büyük heterojenite gösteren alt tiplerden oluşması, randomize çalışmaların eksikliği, tedavinin özel uzmanlık gerektirmesi ve ekip çalışmasının zorunluluğu ve son olarak da yaklaşık 15 yıl gibi uzun dönem izlem (özellikle karsinoidlerde) gerektirmesi olarak belirtilebilir. Akciğerin NET'lerinin alt tipleri şunlardır: Tipik karsinoid (TK), Atipik karsinoid (AK), Büyük hücreli nöroendokrin karsinom (BHNEK), KHAK.

Epidemiyoloji

Tüm akciğer malign tümörlerinin %20-25'i NET'dir (2). Akciğerde en sık görülen NET, KHAK'dir. BHNEK ise rezeke edilen akciğer tümörlerinin %3'üdür (3) Erişkinde tüm primer akciğer tümörlerinin yalnızca %0.4-3'ü karsinoid iken, çocukta primer akciğer tümörleri arasında 1. sırada yer alır (4).

Patoloji

Dünya Sağlık Örgütü (WHO) 2015 sınıflamasına göre akciğerin NET'lerinin alt tipleri ve patolojik özellikleri Tablo 1'de belirtilmektedir (5).

Tablo 1. WHO 2015 sınıflamasına göre akciğerin NET'lerinin alt tipleri ve patolojik özellikleri

Alt tip	Derece	Histopatolojik özellikler	Diferansiyasyon
TK	Düşük	Karsinoid morfoloji, <2 mitoz/2mm^2, nekroz yok, >0.5 cm çap	İyi diferansiye
AK	Orta	Karsinoid morfoloji, 2-10 mitoz/2mm^2, nekroz odakları	İyi diferansiye
BHNEK	Yüksek	Nöroendokrin yapı, >10 mitoz/2mm^2, nekroz (yaygın olabilir), KHDAK'ne benzer sitoloji, nöroendokrin belirteçler açısından İHK(+) ve/veya elektron mikroskobide nöroendokrin granüller	Kötü diferansiye
KHAK	Yüksek	Küçük hücre boyutu, yetersiz sitoplazma, ince granüler kromatine sahip nukleuslar ve belirsiz veya var olmayan nukleoluslar, >11 mitoz/2mm^2, yaygın nekroz	Kötü diferansiye

NET'lerin, özellikle yüksek dereceli olanların preoperatif küçük biyopsi spesmenleri ile tanısı çok zordur; genellikle tanı için cerrahi spesmen gereklidir. BHNEK'un patolojik ayırıcı tanısında KHAK, AK, KHDAK (az diferansiye adenokarsinom, az diferansiye skuamöz hücreli karsinom, büyük hücreli karsinom) göz önünde bulundurulmalıdır (6,7). Patolojik olarak kombine tümörlere de rastlanabilmektedir. Bu kombinasyonlar daha çok KHAK+BHNEK veya Adenokarsinom/skuamöz hücreli karsinom + KHAK/BHNEK şeklindedir (8).

Yerleşim ve klinik bulgular

Akciğer karsinoidlerinin %60'ı sağ akciğerdedir. Akciğer karsinoidlerinin %70-80'i santraldir. Hastalarda tekrarlayan pnömoni, öksürük, hemoptizi, göğüs ağrısı gözlenebilir. Daha çok AK'lerde görülen periferik yerleşim ise asemptomatiktir. NET'lerde paraneoplastik sendromların görülme sıklığı ise %3-5'tir (1,9).

Yayılım özellikleri ve sağkalım

Tanıda lenf nodu tutulumu sıklığı TK, AK, BHNEK ve KHAK'de sırasıyla %3-25, %20-70, %40 ve %90'dır. Tanıda uzak metastaz sıklığı ise TK'de %4, AK'de >%20, BHNEK ve özellikle KHAK'de ise yüksek dereceli olmaları nedeniyle bu oranların çok daha üstündedir. 5-yıllık genel sağkalım (GSK) oranları TK, AK, BHNEK ve KHAK'de sırasıyla %87-100, %25-90, %15-57, %5-35'tir (1,2,6-8,10-12).

Tanı ve evreleme amaçlı incelemeler

- Görüntüleme tetkikleri: Direkt grafi, Kontrastlı Toraks BT, Multifaz Abdomen BT / Abdomen MRG, Nükleer Tıp Tetkikleri, Beyin MRG

- Kan ve idrar tetkikleri: (karaciğer ve böbrek fonksiyon testleri, glukoz, plazma kromogranin A; MEN-1 sendromu eşlik edebileceği için kanda kalsiyum, PTH; paraneoplastik sendromdan kuşku duyuluyorsa kanda kortizol, ACTH, GNRH, IGF-1 ve 24 saatlik idrarda 5HIAA- Biyopsi amaçlı girişimler: Bronkoskopi (santral yerleşimde), transbronşial İİABx, BT eşliğinde İABx (periferik yerleşimde), VATS, mediastinoskopi - Solunum fonksiyon testleri ve ekokardiyografi (Karsinoid kalp hastalığında)

Prognostik faktörler

Karsinoidlerde GSK'ı etkileyen prognostik faktörlerden en önemlileri uzak metastaz varlığı, AK histolojisi, lenf nodu tutulumu ve evredir. BHNEK'da ise GSK'ı etkileyen tek bağımsız prognostik faktör evre olarak gösterilmiştir (11).

Tedavi

Tedavide tümörü eradike etmek ve paraneoplastik sendromların kontrol altına alınması hedeflenir. Heterojen bir tümör grubu olan NET'lerin tedavisinde de pek çok yöntem kullanılabilmektedir (Gözlem, cerrahi, bronkoskopik lazer eksizyon (preop veya obstrüksiyonu açmak için palyatif), radyofrekans ablasyon, kriyoablasyon, transarteryel embolizasyon, radyoterapi (RT), somatostatin analogları, interferon, mTOR inhibitörü, tirozin kinaz inhibitörü, angiogenez inhibitörü, kemoterapi (KT), PRRT ("Peptid Receptor Radiotargeted Therapy") (Somatostatin analogunun radyoaktif ajanlarla işaretlenerek verilmesi)) (13). TK, AK ve BHNEK'da ana tedavi cerrahidir. KHAK'de ana tedavi eşzamanlı KRT'dir. BHNEK, KT açısından KHAK gibi, RT açısından KHDAK gibi tedavi edilir.

Radyoterapinin Yeri

Karsinoidler: Akciğer karsinoidlerinde RT ile ilgili prospektif çalışma bulunmamaktadır. Var olan seriler ise retrospektif ve az hasta sayılıdır. Tipik karsinoidde küratif cerrahi sonrası adjuvan RT'ye gerek yoktur. Karsinoidlerde adjuvan RT endikasyonları; tümör boyutunun >3 cm olması, lenf nodu tutulumu olması (özellikle N2 hastalık), AK histolojisi, cerrahi sınır pozitifliği ve rezidüel hastalık varlığıdır (1). Adjuvan RT ile ilgili Carretta ve ark.'larının 44 akciğer NET'lü olguda yaptığı çalışmada pN(+) ise mutlaka RT (medyan 56 (45-58) Gy) verilmiş ve yerel kontrol %100 olarak sağlanmıştır (10). MSKCC'den Martini ve ark.'larının 15 pN2 hastadan 9'una adjuvan RT verdiği serisinde de yerel yineleme mevcut değildir (14).

Medikal inoperabl veya lokal ileri evre anrezektabl hastalıkta definitif RT etkin bir tedavidir (15,16). Ancak platin tabanlı KT ile RT kombinasyonunun tek başına RT'ye üstünlüğü olup olmadığı bilinmemektedir. Evre IV hastalıkta gerek primer tümöre gerekse metastazlara yönelik palyatif RT ile %62-100 klinik ve/veya radyolojik düzelme sağlanabilmektedir (16,17).

BHNEK: Akciğerin BHNEK'larında RT ile ilgili prospektif çalışma bulunmamaktadır. Var olan çalışmalar ise retrospektif ve küçük serileri içermektedir. BHNEK'da cerrahi sonrası adjuvan RT verilmediğinde yerel-bölgesel yineleme %44 olarak saptanmıştır (6). BHNEK'da multimodalite tedavinin sonuçlarını inceleyen Rieber ve ark.'nın serisinde pN2 hastalığı olan ve/veya R1-R2 rezeksiyonlu 10 hastaya adjuvan RT (50-60 Gy) uygulanmış ve inkomplet rezeksiyonlu hastalarda, adjuvan RT gerekmeyen komplet rezeksiyonlu hastalardaki %30 olan 5-yıllık GSK oranı elde edilebilmiştir (18). Aynı çalışmada anrezektabl lokal ileri evre hastalığı olan 4 hasta 66-70.5 Gy eşzamanlı KRT almıştır. Definitif RT alan evre III hastaların sonuçları ayrı olarak verilmeyen çalışmada, tüm olgular için 5-yıllık lokal progresyonsuz sağkalım % 50'dir (18). BHNEK'da izlemde beyin metastazı sıklığı %25 olup KHDAK'deki orandan farklılık göstermediği belirtilmektedir. Bu nedenle KHAK'nin aksine BHNEK'da profilaktik kranyal ışınlama gereksinimi söz konusu değildir (18). BHNEK'da palyatif RT ile etkin palyasyon ve radyolojik yanıt elde edilebilmektedir (6).

RT Tekniği: Klasik konformal RT planlamada >10 MVX enerji önerilmektedir. Rezidü tümör varsa GTV çizilir. Cerrahi kliplerin yardımıyla mikroskobik hastalık şüphesi olan primer ve gerekiyorsa lenfatik bölgeler CTV olarak çizilir. Retrospektif serilerde postop RT konvansiyonel fraksiyonasyonla, 1.8-2 Gy/fx ile toplam 45-58 Gy'dir. Ancak anrezektabl hastalık/gros rezidü varlığında dozun arttırılması gereklidir. Akciğer karsinoidinde ilk SBRT serisi 2015'te yayınlanmıştır. Santral tümörlere 5x10 Gy, periferik tümörlere 3x18 Gy uygulanarak ciddi yan etki oluşturmadan %100 lokal kontrol sağlanmıştır (19). Akciğer NET'lerinin RT'sinde genel olarak akciğer kanseri RT'sinde kullanılan 4-B BT ile planlama, görüntü rehberliğinde RT, uygun hastalarda ileri konformal tekniklerin (IMRT, VMAT, hibrid IMRT, hibrid VMAT) kullanımı ile sonuçların daha olumlu hale geleceği öngörülebilir.

Akciğer NET'lerinde adjuvan ve definitif RT'nin rolüne ilişkin daha objektif sonuçlar için çok merkezli prospektif randomize çalışmalara gereksim vardır.

Son olarak NET'lerin tanı, tedavi ve izlemi cerrah, göğüs hastalıkları hekimi, endokrinolog, tıbbi onkolog, radyasyon onkologu, nükleer tıp uzmanı, radyolog ve patologdan oluşan uzmanlaşmış bir ekip tarafından bireyselleştirilerek yürütülmelidir.

Kaynaklar

1. Zeng J, Rengan R, Thomas CR Uncommon Thoracic Tumors. In: Clinical Radiation Oncology, Gunderson LL and Tepper JE, eds. Fourth Ed, Elsevier, Philadelphia, 2016, p.865-94
2. Hörsch D, Schmid KW, Anlauf M, et al. Neuroendocrine Tumors of the Bronchopulmonary System (Typical and Atypical Carcinoid Tumors): Current Strategies in Diagnosis and Treatment. Conclusions of an Expert Meeting February 2011 in Weimar, Germany. Oncol Res Treat 2014;37:266–76
3. Sakurai H, Asamura H. Large-cell neuroendocrine carcinoma of the lung: surgical management. Thorac Surg Clin 2014;24:305-11.
4. Filosso PL, Oliaro A, Ruffini E, et al. Outcome and Prognostic Factors in Bronchial Carcinoids A Single-Center ExperienceJ Thorac Oncol. 2013;8: 1282-8
5. Travis WD, Brambilla E, Nicholson AG, et al. The 2015 World Health Organization classification of lung tumors. Impact of genetic, clinical and radiologic advances since the 2004 classification. J Thorac Oncol 2015; 10: 1243-60
6. Takei H, Asamura H, Maeshima A, et al. Large cell neuroendocrine carcinoma of the lung: A clinicopathologic study of eighty-seven cases. J Thorac Cardiovasc Surg 2002;124:285-92
7. Gollard R, Jhatakia S, Elliott M, et al. Large cell/neuroendocrine carcinoma. Lung Cancer 2010; 69:13–8
8. Öberg K, Hellman P, Ferolla P, et al., on behalf of the ESMO Guidelines Working Group. Neuroendocrine bronchial and thymic tumors: ESMO Clinical Practice Guidelines for diagnosis, treatment and follow-up. Annals of Oncology 2012; 23 (Supplement 7): vii120–vii123

9. Mackley HB, Videtic GMM. Primary Carcinoid Tumors of the Lung: A Role for Radiotherapy. http://www.cancernetwork.com/oncology-journal/primary-carcinoid-tumors-lung-role-radiotherapy, 2006
10. Carretta A, Ceresoli GL, Arrigoni G, et al. Diagnostic and therapeutic management of neuroendocrine lung tumors. A clinical study of 44 cases. Lung Cancer 2000; 29: 217–25
11. Filosso PL, Ferolla P, Guerrera F. Multidisciplinary management of advanced lung neuroendocrine tumors. J Thorac Dis 2015;7(S2):163-71
12. Iyoda A, Hiroshima K, Baba M, et al. Pulmonary large cell carcinomas with neuroendocrine features are high-grade neuroendocrine tumors. Ann Thorac Surg 73:1049-54, 2002.
13. Caplin ME, Baudin E, Ferolla P, et al. Pulmonary neuroendocrine (carcinoid) tumors: European Neuroendocrine Tumor Society expert consensus and recommendations for best practice for typical and atypical pulmonary carcinoids. Annals of Oncology 2015; 26: 1604–20
14. Martini N, Zaman MB, Bains MS, et al. Treatment and prognosis in bronchial carcinoids involving regional lymph nodes. J Thor Card Surg 1994; 107: 1-7
15. Chong CR, Wirth LJ, Nishino M, et al. Chemotherapy and irradiation for locally advanced and metastatic pulmonary carcinoid tumors. Lung Cancer 2014; 86(2): 241–6.
16. Chakravarthy A, Abrams RA. Radiation Therapy in the Management of Patients with Malignant Carcinoid Tumors. Cancer 1995; 75: 1386-90
17. Schupak KD, Wallner KE. The role of radiation therapy in the treatment of locally unresectable or metastatic carcinoid tumors. nt JRadiat Oncol Biol Phys 1991; 20: 489-95.
18. Rieber J, Schmitt J, Warth A, e al. Outcome and prognostic factors of multimodal therapy for pulmonary large-cell neuroendocrine carcinomas. Eur J Med Res 2015; 20: 64
19. Colaco RJ, Decker RH. Stereotactic Radiotherapy in the Treatment of Primary Bronchial Carcinoid Tumor. Clinical Lung Cancer 2015; 16(2), e11-4

NÖROENDOKRİN TÜMÖRLERDE RADYONÜKLİT TERANOSTİK UYGULAMALAR

Özlem Özmen

Atatürk Göğüs Hastalıkları ve Göğüs Cerrahisi Eğitim ve Araştırma Hastanesi, Nükleer Tıp, Ankara

Teranostik yaklaşım, tanısal görüntüleme ile tedavinin aynı yöntem üzerinde birleştirilerek tedaviden yararlanacak hasta grubunun belirlenmesidir. Tedavi edici ajanla aynı ya da benzer yapıdaki kimyasal maddeyi kullanarak yapılan görüntüleme tedavi yanıtı hakkında önceden bilgi sahibi olmayı sağlar. Elde edilen bilgi kişiselleştirilmiş tedavileri geliştirmek açısından önemlidir. İyot-131 tedavisi teranostik tedavilerin ilk örneği olarak yıllar önce nükleer tıp pratiğinde yerini almış ve kişiselleştirilmiş tedavi kavramlarının oluşmasına yardımcı olmuştur[1]. Günümüzde teranostik uygulamalar özellikle nöroendokrin tümörlerin (NET) tanı ve tedavisinde önemli yer tutmaktadır[2]. NET'ler nöroendokrin sistemden kaynaklanan nadir, yavaş gelişen ve heterojen grup tümörlerdir. Tümörlerin %72 gastrointestinal sistemden, %25 bronkopulmoner yapılardan, %5 ise diğer alanlardan (timus, meme, genitoüriner sistem gibi) kaynaklanır. NET'ler embriyolojik orijinine; (Foregut, Midgut, Hindgut), hücre proliferasyon indekslerine (Ki67) ve amin/peptid sekretuar özelliklerine (fonksiyone ve nonfonksiyone) göre sınıflandırılabilirler.

WHO 2010 yılında NET klasifikasyonunu tümör histopatolojisi ve proliferatif aktivitesine (G1: Ki67<%2, G2: Ki67 %2-20, G3: Ki67 >%20) dayalı olarak yeniden gözden geçirmiştir. Neoplastik hücrelerin proliferasyon derecesi tedavi yönteminin belirlenmesi açısından önemlidir. Yüksek proliferasyon indeksine sahip tümörler antiblastik tedavilere daha iyi yanıt verirken, Ki67 indeksi düşük olan olgularda kemoterapiye yanıt yetersizdir. Bu tümörler (G1,G2) somatostatin analoglarına ya da peptid reseptör radyonüklit tedaviye (PRRT) daha iyi yanıt verirler. Fonksiyonel NET'ler kusma, flashing ve diare ile karakterize karsinoid sendroma neden olabilirler. Ayrıca wheezing ve astma benzeri semptomlar görülebilir. Bu semptomlar amin/peptid üretimi ve sekresyonuna bağlıdır. Nonfonksiyone NET'ler tanınması daha zor tümörlerdir, genellikle büyümüş ve ilerlemiş olarak karşımıza çıkarlar. Tümörlerin nöroamin uptake mekanizmaları ve/veya somatostatin reseptör (sstr) gibi spesifik hücre membran reseptörleri içermeleri lezyonların tanınmasını, lokalize ve tedavi edilmesini kolaylaştırır. Somatostatin, nöroendokrin hücrelerden üretilen ve reseptörler üzerinden etki eden düzenleyici peptidlerdir. NET'lerin çoğu somatostatin reseptörlerini eksprese ederler, bu özellik fonksiyonel görüntüleme ve teranostik yaklaşıma olanak sağlar. Somatostatin reseptörlerinin 5 alt grubu (sstr1, sstr 2, sstr 3, sstr 4, sstr 5) vardır. % 87-92 NET, teranostik tedavi için potansiyel hedef molekül olan sstr 2'yi eksprese eder. Başta sstr2 olmak üzere farklı reseptörlere afinite gösteren somatostatin analogları geliştirilmiştir. İndium(In) 111, Galyum(Ga) 68 işaretli somatostatin analogları ile fonksiyonel görüntüleme NET'lerin tanısında, hastalık yaygınlığının belirlenmesinde ve reseptör yoğunluğunu gösterilmesinde önemlidir. Peptid reseptör radyonüklit tedavi kararı ve hasta seçimine yardımcı olmaktadır[3]. Yitrium(Y) 90, Lutesyum(Lu) 177 sstr afinitesi olan peptidlerle birleştirilerek tedavide kullanılan, β partiküllerine sahip radyonüklitlerdir.

Tanı

NET'lerin tanı ve tedavisinde multidisipliner yaklaşım önerilir. Moleküler görüntüleme; tanı, evreleme ve takipte önemli rol oynar. Somatostatin reseptör pozitif tümörlerin tanısında In111 işaretli somatostatin analogları sintigrafik görüntülemede ilk kullanılan yöntemdir. Ancak küçük ve derin yerleşimli lezyonlarda başarı oranları düşüktür. Güncel gelişmeler Ga68 ile işaretli somatostatin bazlı pozitron emisyon tomografi (PET) görüntülemeyi öne çıkarmaktadır. Ga68-DOTA-peptid NET yüzeyindeki somatostatin reseptörlerine bağlanarak görüntülemeye yardımcı olur. DOTATOC, DOTANOC ve DOTATATE olmak üzere farklı tiplerde peptidler tanı ve tedavide kullanılmaktadır. Her bir peptidin somastostatin reseptörü subtiplerine afinitesi farklıdır. Ga68-DOTATOC PET/BT'nin daha iyi bir imaj kontrastı sağlayarak NET'lerin tansısında somastotin reseptör sintigrafisine üstünlüğünü ortaya konulmuştur[4,5]. 84 hasta ile yapılan bir çalışmada NET'lerin tanısında DOTATOC %97, BT %61, somastotatin reseptör sintigrafisi %52 sensitiviteye sahiptir[6]. Başka bir çalışmada ise Ga68 DOTATOC kemik lezyonlarını saptamada konvansiyonel yöntemlere (BT ve somastotatin reseptör sintigrafisi) üstün olarak izlenmiştir (sensitivite %97, spesifite %92)[7]. Ambrosini va ark. yaptıkları bir başka çalışmada Ga68 DOTONOC kemik metastazlarını saptamada daha değerli bir yöntem olduğu gösterilmiştir[8].

Tedavi

Tedavi yaklaşımı multidisipliner ve konsensusa dayalıdır. Optimal küratif tedavi için birincil amaç komplet rezeksiyondur. İkinci amaç ise semptomların ve tümör büyümesinin kontrolüdür. Primer lezyon ve komşu infiltratif lenf nodlarının tamamen çıkarılması ile kür elde edilebilir. Ancak tanı anında metastatik hastalık saptanması durumunda küratif cerrahi uygun bir yaklaşım değildir. Cerrahinin uygun

olmadığı hastalarda semptomların kontrolü ve tümör büyümesinin engellenmesine amacıyla endokrin hücrelerdeki somatostatin resptörlerine bağlanarak pek çok hormon sekresyonunu inhibe eden somatostatin analogları kullanılmaktadır. Son yıllarda somatostatin reseptörü pozitif ve inoperable ya da metastatik NET'lerde radyonüklit işaretli somatostatin analoglarının kullanılması yeni gelişen tedavi yöntemleridir. Radyonüklit tedavide amaç; beta partikülleri ile tümöre hücre hasarını oluşturacak yüksek dozda radyasyon verirken çevre dokuyu korumaktır. PRRT kullanılan ilk farmasötik In111-DTPA octreotide'dir. Yapılan çalışmalar bu radyofarmasötiğin küçük partiküllü ve doku penetrasyonunun zayıf olması nedeniyle tedavi için ideal bir ajan olmadığını göstermiştir. Bu nedenle DTPA yerine daha stabil bağlanma sağlayan farklı şelatörler (DOTA) ve Lu177 yada Y90 gibi beta partiküllü radyonüklitler tercih edilmiştir.

Hedeflenmiş radyonüklit tedavilerin pek çok avantajları vardır. Selektif tümör lokalizasyonun yapılması, sistemik yan etkileri minimize edilmesi ve sağlıklı hücrelerin toksisiteden korunması bunlardan bazılarıdır. Ayrıca PRRT'de semptomların kontrolü ve objektif yanıt oranları yüksektir. Kwekkevoom ve ark.'larının bulgularına göre Y90 octreotide tedavisinde parsiyel ve komplet yanıt oranları %10-30 arasında değişmektedir. Lu177 ile yapılan çalışmalarda komplet ve parsiyel yanıt oranları ise %30 olarak bildirilmiştir[9]. Lu-177 DOTATE ile tedavi edilen 310 hastada 40-72 ay ek sağkalım saptanmıştır. Yine başka bir çalışmada progresyonsuz sağ kalım 13 ay olarak bildirilmiştir[10,11]. En iyi objektif yanıtlar gastroenteropankreatik ve toraks NET'ler ile nöroektodermal tümörlerde (feokromositoma, paragangliomalar) elde edilmiştir. Yine small cell akciğer kanserli hastalarda düşük toksisite oranları ile PRRT'nin alternatif tedavi yöntemi olabileceğinden bahsedilmektedir[12]. Radyonüklit tedavi kararında lezyonların radyofarmasötik tutulumunun karaciğer tutulumundan daha yüksek olması gerekir. Eşit tutulumlarda lezyonların Ki67 skorunun %10'un altında olması tedavi kararı için bir kriter olarak alınabilir. Y90 ve Lu177 tedavilerinde kritik organ böbrekler ve kemik iliğidir.

PRRT tedavisinde;

Endikasyonlar: sstr2 pozitif, octreotide sintigrafisi ya da Ga68 DOTA peptid PET/BT'de yeterli tümör uptake'i gösteren, metastatik ya da inoperable, ECOG performans skalasının iki veya daha az olduğu, 6 aydan daha fazla yaşam belirtisi bulunan hastalardır.

Kontrendikasyonlar: hamilelik, kontrol edilemeyen psikiyatrik hastalık, eşlik eden akut hastalıklar ; rölatif kontendikasyonlar ise; emzirme, ciddi karaciğer, renal, kardiak hastalık, hematolojik fonksiyonlarda bozulma olarak belirtilmektedir.

Tedavi öncesi değerlendirme

PRRT tedavisi sstr2 pozitif nöroendokrin tümörlerde kullanılabilir. Y90 DOTATOC, Y90 DOTATATE ve Lu177 DOTATATE en sık kullanılan radyofarmasötiklerdir. Tedavi öncesi değerlendirmede Ga68 DOTATOC ve Ga68 DOTATATE PET/BT görüntüleme kullanılır. Yanlış negatif sonuçlar küçük tümörlerde ya da kötü diferansiye formlarda reseptör ekspresyonunun azlığı nedeniyle görülebilir. Hastalar diğer görüntüleme yöntemleri (X-Ray, BT ya da MR, EKO) ile tedavi öncesi değerlendirilir. Kan sayımları, böbrek, karaciğer ve hematolojik parametrelerin kontrolü yapılır. Ki67 indeksi ve histopatolojik değerlendirme hastaları daha iyi kategorize etmek açısından önemlidir.

Tedavi prosedürü

Her hasta fizik muayene bulguları, laboratuvar ve görüntüleme sonuçları ile değerlendirilir. Kısa süreli somatostatin analoglarının 24 saat, uzun etkili analoglarının 4-6 hafta öncesinde kesilmesi önerilir. Efektif radyasyon dozuna ulaşmak için tedavi intravenöz olarak, ardışık 3 veya 4 uygulama şeklinde yapılır. Son çalışmalarda her bir uygulamada Y90 DOTATOC/DOTATE için 2.78-4.44 (75-120 mCi), Lu177 DOTATOC/DOTATE için 5.5-7.4 GBq (150-200 mCi), total kümülatif doz olarak 22.2-29.6 GBq olarak önerilmektedir[13]. Bodei ve ark.'ları 29 GBq Lu177 DOTATATE'in iyi tolere edilebildiği, akut ya da gecikmiş renal toksitenin izlenmediğini bildirmişlerdir[14]. İki yıllık takip boyunca kreatin klirensinde %27.9'luk bir düşük dikkati çekmiştir. Böbrek dozunu azaltmak için radyopeptidin retansiyonunu inhibe eden lizin ve arjinin içeren aminoasit infüzyonları kullanılır. İnfüzyona tedaviden 30 dk öncesinde başlanması ve tedavi sonrasında 4 saat devam edilmesi önerilmektedir. PRRT her iki uygulama arasında 8-12 hafta beklenir. Radyonüklit tedavilerde yan etkiler akut ve geç olmak üzere ikiye ayrılabilir. Akut etkiler enjeksiyondan sonra birkaç güne kadar görülebilen etkilerdir. Bunlar sıklıkla kusma, mide bulantısı, tümör alanındaki ağrılarda artış şeklindedir. Bunlar antiemetikler, enjeksiyonun yavaş uygulanması ile azaltılabilir. Karaciğer, böbrek ve hematolojik yetmezlik absorbe edilen radyasyon dozuna bağlı olarak ortaya çıkabilen ciddi yan etkilerdir.

Tedavi sonrası değerlendirme

PRRT sonrasında morfolojik ve fonksiyonel görüntüleme teknikleri ile yapılan değerlendirme; fonksiyonel ve morfolojik değişiklikler, biyokimyasal ve semptomatik yanıtlar ve yaşam kalitesi değişikliklerinin saptanmasını içermektedir. Morfolojik değişiklikler radyolojik görüntüleme yöntemleri ile RECIST kriterlerine göre değerlendirilir. In111 ve Ga68 somatostatin analogları ile fonksiyonel görüntüleme hasta takibinde önemli rol oynar. Radyofarmasötiğin tutulum yoğunluğundaki değişiklik morfolojik görüntüleme yöntemlerinde izlenen değişiklikten daha önce ortaya çıkar ve prognoz hakkında daha fazla bilgi sağlar. Tedavi sonrası 177Lu-DOTATATE taramaları, tutulum yoğunluğu hakkında değerli bilgiler sağlayabilir ve tedavi yanıtının öngörülmesinde kullanılabilir. Haug ve ark ilk tedavi siklusundan sonra yapılan Ga68 DOTATE PET/BT incelemede tümör uptake azalma oranları ile progresyonsuz sağ kalım arasında korelasyon bulmuştur[15,16]. Genellikle ilk izlem muayenesi 3 ay sonra tavsiye edilir ve sonraki izlemler 3-6 ay sonra yapılmalıdır[13].

Sonuç olarak NET'lü hastaların yönetiminde moleküler görüntüleme ve PRRT; tanı, tedavi, takip ve prognoz öngörüsünde önemli katkı sağlayan teranostik uygulamalar olarak güncel tedavi modalitelerinde yerini almıştır.

Kaynaklar

1. Kabasakal L. Teranostik Yaklaşımın Atası: Radyoaktif İyot "Radyonüklit Tedavi İçin Bir Prolog" Nükleer Tıp Seminerleri 2015; 1: 85-91
2. Durak H. Onkolojide Kişiselleştirilmiş tedavi ve teranostik yaklaşımlar. Nükleer Tıp Seminerleri 2015;2:80-4
3. Özkan E, Soydal Ç. Nöroendokrin Tümörlerde Teranostikler. Nükleer Tıp Seminerleri 2015;2:103-8.
4. Hofmann M, Maecke H, BörnerR, Weckesser E, Schöffski P, Oei L et al. Biokinetics and imaging with the somatostatin receptör PET radioligand 68Ga-DOTATOC preliminary data. Eur J Nucl Med 2001;28:1751-7
5. Kowalski J, Henze M, Schuhmacher J, Macke HR, Hofmann M, Haberkorn U. Evaluation of positron emission tomography imaging using 68Ga DOTA-D Phe(1) Tyr(3)-octreotide in comparison to 111In-DTPAOC SPECT:first results in patients with neuroendocrine tumors. Mol Imaging Biol. 2003;5:42-8
6. Gabriel M, Decristoforo C, Kendler D, Dobrozemsky G, Heute D, Umprimny C et al. 68Ga DOTA-Tyr3-octreotide PET in neuroendocrine tumors: comparison with somatostatin receptor scintigraphy and CT.J Nucl Med 2007;48:508-18
7. Putzer D, Gabriel M, Henninger B, kendler D, Uprimny C, Dobrozemsky G, et al. Bone metatasesin patients with neuroendocrine tumor: 68Ga DOTA-Tyr3-octreotide PET in comparison to CT and bone scintigraphy. J Nucl Med. 2009;50:1214-21
8. Ambrosini V, Campana D, Bodei L, Nanni C, Castellucci P, Allegri V, et al. 68Ga-DOTANOC PET/CT clinical impact in patients with neuroendocrine tumors. J Nucl Med. 2010 May;51(5):669-73.
9. Kwekkeboom DJ, de Herder WW, van Eijck CH, Kam BL, van Essen M, Teunissen JJ, et al. Peptide receptor radionuclide therapy in patients with gastroenteropancreatic neuroendocrine tumors. Semin Nucl Med. 2010 Mar;40(2):78-88.
10. Sabet A, Haslerud T, Pape UF, Sabet A, Ahmadzadehfar H, Grünwald F, et al. Outcome and toxicity of salvage therapy with 177Lu-octreotate in patients with metastatic gastroenteropancreatic neuroendocrine tumours. Eur J Nucl Med Mol Imaging. 2014 Feb;41(2):205-10
11. Kwekkeboom DJ, de Herder WW, Kam BL, van Eijck CH, van Essen M, Kooij PP, et al. Treatment with the radiolabeled somatostatin analog [177Lu-DOTA0,Tyr3]octreotate: toxicity, efficacy, and survival. J Clin Oncol. 2008;26:2124–2130
12. Lapa C, Hänscheid H, Wild V, Pelzer T, Schirbel A, Werner RA, et al. Somatostatin receptor expression in small cell lung cancer as a prognostic marker and a target for peptide receptor radionuclide therapy. Oncotarget. 2016 Apr 12;7(15):20033-40.
13. John J. Zaknun, L. Bodei, J. Mueller-Brand, M. E. Pavel, R. P. Baum, D. Hörsch, et al. The joint IAEA, EANM, and SNMMI practical guidance on peptide receptor radionuclide therapy (PRRNT) in neuroendocrine tumours. Eur J Nucl Med Mol Imaging. 2013; 40(5): 800–816.
14. Bodei L, Cremonesi M, Ferrari M, Pacifici M, Grana CM, Bartolomei M, et al. Long-term evaluation of renal toxicity after peptide receptor radionuclide therapy with 90Y-DOTATOC and 177Lu-DOTATATE: the role of associated risk factors. Eur J Nucl Med Mol Imaging. 2008;35:1847–1856
15. Haug AR, Auernhammer CJ, Wängler B, Schmidt GP, Uebleis C, Göke B, et al. 68Ga-DOTATATE PET/CT for the early prediction of response to somatostatin receptor-mediated radionuclide therapy in patients with well-differentiated neuroendocrine tumors. J Nucl Med. 2010 Sep;51(9):1349-56
16. Imhof A, Brunner P, Marincek N, Briel M, Schindler C, Rasch H, et al. Response, survival, and long-term toxicity after therapy with the radiolabeled somatostatin analogue [90Y-DOTA]-TOC in metastasized neuroendocrine cancers. J Clin Oncol. 2011 Jun 10;29(17):2416-23.

MALİGN PLEVRAL MEZOTELYOMA (MPM) SİSTEMİK TEDAVİSİNDE GELİŞMELER

Abdurrahman Işıkdoğan

Dicle Üniversitesi Tıp Fakültesi, Tıbbi Onkoloji Bilim Dalı, Diyarbakır

Malign plevral mezotelyoma (MPM) asbest maruziyeti ile yakından ilişkili, plevral mezotelyal hücrelerden kaynaklanan, az rastlanan, agresif seyirli bir kanserdir. Günümüzde hem lokalize hem de ileri evre hastaların prognozu oldukça kötü ve kısıtlı tedavi seçenekleri bulunmaktadır. Bu hastaların takip ve tedavisi torasik onkoloji konusunda deneyimli multidisipliner bir ekip tarafından yapılmalıdır. Hastalığın evresi, yaşı, performansı, komorbiditesi ve histolojik tipine göre cerrahi, radyoterapi ve kemoterapiyi de içeren sistemik tedavi seçenekleri bulunmaktadır. Hastaların büyük bir çoğunluğu agresif cerrahiden ziyade palyatif antikanser tedavilere ihtiyaç duyar. Seçilmiş hastalarda multimodal tedavi uygulanmaktadır.

Sistemik tedavi

Birinci basamak tedavi:

Yoğun araştırmalara rağmen sitotoksik kemoterapi halen sağ kalım yararı gösterilen tek tedavidir. Tedavi seçimi 2003 yılından beri değişmemiştir. Yeni hedef tedaviler ile bu standart değişebilir. Vogelzang ve arkadaşlarının Faz III EMPHACIS çalışmasında (2003) cisplatin (75 mg/m^2) ve pemetrexed (500 mg/m^2) kombinasyonu, cisplatin ile karşılaştırıldı. Kombinasyon kolunda medyan sağkalım üstünlüğü (12.1 ay vs 9.3 ay, HR 0.74, $p = 0.003$) gösterildi. Bu çalışma ile tüm dünyada ileri evre, unrezektabl mezotelyoma olgularında pemetrexed- platin kombinasyonu birinci basamakta standart tedavi haline geldi. Van Meerbeeck ve arkadaşlarının çalışmasında ise diğer bir antimetabolit olan raltitrexed (3 mg/m^2) ve cisplatin (80 mg/m^2) kombinasyonu sisplatin ile karşılaştırıldı, 2.6 aylık ek bir sağkalım yararı gösterildi. Objektif radyolojik yanıt (%23.6) pemetrexed-sisplatinden (%41.3) düşük bulundu. Pemetrexed kadar kabul görmeyen raltitrexed-platin kombinasyonu da bir alternatif olabilir.

Son yıllarda birinci basamakta çok sayıda klinik çalışma yapıldı. Tümör anjyogenezi ve hedef tedaviler ile ilgili çalışmalar yayınlandı. MAPS çalışmasında Zalcman ve arkadaşları Bevacizumab'ı (15 mg/kg, 6 kür) standart tedavi olan cisplatin/pemetrexed kombinasyonuna eklediler. Toplam 448 hastayı içeren bu çalışmada medyan genel sağkalım (OS) üçlü kombinasyon kolunda üstün bulundu (18.8 vs 16.1 ay, HR 0.76, $p = 0.012$). Bu 2.7 aylık sağ kalım farkı istatistiksel ve klinik olarak anlamlı kabul edildi. Bu çalışma ile bevacizumab içeren üçlü kombinasyon da birinci basamak tedavide yerini almış oldu. Birinci basmak tedavide standart haline gelmesinde maliyet etkinlik göz önüne alınacaktır. Bu kombinasyonun tercihinde ne yazık ki herhangi bir klinik veya biyomarkır gösterilemedi. Alt grup analizlerinde sarkomatoid / bifazik histoloji ve PS ile ilişkisi de gösterilemedi. Daha küçük çaplı bir çalışmada bazal plazma VEGF düzeyi yüksek olan olgularda PFS daha kötü bulunmuş, bu nedenle bevacizumab bazal VEGF düzeyi yüksek olmayanlara önerilmişti, ancak Faz III olan bu çalışmada bu ilişki gösterilemedi.

Tablo 1. MPM'de birinci basamakta Faz III çalışmalar

Çalışma	*Basamak*	*Faz*	*Sayısı*	*Tedavi*	*Sonuçlar*
EMPHACIS çalışması (2003) Vogelzang ve ark	1	III	448	Cisplatin vs. Cisplatin + Pemetrexed	OS 9.3 ay vs. 12.1 ay (p = 0.02) TTP 3.9 ay vs. 5.7 ay (p = 0.001) RR %16.7 vs. 41.3 (p < 0.001)
Van Meerbeeck ve ark (2005)	1	III	250	Cisplatin vs. Cisplatin + Raltitrexed	OS 8.8 vs. 11.4 ay 1-yıllık sağkalım %40 vs. 46, (p = 0.048) RR %13.6 vs. 23.6 (p = 0.056)
MAPS, Zalcman ve ark	1	III	445	Cisplatin+ Pemetrexed+ Bevacizumab vs. Cisplatin+ pemetrexed	OS 18.8 ay vs. 16.1 ay (p = 0.012)

Sisplatin yerine karboplatin kullanılanilir mi? Bire bir herhangi bir faz III çalışma olmamakla beraber Faz I ve II çalışmalarda benzer objektif radyolojik yanıt elde edilmiştir. Tedavi süresi ne kadar olmalıdır ? Klinik veya objektif yanıtı olan, performansı ve organ fonksiyonları uygun hastalarda optimal 6 siklus olmalıdır. Daha az siklus ile benzer etkinlik elde edilmeyebilir. Küçük çaplı çalışmalarda iyi tölere edildiği gösterilmekle beraber idame tedavisinin (4 siklus pemetrexed) PFS ve OS üzerine anlamlı bir katkısı olup olmadığı bilinmiyor. Bir başka tartışmalı konu semptomatik olmadıkça sistemik tedavinin verilmemesi görüşüdür. Faz II bir çalışmada tedaviye hemen başlananlarda medyan sağkalım 14 ay, semptomatik oluncaya kadar tedavi geciktirilenlerde 10 ay bulundu. Dolayısıyla tedaviye hemen başlamanın daha uygun olacağı kabul edilmektedir.

İkinci basamak tedavi:

Bu hastalıkta nüks ve progresyon ne yazık ki kaçınılmazdır. İkinci basamakta çeşitli ajanlar kullanılmıştır. Performansı iyi, ilk basamak platin–pemetrexed yanıtı iyi olan ve yeterli relaps-free intervali olan (12 aydan uzun) olgularda randomize bir çalışma olamamakla beraber tekrar platin–pemetrexed kombinasyonu oldukça mantıklı bir seçenektir. Pemetrexed-sisplatin kombinasyonun henüz standart olmadığı dönemde

yapılan Faz III bir çalışmada ikinci basmakta BSC kolu pemetrexed ile karşılaştırılmış, pemetrexed kolu tümör yanıtı oranı, hastalık kontrolü ve TTP bakımından üstün bulunmuştur. Faz II bir çalışmada 62 hastada tek ajan vinorelbinin güvenirliği ve etkinliği değerlendirilmiş. Objektif cevap %16 ve genel sağkalım 9.6 ay bulundu. Vinorelbin tölerabl ve etkin kabul edildi. İkinci basamakta yapılmış faz II çalışmada cisplatin ve gemsitabin orta düzeyde etkin gösterildi. Bu seçenek te ikinci basamak tedavi seçeneği olabilir. Özetle ikinci basmakta OS ve yanıt oranı için randomize faz III bir çalışma olmamakla beraber faz II çalışmalarda bu ilaçlar orta düzeyde etkin bulunmuştur. Günümüzde ikinci basamakta henüz standart bir tedavi yoktur. NCCN klavuzu, öncesinde pemetrexed kullananlarda vinorelbin veya gemsitabin kullanımı önermektedir. Bu öneri ilk basamak tedavi çalışmalarının alt grup analizleri ve bazı faz II çalışmalar ve retrospektif analizlere dayanmaktadır.

İkinci basamakta Faz III bir çalışmada haftalık NGR-hTNF ve KT (gemsitabin veya vinorelbin veya doxorubicin) kolu tek başına KT (gemsitabin veya vinorelbin veya doxorubicin) ile karşılaştırılmış. Primer sonlanım hedefine ulaşılamamış, ilk tedavi sonrası tedavisiz intervali kısa olanlarda OS ve PFS avantajı gösterilmiştir. Histon deasetilaz inhibitörü olan Vorinostat'ın ilk basamak tedavi ile progresyon gelişen 661 hastada kullanıldığı faz III, randomize, plasebo-kontrollü çalışmada primer hedefe ulaşılamadı. (Genel sağkalım 30.7 hafta vs 27.1 hafta). BNC105P, tümörün kan damarlarını bozan bir tubulin polimerizasyon inhibitörüdür. Faz II çalışmada etkinliğ sınırlı bulundu. İkinci basamakta mTOR inhibitörü olan everolimus ile yapılan faz II çalışmada da etkinlik sınırlı bulundu (Medyan PFS 2.8 ay). İkinci basamakta bazı tirozin kinaz inhibitörleri de (TKI) kullanılmış, imatinib'in faz II çalışmada etkisi gösterilemedi. Ayrıca dasatinib, sorefenib, sunitinib, cediranib, gefitinib ve erlotinib'in de etkisi gösterilemedi.

İmmünoterapi

Preklinik çalışmalar ışığında immunoterapi son yıllarda hızla kanser tedavisinde yer almaya başladı. Mezotelyomada da kullanılmaya başlandı. MPM'de yoğun lenfosit ve makrofaj infiltrasyonu ve inflamatuar T hücre ekspresyon paterni mevcuttur. T-hücre inhibitör ligand ekspresyonu (CTLA4 gibi), PD-L1 ve PD-1 artar. Sarkomatoid tip MPM'de başlangıçta hastalık yaygınlığı ile yüksek PD-L1 expresyonu korelasyonu gösterilmiştir. İpilumumab ve tremelimumab (CTLA4 reseptör inhibitörleri) ayrıca Pembrolizumab ve Nivolumab (PD-L1 ve PD-1 reseptörüne bağlanır) bu amaçla kullanıma girmiştir. Tremelimumab Faz II bir çalışmada (ilk basamakta platin almış hastalarda) kullanılmış, primer sonlanıma ulaşamadı, ancak hastalık kontrol oranı %31, PFS 6.2 ay ve OS 10.2 ay bulundu. Bu veriler MPM için umut verici bulundu. Tremelimumab vs plasebo olan diğer çift-kör, faz IIb çalışmanın sonuçalrı bekleniyor. Primer sonlanım noktası genel sağkalımdır. Pembrolizumab'ın faz Ib çalışması (KEYNOTE-028) bir çok kanseri içeriyor, MPM'de tölerabl görünüyor. Erken analizlerde MPM'de hastalık kontrol oranı (DCR) %76 bulundu. İkinci basamakta faz II pembrolizumab hasta alımı devam ediyor.

Sonuç olarak

MPM agresif seyirli ve prognozun kötü olduğu bir hastalıktır. Son 10 yılda standart tedavi olan pemetrexed ve platin kombinasyonunu değişmedi. Hastalığın sık görülmemesi nedeniyle de faz III çalışmalar yerine faz II çalışmalar hep refere edilmektedir. Moleküler mekanizmaların daha da iyi anlaşılmasıyla tedavide de hedefler belirlenecektir. Etkinliği için sonuçlar olgunlaşmamış olmakla beraber immünoterapide umut verici gelişmeler yaşanıyor.

Kaynaklar

1. C. Maggioni, G. Barletta, E. Rijavec, F. Biello, E. Gualco and F. Grossi, Advances in treatment of mesothelioma, Expert Opınıon on Pharmacotherapy, 2016 vol. 17, NO. 9, 1197–1205
2. Bonelli MA, Fumarola C, La Monica S, Alfieri R New therapeutic strategies for malignant pleural mesothelioma. Biochem Pharmacol. 2016 Jul 16. pii: S0006-2952(16)30177-0.
3. Sanjana Kondola, David Manners and Anna K. Nowak, Malignant pleural mesothelioma: an update on diagnosis and treatment options. Ther Adv Respir Dis 2016, Vol. 10(3) 275–88
4. Vogelzang NJ, Rusthoven JJ, Symanowski J, et al. Phase III study of pemetrexed in combination with cisplatin versus cisplatin alone in patients with malignant pleural mesothelioma. J Clin Oncol. 2003;21:2636–2644. As a result of this study, combination of cisplatin plus pemetrexed became the standard of care in first-line setting.
5. van Meerbeeck JP, Gaafar R, Manegold C, et al. Randomized phase III study of cisplatin with or without raltitrexed in patients with malignant pleural mesothelioma: an intergroup study of the European Organisation for Research and Treatment of Cancer Lung Cancer Group and the National Cancer Institute of Canada. J Clin Oncol. 2005;23:6881–89.
6. Zalcman G, Mazières J, Margery J, et al. Bevacizumab 15mg/kg plus cisplatin-pemetrexed (CP) triplet versus CP doublet in Malignant Pleural Mesothelioma (MPM): results of the IFCT-GFPC-0701 MAPS randomized phase 3 trial. J Clin Oncol. 2015;33(suppl):400S.
7. Calabrò L, Morra A, Fonsatti E, et al. Tremelimumab for patients with chemotherapy-resistant advance malignant mesothelioma: an openlabel, single-arm, phase 2 trial. Lancet Oncol. 2013;14(11):1104–1111.
8. Currie AJ, Prosser A, McDonnel A, et al. Dual control of antitumor CD8 T cells through the programmed death-1/programmed death ligand I pathway and immunosuppressive CD4 T cells: regulation and counterregulation. J Immunol. 2009;183:7898–908.
9. Mansfield AS, Roden A, Peikert T, et al. B7-H1 expression in malignant pleural mesothelioma is associated with sarcomatoid histology ad poor prognosis. J Thorac Oncol. 2014;9:1036–40.
10. NCT01843374. Randomized, Double-blind Study Comparing Tremelimumab to Placebo in Subjects With Unresectable Malignant Mesothelioma. [cited 2015 Nov 15]. Available from: https://clinical trials.gov
11. Alley EW, Molife LR, Santoro A, et al. Abstract CT103: clinical safety and efficacy of pembrolizumab (MK-3475) in patients with malignant pleural mesothelioma: Preliminary results from KEYNOTE-028. Cancer Res. 2015;75:CT103.

AKCİĞER KANSERLİ HASTADA AĞRI TEDAVİSİ

Meltem Uyar

Ege Üniversitesi Tıp Fakültesi Algoloji Bilim Dalı, İzmir

Akciğer kanseri dünyada hem kadın hem de erkeklerde önde gelen ölüm sebebi olmaya devam etmektedir. Tarama programlarındaki son zamanlarda olan gelişmelere rağmen hastaların çoğu ileri evrelerde karşımıza çıkmaktadır. Ölüm nedenleri arasında ön sırada yer alan akciğer kanserinin önemi sadece insidansının yüksek olması değildir. Kanser teşhisi ile başlayan ve hastalığın ilerleyen dönemlerinde daha da yoğunlaşan, hastalık veya tedavi ile ilişkili semptomlarla mücadele edilmesi gerekliliği de, akciğer kanserini önemli kılan diğer bir noktadır. Etiyolojik ve epidemiyolojik araştırmalar, moleküler biyolojik gelişmelerin yanı sıra, kanser tanısı ile başlayan palyatif destek yaklaşımlar da, son yıllarda üzerinde önemle durulan konular arasında yer almıştır. Kanser hastalarının tümör veya tedaviler ilişkili semptomlarının geniş yelpazesi yanı sıra, hasta ve yakınlarının psikolojik ve sosyal sorunları da palyatif bakımın ilgi sahası içine dahil edilmiştir. Semptom genişliği bu kadar fazla olan bir konuda geniş çaplı, konularında uzmanlaşmış doktorların katıldığı organizasyonlara gereksinim vardır. Hiç bir disiplin kanser hastasının tüm ihtiyaçlarını tek başına karşılayamaz. Onkoloji, algoloji, cerrahi uzmanları, nütrisyon destek ekipleri, psikiyatri, pratisyen hekim ve çeşitli dallarda uzmanlaşmış hekim bu organizasyona destek vermelidir. Avrupa Konseyinin 2003 yılında yayınladığı üye ülkelere yönelik tavsiye kararında belirtilen "Palyatif bakım, insan hakları, hasta hakları, insan saygınlığı, sosyal destek, demokrasi, eşitlik, dayanışma, kadın-erkek için eşit fırsatlar, katılım ve seçim özgürlüğüne dayandırılmalıdır. Palyatif bakım sağlık hizmetlerinin hayati bir parçasıdır. Palyatif bakım ihtiyacı olan herhangi bir kimse ihtiyaçları ve tercihleri ile uyumlu, en iyi düzenleme ile gecikme olmaksızın bu bakımı alabilmelidir" ifadeleri konuyu açık ve net biçimde özetlemektedir. Günümüzde, özellikle gelişmiş ülkelerde, kanserli hastalar için geliştirilen ulusal sağlık politikalarının temel amacı ve felsefesi bu ifadeler temel alınarak hazırlanmıştır.

Fiziksel, psikolojik ve sosyolojik problemlerin kontrolü palyatif bakımın başlıca amacıdır. Akciğer kanserli hastalarda tümörün yerleşme yerine ve metastaz bölgesine göre değişmekle beraber lokal ve sistemik multipl semptomlar mevcuttur. 700 akciğer kanserli hastada yapılan bir çalışmada başlangıç semptomları içinde en sık psikolojik (anksiyete, depresyon), genel (halsizlik, bitkinlik, iştahsızlık) ve göğüs semptomları (dispne, öksürük) olduğu saptanmıştır. İlginç olarak ağrı ilk 10 listesinde yer almamıştır. Çoğu hastada multipl semptom (ortalama 14) saptanmıştır.

Aşağıda akciğer kanserine ve uygulanan tedavilere bağlı sık görülen semptomlar ve baş etme yolları anlatılmıştır.

Ağrı

Kanser hastalarının %30'unda, ilerlemiş kanseri olan hastaların %60-90'ında orta şiddette ya da ciddi ağrı problemi olduğunu göstermiştir. Hastaların çoğunda kanserin kendisi, %15-25'inde kanser tedavisi, %3-10'unda kanser dışı problemler ağrıya neden olmaktadır.

Kanserde ağrının en sık nedeni tümörün bölgesel veya uzak yayılımına bağlı olarak ortaya çıkmaktadır. Ancak kanser tedavilerinin de hastalarda ağrıya neden olabileceği akılda tutulmalıdır. Aşağıda, tedavi ile ilişkili ağrı nedenleri özetlenmiştir.

Kanserde akut ağrı nedenleri;

1. **Kemoterapi;** Paclitaxel ile artralji ve miyalji, Oxaliplatin ile soğuk allodinisi, Methotrexat veya L-asparaginaz ile baş ağrısı, transplant öncesi kemoterapi ile mukozit, periton ya da mesane içine kemoterapi infüzyonuna bağlı ağrı
2. **Growth faktör;** Miyalji, kemik ağrısı, ateş, baş ağrısı
3. Hormonal tedavi; Prostat ve meme kanserinde flare sendromu (miyalji, artralji ve baş ağrısı)
4. **İmmünoterapi;** İnterferona bağlı miyalji, artralji, baş ağrısı
5. **Radyasyon;** Radyonükleotidlere bağlı kemik ağrısında artış, enterit ve proktotit mukozit, spinal korda ışın uygulandığında myelit

Kronik nöropatik ağrı nedenleri;

1. Kanserin yerine bağlı brakiyal, servikal veya sakral pleksopatiler
2. Kemoterapinin neden olduğu nöropati; Cisplatin, Oxaliplatin, Paclitaxel, Vincristine, Vinblastin
3. Kraniyal nöropatiler
4. Postherpetik nöropati
5. Radyoterapi sonrası pleksopati
6. Cerrahi sonrası nöropati; Fantom ağrısı, mastektomi sonrası, torakotomi sonrası
7. Kanser dışı nedenlerle nöropati (HIV, diyabet, CRPS)

Kanserde ağrı tedavisinin temel hedefi, ağrıya neden olan etkenin ortadan kaldırılmasıdır. Bu daha etkin bir ağrı kontrolü sağlamamıza olanak sağlayacaktır. Ancak kanserin doğal seyri düşünüldüğünde, bu her zaman mümkün olmayabilir. Bu hastalar için güçlü ve etkin, uzun süre

kullanılabilen, hastalara önemli bir sorun yaratmayan yaklaşımlara büyük gereksinim vardır. Ağrısı olan bir kanser hastasına tedavi düzenlemeden önce, ağrının klinik olarak değerlendirilmesi, hastanın dikkatli biçimde sorgulanması çok önemli bir basamaktır. Zira bu sayede ağrı etiyolojisi belirlenebilir ve daha etkin ve doğru ağrı tedavisi düzenlenebilir. Kanser hastalarında 5 temel ağrı tipi tanımlanmıştır; akut ağrı, kronik ağrı, fantom ağrısı, nöropatik ağrı, "break-through" (arada) ağrı. Bu ağrı tiplerine uygulanacak yaklaşımlar farklılık gösterdiği için klinik değerlendirme ve anamnez önem kazanmaktadır. Daha sonra, hasta ile kurulacak iyi bir diyalog ve hastanın ağrı konusunda bilinçlendirilmesi ile tedavi seçenekleri gözden geçirilmeli ve hastaya en uygun tedavi belirlenmelidir. Ağrı tedavisinde bir diğer önemli basamak, psikolojik destektir. Depresif hastalarda ağrı tedavisinin daha başarısız olduğu bilinmektedir. Bu anlamda kanser hastasının psikolojik olarak desteklenmesi, ağrı tedavisinde önemli bir yere sahiptir.

1988 yılında Dünya Sağlık Örgütü (WHO) kanser ağrısında basamak tedavisinin uygulanmasını önermiştir. Son yıllarda Avrupa Palyatif Bakım Derneği ve Royal Koleji Hekimler Birliği kanser ağrı tedavisinde aynı prensipleri temel alan basamaklandırma sistemini yeniden ele aldılar. Buna göre her bir basamakta Vizuel Analog Skala ile (VAS) değerlendirilen ağrı şiddetine göre ağrı şiddeti VAS ile 10 üzerinden 1–3 arasında (hafif şiddette ağrı) ise1. basamak, ağrı şiddeti 4–6 arasında ise (orta şiddette ağrı) 2. basamak, ağrı şiddeti 7–10 arasında ise (şiddetli ağrı) 3. basamak tedavi uygulanmalıdır. Bugün WHO'nun önerdiği 3 basamaklı tedavi prensipleri ile kanserde ağrı kontrolünü %90'lara varan oranlarda kontrol altına almak mümkündür. Bazı klinisyenler ilk üç basamak ile yeterli ağrı kontrolü sağlanamadığı koşullarda 4. basamak olarak invaziv ya da girişimsel ağrı tedavi yöntemlerini koymaktadırlar. Bu yöntemlerin basamak tedavisinin herhangi biri aşamasında da uygulanabileceğini, özellikle akılda tutmak yararlıdır. Kanser ağrısının tedavisinde kullanılan girişimsel yöntemler, subkutan (SC) ya da intravenöz (İV), intraspinal ya da intraventriküler opioid uygulamaları, nöroablatif girişimlerdir (periferik nörolitik blok, ganglion bloğu, kordotomi ve singulatomi). Birinci basamak ağrı tedavisinde, asetilsalisilik asit, parasetamol, non-steroid anti-inflamatuarlar, trisiklik antidepresanlar}, antiepileptikler ve adjuvan diğer ilaçlar, ikinci basamak ağrı tedavisinde kodein, tramadol ve adjuvanlar, üçüncü basamak ağrı tedavisinde de morfin, fentanil ve adjuvan ilaçlar kullanılmaktadır. Tüm bu yaklaşımlara rağmen, ağrı kontrolünün sağlanamadığı hastalarla karşılaşılabilmektedir. Bu hastalar kompleks ağrı sendromu olarak adlandırılmaktadır. Bu hastalar için bazı özel uygulamalara başvurulmaktadır. Örneğin dirençli kemik ağrısı ile gelen bir hasta için deksametazon 8–20 mg PO, İV, SQ her sabah (NSAID ile birlikte kullanılmamalı), opioidler, bifosfonatlar (ibandronate, clodronate, zoledronic acid vb), tek doz radyoterapi, vertebroplasti (çökme fraktürü ile birlikte ise), stronsiyum-89 gibi radyonükleotidler, ilgili ekstremiteye ortez ve braceler, fizik tedavi, dirençli nöropatik ağrı için deksametazon 8-20 mg PO, IV, SQ her sabah (NSAID ile birlikte kullanılmamalı), metadon ya da yüksek doz opioid, antiepileptikler, trisiklik antidepresanlar (yeni antidepresanlar, venlafaksin), lokal anestezikler (Lidoderm patch, intraspinal infüzyon opioidlerle birlikte, İV), dirençli barsak obstüksiyonuna bağlı ağrı için, deksametazon 8-20 mg PO, IV, SQ her sabah (inflamasyon ve kusmayı azaltmak için, NSAID ile birlikte kullanılmamalı), oktreotid 20 mg/saat İV veya SQ (intestinal sekresyonları azaltmak için, gerektikçe doz arttırılabilir), skopolamin transdermal patch (intestinal sekresyonları azaltmak için, 1.5 mg 2 patch'e çıkılabilir), nazogastrik tüp ve gastrostomi (tedaviye yanıt alınamaz ise) gibi yaklaşımları uygulamak gerekebilir.

Kaynaklar

1. Barber MD. The pathophysiology and treatment of cancer cachexia. Nutr Clin Pract 2002;17:203.
2. Breitbart W, Rosenfeld B, Kaim M, et al: Arandomized, double-blind, placebo-controlled trial of psychostimulants for the treatment of fatigue in ambulatory patients with human immunodeficiency virus disease. Arch Intern Med 2001,161:1411-20
3. Bruera E, Kim HN. Cancer pain. JAMA 2003;290(18):2476.
4. Bruera E, Higginson I, Neumann CM:Palliative Care:In; Loeser JD, Butler SH, Chapman CR eds Bonica's Management of Pain, Lippincott,Philadelphia ,2001, pp 754-62
5. Chochinov HM. Depression in cancer patients. Lancet Oncol 2001, 2:499–505,
6. Clohisy DR, MantyT PW.Bone Cancer Pain. Cancer 97 (Supp 3): 2003, 866-73
7. Farrar JT, Portenoy RH: Neuropathic cancer pain. The role of adjuvant analgesic. Oncology (Huntington) 2001,15:1435-42
8. Ferrini R, Paice JA: Infusional lidocaine for severe and/or neuropathic pain. J Support Oncol 2004,2:90-4
9. Fitzgibbon DR, Chapman RC: Cancer Pain:In;, Loeser JD, Butler SH, Chapman CR eds Bonica's Management of Pain, Lippincott,Philadelphia ,2001, pp 623-59
10. Foley KM. Advances in cancer pain. Arch Neurol 1999;56:413
11. Hanks GW et al Morphine and alternative opioids in cancer pain: the EAPC recommendations.Expert Working Group of the Research Network of the European Association for Palliative Care Br J Cancer 2001, 84: 587–93
12. Hearn J, Higginson I. Do specialist palliative care teams improve outcomes for cancer patients? A systematic literature rewiev. Palliat Med 12: 1998.317-32.
13. Lipman AJ, Lawrence DP. The managment of fatique in cancer patients. Oncology 2004 (12): 1527-34
14. Lucas LK, Lipman AG: Recent advances in pharmacotherapy for cancer pain management. Cancer Prac. 2002, 10:14-20
15. Mannix KA. Palliation of nausea and vomiting. In Doyle, Hanks, MacDonald, eds. Oxford Textbook of Palliative Medicine. 2nd ed. Oxford University Press, 1998, pp 491
16. Massie MJ, Holland JC, Glass E. Delirium in terminally ill cancer patients. Am J Psychiatry 1983, 140: 1048-50
17. McDonald N. Palliative medicine and modern cancer care. In Doyle, Hanks, Cherny, Calman, eds. Oxford Textbook of Palliative Medicine. 3rd ed. Oxford University Press, 2004, pp 24-8
18. Paice JA Management of pain at end of life In: Benzon H., Raja S.,Molloy R., Liu S.,Fishman S.eds. Essentials of Pain Medicine and Regional Anesthesia, Philadelphia, Elsevier, 2005, pp 535-41

19. Pirl WF, Roth AJ: Diagnosis and treatment of depression in cancer patients. Oncology (Huntington) 1999,13:1293-1301
20. Portenoy RK, Thaler HT, Kornblith AB. Symptom prevalence, characteristics and distress in a cancer population. Qual Life Res 1994; 3: 183-9.
21. Reuben DB, Mor V. Nausea and vomiting in terminal cancer patients. Arc Intern Med 1986; 146: 2021-3.
22. Stark DP, House A. Anxiety in cancer patients. Br J Cancer 2000, 83:1261–7
23. Thomas JR, von Gunten CF. Clinical managment of dyspnea. Lancet Oncol 2002; 3: 222-8
24. Thomas JR, Ferris FD, von Gunten CF.Approach to the Management of Cancer Pain In Benzon H, Raja S, Molloy R, Liu S, Fishman eds Essentials of Pain Medicine and Regional Anesthesia, Philadelphia Elsevier Churchill Livingstone, 2005,pp525-34
25. Strensward J, Clark D. Palliative Medicine- a global perspective. In Doyle D, Hanks G, Cherny N, Calman K, eds. Oxford Textbook of Palliative Medicine. 3rd ed. Oxford University Press, 2004, pp 1119-224.
26. Wargo WR, Burton WA Cancer pain In: Wallace M.S., Staats. PS. eds. Pain medicine Management.,Boston, McGraw Hill, 2005, pp183-18

MALİGN PLEVRAL EFFÜZYON

Burçin Çelik

Ondokuz Mayıs Üniversitesi Tıp Fakültesi, Göğüs Cerrahisi Anabilim Dalı, Samsun

Plevral boşluk visseral ve paryetal plevra arasındaki gerçek bir boşluktur. Bu boşlukla ilgili patolojiler klinikte genellikle içinin sıvı ile dolması şeklinde ortaya çıkmaktadır. Plevral effüzyon (PE), plevral hastalıklar içersinde klinikte en sık karşılaşılan patolojidir. PE sadece plevra hastalıklarında değil, aynı zamanda plevraya komşu olan akciğer, diyafragma, mediyasten, kalp, göğüs duvarı ve karaciğer, pankreas gibi diyafragma altı organların hastalıklarında, plevraya yakınlığı bulunmayan tiroid, over ya da böbrek hastalıklarında, ayrıca uzak organların malign hastalıklarının metastazlarında da oluşur.

Plevral effüzyon ile başvuran bir hastada en sık görülen semptomlar plöritik ağrı, kuru öksürük ve solunum sıkıntısıdır. PE'da nefes darlığının; göğüs duvarının kompliyansında azalma, mediyastenin sağlam tarafa itilmesi, sıvı olan tarafta akciğer volümünde azalma, akciğer ve göğüs duvarından kalkan refleks stimülasyon sonucu geliştiği düşünülmektedir. Sıvı miktarı az olduğunda veya yavaş ilerleyen PE'larda belirgin bir semptom olmayabilirken masif PE'da hasta solunum sıkıntısı ile başvurabilir. PE'ların %15'nin ve malign plevral effüzyonların (MPE) da %25'nin asemptomatik olabileceği bildirilmiştir.

Plevral effüzyonların etiyolojisinde; ABD'de konjestif kalp yetersizliği, parapnömonik ve malignite ilk sıralarda yer alırken, Türkiye'de plevral sıvı nedenleri arasında tüberküloz, malignite ve parapnömonik efüzyonlar ilk sıralarda yer almaktadır. Malign plevral efüzyon nedenleri yurtdışındaki çalışmalarda akciğer kanseri, meme kanseri, lenfoma olarak sıralanırken ülkemizdeki çalışmalarda akciğer kanseri, meme kanseri ve mezotelyoma şeklinde sıralanmaktadır. PE'ların %30-60'nın maligniteye bağlı olduğu görülmüştür. Tüm incelemeler rağmen PE'lu olguların %5-14'ünde tanıya ulaşılamamaktadır ki bunların çoğu adenokarsinomdur.

Tüm neoplastik hastalıklarda plevra tutulabilir ve MPE'a neden olabilir. Plevra metastazları, en sık tümör embolilerinin viseral plevrayı tutması ve komşuluk yoluyla paryetal plevraya yayılması ile oluşur. Komşuluk yoluyla doğrudan tümör invazyonu (en sık periferik akciğer tümörleri, meme kanserleri), lenfatik yayılım ve nadiren paryetal plevraya hematojen metastazla da neoplastik plevral tutulum gerçekleşebilir.

Tablo 1. Literatürde bildirilen en sık malign plevral effüzyon nedenleri

Tümör	*Salyer (n=95)*	*Chernow (n=96)*	*Johnston (n=472)*	*Sears (n=592)*	*Hsu (n=785)*	*Total %*
Akciğer	42	32	168	112	410	764(37.5)
Meme	11	20	70	141	101	343(16.8)
Lenfoma	11	-	75	92	56	234(11.5)
GIS	-	13	28	32	68	141(6.9)
GÜS	-	13	57	51	70	191(9.4)
Diğerleri	14	5	26	88	15	148(7.3)
Primeri bilinmeyen	17	13	48	76	65	219(10.7)

GIS: Gastro-intestinal sistem, **GÜ:** Genito-üriner sistem

Malign bir patolojide PE oluşum mekanizmaları 4 başlıkta incelenebilir:

- Tümörün lokal etkisi
- Tümörün sistemik etkileri
- Tedavi komplikasyonları
- Plevranın doğrudan malign hücrelerle tutulumu

Tümörün lokal etkisine bağlı olarak; lenfatik drenajın obstrüksiyonu, bronş obstrüksiyonu, duktus torasikusun obstrüksiyonu, VKSS, perikardiyal tutulum olabilir.

Tümörün sistemik etkileri; pulmoner emboli ve hipoalbünemi gelişmesi durumunda PE gelişebilir.

Tedavi komplikasyonları; kemoterapötik ilaçlar (mtx, prokarbazin, siklofosfamid, mitomycin, bleomisin) PE oluşumuna neden olabilir.

Plevranın doğrudan malign hücrelerle tutulumu ile; hücresel geçirgenlik artar, lenfatik drenaj azalır, damarsal geçirgenlik artar, tümör nedenli anjiogenezis ve basınç değişiklikleri sonucu PE oluşur.

Plevra metastazlarında tümör hücreleri mezotelyal yüzeye ya da submezotelyal alana yayılırlar. Tümör infiltrasyonu mezotelde kalınlaşma, fibrozis gibi reaktif değişikliklere neden olur. Tümör invazyonunun daha ileri evrelerinde submezotelyal tabakada kollajen doku artışı olur ve bu durum bazı MPE'lardaki düşük glikoz ve pH düzeylerinden sorumludur.

MPE'lu hastalarda ortalama sağ kalım süresi 3-12 aydır ve bu süre primer tümör ile ilişkilidir. Akciğer kanserinde bu süre 3 ay, meme kanserinde 13 ay, başka organ metastazı bulunmayan meme kanseri olgularında sağ kalım 48 aya kadar uzamaktadır. Lenfoma, küçük hücreli akciğer kanseri

ya da germ hücreli tümörlere bağlı MPE, sistemik kemoterapi ile kontrol altına alınabilirler. Meme kanserinde sistemik kemoterapi ve hormonlar etkili olabilir. Kötü prognoz göstergesi olan MPE'da tedavi palyatiftir, amaç nefes darlığını ortadan kaldırmaktır. Tedavi yaklaşımını semptomlar, hastanın performans durumu, beklenen yaşam süresi belirler.

MPE'da belirgin semptom nefes darlığı olup hastaların yaklaşık %25'i asemptomatiktir. MPE'ların hemen hemen hepsi eksüdadır, protein ve LDH düzeyleri yüksektir. Kanlı sıvı direk plevral tutulumu ve maligniteyi işaret eder. MPE'lu bir hasta ile karşılaşıldığında, klinisyenin palyasyona dair bir karar verebilmesi için, hastanın genel durumu, semptomları ve sağ kalım beklentisinin değerlendirilmesi zorunludur. Tedavinin en önemli endikasyonu nefes darlığıdır. Plörodezis için seçilmiş hastalar, PS boşaltıldığında rahatlama görülecek kadar belirgin semptomlara sahip olmalıdır. MPE, kötü bir prognozun işaretidir. Akciğer, mide ve over kanserli hastalar genellikle MPE tanısından itibaren yalnızca birkaç ay yaşarlar, meme kanserli hastalar ise kemoterapiye yanıta bağlı olarak birkaç yıla kadar sağ kalabilirler. Akciğer kanserine bağlı MPE'da tedavi küçük hücreli tipinde kemoterapiye belirgin yanıt vermektedir. Küçük hücreli dışı akciğer kanserinde kemoterapinin yararı sınırlıdır. Bu olgularda öncelikle sıvının lokal kontrolü yani plörodezis uygulanmalıdır.

MPE'da tedavi seçenekleri

- Sistemik tedavi (kemoterapi, hormon)
- Terapötik torasentez
- Kimyasal plörodezis (tüp torakostomi ile, torakoskopi ile)
- Plöroperitoneal şant
- Plörektomi
- Radyoterapi

Terapötik torasentez

Nefes darlığı olan tüm MPE'lu olgulara uygulanmalıdır. Torasentez, sıvının yeniden birikmeye eğilimi ve altta yatan akciğerin reekspansiyon yeteneğini değerlendirme ve akut solunum semptomlarını azaltma imkanını sağlar. Bir seferde en fazla 1-1.5 L sıvı boşaltılması önerilmektedir. Torasentez ile sıvı boşaltılmasına rağmen hastada nefes darlığında azalma olmaması lenfanjitis karsinomatoza, atelektazi ve tromboemboliyi akla getirmelidir.

Kimyasal plörodezis

Kimyasal plörodezis, terapötik torasentez ile nefes darlığı hafifleyen ve ardından plevral sıvının tekrar biriktiği, performansı iyi olan (Karnofski performans durumu >60) olgularda uygulanmalıdır. Amaç tekrar sıvı birikmesini önlemek için plevral boşluğun oblitere edilmesidir. Sıvının boşaltıldıktan sonra akciğerin ekspanse olduğu görülmelidir. Sıvının boşaltılması ile karşı karşıya gelen iki plevral yüzeyde, sklerozan ajanın etkisi ile yoğun bir yangısal reaksiyon başlar. Bu kimyasal plörit ile iki plevral yüzey birbirine yapışır. Viseral plevra yaygın olarak invaze olmuş ise akciğer ekspanse olamaz ve plörodezis başarısız olur. Ayrıca inflamasyonu baskılayarak plevral fibrozis gelişimini engelleyebilecekleri için plörodezis uygulaması öncesi kullanılıyor ise kortikosteroidlerin kesilmesi ya da dozunun azaltılması önerilmektedir.

MPE'larda kimyasal plörodezis, plevral sıvı glikozu %60 mg'dan daha yüksek veya pH 7.3'den daha yüksek hastalara uygulandığında en etkilidir. Plörodezis girişiminden önce tam akciğer ekspansiyonu sağlanmalıdır.

Plörodezis amacıyla kullanılan maddeler

1. Antibiyotikler
   *Tetrasiklin
   *Doksisiklin
2. Antineoplasik ilaçlar
   *Bleomisin
   *Sisplatin
   *Nitrojen mustard
   *Mitomisin
3. Talk
4. Biyolojik maddeler
   *Corynebacterium Parvum
   *OK-432
   *ß-İnterferon
   *İnterlökinler
   *α-İnterferon
   *BCG
5. Radyoizotoplar
   *Altın
   *Fosfor
6. Antimalaryal ilaçlar
   *Quinacrine
   *Mepakrin
7. Kemohipertermi
8. Nd-YAG lazer
9. Otolog kan transfüzyonu

Küçük çaplı kalıcı katater uygulaması

Kısa sağ kalım beklentisi, hastalığın yaygınlığına ve plevral sıvının biyokimyasal özelliklerine dayanarak düşkün hastalarda, hastaneye yatırılarak tüp drenaj veya torakoskopi ile plörodezis yapmaktansa, bu işlemlerin maliyet ve morbiditeleri göz önüne alınarak küçük çaplı kalıcı kataterler yardımı ile sıvının drene edilip hastanın katater ile evine gönderilmesi günümüzde uygulanmaktadır.

Torakoskopi

Torakoskopi, primer olarak tanısal bir yöntemdir, nedeni bilinmeyen eksüdatif plevral sıvıların değerlendirilmesi, akciğer kanseri veya malign mezotelyomanın evrelendirilmesi, malign veya diğer reküren effüzyonların talk plörodezis ile tedavisinde kullanılır. PS veya kitlesi olan ve tekrarlanan torasentez veya plevra biyopsileri sonrasında tanı konulamayan olgularda kesin tanı için öncelikle torakoskopi gereğinde torakotomi uygulanmalıdır.

Torakoskopi her ne kadar tanısal amaçlı bir teknik olarak geliştirildiyse de tedavi amaçlı kullanımı giderek artmaktadır. Günümüzde, önceden torakotomi ile yapılan birçok göğüs cerrahisi girişimi, giderek artan sıklıkta VATS ile yapılmaya başlanmıştır. Bu minimal invaziv yaklaşım, daha az cerrahi travma, postoperatif ağrı ve buna ilişkin morbidite ile solunum fonksiyonlarını korumaktadır. Bu gerçek kendisini komplikasyonlarda, hastanede kalış süresinde ve yoğun bakım gereksiniminde azalma ile göstermektedir. VATS uygulanmasındaki en önemli kriter uygun hasta seçimidir. Torasik kaviteyi çok

iyi görüntüleyebilme özelliği ve manüplasyonu kolaylaştıran endoskopik enstrümanlar sayesinde torakoskopi toraks patolojilerinin tanı ve tedavisinde yaygın olarak kullanılmaktadır. Plevral hastalıkların değerlendirilmesinde %91-97 oranında sensitivite, %95-100 oranında spesifite bildirilmiştir.

Torakoskopinin avantajları:

- Tüm plevral yüzey rahatlıkla izlenebilmekte.
- Plevradan, akciğerden, mediyastinal lenf nodlarından yeterli örnek alınabilir ve yüksek tanı şansına sahiptir.
- Plörodezisin başarı oranını azaltan plevral adezyon ve lokülasyonlar giderilebilir.
- Plörektomi, abrazyon ve talk kullanılabilmekte.
- Kullanılan sklerozan ajan plevral yüzeyin tümüne tam olarak dağıtılabilmektedir.

Torakotomi

Malign plevral effüzonda torakotomi ile plevra abrazyonu ve plörektomi, akciğerin tam ekspanse olabildiği durumlarda plevral boşluğun obliterasyonu ve rekürens kontrolünde oldukça etkilidir. Plevral abrazyonun morbidite ve mortalitesi plörektomiye göre çok daha düşüktür.

Plörektomi endikasyonları:

- Tüp torakostomi ile kimyasal plörodezise karşın effüzyon kontrolünün sağlanamaması.
- Trapped lung varlığı.
- Intratorasik tümör rezeksiyonu için torakotomi yapıldığında MPE saptanmasıdır.

MPE'da, torakotomi ile plörektominin morbiditesi %23, mortalitesi %18'dir. Plörektomiye dekortikasyon eklendiğinde bu oran belirgin olarak artmaktadır.

Plöroperitoneal şant

Akciğerin tam ekspanse olamayan, viseral ve paryetal plevra yüzeyleri arasında yapışıklık sağlanamayan, özellikle trapped lung olgularında, amaç PE'u minimal düzeyde tutarak hastayı rahatlatmaktır. Başarısız plörodezis, suboptimal tekniklerin veya uygun olmayan hasta seçiminin sonucudur. Plörodezis yetersiz olmuşsa birkaç alernatif yöntem seçilebilir. Hapsolmuş akciğer olgularında plöroperitoneal şant denenebilir. Ancak şant tıkanması, enfeksiyon, tümörün yayılması gibi komplikasyonlar önemli engellerdir.

Radyoterapi

Malignensi, küçük hücreli akciğer kanseri veya lenfoma veya yaygın mediyastinal lenf nodu tutulumu ile seyrediyorsa veya şilotoraks mevcut ise radyoterapi MPE'nun kontrolünde etkin olabilmektedir. Cerrahi dışı yöntemlerle (KT, RT) iyi yanıt veren malign hastalıklarda tedavi ile birlikte effüzyon geriler. Akciğer kanserine bağlı MPE olan hastalarda eğer mediyastinal lenf nodlarında ve uzak organlarda metastaz yok ise, preoperatif KT, radikal ekstraplevral pnömonektomi ve postoperatif RT'den oluşan multimodal tedavi Japonya ve ABD'deki bazı merkezlerde deneme aşamasındadır.

HEMOPTİZİ

Ahmet Selim Kervancıoğlu

Gaziantep Üniversitesi, Radyoloji Anabilim Dalı, Gaziantep

Hemoptizi alt solunum yollarından kaynaklanır ve hayatı tehdit edecek boyutlara kadar ulaşabilen geniş spektruma sahiptir. Hemoptizinin en önemli nedenleri bronşektazi, kronik bronşit, tüberküloz ve malignensidir. Olguların %7-22'sinde kanamanın nedeni saptanamaz ve kriptojenik hemoptizi olarak adlandırılır. Etyolojik nedenler çoğunlukla akciğer radyografisi, bilgisayarlı tomografi ve bronkoskopi ile ortaya konur. Bilgisayarlı tomografinin rolü kanamanın nedeni ve yerini saptamaktır. Hemoptizilerin %90'ı bronşial sirkülasyon, %5'i pulmoner sirkülasyon, %5'i ise aorta ve akciğere giden sistemik arterler ile ilişkilidir. Masif veya tekrarlayan hemoptizilerde, anjiografi ve transarteriyel embolizasyon vasküler patolojiyi ortaya koyma ve kanamayı durdurmaya yönelik önemli tanı ve tedavi yöntemleridir. Özellikle masif hemoptizide embolizasyon hayat kurtarıcı olabilir.

Masif hemoptizide konservatif ve acil cerrahi tedavilerin yüksek mortaliteye sahip olması nedeniyle, transarteriyel embolizasyon kanamayı durdurmaya yönelik ana tedavi yöntemi olarak veya cerrahi tedavi planlanan olgularda kanamayı durdurarak elektif cerrahi işlemin yapılabilmesi için zaman kazanma amacıyla yapılabilir. Transarteriyel embolizasyonda sıklıklı ana hedef bronşial arterler olup bu işleme bronşial arter embolizasyonu denir. Ancak bazı durumlarda diğer sistemik arterler (interkostal arterler gibi) de altta yatan patolojiden etkilenebilir. Bu durumlarda bronşial arter dışındaki diğer sistemik arterlere de embolizasyon yapılması gerekebilir. Hemoptizide başlıca anjiografik bulgular bronşial arterde dilatasyon, hipervaskülarizasyon, bronşial-pulmoner şant ve bronş lümenine ekstravazasyondur.

Akciğer kanserinde %7-10 oranında hemoptizi olabilir. Periferal lezyonlardan daha sık olarak santral havayolu lezyonlarında kanama görülür. Tümör kavitasyonu masif hemoptizi için önemli bir risk faktörüdür. Kanama neovaskülarizasyon, tümör yüzeyinin eksfoliasyonu sonucu alttaki damarın ortaya çıkması, tümör nekrozu, öksürmeye bağlı hasar ve damarlardan havayollarına fistülizasyon sonucu oluşur.

Kriptojenik olmayan hemoptizilerde bronşial arter embolizasyonunun etkinliği üzerine yapılan çalışmalarda, bu tedavi yönteminin olguların %90'ında kanamayı durdurduğunu ve %70'inde bir yıllık takipte hemoptizi tekrarının olmadığını göstermiştir. Kriptojenik hemoptizilerde bronşial arter embolizasyonu ile ilgili yeterli miktarda çalışma bulunmamakla beraber, eldeki bilgiler tedaviye yanıtın daha iyi olduğunu göstermektedir.

Bronşial arter embolizasyonundaki hedef, akciğerdeki patolojik bölgenin frajil damarlarına olan yüksek basınçlı sistemik arteriyel akımı kesmek, böylelikle perfüzyon basıncını düşürmek ve kanamayı durdurmaktır. Hemoptizinin endovasküler tedavisindeki amaç kanayan distal yatağın embolizasyonudur. Bu nedenle de embolik materyal olarak partiküller kullanılmalıdır. Distal embolizasyon, endovasküler tedavi sonrası hemoptizinin tekrarlaması durumunda embolizasyonun tekrarlanmasını mümkün kılar. Ancak bazı durumlarda nadir de olsa koil gibi diğer embolizan maddeler de kullanılabilir.

Transarteriyel embolizasyonun komplikasyonları oldukça sınırlıdır. Bunlar ana başlıklar şeklinde femoral arter girişimine, selektif kateterizasyona ve embolizasyon tedavisine bağlı olarak karşımıza çıkabilir. Başlıca komplikasyonlar arter oklüzyonları, perforasyon, diseksiyon, psödoanevrizma, arteriovenöz fistül, kanama, hedef dışı embolizasyon ve postembolizasyon sendromudur. En ağır komplikasyonlardan biri ise spinal arter oklüzyonuna bağlı paraplejidir.

Sonuç olarak, masif ve tekrarlayan hemoptizilerde transarteriyel embolizasyon, güvenli, etkin ve minimal invaziv tedavi yöntemidir.

AKCİĞER KANSERİNDE İMMÜNOTERAPİ – BİYOBELİRTEÇLER

Nalan Akyürek

Gazi Üniversitesi Tıp Fakültesi, Tıbbi Patoloji Anabilim Dalı, Ankara

İmmün sistem kontrol noktalarından günümüzde en fazla araştırılanlar T-lenfosit ilişkili antijen 4 (CTLA-4), programlanmış hücre ölümü proteini-1 (PD-1) ve reseptörü PD-L1'dir. Bu reseptörler immün sistem üzerinde inhibitör etki göstermektedir. CTLA-4, üzerinde çalışılan ilk immün kontrol noktası reseptörüdür. CTLA-4 homoloğu olan CD28 ile T hücre yüzeyinde bulunup konağın kendi proteinlerine karşı self toleransın gelişmesinde rol oynar. T hücrelerinde bulunan CD28, dendritik hücrelerdeki B7 molekülleri ile etkileşime geçerek immün aktivasyon sağlar. Bu aktivasyon belli bir düzeye gelince inhibe edilip otoimmün olayların gelişiminin engellenmesi gerekir. Bu basamakta CD28'in homoloğu olan, aktive T hücrelerinde bulunan CTLA-4, lenf nodunda dendritik hücreler veya antijen sunan hücrelerdeki ligandlarına bağlanarak immün sistemin aktivasyonunu inhibe eder. CTLA-4 ile bağlandığı B7 ligandı immün sistem için bir çeşit fren görevi görür. CTLA-4'e karşı geliştirilen monoklonal antikorlar CTLA-4'ün ligandına bağlanmasını engelleyerek immün sistemin fren mekanizmasını ortadan kaldırır. Bu şekilde daha az inhibe edilen bir immünolojik aktivasyon olur. Artmış immün yanıt, tümör antijenlerine karşı verilen yanıtı artırır ve anti-tümöral etki artar .

Bir diğer immün kontrol noktasında görev alan reseptör immünglobülin süper-ailesinde yer alan PD-1 (CD279)'dir. PD-1, aktive olmuş T hücrelerinde (tümörü infiltre eden T hücreleri dahil), regülatuar T hücrelerinde, B hücrelerinde, NK hücrelerinde, aktive monosit ve dendritik hücrelerde eksprese olur. Görevi immünolojik aktivasyonu sınırlandırmak ve inhibe etmektir. PD-1'e bağlanarak bu inhibisyonun gerçekleşmesini sağlayan iki ligandı PD-L1 (B7-H1) ve PD-L2 (B7-DC) mevcuttur.

PD-L2 ligandı PD-L1 ligandına göre daha selektif bir ekspresyon profili göstermekte olup, dendritik hücreler ve makrofajlarda eksprese olur. Yapımı interlökin 4 tarafından indüklenir. PD-L1 aktive T hücreleri ve NK hücreleri tarafından salınan IFN-γ ile indüklenir. Aktive B ve T hücrelerinde, antijen sunan hücrelerde, endotelyal hücrelerde ve akciğer, meme, pankreas, kolon, böbrek kanserleri gibi bazı solid tümörlerde ekspresyonu mevcuttur. PD-L1'in tümör hücrelerindeki ekspresyonu iki mekanizma ile açıklanmaktadır. Biri fosfoinozitid 3-kinaz/protin kinaz B (PI3K/AKT), ekstrasellüler-sinyal-regulatuar protein kinaz/mitojen-aktive edici kinaz (Erk/MAPK) gibi çeşitli genetik onkojenik sinyal yolakları tarafından aktive edilir (intirensek immün direnç). Diğeri ise daha dinamik bir yolak olan tümör mikroçevresindeki bağımsız inflamatuar (IFN-γ) sinyaller ile ya da aktif anti-tümör immün yanıt tarafından aktive olan inflamatuar hücrelere karşı indüklenmiş cevaptır (adaptif immün direnç). Bu tür ekspresyonlar daha çok tümörün invaziv olduğu ve T hücrelerinden zengin olan alanlardaki tümör hücrelerinde görülür. PD-L1 ligandı olan tümör hücreleri, aktive T hücrelerindeki PD-1'e bağlanarak, tümör mikroçevresinde ve PD-L1 ligandı olan tümör mikroçevresindeki dendritik hücreler aracılığıyla lenf nodunda, hem kazanılmış hem de doğal immün sistem inhibe edilir.

İn vivo hayvan deneylerinde PD-L1 blokajı ile anti-tümör T hücre fonksiyonunun geri çevrilebileceği gösterilmiştir. KHDAK'larında tümörü infiltre eden lenfositlerde (TİL) artmış PD-1 ekspresyonu ve bununla birlikte immün sistem disfonksiyonu gösterilmiştir. Bunun PD-L1 inhibisyonu ile geri çevrilebileceği öne sürülmüştür.

PD-1 ve onun ligandı PD-L1'i hedefleyen immün kontrol noktalarının inhibitör tedavisi ile ileri evre KHDAK'larında oldukça başarılı sonuçlar gösterilmiştir. Özellikle PD-L1 ekspresyonu immünhistokimyasal olarak değerlendirildiğinde PD-L1 ekspresyonu olan ve bu tedaviyi alan hastaların sağkalımı daha iyi olmaktadır. Bu nedenle bu tedaviden yarar sağlayacak hastaların seçiminde PD-L1 ekspresyonunun optimal şekilde gösterilmesi önem kazanmaktadı

Kaynaklar

1. Postow MA, Callahan MK, Wolchok JD. Immune Checkpoint Blockade in Cancer Therapy. J Clin Oncol. 2015;33(17):1974-82.
2. Keir ME, Butte MJ, Freeman GJ, Sharpe AH. PD-1 and its ligands in tolerance and immunity. Annu Rev Immunol. 2008;26:677-704.
3. Tumeh PC, Harview CL, Yearley JH, Shintaku IP, Taylor EJ, Robert L, et al. PD-1 blockade induces responses by inhibiting adaptive immune resistance. Nature. 2014;515(7528):568-71.
4. Brahmer JR, Tykodi SS, Chow LQ, Hwu WJ, Topalian SL, Hwu P, et al. Safety and activity of anti-PD-L1 antibody in patients with advanced cancer. N Engl J Med. 2012;366(26):2455-65.

AKCİĞER KANSERİNDE İMMÜNOTERAPİ İLAÇLAR (İMMÜN CHECKPOİNT İNHİBİTÖRLERİ)

Özden Altundağ

Başkent Üniversitesi, Tıbbi Onkoloji Bilim Dalı, Ankara

Son zamanlara kadar, kanser tedavisinde immünoterapi melanom ve böbrek hücreli tümörler gibi immünojenik tümörlerin tedavisiyle sınırlı iken akciğer kanserinde immünoterapötik yaklaşımlar giderek popülerlik kazanmakta ve özellikle programlanmış hücre ölümü proteinin 1 (PD-1) ve bunun ligandı (PD-L1)'e karşı monoklonal antikorlar başta olmak üzere sitotoksik T lenfosit ilişkili protein 4 (CTLA-4)'e karşı üretilmiş monoklonal antikorlar ve bunları kombinasyonları ile ilişkili çok sayıda faz I-III çalışmalar tüm dünyada devam etmektedir. Ayrıca T hücre aktivasyonunda ve inhibisyonunda rol oynayan aktive edici ya da inhibe edici reseptörler üzerinde çok sayıda çalışma devam etmektedir.

CTLA-4 T hücre yüzeyinde eksprese edilen ve T hücre aktivasyonunu regüle eden, T helper hücre aktivitesini modüler eden regulatuvar T hücresinin (Tregs) immünsupressif aktivitesini artıran bir immün checkpoint proteinidir. PD-1 reseptörü aktive T hücreleri, B hücreleri, monositler ve natural killer (NK) hücreleri üzerinde bulunan inhibe edici özelliğe sahip bir moleküldür. Tümör hücreleri ve antijen sunan hücreler tarafından eksprese edilen PD-L1 ve PD-L2 ligandları bu reseptöre bağlanır. KHDAK'nin %57 kadarı PD-L1 eksprese eder. KHDAK'de PD-L1'in tümör tarafından ekspresyonu lokal lenfositik infiltrasyonla ve daha uzun sağkalımla ilişkilidir.

CTLA-4 İnhibitörleri

Akciğer kanserinde, T hücrelerinden CTLA-4 yüksek ekspresyonu stimüle edilebilir. CD-28 ilişkili T hücre aktivasyonu inhibe olur ve tümöre karşı T hücre yanıtı inhibe olur.

Bir CTLA-4 inhibitörü olan tremelimumabın rekürren KHDAK'lı hastalarda en iyi destek tedavilerle karşılaştırıldığı faz II randomize çalışmada %4.8 gibi düşük bir aktivite gözlenmiştir.

Bir diğer anti CTLA-4 insan Ig G1 monoklonal antikoru olan ipilimumab akciğer kanserli (hem küçük hücreli dışı hem küçük hücreli akciğer kanserli) hastalarda faz II bir çalışmada birinci basamakta paclitaxel+carboplatin kemoterapisiyle kombine olarak verilmiş ve paclitaxel+carboplatin kemoterapisi standart kol olarak belirlenmiştir. Üç kollu çalışmanın birinci kolu standart 6 kür paclitaxel+carboplatin, 2. kolu 4 kür paclitaxel+carboplatinle birlikte 4 doz ipilimumab sonrası 2 kür daha kemoterapi ile birlikte plasebo ve 3. kolda ise ilk 2 kür kemoterapi ile birlikte plasebo verilip son 4 kürde aynı kemoterapi ile ipilimumab (phased kombinasyon) verilmiştir. Median PFS 3. Kolda (phased kombinasyon) istatistiksel olarak standart koldan daha uzun (5.1 aya 4.2 ay) saptanmıştır ve istatistiksel olarak anlamlı bulunmuştur (p=0.02). Bu faz II çalışmadan elde edilen sonuçlarla özellikle skuamöz hücreli grupta kemoimmünoterapi faz III çalışması devam etmektedir.

PD-1 Yolak İnhibitörleri:

PD-L1 ve PD-L2 proteinleri antjen sunan hücrelerde ve aynı zamanda tümör hücrelerinde bulunurlar. T hücrelerindeki PD-1 reseptörlerinin ligandlarıdır. Tümör hücrelerinde PD-L1'in ekspresyonu PD-1 yolağını aktive eder. PD-1 aktive T hücreleri dışında, B hücreleri, NK hücreleri gibi birçok hücre tipinden de eksprese olur. Aktive PD-1 yolağı, T hücre efektör fonksiyonlarının downregülasyonuna yol açar. PD-1 ve PD-L1 antikorları PD-1 yolak inhibisyonuna yol açar ve T hücre aktivasyonuna ve T hücre aracılı tümör rejeksiyonuna yol açar.

Küçük hücreli dışı akciğer kanserinin tedavisinde PD-1 inhibitörlerinin kullanıldığı ilk çalışmalar, daha önceden çok fazla tedavi almış ileri evre akciğer kanserli hastalarda yapılmıştır. Daha önceden fazla sayıda kemoterapi alan bu grupta faz I çalışmalarda %17-20'lerde yüksek yanıtlar elde edilmiştir ve bu etkilerin süreğen olduğu gözlemlenmiştir. Yine PD-L1 antikorları ile benzer etkinlikler elde edilmiştir.

Nivolumab

Faz II CheckMate 063 çalışması daha önceden çok sayıda kemoterapi alan ileri evre, refrakter skuamöz hücreli akciğer kanserli hastalarda Nivolumab aktivitesini değerlendirmek üzere dizayn edilmiş bir çok merkezli çalışmadır. İki ya da daha fazla kemoterapi almış hastaların dahil edildiği bu tek kollu çalışmada, hastaların %63'ü ≥3 basamak kemoterapi almıştır ve %61'i kemorefrakterdir**.** Median yanıta kadar süre 3.3 ay olup, yanıt süresi mediana ulaşmamıştır (analiz sırasında yanıt görülen 17 hastanın 13'ünde yanıtın devam ettiği (%77) görülmüştür). Çalışmaya alınan 117 hastanın 20'sinde (%17) tedavi ile ilişkili grade 3-4 yan etki gözlenmiştir ki bunlar, halsizlik (%3), pnömonit (%3), dairedir (%3). Bu çalışma sonuçları ile ileri evre tedavi seçeneklerini tüketmiş KHDAK'lı hastalarda elde edilen anlamlı ve uzun süreli yanıtlar ve kabul edilebilir yan etkiler nedeniyle hızlı bir şekilde faz III randomize, kontrollü birinci ve ikinci basamak çalışmalar dizayn edilmiştir.

CheckMate 017 çalışması ileri evre skuamöz hücreli akciğer kanserli hastalarda birinci basamak kemoterapi sonrası progresyonda standart kol docetaxelle, 2 haftada

bir 3 mg/kg nivolumabın kaşılaştırıldığı bir faz III çalışmadır. Primer sonlanım noktasının OS olduğu çok merkezli, uluslar arası, açık etiketli çalışmaya 272 hasta dahil edilmiştir. Çalışmanın sonucunda primer sonlanım noktası karşılanmıştır ve median OS 9.2 aya 6 ay olarak nivolumab lehine elde edilmiş, nivolumab kolunda %41 azalmış ölüm riski gözlenmiştir (p<0.001). Bir yıllık OS oranı %42'ye %20 olarak sırasıyla nivolumab ve docetaxel gruplarında gözlenmiştir (p=0.008). Ayrıca median PFS de 3.5 aya 2.8 ayla istatistiksel olarak anlamlı şekilde nivolumab lehine sonuçlanmıştır (p<0.001). Bu çalışmada PD-1 ligandının (PD-L1) ekspresyonunun hem prognostik hem de prediktif etkisi gösterilememiştir. İmmünohistokimyasal yöntemle arşiv tümör materyallerinde PD-L1 çalışılmış ve PD-L1 ekspresyon düzeyleri için %1, %5 ve %10 cutoff değerleri olarak tanımlanmış ve hiçbirisi prognostik değilken tüm düzeylerde nivolumabla daha iyi yanıtlar elde edilmiştir. Bu çalışmanın 18 aylık uzun dönem sonuçları 2015 Dünya Akciğer Kanserleri toplantısında sunulmuş ve elde edilen OS avantajın halen devam ettiği ve %28'e %13 ile nivolumab alan hastalarda docetaxele göre daha fazla genel sağkalımlar elde edildiği belirtilmiştir. Tedavi ile ilişkili grade 3-5 yan etkiler nivolumab kolunda %7 iken, docetaxel kolunda %57'dir, yine tedavi yan etkileri ile ilişkili tedavi kesilmesi nivolumab kolunda %2 iken, docetaxel kolunda bu oran %7'dir. Nivolumab kolunda tedavi ile ilişkili hiç ölüm gözlenmezken, docetaxel kolunda 2 hasta tedaviyle ilişkili kaybedilmiştir. Akciğer kanserli hastalarda özellikle merakla beklenen pnömonit yan etkisi de nivolumab alan hastaların sadece 5'inde gözlenmiştir ve bunların sadece 1 tanesinde grade 3-4'tür.

Nivolumab, daha öne tedavi almış ileri evre skuamöz hücreli akciğer kanserinde sağkalım avantajı gösteren ilk PD-1 inhibitörüdür ve Mart 2015'de metastatik daha önceden platin içeren KT almış skuamöz hücreli hastalarda Amerikan ilaç dairesi onayı almıştır.

CheckMate 057 çalışması, nivolumabın aynı çalışma dizaynı ile nonskuamöz küçük hücreli dışı akciğer kanserli hastalarda docetaxelle karşılaştırmalı çalışıldığı bir diğer faz III çalışmadır. Bu çok merkezli faz III çalışmada median OS 12.2 aya 9.4 ayla nivolumab lehine sonuçlanmıştır (p=0.0015). Bir yıllık OS nivolumab kolunda %51 iken, docetaxel kolunda %39'dur. Uzun dönem (18 aylık) takipte %39'a %23 yine nivolumab lehine daha uzun OS oranı elde edilmiştir. Yanıt oranı ise %19'a %12'dir (p=0.02). Progresyonsuz sağkalım nivolumab kolunda daha kısa olmasına rağmen (2.3 aya 4.2 ay docetaxle kolunda daha uzun PFS), 1 yıllı PFS nivolumab kolunda daha fazla bulunmulştur ((%19 vs %8). Tüm hasta gruplarında PD-L1 ekspresyonu tümör dokularında çalışılmış ve aynen CheckMate 017 çalışmasında olduğu gibi cutoff değerleri, %1, %5, ve %10 olarak belirlenmiştir. Ancak bu çalışmada cutoff değerinden bağımsız bir biçimde yüksek PD-L1 ekpresyonu olan hastalarda genel sağkalımla korelasyon gösterilmiştir.

CheckMate 057 çalışması sonucunda, daha önceden tedavi almış nonskuamöz hücreli akciğer Ca'da docetaxele karşı OS avantajı gösteren ilk PD-1 antikoru olarak nivolumab, ekim 2015'de Amerikan ilaç dairesi tarafından onay almıştır.

Pembrolizumab

Pembrolizumab, PD-1'e karşı yüksek derecede selektif IgG4 kappa monoklonal antikorudur ve PD-1'le etkileşim sonucunda T hücrelerinin inhibitör sinyalleri artar ve sitotoksik T hücreleri tümör hücrelerini tanırlar.

Geniş, uluslararası faz I KEYNOTE-001 çalışmasında, ileri evre KHDAK'lı hastalarda pembrolizumabın yan etkileri, güvenilirliği ve antitümör aktivitesi evalue edilmiştir. Ayrıca bu çalışmada PD-L1 ekspresyon düzeyinin pembrolizumab yararı ile ilişkisi de değerlendirmeye alınmıştır. Pembrolizumab, 495 hastanın 182'sine (eğitim hastaları) ve 313'üne (validasyon hastaları) 2 mg/kg ya da 10 mg/kg 3 haftada bir ya da 10 mg/kg 2 haftada bir olarak verilmiştir. PD-L1 ekspresyonu da immunohistokimyasal analizle değerlendirilmiştir. Çalışmaya daha önceden tedavi alan hastalar ve kemonaive hastalar alınmıştır. Genel yanıt oranı %19.4 olarak bulunmuştur; daha önceden tedavi alan 394 hastada yanıt oranı %18 iken, daha önceden tedavi almamış 101 hastada %21.8'lik bir yanıt oranı elde edilmiştir. En iyi genel yanıt stabil hastalık olarak hastaların %21.8'inde gözlenmiştir. Yanıt oranı, doz, uygulama şeması ve histolojik analizden bağımsız olarak benzer bulunmuştur. Daha önceden sigara içenlerde ve halen sigara içenlerde yanıt oranı %22.5 iken hiç sigara içmemişlerde bu oran %10.3'dür. Analiz yapıldığı dönmede yanıt veren hastaların %84.4'ünde progresyon saptanmamıştır ve median yanıt süresi 12.5 aydır. Bu süre daha önce tedavi almış hasta grubunda 10.4 ay iken, daha önceden tedavi almamışlarda 23.3 aydır. Median PFS tüm hastalar, önceden tedavi almamış hastalar ve önceden tedavi almış hastalarda sırası ile, 3.7 ay, 3 ay ve 6 ay iken, median OS sırasıyla 12 ay, 9.3 ay ve 16.2 aydır.

KEYNOTE-010 çalışması ise, daha önceden tedavi almış, PD-L1 (+) ileri evre KHDAK'lı hastalarda pembrolizumabı, standart kol olarak docetaxelle karşılaştıran randomize bir çalışmadır. Bu faz II/III çalışmada pembrolizumab 2 mg/kg ve 10 mg/kg dozlarında 3 haftada bir uygulanmıştır. Primer sonlanım noktası hem total populasyonda hem de tümör hücrelerinde en az %50lik PD-L1 ekspresyonu gösteren grupta OS ve PFS olarak kabul edilmiştir. Toplam 1034 hastanın dahil edilidği çalışmada, genel populasyonda median genel sağkalım pembrolizumab 2 mg/kg kolunda 10.4 ay, 10 mg/kg kolunda 12.7 ay ve docetaxel kolunda 8.5 ay olarak bulunmuştur. Genel sağkalım 2mg/kg pembrolizumab alan kolda, docetaxel koluna göre (p=0.0008) ve 10 mg/kg pembrolizumab alan kolda, yine docetaxel koluna göre (p<0.0001) istatistiksel olarak daha uzun genel sağkalım elde edilmiştir. Tümör hücreleri tarafında en az %50 PD-L1 ekspresyonu olan hastalarda 2 mg/kg pembrolizumab alan hastalatda 14.9 aylık bir OS elde edilirken docetaxel alan hastalarda bu grupta OS 8.2 aydır (p=0.0002). Pembrolizumab 10 mg/kg alan hastalarada ise docetaxele göre 17.3 aya 8.2 aylık istatsitiksel anlamlı bir OS avantajı elde edilmiştir (p<0.0001). Grade 3-5 tedavi ile ilişkili yan etkiler pembrolizumab alan hastalarda docetaxle alan hastalardan daha az görülmüştür (2 mg/kg, 10 mg/kg pembrolizumab alan hastalarda ve docetaxel alan hastalarda sırası ile %13, %16 ve %35). Bu çalışmanın sonuçlarından sonra Ekim 2015 tarihinde pembrolizumab, daha önceden tedavi

almış (platin içeren kemoterapi ya da EGFR, ALK hedefli tedavi almış) ve progresyon göstermiş PD-L1 IHC 223C3 pharmDx testi ile pozitif olduğu gösterilmiş KHDAK'lı hastalarda Amerikan ilaç dairesi tarafından onay almıştır.

Atezolizumab

Atezolizumab, bir PD-L1 monoklonal antikoru olarak PD-1 ve B7-H1'le etkileşimi inhibe eder. Atezolizumabın daha önceden kemoterapi almış ve progresyon göstermiş hastalarda kullanıldığı faz II POPLAR çalışması ASCO 2015 toplantısında sunulmuştur. Docetaxelin standart kol olarak kabul edildiği çalışmaya 287 hasta dahil edişlmiştir. Çalışmada PD-L1 ekspresyonu, hem tümör hücrelerinde hem de tümör infiltre eden immün hücrelerde ölçülmüştür. Genel popülasyonda atezolizumabla nümerik olarak daha fazla OS elde edilmiştir (10 aya 9.7 ay p=0.70) ve genel yanıt oranları her iki kol da da %15dir. Ancak PD-L1 ekspresyonuna göre klasifiye edildiğinde en güçlü PD-L1 ekspresyonu olan kohortta (tümör hücrelerinde ≥%50 PD-L1 eksprese edenler veya immün hücrelerde ≥%10 PD-L1 eksprese edenler), belirgin OS (HR:=0.46; %95 CI, 0.19-1.09) ve PFS (HR:=0.56; %95 CI, 0.28-1.11) iyileşmesi gözlenmiştir. Yanıt oranları da bu grupta %38'e %13 olarak negatif gruba göre daha fazla saptanmıştır.

Bir diğer anti-PD-L1 monoklonal antikor olan Durvalumabın (MEDI4736) tek başına ve tremelimumabla kombine edildiği çalışmalarda hem skuamöz hem de nonskuamöz KHDAK'lı hastalarda tolere edelebilir yan etkilerle özellikle PD-L1 (+) olan hastalarda etkinlikler saptanmıştır[28].

Sonuç olarak KHDAK'lı hastalarda anti PD-1 antikor olan nivolumabın önce skuamöz hücreli sonra adenokanserli hastalarda hızlandırılmış onayının ardından yine başka bir anti PD-1molekül olan pembrolizumabın da daha önceden tedavi almış KHDAK'lı hastalarda onay alması sonrasında özellikle birinci basamakta PD-L1 ekspresyonu olan hastalarda bu ilaçların kullanımı ile ilgili faz III çalışmalar dizayn edilmiştir. Hem PD-1 hem de PD-L1'e karşı geliştirilen bu antikorlarla çok sayıda faz III çalışma devam etmektedir. Ayrıca bu ilaçların kemoterapi ilaçları ile ya da tirozin kinaz inhibitörleri ile ve radyoterapi ile ve sonrasında kullanımı ile ilgili çalışmalar tüm dünyada devam etmektedir. Ayrıca hasta seleksiyonu için özellikle önemli bir prediktif marker olan PD-L1'in ölçümünün standardizasyonunun sağlanması önem taşımaktadır (hangi testle, hangi hücrelerde ve hangi oranlarda).

Bu heyecan verici ve hızlı gelişim gösteren yeni tedavilerin son zamanlarda onkoloji pratiğinde sık sık gündeme gelen "finansal toksisite" kavramı nedeniyle, bu pratik değişikliklerinin hemen uygulamaya geçirilmeden önce maliyet problemlerinin çözülmesi gerektiğini düşündürmektedir.

KÜÇÜK HÜCRELİ OLMAYAN AKCİĞER KANSERİNDE ANTİ- İDYOTİP AŞILAR

Necdet Üskent

Tüm kanser tiplerinde olduğu gibi Küçük Hücreli Olmayan Akciğer Kanserinde(KHDAK) de immünoterapi arayışları yıllardır süregelmektedir. İmmünoterapide akciğer dokusunun bazı özellikleri immün tolerans kazanma açısından ayrıcalık yaratmakta ve tedavi olasılığını zorlamaktadır. Öncelikle, akciğer ortamı sürekli olarak antijen saldırısına uğramaktadır. Bunlar toz, polen, virüs, bakteri, parazit ve mantarlardır. İmmün hücreler bu antjenik uyarılara uygun yanıtlar verirken, aberran immün yanıtları da baskılayarak dengelemek zorundadır. Aksi taktirde Astım ve İnterstisyel Akciğer Hastalığı gibi otoimün hastalıklar ortaya çıkar. KHDAK tümör doksunda immünosupresifler artmıştır. Bunlar CD4 ve CD25 hücreler ile T Regülatör hücrelerdir. TGF beta, Sitotoksik T hücresi anijeni(CTLA-4) ve IL-10 gibi sitokinler de immünosupresif özellik gösterirler. Bu nedenle Akciğer kanserinde antijene karşı immün tolerans kolay gelişir. Bunun yanında tümör dokusu,tümöre özgü antijenlerini gizleyerek veya kaybederek, T-hücrelerine 'bana zarar verme' sinyali göndererek, hücrenin programlı ölüm(intihar) reseptörlerini kullanarak, bazan da sadece immün hücrelerden daha fazla hızla çoğalarak immün denetimden kaçabilir.

KHDAK'nin İmmünoterapisinde bugün için elimizde olanlar Tümörü İnfiltre Eden Lenfositler(TIL) ve Kimerik Antijen Reseptörleri(CAR-T Cells) kullanılarak yapılan Adoptif İmmünoterapi, T-Hücresi Kontrol Noktası(PD-L1, CTL-A4) İnhibitörleri Nivolumab,Pemprolizumab, Atezolizumab, ve tümöre özgü antijenlere yöneltilmiş terapötik kanser aşılarıdır.

HHDAK'de başlıca antijenik hedefler HPV E6 ve E7 gibi viral antijenler, erkek germ hücreleri dışında sadece tümör hücrelerinde olan Melanoma Associated Antigen(MEGA-A3), glikolize bir transmembran proteini olan MUC-1, EGFR, İmmünosupresif molekül TGFbeta ve sadece KHDAK membranında olan mutasyonla oluşmuş bir gangliosid NeuGcGM3 dir. Bunun dışında tümör hücresinin tamamı da GM-CSF ile immünojenik hale getirilerek antijenik hedef olarak kullanılmıştır(G-Vax).

MAGE-A3 hedefine yönelik FAZ II aşı çalışmasında ,aşı kolunda PFS %27 daha iyi bulunmuştur. FAZ III Magrit çalışmasında ise Evre IB-IIIA 2270 olguda PFS farkı saptanamamıştır (1).

MUC-1 hedefine yönelik STİMUVAX(Tecemotide) Faz II çalışmasında BSC koluna göre 4.4 aylık bir median sağkalım farkı elde edilmesine karşın 1513 hastanın randomize edildiği Evre III Unrezeke KHDAK'li hastada sadece konkomitan kemoradyoterapi almış altgrubda istatistiksel anlamlı bir sağkalım farkı elde edilmiştir(20.6 ay- 30.8 ay, HR:0.78, p=0.016 (2).

BELANGELMUTUSEL-L(LUCANİX) Çalışmasında TGF Beta innhibitörü genetik olarak modifiye edilmiş allojeneik anti-sense aşı kullanılmıştır. Faz II çalışmada aşı kolunda 2 yıllık sağ kalım %52 bulunmuş, 532 hastanın randomize edildiği randomize çalışmada(STOP) ise sadece İmmünoterapinin kemoterapiden sonra ilk 3 ay içersinde başlandığı alt grubda(HR:0.75,p=0.083) ve Evre IIIB- IV Non-Adeno altgrubunda anlamlı sağkalım farkı bulunmuştur(HR:0.55 p= 0.036) (3).

RACOTUMOMAB,bir hücre yüzey antijeni olan N-Glikol GM3(NGcGM3) gangiositine yöneltilmiş bir anti-idyotip antikordur. Anti-idyotip antikorlar, özgül yüzey antijenine karşı oluşan orijinal antikorların ayna imajı kopyalarıdır. Bunlar antijen gibi davranıp orijinal antijene karşı oluşan immün yanıtı tetikler. GM3 gangliosid hücre zarında yaygın bulunan bir glikolipid olmakla birlikte, NGcGM3 sağlıklı insan dokusunda bulunmaz. Bunun nedeni oluşumunu katalizleyen sitidin monofosfo-N-asetilnöraminik asit hidroksilazın(CMAH) insanda bulunmamasıdır. Ancak NGcGM3 gangliosidi, KHDAK, KHAK, Meme Kanseri ve Nöroblastom gibi bazı tümör hücrelerinde membranda eksprese olur. Kanser hücrelerinde bu molekülün eksprese olması ile ilgili çeşitli teoriler diyet ve mutasyonu işaret etmektedir. NGcGm3 gangliositinin özellikle KHDAK'de %90 gibi yüksek bir oranda bulunması dikkat çekicidir. 14F7 monoklonal antikoru kullanarak ve IHC yöntemiyle bu gangliosidin varlığını ve yoğunluğunu göstermek kolaylıkla mümkündür (4).

İlk Olarak Küba'da Alfonso ve arkadaşları tarafından geliştirilen bu anti-idyotip aşı ile 2000'lerdeki çok sayıda FAZ I çalışmada hücresel ve humoral immünitenin tetiklendiği gösterildikten sonra 2014'de Evre IIIB-IV KHDAK'li 176 hastalık bir FAZII-III randomize çalışma yapılmıştır. Çalışmaya bir seri kemoterapi sonrası parsiyel yanıtlı veya en az stabil olan hastalar dahil edilmiştir. Median genel sağkalım Racotumomab kolunda 8.23 ay,plasebo kolunda ise 6.80 ay olarak bulunmuştur. HR:0.63 %95 CI 0.46-0.87,p:0.004. Medyan Progresyonsuz sağkalım(PFS), aşı kolunda 5.33 ay, plasebo kolunda ise 3.90 ay olarak bulunmuştur (HR:0.73;%95CI,0.53-0.99. Bir ve iki yıllık sağkalım oranları aşı kolunda sırasıyla %40.2 ve %18.4. Plasebo kolunda ise %22.5 ve %6.7 olarak bulunmuştur. Çalışmada NGcGM3 gangliosidine antikor oluşan hasta serumlarının L1210

Akciğer kanseri hücre dizisinde sitoliz yaptığı gösterilmiş ve akım sitometresinde %30'dan fazla sitotoksik etki görülen altgrubda medyan sağ kalım oranlarının 8.23 aydan 19.5 aya çıktığı (p=0.006) görülmüştür. Racotumomab ile 1080 kişinin randomize edildiği plasebo kontrollü,Multinational bir Faz III çalışma sürmektedir (5,6,7).

Bizde, Anadolu Sağlık Merkezi, Gebze, Kocaeli(Dr. Necdet Üskent, Dr. Zafer Gülbaş, Dr. Gülcan Baloğlu), ve diğer 3 merkezdeki araştırıcıların katkıları ile (Amerikan Hastanesi, İstanbul, Dr. Nil Molinas Mandel, Ege Üniversitesi, İzmir, Dr. Rüçhan Uslu, Acıbadem Hastanesi, İstanbul, Dr Aziz Yazar ve Dr. Mehmet Teomete) Racotumomab tedavisi altındaki 30 hastanın, tedavinin 0.,3.,6.,9. ve 12. aylarında alınan serumlarında NGcGM3 gangliosidine karşı IgM ve IgG antikor baktık ve hasta serumlarının L1210 hücre dizisinde oluşturduğu sitotoksik etkiler ile prognoz ve progresyonsuz sağkalım ilişkisini araştırdık. Çalışmaya alınan 30 hastadan en az 5 doz indüksiyon tedavisini tamamlamış ve aylık idameye geçmiş, 1. seri kemoterapiye parsiyel yanıtlı veya stabil seyirli, Evre IIIB ve IV, toplam 12 hasta değerlendirmeye alındı. Hastaların 11'i erkek ve 1'i kadın, ortalama yaşı 61 idi. ECOG performans skoru 0-2'dir.

Hasta serumları ile sitotoksiste testleri akım sitometrisi ile tespit edilmiş, analizler BD CellQuet Pro ile yapılmış, her FACS okumasında 10 000 hücre yakalanmıştır. Pozitif kontrol olarak N-Glikol GM3 Gangliosid ile spesifik olarak bağlanan 14F7 mAB alınmış, negatif kontrol olarak hastaların tedavi öncesi serum örnekleri ve herhangi bir serum ile muamele edilmeyen hücreler kullanılmıştır. %30 Cut off'un üzerinde sitotoksik aktivite veren örnekler pozitif kabul edilmiştir. Tüm hastalarda sitotoksik aktivite oranları ilerleyen aşı seanslarında artış göstermiş ancak, 6 hastada cut off değer %30 aşılarak önemli artış göstermiştir. Bu hastaların ortalama progresyonsuz sağkalımları 12 aydır. 12 Hastanın tümünde ise ortalama progresyonsuz sağkalım 10.3 aydır. Bir hasta progresyonsuz olarak 17 aydır tedaviye devam etmektedir. Tüm parafin bloklarda 14F7 mAB kullanılarak IHC yöntemi ile NGcGM3 gangliositine retrospektif olarak bakılmakta olup, boyanma intensitesi ile sitolitik test ve prognoz ilişkisi araştırılmaktadır.

Kaynaklar

1. Vansteenkiste J, J Clin Oncol. 2013; 31(19): 2396-2403
2. Butts CA. J. Clin Oncol 2013; 31(15) (Suppl)
3. Nemunaitis J. jClin Oncol 2006; 24: 4721-30
4. Hernandez A.M The Journal of Immunology, 2008, 181-6625-66
5. Alfonso S et al. Clin Cancer Res 2014; 20: 3660-71
6. Reckamp K.L.Advances in Immunotherapy for Non-Small Cell Lung Cancer.Clin.Advance in Hematology&Oncology 2015 Dec, 13(12): 1-11
7. Charmaine A. Lung Cancer Vaccines.Transl Lug Cancer Res.2014 Feb; 3(1): 46-52

KHDAK'LARINDA HEDEFE YÖNELİK TEDAVİ SEÇİMİNDE MOLEKÜLER PATOLOJİNİN KATKISI; TÜRKİYE'DE GÜNCEL DURUM

Büge Öz

Son 10 yılda küçük Hücreli Dışı Akciğer Karsinomlarında (KHDAK) hedefe yönelik tedavilerin pratik hayata girmesi ile bir çok kanserde kişiye özgü tedavi seçeneklerinde çok önemli gelişmeler yaşanmıştır. Özellikle Akciğer Adenokarsinomlarında tümör gelişiminde rol oynayan sürücü (=driver) mutayonlar tanımlanmıştır. Bugün gelinen noktada yaklaşık %60 oranında gengi genetik değişikliklerin olduğu gösterilmiş durumdadır.

KHDAK'larında Türkiyede'ki sağlık geri ödemede kabul edilen sürücü özellikteki 3 genetik mutasyon EGFR, ALK ve ROS-1 mutasyonlarıdır.

KHDAK'larında ilk hedef tedavi olarak Epidermal Growth Faktör Reseptörü (EGFR) genindeki bazı mutasyonların, seçici Tirozin Kinaz İnhibitörü (TKI) için hedef olduğu, bu mutasyonlara sahip olgularda küçük moleküllü TKI olan Erlotinib ve Gefitinib isimli ajanlara yanıt verdiği gösterilmiştir. KRAS mutasyonları ise aslında ilk tanımlanan ve en sık görülen mutasyon birlikte henüz onay almış bir tedavi seçeneği olmadığından genetik testlerde yeri yoktur ve EGFR ve KRAS, birbirini dışlayan mutasyonlardır. EGFR aktive edici mutasyonları Türk toplumuunda KHDAK'larında yaklaşık %14-16 oranında görülür.

EGFR, 7. kromozomun egzon 18-24 aralığında kodlanmaktadır. Bu egzonlar arasında en sık mutasyon, Ekzon 19'daki in-frame delesyon (%45), ikinci sıklıktaki mutasyon ekzon 21'de nokta mutasyonu (L858R) (%41) olup, bu ikisi tüm aktive edici mutasyonların yaklaşık %85-90'ını oluşturur. Moleküler patolojide KHDAK için EGFR mutasyon araştırması DNA bazlı testler ile değerlendirilir.

KHDAK'larında diğer mutasyonlar ALK, ROS-1, RET. MET, HER2, PIK3CA, BRAF, ROS-1, AKT1, NTRK-1 mutasyonlarıdır. Ancak hala adenokarsinomların %40-45'indeki yönlendirici genetik değişikliği bilmemekteyiz.

ALK bir diğer tirozin kinaz olup kromozom 2'de kodlanmaktadır. KHDAK'larında %2-7 oranında ALK ile ilişkili sekizden fazla mutasyon saptanmıştır. İlki Soda ve ark.larının saptadığı ALK ile yine aynı kromozomda çok yakın yerleşimli Ekinoderm Mikrotubul ilişkili protein 4 (EML4) translokasyonu şeklinde mutasyondur. ALK mutant KHDAK'lu hastalar küçük moleküllü ALK inhibitörü olan Crizotinip'e dramatik yanıt vermiştir. İlacın FDA onayıyla birlikte, seçilecek hastalarda mutasyonun saptanmasında en uygun yöntem olarak Floresan İnSitu Hibridizasyonu (FISH), FDA tarafından 'altın standart' olarak onaylanmıştır. ALK ayrıca FDA olayı aldığı gibi sensitif İmmunhistokimya ile ve RT-PCR ile de test edilebilir. Ancak Türkiye'de ilaç geri ödemesi ALK translokasyonunun FISH yöntemi ile gösterilmesi durumunda onaylıdır.

İnsülin reseptör ailesinden olan ROS1 diğer bir Tirozin Kinaz İnhibitörü'dür (TKI'). Akciğer adenokarsinomlarında çok düşük oranda, %1-2 oranında ROS1 mutasyonu bildirilmektedir. ALK mutasyonlarında olduğu gibi ROS1 için de Akcciğer adenokarsinomlarında değişik gen bölgeleri ile (en sık CD74-ROS1 ve SLC34A2-ROS1 partnerleriyle) füzyon oluşturarak mutant hale gelir ve yine en kolay FİSH yöntemi ile tetkik edilebilir. ROS1 fuzyon mutasyonu genç hastalarda ve sigara içmemiş ya da az içmiş hasta popülasyonunda daha sıktır. Preklinik çalışmalarda ROS1 mutasyonu olan olguların da tıpkı ALK mutant olanlar gibi Crizotinip tedavisinden yanıt alabildikleri bildirilmektedir.

RET füzyonu KHDAK'larında %1.2-1.7 oranında görülen bir diğer mutasyondur. ALK ve ROS-1'e benzer olarak en sık KIF5B olmak üzere değişik genler ile füzyun şeklinde izlenir. RET füzyonunu değerlendirmek için en sık kullanılan yöntem FISH yöntemidir.

TKI ile tedavi edilen hastalarda ya baştan (=primer) yada önce etkin olan TKI tedavisinin 6-12 aylarında gelişen (=sekonder) direnç görülebilir. Primer direnç ile ilişkili olduğu bildirilen genetik değişiklikler daha önce de vurgulandığı gibi KRAS mutasyonu, farklı EGFR mutasyon tipi (öz. Exon 20'de insersiyon), BRAF mutasyonudur[31,56]. Sekonder direnç ise sıklıkla ikincil EGFR mutasyonları (Ekson 18'de T790M) ya da MET amplifikasyonu ile birlikte görülebilmektedir.

MET (Mezenkimal Epidermal Transisyon Faktörü) TK aktivitesinde onkoprotein olarak rol oynayan bir transmembran reseptördür. RAS/RAF/MEK ve PI3K/AKT/mTOR yolağının aktivasyonunda "downregülasyon" rolü vardır. MET amplifikasyonu sekonder TKI direncinde rol oynar, kötü prognoz göstergesidir. MET amlifikasyonu tümör dokusunda FİSH yöntemi ile saptanabilir· Seçilmemiş KHDAK popülasyonunda %1-7 oranında görülebildiği bildirilmektedir. Anlaşılacağı gibi somatik EGFR mutasyonu ve MET amplifikasyonu diğerlerinden farklı olarak birbirini dışlayan değil, bir arada görülebilen mutasyonlardır.

BRAF mutasyonu KHDAK'larında %1-3 oranında görülen mutasyondur. Sigara içen hastalarda saptanır. Malign melanomda olduğu gibi tirozin kinaz domain egzon 15 de (V600E) ve egzon 11de mutasyon gösterilmiştir. Mutant BRAF kinaz aktivitesinin artışına ve in-vitro

transformasyonununa neden olur. Bunun sonucunda TKI'lerine yanıt azalacaktır. BRAF mutasyonu daha çok papiller tip adenokarsinom ile birlikte görülmektedir. ve bu genetik mutasyonun araştırılması istendiğinde tümör dokusundan DNA bazlı genetik incelemeler ile araştırılmalıdır.

HER2 mutasyonu KHDAK'larında %2-4 oranında saptanan mutasyondur. En sık egzon 20'de in-frame insersiyon tarzında somatik mutasyon izlenir. DNA bazlı genetik incelemelerle ortaya konulabilir. En sık lepidik paternle birliktelik gösterir. HER2 mutasyonu sigara içmemiş, kadın hastalarda daha sıktır.

Yukarıda akciğer karsinomlarının tanı ve tedavisinde devrim olarak nitelendirilebilecek değişikliler ve rutin uygulamalar özetlenmiştir. Patologların, özellikle Akciğer patologlarının bu değişikliklerden haberdar olması gereklidir ve geleceğin "kişiye özel tedavi" uygulamasında medikal ekibin içinde yerini almalıdır. Hastaların durumuna göre tanı sırasında özellikle küçük doku örneklerinden tanı konuyorsa dokuyu ekonomik kullanmalı, bu dokuların tedavi aşamasında yapılacak genetik çalışmaların yapılabilmesi için gerekli olduğu unutmamalıdır. Tümör dokularından yapılacak genetik çalışmalar patolog önderliğinde planlanıp uygulanmalıdır.

KHDAK'ları için hedef tedavi seçenekleri olan yukarıda özetlenen genetik değişikliklerin her birini ayrı ayrı test etmek küçük dokular ile inceleme olanağı bulduğumuz hastalarımız için mümkün görünmemektedir. Bu nedenle gelecekte aynı anda bir çok genetik değişikliği birlikte sorgulayan, az miktarda DNA/RNA ile hassas sistemlerle araştıran genetik testler geliştirilmiştir. Masif paralel sekanslama, yeni jenerasyon genetik sistemler ve daha da yenisi Nano teknoloji digital –NGS'ler özellikle araştırmalarda öne çıkan merkezlerde kullanılmaya başlanmıştır. Gelecekte bu yöntemlerin ucuzlaması ile rutin uygulamaya girecekleri ön görülmektedir.

KHDAK hastaları %70 ve üzere oranda ileri evrede yakalanan, cerrahi şansını kaçırmış hastalardır. Bazen hiç biyopsi alma olanağı bile olamamaktadır. Nüks gerçekleştiğinde özellikle sekonder direnç görüldüğünde kan yada idrardan genetik testlerin yapılabilmesi de yeni teknoloji ile mümkündür. Giderek sensitivite oranının yükseldiği sistemle dolanan kandan tümör hücresi elde etmek veya dolanan kandan serbest mutant DNA'nın hassas bir şekilde sorgulanması gelişmiş ülkelerde rutin uygulamaya girmiş durumdadır.

THE CONCEPT OF COMPLETE RESECTION IN LUNG CANCER

Ramón Rami Porta

Department of Thoracic Surgery, Hospital Universitari Mútua Terrassa, University of Barcelona, Terrassa, Barcelona, Spain

Since the systematization of pneumonectomy and lobectomy for lung cancer in the mid-20th century, (1) an intraoperative assessment of lymph nodes has been considered an integral part of the surgical treatment, both as a way to properly stage tumours and also for its potential to increase the likelihood for cure.

In 2005, the International Association for the Study of Lung Cancer (IASLC) published a proposal for definitions of complete, incomplete and uncertain resections in lung cancer (2). A complete resection is a R0 resection, with resection margins free of tumour confirmed microscopically; but it also requires an adequate lymph node resection, performed either with a systematic nodal dissection or with a lobe-specific systematic nodal dissection; there should be no extracapsular involvement of the lymph nodes removed separately or in the margins of the lung specimen; and, finally, the highest mediastinal node must be negative.

A complete resection requires a proper clinical staging, with the rational use of the available procedures, if possible, in a sequential way and in increasing invasiveness (3). A proper mediastinal lymph node staging is essential and invasive procedures should be used according the evidence-based guidelines (4). In addition, intraoperative manoeuvres should include the resection of the primary tumour and of the involved structures, as well as the removal of the lymph nodes adequate to determine the absence of nodal involvement (pN0) or the highest pN category (5).

A complete resection also requires a sound histopathologic examination: final histopathologic type and size; assessment of margins; assessment of involved structures; study of all removed lymph nodes; and an active search of parenchymal lymph nodes by the attending pathologist. The intensification of the search of lymph nodes in the lung specimens retrieves additional nodes and many of them can be involved (6).

Therefore, a complete resection in lung cancer starts much before the surgical procedures itself, and it is a truly multidisciplinary activity.

References

1. Cahan WG. J Thorac Surg 1960; 39:555-72.
2. Rami-Porta R, Wittekind Ch, Goldstraw P. Lung Cancer 2005; 49: 25-33.
3. Postmus PE, et al. Lung Cancer 2003; 42: s3-s6.
4. De Leyn P et al. Eur J Cardiothorac Surg 2014; 45: 787-98.
5. Sobin L et al. TNM Classification of Malignant Tumours, 7th ed. 2009; p: 8-9.
6. Ramirez et al. J Clin Oncol 2012;30:2823-8.

KÜÇÜK HÜCRELİ AKCİĞER KANSERİNDE CERRAHİ TEDAVİ

Ahmet Feridun Işık

Gaziantep Üniversitesi Tıp Fakültesi, Göğüs Cerrahisi Anabilim Dalı, Gaziantep

Akciğer kanseri ile ilgili olarak bilinen bazı bilgiler ve bunlarla bağlantılı önermeler aşağıdaki gibi sıralanabilir:

- Akciğer kanseri en sık görülen organ kanseridir.
- En fazla ölüme neden olan kanser türüdür. (Tüm kanser ölümlerinin 1/3'ü veya 1/4'ü)
- İnsidans 80-300/100.000
- Tüm evre ve histolojilerde 5 yıllık sağ kalım her türlü tedavi seçeneklerinin kullanılmasına rağmen %15-17 dir
- Erken tanı konulduğunda cerrahinin içinde bulunduğu tedavi yöntemleriyle 5 yıllık sağ kalım %60-90'dır.

Hemen her kitap ve yayında küçük hücreli akciğer kanserinin tedavisinin kemoterapi ve radyoterapi olduğu vurgusuyla bölüm başlar. İlginç olan bu kanının tarihçesinde 1960 ların ortalarına kadar olan ve yöntemi tartışmalı çalışmalar vardır. Örneğin;

- British Medical Research Council (BMRC)'in cerrahi tedaviyi kaçınılması gereken bir yöntem olarak ilan ettiği ve buna dayanak olarak kullandığı yayınların verilerini incelediğimizde;
- Lancet 1966: 979-986 (Medical Research Council)
- Lancet 1969: 2 501-505 (Miller AB ve ark.)
- Lancet 1973: 2 63-65 (Fox W ve ark.)
- Toplam 144 hasta 71 cerrahi, 73 radyoterapi
- Tamamı santral tümör
- Tam çıkarma olsun olmasın tüm cerrahi hastalar dâhil edilmesi
- Cerrahi evreleme yapılmamış olması gibi bilgilere ulaşıyoruz.

Ancak yine bu zamanlara denk gelen bir çalışmada Lennox SC ve ark. *(Lancet 1968: 2 925-927)* 159 olgunun bulunduğu serilerinde 5 yıllık sağkalımı %18 olarak bildirmişlerdir. Daha sonra Sheperd FA ve ark. *(J Thorac Cardiovasc Surg 1983:86 498-506)* yaptıkları bir çalışmada:

- T1-2 N0 olgularda sağ kalımın %70'e kadar çıktığını bildirmiş,
- Aynı zamanda daha yüksek evrelerde adjuvant tedavinin sağ kalımı iyileştirdiğini saptamışlar,
- Evre 1-3; N0-N2 tüm grupta 5 yıllık sağ kalım %24 olarak bulmuşlardır.

Sheperd ve ark. dan bir yıl önce Shields TW ve arkadaşlarının *(J Thorac Cardiovasc Surg 1982: 84 481-488)* yayınladıkları bir başka çalışmada ise hasta grupları biraz daha ayrıntılandırılarak:

- 132 hasta cerrahi ve sonrasında kemoterapi 5 yıllık sağ kalım %23
- T1N0 26 hasta %59,5
- T1N1 16 %31,3
- T2N0 23 %27,9
- T2N1 39 %9
- T3 veya N2 28 %3,6 verilerine ulaşmışlardır.

Bu çalışmada, günümüz evrelemesine göre Evre 1A-2A hastalarda 5 yıllık sağ kalımın o zamana kadar diğer tedavi yöntemleriyle elde edilen sürelerden çok daha uzun olduğu anlaşılmaktadır. İlginç olan N1 olgularda T1 ve T2 faktörünün sağ kalımı belirgin etkilediği görülmektedir.

Cerrahinin yararları tartışılırken ve standart tedavi dışı tutulmaya devam edilirken kemoterapi ve/veya radyoterapi tedavilerinden yeterince yarar göremeyen olgularda çıkarılabilir olanların "kurtarma" cerrahisi ile tedavi edilmesi gündeme gelmiş, Toronto Onkoloji Grubunun bir çalışmasında *(J Thorac Cardiovasc Surg 1989: 97 177-186)* 72 hastanın 38'ine tam çıkarma uygulanabilmiş ve bu olgularda 5 yıllık sağ kalım %36 bulunmuştur.

Kemoterapiye ek olarak veya tek başına uygulanan radyoterapinin küçük hücreli akciğer kanserindeki etkinliğini vurgulamak için yapılan bir metaanalizde *(JP Pignon. The New England Journal of Medicine 1992:327 1618-1624)* 13 randomize çalışma ele alınmış, toplam 2573 olgudan 2103 sınırlı hastada sadece kemoterapi uygulanan serilerde 5 yıllık sağ kalımın %4,8; kemoterapiye eklenen radyoterapi ile bu oranın %7'ye yükseldiği ifade edilmiştir.

Lucchi M ve arkadaşlarının *(European J of Cardiovasc Surg 1997 689-693)* yayınladıkları bir çalışmada ise:

- 1975-1995 arasında
- 127 hastada (Toplam akc. Kanserinin %5,28) cerrahi
- Genel sağ kalım %22,6
- Evre 1 %47,2
- Evre 2 %14,8
- Evre 3 %14,4
- Cerrahi mortalite 1975-1982 arası 5 hasta
- Kemoterapi (Siklofosfamid, doksorubisin, vinkristin, etoppside, epidoksorubisin)

Verileri ile aslında cerrahi tedavinin hiç te dışlanmaması gerektiği ve iyi planlanmış çalışmalara ihtiyaç duyulduğu ortaya çıkmıştır.

Murray N, kemoterapi rejimleri ve uygulama yöntemlerinin karşılaştırıldığı metaanaliz içeren yayınında modern uygulamada 5 yıllık sağ kalımın %20 ye çıkabildiğini belirtmiştir *(Murray N. Treatment of small cell lung cancer: the state of the art. Lung Cancer 17 Suppl. 1 1997 75-89)*. Öte yandan Rea F ve arkadaşlarının yaptıkları bir çalışmada cerrahi uygulanan olgularda klinik evreleme ile patolojik evrelemenin kritik düzeyde farklı çıkması vurgulanmıştır. Cerrahi öncesi ve sonrası uygulana tedavi gruplarının karşılaştırıldığı yayında:

- 1981-1995 arası 104 hasta
- 51 evre 1-2 (Cerrahi + KT/RT)
- 53 evre 3 (KT + Cerrahi/RT)
- Genel 5 yıllık sağkalım %32
- p-Evre 1 (n:37) %62,6 Kl-Evre 1 (n:35) %52,2
- P-Evre 2 (n:9) %30 Kl-Evre 2 (n:16)
- p-Evre 3 (n:45) %15,3 Kl-Evre 3 (n:53)
- 13 hastada patolojik evrelemede tümör yok
- KT sonrası tam cevap olanlarda cerrahi sonrası 5 yıllık sağ kalım %41 olarak bulunmuştur.

Lewinski T ve ark. *(European J of Cardiovasc Thorac Surg 2001:20 391-398)*:

- 1981-1996 arası
- 75 hasta evre1-3A
- Tümör küçültücü kemoterapi sonrası 46 eksplorasyon
- 35 hastada rezeksiyon
- 5 yıl tümörsüz sağ kalım %29
- 10 yıl tümörsüz sağ kalım %23 elde ettiklerini bildirmişlerdir.

Bir başka çalışmada Yu JB *(Journal of Thoracic Oncology 2010:5 215-219),* 1560 Evre 1 küçük hücreli olguda yaptıkları 247 lobektomi sonucunda 3 yıllık sağ kalımı %58,1; 5 yıllık sağ kalımı ise %50,3 saptamışlardır. Radyoterapiyi de eklediklerinde Bu oranları sırasıyla %64,9 ve %57,1 olarak bulmuşlardır.

Sonuç olarak, akciğer kanserlerindeki genel uygulamalar küçük hücreli kanserlerinde de geçerli olmak durumundadır. Zira cerrahi tedavinin dışlandığı olgularda sağ kalım verileri hiç te iç açıcı değildir. Yaygın metastatik olmayan hastalarda tümörün tam çıkarılabilirliği araştırılmalı ve bu fırsat kaçırılmamalıdır. Cerrahi dışı tedavilere hastaların yanıtları, nüks zamanları ve 5 yıllık sağ kalım verileri göz önüne alındığında yöntemi doğru belirlenmiş çalışmalar daha fazla olgularla yapılmalıdır.

Sözel Bildiriler

Radyoterapi

SS-001 Referans Numarası: 72

AKCİĞER KANSERİNİN RADYOTERAPİSİNDE ÜLKEMİZDE YAPABİLDİKLERİMİZ

Deniz Yalman[1], Fatma Sert[1], Murat Köylü[1], Hale Çağlar[2]
[1]*Ege Üniversitesi Tıp Fakültesi*
[2]*Medipol Üniversitesi Tıp Fakültesi*

Amaç: Ülkemizde akciğer kanserinin radyoterapisindeki yaklaşımları ve yapabildiklerimizi belirlemektir.

Gereç ve Yöntem: Akciğer kanserinin radyoterapisinde palyatif uygulamalar dışındaki yaklaşımları ve teknik olanakları sorgulayan 46 soruluk anket hazırlandı.Ülkemizde hizmet vermekte olan 107 radyoterapi (RT) merkezine gönderilerek yanıtlamaları istendi.Anket sorularını eksiksiz yanıtlayan 56 merkezin (yanıt oranı %52) sonuçları değerlendirildi.

Bulgular: RT merkezleri çoğunlukla Marmara, İç Anadolu ve Ege bölgelerine toplanmıştır (sırasıyla 18, 11 ve 10 merkez). Küçük hücreli dışı (KHDAK) ve küçük hücreli (KHAK) tanısı ile tedavi edilmiş ortanca olgu sayısı sırasıyla 58 ve 15'tir. Merkezlerin %73'ünde olgular multidisipliner tümör konseyinde değerlendirilmektedir.Günümüzde akciğer kanserinin RT'sinde minimum standart kabul edilen bilgisayarlı tomografi (BT) temelli üç boyutlu konformal RT tekniğini merkezlerin tamamı uygulayabilmektedir. Dört boyutlu BT simülasyon merkezlerin %23'ünde, solunum kontrollü RT %30'unda, stereotaktik beden RT (SBRT) olanağı %41'inde mevcut olup bu modern tekniklerin istatistiksel anlamlı seviyede özel merkezlerde toplandığı görülmüştür (sırasıyla p <.001, p=.005, p<.001). SBRT olanağı bulunan merkezlerin %53'ünde erken evre medikal inopere veya cerrahiyi reddeden olguladra rutin kullanımı tercih edilmektedir.RT planlamasında PET/BT %94 merkez tarafından kullanılmaktadır. Lokal ileri KHDAK olgularına merkezlerin %98'inde eş zamanlı kemo-RT uygulanırken; tedaviye %87'si ilk kemoterapi (KT) kürü ile başlamaktadır. Eş zamanlı RT dozu %96 oranında 60-66 Gy olup; merkezlerin %34'ünde KT radyasyon onkoloğu tarafından uygulanmaktadır. Potansiyel rezeke edilebilir evre 3A(N2) olgularda %57 oranında neoadjuvan tedavi tercih edilmektedir (kemo-RT %68, KT %32). Temel postoperatif RT endikasyonlarının yanısıra yetersiz mediastinal disseksiyon varlığında %29, suboptimal cerrahi olması durumunda %36 oranında RT uygulanmaktadır. Definitif KHAK tedavisinde merkezlerin %12'si 45 Gy BID, %57'si 50-60 Gy, %27'si 61-66 Gy, Cisplatin-Etoposid KT'sinin 1 veya 2. küründe olacak şekilde eşzamanlı kemo-RT uygulamaktadır. Yaygın evre KHAK'de KT sonrası torasik RT merkezlerin %89'nda yapılmaktadır (%47'sinde 30 Gy, %36'sında 50-66 Gy). Profilaktik kranial RT dozu %82 oranında 25 Gy şeklindedir. Tedavi sonrası merkezlerin %95'inde hastalar 3 ayda bir izlenmekte ve %43'ü izlemde düzenli olarak toraks BT tercih etmektedir. Ancak merkezler arasında takip konusunda fikir birliği olmadığı görülmüştür.

Sonuç: Ülkemizde akciğer kanserinin RT'si dünya standartlarına uygun olarak yapılabilmektedir. Optimal RT dozu, fraksiyonasyon şekli, eş zamanlı KT tercihi ve postoperatif RT endikasyonları konusundaki problemler benzerdir. Özel merkezlerde ileri teknoloji gerektiren RT olanakları daha fazla kullanılmaktadır. Hasta özelliklerimizi ve kaynaklarımızı gözönünde bulundurarak ulusal rehberlerin oluşturulması önem taşımaktadır.

Anahtar Kelimeler: Radyoterapi, Akciğer kanseri, KHDAK, KHAK, Yaklaşım

Epidemiyoloji- Etyoloji

SS-002 Referans Numarası: 121

2009 – 2015 YILLARI ARASINDA TÜRKİYE'DE AKCİĞER KANSERİ ÖLÜMLERİNİN JOİNPOİNT REGRESYON ANALİZİ

Sedat Altın[1], Selma Metintaş[2], Edhem Ünver[1]
[1]*Erzincan Üniversitesi Tıp Fakültesi, Mengücek Gazi Eğitim ve Araştırma Hastanesi*
[2]*Osmangazi Üniversitesi Tıp Fakültesi, Halk Sağlığı Anabilim Dalı*

Giriş: Akciğer Kanseri tedavilerindeki gelişmelere, muhtemel etyolojik faktörlerle temasın özelliklerine, toplumun demografik trendlerine ve veri kaynaklarına bağlı olarak, akciğer kanserinden ölümlerin zaman içinde değişimleri incelemek önemlidir. Çalışmanın amacı, Türkiye'de akciğer kanserinden ölüm hızlarındaki değişiklikleri incelemektir.

Materyal Metod: Türkiye İstatistik Kurumu'ndan 2009 – 2015 yılları arasında ölüm nedenleri ile yaşa ve cinse göre toplam nüfuslar elde edildi. Bu verilerden yaşa ve cinse özel Akciğer kanseri ölüm hızları ile yaşa ve cinse özel standardize Akciğer kanseri ölüm hızları (yüzbin kişide hız) hesaplandı.Çalışılan zaman diliminde Akciğer kanseri ölüm hızlarının Joinpoint Regresyon Analizi kullanılarak yaşa ve cinse göre değişimi test edildi. Ölüm hızındaki değişimin (azalma veya artma) olduğu en uygun nokta belirlendi. Yıllık yüzde değişimi Possion dağılımına dayalı Generalized Lineer Model ile her bir trend için hesaplandı.

Bulgular: Çalışma periodu süresince 142,457 akciğer kanseri ölümü kaydedilmişti.Akciğer kanseri ölümlerinin %85.40'i erkek (n=121660), %14.60'i kadınlarda (n= 20,797) oluşmuştu.

Akciğer kanseri kaba ölüm hızı, 2009'dan (23.77/100,000) 2015'e (28.76/100,000)ortalama 100,000'de 26.92 olmuştur.Erkeklerde Akciğer kanseri kaba ölüm hızı 2009'dan (40.48/100,000) 2015'e (48.54/100,000)ortalama 100,000'de 45,78 iken kadınlarda 2009'dan (7.20/100,000) 2015'e (7.90/100,000)ortalama 100,000'de 7.91 olmuştur.

Akciğer kanseri yaşa standardize ölüm hızı, 2009'dan (27.50/100,000) 2015'e (28.20 /100,000)ortalama 100,000'de 28.47 olmuştur. Erkeklerde 2009'dan (53.50/100,000) 2015'e (51.70/100,000) ortalama 100,000'de 54.16, kadınlarda 2009'dan (7.20/100,000) 2015'e (7.90/100,000) ortalama 100,000'de 7.51 olmuştur.

Akciğer kanseri mortalite hızları, 2009 ve 2015 yılları arasında önemli bir artış göstermektedir.Akciğer kanseri mortalite hızları, 2009 ve 2015 yılları arasında %3.5(%95 Güven Aralığı(GA): 2.1-4.9) ile yıllık önemli bir artış göstermiştir(p<0.001).Çalışma periyodunda, erkeklerin genelinde akciğer kanseri mortalite hızlarındaki 3.3%(1.8-4.9)'lik değişim anlamlıydı(p<0.001).Kadınlarda da %4.5(3.5–5.6) durum benzerdi (p<0.001).

Akciğer kanser ölümlerinin en önemli bölümü, hem erkeklerde(%60.35) hem de kadınlarda(%65.36) 65 yaş üzerindedir.Genç yaş (44 yaş altında)akciğer kanserlerinin ölümü kadınlarda (%3.86),erkeklere (%1.54) göre daha fazladır(p<0.001).Erkeklerde genç yaşlarda(45 yaştan küçük)görülen akciğer kanseri ölümlerinin yıllar içindeki -4.5%(-51.8–89.1)'lik azalış anlamlı değildi (p=0.50).Benzer şekilde aynı yaş grubunda kadınlardaki %15.1 (2.6-29.2)'lik artış anlamlı bulundu(p<0.001).Erkeklerde 45-64 yaş grubunda akciğer kanseri ölümlerinde yıllar içindeki artış ve azalış gösteren değişimler anlamlı değildi p=0.10).Kadınlarda ise bu yaş grubundaki %10 (5.9-14.3)'luk artış anlamlılık göstermekteydi(p<0.001).Erkeklerde 65 ve üzeri yaş grubunda görülen akciğer kanseri ölümlerinde 2009-2012 yılları arasındaki %4.0(1.4-6.5) artış anlamlı(p<0.001) iken, 2013-2015 yılları arasındaki%2.4'lik azalış anlamlı değildi(p=0.10).Benzer sonuçla kadınlarda da %1.6 (-4.3-1.2)'lık azalış anlamlı değildi(p=0.20).

Sonuçlar: Akciğer kanseri ölümleri, 2013 yılından itibaren anlamlı olmayan azalışlar göstermektedir. Genç yaş kadın akciğer kanserlerindeki artış dikkat çekicidir.

Anahtar Kelimeler: Kaba ölüm hızı, standardize edilen ölüm hızı, Joinpoint Regresyon Analizi

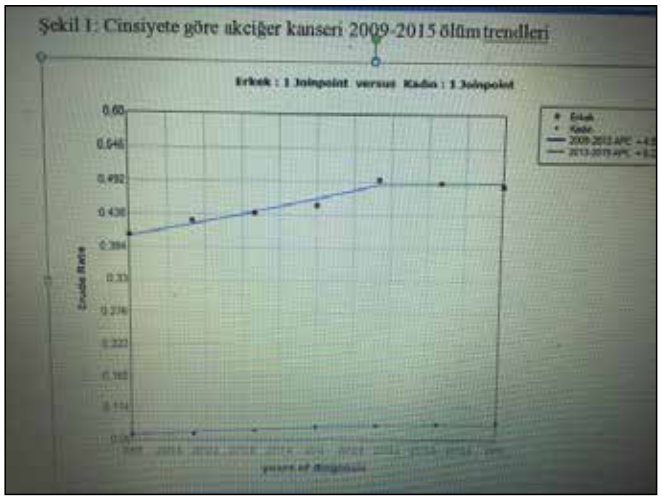

Resim 1.

Radyoterapi

SS-003 **Referans Numarası: 85**

MERKEZİ YERLEŞİMLİ PRİMER AKCİĞER KANSERLİ HASTALARIN CYBERKNİFE VE VMAT SBRT TEKNİKLERİNİN KARŞILAŞTIRILMASI

Mertay Güner[1], Cemile Ceylan[1], Hande Baş Ayata[1], Metin Güden[1], Kayıhan Engin[1]
[1]Anadolu Sağlık Merkezi Hastanesi

Amaç: Merkezi yerleşimli primer akciğer kanserli hastaların tedavisinde Robotik tabanlı (CyberKnife) ve linak tabanlı (VMAT) SBRT tekniklerinin dozimetrik karakteristiklerinin karşılaştırılması.

Metot ve Materyal: Bu çalışmaya merkezi yerleşimli primer akciğer kanserli daha önce CyberKnife (CK) SBRT (Stereotactic Body Radiosurgery) tekniği ile tedavi edilmiş beş hasta dahil edilmiştir. İki platform arasındaki dozimetrik karakteristiği karşılaştırmak için bu hastalara VMAT (Volumetric Arc Therapy) SBRT tekniği ile yeniden plan yapılmıştır. Hedef hacimlere (PTV) 5 fraksiyonda 50 Gy doz tanımlanmıştır. Tanımlanan dozun %100'ünün hedef hacmin %95'ini alması hedeflenmiştir. VMAT tedavi planlarında iki 'co-planar' tam ark ve bir 'non-coplanar' yarım ark kullanılmıştır. VMAT ve CK planları, RTOG 0813 ve TG-101 kriterlerine göre değerlendirilmiştir. Planların dozimetrik karşılaştırmaları için Gradyent Index'e (GI), hedeften 2 cm uzaklıktaki doza (D_{2cm}) ve kritik organlar için doz volüm parametrelerine (Özafagus: <5cc 27. 5 Gy; Spinal kord: <0.25 cc 22.5 Gy ve <1.2 cc 14.5 Gy; Kalp: <15 cc 32 Gy; Trakea: <0.4 cc 18 Gy; Pulmoner Arter ve aort: <10 cc 47 Gy; Tüm akciğer <1500 cc 12,5 Gy ve <1000 cc 13.5 Gy) bakılmıştır. Ayrıca tedavi etkinliğinin değerlendirilmesi için toplam beam-on süreleri ve toplam monitor unit (MU) sayıları değerlendirilmiştir.

Bulgular: Ortalama PTV hacmi 64±40.12 cm^3'dür. VMAT planlarında CK planlarına göre daha düşük D_{2cm} (p=0.008) bulunurken, GI bakımından iki cihaz arasında anlamlı fark bulunmamıştır (p=0.15). VMAT planlarında pulmoner arter (p=0.365), aort (p=0.289) ve spinal kord'un maksimum dozu (p=0.121) ile 22.5 Gy (p=0.07) ve 14,5 Gy (p=0.106) alan hacimler CK planlarına göre az bulunmuş, ancak istatiksel olarak anlamlı bulunmamıştır. Özafagus (p=0.05), trakea (p=0.04) ve akciğer 12,5 Gy (p=0.02) ve 13,5 Gy (p=0.05) alan hacimler VMAT planlarında CK planlarına göre istatistiksel olarak anlamlı az bulunmuştur. İki tedavi modalitesi tedavi etkinliği bakımından karşılaştırıldığında, toplam tedavi süresi ve toplam MU sayısı VMAT planlarıyla CK planlarına göre istatistiksel olarak anlamlı oranda az bulunmuştur (p<0.01).

Sonuç: Her iki tedavi modalitesi ile konformite indeksi ve hedef kapsanması bakımından RTOG kriterlerine uygun bulunmuştur. Her iki tedavi modalitesi de seçilen tümör yerleşimine bağlı olarak CyberKnife (spine tracking yöntemi ile) ve VMAT ile 'marker'sız tedavi edilebilir olduğu için tedavi etkinlikleri benzerdir. Cyberknife planlarında VMAT planlarına göre kritik organ volümlerindeki ve düşük-yüksek doz bölgelerindeki artışın bu çalışmada seçilen hasta sayısının az olması ve tümörün zor yerleşimli olmasına bağlı olduğu düşünülmektedir. Ayrıca bu iki sistemden VMAT'ın en güçlü yanı kısa tedavi süresi iken, CK'nın en güçlü yanı ise gerçek zamanlı tümör takip sistemine sahip olmasıdır. Bu yüzden, tedavi sisteminin seçiminde özellikle kritik organlar açısından plan kalite parametrelerinin etkisi değerlendirilmeli ve tedavi modalitesinin hastaya uygun olup olmadığı hasta odaklı karar verilmelidir.

Anahtar Kelimeler: SBRT, VMAT, akciğer kanseri, Radyoterapi

Cerrahi Tedavi

SS-004 **Referans Numarası: 64**

ERKEN EVRE AKCİĞER KANSERİNDE TEK PORT VATS LOBEKTOMİ, SEGMENTEKTOMİ VE PNÖMONEKTOMİ UYGULANAN 75 HASTANIN ANALİZİ

Hasan Semih Halezeroğlu[1], Erdal Okur[1], Gökhan Ergene[2]
[1]Acıbadem Üniversitesi Tıp Fakültesi
[2]Acıbadem Üniversitesi Hastanesi Atakent

Amaç: Günümüzde, Video yardımlı torakoskopik cerrahi (VATS) yaygın olarak kullanılmaya başlanmış ve anatomik akciğer rezeksiyonları da birçok merkezde VATS yöntemi ile yapılmaya başlanmıştır. Klasik 2,3 veya 4 porttan yapılan VATS yanında, bazı ileri merkezler tek port VATS yöntemini kullanmaya başlamış ve tek port VATS ile anatomik rezeksiyonlarla ilgili seriler yayınlanmıştır. Biz de bu çalışmada reken evre akciğer kanseri tanılı hastalarda tek port VATS ile yaptığımız akciğer rezeksiyonları ile ilgili deneyimlerimizi sunmayı amaçlıyoruz.

Gereç ve Yöntemler: Kliniğimizde Ocak 2014 sonrasında uygun olgularda anatomik akciğer rezeksiyonları tek port VATS ile yapılmaya başlandı. Çapı 7 cm ve altında olan erken evre akciğer kanseri olgularına da tek port VATS ile rezeksiyon yapıldı. İnsizyon 3,5 ile 7 cm arasında plevral boşluğun en alt kısmından olacak şekilde açıldı. Hiler diseksiyon yapılıp tüm vasküler yapılar ve bronşlar endostapler yardımı ile ayırıldı. Tüm olgularda mediastinal lenf nodları diseksiyonu da yapıldı. Olguların operatif ve demografik verileri kaydedildi ve retrospektif olarak analiz edildi.

Bulgular: Hastaların 49 'u erkek, 26'sı kadın olup yaşları 40 ile 83 arasında olup ortalama yaş 64 idi. 75 küçük hücreli dışı akciğer kanseri tanılı olguda 75 işlem yapıldı.65 olguya lobektomi, 5 olgu bilobektomi, 4 olgu pnömonektomi ve 1 olguya segmentektomi yapıldı. Aynı zaman dilimi içerisinde sadece tek insizyon olarak başlanan ancak torakotomi açılması gereken 6 diğer olgumuz oldu. Oniki olguda postoperatif komplikasyon görüldü. Postop. 30 günlük mortalitemiz yok. Hastanede ortalama kalış süresi 4.8 gün (1-14 gün) olarak belirlendi.

Sonuç: Uygun erken evre akciğer kanseri tanılı olgularda tek port VATS ile anatomik akciğer rezeksiyonu ve mediastinal lenf nodu diseksiyonu, düşük morbidite ve mortalite ile, başarılı bir şekilde yapılabilir.

Anahtar Kelimeler: Videotorakoskopi, tek port, Anatomik rezeksiyon

Tablo 1. Tek port rezeksiyonların anatomik dağılımı

Ameliyat	*Sayı*
Sağ Üst Lobektomi	24
Sol Alt Lobektomi	16
Sol Üst Lobektomi	12
Sağ Alt Lobektomi	11
Orta Lobektomi	2
Bilobektomi Süperior	2
Bilobektomi İnferior	3
Sol Pnömonektomi	3
Sağ Pnömonektomi	1
Segmentektomi	1
Toplam	75

Cerrahi Tedavi

SS-005 Referans Numarası: 109

SBRT OPERABL EVRE 1 KÜÇÜK HÜCRELİ DIŞI AKCİĞER KANSERİ İÇİN UYGUN BİR TEDAVİ YÖNTEMİ DEĞİLDİR

Gökhan Kocaman[1], Yusuf Kahya[1], Bülent Mustafa Yenigün[1], Elvin Hamzayev[1], Çiğdem Gonca[1], Cabir Yüksel[1], Serkan Enön[1], Hakan Kutlay[1], Ayten Kayı Cangır[1]

[1]Ankara Üniversitesi Tıp Fakültesi, Göğüs Cerrahisi Anabilim Dalı

Giriş: Erken evre olmasına karşın komorbiditesi olan ya da cerrahi tedavi kabul etmeyen küçük hücreli dışı akciğer kanserli (KHDAK) hastalarda stereotaktik beden radyoterapisi (SBRT) kabul gören bir tedavi yaklaşımıdır. Bu hasta grubundan elde edilen veriler ile erken evre KHDAK'de SBRT'nin cerrahiye alternatif tedavi olabileceği hakkında yayınlar sözkonusudur. Bu çalışmada SBRT seçim kriterlerine uygun cT1-2a N0M0 olan ve cerrahi tedavi yapılan hastaların sonuçlarının analiz edilmesi amaçlandı.

Yöntem: 1994 ve 2013 yılları arasında Ankara Üniversitesi Tıp Fakültesi Göğüs Cerrahisi Anabilim Dalı'nda KHDAK tanısı ile opere edilen 1976 hastadan cT1-2a olan 817 hasta çalışmaya dahil edildi. Preoperatif evreleme kranial BT/MRI, toraks BT, PET-BT ile yapıldı. MLN, toraks BT'de patolojik boyutta ise ya da PET-BT tululumu varsa EBUS ya/ya da mediastinoskopi ile mediastinal evreleme yapıldı. Hastalar klinik T ve pN dağılımlarına istatistiksel olarak analiz edildi.Sonuç: 817 hastanın T dağılımı sırasıyla; T1a: 171 (%21), T1b: 234 (%28.6) ve T2a:412 (%50.4) di. Patolojik N1+2 pozitifliği %26,4'dü. SBRT seçim kriterlerine uygun ve cerrahi yapılan hastalarda N1+2 oranı %26,4 olup, klinik T evresi arttıkça patolojik N pozitifliğinin de istatistiksel olarak anlamlı şekilde arttığı saptanmıştır (p:0.017).

Tartışma: KHDAK'da adjuvan tedavi planlanmasında LN metastazı varlığı en önemli seçim kriterlerindendir. Serimizde N1+2 oranı %26,4'dür ve bu hastalara adjuvan tedavi verilmiştir. Sonuçlar patolojik evrelemenin önemini göstermektedir ve SBRT operabl evre 1 KHDAK için uygun bir tedavi yöntemi değildir.

Anahtar Kelimeler: SBRT,evre 1 akciğer kanseri,lenf nodu metastazı

Moleküler ve Patoloji Tanı

SS-006 Referans Numarası: 163

AKCİĞER ADENOKARSİNOMUNDA EGFR MUTASYONU VE EML4-ALK TRANSLOKASYONU: MARMARA ÜNİVERSİTESİ DENEYİMİ

Hasan Toper[1], Erdem Kombak[1], Hande Mollamemişoğlu[1], Nazmiye Özkan[2], Emine Bozkurtlar[1], Handan Kaya[1]

[1]Marmara Üniversitesi Tıp Fakültesi, Patoloji Anabilim Dalı

[2]Marmara Üniversitesi, Sağlık Hizmetleri Meslek Yüksek Okulu

Amaç: Epidermal büyüme faktörü reseptörü (EGFR) aktive edici mutasyonu ve EML4-ALK translokasyonu akciğer adenokarsinomlarında yeni hedeflerdir. Amacımız merkezimizde akciğer adenokarsinomunda EGFR ve EML4-ALK sonuçlarını bildirmek ve yaşanan teknik sorunları belirlemektir.

Gereç ve Yöntem: 2013-2015 yılları arasında incelenen 427 hastanın sonuçları geriye dönük değerlendirildi. Materyal tipleri heterojendi (rezeksiyon, trucut biyopsi, bronkoskopik biyopsi, metastatik lenf nodu eksizyonu, ve transtorasik ince iğne aspirasyon materyalinden hücre bloğu). Tüm materyaller önce hematoksilen eosin slaytlarında incelendi. Nekroz ve doku artefaktları içermeyen, tümörü en iyi tanımlayan odaklar seçildi. Formalin fikse parafine gömülü tümör bloklarından ekson 18, 19, 20 ve 21'de EGFR mutasyonları Cobas® real-time PCR kullanılarak bakıldı. EML4-ALK geni için 3μmlik kesitlerde FISH yapıldı. FISH 2 patolog tarafından değerlendirildi. 100 hücre sayılan örneklerde %15'in üstünde split sinyal içeren örnek pozitif olarak değerlendirildi.

Bulgular: EGFR mutasyonu için değerlendirilen 361 örneğin 310'unda mutasyon görülmedi ve altı (%3) hastada örnek yetersizdi. Otuz dokuz hastada (%10.8) EGFR mutasyonu pozitifti. EML4-ALK 360 hastada bakıldı, 24 (%6.6) vaka pozitif ve 37'sinde (%10.2) doku yetersizdi. Toplam 37 materyal yetersizdi. Bunlardan 6'sında fiksasyon suboptimal, 19'unda tümör dokusu yetersizdi.

Sonuç: İsteklerin %9,1'inde sonuç verilemedi. Bunun başlıca nedeni tümör dokusu yetersizliği veya suboptimal fiksasyondu. Hastalardan yeterli örneklerin alınması, uygun koşullarda saklanıp, fikse edilmesi hedefe yönelik tedavilerin bir an önce başlanması için çok önemlidir.

Anahtar Kelimeler: Akciğer kanseri, EGFR, ALK

Tanı-Evreleme

SS-007 Referans Numarası: 138

684 HASTA ÜZERİNDE 7 VE 8. TNM AKCİĞER KANSERİ EVRELEMELERİNİN KARŞILAŞTIRILMASI

Gökhan Kocaman[1], Elvin Hamzayev[1], Servet Seçkin Tunç Kasap[1], Ferruh İbrahimov[1], Bülent Mustafa Yenigün[1], Murat Özkan[1], Hakan Kutlay[1], Cabir Yüksel[1], Serkan Enön[1], Ayten Kayı Cangır[1]

[1]Ankara Üniversitesi Tıp Fakültesi, Göğüs Cerrahisi Anabilim Dalı

Amaç: 8. TNM akciğer kanseri evrelemesi 2015 yılında yayınlanmış olup bir önceki evrelemeye göre birçok değişiklikler önermektedir. Asya ülkelerinden de yoğun vaka katılımının sağlandığı yeni evrelemenin daha homojen evre grupları oluşturduğu varsayılmaktadır. Bu çalışmanın amacı kendi vaka serimiz üzerinde eski ve yeni evreleme sistemlerini karşılaştırarak, yeni evreleme sisteminin etkinliğini değerlendirmektir.

Gereç ve Yöntem: Çalışmaya kliniğimizde 2004-2013 yıllarında KHDAK nedeniyle opere edilen uygun şekilde lenf nodu diseksiyonu yapılan ve sağkalım bilgilerine ulaşılabilen 684 hasta dahil edilmiştir. Hastaların yaş, cinsiyet, uygulanan rezeksiyon türü, örneklenen lenf nodu istasyon sayısı, hücre tipi, tümör boyutu, patolojik 7. ve 8. TNM evreleme bilgileri, sağkalım bilgileri kaydedilerek analiz edilmiştir.

Bulgular: Hastaların 92 (%13.5)'u kadın, 592 (%86.5)'u erkekti. Hastaların yaş ortalaması 61.43, dağılım aralığı 34-84 idi. 424 (%62) hastaya lobektomi, 227 (%33) hastaya pnömonektomi, 33 (%5) hastaya sublober rezeksiyon uygulanmıştı. Örneklenen ortalama lenf nodu istasyon sayısı 5.17 ± 2.1 idi. 310 (%45) hasta adenokarsinom, 300 (%44) hasta yassı hücreli karsinom, 74 (%11) hasta diğer histopatolojik türlerde tümöre sahipti. Ortalama tümör boyutu 41.18 mm (5-150 mm) idi. 481 (%70.4) hasta patolojik N0, 121 (%17.6) hasta patolojik N1, 82 (%12) hasta patolojik N2 idi.

Hastaların 5 yıllık genel sağkalım oranı %61.9 idi. Hastaların eski ve yeni T evre dağılımı, patolojik evre dağılımları, gruplar arası sağkalım analizi sonuçları ve sağkalım grafikleri tablo ve şekillerde gösterilmiştir (Tablo 1-3, Resim 1-2).

Sonuç: Evreleme sonuçlarına bakıldığında daha homojen alt gruplar oluşturması nedeniyle 8.TNM sınıflamasının daha etkin olduğunu düşünmekteyiz.

Anahtar Kelimeler: 8.TNM, akciğer kanseri evrelemesi

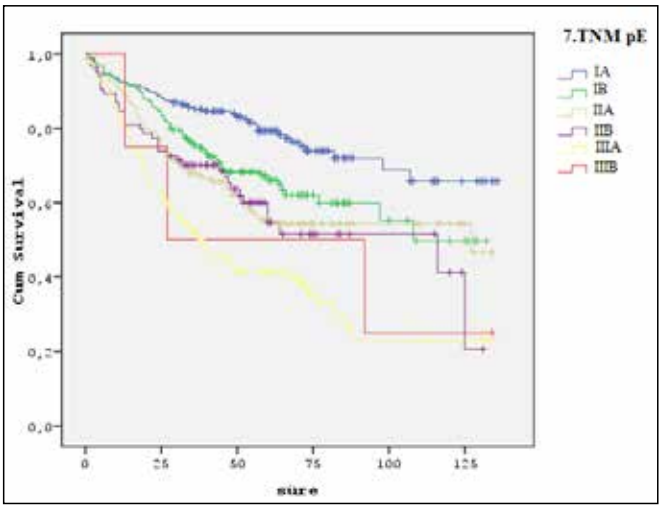

Resim 1.

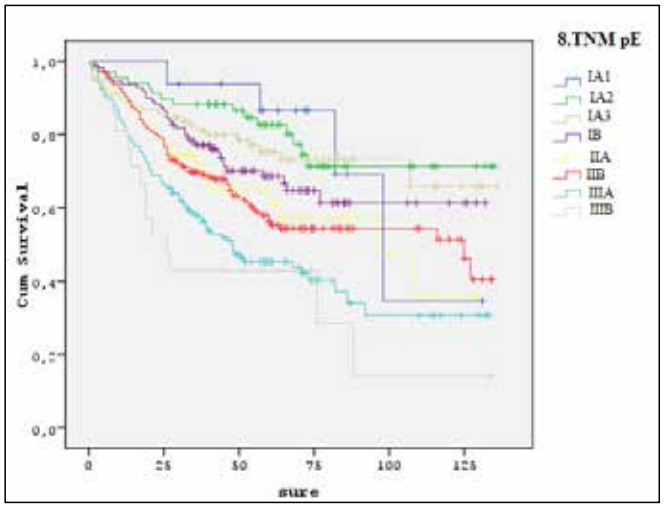

Resim 2.

Tablo 1. Eski ve yeni evrelemeye göre patolojik T evresi dağılımı

Patolojik T Evresi					
7.TNM			**8.TNM**		
T evresi	n	%	T evresi	n	%
1a	99	14.5	1a	17	2.5
1b	123	17.9	1b	82	12
2a	248	36.4	1c	123	17.9
2b	97	14.2	2a	167	24.5
3	103	15.1	2b	91	13.3
4	14	1.9	3	137	20
			4	67	9.8

Tablo 2. Eski ve yeni evrelemeye göre patolojik evre dağılımı

Patolojik Evre							
7.TNM				**8.TNM**			
Evre	n	%	5yy %	Evre	n	%	5yy %
IA	178	26.1	79.3	IA1	16	2.4	86.5
IB	158	23.1	66.1	IA2	69	10.1	82.7
IIA	150	21.9	55.4	IA3	92	13.5	75.3
IIB	85	12.4	54.7	IB	112	16.3	68.6
IIIA	109	15.9	41.3	IIA	52	7.5	61.5
IIIB	4	0.6	50	IIB	178	26.1	56.3
				IIIA	144	21	45.4
				IIIB	21	3.1	42.9

Tablo 3. 8.TNM evre gruplarına göre ikili sağkalım analizi

Evreler	*p*
IA1 vs IA2	0.991
IA2 vs IA3	0.483
IA3 vs IB	0.311
IB vs IIA	0.228
IIA vs IIB	0.974
IIB vs IIIA	0.007
IIIA vs IIIB	0.371

Tanı-Evreleme

SS-008 **Referans Numarası: 186**

KÜÇÜK HÜCRELİ DIŞI AKCİĞER KANSERİNDE YENİ EVRELEMEYE (8. TNM) GÖRE SAĞ KALIM SONUÇLARIMIZ

Fatih Selçukbiricik[1], Suat Erus[2], Murat Kapdağlı[3], Serhan Tanju[4], Şükrü Dilege[4], Nil Molinas Mandel[5]

[1]Koç Üniversitesi Hastanesi Medikal Onkoloji Kliniği
[2]Koç Üniversitesi Hastanesi Göğüs Cerrahisi Kliniği
[3]Vkv Amerikan Hastanesi Göğüs Cerrahisi Kliniği
[4]Koç Üniversitesi Tıp Fakültesi, Göğüs Cerrahisi Anabilim Dalı
[5]Koç Üniversitesi Tıp Fakültesi, Medikal Onkoloji Anabilim Dalı

Amaç: Küçük hücreli dışı akciğer kanserinde kullanıma girecek olan 8. evrelemenin kendi hastalarımızda validasyonunu göstermeyi amaçladık.

Giriş: Akciğer kanseri evrelemesinde uluslararası TNM (tümör yayılımı - lokalize lenf nodu -metastaz) evreleme sistemi kullanılmaktadır. Bu sistem, hastalığın prognozunun belirlenmesinde, tedavi planlamasında, tedavi sonucu değerlendirilmesinde ve standardizasyonunda kullanılmaktadır. Ayrıca TNM sınıflaması için, zaman içinde yeni sürümlerin geliştirilmesi ihtiyacı olmuş ve TNM 8. edisyon yayınlanmıştır.

Materyal-Metod: Çalışmamıza Ocak 2005 ile Temmuz 2013 tarihleri arasında VKV Sağlık Kuruluşlarında opere edilen 345 küçük hücre dışı akciğer kanserli hasta dahil edilmiştir. Hastaların demografik verileri analiz edilmiştir. Hastalar TNM 8. Edisyonuna göre sınıflandırılmış ve sağkalım analizi yapılmıştır. Bulgular IASLC evreleme projesinde önerilen TNM 8 sağkalım analizi ile karşılaştırılmıştır.

Bulgular: Çalışmaya katılan hastaların medyan yaşı 62 (15-90) idi. Hastaların 231'i erkek 108'i kadındı. Hastaların demografik verileri Tablo 1'de verilmiştir. IASLC evreleme projesi sağkalımı Resim 1'de, çalışmamıza katılan hastalara ait TNM 8. edisyon sağkalım eğrileri ve sonuçları sırasıyla Resim 2'de verilmiştir.

Tartışma: Hastalarımızın sağkalım bulguları IASLC'nin bulgularıya benzerlik göstermektedir. Hasta sayısı azlığından validasyon çalışmaları için daha geniş hasta sayılı, çok merkezli çalışmalara ihtiyaç vardır.

Anahtar Kelimeler: akciğer kanseri, evreleme, 8.tnm

Tablo 1.

	n(%) / ort ±SS (min-maks)
Cinsiyet	
Erkek	231 (%67)
Kadın	108 (%31,3)
Yaş	62,6 ±10,45 (15-90)
Hücre Tipi	
Adeno	191 (%55,4)
Skuamöz	93 (%27)
diger	42 (%12,2)

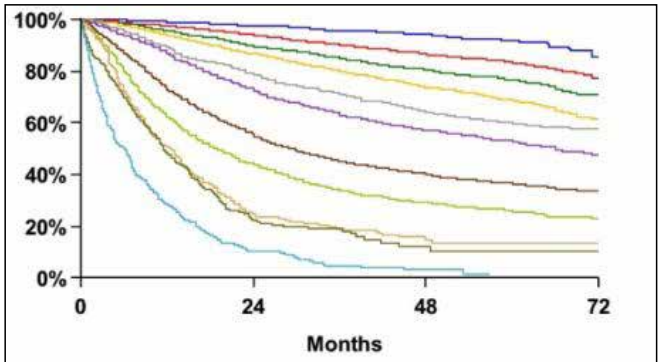

Proposed	Events / N	MST	24 Month	60 Month
IA1	68 / 781	NR	97%	92%
IA2	505 / 3105	NR	94%	83%
IA3	546 / 2417	NR	90%	77%
IB	560 / 1928	NR	87%	68%
IIA	215 / 585	NR	79%	60%
IIB	605 / 1453	66.0	72%	53%
IIIA	2052 / 3200	29.3	55%	36%
IIIB	1551 / 2140	19.0	44%	26%
IIIC	831 / 986	12.6	24%	13%
IVA	336 / 484	11.5	23%	10%
IVB	328 / 398	6.0	10%	0%

Resim 1.

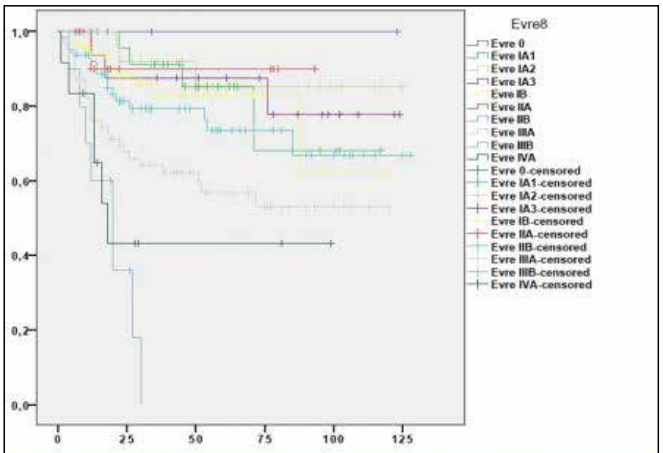

Evre	Ölüm/n	MSK	2-ys	5-ys
IA1	4/26	48 ay	%95,7	%85,2
IA2	3/31	43 ay	%92	%85
IA3	3/17	76 ay	%87,5	%77,8
IB	10/70	29 ay	%88,2	%82,9
IIA	1/12	18,5 ay	%90	NA
IIB	15/63	44 ay	%81,3	%73,5
IIIA	27/70	32 ay	%74,4	%56,8
IIIB	8/10	19,5 ay	%36	%0
IVA	6/12	15 ay	%43,2	NA (%16)

Resim 2.

Radyoterapi

SS-009 **Referans Numarası: 115**

KÜÇÜK HÜCRELİ DIŞI AKCİĞER KANSERİNDE POSTOPERATİF RADYOTERAPİ: 20 YILLIK DENEYİM

Fatma Sert[1], Deniz Yalman[1], Ömür Karakoyun Çelik[2], Serdar Özkök[1]
[1]Ege Üniversitesi Tıp Fakültesi, Radyasyon Onkolojisi Anabilim Dalı
[2]Celal Bayar Üniversitesi Tıp Fakültesi, Radyasyon Onkolojisi Anabilim Dalı

Amaç: Postoperatif radyoterapi (PORT) uygulanmış küçük hücreli dışı akciğer kanserli (KHDAK) olguların uzun dönem sonuçlarını değerlendirmek.

Gereç ve Yöntem: Ocak 1994 ile Aralık 2014 tarihleri arasında PORT uygulanmış 130 olgunun verileri geriye dönük olarak değerlendirilmiştir. PORT, cerrahi sonrası 4-6 hafta içinde, 86 (%66) olguda Co60 teleterapi cihazı ile, 2005 yılından sonra 44 olguda (%34) 6-10 MV enerjili lineer hızlandırıcı ile uygulanmıştır. Tedavi alanı olguların 109'unda (%84) bronşial güdük, ipsilateral hilus ve mediasten, 15'inde (%11) bronşial güdük, mediasten ve supraklavikuler bölge, 6'sında (%5) bronşial güdük ve ipsilateral hilusu içerecek şekilde düzenlenmiştir. Olguların 69'unda (%53) cisplatin temelli kemoterapi (KT) tercih edilmiştir. KT, 22 (%17) olguda preoperatif, 27 (%21) olguda eş zamanlı ve 20 (%15) olguda PORT sonrası uygulanmıştır. Genel sağkalım (GS), lokal bölgesel yinelemesiz sağkalım (LBS) ve uzak metastazsız sağkalım (UMS) Kaplan-Meier yöntemiyle değerlendirilmiştir.

Bulgular: Olguların ortanca yaşı 59 (aralık, 35-75 yıl) ve ortanca takip süresi 45 aydır. En çok uygulanan cerrahi teknik lobektomi (%65) olup; bunu pnömonektomi (%19), wedge rezeksiyon (%10) ve bilobektomi (%6) izlemektedir. Olguların %20'si evre I, %43'ü evre II, %30'u evre IIIA ve %7'si evre IIIB hastalığa sahiptir. Neoadjuvan KT, evre III olguların %62'sine uygulanmıştır. Ortanca GS, LBS ve UMS süreleri sırasıyla 31, 27 ve 27 aydır. Tüm olguların 5-yıllık GS, LBS ve UMS oranları sırasıyla %43, %75 ve %63'tür. Hem tek değişkenli hem de çok değişkenli

analizde GS için istatistiksel anlamlı bulunan faktörler tabloda özetlenmiştir. RT dozu, T evresi, KPS skoru, yaş ve tümörün lateralizayonu GS için hem log-rank hem de cox regresyon analizinde prognostik faktörler olarak bulunmuştur. Akut ve subakut yan etki değerlendirmesinde; derece I-II özefajit 48 (%37), anemi 11 (%8), derece II ve üzerinde radyasyon pnömonisi 11 (%8) olguda izlenmiştir. RT kaynaklı geç yan etkilerden radyolojik derece I-II fibrozis 22 (%17) olguda gözlenmiştir.

Sonuç: PORT için olumsuz prognostik faktörler RT dozunun >54 Gy olması, ileri T evresi, düşük KPS skoru, ileri yaş ve sol akciğer yerleşimli tümörlerdir. Sol akciğer yerleşimli tümörlerde PORT uygulamasında kardiyak yan etkiler mutlaka göz önünde bulundurulmalıdır.

Anahtar Kelimeler: KHDAK, Postoperatif Radyoterapi, PORT

Tablo 1. Genel sağkalım için prognostik faktörler

Özellik	*5-yıllık Genel Sağkalım (%)*	*Tek değişkenli analiz (Log-rank p değeri)*	*Çok değişkenli analiz (Cox regression p değeri)*
Yaş (yıl)		0.012	<0.001
<59	55		
≥59	32		
KPS		0.028	0.003
70-80	35		
90-100	48		
T evresi		0.001	0.050
T1-T2	55		
T3-T4	28		
Tümör yerleşimi		0.011	0.005
Sol	31		
Sağ	54		
RT dozu (Gy)		0.037	0.006
<54	55		
≥54	36		

Cerrahi Tedavi

SS-010 **Referans Numarası: 91**

İPSİLATERAL MULTİSENTRİK KÜÇÜK HÜCRELİ DIŞI AKCİĞER KANSERİNDE CERRAHİ SONRASI SAĞKALIM

Ahmet Üçvet[1], Soner Gürsoy[1], Özgür Samancılar[1], Tarık Yağcı[1], Yeliz Erol[1], Serkan Yazgan[1]

[1]İzmir Doktor Suat Seren Göğüs Hastalıkları ve Göğüs Cerrahisi Eğitim Araştırma Hastanesi

Giriş ve Amaç: Satellit tümör ana tümörden ayrı olup; daha küçük, aynı histolojik tipte, iyi sınırlanmış olan aksesuar karsinom olarak tarif edilmiş ve kötü prognostik faktör olarak bildirilmiştir. İpsilateral multisentrik küçük hücreli dışı akciğer kanseri (KHDAK) nedeniyle rezeksiyon yapılan hastalarda cerrahi tedavi sonuçlarının değerlendirilmesi amaçlandı.

Materyal ve Metod: Ocak 2007 ile Aralık 2015 tarihleri arasında, KHDAK nedeniyle opere edilen ve ipsilateral malign satellit nodül veya nodüller saptanan 45 hasta çalışmaya dahil edildi. Hastalar klinik özellikleri, cerrahi işlemler ve sağkalım sonuçları yönünden retrospektif olarak değerlendirildi.

Bulgular: Çalışmaya 45 hasta alındı. Bunların yedisi kadın, 38'i erkek, yaş ortalaması 60,8±9 idi. Hastaların 37'sine lobektomi, sekizine pnömonektomi operasyonu yapıldı. Satellit tümörün 19'u aynı lobda; 26'sı ise farklı lobda idi. Hastaların 35,8±25,8 aylık ortalama takip sonunda 5 yıllık sağkalım oranı %49,5 ve median sağkalım 41,1 ay idi. Aynı lobda nodül saptananlarda 5 yıllık sağkalım oranı %60,5 iken farklı lobda nodülü olanlarda %39,4 olarak saptandı, ancak aradaki fark istatistiksel olarak anlamlı değildi (p=0,44).

Sonuç: İstatistiksel olarak anlamlı olmasa da aynı lobda satellit tümörü olan hastalarda sağkalım daha iyi olarak saptanmıştır. Bu konuda daha geniş hasta popülasyonu ile yapılacak çalışmalara ihtiyaç olduğu kanaatindeyiz.

Anahtar Kelimeler: Cerrehi, satellit nodül, akciğer kanseri

Diğerleri

SS-011 **Referans Numarası: 149**

KLN-205 SKUAMÖZ HÜCRELİ AKCİĞER KANSERİ HÜCRE HATTI ÜZERİNE TİMOL'ÜN ANTİPROLİFERATİF VE APOPİTOTİK ETKİLERİ

Hülya Elbe[1], Yiğit Uyanıkgil[2]

[1]Muğla Sıtkı Koçman Üniversitesi Tıp Fakültesi, Histoloji ve Embriyoloji Anabilim Dalı, Muğla
[2]Ege Üniversitesi Tıp Fakültesi, Histoloji ve Embriyoloji Anabilim Dalı, İzmir

Amaç: Akciğer kanseri, erkeklerde prostat kanserinden, kadınlarda meme kanserinden sonra en sık görülen ve ölüme en sık neden olan kanser türüdür. En sık rastlanan histolojik tipi skuamöz hücreli kanserdir. Timol, kekik otu (Thymus vulgaris) bitkisinin esansiyel yağının en önemli bileşenidir. Güncel bir monoterpen fenol olan timol (2-isopropyl-5-methylphenol) antibakteriyel, antiinflamatuar, antiseptik ve antioksidan özelliklere sahiptir. Son yıllarda antiproliferatif özelliği olduğu da tespit edilen timol'ün akciğer kanseri üzerine olası etkilerini araştıran bilimsel bir yayın literatürde bulunmamaktadır. Bu çalışmada; timol'ün, KLN-205 skuamöz hücreli akciğer kanseri hücre hattı üzerine etkilerini in vitro yöntemlerle incelemeyi amaçladık.

Gereç ve Yöntem: Timol`ün zamana ve doza bağlı etkisini ölçmek için KLN-205 skuamöz hücreli akciğer kanseri hücre hattı, farklı konsantrasyonlardaki (100, 200, 400, 600, 800 μM) timol ile 24, 48 ve 72 saat inkübe edildi. Hücre viabilitesi için MTT proliferasyon testi uygulandı. Apopitotik hücrelerin belirlenmesi için Anneksin-V apopitoz testi Muse® Cell Analyzer kullanılarak yapıldı. Veriler aritmetik ortalama±SD olarak ifade edildi. $p<0.05$ anlamlı kabul edildi.

Bulgular: Çalışmamızda timol'ün KLN205 skuamöz hücreli akciğer kanseri hücre hattı üzerine zamana ve doza bağlı olarak sitotoksik etki gösterdiği tespit edildi. Timol'ün maksimum inhibitör konsantrasyon (IC50) değerleri 48 ve 72. saat için sırasıyla 421 μM ve 229,68 μM'dür. 24 saatlik inkübasyonda IC50 dozu saptanamadı (Resim 1). Timol tüm gruplarda doza bağlı olarak anlamlı şekilde apopitozu indükledi. Erken apopitotik ($p<0.001$) ve geç apopitotik hücrelerin ($p<0.001$) konsantrasyona bağlı olarak oldukça yüksek oranlarda ve istatistiksel olarak anlamlı şekilde arttığı saptandı. 72. saatte hücrelerde yüksek oranlarda ölüm gerçekleştiği için 400 μM konsantrasyondan başlayarak geç apopitozda düşüş görüldü (Resim 2).

Sonuç: Elde ettiğimiz verilere göre, timol KLN-205 skuamöz hücreli akciğer kanseri hücre hattı üzerine konsantrasyona ve doza bağlı olarak antiproliferatif etki göstermektedir. Ayrıca timol apopitozu arttırarak apopitotik hücre ölümünü indüklemektedir. Yaptığımız başka bir çalışmada (2016), timol'ün PC-3 ve DU-145 insan prostat kanseri hücre hattı üzerine de antiproliferatif ve apopitotik etkiler gösterdiğini tespit ettik. Kang ve ark. (2016), insan mide karsinoma hücreleri üzerine timol'ün hücre büyümesini ve apopitozu inhibe edici etkileri olduğunu bildirmiştir. Ayrıca timol'ün, P815 mastositoma hücreleri (Jaafari ve ark. 2007), HepG2 insan hepatoma hücreleri ve Caco-2 insan kolon karsinoma hücreleri (Slamenova ve ark. 2007) üzerine sitotoksik etkileri de tespit edilmiştir. İleri araştırmalar yapıldığı takdirde timol'ün tedavi edici veya kanser oluşumunu önleyici bir ajan olarak kullanılabileceğini düşünüyoruz.

Anahtar Kelimeler: Timol, skuamöz hücreli akciğer kanseri, KLN-205, apopitoz

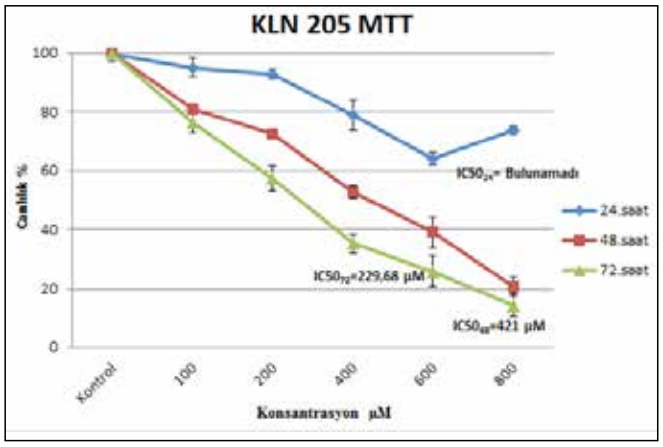

Resim 1.

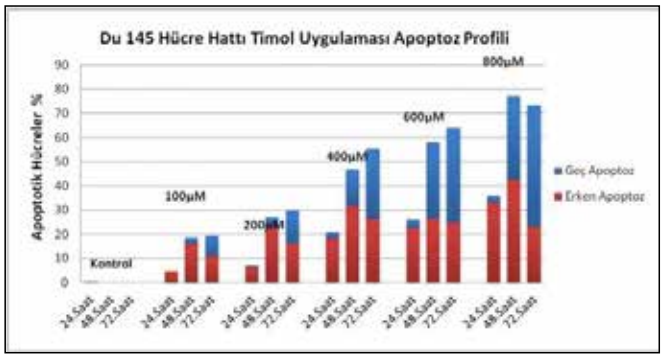

Resim 2.

Radyoterapi

SS-012 **Referans Numarası: 160**

KÜÇÜK HÜCRELİ DIŞI AKCİĞER KANSERİ'NİN RADYOTERAPİYE YANITININ TEDAVİ ÖNCESİ NÖTROFİL-LENFOSİT ORANIYLA ÖNGÖRÜLMESİ

Azamat Meyramoviç Dauletkazin[2], Mustafa Cengiz[1], Fadıl Akyol[1], Faruk Zorlu[1], Gökhan Özyiğit[1]

[1]*Hacettepe Üniversitesi Radyasyon Onkolojisi Anabilim Dali*

[2]*Şanlıurfa Mehmet Akif İnan Eğitim ve Araştırma Hastanesi Radyasyon Onkolojisi Bölümü*

Amaç: Çalışmamızda küçük hücreli dışı akciğer kanseri (KHDAK) tanısı ile merkezimizde radyoterapi (RT) uygulanmış hastaların tedavi öncesi tam kan sayımındaki nötrofil-lenfosit oranıyla tedavi yanıtların ve sağkalım verilerinin değerlendirilmesi.

Hastalar ve Yöntem: Ocak 2008 ile Aralık 2014 tarihleri arasında Hacettepe Üniversitesi Radyasyon Onkolojisi Anabilim Dalımızda KHDAK tanısıyla definitif radyoterapi uygulanan 173 hasta çalışmaya alındı. Hastaların tanı yaşı ortanca olarak 63 idi. En sık gözlenen histoloji epidermoid karsinom idi. Hastaların 76'sına (%43.9) RT konkomitan kemoterapi (KT) verilmeksizin definitif olarak uygulandı. Definitif konkomitan kemo-RT uygulanan hasta sayısı 97 (%56.1) idi. Konvansiyonel 2 boyutlu RT ile 29 hasta (%16.8) tedavi edildi. Üç boyutlu konformal olarak 106 (%61.3), yoğunluk ayarlı olarak (IMRT) 38 (%22.0) hasta tedavi edildi.

Radyoterapi öncesi alınan venöz kan merkezimizin laboratuvarında çalışıldı. Tedavi esnasında infeksiyonu olan hastaların tam kan sayımları (CBC) çalışma dışında bırakıldı. Yüz otuz hastanın RT öncesi CBC'si ile çalışma yürütüldü. Tüm istatistik hesaplamalar IBM SPSS ver.22 ile hesaplandı.

Bulgular: Beş yıllık genel sağkalım %22.8; 5-yıllık lokal progresyonsuz sağkalım: %15.6; 5-yıllık metastazsız sağkalım %19,4 olarak hesaplandı.

Nötrofil, lenfosit sayılarının ve Nötrofil-Lenfosit Oranları (NLR) sınır değerleri ROC eğrisi analizi ile hastaların sağkalım durumlarıyla ilişkilendirerek değerlendirildi. Nötrofil sayımı için sınır değer 4500 hücre/mm^3, lenfositler için sınır değer 1950 hücre/mm^3, NLR için ise sınır değer 2.5 olarak belirlendi.

Radyoterapi öncesi nötrofil sayısı ≥4500 hücre/mm^3 olan hastaların ortanca sağkalımı 16 ay (SH:1.2; 13.5-18.4), nötrofil sayısı <4500 hücre/mm^3 olan hastaların ortanca sağkalımı ise 32 ay (SH:4.7; 22.7-44.3) olarak hesaplandı(p:0.007).

Radyoterapi öncesi lenfosit sayısı ≥1950 hücre/mm^3 olan hastaların ortanca sağkalımı 33 ay (SH:3.6; 25.7-40.2), lenfosit sayısı <1950 hücre/mm^3 olan hastaların ortanca sağkalımı ise 18 ay (SH:2.0; 14.0-21.9) olduğu anlaşıldı(p:0.006).

Radyoterapi öncesi NLR ≥2.5 olan hastaların ortanca sağkalımı 16 ay (SH:0.96; 14.1-17.8), lenfosit sayısı <2.5 olan hastaların ortanca sağkalımı ise 32 ay (SH:3.1; 25.8-38.1) olarak hesaplandı(p:0.004).

Progresyonsuz sağkalım (PFS) açısından bakıldığında NLR'nin artması sağkalımı anlamlı bir şekilde olumsuz etkilediği anlaşıldı.(p:0.008)

Uzak metastazsız sağkalım (MFS) açısından incelendiğinde de NLR'nin artması MFS'yi azalttığı anlaşıldı(p:0.005).

Tekli değişkenli analizlerde bunun dışında sigara (p:0.017), KOAH tanısı (p:0.037), hasta performans durumu (p<0.001), tümör histopatolojisi (p:0.024), radyoterapinin toplam dozu (p:0.049), tümör boyutu (p:0.007), paklitaksel (p:0.036) ve/veya karboplatin (p:0.004) KT'si almak, indüksiyon KT'sine veya RT'ye cevap (p<0.001) genel sağkalım ile ilişkili olarak bulundu.

Tanı anında NLR <2.5 olması(p:0.018), iyi performans durumu (p:0.042) ile adenokarsinom (p:0.032) histopatolojisi çoklu değişkenli analizde daha iyi genel sağkalım ile ilişkili bulundu.

Sonuçlar: Tanı anında hasta performansı,evresi, tümör boyutu gibi faktörleri ile birlikte Nötrofil Lenfosit Oranı (NLR) küçük hücreli dışı akciğer kanserinin radyoterapiye cevabı PFS, MFS ve OS ile predikte ettiği düşünüldü.

Anahtar Kelimeler: küçük hücreli dışı akciğer kanseri, nötrofil lenfosit oranı, radyoterapi, retrospektif çalışma

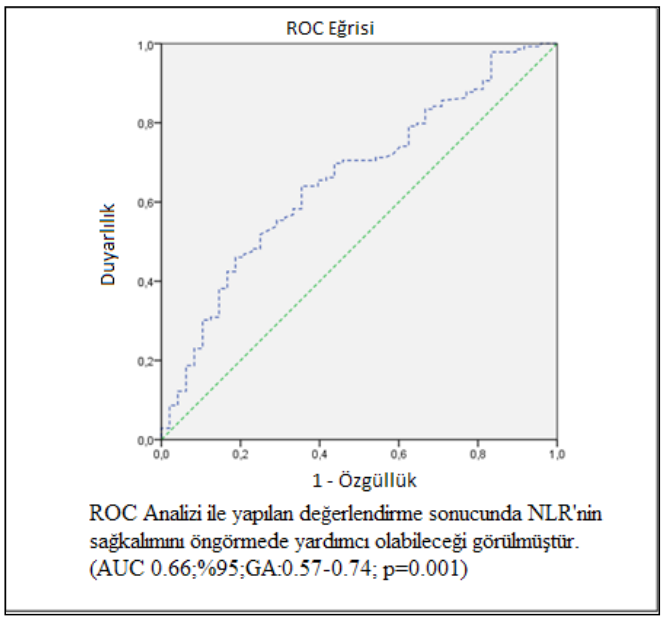

Resim 1.

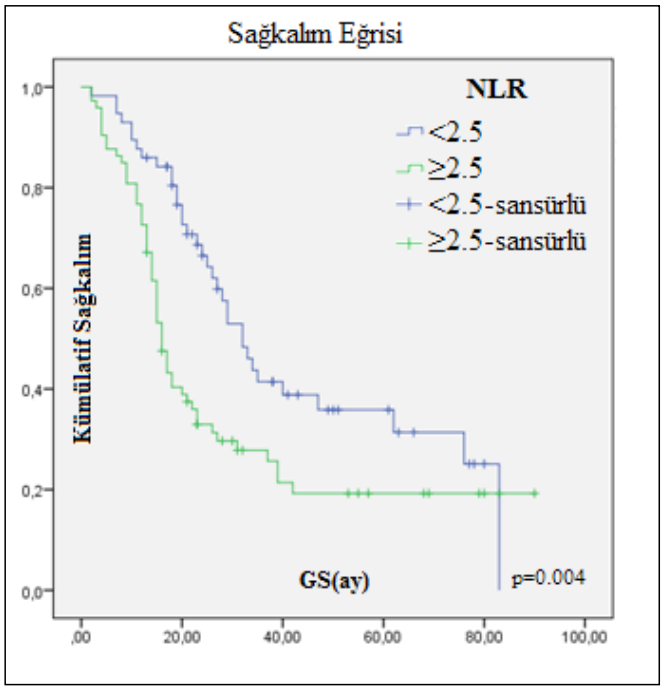

Resim 2.

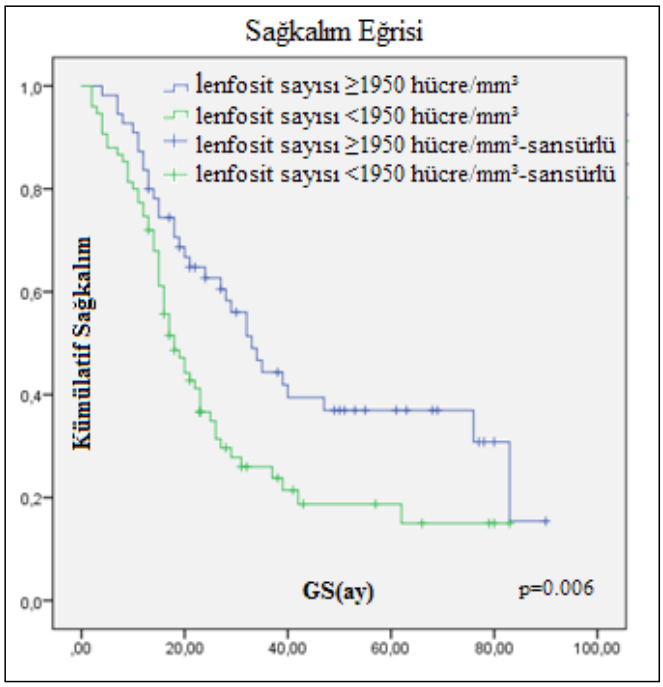

Resim 3.

Cerrahi Tedavi

SS-013 **Referans Numarası: 36**

LOKAL İLERİ EVRE AKCİĞER KANSERLİ HASTALARDA KEMORADYOTERAPİ SONRASINDA CERRAHİ. NE ZAMAN?

Hüseyin Melek[1], Adalet Demir[2], Gamze Çetinkaya[1], Berker Özkan[2], Süreyya Sarıhan[3], Mehmet Muharrem Erol[1], Ahmet Sami Bayram[1], Alper Toker[2], Cengiz Gebitekin[1]

[1]Uludağ Üniversitesi Tıp Fakültesi, Göğüs Cerrahisi Anabilim Dalı, Bursa
[2]İstanbul Üniversitesi İstanbul Tıp Fakültesi, Göğüs Cerrahisi Anabilim Dalı, İstanbul
[3]Uludağ Üniversitesi Tıp Fakültesi, Radyasyon Onkolojisi Anabilim Dalı, Bursa

Giriş: Lokal ileri evre KHDAK'nde indüksiyon kemoradyoterapi (KT-RT) tedavisi sonrası planlanan cerrahinin zamanlaması; teknik zorluklar ve artmış morbidite, mortalite riski nedeniyle oldukça önemlidir. Her ne kadar KT-RT ile cerrahi arasında 6-8 hafta süre olması gerektiği savunulsa da, yapılan çalışmalarda optimal bekleme süresinin KT-RT'nin onkolojik yararlarını arttırdığına dair bir bulgu saptanmamıştır. Biz bu çalışmamızda indüksiyon KT-RT tedavisi ile cerrahi arasındaki zaman aralığının postoperatif morbidite, mortalite ve uzun dönem sağ kalım üzerine etkisini göstermeyi amaçladık.

Materyal Metod: Kliniğimizde 1996-2015 yılları arasında indüksiyon KT-RT tedavisi sonrasında akciğer rezeksiyonu uygulanmış hastaların dosyalarını retrospektif olarak inceledik. Tedavinin zamanlaması, son radyoterapi uygulanan tarih ile operasyon tarihi arasında geçen süre olarak tanımlandı. Hastalara uygulanan radyoterapi dozu 45-66 Gy arasında değişmekteydi. İndüksiyon tedavisi sonrası 8 haftadan kısa süre sonra cerrahi uygulananlar (grup 1), 8 hafta ve üzeri zaman geçenler (grup 2) olmak üzere hastalar iki gruba ayrıldı. Rezeksiyonun tipi, doksan günlük postoperatif komplikasyonlar, mortalite ve uzun dönem sağ kalım verileri kaydedildi. Cerrahi zamanlamanın sonuçlara etkisi analiz edildi.

Bulgular: Yüz kırk iki hasta çalışma grubumuzu oluşturdu. Kemoradyoterapi ile cerrahi arasında geçen ortalama süre 92,3 gün idi (21-900 gün). Atmış beş hastaya cerrahi tedavi, 8 haftadan daha kısa bir süre sonra uygulanırken; 77 hastada bu süre 8 haftadan uzundu. Yirmi hastaya pnömonektomi, 122 hastaya lobektomi (55 hasta extended rezeksiyon, göğüs duvarı rezeksiyonu, sleeve vs) yapıldı. Cerrahi tedavi sonrası 43 hastada (%30,3) patolojik tam yanıt saptandı. Morbidite %42,2 (grup 1; %43(28/65), grup 2;%41,5(32/77), p=0,54). Doksan günlük genel mortalite ise %6,3 (grup 1; %7,7, grup 2; %5,2, p=0,54) idi. Pnömonektomi sonrası mortalite %5 (1/20); lobektomi sonrası %6,5(8/122). Beş yıllık sağ kalım grup 1 de %61 iken grup 2 de bu oran %47 olarak bulundu(p=0,16). Kemoradyoterapi sonrası cerrahinin zamanlaması ve uygulanan radyoterapi dozu ile mortalite, morbidite ve sağ kalım arasında ilişki saptanmadı.

Sonuç: Bu bulgular; cerrahi sonuçları etkilemeden, indüksiyon KT-RT tedavisi sonrası sekiz haftayı aşan sürelerde lobektomi veya pnömonektominin güvenli şekilde yapılabilir olduğunu göstermektedir. Akciğer rezeksiyonu kemoradyoterapiden bir yıl sonra bile güvenle yapılabilir.

Anahtar Kelimeler: İndüksiyon tedavi, kemoradyoterapi, cerrahi

Kombine Model Tedavi

SS-014 **Referans Numarası: 51**

YAŞLI EVRE III KÜÇÜK HÜCRE DIŞI AKCİĞER KANSERLERİNDE RADYOTERAPİ VE KEMOTERAPİ SONUÇLARI: TROD TORASİK ONKOLOJİ GRUBU

Serap Akyürek[1], Beyza Şirin Özdemir[2], Fatma Sert[3], Deniz Yalman[3], Güler Yavaş[4], Mustafa Cengiz[5], Hakan Bakkal[6], Adnan Yöney[7], Kenan Köse[8]

[1]Ankara Üniversitesi Tıp Fakültesi, Radyasyon Onkolojisi Anabilim Dalı
[2]Akdeniz Üniversitesi Tıp Fakültesi, Radyasyon Onkolojisi Anabilim Dalı
[3]Ege Üniversitesi Tıp Fakültesi, Radyasyon Onkolojisi Anabilim Dalı
[4]Selçuk Üniversitesi, Selçuklu Tıp Fakültesi, Radyasyon Onkolojisi Anabilim Dalı
[5]Hacettepe Üniversitesi Tıp Fakültesi, Radyasyon Onkolojisi Anabilim Dalı
[6]Bülent Ecevit Üniversitesi Tıp Fakültesi, Radyasyon Onkolojisi Anabilim Dalı
[7]Karadeniz Teknik Üniversitesi Tıp Fakültesi, Radyasyon Onkolojisi Anabilim Dalı
[8]Ankara Üniversitesi Tıp Fakültesi, İstatistik Anabilim Dalı

Amaç: Küçük hücre dışı akciğer kanserleri (KHDAK) genellikle tanı anında ileri evrededir. İleri yaş ve ileri evre KHDAK'li hastalarda optimal tedavi yaklaşımı konusunda bir görüşbirliği bulunmamaktadır. Biz bu çalışmada 70 yaş ve üstü küratif konformal radyoterapi (RT) ve kemoterapi (KT) ile tedavi edilen evre III KHDAK'li hastaların tedavi sonuçlarını ve prognostik faktörleri değerlendirmeyi amaçladık.

Gereç ve Yöntem: Ulusal çok merkezli retrospektif çalışmamızda Eylül 2006-Nisan 2015 tarihleri arasında toplam 7 merkezden 226 hasta değerlendirildi. Hastaların demografik özellikleri, histolojik sınıflama, evre, tedavi modaliteleri ve tedavi toksite bilgileri elde edildi. Genel sağkalım (GS), Progresyonsuz sagkalım (PS) ve prognostik faktörler analiz edildi.

Bulgular: Ortanca yaşları 74 yıl (70-90 yıl) olan olguların 211'i (%93) erkek, 15'i (%7) kadındı. Histopatolojik alt tip 131 (%58) olguda yassı hücreli, 50 (%22) adeno kanser ve 45 (%20) olguda KHDAK olarak bildirilmişti. Evrelere göre dağılım 159 hasta (%70) IIIA ve 67 hasta (%30) ise evre IIIB idi. ECOG performans durumları 155 (%69) hastada 0-1 idi. Hastaların 134 'ünde (%59) kilo kaybı yok idi. Hastaların 169'unda (%75) sigara öyküsü bulunmaktaydı. Tedavi yaklaşımları açısından bakıldığında 81 hasta (%36) sadece RT, 145 hasta (%64) ise KT ve RT almıştı. (neoadjuvan (%42), eşzamanlı (%31) ve adjuvan (%17)). RT dozu ortanca 63Gy (50.4-66.6 Gy) olup tüm hastalar konvansiyonel fraksinasyonda tedavi edilmişti. RT tekniği %69 hastada 3D-RT, %31'inde ise sadece yoğunluk ayarlı RT veya 3D-RT ile kombine idi. Hastaların 108'inde (%48) RT, PET füzyon ile planlanmıştı. Ortanca 17 ay (3-78 ay) izlemde, GS ve PS sırası ile tüm grup için 20 ay (%95 CI, 17.6-22.1) ve 15 ay (%95 CI, 12.9-17.1) olarak gözlendi. Sadece RT alan hastalar GS ve PS açısından RT ve KT alan hastalar ile karşılaştırıldığında ortanca GS sırası ile 14 ay ve 20 ay p=0.01, PS ise 11 ve 17 ay p=0.05 olarak bulundu. Bir ve 2 yıllık GS oranları sadece RT alanlarda %52 ve %36 iken RT ve KT alan hastalarda %80 ve %44, PS oranları ise %48, %28 ve %68, %37 idi. Univarian analizde erkek cinsiyet (p=0.03), T evre (p=0.02), ECOG performans (p=0.02) ve sadece RT alması (p=0.01) GS'ı olumsuz yönde anlamlı oranda etkilemekteydi. Tedaviye bağlı hematolojik ve hematolojik dışı toksite oranları sırası ile %38 ve %60 idi. Grade 3 ve üzeri lökopeni %9, trombositopeni %2 ve anemi %3 oranında görülürken, grade 3 ve üzeri özefajit %5, pnömoni %3 oranında gözlendi.

Sonuç: Performansı iyi olan 70 yaş ve üstü evre III KHDAK'li hastalar, RT ile birlikte eşzamanlı veya ardışık KT yaklaşımını sınırlı toksite oranları ile iyi tolere etmiş ve tek başına RT yaklaşımına göre daha iyi GS ve PS oranları göstermiştir.

Anahtar Kelimeler: Yaşlı, Küçük hücre dışı akciğer kanseri, radyoterapi, kemoterapi, sağkalım, yan etki

Cerrahi Tedavi

SS-015 **Referans Numarası: 105**

TEK İSTASYON N2 VARLIĞINDA CERRAHİ SONUÇLARIMIZ

Ahmet Üçvet[1], Soner Gürsoy[1], Özgür Samancılar[1], Mehmet Ünal[1], Serkan Yazgan[1], Banu Yoldaş[1]

[1]İzmir Dr. Suat Seren Göğüs Hastalıkları ve Cerrahisi Eğitim ve Araştırma Hastanesi 1. Göğüs Cerrahisi Servisi

Amaç: Primer KHDAK nedeniyle anatomik rezeksiyon uygulanan ve patolojik olarak tek istasyon N2 metastazı saptanan hastaların sağkalım oranları ile etki eden değişkenlerin belirlenmesi amaçlanmıştır.

Metot: Ocak 2007 ile Aralık 2015 arasında primer KHDAK nedeniyle anatomik rezeksiyon uygulanan ve kati patoloji raporlarında tek istasyon N2 metastazı saptanan hastalar çalışmaya dahil edildi. Hastaların 5 yıllık ve median sağkalım analizleri yapıldı. Sağkalıma etkili değişkenler istatistiksel olarak değerlendirildi.

Bulgular: Çalışmaya yaş ortalaması 60,5±8,6 (35 ile 78 arası) olan 117 hasta (99 erkek, 18 kadın) dahil edildi. Hastalardan 57'si 60 yaş üzerindeyken, 36 hasta neoadjuvan KT almıştı. Histopatolojik inceleme ile; 68 hasta skuamoz hücreli karsinom olarak raporlandı, 53 hastada skip metastaz N2 pozitifliği saptandı ve 79 hastanın kitle çapı 3 cm'nin üzerinde bildirildi. Ortalama takip süresi 30,2±2,3 ay olan hastalarda median sağkalım 24,5 ay ve 5 yıllık sağkalım oranı %31,8 olarak hesaplandı. Sağkalıma etkili değişkenler; yaş, neoadjuvan KT varlığı ve N1+N2 pozitifliği (sırası ile p= 0,0001; 0,035 ve 0,003; risk oranı: 2,6; 2,1 ve 2,6) olarak tesbit edildi.

Sonuç: İleri yaş, neoadjuvan KT varlığı ve N1+N2 hastalığı olanlarda sağkalım oranı daha düşük bulundu. Rezeksiyon uygulanması planlanan; N2 pozitifliği nedeniyle neoadjuvan KT almış, ileri yaşlı veya N1 hastalık şüphesi bulunan hastaların daha iyi değerlendirilmesi ve daha fazla invaziv evreleme yapılması uygun hasta seçimine yardımcı olacaktır.

Anahtar Kelimeler: Broncş Ca, Tek İstasyon, N2, Cerrahi

Tablo 1.

		Sayı	Oran	5 yıl SK	median	p	p	oddsratio
Toplam		117		31,8	24,5			
Sonuç	Sağ	46	39,3					
	Ölü	71	60,7					
Cins	Kadın	18	15,4	29,8	41,5	0,29	0,26	
	Erkek	99	84,6	31,8	22,5			
Yaş grup	60 ve altı	60	51,3	49,6	59,2	0,0001	0,0001	2,6
	60 üstü	57	48,7	13,4	19,1			
Sleeve	Var	10	8,5					
	Yok	117	91,5					
Taraf	Sağ	59	50,4	35,3	37,1	0,37	0,51	
	Sol	58	49,6	28,6	21,7			
Ope	Lobektomi	80	68,4	29,1	30,9	0,79	0,94	
	Pnömonek	37	31,6	32,8	22,5			
Ek işlem	Yok	81	69,2	28,5	24,5	0,62	0,58	
	Var	36	30,8	40,2	24			
Neo	Yok	83	70,9	34,9	36,7	0,035	0,005	2,1
	Var	34	29,1	23,6	19,3			
	KT	31	91,2					
	RT	0						
	KRT	3	8,8					
Adj	Yok	16	13,7	23,4	16,5	0,11		
	Var	101	86,3	33,5	30,9			
	KT	48	47,5					
	RT	17	16,8					
	KRT	36	35,7					
Hist	Skuamöz	68	58,1	32,3	31,5	0,48	0,54	
	Adeno	43	36,8	28,6	21,6			
	Diğer	6	5,1	50	21			
Tm grup	3 cm ve altı	38	32,5	26,8	25,8	0,76	0,28	
	3 cm üstü	79	67,5	35,1	23,2			
N1 hst	Yok	53	45,3	47,4	59,2	0,003	0,0001	2,6
	Var	64	54,7	18,4	20,3			

Cerrahi Tedavi

SS-016 Referans Numarası: 195

LOKAL İLERİ EVRE AKCİĞER KARSİNOMLU YAŞLI HASTALARDA İNDÜKSİYON TEDAVİSİ SONRASI CERRAHİ

Gamze Çetinkaya[1], Berker Özkan[2], Erhan Özer[1], Hüseyin Melek[1], Mehmet Muharrem Erol[1], Ahmet Sami Bayram[1], Alper Toker[2], Cengiz Gebitekin[1]

[1]Uludağ Ünversitesi Tıp Fakültesi Hastanesi, Göğüs Cerrahisi Anabilim Dalı
[2]İstanbul Üniversitesi Çapa Tıp Fakültesi, Göğüs Cerrahisi Anabilim Dalı

Giriş ve Amaç: Lokal ileri evre Küçük Hücreli Dışı Akciğer Karsinom'lu (KHDAK) yaşlı hastalarda indüksiyon tedavisi sonrası cerrahi yüksek komplikasyon oranları ve yaşam beklentisinin kısa olması gibi nedenlerle genellikle tercih edilmemektedir. Bu çalışmada, indüksiyon tedavisi sonrası anatomik akciğer rezeksiyonu uygulanan yaşlı hastalarda mortalite, morbidite ve sağ kalım oranlarının tespit edilmesi amaçlandı.

Hastalar ve Metod: KHDAK tanısı ile indüksiyon tedavisi sonrası segmentektomi ve üstü akciğer rezeksiyonu uygulanan 637 hastanın verileri prospektif olarak kaydedildi ve retrospektif olarak incelendi. Yetmiş yaş üstü hastalar yaşlı, 90 gün içinde olan ölümler mortalite olarak kabul edildi. Yetmiş yaş üstü segmentektomi ve üstü akciğer rezeksiyonu uygulanan 48 (%7.5) hasta çalışma grubumuzu oluşturdu. Bu hastalarda görülen morbidite, mortalite, sağ kalım oranları ve etkileyen faktörler analiz edildi.

Bulgular: Hastaların 4'ü kadın 44'ü erkek, ortalama yaş 73.3 olup en yaşlı hastamız 85 yaşında idi. Dokuz hastaya kemoradyoterapi, otuz dokuz hastaya yalnız kemoterapi tedavisi verildi. Hastaların beşine pnömonektomi, dördüne bilobektomi, 37 hastaya lobektomi (3 göğüs duvarı, 1 vertebra rezeksiyonu, 2 intraperikardiyal, 9 sleeve veya arteroplasti) ve iki hastaya segmentektomi uygulandı. Hastaların 19'unda (%39.5) morbidite saptandı, en sık morbidite nedeni pnömoni, aritmi ve uzamış hava kaçağı idi. Dört (%8.3) hastada pnömoni, myokard enfarktüsü ve mide perforasyonu nedeniyle mortalite saptandı. Median takip süresi 51 ay, beş yıllık sağ kalım süresi %45 olarak tespit edildi.

Sonuç: Bu çalışmada lokal ileri evre KHDAK'li yaşlı hastalarda indüksiyon tedavisi sonrası akciğer rezeksiyonlarının kabul edilebilir morbidite, mortalite oranları ile güvenli bir şekilde yapılabildiği ve oldukça iyi sağ kalım elde edilebildiği gösterilmiştir.

Anahtar Kelimeler: Yaşlı hasta, indüksiyon tedavisi, kemoterapi, kemoradyoterapi, cerrahi

Cerrahi Tedavi

SS-017 Referans Numarası: 230

TİMOMA TEDAVİSİNDE UZUN DÖNEM SONUÇLAR RETROSPEKTİF ANALİZ

Bülent Aydemir[1], Halit Yardımcı[1]

[1]Dr. Siyami Ersek Göğüs Kalp ve Damar Cerrahisi Hastanesi / Göğüs Cerrahisi Kliniği

Amaç: Timik epitelyal tümörler insanda nadir görülürmekle birlikte anterior mediyastinal kitlelerin %50'sini oluştururlar. Erişkinlerde görülen en sık mediyastinal tümörlerdir. Olgularının %30-40'ına Myastenia Gravis (MG) gibi otoimmün hastalıklar eşlik eder. Tedavide ekstended timektomi en etkili yöntemdir. Bu çalışmanın amacı timomada uygulanan cerrahi tedavinin erken ve uzun dönem sonuçlarının gözden geçirilmesidir.

Grereç ve Yöntem: Kliniğimizde 2003-2016 yılları arasında timoma nedeni ile opere edilen 58 hasta retrospektif olarak incelenmiştir.

Bulgular: Olguların 38'i (%65.5) erkek, 20'si (%34.5) kadındı. Ortalama yaş 49.62 (13-84) idi. MG nin eşlik etmediği olgularda en sık görülen semptom nefes darlığıydı. Olguların %82.8'ine sadece Toraks BT ile tanı konurken %5.2'sine İAB ile, %6.9'una mediastinotomi ile tanı kondu. Histolojik değerlendirmede en büyük oranı %41 ile Tip B2 timoma almaktaydı. Olguların 24'üne (%41.4) MG eşlik ediyordu. Olguların %81'ine komplet rezeksiyon yapıldı. Erken dönem mortalite 1 olguda görüldü. Geç dönem mortalite 10 olguda görüldü.

Sonuç: Timomaların tedavisinde komplet rezeksiyon en temel tedavi yöntemidir.

Anahtar Kelimeler: timoma ekstended timektomi

Radyoterapi

SS-018 Referans Numarası: 190

TİMOMA VE TİMİK KARSİNOMLU 36 HASTADA RADYOTERAPİ SONUÇLARI VE PROGNOSTİK FAKTÖRLERİN DEĞERLENDİRİLMESİ

Oğuz Çetinayak[1], Cenk Umay[1], Barbaros Aydın[1], Nesrin Aktürk[1], İlhami Er[1], Meltem Kırlı[1], Ahmet Kuru[1], Aydın Şanlı[2], Işıl Somalı[5], Duygu Gürel[4], Eyüp Sabri Uçan[3], Emine Osma[6], Nezih Özdemir[2], Ayşe Nur Demiral[1], Rıza Çetingöz[1]

[1]Dokuz Eylül Üniversitesi Tıp Fakültesi, Radyasyon Onkolojisi Anabilim Dalı
[2]Dokuz Eylül Üniversitesi Tıp Fakültesi, Göğüs Cerrahisi Anabilim Dalı
[3]Dokuz Eylül Üniversitesi Tıp Fakültesi, Göğüs Hastalıkları Anabilim Dalı
[4]Dokuz Eylül Üniversitesi Tıp Fakültesi, Patoloji Anabilim Dalı
[5]Dokuz Eylül Üniversitesi Tıp Fakültesi, Medikal Onkoloji Anabilim Dalı
[6]Dokuz Eylül Üniversitesi Tıp Fakültesi, Radyodiagnostik Anabilim Dalı

Amaç: Bu çalışmanın amacı DEAKG'nin tedavi protokolü uyarınca radyoterapi (RT) uygulanmış timoma ve timik karsinomlu hastaların tedavi sonuçları ve prognostik faktörlerinin geriye dönük olarak incelenmesidir.

Hastalar ve Yöntem: Temmuz 1991 – Haziran 2015 tarihleri arasında kliniğimizde post operatif RT uygulanmış timoma ve timik karsinomlu 36 hasta çalışmaya dahil edilmiştir. RT cerrahi sınır pozitif ve/veya yakın, ileri evre, kapsül invazyonu olan ve timik karsinomlu hastalara uygulanmıştır. Hastaların 29 (%81)'i timoma, 7 (%19) tanesi ise timik karsinom'ludur. Hastaların %42'si göğüs ağrısı ile başvurmuş ve %60'ına BT ile tanı konmuştur. Oniki (%33) hastada Myastenia Gravis (MG) mevcuttur. Onbeş (%42) hastaya timektomi ve/veya mediastinal lenf nodu disseksiyonu (MLND), 21 (%58)'ine yalnızca kitle eksizyonu uygulanmıştır. Histopatalojik WHO sınıflamasına göre; A'da 2 (%6), B1-B3'te 27 (%75) ve C'de ise 7 (%9) hasta bulunmaktadır. Hastaların Masaoka evrelemesine göre dağılımı; 3 (%8) Evre 1, 14 (%39) EvreII, 8 (%22) Evre III ve 11 (%31) Evre IV şeklindedir. Cerrahi sınır 20 (%56) hastada pozitif olarak raporlanmıştır. RT tekniği, cerrahi şekli (timektomi±MLND/ kitle eksizyonu), cerrahi sınır (+/-), evre (I,II /III,IV), tümör histolojisi (A/B/C) ve MG (+/-) genel sağkalım (GSK) ve hastalıksız sağkalımı (HSK) etkileyen prognostik faktörler olarak değerlendirilmiştir. Erken ve geç yan etkiler RTOG/EORTC kriterlerine göre sınıflandırılmıştır. Sağkalım analizleri Kaplan-Meier yöntemine göre SPSS v20.0 kullanılarak yapılmıştır.

Bulgular: Hastaların medyan yaşı 50 (25 – 84), erkek/ kadın oranı 17/19'dir. RT; 9 (%25) hastaya radikal, 26 (%72) hastaya adjuvan ve 1 (%3) hastaya neoadjuvan olarak uygulanmıştır. Medyan toplam doz 54 (45-60) Gy ve medyan fraksiyon doz 2 (1.8-2) Gy'dir. Kemoterapi 10 (%28) hastaya adjuvan, 5 (%14) hastaya ise neoadjuvan olarak uygulanmıştır. Medyan izlem 72 (4-180) aydır. Timoma hastalarında; 2, 5 ve 10 yıllık GSK ve HSK sırasıyla; %97, %88, %74 ve %89, %81, %59 olarak bulunmuştur. Timik karsinomlu hastalarda; 2, 5 ve 10 yıllık GSK ve HSK sırasıyla; %67, %33, %33 ve %86, %34, %34 olarak bulunmuştur. Lokal ve/veya bölgesel yineleme timoma ve timik karsinom'da sırasıyla 4/29 (%14) ve 1/7 (%14) olarak izlenmiştir. Uzak metastazın; timoma'da 7/29 (%24), timik karsinomda 3/7 (%42) olguda geliştiği saptanmıştır. MG'i olan timoma hastalarının değerlendirilmesinde; cerrahi tip (6 hastaya timektomi/ 5 hastaya kitle eksizyonu), tüm hastalar WHO B1-B3 sınıflamasında saptanmış, 7 (%64) hasta evre II, 3 (%27) hasta evre III ve sadece 1 (%9) hasta evre IV şeklindedir. Hiçbir MG'li hastada lokal ve/ veya bölgesel yineleme saptanmamıştır. Timoma hastalarında yapılan tek değişkenli analizde; MG varlığının GSK'ı ve HSK'ı anlamlı olarak arttırdığı saptanmıştır (sırasıyla p:0.038 ve p:0.03). RT tekniği, evre, cerrahi sınır, WHO sınıflaması; GSK ve HSK'da anlamlı bulunmamıştır. Çok değişkenli analizde anlamlı faktör saptanmamıştır. RTOG derece 3-4 geç yan etki izlenmemiştir.

Sonuç: RT uygulanan timoma ve timik karsinomlu hastalarda GSK ve lokal kontrol literatür ile uyumlu bulunmuştur. Bağımsız bir prognostik faktör olmamakla birlikte, MG varlığı timoma hastalarında GSK ve HSK'ı olumlu etkilemektedir. Bu durum tümörün erken dönemde yakalanması, daha iyi histolojik tip ve erken evre oranlarının yüksek olması ile açıklanabilir.

Anahtar Kelimeler: Timoma, Timik Karsinom, Postoperatif RT

Tanı-Evreleme

SS-019 **Referans Numarası: 49**

METASTATİK KHDAK TANILI HASTALARDA HEMATOLOJİK PARAMETRELERİN PROGNOSTİK ETKİSİNİN DEĞERLENDİRİLMESİ

Selçuk Şeber[1], Tarkan Yetişyiğit[1]

[1]*Namık Kemal Üniversitesi Hastanesi Medikal Onkoloji Bilim Dalı*

Nötrofil/lenfosit oranı (NLO), trombosit/lenfosit oranı (TLO) ve lenfosit/monosit oranı (LMO) gibi sistemik inflamasyon belirteci olarak kabul edilen hematolojik parametre değişkenleri kanserin birçok türü için prognostik faktördür. Bu çalışmada standart tedavi verilen küçük hücreli dışı metastatik akciğer kanserli hastaların tedavi öncesinde bakılmış olan hematolojik parametre değişikliklerinin ve hastaların klinik özelliklerinin prognoz üzerine etkisini değerlendirmeyi amaçladık. Çalışmamıza 2010-2016 yılları arasında metastatik küçük hücreli dışı akciğer kanseri tanısı alarak çalışmaya kabul kriterlerini karşılayan 102 hasta dahil edildi. Hastaların tedavi öncesi demografik özellikleri ile hemogramları baz alınarak nötrofil sayısının lenfosit sayısına oranı, lenfosit sayısının monosit sayısına oranı ve trombosit sayısının lenfosit sayısına oranı retrospektif olarak hesaplandı. Roc eğrisi ile NLO sınır (cut off) değeri 2,5, LMO sınır (cut off) değeri 3, TLO sınır (cut off) değeri 183 olarak belirlendi. Tüm hastalar sınır (cut off) değerlerine göre iki gruba ayrıldı ve istatistiksel inceleme yapıldı. Çalışma grubundaki hastaların median GSK süresi 10 ay ve PSK süresi 6 ay olarak bulundu. Tek değişkenli analizde yüksek NLO'nun (cut off≥2,5), yüksek TLO'nun (cut off ≥183) ve düşük LMO'nun (cut off<3) genel sağkalım ve progresyonsuz sağkalım üzerinde olumsuz etkisi olduğu görüldü. Klinik parametrelerden ise, ECOG Performans Skorunun 0-1 olması, yaşın ≥70 olması, tek metastazı olmasının daha uzun genel sağkalım ile ilişkili olduğu saptandı. Multivariate cox regresyon analizinde ise sadece metastaz sayısı sağkalım için bağımsız prediktif değer olarak bulundu. Sonuç olarak NLO, PLO ve LMO parametereleri sağ kalım ile yakın ilişkilidir ancak metastatik evredeki küçük hücreli dışı akciğer kanseri tanılı hastalarda prognozu belirlemede bağımsız bir faktör olarak rol oynamamaktadırlar. Sistemik inflamasyon belirteçlerinin metastatik hastalıktaki rolleri üzerine daha fazla çalışma yapılmasına ihtiyaç vardır.

Anahtar Kelimeler: Küçük hücreli dışı akciğer kanseri, inflamasyon belirteçleri, prognoz

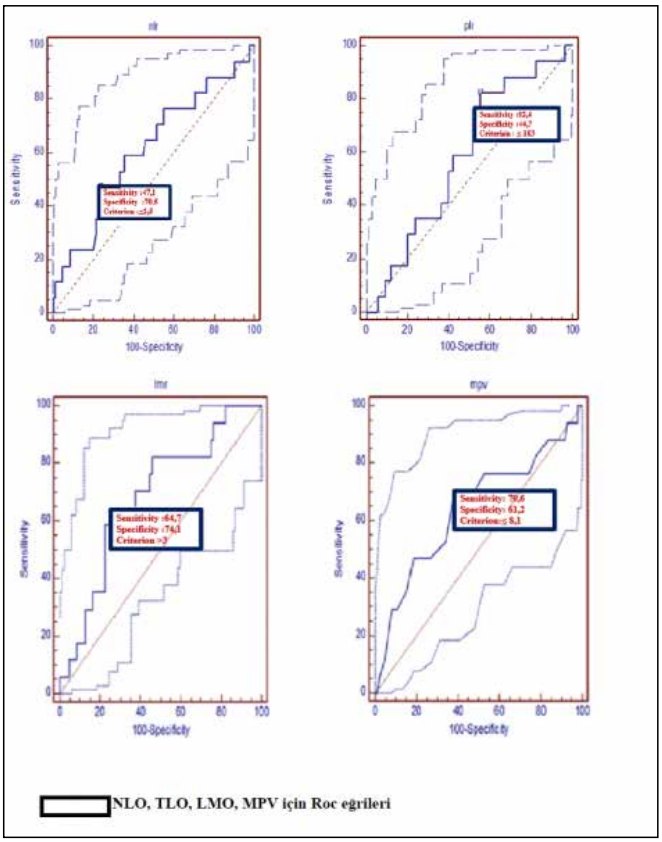

Resim 1.

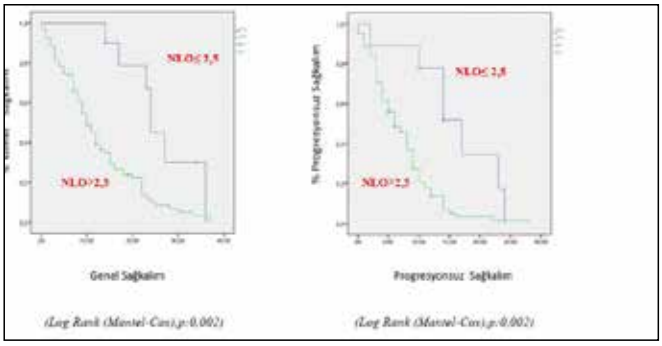

Resim 2.

Hematolojik parametre degişikliklerinin GSK ve PSK üzerine etkileri

Hemogram Parametreleri		n	%	Genel Sağkalım(ay)	p	Progresyonsuz sağkalım (ay)	P
NLO	<2,5	10	(9,8)	24	0,002	14	0,002
	≥ 2,5	92	(90,2)	10		6	
LMO	<3	56	(54,9)	8	<0,001	5	<0,001
	≥3	46	(45,1)	14		9	
TLO	< 183	50	(49)	14	<0,001	9	<0,001
	≥183	52	(51)	8		5	
MPV	<8,1	38	(23,5)	10	0,451	6	0,141
	≥8,1	64	(76,5)	11		8	

p<0,05 istatistiksel anlamlı

Resim 3.

Radyoterapi

SS-020 Referans Numarası: 67

LOKAL NÜKSLÜ KÜÇÜK HÜCRELİ DIŞI AKCİĞER KANSERLERİNDE ROBOTİK STEREOTAKTİK RADYOTERAPİ İLE İKİNCİ SERİ IŞINLAMA

Cemile Ceylan[1], Hande Baş Ayata[1], Mertay Güner[1], Andaç Hamamcı[1], Metin Güden[1], Kayıhan Engin[1]
[1]Anadolu Sağlık Merkezi

Giriş: Gelişen radyoterapi teknikleri ile tümör kontrol oranı arttırılabilmesine karşın daha önce radyoterapi görmüş Küçük Hücreli Dışı Akciğer Kanserli (KHDAK) olgularda tedavi hacmi içinde rekürren oranı oldukça fazladır. Rekürren tümörün yüksek toksisite riski ve doz tutarlılığı olmamasından dolayı stereotaktik vücut radyoterapi (SBRT) ile ikinci seri ışınlanma hakkında sınırlı bilgi mevcuttur. Çalışmada, daha önce konvansiyonel, 3 boyutlu konformal (3BKRT), Yoğunluk Ayarlı Radyoterapi ya da Volumetrik Radyoterapi ile tedavi alan ve alan içinde rekürren olan ve kliniğimizde robotik radyocerrahi cihazıyla ikinici seri tedavisi SBRT ile yapılan KHDAK'li olgular incelenmiştir. Tedavinin etkinliği, toksisite oranına bakılarak robotik SBRT'nin etkinliği araştırılmıştır.

Metot: Kliniğimizde Kasım 2005-Nisan 2015 tarihleri arasında daha önce eksternal tedavisi almış, ancak sonrasında rekürren bulgusu ile Cyberknife cihazıyla SBRT tedavisi görmüş 49 olgudan 28 olgu ve planları geriye dönük olarak incelenmiştir. Çalışmaya dahil olan tüm hastaların lokal rekürrensleri BT (Bilgisayarlı Tomografi), PET/BT (Pozitron Emisyon tomografi) ve/veya biyopsi ile belirlenmiştir. Daha önce tedavi gören olgularda medyan CTV (Klinik Hedef Hacim) ve PTV (Planlanan Hedef Hacim) dozları sırasıyla 54 ve 65,72 cGy'dir. İlk tedavi ile Cyberknife arasında geçen medyan süre ise 15 aydır. SBRT sonrası medyan takip 9 (3-52) aydır. Tüm hastaların planları ve tedavi sonrasında 2. ay ve 4'er ay sonrası alınan takip PET/BT ve BT'leri incelenerek, lokal kontrol, hastalıksız-tüm sağkalım ve toksisite değerlendirildi. Tedavi dozu etkinliği BED (Biyolojik Efektif Doz) değeri hesaplanarak literatür ile karşılaştırıldı.

Sonuçlar: Çalışmaya dahil 24'ü erkek 3'ü kadın hastanın medyan yaş değeri 64 idi. 2. Seri SBRT uygulamasında uygulanan doz değeri 60 ile 30 Gy arasında iken fraksiyon sayısı 3 ile 8 gün arasında değişti. Bu değişim rekürrensin olduğu bölge, ilk tedavi ile SBRT arasında geçen süre ve ilk tedavi dozuna göre oldu. Medyan SBRT dozu ise BED değeri 48 Gy olan 5 fraksiyonda 30 Gy olarak bulundu. Olguların 18'i SBRT sırasında kemoterapi alıyordu. Rekürren lezyonların %65'i daha önceki tedavinin yüksek doz bölgesinde iken %35'i düşük doz alan bölge yerleşimliydi. SBRT sonrasında ilk takipte 4 olguda lokal progresyon gözlendi. BED>48 Gy ve BED<48 Dy olarak tedavi etkinliği araştırıldığında ise lokal kontrol oranı BED>48 Gy'de istatiksel olarak anlamlı daha iyi bulundu (p:007). Medyan sağ kalım BED>48 Gy iken 48 ay bulunurken BED<48 Gy iken 13 ay olarak hesaplandı. Kalan-Meier istatistik analizine göre 1 ve 2 yıllık sağ kalım sırasıyla %71 ve %42 olarak bulundu. Ortalama sağ kalım 32,8 ay iken medyan sağ kalım 21 ay olarak hesaplandı. Tedavi süresince herhangi bir akut yan etki bulunmaz iken takip sürecinde Grade 3 ve daha üstü toksisite görülmedi.

Tartışma: Robotik radyocerrahi ile SBRT yaklaşımı erken evre akciğer olgularında yüksek lokal kontrol oranı ile uygulanabilmektedir. Ancak daha önce küratif amaçlı radyoterapi görmüş olgularda kritik organ dozlarının tolerans değerlerinin aşılması sonrasında 2. seri ışınlamalarda ölüme kadar gidecek yüksek toksisiteden dolayı tedavi dozu ve doğruluğu oldukça önemlidir. Robotik cerrahi ile rekürrren akciğer olgularında SBRT küratif ve palyatif amaçlı olarak düşük toksisite ve cerrahi şansı olmayan olgularda yüksek lokal kontrol ile tedavi uygulanabilir.

Anahtar Kelimeler: Re-irradiasyon, Rekürren Akciğer Ca, Cyberknife

Cerrahi Tedavi

SS-021 Referans Numarası: 84

SOLİTER PULMONER NODÜLLERDE MALİGNİTE TANISINDA DAHA MI ETKİNİZ?

Yeliz Erol[1], Soner Gürsoy[1], Ahmet Üçvet[1], Özgür Samancılar[1]
[1]T.C. Sağlık Bakanlığı İzmir Dr. Suat Seren Göğüs Hastalıkları ve Cerrahisi Eğitim ve Araştırma Hastanesi

Amaç: SPN ön tanısı ile kliniğimize başvuran ve opere edilen hastalardaki malignite oranlarının belirlenmesi ve sonuçların analiz edilmesi amaçlandı.

Metot: Ocak 2010- Aralık 2015 yılları arasında kliniğimizde opere olan hastaların preop BT ve varsa PET-BT görüntüleri incelenerek; 3 cm'den büyük, mediastinal lenfadenopati, birden fazla nodül, bilinen malignitesi olan, plevral efüzyonun eşlik ettiği hastalar çalışma dışı bırakıldı. Kriterlere uyan ve kliniğimizde opere edilmiş 114 hastanın dosyaları retrospektif olarak incelendi. Yaş, cinsiyet, bilgisayarlı tomografi ve patoloji raporuna göre nodül çapları, preoperatif değerlendirmede kullanılan teknikler ve postoperatif patolojik tanı olarak veriler değerlendirildi.

Bulgular: Hastaların yaş ortalaması 58.19 ± 10.756 (13-80) olup, 86'sı erkek 28'i kadın idi. 114 hastanın postoperatif patoloji sonucunda 100 (%87.7) hastanın malign, 14 hastanın (12.3) benign olarak raporlandığı görüldü. Hastaların 62 tanesine preoperatif dönemde TTİİAB yapılmış ve 46'sı (%74.2) malign, 16'sı (%25.8) benign olarak raporlanmış. TTİİAB işleminin sensitivitesi %78, spesifitesi %100, pozitif predictive değeri %100, negative predictive değeri %18.75, doğruluk oranı ise %79 olarak hesaplandı. Preoperatif benign olarak raporlanan 16 hastanın postoperatif patoloji sonucu değerlendirildiğinde 13'ünün (%81.25) malign olarak geldiği görüldü. Preoperatif tanısı olmayan 52 hastanın postoperatif patoloji sonuçları değerlendirildiğinde 11 (%21.2) hastanın benign, 41(%78.8) hastanın ise malign olarak raporlandığı görüldü. Hastalar 60 yaş altı ve üstü olarak gruplandırıldığında 60 yaş üstü hastalarda malignite oranın yüksek olduğu görüldü ve istatistiksel olarak anlamlı idi (p=0.003).

Sonuç: Malign lezyonlar için oldukça tanı koydurucu olan TTİİAB'nin, benign lezyonlar için tanı değeri daha düşüktür. Çalışmamızda TTİİAB sensitivitesi %78, spesifite %100, doğruluk %79, negative predictive değer %18.75 olarak bulunmuştur.

Hastaların hepsi öncelikle hastanemiz göğüs hastalıkları kliniğince değerlendirilmiş, boyutsal progresyon ya da malignite olma olasılığı olan hastalar kliniğimize yönlendirilmiştir. 114 hastanın 100'ünde nodülün malign olması tanı algoritmasının iyi izlendiğini ve cerrahiye yönlendirilen hastaların uygun şekilde seçildiğini göstermektedir.

Anahtar Kelimeler: Nodül, Pulmoner, Soliter

Mezotelyoma

SS-022 Referans Numarası: 55

MALİGN PLEVRAL MEZOTELYOMADA AİLESEL YATKINLIĞIN TÜM GENOM DİZİLEME İLE ANALİZİ

Muhittin Akarsu[1], Güntülü Ak[2], Selma Metintaş[2], Muzaffer Metintaş[2]
[1]Eskişehir Osmangazi Üniversitesi Tıp Fakültesi, Göğüs Hastalıkları Anabilim Dalı
[2]Eskişehir Osmangazi Üniversitesi Akciğer ve Plevra Kanserleri Uygulama ve Araştırma Merkezi

Malign plevral mezotelyoma plevranın primer malign tümörüdür. Normal populasyonda nadir görülmesine rağmen asbest temaslı populasyonda önemli bir sorun olan bu tümörün günümüzde standart ve küratif bir tedavisi olmayıp prognozu tüm çabalara rağmen iyi değildir. MPM'nın etiyolojisinde rol oynayan en önemli ve etyolojik ilişkinin en iyi tanımlandığı iki faktörden ilk tespit edileni asbest diğeri ise erionittir. Asbest ve erionit temasının dışında mezotelyoma etyolojisinde tartışılan diğer etkenler arasında radyasyon, SV 40 virüsü ve genetik yatkınlık yer almaktadır. Mezotelyomada genetik yatkınlık, hastalığın endemik olduğu bölgelerde bazı ailelerde birden fazla aile bireyleri hastalıktan etkilenirken bazı

ailelerin hiç etkilenmemesinin fark edilmesiyle ortaya çıkmış bir düşünce olup konuyla ilgili araştırmalar yoğun bir şekilde devam etmektedir.

Ailesel yatkınlığı araştırmak üzere yapılan bu çalışmada amaç 4 farklı aileden 10 akraba bireyin tüm genomunun yeni nesil sekanslama yöntemi ile haritalandırılarak malignite gelişimde etkili olabilecek yolaklardaki ortak varyasyonların saptanmasıdır.

Tarafımızca tanı konulan ve takip edilen 4 ailenin 10 bireyi değerlendirildi. A ailesinden iki, B ailesinden dört, C ailesinden iki ve D ailesinen iki bireyden oluşan akraba mezotelyoma grubunun periferik kanlarından izole edilen DNA'larında tüm genom dizileme analizi yapıldı.

Bu analiz sonucunda on bireyde 8622 ortak varyant saptandı. Biyoinformatik analizle on bireydeki ortak gen mutasyonları filtrelendi. Bu filtreden sonra geriye kalan varyantlar arasından populasyonda çok nadir görülen ve hasar verici gen mutasyonları seçildi. Toplamda on beş kromozomda, otuz yedi gen üzerinde yüz yirmi varyant saptandı. Bu genler arasında mezotelyoma gelişimi ile direk ilişkili PIK3/AKT yolağı üzerinde etkili PIK3R4 geni üzerinde bir adet kompleks mutasyon olduğu belirlendi. Bunun dışında diğer 36 genin kanser ile ilişkisi literatürde sorgulandığında çalışmamızdaki on iki genin daha dikkat çektiği görüldü. Bunlar; SLC25A5, ITGB6, PLK2, RAD17, HLA-B, HLA-DRB1, HLA-DQB1, GRM, IL20RA, MAP3K7, RIPK2, MUC16 dir.

Sonuç olarak söz konusu genlerin birden fazla bireyinde mezotelyoma çıkan ailelerde doğrulanması için ilave çalışmalara gereksinim bulunmaktadır. Bu genlerin ilave çalışmalarla doğrulanması halinde mezotelyomalı bireylerin birince derece akrabaları bu hastalık açısından taranabilir ve erken tanı ile yaşam süresinde uzama şansı elde edilebilir.

Anahtar Kelimeler: mezotelyoma, ailesel yatkınlık, tüm genom dizileme

Moleküler ve Patoloji Tanı

SS-023 **Referans Numarası: 182**

VİSSERAL PLEVRA İNVAZYON DERECESİNİN PROGNOZA ETKİSİ VAR MI?

Suat Erus[1], Fatih Selçukbiricik[4], Murat Kapdağlı[3], Handan Zeren[6], Serhan Tanju[2], Şükrü Dilege[2], Nil Molinas Mandel[5]

[1]Koç Üniversitesi Hastanesi Göğüs Cerrahisi Kliniği
[2]Koç Üniversitesi Tıp Fakültesi, Göğüs Cerrahisi Anabilim Dalı
[3]VKV Amerikan Hastanesi Göğüs Cerrahisi Kliniği
[4]Koç Üniversitesi Hastanesi Medikal Onkoloji Kliniği
[5]Koç Üniversitesi Tıp Fakültesi, Medikal Onkoloji Anabilim Dalı
[6]VKV Amerikan Hastanesi Patoloji Bölümü
[7]Koç Üniversitesi Hastanesi Patoloji Bölümü

Giriş: Küçük hücreli dışı akciğer kanserinde (KHDAK) visseral plevral invazyon (VPI), tümör boyutu 3 cm'den küçük olduğunda tümörün "T" evresini arttıran bir özelliktir. Tümör plevrayı tutmamış veya plevranın elastik tabakasına ulaşmayan invazyon yapmışsa PL0, elastik tabakayı aşmışsa PL1, plevral yüzey tutulmuşsa PL2 ve parietal plevranın herhangi bir kısmı tutulmuşsa PL3 olarak sınıflandırılır. Çalışmamızın amacı; VPI'nin T evrelemesindeki yerini ve sağkalıma olan etkisini incelemektir.

Materyal-metod: Ocak 2005 ile Kasım 2013 arasında KHDAK nedeniyle opere edilen 230 hastanın verileri çalışmaya dahil edildi. Neoadjuvan kemoterapi, uzak metastaz, inkomplet rezeksiyon yapılan, parietal plevra invazyonu olan ve operasyona bağlı kaybedilen hastalar çalışmadan dışlandı. Hastalara ait yaş, cinsiyet, tümör histolojik tipi ve evresi, rezeksiyon tipi, VPI tipi retrospektif olarak kaydedilip, hastaların sağkalımı prospektif olarak değerlendirildi.

Bulgular: Ellibir hasta dahil edilme kriterlerini taşımadığından çalışma dışı bırakıldı. Çalışmaya dahil edilen 179 hastanın 118'inde PL0, 46'sında PL1 ve 15'inde PL2 VPI vardı. Tümör evresinden bağımsız olarak PL0 olanlarda ortanca sağkalım 64,5 ay, PL1'de 53,5 ay ve PL2'de ise 38 aydı. Hastaların 5-yıllık sağkalım oranları sırasıyla PL0 için %75,4, PL1 için %77,3, PL2 için %53,3 idi. PL0, PL1, PL2 arasında sağkalım açısından istatistiksel anlamlı fark saptandı (p=0,03). VPI varlığı (PL1 veya PL2) ve PL0 kıyaslandığında anlamlı sağkalım farkı görülmedi (p=0,30), ancak PL0-1 ile PL2 kıyaslandığında gruplar arasında sağkalım açısından istatistiksel anlamlı fark saptandı (60 ay vs 38 ay, p<0,01). PL0-1 ve PL2 karşılaştırması N0 hastalar arasında yapıldığında anlamlı sağkalım farkı bulunurken (p=0,05), N1 ve N2 hastalık durumunda sağkalım için istatistiksel anlamlı fark saptanmadı (p=0,76 ve p=0,17).

Sonuç: Çalışmamız, özellikle PL2 varlığının; lenf nodu pozitifliği, tümör evresi ve histolojik tipten bağımsız olarak kötü prognozla ilişkisi olduğunu göstermektedir. VPI'nin KHDAK'de prognostik önemini daha iyi anlayabilmek için geniş ve iyi planlanmış çalışmalara ihtiyaç vardır.

Anahtar Kelimeler: akciğer kanseri, viseral plevra invazyonu,

Cerrahi Tedavi

SS-024 **Referans Numarası: 26**

SENKRON BEYİN METASTAZLI PRİMER AKCİĞER KANSERİNDE CERRAHİ TEDAVİNİN SONUÇLARI

Hakan Kıral[1], Volkan Baysungur[1], Çağatay Tezel[1], Serda Kanbur Metin[1], Aysun Kosif Mısırlıoğlu[1], Levent Alpay[1], Hakan Yılmaz[1], Bora Gürer[2], İrfan Yalçınkaya[1]

[1]Süreyyapaşa Göğüs Hastalıkları ve Göğüs Cerrahisi Eğitim ve Araştırma Hastanesi, Göğüs Cerrahisi Kliniği, İstanbul
[2]Fatih Sultan Mehmet Eğitim ve Araştırma Hastanesi, Beyin Cerrahisi Kliniği, İstanbul

Amaç: Küçük hücreli dışı akciğer kanserli (KHDAK) hastalarda beyin metastazları sık görülmektedir. Radyoterapi ve kemoterapiden oluşan klasik tedavilere rağmen, prognoz kötüdür ve 3-12 ay arasında değişmektedir. Bununla birlikte kranial cerrahi veya Gama Knife ve agresif akciğer rezeksiyonunun birlikte yapıldığı bazı çalışmalarda uzun dönemli sağ kalımlar bildirilmektedir.

Yöntem: Kliniğimizde 2012-2016 yılları arasında opere edilen KHDAK'li ve senkron beyin metastazlı 16 olgu prospektif data girişi yapılarak retrospektif olarak değerlendirildi. Tüm hastalarda önce beyin metastazlarına yönelik olarak kranial cerrahi veya gama knife tedavisi ve takiben primer akciğer kanseri için mediastinoskopi ve anatomik akciğer rezeksiyonu yapıldı.

Bulgular: Olguların 14'ü erkek, 2'si kadın olup yaş ortalaması 60 (41-71) idi. Beyinde soliter metastaz olan 12 olguda kranial cerrahi ve soliter/oligo metastazı olan 4 olguda ise gama knife tedavisini takiben akciğer rezeksiyonları yapıldı. 15 olguda torakotomi ve 1 olguda ise Videoasiste torakoskopik cerrahi ile rezeksiyon tamamlandı. 13 olguda lobektomi, 3 olguda ise pnömonektomi yapıldı. Olguların 13'inde adenokarsinom 3'ünde ise squamous hücreli karsinom tespit edildi. Rezeksiyon sonrası patolojik evrelemede; 10 (%62.5) olguda lenf nodu metastazı tespit edilmezken (N0), 2 (%12.5) olguda hiler (N1) ve 4 (%25) olguda ise mediastinal lenf nodu (N2) metastazı saptandı. Bir olgu (%6.25) postopratif 10.gün pnömoni ve solunum yetmezliğine bağlı exitus oldu. Üç olguda (%18.75) ise çeşitli postoperatif komplikasyonlar çıktı. Ortalama survi 15,33±8,63 aydı. Bir yıllık survi oranı %56.2 ve 2 yıllık survi oranı %32 olarak hesaplandı. Beyin metastazlarının sayısı, beyin metastazlarının tedavi şekli, hücre tipi, rezeksiyon tipi ve lenf nodlarının durumunun survival ile istatstiksel olarak anlamlı farklılık göstermediği tespit edildi (p>0,05).

Sonuç: Sonuçlarımız senkron beyin metastazı olan KHDAK'li seçilmiş hastalarda, kranial cerrahi veya gama knife ve takiben agresif akciğer rezeksiyonunun survivalı uzatma konusunda etkili olduğuna işaret etmektedir. Deneyimlerimiz ve literatürdeki bilgiler; bifokal cerrahinin bu grup hastalarda surviye ve disease-free intervale katkısını göstermekte olup, primer tümör ve beyin metastazının komplet rezeksiyona uygunluğu hasta seçiminde son derece önemlidir.

Anahtar Kelimeler: akciğer kanseri, senkron beyin metastazı, kombine cerrahi

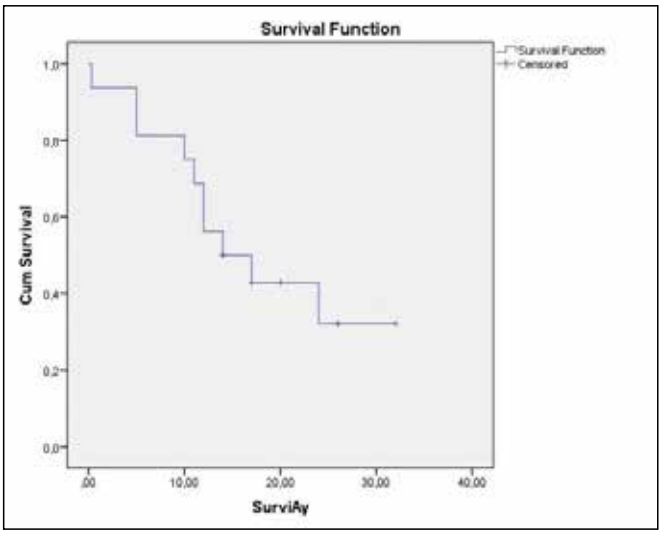

Resim 1.

Cerrahi Tedavi

SS-025 Referans Numarası: 200

PORT KATATER UYGULAMALARININ ERKEN VE GEÇ DÖNEM KOMPLİKASYONLARININ DEĞERLENDİRİLMESİ: TEK MERKEZ 1583 VAKA

Ömer Önal[1], Ömer Faruk Demir[1]

[1]Erciyes Üniversitesi Tıp Fakültesi, Göğüs Cerrahisi Anabilim Dalı

Amaç: Port kateterler, kemoterapotik ajanların, beslenme sıvılarının güvenli olarak verilmesini sağlayan ve hastalar tarafından kolay tolere edilebilen uzun ömürlü bir damar yoludur. Bu çalışmanın amacı farklı damarlardan santral venöz port katater uygulanan 1583 hastada erken ve geç dönem komplikasyonları değerlendirmektir.

Gereç ve Yöntem: Malignite nedeniyle kemoterapi alması planlanan 1583 hastaya, Ocak 2010- Ocak 2016 tarihleri arasında, toplam 1583 santral venöz port katater uygulandı.

958 (%60,5) kadın, 625 (%39,5) erkek hastadan oluşan çalışma grubunun yaş aralığı 20–84 yıl (ortalama yaş 51,7) idi. Hastaların 874'üne (%55,2) sağ internal juguler vene, 364'üne (%23) sağ subklavyen vene, 218'ine (%13,8) sol subklavyen vene, 127'sine (%8) sol internal juguler vene port katater yerleştirildi. Tüm müdahaleler ameliyathanede, monitorizasyon sonrası, en uygun sterilizasyon koşulları altında lokal anestezi ile yapıldı. Müdahale sonrası çekilen arka-ön akciğer grafisi ile katater lokalizasyonu ve komplikasyonlar değerlendirildi. İşlemden sonra ilk 30 gün içinde görülen komplikasyonlar erken dönem, sonrası geç dönem komplikasyonlar olarak değerlendirildi.

Bulgular: Erken dönemde görülen en sık komplikasyon arteriyal ponksiyon (n=47) idi (Tablo 1). 12 hastada baskılı pansuman ile kontrol altına alınan hematom izlendi. Pnömotoraks gelişen 27 hastanın 15'inde sağ subklavyen, 9'unda sol subklavyen, 2'sinde sağ internal juguler,1'inde sol internal juguler vene katater takılmıştı. Bunlardan 12 hastaya tüp torakostomisi uygulanması gerekti. Diğer 15 hastada ise oksijen tedavisi yeterli oldu. Sağ subklavyen vene katater takılan 14 hastanın 11'inde kataterin sol subklavyene, 3'ünde ise sağ internal juguler vene ilerlemiş olduğu görüldü. Sol subklavyen venden giriş yapılan 4 hastada ise kataterin ucunun sağ subklavyen vene ilerlediği görüldü. Sağ ve sol internal juguler venlere yapılan uygulamalarda katater ucunun malpozisyonuna rastlanmadı. Malpozisyon tespit edilen kataterler aynı gün içerisinde skopi eşliğinde revize edildi (Resim 1). Geç dönemde ise en sık görülen komplikasyon %2,9 ile katater disfonksiyonu idi (Tablo 2). Katater disfonksiyonuna neden olan en sık etkenler sırasıyla trombosis ve enfeksiyon idi. Trombus tespit edilen 24 hastada heparinli serum ile yıkama ve düşük molekül ağırlıklı heparin ile kataterin çalışması sağlanırken, trombus, enfeksiyon, ekstravazasyon ve katater embolizasyonu gibi geç dönem komplikasyonlar nedeniyle 63 hastanın katateri çıkarıldı (Resim 2). Erken ve geç dönem komplikasyonlara bağlı ölüm tespit edilmedi.

Sonuçlar: Komplikasyonlar değerlendirildiğinde sağ internal juguler venin en düşük komplikasyon oranları ile öncelikle göz önüne alınması gereken vaskuler yapı olduğunu düşünüyoruz. Gelişebilecek komplikasyonların takip ve tedavisinde başrolde olan göğüs cerrahlarının port katater uygulamalarında da başrolde olması gerektiğini savunuyoruz.

Anahtar Kelimeler: Santral Venöz Katater, Port katater.

Resim 1.

Resim 2.

Resim 3.

Tablo 1. Erken dönem komplikasyonların literatür ile karşılaştırılmalı olarak değerlendirilmesi.

Erken Komplikasyonlar	*n (%)*	*Literatür %*
Arterial Ponksiyon	47 (%2,9)	0,2 – 8
Pnömotoraks	27 (%1,7)	0,9 - 13
Katater ucu malpozisyonu	18 (%1,1)	0,8 – 2,9
Hematom	12 (%0,7)	0,3 – 26,8
Port yeri hematomu	8 (%0,5)	0 – 4,5
Kardiyoversiyon gerektiren kalp ritim bozukluğu	0	0,1 – 0,9
Hemoptizi	0	0,2 – 0,6
Hemotoraks	0	0,6-0,9
Hava embolisi	0	0 – 0,6
Brakiyal pleksus yaralanması	0	0,8 – 1,2

Tablo 2. Geç dönem komplikasyonların literatür ile karşılaştırılmalı olarak değerlendirilmesi.

Geç Komplikasyonlar	*n (%)*	*Literatür %*
Katater disfonksiyonu	46 (%2,9)	0,8 - 9
Trombosis	41 (%2,6)	1 – 56
Katater enfeksiyonu	27 (%1,7)	2,4 - 16
Extravazasyon	15 (%0,9)	0,5 - 6
Port yeri enfeksiyonu	13 (%0,8)	0 - 2,5
Katater rüptürü	12 (%0,7)	0,1 – 2,1
Katater embolizasyonu	5 (%0,3)	0 – 3,1
Cilt erozyonu	5 (%0,3)	1,8 – 3,0
Port rotasyonu	3 (%0,2)	0 - 1
VCS perforasyonu	0	0,4 - 1
Katater ucunun yer değiştirmesi	0	0,2 - 1,7

Radyoterapi

SS-026 **Referans Numarası: 140**

YAYGIN EVRE KÜÇÜK HÜCRELİ AKCİĞER KANSERİNDE KONSOLİDATİF TORAKAL RADYOTERAPİNİN YERİ

Esra Korkmaz Kıraklı[1], Berna Kömürcü[2], Hasan Yılmaz[1], Çimen Akçay[1], Ufuk Yılmaz[1]

[1]Dr. Suat Seren Göğüs Hastalıkları ve Cerrahisi Eğitim ve Araştırma Hastanesi-Radyasyon Onkolojisi Bölümü

[2]Dr. Suat Seren Göğüs Hastalıkları ve Cerrahisi Eğitim ve Araştırma Hastanesi-Göğüs Hastalıkları Bölümü

Amaç: Bu çalışmada sisplatin bazlı kemoterapi (KT)'yle metastazlarında tam ve tama yakın, primerde ise tam ya da kısmi yanıt veren yaygın evre küçük hücreli akciğer kanserli (KHAK) olgularda konsolidasyon amaçlı torasik radyoterapi (TRT)'nin lokal kontrol, progresyonsuz ve total sağkalıma etkisinin araştırılması amaçlanmıştır.

Gereç ve Yöntem: Ocak 2010-Aralık 2015 tarihleri arasında, kliniğimize başvuran yaygın evre KHAK tanılı olguların medikal bilgileri retrospektif olarak incelendi. Olgular içinden KT sonrası metastatik lezyonlarda tam / tama yakın, primerde tam ya da kısmi yanıt alınan ve konsolidasyon amaçlı TRT uygulanan olgular değerlendirmeye alındı. Yineleme paternleri incelendi. Progresyonsuz sağkalım ve total sağkalım analizleri yapıldı.

Bulgular: Yaygın evre KHAK tanısıyla RT gören 422 olgunun, konsolidatif TRT alan 26'sı çalışmaya dahil edildi. ECOG performans durumu 21 olguda 0-1, 5 olguda 2'ydi. Tanı anı metastatik lezyonların dağılım bölgeleri şöyleydi: kemik 11, karaciğer 8, adrenal 5, beyin 4, üst servikal lenf nodu 3, plevra 2, batın içi lenf nodu 2, akciğer parenkimi 1, pankreas 1 olgu. Sadece 1 metastatik lezyonu olan olgu sayısı 6, 2-4 metastazı olan olgu sayısı 7, 4'ten fazla metastazı olan olgu sayısı 13'tü.

KT sonrası, konsolidatif TRT öncesi yapılan yeniden evrelemede ekstrakranyal metastazlarda tam / tama yakın, beyin metastazlarında tam radyolojik yanıt varlığı saptandı. Primerde yanıt, olguların 18'inde'inde (%69.2) tam ve tama yakın, 8'inde ise (%30.8) kısmiydi.

TRT dozu 1 olguda 10x300 cGy, 2 olguda 23x200 cGy, 7 olguda 25x200 cGy, 12 olguda 30x200 ve 4 olguda 33x200 cGy idi. 5 olgu kemik metastazına yönelik palyatif kemik RT'si, 4 olgu kranyal metastazına yönelik palyatif kranyal RT almıştı, hiçbir olgunun metastazlarına yönelik konsolidasyon amaçlı RT yapılmamıştı. Beyin metastazı nedeniyle kranyal RT alan olguların dışındaki tüm olgular TRT sonrası, 10x250 cGy profilaktik kranyal RT almıştı (Tablo 1).

Lokal kontrol %67, lokal yinelemesiz sağkalım medyan 5 ay, progresyonsuz sağkalım 3 ay, total sağkalım medyan 13 ay, 1yıllık sağkalım %62.2, 2 yıllık sağkalım %8 olarak saptandı (Resim 1).

Sonuç: KT'ye iyi yanıtlı, performansı iyi yaygın evre KHAK'li olgularda, konsolidasyon TRT'si lokal kontrole ve sağkalıma katkı sağlayabilir.

Anahtar Kelimeler: yaygın evre, küçük hücreli akciğer kanseri, torasik Radyoterapi

Tablo 1.

Medyan yaş, yıl	65
ECOG	
0-1	21 (%80)
2	5 (%20)
TRT dozuna göre hasta sayısı, n	
10x300 cGy	1 (%3.8)
23x200 cGy	2 (%7.7)
25x200 cGy	7 (%26.9)
30x200 cGy	12 (%46.1)
33x200 cGy	4 (%15.3)
Tanı anı metastatik bölge sayısı, n	
Kemik	11 (%29.7)
Karaciğer	8 (%21.6)
Adrenal	5 (%13.5)
Beyin	4 (%10.8)
Üst servikal lenfatik	3 (%8.1)
Plevra	2 (%5.4)
Batın içi LN	2 (%5.4)
Akciper parenkimi	1 (%2.7)
Pankreas	1 (%2.7)
Metastatik lezyona göre hasta sayısı, n	
1	6 (%23)
2-4	7 (%27)
>4	13 (%50)
KT sonrası metastatik lezyonlarda yanıt	
Tam / tama yakın	26 (%100)
Kt sonrası primerde yanıt	
Tam /tama yakın	18 (%69.2)
Kısmi	8 (%30.8)

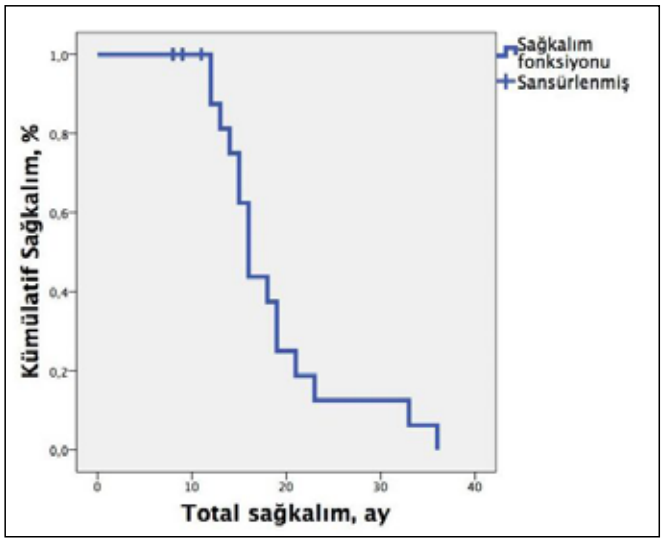

Resim 1.

Radyoterapi

SS-027 Referans Numarası: 212

PROFİLAKTİK KRANİAL RADYOTERAPİ UYGULANMIŞ HASTALARDA İKİNCİ SERİ KRANİAL RADYOTERAPİ ETKİNLİĞİNİN DEĞERLENDİRİLMESİ

Nesrin Aktürk[1], Barbaros Aydın[1], Oğuz Çeyinayak[1], Cenk Umay[1], İlhami Er[1], Meltem Kırlı[1], Emine Osma[2], İlhan Öztop[3], Ayşe Nur Demiral[1], Rıza Çetingöz[1]

[1]Dokuz Eylül Üniversitesi Tıp Fakültesi Hastanesi, Radyasyon Onkolojisi Anabilim Dalı
[2]Dokuz Eylül Üniversitesi Tıp Fakültesi Hastanesi, Radyoloji Anabilim Dalı
[3]Dokuz Eylül Üniversitesi Tıp Fakültesi Hastanesi, Tıbbi Onkoloji Anabilim Dalı

Amaç: Küçük hücreli akciğer kanseri (KHAK) tanısıyla profilaktik kranial ışınlama (PKI) uygulanmış hastalarda beyin metastazı gelişimi sonrası ikinci seri kranial radyoterapi (kRT) uygulamasının klinik katkısını geriye dönük olarak değerlendirmektir.

Hastalar ve Yöntem: Temmuz 1991 – Ocak 2016 tarihleri arasında kliniğimizde KHAK tanısıyla PKI uygulanmış ve sonrasında beyin metastazı gelişerek 2. seri RT uygulanmış 10 hasta değerlendirildi. Tanı anında 3/10 hastada yaygın evre hastalık saptandı. Bütün hastalara PKI öncesi kemoterapi (KT) uygulandı, torasik RT 7/10 hastada PKI öncesi, diğerlerinde PKI ile eşzamanlı, medyan 45 (30-60) Gy, bir hastada KT ile eşzamanlı olarak uygulandı. PKI, hastaların 7/10'unda Co-60 ile, 7/10'unda 30 Gy, diğerlerinde 25 Gy dozda uygulandı. İkinci seri kRT, 7/10 hastada Co-60 ile, 7/10'unda medyan 24 (4-30) Gy dozda uygulandı. Yan etkiler RTOG yan etki derecelendirme sistemine göre değerlendirildi. Sağkalım analizleri Kaplan-Meier yöntemine ile SPSS v20.0 kullanılarak yapıldı.

Bulgular: Kadın/erkek oranı 1/4, medyan yaş 57 (47-63), medyan izlem 19 (15-114) ay idi. Başvuru nedeni 5/10 hastada öksürük/balgam idi. Tanı anında yaygın evre hastalığı olan üç kişiden birinde metastaz yeri kemik, birinde kemik+akciğer, diğerinde sürrenal+servikal lenf nodu şeklindeydi. PKI öncesi hastaların 4/10'unda tam yanıt, 6/10'unda iyi parsiyel yanıt saptandı. PKI sonrası, hastaların 4/10'unda ilk uzak metastaz yeri sadece beyin, birinde beyin+pankreas idi. İzlemde beyin metastazı PKI sonrası medyan 8. (3-100) ayda saptandı. İkinci seri kRT öncesi hastaların 9/10'una KT, birine kranial cerrahi uygulandı. İki hastanın genel durum bozukluğunda progresyon nedeniyle ikinci seri kRT'yi tamamlayamadığı saptandı. İkinci seri kRT sonrası 3/10 hastada klinik stabil yanıt, 5/10 hastada klinik iyileşme saptanırken diğerlerinde progresyon görüldü. Hastalarda genel sağkalım (GSK) medyan 19 (15-114), yerel/bölgesel yinelemesiz SK medyan 6 (0-27) ay, uzak yinelemesiz SK (UYSK) medyan 8 (4-24) ay olarak bulundu. Beyin metastazı saptanmasından sonra SK medyan 6 (1-12) ay olup ikinci seri kRT sonrası SK medyan 3 (0-10) ay olarak saptandı. Bir hastanın enfeksiyon, diğerlerinin ise hastalık nedenli ex olduğu görüldü. 1 ve 3 yıllık GSK, UYSK ve beyin yinelemesiz SK oranları sırasıyla %90, %20, %70 ve %10,%0,%10 olarak bulundu. Hasta sayısı azlığından dolayı sağkalıma etki eden faktörler değerlendirilemedi. Hastaların hiçbirinde derece 3 ve üzeri akut ya da geç yan etki görülmedi.

Sonuç: Genel sağkalım oranlarının düşük olduğu KHAK tanılı hasta grubunda PKI'nın beyin metastazı insidansını azalttığı bilinmektedir. Beyin metastazı sonrası sağkalım süresi kısa olan bu hastalarda ikinci seri kRT'nin, klinik palyasyon sağladığı görülmekle birlikte daha çok hasta sayısı ile yeni çalışmalara ihtiyaç vardır.

Anahtar Kelimeler: Küçük hücreli akciğer kanseri, profilaktik kranial ışınlama, ikinci seri Radyoterapi

Cerrahi Tedavi

SS-028 Referans Numarası: 57

SANTRAL T4 KÜÇÜK HÜCRELİ DIŞI AKCİĞER KANSERLERİNDE MORBİDİTE, SAĞKALIM VE PROGNOSTİK FAKTÖRLER

Celalettin İbrahim Kocatürk[1], Özkan Saydam[1], Hasan Akın[1], Levent Cansever[1], Celal Buğra Sezen[1], Cem Emrah Kalafat[1], Seyyit İbrahim Dinçer[1]

[1]Yedikule Göğüs Hastalıkları ve Göğüs Cerrahisi Eğitim ve Araştırma Hastanesi

Giriş: Erken evredeki hastalarda cerrahi tedavi halen en önemli seçenek iken, ileri evredeki hastalarda cerrahi tedavi halen tartışma konusudur. Santral T4 tümörler mediasten, kalp, büyük damarlar, trakea, özefagus, vertebra korpusu, karina invazyonlu tümörleri içermektedir. Santral T4 tümörlerin, hangi durumda neoadjuvan tedavi gerektirdiği ve rezeksiyon başarıları konusunda net bir fikir birliği bulunmamaktadır. Bu çalışmadaki amacımız, küçük hücreli dışı akciğer kanseri (KHDAK) nedeniyle opere ettiğimiz santral T4 tümörlü hastaların morbiditelerini, sağkalımlarını ve sağkalıma etki eden prognostik faktörlerini değerlendirmektir.

Gereçler ve Yöntem: Ocak 2005 ile Aralık 2015 tarihleri arasında hastanemizde T4N0-2 nedeniyle opere edilen 98 hasta incelendi. Aynı tarafta farklı lobda tümörü de bulunan 13 hasta ile takipten çıkan 8 hasta çalışmaya dahil edilmedi. Hastaların morbitite, 30 ve 90 günlük mortaliteleri, ortalama ve 5 yıllık sağkalımları, Hücre tipi, N, R durumları ve neoadjuvan tedavinin sağkalım üzerindeki etkileri incelendi.

Bulgular: Hastaların 74'ü (%96) erkek olup, yaş aralığı 41-76 arasında (ort. 58,94±7,81) değişmekte idi. Majör morbidite (bronkoplevral fistül, pnömoni, solunum yetmezliği, hemoraji, ampiyem, pulmoner emboli, tümör embolisi, akut böbrek yetmezliği, kardiyak yetmezlik) 28 hastada (%36) ortaya çıktı. İlk 30 günde 8 hastada (%10), 90 günde 15 (%18) hastada mortalite gelişti, pnömonektomi grubunda mortalite %12 iken lobektomi grubunda %5 olarak ortaya çıktı ($p<0.05$). Ortalama sağkalım 47,6 ay iken 5 yıllık sağkalım %40 olarak hesaplandı. Hücre tipi, neoadjuvan tedavi, rezeksiyon çeşidinin, invazyonun solid veya damarsal olmasının sağkalım üzerine anlamlı bir etkisi izlenmedi. N2 grubunda medyan sağkalım 5 ay iken, N0-1 grubunda medyan sağkalım 26 ay olarak hesaplandı ($p<0.01$). R1 grubunda medyan sağkalım 13 ay iken, R0 grubunda medyan sağkalım 33 ay olarak bulundu (p:0.02).

Sonuç: Santral T4 tümörlü hastalarda, mortalite oranının pnömonektomi yapılan olgularda anlamlı olarak daha yüksek olduğu izlendi. Genel morbidite oranı kabul edilebilir düzeyde olsa da, major morbidite gelişen hastalar yüksek mortalite ile ilişkili olduğundan pnömonektomiyle operabl hastalarda, komplet rezeksiyon şansının iyi irdelenmesi ve N2 hastalığın ekarte edilmesi gerekmektedir. Komplet rezeksiyon ve nodal durum sağkalımdaki en önemli prognostik faktörlerdir.

Anahtar Kelimeler: İleri Evre Akciğer Kanseri, Neoadjuvan tedavi, T4 Tümör

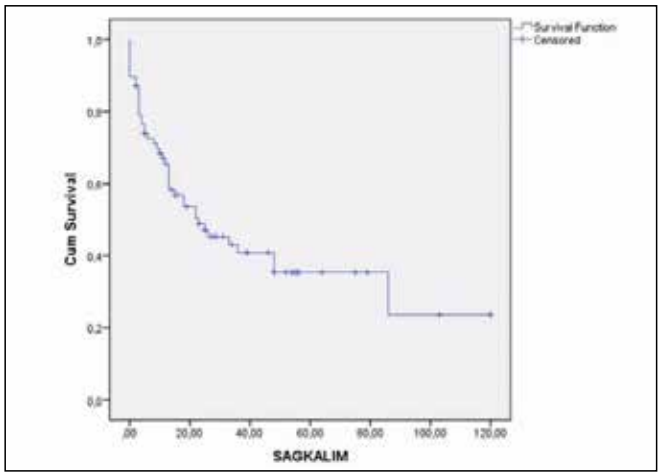

Resim 1.

Tablo

Tablo 2. T4 tümörlerde Mortalitelerin Karşılaştırılması

		Total n:77 (%)	p
İlk 30 gün		8 (%10)	
ilk 90 gün		15 (%18)	
Total Sağkalım		23 ay (%40)	0,57
Neoadjuvan			0,394
	Var	18 ay	
	Yok	23 ay	
N Durumu			0,01
	N0	26 ay	
	N1	25 ay	
	N2	5 ay	
R Durumu			p:0.02
	R0	33 ay	
	R1	13 ay	

Tanı-Evreleme

SS-029 Referans Numarası: 136

TÜMÖR BOYUTUNDA 10 CM YENİ EŞİK DEĞER OLABİLİR!

Gökhan Kocaman[1], Mehmet Ali Sakallı[1], Tamer Direk[1], Süleyman Gökalp Güneş[1], Bülent Mustafa Yenigün[1], Rıfat Murat Akal[1], Cabir Yüksel[1], Serkan Enön[1], Ayten Kayı Cangır[1]
[1]Ankara Üniversitesi Tıp Fakültesi, Göğüs Cerrahisi Anabilim Dalı

Amaç: 7. TNM evrelemesinde 7 cm'den büyük akciğer tümörleri T3 grubunda iken, 8.TNM evrelemesinde T4 grubuna alınmıştır. Bu çalışmada 7 cm'den büyük tümörlerde ikinci bir eşik değerin bulunup bulunmadığı araştırılmıştır.

Gereç ve Yöntem: Kliniğimizde 1994-2013 yıllarında opere edilen, 7 cm ve üzerinde tümörü olan 7 (%2.9)'si kadın, 232 (%97.1)'si erkek 239 KHDAK'li hasta değerlendirildi. Patolojik N1 ve N2 saptanan hastalar çalışma dışına çıkarıldı. 7 cm'den büyük ve pN0 hastalar iki gruba ayrıldı (Grup 1:70-99 mm ve Grup 2: ≥100 mm). Gruplar yaş, cinsiyet, uygulanan rezeksiyon türü, hücre tipi açısından değerlendirildi ve gruplar arası sağ kalım analizi yapıldı.

Bulgular: 7 cm'den büyük tümöre sahip 239 hastaya yönelik yapılan postoperatif histopatolojik incelemede 150 (%62.6) hasta pN0, 43 (%18.2) hasta pN1, 46 (%19.2) hasta pN2 olarak tespit edildi. Sadece pN0 hastalar çalışmaya dahil edildiğinde 84 (%56.2) hasta yassı hücreli karsinom, 44 (%28.9) hasta adenokarsinom, 22 (%14.9) hasta ise diğer histopatolojik türlerde tümöre sahipti. Gruplar arası (Grup 1 ve Grup 2) analizde yaş, cinsiyet, uygulanan rezeksiyon ve hücre tipi açısından anlamlı farklılık saptanmadı (p>0.05).

Hastaların 5 yıllık genel sağkalım oranı %52.8 olarak tespit edildi. Grup 1 hastaların sağ kalımının Grup 2'ye göre istatistiksel açıdan anlamlı düzeyde daha iyi olduğu görüldü. (5yy %61 / <%10, p:0.002) (Resim 1). Yaş, cinsiyet, rezeksiyon türü ve tümör boyutu grupları (70-99 mm / ≥100 mm) katılarak yapılan çok değişkenli sağkalım analizinde tümör boyutu gruplaması genel sağkalım üzerinde bağımsız prognostik faktör olarak bulundu (HR:3.197, %95CI:1.554-6.577 p:0.002).

Sonuç: 7 cm den büyük ve pN0 hastalarda tümör boyutu 10 cm'nin üzerine çıktığında sağ kalımda anlamlı kötüleşme görülmektedir. Bu bilgi daha geniş hasta serileri ile desteklenir ise yeni TNM evrelemesinde 10 cm ayrı bir eşik değer olarak önerilebilir.

Anahtar Kelimeler: T4 tümörler, 10 cm, 8.TNM

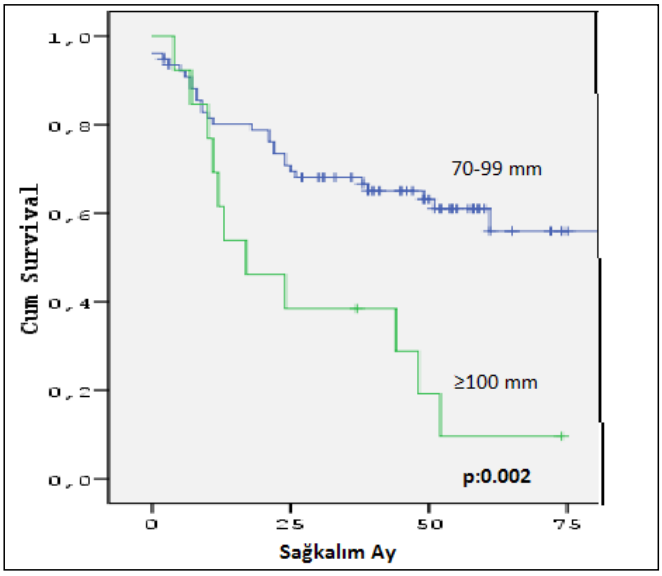

Resim 1.

Moleküler ve Patoloji Tanı

SS-030 Referans Numarası: 185

PRİMER AKCİĞER ADENOKARSİNOMU TANISI İLE AMELİYAT EDİLEN HASTALARDA ALVEOLAR YAYILIMIN SAĞKALIMA ETKİSİ

Murat Kapdağlı[1], Suat Erus[2], Pınar Bulutay[3], Handan Zeren[4], Serhan Tanju[5], Şükrü Dilege[5]
[1]VKV Amerikan Hastanesi, Göğüs Cerrahisi Kliniği
[2]Koç Üniversitesi Hastanesi, Göğüs Cerrahisi Kliniği
[3]Koç Üniversitesi Hastanesi, Patoloji Bölümü
[4]VKV Amerikan Hastanesi, Patoloji Bölümü
[5]Koç Üniversitesi Tıp Fakültesi, Göğüs Cerrahisi Anabilim Dalı

Amaç: Bu çalışmanın amacı primer akciğer adenokarsinomu nedeniyle ameliyat edilen hastalarda alveolar yayılımın beklenen sağkalıma etkisini araştırmaktır.

Metod: Kliniğimizde Ocak 2006 – Kasım 2016 tarihleri arasında primer akciğer adenokarsinomu tanısı ile 191 hasta ameliyat edildi. Patoloji piyeslerinin tekrar değerlendirilebildiği 171 hasta çalışmaya dahil edildi. Alveolar yayılım varlığı, lenf nodu metastazı ve sağkalım ile ilişkisi açısından istatistiksel analiz edildi. Sağkalım analizinde Kasım 2011 tarihinden önce ameliyat edilen hastaların verisi incelendi.

Bulgular: 171 hastanın 103'i erkek (%60,2), 68'i kadın (%39,8), yaş ortalaması 62,22 ±10,05 (32-86) idi. Alveolar yayılımı olan hastalarda lenf nodu tutulumu (N1-N2) varlığının, olmayan hastalara göre istatistiksel olarak anlamlı derecede yüksek oranda olduğu görüldü (%38.33 vs %24.32, p=0,05). Son 5 yılda ameliyat edilen hastalar sağkalım analizi için çalışma dışı bırakıldığında geriye kalan 66 hastanın 42'si erkek (%63,6), 24'i kadın (%36,4), yaş ortalaması 61,82 ±10,26 (36-84) idi. Ortalama takip süresi 58,98 ay olarak saptandı. Alveolar yayılımı olan hastaların ortalama sağkalım süresi 71,47 ay iken alveolar yayılımı olmayan hastalarda 79,80 ay olarak tespit edildi. İki grup arasında istatistiksel olarak anlamlı fark tespit edilmedi (p=0,66). Bu grup içerisinden lenf nodu tutulumu olmayan hastalar sağkalım açısından analiz edildiğinde alveolar tutulumu olan hastaların istatistiksel anlamlı olarak daha kötü sağkalıma sahip olduğu görüldü (62,53 ay vs 90,63 ay, p=0,05).

Sonuç: Alveolar yayılım olan lenf nodu negatif hastalarda yapılan sublobar rezeksiyonların yerine, düşük sağkalım ve yüksek rekürrens ihtimali göz önünde bulundurularak lobar rezeksiyonların değerlendirilmesi önerilir.

Anahtar Kelimeler: akciğer kanseri, adenokarsinom, stas, sağkalım

Nadir Tümörler

SS-031 **Referans Numarası: 194**

MEDİASTEN VE MEDİASTEN DIŞI EKSTRAGONADAL GERM HÜCRELİ TÜMÖRLER: KLİNİK VE KÖK HÜCRE NAKİL SONUÇLARI KARŞILAŞTIRILMASI

Nesrin Öcal[1], Birol Yıldız[2], Nuri Karadurmuş[2], Deniz Doğan[1], Şükrü Özaydın[2], Ramazan Öcal[3], Mustafa Öztürk[2], Fikret Arpacı[4], Hayati Bilgiç[1]

[1]SBÜ Gülhane Eğitim ve Araştırma Hastanesi Göğüs Hastalıkları Anabilim Dalı
[2]SBÜ Gülhane Eğitim ve Araştırma Hastanesi Tıbbi Onkoloji Bilim Dalı
[3]Gazi Üniversitesi Tıp Fakültesi, Hematoloji Bilim Dalı
[4]Özel Liv Hospital

Amaç: Primer mediastinal ekstragonadal germ hücreli tümörler (EGHT) nadir olsalar da mediasten kitlelerinin ayırıcı tanılarında önemlidirler. Bu çalışmada mediastinal malign GHT'in klinik özelliklerini ortaya koymayı, mediastinal ve non- mediastinal EGHT'i hematopoetik kök hücre nakli sonuçları açısından karşılaştırmayı amaçladık.

Yöntem: Hastanemizde 1998 ve 2015 yılları arasında tedavi verilen ve hematopoetik kök hücre nakli uygulanan EGHT hastalarının verileri retrospektif olarak incelendi. Mediastinal ve non-mediastinal EGHT sonuçları birbirleri ile karşılaştırıldı.

Bulgular: EGHT tanısı alan 65 hasta içerisinden 37 [%56.92]) mediastinal EGHT ve 28 [%43.07] non-mediastinal EGHT vakası incelendi. İki grup arasında klinik evre, nakil öncesi durum, ortalama nakil zamanı, hematopoetik kök hücre nakli öncesi ortalama kemoterapi sıra sayıları açısından anlamlı fark yoktu (Resim-1). Gruplar arasında tüm sağkalımlar arasında anlamlı fark yokken, 5 yıllık sağkalım mediastinal EGHT'de anlamlı olarak daha yüksekti (P=0.02) (Resim-2). Mediastinal EGHT'de yolk sac tümörler anlamlı daha sıktı (P=0.05). Mortalite oranları tüm vakalara bakıldığında seminoma ve yolk sac tümörlerde, mediastinal EGHT grubunda embriyonal karsinomalarda ve non-mediastinal EGHT grubunda ise yolk sac tümörlerde daha yüksekti (Resim 3). Mediastinal EGHT'de koryokarsinomalar daha agresif seyirli iken non-mediastinal EGHT grubunda seminomalar ve yolk sac tümörleri daha kötü prognoza sahipti. Kısa pretransplant süre ve nakil sonrası yüksek kalan βhCG ve AFP seviyeleri her iki grupta da mortalite için anlamlı risk faktörü olarak tespit edildi.

Sonuç: Çalşmamızın sonuçlarına göre EGHT'in mediastinal yerleşimi kötü prognostik faktör değildir. Fakat 5 yıllık sağkalım mediastinal EGHT'de anlamlı yüksek bulunmuştur. Çalışmamız literatürde mediastinal ve non-mediastinal EGHT'in klinik özellikleri ve hematopoetik kök hücre nakli sonuçlarını karşılaştırılan ilk çalışmadır.

Anahtar Kelimeler: Mediasten, Ekstranodal Germ Hücreli Tümör, Hematopoetik Kök Hücre Nakli, Sağkalım, Tümör Belirteçleri, βhCG, AFP

Tablo-1 Mediastinal ve non-mediastinal ekstranodal germ hücreli tümörlerin klinik özellikleri

	Mediastinal EGHT (n, %)	Non-mediastinal EGHT (n, %)	P-değeri
Hasta sayısı	37	28	–
Yaş (yıl) (ort. ± SD)	26±5	27±7	NS
Cinsiyet			
Erkek	35 (94.6)	28 (100)	NS
Kadın	2 (5.4)	0 (0)	NS
Histopatolojik tip			
Embriyonal karsinom	8 (21.6)	6 (21.4)	NS
Koryokarsinom	4 (10.8)	3 (10.7)	NS
Mikst GHT	11 (29.7)	13 (46.4)	NS
Seminoma	10 (27%)	5 (17.9)	NS
Yolk sac tümör	4 (10.8)	1 (3.6)	**0.05**
Kanser evre			
Evre II	9 (24.3)	7 (25)	NS
Evre III	28 (75.7)	21 (75)	NS
Kemoterapi sıra sayısı	4	4	NS
Pretransplant süre (ay) (ort. ± SD)	24±37	18±14	NS
Pretransplant durum			
Durum 1	15 (40.5)	9 (32.1)	NS
Durum 2	12 (32.4)	12 (42.8)	NS
Durum 3	10 (27)	7 (25)	NS
Pretransplant tümör belirteç artışı			
βhCG	14 (37.8)	14 (50)	NS
AFP	15 (40.5)	10 (35.7)	NS
Posttransplant tümör belirteç artışı			
βhCG	5 (13.5)	8 (28.6)	NS
AFP	4 (10.8)	3 (10.7)	NS
Mortalite	29.7	35.7	NS
5 yıllık sağkalım	64.9	35.7	**0.02**

Notlar: Koyu yazılı veriler istatistiksel olarak anlamlı farkı belirtir. "–" analiz yapılmadığını belirtir.

Resim 1.

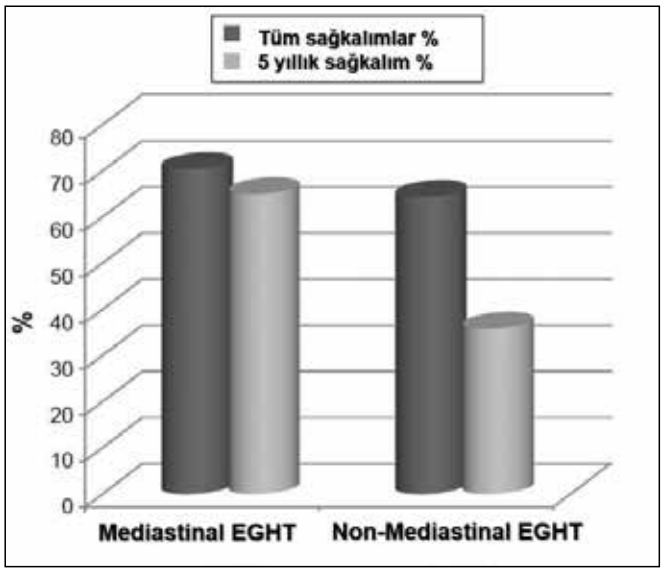

Resim 2.

Tablo-2. Mediastinal ve non-mediastinal ekstragonadal germ hücreli tümörlerin mortalite oranları

	Tüm vakalar		Mediastinal EGHT		Non-mediastinal EGHT		P-değeri
	n	Mortalite oranı (%)	n	Mortalite oranı (%)	n	Mortalite oranı (%)	
Embriyonal karsinom		35.7		37.5		33.3	0.872
Toplam	14		8		6		
Mortalite	5		3		2		
Koryokarsinom		14.3		25		0	0.350
Toplam	7		4		3		
Mortalite	1		1		0		
Mikst EGHT		30.4		27.3		33.3	0.851
Toplam	23		11		12		
Mortalite	7		3		4		
Seminoma		40		30	60		0.576
Toplam	15		10		5		
Mortalite	6		3		3		
Yolk sac tümör		40		25		100	0.171
Toplam	5		4		1		
Mortalite	2		1		1		

Resim 3.

Cerrahi Tedavi

SS-032 **Referans Numarası: 218**

AKCİĞER KANSERİ NEDENİYLE KÜRATİF CERRAHİ UYGULANAN HASTALARDA PREOPERATİF BESLENME SKORUNUN SAĞKALIM İLE İLİŞKİSİ

Elvin Hamzayev[1], Süleyman Gökalp Güneş[1], Yusuf Kahya[1], Mustafa Bülent Yenigün[1], Durdu Karasoy[1], Ayten Kayı Cangır[1]

[1]Ankara Üniversitesi Tıp Fakültesi, Göğüs Cerrahisi Anabilim Dalı

[2]Hacettepe Üniversitesi Fen Fakültesi, İstatistik Bölümü

Amaç: Beslenme skoru (BS) hastaların beslenme durumunun değerlendirilmesinde tarama amacıyla kullanılmakta olup kanserli hastalar için sağkalımı etkileyen prognostik bir gösterge olabilir. Bu çalışmada 2007 ve 2013 yılları arasında küçük hücreli dışı akciğer kanseri (KHDAK) tanısı ile küratif cerrahi uygulanan, BS verileri eksiksiz olan 324 hastada BS'nun sağkalım ile ilişkisinin araştırılması amaçlandı.

Yöntem: Hastaların preoperatif serum albumin değeri, total kolesterol değeri ve lenfosit sayısı belirlenerek hastalar her bir parametrenin düzeylerine göre gruplara ayrıldı ve BS sistemine göre skorlama yapıldı. Hastalar; cinsiyet, yaş, albumin skoru, total kolesterol skoru, lenfosit skoru ve total beslenme skoru, toraks BT'deki tümör lokalizasyonu, klinik T evresi N evresi ve genel evre, cerrahi rezeksiyon tipi, tümörün histopatolojik tipi, patolojik T evresi N evresi ve genel evre, patolojik kitle boyutu, neoadjuvan ve adjuvan tedavi durumu, komplikasyon ve genel sağkalım parametreleri yönünden analiz edildi.

Sonuç: Hastaların %87.3 (n=283) erkek, %12.7'si (n=41) kadındı. Medyan yaş 62 idi. Kaplan Meier sağkalım eğrisinde 5 yıllık sağkalım; A1=%66.6, A2=%44.0, A3=%54.5 (p=0.008) ve K1= %66.6, K2=%55.4, K3=%69.8 (p=0.00) ve DBS=%46.3, YBS=%66.8 (p=0.007) olarak saptandı. Lenfosit sayısı grupları arasında anlamlı sağkalım farkı bulunmadı (p=0.155).

Tek değişkenli Cox analizinde; albumin skoru [A2 vs A1; HR 2.10 (1.29-3.42) *p=0.003*], kolesterol skoru [K4 vs K1; HR 43.96 (5.47-353) *p= 0.000*], lenfosit skoru [L3 vs L0; HR 1.69 (1.031-2.79) *p=0.037*], total skor [YBS vs DBS; HR 1.83 (1.17-2.87) *p=0.008*], çok değişkenli Cox analizinde; albumin skoru [A2 vs A1; HR 2.06 (1.26-3.37) *p=0.004*], kolesterol skoru [K2 vs K1; HR 1.72 (1.14-2.58) *p=0.009*, K4 vs K1; HR 25.32 (2.71-235) *p=0.005*] anlamlı prognostik faktör olarak saptandı.

Tartışma: Akciğer kanserli hastalarda sağkalımı ön görmek için evreleme, immunhistokimyasal ya da genetik belirteçler gibi pek çok karmaşık yöntem kullanılmaktadır. Cerrahlar preoperatif hazırlık aşamasında dikkatlerinin büyük bir bölümünü görüntüleme yöntemlerine, pulmoner kapasite ölçümüne ve cerrahi planlamaya ayırmış olup pratikte çoğu zaman hastaların beslenme durumu göz ardı edilir. Oysa bu çalışmada da gösterildiği gibi beslenme skorunu cerrahi uygulanan hastalarda genel sağkalım için prognostik bir etken olabilir. Bu nedenle cerrahi öncesi malnutrisyonu olan hastaların belirlenmesi ve bu hastaların oral ya da paranteral desteklenmesi sağkalım katkı sağlayabilir. Bunun için daha çok hasta ve çok merkezli prospektif çalışmalara gereksinim vardır.

Anahtar Kelimeler: Beslenme skoru, akciğer kanseri, prognostik faktör

Tablo 1. Gruplama

	Serum albumin (g/dL) değeri	*Total kolesterol (mg/dL) değeri*	*Lenfosit sayısı (mm3)*
Normal nutrisyon	≥3.50 A1 n=272	≥180 K1 n=220	≥1600 L1 n=213
Hafif malnütrisyon	3.00–3.49 A2 n=39	140–179 K2 n=82	1200–1599 L2 n=63
Orta malnütrisyon	2.50–2.99 A3 n=11	100–139 K3 n=21	800–1199 L3 n=39
Ağır malnütrisyon	<2.50 A4 n=2	<100 K4 n=1	<800 L4 n=9

Tablo 2. Skorlama

Grup	*Skor*	*Grup*	*Skor*	*Grup*	*Skor*
A1	0	K1	0	L1	0
A2	2	K2	1	L2	1
A3	4	K3	2	L3	2
A4	6	K4	3	L4	3

Tablon 3. Total beslenme skoru

≤2 düşük beslenme skoru (DBS) n=275
3≤ yüksek beslenme skoru (YBS) n=49

Moleküler ve Patoloji Tanı

SS-033 **Referans Numarası: 113**

KÜÇÜK HÜCRELİ DIŞI AKCİĞER KANSERİNİN TANI VE TAKİP AŞAMASINDA HE4 PROTEİNİNİN ETKİNLİĞİNİN DEĞERLENDİRİLMESİ

Ulaş Kumbasar[1], Zeliha Günnur Dikmen[2], Yiğit Yılmaz[3], Burcu Ancın[3], Erkan Dikmen[3], Rıza Doğan[1]

[1]Hacettepe Üniversitesi Tıp Fakültesi, Göğüs-Kalp ve Damar Cerrahisi Anabilim Dalı

[2]Hacettepe Üniversitesi Tıp Fakültesi, Tıbbi Biyokimya Anablim Dalı

[3]Hacettepe Üniversitesi Tıp Fakültesi, Göğüs Cerrahisi Anabilim Dalı

Amaç: Küçük hücreli dışı akciğer kanseri'ne (KHDAK) güncel yaklaşımda tanısal biyobelirteçlere ihtiyaç giderek artmaktadır. Gerek erken tanı gerekse nükslerin saptanmasında kullanılabilecek biyobelirteçlerden birisi Human epididymis secretory proteindir (HE4). Bu çalışmanın amacı, KHDAK'da HE4 proteininin preoperatif tanısal performansının ve cerrahi rezeksiyon uygulanan hastalarda postoperatif etkinliğinin belirlnmesidir.

Gereç ve Yöntem: Hastalar kontrol grubu (grup I, n=31) ve cerrahi rezeksiyon uygulanan hastalar (grup 2, n=31) olmak üzere iki ana gruba ayırıldı. Grup 2'de preoperatif ve postoperatif 1. aydaki serum HE4 değerleri kaydedildi. HE4 değerleri kemiluminesan mikropartikül immüm yöntem ile ölçüldü ve eşik değeri 70 pmol/L olarak belirlendi.

Bulgular: Grup 2'deki hastaların preoperatif dönemde ölçülen ortanca HE4 değerleri, 42.60 (28.10-198.90) pmol/L, Grup 1 için ölçülen değerlerden, 89.70 (58.10-397.00) pmol/L istatistiksel olarak anlamlı ölçüde düşük bulundu (p< 0.001). HE4 biyobelirtecinin hem duyarlılığı hem de özgüllüğü %87.1 olarak hesaplandı. HE4'ün tanısal etkinliği ROC analizi ile değerlendirildiğinde eğri altında kalan alan 0.921 olarak hesaplandı (p< 0.001) (Resim 1). Grup 2'deki hastaların preoperatif ve postoperatif ortanca değerleri karşılaştırıldığında HE4 seviyelerinin postoperatif dönemde istatistiksel olarak anlamlı şekilde düştüğü gözlendi (89.70 (58.10-397.00) ile 71.50 (41.70-232.30) pmol/L; p< 0.001). Pulmoner rezeksiyon sonrası görülen HE4 değerlerindeki düşüş hastalığın evresine ve tümörün histolojik tipine (adeno ve skuamöz karsinoma) göre de analiz edildi. İleri evrelerdeki (evre III-IV) ortanca düşüşün erken evrelere (evre I-II) göre anlamlı derecede daha fazla olduğu görüldü (25.30 (10.50-164.70) ile 14.60 (-14.20-133.60); p=0.025). Tümörün histolojik tipinin ise düşüş trendini etkilemediği saptandı (p=0.595).

Sonuç: Bu çalışmadaki bulgular HE4'ün, yüksek duyarlılık, özgüllük ve tanısal etkinliği nedeni ile tanısal olarak ve ayrıca pulmoner rezeksiyon sonrası görülen düşüş trendi dikkate alındığında postoperatif takip ve olası nükslerin saptanmasındaki potansiyel etkinliği düşünülerek, KHDAK'da önemli bir biyobelirteç olmaya aday olduğunu göstermektedir.

Anahtar Kelimeler: HE4, küçük hücreli dışı akciğer kanseri, biyobelirteç

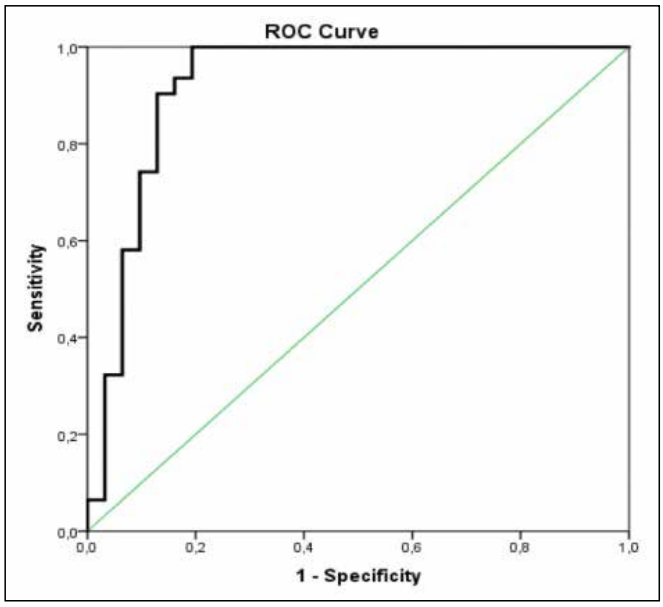

Resim 1.

Cerrahi Tedavi

SS-034 Referans Numarası: 43

AKCİĞER KANSERİNİN CERRAHİ TEDAVİSİNDE VİDEOTORAKOSKOPİ VE TORAKOTOMİNİN MALİYET ETKİNLİĞİ YÖNÜNDEN KARŞILAŞTIRILMASI

Alper Fındıkcıoğlu[1], Oya Yıldız[1], Dalokay Kılıç[1]
[1]Başkent Üniversitesi Tıp Fakültesi, Göğüs Cerrahisi Anabilim Dalı

Amaç: Bu çalışmanın amacı, akciğer kanserinin cerrahi tedavisinde uygulanan video yardımlı torakoskopik cerrahi (VATS) ve torakotomi yöntemlerin maliyet etkinliği açısından karşılaştırılmasıdır.

Gereç ve Yöntem: Hastanemizde Nisan 2014 –Mayıs 2016 tarihleri arasında akciğer kanseri nedeni ile VATS lobektomi yaptığımız 33 olgumuzu aynı dönemde torakotomi ile ameliyat ettiğimiz 27 olgumuzla kıyasladık. Hasta yatış maliyetleri, cerrahi ve anestezi maliyetleri, yatış süreleri, operasyon süresi, komplikasyonlar kıyaslama için değerlendirilen parametrelerimizdi. Sublober, sleve, extended rezeksiyonlar ve toraks duvarı rezeksiyonları çalışmaya dâhil edilmedi.

Bulgular: Toplam 60 olgu (17 kadın, 43 erkek) çalışmaya alındı. Yaş ortalaması 59,4 (38-78 arası) yıl, VATS grubunda 60,7 yıl torakotomi grubunda 57,8 yıl (p=0.35) olarak bulundu. Operasyon süresi her 2 grupta benzerlik gösteriyordu (VATS hastalarında 166,6±39,8 dakika, torakotomilerde 164 ±42.1 dakika, p=0.85) Hastanede yatış süresi VATS hastalarında anlamlı şekilde kısa idi (5.30 ±1.6 gün, 7.04 ±2.83 gün, p=0.05). Cerrahi maliyetler VAST grubunda anlamlı şekilde yüksek olarak saptandı (VATS = 1883 Tl, Torakotomi Open= 864 Tl; p= 0.01). Genel hastane maliyetleri (yatak, ilaç vs) torakotomi ile yapılan rezeksiyonlarda istatistiksel anlamlı olmasa da daha yüksek olarak bulundu (VATS: 970 Tl, torakotomi; 1280 Tl; p=0,3) Komplikasyon oranı torakotomilerde daha yüksek bulundu (VATS: %12, Torakotomi: %26, p=0.15). Torakotomi hastaları rutin olarak yoğun bakımda takip edilirken VATS hastalarından sadece 2 olgu yoğun bakım ünitesinde takip edildi.

Sonuç: Akciğer kanserinin cerrahi tedavisinde VATS ve torakotomi genel maliyetler ve operasyon süresi açısından benzerlik göstermekte, cerrahi maliyetler açısından torakotomi, yatış süresi açısından VATS üstün görünmektedir. Hasta maliyetinin çoğunluğunu cerrahi sarf malzemeleri oluşturmaktadır. VATS yönteminin maliyet etkinliğini arttırmak için özellikle cerrahi disposibl (stapler, enerji ile çalışan kesiciler, klipsler vs) malzemelerin kullanımı azaltmak uygun yol olarak görünmektedir.

Anahtar Kelimeler: VATS, torakotomi, maliyet, akciğer kanseri

Nadir Tümörler

SS-035 Referans Numarası: 216

PLÖROPARANKİMAL EPİTELOİD MALİGN VASKÜLER TÜMÖRLERİN KLİNİKOPATOLOJİK ÖZELLİKLERİ

Funda Demirağ[1], Ayperi Öztürk[1], Ülkü Yılmaz[1], Erkmen Gülhan[1], Ebru Tatçı[1]
[1]Atatürk Göğüs Hastalıkları ve Göğüs Cerrahisi Eğitim ve Araştırma Hastanesi

Amaç: Malign epiteloid vasküler tümörler epiteloid hemanjiyoendotelyoma (EHE) ve epiteloid anjiyosarkomu (EAS) içeren, histolojik olarak karsinom ve mezotelyomayı taklit edebilen nadir ve heterojen tümörler grubudur. Biz akciğer ve plevrayı tutan 8 malign epiteloid vasküler tümör olgularının morfolojik, immünohistokimyasal ve klinik özelliklerini araştırdık.

Gereç ve Yöntem: 2005-2016 yılları arasında EHE ve EAS tanısı alan 8 olgu yaş, cinsiyet, semptom, PET ve radyoloji bulguları, tedavi ve yaşam süreleri kaydedildi. Histolojik olarak lamlar incelenerek intrasitoplazmik vakuoller, nükleer ve sitoplazmik inklüzyonlar, stromal özellikler, kapiller damarlar, vasküler göller, papiller büyüme paterni, belirgin nükleol, nükleer atipi, intraalveoler tomurcuk tarzında büyüme, nekroz ve mitoz sayıları ile trombotik mikroanjiyopati değerlendirildi. İmmünohistokimyasal olarak Vasküler Endotelyal Büyüme Faktörü (VEGF) ile topoisomeraz 2alfa boyanarak incelendi.

Bulgular: Olguların yaşı 26-60 arasında değişmekte olup 4'ü kadın, 4'ü erkektir. 4 olgu EHE, 4 olgu EAS tanısı almış olup 1 EAS olgusunda yalnızca plevral kalınlaşma ve efüzyon mevcuttur. En sık dispne şikayeti tespit edilmiştir. İntrasitoplazmik vakuoller, hyalen ya da miksoid stroma en sık rastlanan histolojik özelliklerdir. CD31 ve CD34 tüm olgularda pozitif olup plevra tutulumu gösteren olguda D2-40 da pozitiftir. Mitoz sayısı EAS'da daha yüksektir. Bütün olgularda VEGF ve topoisomerase 2 alfa pozitiftir.

Sonuç: İntrasitoplazmik vakuoller ve hyalinize vasküler stroma EHE ve EAS için histopatolojik tanısal ipucudur. Tüm olgularda VEGF ve topoisomerase 2 alfa pozitif olması katalitik topoisomerase 2alfa inhibitörleri ve anjiyojenik ajanlara duyarlılığının bir göstergesi olabilir.

Anahtar Kelimeler: Epitelioid Hemanjiyoendotelyoma, Anjiyosarkom, Akciğer, Plevra

Epidemiyoloji- Etyoloji

SS-036 Referans Numarası: 100

İŞ YERİ TARAMASI ESNASINDA SAPTANILAN AKCİĞER PATOLOJİSİ NEDENİYLE OPERE EDİLEN OLGULAR

Tevfik İlker Akçam[1], Önder Kavurmacı[1], Ali Özdil[1], Ayşe Gül Ergönül[1], Kutsal Turhan[1], Alpaslan Çakan[1], Ufuk Çağırıcı[1]
[1]Ege Üniversitesi Göğüs Cerrahisi Anabilim Dalı

Amaç: İşyeri taramaları; Çalışma ve Sosyal Güvenlik Bakanlığı bünyesindeki merkezler tarafından, işyeri ortamının ve çalışanlarının, sağlık ve meslek hastalıkları yönünden incelenmesi, çalışanların maruz kaldıkları faktörlerden etkilenme düzeylerinin belirlenmesi amacı ile yürütülmektedir. Tarama testlerinden biri de çalışanların standartlara uygun akciğer grafileri ile değerlendirilmesidir. Çalışmamızda işyeri taramalarının göğüs cerrahisi açısından önemini belirtmek amacıyla öncesinde tamamen asemptomatik olup, işyeri taraması sırasında akciğer grafisi ile değerlendirilerek radyopatolojik görünüm saptanan, sonrasında, tarafımızca opere edilen hastaları sunmayı amaçladık.

Gereç-Yöntem: Kliniğimizde 2012-2015 yılları arasında öncesinde tamamen asemptomatik olan ve işyeri taraması sırasında akciğer grafisi ile değerlendirilen, radyopatolojik görünüm saptanması üzerine opere edilen hastalar çalışmaya dahil edildi. Hastaların demografik özellikleri, uygulanan operasyonlar ve patoloji sonuçları kayıt edildi.

Bulgular: Çalışmaya dahil edilen yirmi sekiz hastanın 21 (%75)'i erkek ve 7 (%25)'si kadın olup yaş ortalaması 39.07 ± 2.14 (19-61) idi. 8 (%28.6) hastaya torakotomi ile kitle eksizyonu, 6 (%21.4) hastaya lobektomi, 5 (%17.9) hastaya kistotomi-kapitonaj, 4 (%14.3) hastaya

mediastinoskopi, 2 (%7.1) hastaya videotorakoskopik (VTC) kist eksizyonu, 1 (%3.6) hastaya pnömonektomi, 1 (%3.6) hastaya torakotomi ile biyopsi ve 1 (%3.6) hastaya da VTC wedge rezeksiyon uygulandığı görüldü (Tablo-1). Hastaların patoloji raporları incelendiğinde lezyonların dokuz hastada malign (sekiz hastada akciğer karsinomu, bir hastada lenfoma) ondokuz hastada ise benign olduğu (beş hastada kist hidatik, beş hastada granülomatöz akciğer hastalığı, iki hastada hamartom, iki hastada schwannom, bir hastada timik kist, bir hastada osteokondrom, bir hastada bronkojenik kist, bir hastada matür kistik teratom ve bir hastada ise perikardiyal kist) saptandı (Tablo 2).

Sonuç: Çalışmamızda asemptomatik olguların incelendiği göz önüne alındığında akciğer kanseri için henüz bir tarama programı uygulanmayan ülkemizde işyeri taramalarının büyük bir öneme sahip olduğu kanısına varılmıştır.

Anahtar Kelimeler: İş yeri taraması, göğüs cerrahisi

Tablo 1.

Uygulanan Operasyon	*Hasta sayısı*	*(%)*
Torakotomi ile kitle rezeksiyonu	8	%28.5
Lobektomi	6	%21.4
Kistotomi-kapitonaj	5	%17.9
Mediastinoskopi	4	%14.3
VTC kist ekzizyonu	2	%7.1
Pnömonektomi	1	%3.6
Torakotomi biyopsi	1	%3.6
VTC wedge rezeksiyon	1	%3.6

Tablo 2.

Patolojik tanı	*Hasta Sayısı*	*(%)*
Akciğer karsinomu	8	%28.5
Kist hidatik	5	%17.9
Granülomatöz akciğer hastalığı	5	%17.9
Hamartom	2	%7.1
Schwannom	2	%7.1
Lenfoma	1	%3.6
Osteokondrom	1	%3.6
Timik kist	1	%3.6
Perikardiyal kist	1	%3.6
Bronkojenik kist	1	%3.6
Matür kistik teratom	1	%3.6

Cerrahi Tedavi

SS-037 **Referans Numarası: 147**

CERRAHİ YAPILAN AKCİĞER SARKOMATOİD KARSİNOM OLGULARININ TEDAVİ SONUÇLARI SARKOMATOİD OLMAYANLARA GÖRE DAHA KÖTÜDÜR

H. Volkan Kara[1], Şebnem Batur[2], Ezel Erşen[1], Burcu Kılıç[1], Hüseyin Melek[3], Kamil Kaynak[1], Akif Turna[1]

[1]*İstanbul Üniversitesi Cerrahpaşa Tıp Fakültesi, Göğüs Cerrahisi Anabilim Dalı, İstanbul*
[2]*İstanbul Üniversitesi Cerrahpaşa Tıp Fakültesi, Patoloji Anabilim Dalı, İstanbul*
[3]*Uludağ Üniversitesi Göğüs Cerrahisi Anabilim Dalı, Bursa*

Giriş: Akciğer sarkomatoid karsinomları seyrek görülen küçük hücreli dışı akciğer kanseri (KHDAK) alt grubudur. Sık tanı almamaları, farklı pleomorfik özelliklere sahip olmaları ve heterojen alt grup olmaları nedeniyle halihazırda hakkında bilinenin yeterli olduğu söylenemez. Az bilinen özellikleri nedeniyle cerrahi tedavi çıktıları, gerekli takip ve ektedavi stratejileri hakkına net bilgi birikimi henüz oluşmamıştır.

Metod: İki üniversite hastanesi göğüs cerrahisi kliniklerinin prospektif veri toplayan küçük hücreli dışı akciğer kanseri veri tabanları retrospektif olarak analiz edildi. 2002-2013 yılları arasın yapılan ve sağkalımları güncellenmiş kayıtlardan çıkartılan hastaların demografik bilgileri, tümor özellikleri ve tedavi sonuçları incelendi ve analiz edildi.

Sonuçlar: Veri tabanlarında mevcut toplam KHDAK hasta sayısı 466 idi. Bu hastalara sarkomatoid karsinom tanısı pre -operatif veya postoperatif incelemede konuldu. Mediastinal evreleme amaçlı mediastinoskopi yapılan ve mediastinal hastalık olmadığı tespit edilen tüm olgulara akciğer anatomik rezeksiyon ve lenf nodu diseksiyonu uygulandı. Bu hastaların 27 tanesi histopatojik incelemede sarkomatoid karsinom tanısı aldı (%5.7). Hastaların 25 (%92,5) I erkek, 2(%7,5)'si kadındı. Sarkomatoid alt tiplerinde 5 olgu (%18,5) pleomorfik karsinom, 8 olgu (%29,6) karsinosarkom, 2 olgu (%7,4) dev hücreli karsinom, 4 olgu (%14,8) iğsi hücreli karsinom olarak sınıflandırıldı. 8 olguya alt tiplendirme yapılamadı. Hastaların ortalama takip süresi 37,8 ay idi (1-166 ay)

Ortanca sağkalım sarkomatoid olgular için 60,7 ay olarak hesaplandı(%95 güven aralığında 34.6-86.7 ay). Beş yıllık toplamda sağkalım sarkomatoid olan ve olmayan hastalarda sırasıyla %43,7 ve %66.3 idi. Multivariye Cox analizi tümörün T ,N faktörü, evresi, histopatolojik tiplendirmesi, hastanın cinsiyetine göre yapıldı. Buna göre N faktörü ve histopatolojik tiplendirmesi, bağımsız olarak iyi faktör olarak değerlendirildi.(sırasıyla p değerleri $p=0.05$, $p<0.001$)

Tartışma: Küçük hücreli dışı akciğer kanserleri grubunda yer alan pulmoner sarkomatoid karsinomların cerrahi yapılan evrelerde dahi sağkalımı diğer KHDAK olgularına göre daha kötüdür. Bu nedenle cerrahi için seçilecek hasta grubuna çok dikkat edilmelidir. Bu hastaların sağkalım ve tedavi sonuçlarına katkı sağlamaya yönelik kemoterapi içeren multi model tedavi seçeneklerine halihazırda ihtiyaç vardır.

Anahtar Kelimeler: Küçük hücreli dışı akciğer kanseri, karsinom, sarkomatoid, cerrahi

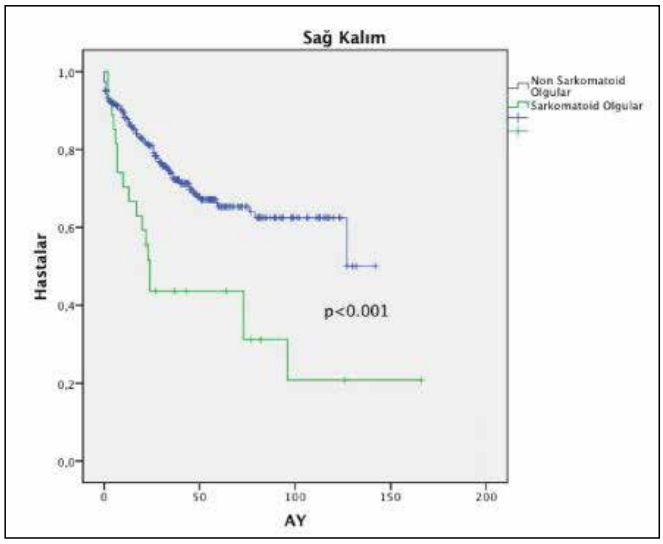

Resim 1.

Radyoloji-Nükleer Tıp

SS-038 Referans Numarası: 35

KÜÇÜK HÜCRELİ DIŞI AKCİĞER KANSERLİ HASTALARDA POZİTRON EMİSYON TOMOGRAFİSİNİN PROGNOSTİK DEĞERİ

Hüseyin Melek[1], Hasan Volkan Kara[2], Adalet Demir[3], Gamze Çetinkaya[1], Akif Turna[2], Ahmet Sami Bayram[1], Mehmet Muharrem Erol[1], Alper Toker[3], Kamil Kaynak[2], Cengiz Gebitekin[1]

[1]*Uludağ Üniversitesi Tıp Fakültesi, Göğüs Cerrahisi Anabilim Dalı, Bursa, Türkiye,*
[2]*İstanbul Üniversitesi Cerrahpaşa Tıp Fakültesi, Göğüs Cerrahisi Anabilim Dalı, İstanbul, Türkiye*
[3]*İstanbul Üniversitesi İstanbul Tıp Fakültesi, Göğüs Cerrahisi Anabilim Dalı, İstanbul, Türkiye*

Amaç: Akciğer kanseri evrelemesinde rutin olarak kullanılmakta olan pozitron emisyon tomografisi (PET/CT) tümörün biyolojik aktivitesini göstermektedir. Ancak PET/CT bulgularının sağ kalım üzerine etkisi tam olarak gösterilebilmiş değildir. Bu çalışmanın amacı cerrahi tedavi edilmiş patolojik evre 1 küçük hücreli dışı akciğer karsinom (KHDAK)'lu hastalarda, operasyon öncesinde çekilmiş PET/CT bulguları ile sağ kalım arasındaki etkileşimi tespit etmektir.

Materyal ve Metod: 2005-2015 tarihleri arasında KHDAK tanısı ile akciğer rezeksiyonu uygulanmış tüm hastalar retrospektif olarak incelendi. Operasyon öncesi PET/CT ile değerlendirilmiş, 30 gün içinde segmentektomi ve üstü akciğer rezeksiyonu uygulanmış ve patolojik inceleme sonucunda evre 1 olduğu tespit edilmiş 260 hasta çalışma grubumuzu oluşturdu. Hastalar PET/CT deki kitle SUDmaks değerlerine göre 4 gruba ayrıldı. Grup 1: 0-5, grup 2: 5-10, grup 3: 10-15 ve grup 4:15 üstü olarak tanımlandı. Tümör SUDmaks değeri ve diğer muhtemel prognostik faktörler ile sağ kalım arasındaki ilişki univariyet ve multivariyet analiz ile incelendi.

Bulgular: Hastaların ortalama yaşı 61.5 (20-84) olup, 53'ü kadın, 207'si erkek idi. PET/CT incelemelerinde, tümör ortalama SUDmaks değeri 10.1 (1-48) idi. Akciğer rezeksiyonu 33 (%12.7) hastada segmentektomi, 227 (87.3) hastada lobektomiydi. Patolojik evre 156 (%60) hastada evre 1a, 104(%40) hastada evre 1b idi. Hastaların median takip süresi 44 ay olup, beş yıllık sağ kalım oranı %81.7 olarak tespit edildi. Gruplar arasında sağ kalım farkı saptanmadı (p=0.3). SUDmaks değeri ile yaş, cinsiyet, tümör tipi, tümörün yerleşim yeri arasında fark saptanmadı (p>0.05). Ancak tümör çapı büyüdükçe SUDmaks değerinin de anlamlı şekilde arttığı saptandı (p<0.05). Ayrıca lojistik regresyon analizinde perinöral invazyon ile SUDmaks değeri arasında anlamlı ilişki saptandı(p=0.049).

Sonuç: Bazı çalışmalarda tümör SUDmaks değeri ile sağ kalım arasında korelasyon tespit edilmişse de bu çalışmada cerrahi tedavi uygulanmış patolojik evre 1 hastalarda SUDmaks değeri ile sağ kalım arasında etkileşim tespit edilmedi. Ancak SUDmaks değeri yüksek hastalarda daha fazla perinöral invazyon tespit edildi. Metabolik aktivite ve tümörlerin histopatolojik özellikleri arasındaki olası ilişki için daha ileri çalışmalara gereksinim duyulmaktadır.

Anahtar Kelimeler: PET/CT, prognoz, akciğer kanseri, evre 1

Cerrahi Tedavi

SS-039 Referans Numarası: 54

N0 KHDAK'DE ÖRNEKLENEN LENF NODU İSTASYON SAYISININ SAĞKALIMA ETKİSİ

Gökhan Kocaman[1], Çiğdem Gonca[1], Yusuf Kahya[1], Emre Muhammed Koçak[1], Bülent Mustafa Yenigün[1], Hasan Şevket Kavukçu[1], Cabir Yüksel[1], Serkan Enön[1], Ayten Kayı Cangır[1]

[1]*Ankara Üniversitesi Tıp Fakültesi, Göğüs Cerrahisi Anabilim Dalı*

Amaç: KHDAK'nin cerrahi tedavisinde yapılması gereken lenf nodu diseksiyon şekli ve sayısı ile ilgili tartışmalar devam etmektedir. Bu çalışmada patolojik N0 KHDAK'li hastalarda diseke edilen lenf nodu istasyon sayısının sağkalım üzerinde etkisinin olup olmadığının belirlenmesi ve örneklenmesi gereken minimum lenf nodu istasyon sayısının tespit edilmesi amaçlanmıştır.

Gereç ve Yöntem: Çalışmaya kliniğimizde 1994-2013 yılları arasında, klinik N0 kabul edilerek opere edilen, 157 (%11)'si kadın, 1261 (%89)'i erkek ve yaş ortalaması 59,4 (24-84) olan 1418 KHDAK'li hasta dahil edildi. Hastalarda yaş, cinsiyet, tümör boyutu, patolojik hücre tipi, uygulanan rezeksiyon şekli, patolojik N durumu, örneklenen lenf nodu istasyon sayısı analiz edildi. pN0 hastalar, örneklenen ortalama lenf nodu istasyon sayısına göre iki gruba ayrılarak (Grup 1: <4 istasyon, Grup 2: ≥4 istasyon) bu iki grup arasındaki sağ kalım farkı analiz edildi.

Bulgular: Hastaların 652 (%46)'si yassı hc'li ca, 573 (%40,4)'ü adeno ca, 193 (%13,6)'ü diğer histopatolojik türlerde tümöre sahipti. 143 (%10,1) hastaya sublober rezeksiyon (wedge rezeksiyon ya da segmentektomi), 917 (%64,7) hastaya lobektomi, 358 (%25,2) hastaya ise pnömonektomi yapılmıştı. Örneklenen ortalama lenf nodu istasyon sayısı 3,37 idi. Postoperatif histopatolojik incelemede hastaların %71.2'si pN0 iken, %16.1'i pN1, %12.7'si ise pN2 olarak saptandı. pN0, pN1 ve PN2 hasta gruplarında örneklenen lenf nodu istasyon sayısı ortalamaları sırasıyla 3.2, 3.97 ve 3.98 olarak hesaplandı.

pN0 hastalarda yaş,cinsiyet, hücre tipi ve yapılan rezeksiyon şekline göre iki grup arasında (Grup 1 ve Grup 2) farklılık saptanmadı (p>0.05). Bu hastalarda Grup 2'nin sağkalımı Grup 1'e göre istatistiksel olarak anlamlı ölçüde daha uzundu (p:0,002) (Resim 1). Yapılan çok değişkenli sağkalım analizinde örneklenen lenf nodu istasyon sayısının (HR: 0.777, %95 CI: 0.637-0.947, p:0,013) bağımsız risk faktörü olduğu görüldü.

Sonuç: Klinik N0 KHDAK'li hastalar için en az 4 istasyonda lenf nodu örneklemesi yapılması gerekmektedir. Daha az sayıda lenf nodu örneklemesi yapılan hastaların sağkalımının daha kötü olması, bu hastalarda gerçek evrelemenin yapılamadığını, 4 ve daha fazla lenf nodu diseksiyonu yapılan hastaların gerçek patolojik N0 olduğunu, bu nedenle sağ kalımlarının daha uzun olduğunu düşündürmektedir.

Anahtar Kelimeler: N0 KHDAK, lenf nodu istasyon sayısı, genel sağkalım

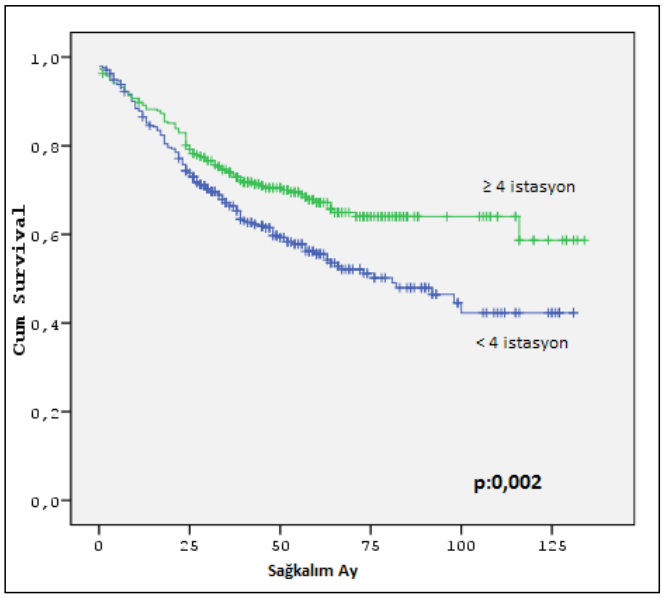

Resim 1.

Palyatif Bakım ve Destek Tedavisi

SS-040 **Referans Numarası: 196**

İNDÜKSİYON TEDAVİ SÜRECİNDE VÜCUT KİTLE İNDEKSİ DEĞİŞİMİNİN CERRAHİ SONUÇLARA ETKİSİ

Erhan Özer[1], Gamze Çetinkaya[1], Adem Deligönül[2], Hüseyin Melek[1], Mehmet Muharrem Erol[1], Ender Kurt[2], Ahmet Sami Bayram[1], Türkkan Evrensel[2], Cengiz Gebitekin[1]

[1]Uludağ Üniversitesi Tıp Fakültesi, Göğüs Cerrahisi Anabilim Dalı

[2]Uludağ Üniversitesi Tıp Fakültesi, Tıbbi Onkoloji Anabilim Dalı

Amaç: Bu çalışmanın amacı indüksiyon tedavisi sonrası cerrahi uygulanmış lokal ileri evre akciğer karsinomlu (KHDAK) hastalarda indüksiyon tedavisi sırasında vücut kitle indeksi (VKİ) değişimi ile morbidite, mortalite, patolojik tam yanıt oranları ve sağ kalım sonuçları arasındaki etkileşimi tespit etmektir.

Materyal-Metod: Kliniğimizde 2011 ile 2016 yılları arasında klinik lokal ileri evre KHDAK tanısıyla indüksiyon tedavi sonrası akciğer rezeksiyonu uygulanmış 171 hastanın verileri prospektif olarak kaydedildi ve retrospektif olarak incelendi. Hastaların 131'ine (%76,6) kemoterapi, 40'ına (%23.4) kemoradyoterapi verildi. Patolojik piyeste tümör hücresi saptanmayan hastalar tam yanıt, 90 gün içindeki ölümler mortalite olarak kabul edildi. Kemoterapi öncesi ve cerrahi öncesi vücut kitle indeksleri hesaplandı. Tam yanıt gelişimi, morbidite, 90 gün mortalite, sağ kalım ve prognostik faktörler ile VKİ değişimi karşılaştırıldı.

Bulgular: Hastaların 156'sı erkek, 15'i kadın, ortalama yaş 59,4 (26-76) idi. Hastaların indüksiyon tedavisi öncesi ortalama VKİ 25,1 (16-39), cerrahi öncesi ortalama VKİ 25,2 (17-38) idi. Tedavi süresince hastaların %73.7'sinde VKİ'nin değişmediği veya arttığı, %26.3'ünde azaldığı tespit edildi. Hastaların 27'sinde(%15.8) patolojik tam yanıt (VKİ azalan 4 hastada (%11.8); VKİ artan veya değişmeyen 23 hastada (%16.8), p=0,47) tespit edildi. Cerrahi sonrası morbidite oranı %42,6 (VKİ azalan hastalarda %43.8;VKİ artan veya değişmeyen hastalarda %38,p=0,5), mortalite oranı %4'tü (VKİ azalan hastalarda %5.8; VKİ artan veya değişmeyen hastalarda %3.6, p=0,7). Üç yıllık sağ kalım oranı %71'di (VKİ azalan hastalarda %55,6; VKİ artan veya değişmeyen hastalarda %76, p=0,029).

Sonuç: Bu çalışma sonucunda indüksiyon tedavi uygulanan hastalarda VKİ da negatif değişikliğin klinik sonuçlara negatif olarak yansıdığı gözlenmiştir. Vücut Kitle İndeksi değişmeyen veya artan hastalardaki olumlu sonuçlar tedavi sürecinde nütrisyonel desteğe dikkat edilmesi gerektiğini ortaya koymaktadır.

Anahtar Kelimeler: Vücut kitle indeksi, indüksiyon tedavisi, cerrahi

Tedavi Yan Etkiler

SS-041 **Referans Numarası: 99**

AKCİĞER KANSERİ OPERASYONLARI SONRASI GELİŞEN ATRİAL FİBRİLASYONA KLİNİK YAKLAŞIM

Önder Kavurmacı[1], Tevfik İlker Akçam[1], Ali Özdil[1], Ayşe Gül Ergönül[1], Kutsal Turhan[1], Alpaslan Çakan[1], Ufuk Çağırıcı[1]

[1]Ege Üniversitesi Göğüs Cerrahisi Anabilim Dalı

Amaç: Postoperatif atriyal fibrilasyon (PAF) torasik cerrahi sonrası karşılaşılan kardiyak komplikasyonlardan biridir. Çalışmamızda akciğer malignitesi sebebi ile opere edilen ve PAF saptanan olguların değerlendirilmesini ve konunun göğüs cerrahisi açısından önemini vurgulamayı amaçladık.

Gereç-Yöntem: Kliniğimizde 2006-2015 yılları arasında akciğer malignitesi nedeniyle opere edilen ve PAF gelişen hastaların kayıtları retrospektrif olarak incelendi. Operasyon öncesinde kardiyak aritmi öyküsü olan hastalar çalışma dışında bırakıldı. Hastaların demografik özellikleri, ek hastalıkları, patolojik inceleme sonuçları, AF saptanma zamanları, etiyoloji saptanmasına yönelik yapılan tetkikler, ekokardiyografi (EKO) bulguları, uygulanan tedaviler, AF'de kalış süreleri ve yatış süreleri kayıt edildi.

Bulgular: Çalışmaya dahil edilen 15 (%75)'i erkek, 5 (%25)'i kadın 20 hastanın yaş ortalaması 64,3 ± 4.15 (52-79/yaş) idi. Operasyon öncesi ek hastalıkları ele alındığında 9 (%40) hastada hipertansiyon (HT), 7 (%35) hastada kronik obstrüktif akciğer hastalığı, 2 (%10) hastada diyabet, 2 (%10) hastada larinks malignitesi, 1 (%5) hastada prostat malignitesi, 1 (%5) hastada kolon malignitesi, 1 (%5) hastada meme malign neoplazmı ve 1 (%5) hastada da lenfoid doku malignitesi mevcuttu. Beş hastaya sağ alt lobektomi, 4 hastaya sağ üst lobektomi, 3 hastaya sol üst lobektomi, 3 hastaya sol alt lobektomi, 3 hastaya torakotomi wedge rezeksiyon, 1 hastaya sağ pnömonektomi, 1 hastaya ise sol pnömonektomi uygulandı. Hastaların 14'ünde (%70) operasyon sonrası ilk 24 saatte, 2 (%10) hastada 1. günde, 1 (%5) hastada 2. Günde, 1 (%5) hastada 3. günde ve 2 (%10) hastada ise 4. günde AF geliştiği saptandı. PAF etiyolojisini saptamaya yönelik yapılan incelemeler sonucunda 3 (%15) hastada replasman gerektiren kanama, 1 (%5) hastada elektrolit bozukluğu, 1 (%5) hastada morfin toksisitesi ve 1 (%5) hastada da sekresyon retansiyonuna sekonder hipoksi olduğu saptandı. Diğer olgularda operasyon dışında herhangi bir sekonder etiyolojiye rastlanılmadı. Düzenlenen tedavi ardından 19 (%95) hastada ilk 24 saat içinde 1 (%5) hastada ise 3. günde sinüs ritmi sağlandı. Hastaların hiçbirinde AF'ye sekonder komplikasyon gelişmedi.

Sonuç: Operasyon süresi, anatomik rezeksiyon, ileri yaş ve peroperatif hemoraji, PAF için risk faktörüdür. Çalışmamızda AF'li olguların 1'i hariç diğerleri 24 saat içinde sinüs ritmine döndürülmüştür. AF'ye yönelik primer tedavi ile beraber, buna sebep olan etiyolojinin araştırılması ve bu durumun çözüme kavuşturulmasının tedavi sürecini hızlandıracağı kanaatindeyiz.

Anahtar Kelimeler: Aritmi,göğüs cerrahisi, kardiyak komplikasyon, postoperatif atrial fibrilasyon,

Radyoterapi

SS-042 **Referans Numarası: 225**

AKCİĞER KİTLELERİNDE STEREOTAKTİK BEDEN RADYOTERAPİSİ DEĞERLENDİRME SONUÇLARI: TEK BİR MERKEZ DENEYİMİ

Ali Ölmezoğlu[1], Berna Kömürcüoğlu[2]

[1]Manisa Celal Bayar Üniversitesi Tıp Fakültesi, Radyasyon Onkolojisi Anabilim Dalı

[2]İzmir Dr. Suat Seren Göğüs Hastalıkları ve Cerrahisi Eğitim ve Araştırma Hastanesi, Göğüs Hastalıkları Kliniği

2011-2015 yılları arasındaki 5 yıllık dönemde İzmir Atatürk Eğitim ve Araştırma Hastanesinde Cyberknife (Robotik Radyoterapi cihazı) ile akciğer yerleşimli kitlelerine yönelik Stereotaktik Vücut radyoterapisi

uygulanmış 111 olgu değerlendirilmiştir. Bir olguya izlem sürecinde gelişen yeni lezyonlara yönelik olmak üzere 3 kez, 3 olguya da 2 kez tedavi uygulanmış olup, 111 olgunun 106'sı (%95,5) primer akciğer kanseri tanılı, 5 olgu (%4,5) da metastatiktir. Olguların medyan yaşının 66, %88'inin erkek, %12 sinin kadın olduğu belirlenmiştir. Tedavi öncesi evrelendirme ve planlamaya temel olması açısından 77 olguya (%69) PET-BT çekilmiş, bu 77 olgunun 56'sına da (tüm olguların %50si) izlemde de PET-BT çekimi tekrarlanarak metabolik yanıt değerlendirmesi gerçekleştirilmiştir. Tedavi öncesi PET-BT'deki kitle(ler)in SUV max değerlerinin en az 3 ay geçtikten sonra tekrarlanan PET-BT SUV max değerleri ile karşılaştırmasında metabolik yanıt oranı %63,78 bulunmuştur. Toplamda 130 kitle tedaviye alınmış olup ortalama hacim 17,76 cc (0,80-91,40) dir. Kullanılan medyan doz 50 Gy (20-60), medyan fraksiyon sayısı ise 3 (1-7) olarak belirlenmiştir. Medyan izlem süresinin 34 ay (21-64) olduğu çalışmamızda genel sağkalım 43 ay (40,27-45,72, CI%95) olarak hesaplanmıştır. İzlemde 8 olguda (%7) radyasyon pnömotisi bulguları saptanmış olup semptomatik olan 3 olguya medikal tedavi uygulanmıştır.

Stereotaktik fraksiyone beden radyoterapisi gerek konvansiyonel radyoterapiye kıyasla hareketli bir organ olan akciğerde anlık görüntü takibi ile daha hassas tedavi olanağı sunmakta gerekse de "ablatif" doza ulaşılması sayesinde cerrahi uygulanamayan ya da tercih etmeyen olgularda birincil seçenek olarak değerlendirilebilinir.

Anahtar Kelimeler: Akciğer kitleleri,Stereotaktik beden radyoterapisi,PET-BT

Radyoloji-Nükleer tıp

SS-043 **Referans Numarası: 14**

ERKEN EVRE KÜÇÜK HÜCRE DIŞI AKCİĞER KANSERİNDE PET-CT 18F FDG SUV MAX DEĞERİNİN PROGNOSTİK ÖNEMİ

Çağlayan Geredeli[1], Mehmet Artaç[2], İsmail Koçak[3], Lokman Koral[4], Abdullah Sakin[1], Tamer Altınok[5], Buğra Kaya[6], Mustafa Karaağaç[7]

[1]SBÜ Okmeydanı Eğitim ve Araştırma Hastanesi Tıbbi Onkoloj Kliniği
[2]NEÜ Meram Tıp Fakültesi, Tıbbi Onkoloji Bölümü
[3]SBÜ Konya Eğitim ve Araştırma Hastanesi Nükleer Tıp Bölümü
[4]Çanakkale 18 Mart Üniversitesi Tıbbi Onkoloji Bölümü
[5]NEÜ Meram Tıp Fakültesi, Göğüs Cerrahisi Anabilim Dalı
[6]NEÜ Meram Tıp Fakültesi, Nükleer Tıp Bölümü
[7]SBÜ Konya Eğitim ve Araştırma Hastanesi Tıbbi Onkoloji Kliniği

Amaç: Bu çalışmanın amacı opere olmuş erken evre küçük hücre dışı akciğer kanserli vakalarda PET-CT ile tespit edilen akciğerdeki primer kitlenin FDG SUV max değerinin prognostik önemini belirlemekti.

Gereç ve Yöntem: Çalışma retrospektif multisentrik olarak dizayn edildi. Çalışmaya opere olmuş erken evre küçük hücre dışı akciğer kanserli vakalar alındı. Hastanelerdeki hasta dosyalarından preoperatif dönemde hastalara çekilen PET-CT sonuçları toplanıp FDG SUV max değerleri belirlendi. Hastaların hastalıksız sağ kalım süreleri tespit edildi. İstatistiksel yöntemle belirlenen PET-CT FDG SUV max cut-off değerinin altındaki ve üstündeki değerlere sahip hastalar 2 grup halinde hastalıksız sağ kalım süreleri açısından karşılaştırıldı.

Bulgular: Çalışmaya 92 hasta alındı. Median yaş 60 (36-79) idi. Primer tümörün FDG SUV max cut-off değeri 13.6 olarak hesaplandı. Cut-off değer olan 13.6 üzerindeki ve altındaki hastaların hastalıksız sağ kalımları karşılaştırıldığında evre 1(22.9 aya karşı 50.3 ay, p=0.02) ve evre 2 (28 aya karşı 40.4 ay, p=0.04) opere küçük hücre dışı akciğer kanserli hastalarda SUVmax değeri yüksek olan hastaların hastalıksız sağkalımının istatistiksel olarak anlamlı bir şekilde daha kısa olduğu tespit edildi.

Sonuç: Biz bu sonuçlarla opere KHDAK li hastalarda primer kitlenin SUV MAX değerinin hastalıksız sağ kalım açısında prognostik bir gösterge olduğunu tespit ettik.

Anahtar Kelimeler: Erken Evre Küçük Hücre Dışı Akciğer Kanseri, PET-CT 18f FDG SUV MAX

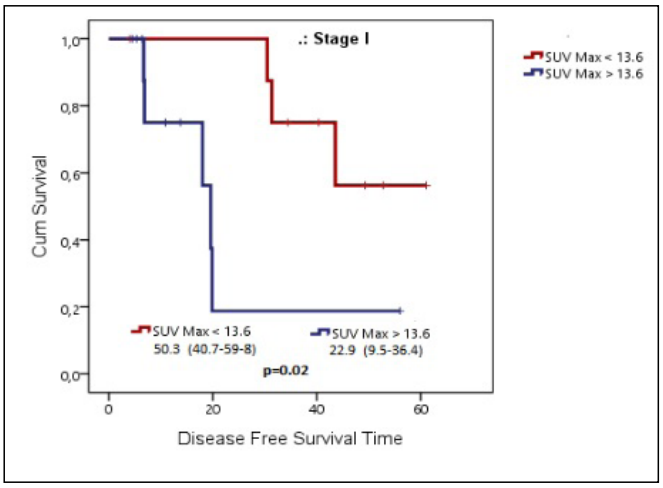

Resim 1.

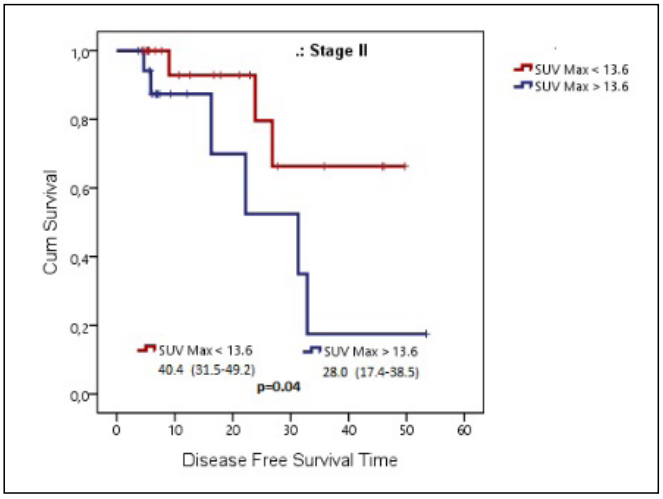

Resim 2.

Tablo 1. Hasta özellikleri

Hasta yaşı	60 (36-79)
Cinsiyet (Erkek/Kadın)	83 (%90) / 9 (%10)
Sigara(İçiyor / İçmiyor)	76 (%82) / 16 (%18)
Evre 1	25 (%27)
Evre 2	49 (%53)
Evre 3	18 (%20)
Adenokarsinom	20 (%22)
Squamous cell carsinom	49 (%53)
Diğer	23 (%25)

Tablo 2. FDG SUV max değerlerine göre hastalıksız sağkalım(HSK) oranları

Hasta	*HSK(ay) SUV 13.6 altı*	*%95 Güven Aralığı*	*HSK(ay) SUV 13.6 üstü*	*%95 Güven Aralığı*	*p değeri*
Total(48/44)	40.6	32.2-49.1	25.1	16.7-33.4	0.02
Evre 1 (12/13)	50.3	40.7-59.8	22.9	9.5-36.4	0.02
Evre 2(26/23)	40.4	31.5-49.2	28.0	17.4-38.5	0.04
Evre 3 (10/8)	14.7	10.0-19.5	13.6	4.9-22.3	092
Sigara içen (38/38)	38.8	28.8-48.7	24.3	15.8-32.7	0.04
Sigara içmeyen (8/8)	42.4	35.0-49.8	17.9	7.5-28.3	0.11
Adenokarsinom (12/8)	46.2	29.6-62.7	19.7	6.3-33.1	0.04
squamous cell (25/24)	32.7	25.5-39.8	27.4	16.3-38.6	0.28
Nonsquamous (23/20)	44.8	31.6-58.0	20.5	13.0-27.9	0.04

Hayat Kalitesi

SS-044 **Referans Numarası: 128**

KOLON VE AKCİĞER KANSERLİ HASTALARIN HASTALIK ALGILARININ SAPTANMASI

Ayşin Kayış[1], Mustafa Bozkurt[1], Ayten Çelik[1], Handan Şimşek[1], Gökhan Şengül[1], Evrim Şahin[1], Cihan Sütlü[1], Fethullah Işık[1]
[1]Acıbadem Üniversitesi Atakent Hastanesi

Giriş: Hastalık yaşantısındaki belirsizlik algısını tahmin edilmeyen bulgular, bilgi eksikliği ve anlaşılır olmayan açıklamalar gibi çeşitli faktörler etkileyebilir. Belirsizlik, bireyin karar vermesini engelleyebilir; Kaygı, korku, öfke, çaresizlik, gerginlik ve depresyon gibi olumsuzluk duygular yaşatabilir. Kansere bağlı ölümler değerlendirildiğinde en sık ölüm nedeni Akciğer kanseri, mide kanseri ve kolorektal kanserler oluşturmaktadır. Kanser, insan varoluşuna ilişkin doğrudan ölümü çağrıştıran bir hastalık olarak algılanmıştır.

Yöntem: Tanımlayıcı olarak planlanan çalışmaya 01 eylül 2015 31-30 kasım 2015 tarihleri arasında kemoterapi alan 40 hasta katılmıştır. Çalışma Hastalık Algısı Ölçeği uygulanarak yapılmıştır.

Bulgular: Çalışmaya katılan hastaların %82,5'i kemoterapi yan etkilerini yaşadığını ve bu hastaların %92,5' i kemoterapi tedavisinin iyi geliceği inancında olduklarını iletmişilerdir. Tedaviye olan yanıtları açısından tedavinin yararlılığına inanmalarının olumlu bir sonuç olduğu düşünülmektedir. Akciğer ve kolon kanserli hastaların yan etki algıları kıyaslandığında aralarında anlamlı bir fark bulunamamıştır. Hastaların hastalığın başlangıcından bu yana en sık yaşanan belirtilerine bakıldığında ilk dört belirtinin yorgunluk, ağrı, bulantı, kilo kaybı olduğu görülmektedir. Hastaların olası hastalık nedenlerine yönelik bulgularına bakıldıgında ; stres ve endişenin en yüksek puanı aldığı (%37,5), hastaların hastalık algısı olarak en yüksek oranda stres ve endişe olduğu saptanmıştır.

Sonuç: Hastalık, her bireyin farklı yaşadığı bir süreçtir. Kişilerin hastalık öncesi ve hastalık dönemi boyunca yaşadığı deneyimler, hastalık hakkındaki bilgileri, içinde bulunduğu toplumun hastalığa yaklaşımı, kişinin kullandığı başetme yöntemleri kişinin hastalık algısını belirlemektedir. Akciğer kanserli hastaların hastalık algısı puanlarının yüksek olduğu saptanmıştır. Bunun hastalıkları ve tedavi yüklerinin daha fazla olması nedeniyle olduğu düşünülmektedir.

Anahtar Kelimeler: Hastalık algısı, akciğer kanseri, kolon kanseri, uyum, hastalık.

Tablo 1. Hastalık algısı ölçeğinin olası hastalık nedenlerinin yüzdelik dağılımı

Olası Hastalık Nedenleri	*1*	*2*	*3*	*4*	*5*
Kişisel Atıflar					
Stres, endişe	2,5	10	5	45	37,5
Benim tutumum	27,5	40	17,5	12,5	2,5
Kişisel Özelliklerim	35	12,5	32,5	15	5
Duygusal durumum	32,5	20	17,5	22,5	7,5
Aile problemleri	40	20	7,5	27,5	5
Vücut direncimin azalması	35	7,5	20	27,5	10
Kendi davranışım	30	17,5	5	35	12,5
Dış Atıflar					
Geçmişteki kötü bakımım	65	25	2,5	7,5	0
Çevre kirliliği	20	17,5	22,5	0	0
Kaza yada yaralanma	67,5	27,5	5	0	0
Aşırı çalışma	30	27,5	15	17,5	10
Yaşam Şekli Atıfları					
Sigara	35	20	7,5	15	22,5
Alkol	52,5	22,5	2,5	10	12,5
Diyet ve yemek alışkanlığı	47,5	22,5	7,5	12,5	10
Kontrol Edilemeyen Bedensel Faktörler					
Mikrop yada virüs	40	25	20	7,5	7,5
Kalıtsal	30	25	15	25	5
Yaşlanma	37,5	37,5	17,5	7,5	0
ŞANS FAKTÖRÜ					
Şans yada kötü talih	37,5	22,5	12,5	15	10

Radyoloji-Nükleer tıp

SS-045 **Referans Numarası: 134**

KÜÇÜK HÜCRELİ DIŞI AKCİĞER KANSERİNDE RADYOTERAPİ-KEMİK MİNERAL YOĞUNLUĞU İLİŞKİSİNİN KANTİTATİF BT İLE SAPTANMASI

Işıl Başara Akın[1], Ali Balcı[1], Hande Melike Halaç[1], Naciye Sinem Gezer[1], Cenk Umay[2], Ayşe Nur Demiral[2], Rıza Çetingöz[2]
[1]Dokuz Eylül Üniversitesi Tıp Fakültesi, Radyoloji Anabilim Dalı
[2]Dokuz Eylül Üniversitesi Tıp Fakültesi, Radyasyon Onkolojisi Anabilim Dalı

Amaç: Akciğer kanseri batı ülkelerinde kansere bağlı ölümlerin başta gelen sebebidir. Küçük hücreli dışı akciğer karsinomu (KHDAK), akciğer karsinomlu olguların %85'ini oluşturur. En önemli etiyolojik faktör sigaradır. Cerrahi, kemoterapi ve radyoterapi (RT) KHDAK tedavisinde ana tedavi seçenekleri olarak tanımlanmıştır. Uygulanan RT yöntemleri; üç boyutlu konformal RT, Yoğunluk ayarlı RT (IMRT), görüntü kılavuzluğunda RT (IGRT) ve stereotaktik yöntemlerdir. Kemik doku RT'ye dirençli dokulardandır, fraksiyone uygulanan 50 Gy üzeri dozlarda zarar görürler ve kemik mineral yoğunluğunda (KMY) azalma görülür.

Kantitatif bilgisayarlı tomografi (KBT) gerçek hacimsel KMY ölçümü sağlayan (mg/cm^3) tek yöntemdir. KBT vertebral kırıkları öngörmede ve kemik kaybının izlenmesinde dual X-ışını absorbsiyometriye (DXA) göre daha sensitiftir. KBT ile ölçülen lomber omurga trabeküler KMY; yaş, hastalık ve tedavi ile ilişkili KMY değişikliklerini izlemede kullanılabilir.

Bizim bu çalışmada amacımız, KHDAK tanısıyla opere edilen ve sonrasında torasik adjuvan RT uygulanan hastalarda KMY saptanmasında altın standart olarak kabul edilen KBT kullanılarak değerlendirilmesidir.

Gereç veYöntem: Mayıs 2015- Haziran 2016 tarihleri arasında, hastanemizde KHAK tanısı ile opere olup adjuvan RT uygulanan, izlemdeki tüm tetkikleri tam olguların radyolojik görüntüleme arşivimizdeki incelemeleri retrospektif olarak taranmıştır. Post-operatif adjuvan RT, 3 boyutlu konformal radyoterapi yöntemi ile gerçekleştirilmiştir. Çalışmamıza 30 hasta dahil edilmiştir. Hastaların RT süreleri, RT dozları, varsa uygulanan adjuvan kemoterapi (KT) rejimleri (Cisplatin-Navalbine, Cisplatin-Etoposide, Cisplatin-Gemcitabine ve diğer) ve kür sayıları kaydedilmiştir. Hastaların izlem bilgisayarlı tomografi (BT) üzerinden vertebral kemik yoğunluğu, iş istasyonunda (Philips Extended Brilliance Workspace V3.5.0.2254) KBT yazılımı kullanılarak ölçülmüştür. T12-L5 düzeylerinde her bir vertebra korpusunun trabeküler kemiğinden KMY ölçümleri yapılmış ve ortalamaları hesaplanmıştır. Bulgular SPSS 20.0 istatistik paket programı kullanılarak, eşleştirilmiş t testi ve Spearman korelasyon testi ile analiz edilmiştir.

Bulgular: Çalışmamıza toplam 30 hasta (26 erkek-4 kadın) dahil edilmiştir. Yaş ortalaması, 61 ± 9 (44-79)'dur. RT ile yapılan ölçüm ve BT arasında geçen ortalama süre 14 ±5'tir. RT öncesinde ve sonrasında ölçülen KMY değerleri sırasıyla 86±15 mg/cm3ve 68 ±15 mg/cm3'tür. RT öncesi ve sonrasında ölçülen KMY değerleri arasında istatistiksel anlamlı fark bulunmuştur (p< 0.001). KMY değerleri hasta yaşı, cinsiyet, RT süresi, dozu ve KT rejimleri arasında istatistiksel anlamlı fark izlenmezken, KT kür sayısı arasında istatistiksel anlamı fark bulunmuştur (p<0.001).

Sonuç: Bu çalışmada KHDAK tanısı ile opere olan ve RT yapılan hastalarda KMY'nin RT sonrasında RT süresi, dozu, hastanın yaşı, cinsiyeti ve uygulanan KT rejiminden bağımsız olarak anlamlı derecede düştüğü gösterilmiştir. KMY azalmasında RT'ye ek olarak KT kür sayısının da etkili olduğu saptanmıştır.

Anahtar Kelimeler: Kantitatif bilgisayarlı tomografi, kemik mineral yoğunluğu, küçük hücreli dışı akciğer kanseri, Radyoterapi

Hayat Kalitesi

SS-046 **Referans Numarası: 18**

REMİSYONDAKİ AKCİĞER KANSERİ HASTALARININ EGZERSİZ KAPASİTESİ, SOLUNUM KAS KUVVETİ VE FİZİKSEL AKTİVİTE DÜZEYLERİ

Zeynep Pelin Dündar[1], Meral Boşnak Güçlü[1], Burcu Camcıoğlu[1], Aydın Çiltaş[2], Mustafa Benekli[2]

[1]Gazi Üniversitesi Sağlık Bilimleri Fakültesi, Fizyoterapi ve Rehabilitasyon Bölümü, Ankara

[2]Gazi Üniversitesi Tıp Fakültesi Hastanesi, Onkoloji Bilim Dalı, Ankara

Amaç: Akciğer kanseri tüm dünyada en sık görülen ve agresif seyreden bir kanser türüdür. Akciğer kanseri hastalarına tedavi amaçlı uygulanan cerrahi rezeksiyon, kemoterapi ve radyoterapi yaklaşımları hastaların fiziksel fonksiyonlarını etkilemektedir. Literatürde remisyondaki akciğer kanserli hastaların fonksiyonel egzersiz kapasitesi, solunum fonksiyonları, solunum kas kuvveti ve fiziksel aktivite düzeylerini araştıran çalışmalar sınırlıdır. Çalışmanın amacı remisyondaki akciğer kanserli hastalar ile sağlıklı bireylerin fonksiyonel egzersiz kapasitesi, pulmoner fonksiyonları, solunum kas kuvveti ve fiziksel aktivite düzeylerini karşılaştırmaktı.

Yöntem: On yedi akciğer kanseri hastası (60.5±5.7 yıl, 4K/13E, n:10; Evre 1-2, n:7; Evre 3a-3b) ve 14 sağlıklı birey (57.0±6.5 yıl, 1K/13E) karşılaştırıldı. Pulmoner fonksiyonlar spirometre, fonksiyonel egzersiz kapasitesi altı dakika yürüme testi (6DYT), solunum kas kuvveti ağız basınç ölçüm cihazı, fiziksel aktivite düzeyi metabolik holter ile değerlendirildi.

Bulgular: Her iki grubun demografik özellikleri benzerdi (p>0.05). Akciğer kanseri hastalarının 6DYT mesafesi (p<0.001), solunum kas kuvveti (p=0.002), adım sayısı (p=0.001), %FEV1 (p=0.003), %FVC (p=0.003), %PEF (p=0.016) ve $\%FEF_{25-75\%}$(p=0.48) sağlıklı bireylerden istatistiksel anlamlı olarak daha düşüktü.

Sonuç: Remisyondaki akciğer kanseri hastalarının fonksiyonel egzersiz kapasitesi, solunum kas kuvveti ve fiziksel aktivite düzeyleri azalmıştır. Restriktif ve obstrüktif solunum fonksiyon anormallikleri vardır. Bu dönemdeki hastaların mevcut yetersizliklerin giderilmesi ve yaşam kalitesinin arttırılması için kardiyopulmoner rehabilitasyon programlarına yönlendirilmesi gerekmektedir.

Anahtar Kelimeler: Akciğer Kanseri, Fonksiyonel Egzersiz Kapasitesi, Solunum Kas Kuvveti, Fiziksel Aktivite

Radyoterapi

SS-047 **Referans Numarası: 223**

BEYİN METASTAZLI AKCİĞER KANSERİ TANILI HASTALARIN TEDAVİSİNDE İKİNCİ SERİ TÜM BEYİN IŞINLAMANIN PALYASYONA ETKİSİ

Barbaros Aydın[1], Nesrin Aktürk[1], Cenk Umay[1], Oğuz Çetinayak[1], İlhami Er[1], Ahmet Kuru[1], Rıza Çetingöz[1]

[1]Dokuz Eylül Üniversitesi Tıp Fakültesi, Radyasyon Onkolojisi Anabilim Dalı

Amaç: Bu çalışmada akciğer kanseri ve beyin metastazı tanısıyla tüm beyin radyoterapisi (RT) uygulanmış olan hastalarda 2. seri beyin RT'nin palyasyona etkisi ve klinik uygulanabilirliğin geriye dönük olarak değerlendirilmesi amaçlanmıştır.

Gereç Yöntem: Temmuz 1991-Ocak 2016 tarihleri arasında kliniğimizde tedavi edilen akciğer kanseri ve beyin metastazlı 15 hasta çalışmaya dahil edilmiştir. Akciğer kanseri tanıları cerrahi veya biyopsi ile, beyin metastazları bilgisayarlı tomografi (BT) veya manyetik rezonans görüntüleme (MRG) ile tespit edilmiştir. Histolojik olarak hastaların 4'ünde (%26.6) küçük hücreli akciğer kanseri (KHAK), 3'ünde (%20) adenokarsinom, 3'ünde (%20) skuamöz hücreli karsinom ve 5'inde (%33) diğer histolojik tipler saptanmıştır. Hastaların başlangıç evrelere göre dağılımı; Evre 2A; 1 hasta (%6.7), Evre 3A; 1 hasta (%6.7), Evre 3B; 4 hasta (%26.7), Evre 4; 5 hasta (%33), KHAK yaygın evre; 3 hasta (%20) şeklindedir. Birinci seri tüm beyin RT; 12 hastaya (%80) 10 fraksiyonda 30 Gy, 2'sine (%13.3) 3 fraksiyonda 18 Gy ve 1'ine (%6.7) 15 fraksiyonda 45 Gy, ikinci seri tüm beyin RT; 12 hastaya (%80) 10 fraksiyonda 2 Gy, 1'ine (%6.7) 15 fraksiyonda 37.5 Gy, 1'ine (%6.7) 18 fraksiyonda 36 Gy ve 1 hastaya (%6.7) 14 fraksiyonda 28 Gy steroid eşliğinde kobalt-60 veya lineer akseleratör ile iki lateral alandan uygulanmıştır. Tüm hastalar ikinci seri RT öncesi sistemik tedavi almışlardır. İstatistiksel analizler SPSS v19 ile yapılmıştır.

Bulgular: Ondört erkek ve 1 kadın olgunun ortanca yaşı 55(44–64), takip süreleri ortanca 18 ay (8-104), genel sağkalım ortanca 19 ay (8-104) olarak hesaplanmıştır. Birinci seri tüm beyin RT sonrası 10 (%67) hastada klinik veya radyolojik %30 ve üzeri, 5 (%33) hastada stabil yanıt elde edilmiştir. Birinci seri beyin RT sonrası beyin metastazlarında progresyon zamanı ortanca 10 ay (4-76) olup hastalar 2. seri beyin RT sonrası ortanca 1 ay (0-12) içinde metastazların progresyonu bağlı hayatlarını kaybetmişlerdir. Birinci beyin RT sonrası klinik veya radyolojik iyi yanıt elde edilen hastalarda sağkalım ortanca 31 (11-104) ay iken stabil yanıt elde edilen olgularda ortanca 17 (8-23) ay olarak saptanmıştır. Ayrıca 1. RT sonrası iyi yanıtlı olgularda 2. seri beyin RT'sinde %33 oranında klinik yanıt elde edilirken diğer olgularda stabil yanıt veya progresyon görülmüştür. Hiçbir hastada RTOG grade 3 ve üzeri akut yan etki görülmemiştir.

Sonuç: Beyin metastazı gelişmiş olan akciğer kanserli olgularda yaşam beklentisi oldukça kısadır. Çalışmamızda ikinci seri beyin ışınlamalarında RT'ye bağlı ciddi akut yan etki görülmemiş olup özellikle 1. seri beyin RT'sinde klinik veya radyolojik iyi yanıt elde edilmiş olgularda ikinci seri RT'nin semptomları azalttığı gösterilmiştir. İkinci seri beyin RT'si seçilmiş olgularda hem hayat kalitesini arttırılabilir hem de yaşam süresine katkı sağlayabilir ancak tedavi güvenilirliği ve etkinliğini değerlendirebilmek için daha fazla hasta sayısına ihtiyaç vardır.

Anahtar Kelimeler: Beyin metastazı, radyoterapi, 2. seri

Cerrahi Tedavi

SS-048 Referans Numarası: 114

KÜÇÜK HÜCRELİ DIŞI AKCİĞER KANSERİ NEDENİYLE PULMONER REZEKSİYON UYGULANAN HASTALARDA FİBRİN YAPIŞTIRICI DENEYİMİMİZ

Ulaş Kumbasar[1], Yiğit Yılmaz[2], Mesut Melih Özercan[2], Burcu Ancın[2], Erkan Dikmen[2], Rıza Doğan[1]

[1]Hacettepe Üniversitesi Tıp Fakültesi, Göğüs Kalp Damar Cerrahisi

[2]Hacettepe Üniversitesi Tıp Fakültesi, Göğüs Cerrahisi

Amaç: Akciğer rezeksiyonları sonrası gözlenebilen uzamış hava kaçağı önemli bir morbidite ve maliyet artışı sebebidir. Postoperatif hava kaçağını azaltmak için önerilen yöntemlerden birisi de doku yapıştırıcılarının kullanımıdır. Fibrin yapıştırıcı, protein çözeltisi ve trombin çözeltisi içeren iki bileşenli bir doku yapıştırıcısı türüdür. Bu çalışmanın amacı, pulmoner rezeksiyon sonrası uygulanan fibrin doku yapıştırıcısının postoperatif hava kaçağı üzerine olan etkisinin araştırılmasıdır.

Gereç ve Yöntem: Bu çalışmada, kliniğimizde akciğer rezeksiyonu sonrası spray formunda fibrin doku yapıştırıcısı uygulanan 22 olgu (grup I) ile doku yapıştırıcısı uygulanmayan 19 olgu (grup II) uzamış hava kaçağı, tüp çekilme zamanları, post operatif drenaj miktarları ve yoğun bakım kalış süreleri açısından karşılaştırıldı.

Bulgular: Gruplar arasında cinsiyet (p=0.967), yaş ortalaması (p=0.195), sigara kullanımı (p=0.829), kronik obstrüktif akciğer hastalığı (KOAH) varlığı (p=0.724), uygulanan rezeksiyon tipi (p=0.321), hastalığın histolojik tipi ve evresi (p=0.365 ve p=0.844) açısından fark yoktu. Uzamış hava kaçağı insidansı açısından gruplar arasında anlamlı farklılık saptanmadı (grup I'de n=2; %10.5 ve grup II'de n=4; %18.2; p=0.668). Grup I'de postoperatif hava kaçağı süresi ve apeks dreninin çekilme süresi istatistiksel olarak anlamlı olacak şekilde düşük bulundu (sırasıyla, p=0.05 ve p=0.01). Postoperatif dönemde bazal drenin çekilme süresi (p=0.945), total göğüs tüpü drenajı miktarı (p=0.895) ve yoğun bakım kalış süresi (p=0.452) açısından gruplar arasında farklılık saptanmadı.

Sonuç: Bu çalışmada, pulmoner rezeksiyon sonrası fibrin yapıştırıcı uygulamasının uzamış hava kaçağı insidansını anlamlı olarak azaltmadığı; ancak, postoperatif hava kaçağı ve apeks dreni çekimi sürelerini anlamlı oranda kısalttığı saptandı.

Poster Bildiriler

Radyoterapi

P-001 Referans Numarası: 150

DÜŞÜK DOZ RADYOTERAPİ VOLÜMLERİNİN YAŞAM ÜZERİNE ETKİLERİ

Huriye Şenay Kiziltan[1], Alpaslan Mayadağlı[1], Sezgi Turan[1], Evrim Evren[1], Ali Hikmet Eriş[1], Özgür Kablan[1], Pelin Altınok Süt[1], Ertuğrul Tekçe[1], Ayşe Güneş Bayır[2], Özgür Taşpınar[3]

[1]Bezmialem Vakıf Üniversitesi Radyasyon Onolojisi Anabilim Dalı
[2]Bezmialem Vakıf Üniversitesi Sağlık Bilimleri Fakültesi, Beslenme ve Diyetetik Anabilim Dalı
[3]Bezmialem Vakıf Üniversitesi Fizik Tedavi ve Rehabilitasyon Anabilim Dalı

Amaç: Yapılan bazı çalışmalarda düşük dozlu radyoterapinin (RT), tümör invazyonu ve metastazları artırabileceği gösterilmiştir. Risk altındaki organların zarar görmesini önlemek için genellikle çoklu RT alanları kullanılır. Çoklu alanlar kullanıldığında düşük doz RT alanları artacağından invazyon veya metastazların artarabileceği eskiden beri bilinmekte olup bu konuda ki çelişkili bilgiler nedeniyle biz de bir grup hastamızda retrospektif olarak bu durumu analiz ettik.

Giriş: İyonize Radyasyon (IR) tümör mikroçevresini değiştirerek, konakçı mikro-kanser hücrelerinin metastatik potansiyelini artırabilir (1), (2). Lökositler, makrofajlar, fibroblastlar, miyofibroblastlar ve sinir hücreleri, tümör mikro çevresini oluşturur (3),(4),(5),(6). Risk altındaki ve tümör çevresindeki normal doku ve organların zarar görmesini önlemek için genellikle günlük düşük doz fraksiyonlu çoklu RT alanları kullanılır. Bu şekilde tümöre etkili potansiyel yüksek küratif doz uygulanırken tümör çevresindeki dokuların aldığı düşük doz RT hacmi artmaktadır (1),(2).

Metod: 2011-2015 yılları arasında Bezmialem Vakıf Üniversitesi Tıp Fakültesi Hastanesi Radyasyon Onkolojisi Anabilim dalında radyoterapi ve/veya kemoterapi uygulanmış, ECOG performansları 1-3, yaşları 45-87 arası, herhangibir metastazı olmayan, evre II-IIIB 50 akciğer kanseri hastası üzerinde klinik retrospektif bir gözlem analizi yapıldı (Tablo 1).

RT, LINAC cihazı ile, MLC bloklanmış alanlarla, konformal veya IMRT tekniği ile, günlük 180-200 cGy fraksiyonla uygulandı. GTV alanına 0.5-1 cm sınır verilerek PTV alanları oluşturuldu. Mediastendeki tutulu lenf nodları da alana dahil edildi. 40-46 Gy uygulandıktan sonra, sadece GTV tümör bölgesine 0.3-0.5 cm sınır verilerek 60-66 Gy dozuna çıkıldı.

Hastaların RT planlama verileri toplanarak analizleri yapıldı (Tablo 2). Akciğerin V5, V10, V20, V40, V50, V60 değerlerinin hastalıksız yaşam ve genel yaşam üzerine olan etkileri istatistiksel olarak Mann Witney testi ile analiz edildi.

Bulgular: Tam cevap alınması genel yaşamı pozitif etkileyen en önemli faktör olarak bulundu (p=0.024). Yaş ilerledikçe beyin metastazı riskinin anlamlı olarak arttığı bulundu (p=0.007) Erken nükslerde anlamlı olarak daha çok beyin metastazı tesbit edildi (p=0.008). Akciğerin düşük RT doz alanlarını oluşturan V5, V10 ve V20 değerlerinin nükssüz yaşam ve genel yaşamı r korelasyon değerlerine göre minimal düzeyde negatif olarak etkilediği belirlendi. Nükssüz yaşam V5 için r= - 0.203, genel yaşam V5 için r= - 0.270, nukssuz yasam V10 için r= - 0.190, genel yaşam V10 için r= - 0.199, nukssuz yasam V20 için r= - 0.206, genel yaşam V20 için r= - 0.238 olarak tesbit edildi. Günlük fraksiyon dozunun 180 cGy olmasının nükssüz yaşam oranını pozitif etkilediği görüldü (r= 0.388). Median nükssüz yaşam 6 ay ve median genel yaşam 10 ay olarak bulundu. 5 hastada grad II (%10), 1 hastada grad III (%2) radyasyon pnömonisi, görüldü.

Sonuç: Bu çalışmada akciğerin düşük doz alan V5, V10 ve V20 değerlerinin yüksek olmasının nükssüz ve genel yaşamı minimal düzeyde olumsuz etkilediği gösterilmiştir. Yaşam oranlarını daha da artırabilmek için düşük doz radyasyonun minimal olumsuz etkilerinin de yapılacak çalışmalarla azaltılması yoluna gidilebilir. Bu konuda daha büyük çalışmaların yapılması gerekmektedir.

Anahtar Kelimeler: Düşük doz radyoterapi, V5, V10, V20

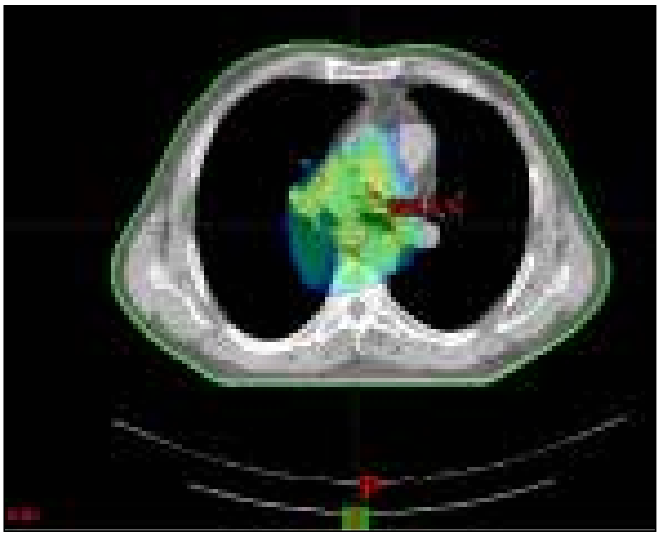

Resim 1. RT özellikleri

Tablo 1. Hasta özellikleri

Hasta özellikleri	*Hasta sayısı*	*%*
Yaş		
45-60	18	36
61-70	23	46
71-87	9	18
Performans (ECOG)		
1-2	31	62
3	19	38
Patoloji		
KHDAC	43	86
KHAC	7	14
Tedavi		
RT-KT	39	78
RT	11	22
IMRT	15	30
3D Konformal	35	70
Toplam	50	100

Tablo 2. RT Tedavi özellikleri

RT Özellikleri	*Median*	*Minimum*	*Maksimum*
RT fraksiyon doz (cGy)	200	180	200
GTV (ml)	125	13	86
PTV (ml)	516	163	2133
V5 Akciğer (ml)	1702	35	3518
V10 Akciğer (ml)	1266	16	2801
V20 Akciğer (ml)	986	4	1892
V30 Akciğer (ml)	766	1	1472
RT alan sayısı	3	2	7

Tablo 3. KT (Kemoterapi) özellikleri

KT özellikleri	*Hasta sayısı*	%
Cisplatin + Gemsitabin	11	22
Taxol + Cisplatin/Carboplatin	14	28
Cisplatin + Etoposid	7	14
Diğer	7	14
Toplam	39	78

Nadir Tümörler

P-002 **Referans Numarası: 3**

DEV SOLİTER FİBRÖZ TÜMÖR; İKİ OLGU

Fatih Meteroğlu[1], Burak Gül[1], Ali Birak[1], Atalay Şahin[2]

[1]Dicle Üniversitesi Tıp Fakültesi Göğüs Cerrahisi Anabilim Dalı, Diyarbakır, Türkiye

[2]Gazi Yaşargil Eğitim ve Araştırma Hastanesi Göğüs Cerrahisi Kliniği, Diyarbakır, Türkiye

Özet: Soliter fibröz tümör plevranın nadir görülen benign tümörleridir. Ancak nadirende olsa malignite dönüşme riskine karşı hasta opere edildikten sonra takibe alınmalıdır. Hastalarımızı opere ettikten sonra çıkarılan kitlelerin boyutu yaklaşık 15x10 ve 15x15 cm ebatında olması nedeniyle takibe aldık. İlginç bulduğumuz için sunmayı amaçladık.

Giriş: Soliter fibröz tümör plevranın az görülen tümörü olup, çoğunlukla visseral plevradan köken alır. Kesin tanı için genellikle torakotomi ve kitlenin total eksizyonu gerekmektedir. Cerrahi rezeksiyon genel olarak küratif olmakla birlikte, az da olsa lokal nüks ihtimali vardır

Olgu 1: Göğüs ağrısı ve nefes darlığı şikayetiyle kliniğimize başvuran 59 yaşındaki bayan hasta yatırıldı. Hastanın fizik muayenesinde sol alt lobda akciğer sesleri alınmıyordu. Diğer sistem muayenelerinde ve laboratuvarında bir özellik yoktu. Çekilen akciğer grafisinde ise sol alt zonda solid kitle görüntüsi mevcuttu. Bilgisayarlı toraks tomografisinde (BT) ise sol hemotoraksta kostofrenik sinüs düzeyinde diafragma-perikard komşuluğunda yaklaşık 117 X 67 X 120 mm boyutlarında nispeten düzgün sınırlı solid kitle mevcuttu (Resim 1). Hastaya tru-cut biyopsisi yapıldı, soliter fibröz tümör olarak geldi. Torakotomide üst lob anterior segmentten beslenen ve yaklaşık 15x10 cm ebatında, toraks içinde serbest hareket eden kitle görüldü (Resim 2). Kitle yaklaşık 3 cm lik bir segmentle sağ üst lob anterior segmentle ilişkiliydi. Kitle total olarak çıkartıldı. Postoperatif komplikasyon olmayan hasta 5. günde şifa ile taburcu edildi.

Olgu 2: Göğüs ağrısı, nefes darlığı ve kilo kaybı şikayetiyle kliniğimize refere edilen 64 yaşındaki erkek hasta yatırıldı. Hastanın fizik muayenesinde sağ ön 4 ve 6. kot arasında akciğer sesleri alınmıyordu. Diğer sistem muayenelerinde ve laboratuvarında bir özellik yoktu. Çekilen akciğer grafisinde ise sağ orta zonda solid kitle görüntüsü mevcuttu. Bilgisayarlı toraks tomografisinde (BT) ise sağ hemotoraksta kostofrenik sinüs düzeyinde diafragma komşuluğunda yaklaşık 115 X 62 X 110 mm boyutlarında nispeten düzgün sınırlı solid kitle mevcuttu (Resim 3). Hastaya tru-cut biyopsisi yapıldı, soliter fibröz tümör olarak geldi. Torakotomide sağ 5. kot düzeyinde pariyetal plevraya sıkı yapışık ve her üç lob arasına doğru büyüyen yaklaşık 15x20 cm lik kitle kapsülü ile birlikte total çıkartıldı. Hasta post-opertaif 4. gün taburcu edildi.

Tartışma: Plevranın soliter fibroz tümörü genellikle viseral plevradan kaynaklanan ve oldukça nadir görülen bir tümördür. İnsidansı 2.8/100.000 olarak bildirilmiştir.

Sonuç: Soliter fibröz tümörlerin tanısı konulunca mutlaka cerrahi planlanmalı ve tümörün çapı baz alınarak takip önerilmelidir.

Anahtar Kelimeler: Plevranın fibröz tümörü, fibröz, soliter tumor

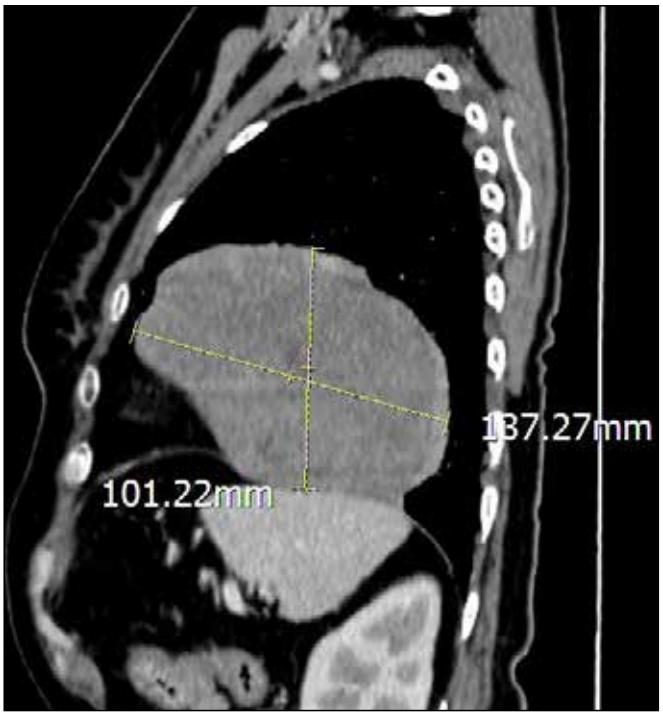

Resim 1.

Resim 2.

Resim 3.

Nadir Tümörler

P-003 Referans Numarası: 5

TORAKS DUVARINDA KOSTA İNVAZYONU YAPAN SCHWANNOMA

Ömer Giray İntepe[1], Recep Ustaalioğlu[1], Eyüp Halit Yardımcı[1], Mehmet Yıldırım[1], Tamer Okay[1]

[1]Dr. Siyami Ersek Göğüs Kalp ve Damar Cerrahisi Eğitim ve Araştırma Hastanesi

Amaç : Schwannomalar, periferik sinir sisteminde myelin kılıfı yapan Schwann hücrelerinden oluşan iyi huylu tümörlerdir.

Gereç ve Yöntem : Bu çalışmada merkezimize sol göğüs ağrısı ile başvuran,yapılan muayene ve cerrahi süreç sonrasında schwannoma tanısı alan olgumuzu geriye dönük olarak incelemeyi amaçladık.

Bulgular: 57 yaşında erkek hasta yaklaşık 6 aydır devam eden sol göğüs ağrısı nedeniyle polikliniğimize başvurdu. Fizik muayenesinde sol göğüs ağrısını açıklayacak bir patolojiye rastlanmadı. Çekilen posterior anterior akciğer röntgenogramında sol hemitoraks üst zonda toraks duvarına bitişik intratorasik kitle görünümü mevcuttu. Hastanın toraks bilgisayarlı tomografisinde sol akciğer üst lob posterior segmentte yaklaşık 19x13 mm boyutlarında plevral tabanlı nodüler lezyon rapor edildi. Yapılan bilgisayarlı pozitron emisyon tomografisinde (PET /BT) sol akciğer apikoposterior segmentte 4. kostanın anterolateralinde 4. kostada şekil bozukluğuna yol açan 15x11 mm boyutunda standart tutulum değeri 5.2 olan lezyon rapor edildi. Bu sonuçlara göre hastaya tanı ve tedavi amaçlı cerrahi girişim planlandı. Video yardımlı toraks cerrahisi ile operasyona başlandı. Tek port deliğinden yapılan incelemede kitlenin kostal yüzeyde olduğu görüldü ve bu kosta üzerine gelecek şekilde 3 cm mini torakotomi açıldı. Kosta üst ve alt interkostal paketten serbestlendi. Kostotom ile kot kesilerek kitle hasta ile birlikte enblok olarak çıkartıldı. Patolojik frozen incelemesinde malignite belirtilmemesi üzerine cerrahi, bir adet toraks tüpü koyularak mini torakotominin kapatılmasıyla sonlandırıldı. Hastamız post op 7. gün taburcu edildi. Patolojik inceleme sonucunda kitle schwannoma olarak rapor edildi.Yapılan immünhistokimyasal incelemede S100 ile tümördeki iğsi hücrelerde diffüz pozitif boyama izlendi.

Sonuç: Schwannomanın da dahil olduğu nörojenik tümörler genel olarak toraks kavitesinde posterior mediastenden köken alırlar.Bununla beraber göğüs duvarında kitle ile başvuran hastalarda da schwannoma ayırıcı tanıda akla gelmelidir.

Anahtar Kelimeler: kosta, schwannoma, toraks duvarı

Resim 1.

Resim 2.

Cerrahi Tedavi

P-004 Referans Numarası: 16

KONJENİTAL KİSTİK ADENOİD MALFORMASYON (CCAM) ZEMİNİNDE GELİŞEN ADENOKARSİNOM OLGUSU

Salih Bilen[1], Sertan Erdoğan[1], Ali Cevat Kutluk[1], Celallettin Kocatürk[1]

[1]Yedikule Göğüs Hastalıkları ve Göğüs Cerrahisi Eğitim ve Araştırma Hastanesi

Giriş: Konjenital kistik adenomatoid malformasyon (CCAM), akciğerin hamartomatöz bir lezyonudur. Kesin tanı kitlenin cerrahi rezeksiyonu sonrası histopatolojik değerlendirme ile konulur. Yaşamın ilk yıllarından sonra görülmesi oldukça nadirdir, çok az sayıda erişkin olgusu bildirilmiştir. Çok nadiren malignite gelişebilir, bronkoalveoler karsinom ve rabdomiyosarkom gelişen olgular bildirilmiştir.

Bu yazıda, kist hidatik düşünülerek sol üst lobektomi uygulanan ve postoperatif patolojide CCAM zemininde gelişen müsinöz adenokarsinom olarak bildirilen olgumuzu sunmaya çalıştık.

Olgu: Ateş ve sırt ağrısı şikayetleriyle başvuran 18 yaşındaki erkek hasta akciğer apsesi, kist hidatik, akciğer tüberkülozu ön tanılarıyla yatırıldı. Fizik muayenesinde sol üst-orta zonda solunum seslerinin azalması dışında patoloji mevcut değildi. Toraks BT'de sol akciğer üst lob apikoposterior segmentte lingulaya uzanan, ince cidarlı, içinde sıvı koleksiyonları saptanmayan kaviter lezyon izlendi. Bronkoskopisinde özellik saptanmadı, kist hidatik markerları pozitif saptandı (Kist hidatik Elisa IgG (+), Hemaglutinasyon 1/80 titre)

Torakotomi kararı alındı, operasyonda lingulayı da içine alan kistik lobule alan saptandı, kistik alana uygulanan pnömotomide özellik arzetmeyen az miktarda sıvı aspire edildi, membran görülmedi. Wedge

rezeksiyona uygun bulunmadı ve üst lobektomi yapıldı. Postoperatif patoloji raporu "konjenital kistik adenomatoid malformasyon zeminde gelişen, papiller yapılar gösteren, minimal invaziv, müsinöz adenokarsinom" olarak bildirildi. Uzamış hava kaçağı dışında başka bir komplikasyon gözlenmedi, post-op 11.gün taburcu edildi ve PET-CT ile Cranial MR tetkikleri istendi.

Tartışma ve Sonuç: CCAM oldukça nadir görülen bir konjenital anomali olsa da en sık görülen konjenital akciğer lezyonudur. Çoğunlukla yenidoğan ve infantlarda izlenmektedir. Nadiren erişkin yaşta tespit edilebilir. İleri yaşta tespit edilen olgularda, çok nadiren CCAM zemininde malignite gelişebileceği akılda tutulmalıdır.

Anahtar Kelimeler: konjenital,kist,adenomatoid,malformasyon,adenokarsinom

Resim 1.

Resim 2.

Cerrahi Tedavi

P-005 **Referans Numarası: 22**

YABANCI CİSİM ASPİRASYONU: VOKAL KORDDA SOĞAN

Selma Mine Kara Apaydın[1], Deniz K. Tikici[1], Nevzat Kılıç[1], Pınar Bıçakçıoğlu[1], Erkmen Gülhan[1]

[1]*Atatürk Göğüs Hastalıkları ve Göğüs Cerrahisi Eğitim ve Araştırma Hastanesi*

Trakeobronşiyal yabancı cisim aspirasyonu daha çok çocukluk çağında görülen, hayatı tehdit edici ve acil müdahale gerektiren bir durumdur. Öykü, fizik muayene ve radyolojik değerlendirme tanıyı koymak adına önem taşımaktadır. Fakat fizik muayene bulguları ve radyolojik değerlendirmelerde patoloji izlenmeyebilir. Geçmişi dikkatli sorgulanmaz ise astım, krup benzeri yanlış tanılarla tedavi edilmeye çalışılabilir. Bu durum tedavinin gecikmesine neden olup komplikasyon oranını arttırabilmektedir. Bu sebeple tanıyı koyabilmek adına klinik şüphe oldukça önemlidir. Yabancı cisim aspirasyonunda en uygun tedavi yöntemi bronkoskopidir. Bronkoskopi uygun şartlarda yapıldığında komplikasyon oranı düşüktür. Yabancı cisim aspirasyonu tedavi edilmediğinde ciddi morbidite ve mortaliteye sahiptir. Olgumuz 85 yaşında erkek hasta postprandial öksürük ve morarma sonrası tarafımıza başvurdu. Vital bulguları; oksijen satürasyonu %85, nabız 95, tansiyon değeri 140/85 idi. Bilinen diabetes mellitus, hipertansiyon, kalp yetmezliği öyküsü olan hastadan akciğer grafisi istendi. Çekilen akciğer grafisinde yaygın büllöz akciğer görünümü izlendi. Hastaya bronkoskopi planlandı. Sedasyon altında fiberoptik bronkoskopi yapıldı. Vokal kordlar arasında solunumla korele, hareketli görünümde soğan yaprağı ile uyumlu yabancı cisim izlendi. Forceps yardımıyla oral bölgeye çekilen yabancı cisim çıkarıldı. İşlem sonrası kontrol filmi görüldü. Takiplerinde ek patoloji saptanmayan hasta önerilerle taburcu edildi.

Anahtar Kelimeler: Yabancı cisim, vokal kord, bronkoskopi

Resim 1.

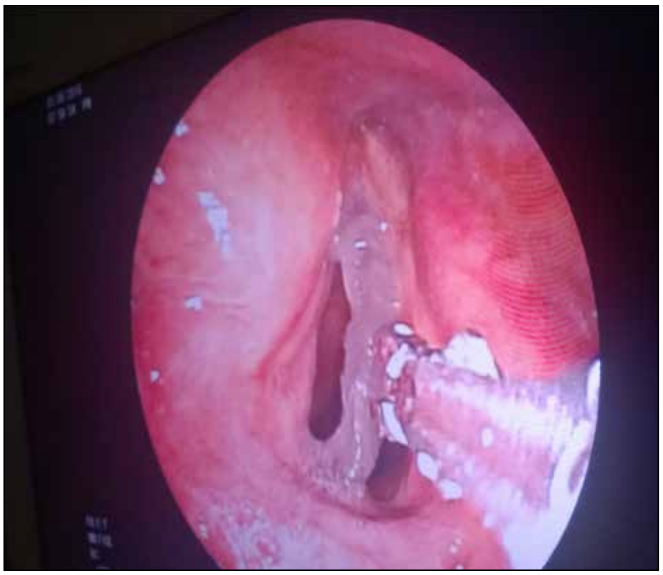

Resim 2.

Resim 3.

Sistemik Tedavi

P-006 Referans Numarası: 24

İLERLEMİŞ KÜÇÜK HÜCRELİ DIŞI AKCİĞER KANSERİ HASTALARINDA NİVOLUMAB'IN DOSETAKSEL İLE KARŞILAŞTIRMASI

Burç Aydın[18], Hossein Borghaei[1], Julie Brahmer[2], Leora Horn[3], Neal Ready[4], Martin Steins[5], Enriqueta Felip[6], Luis Paz-Ares[7], Oscar Arrieta[8], Fabrice Barlesi[9], Scott Antonia[10], Jérome Fayette[11], Naiyer Rizvi[12], Lucio Crino[13], Martin Reck[14], Wilfried Ernst Erich Eberhardt[15], Matthew Hellmann[12], Kaushal Desai[16], Ang Li[16], Diane Healey[16], David Spigel[17]

[1]Fox Chase Cancer Center, Philadelphia, Pa, Usa
[2]The Sidney Kimmel Comprehensive Cancer Center At Johns Hopkins, Baltimore, Md, Usa
[3]Vanderbilt-ıngram Cancer Center, Nashville, Tn, Usa
[4]Duke University Medical Center, Durham, Nc, Usa
[5]Thoraxklinik-heidelberg Ggmbh, Heidelberg, Germany
[6]Hospital Universitari Vall D'hebron, Barcelona, Spain
[7]Hospital Universitario Virgen Del Rocio, Sevilla, Spain
[8]Instituto Nacional De Cancerologia, Mexico City, Mexico
[9]Aix-marseille Université, Assistance Publique Hôpitaux De Marseille, Marseille, France
[10]H. Lee Moffitt Cancer Center & Research Institute, Tampa, Fl, Usa
[11]Centre Léon Bérard, Lyon, France
[12]Memorial Sloan Kettering Cancer Center, New York, Ny, Usa
[13]Ospedale Di Perugia, Perugia, Italy
[14]Lungenclinic Grosshansdorf, Airway Research Center North (arcn), German Center For Lung Research (dzl), Grosshansdorf, Germany
[15]University Hospital Essen, West German Cancer Centre, Ruhrlandklinik, University Duisburg-essen, Essen, Germany
[16]Bristol-myers Squibb, Princeton, Nj, Usa
[17]Sarah Cannon Research Institute/tennessee Oncology, Pllc, Nashville, Tn, Usa
[18]Bristol-myers Squibb, Istanbul, Turkey

Zemin: Tümüyle insan IgG4, programlı ölüm-1 immün kontrol noktası inhibitörü olan nivolumab, iki faz III çalışmasının sonuçlarına dayanarak ABD'de daha önce tedavi görmüş metastatik küçük hücreli dışı akciğer kanseri (KHDAK) hastalarının tedavisi için ve AB'de önceden tedavi görmüş lokal ileri ya da metastatik skuamöz KHDAK hastalarının tedavisinde onaylanmıştır.

Yöntem: Skuamöz (CheckMate 017) ya da sküamöz olmayan (CheckMate 057) KHDAK hastaları progresyona kadar ya da toksisite veya başka herhangi bir nedenle ilaç kesilene kadar iki haftada bir nivolumab 3 mg/kg ya da 3 haftada bir dosetaksel 75 mg/m2 (1:1 randomizasyon) aldılar. Her bir çalışmanın birincil amacı genel sağkalım idi. Skuamöz ve skuamöz olmayan KHDAK hastalarında ayrı ayrı başlangıç serum sitokinlerinin çok değişkenli araştırmaya yönelik analizleri yapıldı. Bir 6:4 eğitim:test geçerlemesi kullanıldı. CheckMate 017 ve CheckMate 063'de (skuamöz KHDAK'de tek kollu faz II nivolumab çalışması) değerlendirmeye alınabilir hastalardan bir skuamöz-sitoskoru oluşturuldu ve CheckMate 057'deki hastalardan elde edilen skuamöz olmayan-sitoskoru ile birlikte, her bir belirlenmiş sitokin grubunun genel sağkalım üzerindeki etkisini belirlemek için kullanıldı (18 aylık veri kesimleri kullanılarak). Sistoskorlar, ortanca very kesimlerine göre yüksek ya da düşük olarak tanımlandı.

Bulgular: CheckMate 017'de, ortanca genel sağkalım, nivolumab ile 9.2 ayken dosetaksel ile 6.0 aydı (18 aylık genel sağkalım: %28'e karşı %13; HR: 0.62 [0.48, 0.81]; P=0.0004). CheckMate 057'de, ortanca genel sağkalım nivolumab ile 12.2 ay iken dosetaksel ile 9.4 ay idi (18 aylık genel sağkalım: %39'a karşı %23; HR: 0.72 [0.60, 0.88]; P=0.0009). PD-L1 eksprese eden skuamöz olmayan KHDAK hastalarında görülen yararın daha fazla olduğu görüldü. Skuamöz KHDAK hastalarında PD-L1 ekspresyonu, ne prognostik ne de yarar görülmesi açısından öngördürücü idi. Tedavi ile ilişkili advers olaylar, her iki çalışmada da nivolumab kullanan hastalarda dosetaksel kullanan hastalara göre daha az sıklıktaydı. Ön sonuçlar skuamöz- ve skuamöz olmayan-sitoskorlarının genel sağkalım ile ilişkili olduğunu göstermektedir (Tablo).

Sonuç: KHDAK histolojilerinde dosetaksel ile karşılaştırldığında nivolumab, daha iyi genel sağkalım ve daha olumlu güvenlilik profili sağlamıştır. Güncellenmiş 2 yıllık genel sağkalım ve güvenlilik sonuçları sunulacaktır. İlerlemiş skuamöz ve skuamöz olmayan KHDAK hastalarında seçili serum sitokin gruplarının (ayrıntılar sunulacaktır) genel sağkalım yararı ile ilişkili olduğu saptanmıştır; bu sonuçların prospektif olarak doğrulanması gerekmektedir.

Anahtar Kelimeler: nivolumab, dosetaksel, küçük hücreli dışı akciğer kanseri

Tablo 1. Skuamöz ve skuamöz olmayan sitoskorların genel sağkalım ile ilişkisi

Ortanca genel sağkalım, ay	*Skuamöz sitoskoru*	
	Yüksek	Düşük
Nivolumab (n=222)	15.6	5.3
HR	0.48 (0.36, 0.64); P<0.0001	
Dosetaksel (n=118)	9.1	4.9
HR	0.39 (0.27, 0.56); P<0.0001	
Ortanca genel sağkalım, ay	Skuamöz olmayan sitoskoru	
	Yüksek	Düşük
Nivolumab (n=240)	17.9	5.9
HR	0.52 (0.39, 0.71); P<0.0001	
Dosetaksel (n=240)	11.5	8.5
HR	0.60 (0.45, 0.79); P=0.0001	

Moleküler ve Patoloji Tanı

P-007 Referans Numarası: 25

AYNI OLGUDA 3 PULMONER, 1 EKSTAPULMONER TÜMÖR BİRLİKTELİĞİ

Sait Mulamahmutoğlu[1], Çiğdem Külahçı[1], Şermin Börekçi[1], Şebnem Batur[2], Büge Öz[2], Burcu Kılıç[3], Sema Umut[1]

[1]İstanbul Üniversitesi Cerrahpaşa Tıp Fakültesi, Göğüs Hastalıkları Anabilim Dalı
[2]İstanbul Üniversitesi Cerrahpaşa Tıp Fakültesi, Patoloji Anabilim Dalı
[3]İstanbul Üniversitesi Cerrahpaşa Tıp Fakültesi, Göğüs Cerrahisi Anabilim Dalı

Giriş ve Amaç: Akciğer kanseri tüm dünyada kadınlarda 2. erkeklerde ise 1. sırada görülen kanser türüdür. Bazı olgularda birden fazla primer akciğer kanseri birlikteliği görülebilir. Biz de lobektomi materyalinde 3

faklı primer akciğer kanserinin histopatolojik olarak gösterildiği ve eş zamanlı olarak prostat adeno kanseri de bulunan olgumuzu paylaşmak istedik.

Bulgular: 66 yaşında erkek hasta, 100 paket/yıl sigara öyküsü mevcut. Öksürük ve yan ağrısı şikayetleri olması üzerine dış merkezde çekilen toraks bilgisayarlı tomografisinde (BT) multiple lezyonlar görülmesi üzerine tarafımıza yönlendirilmiştir. PET-BT'sinde sol akciğer üst lob anterior segmentte yoğun FDG tutulumu gösteren, primer akciğer tümörünü düşündüren kitlesel lezyon, prostatda da malinite düzeyinde tutulum saptandı. Sol üst lobdaki lezyonun mevcut prostat lezyonundan farklı olarak belirgin PSMA aktivitesi göstermediği görüldü. Prostat ve akciğer kaynaklı 2 farklı tümör birlikteliği olabileceği yorumu yapıldı. Ayrıca her iki akciğer parankiminde metastaz düşündüren nodüler lezyonlar, iskelet sisteminde de prostat tümörü metastazını düşündüren lezyonlar mevcuttu. Prostat ince iğne aspirasyon biyopsisi ile prostat adenokanseri tanısı kondu. Mediastinoskopide lenf nodu metastazı gözlenmedi, kitle wedge rezeksiyona uygun olmadığı için sol üst lobektomi yapıldı. Aynı patoloji materyaline ait farklı kesitlerde "büyük hücreli akciğer kanseri, küçük hücreli akciğer kanseri ve akciğer adenokarsinom" morfolojisine ait tümöral hücreler gösterildi. Hormonoterapi ve 6 kür kemoterapi kararı alındı.

Sonuç: Akciğer kanseri ön tanısı düşünülen olgularda aynı lezyonda birden fazla tümörün eş zamanlı bulunabileceği akılda tutulmalıdır.

Anahtar Kelimeler: Akciğer kanseri, büyük hücreli akciğer kanseri, küçük hücreli akciğer kanseri, akciğer adenokarsinom, prostat adenokarsinom

Diğerleri

P-008 **Referans Numarası: 28**

KHDAK Lİ AMELİYAT OLAN HASTALARDA TRANSFORMİNG GROWTH FACTOR (TGF)-B-ACTİVATİNG KİNASE (TAK-1) DÜZEYİ VE PROGNOZ

Zeynep Pelin Sürücü[1], Yasemin Bilgin Büyükkarrabacak[2], Ayşen Taslak Şengül[2], Mehmet Gökhan Pirzirenli[3], Ahmet Başoğlu[2]

[1]Hakkari Devlet Hastanesi
[2]Ondokuz Mayıs Üniversitesi
[3]Şanlıurfa Mehmet Akif İnan Eğitim Araştırma Hastanesi

Amaç: Son yıllarda hedefe yönelik yönelik tedaviler içerisinde en popüler olanlardan biri transforming growth faktör b-aktivatinge (TAK-1) dir. Birçok malignite de tümör oluşumu ve prognoz ile ilişkili bulunmuştur. Çalışmamızda 2000 ile 2010 yılları arasında evre 1 ile evre 2B arası KHDAK nedeniyle rezeksiyon uygulanan hastaların patoloji preperatlarında, TAK-1 yaygınlık şiddet ve toplam skor bakımından tümörün histopatolojik grade i, tümör boyutu, patolojik evre ve survey arasındaki ilişkinin belirlenmesi amaçlanmaktadır.

Gereç ve Yöntem: Tedavi amacıyla cerrahi uygulanan rezektabl Evre 1 Evre 2b arası KHDAK'li 35 hasta (EPC), rezektabl KHDAK'li 35 hasta (ADC) ve kanser dışı nedenlerle cerrahi uygulanan 20 hastanın (kontrol grubu) patoloji preperatlarında TAK-1 primer antikoru ile değerlendirilerek yaygınlık, şiddet ve toplam skor parametreleri grade, ortalama yaşam süresi, patolojik evre, T faktörü, N faktörü, kemoterapi alma durumu arasındaki ilişki değerendirildi. Sonuçlar istatistiksel olarak karşılaştırıldı.

Bulgular: Histopatolojik tipten bağımsız olarak, KHDAK lı hastalarda, TAK-1 primer antikorunun boyanmasında, grade ile orantılı olarak artış olduğu tespit edildi. Kontrol grubu hastalarında TAK-1 primer antikorunun boyanmadığı görüldü. Tümörün grade EPC'lı hastalar için boyut ve tümörün patolojik evresi ile TAK-1 arasında anlamlı ilişki tespit edildi. ADC'li hastalarda ise grade dışındaki parametrelerde istatistiksel olarak anlamlı fark saptanmadı.

Sonuç: Mevcut çalışmamızın özellikle sık görülen akciğer kanseri tiplerinde TAK-1 in kanser hücrelerinde patolojik klinik davranışları ve survival üzerindeki etkileri ile ilgili değerli bilgiler vereceğini düşünmekteyiz.

Anahtar Kelimeler: Anahtar Kelimeler: Akciğer kanseri; KHDAK; TAK-1.

Tablo 1. ADC lu hastaların grade düzeylerine göre TAK1 Toplam Skor dağılımı

GRADE	*Boyama yok(0-2)*	*Hafif (3-4)*	*Şiddetli (5-6)*
İYİ n(8) (%)	3 (37,5)	5 (62,5)	0 (0,0)
ORTA n(20) (%)	0 (0,0)	10 (50,0)	10 (50,0)
KÖTÜ n(7) (%)	0 (0,0)	2 (28,6)	5 (71,4)
Test İstatistik Değeri	χ2= 13,256	Cramer's V= 0,479	
Önem Seviyesi	P= 0,003	P= 0,002	

Tablo 2. EPC lu hastalarının grade düzeylerine göre TAK1 Toplam Skor dağılımı

GRADE	*Boyama yok(0-2)*	*Hafif (3-4)*	*Şiddetli (5-6)*
İYİ n 11 (%)	6 (54,5)	5 (45,5)	0 (0,0)
ORTA n 13 (%)	0 (0,0)	4 (30,8)	9 (69,2)
KÖTÜ n 11 (%)	0 (0,0)	2 (18,2)	9 (81,8)
Test İstatistik Değeri	χ2= 22,098	Cramer's V= 0,571	
Önem Seviyesi	P<0,001	P<0,001	

Kombine Model Tedavi

P-009 **Referans Numarası: 29**

METASTATİK ADENOKARSİNOMLU İLK BASAMAK PLATİN-PEMETREKSED ALAN HASTALARIN GÖZLEMSEL İNCELENMESİ; TEK MERKEZ DENEYİMİ

Fatma Buğdaycı Başal[1], Umut Demirci[2], Ayşe Ocak Duran[2], Ferit Aslan[2], Necati Alkış[2], Berna Öksüzoğlu[2]

[1]Ankara Atatürk Göğüs Hastalıkları ve Göğüs Cerrahisi Eğitim ve Araştırma Hastanesi
[2]Dr. Abdurrahman Yurtaslan Ankara Onkoloji Eğitim ve Araştırma Hastanesi

Giriş: Metastatik akciğer adenokarsinomlu hastalarda sisplatin-pemetrexed tedavisinin sisplatin-gemsitabin tedavisine göre genel sağkalım (GS) avantajı gösterilmiştir. Bu çalışmada, 80 aylık sürede, merkezimizde metastatik birinci basamakta platin-pemetreksed almış adenokarsinom tanılı hastaların klinikopatolojik özellikleri, tedavi yanıtları ve sağkalım sonuçları sunulmuştur.

Materyal Metod: Merkezimizde Ocak 2010 ile Ağustos 2016 tarihleri arasında akciğer adenokarsinomu histolojisine sahip ve metastatik birinci basamakta platin-pemetreksed tedavisi uygulanan 42 olgu retrospektif olarak incelendi.

Sonuçlar: Otuzbiri erkek (%74), 42 hastanın ortanca yaşı 59 (38-77) idi. On hasta (%24) hiç sigara içmemişken 19 hasta (%45) tanı anında aktif içici idi. Tanı anında 35 hasta (%83) metastatik iken 7 hasta (%17) tanı anında evre 3 hastalığa sahipti ve definitif kemoradyoterapi uygulanmıştı. Hastalarda metastatik alanlar; kemik (n=20, %48), karşı akciğer (n=17, %40), beyin (n=15, %36), sürrenal (n=10, %24), karaciğer (n=7, %17) idi. Ondokuz olguya kemik ya da beyine palyatif radyoterapi uygulanmıştı. EGFR mutasyon analizi 6 (%14) hastada pozitif olarak saptanmıştı. ALK mutasyon analizi ise 5 (%12) hastada pozitif gözlenmişti. ROS- 1 pozitif hasta yoktu.

Tedavi öncesinde 3 hastanın (%7) performans skoru (PS) 2 iken diğer hastaların PS 0-1 idi. Beş hasta (%12) karboplatin-pemetreksed kombinasyonu alırken 37 (%88) hastaya sisplatin-pemetreksed kombinasyonu verilmişti. Ortalama platin-pemetreksed kür sayısı 4.7 (1-6) olup idame pemetreksed verilen 18 (%43) hastanın ortanca kür sayısı 3 (1-20) olarak saptandı. Değerlendirme yapılabilen hastaların yanıtları sırasıyla parsiyel yanıt, stabil hastalık ve progrese hastalık; 15 (%36), 13 (%31), 8 (%19) idi. Hastaların platin-pemetreksed ve sonrasında idame pemetreksed açısından ortanca 12 aylık (2-70) izlemde; ortanca progresyonsuz sağkalım 6.5 ay (1-20) ve GS 9 ay (1-36) olarak saptandı. İdame pemetreksed tedavisi verilen hastaların ortanca progresyonsuz sağkalımı 9 ay (1-19) ve ortanca GS 12 ay (1-36) idi.

Tartışma: Literatürde bugüne kadar platin-pemetreksed ile sağkalım katkısı ile artan cevap oranları gösterilmiştir. Günlük pratiğimizden

hastaların dahil olduğu bizim çalışmamızda da literatürle benzer olarak yanıt oranları (%67 klinik fayda) ve sağkalım (6.5 aylık PFS ve 9 aylık GS) süreleri elde edilmiştir. ALK pozitif hasta yüzdesinin literatüre oranla yüksek olmasının nedeni, çalışmamıza sadece ilk basamakta platin-pemetreksed kombinasyonu verilen hasta grubunun dahil edilmesi olabilir.

Anahtar Kelimeler: adenokarsinom, platin, pemetreksed

Diğerleri

P-010 **Referans Numarası: 33**

AKCİĞER ADENOKARSİNOMU'NDA EŞ ZAMANLI EGFR MUTASYONU VE ALK YENİDEN DUZENLENMESİ: OLGU SUNUMU

Hüseyin Engin[1], Gökçen Tuğba Çevik[1]
[1]Bülent Ecevit Üniversitesi İç Hastalıkları Anabilim Dalı, Tıbbi Onkoloji Bilim Dalı

Giriş: Epidermal Büyüme Faktörü Reseptörü (EGFR), proliferasyon ve apoptozisi düzenleyen sinyallerin iletim yollarını kontrol eden hücre yüzey reseptörü tirozin kinazların, ErbB familyasının bir parçasıdır. Anaplastik Lenfoma Kinaz (ALK) da bir tirozin kinaz reseptörüdür ve kromozomda yerleşik ALK'nin bir parçasının, inversiyonla aynı gende yerleşik bir başka genin parçasıyla birleşmesi sonucu EML-4 füzyon geni oluşur ve hücreyi çoğalması yönünde aktive eder. Bu durum ALK yeniden düzenlenmesi (rearrangement) olarak adlandırılmaktadır. Küçük hücreli dışı akciğer kanseri (KHDAK)'nde bu tirozin kinaz reseptörlerinin mutasyon ve yeniden düzenlenme durumunun belirlenmesi tedavi açısından önem taşımaktadır.

Olgu Sunumu: 63 yaşında epileptik nöbet nedeniyle başvuran bayan hastanın Beyin MRG'sinde multipl metastazlar saptandı. Toraks BT de sağ akciğer üst lobda 4.5cm'lik lezyon ve mediastinal multipl lenf bezleri mevcut. Transtorasik akciğer biyopsisi adenokarsinom ile uyumlu. Hastaya bu bulgularla Sisplatin 75 mg/m2/gün ve Dosetaksel 75 mg/m2/gün kemoterapi rejimi başlandı. Biyopsi mateyalinde FISH ile yapılan EGFR testinde mutasyon (exon 21) ve ALK'da EML-4 yeniden düzenlenmesi tespit edildi. 3 kür Sisplatin+Dosetaksel tedavisi sonrası hastada progresyon saptandı, Crizotinib 250 mg/günde 2 kez şeklinde tedavi başlandı. Tedavi sırasında herhangi bir toksisite bulgusu görülmedi; 3 aylık uygulama sonrası parsiyel yanıt elde edilen hastanın tedavisine devam edilmektedir.

Sonuç: ALK yeniden düzenlenmesi, EGFR mutant KHDAK'li hastaların %1-1.5'inde görülen nadir bir durumdur. Bildirilen vakaların çoğunluğu ileri evre, sigara içmemiş, adenokarsinom tanısı olan hastalardır. Bu hastaların tedavisinde ALK yeniden düzenlenmesi'nin varlığının, EGFR tirozin kinaz inhibitörüne karşı dirençten sorumlu olabileceği bildirilmekte ve öncelikle crizotinib kullanılması önerilmektedir. Bu nedenle EGFR ve ALK birlikte değerlendirilmeli, hatta progresyon durumunda yeni biopsi ile alınan materyallerde incelemeler tekrar yapılmalı ve hastanın tümörünün genetik özelliklerine özgü hedeflerin belirlenmesi gerekmektedir.

Anahtar Kelimeler: Akciğer adenokanser, EGFR, ALK

Radyoloji-Nükleer tıp

P-011 **Referans Numarası: 38**

AKCİĞER NODÜLLERİNİN DEĞERLENDİRİLMESİNDE POZİTRON EMİSYON TOMOGRAFİSİNİN ÖZGÜLLÜĞÜ: OLGU SUNUMU

Ayten Güner Akbıyık[1], Ömer Giray İntepe[2], Halil Tözüm[1], Tahir Şevval Eren[1]
[1]Medeniyet Üniversitesi, Göztepe Eğitim Araştırma Hastanesi, Göğüs Cerrahisi Kliniği
[2]Dr. Siyami Ersek Göğüs Kalp ve Damar Cerrahisi Eğitim ve Araştırma Hastanesi, Göğüs Cerrahisi Kliniği

Amaç: Akciğer kanseri olgularının teşhisi ve tedavisinin planlanmasında pozitron emisyon tomografisi (PET/BT) önemli bir kılavuzdur.

Gereç ve Yöntem: Bu çalışmamızda takipleri sırasında PET/BT de daha önceki tetkikte olmayıp yeni ortaya çıkan ve malignite ile uyumlu tutulum yapan kitlesel lezyonu ile bir önceki tetkik ile karşılaştırıldığında boyutları aynı kalan ve minimal fluorodeoksiglukoz (fdg) tutulumu olan kitlesi bulunan hastanın cerrahi müdahale öncesi ve sonrasındaki kayıtlarını geriye dönük olarak incelemeyi amaçladık.

Bulgular: Nefes darlığı ve öksürük şikayeti ile göğüs hastalıkları polikliniğine başvuran hastanın yapılan fizik muayenesinde patoloji saptanmadı. Yapılan görüntüleme tetkiklerinde posterior anterior akciğer röntgenogramında sağ akciğer üst zonda nodüler görünüm izlenmesi üzerine hastaya toraks bilgisayarlı tomografisi istendi. Bu tetkikte sağ akciğer üst lob anterior segment lateralinde subplevral 12x11 mm boyutlarında nodül tespit edildi. PET/BT tetkikinde ise bu nodülün standart tutulum değeri 3.1 olarak ölçüldü. Bronkoskopi ile endobronşial bir lezyonu bulunmayan hasta takibe alındı. Hastanın takiplerinde tekrarlanan PET/BT tetkikinde nodülün boyutunun değişmediği ve standart tutulum değerinin 2.5 olduğu saptandı. Bununla birlikte yeni PET/BT de kitlenin medialinde 21x13 mm boyutlarında yeni oluşmuş standart tutulumu 5.5 olan bir lezyon saptandı. Bu lezyon nedeniyle tarafımıza yönlendirilen hastaya cerrahi müdahale planlandı ve yapılan sağ tek port video yardımlı torakoskopik cerrahi işlemi ile öncelikle sebat eden 12x11 mm boyutundaki subplevral nodül kama rezeksiyon ile frozen incelemeye gönderildi. Frozen inceleme sonucu küçük hücreli dışı akciğer kanseri tanısı gelince hastaya üst lobektomi ve mediastinal lenf nodu diseksiyonu planlandı ve yeni oluşan 21x13 mm boyutundaki kitle lobektomi materyali ile beraber rezeke edildi. Operasyon sonrası 9. gün taburcu edilen hastanın sonradan ortaya çıkan, PET/BT tetkikinde yüksek tutulum gösteren lezyonu ise granülom olarak rapor edildi.

Sonuç: Akciğer kanserinin teşhis ve tedavisinde önemli yeri olan PET/BT tetkikindeki sonuçlar lezyonun tipine ve davranış şekline göre değişiklik gösterebilir.

Anahtar Kelimeler: Akciğer kanseri, PET/BT

Nadir Tümörler

P-012 **Referans Numarası: 39**

BRONŞEKTAZİ ZEMİNİNDE GELİŞEN DİFFÜZ İDİYOPATİK PULMONER NÖROENDOKRİN HÜCRE HİPERPLAZİSİ: NADİR RASTLANAN BİR OLGU

İsmail Ağababaoğlu[1], Hasan Ersöz[2], Ali Karakılıç[3], Yusuf Karakaş[4], Ayşe Kars[4], Önder Bozdağ[5], Bülent Koçer[5]
[1]Yıldırım Beyazıt Üniversitesi Yenimahalle Eğitim ve Araştırma Hastanesi
[2]Katip Çelebi Üniversitesi
[3]Dokuz Eylül Üniversitesi
[4]Hacettepe Üniversitesi
[5]Ankara Numune Eğitim ve Araştırma Hastanesi

Giriş: Nöroendokrin hücre hiperplazisi çoğunlukla havayolu mukozasında bazal membranı penetre etmeyecek şekilde ortaya çıkan nadiren tüm akciğerde yaygın odaksal ekstralüminal nodül oluşturan nöroendokrin tümör öncülü proliferasyonlardır.(1) Bu çalışmada bronşektazi nedeniyle opere edilen ve cerrahi spesmenin histopatolojik değerlendirmesinde ek olarak diffüz idiyopatik pulmoner nöroendokrin hücre hiperplazisi saptanan olgu sunuldu.

Olgu Sunumu: 15 paket/yıl sigara öyküsü ve obezitesi (Beden Kitle Endeksi:30) olan 30 yaşında erkek olgumuzun hemoptizi nedeniyle dış merkez değerlendirmesinde Toraks Bilgisayarlı Tomografi'de sol akciğer alt lobda yaygın sakküler bronşiektazi saptandı. Olgumuza sol alt lobektomi yapıldı, mediastinal lenf nodu diseksiyonu malignite düşünülmediğinden eklenmedi. Patoloji sonucu yaygın bronşiektaziye ek spesmen üzerinde 1 adet 3 mm tümörlet saptandı. Dış merkez lam revizyonu diffüz idiyopatik pulmoner nöroendokrin hücre hiperplazisi olarak raporlandı. Patoloji ekinde CD56+, Kromogranin A, Sinaptofizin + Ki 67 %5 Mitoz yok olarak bildirildi. Olgunun ek olarak yapılan sistematik değerlendirmesinde flushing, hipertansiyon, çarpıntı ve ishal atakları gibi bulgusu yoktu. Torasik onkoloji konseyinde ek tedavi düşünülmedi ve izlem önerildi. Olgumuz 13 aydır takipte sorunsuz izlenmektedir.

Tartışma: Diffüz idiopatik pulmoner nöroendokrin hücre hiperplazisi nadir bir klinikopatolojik durumdur. Pulmoner nöroendokrin hücre hiperplazisini sigara içenlerde veya yüksek rakımda yaşayan kişilerde

kronik hipoksiye adaptif bir yanıt olduğu tanımlanmıştır. Pulmoner tümörletler, bronşiyollerde organoid patternde nodüler proliferasyon olarak tanımlanır ve Kulchitsky hücrelerinden köken alır. Sıklıkla bronşektazi veya diğer skatrizan durumlarda, kronik apse, granülomatöz iltihap, amfizem, infarktüs yada benzeri bir kronik hastalık sonucu hasarlanmış akciğerlerde tesadüfi olarak saptanırlar. Pulmoner tümörletlerin akciğerin nöroendokrin tümörleri olarak incelenmesi gereken ve karsinoide intraepitelyal neoplastik transformasyon gösterebileceği unutulmamalıdır. Bu nedenle pulmoner tümörlet saptanan vakaların primer nedeni benign de olsa karsinoidli olgularda olduğu gibi lenfatik metastaz açısından takibi yapılmalıdır.(1) Dünya Sağlık Örgütünün akciğer tümörlerinin histolojik-patolojik sınıflandırmasında tümörletler de preinvaziv lezyonlar olarak sınıflandırılmıştır. Genellikle benign seyirli lezyonlar olarak kabul edilirler ve lenf nodu metastazı yapmış tümörlet olguları nadiren bildirilmiştir. (2) Olgumuzda saptanan bronşektazi, tümörlet ve diffüz idiyopatik pulmoner nöroendokrin hücre hiperplazisi birlikteliği, bronşektazilerin hemoptizi, tekrarlayan enfeksiyonlar gibi bilinen komplikasyonları dışında premalign lezyonlara da zemin hazırladığını göstermektedir. Bu nedenle medikal tedaviye yanıt vermeyen bronşektatik olgularda, erken cerrahi tedavinin, sadece tekrarlayan semptomların önüne geçilmesini değil, premalign lezyonların erken dönemde yakalanması sonucu ileride gelişebilecek malignitelerden kaçınılmasını da sağlayacağı göz önünde bulundurulmalıdır.

Kaynaklar

1. Erbey A, Karadağ N, Ulutaş H, Kuzucu A, Soysal Ö. Bronşektazi zemininde gelişen multiple tümörlet ve karsinoid tümör. Journal of Clinical and Experimental Investigations 2012; 3 (2): 273-276
2. Demirağ F, Altınok T. Pulmonary and peribronchial lymph node tumorlets: report of a case and review of the literature. Tumori 2003;89(4):455-57.

Anahtar Kelimeler: Diffüz idiyopatik pulmoner nöroendokrin hücre hiperplazisi, Bronşiektazi, Tümörlet

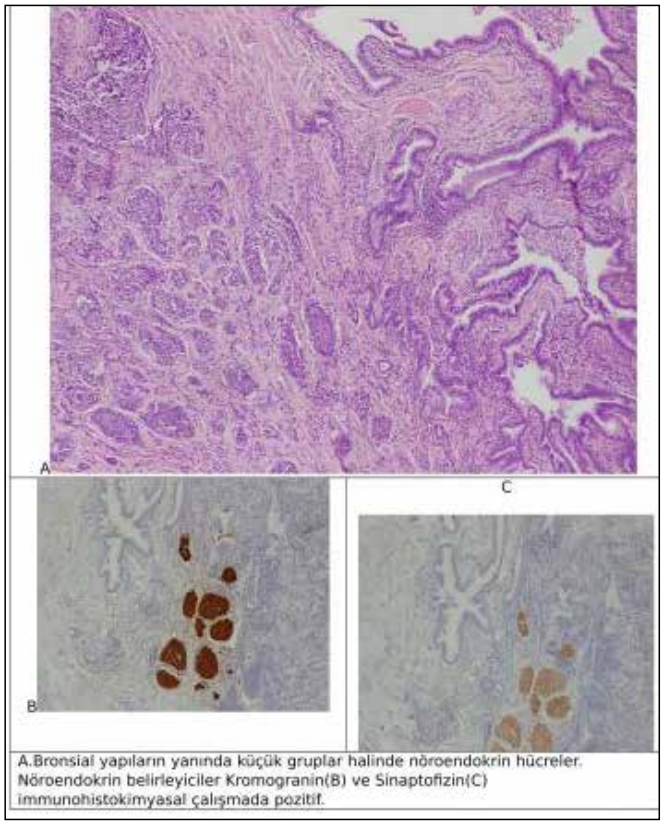

Resim 1.

Cerrahi Tedavi

P-013 **Referans Numarası: 40**

AKCİĞERDE KİST HİDATİĞİ TAKLİT EDEN VE CERRAHİ TEDAVİ UYGULANAN İNVAZİF PULMONER ASPERGİLLOZİS OLGUSU

İsmail Ağababaoğlu[1], Ali Karakılıç[2], Hasan Ersöz[3], Salih Bölük[4], Yasemin Dölek[4], Aydın Şanlı[2]

[1]Yıldırım Beyazıt Üniversitesi
[2]Dokuz Eylül Ünüversitesi
[3]Katip Çelebi Üniversitesi
[4]Çankırı Devlet Hastanesi

Giriş: Aspergillus doğada bulunan bir küf mantarıdır. Bağışıklık sistemi baskılanmış olgularda sporların yoğun inhalasyonu; hava yollarında aspergillus kolonizasyonuna bağlı aspergilloma, kronik nekrotizan aspergillozis, invaziv pulmoneraspergillozis, alerjik bronkopulmoner aspergillozis gibi klinik tablolara neden olabilir. Bunlardan invazif pulmoner aspergillosis daha az sıklıkta görülen formdur ve çok nadir bağışıklık sistemi normal olgularda bildirilmiştir.

Olgu Sunumu: 53 yaşında erkek olgu göğüs ağrısı ve 3 gündür geçmeyen öksürük ile değerlendirildi. Öyküsünde hayvancılıkla uğraştığı öğrenildi. Sistemik değerlendirmesinde bağışıklık sistemini baskılayabilecek ek hastalığı yoktu. Akciğer grafisinde sağ alt zonda bulky kistik lezyon saptandı ve toraks bilgisayarlı tomografi'sinde sağ akciğer orta ve alt lobda 11x8x10 cm'lik diafragmaya invaze kistik lezyon 'kist hidatik olabilir' şeklinde raporlandı. Hastaya sağ alt bilobektomi+diafragma rezeksiyonu ve diafragma rekonstruksiyonu yapıldı. Patolojik tanısı invaziv pulmoner aspergillozis olarak raporlandı. Kan ve plevral sıvı kültüründe üreme saptanmadı. Postoperatif dönemde yapılan bronkoskopik lavaj kültüründe üreme olmadı, galaktomannan negatif geldi. Cerrahi rezeksiyon ile kür kabul edildi ve ek tedavi önerilmedi. 12 aylık takipte olguda nüks yada komplikasyon saptanmadı.

Tartışma: Pulmoner aspergillozis, özellikle kavite içi olanlar ani ve masif hemoptizilere yol açtıklarından hayatı tehdit ederler. Yayınlarda kesin tanının transtorasik, transbronşial iğne aspirasyonlarında veya postoperatif olarak aspergillusun veya hifalarının saptanması ile konulduğu bildirilmektedir. Biz olgumuzda kist hidatik düşündüğümüz için iğne biopsisi ve bronkoskopiden kaçındık. Aspergillomanın tedavisinde medikal tedavi efektif olmayıp cerrahi tedavinin ise morbiditesi ve mortalitesi nispeten daha yüksektir. Bu nedenle Literatürde bazı yazılar cerrahinin morbidite ve mortalitesinin çok yüksek olduğunu ileri sürerek cerrahiye karşı çıkmış, bazıları ise hastalar asemptomatik olsalar bile olgularda ileride komplikasyonların olabileceğini ve asemptomatik olgularda postoperatif komplikasyonların daha az olacağını savunarak cerrahi rezeksiyonu önermişlerdir. İnvazif pulmoner aspergillosis olgularında akciğer grafilerinde ve toraks bilgisayarlı tomografisinde erken bulgu olarak tek yada multiple nodüller lezyonlar görülür. İlerleyen olgularda nekroz alanlarında yamalı tarzı lezyonlar, pnömoni ile karışabilen infiltrasyonlar olur. Olguların bazılarında lezyon iyileşme sürecinde fungus topu içeren kaviter lezyonlar oluşturabilir. Bizim olgumuzda olduğu gibi kistik yapı bildirilmemiştir. Bu yüzden olgumuzda ön planda kist hidatik düşünülerek operasyon planlanmıştır. Kist hidatik lobun %50 sinden fazlasını tutuğu için anatomik rezeksiyon parankim koruyucu cerrahiye tercih edilmiştir(4). İnvazif pulmoner aspergillosis çoğunlukla bağışıklık sistemini baskılanmış olgularda görülmesi ve radyolojik değerlendirmelerde bulky kistik görüntü vermemesine rağmen, bizim olgumuzda olduğu gibi bağışıklık sistemi normal, radyolojik görüntülemelerde kistik lezyonları olan olguların ön tanısında akılda tutulmalıdır. İnvazif pulmoner aspergillozis tanısı alan cerrahiyi tolere edebilen olgularda semptomsuz bile olsalar ileride olması muhtemel hayatı tehdit edebilecek komplikasyonları önlemek, morbidite ve mortaliteyi minimuma indirebilmek için hastalar gecikmeden opere edilmelidir.

Anahtar Kelimeler: Kist Hidatik, İnvaziv Pulmoner Aspergillozis

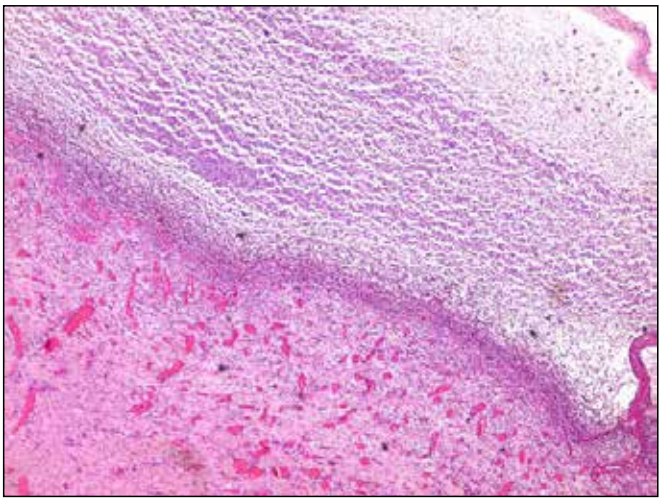

Resim 1.

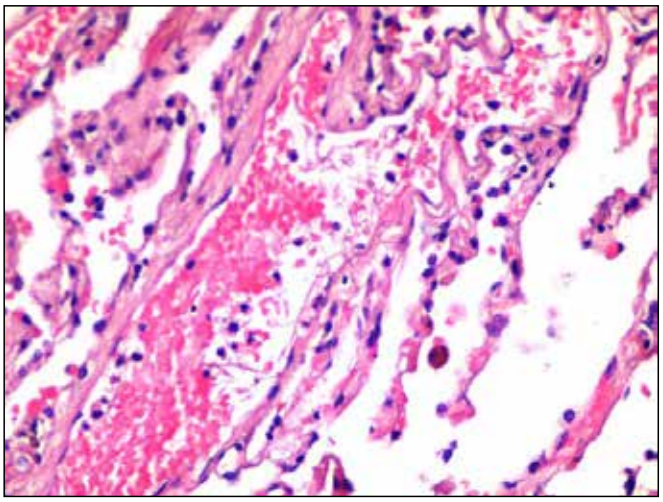

Resim 2.

Resim 3.

Nadir Tümörler

P-014 Referans Numarası: 41

EKTOPİK MEDİASTİNAL PARATROİD ADENOMU: 3 OLGU NEDENİYLE

Burçin Çelik[1], **Cafer Polat**[2], **Mehmet Kefeli**[3]

[1]*Ondokuz Mayıs Üniversitesi Tıp Fakültesi Göğüs Cerrahisi Anabilim Dalı*

[2]*Ondokuz Mayıs Üniversitesi Tıp Fakültesi Genel Cerrahi Anabilim Dalı*

[3]*Ondokuz Mayıs Üniversitesi Tıp Fakültesi Patoloji Anabilim Dalı*

Giriş: Pirimer hipertiroidinin en sık görülen nedeni paratiroid adenomudur. Paratiroid adenomlarının %1-3'ü ektopik lokalizasyonda bulunabilir. Ektopik paratiroid adenomlarının yaklaşık %20'si mediastende bulunur ve bu olgularda mediastinal eksplorasyon gerekebilir. Genellikle sternotomi veya torokotomi uygulanarak adenom eksizyonu uygulanmaktadır.

Bu çalışmada ektopik yerleşimli 3 mediastinal paratroid adenomunu sunmak istedik.

Olgu Sunumu: Hastaların ikisi erkek birisi kadın idi, yaşları sırasıyla 23, 30 ve 50 idi. Hastalardan birisi tekrarlayan böbrek taşı şikayeti, birisi baş ağrısı ve bulantı diğeri karın ağrısı şikayeti ile başvurdu. Preoperatif kalsiyum değerleri sırasıyla 11,1 mg/dL, 11,7 mg/dL, 11,1 mg/dL; parathormon değerleri sırasıyla 100,5 pg/mL, 252 pg/mL, 58,69 pg/mL olarak tespit edildi. Tüm olgularda adenom lokalizasyonu ^{99m}Tc ile işaretli sestamibi sintigrafisi ile tespit edildi. Adenomları ikisi timus bezi içerisinde birisi innominate ven üzerindeydi. Tüm olgulara parsiyel median sternotomi uygulandı ve iki olguda timektomi ile birlikte adenom eksizyonu, bir olguda sadece adenom eksizyonu uygulandı. Postoperatif dönemde hastalardan herhangi bir komplikasyon gelişmedi ve şifa ile taburcu edildiler. Olgular sırasıyla postoperatif 45. ay, 39. ay ve 11. ayda olup takipleri devam etmektedir.

Tartışma: Ektopik paratroid adenomun lokalizasyonun tespitinde ^{99m}Tc ile işaretli sestamibi en sık kullanılan yöntemdir. Mediastinal lokalizasyonlu paratroid adenomlarında genellikle sternotomi gerekmektedir ve timus lokalizasyonunda olduğunda timektomi gerekebilmektedir.

Anahtar Kelimeler: adenom, ektopik, mediasten, paratroid

Nadir Tümörler

P-015 Referans Numarası: 45

MYOEPİTELYOMA: AKCİĞER KANSERİNİ TAKLİT EDEN SOLİTER PULMONER NODÜL

Alper Fındıkcıoğlu[1], **Oya Yıldız**[1], **Dalokay Kılıç**[1]

[1]*Başkent Üniversitesi Tıp Fakültesi Göğüs Cerrahisi Anabilim Dalı*

Amaç: Myoepitelyoma, akciğerde çok nadir görülen tükrük bezi benzeri benin bir tümördür. PET CT bulguları ile malin akciğer kanserini taklit eden bir myoepitelyoma olgumuzu cerrahi tedavi ve takip süreci ile değerlendirdik.

Gereç ve Yöntem: Olgumuz 61 yaşında bayan hasta. Sol akciğer alt lob süperior segmentte rastlantısal olarak 12 mm lik soliter nodül saptanmış. PET CT de; erken fazda 5.5 geç fazda 8.1 SUV max değeri olan hipermetabolik malignite şüpheli lezyon olarak raporlanmıştı. Tümörün boyutu ve lokalizasyonu nedeni ile ameliyat öncesi histopatolojik değerlendirme yapılmadı. Kasım 2011 de sol alt lob süperior segmentektomi ve mediastinal lenf nodu diseksiyonu operasyonu yapıldı. Post operatif dönemde sorunsuz seyretti. Patoloji sonucu; 13x10x6 mm boyutlarında myopepitelyoma olarak raporlandı.

Tartışma: Akciğerin tükürük bezi benzeri tümörleri akciğer tümörlerinin %1'den azını oluştururlar. En sık görülenleri Mukoepidermoid karsinom ve adenoid kistik karsinomalar gibi malign seyirli tümörlerdir. Myoepitelyomalar ise çok daha nadir görülen benin tümörlerdir. Tükürük bezi, ter bezi ve meme kaynaklı olmakla birlikte nadiren de akciğerden kaynaklanırlar. Myoepitelyal karsinomlardan farklı olarak nekroz, mitoz içermezler, genellikle düzgün yapıdadırlar, çevre parankime infiltratif dağılım göstermezler. Pleomorfik adenom, mukoepidermoid karsinomlar,

adenoid kistik karsinomlar myoepitelyal diferansiasyon alanları içerebilirler, bu nedenle ayırıcı tanıda diğer tükürük benzeri tümörleri düşünülmelidir. Bizim olgumuzda PET CT de malinite düzeyinde tutulum yapması nedeni ile akciğer rezeksiyonu ve mediastinal lenf nodu diseksiyonu yapılarak küratif tedavi sağlandı. Hastanın 5 yıllık takiplerinde nüks ya da metastaz saptanmadı.

Sonuç: Myopeitelyoma benin bir tümör olmasına rağmen PET CT de malin hastalığı taklit edebilir. Preoperatif tanısı olmayan hastalarda pnömonektomi bilobektomi gibi rezeksiyonlar öncesi histopatolojij tanı konulmalıdır. Segmentektomi gibi anatomik sublobar bir rezeksiyon bu tip 2 cm altındaki lezyonlarda hem tanı hem de küratif tedaviyi sağlayabilir.

Anahtar Kelimeler: Myoepitelyoma, PET CT, akciğerin nadir tümörleri

Tedavi Yan Etkiler

P-016 **Referans Numarası: 46**

KEMOTERAPİ PORTU SONRASI NADİR GÖRÜLEN BİR KOMPLİKASYON; SUPERİOR VENA KAVA SENDROMU

Eyüp Halit Yardımcı[1], Recep Ustaalioğlu[1], Ömer Giray İntepe[1], Mehmet Yıldırım[1], Tamer Okay[1]

[1]*Dr. Siyami Ersek Eğitim ve Araştırma Hastanesi*

Amaç: Kemoterapi tedavisinin hasta açısından konforlu olabilmesi için tercih edilen kemoterapi portları, kalıcı damar yolu olarak sıklıkla kullanılmaktadır. Hastaların konforunu arttırmakla beraber, mekanik sebeplerden ve yabancı madde etkisinden dolayı komplikasyonlar görülebilmektedir. Klinik tablo olarak ilaç allerjisi ile de karışabilen; baş-boyun bölgesi ile her iki üst ekstremitede ödem ve kızarıklık bulguları ile kendini gösteren superior vena kava sendromu bu komplikasyonlardan biridir. Olgu sunumumuzda bu komplikasyonun geliştiği bir hastamızı takdim etmekteyiz.

Gereç ve Yöntem: Kemoterapi portu takılan ve poliklinik takibine alınan hastada süperior vena kava sendromunun gelişmiş olması olgu olarak sunulmaktadır.

Bulgular ve Sonuç: Olgu sunumumuzdaki 73 yaşındaki kadın hastaya 7 ay önce tarafımızca kalıcı kemoterapi portu takılmıştı. Hasta onkoloji polikliniğine kızarıklık şikayeti ile allerjik reaksiyon düşünülerek cildiye ve göğüs hastalıkları kliniğine yönlendirilmiş. Daha sonra bu kızarıklık şikayetine üst ekstremitelerde ve boyun bölgesinde ödem bulgusunun eklenmesi ile hasta polikliniğimize başvurdu. Hastanın Doppler USG tetkikinde juguler ven trombozu ve toraks BT anjiyografisinde süperior vena kava sendromu tespit edildi. Hastaya antikoagülan tedavi başlanarak port cihazı çıkartıldı. Ekstremite elevasyonu ve medikal tedavi ile takip edilen hasta şikayetlerinin gerilemesi üzerine oral antikoagülan tedavi ile poliklinik takibine alındı. Kemoterapi portunun onkolojik tedaviyi kolaylaştıran ve hasta konforunu arttıran bir uygulama olduğu kabul edilmektedir. Port takılan hastalarda kızarıklık, baş-boyun ve üst ekstremitelerde giderek artan ödem görülmesi durumunda superior vena kava sendromu ayırıcı tanıda mutlaka akla getirilmelidir. Tedavi amacıyla da hastanın acil bir şekilde antikoagülasyon tedavisi başlanarak portun çıkarılması için ilgili merkeze yönlendirilmesi önemlidir.

Anahtar Kelimeler: subkutan port, onkoloji, superior vena kava sendromu, kemoterapi

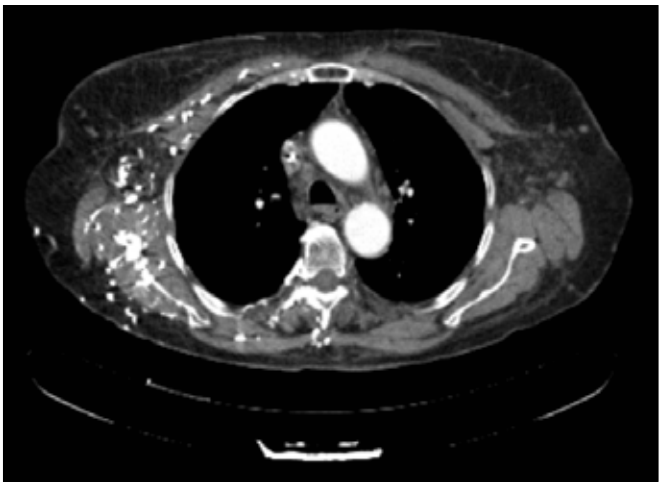

Resim 1.

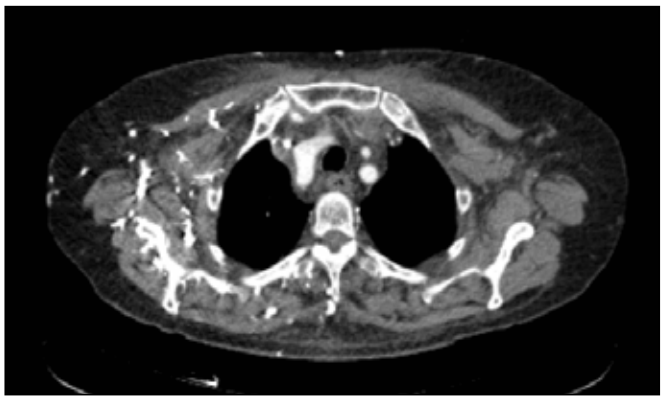

Resim 2.

Epidemiyoloji- Etyoloji

P-017 **Referans Numarası: 15**

2015 YILINDAKİ ÖLÜMLERDE AKCİĞER KANSERİNE BAĞLI ÖLÜMLER HANGİ İLLERİMİZDE DAHA FAZLA SAPTANDI?

Sedat Altın[1], Edhem Ünver[1], Aysel Erdoğan[1], Gülseren Pekbak[1], Hasan Ölmez[1], Mustafa Tosun[1], Handan Aksoy[1]

[1]*Erzincan Üniversitesi Tıp Fakültesi Göğüs Hastalıkları Anabilim Dalı*

Amaç: 2015 yılında akciğer kanserine bağlı ölümlerin illerimiz arasında farklılık gösterip göstermediğini araştırmak amaçlanmıştır.

Materyal & Metod: TÜİK (Türkiye istatistik Kurumu) verileri kullanılarak tüm ölümler ve akciğer kanserine (C32-C34) bağlı ölümler, iller bazında cins ve yaş gruplarına göre değerlendirildi.

Bulgular: 2015 yılında ülkemizde 405.218 insanımız ölürken bunların 22.647'si (%5,59) akciğer kanserine bağlı olarak gerçekleşmiştir. Bunların 19.177'si (%) erkek ve 3.470'i kadın olup erkek ölümlerinde %8,64'ü, kadın ölümlerinde ise, %1,89'u akciğer kanserine bağlıydı. Ensık akciğer kanseri ölümleri Edirne (%8,2), Rize (%7,7), İzmir (%7,6), Ardahan (%7,5) ve Eskişehir(%7,3) illerimizde iken, erkeklerde Edirne (%13,2), Rize (%12,1), Çanakkale (%11,8), Kırklareli (%11,8) ve Kocaeli (%11,7) illerimiz, kadınlarda Yalova (%3,8), Ardahan (%2,9), Gümüşhane (%2,8), İzmir (%2,7) ve Eskişehir (%2,7) iller en sık 5 ilimiz olmuştur.

Yaş gruplarına göre ise, 55-64 yaş grubunda %13,14 ile en yüksek oranda akciğer kanseri ölümü görülürken erkeklerde bu yaş grubunda %16,97 ile en yüksek, kadınlarda ise, 45-54 yaş grubunda ise, %5,05 ile en yüksek oranda saptandı. 55-64 yaş grubundaki erkeklerde ilk 5 il, %23,73 ile Bilecik, %23,14 ile Çanakkale, %23,08 ile Sinop, %22,86 ile Edirne ve %22,26 ile Kocaeli olarak sıralanmıştır. 45-54 yaş grubunda

kadınlarda ölümün en sık olduğu 5 il, %19,23 ile Yalova, %18,18 ile Kilis, %15,38 ile Iğdır, %13,04 ile Sinop ve %12,5 ile Artvin olmuştur.

En az sıklıkta akciğer kanseri ölüm yüzdeleri, %1,80 ile Bayburt, %2,22 ile Hakkari, %2,3 ile Şırnak, %2,56 ile Şanlıurfa ve %2,92 ile Van ilimizde gerçekleşmiştir.

Sonuç, 2015 yılında erkeklerde akciğer kanseri ölümü kadınlardan 4,57 kez daha fazla bulunurken, erkeklerde ölümün en fazla olduğu Edirne ilinde, en az olduğu Bayburt ilinden 7,07 kat ve kadınlarda ölümün en fazla olduğu Yalova ilinde en az olduğu Gaziantep ili arasında 4,76 kat fazla bulunmuştur.

Anahtar Kelimeler: Ölüm oranı, akciğer kanseri, iller

Hayat Kalitesi

P-018 **Referans Numarası: 47**

AKCİĞER KARSİNOMU NEDENİYLE OPERE OLAN HASTALARIN PULMONER REHABİLİTASYON BULGULARI: 4 OLGU NEDENİYLE

Yelda Varol[1], Hülya Doğan Şahin[1], Berna Kömürcüoğlu[1]

[1]Dr. Suat Seren Göğüs Hastalıkları ve Cerrahisi Eğitim ve Araştırma Hastanesi

Pulmoner Rehabilitasyon (PR), kronik solunum hastalarının fiziksel, emosyonel durumlarını düzeltmeyi ve sağlığı geliştirici kalıcı davranışları sağlamayı hedefleyen, hasta değerlendirmesini takiben bireysel olarak belirlenen egzersiz eğitimi, eğitim ve davranış değişikliği gibi yaklaşımları içeren, kapsamlı, interdisipliner tedavi yaklaşımları bütünüdür.

Akciğer karsinomu nedeniyle operasyon geçiren hastaların solunum mekaniklerini geri getirmeyi amaçlayan az sayıda pulmoner rehabilitasyon çalışması vardır. Akciğer karsinomu nedeniyle opere olan 4 olgumuzun pulmoner rehabilitasyon veri sonuçlarını sunuyoruz.

1. olgumuz 83 yaşında erkek hasta KHDAK (skuamöz hücreli) nedeniyle pnömonektomi geçirdikten sonra PR programına alınmıştır. PR sonrası FEV1%79 dan %88'e 6dYM (6 dakika yürüme mesafesi) 310m'den 330m'e çıkmış ve SGRQ'de düzelme saptanmıştır. 2. olgumuz 63 yaşında erkek hasta olup KHDAK (skuamöz hücreli) tanısı aldıktan sonra pnömonektomi operasyonu geçirmiştir. FEV1% değeri %42 saptanmış ve PR sonrası değişmemiştir. Ancak 6dyYM 440 metreden 480 metreye çıkmıştır. Bir önceki hastadaki gibi hastanın yaşam kalitesinde artış saptanmıştır. 3. olgumuz 63 yaşında adenokarsinom nedeniyle sağ üst lobektomi olan akciğer karsinomlu olgudur. PR sonrası FEV1% değeri 65 den 74'e çıkmış ve 6dYM 310 metreden 360 metreye çıkmıştır. 4. olgumuz 41 yaşında kadın hasta olup adenokarsinom tanısıyla sağ orta ve alt lobektomi olmuştur. PR sonrası FEV1 değeri aynı kalmış (%70-69) 6dYM 390 metreden 480 metreye çıkmıştır. 4 olgumuzda da PR sonrası egzersiz kapasitesi artmış yaşam kalitesi düzelmiştir.

Anahtar Kelimeler: pulmoner rehabilitasyon, cerrahi, akciğer karsinomu

Cerrahi Tedavi

P-019 **Referans Numarası: 48**

KÜÇÜK HÜCRELİ DIŞI AKCİĞER KARSİNOMLU HASTADA VATS İLE ARDIŞIK BİLATERAL ALT LOBEKTOMİ

Mehmet Ünal[1], Özgür Samancılar[1], Ahmet Üçvet[1], Soner Gürsoy[1]

[1]İzmir Dr. Suat Seren Göğüs Hastalıkları ve Cerrahisi Eğitim ve Araştırma Hastanesi 1. Göğüs Cerrahisi Servisi

Bilateral anatomik rezeksiyonlar, göğüs cerrahisi için yüksek riskli kabul edilmekle beraber rezeksiyonlar sonrası biri orta lob olmamak kaydıyla en az iki lobun kalması amaçlanmaktadır. Bu çalışmada VATS ile bilateral ardışık alt lobektomi yapılan hasta sunulmaktadır.

Olgu: Hemoptizi şikayeti ile başvuran 71 yaşındaki erkek hastaya sol akciğer alt lobdaki yaklaşık 3 cm lik nodüler lezyon nedeniyle yapılan toraks bilgisayarlı tomografisi eşliğinde transtorasik ince iğne aspirasyon biyopsisi sonucunda adenokarsinom tanısı konuldu. PET/BT de, sadece lezyonda malignite düzeyinde 18F-FDG tutulumu (SUVmax:15.2) izlendi. Hastaya VATS ile sol alt lobektomi+mediastinal lenf bezi diseksiyonu (MLBD) operasyonu uygulandı. Histopatolojik inceleme sonucu adenokarsinom; papiller baskın tip (%70 papiller, %30 asiner), T2a N0 olarak raporlandı. Takibe alınan hastanın sağ alt lobdaki stabil milimetrik nodüler lezyonunun yaklaşık bir yıl sonraki Toraks BTsinde progresyon gösterdiği ve komşuluğunda yeni bir milimetrik nodüler lezyonun oluştuğu gözlendi. PET/BT de 1.7x1.6 cm'lik lezyonda malignite düzeyinde (SUVmax:13.9), komşuluğundaki 8 mm'lik lezyonda ise hafif artmış (SUVmax:3.3) 18F-FDG tutulumu olduğu, mediastinal lenf nodlarında ise herhangi bir patolojik 18F-FDG tutulumu olmadığı saptandı. İlk operasyon öncesi FEV1 değeri 2.74 lt (%108) olarak belirlenen hastanın ikinci operasyon öncesi FEV1 değeri 2.08 lt (%82) idi. Kantitatif perfüzyon sintigrafisinde total akciğer perfüzyonunun %64'ünün sağ akciğere, %25'inin sağ alt loba ait olduğu görüldü. Hastaya postoperatif 14. ayda VATS ile sağ alt lobektomi+MLBD operasyonu uygulandı. Tek akciğer ventilasyonunda herhangi bir teknik zorlukla karşılaşılmadı. Histopatolojik inceleme sonucu papiller baskın adenokarsinom (%70 papiller, %20 müsinöz, %10 asiner); T3 N0 olarak raporlanan hasta postoperatif 7. gün taburcu edildi. Postoperatif ikinci ayında olan hasta sorunsuz olarak izlenmektedir.

Sonuç: Yeterli preoperatif değerlendirme yapılan bilateral akciğer tümörlerinde, anatomik rezeksiyonlar, özellikle minimal invaziv rezeksiyon tekniklerini geliştiği günümüzde, daha az komplikasyon ve daha yüksek hasta konforu ile uygulanabilir.

Anahtar Kelimeler: Bilateral, Bronş Ca, VATS

Tanı-Evreleme

P-020 **Referans Numarası: 52**

AKCİĞER KANSERİ EVRELEMESİNDE PET/BT VE İNVAZİV EVRELEMENİN PATOLOJİK EVRELEME İLE KARŞILAŞTIRILMASI;240 OLGUNUN ANALİZİ

Kadir Burak Özer[1], Recep Demirhan[1], Ezgi Cesur[1], Atilla Özdemir[1], Hatice Eryiğit[1]

[1]Kartal Dr. Lütfi Kırdar Eğitim ve Araştırma Hastanesi Göğüs Cerrahisi Kliniği

Amaç: Akciğer kanserinde tedavi şeklini ve prognozunu belirlemede en önemli kriter, hastalığın evresidir. Primer tümör tanısı sonrası tümörün yayılımının, mediastenin ve mediastinal lenf nodlarının tutulumunun belirlenmesi; tümör evresinin ve operabilitenin ortaya konması açısından önem taşımaktadır. Tanımlanan tümörün preoperatif evresine göre hastalara sadece cerrahi veya multimodal tedavi sonrası cerrahi uygulanabilir.

Çalışmamızda; kliniğimizde opere olan 240 akciğer kanserli olgunun, PET/BT bulguları ile invaziv evreleme yöntemlerini, patolojik evreleme ile karşılaştırarak, bu yöntemlerin lenf nodu metastazını göstermedeki etkinliğini belirlemeyi amaçladık.

Bulgular: Haziran 2013 – Haziran 2016 tarihleri arasında KHDAK tanısı alan ve operabl olarak değerlendirilen 240 hasta değerlendirildi. Hastaların 195'i (%81.25) erkek, 45'i (%18.75) kadındı. Hastaların yaş aralığı 39–82 olup, yaş ortalaması erkeklerin 63.90, kadınların 62.16, toplam 63.15 bulundu. Tümör 164 hastada (%68.3) santral bölgede ve 76 hastada (%36.6) periferal bölgede lokalizeydi. Tümörün yerleşim yeri, 155 hastada (%64.58) sağ ve 85 hastada (%35.41) sol hemitoraks olup, 91 hastada sağ üst lob yerleşimliydi. Çalışmaya alınan 240 hastanın PET/BT incelemesinde 60 hastada gerçek pozitif, 45 hastada yalancı pozitif, 103 hastada gerçek negative, 4 hastada ise yalancı negatif sonuç saptandı. Yapılan univariat analiz sonucu sağ üst lob yerleşimli tümörlerde ($p = 0.01$) gizli N2 hastalık insidansı istatistiksel olarak anlamlı derecede yüksek bulundu. Değerlendirmeye alınan 240 hastanın 160'ına EBUS, 80'ine mediastinoskopi ile mediastinal örnekleme yapıldı. EBUS'un patoloji incelemelerinde 22 hastada gerçek pozitif, 120 hastada gerçek negative, 18 hastada ise yalancı negatif sonuç saptandı. Mediastinoskopisi yapılan 80 hastanın patoloji sonuçlarının karşılaştırılmasında; 8 hastada gerçek pozitif, 64 hastada gerçek negatif, 8 hastada ise yalancı negatif sonuç saptandı. Spesifite oranları yüksek olan mediastinoskopinin doğruluk oranları EBUS ile yakın olan bulundu. Her iki yöntemde de yalancı pozitif sonuca rastlanılmadı.

Sonuç: Mediastinal lenf nodlarının evrelemesinde PET/BT, EBUS-EUS, mediastinoskopi, mediastinotomi gibi yöntemler kullanılabilir. Amaç hastaya en az zararla, en doğru evrelemeyi ortaya çıkarmaktır. Akciğer kanserli hastalarda evreleme için noninvaziv ve invaziv yöntemler kullanılabilir. Evrelemeye noninvaziv yöntemler ile başlanması tercih edilmelidir. Çalışmamızın sonucunda evreleme yöntemleri arasında EBUS ve mediastinoskopi, yüksek spesifite ve doğruluk oranlarıyla ön plana çıkmaktadır. Ancak mediastinoksopinin halen daha altın standart yöntem olduğunu düşünmekteyiz. Hem prognozu tayin etme hem de tedavi protokolünü uygulama açısından hastaların gerçek evresinin belirlenmesi için, rezeksiyon yapılan hastalara total mediastinal lenf nodu disseksiyonu yapılması gerektiği kanaatindeyiz.

Anahtar Kelimeler: Akciğer Kanseri Evreleme, PET-BT, EBUS, Mediastinoskopi

Cerrahi Tedavi

P-021 **Referans Numarası: 53**

TORAKS DUVARI TÜMÖRLERİNDE GÖĞÜS DUVARI REZEKSİYONU-REKONSTRÜKSİYONUNDA MULTİDSİPLİNER YAKLAŞIM VE KLİNİK ALGORİTMAMIZ

Recep Demirhan[1], Gökhan Temiz[2], Kaan Gideroğlu[2], Emre Güvercin[2], Engin Ersin Şimşek[3], Gaye Taylan Filinte[2], Kadir Burak Özer[1]

[1]Kartal Dr. Lütfi Kırdar Eğitim ve Araştırma Hastanesi, Göğüs Cerrahisi Kliniği

[2]Kartal Dr. Lütfi Kırdar Eğitim ve Araştırma Hastanesi, Plastik ve Rekonstrüktif Cerrahi Kliniği

[3]Kartal Dr. Lütfi Kırdar Eğitim ve Araştırma Hastanesi, Aile Hekimliği

Amaç: Bu çalışmada multidisipliner yaklaşımla toraks duvarı tümörü nedeniyle rezeksiyon ve onarım yapılan hastaların geriye dönük olarak incelenerek bir rekonstrüksiyon algoritması oluşturulması planlandı.

Gereç ve Yöntem: Hastanemizde 2006–2014 yılları arasında toraks duvarı tümörü nedeniyle ameliyat edilen 45 hasta çalışmaya dahil edildi. Hastaların yaşı, cinsiyeti, tümörün primer veya nüks tümör olup olmadığı, lokalizasyonu, rezeksiyon sonrası oluşan defekt boyutları, kot rezeksiyonu yapılıp yapılmadığı, iskelet rekonstrüksiyon yöntemi, yumuşak doku onarımının hangi fleple yapıldığı, hastaların dosyalarından geriye dönük olarak tarandı.

Bulgular: Onarılan en büyük defekt 325 cm, en küçük defek 36 cm idi. Olguların %54'ünde titanyum mesh %32'sinde ise prolen mesh kullanıldığı saptandı. Yumuşak doku onarımında ise pektoralis majör kite flap (n=14), latissimus dorsi kas deri flebi (n=12), latisimus kas deri flebi ile kombine pektoral kite flep (n=5), vertikal rektus abdominus kas deri flebi (n=6), omentum flebi (n=3), transvers rektus abdominus kas deri flebi (n=3), serbest anterolateral uyluk flebi (n=2) ve lokal rotasyon flebi (n=1) kullanıldığı tespit edildi

Sonuç: Elde edilen veriler ışığında iskelet ve yumuşak doku rekonstrüksiyonu için algoritmalar oluşturuldu.

Anahtar Kelimeler: Algoritma; multidisipliner yaklaşım; toraks duvarı rekonstrüksiyonu; toraks duvarı rezeksiyonu; toraks duvarı tümörü

Cerrahi Tedavi

P-022 **Referans Numarası: 56**

POSTERİOR MEDİASTİNAL LEZYONLARINA CERRAHİ YAKLAŞIM ŞEKLİ VE UZUN DÖNEM SONUÇLARI

Celalettin İbrahim Kocatürk[1], Celal Buğra Sezen[1], Cemal Aker[1], Sertan Erdoğan[1], Kemal Karapınar[1], Ali Cevat Kutluk[1], Özkan Saydam[1]

[1]Yedikule Göğüs Hastalıkları ve Göğüs Cerrahisi Eğitim ve Araştırma Hastanesi

Giriş: Posterior mediastinal lezyonlar tümöral ve kistik olmak üzere iki grupta incelenmektedir. Tümöral lezyonlar içersinde en sık nörojenik tümörler yer almaktadır. Kistik lezyonlar ise mediastinal lezyonların %20-32'sini oluşturur ve çoğunlukla konjenital kaynaklıdır. Her iki gruptaki lezyonların tedavisi cerrahidir. Cerrahi yöntem olarak VATS ya da Torakotomi seçilebilir.

Materyal Metod: Bu çalışmada, posterior mediastinal lezyonlara uyguladığımız VATS ve Torakotomi olgularınının sonuçları retrospektif olarak değerlendirilmiş ve nüks oranları incelenmiştir.

Kliniğimizde 2000-2015 yılları arasında opere olmuş olan mediastinal kitleli hastaların dosyaları incelendi. Dosya taramasında posterior mediastinal lezyonu olan 78 hasta bulundu. Hastalardan 11'inin verileri eksik olduğundan, 2 tanesi ise tümörün medulla spinalis ile bağlantı nedeniyle beraberinde vertebra rezeksiyonu ile birlikte yapıldığından, 1 tanesi ise R1 olduğundan çalışmadan çıkarıldı. Kalan 64 hastanın verileri incelendi.

Bulgular: Her iki grup arasında operasyon zamanı açısından fark yok iken, drenaj ve yatış süresi arasında anlamlı fark mevcuttu (sırasıyla p=0.7, p:0.03, p=0,02) (Tablo 1). Grup V ile Grup T arasında postoperatif erken ve geç dönem komplikasyon arasında yoktu(p=0,95). Her iki grupta da mortalite görülmedi (Tablo 2). Tümörlerin çapları 0,7 cm ile 11 cm arasına (ortalama 5,17 ± 2,11) idi. [Grup V: 3,98±0,38, Grup T: 5,8 ± 0,40, p= 0.002, (Tablo 2)]. Postoperative tanıların gruplar arasındaki dağılımında fark görülmedi (p=0.47) (Tablo 3). Tümöral lezyonların %46,9 (n:30) benign schwannomalar, kistik lezyonların ise %15,7 (n:10) bronkojenik kistler olduğu saptandı (Tablo 3).

Sonuç: Posterior mediastianal lezyonların cerrahi tedavisinde VATS uygulaması 4 cm kadar olan tümörlerde daha kısa drenaj süresi daha az hospitalizasyon ve benzer nüks oranları ile güvenli bir metotdur.

Anahtar Kelimeler: Posterior Mediasten, Videtorakoskopik Cerrahi,Posterior Mediastinal Lezyonlar

Tablo 1.

Yatış (gün)		4,2 ± 2,11	3,45 ± 0,33	4,61 ± 0,34	0,021
Tüp Çekilme		3,71 ± 1,85	3,09 ± 0,31	4,04 ± 0,30	0,031
Patoloji	Schwannom	30 (%46,9)	11 (%50)	19 (%45,2)	0,47
	Ganglionörom	11 (%17,2)	2 (%9,1)	9 (%21,4)	
	Bronkojenik Kist	10 (%15,6)	5 (%22,7)	5 (%11,9)	
	Diğer	13 (%20,3)	4 (%18,2)	9 (%21,4)	

Tablo.2 Vats ve Torakotomi karşılaştırması

		Hasta Sayısı	Vats (N:22)	Torakotomi (N:42)	p:
Taraf					0,48
	Sağ	46 (%71,9)	17(%37)	29(%63)	
	Sol	18 (%28,1)	5(%27,8)	13(%72)	
Tümör Çapı		5,17 ± 2,11	3,98±0,38	5,8 ± 0,40	0.002
Operasyon Zamanı			158 ± 23,7	145,18 ± 20,941	0,7
İntraoperatif Kullanılan Kan		0,26 ± 0,47	0,22 ±0,11	0,28 ± 0,7	0,43
Nüks		7 (%20)	2 (%9,1)	5 (%11,9)	0,73

Tanı-Evreleme

P-023 Referans Numarası: 58

NADİR GÖRÜLEN BİR TÜMÖR: İNTRAPARENKİMAL SOLİTER FİBRÖZ TÜMÖR

Altemur Karamustafaoğlu[1], Fazlı Yanık[1], Yener Yörük[1]
[1]Trakya Üniversitesi Tıp Fakültesi Göğüs Cerrahi Anabilim Dalı

Elli yedi yaşında erkek olgu, öksürük şikayeti ile kliniğimize başvurdu. Anamnezinden olgunun köyde yaşadığı, köpek beslediği ve çiftçilikle uğraştığı, 60 paket/yıl sigara içtiği başka bir hastalığının olmadığı ve herhangi bir ilaç kullanmadığı öğrenildi. Fizik muayenede sağ alt zonda solunum sesleri azalması dışında bir özellik olmayan olgunun, hemogram ve biokimyasal incelemeleri normaldi.Çekilen akciğer grafisi ve toraks bilgisayarlı tomografisinde sağ alt lobda düzgün sınırlı 3 cm çapında kistik lezyon tespit edildi. Ekinokokus Granülozis için uygulanan İndirekt Hemaglitünasyon testnegatif olarak raporlandı(<1/160). Olguya fiberoptik bronkoskopi uygulandı, endobronşiyal lezyon tespit edilmedi. Pozitron emisyon tomografiside standardize maksimal tutulum değeri (SUVmax) 2 olan lezyon, ön planda benign olarak değerlendirildi (Resim 1). Lezyonun kistik olması nedeni ile transtorasik biyopsi düşünülmedi. Multidisipliner konseyde görüşülen hastaya kist hidatik, düşük gradeli akciğer tümörü ön tanıları ile eksploratif torakotomi kararı alındı. Peroperatuvar biyopsi mezenkim kaynaklı tümör olarak belirtilmesi üzerine; sağ alt lobektomi, mediastinal lenf nodu diseksiyonu uygulandı. Postoperatif 10. gün sorunsuz taburcu edilen hastanın patoloji sonucu "soliter fibröz tümör" olarak raporlandı.

Tartışma: Soliter Fibröz Tümörler, sıklıkla plevra, mediasten ve akciğerden kaynaklanan, nadir görülen neoplazmlardır. Subplevral mezenkimal veya submezotelyal hücrelerden kaynaklanırlar (1). İntrapulmoner SFT ise oldukça nadir rastlanan bir patolojidir. İlk kez 1988 yılında Yousem and Flynn (1) tarafından 3 olguda tanımlanmış olsa da, 2013 yılında Rao ve ark.(3) 24 vakalık bir seri yayınlamışlardır. Parenkimal yerleşim için 2 hipotez öne sürülmüştür. İlki, subplevral mezankimal doku direkt olarak interlobuler bağ dokuya doğru devam etmektedir ve intrapulmoner fibromalar septal mezankimal dokudan ya da viseral plevranın invajinasyonundan kaynaklanır. İkincisi, bu tümörler normal akciğer dokusunun submezotelyal alanında bulunan fibroblastik elementlerden kaynaklanırlar. Sub-plevral bağ doku elementlerinin, bu elementlerle benzer ultrastriktürel ve immunohistokimyasal özelliklere sahip olduğu bildirilmiştir.Plevranın benign lokalize tümörlerinin prognozlarının iyi olmasına rağmen, nadirde olsa rekürrens rapor edilmiştir. En yüksek rekürrens oranı (%63) patolojik olarak bebnign ve morfolojik olarak sesil olanlarda ve en düşük rekürrens oranı ise (%2) patolojik olarak benign ve morfolojik olarak pediküllü tiplerde kaydedilmiştir (4).SFT parankimden oldukça nadir kaynaklanır. Parankimde oluşmasının nedeni viseral plevra ile tümör arasında histolojik elementlarin devam etmasi olarak düşünülmektedir. Cerrahi rezeksiyonla tümörün çıkartılması tanısal ve tedavi edicidir.

Kaynaklar

1. Ersev A. A. Benign Pleural Tumors, J Thor Surg-Special Topics 2011;4:112-4
2. Yousem SA, Flynn SD. Intrapulmonary localized fibrous tumor. Intraparenchymal so-called localized fibrous mesothelioma. Am J Clin Pathol. 1988 Mar;89(3):365-9.
3. Rao N, Colby TV, Falconieri G, Cohen H, Moran CA, Suster S. Intrapulmonary solitary fibrous tumors: clinicopathologic and immunohistochemical study of 24 cases. Am J Surg Pathol 2013; 37:155-66
4. Sachdeva R, Gupta KB, Mathur SK, Sachdeva S.Solitary fibrous tumour of lung. Indian J Chest Dis Allied Sci. 2013 Jul-Sep;55(3):171-3.

Anahtar Kelimeler: soliter fibröz tümör, akciğer, neoplazm

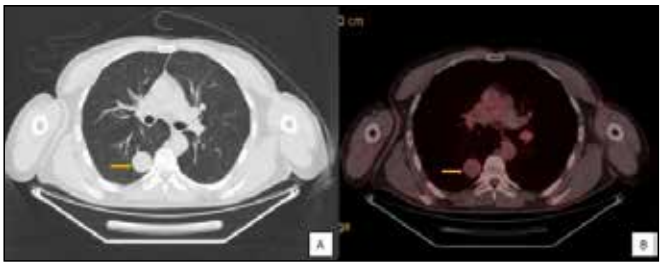

Resim 1.

Epidemiyoloji- Etyoloji

P-024 Referans Numarası: 59

AKCİĞER KANSERİNDE EPİDEMİYOLOJİK PROFİL VE PROGNOSTİK FAKTÖRLER

Bülent Mustafa Yenigün[1], Yusuf Kahya[1], Serkan Enön[1], Ayten Kayı Cangır[1], Zeynep Akı[2], Zeynep Arslantaş[2], Selda Nur Asar[2], İsmail Cihat Cankurtaran[2], Ali Çelik[2], İsa Emre Gültekin[2]
[1]Ankara Üniversitesi Tıp Fakültesi Göğüs Cerrahisi Anabilim Dalı
[2]Ankara Üniversitesi Tıp Fakültesi Dönem 3 Öğrencileri

Amaç: Akciğer kanseri hem yüksek insidans hem de kötü prognoz nedeni ile kansere bağlı ölümlerde %28'lik oranla ilk sırada yer almaktadır. Heterojen sağkalım özellikleri gösterdiği bilinen akciğer kanseri için bu çalışmada olduğu gibi prognostik faktörleri ortaya koymayı amaçlayan çok sayıda güncel çalışma mevcuttur.

Gereç ve Yöntem: 1994 ve 2013 yılları arasında Ankara Üniversitesi Tıp Fakültesi Göğüs Cerrahisi Anabilim Dalı'nda küçük hücreli dışı akciğer kanseri (KHDAK) nedeniyle küratif cerrahi tedavi uygulanan 1976 hasta retrospektif olarak incelenmiştir. Çalışmaya dahil edilen hasta grubunda yaş, semptom varlığı ve kan grubu verilerinin genel sağkalıma etkileri; yıllar içerisinde kadın hasta sayısı ve tümörün histopatolojik tipindeki değişiklik analiz edilmiştir.

Bulgular: 1)Asemptomatik hastaların 5 yıllık sağkalım süresi semptomatik hastalara göre daha fazladır (p=0,00). 2)Yaş grupları arasında (<50y, 51-70y, => 71y) sağkalım açısından anlamlı farklılık yoktur (p= 0,23). 3)A-B-O kan gruplarının (p=0,411), Rh +/- parametrelerinin (p=0,957), A-B-O ve Rh faktörü birlikteliğinin (p=0,753) sağkalım üzerine anlamlı etkisi yoktur. 4)KHDAK sağ akciğerde daha sık görülmektedir. 5)KHDAK nedeniyle opere edilen kadın hasta sayısı yıllar içinde artış göstermiştir. 6)2000'li yılların sonuna doğru KHDAK'nin adeno ve yassı histopatolojik alt tipleri birlikte seyretmiş, 2011'den sonra ise adeno oranı yassı oranını geçmiştir. 7)Sigara içen hastalarda yassı, sigara içmeyenlerde adeno histopatolojisi daha sık görülmektedir.

Sonuç: Çalışmada, literatür ile uyumlu olarak adeno histopatolojisinin görülme sıklığının son yıllarda yassı hücreli tipin önüne geçtiği izlenmiştir. Kadın populasyonda sigara içme alışkanlığındaki artışa paralel olarak kadınlarda akciğer kanseri görülme sıklığı artmış izlenmiştir. Sağkalımın semptomatik hastalarda daha kötü olduğu düşünüldüğünde riskli hasta grubunu erken tanı yöntemleri ile asemptomatik dönemde saptamak, erken tedavi şansı ve daha iyi sağkalım elde edebilmek için önemlidir.

Anahtar Kelimeler: akciğer kanseri, kan grubu, semptom varlığı

Nadir Tümörler

P-025 Referans Numarası: 60

BENİGN AKCİĞER METASTAZI YAPAN LEİOMYOM: OLGU SUNUMU

Yusuf Kahya[1], Bülent Mustafa Yenigün[1], Serkan Enön[1], Servet Seçkin Tunç Kasap[1], Farrukh İbrahimov[1], Gülşah Kaygusuz[2]
[1]Ankara Üniversitesi Tıp Fakültesi, Göğüs Cerrahisi Anabilim Dalı
[2]Ankara Üniversitesi Tıp Fakültesi, Patoloji Anabilim Dalı

Amaç: Benign akciğer metastazı yapan leiomyom (BML), genel olarak uterin leiyomyom nedeniyle histerektomi ya da miyomektomi öyküsü olan kadınlarda cerrahiden yıllar sonra gelişen, akciğerin ender görülen bir tümörüdür. Literatürlerde günümüze kadar 100 olgu bildirilmiştir. Bu çalışmada sol hemitoraks yerleşimli kitle nedeniyle opere edilen ve patolojisi BML olarak rapor edilen bir olgunun sunulması amaçlanmıştır.

Olgu: Bir aydır sırt ağrısı şikayeti olan 44 yaşında K hasta, çekilen toraks bilgisayarlı tomografisinde sol hemitoraks alt zon posteriorda plevra tabanlı, düzgün konturlu, 45x18 mm boyutlu öncelikle soliter fibröz tümör ile uyumlu kitle rapor edildi. Özgeçmişinde sigara kullanmamış, ankilozan spondilit, hipertansiyon ve diabetes mellitus tedavisi alan ve 10 yıl önce uterin leiomyom nedeniyle total abdominal histerektomi öyküsü olan hastanın fizik muayenesinde patolojik bulgu saptanmadı. Akciğer grafisinde sol hemitoraks alt zonda opasite izlenen hastanın; pozitron emisyon tomografisinde (PET BT) sadece kitlede SUVmax: 2.3 tutulum raporlandı. Bronkoskopisinde endobronşial lezyon izlenmeyan hastaya sol hibrid teknik ile girişim uygulandığında; sol ac alt lob visseral plevrasında geniş tabanlı, lateralde toraks duvarına yaslanan 4x3 cm boyutlu ince kapsüllü, düzgün yüzeyli, krem beyaz renkte kitle saptandı. Kitleye total eksizyon uygulandı. Patolojik inceleme sonucu; 'İyi diferansiye düz kas tümörü, ayrıcı tanıda benign akciğer metastazı yapan leiomyom ve metastatik leiomyosarkoma yer almakla birlikte maligniteyi düşündürecek (mitoz, nekroz, selülarite artışı) bulguya rastlanmamıştır.' şeklinde rapor edildi. Hastaya ait klinik, radyolojik, patolojik bulgular ile uterin leiomyom nedeniyle cerrahi öyküsü birleştirildiğinde hasta BML olarak kabul edildi.

Tartışma: BML benign histolojiye sahip olsa da metastaz yapabilme özelliği nedeniyle malign biyolojik davranış gösteren borderline bir tümördür. Üreme çağında ve uterin leiomyom nedeniyle cerrahi öyküsü olan asemptomatik kadınlarda soliter ya da multiple pulmoner nodüller varlığında ayırıcı tanıda BML düşünülmelidir. Dilatasyon/küretaj ya da majör uterin leiomyom cerrahisi sırasında kana karışan leiomyom hücrelerinin BML'ye yol açtığı sanılmaktadır. Hormon duyarlıdırlar, bu nedenle doğum sonrası ve postmenopozal dönemde genellikle regrese olurlar. Tedavisi tartışmalı olmakla birlikte ilk tercih cerrahi rezeksiyondur, unrezektabl olgularda tedavi hormonoterapidir.

Anahtar Kelimeler: akciğer,metastaz,leiomyom

Sistemik Tedavi

P-026 Referans Numarası: 61

NİVOLUMABA BAĞLI AKUT TOKSİSİTE; AKUT PNÖMONİTİS VE SOLUNUM YETMEZLİĞİ

Berna Kömürcüoğlu[1], Ayşen Evkan[1], Yelda Varol[1], Zeki Sürmeli[2]
[1]İzmir Dr.Suat Seren Göğüs Hastalıkları Eğitim ve Araştırma Hastanesi
[2]İzmir Tepecik Eğitim ve Araştırma Hastanesi

İmmünomodülatör ilaçlar son birkaç yılda KHDAK tedavisinde yapılan çalışmalarda etkinliği gösterilen ve özellikle PD-1 ve PDL-1 inhibitörleri bu konuda üzerinde en çok çalışılan ilaç gruplarından birisidir.

Nivolumab insan IG4 PD-1 immun check point inhibitörüdür. En sık görülen yan etkileri cilt yan etkileri %31; kaşıntı, rash, vitiligo ve diare gibi GİS yan etkileri %11'dir. Bunların dışında transaminazlarda yükselme %7, tiroid disfonkisyonu %3 ve %3 çeşitli immun reaksiyonlar bildirilmiştir. Pnömonit nadir görülen, ancak < %1 ciddi (grade 3-4) hayati tehdit eden ve solunum yetmezliğine bağlı formda bildirilmiştir. Servisimizde metastatik KHDAK Akciğer Ca tanısıyla yatan 36 yaşında erkek olguda. 3. hat tedavide nivolumab tedavisi uygulandı. Önceden herhangi bir solunum distresi olmayan olguda tedavinin 8. Gününde akut interstisyel pnömonitis ve hiperkapnik solunum yetmezliği gelişti. (Ph:7.26, pCO2: 98, pO2: 55, O2 sat: %85) Hastaya uygulanan steriod tedavisi, IMV/NIMV tedavisine rağmen solunum yetmezliği ve hiperkapni devam etti ve 28.günde seconder bakteriyel enfeksiyon ile exitus oldu.

İmmunmodülatuar ilaçlar KHDAK tedavisinde umut vadeden ilaçlardır. Nivolumaba bağlı pnömonitis ve solunum yetmezliği nadir görülen ancak akciğer kanseri gibi solunum reservi kısıtlı hastalarda hayati tehdit edebilen ciddi bir yan etkidir.

Anahtar Kelimeler: KHDAK, Nivolumab, yan etki, pnömonitis, solunum yetmezliği

Tanı-Evreleme

P-027 Referans Numarası: 62

SKUAMÖZ HÜCRELİ AKCİĞER KANSERİNİN NADİR GÖRÜLEN METASTAZI: UYLUK BÖLGESİ CİLT ALTI DOKU

Cenk Balta[1], Fazlı Yanık[1], Yekta Altemur Karamustafaoğlu[1], Yener Yörük[1]
[1]Trakya Üniversitesi Göğüs Cerrahisi Anabilim Dalı

Giriş-Amaç: Kanser nedeniyle ölümlerin en sık sebebi olan akciğer kanserinin tanı anında %50'si metastatik durumdadır ve %60'ında tedavi esnasında mikroskobik metastaz mevcuttur(1). Bu metastazlar vücuttaki herhangi bir organa olmakla birlikte sıklıkla beyin, kemik, karaciğer, sürrenal, böbrek gibi organlara olmaktadır. Yumuşak doku metastazı, yumuşak doku toplam vücut ağırlığının %50'sini oluşturmasına rağmen son derece nadirdir (2). Çalışmamızda kliniğimize yatan skuamöz hücreli akciğer kanseri ve cilt altı metastazı tespit edilen olguyu güncel literatür bilgisi eşliğinde sunmayı amaçladık

Olgu Sunumu: Altmış bir yaşında, 30 paket/yıl sigara içme öyküsü olan erkek olgu, öksürük ve uyluk bölgesinde ele gelen şişlik şikâyetiyle başvurdu. Fizik muayene ve laboratuvar tetkiklerinde bir özellik yoktu. Çekilen grafilerde sağ akciğer alt lobda santral yerleşimli yaklaşık 5 cm boyutlarında kitlesel lezyon saptandı. Pozitron Emisyon Tomografisinde sağ akciğerdeki santral lezyonda SUVmax: 12,7 ve sağ uyluk medialdeki 1 cm'lik cilt altı nodülde SUVmax: 5 olan tutulumlar saptandı (Resim 1). Yapılan fiberoptik bronkoskopide sağ alt lob bronşu içerisinde tümör infiltrasyonu saptandı, alınan biyopsi sonucu skuamöz hücreli karsinom olarak raporlandı. Sağ uyluk medialindeki cilt altı yerleşimli lezyon biyopsi uygulandı. Histopatolojik incelemede lezyonun skuamöz hücreli karsinom metastazı olduğu raporlandı. Olgu multidisipliner konseyde değerlendirildi ve inoperable olarak kabul edildi.

Tartışma: Küçük hücreli dışı akciğer kanserinde kas, cilt ve cilt altı dokuyu içeren yumuşak doku metastazları literatürde oldukça nadir olarak bildirilmiştir. Tüm maligniteler değerlendirildiğinde yumuşak dokuya metastaz oranı %0.75-9 arasındadır (3). Nguyen ve ark.(4) yaptığı 500 malign olguyu içeren çalışmada bu oran %1.8 olarak bildirilmiştir. Erkeklerde en sık cilt-cilt altı metastazı yaptığı bildirilen maligniteler akciğer, böbrek ve kolon iken kadınlarda meme kanseri ilk sırada yer almaktadır. En sık yerleşim yeri göğüs duvarı ve karındır (4). Bizim olgumuzda yerleşim yeri son derece nadir izlenen uyluk bölgesi cilt altı dokudur. En sık yumuşak doku metastazı yapan akciğer kanseri türü adenokarsinom olmasına rağmen; olgumuzda tümör tipi ise, skuamöz hücreli karsinom olarak geldi. Akciğer kanserlerinde yumuşak doku tutulumu, kötü prognoz işareti olarak bilinmektedir. Cilt-cilt altı metastazı gelişiminden sonra sağ kalım süresinin 4 aya kadar kısaldığı tespit edilmiştir (3). Bizim olgumuz takibinin 10. ayında olup halen hayattadır.

Sonuç: Akciğer kanserinde cilt-cilt altı dokuya metastaz nadiren tespit edilmektedir. Bu metastazların saptanması ve tedavi yaklaşımı zor olup bu durum sağ kalımı değiştiren önemli bir faktördür. Tüm akciğer kanseri şüphesi olgular tespit edilen cilt-cilt altı doku lezyonlarında metastaz olabileceği akla getirilmeli ve mutlaka histopatolojik örnekleme yapılmalıdır.

Kaynaklar

1. Baınes Ms. Surgical Treatment Of Lung Cancer. Chest 1991;100:826-837.
2. Watmough Pj, Canty Sj, Hıggıns G, Paul As. Soft Tissues Metastases From Malignant Tumours. J Bone Joint Surg Br 2005; 87: 2-3.
3. C. Perisano, M. S. Spinelli, C. Graci Et Al., "Soft Tissue Metastases İn Lung Cancer: A Review Of The Literature," European Review For Medical And Pharmacological Sciences, 2012; 16:(14), 1908–14,
4. Nguyen Nc, Chaar Bt, Osman Mm.Prevalence And Patterns Of Soft Tissue Metastasis: Detection With True Whole-Body F-18 Fdg Pet/Ct. Bmc Med Imaging 2007;7:8.

Anahtar Kelimeler: akciğer kanseri, yumuşak doku metastazı, cilt altı nodül,

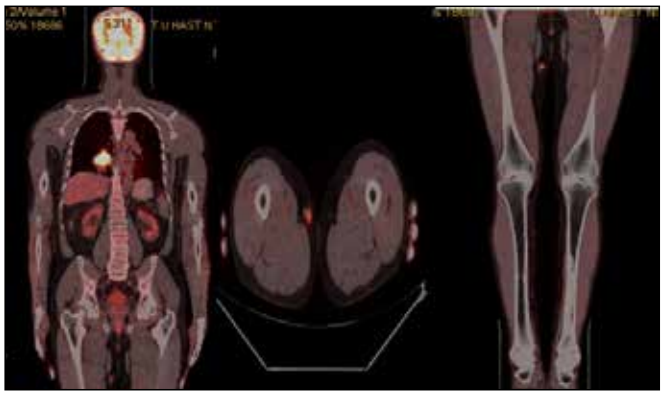

Resim 1.

Radyoloji-Nükleer tıp

P-028 **Referans Numarası: 63**

MEDİASTİNAL LENFADENOPATİ NEDENİYLE REFERE EDİLEN SİSTEMİK SARKOİDOZLU HASTALARDA PET/BT BULGULARI

Umut Elboğa[1], Y. Zeki Çelen[1]

[1]*Gaziantep Üniversitesi Tıp Fakültesi, Nükleer Tıp Anabilim Dalı*

Amaç: Bu çalışmada akciğerde kitle ve mediastinal lenfadenopati nedeniyle PET/BT ünitesine yönlendirilen ve biyopsi sonucunda sarkoidoz tanısı alan hastaların özellikleri değerlendirilerek, PET/BT'nin sarkoidoz tanısına katkısının belirlenmesi amaçlandı.

Yöntem: Haziran 2013 ile Eylül 2016 tarihleri arasında akciğerde kitle ve mediastinal lenfadenopati araştırması nedeniyle kliniğimize yönlendirilmiş ve PET/BT'si çekilmiş daha sonra sarkoidoz tanısı almış dokuz hastanın bulguları genel ve ortak özellikleri ile retrospektif olarak incelendi.

Bulgular: İncelenen dokuz hastanın tümünde bilateral mediastinal lenf nodu pozitifliği, yedi hastada multipl pulmoner parankim lezyonu saptandı. Yedi hastada ekstratorasik lenf nodu tutulumu izlendi. Karaciğer tutulumu görülen dört hastadan ikisinde fokal nodüler, diğer ikisinde diffüz tutulum saptandı. Dalak tutulumu izlenen dört hastanın ikisinde multipl nodüler görünüm, diğer ikisinde diffüz tutulum paterni mevcuttu. Üç hastada kemik tutulumu saptandı. İncelenen dokuz hastanın torasik veya ekstratorasik tüm vücuttaki lezyonlarına bakıldığında SUVmaks aralığı 3,4-21.9 (median: 7.1) idi.

Sonuç: Sarkoidozlu olgular yanlış olarak metastaz şeklinde değerlendirilebilmektedir. Akciğerle beraber ekstratorasik lenfadenopati bulguları, karaciğer ve dalak tutulumu olan olgularda öncelikle akciğer malignitesi şüphesi ile birlikte granülomatöz hastalık(sarkoidoz) ayırıcı tanısının akılda tutulması önemlidir. PET/BT kolay ulaşılabilir biyopsi yeri belirlenmesi açısından özellikle yaygın hastalık olgularında oldukça yararlıdır. Hastalığın tanı anındaki metabolik aktifliği ve yaygınlığı tüm vücut değerlendirme ile yüksek doğrulukla belirlenebilmektedir. PET/BT'nin sarkoidozda tedavi takibi, kronik hastalıkta aktifleşen odakların belirlenmesi ve biyopsi yeri tayini gibi pek çok avantajı olması sebebiyle önemli katkıları mevcuttur.

Anahtar Kelimeler: Mediastinal LAP, Sarkoidoz, PET/BT

Cerrahi Tedavi

P-029 **Referans Numarası: 65**

ATİPİK SEYİR GÖSTEREN TORAKS DUVARI TÜMÖR OLGUSU; STERNUM DİSTAL UÇ YERLEŞİMLİ GRADE 1 KONDROSARKOM OLGUSU

Ahmet Demirkaya[1], Türkan Dübüş[2], Sıla Şadıllıoğlu[3], Fulya T. Korkmaz[3]

[1]*Acıbadem Üniversitesi Atakent Hastanesi, Göğüs Cerrahisi Bölümü, İstanbul*

[2]*İstanbul Eğitim ve Araştırma Hastanesi Göğüs Cerrahisi Bölümü, İstanbul*

[3]*İstanbul Eğitim ve Araştırma Hastanesi Acil Tıp Kliniği, İstanbul*

Giriş: Düşük gradeli kondrosarkomlar, kondrosarkomların alt tiplerinden bir tanesidir. Genellikle 30-60 yaşlar arasında ve özellikle erkeklerde sıktır. Daha çok femur, humerus gibi uzun kemiklerin proximal metafizlerini ve pelvise yerleşim gösterirler.Yavaş ilerleyen bir tümör olmasına rağmen uzak metastaz rastlanabilir. Enkondromla karışabilirler. Enkondromlar %1'den daha az oranda görülürken gençlerde sıktır ve maligniteye dönüşme riskleri de mevcutttur. Bu nedenle enkondrom ve kondrosarkomlar klinik histopatolojik açıdan birbirlerinden ayırımı açısından oldukça güçlük teşkil edebilmektedirler (1). Toraks duvarında özellikle de sternumda kondrosarkom sık görülmesine rağmen düşük gradeli kondrosarkom görülme oranı diğer kondrosarkom subgruplarına göre oldukça az rastlanmaktadır.

Olgu: 55 yaşında erkek hasta, Kasım 2011 yılında kronik öksürük ve sırt ağrısı şikayeti ile Göğüs Cerrahisi Kliniği'ne başvurdu. Özgeçmişinde 2007 yılında çekilen Toraks BT 'de sol akciğer üst lob anterior ve alt lob laterobazal segmentlerde en büyüğü 5 mm çapında nonkalsifiye 8 adet nodüler lezyonlar ve sternum korpus distalinde 1.3 cm çaplarında hipodens kalsifiye yumuşak doku dansitesinde lezyon tespit edildi. Benign patoloji olarak yorumlanarak multidisipliner tartışma (konsey) sonrası hastaya takip kararı alındı. Hastanın rutin klinik ve radyolojik takiplerinde Ekim 2013 yılına kadar akciğer ve sternumdaki mevcut lezyonlarda (toraks BT, MRI) progresyon tespit edilmedi. Ancak sternum distal uçtaki kitlesel lezyona tanısal amaçlı İİAB işlemi uygulandı. Sitopatolojik sonuç sternum kaynaklı enkondrom olarak raporlandı. Hastanın klinik takibine devam edildi. Ekim 2014 yılında çekilen Toraks MRI'da sternum distal uçtaki mevcut lezyonda progresyon farkedilerek hem tanısal hem de tedavi amaçlı operasyon kararı alındı. Kasım 2014 tarihinde hasta operayona alındı. Operasyon sırasında kitleden frozen inceleme gönderilerek ön planda düşük grade kondrosarkom lehine yorumlandı .Hastaya distal 2/3 parsiyel sternektomi-bilateral 5. 6. parsiyel kot rezeksiyonu- perikardiyal yağlı doku eksizyonu, tümöral kitleden en az 2 cm kadar uzaklıkta sağlam dokuyu da içerecek şekilde geniş rezeksiyon uygulandı. Göğüs duvarı rekonstrüksiyonunda 2 mm PTFE mesh kullanıldı. Cilt primer sütüre edildi. Hasta ekstübe edildikten sonra 1 gün yoğun bakım ünitesinde takip edildi. 3 gün servis takibi sonrası herhangi bir komplikasyon olmadan taburculuğu yapıldı. Hastanın postoperatif histopatoloji sonucu cerrahi sınırlar negatif -grade 1 iyi diferansiye kondrosarkom olarak raporlandı. Hastaya ek bir tedavi önerilmedi. Hastanın Son 2 yıldır klinik takipleri devem etmekte olup genel durumu stabildir.

Sonuç: Enkondromlar potansiyel malign tümörler olarak kabul edilerek geniş olarak rezeke edilmelidirler. Malign toraks duvarı tümörlerinde, cerrahi sınır negatif geniş rezeksiyonlar gerek kür açısından gerekse nüks olasılığının en aza indirilmesi açısından önem arzetmektedir. Metastatik toraks duvarı tümörlerinde ve düşük grade'li tümörlerde en az 2 cm kadar cerrahi güvenlik sınırı kabul edilebilir mesafedir. Uygulanan cerrahi rezeksiyon sonrası oluşan defekt rekonstrüksiyona uygun olmalıdır. Cerrahi sonrası oluşacak defekti kapatamama endişesi de yaşanmamalıdır.

Kaynaklar

1. Karakoc Y, Arıkan M, Gurler D. et al. An Atypical Chondrosarcoma Case Arising On Enchondroma. Acta Oncologica Turcica 2008; 41: 49-51.

Anahtar Kelimeler: Enkondrom, düşük grade 1 kondrosarkom, toraks duvarı, rezeksiyon, rekonstrüksiyon

Nadir Tümörler

P-030 Referans Numarası: 66

NADİR RASTLANAN BİR OLGU; TORAKS ÖN DUVARI LOKALİZASYONLU SCHWANNOMA

Türkan Dübüş[1], Kerim Özakay[2], Kemal Behzatoğlu[3]
[1]İstanbul Eğitim ve Araştırma Hastanesi Göğüs Cerrahisi Bölümü, İstanbul
[2]İstanbul Eğitim ve Araştırma Hastanesi Genel Cerrahi Kliniği, İstanbul
[3]İstanbul Eğitim ve Araştırma Hastanesi Patoloji Kliniği, İstanbul

Giriş: Schwannoma, schwann hücrelerinden gelişen periferik sinir kılıfı tümörüdür. Benign malign formasyonları mevcuttur. En sık baş-boyun kutanöz ve otonom sinirleri ve ekstremitelerin fleksörler yüzlerinde yerleşim gösterirler. İntratorasik olarak sıklıkla posterior mediastende yer alırlar ve çoğunlukla interkostal sinirler ile sempatik zincirden kaynaklanırlar. Kadınlarda erkeklere nazaran daha sık rastlanır. Göğüs ön duvarı duvarı lokalizasyonlu schwannomaların nadir görülmesi dolayısıyla bu olguyu sunmayı uygun gördük.

Olgu: 71 yaşında erkek hasta, göğüs ön duvarında ciltte erozyona neden olan,dışa doğru ekspanse olmuş sert bir şişlik ile kliniğimize başvurdu. Radyolojik tetkiklerinde çekilen toraks bilgisayarlı tomografide sol göğüs ön duvarında lokalize 5,6, 7 ve 8. kotlar düzeyinde özellikle 6. kotu sternokostal eklem düzeyinden itibaren erode etmiş, üst abdomen seviyesinde periton üzerine yaslanmış, çapı 115x90 mm civarında yer yer bütünlüğünü kaybetmiş kapsüllü solid kitlesel lezyon tespit edildi. Tanısal amaçlı uygulanan trucut biyopsinin sitopatolojik inceleme sonucu nekrotik alanlarlar içeren schwannoma olarak yorumlanmış. Hasta tarafımızca operabilite açısından değerlendirildi. Rutin tetkikler sonrası operasyon kararı verildi. Kitle komplet geniş rezeksiyonla en az 3-4 cm sağlam dokularla birlikte eksize edildi. Göğüs duvarı rekonstruksiyonu için Gore-tex greft kullanıldı. Postoperatif ekstübe şekilde yoğun bakım ünitesinde takibe alındı. Ameliyat sonrası 2. gün servise transfer edildi. Genel durumu stabil seyreden hasta 6. gün sorunsuz taburcu edildi. Postoperatif histpatoloji sonucu yoğun nekroz alanları içeren schwannoma, cerrahi sınırlar negatif olarak raporlandı. Poliklinik kontrol takiplerinde hastada herhangi bir komplikasyon saptanmadı.

Sonuç: Schwannomalarda tedavi cerrahi rezeksiyondur. Gerek nüks olasılığı gerekse tümördeki aşırı nekrozdan dolayı malign formasyonun ayırt edilememesi göz önünde tutularak olgumuza cerrahi olarak geniş rezeksiyon uygulamayı uygun gördük.

Anahtar Kelimeler: Schwannoma, toraks ön duvarı, toraks duvarı rezeksiyonu, rekonstruksiyon, gore-tex greft

Resim 1.

Resim 2.

Diğerleri

P-031 Referans Numarası: 68

ERİŞKİNLERDE YABANCI CİSİM ASPİRASYONLARI

Deniz Kaygusuz Tikici[1], Leyla Nesrin Acar[1], Erkmen Gülhan[1], M. Ali Beyoğlu[1], Göktürk Fındık[1], Sadi Kaya[1]
[1]T.C. Sağlık Bakanlığı Ankara 2. Bölge Kamu Hastaneleri Birliği Sağlık Bilimleri Üniversitesi Ankara Atatürk Göğüs Hastalıkları ve Göğüs Cerrahisi Eğitim ve Araştırma Hastanesi, Göğüs Cerrahisi Kliniği

Giriş: Trakeobronşiyal yabancı cisim (YC) aspirasyonu, her yaşta görülebilen, hayatı tehdit edebilen ve acil girişim gerektiren önemli bir klinik tablodur. En sık gözlenen şikayet öksürüktür. Trakeobronşiyal YC aspirasyonları, genellikle sağ bronşiyal sistemde görülmektedir. Anamnez, trakeobronşiyal YC aspirasyonu tanısında çok önemlidir. Kesin tanı bronkoskopi ile konur. Bronkoskopi indikasyonu için en önemlisi klinik şüphedir. YC aspirasyonundan şüphelenilen tüm olgulara radyolojik incelemeler yapılmalıdır. Aspire edilen YC radyoopak ise posteroanterior akciğer grafisinde saptanabilir. Ancak normal bir akciğer grafisi YC aspirasyonunun ekarte ettirmez, şüphe devam ediyorsa bronkoskopi yapılmalıdır. Erken tanı konulup müdahale edilmez ise tekrarlayan pnömoniler, akciğer apsesi ve bronşiektaziye kadar farklı ve ciddi komplikasyonlarla karşılaşılır. Bu nedenle erken tanı ve tedavi önemlidir.

Çalışmamızda kliniğimizde YC aspirasyonu şüphesi ile gelen hastaların tanı ve tedavi yöntemlerini değerlendirip sonuçlarımızı sunduk.

Yöntem: Kliniğimizde 2011-2015 yılları arasında trakeobronşiyal YC ön tanısı ile bronkoskopi yapılan 16 yaş üzeri olgular retrospektif olarak değerlendirildi.

Bulgular: Kliniğimizde trakeobronşiyal YC ön tanısı ile 16 yaş üzerinde 124 olguya bronkoskopi yapıldı. Hastaların 72'si (%) erkek ve 52'si (%) kadın, yaş ortalaması 49.55 (17-91) idi. En sık görülen semptom öksürüktü. Olguların 18'inde (%14.5) YC saptanmadı. YC %72.6'sı (n=77) sağ bronş sisteminde, %19.8'i (n=21) sol bronş sisteminde ve %7.5'i (n=8) trakeada saptandı. Trakeobronşiyal YC saptanan 106 olguda en sık aspire edilen YC; yemek artığı, toplu iğne, kuru yemiş, diş protezi, trakeostomi kanülünü temizlemek için kullanılan çubuklar, para idi. Hastaların 17'sinde larenjektomi nedeniyle trakeostomi mevcuttu. Bu olguların 8'inde kurut, 4'ünde temizleme çubuğu, 4'ünde ses aparatı saptandı. Olguların 1'inde YC saptanmadı. Hastaların 101'inin 95'inde rijit bronkoskopi ile 6'sında FOB ile YC başarılı bir şekilde çıkartılırken 5 hastaya torakotomi uygulandı. Dört hastaya bronkotomi, 1 hastada bronşektazi geliştiği için lobektomi uygulandı. Torakotomi uygulanarak çıkartılan YC; iğne (n=3), ses aparatı (n=1), taş (n=1) idi. Tüm olgular komplikasyonsuz olarak taburcu edildi.

Sonuç: YC aspirasyonuna bağlı gelişebilecek komplikasyonları engellemek için erken tanı ve tedavi önemlidir. YC aspirasyon şüphesi hikayesi olan tüm olgulara kesin tanı ve tedavi için bronkoskopi yapılmalıdır.

Anahtar Kelimeler: Aspirasyon; bronkoskopi; yabancı cisim.

Cerrahi Tedavi

P-032 Referans Numarası: 69

PULMONER ARTERİOVENÖZ MALFORMASYONLU OLGUYA YAKLAŞIM

Çiğdem Obuz[1], Yaşar Sönmezoğlu[1], Altan Ceritoğlu[1], Çağrı Cemaller[1], Oğuz Girgin[1]
[1]Yedikule Göğüs Hastalıkları ve Göğüs Cerrahisi Eğitim ve Araştırma Hastanesi

Pulmoner arteriovenöz malformasyon pulmoner arter ve venler arasında kapiller geçiş olayan anormal bağlantılardır. Genellikle alt loblarda görülür. Efor dispnesi, hemoptizi, çarpıntı, göğüs ağrısı semptomları görülür. Periferik oksijen saturasyonu %100 oksijen verilmesine rağmen düzelmez ve tedavi edilmezse %50 mortalitesi ve ciddi komplikasyonları mevcuttur. 59 yaşındaki kadın olgumuz efor dispnesi nedeniyle tetkik edildiğinde sağ alt lobta yaklaşık 8 cm AVM tespit edildi. Hastaya cerrahi rezeksiyon uygulandı. Periferik oksijen saturasyonu preop: 68-74 arasında iken postop saturasyonu:%97-99 a yükseldi. Olgumuz aracılığı ile pulmoner arteriovenöz malformasyona yaklaşımı değerlendirmek ve paylaşmak istedik

Anahtar Kelimeler: pulmoner arteriovenöz malformasyon, hipoksemi, lobektomi,

Resim 1.

Resim 2.

Diğerleri

P-033 Referans Numarası: 70

BURSA İLİ AKCİĞER KANSERİ OLGULARININ RETROSPEKTİF DEĞERLENDİRİMİ; 2000-2015 YILLARI ARASINDA 15 YILLIK DENEYİM

Yasemin Karacan[1], Selahaddin Alan[1], Emine Akan[1], Hülya Ertaş[2], Burcu Caner[2], Adem Deligönül[3], Özcan Akan[4], Esat Dinçer[4], Tülay Köse[5], Gülden Karaca[5], Sevgi Ayık[5], Yasemin Durgut[5], Mekin Kırbıyık[5], Saliha Macun[2], Necla İsa[2], Mine Taylan[2], Türkkan Evrense[2]
[1]Uludağ Üniversitesi Sağlık Uygulama ve Araştırma Merkezi Kanser Kayıt Birimi
[2]Uludağ Üniversitesi İç Hastalıkları Anabilim Dalı, Onkoloji Bilim Dalı
[3]İnegöl Devlet Hastanesi Onkoloji Kliniği
[4]Bursa Halk Sağlığı Müdürlüğü Kanser Şube Müdürlüğü
[5]Bursa Halk Sağlığı Müdürlüğü Kanser Şube Müdürlüğü Kanser Kayıt Merkezi

Giriş ve Amaç: Akciğer kanseri, 20. yüzyılın başlarında nadir görülen bir hastalık iken, 1950 yılından itibaren sıklığı belirgin derecede artmıştır. 2000 yılında, dünyada tanı konulan akciğer kanserli olgu sayısının 1.2 milyon olduğu ve akciğer kanserli olguların tüm kanserli olguların %12.3'ünü oluşturduğu rapor edilmiştir. Ülkemizde akciğer kanseri erkeklerde en sık görülen kanser tipi olup, kadınlarda sıklık açısından 7. sıradadır.

Bu çalışmada, 2000 yılı referans yılı olarak alınıp 2015 yılına kadar akciğer kanseri tanısı alan olguları yaş, cinsiyet, histoloji, yıllık vaka sayısı, lateralite ve SEER (The Surveillance, Epidemiology, and End Results) özet evre olarak tanımlamayı amaçladık.

Materyal ve Metod: Referans yılı olarak kabul edilen 2000 yılından itibaren, 2015 yılına kadar Bursa ilinde tetkik, tanı ve tedavi alan 13280 akciğer kanseri olgusu çalışmaya alındı. Olgular Bursa İli Kanser Daire Başkanlığı ve Uludağ Üniversitesi Kanser Kayıt Birimi ile birlikte retrospektif olarak incelendi.

Bulgular: Çalışmaya alınan 13280 akciğer kanserli olgunun 11916 (%89.7)'ü erkek, 1364 (%10.3)'ü kadın olup, kadın/erkek hasta oranı 1/8.7 dir. Tüm olguların ortalama yaşı 61.90 (10.63) olup, erkeklerin ortalama yaşı 61.90 (10.33), kadınların ortalama yaşı ise 61.88 (13.01) dır.

Histolojik tiplerine göre olguların dağılımına bakıldığında skuamöz hücreli karsinom %31, adenokarsinom %20.2 ve sınıflanamayan grup %16.3 olarak ilk üç sırada yer almaktadır. Yıllara göre farklılık göstermiş olup skuamöz hücreli karsinom olgusunda belirgin azalma görülürken adenokarsinom ve küçük hücreli karsinomda artış görülmektedir. Ayrıca lateralite olarak değerlendirildiğinde olguların %38'i akciğer üst lob da patolojik lezyonun geliştiği belirlenmiştir.0-40 yaşları arasında adenokarsinom (%37.8), 41-70 yaşları arasında skuamöz hücreli karsinom(%32.1), 71-100 yaşları arasında da sınıflanamayan grubun(%30.9) ve skuamöz hüceli karsinomun (%28.7) daha fazla olduğu görülmektedir

Sonuç: Akciğer kanseri, günümüzde en yaygın görülen ve en fazla ölüme neden olan kanserlerin başında gelmektedir. Akciğer kanserli hastaların çalışmamızda tanı sırasında yaygın ve uzak metastazlarının geliştiği de görülmektedir. Akciğer kanserinden şüphe edilen olgularda dikkatli anamnez, fizik muayene, standart laboratuvar testleri ve radyolojik incelemeler hastaların tedavisine yön verecek evreleme için gerekli olduğu görülmektedir. Erken tanı için taramalar çok önemli olup literatürde de yerini bulmuştur. Ayrıca hastaların izleminde ise kanser kayıtçılığı ve kurumlarda veri akışının sağlanması gereklidir.

Anahtar Kelimeler: Akciğer kanseri, Kanser Kayıt, Bursa

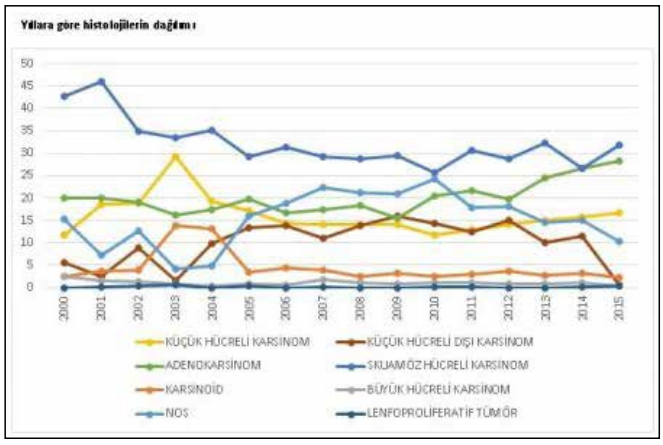

Resim 1.

Cerrahi Tedavi

P-034 **Referans Numarası: 71**

İLGİNÇ BİR PULMONER SEKESTRASYON OLGUSU

Altan Ceritoğlu[1], Çağrı Cemaller[1], Oğuz Girgin[1], Çiğdem Obuz[1], Hasan Akın[1]
[1]*Yedikule Göğüs Hastalıkları ve Göğüs Cerrahisi Eğitim ve Araştırma Hastanesi*

Pulmoner sekestrasyonlar trakeobronşiyal ağaçla ilişkisi olmayan, pulmoner arter yerine sistemik arterden kanlanan nonfonksiyone segment veya lob dokusudur.intra lober ya da ekstralober olmak üzere iki tipi mevcuttur. Genellikle sol alt lobta yerleşme eğilimindedir. Kliniğimize başvuran olguda sağ akciğer alt lobta intralober yerleşmiş bir sekestre akciğer dokusu bulunmaktaydı ve çölyak trunktan beslenmekteydi. Yerleşimi ve vaskularizasyonu farklılık gösteren bu konjenital lezyonu paylaşmak istedik.

Anahtar Kelimeler: pulmoner sekestrasyon, lobektomi, cerrahi

Resim 1.

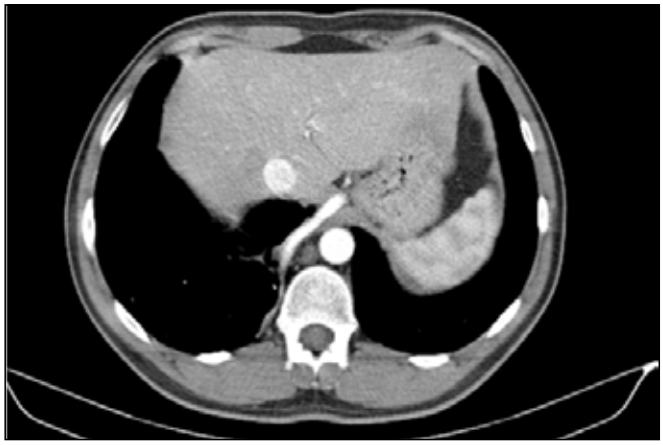

Resim 2.

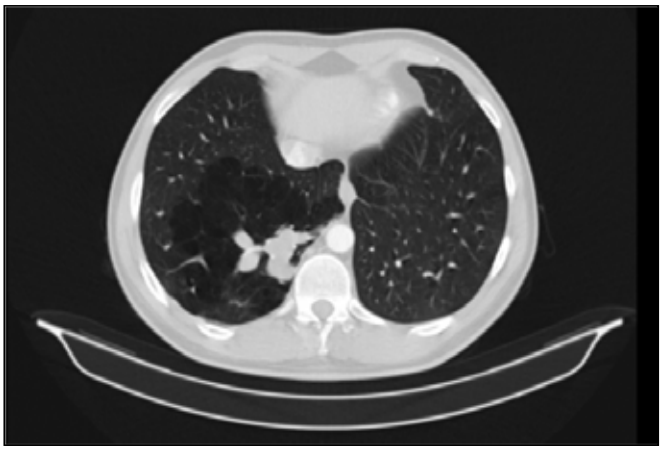

Resim 3.

Nadir Tümörler

P-035 **Referans Numarası: 73**

NADİR GÖRÜLEN ÖZOFAGUS PATOLOJİSİ: DİFFÜZ ÖZOFAGEAL LEİOMYOMATOZİS

Mehmet Ali Sakallı[1], Süleyman Gökalp Güneş[1], Tamer Direk[1], Bülent Mustafa Yenigün[1], Murat Özkan[1], Şevket Kavukçu[1]
[1]*Ankara Üniversitesi Tıp Fakültesi Göğüs Cerrahisi Anabilim Dalı*

Amaç: Diffüz özofageal leiomyomatozis özofagus benign tümörleri arasında daha nadir görülen bir patolojidir.Özofagusta kitle nedeni ile opere edilen 21 yaşında kadın hastada diffüz özofageal leiomyomatozis olgusu sunulmuştur.

Yöntem: Nefes darlığı, göğüs ağrısı şikayeti ile başvuran 21 yaşında kadın hastanın çekilen toraks BT sinde; distal özofagusta 12 cm'lik bir segmentte en kalın yerinde 47 mm'ye ulaşan asimetrik diffüz duvar kalınlaşması izlendi.Üst gastrointestinal sistem endoskopisinde hastanın 27. cm'den başlayan 35. cm kadar uzanan lümenin %80'ini kaplayan ortası nekrotik kenarları düzensiz diğer alanlarında üzeri normal mukoza ile kaplı lezyon izlendi. Alınan biyopsi sonucu intestinal metaplazi ile karakterli şiddetli aktif özofajit şeklinde raporlandı. Hastanın PET BT'si özofagus distal kesimde düzgün kenarlı kitle lezyonunda SUVmax:7.2 tutulum raporlandı.Hastaya Ivor-Lewis prosedürü uygulandı. Eksplorasyonda özofagusta azygos venin hemen altından başlayan ve diyaframa kadar uzanan, lobüle karakterli ,özofagusa infiltre kitle izlendi ve totale yakın özofajektomi+özofagogastrostomi uygulandı. Hastanın patoloji sonucu leiomyomatozis olarak raporlandı.

Sonuç: Özofagusta görülen leimyomlar genellikle soliter olmakla birlikte çok nadir olarak diffüz leiomyomatozis şeklinde olabilmektedir. Ayrıca X'e bağlı olarak geçen Alport Sendromunda COL4A5 ve COL4A6 genlerinin 5' bölgelerini beraberce tutan büyük delesyonlar sonucunda görülebilmektedir. Cerrahi amaç komplet rezeksiyon ile hastaların yaşam kalitesini korumaktır.

Anahtar Kelimeler: Özofagus, Diffüz Özofageal Leiomyomatozis

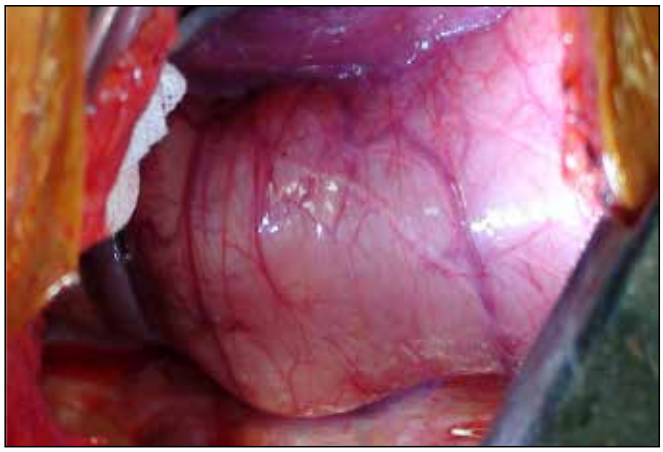

Resim 1.

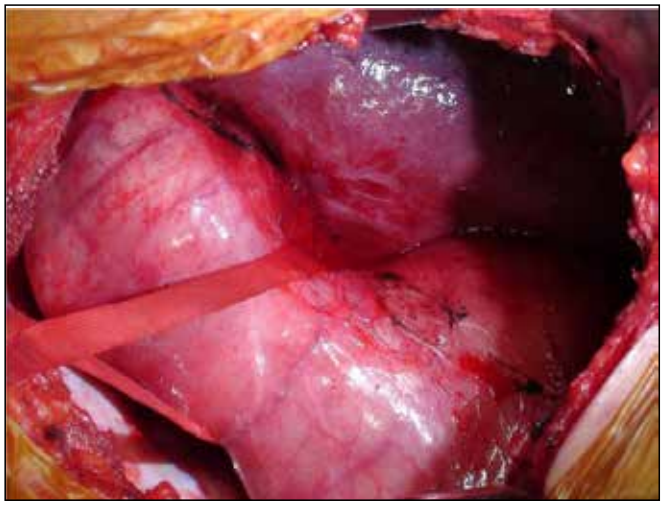

Resim 2.

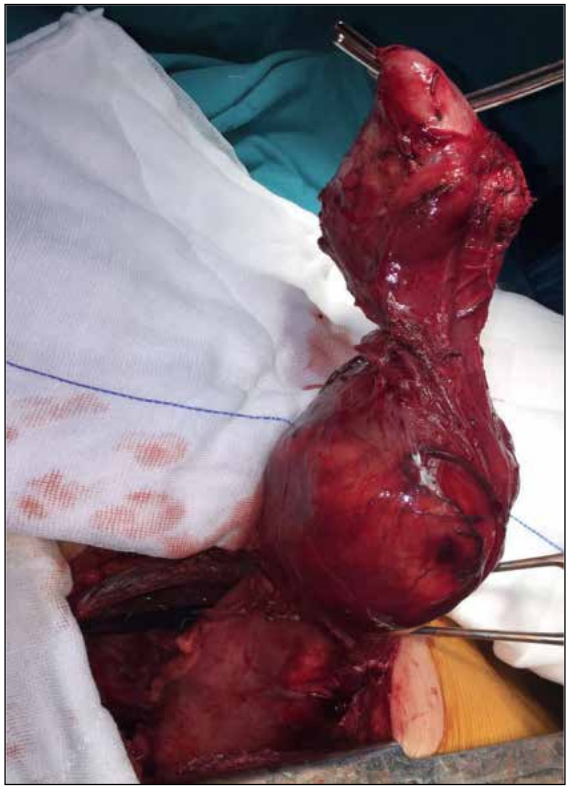

Resim 3.

Nadir Tümörler

P-036 Referans Numarası: 75

MULTİPLE AKCİĞER METASTAZLI NÜKS İNTRAKRANİAL MENENGİOM

Elvin Hamzayev[1], Muhammed Emre Koçak[1], Ferruh İbrahimov[1], Murat Özkan[1], Ayten Kayı Cangır[1]

[1]Ankara Universitesi Tıp Fakültesi, Göğüs Cerrahi Anabilim Dalı

Giriş: Menenjiomlar primer beyin tümörlerinin %15'ini oluşturmaktadırlar. Genelde benign olmakla beraber, nadiren malign seyirli olabilir ve metastaz yapabilirler. Ekstrakranial metastazın en sık görüldüğü yer akciğerdir. Akciğer metaztazı genellikle soliter paternde olmakta olup cerrahiyle kür sağlanabilir. Bizim olgumuz menenjiom metastazlarının nadir görülen multiple olması nedeni ile sunuya değer görülmüştür.

Olgu: Sol frontal lob lokalizasyonlu kitle nedeniyle 2005 yılında opere olan 31 yaşında E hastanın patoloji sonucu menengiom olarak raporlanmış. Kranial nüks 2007 ve 2013 yıllarında nedeni ile tekrar cerrahi uygulanan hastanın takipleri sırasında çekilen akciğer grafisi ve toraks BT'de en büyüyü sağ alt lobda 3 cm boyutunda olmak üzere bilateral multiple nodüller izlendi (Resim 1,2,3). Çekilen PET-BT'de her iki akciğerde SUVmax 4.87 düzeyine ulaşan patolojik tutulumlar izlendi. Nodüllere yönelik uygulanan ince iğne biyopsisi sonucu menengiom metastazı ile uyumlu bulgular rapor edildi. Hastaya akciğer metastazları nedeniyle komplet cerrahi rezeksiyonun metastazektomi endikasyon ve sonuçlarına uygun olamayacağından dolayı girişim planlanmadı. Tıbbı Onkoloji tarafından sağkalıma faydası kanıtlanmış tedavi protokolü olmaması nedeniyle tedavi düşünülmedi. Hastanın kranial manyetik rezonans (MR) incelemesinde sol temporal lobda duraya yaslı hipointens oluşum saptanması üzerine hasta beyin cerrahisi ve radyasyon onkolojisi kliniğine yönlendirildi.

Tartışma: İntrakranial menengiomlu hastalarda multiple akciğer metastazı oldukça nadir görülmektedir. 1960 yılından beri İngilizce literatürlerde yaklaşık 35 olgu bildirilmiştir. İntrakranial menengiomda multiple akciğer metastazı mekanizması tam bilinmemektedir. Fakat atipik menengiomlu hastalarda metastazın daha sık olduğu düşünülmektedir. Bir başka sebep olarak ise serebral venöz sinüs invazyonu yoluyla akciğer tutulumları sık görülmektedir. Diğer bir sebep ise kromozomlar asarında olan translokasyonlar akciğer tutulumları açısından prediktif olarak görülmektedirler. Ayrıca yapılmış olan cerrahinin de kan bariyerini bozması sonucu dolaşıma direk temas da bir diğer yayılım yolu olarak düşünülmektedir. Dünya Sağlık Örgütü menenjiomu 4 grade'ye ayırmaktadır. Grade I – benign menenjiom, grade II – atipik menenjiom, grade III – malign menenjiom ve grade IV – sarkomatoid değişiklik gösteren menenjiom. Grade II-IV'lerde metastaz daha sık görülmekle beraber grade I'de de metastaz görülebilmektedir. Tedavi olarak primer tümör için komplet cerrahi rezeksiyon ve lokal nüksü engellemek için postoperatif radyoterapi önerilmektedir. Tekrarlayan nükslerde de cerrahi önerilmekte olup akciğer metastazları için tedavi standartı oluşturulmamıştır. Komplet rezeksiyon için uygun sayıda akciğer metastazlı hastalarda cerrahi önerilmektedir. Ancak çok fazla akciğer metastazı bulunan hastalarda ise kemoterapinin güncel literatürlerde tam olarak efektif tedavi olduğu söylenememektedir ve bu gruptan olan hasta sayıları az olması nedeniyle çeşitli tedavi seçenekleri sunulmamaktadır.

Sonuç: Kranial menenjiomların metastaz yapabildiği bilinmelidir. Bu nedenle tanı anında olası metastazları saptamak ve olası cerrahi şansını kaybetmemek için uzak organ taramalarının yapılmasının hasta değerlendirilmesinde faydalı olacağını düşünmekteyiz.

Anahtar Kelimeler: Menengiom, Akciğer netastazı.

Nadir Tümörler

P-037 Referans Numarası: 76

MULTİPLE AKCİĞER METASTAZLI NÜKS İNTRAKRANİAL MENENGİOM

Elvin Hamzayev[1]
[1]Ankara Universitesi Tıp Fakültesi, İbni Sina Hastanesi, Göğüs Cerrahi Anabilim Dalı

Giriş: Menenjiomlar primer beyin tümörlerinin %15'ini oluşturmaktadırlar. Genelde benign olmakla beraber, nadiren malign seyirli olabilir ve metastaz yapabilirler. Ekstrakranial metastazın en sık görüldüğü yer akciğerdir. Akciğer metaztazı genellikle soliter paternde olmakta olup cerrahiyle kür sağlanabilir. Bizim olgumuz menenjiom metastazlarının nadir görülen multiple olması nedeni ile sunuya değer görülmüştür.

Olgu: Sol frontal lob lokalizasyonlu kitle nedeniyle 2005 yılında opere olan 31 yaşında E hastanın patoloji sonucu menengiom olarak raporlanmış. Kranial nüks 2007 ve 2013 yıllarında nedeni ile tekrar cerrahi uygulanan hastanın takipleri sırasında çekilen akciğer grafisi ve toraks BT'de en büyüyü sağ alt lobda 3 cm boyutunda olmak üzere bilateral multiple nodüller izlendi (Resim 1,2,3). Çekilen PET-BT'de her iki akciğerde SUVmax 4.87 düzeyine ulaşan patolojik tutulumlar izlendi. Nodüllere yönelik uygulanan ince iğne biyopsisi sonucu menengiom metastazı ile uyumlu bulgular rapor edildi. Hastaya akciğer metastazları nedeniyle komplet cerrahi rezeksiyonun metastazektomi endikasyon ve sonuçlarına uygun olamayacağından dolayı girişim planlanmadı. Tıbbı Onkoloji tarafından sağkalıma faydası kanıtlanmış tedavi protokolü olmaması nedeniyle tedavi düşünülmedi. Hastanın kranial manyetik rezonans (MR) incelemesinde sol temporal lobda duraya yaslı hipointens oluşum saptanması üzerine hasta beyin cerrahisi ve radyasyon onkolojisi kliniğine yönlendirildi.

Tartışma: İntrakranial menengiomlu hastalarda multiple akciğer metastazı oldukça nadir görülmektedir. 1960 yılından beri İngilizce literatürlerde yaklaşık 35 olgu bildirilmiştir. İntrakranial menengiomda multiple akciğer metastazı mekanizması tam bilinmemektedir. Fakat atipik menengiomlu hastalarda metastazın daha sık olduğu düşünülmektedir. Bir başka sebep olarak ise serebral venöz sinüs invazyonu yoluyla akciğer tutulumları sık görülmektedir. Diğer bir sebep ise kromozomlar asarında olan translokasyonlar akciğer tutulumları açısından prediktif olarak görülmektedirler. Ayrıca yapılmış olan cerrahinin de kan bariyerini bozması sonucu dolaşıma direk temas da bir diğer yayılım yolu olarak düşünülmektedir. Dünya Sağlık Örgütü menenjiomu 4 grade'ye ayırmaktadır. Grade I – benign menenjiom, grade II – atipik menenjiom, grade III – malign menenjiom ve grade IV – sarkomatoid değişiklik gösteren menenjiom. Grade II-IV'lerde metastaz daha sık görülmekle beraber grade I'de de metastaz görülebilmektedir. Tedavi olarak primer tümör için komplet cerrahi rezeksiyon ve lokal nüksü engellemek için postoperatif radyoterapi önerilmektedir. Tekrarlayan nükslerde de cerrahi önerilmekte olup akciğer metastazları için tedavi standartı oluşturulmamıştır. Komplet rezeksiyon için uygun sayıda akciğer metastazlı hastalarda cerrahi önerilmektedir. Ancak çok fazla akciğer metastazı bulunan hastalarda ise kemoterapinin güncel literatürlerde tam olarak efektif tedavi olduğu söylenememektedir ve bu gruptan olan hasta sayıları az olması nedeniyle çeşitli tedavi seçenekleri sunulmamaktadır.

Sonuç: Kranial menenjiomların metastaz yapabildiği bilinmelidir. Bu nedenle tanı anında olası metastazları saptamak ve olası cerrahi şansını kaybetmemek için uzak organ taramalarının yapılmasının hasta değerlendirilmesinde faydalı olacağını düşünmekteyiz.

Anahtar Kelimeler: menengiom, akciğer metastazı

Diğerleri

P-038 Referans Numarası: 77

AKCİĞERDE TEK NODÜL İLE PRESENTE OLAN CAPLAN-COLİNET SENDROMU

Çiğdem Gonca[1], Muhammed Emre Koçak[1], Servet Seçkin Tunç Kasap[1], Mehmet Ali Sakallı[1], Mustafa Bülent Yenigün[1], Murat Özkan[1], Rıfat Murat Akal[1]
[1]Ankara Üniversitesi Tıp Fakültesi Göğüs Cerrahi Kliniği

Giriş: Otopsi raporlarında romatoid plörezi patolojisi %40 oranında saptanırken, romatoid nodüllerin akciğer parankiminde saptanması %1 olarak raporlanmıştır. Kömür işçisi pnömokonyozu ile romatoid nodüllerin birlikte görülmesi ile Caplan –Colinet sendromu olarak isimlendirlir ve 1953 yılında Caplan tarafından romatoid artritli kömür işçilerinde radyografik bir görüntü olarak tarif edildi.

Olgu: Kanlı balgam çıkarma şikayeti ile göğüs hastalıkları polikliniğine başvuran 55 yaşında kömür madeni işçisi erkek hastanın posteroanterior akciğer grafisi doğal görünümde izlendi. Preoperatif laboratuvar incelemesinde anormal bulgu izlenmedi. Toraks tomografisinde sağ akciğer üst lob apikal segmentte 15x10 mm boyutlu spiküler konturlu malign olabilecek nodül tariflendi.PET-BT değerlendirilmesinde üst lob apikal segmentteki nodülde SUVmax:2,2 patolojik tutulum izlendi.

Hastaya sağ torakotomi ile girişimle üst lob apikal segmenteki 15 mm lik nodüle wedge rezeksiyon uygulandı. Frozen incelemenin benign olarak değerlendirilmesi üzerine işlem sonlandırıldı. Patoloji sonucu romatoid nodül olarak raporlanması ve pnömokonyoz birlikteliği göstermesi üzerine Caplan-Colinet sendromu düşünüldü. Vaka postoperatif romatoloji polikliniğine konsülte edildi ve Metotrexate ve prednol tedavisi başlandı.

Sonuç: Kömür işçisi pnömokonyozu önlenebilen bir hastalıktır ve hastaların olası malignite ve komplikasyonların tespiti için 5 yılda 1 göğüs direk grafisi ile taranmaları gerekir. Romatoid nodüller ile birlikteliğinde Caplan-Colinet sendromundan bahsedilebilir. Tek izole nodül ile presente olması oldukça nadirdir. Soliter pulmoner nodül takip ve tedavisi için ayırıcı tanıda düşük yüzdeli ihtimal dahi olsa bu tip romatoid nodülün akla gelmesi önemlidir.

Anahtar Kelimeler: Soliter Nodül, Caplan-Colinet

Diğerleri

P-039 Referans Numarası: 78

RACOTUMOMAB TEDAVİSİ ALTINDAKİ HASTA SERUMLARINA BAĞLI IN-VİTRO SİTOTOKSİSİTE ÖLÇÜMÜ VE PROGRESYONSUZ SAĞ KALIMA ETKİSİ

Necdet Üskent[1], Nil Molinas Mandel[2], Rüçhan Uslu[3], Aziz Yazar[4], Zafer Gülbaş[1], Mehmet Teomete[4]
[1]Anadolu Sağlık Merkezi, Kocaeli, Türkiye
[2]Amerikan Hastanesi, İstanbul, Türkiye
[3]Ege Üniversitesi, İzmir, Türkiye
[4]Acıbadem Hastanesi, İstanbul, Türkiye

Amaç: Anti idiyotip antikor (Racotumomab) tedavisi altındaki akciğer kanseri hastalarında tümör spesifik hedef olan NeuGcGM3 (N-Glikol GM3 Gangliozid)'e karşı serumda oluşan sitotoksik etkiyi ölçmek ve bu verilerin progresyonsuz sağ kalım ile olan korelasyonunu araştırmaktır. (Etik Kurul Onayı Sayı:10840098-604.01.01-E.5159)

Gereç: Racotumomab tedavisi altındaki hasta serumu, N-Glikol GM3 Gangliozid eksprese eden L1210 (ATCC® CCL-219™) hücre kültürü, FacsCalibur akım sitometri cihazı (Becton Dickinson)

Yöntem: Evre IIIb/IV akciğer kanseri tanısı olan ve 1. basamak palyatif kemoterapi veya küratif kemoradyoterapi sonrası parsiyel yanıt alınan veya stabil olan, 2. Seri kemoterapi alanlarda ise en az parsiyel yanıt elde edilmiş hastalara idame Racotumomab (başlangıçta 2 haftada bir 5 doz indüksiyon, sonrasında 4 haftada bir idame dozu, 1 mg/ml) başlandı. Evre IIIA olup opere edilen 2 hastada ise adjuvan olarak

uygulandı. Racotumomab tedavisi altındaki hastalardan tedavi öncesi ve 3., 6., 9. ve 12. aylarda yalnızca serum örnekleri alınarak sitotoksik aktivite ölçümleri yapılmıştır.

Bulgular: Racotumomab Tedavisi Altındaki Hastaların Antikor Etkinlik Değerlendirmesi adı altında girişimsel olmayan klinik çalışma kapsamında değerlendirmeye alınan 30 hastadan en az 5 dozu tamamlamış, ileri evre 12 hasta bu ön değerlendirmeye alınmıştır. Hastaların 11'i erkek, 1'i kadın hastadır ve ortalama yaş 61'dir. ECOG performans skoru tüm hastalarda 0-2 arasıdır. Değerlendirmeye alınan hastaların %75'i en az 9 ay progresyonsuz sağ kalıma (PSK) sahiptir. 9. ay değerlendirmesine ulaşan 9 hastadan sadece 2 hastada progresyon gözlenmiştir. 6 hastada sitotoksik aktivitede anlamlı artışlar gözlenmiştir ve bu hastaların ortalama PSK'ları 12 aydır. 12 hastanın tümündeki ortalama PSK 10,3 aydır.

Sonuçlar: Akciğer kanseri tanılı idame Racotumomab alan hastalar ile yürütülen bu çalışmanın ön değerlendirmesine 12 hasta dahil olmuştur.12 hastadan 2 hasta progresyon sebebi ile 1 hasta Racotumomab tedavisine ara verdiği için çalışma dışında kalmıştır. Bu ön değerlendirme sonucunda uygun hasta seçimi ile hastaların PSK'ındaki olumlu etkisi gözlemlenmiştir. Tedavinin devamı ile birlikte artan sitotoksik aktivite yapılan akım sitometri çalışmaları ile gösterilmiştir. Ön değerlendirmedeki hastaların 6'sında sitotoksik aktivite ve PSK arası korelasyon bulunmakla beraber sitotoksik aktivite ve PSK arası korelasyonun istatistik olarak tanımlanması için daha çok sayıda veriye ihtiyaç vardır.

Anahtar Kelimeler: Racotumomab, NeuGcGM3

Diğerleri

P-040 **Referans Numarası: 79**

BAL PETEĞİ AKCİĞER ZEMİNİNDE GELİŞEN ADENOKARSİNOM OLGUSU

Oğuz Girgin[1], Çağrı Cemaller[1], Altan Ceritoğlu[1], Çiğdem Obuz[1], Yaşar Sönmezoğlu[1]

[1]Yedikule Göğüs Hastalıkları ve Göğüs Cerrahisi Eğitim ve Araştırma Hastanesi

Akciğer adenokarsinomu epidemiyolojik ve klinik seyir açısından diğer küçük hücreli dışı akciğer kanserlerinden farklı özellikler gösteren bir tümördür.Tüm akciğer kanserlerinin yaklaşık %50'sini oluşurur.Diğer akciğer kanserlerinin aksine adenokarsinomlar ile sigara içimi arasıda zayıf bir ilişki olup çoğunlukla sigara içmeyen kadın hastalarda görülür.Daha öceden parankimde varolan skar dokusundan gelişbilir ve bu nedenle "skar karsinomu'' olarak da adlandırılır.Sıklıkla periferik ve subplevral alanlarda yerleşim gösterir. Radyolojik olarak iyi sınırlı lobule veya spikule konturlu lezyonlar veya soliter pulmoner nodul şeklinde görülebilirler.

Nefes darlığı şikayeti ile göğüs hastalıklarına başvuran 77 yaşında erkek olgu interstisyel akciğer hastalığı ön tanısı ile tanısal işlem tarafımıza yönlendirildi. Sağ hemitoraks VATS ile incelendi. Üst ve alt loba wedge rezeksiyon uygulandı. Üst lob patolojisi bal peteği paterni olarak raporlanırken, alt lobtan alınan lezyon son dönem akciğer zemininde gelişen adenokarsinom olarak raporlandı.

İnterstisyel akciğer hastalığı ile birlikte görülen adennokarsinom olgumuzu paylaşmak istedik

Anahtar Kelimeler: interstisyel akciğer hastalığı, adenokarsinom, VATS

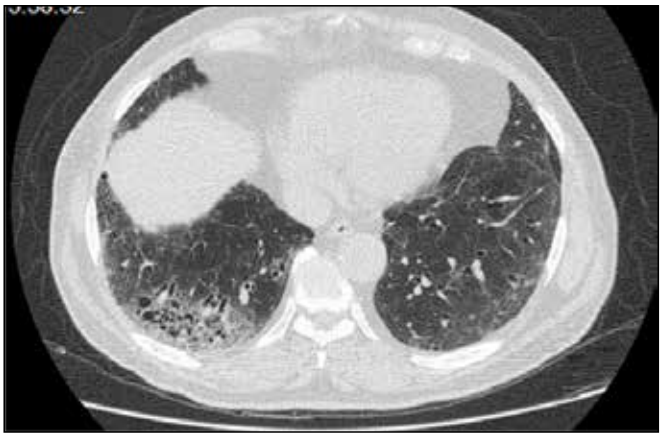

Resim 1.

Resim 2.

Cerrahi Tedavi

P-041 **Referans Numarası: 80**

SOL PNÖMONEKTOMİ SONRASI SAĞ AKCİĞERE WEDGE REZEKSİYON: OLGU SUNUMU

Güntuğ Batıhan[1], Yeliz Erol[1], Özgür Samancılar[1], Ahmet Üçvet[1], Soner Gürsoy[1]

[1]T.C. Sağlık Bakanlığı İzmir Dr. Suat Seren Göğüs Hastalıkları ve Cerrahisi Eğitim ve Araştırma Hastanesi

Amaç: Pnömonektomili bir hastada metakron tümör gelişmesi durumunda sınırlı cerrahi yapılabilirliğinin gösterilmesi amaçlandı.

Olgu: Yaklaşık 3.5 yıl önce sol santral skuamöz hücreli karsinom nedeniyle sol pnömonektomi yapılan 58 yaşında erkek hasta, onkolojik takiplerinde sağ akciğer üst lobda progrese lezyon saptanması üzerine radyasyon onkolojisi ile konsülte edilmiş. Sağ apikalde bül komşuluğunda progrese nodülü olan hasta SBRT için uygun bulunmamış (Resim 1). Hastane onkoloji konseyinde görüşülen hastaya öncelikle cerrahi, cerrahi yapılamazsa adjuvan tedavi kararı alınmış. Sonuçlarla kliniğimize başvuran hasta tanı ve tedavi amaçlı cerrahi için yatırıldı. Bronkoskopide endobronşiyal lezyon izlenmedi ve lavaj sitolojisi benign olarak bildirildi.

Sağ lateral kas koruyucu mini torakotomi ile toraksa girildi. Plevral yapışıklıklar giderildikten sonra üst lob apikal segmentte çok sayıda büllöz alan ve bül komşuluğunda yaklaşık 1 cm sert nodüler lezyon izlendi. Hasta anestezi tarafından kısa süreli apneye alındı ve nodüler lezyon apikaldeki dev bülüde içine alacak şekilde endoskopik stapler kullanılarak wedge rezeksiyonla çıkarıldı. Hava kaçağı kontrolü yapıldı, akciğerin ekspanse olduğunu görüldü. 4 R istasyonunda saptanan lenf bezi diseke edildi. Patolojik inceleme sonucu nodülün skuamöz hücreli karsinom, 4R lenf nodunun ise antrakozik olduğu bildirildi. Postoperatif dönemi sorunsuz geçiren hasta toraks dreni 4. günde sonlandırılarak taburcu edildi (Resim 2).

Sonuç: Metakron akciğer kanserinin etkin tedavisi primer akciğer kanserinde olduğu gibi cerrahidir. Cerrahinin şeklini ise önceki cerrahiden sonra korunabilen akciğer dokusu belirlemektedir. Pnömonektomi

yapılan hastalarda solunum rezervi kısıtlansa da metakron akciğer kanseri geliştiği zaman geçirilmiş pnömonektomi yeni bir cerrahi için kontrendikasyon oluşturmaz.

Anahtar Kelimeler: metakron, pnömonektomi, sınırlı rezeksiyon

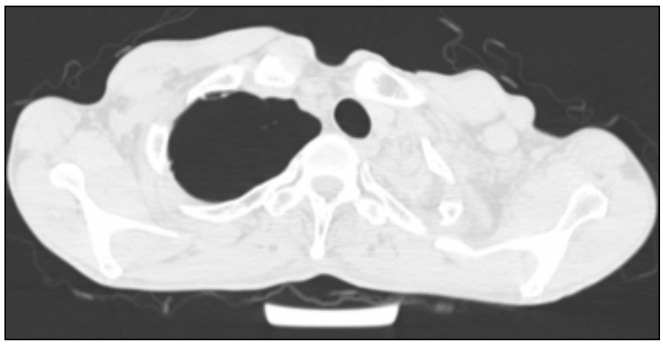

Resim 1.

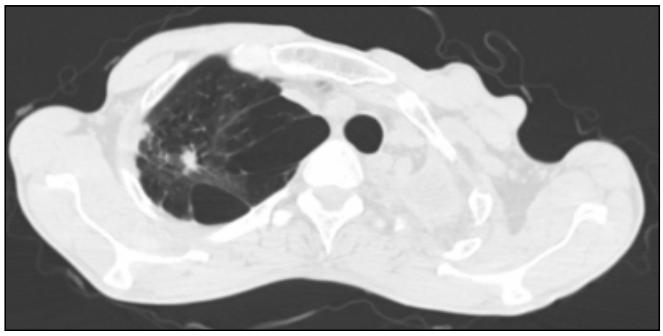

Resim 2.

Resim 3.

Nadir Tümörler

P-042 **Referans Numarası: 82**

TİPK VE ATİPİK KARSİNOİD TÜMÖR BİRLİKTELİĞİ

Çağrı Cemaller[1], Mehmet Kılıç[1], Altan Ceritoğlu[1], Çiğdem Obuz[1], Oğuz Girgin[1], Seyid İbrahim Dinçer[1]

[1]Yedikule Göğüs Hastalıkları ve Göğüs Cerrahisi Eğitim ve Araştırma Hastanesi

Karsinoid tümörler tüm akciğer kanserlerinin %1ini oluşturur. Gelisen semptomlar tümörün periferik veya santral yerlesimli olmasıyla iliskilidir. Periferik yerlesimli olanlar genellikle asemptomatik iken, santral yerlesimlilerde endobronsiyal obstrüksiyon bulguları (atelektazi, amfizem) ortaya çıkmaktadır. Klasik semptomlar öksürük, hemoptizi ve sık tekrarlayan akciğer enfeksiyonlarıdır. Histopatolojik olarak tipik (%65) ve atipik (%35) karsinoid seklinde izlenen bu tümörler oldukça yavas büyüme eğilimindedirler.Bu iki grupta lenf gnaglionlarına metastaz ve survi açısından önemli farklılıklar vardır. Karsinoid tümörlerin tümünde tedavi cerrahi rezeksiyondur.

9 yıldır astım nedeniyle göğüs hastalıkları tarafından takip edilen hastanın nefes darlığı şikayetinde artma olması nedeniyle çekilen toraks BTsinde sol akciğerde alt lobta 1 cmlik ve 2 cmlik 2 adet nodül tespit edilmiş. Bronkoskopi sonrası tanı konulamayan hastaya torakotomi ile sol alt lobektomi uygulandı ve nodüllerden birinde tipik karsinoid tümör saptanırken diğerine atipik karsinoid tümör tanısı konuldu. Nadir görülen bu tümörklerin birlikte izlendiği olgumuzu paylaşmak istedik.

Anahtar Kelimeler: tipik karsinoid, atipik karsinoid, lobektomi

Cerrahi Tedavi

P-043 **Referans Numarası: 86**

DİYAFRAM YAPRAKLARI ARASINDAN KARACİĞER VE PARAKARDİYAK ALANA UZANIM GÖSTEREN ENFEKTE KİST HİDATİK OLGUSU

Tamer Direk[1], Süleyman Gökalp Güneş[1], Servet Seçkin Tunç Kasap[1], Yusuf Kahya[1], Mustafa Bülent Yenigün[1], Murat Özkan[1], Hasan Şevket Kavukçu[1]

[1]Ankara Üniversitesi Tıp Fakültesi Göğüs Cerrahisi Anabilim Dalı

Giriş: Hidatik kist herhangi bir doku yada organda ortaya çıkabilen paraziter bir hastalıktır ancak en sık karaciğer ve akciğerde görülmektedir. Literatürlere baktığımızda diğer doku ve organlarda kist hidatik olguları oldukça nadir görülmektedir.

Diyafram yaprakları arasında parakardiyak alana ve karaciğere uzanım gösteren, yerleşim yeri bakımından çok nadir görülmesi sebebi ile sunuya değer görüyoruz.

Olgu: Göğüs ağrısı şikayeti olan 50 yaşında kadın hastanın fizik muayenesinde batında sağ üst kadranda hassasiyet mevcuttu. Çekilen direk akciğer grafisinde sağ hemitoraksta parakardiyak alanda düzgün sınırlı opasite izlenmiştir. Toraks BT'de karaciğer segment 4A'ya uzanım gösteren, diyafram yaprakları arasından sağ atrium düzlemine kadar parakardiyak olarak uzanım gösteren kist hidatik ile uyumlu lezyon izlenmiştir. Hastaya sağ posterolateral torakotomi kesisi ile girişim uygulanarak parakardiak alandan kist iğnesi kullanılarak kist boşaltılamayınca, kiste yapılan kesi ile 2000cc civarında enfekte ancak içinde halen canlı veziküllerin olduğu materyal boşaltılmıştır. Poş içerisi %3 NaCl ile temizlendikten ve irrige edildikten sonra ağzı primer kapatıldı. Uzun takip patoloji sonucu kist hidatik ile uyumlu olarak rapor edildi. Komplikasyon gelişmeyen hasta 7. gün taburcu edildi.

Sonuç: Diyafragmatik yerleşim %1 gibi düşük orandadır ve genellikle karaciğer kist hidatiği ile ilişkilidir. Fizyopatolojisi için birkaç teori tariflenmiştir. Örneğin diyafragma altındaki peritonsuz karaciğer bölümünden geçiş veya arteriyel ve lenfatik yoldan bölgeye ulaşan kist embriyolarının neden olması gibi. Bu bölge kistleri toraks boşluğuna açılabilir ya da karaciğer ile ilişkili bronşa açılarak bronkobiliyer fistüle neden olabilir. Tedavisi cerrahidir. Ancak cerrahi ile komplet çıkarılamayacak durumda olanlar ve genel anestezi alamayacak hastalara medikal tedavi 2. seçenektir. Hastamızda komplikasyon gelişmeden cerrahi tedavi uygulandı, halen postoperatif 2. ayında olan hastanın asemptomatik olarak takibine devam edilmektedir.

Anahtar Kelimeler: hidatik kist, diyafram yaprakları

Kombine Model Tedavi

P-044 Referans Numarası: 94

ŞİLOTORAKS: 10 YILLIK KLİNİK TECRÜBE

Ahmet Başoğlu[1], Yasemin Bilgin Büyükkarabacak[1], Burçin Çelik[1], Volkan Yılmaz[1]

[1]Ondokuz Mayıs Üniversitesi Göğüs Cerrahi Kliniği

Giriş: Şilotoraks duktus torasikus içeriğinin plevral boşluğa sızmasıyla oluşur. En sık neden lenfoma başta olmak üzere malignite ve travmadır. Bu çalışmada kliniğimizde şilotoraks nedeniyle tetkik ve tedavi edilen hastalar sunulmuştur.

Materyal-Metod: 2010-2016 yılları arasında kliniğimizde tedavi edilmiş 10 hasta retrospektif olarak incelendi. Hastalar şikayet, yaş, etiyolojik faktörler ve tedavi seçeneklerine göre değerlendirildi.

Sonuçlar: Hastaların 4'ü erkek, 6'sı kadındı. Ortalama yaş 54 (35-82)'dü. En sık şikayet nefes darlığıydı. Hastaların; 5'inde cerrahi travmaya, 3'ünde maligniteye, ikisinde tüberküloza sekonder şilotoraks tespit edildi. Tüm hastalara Toraks BT çekildi. 2 hastada bilateral plevral efüzyon görüldü. Torasentezle şilotoraks tanısı konuldu. Tüm hastalara tüp torakostomi uygulandı. Enteral beslenme kesilerek parenteral nutrisyon başlandı. Hastaların 3'üne plörodezis, 2'sine duktus ligasyonu, 1'ine pleuro-peritoneal şant uygulandı. Tüm hastalara somatostatin verildi. Tüberküloz tanılı hastalara postop anti-tbc başlandı. Konservatif tedavi uygulanan hastalar, orta zincirli yağ asitlerinden zengin enteral diet başlandıktan 3-21 gün sonra GT ünden direnajı azalması üzerine GT'ü çekilerek önerilerle taburcu edildi.

Tartışma: Şilotoraks tespit edilen hastalarda tedavinin etiyolojye yönelik düzenlenmesi tedavideki kilit noktadır. Maligniteye bağlı şilotorakslarda plörodezis en etkin tedavi seçeneğidir. Malignite dışı nedenlerle oluşan şilotorakslarda konservatif tedavi ile yanıt alınamadığında cerrahi duktus ligasyonu düşünülmelidir.

Anahtar Kelimeler: efüzyon ,şilotoraks, ligasyon

Cerrahi Tedavi

P-045 Referans Numarası: 95

POSTERİOR MEDİASTEN YERLEŞİMLİ BİR TÜBERKÜLOZ OLGUSU

Deniz Kaygusuz Tikici[1], Erkmen Gülhan[1], Leyla Nesrin Acar[1], Merve Şengül[1], Göktürk Fındık[1], Sadi Kaya[1]

[1]Atatürk Göğüs Hastalıkları ve Göğüs Cerrahisi Eğitim ve Araştırma Hastanesi, Ankara

Tüberküloz tüm dünyada ve ülkemizde çok ciddi bir halk sağlığı sorunu olarak önemini korumaktadır. Ekstrapulmoner yerleşimli tüberküloz vakaları ayırıcı tanıda karşılaşılan zorluklar nedeni ile önemli bir klinik sorun oluşturmaktadır. Sağ yan ağrısı nedeniyle dış merkeze başvuran 64 yaşındaki hasta çekilen toraks BT'de posterior mediastende özofagus leiomyomu düşünülerek tarafımıza yönlendirilmiş ve yapılan özofago-gastro-duodenoskopi'de lümen içi ve mukozada patolojiye rastlanmamış. Tarafımızca hastaya sağ torokotomi ile posterior mediastinal kitle eksizyonu, 8 numaralı lenf nodu diseksiyonu ve alt lobdan wedge rezeksiyon yapıldı. Patoloji sonucu nekrotizan granülomatöz iltihabi olay gelmesi üzerine hasta tüberküloz bölümüne konsulte edildi ve antitüberküloz tedavi başlandı. Sonuç olarak tüberküloz her türlü hastalığın radyolojisini taklit edebildiği için özellikle ülkemizde her türlü klinik ve radyolojik görünümde tüberküloz ön tanılar arasında düşünülmelidir. Erişkin hastalarda bile görüntüleme yöntemleriyle dahi malign olduğu düşünülen mediastinal kitlelere sebep olan patolojiler arasında tüberküloz olabileceği akılda tutulmalıdır.

Anahtar Kelimeler: mediasten kitle, ekstrapulmoner yeşleşimli tüberküloz

Nadir Tümörler

P-046 Referans Numarası: 96

MALİGN OLABİLEN NADİR BİR TÜMÖR: PLEVRANIN SOLİTER FİBRÖZ TÜMÖRÜ

Osman Cemil Akdemir[1], Abdülaziz Kök[1], Ömer Soysal[1], Sedat Ziyade[1], Nur Büyükpınarbaşlı[1]

[1]Bezmialem Vakıf Üniversitesi Tıp Fakültesi Göğüs Cerrahisi Anabilim Dalı

[2]Bezmialem Vakıf Üniversitesi Tıp Fakültesi Patoloji Anabilim Dalı

Giriş: Plevranın soliter fibröz tümörleri yavaş büyüyen ve prognozu genellikle iyi olan tümörlerdir. Mezotelyal hücre kaynaklı olmayıp, mezenkimal bağ dokusundan gelişirler. Yüzde 85 i benigndir. Fakat benign tümörlerde bile %8 rekürrens gelişir.

Olgu Sunumu: 44 y, K. Son zamanlarda artan göğüs ağrısı ile başvurdu. FM doğaldı. Akciğer grafisinde sağ orta zonda lateralde opasite izlendi. Toraks BT'de sağ orta lob lateralde plevraya geniş tabanla oturan kitle izlendi. BT eşliğinde tru-cut biyopsi yapıldı. Patoloji incelemesinde soliter fibröz tümör ve sinoviyal sarkom ayırıcı tanıda düşünüldü. Toraks MR'ında lezyonun geniş tabanla plevraya oturduğu ve akciğere uzanım gösterdiği, T2 ve T2A kesitlerinde hiperintens olduğu ve kontrastlanma gösterdiği belirtildi. PET-CT de lezyonun SUVmax değeri 1.6 idi. Lezyon dışında tutulum saptanmayan hastaya sağ torakotomi yapıldı. Eksplorasyonda orta lobda viseral plevra üzerinde plevraya sapla tutunan yaklaşık 3.5 cm çaplı kitle görüldü. Sap etrafından geniş wedge şeklinde kitle eksize edildi. Patoloji sonucu ''soliter fibröz tümör, orta sellülerite mevcut, 10'luk büyütmede 2 mitoz mevcut, Kİ-67 indeksi %3-5'tir'' şeklinde verildi.

Sonuç: Plevranın soliter fibröz tümörleri, malignite riski ve saplı dahi olsa lokal rekürrens riski taşıdığı için negatif cerrahi sınırlarla eksize edilmelidir.

Anahtar Kelimeler: soliter fibröz tümör, plevra tümörleri

Diğerleri

P-047 Referans Numarası: 97

TRAKEOSTOMİ KANÜLÜ ASPİRASYONU

Abdülaziz Kök[1], Osman Cemil Akdemir[1], Sedat Ziyade[1], Ömer Soysal[1]

[1]Bezmialem Vakıf Üniversitesi Tıp Fakültesi, Göğüs Cerrahisi Anabilim Dalı

Giriş: Yabancı cisim aspirasyonunda öykü çok önemlidir. Yabancı cismin büyüklüğüne, şekline ve takıldığı lokalizasyona göre hastanın kliniği hafif respiratuvar semptomlardan ciddi solunum yetmezliğine kadar değişebilen bir şekilde olabilir.

Olgu: 59 y, E. Larinks Ca nedeniyle total larinjektomi öyküsü olan hasta, gümüş kanülünü temizledikten sonra dalgınlıkla içindeki çıkarılabilir parçayı trakeostomiye yerleştirdikten sonra bu parçanın soluk borusuna kaçtığı ifadesi ile acil servise başvurdu. FM de minimal wheezing dışında özellik yoktu. Akciğer grafisinde metalik cismin sol ana bronş girişinde olduğu görüldü. Hastaya rijid bronkoskopi yapıldı. Optikli forseps ile trakeostomiden girilerek yabancı cisim görüldü ve çıkarıldı. Kontrol akciğer grafisi normaldi. Hasta sorunsuz şekilde taburcu edildi.

Sonuç: Trakeostomi kanülü bakımında dikkatli olunmalıdır. Trakeaya aspirasyonu durumunda trakeostomi deliğinden rijit bronkoskop ile kolayca çıkarılabilir.

Anahtar Kelimeler: yabancı cisim aspirasyonu, rijid bronkoskopi

Cerrahi Tedavi

P-048 Referans Numarası: 98

PARSİYEL STERNOTOMİ İLE ÇIKARTILAN BİR DEV İNTRATORASİK GUATR OLGUSU

Osman Cemil Akdemir[1], Abdülaziz Kök[1], Sedat Ziyade[1], Ömer Soysal[1], Selahattin Tuğrul[2], Dilek Sema Arıcı[3]
[1]Bezmialem Vakıf Üniversitesi Göğüs Cerrahisi Anabilim Dalı
[2]Bezmialem Vakıf Üniversitesi Kulak Burun Boğaz Hastalıkları Anabilim Dalı
[3]Bezmialem Vakıf Üniversitesi Patoloji Anabilim Dalı

Giriş: İntratorasik guatrlar 3 tipte olabilir; 1- servikal guatrın substernal bölgeye minimal uzanımı (%81.9), 2- parsiyel intratorasik guatr (guatrın büyük bölümünün toraks içinde olması %15.3) ve 3- komplet intratorasik guatr (guatrın tamamının toraks içinde olması %2.7). İntratorasik guatrların tümü çıkarılmalıdır ve bu %95-98 olguda boyun insizyonu ile mümkün olabilmektedir. Parsiyel sternotomi gereken bir olgu sunulmuştur

Olgu Sunumu: 47Y, K. Memede sertlik nedeniyle takipli hastanın akciğer grafisinde mediyastende genişleme saptanmış ve hasta tarafımıza polikliniğimize yönlendirilmiş. Yıllar içinde ilerleyen nefes darlığı şikayeti olan hastanın hikayesinde 30 yıl önce guatr nedeniyle operasyon öyküsü mevcuttu. Toraks BT'de sağ tiroid lobu lojundan başlayarak mediyastene ve sağ hemitoraks apeksine uzanan, en genis yerinde yaklasik 137x104x85 mm boyutlarında, heterojen hipo-hiperdens yapıda, içerisinde kalsifik odaklar da bulunan ve belirgin kontrastlanma gösteren ekstraplevral kitle lezyonu izlendi. Kitlenin basısına bağlı olarak trakeada ve mediyastinal yapılarda sola shift mevcuttu. TSH düşük, serbest T3 ve serbest T4 normal sınırlardaydı. Geniş collar insizyonu yapıldı. Keskin ve künt diseksiyon ve özellikle digital eksplorasyon diseksiyon ve eksplorasyon yapıldı. Boyundaki kısmın diseksiynu sonrası toraksa doğru diseksiyon ilerletilmeye çalışıldı. Kitlenin çok büyük olması, çok aşağı seviyeye ilerlediğinden aşağı kısımlarının güvenli şekilde serbestleştirme olanağının olmaması ve mediyasten girişinin diseksiyon için ilerlemeye ve kitlenin çıkarılmasına izin vermeyecek şekilde görece dar kalmış olması nedenlerinden ötürü parsiyel sternotomi eklendi. Tamamlayıcı total servikal tiroidektomi ile birlikte intratorasik kitle komplet eksize edildi. Patoloji sonucu adenomatöz hiperplazi şeklinde verildi. Postop 3. gün hasta taburcu edildi.

Sonuç: Çok büyük intratorasik guatrların rezeksiyonu için sternotomi gerekebilir.

Anahtar Kelimeler: intratorasik guatr, plonjon guatr, parsiyel sternotomi

Cerrahi Tedavi

P-049 Referans Numarası: 101

PLEVRANIN SOLİTER FİBRÖZ TÜMÖRÜ; OLGU SUNUMU

Deniz Kaygusuz Tikici[1], Seray Hazer[1], Leyla Nesrin Acar[1], Erkmen Gülhan[1], Göktürk Fındık[1], Koray Aydoğdu[1], Sadi Kaya[1]
[1]Atatürk Göğüs Hastalıkları ve Göğüs Cerrahisi Eğitim ve Araştırma Hastanesi, Ankara

Özet: Plevranın soliter fibröz tümörü (SFTP) nadir görülen bir tümördür ve çoğunlukla visseral plevradan kaynaklanmaktadır. SFTP'ler parietal plevra, diyafragma, göğüs duvarı, mediasten veya fissürde de lokalize olabilir. %10-30 oranında malign olduğu bildirilmiştir. Çoğunlukla asemptomatik olan ve başka nedenlerle çekilen postero-anterior akciğer grafilerinde tespit edilen lezyonlar toraks bilgisayarlı tomografisi (BT) ile değerlendirilmelidir. Tedavi geniş lokal rezeksiyonu içermelidir. Göğüs ağrısı şikayeti ile başvuran ve SFTP tanısı konulan, 50 yaşındaki kadın olgumuzu nadir olması ve cerrahi rezeksiyon ile tam kür sağlanması nedeniyle literatür bilgilerini de gözden geçirerek sunuyoruz.

Giriş: SFTP genellikle viseral plevradan kaynaklanan ve nadir görülen bir tümördür. İnsidansı 2.8/100.000 olarak bildirilmiştir. Submezotelyal bağ dokusundan orijin alan, yavaş büyüyen bir neoplazmdır. Literatürde bu tümörlerin %10 ile 30 oranında malign olduğu bildirilmiştir. SFTP'lerin %80'i visseral plevradan bir pedikül ile kaynak almakta ve genellikle benign karakterde olmaktadır. Ancak parietal plevra, diyafragma, göğüs duvarı, mediasten, fissürde de yerleşebilir. Çapları 1 ile 37 cm arasında değişmektedir (1).

Olgu Sunumu: Göğüs ağrısı nedeniyle dış merkeze başvuran 50 yaşında bayan hasta çekilen toraks BT'de sağ üst lob anterior segmentte plevra kaynaklı olduğu düşünülen 6x3 cm boyutlu düzgün konturlu solid kitle lezyonu nedeniyle değerlendirildi (Resim 1). 25 paket/yıl sigara öyküsü olan hastada plöroparankimal bantlar ve yapışıklalar nedeniyle VATS yapılamadı. Sağ torokotomi yapılan hastada visseral plevradan pedikül ile uzanan, parankim ile ilişkili, uzun çapı yaklaşık 6 cm olan lezyon görüldü. Patoloji sonucu soliter fibröz tümör olarak raporlandı.

Tartışma: SFTP'ler genelde asemptomatiktir ve rastlantısal olarak tespit edilir. En sık görülen şikayetler göğüs ağrısı, kronik öksürük ve dispnedir. Ancak hastaların %4 ila 25'inde ise hipertrofik osteoartropati ve hipoglisemi bu tümörlere eşlik edebilmektedir. Görüntüleme yöntemlerinden toraks BT en uygun tetkiktir. Benign ve malign SFTP, genellikle iyi sınırlı, homojen ve yuvarlak kitleler olarak görülür (2). Malignite kriterleri, yüksek mitotik akivite (10 yüksek büyütme alanında 4 mitozdan daha fazla), hafif veya belirgin nükleer pleomorfizm, nükleusların birbirlerine karıştığı artmış selülarite, nekrotik veya hemorajik alanların bulunması ve stromal veya vasküler invazyondur (3). Tedavi geniş lokal rezeksiyonu içermektedir. Gerektiğinde parankimal ve plevral geniş rezeksiyonlarda eklenebilir. Adjuvan tedavi genellikle bu tümörlerde gerekli olmaz. Malign pedikülsüz tümörlerde rekürrens halinde adjuvan tedavi düşünülebilir. Prognozu etkileyen en önemli faktör tümörün komplet rezeksiyonudur (4). Bizim olgumuzda da göğüs ağrısı nedeniyle çekilen torkas BT'de plevral tabanlı lezyon görülmüş ve sağ torokotomi ile explorasyon planlanmıştır. Plevral tabanlı pediküllü lezyona parankimal dokuyu da içerecek şekildi wedge rezeksiyon yapılmıştır.

Anahtar Kelimeler: plevranın soliter fibröz tümörü

Resim 1.

Mezotelyoma

P-050 Referans Numarası: 102

MALİGN PLEVRAL MEZOTELYOMADA 18F-FDG PET/BT PARAMETRELERİNİN SAĞKALIM İLE İLİŞKİSİ: TEK MERKEZ DENEYİMİ

Yusuf Kahya[1], Elgin Özkan[2], Bülent Mustafa Yenigün[1], Nihal Ata Tutkun[3], Murat Özkan[1], Çiğdem Soydal[2], Serkan Enön[1], Ayten Kayı Cangır[1]
[1]Ankara Üniversitesi Tıp Fakültesi, Göğüs Cerrahisi Anabilim Dalı
[2]Ankara Üniversitesi Tıp Fakültesi, Nükleer Tıp Anabilim Dalı
[3]Hacettepe Üniversitesi Fen Fakültesi, İstatistik Bölümü

Amaç: Malign plevral mezotelyoma (MPM) plevranın en sık görülen primer malignitesidir. MPM'da 18F-fluorodeoxyglucose (18F-FDG) pozitron emisyon tomografi (PET/BT) görüntülemenin preoperatif evreleme ve prognostik gösterge aracı olarak kullanılmaktadır. Bu çalışmada 2007 ve 2014 yılları arasında histopatolojik olarak MPM tanısı almış ve evreleme amacıyla18F-FDG PET/BT görüntülemesi yapılan 45 hastanın retrospektif olarak incelenmesi amaçlanmıştır.

Yöntem: Tümörün histopatolojik alt tipi, hastalık evresi, plevral yüzeyde ölçülen SUVmax değeri, 18F-FDG uptake paterni (tutulum yok,

diffüz tutulum, fokal tutulum, diffüz+fokal tutulum), metabolik tümör volümü (MTV) ve total lezyon glikolizi (TLG) ile genel sağkalım arasındaki ilişki Cox regresyon analizi ile değerlendirildi.

Sonuç: Hastaların %51.1'i (n=23) erkek, %48.9'u (n=22) kadındı. Medyan yaş 58 idi. 5 yıllık sağkalım oranı %50.9 olarak saptandı. Histopatolojik tipler; epiteloid %35.6, sarkomatoid %6.7, mikst %24.4, alt tiplendirmesi olmayan %33.3 oranında bulundu. Kaplan Meier sağkalım eğrisinde klinik T ve genel evre incelendiğinde cT1 vs cT2 (p=0.05) ve cEvre1 vs cEvre2 (p=0.01) grupları arasında sağkalım farkı anlamlı; PET/BT parametreleri incelendiğinde total lezyon glikolizi (TLG) için <166.7ml vs >=166.7ml (p=0.02) sağkalım farkı anlamlı iken plevra SUV max <9.35 vs >=9.35 (p=0.19) ve metabolik tümör volümü (MTV) grupları <29.6ml vs >=29.6ml (p=0.46) için anlamlı sağkalım farkı saptanmadı. Tek değişkenli Cox regresyon modelinde; yaş [HR 1.07 (1.00-1.16) p=0.04], klinik genel evre [c-Evre1 vs c-Evre2; HR 13.1 (1.87-91.6) p=0.009], PET/BT'de plevranın tutulum paterni [fokal vs tutulum yok HR 8.0 (1.27-50.2) p=0.02] ve TLG [<166.7ml vs >=166.7ml HR 0.27 (0.08-0.91) p=0.03];çok değişkenli modelde yaş [HR 1.17 (1.03-1.32) p=0.01], toraks BT'deki plevral kalınlık [<17.50mm vs >= 17.50mm HR 0.14 (0.001-0.264) p=0.004], PET/BT'de plevranın tutulum paterni [fokal vs diffüz HR 0.007 (0-0.18) p=0.003] anlamlı prognostik faktör olarak bulundu.

Tartışma: 18F-FDG uptake paterni ve TLG değeri MPM hastalarında genel sağkalımı öngörmede prognostik öneme sahip gibi görünmektedir. Ancak bu çalışmanın bulgularının daha fazla sayıda hastanın dahil edildiği prospektif çalışmalar ile desteklenmesi gerekmektedir.

Anahtar Kelimeler: Malign plevral mezotelyoma, pozitron emisyon tomografi, prognostik faktör

Tedavi Yan Etkiler

P-051 **Referans Numarası: 103**

PLEVRAL LAVAJA BAĞLI NADİR BİR KOMPLİKASYON: HAVA EMBOLİSİ

Ayşe Gül Ergönül[1], Önder Kavurmacı[1], Tevfik İlker Akçam[1], Ali Özdil[1], Kutsal Turhan[1], Alpaslan Çakan[1], Ufuk Çağırıcı[1]

[1]Ege Üniversitesi Göğüs Cerrahisi Anabilim Dalı

Amaç: İntraplevral lavaj; plevral boşluğa bir kateter yardımı ile sıvı verilmesi ve bu sıvının geri alınması işlemidir. Masum bir girişim gibi gözükmesine rağmen işlem sırasında plevral şok, hava embolisi gibi ciddi komplikasyonlar ile karşılaşılabilmektedir. Çalışmamızda plevral lavaj uygulaması sırasında nörolojik semptomlar gelişen ve ileri inceleme sonrası hava embolisi tanısı alan olgu sunuldu.

Olgu: Akciğer adenokarsinomuna sekonder malign plevral effüzyon sebebi ile dış merkezde sağ tüp torakostomi uygulanan 61 yaşındaki erkek hastaya, plevral sıvının pürülan vasıf kazanması sebebi ile günlük plevral lavaj uygulanması kararı alındı. Tüp torakostomisinin 37. gününde serum fizyolojiğin toraks dreni içerisinden plevral aralığa verilmesini takiben hastada sol hemipleji ve ardından bilinç kaybı gelişti. Nöroloji kliniği ile konsülte edilen ve kranial tomografi ile değerlendirilen hasta da bulgular hava embolisi lehine değerlendirildi. Uygun medikal tedavi ile hemipleji bulguları bir hafta içinde geriledi ve tedavinin 2. ayında nörolojik açıdan tam düzelme sağlandı.

Sonuç: Plevral lavaj uygulamasının ciddi komplikasyonlarından biri de hava embolisidir. Gürültülü nörolojik bulgular ile ortaya çıkan tablo uygun medikal tedavi ile tamamen geri döndürülebilir. Olası komplikasyonlar açısından plevral lavaj sırasında kullanılacak sıvıların ısıtılması, düşük debiler ile lavaj uygulanması ve yakın gözlem çok büyük önem arz etmektedir.

Anahtar Kelimeler: Hava embolisi, plevral lavaj

Nadir Tümörler

P-052 **Referans Numarası: 104**

MULTİPL ODAK TİPİK KARSİNOİD TÜMÖR NADİR BİR GÖRÜNÜM

Ayşe Gül Ergönül[1], Tevfik İlker Akçam[1], Ali Özdil[1], Önder Kavurmacı[1], Kutsal Turhan[1], Alpaslan Çakan[1], Ufuk Çağırıcı[1], Ayşegül Akgün[2]

[1]Ege Üniversitesi Göğüs Cerrahisi Anabilim Dalı

[2]Ege Üniversitesi Nükleer Tıp Anabilim Dalı

Giriş: Karsinoid tümörler nadir görülen nöroendokrin kökenli akciğer tümörleridir. Nöroendokrin maligniteler tüm akciğer malignitelerinin %0.5 – 5'ini oluştururken bunların %20 – 30'unu tipik karsinoid tümörler oluşturur. Genellikle santral yerleşim göstermekle birlikte periferik, soliter pulmoner nodül şeklinde de olabilirler. Hastaların %50'si kronik öksürük, dispne ve hemoptizi semptomlarıyla başvurur, geri kalan %50 hasta asemptomatiktir. Nadiren paraneoplastik semptomlar eşlik edebilir.

Olgu: Bir yıldır giderek artan öksürük şikayeti nedeniyle tetkik edilen 71 yaşındaki kadın hastanın akciğer grafisinde multipl nodüler lezyonlar saptanmış. Bunun üzerine toraks bilgisayarlı tomografi (BT) çekilen hastanın her iki akciğer parankiminde boyutları 2.5 cm'ye ulaşan, çoğu milimetrik boyutta çok sayıda nodül izlenmiş. Metastatik akciğer ön tanısıyla FDG PET/BT ile değerlendirilen hastada her iki akciğer parankiminde izlenen multipl nodüler lezyonlarda patolojik FDG tutulumu (SUVmax:3.9) saptandı. Toraks dışı patolojik aktivite odağı saptanmadı. Bu bulgular üzerine hastaya tanı amaçlı cerrahi planlandı. Videotorakoskopik wedge rezeksiyon ile sağ orta lobdaki 1 cm'lik nodül çıkarıldı. Patoloji sonucunun tipik karsinoid tümör olarak gelmesi üzerine diğer nodüllerin karsinoid tümör ayırıcı tanısını sağlamak amacıyla hastaya Ga-68 DOTATATE PET/BT görüntüleme yapıldı. Görüntüleme sonucunda akciğerde diğer nodüllerde yoğun Ga-68 DOTATATE tutulumu izlendi. Diğer nodüllerde somatostatin reseptör ekspresyonun varlığının tespiti ile multifokal karsinoid tümör olduğu kanısına varıldı.

Sonuç: Nadirde olsa karsinoid tümörler akciğerde multipl odak olarak görülebilirler. Ga-68 DOTATATE karsinod tümörleri göstermek için ideal bir görüntüleme yöntemidir.

Anahtar Kelimeler: Karsinoid tümör, Ga-68 DOTATATE

Nadir Tümörler

P-053 **Referans Numarası: 106**

AKCİĞERİN İNFLAMATUAR MİYOFİBROBLASTİK TÜMÖRÜ: OLGU SERİSİ

Bülent Mustafa Yenigün[1], Yusuf Kahya[1], Murat Özkan[1], Cabir Yüksel[1], Serkan Enön[1], Ayten Kayı Cangır[1], Hasan Şevket Kavukçu[1]

[1]Ankara Üniversitesi Tıp Fakültesi, Göğüs Cerrahisi Anabilim Dalı

Amaç ve Yöntem: İnflamatuar miyofibroblastik tümör (İMT); akciğer tümörlerinin %1'lik kısmını oluşturan, etyolojisi kesin olarak bilinmeyen, iyi huylu, non-neoplastik, inflamatuar orjinli tümörlerdir. Sadece akciğere özgü olmayıp beyin, spinal kord, boyun, meme, karaciğer gibi diğer organlarda da görülebilir. Bu çalışmada, 1998 ve 2013 yılları arasında Ankara Üniversitesi Tıp Fakültesi Göğüs Cerrahisi Anabilim Dalı'nda İMT nedeniyle akciğer rezeksiyonu (rez) uygulanan 18 hastalık olgu serisinin sunulması amaçlanmıştır.Sonuç:Hastaların 7'si (%38) erkek, 11'i (%62) kadındı. Ortalama yaş 40.9 (13-59) idi. 7 (%38) hasta asemptomatikti, 7 (%38) hastada yalnız öksürük, 3 (%16) hastada öksürük ve ateş, 1 (%5) hastada nefes darlığı şikayeti vardı.1 hastanın anamnezinde meme kanseri nedeniyle sağ radikal mastektomi ve adjuvan kemoradyoterapi, 1 hastada fakültemize başvurusundan 6 yıl önce sağ akciğer psödotümörü nedeniyle cerrahi ve adjuvan RT öyküsü, 1 hastada fakültemize başvurusundan 1 yıl önce sol akciğer psödotümörü nedeniyle cerrahi öyküsü mevcuttu. Lezyonlar; 3 (%16) hastada sağ akciğer üst lob, 4 (%23) hastada sol akciğer üst lob, 5 (%25) hastada sol akciğer alt lob, 2 (%12) hastada sağ akciğer alt lob, 2 (%12) hastada sağ akciğer hiler, 2 (%12) hastada sol akciğer hiler yerleşimliydi. 6 (%33) hastada

parankimal lezyonun yanı sıra endobronşiyal komponentin de (EBL) olduğu saptandı. 5 hastaya PET-BT ile onkolojik tarama yapıldı (SUV max değeri 7.3-22). Tüm hastalara posterolateral torakotomi ile girişim uygulandı. 7 (%38) hastaya lobektomi, 3 (%16) hastaya segmentektomi, 4 (%23) hastaya wedge rez, 2 (%12) hastaya pnömonektomi, 2 (%12) hastaya 'extended' pnömonektomi uygulandı. Ortalama tümör uzun çapı 39.2 (19-76) olarak saptandı. Tanıya; 1 hastada transtorasik ince iğne aspirasyon biyopsisi (TTİİAB) ile preoperatif, 1 hastada 'frozen section' ile intraoperatif, 12 hastada spesmenden çalışılan patoloji ile postoperatif (postop) uzun dönemde ulaşıldı. 13 (%72) hastada immunohistokimyasal boyama (IHK) ile patolojik değerlendirme yapıldı. Tüm olgularda R0 rez sağlandı. Ortalama postop hastanede yatış süresi 8.6 gündü (6-22). 5 yıllık sağkalım %94.1, ortalama sağkalım süresi 204.5±12.04 ay olarak saptandı. 1 hastada postop 6. ayda uzak organ metastazlarına bağlı exitus gelişti.Tartışma: Akciğer İMT'ünde hastaların çoğu 40 yaşının altındadır. Etyolojide akciğer enfeksiyonları, metabolik bozukluklar ve anormal immunolojik yanıt suçlanmıştır. Hastaların %74'ü asemptomatiktir, en sık görülen semptomlar öksürük, ateş, kilo kaybı ve halsizliktir. %12 oranında endobronşiyal yerleşimlidirler. İHK olarak aktin ve vimentin pozitif; desmin, CD4, S-100 negatif boyanırlar. Tedavi komplet cerrahi rezeksiyondur ve R0 rez sonrası 5 yıllık sağkalımın %80-100 olduğu bildirilmiştir. Ancak %5 oranında ekstrapulmoner invazyon, rekürrens ve metastaz yapabilirler. Cerrahi yapılamayan hastalarda kemoterapi, radyoterapi ve steroid tedavisi uygulanır. Çalışmamızdaki 2 hastaya mediasten invazyonu nedeniyle (1 hastada atriyum rez, 1 hastada perikard rez) 'extended' pnömonektomi uygulandı. 1 hastada multiple uzak organ metastazları nedeniyle exitus gelişti. Özetle; İMT'ler iyi huylu lezyonlar olsa da komşu organ invazyonu ve uzak metastaz potansiyelleri nedeniyle malign özellik taşıyabilirler. Bu nedenle komplet rez ve postop yakın radyolojik takip oldukça önemlidir.

Anahtar Kelimeler: Akciğer, inflamatuar miyofibroblastik tümör, sağkalım

Cerrahi Tedavi

P-054 **Referans Numarası: 111**

ELASTOFİBROMA DORSI; 20 OLGUNUN DEĞERLENDİRİLMESİ

Mehmet Yıldırım[1], Recep Ustaalioğlu[1], Hatice Demirbağ[2], Bülent Aydemir[1], Özgür Güney[1], Ömer Giray İntepe[1], Eyüp Halit Yardımcı[1], Tamer Okay[1], Ilgaz Doğusoy[2]

[1]Dr. Siyami Ersek Göğüs Kalp ve Damar Cerrahisi Eğitim ve Araştırma Hastanesi, Göğüs Cerrahisi Kliniği, İstanbul

[2]Kadıköy Acıbadem Hastanesi, Göğüs Cerrahisi, İstanbul

Giriş ve Amaç: Elastofibroma dorsi (ED); göğüs duvarında subskapular yerleşimli, oldukça nadir görülen, yavaş büyüyen, kapsülsüz olduğu için sınırları iyi ayırt edilemeyen benign bir tümördür. Lezyon karakteristik subskapular-infraskapular yerleşimi nedeni ile elastofibroma dorsi olarak adlandırılır. Sıklıkla 4-6.dekattaki bayanlarda görülür. Genellikle tek taraflı iken olguların %10'unda bilateraldir. Semptomatikhastalar çoğukez hareketle artanomuz - sırt ağrısı ve şişlikten şikayetçidir. Fizik muayenede patolojik bulgu tespit edilemeyebilir ve kolayca gözden kaçabilir. Bu şikayetlerlebaşvuranhastada fizikmuayenedepatoloji tespit edilmese dahimutlakabilgisayarlı tomografi çektirilmelidir.Tedavikitlenin cerrahi olarak eksize edilmesidir.Nüksün engellenmesi ve ağrının giderilmesi için total eksizyon yapılmalıdır. Biz nadir görülenbir tümör olması, kolay gözden kaçabilmesi nedeni ile opere ettiğimiz 20 olguyu sunmayı amaçladık.

Gereç ve Yöntem: Ocak 2010- Temmuz 2016 tarihleri arasında Dr.Siyami Ersek Göğüs Kalp ve Damar Cerrahisi Eğitim ve Araştırma Hastanesi Eğitim ve Araştırma Hastanesi, Göğüs Cerrahisi Kliniği'nde semptomatik olan ve opere edilen 20 elastofibroma dorsi olgusu klinik bulguları, cerrahi yöntemi ve nüks etme sıklığı retrospektif olarak incelendi.

Bulgular: Çalışmaya 19 kadın 1 erkek hasta dahil edildi. Yaş aralığı 40-79 (ortalama 61.2) idi. Olgular sırt ağrısı ve sırtta şişlik şikayeti ile başvurdular. Fizik muayenede olguların 6'inde bilateral, 7'inde sol, 7'inde sağ subskapuler bölgede kitle tespit edildi. 20 hastanın 6'sı bilateral olduğu için toplam 26 cerrahi işlem uygulanarak kitlelere geniş eksizyon uygulanarak total olarak çıkartıldı. Bilateral ED olgularına 2 ayrı seansta operasyon uygulandı. 2 hastada postoperatif seroma gelişti. Mortalite olmadan tüm hastalar taburcu edildi. .Hemovak dren alınma süresi ortalama 4.7 gün, hastanede kalış süresi otalama 7.2 gündü. Çalışmamızda median takip süresi 28 ay olup hiçbir olguda nüks görülmedi.

Tartışma: Elastofibroma dorsi nadir görülen bir tümör olması, fizik muayenede kolayca gözden kaçabilmesi nedeni ile ayırıcı tanıda unutulmamalıdır. Tek taraflı saptandığında karşı tarafta da olabileceği göz önüne alınarak ileri radyolojik tetkikler yapılmalıdır. Elastofibroma dorsi tespit edildiğinde cerrahi olarak çıkarılmalıdır.

Anahtar Kelimeler: Elastofibroma

Tedavi Yan Etkiler

P-055 **Referans Numarası: 116**

ERLOTİNİB KULLANIMI İLE ALOPESİ VE EKSFOLYATİF CİLT TOKSİSİTESİ GELİŞEN OLGU SUNUMU

Erdem Şen[1], İrem Öner[1], Özlem Ata[1]

[1]Selçuk Üniversitesi Tıp Fakültesi, İç Hastalıkları Anabilim Dalı Tıbbi Onkoloji Bd

Amaç: Erlotinib epidermal büyüme faktörü reseptörünün (EBFR) tirozin kinaz aktivitesinin inhibitörüdür. Erlotinib lokal ileri veya metastatik küçük hücreli dışı akciğer kanserinde tedavide kullanılır. Erlotinib sitotoksik ilaçlar gibi ciddi sistemik yan etkiler genellikle yapmaz. Fakat başta rash, akneiform erüpsiyon, kseroderma, pruritus, eritem, dermatit olmak üzere ciltte toksik etkiler yapabilir. Biz bu çalışmamızda akciğer malign neoplazmı tanısı olan, erlotinib tedavisini almakta iken alopesi ve eksfolyatif cilt toksisitesi gelişen hastamızın tedavi sürecini sunmak istedik.

Bulgular: 5 yıl önce yüzeyel mesane malign neoplazmı tanısı olan hastanın kontrol amaçlı çekilen Toraks BT tetkiklerinde sağ akciğerde multipl en büyüğü 1.5 cm'lik nodüller saptanmıştır. Yapılan biyopside akciğer malign neoplazmı (adenokarsinom) tanısı konuldu. Evreleme tetkiklerinde plevral metastazlar saptandı. Hastaya ilk sıra tedavi olarak pemetrexed-sisplatin kemoterapi tedavisi verildi. 3. Kür sonunda yanıt değerlendirilmesinde stabil yanıt elde edildi. EGFR mutasyon analizi istendi. Tetkik sonucunda exon 19'da delesyon saptandı. Hastanın EGFR'de driver mutasyonu olması, 3 kür kemoterapi sonucunda stabil yanıt elde edilmesi nedeni ile erlotinib tedavisine (150 mg/gün) geçildi. Erlotinib tedavisinin 3. Ayında kaşıntı yakınması oldu, antihistaminik tedavisi ile geriledi. Sonraki takiplerinde stabil hastalık bulguları olması, toksisite de olmaması nedeni ile tedaviye devam edildi. Erlotinib tedavisinin 18. ayında kontrollerde hasta alopesi ve scalpte grade 3 üzeri krutlu, eksfolyatif cilt lezyonları saptandı. Hasta dermatoloji bölümü ile konsülte edildi. Erlotinib tedavisine ara verildi. Topikal steroid, antihistaminik, oral antibiyotik tedavisi verildi. Lezyonları geriledi. Sonrasında erlotinib tedavisi tekrar başlandı. Hastamız yaklaşık olarak 3 yıldır erlotinib tedavisi alıyor. Halen stabil hastalık bulguları mevcut. Tedavisi halen devam ediyor. Tedavisi devam ederken grade1-2 scalpte üzeri krutlu, eritemli cilt lezyonları ara ara gelişiyor. Topikal tedaviler ile ve ilaca ara vermek ile lezyonları geriliyor.

Tartışma: EBFR saç folikülünün, derinin büyümesi ve farklılaşmasında önemli bir fonksiyona sahiptir. Etyopatogenezi tam olarak bilinmemekle birlikte doza bağımlı olarak EBFR inhibisyonu ile keratinositlerdeki, ekrin ve sebase bez hücrelerindeki ve saç folikül hücrelerindeki farklılaşma ve olgunlaşmasındaki dengenin bozulması üzerinde durulmaktadır. Erlotinib kullanımına bağlı olarak rash, akneiform erüpsiyon, kseroderma, pruritus, eritem, dermatit, paronişi, alopesi, palmar plantar eritrodizestezi, eksfolyatif dermatit gibi cilt toksisiteleri görülebilmektedir. Tedavi yaklaşımı olarak alkolsüz losyonlar, topikal antibiyotikler, topikal kortikosteroidler, güneş ışınlarından kaçınma, sıcak duştan kaçınma uygulanabilir. Vakamızda rash, akneiform erupsiyon dışında tedavinin 18 .ayında alopesi ve scalpte eksfolyatif ,krutlu lezyonlar görüldü. Tetkiklerinde alopesi ve cilt toksisitesine yol açabilecek anormallik saptanmadı. Mantar enfeksiyonu saptanmadı. Tedavi olarak topikal streoid, antihistaminik,oral antibiyoterapi tedavileri verildi. Yapılan tedavi ve erlotinib tedavisine ara verildiği zaman lezyonlarında gerileme saptandı. Erlotinib tedavisi kullanımı ara verildikten sonra tekrar başlandığında lezyonlar yeniden ortaya çıktı. Hastamız halen erlotinib tedavisi altında ve progresyon göstermemiştir.

Anahtar Kelimeler: Erlotinib, Dermatit, Epidermal büyüme faktörü reseptörü

Resim 1.

Resim 2.

Diğerleri

P-056 Referans Numarası: 117

SEKONDER SPONTAN PNÖMOTORAKSTA NADİR BİR NEDEN: KİSTİK BRONŞEKTAZİ

Mahmut Özbey[1], Şamil Günay[1]

[1]Harran Üniversitesi Tıp Fakültesi Göğüs Cerrahi Anabilim Dalı

Giriş: İyatrojenik veya travma dışında altta yatan akciğer hastalığına bağlı plevral aralıkta hava birikmesine sekonder spontan pnömotoraks (SSP) denir. Genç, erkek hastada SSP'nin kistik bronşektaziye (KB) bağlı olarak nadir görülmesi nedeniyle olgunun sunulması amaçlandı.

Olgu: On yedi yaşında erkek hasta 3 gündür olan göğüs ağrısı sonrası nefes darlığı şikayetiyle acil servise başvurdu. Genel durumu orta-iyi olan hastanın nabız 92 atım/dk, arteriel tansiyon 122/82 mmHg idi. Muayenesinde sağda solunum sesi minimal azalmış olduğu tespit edildi. Palpasyonda vibrasyon torasik ve perküsyonu normaldi. Özgeçmişinde yaklaşık 5 yıldır (KB) nedeniyle takip edildiği öğrenildi. Dört paket/yıl sigara kullanma alışkanlığı mevcuttu. Posterior-anterior akciğer filminde sağda lateralden 76 mm, apeksten 363 mm pnömotoraks olduğu görüldü (Resim 1). Hastaya acil serviste tüp torakostomi uygulandı. İkinci gün hava kaçağı kesildi. Bilgisayarlı toraks tomografisinde sağ akciğer üst lob apikal segmentte, alt lob mediobazal segment parahiler alanda, sol akciğer alt lob mediobazal segment parahiler alanda KB ile uyumlu lezyonlar olduğu görüldü. (Resim 2). Sağ akciğerin ekspanse olması üzerine hastanın 6. gün dreni alınarak taburcu edildi (Resim 3).

Tartışma-Sonuç: SSP nedenlerine baktığımızda KB'ye bağlı literatürde sınırlı sayıda bilgi mevcuttur. Erişkin, astenik tip erkek hastayla acil servisteki ilk izlenim, primer spontan pnömotorakslı hastayla karşılaştığımızı düşündürebilir. Ancak KB sonrası nadir görülen SSP'te anamnez ve ileri görüntülemenin önemli olduğu unutulmamalıdır.

Anahtar Kelimeler: sekonder spontan pnömotoraks, kistik bronşektazi, tüp torakostomi

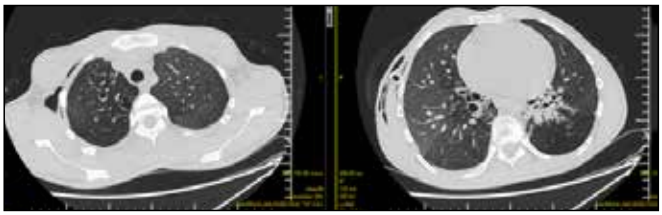

Resim 1.

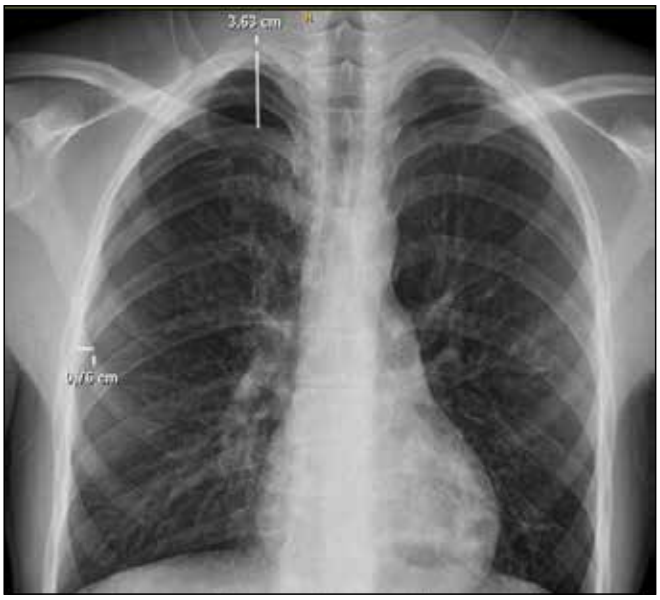

Resim 2.

Resim 3.

Cerrahi Tedavi

P-057 Referans Numarası: 119

TANI KOYMAKTA ZORLUK ÇEKİLEN BİR MÜSİNÖZ ADENOKARSİNOM OLGUSU

Timuçin Alar[1], İsmail Ertuğrul Gedik[1]
[1]Çanakkale Onsekiz Mart Üniversitesi Tıp Fakültesi Göğüs Cerrahisi Anabilim Dalı

Giriş: Müsinöz adenokarsinom (MA), akciğer kanserlerinin %1'inden azını oluşturan ender bir alt tipidir. MA çoğunlukla asemptomatik seyreden bir akciğer kanseri türü olup semptomatik olduğu durumlarda da birçok benign akciğer hastalığını taklit edebilmekte ve tanısı güçlükle konabilmektedir. Bu bildiride hiçbir yakınması olmayan ve insidental olarak yakalanan, tanı konulma aşamasında bile sıkıntılar yaşanan bir MA olgusu sunulmuştur.

Olgu: 60 yaşında hiçbir yakınması olmayan bayan hasta, çekilen akciğer grafisinde (Resim 1) lezyon izlenmesi üzerine, toraks bilgisayarlı tomografisi (Resim 2) ve pozitron emisyon tomografisi (PET/BT) ile tanı amaçlı kliniğimize başvurdu. Hastanın muayenesinde sağ alt zonda solunum seslerinde minimal azalma dışında ek bir bulgu saptanmadı. Sigara kullanım öyküsü olmayan hastanın PET/BT sinde sağ alt zondaki lezyonun standart uptake değerinin (SUV) 4 olduğu görüldü. Kitleye yönelik öncelikle transtorasik ince iğne aspirasyon biyopsisi (TTIIAB) uygulandı ve sonucu " kronik iltihabi hücreler ve mukoid bez" olarak rapor edildi. Hastanın preoperatif hazırlıklarının tamamlanmasının ardından sağ lateral mini torakotomi ile alt lob laterobazal segmentte kahverengi düzensiz sınırlı sert kitle tespit edildi. Wedge rezeksiyon yapılarak eksize edilen kitlenin "frozen section" inceleme sonucu "parçalanmış alveol duvarları içinde mukoid materyal ve makrofajlar" olarak rapor edildi. Bunun üzerine benign karekterdeki kitleye yönelik ek müdahalede bulunulmadı ve işlem sonlandırıldı. Ancak hastanın kalıcı kesitlere yönelik patolojik inceleme sonucu "invazif müsinöz adenokarsinom" olarak rapor edildi. PET/BT'sinde eksize edilen kitle dışında lezyonu olmayan olguya retorakotomi ile tamamlayıcı sağ alt lobektomi uygulandı. Postop 5. günde eksterne edilen hasta post-operatif 2. yılında olup halen kliniğimizce kontrolleri yapılmaktadır (Resim 3).

Tartışma: MA tanısı histopatolojik olarak glanduler hücrelerde atipi ve sitoplazmik müsin birikimi izlenerek konur. Literatür incelendiğinde MA tespit edilen hastaların yaklaşık yarısının, olgumuzda da olduğu gibi asemptomatik sigara içmemiş ve ortanca yaşları yaklaşık 60 olan bayanlardan oluştuğu görülmektedir. Hastamızda da izlendiği üzere MA'larda PET/BT'deki düşük SUV değerleri yanıltıcı olabilmektedir. Doku incelemesinde gerek TTIIAB gerekse "frozen section" bile yetersiz kalabilmekte, tanı koymaya çalışan ekibi zora sokabilmektedir. Sonuç olarak birçok benign hastalıkla karışabilen MA tanısında klinik şüphe çok önemli olup, invazif tanı yöntemlerinden kaçınılmadan sonuca gidilmelidir.

Anahtar Kelimeler: Müsinöz adenokarsinom, akciğer kanseri, kanser

Resim 1.

Resim 2.

Resim 3.

Cerrahi Tedavi

P-058 Referans Numarası: 122

GENİŞ ATRİUM İNVAZYONU OLAN T4 AKCİĞER KANSERLİ OLGUDA EXTENDED SOL PNÖMONEKTOMİ VE OTOJEN GREFT İLE SOL ATRİOPLASTİ

Bülent Aydemir[1], Hakan Gerçekoğlu[2], Halit Yardımcı[1], Melek Didem Peköz[1], Tamer Okay[1]
[1]Dr. Siyami Ersek Göğüs Kalp ve Damar Cerrahisi Hastanesi Göğüs Cerrahisi Kliniği
[2]Medikal Park Hastanesi Kalp ve Damar Cerrahisi

Giriş: Küçük hücre dışı akciğer kanserlerinde (KHDAK) en başarılı tedavi modeli cerrahi rezeksiyonlardır. Komplet rezeksiyon yapılmış mediastinal nodal tutulumu olmayan lokal ileri evre (T_4) akciğer kanserlerinde 5 yıllık yaşam %30-40, inkomplet rezeksiyon yapılan olgularda ise %10 olarak verilmiştir. Büyük damarlara ve kalbe invazyon yapmış T4 olgularda konvansiyonel tekniklerle komplet rezeksiyon oranı ancak %30-40 olarak bildirilmiştir. Bu makalede Türkiye'de ilk defa, lokal ileri evre akciğer kanseri için kalp akciğer pompası kullanılarak komplet rezeksiyon yapılan ve 10 yılı aşkın sağkalım sağlanan bir olgu sunulmuştur.

Olgu: 63 yaşındaki erkek hasta kliniğimize öksürük şikayeti ile başvurdu. Hastanın toraks BT'sinde en geniş yerinde yaklaşık 55x110 mm boyutlarında olan sol atrium ile sınırları net olarak ayırt edilemeyen, sol ana bronşu obstrükte eden, yumuşak doku dansitesinde lezyon izlendi. Patolojik tanı fiberoptik bronkoskopi ile küçük hücre dışı akciğer kanseri olarak saptandı. Yapılan transözofagial ekokardiyografide; sol atriyum posterolateral dış duvarını invaze eden kitlenin atrium iç yüzünü invaze

etmediği gözlendi (Resim 1). Yapılan invaziv ve non invaziv evrelemede hastaya $T_4N_{0-1}M_0$ KHDAK ön tanısı konarak rezeksiyon planlandı.

Sol posterolateral torakotomi insizyonu kullanılarak kardiyopulmoner bypass eşliğinde sol pnömonektomi ile birlikte sol süperior ve inferior pulmoner venleri içine alacak şekilde tümör invazyonu olan sol atrium duvarının 2/3'si rezeke edildi Atriumdaki açıklık perikardiyal yama hazırlanarak rekonstrükte edildi. Kros klemp süresi 47 dk. Total bypass zamanı 64 dakikaydı. Mediastinal lenfatik örneklemeyi takiben operasyon sonlandırıldı(Resim 2). Postoperatif 6. günde taburcu edilen hastanın patolojik evresi $T_4N_1M_0$ skuamöz hücreli karsinom olarak raporlandı. Postop 1. ayda ve 5. yılda çekilen kontrol BT'de ve ekoda patoloji saptanmadı. Mayıs 2005 yılında opere olan ve sonrasında adjuvan kemoterapi alan hastanın 2016 yılı itibariyle sağkalımı 11 yıl 5 aydır(Resim 3).

Sonuç: Olgumuzla, lokal ileri evre akciğer kanserlerinde sağkalım oranların düşük olmasına rağmen, R0 rezeksiyonun mümkün olduğu seçilmiş olgularda yapılan genişletilmiş rezeksiyonların sağkalım üzerine oldukça yüz güldürücü etkisi olduğunu ve bu hastalarda cerrahi modalitenin değerlendirilmesi gerektiğini belirtmek istedik.

Anahtar Kelimeler: ekstended akciğer rezeksiyonu, sol atrioplasti, kardiopulmoner bypass,

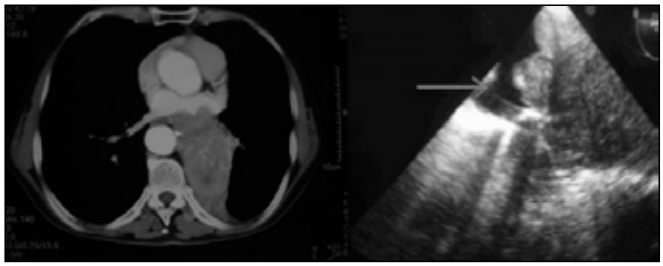

Resim 1.

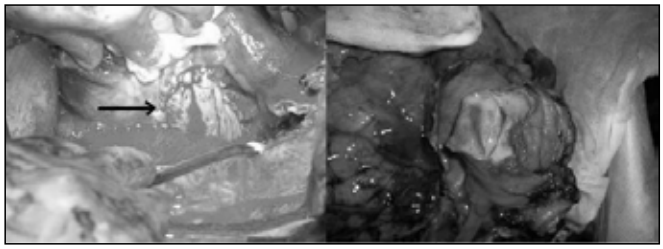

Resim 2.

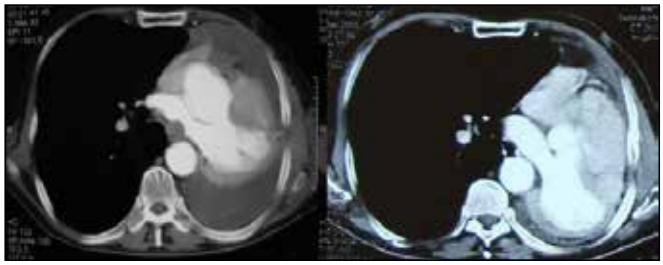

Resim 3.

Cerrahi Tedavi

P-059 **Referans Numarası: 123**

PEDİATRİK YAŞ GRUBUNDA MALİGN PATOLOJİ NEDENİYLE TORAKS CERRAHİSİ UYGULANAN 37 OLGUNUN ANALİZİ

Zeynep Cesur[1], Mustafa Demiröz[1], Göktürk Fındık[1], Sadi Kaya[1]

[1]Ankara Atatürk Göğüs Hastalıkları ve Göğüs Cerrahisi Eğitim Araştırma Hastanesi

Amaç: Bu çalışmada, kliniğimizde opere edilen pediatrik yaş grubu malign hastaların retrospektif analizi amaçlandı.

Gereç ve Yöntem: Ocak 2009 -Temmuz 2016 tarihleri arasında kliniğimizde gerçekleştirilen malign hastalıkların tanı ve ya tedavisi için yapılan 37 pediatrik toraks cerrahi hastasının dosyaları retrospektif olarak incelendi. Yaş, cinsiyet, operatif yaklaşımlar, postoperatif tanılar değerlendirildi. İleri istatistiksel yöntemlere ihtiyaç duyulmadı.

Bulgular: Yaşları 2 yaş-18 yaş (ortalama 12.9 yaş) arasında değişen 11'i kız, 26'ı erkek toplam 37 hastaya 44 operasyon uygulandı.

Preoperatif görüntüleme yöntemi olarak; tüm hastalarda direkt akciğer grafisi ve toraks bilgisayarlı tomografisi (BT), 3 hastada rigid bronkoskopi, 3 hastada torasik manyetik rezonans görüntüleme (MRG) yöntemi kullanıldı.

15 sağ, 11 sol torakotomi, 6 sağ ve 4 sol vats, 6 mediastinoskopi ,1 supraklavikuler insizyon ve 1 mediastinotomi operasyonları ile 11 kitle eksizyonu, 12 metastezektomi, 7 kitleden biyopsi, 5 lenf nodu biyopsisi, 5 lobektomi, 2 kot eksizyonu operasyonları uygulandı. Tanılar en çok lenfoma (n= 12), ewing sarkom metastazı (n= 7),ganglionöroma (n=4) olmak üzere diğerleri; invaziv adenokanser (n= 1), mukoepidermoid kanser (n= 1), invaziv timoma tip B2(n=1), tipik karsinoid tümör (n=1), langerhans hücreli histiositosis (n=2), lipoblastoma (n=1), schwannoma (n=1), osteojenik sarkom metastazı(n=1), celar cell sarkom metastazı(n=1), osteokondrom(n=2), malign mezenkimal tümör (n=1), mix germ hücreli tümör(n=1) idi.

Ortalama yatış süresi 7,1 gün olarak değerlendirildi. Yatış sürelerini uzatan nedene bakılınca preoperatif hazırlık aşamasında yapılan tetkiklerden kaynaklandığı görüldü.

Sonuç: Pediatrik yaş grubu hastalarda göğüs cerrahi endikasyonları yetişkinlerden farklılık gösterir. Literatür kısıtlılığına rağmen; gelişmiş ülkelerde onkolojik endikasyonlar daha sık görülmekle birlikte ülkemizde kist hidatik, bronşektazi gibi benign nedenler daha ön plandayken tanı ve cerrahi tekniklerin gelişmesi ile ülkemizde yapılan pediarik onkolojik cerrahi oranı artmıştır. Bu çalışmada, kliniğimizde malign patoloji nedeniyle opere edilen pediatrik yaş grubu hastaların analiz sonuçlarını sunarak, başta fizyolojik özellikleri olmak üzere pek çok yönden yetişkinlerden farklılık gösteren bu hastalara göğüs cerrahisi açısından genel bir bakışı paylaşmak istedik. Göğüs cerrahisinde uygun bakım ve takiple pediatrik hasta operasyonlarıyla başarılı sonuçlar alınmaktadır.

Anahtar Kelimeler: pediatrik malignite, toraks cerrahisi

Kombine Model Tedavi

P-060 **Referans Numarası: 124**

RAPAMİSİN UYGULANAN AKCİĞER KANSER HÜCRE HATTINDA PACAP RESEPTÖRLERİNİN ÖNEMİ

Kemal Özbilgin[1], Merve Temel[1], Melike Özgül[1], Cengiz Kurtman[2], Elgin Türköz Uluer[1], Sevinç İnan[3], Tuna Önal[1]

[1]Manisa Celal Bayar Üniversitesi

[2]Ankara Üniversitesi

[3]İzmir Ekonomi Üniversitesi

Amaç: Bu çalışma da Rapamisin uygulanan A427 insan akciğer kanser hücre hattında indirekt immnuhistokimya metodu kullanılarak PAC-1 ve VPAC-1 antikorlarının dağılımı incelenmiştir.

Materyal-Metod: A427 insan akciğer kanser hücreleri MEM kültür vasatı içerisine %10 FBS, %2 L-glutamin, %2 penisilin-streptomisin eklenerek 37°C'de %5 CO2 içeren nemli ortamda kültüre edilmiştir. Hücreler kontrol grubu rapamisin gruba olarak ikiye ayrılmıştır. Rapamisinin IC50 dozu belirlendikten sonra 24 saat hücrelerle inkübe edilmiştir. 24 saatlik süre sonunda hücreler PBS ile yıkandıktan sonra %4'lük paraformaldehit ile fikse edilmiştir. Hücreler anti-PAC-1 ve anti-VPAC1 primer antikorları kullanılarak immunohistokimya yöntemi ile boyanmıştır. Boyanma şiddetleri bağımsız iki ayrı histolog tarafından zayıf (+), orta (++) ve şiddetli (+++) olarak değerlendirilmiştir ve ANOVA testi uygulanarak istatistiksel analiz yapılmıştır.

Sonuçlar: A427 akciğer kanser hücre hattının rapamisin uygulanan grubunda PAC-1 ekspreyonu zayıf şiddette gözlenirken, kontrol grubunda orta şiddette gözlenmektedir. VPAC-1 immunoreaktivitesi rapamisin uygulanan grupta orta şiddette gözlenirken kontrol grubunda şiddetli olarak gözlenmiştir. PAC-1 ve VPAC-1'in immunoreaktiviteleri Rapamisin ve Kontrol grubu istatistiksel olarak karşılaştırıldığında, Rapamisin grubunda immunoreaktivitenin daha az olduğu gösterilmiştir ($p<0.05$).

Tartışma: Bazı çalışmalar VPAC-1'in kanser tedavilerinde hedef molekül olabileceğini ve VPAC-1 antagonistlerinin tedavi de kullanılmak

için yüksek bir potansiyele sahip olduğunu göstermektedir. Bunun yanı sıra akcier kanser hastalarını VPAC-1 respetörünü eksprese ettiği gösterilmiştir. Sonuç olarak mTOR inhibitörü olan Rapamisin PAC-1 ve VPAC-1 aracılığıyla tümör progresyonunu önlemekte etkili olabilir. Akciğer kanseri tedavisinde PAC-1 ve VPAC-1'in moleküler mekanizmasının ortaya konması için daha fazla çalışmaya ihtiyaç duyulmaktadır.

Anahtar Kelimeler: A427, akciğer, kanser, rapamisin, vpac-1, pac-1

Cerrahi Tedavi

P-061 **Referans Numarası: 129**

MEDİASTİNOSKOPİ SONRASI GELİŞEN NADİR GÖRÜLEN BİR ÖZOFAGOMEDİASTİNAL FİSTÜL OLGUSU

Mustafa Vedat Doğru[1], Hasan Akın[1], Yaşar Sönmezoğlu[1], Aysun Ölçmen[1], Seyyit İbrahim Dinçer[1]

[1]Yedikule Göğüs Hastalıkları ve Göğüs Cerrahisi Eğitim ve Araştırma Hastanesi

Mediastinoskopi komplikasyonları nadir gelişip fakat mortalitesi yüksek olup özofagomediastinal fistül literatürde nadir olarak bildirilmiştir. Bu olgumuz 60 yaşında erkek hasta ; hikayesinde sağ akciğerde de squamöz hücreli karsinom nedeniyle tarafımızca mediastinoskopi ve sağ alt lobektomi yapılmış olup ardından uzun süre poliklinik takiplerine gelmeyen hastada sol akciğerde nüks? lezyon ve mediastinal lamları saptanmasıyla hastaya tekrar mediastinoskopi+ akciğer rezeksiyonu kararı alındı.Hastada yapılan mediastinoskopi sonrası post-op 1.gün mediastinit tablosu gelişmesi üzerine tekrar opere edilen revizyona alınan hastanın servis takiplerinde yapılan tetkiklerinde özofagomediastinal fistül saptandı.Cerrahi ve sıkı medikal takip ile mediastinit ve özofagomediastinal fistül tablosu düzelen hasta şifa ile taburcu edildi. Biz de literatürde nadir görülmesi üzerine bu olgumuzu sunmak istedik.

Anahtar Kelimeler: özofagomediastinal fistül, mediastinoskopi, mediastinit, cerrahi

Resim 1.

Resim 2.

Cerrahi Tedavi

P-062 **Referans Numarası: 130**

EŞ ZAMANLI AKCİĞER KANSERİ VE TİMOMA

Halit Yardımcı[1], İsmail Dal[1], Özgür Güzey[1], Bülent Aydemir[1], Tamer Okay[1]

[1]Dr. Siyami Ersek Göğüs Kalp ve Damar Cerrahisi Hastanesi / Göğüs Cerrahisi Kliniği

Giriş: Akciğer kanseri ve timoma birlikteliği son derece nadir olarak görülmektedir. Bu yazıda eş zamanlı olarak akciğer kanseri ve timoma bulunan bir olgu sunulmuştur.

Olgu: Bir yıldır devam eden öksürük ve nefes darlığı şikayetleri olan 73 yaşında erkek hastaya bronkodilatör tedavi ve antibiyoterapi uygulanmış. Hastanın bu tedavilerden fayda görmemesi üzerine çekilen Toraks BT'de sağ akciğer hilusunda alt lob posterior segmentte 29x24 mm boyutlarında nodüler lezyon tespit edilmiştir. Akciğerdeki lezyonuyla birlikte anterior mediastende vasküler yapılar düzleminde izlenen 42 mm boyutundaki lezyonun eşlik ettiği görülmüştür. Akciğer tm nedeni ile yapılan evrelemeden sonra hastaya torakotomi ile sağ alt lobektomi ve mediastinal lenfatik diseksiyon, mediastinal kitle eksizyonu aynı seans içinde uygulanmıştır. Hasta ameliyat sonrası 7. günde komplikasyon görülmeksizin taburcu edilmiştir. Patolojik değerlendirmede sağ akciğer alt lobda keratinize tip skuamöz hücreli karsinom (T2aN1M0), ön mediastendeki kitle tip AB timoma (Modifiye Masaoka Evrelemesi'ne göre Evre IIa) olarak bildirilmiştir.

Sonuç: Literatürde akciğer kanseri ile timoma birlikteliği oldukça nadir olgular olarak bildirilmektedir. Bu olgularda VATS, sternotomi veya torakotomi tercihi ile hastaların opere edildiği belirtilmiştir. Bu tarz olgularda kullanılacak cerrahi tekniklerin kanıtlanmış olan bir üstünlüğü bulunmamakla beraber yapılacak olan cerrahi yaklaşımın hastaya özel olarak belirlenmesi gerektiğini düşünüyoruz.

Anahtar Kelimeler: Akciğer kanseri, timoma

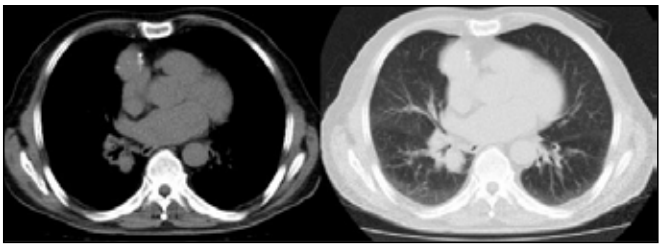

Resim 1.

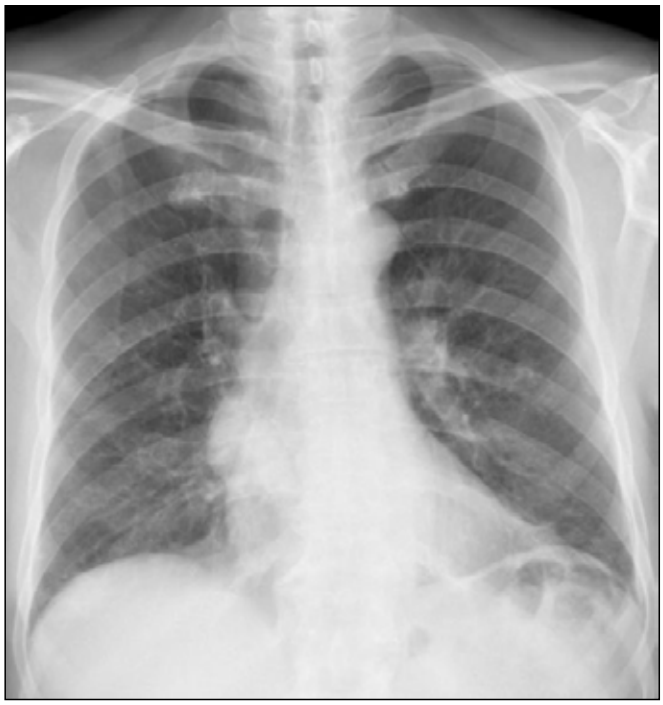

Resim 2.

Resim 3.

Nadir Tümörler

P-063 Referans Numarası: 132

AKCİĞER KANSERİNİ TAKLİT EDEN MULTİPLE SCHWANNOMA OLGUSU

Halil Tözüm[1], Ayten Güner Akbıyık[1], Nurver Özbay[2], Tahir Şevval Eren[1]
[1]Medeniyet Üniversitesi Göztepe Eğitim Araştırma Hastanesi, Göğüs Cerrahi Anabilim Dalı, İstanbul
[2]Medeniyet Üniversitesi Göztepe Eğitim Araştırma Hastanesi, Patoloji Anabilim Dalı, İstanbul

Yetmiş yaşında erkek hasta sol yan ağrısı şikayeti ile poliklinikte görüldü. Bilgisayarlı tomografisinde sol hemitoraksta plevral tabanlı bir lezyon, sol skalen alanda 2 cm'den daha büyük bir lenf nodu ve sağ sürrenalde ise yine şüpheli bir lezyon saptandı. Hasta 45 paket yılı sigara içicisi idi. KOAH ve hipertansiyon tanıları ile ilaç tedavileri almaktaydı. PET-BT çekildi; 'her üç lezyonda olası malignite metabolizması tespit edildi.' olarak raporlandı. Bronkoskopide endobronşiyal lezyon saptanmadı. Bu sartlarda hastaya kesin tanı ve/veya tedavi amacıyla cerrahi önerildi. Onamının alınmasını takiben, sol hemitoraksa 'tek insizyon VATS yöntemi' ile yaklaşıldı. İlgili lezyonun ekstrapulmoner mesafede, göğüs duvarı kaynaklı olduğu tespit edildi. Total olarak eksize edildi. Devamında, aynı seansta, hasta çevirilerek 'sol skalen biyopsi' yapıldı. Bu alandaki lezyon da (lenf nodu?) total olarak eksize edildi. Frozen incelemelerinde malignite bulgusuna rastlanmadı. Kesin histopatolojik sonuç ' her iki lezyon da schwannoma' olarak bildirildi. Çekilen dinamik üst batın manyetik rezonans görüntülenmesinde ise, sağ sürrenal lezyonu 'adenom ile uyumlu' olarak rapor edildi. Hasta bu halde, ameliyat sonrası 3. ayda sorunsuz olarak takip edilmektedir. Olgumuzu, lezyonlarının dağılımı sebebiyle metastatik akciğer kanserine olan benzerliği yüzünden oluşturduğu tanı karmaşasını paylaşabilmek amacı ile sunuyoruz.

Anahtar Kelimeler: Akciğer kanseri, Schwannoma, SİVATS, Tek port VATS

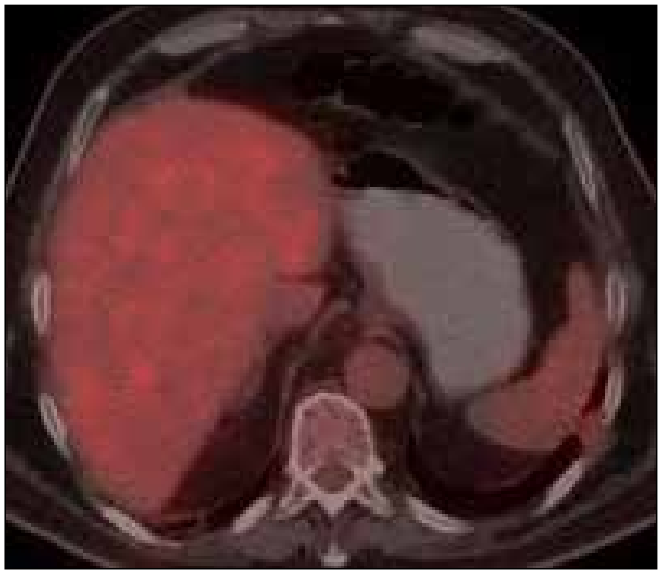

Resim 1.

Resim 2.

Diğerleri

P-064 Referans Numarası: 133

MULTİPL MYELOMLU HASTADA 9 YIL SONRA GELİŞEN İKİNCİ PRİMER AKCİĞER KANSERİ: OLGU SUNUMU

Nilgün Şahin[1], Yasemin Kemal[1], Behiye Atmaca Sağlık[1]
[1]Samsun Eğitim ve Araştırma Hastanesi

Giriş: Günümüzde modern tedavi yaklaşımları ile kanserli hastaların sağkalımı uzamıştır. Özellikle Hodgkin lenfoma, testis kanseri, ve pediatrik tümörlü hastalarda kür oranlarında ciddi başarı sağlanmıştır. Fakat

bu hastalarda tedaviye bağlı ikinci primer kanserlerin arttığı görülmüştür (1). İkinci primer akciğer kanseri insidansı en çok akciğer kanserli hastalarda incelenmiş ve %0,5 oranında bulunmuştur (2). Biz de 2007 yılında multipl myelom (MM) tanısı alan, 2008 ve 2009 yılında otolog kemik iliği transplantasyonu yapılan ve 9 yıl sonra ikinci primer akciğer kanseri gelişen bir olguyu sunmak istedik.

Olgu: 55 yaşında erkek hasta, Mayıs 2007'de anemi ve hiperkalsemi nedeni ile tetkik edilirken MM tanısı aldı; hematoloji bölümü tarafından tedavisi planlanarak iki sefer (Şubat 2008, Nisan 2009) otolog kemik iliği transplantasyonu yapıldı. Transplantasyon sonrasında da proteozom inhibitörü ve immünomodülatör ajanlarla aralıklı olarak tedaviye devam edilirken Temmuz 2016 tarihinde öksürük ve nefes darlığı şikayetiyle çekilen Toraks BT'de sol akciğer üst lob anteriorda 4cm. kitle bulunması üzerine yapılan transtorasik ince iğne aspirasyon biyopsi sonucu skuamoz hücreli karsinom olarak geldi. Evreleme için çekilen PET-BT'de sol akciğer üst lob anterior segmentte 47×39mm kitle tesbit edildi (Resim 1,2). Beyin MR'ı normal idi. Olgu klinik özellikleri göz önüne alındığında T2N0M0 olarak evrelendirildi ve komorbid hastalıkları nedeni ile opere edilemediğinden radyoterapi başlandı.

Tartışma: MM plazma hücre artışı ve bu hücreleri salgıladığı M proteinlerin serum ve/veya idrarda bulunmaları ve litik kemik lezyonları ile karakterize bir hastalıktır. Multipl myelom Amerika'da 2015 yılında 26.850 yeni vaka tesbit edilmiş ve 11.240 ölüm olmuştur. Son dekatta yeni tedavi yaklaşımları ile (yüksek doz melphalanı takiben otolog hücre transplantasyonu ve yeni immünomodülatör ajanlar) ortalama sağkalım anlamlı derecede artmıştır (5). Bu nedenle de hastaların uzun dönem takiplerinde hematolojik ve non-hematolojik ikinci primer kanser insidansları artmaktadır (6). Literatürde ilk olarak 1970'de multipl myelom tedavisi verilen bir hastada akut myeloid lösemi (AML) bildirilmiştir(7). Daha sonra myelodisplastik sendrom ve solid tümörlerin de arttığı tesbit edilmiştir (8). MM'da ikincil kanserlerin oluşum mekanizmasında alkilleyici ve immünomodülatör ajanlar, otolog hücre transplantasyonu ve radyasyonun dışında moleküler subtip hastalığı, genetik faktörler, çevresel faktörler, sigara, alkol, obesite ve beslenme rol oynar (9).

Sonuç olarak bizim olgumuzda da olduğu gibi uzun sağkalımı olan MM hastalarında ikinci kanserlerin gelişebileceği unutulmamalıdır.

Anahtar Kelimeler: Multipl Myelom, İkinci Primer Akciğer Kanseri

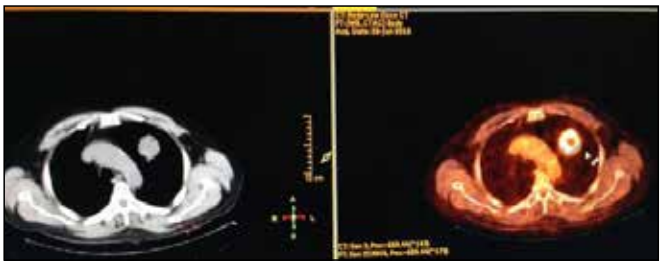

Resim 1.

Nadir Tümörler

P-065 **Referans Numarası: 135**

AKCİĞER KANSERİ İLE KARIŞABİLEN NADİR TORAKS TÜMÖRLERİ

Gökay Reyhan[1]

[1]Denizli Devlet Hastanesi, Denizli

Amaç: Klinik ve radyolojik olarak akciğer kanseri ile karışabilen torasik tümör olgularımız irdelendi.

Gereç ve Yöntem:

Olgu 1: Ellialtı yaşında erkek hasta öksürük nedeniyle çekilen akciğer grafisinde sol alt lobda konsolidasyon ve çekilen Toraks BT'sinde sol alt lobda malign kitle lehine lezyon tespit edildi. Çekilen PET-BT'de sol alt lobda patolojik artmış FDG tutulumu izlendi. Hastaya mevcut bulgularıyla akciğer kanseri düşünülerek sol alt lobektomi uygulandı. Patoloji sonucu Tümörlet olarak geldi.

Olgu 2: Nefes darlığı, öksürük, göğüs ağrısı şikayetleri olan 62 yalındaki erkek hastanın Çekilen Toraks BT'sinde sağ alt lob kaynaklı semisolid-solid dev kitle tespit edilmiş. Sağ torakotomi ile sağ akciğer alt ve üst lob arası fissürden kaynaklanan dev kitle üzerindeki plevra ile birlikte rezeke edildi. Patolojisi pulmoner sarkomatoid karsinomalarda pleomofik karsinom ile uyumlu olarak değerlendirildi. Hasta Onkoloji konseyi kararıyla radyoterapi başlandı.

Olgu3: Altmış yaşında olguya öksürük şikayeti ile Toraks BT çekilmiş. Çekilen Toraks BT'de sağ paratrakeal mediastinal lezyon tespit edildi. Hastaya sağ torakotomi uygulandı. Eksplorasyonda kitle eksize edildi. Patoloji sonucu kistik higroma olarak geldi.

Olgu 4: Öksürük ve sağ yan ağrısı şikayeti ile başvuran 46 yaşındaki erkek olgunun çekilen Toraks BT'sinde sağ parakardiak kitle tespit edildi. Uygulanan İİAB'de sonuç elde edilemeyen hastaya sağ torakotomi ile wedge rezeksiyon ile kitle eksizyonu uygulandı. Patolojisi soliter fibröz tümör olarak geldi.

Olgu 5: 66 yaşında erkek olgunun çekilen Toraks BT'sinde solda interkostal mesafeden toraks içine ilerleyen kitle tespit edildi. İnce iğne biyopsisinden sonuç alınamayan hastaya Beyin Cerrahisi ile ortak operasyon kararı alındı. Hastaya kitle eksizyonu, göğüs duvar rezeksiyonu ve sol alt lob superior segment wedge rezeksiyonu uygulandı. Patolojisi kondrosarkom Grade 2 olarak geldi. Çevre yağlı dokuya invazyon, lenfovasküler invazyon ve akciğere invazyon izlendi. Hastaya Onkoloji konseyi kararıyla eş zamanlı RT ve KT kararı alındı.

Olgu 6: Göğüs cerrahisi polikliniğine sol anterolateral kotlarda patolojik kırıkla başvuran ondokuz yaşında olgunun çekilen akciğer grafisi, Toraks BT ve PET-BT'de solda kotlarda kemik tümörü, komşuluğunda akciğerne nodül?, invazyon? tespit edildi. Hastaya operasyonda 4 adet kot parsiyel rezsiyonu uygulandı. Akciğer keki lezyonun kemik tümörünün akciğeri itmesi olarak saptandı. 3 adet kota Stratos yöntemi ile 6 adet klips ve 3 adet bar yerleştirildi. Patoloji enkondromatozis olarak geldi.

Bulgular ve Sonuç: Göğüs duvarı tümörleri, toraks içi ekstraplevral veya intraplevral tümörler klinik ve radyolojik olarak akciğer kanseri ile karışabilirler. Operasyon kararı verilmeden önce gerekli ve uygun klinik, radyolojik ve gerekirse invaziv incelemeler yapılmalıdır. Gerekli tüm incelemeler yapılsada bazı tümörlerde lokalizasyon, radyolojik olarak ayırıcı tanı yapılamaması, ve nadir tümörlerin herzaman akla gelmemesi nedeniyle tanı ancak operasyon esnasında veya sonrasında patoloji tarafından konulabilmektedir. Akciğer kanserinin kesin tedavisinin cerrahi olması nedeniyle hastanın operasyon öncesinde klinik ve radyolojik olarak tam incelenmesi gerekmektedir, fakat tüm tanı yöntemlerine rağmen ayırıcı tanıda diğer tümörlerde unutulmamalıdır.

Anahtar Kelimeler: toraks, nadir tümör, akciğer kanseri

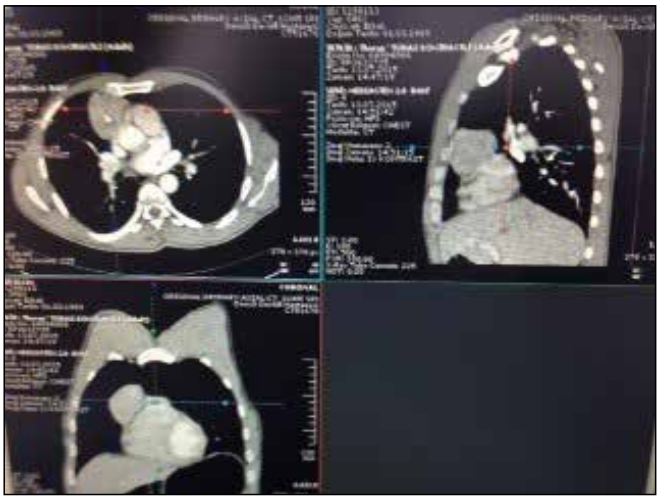

Resim 1.

Resim 2.

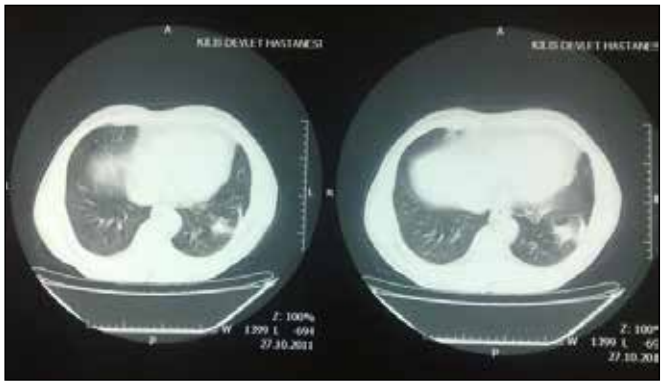

Resim 3.

Radyoloji-Nükleer tıp

P-066 Referans Numarası: 137

POZİTRON EMİSYON TOMOGRAFİSİ NE KADAR YARDIMCI?: OPERE AKCİĞER ADENOKANSER SONRASI CİLT LEZYONU: METASTAZ?

İsmail Ertuğrul Gedik[1], Timuçin Alar[1]

[1]Çanakkale Onsekiz Mart Üniversitesi Tıp Fakültesi Göğüs Cerrahisi Anabilim Dalı

Giriş: Pozitron emisyon tomografi-bilgisayarlı tomografi (PET/BT), doku glukoz metabolizmasındaki farklılıkları temel alan, benign ve malign lezyonların ayırıcı tanısında yardımcı bir tanı yöntemidir. PET/BT akciğer kanseri tanısında gün geçtikçe artan bir öneme sahiptir. Ancak tüm tanı yöntemlerinde olduğu gibi PET/BT'nin de kısıtlılıkları mevcuttur. Granülomatöz enflamasyonlar, enfeksiyöz süreçler gibi glukoz kullanımının yüksek olduğu benign süreçlerde PET/BT'nin yalancı pozitif sonuçlar verdiği bilinmektedir. Bu yazıda opere akciğer adenokarsinomu hastasında PET/BT sonucuna göre cilt metastazı sanılan ancak histopatolojik değerlendirme sonucu bu ön tanıyı desteklemeyen olgu sunulmuştur.

Olgu: 58 yaşında yakınması olmayan erkek hastaya çekilen akciğer grafisinde sağ orta zonda 2x2 cm'lik düzgün sınırlı lezyon görülmesi üzerine polikliniğimize başvurdu (Resim 1). Sistemik muayenesi olağan saptanan hastaya toraks bilgisayarlı tomografisi (BT) çekildi. BT'de sağ orta lob lateral segmentte plevraya geniş tabanlı oturan yaklaşık 2x3 cm'lik düzgün sınırlı kitle lezyon tespit edildi (Resim 2). Yapılan trans-torasik ince iğne aspirasyon biyopsisi (TTIIAB) sonucunda "invazif adenokarsinom" olarak raporlandı. Evreleme amaçlı çekilen pozitron emisyon tomografisinde (PET/BT) kitlenin standart uptake değeri (SUV) 9,3 olarak tespit edildi. PET'te ek lezyon tespit edilmemesi üzerine hastaya sağ orta lobektomi önerildi. Yaklaşık 11 ay sonra polikliniğimize yeniden başvuran hastaya, son poliklinik kontrolünden 1 ay sonra dış merkezde orta lobektomi yapıldığı öğrenildi. Patolojik inceleme sonucunun TTIIAB ile uyumlu olarak "invazif adenokarsinom" olarak raporlandığı görüldü. Hasta onkoloji kliniğinde adjuvan kemoterapi amaçlı takip altında iken çekilen PET/BT'de yaklaşık 7. interkostal aralık ile orta aksiller hat kesişim yerinde cilt altında yaklaşık 2x2 cm çaplı düzensiz sınırlı lezyon tespit edildi. SUV değeri 2,5 olan lezyon, operasyon sonrası konulan toraks dreni insizyon skarı hizasındaydı. Öncelikle dren insizyon skarı olarak değerlendirilen hastada olası bir nüksü elemek için lokal anestezi altında eksizyonel biyopsi yapıldı. Patoloji sonucu "fibrohiyalinize dokuda inorganik yabancı cisim çevresinde dev hücreli reaksiyon" olarak raporlandı. Hasta ameliyatının 3. yılında halen polikliniğimizce kontrolleri yapılmaktadır (Resim 3).

Tartışma: Cerrahi sonrasında oluşan insizyon skarlarında 18FDG tutulumu görülmekte dolayısıyla yalancı pozitif PET/BT sonuçları ile karşılaşılabilmektedir. Literatürde opere akciğer kanseri olgularının yaklaşık %60'ında torakotomi insizyon skarlarında postoperatif ilk yılda 18FDG tutulumu gözlenmiş olup ortalama SUV değerleri 3 olarak tespit edilmiştir. Aynı çalışmanın verilerine göre hastaların yaklaşık %4'ünde postoperatif ilk yılda insizyon skarlarında kanser nüksü görülmüş olup ortalama SUV değerleri 9 olarak bulunmuştur. Literatürde cerrahi olarak tedavi edilen akciğer kanseri olgularında cerrahiye bağlı benign değişikliklerin SUV ortalaması 2,1, malign lezyonların ise SUV ortalaması 10,6 olarak tespit edilmiştir. Olgumuzdaki postoperatif SUV değeri de benign postoperatif değişiklikler düzeyindedir. Sonuç olarak cerrahi uygulanan akciğer kanseri olgularında postoperatif değişikliklerin mevcut olabileceği, PET/BT'deki düşük SUV tutulumlarının benign postoperatif değişiklikler lehine yorumlanması gereksiz cerrahi girişimlerin önüne geçebilir.

Anahtar Kelimeler: akciğer kanseri, pozitron emisyon tomografisi, metastaz

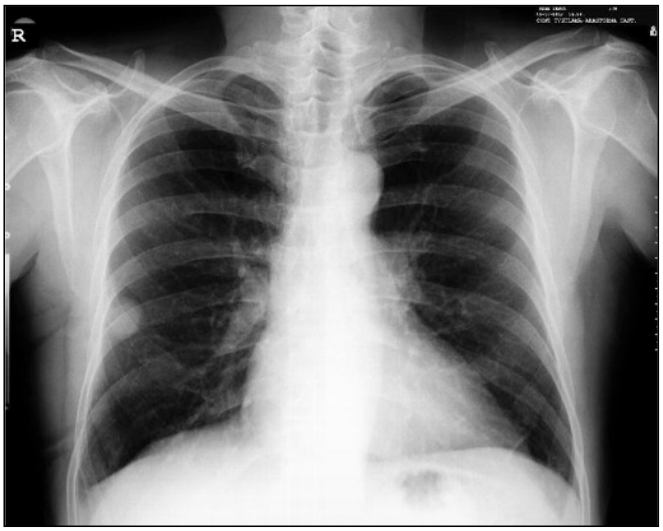

Resim 1.

Resim 2.

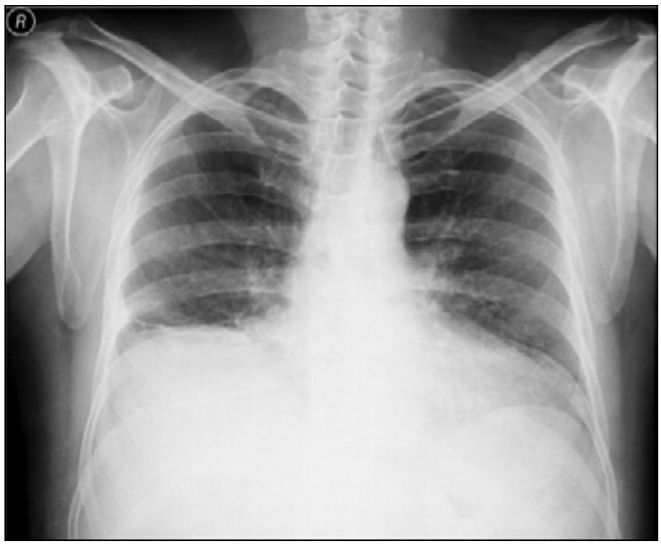

Resim 3.

Cerrahi Tedavi

P-067 Referans Numarası: 139

METASTATİK GÖĞÜS DUVARI TÜMÖRLERİNİN REZEKSİYONU VE REKONSTRÜKSİYONU

Burçin Çelik[1], Hüseyin Ulaş Çınar[2], Tekin Şimşek[3], Halit Urgan[2]
[1]Ondokuz Mayıs Üniversitesi Tıp Fakültesi Göğüs Cerrahisi Anabilim Dalı, Samsun
[2]Samsun Medicana Hastanesi, Samsun
[3]Ondokuz Mayıs Üniversitesi Tıp Fakültesi Plastik ve Rekonstrüktif Cerrahi Anabilim Dalı, Samsun

Giriş: Göğüs duvarı tümörleri kemik, kıkırdak ve yumuşak dokuların çeşitli benign ve malign lezyonlarını içeren geniş bir yelpaze içinde değerlendirilirler. Göğüs duvarı tümörleri nadir tümörlerdendir. Bu tümörler tüm primer tümörler arasında %1–1,5 oranında görülürler ve %50-80 oranında maligndirler. Göğüs duvarı tümörlerinin çoğunluğunda tedavinin esası cerrahi rezeksiyondur ve rezeksiyon sonrası göğüs duvarındaki defektin onarımı için çeşitli materyaller ile rekonstrüksiyon kullanılmaktadır.

Burada üç olgudan oluşan primeri meme kanseri olan ve göğüs duvarına metastaz yapan tümörlerin rezeksiyonu ve rekonstrüksiyonu sunulmaktadır.

Olgu Sunumu: Daha önce meme kanseri nedeniyle tedavi görmüş olan olguların yaşları sırasıyla 61, 56 ve 45 yıl idi. Bütün olgularda göğüs duvarında şişlik ve ağrı şikayeti mevcuttu. Lezyonlar; bir olguda sağ 5. ve 6. kosta anteriorunda 56x41 mm ebadında, bir olguda sağ sternoklavikular eklem lokalizasyonunda 41x30 mm ebadında, bir olguda sol 1.2.3. kostalar ile birlikte manubrium sterniyi de tutan 35x26 mm ebadında kitle şeklindeydi. Olguların tamamına anblok göğüs duvarı rezeksiyonu uygulandı. Göğüs duvarındaki defekt 2 olguda metilmetakrilat+prolen sandiviç yama+pektoral kas deri flebi ile, bir olguda prolen yama+latissimus dorsi kas deri flebi ile onarıldı. Postoperatif bir olguda yara yerinde enfeksiyon gelişti.

Tartışma: Göğüs duvarı rezeksiyonları özellikle primer ve metastatik göğüs duvarı tümörleri ve akciğer kanserinin lokal yayılımı nedeniyle yapılmaktadır. Uygulanan rezeksiyon sonrası göğüs duvarında oluşan defekt çapı 5 cm üzerinde olduğunda, göğüs duvarı stabilitesinin bozulduğu ve paradoksal solunumun olduğu durumlarda rekonstrüksiyon uygulanması gerekmektedir. Rekonstrüksiyon için suni materyallerden yararlanılabildiği gibi kas-deri flepleri de kullanılmaktadır.

Anahtar Kelimeler: göğüs duvarı, metastaz, rezeksiyon, rekonstrüksiyon

Tedavi Yan Etkiler

P-068 Referans Numarası: 143

EGFR MUTANT KÜÇÜK HÜCRELİ DIŞI AKCİĞER KANSERİNDE BİRİNCİ SERİDE ERLOTİNİB TEDAVİSİ

Özlem Ercelep[1], Tuğba Akın Telli[1], Özkan Alan[1], Rahib Hasanov[1], Süleyman Halil[1], Eda Tanrıkulu Şimşek[1], Sinan Koca[1], Nalan Akgül Babacan[1], Serap Kaya[1], Mehmet Akif Öztürk[1], Faysal Dane[1], Perran Fulden Yumuk[1]
[1]Marmara Üniversitesi Pendik Eğitim ve Araştırma Hastanesi

Giriş ve Amaç: Akciğer kanseri tüm dünyada en çok ölüme neden olan kanserdir. Epidermal büyüme faktör reseptörü (EGFR) mutasyonu akciğer adenokarsinomlarda %15-20 sıklığında görülür, sigara içmeyen, kadın cinsiyette ve asya ırkında daha sıktır. EGFR mutant küçük hücreli dışı akciğer kanserinde tirozin kinaz inhibitörü (TKİ) tedavisi standart kemoterapilere göre progresyonsuz sağkalımı anlamlı olarak uzatmaktadır. Bu çalışmada amacımız bir TKİ olan erlotinibin birinci seri tedavide kullanımının etkinliği ve tolerabilitesini değerlendirmektir.

Metod: 2012-2016 yılları arasında merkezimizde evre 4 akciğer adenokarsinomu tanısı konmuş ve EGFR mutasyonu saptanmış olup birinci seri tedavide erlotinib kullanan 22 hastanın verisi retrospektif olarak değerlendirildi.

Bulgular: Hastaların yaş ortalaması 60,8 (30-80), %63.6 (14/22)'sı kadındı. Ortalama takip süresi 34 ay, medyan progresyonsuz sağkalım süresi 19 ay (13,59-24.40), medyan sağkalım süresi 27 ay(24,6-29,3) dı. İki yıllık progresyonsuz sağkalım oranı %36 idi. Exon 19 mutasyonu 14 hastada (%63,6), exon 21 mutasyonu 8 hastada (%36.4) vardı. Sigara içme oranı %27,3 (6/22) iken kilo kaybı hastaların %14'ünde vardı. Tanıda LDH yüksekliği hastaların %69'unda saptandı. ECOG performans skoru 19 hastada bir ve altında idi. Cilt toksisitesi 8 hastada (%36,4), karaciğer fonksiyon bozukluğu 4 hastada (%18,8) görüldü, bir hastada yan etki nedeniyle tedaviye ara verme ve doz azaltımı yapılmıştı.

Sonuç: EGFR'de aktive edici mutasyon küçük hücreli dışı akciğer kanserinde tirozin kinaz inhibitörlerine yanıtı predikte eden önemli bir markırdır. EGFR mutant küçük hücreli dışı akciğer kanserinde TKİ tedavisi tolerabl ve etkili bir tedavi yöntemidir.

Anahtar Kelimeler: erlotinib, Egfr

Cerrahi Tedavi

P-069 Referans Numarası: 144

KOMPANSE KRONİK BÖBREK YETMEZLİĞİ, AKCİĞERDE KİTLE- PREOPERATİF VE POSTOPERATİF DÖNEM SORUNLARI

Mertay Boran[1], Ertay Boran[2], Nısa Ünlü[3]
[1]Düzce Üniversitesi Tıp Fakültesi, Göğüs Cerrahisi Anabilim Dalı
[2]Düzce Üniversitesi Tıp Fakültesi, Anestezi ve Reanimasyon Anabilirm Dalı
[3]Düzce Üniversitesi Tıp Fakültesi, Radyoloji Anabilim Dalı

Giriş: Kompanse kronik böbrek yetmezliği(KKBY) olan hastalar yüksek riskli gruptur ve dikkatli preoperatif ve postoperatif takip gerektirir. Kontrastlı BT çalışmaları Akciğer kanserinin evrelendirilmesinde vazgeçilmez noktalardan birini oluşturur. KKBY ve HT si olan Akciğer kitlesi olan bir hastada, evreleme ve postoperatif dönem tartışıldı.

Olgu: KKBY (kreatinin 2-3mg/dl), HT'nu olan 74 yaş erkek hasta sol akciğerde kitle tanısı ile polikliniğe başvurdu. Kontrastsız Toraks bt de sol hilustan başlayarak perifere doğru uzanan, vasküler yapılardan net sınır ile ayır edilemeyen, en geniş yerinde boyutları yaklaşık 8.2x4.3 cm. ölçülen lobüle konturlu kitle, Solda masif plevral efüzyon,perikartta minimal efusion saptandı. 3 kez torasentez uygulandı, Plevral sıvı sitolojisi benign raporlandı. Transtorasik biyopsi ve bronkoskopi ile tanı sağlanamadı. PET BT de SUV maks 13,5 olan malign karakterdeki kitle ile uyumlu idi. Tıbbi Onkoloji konsültasyonu sonrası sol torakotomi uygulandı, eksplorasyonda üst lobta fissur invazyonu dışında damarsal

perikardial invazyon saptanmadı. Sol pnömonektomi +MLND, perikarda pencere uygulandı. Postoperatif dönemde derin hiponatremi gözlendi. Postoperatif 7. gun taburcu edildi. Evre IIA(T2BN0M0) yassı hc ca olarak, önerilen adjuvan KT yi kabul etmeyen hastada 5.ayda 1.5 cm kranial met saptandı. RT uygulandı

Tartışma: KKBY hastalarında kontrastlı BT değerlendirmesinin yapılamaması neoadjuvan ve definitif KT nin efektif dozda verilememesi, preoperatif dönemi zorlaştırmaktadır. Bu hasta grubunda cerrahi eksplorasyon akılda bulundurulmalıdır.

Anahtar Kelimeler: kronik böbrek yetmezliği, akciğer kanseri, pnömonektomi

Resim 1.

Nadir Tümörler

P-070 **Referans Numarası: 145**

AKCİĞER PARANKİMİ İÇİNE İLERLEYEN NADİR BİR TÜMÖR: PLEVRANIN MALİGN SOLİTER FİBRÖZ TÜMÖRÜ

Ertay Boran[1], Mertay Boran[2], Mehmet Gamsızkan[3]

[1]Düzce Üniversitesi Tıp Fakültesi Anesteziyoloji ve Reanimasyon Anabilim Dalı

[2]Düzce Üniversitesi Tıp Fakültesi Göğüs Cerrahisi Anabilim Dalı

[3]Düzce Üniversitesi Tıp Fakültesi Patoloji Anabilim Dalı

Giriş: Soliter Fibröz Tümörler(SFT), visseral plevranın submezotelyal mezenkimal tabakasından köken alan, %80'i visseral plevradan kaynaklanan ve plevraya küçük bir pedinkül ile bağlı, plevral boşluğa uzanan subvisseral-subplevral yerleşimli ya da %3.5 gibi küçük bir oranda intrapulmoner yerleşimli, %0.00025 sıklıkta görülen tümörlerdir. İntrapulomoner yerleşimli bir malign SFT olgusunu irdeledik.

Olgu: 1 yıl önce sol hemitoraks alt zonda kısa sureli ağrısı olan ve daha sonra sol hemitoraks posterolateralde hafif kaşınma şikayeti olan 52 yaş bayan hasta Toraks BT si ile değerlendirildi Sol hemitoraksda, alt lob superior segment düzeyi majör fissürden başlayarak distal posterior lateral kostal plevra boyunca uzanan ve fissüre uzanan komponenti bulunan, lobüle konturlu, göğüs duvarında invazyonu ve ekstratorasik uzanımı izlenmeyen, yaklaşık 10,8x5,2 cm ölçülen plevra tabanlı kitle saptandı. Sol torakotomi uygulandı, alt lobta üzeri vaskülarize heterojen görünümlü sert kitle saptandı. Fissüre kadar uzanan ancak invazyon saptanmayan kitleye alt lobektomi, üst lob anterobazal segmente wedge rezeksiyon uygulandı. Patolojide, kapiller damardan zengin CD34(+), vimentin(+), Bcl2 (+),demsin fokal (+) Hiperselüler iğisi hücrelerden oluşan içinde nekroz odakları olan visseral plevradan köken alan malign soliter fibröz tümör saptandı. Postoperatif 3.gün sorunsuz bir takip süreci sonunda hasta taburcu edildi. PET BT de uzak metastaz saptanmadı.

Tartışma : Genellikle benign olmasın karşın SFT'lerin %12'si malign davranış gösterir. Malignitenin en önemli göstergesi çevre dokuya olan infiltrasyondur. Parietal plevra, fissür ya da mediastenden kaynaklanan ve akciğer dokusuna doğru uzanan tümörler daha çok malign özellik gösterir. Tedavisi cerrahi olup, komplet cerrahi rezeksiyon esastır.

Anahtar Kelimeler: soliter fibröz tümör, malignite,visseral plevra

Resim 1.

Diğerleri

P-071 **Referans Numarası: 146**

KONDROSARKOMU TAKLİT EDEN ANEVRİZMATİK KEMİK KİSTİ

Mertay Boran[1], Ertay Boran[2], Birgül Öneç[3]

[1]Düzce Üniversitesi Tıp Fakültesi Göğüs Cerrahisi Anabilim Dalı

[2]Düzce Üniversitesi Tıp Fakültesi Anestezi ve Reanimasyon Anabilim Dalı

[3]Düzce Üniversitesi Tıp Fakültesi Dahiliye Anabilim Dalı Hematoloji Bilim Dalı

Giriş: Göğüs duvarı tümörleri vücudun bütün primer tümörlerinin %2'sini oluşturan ve %60-80'i malign karakterde olan tümörlerdir. En sık görülen malign tümörler malign fibröz histiositom ve kondrosarkomdur. Göğüs duvarında anevrizmatik kemik kist oluşumu enderdir. Künt toraks travması hikayesi olan bir olguda sağ 8.9 kostalarda oluşan kondrosarkomu düşündüren anevrizmatik kemik kistini sunuyoruz.

Olgu: 60 yaşında erkek hasta halsizlik şikayeti ile başvurduğu Hematoloji polikliniğinde saptanan hemolitik anemi etyolojisi araştırılırken çekilen toraks bt sonucu ile Göğüs cerrahisi polikliniğine başvurdu. 10 yaşında güreşirken yere düşme ve göğüs kafesinin sağ tarafında şiddetli ağrı nedeni ile evde takip hikayesi olan hastanın FM de sağ hemitoraks alt zon posteriorda hafif kifotik görünüm dışında patolojik bulgu gözlenmedi. Toraks bt de Sağ 8.9. kotlarda 57x56 mm düzensiz sınırlı içerisinde yoğun içerikli sıvı dansitesinde gözlenen ekspansil kitle lezyonu saptandı (Figür 1, Figür 2). Truecut biyopsi sonucu, kallus formasyonu ve hemorajik sıvı olarak raporlandı. 2 yıl önce çekilmiş olan toraks bt de lezyonların benzer olduğu, ancak kostalardaki görünümün kondrosarkom olarak değerlendirildiği gözlendi. Steroit tedavisi ile hemolitik aneminin gerilediği saptanan hasta medikal tedaviyi tercih etti.

Tartışma: Kondrosarkom ayrıcı tanısında, hemolitik anemi ile birlikte olan kistik kosta lezyonlarında anevrizmatik kemik kisti unutulmamalıdır

Anahtar Kelimeler: kondrosarkom, anevrizmatik kemik kisti, hemolitik anemi

Resim 1.

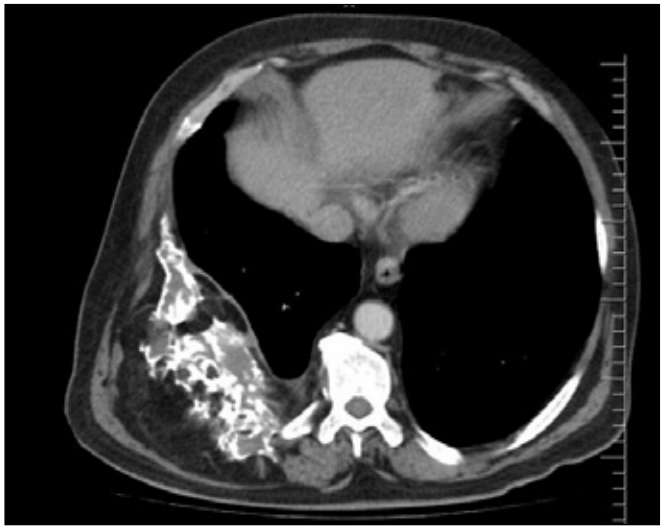

Resim 2.

görülmüş; nüks veya üçüncü bir malignite şüphesi ile biyopsi düşünülmüş ancak hastanın biyopsi veya herhangi bir tedaviyi istememesi üzerine takiplerimiz devam etmiştir. Hastamızı kaybettiğimiz Ağustos 2016 tarihine dek uzak metastaz görülmemiş, sol akciğerde var olan kitle boyutlarında artış gözlenmiştir. Son bir yılda hastanın entellektüel kapasitesinde bariz bir azalma farkedilmiştir.

Literatürde küçük hücreli akciğer kanseri olup onbeş yıllık sağkalıma sahip vakalardan söz edilmektedir. Bu vakalarda primer hastalığın metastazı yanısıra ikinci hatta üçüncü maligniteler takipler sırasında görülmüştür. Multimodal tedavi yaklaşımı esastır. Vakamızda olduğu gibi sağkalımdaki bu sıradışı artış, akla nasıl?, neden? sorularını getirmekte ve bireyselleştirilmiş tedavi gerekliliğini düşündürmektedir.

Anahtar Kelimeler: Akciğer, küçük hücreli

Radyoterapi

P-072 **Referans Numarası: 148**

UZUN SAĞKALIMLI KÜÇÜK HÜCRELİ AKCİĞER KANSERİ OLGUSU

Özden Karaoğlanoğlu[1], Nilgün Şahin[1]

[1]Samsun Eğitim ve Araştırma Hastanesi

Küçük hücreli akciğer kanseri kötü prognozlu bir hastalıktır, uzun sağkalımı nadirdir. Nüks, uzak metastaz kısa sürede gelişebilir; sağkalım uzadıkça ikincil kanserler görülebilir.

Tanı anında altmışbir yaşında olan erkek hastamızda Ağustos 2008 tarihinde sol akciğer apikoposteriyorunda kitle saptanmış, bronkoskopik biyopsi sonucu küçük hücreli akciğer kanseri olarak raporlanmıştır. Sınırlı evreli hastaya 50 Gy radyoterapi ve eş zamanlı kemoterapi uygulanmış; kemoterapisi altı küre tamamlanmış,ardından proflaktik tüm beyin radyoterapisi verilmiştir. Tam yanıt elde edilen hastanın takibinde Şubat 2012 de boyunda kitle tespit edilmiş; bilgisayarlı tomografisinde larenkste kitle görülmesi üzerine biyopsi alınmıştır. Epidermoid karsinom tanısı sonrası total larenjektomi, bilateral selektif boyun diseksiyonu yapılmıştır ve pT4N3Mx evreli hastalık saptanmıştır. Adjuvan radyoterapisi 66 Gy de tamamlanan hastaya eş zamanlı kemoterapi de verilmiştir. Takibinde Şubat 2013 te sol akciğer üst lobda 18 mm, alt lobda 17 mm lik kitleler

Kombine Model Tedavi

P-073 **Referans Numarası: 156**

EVRE IV KHDAK'NDE ÇOKLU SIRA RT VE KT İLE 7 YIL GENEL SAĞKALIM- OLGU SUNUMU

Meltem Kırlı[1], Seher Nazlı Kazaz[2], Cenk Umay[1], İlhan Öztop[2], Ayşe Nur Demiral[1], Rıza Çetingöz[1]

[1]Dokuz Eylül Üniversitesi Tıp Fakültesi Radyasyon Onkolojisi Anabilim Dalı

[2]Dokuz Eylül Üniversitesi Tıp Fakültesi Tıbbi Onkoloji Bilim Dalı

Giriş: Küçük hücreli dışı akciğer kanserinde (KHDAK) genel olarak prognoz kötü olup tüm evrelerde 5-yıllık sağkalım <%15 ve tanıdan 10 yıl sonra ise <%7 olduğu dikkate alındığında, sağkalımın iyileştirilmesi günümüzde önemli bir sorundur. Çalışmamızda çoklu sıra tedavi ile uzun sağkalım elde edilmiş bir evre IV KHDAK olgusuna yer verilmiştir.

Olgu: Kasım 2007'de öksürük, nefes darlığı ile başvuran 63 yaşındaki kadın olguda KOAH tanısı konarak medikal tedavi başlanmış; Nisan 2008'de semptomlarda artış olması üzerine çekilen toraks BT'de sağ akciğer üst lobda tam atelektaziye neden olan kitle saptanmıştır.Bronkoskopik biyopsi ile skuamöz hücreli karsinom tanısı almıştır. PET-BT'de sağ akciğer kitlesinde; sağ hiler, sağ paratrakeal, subkarinal lenf nod (LN)'larında tutulum saptanmıştır. Evre IIIB(T4N2M0) olarak evrelendirilen olguda, kilo kaybının <%10 ve KPS90 olmasına rağmen RT alanının büyük olması ve solunum rezerv kısıtlılığı nedeniyle neoadjuvan KT kararı verilmiştir. Dört kür sisplatin ve gemsitabin ile kısmi yanıt (KY) elde edilmiş, ardından verilen 2 kür karboplatin+gemsitabin sonrası progresyon izlenmiştir. Altı kür sonrası anrezektabl olarak değerlendirilen olguya RT kararı verilmiştir. Karşılıklı paralel iki oblik izosentrik alan ve 18 MV-X enerjiyle 3-boyutlu konformal planlama yapılmıştır. CTV'ye (primer tümör, ipsilateral tutulu mediasten) Ağustos-Ekim 2008 arasında 54 Gy (2Gy/fraksiyon/gün) radikal RT uygulanmış ve 2.sıra KT'ye (6 kür dosetaksel) geçilmiştir. Dosetaksel sonrası stabil hastalık tablosunda izleme alınan olgu, post-KT 6.ay Ekim 2009 BT'sinde sol akciğerde 2 nodülün progrese olması üzerine evre IV kabul edilmiş ve yeniden dosetaksel başlanmıştır. 9 kür KT'den sonra akciğer parankiminde progresyon nedeniyle 3.sıra KT'ye (8 kür vinorelbin) geçilmiştir. Sonrasında her iki akciğer nodüllerinde boyutsal artış gelişmiştir. Sol akciğerdeki 3 adet nodüle Mayıs 2011'de Cyberknife ile SBRT uygulanarak nodüllerde KY elde edilmiştir. Post-RT 5.ay PET-BT'sinde mediastinal ve sol infraklavikuler hastalığın devam etmesi üzerine olguya 4.sıra KT(5 kür paklitaksel) verilmiştir. Ocak 2013 tarihli KT bitimi 4.ay PET-BT'sinde yeni ortaya çıkan sol supraklavikuler LN ve sol akciğer üst lob nodülünün metabolik aktivitelerinin düşük olması nedeniyle 1 yıl izlenen olgunun PET-BT'sinde supraklaviküler, mediastinal ve abdominal metastatik LN'larında ve her iki akciğer nodüllerinde progresyon saptanması üzerine paklitaksel KT'sine (15 kür) başlanmıştır. Tedavi bitiminde Aralık 2014'te çekilen PET-BT'de KY elde edilen olgunun 3 ay sonraki PET-BT'sinde yeniden progresyon gelişmesi üzerine 8 kür nab-paklitaksel (Mayıs 2015-Aralık 2015) verilmiştir. Ocak 2016 PET-BT'de progresyon olması üzerine 5.sıra KT'ye (metronomik oral etoposid ve siklofosfomid) geçilmiştir. KY elde edilen olgunun metronomik tedavisi 8 aydır devam etmektedir.

Sonuç: Oligometastatik KHDAK'nde kombine modalite tedavinin uygun zamanlama ile verilmesiyle uzun sağkalım elde etmek mümkündür.

Anahtar Kelimeler: KHDAK, radyoterapi, kemoterapi

Diğerleri

P-074 Referans Numarası: 159

UZAMIŞ HAVA KAÇAĞI HASTALARINDA OTOLOG KAN YAMA UYGULAMASI

Burçin Çelik[1], Necmiye Gül Temel[1], Ayşen Taslak Şengül[1], Yasemin Bilgin Büyükkarabacak[1], Ahmet Başoğlu[1]
[1]Ondokuz Mayıs Üniversitesi Tıp Fakültesi

Giriş: Uzamış hava kaçağı, pnömotoraks olgularında ve akciğer cerrahisi sonrası sık karşılaştığımız komplikasyonların başında gelir. Uzamış hava kaçağı uzayan yatış süresine neden olmakta ve morbiditeyi arttırmaktadır. Bu çalışmada kliniğimizde uzamış hava kaçağı olan hastalarda uyguladığımız otolog kan yama sonuçlarını sunmak istedik.

Materyal ve Metod: 1 Ocak – 1 Ekim 2016 tarihleri arasında Ondokuz Mayıs Üniversitesi Tıp Fakültesi Göğüs Cerrahi Anabilim Dalı'nda uzamış hava kaçağı nedeniyle otolog kan yama uygulanan 10 hasta çalışmaya dahil edildi. Hastaların tamamı erkek idi. Yaş ortalaması 60,9 (28-82) yıl bulundu. Hastaların birinde iatrojenik pnömotoraks, dördünde spontan pnömotoraks, beşinde cerrahi sonrası uzamış hava kaçağı mevcuttu. Otolog kan yama uygulaması; hastadan alınan kan (1 ml/kg) heparinlenmeden tüpün dışı betadin ile silindikten sonra tüp içine hemen verilerek yapıldı. Altı saat boyunca tüp klemplenmeden askıya alındı, işlem sırasında ve sonrasında tüp sualtı drenajından ayrılmadı. Hava sıvı drenajının kesilmesinden 24 saat sonra göğüs tüpü çekildi. Hava sıvı drenajının 72 saatten fazla sürmesi durumunda işlem başarısız kabul edildi.

Bulgular: Otolog kan yama uygulaması; 8 hastaya 1 kez, 2 hastaya 2 kez uygulandı. Hava kaçağı uygulaması sonrasında hastaların beşinde 48 saat, ikisinde 24 saat, birinde 72 saat sonra kesildi. Otolog kan yama uygulaması hastaların 8'inde başarılı olurken iki hastada başarısız oldu. Başarısız olan hastalarda tanı spontan pnömotoraks idi. Bu iki hastaya cerrahi tedavi uygulanması gerekti. Hastaların tamamı şifa ile taburcu edildi.

Tartışma: Akciğer hastalıklarında ve cerrahisinde karşılaşılan uzamış hava kaçağı en sık karşılaşılan morbidite nedenidir. Uzamış hava kaçağının tedavisinde ve yönetiminde otolog kan yama uygulaması ağrısız, basit, ucuz ve uygulanabilir bir işlemdir.

Anahtar Kelimeler: hava kaçağı, kan, otolog, uzamış, yama

Mezotelyoma

P-075 Referans Numarası: 161

MEZOTELYOMA'NIN YAYGIN GÖRÜLDÜĞÜ BÖLGEDE İSEN LÜTFEN DAHA DİKKAT!

Burak Gül[1], Fatih Meteroğlu[1], Ali Birak[1]
[1]Dicle Üniversitesi Tıp Fakültesi Göğüs Cerrahisi Anabilim Dalı Diyarbakır, Türkiye

Giriş: Diffüz malign plevral mezotelyoma, asbest maruziyeti ile ilişkili, nadir görülen agresif bir kanserdir. En sık görülen primer plevra tümörü malign plevral mezotelyomadır. Hastalığın doğal seyri, tedavisiz ortalama 4-12 aylık sağkalımla sonuçlanmaktadır. İlginç bulduğumuz iki olgumuzu sunmayı amaçladık.

Olgu 1: Yaklaşık 2 aydır sağ göğüs ağrısı ve nefes darlığı şikâyetiyle kliniğimize başvuran 52 yaşındaki erkek hasta yatırıldı. Fizik muayenede ve laboratuar tetkiklerinde bir özellik yoktu. Öz geçmişinde sigara içicisi ve asbest temas öyküsü mevcuttur. Hastanın dış merkezde çekmiş olduğu PET-BT'de sağda VCS (Vena kava süperior) düzeyinde mevcut olan plevral kalınlaşmada FDG tutulumu ve yine posterior mediyasten subkarinal düzeyde keskin sınırlı yaklaşık 5x6 cm ebadında ki kitlede suvmax: 10 olan kitle lezyonu mevcuttu (Resim 1,2). Hastaya mediastinoskopi yapıldı ve üst mediastinal lenf nodları (sağ 2, 4 nolu) frozen (donmuş kesit) antrakotik olarak geldi. Bunun üzerine hastaya aynı seansta sağ VATS (Video-yardımlı torakoskopi) ile girilerek posterior mediastende ki kitleden punc ve plevradan biyopsi alındı. Posterior mediasten kitlede ki biyopsinin patoloji raporu epitelyal tip malign mezotelyoma olarak geldi. Hasta konseyda görüşüldü ve konsey kararı ile total plevrektomi yapıldı. Hastaya KRT planlanarak onkolojiye kliniğine yönlendirildi. Hasta halen rutin takibimizdedir.

Olgu 2: Sol göğüs ağrısı ve halsizlik şikâyetiyle kliniğimize başvuran 60 yaşındaki erkek olgu yatırıldı. Fizik muayenede solda özellikle bazallerde solunum sesleri azalmıştı. Olgunun öz geçmişinde yaklaşık 4 yıl önce sol taraf pnömotoraks nedeniyle cerrahi müdahale yapılmış ve alınan parankimal doku patolojiye gönderilmiş. Patoloji raporu epitelyal tip malign mezotelyoma ayırımı yapılamadı şeklinde ve takip önerilmiş. Hasta alınan patoloji raporunu doktoruna götürmeyince takibi yapılamamış. Ameliyatı takip eden 1,5 yıl içinde sadece pnömotoraks takibi için ara ara akciğer grafiği çektirmiş ve son 2,5 yıl içinde ise göğüs cerrahisine gelmemiş. Hasta kontrol amaçlı çektiği akciğer grafiğiyle kliniğimize tekrar başvurdu. Bunun üzerine hastaya bilgisayarlı toraks tomografiği (Resim 4) ve PET-BT çekildi. PET-BT' de F18-FDG Suvmax değeri 7 olan yaygın plevral tabanlı ve kemik metastazıyla uyumlu malignite düzeyde tutulum mevcuttu. Hastaya VATS (Video-yardımlı torakoskopi) yapıldı. Epitelyal tip Malign Plevral Mezoteloma ile uyumlu geldi. Hasta haliyle KRT'ye alındı. Hasta halen takibimizdedir.

Tartışma: Mezotelyoma her şekilde görülebilir. Özellikle asbest temas öyküsü olan pnömotoraks şikayetiyle gelen hastalara daha dikkatli olması gerektiği düşüncesindeyiz.

Sonuç: Malign Plevral Mezotelyomanın yoğun bulunduğu, yani asbest temas öyküsü olan bölgelerde daha dikkatli takip öneriyoruz.

Anahtar Kelimeler: Mezotelyoma, plevra, posterior mediastinal kitle.

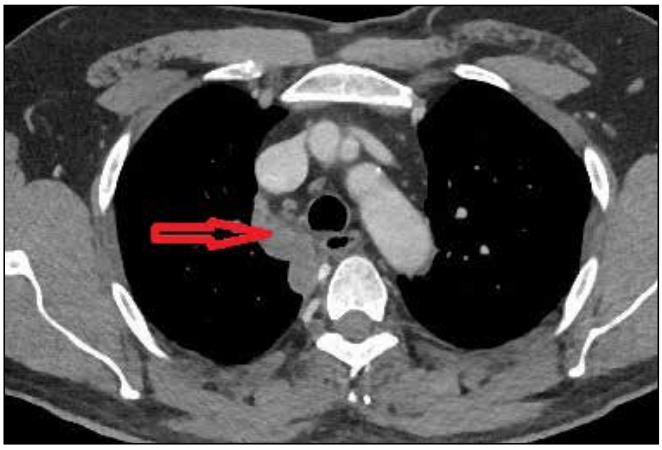

Resim 1.

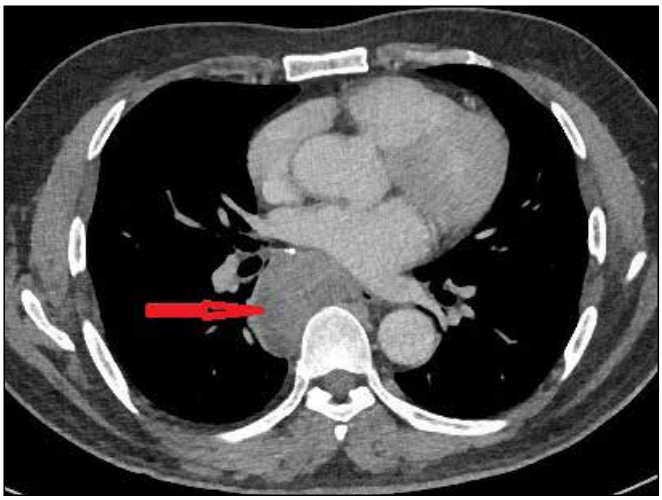

Resim 2.

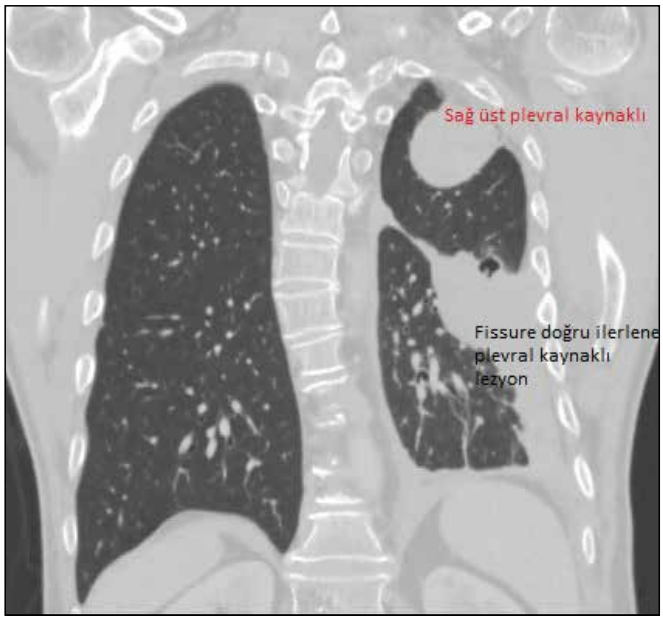

Resim 3.

Cerrahi Tedavi

P-076 **Referans Numarası: 162**

BİLATERAL OPERE EDİLEN BİR SENKRON TÜMÖR OLGUSU

Sertan Erdoğan[1], Cem Emrah Kalafat[1], Özkan Saydam[1], Celalettin İbrahim Kocatürk[1]

[1]*Yedikule Göğüs Hastalıkları ve Göğüs Cerrahisi Eğitim ve Araştırma Hastanesi*

Senkron tümör düşünülen, mediastinal ve uzak metastaz saptanmayan, kardiyopulmoner rezervi yeterli olan hastalarda cerrahi tedavi ile iyi sağkalım elde edilebilir. Rezeksiyon öncesinde invaziv mediastinal evreleme yapılmalıdır. Hastamızın KT öncesi invaziv mediastinal evrelemesi, operasyonu kabul etmediği için yapılamamış, ancak KT tedavisi sonrasında yapılabilmiştir. Her iki taraftaki histolojik tipin aynı olması ve KT sonrası rezeksiyon yapılması nedeniyle olgunun senkron tümör tanısı tartışmalı olabilir. Ancak operasyon şansının bu tür hastalara da verilmesi gerektiğini düşünüyoruz.

Anahtar Kelimeler: senkron tümör, mediastinal evreleme

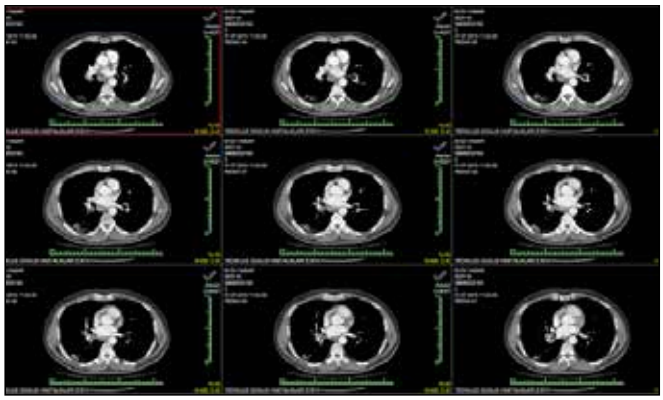

Resim 1.

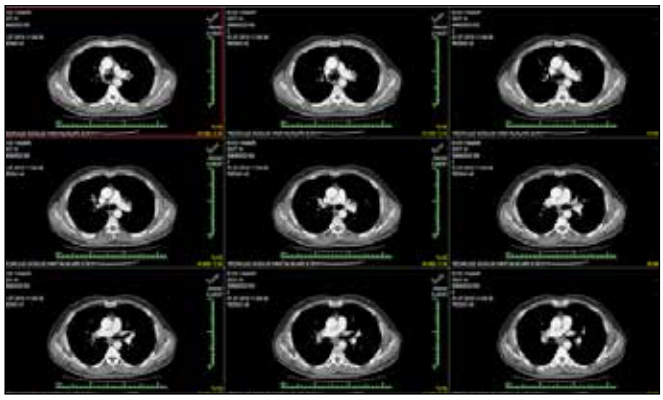

Resim 2.

Cerrahi Tedavi

P-077 **Referans Numarası: 166**

BİR GÖĞÜS HASTALIKLARI VE CERRAHİSİ DAL HASTANESİNDE İLK ÖZOFAGUS CERRAHİSİ DENEYİMLERİMİZ

Metin Er[1], Soner Gürsoy[1], Mehmet Ünal[1]

[1]*İzmir Doktor Suat Seren Göğüs Hastalıkları ve Cerrahisi Eğitim ve Araştırma Hastanesi*

İlimiz ve Ege bölgesi sınırları içinde cerrahi özofagus hastalıklarının tedavilerinin hemen hemen tamamı Üniversite ve Eğitim Araştırma Hastanelerinin Genel Cerrahi kliniklerinde yapılmaktadır. Yüz yılı aşkın bir geçmişi bulunmasına rağmen hastanemiz bünyesinde özofagus cerrahisi 2010 yılından sonra yapılmaya başlanmıştır. Bu tarihten itibaren çeşitli cerrahi özofagus patolojilerine yönelik uyguladığımız tedavileri ve deneyimlerimizi paylaşmak istedik.

2010 yılından günümüze kadar kliniğimizde tedavi uyguladığımız özofagus patolojisi olan yedi hasta, bu çalışmaya dahil edilmiştir (Tablo).

Özofagus kanseri nedeniyle opere edilen bir hastamız postoperatif 18. günde diyabetik ketoasidoz, Kalp Yetmezliği ve Pnömoni nedeniyle eksitus oldu. Bunun dışındaki diğer hastalarımız sağlıklı olup kontrol altındadır.

Bilindiği gibi özofagusun cerrahi hastalıkları hem genel cerrahi, hem de göğüs cerrahisi kaynak kitaplarında anlatılmaktadır. Özofagusa yönelik cerrahi girişimlere 18. yüzyılda başlanmış olmasına rağmen, Adams ve Phemister 1938 yılında 1/3 alt özofagus kanserlerinde ilk intratorasik özofagogastrostomiyi gerçekleştirmişlerdir.

Dünyada ve ülkemizde özofagus kanseri gerek genel cerrahi gerekse de göğüs cerrahisi uzmanlarınca yapılmaktadır. Bölgemizdeki genel cerrahi uzmanları özofagus kanseri operasyonlarında "Transhiatal Özofajektomi-Orringer Girişimi"ni tercih etmektedirler. Bu yöntemle torakotomi yapılmadan laparotomi ve servikal insizyon ile rezeksiyon sonrasında anastomoz boyunda gerçekleştirilmektedir. Bilindiği gibi özofagusun büyük bir bölümü intratorasik yerleşimlidir. Genel Cerrahlar tarafından yapılan operasyonlara bağlı gelişen torasik komplikasyonlarda ise ameliyat sırasında veya sonrasında göğüs cerrahisi uzmanlarından yardım istenmektedir.

Gerek eksiksiz bir mediastinal lenf bezi disseksiyonun yapılabilmesi, gerekse de tümörün çevre dokulara invazyonunda R0 rezeksiyonun sağlanabilmesi için gerektiğinde toraksın açılması (gerek VATS ile minimal invaziv cerrahi, gerekse de konvansiyonel yöntemler ile) şarttır. Bu şartlar altında ideal bir özofagus cerrahisinin öncelikle göğüs cerrahisi uzmanları tarafından yapılması gerektiği açıktır.

Sonuç olarak gerek Eğitim ve Araştırma Hastanelerinde gerekse Üniversite kliniklerindeki göğüs cerrahisi uzman adaylarının iyi yetişebilmeleri için özofagus cerrahisine ve eğitimine gereken önem verilmelidir.

Anahtar Kelimeler: Özofagus, özofagus kanseri, cerrahi tedavi

Tablo 1. 2010 yılından günümüze kadar kliniğimizde tedavi uyguladığımız özofagus patolojisi olan yedi hasta

Patoloji	*Tedavi*	*Hasta Sayısı*
Özofagus kanseri	Cerrahi	3
Özofagus Leiyomyomu	Cerrahi	1
Trakeo-özofageal fistül	Cerrahi	1
İatrojenik özofagus perforasyonu	Cerrahi	1
İatrojenik özofagus perforasyonu	Konservatif	1

Nadir Tümörler

P-078 **Referans Numarası: 176**

METASTATİK ADENOSARKOM; AKCİĞERİN NADİR BİR TÜMÖRÜ

Ekin Zorlu[1], Nesimi Günal[1], Berkant Özpolat[1], Koray Dural[1]
[1]Kırıkkale Üniversitesi Tıp Fakültesi, Göğüs Cerrahisi Anabilim Dalı

50 yaşında kadın hasta göğüs ağrısı, nefes darlığı şikayetleriyle polikliniğimize başvurdu. Fizik muayenede aksiller ve inguinal lenfadenopatileri olduğu tesbit edildi. PA akciğer grafisinde sol hemitoraks üst lob ve sağ hemitoraksta alt lobda lezyonları izlenmesi üzerine çekilen toraks bilgisayarlı tomografisinde sol akciğer üst lobda 77x55x40 mm ve sağ akciğer alt lobda 80x72x54 mm boyutlarında ve orta lobun tamamını kaplayan kitle lezyonları ve eşlik eden kompresyon atelektazileri saptandı. Toraks MR incelemesinde çevre dokulara invazyon saptanmadı.

Aksiller ve inguinal lenf nodu eksizyonları uygulandı ve malignite saptanmadı. Transtorasik İ.İ.A.B sonucu mezenkimal tümörle uyumlu olabileceği ancak kesin tanı verilemeyeceğinin söylenmesi üzerine sol torakotomi ile total kitle eksizyonu yapıldı. Patolojik bulgular stromal komponenti "low grade" leiomyosarkom olan (desmin ve SMA pozitifliği nedeniyle) bir mikst epitelyal mezenşimal bir lezyonu olan adenosarkom'u akla getirmekteydi. Onkoloji konseyinde tartışılan hastanın sağ hemitoraksındaki kitleler için de rezeksiyon kararı alındı. Bir ay sonra sağ torakotomi ile kitleler total eksize edildi. Patolojik tanısı aynı şekilde raporlandı. Bütün spesimenlerde cerrahi sınırlar temizdi. Postoperatif dönemde 6 kür kemoterapi ve radyoterapi alan hastanın 3. yıl kontrollerinde nüks saptanmadı.

Akciğer mezenkimal tümörleri akciğer kanserleri arasında %1 den daha az rastlanılabilen oldukça nadir tümörlerdir. En sık 5. dekatta ve kadın-erkek eşit oranda gözlenir. Kliniğe başvuru şikayetleri anatomik yerleşimine göre geniş bir yelpazede değişiklik gösterebilir. 5 yıllık sağkalım %43 oranında beklenmektedir. Primer tedavisi cerrahi rezeksiyon ile tümörün tamamen çıkartılabilmesi ve sonrasında kemoterapi / radyoterapi kombinasyonları uygulamasıdır.

Anahtar Kelimeler: Adenosarkom, akciğerin nadir tümörleri, metastaz, kemoterapi, radyoterapi

Resim 1.

Sistemik Tedavi

P-079 **Referans Numarası: 178**

TIKANMA SARILIĞI İLE BAŞVURAN AKCİĞER ADENOKARSİNOM: OLGU SUNUMU

Türkan Öztürk Topcu[1]
[1]İstanbul Medeniyet Üniversitesi Göztepe Eğitim Araştırma Hastanesi Tıbbi Onkoloji

Tıkanma sarılığı, klinikte birçok farklı karsinomun metastazı ile beraber görülmektedir. Akciğer adenokarisinomun ampullavateri metastazı nadirdir.

55 yaş kadın hasta sarılık ve kaşınma ile başvurdu. Yapılan tetkikte AC de sap üst lobda kitle saptandı. Hastanın kan tetkiklerinde Karaciğer fonksiyon testlerinde ve biluribin değerlerinde yükseklik saptandı. Yapılan MRCP de distal koledok ve ampullavateri bölgesinde kitle saptandı. Toraks ve batın BT yapıldı. Toraks BT de sağ üst lobda operabıl kitlesi saptandı. Bu kitleye biyobsi yapıldı ve akciğer adenokarsinom geldi. AC de olan kitleye lobektomi yapıldı. Hastaya Pankreatikoduedonektomi yapıldı sonucu tipik akciğer adenokarsinom geldi. Hasta 4 kür cisplatin ve vinorelbin aldı. Remisyonda takip edilmektedir

Anahtar Kelimeler: Akciğer adenokarsinom, vinorelbin, sarılık

Diğerleri

P-080 **Referans Numarası: 179**

PARAMÜLLERİAN KİST; NADİR BİR MEDİASTİNAL PATOLOJİ

Ekin Zorlu[1], Nesimi Günal[1], Berkant Özpolat[1], Koray Dural[1]
[1]Kırıkkale Üniversitesi Tıp Fakültesi, Göğüs Cerrahisi Kliniği

53 yaşında kadın hasta öksürük ve nefes darlığı şikayetleri ile başvurdu. Toraks BT de paravertebral bölgede T6 vertebra korpus sağ lateral komşuluğunda 22x11x24 mm boyutunda kistik düzgün konturlu kitle lezyonu gözlendi.

VATS eksplorasyonla kist total olarak rezeke edildi.

Patoloji sonucu **Paravertebral Müllerian Kist İle Uyumlu** olarak raporlandı. Jinekolojik patoloji saptanmayan hastanın 2 yıllık takipleri sorunsuz seyretti.

Literatürde çok nadir raporlanan bu benign lezyon genellikle 40-58 yaşlar arasında ve perimenapozal dönemde saptanmaktadır. Hastalarda obezite ve jinekolojik patolojilerle ve retroperitoneal müllerian kistler ve hormon bozuklukları ile birlikteliği görülebilmektedir. İçeriği seröz vasıfta mayii ile dolu ince cidarlı bir kistik oluşumdur. Fallopian tüplerde bulunan plikaları andıran katlantılar benzeri bir luminal epitel tarafından çevrelenir. Cerrahi olarak mediastenin diğer kistik lezyonlarının eksizyonundan bir farklılık göstermez.

Anahtar Kelimeler: Mülleriyan Kist, Cerrahi, Mediasten

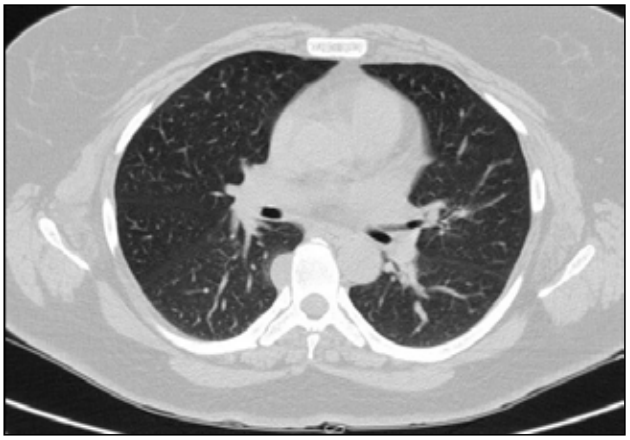

Resim 1.

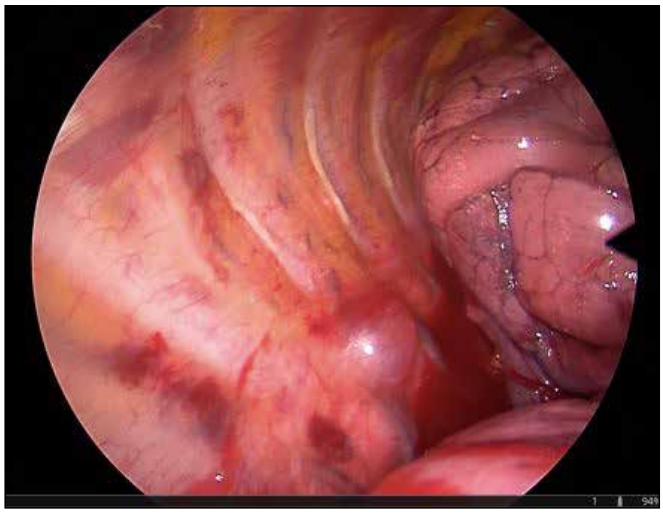

Resim 2.

Cerrahi Tedavi

P-081 Referans Numarası: 180

ELASTOFİBROMA DORSİ TANI VE TEDAVİSİ

Koray Dural[1], Nesimi Günal[1], Ekin Zorlu[1], Berkant Özpolat[1]
[1]Kırıkkale Üniversitesi Tıp Fakültesi, Göğüs Cerrahisi Kliniği

Elastofibroma Dorsi (ED) göğüs duvarının kapsüle fibröz dokunun elastin kompenentinin proliferasyonu ile karakterize benign bir tümördür. Sıklıkla latissumus dorsi ve ramboid major kasları arasında subskapuler bölgede ve kadınlarda görülür.

Benign bir tümör olmasına rağmen göğüs duvarının sarkoma gibi malign tümörleriyle ayırıcı tanısı gerekmektedir. Nadir görülen bu tümör nedeniyle ameliyat ettiğimiz 6 hastadaki tanı ve tedavi yaklaşımını sunmayı amaçladık.

Hastaların tanısında PA akciğer grafisi, ultrasonografi, toraks bilgisayarlı tomografi veya manyetik rezonans görüntüleme kullanıldı. Hiçbir hastaya operasyon öncesi iğne biyopsisi yapılmadı ve tüm hastalara frozen çalışması ile birlikte komplet rezeksiyon uygulandı. Hastaların tamamı erken dönemde taburcu edildiler ve takiplerinde komplikasyon gözlenmedi.

Sonuç olarak ED teşhisi cerrahisinin kolay ve komplikasyonsuz olması komplet rezeksiyonlarda nüks olmaması nedeniyle ağrısız bile olsa kozmetik olarak çirkin görünümün ortadan kaldırılması ve kesin malign ekartasyonun yapılabilmesi açısından cerrahinin ilk tercih edilmesi gereken yöntem olduğunu düşünüyoruz. Cerrahiyi istemeyen hastalarda ise iğne biyopsisi ile tanısı konularak takibe alınabilir.

Anahtar Kelimeler: Elastofibroma Dorsi, Göğüs Duvarı, Benign, Cerrahi

Tanı-Evreleme

P-082 Referans Numarası: 181

TİMİK ATİPİK KARSİNOİD TÜMÖR OLGU SUNUMU: İNCE İĞNE ASPİRASYON VE REZEKSİYON BULGUSU

Naciye Arda[1], Halide Nur Ürer[1], Nural Ören[1]
[1]Yedikule Göğüs Hastalıkları ve Göğüs Cerrahisi Eğitim ve Araştırma Hastanesi Patoloji

Primer atipik karsinoid tümör timusun göreceli olarak nadir bir neoplazmasıdır. Anterior mediastinal neoplazmaların %2-4'ünü oluşturur. Timusun nöroendokrin tümörleri tipik karsinoid tümör, atipik karsinoid tümör, küçük hücreli karsinom ve büyük hüsreli nöroendokrin karsinomlardır. Akciğerde görülenlerin aksine timus lokalizasyonlu nöroendokrin tümörlerin çoğu Atipik karsinoiddir. Nefes darlığı ve öksürük şikayeti ile başvuran ve radyolojik değerlendirmede timus ön lojunda ön mediastinal 7x6 cm lik kitle tesbit edilen 42 yaşında erkek hasta. Transtorasik ince iğne aspirasyonu ile tanı verdiğimiz ve total timektomi operasyonu ile morfolojik ve iimmunohistokimyasal olarak tanıyı doğruladığımız "Atipik Karsinoid Tümör" olgumuz nadir görülmesi nedeniyle sunulmaya değer bulundu.

Anahtar Kelimeler: timus, timik atipik karsinoid ,karsinoid tümör ,nöroendokrin tümör,

Radyoloji-Nükleer tıp

P-083 Referans Numarası: 184

PET/BT İLE ALVEOLAR YAYILIM ÖNGÖRÜLEBİLİR Mİ?

Suat Erus[1], Okan Falay[2], Pınar Bulutay[3], Handan Zeren[4], Serhan Tanju[5], Şükrü Dilege[5]
[1]Koç Üniversitesi Hastanesi, Göğüs Cerrahisi Kliniği
[2]Koç Üniversitesi Hastanesi, Nükleer Tıp Bölümü
[3]Koç Üniversitesi Hastanesi, Patoloji Bölümü
[4]Vkv Amerikan Hastanesi, Patoloji Bölümü
[5]Koç Üniversitesi Tıp Fakültesi, Göğüs Cerrahisi Anabilim Dalı

Amaç: Bu çalışmanın primer akciğer kanserinde alveolar yayılımı ameliyat öncesi görüntüleme yöntemleriyle tahmin edilebilirliğini araştırmaktır.

Metod: Kliniğimizde primer akciğer kanseri tanısı ile ameliyat edilmiş ve preoperatif PET/ BT nin kurumumuzda yapılarak aynı nüleer tıp uzmanı tarafından yorumlanmış 45 hasta patoloji piyesleri alveolar yayılım açısından tekrar değerlendirilmek üzere çalışmaya dahil edildi. Hastaların PET / BT bulgularından bilgisayarlı tomografi volümü (CTV), metabolik tümör volümü (MTV), total lezyon glikoliz (TLG), SUV max, SUV mean analiz edilerek alveolar yayılım ile ilişkisi araştırıldı.

Bulgular: Preoperatif PET/BT incelemesini kurumumuzda yaptıran 45 hasta çalışmaya dahil edildi. 6 hastanın patolojik piyeslerine ulaşılamadığı için çalışma dışı bırakıldı. 39 hastanın 21'i erkek (%53.8), 18'i kadın (%46.2), yaş ortalaması 66.67 +/- 7.88 (42-80) idi. CTV, MTV, total lezyon glikoliz, SUV max, SUV mean değerleri ile alveolar yayılımın varlığı arasında istatistiksel olarak anlamlı bir ilişki saptanmadı ($p>0.05$). Buna karşın CTV/MTV oranı analiz edildiğinde oranın 1 değerinin altında olan hastalarda alveolar yayılımın diğer gruba göre anlamlı olarak daha fazla görüldüğü tespit edildi (%62.9 vs %0, p:0.01).

Sonuç: Alveolar yayılım olan hastalarda yapılan sublobar rezeksiyonlarda lokal nüks riskinin yüksek olduğu birkaç çalışmada gösterilmiştir. Bu açıdan CTV/MTV oranının 1 değerinin altında olan hastaların sublobar rezeksiyon açısından tekrar değerlendirilmesi önerilir.

Anahtar Kelimeler: akciğer kanseri, stas, alveolar yayılım, pet, bt

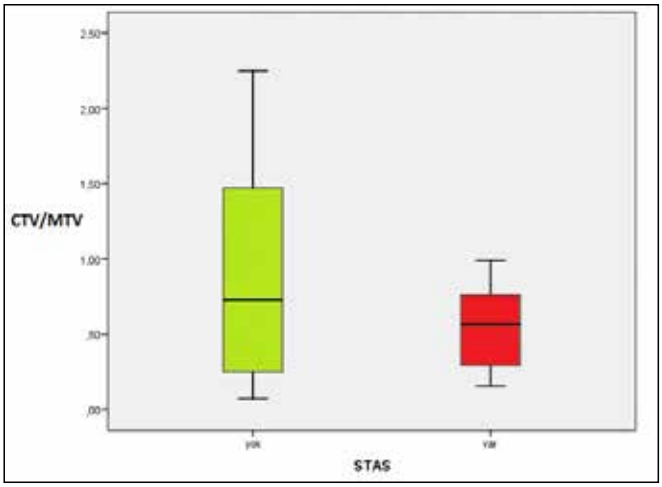

Resim 1.

Tanı-Evreleme

P-084 Referans Numarası: 187

ÖZOFAGUS KANSERİNDE YEDİNCİ EVRELEME SİSTEMİNİN PROGNOZ VE SAĞKALIMA ETKİSİNİN DEĞERLENDİRİLMESİ

Mehmet Gökhan Pirzirenli[1], Ayşen Taslak Şengül[2], Yasemin Bilgin Büyükkarabacak[2], Zeynep Pelin Sürücü[3], Ahmet Başoğlu[2]
[1]Şanlıurfa Mehmet Akif İnan Eğitim Araştırma Hastanesi, Göğüs Cerrahi Kliniği
[2]Ondokuz Mayıs Üniversitesi Tıp Fakültesi, Göğüs Cerrahi Anabilim Dalı
[3]Hakkari Devlet Hastanesi

Amaç: Çalışmamızın amacı; özofagus kanserlerinde son evreleme sistemine ait kriterlerin, tedavi, prognoz, sağkalım yönünden değerlendirilmesi ve bunun yanında 6. ve 7. TNM (Tümör Lenf nodu Metastaz) evreleme sisteminin karşılaştırılmasıdır.

Gereç ve Yöntem: Ocak 2003 ve Aralık 2014 tarihleri arasında özofagus kanseri nedeniyle cerrahi uygulanan 85 hasta retrospektif olarak değerlendirildi. 6. ve 7. TNM'ye göre klinik evrelemeleri yapıldı ve sağkalıma etki eden faktörler araştırıldı.

Bulgular: Özofagus kanser tanısı ile rezeksiyon yapılan 85 hastanın postoperatif ortalama yaşam süresi 44,46 ± 6,71 ay olarak hesaplandı. Başvuru semptomları arasında en sık disfaji ve kilo kaybı görüldü. Histopatolojik tanı olarak hastaların %76,5'i skuamöz hücreli karsinom, %23,5'i adenokarsinomdu. McKeown cerrahisi sonrası postoperatif sağkalımın (57,50 ± 27,86 ay) en yüksek olduğu görüldü. 7. TNM evreleme sistemine göre tümör derinliği, tutulan lenf nodu sayısı ve metastaz varlığının postoperatif prognoz ve sağkalım oranlarını negatif etkilediği görüldü.

Sonuç: 7. TNM evreleme sisteminde, lenf nodu tutulumunun ve tutulan lenf nodu sayısının prognoz ve sağkalımı değerlendirmede en objektif kriter olduğu ve 6. TNM evreleme sistemi ile karşılaştırıldığında daha sağlıklı sonuçlar elde edildiğini ortaya koymaktadır.

Anahtar Kelimeler: Özofagus kanseri, evre, rezeksiyon, sağkalım

Tablo 1.

6. TNM'ye göre Evre	Postop ortalama yaşam süresi (ay)	1 yıllık sağkalım (%)	5 yıllık sağkalım (%)
I	56,00 ± 24,41	75	25
IIA	67,57 ± 16,08	80	42
IIB	51,40 ± 24,08	60	20
III	52,97 ± 16,18	45	36
IVA	8,85 ± 1,20	21	0
IVB	4,70 ± 1,25	10	0

Tablo 2.

7. TNM'ye göre Evre	Postop ortalama yaşam süresi (ay)	1 yıllık sağkalım (%)	5 yıllık sağkalım (%)
IA	56,00 ± 24,41	75	25
IB	125 ± 25,98	-	75
IIA	65 ± 20,53	80	40
IIB	22,85 ± 6,52	57	28
IIIA	37,77 ± 15,35	44	22
IIIB	21,81 ± 8,54	27	18
IIIC	25,16 ± 18,31	33	16
IV	6,91 ± 1,22	16	0

Cerrahi Tedavi

P-085 Referans Numarası: 191

LOKAL İLERİ EVRE KHDAK'NDE RT VE KT SONRASI PERSİSTAN HASTALIKTA KURTARMA CERRAHİSİ İLE UZUN SAĞKALIM - OLGU SUNUMU

İlhami Er[1], Meltem Kırlı[1], Oğuz Çetinayak[1], Barbaros Aydın[1], Nesrin Aktürk[1], Volkan Karaçam[2], İlhan Öztop[3], Ayşe Nur Demiral[1], Rıza Çetingöz[1]
[1]Dokuz Eylül Üniversitesi Radyasyon Onkolojisi Anabilim Dalı
[2]Dokuz Eylül Üniversitesi Göğüs Cerrahi Anabilim Dalı
[3]Dokuz Eylül Üniversitesi Tıbbi Onkoloji Bilim Dalı

Giriş: Lokal ileri küçük hücre dışı akciğer kanseri(KHDAK) için radikal kemoradyoterapiden sonra lokal nüks gelişmesi veya persistan tümör durumunda tedavi seçenekleri sınırlıdır. Seçilmiş hastalarda kurtarma cerrahisi gündeme gelebilir. Çalışmamızda radyoterapi(RT), neoadjuvan ve adjuvan kemoterapi(KT) sonrası persistan seyretmesi nedeniyle kurtarma pnömonektomisi uygulanmış bir lokal ileri KHDAK olgusuna yer verilmektedir.

Olgu: Kasım 2007'de öksürük ve balgam yakınmaları ile başvuran 46 yaşında erkek olgunun toraks BT'sinde sağ akciğer üst lobda atelektaziye neden olan kitle, mediastende paratrakeal, prekarinal, subkarinal, aortikopulmoner multipl metastatik lenfadenopatiler saptanmıştır. Bronkoskopide sağ akciğer üst lob bronşunu tamamen tıkayan kitleden alınan biyopsi ile az diferansiye KHDAK tanısı alan olgu; batın BT, kemik sintigrafisi, beyin BT'de uzak metastaz saptanmaması üzerine evre IIIB(T4N3M0) olarak değerlendirilmiştir. Multidisipliner grup toplantısında tartışılan olgunun tedavisine, N3 hastalığa bağlı RT alan boyutunun büyük olması ve solunum rezervinin kısıtlılığı nedeniyle neoadjuvan KT ile başlanmasına karar verilmiştir. Aralık 2007'de başlanan 2 kür sisplatin ve gemsitabin ile primer tümörde regresyon elde edilmiştir. Ancak mediastinal hastalığın sebat etmesi üzerine KT 4 küre tamamlanmıştır. KT sonrası çekilen Mart 2008 toraks BT'sinde primer tümör ve mediastende toplam <%50 yanıt elde edildiği görülmüştür. Bu aşamada olgudaki N3 istasyon tutulumu kuşkusu ve mediastinal hastalığın devam etmesi nedeniyle RT verilmesine karar verilmiştir. RT'de karşılıklı paralel iki oblik izosentrik alan kullanılarak 18 MV-X enerji ile 3-boyutlu konformal planlama yapılmıştır. Primer tümör ve tutulu mediasten istasyonlarını içeren CTV'ye Mart-Nisan 2008 arasında 39 Gy (3 Gy/fraksiyon/gün) radikal RT uygulanmıştır. RT sonrası Mayıs 2008'deki toraks BT'de primer tümörde regresyon, mediastende stabil yanıt elde edilen olgunun sistemik tedavisine aynı ajanlarla devam edilmesi kararlaştırılmıştır. İki kür daha sisplatin ve gemsitabin alan olguda stabil yanıtın devam etmesi üzerine tek ajan gemsitabine geçilmiştir. Mart 2009'da tamamlanan toplamda 9 kür tek ajan gemsitabin KT'sinde, primer tümörde 3 kür sonrasında minimal regresyon, 9 kür sonrası stabil yanıt elde edilen olgu izleme alınmıştır. İki yıllık izlem sonrası Mayıs 2011 Toraks BT'sinde progresyon görülmesi üzerine çekilen PET-BT'de primer tümörde boyutsal ve metabolik progresyon ve sağ alt paratrakeal ve interlober yeni ortaya çıkmış lenf nodları saptanmıştır. Tedavisiz izlemin 28. ayında progresyon izlenen olguya multidisipliner grup toplantısında kurtarma cerrahisi kararı alınmıştır. Temmuz 2011'de sağ pnömonektomi ve mediastinal lenf nodu diseksiyonu uygulanan olguda ypT2aN0 asiner paterni baskın adenokarsinom tespit edilmiştir. Orta loba geçişi bulunan üst lob yerleşimli 3,5 cm kitle temiz cerrahi sınırlarla çıkartılmıştır. Tümörün santralinde fibroelastozis gibi tedaviye bağlı değişiklikler ve lenfovasküler aralık invazyonu saptanmıştır. Ağustos 2011'de adjuvan KT'sine başlanan olguya toplam 4 kür dosetaksel KT'si verilmiştir. Tedavisini Ekim 2011'de tamamlayan olgu 5 yıldır hastalıksız izlemdedir.

Sonuç: Kurtarma cerrahisi; anrezektabl lokal ileri evre KHDAK tanılı, RT ve KT sonrası lokal nüks gelişmiş veya persistan hastalığı olan, seçilmiş olgularda uygun bir tedavi seçeneğidir.

Anahtar Kelimeler: KHDAK, radyoterapi, kemoterapi, cerrahi

Tanı-Evreleme

P-086 Referans Numarası: 192

PREOPERATİF BRONKOSKOPİ: GEREKSİZ REZEKSİYONLARI ÖNLEMEK AMACI İLE

Ezgi Çimen Güvenç[1], Ahmet Üçvet[1], Serkan Yazgan[1], Soner Gürsoy[1]
[1]İzmir Dr. Suat Seren Göğüs Hastalıkları ve Cerrahisi Eğitim ve Araştırma Hastanesi

Elli yaşında erkek hasta, sağ alt lobda skuamöz hücreli karsinom ve EBUS ile sağ alt paratrakeal lenf bezi metastazı saptanarak 2 kür neoadjuvan kemoterapi aldı.

Tekrarlanan EBUS ile lenf bezi metastazı saptanmaması üzerine operasyon planıyla interne edildi. Preoperatif cerrahi değerlendirme amacıyla yapılan bronkoskopide sağ alt lob girişinde izlenen lezyona ilave olarak sol alt lob girişini infiltre ederek alt lobda devam eden yumuşak doku lezyonu saptandı. Bronkoskopik biyopsi sonucu skuamöz hücreli karsinom olarak gelmesi nedeniyle cerrahiden vazgeçilerek tedavisinin planlanması için onkoloji birimine yönlendirildi.

Bronkoskopi, bronş karsinomu nedeniyle cerrahi tedavi planlanan hastaların preoperatif hazırlığının vazgeçilmez bir parçasıdır. Bu olgu, preoperatif bronkoskopinin göğüs cerrahisindeki öneminin vurgulanması ve gereksiz rezeksiyonları önlemedeki rolünün gösterilmesi amacıyla sunulmuştur

Anahtar Kelimeler: bronkoskopi, endobronşiyal, preoperatif

Cerrahi Tedavi

P-087 Referans Numarası: 193

DOKUZ YILDA PROGRESE OLAN NODÜL: ADENOKARSİNOM

Fatma İlknur Ulugün[1], İlhami Er[2], Rıza Çetingöz[2], Nezih Özdemir[1]
[1]Dokuz Eylül Üniversitesi Göğüs Cerrahi Anabilim Dalı
[2]Dokuz Eylül Üniversitesi Radyasyon Onkolojisi Anabilim Dalı

Giriş: Meme kanseri nedeniyle takip edilen olguda tanı anında sol akciğerde 5 milimetrelik, arteriovenöz malformasyon (AVM) olarak değerlendirilen nodül saptanmıştır. Bu nodülün 9 yıl sonra progrese olması üzerine opere edildi. 2. primer akciğer adenokarsinomu saptandı.

Olgu: 57 yaşında kadın hasta, 70 paket/yıl sigara öyküsü mevcut. Mart 2007 de sağ memede kitle şikayeti nedeni ile sağ meme koruyucu cerrahi ile aksiller diseksiyon yapılan olguda pT1cN1M0 invaziv duktal karsinom tanısı almıştır. Olguya Nisan-Haziran 2007 tarihleri arasında adjuvan 3 kür FEC kemoterapisi uygulanmıştır. Temmuz - Ağustos 2007 tarihleri arasında sağ meme ve periferik lenfatiklere yönelik 25x2 Gy=50Gy ve boost ile primer tümör yatağına yönelik 31x2 Gy Total doz=62 Gy adjuvan radyoterapi uygulanmıştır. Radyoterapi sonrası Ağustos-Ekim 2007 tarihleri arasında 3 kür FEC kemoterapisi uygulanmıştır. Ekim 2007 de tamoksifen başlanmış ve 2 yıl süre ile kullanılmıştır. Tamoksifen sonrasında Kasım 2009 itibari ile anastrazol tedavisi başlanmıştır ve halen devam edilmektedir. 26/10/2007 tarihli toraks BT de sol akciğer alt lob superior segmentte izlenen 5 mm'lik nodül AVM ile uyumlu olarak raporlanmıştır. Akciğerde saptanan nodülün AVM olarak değerlendirilmesi nedeniyle olgunun takipleri direkt akciğer grafisi ile yapılmıştır. 22/06/2016 tarihli Toraks BT de tariflenen nodülün 18 mm'ye progrese olduğu tespit edildi. PET BT de tariflenen nodülde SUV max:2.7 FDG tutulumu izlendi. Sonrasında yapılan bronkoskopide endobronşiyal lezyon izlenmedi, bronş lavaj sıvısı sitolojisi malignite yönünden negatif olarak raporlandı. Multidisipliner konsey toplantısında 2. Primer akciğer kanseri düşünülen olguya cerrahi kararı alındı. 12/07/2016 tarihinde frozen sonucu malign gelen olguya sol alt lobektomi ve mediastinal lenf bezi diseksiyonu uygulandı. Patoloji sonucu lepidik paterni baskın invaziv adenokarsinom, pT1aN0 olarak raporlandı. Evreleme tetkiklerinde uzak metastazı olmayan olgu Evre 1A olarak kabul edildi. Olgunun poliklinik takipleri devam etmektedir.

Sonuç: Özellikle malignite öyküsü bulunan olguların akciğerdeki nodüllerin takipten çıkarılmaması; yıllar sonra bu nodülün progrese olabileceğini bize göstermiştir. Bu sayede olgunun erken evrede tanı ve tedavisi yapılmıştır.

Anahtar Kelimeler: Adenokarsinom, cerrahi

Diğerleri

P-088 Referans Numarası: 232

AKCİĞER KARSİNOMLU HASTADA A-2 GLOBULİN PİKİ

Meral Günaldı[1], Roman İbrahimov[2]
[1]1tıbbi Onkoloji Bölümü, Neolife Tıp Merkezi, İstanbul
[2]Radyasyon Onkoloji Bölümü, Neolife Tıp Merkezi, İstanbul

Giriş: Akut faz proteinleri pozitif ve negatif proteinler olarak iki gruba ayrılırlar. α-2 globulini pozitif akut faz proteini olup seruloplazmin, α-2 makroglobulinin ve haptoglobulinden oluşur. α-2 globulinlerin enfeksiyon, bağ doku hastalıkları, nefritler ve nadiren malign hastalıklarda arttığı bilinmektedir.

Olgu: 65y, erkek hasta, ateş, gece terlemesi, kilo kaybı, öksürük şikayetiyle polikliniğe başvurdu. Tetkiklerinde T.Protein: 7.8, Albumin: 3.8, bence jones proteini (-), protein elektroforezinde α-2 piki saptanmış ve kemik iliği aspirasyon ve biyopsisi yapıldı ve %8-10 plazma hücresi izlendi. Toraks BT'de; Sağ AC üst lobda soliter nodül ve mediastende multipl lenfadenomegali saptandı. Hasta tedaviyi kabul etmedi. Mart 2011'deki protein elektroforezinde α-2 pikinin devam ettiği (Resim 1), KİA-Bx tekrarında; Plazma hücre oranı %7 olarak yorumlanmıştır. PET-BT'de sağ akciğerde kitle, LAP'ler ve surrenalde metastaz saptandı. Hastanın LN eksizyonel biyopsi sonucu; malign epitelyal tümör olarak rapor edildi. Hastaya Dosetaksel 75 mg/m^2, Sisplatin 75 mg/m^2 1/3hft olarak başlandı. 3. ve 6. kür sonrasında PET-BT ile yapılan değerlendirmede belirgin regresyonla birlikte, Albumin/Globulin oranının normale döndüğü, protein elektroforezinde ise α-2 globulin pikinin azaldığı gözlendi (Resim 2).

Tartışma: Akciğer karsinomları en yaygın malignitelerden biridir. Küçük hücreli dışı akciğer karsinomlarının klinik seyri ile bazı serum akut faz proteinlerinin arasında korelasyon olduğu bilinmektedir. Biz burada akciğer karsinomlu bir hastayı α-2 globulin pikinin bulunması ve tedaviye yanıt ile korelasyon göstermesi nedeni ile sunduk.

Anahtar Kelimeler: Globulin, Akçiğer

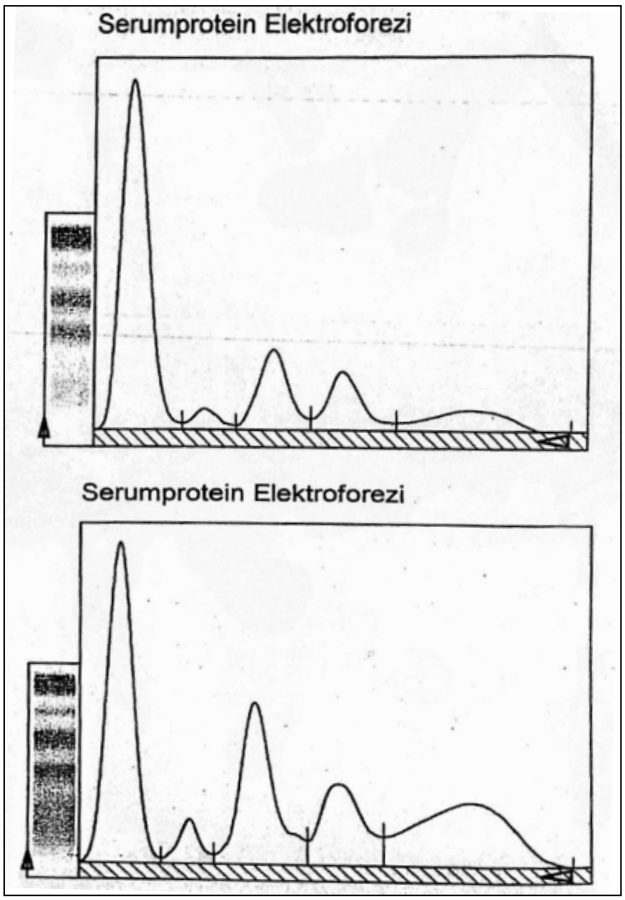

Resim 1.

Cerrahi Tedavi

P-089 Referans Numarası: 198

VERTEBRA İNVAZYONU OLAN KHDAK'NUN MULTİDİSİPİLİNER TEDAVİSİ: OLGU SUNUMU

Hüseyin Ulaş Çınar[1], Burçin Çelik[2], Adnan Altun[3], Baki Tarakçı[4], Selçuk Cemil Öztürk[5]

[1]Medicana İnternational Samsun Hastanesi,göğüs Cerrahisi Bölümü
[2]Samsun 19 Mayıs Üniveristesi Göğüs Cerrahisi Abd; Medicana İnternational Samsun Hastanesi Göğüs Cerrahisi Bölümü
[3]Medicana İnternational Samsun Hastanesi, Beyin Cerrahisi Bölümü
[4]Medicana İnternational Samsun Hastanesi, Radyasyon Onkolojisi Bölümü
[5]Medicana İnternational Samsun Hastanesi, Tıbbi Onkoloji Bölümü

Giriş: Lokal ileri evre akciğer kanseriyle ilgili son yıllarda yapılan çalışmalar, vertebra rezeksiyonuna ilaveten kemo- radyoterapi uygulamalarının kabul edilebilir morbidite ve mortalite oranlarıyla beraber, uzun dönem sağkalım sağladığını göstermektedir. Bu bilgiler ışığında; sağ üst lobektomiye ilaveten, vertebra invazyonu nedeniyle, parsiyel vertebra rezeksiyonu uyguladığımız, ardından adjuvan kemo-radyoterpi tedavisi alan KHDAK'lu olgumuzu sunmayı amaçladık.

Olgu: 65 Yaşında erkek hastada Aralık 2015'te geçmeyen şiddetli sırt ağrısı nedeniyle yapılan radyolojik değerlendrimede; T2,T3,T4 vertebra korpuslarına invaze olduğu düşünülen, sağ akciğer üst lob posterior segmente lokalize, plevral tabanlı, en geniş yerinde ~38x28 mm boyutunda, düzensiz konturlu, malign görünümlü solid kitlesel lezyon saptandı. Bunun üzerine hastaya TTİAB yapıldı. Sonuç KHDAK olarak gelmesi üzerine çekilen PET/CT ve Kranial MRG de uzak metastaz saptanmaması üzerine hastaya aynı seansta Mediastinoskopi+ Sağ Üst Lobektomi + Parsiyel Vertebra Rezeksiyonu yapıldı. Postoperatif dönemde ciddi bir morbidite gelişmeyen hasta 10.gün taburucu edildi. Patoloji sonucu T4N0M0 olarak gelen hastaya adjuvan kemoradyoterapi uygulandı. 1 yıllık takibinde nüks veya metastaz bulgusu olmayan hastanın onkolojik takibine multidisipliner olarak devam edilmektedir.

Tartışma: Sonuç olarak vertebra invazyonu olan KHDAK'nin tedavisinde; vertebra cerrahisi ile beraber (invazyon derecesine göre: parsiyel, hemi, total vertebrectomy) en-blok akciğer rezeksiyonu uygulandığında temiz cerrahi sınırlar elde edilebilmektedir. Bunun yanında lokal nüksün önlenmesi ve uzun dönem hastalıksız sağ kalım elde edilebilmesi için, pre/post-operatif dönemde, kombine kemoradyoterapi uygulamaları ile multidisipliner yaklaşım gerekmektedir.

Anahtar Kelimeler: akciğer kanseri, vertebra invazyonu, vertebrektomi, multidisipliner tedavi, kemoradyoterapi

Resim 1.

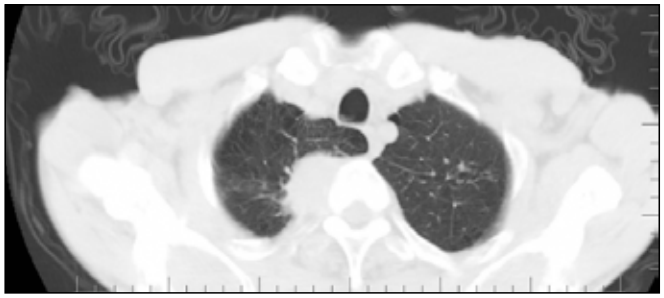

Resim 2.

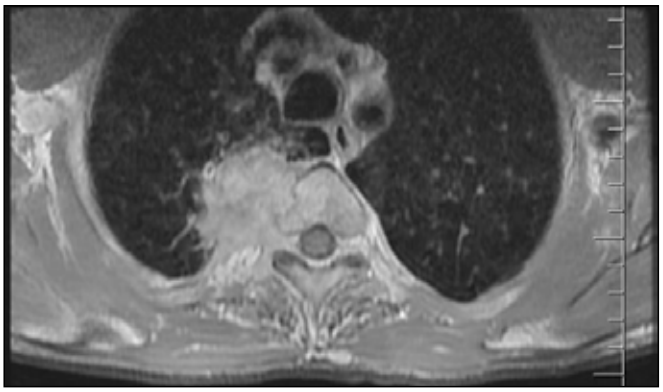

Resim 3.

Diğerleri

P-090 Referans Numarası: 199

SPONTAN PNÖMOMEDİASTİNUM: 10 YILLIK KLİNİK TECRÜBE

Burçin Çelik[1], Yasemin Bilgin Büyükkarabacak[1], Ahmet Başoğlu[1], Volkan Yılmaz[1]

[1]Ondokuz Mayıs Üniversitesi

Giriş: Spontan pnömomediastinum mediasten içinde hava bulunması olarak tarif edilir ve nadir görülen klinik bir durumdur. Kliniğimize 2007-2016 yılları arasında nefes darlığı ve göğüs ağrısı ile başvuran spontan pnömomediastinumlu olguları bildirilmek istedik.

Materyal-Metod: Bu çalışmada 2007-2016 yılları arasında kliniğimizde tedavi edilmiş 13 hasta retrospektif olarak incelendi. Hastalar yaş,sigara alışkanlıkları, etyolojik faktörler ve tedavi seçeneklerine göre değerlendirildi.

Sonuçlar: Hastaların 8 'i erkek, 5'i kadındı. Ortalama yaş 49,3(16-82)'dü. Hastaların ilk şikayetleri göğüs ağrısı, ciltaltı amfizem ve çoğunlukla nefes darlığıydı. 9 hastada toraks ve boyuna yayılan ciltaltı amfizem izlendi. Etyolojide hastaların 2 sinde şiddetli öğürme ve kusma, 2 sinde eşlik eden astım hastalığı, 1 inde geçirilmiş tbc, 1'inde geçirilmiş bronşit, 5 inde aktif sigara kullanımı mevcuttu. 1 hasta C/S sonrası, 1 hasta renal cell ca nedeniyle sol nefrektomi sonrası ve 1 hasta akciğer ca VATS-wedge rezeksiyonu taburculuk sonrası pnömomediastinum gelişen postop hastalardı. Tüm hastalara Toraks BT çekildi ve mediastende yoğun serbest hava görüldü. 5 hastada eşlik eden büllöz amfizem alanları ve 6 hastada eşlik eden pnömotoraks izlendi. Öğürme şikayeti sonrası pnömomediastinum gelişen esrar kullanma öyküsü olan 23 y e hastaya çekilen oral-ıv kontrastlı Toraks BT de mm rik büllöz amfizematöz alanlar izlendi ancak perforasyon yönünde kontrast kaçağı izlenmedi. Yapılan Rijid bronkoskopi+Rijid özofagoskopide de perforasyon ile uyumlu patoloji gözlenmedi. Yutma güçlüğü ve ağrı şikayeti sonrası pnömomediastinum tespit edilen 2 hastanın yapılan özofagoskopisinde perforasyon/fistül izlenmedi ve 14.cm de darlık tespit edilip buji dilatasyon uygulandı. 6 hasta eşlik eden pnömotoraks nedeniyle tüp torakostomi ile, minimal pnömotoraks veya izole pnömomediastinum tespit edilen 7 hasta O2 inhalasyonu ile ilk 2 gün rejim kapalı takip ve tedavi edildi. Pnömotoraks nedeniyle GT takılan ve uzamış hava kaçağı tespit edilen 2 hastaya VATS ile bül ligasyonu, mekanik abrazyon ve apikal plorektomi uygulandı. Hb düşüklüğü, BK yüksekliği izlenmeyen, PAAG lerinde pnömomediastinumda artış izlenmeyen ve klinik olarak stabil izlenen hastalara Y2.günü su ve rejim başlanıp ortalama Y5.günde taburcu edildiler. Sol pnömotoraks nedeniyle GT ü ile takip edilen 1 hasta eşlik eden KCFT yüksekliği ve anüri şikayeti sonrası Y4.gününde arrest ve ex oldu.

Tartışma: Bu makalede nefes darlığı, göğüs ağrısı, ciltaltı amfizem ve boğazda takılma hissi ile başvuran spontan pnömomediastenli olguların izlem, tedavi ve sonuçları sunulmuştur. Toraks BT pnömomediasten tanısı için en duyarlı yöntemdir. Bu hastaların izlem süreleri en az 24-36 saat olmalıdır. Tedavi sebebe yönelik olup hızla tanı konularak gerekiyorsa cerrahi girişim yapılmalıdır.

Anahtar Kelimeler: nefes darlığı, ciltaltı amfizem, pnömomediasten

Epidemiyoloji- Etyoloji

P-091 Referans Numarası: 201

HERGÜN 61 VATANDAŞIMIZI AKCİĞER KANSERİNDEN KAYBEDİYORUZ!..

Sedat Altın[1], Edhem Ünver[1], Hasan Ölmez[1], Gülseren Pekbak[1], Aysel Erdoğan[1], Mustafa Tosun[1], Handan Aksoy[1]
[1]Erzincan Üniversitesi Tıp Fakültesi Mengücek Gazi Eğitim ve Araştırma Hastanesi

Amaç: Hergün 10 civarında trafik kazalarında ölüm gerçekleşirken bunun tam 6 katı akciğer kanser ölümleri için yeterince bilinçlendirme yapmadığımız düşüncesiyle bu çalışma gerçekleştirildi.

Materyal & Metod: TÜİK ölüm istatistiklerinden iyi ve kötü huylu tümörlere bağlı ölümlerle akciğer kanserine bağlı ölümler, 2014 yılı günlere göre, illere, yaşlara ve cinsiyete göre deskriptif analizler kullanılarak karşılaştırıldı.

Bulgular: 357.581 ölümün gerçekleştiği 2014 yılında iyi ve kötü huylu tümörlere bağlı 76.223 ölüm gerçekleşmişken, bunun en fazla ölüme yol açan (%29,2'si) 22.235 ölümle akciğer kanserine bağlı olarak bildirilmiştir. Aylar arasında bariz bir fark bulunmazken, gün başına 209 ölüm tümörlere bağlı, 61 ölüm ise akciğer kanserine bağlı gerçekleşmiştir.

Günde ortalama 52 erkek, 9 kadın toplam 61 kişi akciğer kanserinden ölmektedir. Buna karşılık, 136 erkek, 73 kadın olmak üzere 209 kişi tüm tümörlere bağlı, 539 erkek ve 441 kadın toplam da 980 kişi tüm nedenlere bağlı ölmektedir.

Yaş gruplarına göre bakıldığında 55-64 yaş grubunda 19 (17 erkek, 2 kadın), 65-74 yaş grubunda 18 (16 erkek 2 kadın), 75-84 yaş grubunda 12 (10 erkek 2 kadın) akciğer kanserli hasta ölürken, tüm tümörlerde bu sayılar sırasıyla 49, 56 ve 49, tüm ölümlerde ise, 132,202 ve 302 olarak gerçekleşmiştir.

İlginç olan taraf, akciğer kanserine bağlı ölümlerin 55-64 yaş grubunda, tüm tümörlere bağlı ölümlerin 65-74 yaş grubunda ve tüm ölümlerin ise 75-84 yaş grubunda daha fazla sayıda gerçekleşmesidir.

55-64 yaş grubunda erkek grubunda akciğer kanserine bağlı ölümler, diğer yaş grupları ve kadın grubuna göre daha fazla oranda gerçekleşmiştir ($p<0.001$).

Sonuç: Akciğer kanserine bağlı ölümler, tüm tümörlere bağlı ölümlerin %29'u, tüm ölümlerin %6,2'sini oluştururken, erkeklerde kadınlara göre 5,8 kat, 55-64 yaş grubunda ise, hem erkek hem de kadın grubunda diğer yaş gruplarından daha fazla oranda gerçekleşmiştir. Akciğer kanseri en çok ölüme yol açan kanser olarak maalesef yeterince gündem oluşturmamaktadır.

Anahtar Kelimeler: akciğer kanseri, ölüm, yaş ve cinsiyet

Radyoloji-Nükleer tıp

P-092 Referans Numarası: 197

FDG-PET/BT İLE KÜÇÜK SOLİTER PULMONER NODÜLLERİ DEĞERLENDİRMEDE ATENÜASYON DÜZELTMESİ YAPILMAMIŞ GÖRÜNTÜLERİN KATKISI

Ertan Şahin[1], Ahmet Kara[2], Umut Elboğa[3]
[1]Namık Kemal Üniversitesi Nükleer Tıp Anabilim Dalı
[2]Şanlıurfa Eğitim ve Araştırma Hastanesi Nükleer Tıp Bölümü
[3]Gaziantep Üniversitesi Nükleer Tıp Anabilim Dalı

Amaç: Çalışmamızda, küçük soliter pulmoner nodül (SPN)'lerin FDG-PET/BT ile benign/malign ayırıcı tanısında atenüasyon düzeltmesi yapılmamış PET görüntülerinin katkısını değerlendirmeyi amaçladık.

Gereç-Yöntem: 2cm'den küçük SPN'ü olan 22 hastanın FDG-PET/BT görüntüleri retrospektif olarak incelendi. SPN'lerde FDG tutulumu yoğunluğu vizüel olarak atenüasyon düzeltmesi yapılmış ve yapılmamış görüntülerde 1'den 4'e kadar olan 4 puanlı skorlama yapılarak belirlendi. Vizüel skorlama; atenüasyon düzeltmesi yapılan görüntülerde mediastinal kan havuzu FDG tutulumuna göre, atenüasyon düzeltmesi yapılmayan görüntülerde ise cilt dokusu FDG tutulumuna göre yapıldı. SPN'lerin maxSUV değerleri atenüasyon düzeltmesi yapılmış görüntülerden elde edildi. Vizüel skorlamaya göre 3 puan ve üzeri, maxSUV'a göre 2,5 ve üzeri değerler malign olarak kabul edilirken, SPN'lerin PET görüntülerinde saptanabilirliği açısından; atenüasyon düzeltmesi yapılmış ve yapılmamış görüntülerde vizüel skoru 2 puan ve üzeri değerler kabul edildi. SPN benign-malign ayırıcı tanısında, atenüasyon düzeltmesi yapılmış ve yapılmamış FDG-PET görüntülemeler için sensitivite, spesifite ve doğruluk değerleri hesaplandı.

Bulgular: SPN'lerin boyutu 12-20 mm. aralığında (ortalama 16,3± 2,5 mm.), maxSUV değerleri 1,9-7,4 aralığında (ortalama 3.6± 0,7) idi. Histopatoloji sonuçları (10 hastada) ve görüntüleme bulguları (12 hasta) doğrultusunda; SPN'lerin 9'u malign, 13'ü benign olarak değerlendirildi. Tüm SPN'ler için sensitivite-spesifisite-doğruluk değerleri sırasıyla; atenüasyon düzeltmesi yapılmış FDG-PET görüntülemeler için %90-66.6-77.2, atenüasyon düzeltmesi yapılmamış FDG-PET görüntülemeler için %90-75-81.8 olarak hesaplandı. Hem atenüasyon düzeltmesi yapılmış hem de atenüasyon düzeltmesi yapılmamış FDG-PET görüntülemelerde SPN'lerin hepsinin (vizüel skoru 2 puan ve üzeri) saptandığı görüldü.

Sonuç: Atenüasyon düzeltmesi yapılmamış görüntülerin küçük SPN'lerin karakterini tayin etmede daha yüksek tanısal doğruluğa sahip olduğu görülmüştür. Çalışma grubumuzda olduğu gibi özellikle küçük boyutlu lezyonlarda parsiyel volüm etkisinin maxSUV değerlerindeki olumsuz etkilerine bağlı değerlendirme güçlüğünde bu yöntemin faydalı olabileceğini düşünmekteyiz, ancak daha geniş vaka sayıları ile yeni çalışmalara ihtiyaç vardır.

Anahtar Kelimeler: Soliter pulmoner nodül, PET/BT, atenüasyon düzeltme

Radyoterapi

P-093 Referans Numarası: 202

RADİKAL RADYOTERAPİ UYGULANAN İLERİ YAŞ HASTALARDA TEDAVİ SONUÇLARIMIZ

Pelin Altınok Süt[1], Huriye Şenay Kızıltan[1], Ertuğrul Tekçe[1], Alpaslan Mayadağlı[1], Züleyha Akgün[2]
[1]Bezmialem Vakıf Üniversitesi Radyasyon Onkolojisi
[2]Memorial Şişli Hastanesi Radyasyon Onkolojisi

Amaç: Akciğer kanseri tüm dünyada sıklık ve mortalite oranları açısından tüm tümörler arasında ilk sıradadır. Erken evre opere edilebilir hastalıkta cerrahi önerilmekte iken lokal ileri ve operasyona uygun olmayan hastalarda güncel tedavi eşzamanlı kemoradyoterapidir(KRT). Ancak yaş ve komorbid hastalıklar nedeniyle opere edilemeyen ve sistemik kemoterapiye alamayan hastalarda radikal radyoterapi(RRT) bir tedavi seçeneğidir. Sadece bu gurup hastalarda yapılmış prospektif randomize bir çalışma bulunmamakla birlikte literatürde az sayıda hastayı içeren kemoterapi ile birlikte olan ve olmayan RRT sorgulayan seriler ve bazı çalışmaların subgurup analizleri bulunmaktadır.

Gereç ve Yöntem: Eylül 2011-Mart 2016 tarihleri arasında RRT alan 21 hasta retrospektif olarak değerlendirildi. Tüm hastalarda planlama için BT simulasyon ve PET/BT füzyon kullanıldı. Hastalar 6 MV fotonlarla statik Yoğunluk Ayarlı Radyoterapi(YART) veya Helikal YART teknikleri ile ışınlandı. RRT 33 fraksiyonda 66 Gy eşdeğeri uygulandı. Toksisiteyi değerlendirmek için klinik hedef volüm, planlanan hedef volüm, akciğer, kalp dozları gözden geçirildi(AkciğerV5, AkciğerV10, AkciğerV20, AkciğerV30, Akciğer-PTVV5, Akciğer-PTVV10, Akciğer-PTVV20, Akciğer-PTVV30, ortalama akciğer, kalpV40, kalpV45, kalpV60, ortalama kalp). İstatistiksel analiz için SPSS 21.0 programı kullanıldı. Sağkalım(SK) analizleri Kaplan/Meier ile ve Log Rank Testi kullanılarak yapıldı. P değeri 0,05'in altında anlamlı kabul edildi. Hastalık progresyonu lokorejionel progresyon/nüks veya uzak metastaz çıkması olarak tanımlandı ve progresyonsuz sağkalım analizi tedavinin tamamlandığı tarihten itibaren yapıldı. Genel SK ise tanı tarihinden itibaren hesaplandı.

Bulgular: Hastaların hepsi küçük hücreli dışı akciğer karsinomu tanısı almıştı. Ortalama yaş 77(66-85), ortalama Karnofsky Performans Skoru 60(50-70), ortalama boyut 5,41 cm(2,5-12,1 cm) idi. Klinik evre IA-IIIA idi. Hastalar planlanan tedaviyi tamamladılar ve derece 3-4 akut yanetki görülmedi. Altı hastada tam yanıt elde edildi. Tüm SK 16 ay, hastalıksız SK 10 ay bulundu. Tedavi volümleri, ışınlanan kritik organlar, komorbid hastalık varlığı hastalıksız SK veya genel SK ile ilişkili

bulunmadı. Ancak hastalar vücut kitle indekslerinin(VKİ) göre kategorize edildiklerinde VKİ 25'in üzerinde olanlarda hastalıksız SK 14 ay, 25 ve altı olanlarda 10 ay olarak belirlendi.

Sonuç: RRT inoperable erken evre ve eşzamanlı KRT alamayan ileri evre akciğer kanserinde tedavi seçeneğidir. Literatür verileri RRT ile eşzamanlı KRT'yi ve 70 yaş üstü ve altı hastaların sonuçlarını karşılaştırmaktadır. Bu çalışmalarda tek başına RRT sonuçları bizim SK sonuçlarımız ile benzerdir. Bizim hastalarımızın performans düzeyleri daha düşüktür, ortalama yaş daha ileridir. Toksisitenin kabul edilebilir olması, kritik organ volümlerinin tedavi sonuçlarını olumsuz etkilememesi özellikle performansı orta düzeyde olan ileri yaş hasta grubunda RRT'nin uygun bir tedavi seçeneği olduğunu desteklemektedir.

Kaynaklar

1. Bayman N.Radiotherapy forlung cancer in the elderly. Lung Cancer 2010;68:129-136.
2. Cardia J.Treatment of lung cancer in the elderly:Influence of comorbidity on toxicity and survival. Rep of Prac Oncol Radio 2011;16:45-48.
3. Lee JH. Influence of comorbidities on the efficacy of Radiotherapy with or without Chemotherapy in Elderly stage III Non-small Cell Lung Cancer Patients.Cancer Res Treat 2012;44(4)242-250.

Anahtar Kelimeler: radyoterapi, ileri yaş, radikal

Tablo 1. Hastaların histolojik tipe göre dağılımları

nos	5
adenokarsinom	4
skuamöz hücreli karsinom	11
diğer	1

Tablo 2. Hastaların evrelere göre dağılımı

1A	1
1B	2
2A	2
2B	6
3A	10

Diğerleri

P-094 **Referans Numarası: 203**

RELAPSİNG POLİKONDRİT

Suzan Temiz[1], Ömer Önal[1], Ömer Faruk Demir[1]

[1]*Erciyes Üniversitesi Tıp Fakültesi Göğüs Cerrahisi Anabilim Dalı*

Amaç: Tekrarlayan polikondrit nadir görülen, patogenezinde tip II kollajene karşı gelişen antikorların rol oynadığı, artiküler ve non-artiküler kıkırdak dokuda epizodik inflamatuar ataklarla seyreden otoimmun, multisistemik bir hastalıktır. Solunum sistemi semptomları sıktır ve mortalitenin en önemli sebebidir. Burada relapsing polikondrit ile takipli trakeal tutulumu olan bir olgu sunulmuştur.

Olgu: Polikondrit ve Romatoid Artrit tanısı ile Romatoloji kliniği tarafından takip edilen 43 yaşında bayan hasta ani gelişen solunum sıkıntısı nedeniyle acil servise getiriliyor. Karbondioksit retansiyonu ve solunumsal asidoz gelişen hasta entübe edilerek Anestezi yoğun bakım ünitesine alındı. Hasta 3 kez ekstübe edilip her ekstübasyondan 8 saat sonra tekrar entübe edilmek zorunda kalınması üzerine hasta Göğüs hastalıkları ve Göğüs cerrahi kliniklerine danışıldı. Toraks BT'de trakea duvarında kalınlaşma ve trakea lümeninde daralma tespit edildi **(resim 1).** PET BT'de ise belirgin hipermetabolik aktivite göstermeyen, trakea duvarlarına ait normalden kalın ve asimetrik hiperdens görünümler olarak yorumlandı **(resim 2).** Hastaya 6,5 no'lu bronkoskop ile rijid bronkoskopi uygulandı. Hava yolları hiperemik ve ödemli idi. Endobronşiyal yer kaplayan oluşum tespit edilmedi. Ancak bronkoskop ile girilirken trakeanın açıldığı, geri çekilirken trake lümeninin kollabe olduğu görüldü. Ekstübasyon sonrası tekrar entübe olan hastaya trakeal stent takılması planlandı. Stent uygulaması sırasında CO2 retansiyonu oldu ve işlem başarılı olmadı. Entübe olarak Anestezi yoğun bakım ünitesine alınan hastanın takiplerinde yaygın cilt altı amfizem gelişmesi üzerine toraks ve batın BT çekildi. Sol hemitoraksta pnömotoraks, retroperitoneal alanda ve batında yaygın hava tespit edildi. Sol tüp torakostomisi uygulandı. Göğüs dreni osule ancak hava atışı yoktu. Hastaya laparoskopi uygulanarak batındaki hava drene edildi ancak bir perforasyon tespit edilmedi. Tekrar bronkoskopi yapılan hastada sol ana bronşta yaklaşık 0,5 cm lik alanda mukozal laserasyon tespit edildi. Akciğer grafisi ekspans ve göğüs tüpünden hava ve sıvı drenajı olmayan hastanın 6. günde göğüs dreni çıkarıldı. Yoğun bakımda medikal tedavisi devam edilen hasta ameliyat sonrası 11. günde enfeksiyon nedeni ile ex oldu.

Sonuçlar: Tekrarlayan polikondrit nadir bir hastalık olmasına rağmen pek çok sistemi etkileyerek ciddi komplikasyonlara neden olmaktadır. En sık larinks, trakea ve bronşlar etkilenmektedir. Tedavide nonsteroid antiinflamatuar ilaçlar, kolşisin, sistemik steroidler ve sitotoksik immunsupresif ajanlar kullanılabilir ancak standart bir protokol önerilmemiştir. Sunulan vaka 2 yıl önce relapsing polikondrit tanısı konulmuş takip ve tedavisi yapılmaktayken trakea tutulumu gelişen bir olgu idi. Respiratuar tutulumunu erken evrede saptamak mortaliteyi önemli ölçüde azaltabilir.

Anahtar Kelimeler: hava yolu darlığı,prognoz,relapsing polikondrit

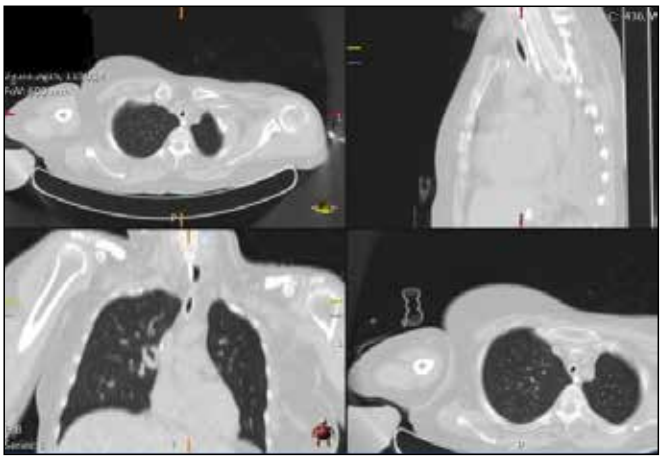

Resim 1.

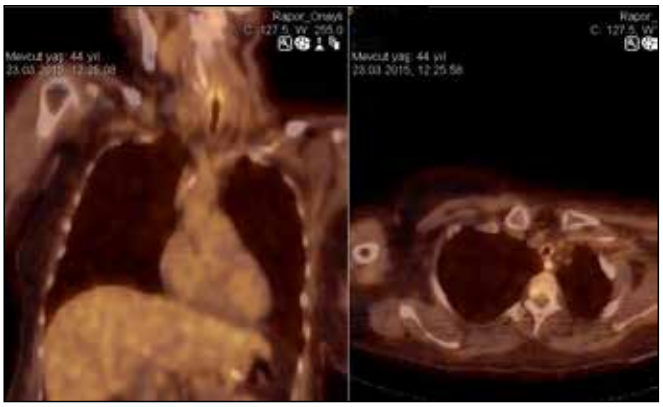

Resim 2.

Epidemiyoloji- Etyoloji

P-095 Referans Numarası: 204

2014 YILINDA YATIŞ YAPILAN TORAKS TÜMÖRLERİNİN DAĞILIMI

Sedat Altın[1], Nurdan Kalkan[1], Gülşah Günlüoğlu[1], Demet Turan[1], Binnaz Zeynep Yıldırım[1], Hatice Sözgen Örenç[1]
[1]Sağlık Bilimleri Üniversitesi Yedikule Göğüs Hastalıkları ve Göğüs Cerrahisi Eğitim ve Araştırma Hastanesi

Amaç: 2014 yılı içinde malignite tanısı alıp yatışı yapılan hastaların içinde toraks tümörlerinin dağılımı ve yatış esnasındaki ölüm oranlarını araştırmak amaçlandı.

Materyal & Metod: 2014 yılında 735 sağlık kuruluşuna yatışı yapılan C00-C97 ICD10 kodu almış hastalar içinden, toraks boşluğunu ilgilendiren tümörlü hastalar çeşitli açılardan irdelendi.

Bulgular: 2014 yılında C00-C97 ICD10 koduyla 205.487 kez yatışı yapılan 123.316 hastanın 21.890'ı (%17,8) toraks tümörü olarak kodlanmıştır. Bunların 18.727'si (%85,6) erkek, 3.163'ü ise kadın olup, alt analizinde bunların 20.249 hastayla(%92,5) akciğer kanserli (C33-C34), 713'ü akciğerin sekonder habis neoplazması (C78.0), 394'ü mezotelyoma(C45), 187'si plevranın sekonder habis neoplazması (C78.2), 165'i İntratorasik lenf nodlarının metastazı (C77.1), 88'i toraks duvarının habis neoplazmı (C76.1) ve 88'i de timus kanseri (C37) sıralandığı görülmektedir.

21.249 yatan hastanın 3.539'u (3.114 erkek ve 425 kadın) hastanede yatışları sırasında ölmüşlerdir. Toraks tümörlerinin hastane kaba ölüm oranı %17,7 olarak gerçekleşmiş ve kadın erkek cinsi arasında anlamlı fark saptanmamıştır. Ölüm oranı açısından akciğerin metastatik tümörleri (C78.0), %32,7 kaba ölüm hızıyla en fazla ölüme yol açarken ($p<0.001$), göğüs duvarı tümörleri (C76.1) ve intratorasik lenf nodu metastazlı hastalarda kaba ölüm hızı en düşük (sırasıyla %3,4 ve %1,2) ölüme yol açmışlardır. Akciğer kanserli hastaların ölüm hızı ise, erkeklerde %17,6, kadınlarda %16,7 olarak gerçekleşmiştir($p>0.05$). Mezotelyomaya bağlı ölüm hızı ise, erkeklerde %16, kadınlarda %17,3 olarak hesaplanmıştır($p>0.05$).

Yaş grupları açısından irdelendiğinde ise, akciğer kanserinin aksine diğer toraks tümörlerinin 40 yaş altı grupta hem erkeklerde (%7,14'e karşın %1,38) hem de kadınlarda (%9,62'e karşın %4,28) anlamlı derecede daha fazla görüldüğü saptanmıştır. ($p<0,0001$, $p<0,01$).

Ölümlerin ise, akciğer kanseri dışındaki toraks tümörlerinde özelliklerde kadınlarda 60 yaş üzeri grupta daha fazla oranda gerçekleştiği hesaplanmıştır ($p<0.001$)

Sonuç: 2014 yılında yatarak tedavi gören malignite tanılı hastaların %18'e yakını toraks tümörlü hastalar olup, akciğer kanserleri toraks tümörlerinin %92,5'unu oluşturmuştur. Diğer torasik tümörler, 40 yaş altında daha sık görülmekte ve daha ileri yaş grubunda ölüme sebebiyet vermektedir.

Anahtar Kelimeler: torasik tümörler, yatan hasta, ölüm hızı

Cerrahi Tedavi

P-096 Referans Numarası: 206

İLERİ YAŞ AKCİĞER KANSERİ REZEKSİYONLARINDA ERKEN DÖNEM MORBİDİTE VE MORTALİTE

Recep Demirhan[1], Ekin Ezgi Cesur[1], Kadir Burak Özer[1], Attila Özdemir[1], Hatiice Eryiğit[1]
[1]Dr. Lütfi Kırdar Kartal Eğitim ve Araştırma Hastanesi, Göğüs Cerrahisi Kliniği

Giriş: Günümüzde Küçük Hücreli Dışı Akciğer Kanseri olgularda operable evrede cerrahi tedavi ilk seçenektir. Dünyada yaşam süresinin uzaması ile birlikte ileri yaşta saptanan akciğer kanseri olgularına uygulanan cerrahi tedavi sayısı da gün geçtikçe artmaktadır. Çalışmamızda, ileri yaş akciğer kanseri nedeni ile opere ettiğimiz olguların post operatif erken dönem morbidite ve mortalite sonuçlarını retrospektif olarak analiz etmeyi amaçladık.

Olgu Sunumu: Çalışmaya 2010-2016 tarihleri arasında kliniğimizde opere edilen 70 yaş ve üzeri 79 küçük hücreli dışı akciğer kanseri olgusu dahil edilmiştir. Hastaların 70'i erkek ve 9'u kadındı. Ortalama yaş 74 (70-84) idi. Tüm hastaların ko-morbid özellikleri kayıt edildi ve operasyon öncesi rutin kan testleri, solunum fonksiyon testleri, iç hastalıkları ve EKO ile kardiyolojik değerlendirmeleri yapıldı. Değerlendirme sonuçlarına göre operabilite kriterleri taşıyan bu hastalara operasyon öncesinde PET/CT ve gerekirli olgularda minimal invaziv yöntemle evreleme yapıldı.

Bulgular: Olguların 63'üne lobektomi (%79) 13'üne pnömonektomi (%16), 3'üne lobektomi+ göğüs duvarı rezeksiyonu ile rekonstruksiyonu uygulandı. Tüm olgulara peroperatif mediastinal lenf nodu disseksiyonu yapıldı. Histopatolojik tiplerine bakıldığında skuamoz hücreli karsinom 41 (%52), 26 olguda (%33) adenokarsinom ve diğer 13 (%15) olarak saptandı. Histopatolojik evreleri ise Evre IA %30, Evre IB %15, Evre IIA %13, Evre IIB %17, Evre IIIA %17, Evre IIIB 1 hasta ve Evre IV 4 hasta olarak kaydedildi. Beş olguya neoadjuvan kemotorapi sonrası rezeksiyon yapıldı.

Post operatif takiplerinde 50 hastada (%63) herhangi bir komplikasyon izlenmezken, 10 hastada (%12) uzamış hava kaçağı, 7 hastada (%8) subkutan amfizem, 10 hastada (%12) pnömoni ve 5 hastada (%6) mortalite gelişti.

Uzamış hava kaçağı olan hastalara heimlich valf ve/veya otolog kan ile plöredezis uygulanması sonrası drenleri sonlandırıldı. Pnömoni ve solunum yetmezliği gelişen olgular yoğun bakım ünitesinde takip edildi. Bu olgulardan 5'i yoğun bakım ünitesinde kaybedildi.

Sonuçlar ve Tartışma: İleri yaş akciğer kanseri olgularında birlikteliğinde bulunan ko-morbid faktörlerin ve özellikle uzun süre sigara içiciliğinin sebep olduğu kronik obstruktif akciğer hastalığı ve amfizem varlığının hastaların post operatif erken dönem morbidite ve mortalite sonuçlarını etkilediği görülmektedir. Mortalite gelişen 5 hastanın operasyon öncesi değerlerinde solunum rezervlerinin sınırda olduğu tespit edildi. Hastaların pre operatif olarak solunum ve kardiyak rezervlerinin iyi değerlendirilmeleri ve post operatif bakım konusunda özenin artırılması ile başarılı sonuçlar göz önünde bulundurulduğunda hastaların ileri yaş kriterinin operasyona engel olmayacağını düşünüyoruz.

Anahtar Kelimeler: ileri yaş akciğer kanseri, akciğer kanserinde rezeksiyon

Cerrahi Tedavi

P-097 Referans Numarası: 207

SLEEVE REZEKSİYON SONRASI POST-OPERATİF 3. AY BRONKOVASKULER FİSTÜL GELİŞİMİ: OLGU SUNUMU

Cem Emrah Kalafat[1], Cemal Aker[1], Kemal Karapınar[1], Özkan Saydam[1], Celalettin İbrahim Kocatürk[1]
[1]Yedikule Göğüs Hastalıkları ve Göğüs Cerrahisi Eğitim Araştırma Hastanesi

Giriş: Bronkovaskuler fistül genellikle masif hemoptizi ile seyreden yüksek mortaliteye sahip, nadir fakat ciddi bir komplikasyondur(1). Bronkovaskler fistüller genellikle sleeve rezeksiyonlar gibi bronkoplastik prosedürler, akciğer nakli, radyasyon tedavisi ve ya göğüs travmaları sonrası izlenir. Fistül gelişminde rol oynayan faktörler olarak bronşiyal anastomoz hattın bozulmuş iyileşme periyodu, bronşiyal ağacın devaskulerizasyonu,hava yolu iskemisi ve anastomoz tekniği sayılabilir(2). Neoadjuvan kemoradyoterapi sonrası sağ sleeve üst lobektomi operasyonu olan hastada post operatif 3. ayında gerçekleşen bronkovasküler fistül vakası tartışıldı.

Olgu: 55 yaşında erkek hasta sağ üst lob bronşundan kaynaklı karinaya uzanan tümor nedeni ile 6 kür pakliteksel karboplatin içeren kemoterapi, 60Gy RT sonrası temmuz 2016 tarihinde sağ sleeve üst lobektomi operasyonu oldu(Resim 1). Rutin poliklinik takiplerinde akut patoloji saptanmayan hasta post operatif 72. günde masif hemoptizi ile acil servise başvurdu(Resim 2). Rijid bronkoskopi ile yapılan değerlendirmede sağ ana bronş hizasındaki anastomoz hattından aktif hemoraji geldiği görülmesi üzerine bronkovaskuler fistül ön tanısı ile tamamlayıcı pnomonektomi kararı alındı. Per operatif fistülün sağ ana pulmoner arter ile bronşiyal anastomoz hattı arasında olduğu saptandı. Bronşiyal anastomoz hattının güvenliğin sağlamak amaçlı sağ tamamlayıcı karinal sleeve

pnomonektomi omentoplasti yapıldı(Resim 3).Post operatif 2.gün dreni sonlandırılan hasta 9. gün taburcu edildi.

Tartışma: Komplet rezeksyon sağlanabilecek ise santral yerleşimli küçük hücre dışı akciğer karsinomlarda sleeve rezeksiyonlar pnomonektomi yerine uygun bir alternatiftir(4,5).Bronkovaskuler fistül göğüs cerrahisinde nadir izlenen ölümcü bir komplikasyondur(5).Özellikle kanser cerrahisinde bronkoplastik rezeksiyon yapılırken; bronş etrafının abartılı diseksiyonu ve mediastinal lenfadenektomi; etraf vaskuler yapıların ayrılmasına,hava yolunun iskemide kalmasına yol açmakta böylelikle anastomoz hattında kötü iyileşme, dehisense veya sitriktürlere neden olabilmektedir. Anastomoz hattındaki kan dolaşımını sağlamak amacı ile omentum çekilmesi, perikardiyal, plevral veya kas flebi çevrilmesi gibi teknikler mevcuttur. Akciğer naklinde donor broşunu kısa tutma, anastomuzu teleskopik teknik ile sütüre etme,donor perikardı veya mediastinal dokular ile destekleme bronş iyileşmesine ve neovaskularizasyona yardımcı olmaktadır(6,7). Özellikle neoadjuvan tedavi sonrası yapılan sleeve rezeksiyonlarda anastomoz hattının sarılmasının faydalı olduğunu savunan yayınlar olsa da(8);Storelli ve ark. indüksyon tedavisinden sonra yapılan sleeve rezeksiyonlarda bile anastomoz hattının doku ile sarılmasının gerekli olmadığını belirtmektedirler(9). Hastanın ilk operasyonunda anastomoza hattı sarılmamış iken; bronkovaskuler fistül sonrası bronş ağcının artmuş frajilitesini desteklemek ve anastomoz hattının yara iyileşmesini arttırmak amaçlı karinal sleeve pnomnektomiye omentoplasti eklenmiştir.

Sonuç: Sleeve rezeksiyonlar akciğer kapasitesinin yeterli olduğu olgularda bile pnomonektomiye alternatif cerrahi rezeksiyonlardır. Bronovaskuler fistül özellikle bronşiyal anastomozlardan sonra karşılaşılabilinen ender ama yüksek mortaliteye sahip bir komplikasyondur. Birincil amaç bu komplikasyonun gelişmesini engellemek olsa da erken tanı ve uygun cerrahi tedavi ile muhtemel mortalitenin önüne geçilebilir.

Anahtar Kelimeler: Sleeve rezeksiyon,bronkovasküler fistül,omentoplasti

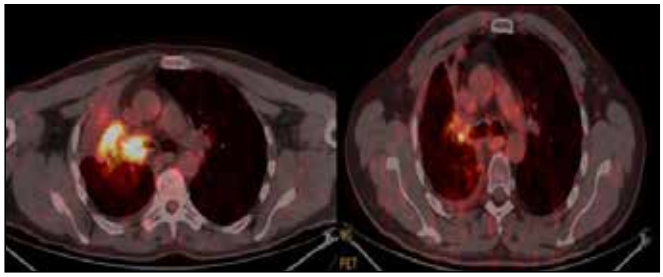

Resim 1.

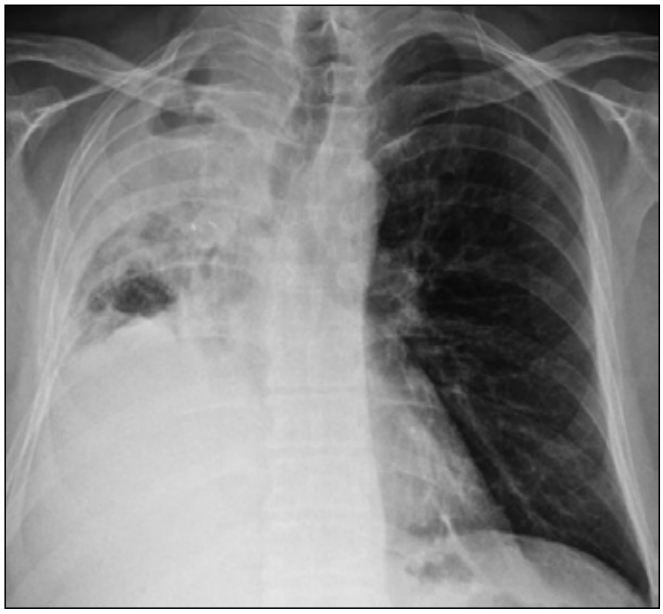

Resim 2.

Resim 3.

Cerrahi Tedavi

P-098 **Referans Numarası: 208**

İNTERSTİSYEL AKCİĞER HASTALIĞI DÜŞÜNDÜREN MULTİPL KAVİTER LEZYONLARI OLAN OLGUDA İNVAZİV MÜSİNÖZ ADENOKARSİNOMA

Zeynep Cesur[1], Funda İncekara[1], Göktürk Fındık[1], Mustafa Demiröz[1], Sadi Kaya[1]

[1]*Ankara Atatürk Göğüs Hastalıkları ve Göğüs Cerrahisi Eğitim Araştırma Hastanesi*

Amaç: Bu olgumuzda dispne ve kuru öksürük şikayeti nedeniyle incelenip, ön tanı olarak interstisyel akciğer hastalığı düşünülmüş; fakat tanısal amaçlı yapılmış tüm konvansiyonel işlemlerle ve transtorasik biyopsi ile kesin tanıya ulaşılamayan video destekli torakoskopik wedge rezeksiyon ile invaziv müsinöz adenokarsinom tanısı almış hastamızdan bahsedeceğiz.

Gereç ve Yöntem: Elliyedi yaşında erkek hasta 3 aydır mevcut olan dispne ve kuru öksürük şikayeti ile hastanemizde tanısal amaçlı tetkik edilen hastanın dosyası incelendi. Benzer klinik ve tanıdaki olgular literatürde araştırıldı.

Bulgular: Elliyedi yaşında, 40 yıl günde 1 paket sigara içicisi erkek hasta 3 aydır mevcut olan dispne, kuru öksürük şikayeti ile hastanemiz göğüs hastalıkları polikliniğine başvurmuştu. Akciğer grafisinde (Resim 1) ve toraks btde her iki akciğer parankiminde dağınık yerleşimli büyüğü 1.5 cm çapında olan ve çoğunluğu kaviter görünümde çok sayıda çekintili konturlu nodüler oluşum (Resim 2) izlenmekteydi. Pozitron Emisyon Tomografisi/Bilgisayarlı Tomografi (PET/BT) de bu lezyonlarda düşük yoğunlukta artmış metabolik aktivite tutulumları (SUVmax: 1.74) mevcuttu. Radyolojik olarak benign natürde akciğer parankim patolojileri ön planda intersisyel akciğer hastalığı düşünüldü. Bronkoskopide endobronşial patoloji saptanmamıştı. Tüberküloz tetkikleri menfi ve gönderilen mantar kültürü dahil tüm kültürlerde üreme olmadı. Kollagen doku markerleri da negatif olarak gelmişti. İnterstisyel akciğer hastalığı konseyine sunulan hastaya öncelikle transtorasik biyopsi (TTBx) uygulandı. Patoloji sonucu konjesyone akciğer parankimi olarak gelmesi üzerine hastaya tanı amaçlı video destekli torakoskopik cerrahi (Vats) ile linguladaki lezyonlu bölgeye wedge rezeksiyon uygulandı. Postoperatif 3. gününde taburcu edilen hastanın patoloji sonucu "İNVAZİV MÜSİNÖZ ADENOKARSİNOM" olarak raporlandı. Onkoloji konseyinde kemoterapi kararı alındı.

Sonuç: Adenokarsinom akciğer kanserinin en sık görülen subtipidir ve bazı serilerde tüm akciğer kanserleri içinde %30 dan fazla oranda görüldüğü bildirilmiştir. 2011'de Uluslararası akciğer kanser araştırma birliği, Amerikan Toraks Derneği ve Avrupa Solunum derneklerinden (IASLC/ATS/ERS) multidisipliner bir uzman grubu tarafından akciğer adenokarsinomlarına özellikle histolojik kriterlere göre yeni bir sınıflama getirilmiştir(1). Bu sınıflamaya göre eskiden müsinöz bronşioloalveoler karsinom bilinen artık invaziv musinöz tip adenokarsinoma olarak değişmiştir. İnvaziv musinöz tip adenokarsinoma alveol duvarından ilerleme gösteren adenokanserin alt grubu olup, farklı radyolojik ve klinik görünüm ile benign hastalıklarla karışabilmektedir(2). Literatürde organize pnömoni(3), pulmoner fibrosis(4), multibl kaviter lezyon(5), intertisyel akciğer hastalığı görünümü veren vakalar bildirilmiştir. Bizim olgumuzda da bilateral multipl kaviter lezyon oluşturmuş ve klinik intertisyel akciğer hastalığını taklit eden patolojinin altından invaziv musinöz tip adenokarsinoma çıkmıştır. TTBx ile benign patoloji raporlanan bu gibi olgularda kesin tanıda daha geniş materyal elde etmek için Vats ile parankim biyopsisi yapılması gerekmektedir.

Anahtar Kelimeler: multipl kavite, invaziv müsinöz adenokarsinoma, interstisyel akciğer hastalığı taklit eden adenoca

Resim 1.

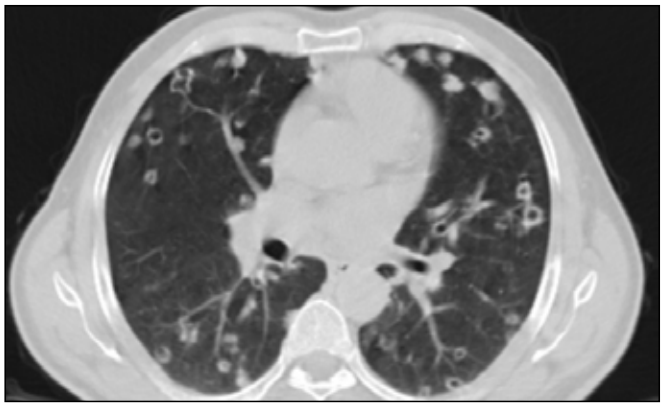

Resim 2.

Diğerleri

P-099 Referans Numarası: 209

TORAKS YERLEŞİMLİ EKSTRAMEDÜLLER HEMATOPOEZ

Suzan Temiz[1], Ömer Önal[1], Ömer Faruk Demir[1]
[1]Erciyes Üniversitesi Göğüs Cerrahisi Anabilim Dalı

Amaç: Ekstramedüller hematopoez (emh) kemik iliğinde hematopoetik hücrelerin üretiminin azalmasına cevap olarak gelişen ve gerekli hematopoetik hücrelerin kemik iliği dışında üretilmesi ile sonuçlanan bir durumdur. Orak hücreli anemi, miyelofibrozis, herediter sferositozis gibi çeşitli hematolojik hastalıkların kompansatuvar bir mekanizması olarak karşımıza çıkmaktadır. Ekstramedüller hematopoez in toraks yerleşimi nadir olması ve plevral tabanlı kitleler ile karışabilmesi nedeniyle bu olgu sunumu hazırlanmıştır.

Olgu: Kronik anemi ve talasemi nedeni ile hematoloji kliniği tarafından takip edilen 44 yaşındaki erkek hastanın çekilen akciğer grafisinde (Resim 1) kitlesel görünümleri olması üzerine toraks bt çekilerek Göğüs Cerrahisi konsültasyonu istendi. Hastanın sistem ve fizik muayenesinde özellik yoktu. Toraks bt'sinde bilateral paravertebral alanda ve kotların bitişiğinde, birden fazla kotu tutan, multiple belirgin iyi sınırlı, homojen yumuşak doku dansiteli alanlar izlendi (Resim 2-3). Bu olguda talasemi tanısı olması ve semptomatik olmaması nedeniyle Radyoloji ile konsulte edilerek tanı amaçlı ek girişimsel işlem yapılmadı. Bu hastalıkta ince iğne aspirasyon biyopsileri veya cerrahi biyopsiler tanıyı desteklemekle birlikte kanama ve hemotoraks riski nedeniyle önerilmemektedir.

Sonuçlar: posterior mediasten ve plevral tabanlı kitlelerin ayırıcı tanısında ekstramedüller hematopoez dikkate alınmalı ve hematolojik hastalıklar yönünden hastalar sorgulanmalıdır.

Anahtar Kelimeler: cerrahi, ekstramedüller hematopoez ,talasemi

Resim 1.

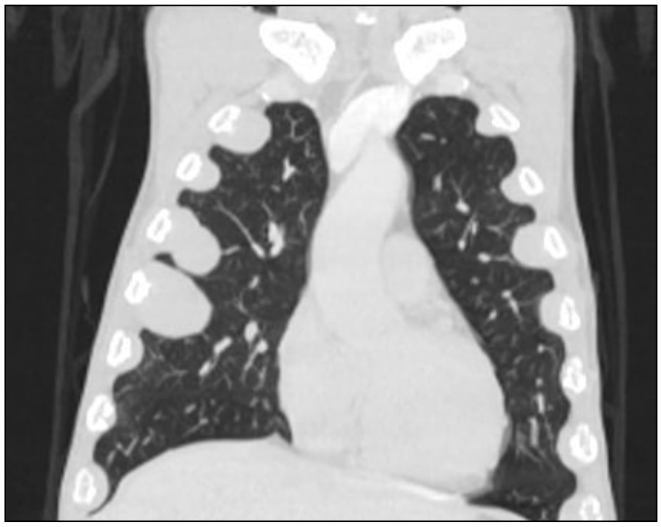

Resim 2.

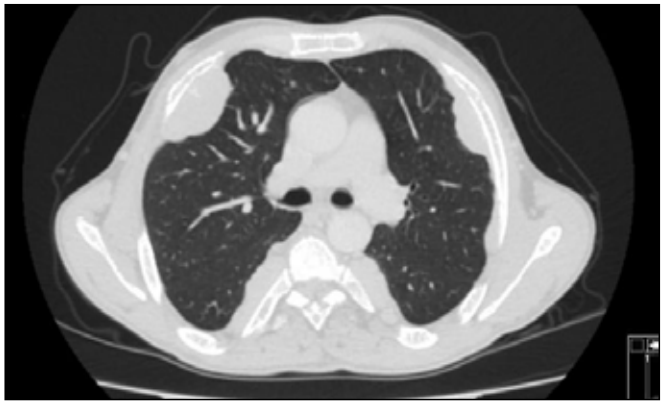

Resim 3.

Moleküler ve Patoloji Tanı

P-100 Referans Numarası: 210

PRİMER PULMONER SARKOMLARIN TANISINDA MOLEKÜLER PATOLOJİNİN ROLÜ: İKİ OLGU SUNUMU

Funda Demirağ[1], Kemal Kösemehmetoğlu[2], Ayşegül Üner[2], Şevki Mustafa Demiröz[1], Ebru Tatçı[1]

[1]Atatürk Göğüs Hastalıkları ve Göğüs Cerrahisi Eğitim ve Araştırma Hastanesi

[2]Hacettepe Üniversitesi Tıp Fakültesi

Amaç: Primer pulmoner sarkomlar nadir ve agresif tümörler olup, yumuşak dokuda gözlenebilen pek çok sarkom primer olarak akciğerden de gelişebilmektedir. Bu tümörlerin patolojik tanısında ilk adım sarkomatoid karsinomların dışlanmasıdır. Ancak histolojik ve immünohistokimyasal bulguların birbiri ile örtüşmesi bu ayrımı zorlaştırmaktadır. Günümüzde moleküler patoloji uygulamaları hem bu ayrımı sağlamaya yardımcı olurken hem de tümörlerin tiplendirmesini sağlamaktadır. Biz moleküler patoloji yöntemlerini uyguladığımız iki olgu ile bu konuya dikkat çekmeyi amaçladık.

Gereç ve Yöntem: İlk olgu 49 yaşında kadın hasta olup, sol akciğer üst lobda 8 cm çapında PET te SUV tutulumu 10.58 olan kitle tespit edildi. Transtorasik biyopside malign olarak raporlanmış ancak nekroz nedeniyle tiplendirilememiştir. Sol torakotomi ile kitleden örnekleme yapıldı. Parafin takiplerinde morfolojik olarak küçük hücreli karsinoma benzeyen CD99, CEA ve EMA pozitif tümöral yapı izlendi. Ancak bu histopatolojik bulgularla Ewing sarkomu ile küçük hücreli karsinom arasında ayrım yapılamadı. İkinci olgu 28 yaşında erkek hasta olup sağ alt lobda 6.5 cm çapında SUV tutulumu 6.30 olan kitle tespit edildi. Kitleden çalışılan frozenda tümör malign olarak raporlanarak alt lobektomi yapıldı. Histopatolojik olarak spindle ve yuvarlak hücrelerden oluşan tümörde diffüz CD99 ve CD56 fokal EMA, TLE1 ve s100 protein pozitifliği gözlendi. Histopatolojik olarak Ewing sarkomu ve sinovial sarkom arasında ayrım yapılamadı. Her iki olguya FİSH yöntemi ile kullanılarak belli sarkomlara ait moleküler değişiklikler araştırıldı.

Bulgular: Birinci olgu EWSR1 break apart FİSH ile EWSR1 genini ilgilendiren translokasyon tespit edilerek Ewing sarkomu olarak raporlanmıştır. İkinci olguda FİSH ile EWSR1 rearanjmanı saptanmadı. Fokal TLE1 pozitifliği nedeniyle SYT breakapart FİSH çalışmasında SYT rearanjmanı gözlenmedi. Bu nedenle büyük oranda sinovial sarkom ve Ewing sarkomu ekarte edilerek olgu EWSR-1 negatif andifeansiye küçük hücreli sarkom olarak raporlanmıştır.

Sonuç: Pulmoner sarkomlarda moleküler patoloji uygulamaları spesifik tanıya ulaşmak ve belli sarkom tiplerini ekarte etmek için kullanılmaktadır.

Anahtar Kelimeler: Pulmoner Sarkom, Moleküler Patoloji

Nadir Tümörler

P-101 Referans Numarası: 211

ÇOCUKLUK ÇAĞINDA KONJENİTAL TİMİK KİSTTE TİMOMA OLGUSU; LİTERATÜRDEKİ İLK VAKA

Göktürk Fındık[1], Deniz Kaygusuz Tikici[1], Şevki Mustafa Demiröz[1], Muhammed Ali Beyoğlu[1], Funda Demirağ[2], Koray Aydoğdu[1], Funda İncekara[1], Sadi Kaya[1]

[1]Atatürk Göğüs Hastalıkları ve Göğüs Cerrahisi Eğitim ve Araştırma Hastanesi, Göğüs Cerrahisi Kliniği

[2]Atatürk Göğüs Hastalıkları ve Göğüs Cerrahisi Eğitim ve Araştırma Hastanesi, Patoloji Kliniği

Amaç: Timomalar, çocuk ve genç erişkinlerde nadirdir. Bugüne kadar 50'den az vaka bildirilmiştir. Olgumuzda; nonspesifik semptomlarla başvuran ve dev mediastinal kitle tespit edilen hasta sunulmaktadır. Hastaya eksploratif amaçlı sol torakotomi yapıldığında boyutu 14x10 cm, düzgün sınırlı, çevre dokuya invazyon göstermeyen, frenik sinir boyutunda 1,5 kat artışa neden olan kistik doku tespit edilmiş ve eksize edilmiştir. Histopatolojik doku tanısı timik kist duvarında gelişen Tip B2 timoma olarak raporlanmıştır. Hastaya ikincil bir operasyonda sağdan VATS ile total timektomi yapılmıştır. Literatür incelendiğinde konjenital timik kist duvarında gelişen timoma olgusunun daha önce bildirilmemiş olduğu görülmüştür.

Olgu Sunumu: Alerjik astım tanısıyla dış merkezde takip edilen 10 yaşında erkek hastaya çekilen akciğer grafisinde timik lojda şüpheli lezyon olması üzerine toraks BT çekilmiş, mediastende kitle tespit edilerek kliniğimize yönlendirilmiş. Değerlendirilen hastaya tanı ve tedavi amacıyla operasyon planlandı.

Bulgular: Sol torakotomi ile ön mediastendeki 14x10 cm boyutunda timik kist ve köken aldığı timus dokusunun eksizyonu yapıldı. Patoloji sonucu timik kist duvarından kaynaklanan tip B2 timoma olarak raporlandı. Hastaya PET/BT çekildi. Kalan timik dokuda şüpheli düzeyde FDG tutulumu izlenmesi üzerine pediatrik onkoloji konseyinde alınan ortak karar doğrultusunda ve PET/BT'de dokunun histopatolojik verifikasyon sınırında kalması nedeniyle hastaya sağdan VATS ile total timektomi yapıldı. İkinci operasyonun patoloji sonucu timik hiperplazi olarak raporlandı.

Tartışma: Timomalar, epitelyal hücreler ve olgun lenfositlerin birlikteliği ile karakterize lenfo-epitelyal neoplazilerdir. Çocuk ve genç erişkinlerde nadir olup, bugüne kadar literatürde 50'den az vaka bildirilmiştir.

Klinik prezentasyon akciğer grafisinde tesadüfen görülen asemptomatik mediastinal kitle, disfaji, venöz konjesyon, dispneye yol açabilecek bası semptomları gibi geniş bir yelpazede görülebilir. Myesthenia gravis, saf kırmızı hücre aplazisi, kazanılmış hipogamaglobulinemi gibi paraneoplastik sendromlara ve bağ dokusu bozukluklarına neden olabilir.

Bizim olgumuzda tümörle ilişkili ek bir bulgu izlenmedi. Yapılan fizik muayenede dinlemekle sol hemitoraksta solunum seslerinin azalmış olduğu ve stridor tespit edildi. Toraks BT'de sol hemitoraksa taşan, ön mediastenden kaynaklanan, timus dokusu ile yakın ilişki gösteren kistik, septalı lezyon görüldü. Cerrahi ile timus bezinin sol torakotomi ile ulaşılabilen, sol lob ilişkili kistik lezyon, sol lob tamamen alınarak rezeke edildi. Patoloji sonucunun timik kist duvarından köken alan Tip B2 timoma ile uyumlu olması üzerine postoperatif dönemde hastaya PET/BT taraması yapıldı. Timik dokuda SUVmax:3,04 olan ve histopatolojik verifikasyon sınırında tutulum izlendi. Hastaya sağ VATS ile total timektomi yapıldı. Postoperatif dönemde komplikasyon gelişmedi.

Çocuklarda nadir görülmesinden dolayı prognozu öngörebilmek, bu hastalara özel bir tedavi rehberi oluşturmak mümkün olmamıştır. Liang ve ark. timomaların değerlendirildiği bir yayında 10 yaş altında ve erkek cinsiyette daha kötü prognoza sahip olduğu görülmüştür.

Sonuç: Mediastinal kitleler; nefes darlığı, hırıltılı solunum gibi spesifik olmayan klinik bulgularla prezente olabilir. Bu yüzden tedaviye rağmen geçmeyen semptomlarda ayırıcı tanıda konjenital timik kist duvarından timoma gelişebileceği, dev boyutlara ulaşabileceği akılda tutulmalıdır.

Anahtar Kelimeler: konjenital timik kist, timoma, VATS timektomi

Resim 1.

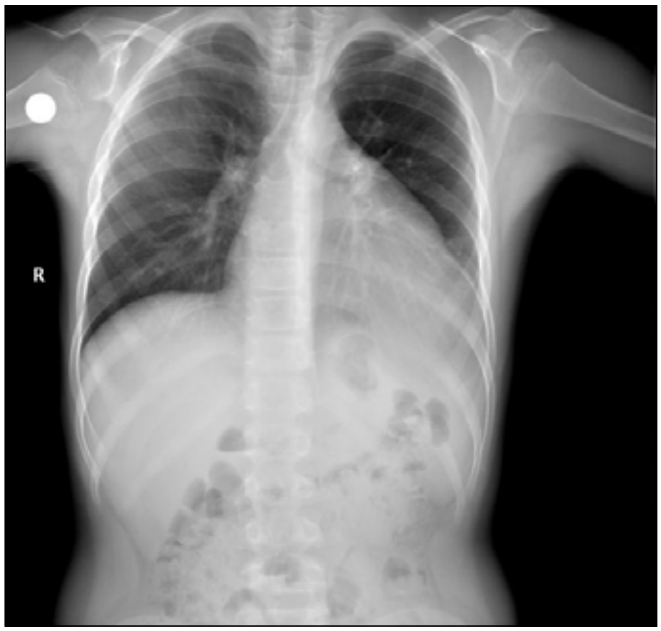

Resim 2.

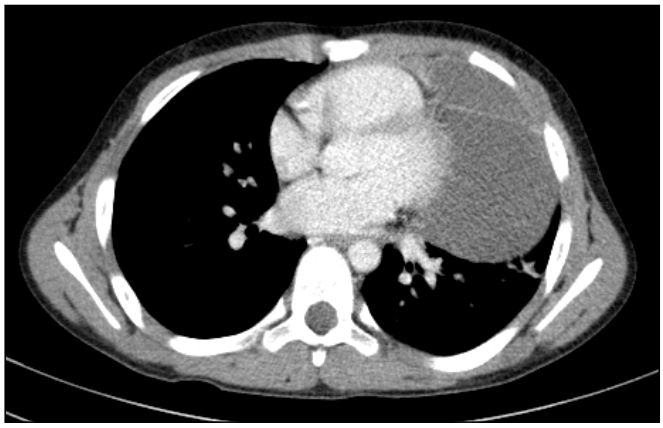

Resim 3.

Cerrahi Tedavi

P-102 Referans Numarası: 213

TXN1M0 KÜÇÜK HÜCRELİ AKCİĞER KARSİNOM OLGUSU

Onur Volkan Yaran[1], Levent Cansever[1], Yunus Seyrek[1], Ali Murat Akçıl[1], Sedat Altın[1], Gülşah Günlüoğlu[1], Mehmet Ali Bedirhan[1]

[1]*Yedikule Göğüs Hastalıkları ve Göğüs Cerrahisi Eğitim ve Araştırma Hastanesi, 3. Göğüs Cerrahisi*

Giriş ve Amaç: Küçük hücreli akciğer kanseri (KHAK) biyolojik davranışı, tedavi şekli ve prognozu açısından küçük hücreli dışı akciğer kanserlerinden ayrılır. Tanı anında çoğunlukla yaygın hastalık evresinde olması, uzak organ metastazı ve bölgesel lenf bezi tutulumu bulunması nedeniyle sistemik bir hastalık olarak kabul edilir. KHAK nöroendokrin tümörler arsında olup akciğer kanserlerinin %15-25'ini oluştururlar.

Olgu: Yetmişüç yaşında erkek hasta. 2008 yılında nazofarenks karsinomu nedeniyle definitif kemoradyoterapi uygulanmış. Düzenli onkoloji kliniği takibinde olan hastanın son çekilen bilgisayarlı tomografisinde(BT) sağ akciğer alt lob posterobazal segmentte 16x15mm boyutlarında mass saptanmış. Pozitron emisyon tomogrofisinde (PET-BT); nazofarenks duvarlarında ve servikal lenfatik istasyonlarda patolojik FDG tutulumları izlenmemiş, sağ akciğer alt lobda 16 mm çaplı SUV: 6.72 FDG tutulumu olan nodul izlenmiştir. Hastada kitleye yönelik Transtorasik İnce İğne Aspirasyon Biyopsisi'nde (TTİA) seyrek atipik skuamöz epitelyum hücreleri olarak raporlandı. Hastanın kraniyal MR'ında metastaz saptanmadı. Hastada yeni geleişen PET (+) mass olması nedeniyle torakotomi yapıldı. Peroperatif olarak palpasyonla kitle saptanamaması üzerine posterobazal segmentektomi yapıldı (Radyolojik olarak tanımlanan bölgeye). Per-operatif frozen section (F/S) organize pnömoni olabileceği söylendi. Preoperatif dönemdeki tetkiklerde malignensi potaonsiyeli yüksek olduğu düşünüldüğü için lenf nodu disseksiyonu yapıldı (7, 8R, 9R ve 11i lenf nodları eksize edildi). Postoperatif patoloji raporunda; kitle organize pnömoni, 11i nolu lenf nodu ise küçük hücreli karsinom metastazı olarak raporlandı. Hastanın böbrek fonksiyonları bozuk olduğu için kemoterapi yapılamadı. Akciğerdeki 11i lenf nodu bölgesine 28 fraksiyonda toplam 50.4 Gy, mediasten lenf nodu bölgesine 28 fraksiyonda toplam 50.4 Gy ve kranial radyoterapi yapıldı. Hastanın böbrek fonksiyonlarının düzelmesi üzerine 6 kür kemoterapi aldı. Hastanın takiplerinde (postoperatif 7. ay)akciğer de kitle saptanmaz iken karaciğerde multipl metastaz ile uyumlu kitleler saptandı.

Tartışma ve Sonuç: Akciğerde kitlesi olan hastalarda preoperatif tetkikler ile tanı konulmaya çalışılmaktadır. Preoperatif dönemde balgam sitolojisi, FOB, EBUS, TTİA, Tru-Cut biyopsi, İnsizyonel biyopsi, eksizyonel biyopsi gibi yöntemler ile tanı konulmaya çalışılmaktadır. Tüm bu uğraşlara rağmen tanı konulamayan hastalara VATS/Torakotomi yapılmaktadır. Kitle çıkarılarak F/S'ye gönderilerek tanıya ulaşılmaya çalışılmaktadır. Ancak F/S her zaman bizi sonuca götürememektedir. Peroperatif dönemde preoperatif tetkikler ışığında karar vermek ve hastaya zarar vermeden etkin tedaviyi yapmak gerekebilir. Hastamızda tüm tetkikler ve F/S ile tanı konulamamasına rağmen yüksek şüpheli lezyon olması nedeniyle segmentektomi ve mediastinal lenf nodu diseksiyonu yapılmıştır. Böylelikle primeri belli olmayan N1 hastalığa neden olan KHAK tanısı konulmuştur. Eğer lenf nodu diseksiyonu yapılmasaydı Tx olan KHAK atlanacak ve tanısı konulamayacaktı. Akciğer cerrahisinde, lenf nodu diseksiyonu vakit kaybı olarak görülmemeli, kitlenin benign/malign ayırımı yapılamaması durumunda mediastinal lenf bezi örneklemesi yapılmalıdır.

Anahtar Kelimeler: Küçük hücreli akciğer karsinomu, Nöroendokrin tümör, hiler N1

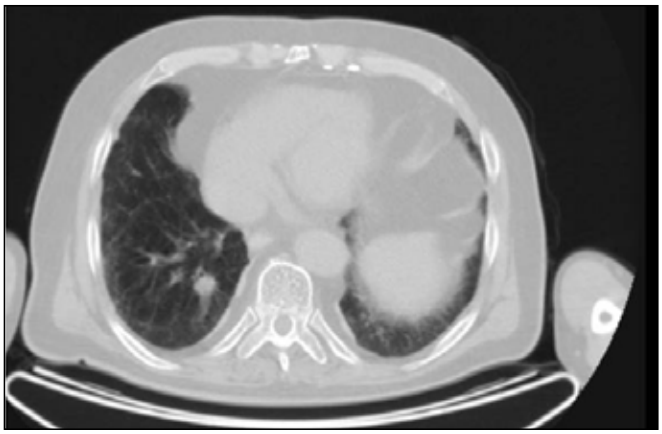

Resim 1.

Cerrahi Tedavi

P-103 Referans Numarası: 214

NADİR GÖRÜLEN ÖN MEDİASTEN KİTLESİ: TİMİK KARSİNOİD

Levent Cansever[1], Yunus Seyrek[1], Onur Volkan Yaran[1], Mehmet Ali Bedirhan[1]

[1]*Yedikule Göğüs Hastalıkları ve Göğüs Cerrahisi Eğitim ve Araştırma Hastanesi*

Giriş ve Amaç: Timik tümörler genellikle ön mediastende görülürler. Malign timus tümörleri içerisinde en sık görülen timomalardır. Daha az sıklıkla timik karsinomlar, timik karsinoidler, timoliposarkomlar görülmektedir. Timik karsinoid, timusun nöroendokrin tümörleri arasında yer almaktadır

ve 0,1/1.000.000 oranında görülmektedir. Genellikle dördüncü ve beşinci dekadda görülürler, erkek kadın oranı 3/1'dir. Timusun nöroendokrin tümörleri nöral krest kaynaklı Kulchitsky hücrelerinden köken aldığı düşünülmektedir. Bu tümörlerin yaklaşık yarısı fonksiyonel olarak aktiflerdir ve genel olarak 6-20 cm arası boyut halinde ilk tanıları konur.

Timik karsinoidli hastaların %50'sinde hormonal bozukluk görülürken, hastaların %40'ında Cushing Sendromu görülür. Hormonal aktivitesi mevcut hastaların tümörleri daha erken tanı alacağından, boyutları diğer fonksiyonel olamayan timus karsinoidlerine göre daha küçük boyutta saptanırlar. Hormonal aktif karsinoid tümor olması durumu karsinoid sendrom olarak adlandırılır ve oldukça nadirdir.

Olgu: Kırkiki yaşında erkek hasta göğüs ağrısı ve öksürük şikayetiyle polikliniğimize başvurdu. Kontrol amaçlı çekilen akciğer grafisinde mediastenden sağ hemitoraksa uzanan kitle görüntüsü izlenmesi üzerine hastaya bilgisayarlı toraks tomografisi (BT) çekildi. BT'de sağ üst anterior mediastende arkus aorta başlangıç seviyesinden başlayarak sağda anterior prekardial alanda yerleşmiş en geniş yerinde 122x95x145mm boyutlu yumuşak doku yoğunluğunda yer kaplayan kitle lezyon izlendi.

Çekilen pozitron emisyon tomografisinde(PET-CT) tarif edilen lezyonun SUVmax:10 olarak raporlandı, vücudun başka bölgesinde tutulum saptanmadı. Median sternotomi ve 4. İKA'dan sternumu da içerecek şekilde sağ meme altı hizasına uzanan anterior torakotomi insizyonu ile kitle eksize edildi. Postoperatif patolojisi timik karsinoid tümör olarak raporlandı (14.5x13x9 cm). Kapsül invazyonu mevcut olan hasta onkolojik tedaviye yönlendirildi.

Tartışma ve Sonuç: Timik karsinoidli hastalar görüntüleme esnansında rastlantısal görülebilecekleri gibi; tümör basısına bağlı semptomlar ile de ortaya çıkabilmektedir. Tümörden üretilen ACTH hormonu etkisiyle Cushing Sendromu gelişmesiyle de tanı alabilirler. Tümörün son evresinde gözlenen uzak metastazların araştırılması aşamasında da saptanabilirler. Akciğer karsinoidlerinin aksine timik karsinoidlerin prognozları kötüdür, cerrahi tedaviden sonra lokal rekürrens ve uzak metastaz sıklıkla görülür. Timik karsinoidlerin tanı anında lokal invazyon oranı %50 ve uzak metastaz oranı %20-30 oranında değişmektedir. Uzun dönem prognozunu tümörün histolojik evresi, mitotik aktivitesi, eşlik eden endokrinopati varlığı, kapsüler invazyon varlığı, lenf nodu durumu ve metastatik hastalık varlığı belirler. Yapılan bir araştırmaya göre hastalığın sağkalımı 3 yıllık %51, 5 yıllık %27 ve 10 yıllık %9 olarak belirlenmiştir. Hastamız postoperatif 7. ayında olup takip altındadır.

Anahtar Kelimeler: Timus, Timik karsinoid, ön mediasten

Resim 1.

Resim 2.

Cerrahi Tedavi

P-104 **Referans Numarası: 215**

PRİMER GÖĞÜS DUVARI TÜMÖRÜNÜ TAKLİT EDEN ATİPİK YERLEŞİMLİ NÖROFİBROM OLGUSU

Merve Hatipoğlu[1], Onur Volkan Yaran[1], Yunus Seyrek[1], Levent Cansever[1], Mehmet Ali Bedirhan[1]

[1]Yedikule Göğüs Hastalıkları ve Göğüs Cerrahisi Eğitim ve Araştırma Hastanesi, 3. Göğüs Cerrahi Kliniği

Giriş ve Amaç: Primer göğüs duvarı tümörleri, göğüs duvarını oluşturan yumuşak doku, kıkırdak veya kemikten gelişir. Vucudun primer tümörlerinin %2 sini, göğüs malignitelerinin %5'ini oluşturur. Bu tümörlerde malignite oranı %60-%70 arası değişir. Primer göğüs duvarı tümörlerinde tanı, iğne aspirasyonu, eksizyonel veya insizyonel biyopsi ile konur.

Nörojenik tümörler torakal kavite içerisinde yaygın olarak görülürler. Sıklıkla mediasten yerleşimli özellikle posterior mediasten yerleşimlidirler. Nadiren interkostal sinir kökenli olabilirler. Bu tümörlerin %95'ini schwannomalar ve nörofibromalar oluşturur. Nörofibromalar primer tedavisi cerrahi olan, malignleşme potansiyeli çok düşük ve rezeksiyon sonrası nadiren nüks görülebilen bir tümördür. Nadir görülen bir lokalizasyonda olması nedeniyle VATS ile eksize ettiğimiz nörofibrom olgusunu sunmayı amaçladık.

Olgu: Otuzbir yaşında erkek hasta 3 gündür mevcut olan öksürük şikayetiyle hastanemize başvurdu. Bilinen bir hastalığı ya da düzenli kullandığı ilacı mevcut değildi. Vücudunda yaygın nevüsleri dışında hastanın fizik muayenesinde ek patoloji saptanmadı. Çekilen akciğer grafisinde sağ hemitoraks apekste lezyon tespit edilmesi üzerine Bilgisayarlı Toraks Tomografi(BT) çekildi. Hastanın BT'sinde, sağ akciğer üst lob posterior segment düzeyinde plevral yerleşimli 33x23 mm boyutlarında lobule konturlu kitle lezyonu olarak tanımlanmıştır. Yapılan transtorasik iğne biyopsisi negatif gelmesi üzerine Video Torakoskopik(VATS) ilekitle eksizyonuna karar verildi. Kitle bir bütün halinde üçüncü kotun üzerinden eksize edildi, (F/S) lipomatöz lezyon olarak yorumlanması üzerine operasyon sonladırıldı. Postoperatif patoloji sonucu nörofibrom olarak geldi.

Tartışma: Nörojenik tümörler, erişkinlerde tüm mediastinal neoplazilerin %20'lik kısmını oluşturur ve yaklaşık %90'ı arka mediasten yerleşimlidir. Yetişkinlerde en sık schwannom ve nörofibroma görülürken, çocuklarda nöroblastoma ve ganglionöroma görülür. Nörofibroma periferal sinir tümörleri grubu içinde yer alan nörojenik bir tümördür ve %10'undan daha azı interkostal sinirlerden köken alır. Hastamızda massın lateral göğüs duvarında saptanması ve göğüs ağrısının olması nedeniyle primer göğüs duvarı maligniteleri ile ayırıcı tanısı yapılmalıdır. Her ne kadar göğüs duvarı tümörlerinde F/S ile tanı sınırlı olsa da F/S yapılmalıdır. Çünkü F/S'de malignite yönünde bilgi vermesi rezeksiyonun şeklini ve boyutunu belirlemektedir. Hastamızda F/S'de lipomatöz yapıların görülmesi bengnite lehine yorumlanmış ve ileri bir rezeksiyona geçilmemiştir. Nörofibromu olan hasta nörofibromatosis açısından değerlendirilmelidir. Nörofibromatosis'in 3 ana formu mevcuttur; nörofibromatosis tip 1 (NF1) (Von Recklinghausen), nörofibromatozis tip 2 (NF2) ve

schwannomatosis. NF1, 1/3000 sıklıkta görülür ve en yaygın formu oluşturur. İnterkostal nörofibromalı hastaların %45'inde Nörofibromatozis tip 1eşlik eder. Hastamızın değerlendirilmesinde saptanmadı.

Sonuç: Özellikle genç bir erişkinin görüntülemesinde göğüs duvarında kitle tespit edilmesi durumunda ön tanılar arasında nörojenik tümörler de akla getirilmelidir. Torakstaki nörojenik tümörler sıklıkla benigndir. Nörofibroma tanısı konan olgular nörofibromatozis açısından araştırılmalıdır. Tedavi yöntemi cerrahidir.

Anahtar Kelimeler: Göğüs duvar tümörü, mediasten kitle, nörofibrom

Resim 1.

Diğerleri

P-105 **Referans Numarası: 217**

TRAKEOBRONKOPATİA OSTEOKONDROPLASTİKA

Suzan Temiz[1], Ömer Önal[1], Ömer Faruk Demir[1]
[1]Erciyes Üniversitesi Göğüs Cerrahisi Anabilim Dalı

Amaç: Trakeobronkopatia osteokondroplastika trakea ve bronş mukozasında kemik ve kıkırdak nodüllerin gelişmesiyle karakterize etyolojisi bilinmeyen nadir bir hastalıktır. Hastaların çoğu asemptomatik seyreder. Ancak hastalık ilerleyip hava yolu stenozu gelişmeye başladığında kronik öksürük, ses kısıklığı, dispne gibi yakınmalar gelişebilir. Bu çalışmada hastalığın trakea tutulumunun derecelendirilmesi ve bronşial hava yollarının tutulumunun takip edildiği bir vaka sunulmuştur.

Olgu: 41 yaşında bayan hasta nefes darlığı şikâyeti ile getirildiği acil serviste görüldü. Göğüs Hastalıkları tarafından 4 yıldır astım nedeni ile takip ve tedavi edilen hastanın çekilen toraks BT'sinde trakea kontürlerinde düzensizlik ve kartilaj dokuda yaygın kalsifikasyonlar mevcuttu (Resim 1). Hastaya fiberoptik biyopsi yapıldı. Vokal kordlardan hemen sonra başlayan polipoid yapılı beyaz nodüller görüldü. Trakea posterior duvarında lezyon yoktu. Buradan biyopsi alındı. Bronkoskobik biyopsisi kalsifiye kemik doku olarak raporlandı. Endoskopik olarak stage B olarak değerlendirildi.

Trakeobronkopatia osteokondroplastikanın spesifik bir tedavisi yoktur. Havayolu obstruksiyonları gelişen olgularda stent yerleştirme, laser ve kriyoterapi ve cerrahi rezeksiyon önerilmektedir. Hastanın solunum fonksiyon testleri ve toraks BT'leri incelendiğinde önceki yıllara göre progresyon tespit edilmediğinden hasta antitussif ve inhaler steroid tedavisi düzenlenerek poliklinik kontrolü önerilerek taburcu edildi (Resim 2-3).

Sonuçlar: Toraks BT'de multiple submukozal nodül ve/veya trakea duvarında kalsifikasyon görülmesi ve posterior membranöz duvarın korunması trakeobronkopatia osteokondroplastika'nın patogonomik bulgusudur. Bronkoskobide ön ve yan duvarları tutan, sert, beyaz renkli, düzensiz, çok sayıda nodüllerin izlenmesi ile tanı kesinleşir. Trakeobronkopatia osteokondroplastika hastalarında bronşial tutulumun değerlendirilmesi amacıyla solunum fonksiyon testlerinin takibi önemlidir.

Anahtar Kelimeler: Solunum fonksiyon testi, Trakeobronkopatia osteokondroplastika



Resim 1.

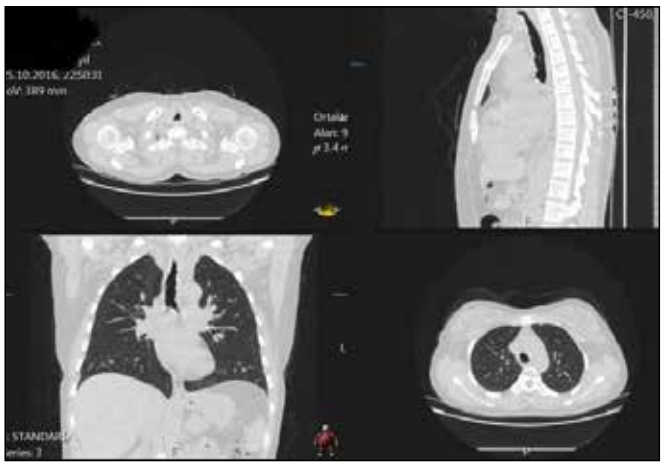

Resim 2.

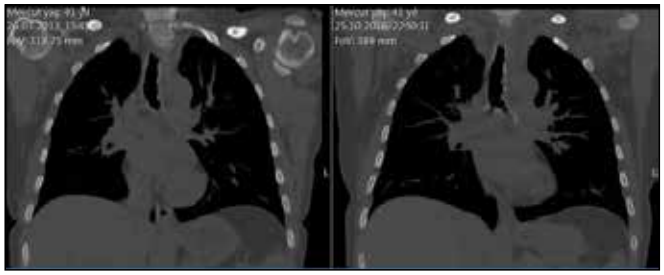

Resim 3.

Cerrahi Tedavi

P-106 **Referans Numarası: 219**

AKCİĞER REZEKSİYONU SONRASI OKSİJEN TOKSİSİTESİNE BAĞLI GELİŞEN AKCİĞER HASARI

Ezin Cem Yeni[1], Kuthan Kavaklı[1], Hakan Işık[1], Orhan Yücel[2], Gürhan Taşkın[3], Sedat Gürkök[1], Alper Gözübüyük[1]
[1]Gülhane Eğitim ve Araştırma Hastanesi Göğüs Cerrahisi Servisi
[2]Gülhane Eğitim ve Araştırma Hastanesi Göğüs Hastalıkları Servisi
[3]Gülhane Eğitim ve Araştırma Hastanesi İç Hastalıkları Yoğun Bakım Servisi

Giriş: Oksijen toksisitesi, uzun sureli yüksek FiO_2 maruziyeti sonrası gelişen, akut akciğer hasarı ile benzer histopatolojik değişiklikler ile karakterize klinik tablodur. Torasik cerrahi geçiren hastalar, postoperatif akut akciğer hasarını önlemek için mümkün olan en düşük FiO_2 ile ventile edilmelidirler. Biz de akciğer kanseri nedeniyle yapılan sol üst lobektomi sonrası karşı akciğerde oksijen toksisitesine bağlı akut akciğer hasarı gelişen bir olgumuzu sunmayı amaçladık.

Olgu sunumu: Elli bir yaşında kadın hastada, bacaklarda ağrı şikayeti ile müracaat ettiği bir sağlık kuruluşunda akciğer grafisi ve ardından çekilen toraks tomografisinde sol akciğer üst lobda spiküle konturlu 15x18 mm boyutlarında lezyon tespit edilmiş. 60 paket/yıl sigara içme hikayesi olan hasta bu şekilde ileri tetkik ve tedavi amacıyla kliniğimize müracaat etti. Preoperatif hazırlık aşamasında sol karotis arterinde de darlık saptanan hastaya öncelikle girişimsel radyoloji tarafından stent

yerleştirildi. Altı haftalık ikili antiplatelet tedavisi sonrası çekilen yeni toraks tomagrafisinde kitlede progresyon izlenmesi (Resim 1) ve yapılan evreleme tetkiklerinde uzak organ ve mediastinal lenf nodu metastazı saptanmaması üzerine hastaya sol üst lobektomi ameliyatı uygulandı. Postoperatif 1. günde 2 ünite eritrosit süspansiyonu replasmanı yapıldı. Postoperatif 1. günde hipoksemi gelişen ve çekilien kontrol akciğer grafisinde sağ tarafta diffüz infiltratif görünümü olan hastanın kliniği ve labaratuvar bulguları herhangi bir enfeksiyonun varlığını desteklemiyordu (Resim 2). Postoperatif 2. günde çekilen akciğer grafisinde bilateral yaygın infiltratif görünüm olması (Resim 3) ve hipoksemisinin derinleşmesi, nazal O_2 tedavisini tolere edememesi üzerine hastaya non-invazif mekanik ventilasyon uygulanmasına karar verildi. Dahiliye yoğun bakım ünitesinde 10 gün non-inavif mekanik ventilasyon uygulanan hasta başarılı bir şekilde tedavi edildikten sonra problemsiz olarak taburcu edildi. Patoloji sonucu büyük hücreli nöroendokrin karsinom olarak raporlanan hastaya adjuvant kemoterapi planlandı.

Sonuç: Toraks cerrahisinde tek akciğer ventilasyonu sırasında yüksek FiO2 uygulaması oksijen toksisitesine neden olabilir ve postoperatif erken dönemde akut akciğer hasarı oluşturabilir. Biz de bu olgu sunumunda bu konuya dikkat çekmek istedik ve böyle bir komplikasyon gelişen hastada non-invazif mekanik ventilasyon ile başarılı sonuçlar alınabileceğine vurgu yaptık.

Anahtar Kelimeler: oksijen toksisitesi, akciğer hasarı

Cerrahi Tedavi

P-107 **Referans Numarası: 222**

MULTPLE PRİMER AKCİĞER KANSERLİ BİR OLGUDA VATS PNÖMONEKTOMİ

Kuthan Kavaklı[1], Ezin Cem Yeni[1], Hakan Işık[1], Ersin Sapmaz[1], Gökhan Ayberik[1], Hasan Çaylak[1], Sedat Gürkök[1], Alper Gözübüyük[1]

[1]Gülhane Eğitim ve Araştırma Hastanesi Göğüs Cerrahisi Servisi

Giriş: Multiple primer akciğer kanserleri senkron veya metakron olarak presente olabilirler. Düşük doz tomografinin yaygın kullanılmaya başlaması ile sık tespit edilmeye başlanan multiple primer akciğer kanserlerini metastatik lezyonlardan ayırmada ise genetik mutasyon çalışmaları devam etmektedir. Biz de farklı loblarda lokalize, farklı histopatolojik tipte olan ve minimal invazif yaklaşım ile rezeksiyon uygulanan multiple primer akciğer kanserli olgumuzu sunmak istedik.

Olgu sunumu: Altmış sekiz yaşında erkek hastada yaklaşık 4 ay önce sırt ağrısı ve halsizlik yakınmaları ile müracaat ettiği sağlık kuruluşunda çekilen akciğer grafisi ve toraks tomografisinde sol akciğer alt lob ve üst lobda iki farklı lezyon saptanmış. Tanısal amaçlı yapılan bronkoskopi ile sol akciğer alt lobdaki kitlenin endobronşiyal komponentinden alınan biyopsi sonucu skuamoz hücreli karsinom olarak raporlanmış, üst lobdaki lezyondan biyopsi yapılamamış. Klinik evreleme amacıyla yapılan PET/BT'sinde sol akciğer üst lobda ve alt lobda lokalize lezyonlar dışında patolojik düzeyde FDG tutulumu saptanmamış.

Bu şekilde kliniğimize müracaat eden hastaya cerrahi tedavi planı olarak öncelikle üst lobdaki kitlenin (histopatolojik tanısı olmayan) wedge rezeksiyonu ve malign gelmesi halinde sol pnömonektomi yapılması önerildi. Öncelikle sol üst lobda yer alan lezyon VATS ile wedge olarak rezeke edildi. Frozen section inceleme sonucu öncelikle adenokarsinom olmak üzere malignite pozitif olarak raporlanması üzerine hastaya VATS ile pnömonektomi yapıldı. Postoperatif 1. günde toraks tüpü çekilen ve herhangi bir komplikasyon gelişmeyen hasta postoperatif 7. günde sorunsuz olarak taburcu edildi. Postoperatif patolojik incelemede peribronşiyal lenf nodu metastazı saptanan hasta adjuvant kemoterapi için medikal onkoloji kliniğine yönlendirildi.

Sonuç: Özellikle hiler yerleşimli akciğer kanserinin cerrahi tedavisinde alınan VATS pnömonektomi kararı bronşiyal ve/veya vasküler sleeve rezeksiyon tekniklerinin günümüzde başarı ile uygulanmasın dolayı erken alınmış kararlar olarak tartışma konusu yapılmaktadır. Ancak minimal invazif yaklaşım ile yapılan rezeksiyonların postoperatif komplikasyonlar açısından avantajı göz önüne alındığında bizim olgumuzda olduğu gibi uygun olgularda mümkün olduğunca yapılmasının gerektiğini düşünüyoruz.

Anahtar Kelimeler: senkron tümör, vats pnömonektomi, minimal invazif

Cerrahi Tedavi

P-108 **Referans Numarası: 224**

NADİR BİR OLGU; MEZENKİMAL DEV AKCİĞER TÜMÖRÜ

Cemal Aker[1], Salih Bilen[1], Cem Emrah Kalafat[1], Sertan Erdoğan[1], Özkan Saydam[1], Celalettin İbrahim Kocatürk[1]

[1]Yedikule Göğüs Hastalıkları ve Göğüs Cerrahisi Eğitim ve Araştırma Hastanesi 1. Cerrahi Kliniği

Giriş: Akciğer dokusundaki mezenkimal hücreler yönünde farklılaşan fibroma, lipoma, leiomiyoma, hemangioma, kondroma ve hemangioperisitoma gibi tümörler nadir görülürler.Klinikte nadiren karşımıza çıkan bu durumu olgu sunumu olarak sunuyoruz.

Olgu: 62 yaşında kadın hasta göğüs ve sırt ağrısı ile polikliniğe başvurdu.Hastanın PA akciğer grafisinde (Resim 1) sol alt zonda kitle tespit edilmesi üzerine Toraks Bt istendi (resim 2).Sol alt lob posterior segmentte 9x10 cm boyutunda düzgün sınırlı kitle tespit edildi. Hastanın yapılan bronkoskopisinde sol alt lob segment bronşları dıştan bası ile ileri derecede daralmış olarak izlendi, başka bir patoloji izlenmedi.TTİA ile patolojik tanı elde edilemeyen hastanın solunum fonksiyonları yeterli ve ek hastalığı olmaması üzerine ekploratis torakotomi planlandı.Hastaya torakotomi ile sol alt lobektomi ve mediastinal lenf nodu diseksiyonu yapıldı.Patoloji 21x12x12 cm iğsi hücreli malin mezenkimal tümör olarak raporlandı.Lenf nodları ise tüm istasyonlarda tümör negatif olarak raporlandı.

Sonuç Akciğerin mezenkimal tümörleri bilindik akciğer tümörleri dışında klinikte nadiren de olsa karşımıza çıkabilmektedir.Tedavi ve tanıda cerrahi olarak tümörün çıkartılması gereklidir.Diğer bilindik akciğer malignitelerinin yanı sıra ayırıca tanıda akılda bulundurulmalıdır

Anahtar Kelimeler: Mezenkimal tümör,cerrahi tedavi,akciğer maligniteleri

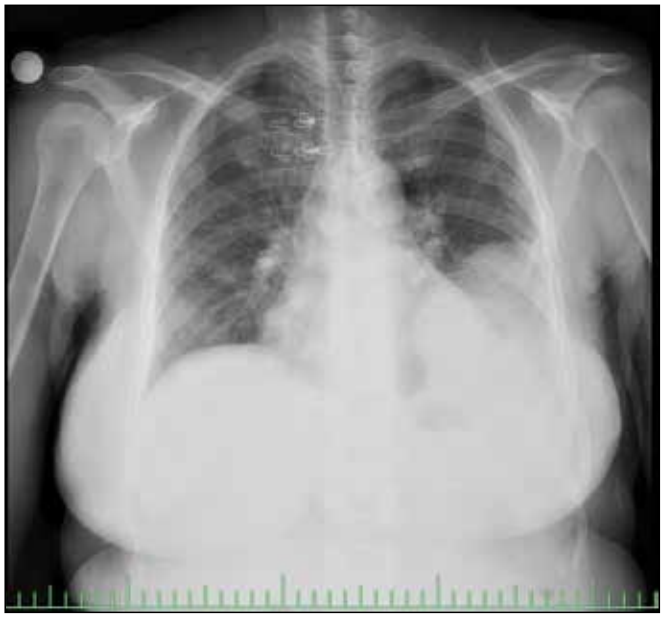

Resim 1.

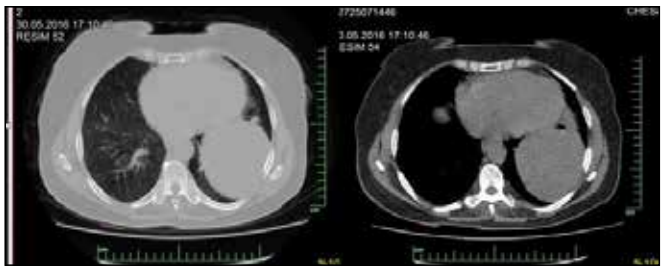

Resim 2.

Radyoterapi

P-109 Referans Numarası: 226

METASTATİK AKCİĞER KANSERİ: PALYATİF RADYOTERAPİNİN ROLÜ

İpek Pınar Taşyürek[2], Hatice Şen[2], Furkan Öztürk[2], Havva Karabuğa[2], İlhami Ünal[2], Mine Şalk[2], Suheyla Aytac Arslan[1], Nuriye Özdemir[3]
[1]Ybu Radyasyon Onkoloji
[2]Ataturk Eğitim ve Araştırma Hastanesi
[3]Ybu Medikal Onkoloji

Amaç: Akciğer kanseri tüm dünyada ve ülkemizde gerek görülme sıklığı gerekse mortalite nnedeni olarak ilk sırada yer almaktadır. Primer tedavisi cerrahi olmak ile birlikte metastatik evrede radyoterapi (RT) ve kemoterapinin rolü palyasyondur. Bu çalışmamızda metastatik akciğer kanseri tanısı ile palyatif RT verilen hastaların sağ kalım ve buna etki eden faktörleri değerlendirmeyi amaçladık.

Materyal - Metod: 2008-2016 yılları arasında Atatürk Eğitim ve Araştırma Hastanesi Radyasyon Onkoloji Kliniğine metastatik akciğer ca tanısı palyatif radyoterapi (RT) verilen 91 hasta verisi değerlendirildi. Metastazdan ölüm veya son kontrol tarihine kadar geçen süre genel sağ-kalım (GS), palyatif RT'den ölüm veya son kontrol tarihine kadar geçen süre RT_GS olarak tanımlandı.

Sonuçlar: Hastalarımızın büyük çoğunluğu erkek (%84.6), median yaş 62 idi. Hastalarımızın %23.6 küçük hücreli, (KHK), %39.3 adeno, %21.3 yassı hücreli, %15.7 diğer karsinomlardan oluşmakta idi. Tüm hastalar palyatif RT almıştı. Palyatif RT bölgeleri; %42.9 beyin, %27.5 kemik, %25.3 primer kitle, %4.4 diğer bölgelerden oluşmakta idi. Tüm hasta grubunda GS 48 hafta iken RT-GS 18 hafta bulundu. Her iki gruptada yaşam süresine etki eden parametreler incelendiğinde GS'ye etki eden en önemli prognostik faktör yaş idi. Tanı yaşı 62'nin altında olan hastalar 62 ve üzeri gruba göre anlamlı olarak uzun yaşıyor idi (71 hfta vs 44 hafta, p=0.006). Cinsiyet, ECOG performans durumu, histopatolojik alt tip, RT alanının hem GS'ye hemde RT_GS'ye herhengi bir istatistiksel analmlı etkisi gözlenmedi (p>0.05). Palyatif RT bölgesine göre primer bölge, kemik ve beyin RT'si sonrası SK'lar beyin RT sonrası SK'lar sırası ile21 hafta, 20 hafta,18 hafta bulundu (p=0.72)

Tartışma: Çalışmamızda metastatik akciğer kanserinde GS literatür verileri ilede uyumlu olarak 1 yıl civarı tesbit edildi. Metastatik evrenin herhangi bir dönemimde RT aldıktan sonra SK yaklaşık 4.5 ay idi. Bu yaşam süresi göz önüne alındığında metastatik hastalarda palyatif RT etkisi göz ardı edilmemelidir. Ancak bu konuda yapılacak daha fazla hasta sayılı çalışmalara ihtiyaç vardır.

Anahtar Kelimeler: Akciğer kanser palyatif radyoterapi

Cerrahi Tedavi

P-110 Referans Numarası: 227

PLEVRAL EFFÜZYON YÖNETMİNDE BAŞARIYI ETKİLEYEN FAKTÖRLER

Ahmet Bülent Kargı[1], Necdet Öz[1], Mustafa Özdoğan [2]
[1]Özel Medicalpark Antalya Hastanesi
[2]Özel Memorial-medstar Antalya Hastaneleri

Giriş: Malign plevral effüzyon (MPE) kanser hastaları için majör bir morbidite sebebidir. Uygun drenaj ve plörodez palyasyonu sağlar. Ancak tedavide yetersizlik ve nüks görülebilir. Çalışmamızın amacı çeşitli parametreler ile plörodez başarısı arasındaki ilişkiyi ortaya koymaktır.

Mateyal ve Metod: Mayıs 2009- Ekim 2016 arası 2 ayrı merkezde plevral efüzyon sebebiyle drenaj ve plörodezis yapılan yaş ortalaması 63,7 (±14,2) (21-93 yaş) olan, 97 erkek 49 kadın toplam 146 hasta çalışmaya alındı. Effüzyonun etyolojisi yanında, plevral sıvı özellikleri, drenaj şekli, plörodez ajanı gibi parametreler kaydedildi. Etyolojide 7 (%4.8) hastada mezotelyoma, 75 (%51.4) hastada bronş karsinomu, 25 (%17.1) hastada meme kanseri ve 39 (%26.7) hastada ise diğer kanser türleri izlendi. 139 hastada (%95.2) hastada plörodez için steril talk kullanıldı. 35 (%24) hastada tedavide yetersizlik veya nüks gözlendi. Sonuçlar istatistik olarak değerlendirildi. Cinsiyet, patoloji, taraf, drenaj şekli ile nüks arasında istatistik korelasyon gösterilemedi. Plevral sıvı sitolojisi pozitif olan hastalarda nüks oranları istatistiksel olarak daha fazla bulundu (p= 0,004).

Tartışma ve Sonuç: Plevral sıvı sitolojisinin pozitif olması plörodez başarısını etkilemektedir.

Anahtar Kelimeler: Plevral efüzyon, kimyasal plörodezis,

Radyoterapi

P-111 Referans Numarası: 228

SAĞ / SOL AKCİĞER KANSERİNİN KLİNİK VE PROGNOSTİK FARKLILIKLARI

Suheyla Aytac Arslan[1], Furkan Öztürk[2], Havva Karabuğa[2], Hatice Şen[2], Mine Şalk[2], İlhami Ünal[2], İpek Pınar Taşyürek[2], Nuriye Özdemir[3]
[1]YBU Radyasyon Onkolojisi
[2]Ataturk Eğitim ve Araştırma Hastanesi
[3]Ybu Medikal Onkoloji

Amaç: Akciğer kanserlerinde klinik ve prognostik önemi olan epek çok faktörü tanımlanmıştır. Ancak primer tümör yerinin yeri konusunda net bir veri yoktur. Biz bu çalışmamızda primer tümörün sağ veya sol akciğer yerleşimine göre klinik ve patolojik özelliklerini değerlendirdik.

Materyal - Metod: 2008-2016 yılları arasında Atatürk Eğitim ve Araştırma Hastanesi Radyasyon Onkoloji Kliniğine AK tanısı ile başvuran 113 hasta verisi değerlendirildi. Primer tümör bölgesinin sağ veya sol akciğer olmasına göre hastalar iki gruba ayrılarak karşılaştırmalı olarak değerlendirildi.

Sonuçlar: Hastalarımızın primer tümör lokalizasyonu %61.9 sağ, %38.1sol akciğer yerleşimliydi. Sağ AK'de kadın cinsiyet oranı sola göre anlamlı olarak yüksek idi (%15.7 vs %3.7, p=0.02). Yine küçük hücreli tümör oranı istatistiksel olarak anlamlı olmamak ile birlikte anlamlılığa yakın sağ yerleşimli tümörlerde daha yüksek idi (%31.7 vs %17.1, p=0.09). Tanı anında metastatik hastalık oranı sol akciğer tümörlerinde daha yüksek bulundu (%69.0 vs %55.7, p=0.036). Median yaş, tanı anındaki ECOG performans durumu, sigara ve herhangi bir karsinogenik madde maruziyeti açısından gruplar arasında anlamlı fark bulunamadı (p>0.05). Yaşam sürelerine bakıldığında sağ ve sol AK'de genel sağ kalım oranlarında benzer bulundu (14 vs 15 ay, p=0.51).

Tartışma: So günlerde kolorektal ve meme gibi farklı tümör tiplerinde primer tümör lokalizasyonunun önemine dair veriler çıkmıştır. Her iki akciğerin özellikle lenfatik drenajlarının farklılığı göz önüne alındığında; çalışmamızda primer tümör lokalizasyonuna göre klinik farklılıklar olmasın rağmen bu genel sağ kalıma yansımamıştır. Ancak hasta grubumuzun heterojenliği göz önüne alındığında daha homojen gruplarda ileri çalışmalara ihtiyaç vardır.

Anahtar Kelimeler: akciğer kanseri tümör lokalizasyonu

Cerrahi Tedavi

P-112 Referans Numarası: 229

KANSERE EŞLİK EDEN PARANEOPLASTİK SARKOİD BENZERİ REAKSİYONDA TEKLİ VE ÇOKLU BİYOPSİNİN TANI DEĞERİ

Necdet Öz[1], Ahmet Bülent Kargı[2], Akın Yıldız[1], Mustafa Özdoğan[1]
[1]Özel Memorial-medstar Antalya Hastaneleri
[2]Özel Medicalpark Antalya Hasatanesi

Amaç: Sarkoid benzeri reaksiyon(SBR) birçok organ sistemini etkileyen granülomatöz bir hastalık olup maligniteye eşlik edebilmektedir. En sık rastlanan radyolojik bulgusu bilateral hiler lenf nodlarıdır. Özellikle lenfomada ve akciğer başta olmak üzere mediastene metastaz yapan kanserlerde ayırıcı tanıda önem taşımaktadır. PET-CT değerlendirmede sarkoidoz tutulum paterni ve alanlarının bilinmesi ayırıcı tanıda oldukça önemlidir. Bu çalışmada primer kanser tanısı olan veya malignite kuşkusu bulunan olgularda SBR tanısında tek ya da çoklu biyopsinin histopatolojik tanı değeri araştırıldı.

Yöntemler ve Gereç: Primer malignite tanısı olan takipte PET- CT de patolojik suv değerlerine sahip lenf nodu saptanan mediastinoskopi ve lenf nodu biyopsisi ile örnekleme yapılan olgular retrospektif olarak incelendi. Toplam olgu sayısı 24 olup yaş ortalaması 65.8(38-83) yıldı. Olgulardan 11 olguya tekli(grup 1) 13 olguya ise çoklu(grup 2) biyopsi yapılmıştı. Çoklu biyopsi de ortalama 3.15 farklı istasyondan biyopsi alındı,alınan biyopsi örnekleri ayrı ayrı incelendi. Olgularda primer tanılar patoloji bulguları incelendi.

Bulgular: Meme kanseri SBR saptanan en sık primer hastalıktı. İkinci sıklıkta kolon kanseri takiben akciğer kanserine SBR eşlik ediyordu. Grup 1 de örnekleme 7 olguda servikal mediastinsokopi 2 olguda parasternal mediastinoskopi, 2 olguda ise servikal lenf nodu biyopsis ile yapıldı. Grup 2 de ise tamanında servikal mediastinoskopi 1 olguda servikal mediastinoskopiye parasternal mediastinoskopi eklendi. Grup 1 de tüm olgularda SBR saptanırken grup 2'de SBR dışında 3 olguda reaktif lenf nodu hiperplazisi saptandı.Ortalama takip süresi grup 1'de 18 ay grup 2 de 26 aydı. Hiçbir olguda primer hastalığa ait patoloji saptanmadı. Operasyon süresi komplikasyonlar açısından iki grup rasında fark saptanmadı.

Sonuç: PET-CT değerlendirmede diagnostik BT eşliğinde ve paraneoplastik durumları gözönüne alarak yorumlama önemlidir. Kansere tanı veya takipte eşlik edebilen SBR'nin doğru olarak saptanabilmesi hasta yaklaşımına önemli katkı sağlayabilmektedir. Olgu sayısı yetersiz olmakla birlikte bu olgularda tekli biyopsininde sarkoid benzeri reaksiyonun tanısında yeterli olabileceği görüşündeyiz.

Anahtar Kelimeler: Kanser, Sarkoid Benzeri Reaksiyon

YAZAR DİZİNİ

A

Acar, Leyla Nesrin **92, 99, 100**
Ağababaoğlu, İsmail **83, 84**
Akal, Rıfat Murat **63, 96**
Akan, Emine **93**
Akan, Özcan **93**
Akarsu, Muhittin **58**
Akbıyık, Ayten Güner **83, 107**
Akçam, Tevfik İlker **66, 69, 101**
Akçay, Çimen **61**
Akçıl, Ali Murat **126**
Akdemir, Osman Cemil **99, 100**
Aker, Cemal **88, 122, 129**
Akgün, Ayşegül **101**
Ak, Güntülü **58**
Akgün, Züleyha **120**
Akın, Hasan **62, 94, 106**
Akın, Işıl Başara **71**
Akı, Zeynep **89**
Aksoy, Handan **86, 120**
Aktürk, Nesrin **56, 62, 72, 117**
Akyol, Fadıl **53**
Akyürek, Nalan **34**
Akyürek, Serap **55**
Alan, Özkan **110**
Alan, Selahaddin **93**
Alar, Timuçin **104, 109**
Alkış, Necati **82**
Alpay, Levent **59**
Altınok, Tamer **70**
Altın, Sedat **47, 86, 120, 122, 126**
Altun, Adnan **119**
Altundağ, Özden **35**
Ancın, Burcu **65, 73**
Antonia, Scott **81**
Apaydın, Selma Mine Kara **80**
Arda, Naciye **116**
Arıcı, Dilek Sema **100**
Arpacı, Fikret **64**
Arrieta, Oscar **81**
Arslan, Suheyla Aytac **130**
Arslantaş, Zeynep **89**
Artaç, Mehmet **70**
Asar, Selda Nur **89**
Aslan, Ferit **82**
Ata, Özlem **102**
Ayata, Hande Baş **48, 58**
Ayberik, Gökhan **129**
Aydemir, Bülent **56, 102, 104, 106**
Aydın, Barbaros **56, 62, 72, 117**
Aydın, Burç **81**
Aydoğdu, Koray **100, 125**
Ayık, Sevgi **93**

B

Babacan, Nalan Akgül **110**
Bakkal, Hakan **55**
Balcı, Ali **71**
Balta, Cenk **90**
Barlesi, Fabrice **81**
Başal, Fatma Buğdaycı **82**
Başoğlu, Ahmet **82, 99, 113, 117, 119**
Batıhan, Güntuğ **97**
Batur, Şebnem **67, 81**
Bayır, Ayşe Güneş **77**
Bayram, Ahmet Sami **54, 56, 68, 69**
Baysungur, Volkan **59**
Bedirhan, Mehmet Ali **126, 127**
Behzatoğlu, Kemal **92**
Benekli, Mustafa **72**
Beyoğlu, Muhammed Ali **92, 125**
Bıçakçıoğlu, Pınar **80**
Bilen, Salih **79, 129**
Bilgiç, Hayati **64**
Birak, Ali **78, 113**
Boran, Ertay **110, 111**
Boran, Mertay **110, 111**
Borghaei, Hossein **81**
Bozdağ, Önder **83**
Bozkurtlar, Emine **49**
Bozkurt, Mustafa **71**
Bölük, Salih **84**
Börekçi, Şermin **81**
Brahmer, Julie **81**
Bulutay, Pınar **63, 116**
Büyükkarabacak, Yasemin Bilgin **82, 99, 113, 117, 119**
Büyükpınarbaşlı, Nur **99**

C-Ç

Camcıoğlu, Burcu **72**
Caner, Burcu **93**
Cangır, Ayten Kayı **49, 63, 65, 68, 89, 95, 100, 101**
Cankurtaran, İsmail Cihat **89**
Cansever, Levent **62, 126, 127**
Cemaller, Çağrı **93, 94, 97, 98**
Cengiz, Mustafa **53, 55**
Ceritoğlu, Altan **93, 94, 97, 98**
Cesur, Ekin Ezgi **87, 122**
Cesur, Zeynep **105, 123**
Ceylan, Cemile **48, 58**
Crino, Lucio **81**
Çağırıcı, Ufuk **66, 69, 101**
Çağlar, Hale **47**
Çakan, Alpaslan **66, 69, 101**
Çaylak, Hasan **129**
Çelen, Y. Zeki **91**
Çelik, Ali **89**
Çelik, Ayten **71**
Çelik, Burçin **30, 85, 99, 110, 113, 119**
Çelik, Ömür Karakoyun **51**
Çetinayak, Oğuz **56, 72, 117**
Çetingöz, Rıza **56, 62, 71, 72, 112, 117, 118**
Çetinkaya, Gamze **54, 56, 68, 69**
Çevik, Gökçen Tuğba **83**
Çeyinayak, Oğuz **62**
Çınar, Hüseyin Ulaş **110, 119**
Çiltaş, Aydın **72**

D

Dal, İsmail **106**
Dane, Faysal **110**
Dauletkazin, Azamat Meyramoviç **53**
Deligönül, Adem **69, 93**
Demir, Adalet **54, 68**
Demirağ, Funda **66, 125**
Demiral, Ayşe Nur **19, 56, 62, 71, 112, 117**
Demirbağ, Hatice **102**
Demirci, Umut **82**
Demirhan, Recep **87, 88, 122**
Demirkaya, Ahmet **91**
Demir, Ömer Faruk **60, 121, 124, 128**
Demiröz, Mustafa **105, 123**
Demiröz, Şevki Mustafa **125**
Desai, Kaushal **81**
Dikmen, Erkan **65, 73**
Dikmen, Zeliha Günnur **65**
Dilege, Şükrü **50, 59, 63, 116**
Dinçer, Esat **93**
Dinçer, Seyid İbrahim **98**
Dinçer, Seyyit İbrahim **62, 106**
Direk, Tamer **63, 94, 98**
Doğan, Deniz **64**
Doğan, Rıza **65, 73**
Doğru, Mustafa Vedat **106**
Doğusoy, Ilgaz **102**
Dölek, Yasemin **84**
Dural, Koray **115, 116**
Duran, Ayşe Ocak **82**
Durgut, Yasemin **93**
Dübüş, Türkan **91, 92**
Dündar, Zeynep Pelin **72**

E

Eberhardt, Wilfried Ernst Erich **81**
Elbe, Hülya **52**
Elboğa, Umut **91, 120**
Engin, Hüseyin **83**
Engin, Kayıhan **48, 58**
Enön, Serkan **49, 63, 68, 89, 90, 100, 101**
Ercelep, Özlem **110**
Erdoğan, Aysel **86, 120**
Erdoğan, Sertan **79, 88, 114, 129**
Eren, Tahir Şevval **83, 107**
Ergene, Gökhan **48**
Ergönül, Ayşe Gül **66, 69, 101**
Er, İlhami **56, 62, 72, 117, 118**
Eriş, Ali Hikmet **77**
Er, Metin **114**
Erol, Mehmet Muharrem **54, 56, 68, 69**
Erol, Yeliz **52, 58, 97**
Ersöz, Hasan **83, 84**
Erşen, Ezel **67**
Ertaş, Hülya **93**
Erus, Suat **50, 59, 63, 116**
Eryiğit, Hatice **87, 122**
Evkan, Ayşen **90**
Evren, Evrim **77**
Evrensel, Türkkan **69, 93**

F

Falay, Okan **116**
Fayette, Jérome **81**
Felip, Enriqueta **81**
Fındıkcıoğlu, Alper **66, 85**
Fındık, Göktürk **92, 99, 100, 105, 123, 125**
Filinte, Gaye Taylan **88**

G

Gamsızkan, Mehmet **111**
Gebitekin, Cengiz **54, 56, 68, 69**
Gedik, İsmail Ertuğrul **104, 109**
Gerçekoğlu, Hakan **104**
Geredeli, Çağlayan **70**
Gezer, Naciye Sinem **71**
Gideroğlu, Kaan **88**
Girgin, Oğuz **93, 94, 97, 98**
Gonca, Çiğdem **49, 68, 96**
Gözübüyük, Alper **128, 129**
Güçlü, Meral Boşnak **72**
Güden, Metin **48, 58**
Gülbaş, Zafer **96**
Gül, Burak **78, 113**
Gülhan, Erkmen **66, 80, 92, 99, 100**
Gültekin, İsa Emre **89**
Günaldı, Meral **118**

Günal, Nesimi **115**, **116**
Günay, Şamil **103**
Güner, Mertay **48**, **58**
Güneş, Süleyman Gökalp **63**, **65**, **94**, **98**
Güney, Özgür **102**
Günlüoğlu, Gülşah **122**, **126**
Gürel, Duygu **56**
Gürer, Bora **59**
Gürkök, Sedat **128**, **129**
Gürsoy, Soner **52**, **55**, **58**, **87**, **97**, **114**, **118**
Güvenç, Ezgi Çimen **118**
Güvercin, Emre **88**
Güzey, Özgür **106**

H

Halaç, Hande Melike **71**
Halezeroğlu, Hasan Semih **48**
Halil, Süleyman **110**
Hamamcı, Andaç **58**
Hamzayev, Elvin **49**, **65**, **95**, **96**
Hasanov, Rahib **110**
Hatipoğlu, Merve **127**
Hazer, Seray **100**
Healey, Diane **81**
Hellmann, Matthew **81**
Horn, Leora **81**

I-İ

Işık, Ahmet Feridun **43**
Işıkdoğan, Abdurrahman **25**
Işık, Fethullah **71**
Işık, Hakan **128**, **129**
İbrahimov, Farrukh **90**
İbrahimov, Ferruh **49**, **95**
İbrahimov, Roman **118**
İnan, Sevinç **105**
İncekara, Funda **123**, **125**
İntepe, Ömer Giray **79**, **83**, **86**, **102**
İsa, Necla **93**

K

Kablan, Özgür **77**
Kahya, Yusuf **49**, **65**, **68**, **89**, **90**, **98**, **100**, **101**
Kalafat, Cem Emrah **62**, **114**, **122**, **129**
Kalkan, Nurdan **122**
Kapdağlı, Murat **50**, **59**, **63**
Karaağaç, Mustafa **70**
Kara, Ahmet **120**
Karabuğa, Havva **130**
Karaca, Gülden **93**
Karacan, Yasemin **93**
Karaçam, Volkan **117**
Karadurmuş, Nuri **64**
Kara, Hasan Volkan **68**
Kara, H. Volkan **67**
Karakaş, Yusuf **83**
Karakılıç, Ali **83**, **84**
Karamustafaoğlu, Yekta Altemur **89**, **90**
Karaoğlanoğlu, Özden **112**
Karapınar, Kemal **88**, **122**
Karasoy, Durdu **65**
Kargı, Ahmet Bülent **130**, **131**
Kars, Ayşe **83**
Kasap, Servet Seçkin Tunç **49**, **90**, **96**, **98**
Kavaklı, Kuthan **128**, **129**
Kavukçu, Hasan Şevket **68**, **94**, **98**, **101**
Kavurmacı, Önder **66**, **69**, **101**
Kaya, Buğra **70**
Kaya, Handan **49**
Kaya, Sadi **92**, **99**, **100**, **105**, **123**, **125**
Kaya, Serap **110**
Kaygusuz, Gülşah **90**
Kayış, Ayşin **71**
Kaynak, Kamil **67**, **68**
Kazaz, Seher Nazlı **112**
Kefeli, Mehmet **85**
Kemal, Yasemin **107**
Kervancıoğlu, Ahmet Selim **33**
Kılıç, Burcu **67**, **81**
Kılıç, Dalokay **66**, **85**
Kılıç, Mehmet **98**
Kılıç, Nevzat **80**
Kıraklı, Esra Korkmaz **61**
Kıral, Hakan **59**
Kırbıyık, Mekin **93**
Kırlı, Meltem **56**, **62**, **112**, **117**
Kızıltan, Huriye Şenay **120**
Kiziltan, Huriye Şenay **77**
Kocaman, Gökhan **49**, **63**, **68**
Koca, Sinan **110**
Kocatürk, Celalettin İbrahim **62**, **79**, **88**, **114**, **122**, **129**
Koçak, İsmail **70**
Koçak, Muhammed Emre , **68** **95**, **96**
Koçer, Bülent **83**
Kombak, Erdem **49**
Koral, Lokman **70**
Korkmaz, Fulya T. **91**
Kök, Abdülaziz **99**, **100**
Kömürcü, Berna **61**
Kömürcüoğlu, Berna **69**, **87**, **90**
Köse, Kenan **55**
Kösemehmetoğlu, Kemal **125**
Köse, Tülay **93**
Köylü, Murat **47**
Kumbasar, Ulaş **65**, **73**
Kurt, Ender **69**
Kurtman, Cengiz **105**
Kuru, Ahmet **56**, **72**
Kutlay, Hakan **49**
Kutluk, Ali Cevat **79**, **88**
Külahçı, Çiğdem **81**

L

Li, Ang **81**

M

Macun, Saliha **93**
Mandel, Nil Molinas **50**, **59**, **96**
Mayadağlı, Alpaslan **77**, **120**
Melek, Hüseyin **54**, **56**, **67**, **68**, **69**
Meteroğlu, Fatih **78**, **113**
Metin, Serda Kanbur **59**
Metintaş, Muzaffer **58**
Metintaş, Selma **47**, **58**
Mısırlıoğlu, Aysun Kosif **59**
Mollamemişoğlu, Hande **49**
Mulamahmutoğlu, Sait **81**

O-Ö

Obuz, Çiğdem **93**, **94**, **97**, **98**
Okay, Tamer **79**, **86**, **102**, **104**, **106**
Okur, Erdal **48**
Osma, Emine **56**, **62**
Öcal, Nesrin **64**
Öcal, Ramazan **64**
Öksüzoğlu, Berna **82**
Ölçmen, Aysun **106**
Ölmez, Hasan **86**, **120**
Ölmezoğlu, Ali **69**
Önal, Ömer **60**, **121**, **124**, **128**
Önal, Tuna **105**
Öneç, Birgül **111**
Öner, İrem **102**
Örenç, Hatice Sözgen **122**
Ören, Nural **116**
Özakay, Kerim **92**
Özaydın, Şükrü **64**
Özbay, Nurver **107**
Özbey, Mahmut **103**
Özbilgin, Kemal **105**
Öz, Büge **40**, **81**
Özdemir, Atilla **87**
Özdemir, Attila **122**
Özdemir, Beyza Şirin **55**
Özdemir, Nezih **56**, **118**
Özdemir, Nuriye **130**
Özdil, Ali **66**, **69**, **101**
Özdoğan, Mustafa **130**, **131**
Özercan, Mesut Melih **73**
Özer, Erhan **56**, **69**
Özer, Kadir Burak **87**, **88**, **122**
Özgül, Melike **105**
Özkan, Berker **54**, **56**
Özkan, Elgin **100**
Özkan, Murat **49**, **94**, **95**, **96**, **98**, **100**, **101**
Özkan, Nazmiye **49**
Özkök, Serdar **51**
Özmen, Özlem **22**
Öz, Necdet **130**, **131**
Özpolat, Berkant **115**, **116**
Öztop, İlhan **62**, **112**, **117**
Öztürk, Ayperi **66**
Öztürk, Furkan **130**
Öztürk, Mehmet Akif **110**
Öztürk, Mustafa **64**
Öztürk, Selçuk Cemil **119**
Özyiğit, Gökhan **53**

P

Paz-Ares, Luis **81**
Pekbak, Gülseren **86**, **120**
Peköz, Melek Didem **104**
Pirzirenli, Mehmet Gökhan **82**, **117**
Polat, Cafer **85**
Porta, Ramón Rami **42**

R

Rami-Porta, Ramón **17**
Ready, Neal **81**
Reck, Martin **81**
Reyhan, Gökay **108**
Rizvi, Naiyer **81**

S

Sağlık, Behiye Atmaca **107**
Sakallı, Mehmet Ali **63**, **94**, **96**
Sakin, Abdullah **70**
Samancılar, Özgür **52**, **55**, **58**, **87**, **97**
Sapmaz, Ersin **129**
Sarıhan, Süreyya **54**
Saydam, Özkan **62**, **88**, **114**, **122**, **129**
Selçukbiricik, Fatih **50**, **59**
Sert, Fatma **47**, **51**, **55**
Seyrek, Yunus **126**, **127**
Sezen, Celal Buğra **62**, **88**
Somalı, Işıl **56**
Soydal, Çiğdem **100**
Soysal, Ömer **99**, **100**
Sönmezoğlu, Yaşar **93**, **97**, **106**
Spigel, David **81**
Steins, Martin **81**
Sürmeli, Zeki **90**
Sürücü, Zeynep Pelin **82**, **117**

Sütlü, Cihan **71**
Süt, Pelin Altınok **77**, **120**

Ş

Şadıllıoğlu, Sıla **91**
Şahin, Atalay **78**
Şahin, Ertan **120**
Şahin, Evrim **71**
Şahin, Hülya Doğan **87**
Şahin, Nilgün **107**, **112**
Şalk, Mine **130**
Şanlı, Aydın **56**, **84**
Şeber, Selçuk **57**
Şen, Erdem **102**
Şengül, Ayşen Taslak **82**, **113**, **117**
Şengül, Gökhan **71**
Şengül, Merve **99**
Şen, Hatice **130**
Şimşek, Eda Tanrıkulu **110**
Şimşek, Engin Ersin **88**
Şimşek, Handan **71**
Şimşek, Tekin **110**

T

Tanju, Serhan **50**, **59**, **63**, **116**
Tarakçı, Baki **119**
Taşkın, Gürhan **128**
Taşpınar, Özgür **77**
Taşyürek, İpek Pınar **130**
Tatçı, Ebru **66**, **125**
Taylan, Mine **93**
Tekçe, Ertuğrul **77**, **120**
Telli, Tuğba Akın **110**
Temel, Merve **105**
Temel, Necmiye Gül **113**
Temiz, Gökhan **88**
Temiz, Suzan **121**, **124**, **128**
Teomete, Mehmet **96**
Tezel, Çağatay **59**
Tikici, Deniz Kaygusuz **80**, **92**, **99**, **100**, **125**
Toker, Alper **54**, **56**, **68**
Topcu, Türkan Öztürk **115**
Toper, Hasan **49**
Tosun, Mustafa **86**, **120**
Tözüm, Halil **83**, **107**
Tuğrul, Selahattin **100**
Turan, Demet **122**
Turan, Sezgi **77**
Turhan, Kutsal **66**, **69**, **101**
Turna, Akif **67**, **68**
Tutkun, Nihal Ata **100**

U-Ü

Uçan, Eyüp Sabri **56**
Uluer, Elgin Türköz **105**
Ulugün, Fatma İlknur **118**
Umay, Cenk **56**, **62**, **71**, **72**, **112**
Umut, Sema **81**
Urgan, Halit **110**
Uslu, Rüçhan **96**
Ustaalioğlu, Recep **79**, **86**, **102**
Uyanıkgil, Yiğit **52**
Uyar, Meltem **27**
Üçvet, Ahmet **52**, **55**, **58**, **87**, **97**, **118**
Ünal, İlhami **130**
Ünal, Mehmet **55**, **87**, **114**
Üner, Ayşegül **125**
Ünlü, Nısa **110**
Ünver, Edhem **47**, **86**, **120**
Ürer, Halide Nur **116**
Üskent, Necdet **38**, **96**

V

Varol, Yelda **87**, **90**

Y

Yağcı, Tarık **52**
Yalçınkaya, İrfan **59**
Yalman, Deniz **47**, **51**, **55**
Yanık, Fazlı **89**, **90**
Yaran, Onur Volkan **126**, **127**
Yardımcı, Eyüp Halit **79**, **86**, **102**
Yardımcı, Halit **56**, **104**, **106**
Yavaş, Güler **55**
Yazar, Aziz **96**
Yazgan, Serkan **52**, **55**, **118**
Yeni, Ezin Cem **128**, **129**
Yenigün, Bülent Mustafa **49**, **63**, **65**, **68**, **89**, **90**, **94**, **96**, **98**, **100**, **101**
Yetişyiğit, Tarkan **57**
Yıldırım, Binnaz Zeynep **122**
Yıldırım, Mehmet **79**, **86**, **102**
Yıldız, Akın **131**
Yıldız, Birol **64**
Yıldız, Oya **66**, **85**
Yılmaz, Hakan **59**
Yılmaz, Hasan **61**
Yılmaz, Ufuk **61**
Yılmaz, Ülkü **66**
Yılmaz, Volkan **99**, **119**
Yılmaz, Yiğit **65**, **73**
Yoldaş, Banu **55**
Yöney, Adnan **55**
Yörük, Yener **89**, **90**
Yumuk, Perran Fulden **110**
Yücel, Orhan **128**
Yüksel, Cabir **15**, **49**, **63**, **68**, **101**

Z

Zeren, Handan **59**, **63**, **116**
Ziyade, Sedat **99**, **100**
Zorlu, Ekin **115**, **116**
Zorlu, Faruk **53**