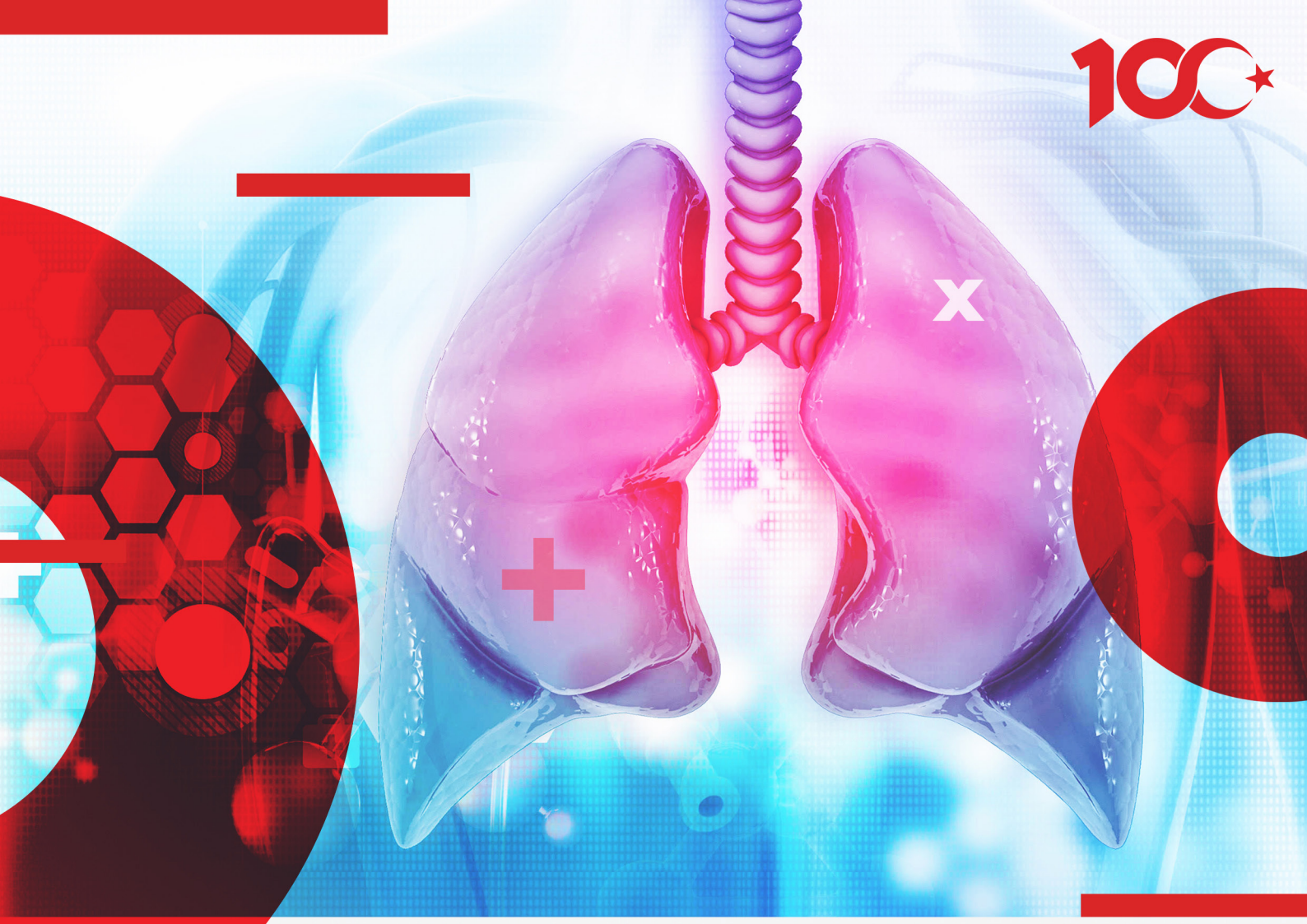

12. Ulusal Göğüs Cerrahisi Kongresi

ULUSLARARASI KATILIMLI

Türk Göğüs Cerrahisi Derneği
1998

19-22 Ekim 2023
La Blanche Island Bodrum

BİLDİRİ ÖZETLERİ KİTABI

BİLİMSEL SEKRETERYA

TÜRK GÖĞÜS CERRAHİSİ DERNEĞİ

Adres: Mustafa Kemal Mahallesi. 2132. Sokak. No: 9/6
Çankaya, 06530, Ankara
E-posta: ayseyalcinkaya05@hotmail.com
Web: goguscerrahisi2023.org

KONGRE ORGANİZASYON

SERENAS ULUSLARARASI TURİZM KONGRE ORGANİZASYON A.Ş.

Adres: Hilal Mah. Cezayir Cad. No:13, 06550 Yıldız,
Çankaya – Ankara / Türkiye
E-posta: info@goguscerrahisi2023.org
Web: goguscerrahisi2023.org

YAYIN HİZMETLERİ

BAYT, Bilimsel Araştırmalar Basın Yayın ve Tanıtım Ltd. Şti.

Ziya Gökalp Cad. No: 30/31, 06420 Kızılay, Ankara
Tel: 0312 431 30 62 • Faks: 0312 431 36 02
www.bayt.com.tr

DAVET 2

KURULLAR 3

BİLİMSEL PROGRAM 4

- 19 EKİM PERŞEMBE 4
- 20 EKİM CUMA 5
- 21 EKİM CUMARTESİ 7
- 22 EKİM PAZAR 9

SEÇİLMİŞ SÖZEL BİLDİRİLER 10

SÖZEL BİLDİRİLER 56

e-POSTER BİLDİRİLER 131

Değerli Meslektaşlarımız,

Sizlere, uzmanlık alanımızın tek derneği olan Türk Göğüs Cerrahi Derneği tarafından düzenlenecek olan uluslararası katılımlı 12. Ulusal Göğüs Cerrahisi Kongresi'nin 19-22 Ekim 2023 tarihleri arasında Bodrum'da La Blanche Island Hotel'de gerçekleştirileceğini duyurmaktan mutluluk duyuyoruz.

İki yılda bir düzenlenen ve ülkemizdeki tüm göğüs cerrahlarının toplandığı kongremizin, mesleki ve bilimsel açıdan son gelişmelerin konuşulması ve tartışılması için tüm meslektaşlarımızı bir araya getiren en önemli platform olduğunu hatırlatmak isteriz.

Düzenleme Kurulu olarak bilimsel programı oluştururken, son 2 yılda alanımızdaki tüm bilimsel gelişmelerin tartışılması, aynı zamanda sahada çalışan meslektaşlarımızın pratikte kullanabilecekleri güncel bilgilere değinilmesi, akademik çalışmalar yürüten meslektaşlarımızın bilgilerini paylaşabilecekleri bir platform yaratılması öncelikli hedefimizdir.

Kongremizin bilimsel gücü sizlerden gelecek bildirilerle artacaktır. Bildiriler poster, sözlü bildiri ve seçilmiş sözlü bildiri olarak değerlendirilecektir. Değerlendirme kurulu tarafından en yüksek puanı alan sözlü bildirileri sunacak asistan ve uzmanlar arasından belirlenecek 100 kişi kongre katılım bursu ile ödüllendirilecektir.

Özenle hazırlanan bilimsel programın yanı sıra tüm gün süren yoğun çalışma temposunun yorgunluğunu atmanız, uzun süredir göremediğiniz meslektaşlarınızla birlikte iyi vakit geçirmeniz için neşeli ve samimi bir sosyal program düzenlemekteyiz.

Bu bilimsel şölenin en verimli şekilde gerçekleştirilmesi için katılımınızı ve katkılarınızı bekliyor, sevgi ve saygılarımızı sunuyoruz.

12. Ulusal Göğüs Cerrahisi Kongresi'nde buluşmak dileği ile...

Ilgaz DOĞUSOY
TGCD Başkanı

Cabir YÜKSEL
Kongre Başkanı

KONGRE DÜZENLEME KURULU

Kongre Başkanı
Dr. Cabir Yüksel

Kongre Sekreteri
Dr. Berker Özkan

Bilimsel Kurul Başkanı
Dr. Korkut Bostancı

Üyeler
Dr. Burçin Çelik
Dr. Mehmet Oğuzhan Özyurtkan
Dr. Aslı Gül Akgül
Dr. Serda Kanbur Metin
Dr. Tevfik İlker Akçam
Dr. Ömer Önal
Dr. Buğra Sezen
Dr. Nilay Çavuşoğlu

Uluslararası Üyeler
Tim Batchelor
Dominique Gossot
Jozsef Furak
Tomaz Stupnik
Vincent Wang

19 EKİM PERŞEMBE

	Temel VATS	İleri VATS	Torasik USG ve Girişimsel Bronkoskopik Uygulamalar	Uygulamalı Biyoistatistik
KURS SORUMLULARI	Serda Kanbur Metin & Nilay Çavuşoğlu	Burçin Çelik & Tevfik İlker Akçam	Aslı Gül Akgül & Celal Buğra Sezen	Mehmet Oğuzhan Özyurtkan & Ömer Önal
13:00-13:40	Uniportal ve multiportal VATS temel prensipleri **Hakkı Ulutaş**	Sağ segmentektomiler - **Çağatay Tezel**	Torasik USG - **Yusuf Kahya**	Araştırma yöntemleri ve tanımlayıcı istatistikler **Atilla Halil Elhan**
13:40-13:50	ARA			
13:50-14:30	Sol lobektomilerde önemli noktalar - **Serkan Yazgan**	Sol segmentektomiler - **Volkan Erdoğu**	EBUS - **Ozan Usluer**	Tip I ve Tip II hata kavramları ve uygun hipotez testinin seçimi - **Can Ateş**
14:30-14:40	KAHVE ARASI			
14:40-15:20	Sağ lobektomilerde önemli noktalar **Muhammet Reha Çelik**	Sleeve rezeksiyonlar - **Kenan Can Ceylan**	Stentler ve diğer endobronşiyal tedaviler - **Maruf Şanlı**	Örneklem büyüklüğü, etki büyüklüğü ve randomizasyon **Atilla Halil Elhan**
15:20-15:30	ARA			
15:30-16:10	VATS komplikasyon yönetimi - **Levent Cansever**	Genişletilmiş rezeksiyonlar - **Hüseyin Melek**	Bronkoskopik hacim küçültme - **Korkut Bostancı**	Parametrik ve nonparametrik test uygulamaları **Can Ateş**
16:10-16:20	KAHVE ARASI			
16:20-17:00	VATS mediasten cerrahisi - **Serhan Tanju**	Komplikasyon yönetimi - **Volkan Baysungur**	Intersegmenter plan belirleme (İndosiyanin yeşili ile işaretleme) - **Bülent Yenigün**	Pratik uygulama - **Atilla Halil Elhan, Can Ateş**
17:00-17:10	ARA			
17:10-18:00	Pratik uygulama	Pratik uygulama	Pratik uygulama	Değerlendirme, görüş ve öneriler

20 EKİM CUMA

	A SALONU (SİMULTANE ÇEVİRİ SALONU)	B SALONU	C SALONU
08:30-09:00	AÇILIŞ TÖRENİ (A SALONU) - DERNEK BAŞKANI - KONGRE BAŞKANI		
09:00-10:00	**1. OTURUM: DEPREM DÖNEMİNDE GÖĞÜS CERRAHİSİ TECRÜBELERİ: YAŞANAN SORUNLAR, ÇÖZÜM ÖNERİLERİ** Oturum Başkanları: **Ilgaz Doğusoy, Hakan Kutlay** Depremde neler yaşadım **- Mehmet Ali Sakallı** Depremde neler yaşadım **- Özgür Katrancıoğlu** Depremde neler yaşadım **- Mustafa Vedat Doğru** Depremde neler yaşadım **- Fatoş Kozanlı** Depremde neler yaşadım **- Levent Elbeyli** Afet dönemlerinde göğüs cerrahisi organizasyonu nasıl olmalı? **- Onur Genç**		
10:00-10:30	KAHVE SOHBETİ - MEDTRONİC (Hasan Fevzi Batırel - Çağatay Çetinkaya)		
10:30-11:45	**2. OTURUM: ERKEN EVRE AKCİĞER KANSERİ YÖNETİMİ** Oturum Başkanları: **Cengiz Gebitekin, Alpaslan Çakan** Panelistler: **Tim Batchelor, Wentao Fang, Özgür Samancılar** Evre I KHDAK'nde tartışmalı olgular - segmentektomi olgusu **- Serkan Bayram** Evre I KHDAK'nde tartışmalı olgular - lobektomi olgusu **- Salih Duman** Evre I KHDAK'nde sublober rezeksiyonlar: Yeni standart mı? **- Dominique Gossot** Evre I 'de KHDAK'nde lobektomi: Klasikten şaşma **- Alper Toker** TARTIŞMA		
11:45-12:30	**3. OTURUM: UYDU SEMPOZYUMU - ROCHE ADJUVAN KHDAK TEDAVİSİNDE TECENTRIQ İLE YAŞAMA ERKEN BİR DOKUNUŞ** Oturum Başkanı: **Ilgaz Doğusoy** İmmünoterapi ve Cerrahi **- Özgür Samancılar** Erken evre akciğer kanserinde immunoterapi **- Ömer Fatih Ölmez** Roche	**4. OTURUM: TORASİK SEMPATEKTOMİ: GÜNCELLEME** Oturum Başkanları: **Hasan Türüt, Göktürk Fındık** Panelistler: **Kutsal Turhan, Hüseyin Melek** Torasik sempatektomi endikasyon ve teknikleri **- Ayşe Gül Ergönül** Torasik sempatektomide komplikasyon yönetimi **- Hakan Işık** TARTIŞMA	**SEÇİLMİŞ SÖZEL BİLDİRİ OTURUMU 1** Oturum Başkanları: **Murat Kara, Mertol Gökçe**
12:30-13:30	ÖĞLE YEMEĞİ		
13:30-14:30	**5. OTURUM: LOKAL İLERİ EVRE AKCİĞER KANSERİ YÖNETİMİ** Oturum Başkanları: **Sina Ercan, Serkan Enön** Panelistler: **Dominique Gossot, Fatih Selçukbiricik, Gözde Özkan** Lokal ileri evre KHDAK'nde minimal invaziv cerrahi **- Wentao Fang** N2'de ne zaman cerrahi tedavi? **- Murat Kara** T3, T4'te ne zaman cerrahi tedavi? **- Bedrettin Yıldızeli** TARTIŞMA	**SÖZEL BİLDİRİ OTURUMU 1** Oturum Başkanları: **Gökhan Yuncu, Serpil Sevinç**	**SÖZEL BİLDİRİ OTURUMU 2** Oturum Başkanları: **Timuçin Alar, Suat Erus**

20 EKİM CUMA

	A SALONU (SİMULTANE ÇEVİRİ SALONU)	B SALONU	C SALONU
14:30-15:15	**6. OTURUM: UYDU SEMPOZYUMU - ASTRA ZENECA MULTİDİSİPLİNER BAKIŞ AÇISI İLE EVRE IB-IIIA EGFRM KHDAK ADJUVAN TEDAVİSİNDE TAGRİSSO** Oturum Başkanları: **Levent Dertsiz, Korkut Bostancı** Patolog gözüyle - **Fatma Tokat** Onkolog gözüyle - **Fatih Selçukbiricik** Cerrah gözüyle - **Tevfik İlker Akçam** AstraZeneca	**7. OTURUM: UZAMIŞ HAVA KAÇAĞI YÖNETİMİ** Oturum Başkanları: **Salih Topçu, Levent Alpay** Panelistler: **Bülent Arman, Tamer Altınok, Erkmen Gülhan** Uzamış hava kaçağında cerrahi: Ne zaman, kime? **- Bülent Aydemir** Uzamış hava kaçağında yenilikçi uygulamalar **- Önder Kavurmacı** TARTIŞMA	**SEÇİLMİŞ SÖZEL BİLDİRİ OTURUMU 2** Oturum Başkanları: **Levent Cansever, Ozan Usluer**
15:15-15:30	**KAHVE ARASI**		
15:30-16:30	**8. OTURUM: TRAKEA CERRAHİSİ** Oturum Başkanları: **Adem Güngör, Özgür Samancılar** Panelistler: **Ali Çelik, Bayram Metin** Benign trakea darlıkları: Ne zaman stent, ne zaman cerrahi - **Ümit Aydoğmuş** Laringotrakeal rezeksiyon: Korkalım mı, yapalım mı? **- Sina Ercan** Trakeomalazi cerrahisi **- Alper Toker** TARTIŞMA	**9. OTURUM: PLEVRAL EFÜZYON YÖNETİMİ** Oturum Başkanları: **Ekber Şahin, Ertan Aydın** Panelistler: **Turgut Işıtmangil, Mehmet Yıldırım** Malign efüzyon yönetimi **- Ahmet Demirkaya** Şilotoraks tedavisinde güncel yaklaşım **- Seray Kalaycıoğlu Hazer** Ampiyem tedavisinde cerrahi: Ne zaman? **- Kemal Karapınar** TARTIŞMA	**SEÇİLMİŞ SÖZEL BİLDİRİ OTURUMU 3** Oturum Başkanları: **Altemur Karamustafaoğlu, Türkan Dübüş**
16:30-17:30	**10. OTURUM: TİMUS CERRAHİSİ** Oturum Başkanları: **Murat Akal, Bedrettin Yıldızeli** Panelistler: **Jozsef Furak, Nezih Özdemir, Alper Toker** Timik tümörerde yeni evreleme ne getirdi? **- Berker Özkan** Timik tümörlerin yönetimi **- Wentao Fang** Miyastenia graviste timektomi standart mı? Ne zaman? **- Erkan Kaba** TARTIŞMA	**SÖZEL BİLDİRİ OTURUMU 3** Oturum Başkanları: **Aydın Nadir, Figen Kocabaş Türk**	**SÖZEL BİLDİRİ OTURUMU 4** Oturum Başkanları: **Gökhan Ergene, Zeynep Bilgi**
17:30-17:45	**KAHVE ARASI**		
17:45-18:30	**11. OTURUM: İMDAT YARDIM EDİN!** Oturum Başkanları: **Muzaffer Metin , Özkan Saydam** Panelistler: **İrfan Taştepe, Volkan Baysungur** Nodülü bulamıyorum! **- Mustafa Vedat Doğru** Kanama var! **- Salih Duman** Stapler açılmıyor! **- Cemal Aker** TARTIŞMA	**SEÇİLMİŞ SÖZEL BİLDİRİ OTURUMU 4** Oturum Başkanları: **Aslı Gül Akgül, Serda Kanbur Metin**	**SEÇİLMİŞ SÖZEL BİLDİRİ OTURUMU 5** Oturum Başkanları: **Ekber Şahin, Hakkı Ulutaş**
18:30-19:30	**POSTER DEĞERLENDİRME 1 (E-POSTER ALANI)** Oturum Başkanları: **Salih Çokpınar, Egemen Döner**	**POSTER DEĞERLENDİRME 2 (E-POSTER ALANI)** Oturum Başkanları: **Menduh Oruç, Mehmet Ünal**	
19:30-20:30	**TGCD YÖNETİM KURULU TOPLANTISI**	**TGCD YETERLİK KURULU TOPLANTISI - YETERLİK SINAVI**	

21 EKİM CUMARTESİ

	A SALONU (SİMULTANE ÇEVİRİ SALONU)	B SALONU	C SALONU
08:00-08:45	**12. OTURUM: EĞİTİM SAATİ - GÖĞÜS DUVARI TÜMÖRLERİ** Oturum Başkanları: **Yener Yörük, Bülent Koçer** Göğüs duvarı primer tümörlerinde cerrahi tedavi prensipleri **- Mehmet Ali Bedirhan** Göğüs duvarı rekonstrüksiyonunda güncel yaklaşımlar **- Hasan Çaylak** TARTIŞMA	**13. OTURUM: EĞİTİM SAATİ - DİYAFRAM** Oturum Başkanları: **Arif Osman Tokat, Rasih Yazkan** Videotorakoskopik diyafram plikasyonu teknikleri **- Serda Kanbur Metin** Diyafram yaralanması yönetimi **- Sedat Gürkök** TARTIŞMA	
08:45-09:00	**KAHVE ARASI**		
09:00-09:45	**14. OTURUM: GÖĞÜS CERRAHİSİNDE ERAS** Oturum Başkanları: **Akif Turna, Celalettin Kocatürk** Panelistler: **Dominique Gossot, Tomaz Stupnik, Atila Eroğlu** Akciğer cerrahisinde ERAS **- Tim Batchelor** Özofagus cerrahisinde ERAS **- Bülent Yenigün** TARTIŞMA	**SÖZEL BİLDİRİ OTURUMU 5** Oturum Başkanları: **Muhammet Sayan, Cumhur Murat Tulay**	**SÖZEL BİLDİRİ OTURUMU 6** Oturum Başkanları: **Alper Fındıkcıoğlu, Alkın Yazıcıoğlu**
09:45-11:00	**15. OTURUM: AKCİĞER KANSERİNDE GÜNCEL DURUM** Oturum Başkanları: **Hasan Fevzi Batırel, Berkant Özpolat** Panelistler: **Muzaffer Metin, Necati Çıtak, Fabian Dorr** Akciğer kanseri tarama programları **- Jozsef Furak** TNM sınıflaması: 8. evrelemenin eksikleri, 9. evrelemenin getirdikleri **- Ayten Kayı Cangır** Uluslararası çok merkezli majör çalışmalar: Güncelleme **- Tim Batchelor** TARTIŞMA	**SÖZEL BİLDİRİ OTURUMU 7** Oturum Başkanları: **İlhan Ocakcıoğlu, Seray Kalaycıoğlu Hazer**	**SÖZEL BİLDİRİ OTURUMU 8** Oturum Başkanları: **Ali Kılıçgün, İbrahim Ethem Özsoy**
11:00-11:30	**KAHVE SOHBETİ - MEDTRONİC (Atilla Pekçolaklar)**		
11:30-12:15	**16. OTURUM: İLERİ EVRE AKCİĞER KANSER CERRAHİSİNDE YENİ YAKLAŞIMLAR** Oturum Başkanları: **Semih Halezeroğlu, Recep Demirhan** Panelistler: **Burçin Çelik, Serhan Tanju** KHDAK'nde salvage cerrahi **- Volkan Erdoğu** Oligometastastatik hastalıkta cerrahi **- Celalettin Kocatürk** TARTIŞMA	**17. OTURUM: PEDİATRİK GÖĞÜS CERRAHİSİ** Oturum Başkanları: **Atilla Gürses, Cemal Özçelik** Panelistler: **Ömer Soysal, Ali Kılıçgün** Pediatrik akciğer rezeksiyonları **- Maruf Şanlı** Travma ve trakeobronşiyal yabancı cisimler **- Serdar Onat** TARTIŞMA	**SEÇİLMİŞ SÖZEL BİLDİRİ OTURUMU 6** Oturum Başkanları: **Dalokay Kılıç, Alpay Sarper**
12:15-13:00	**18. OTURUM: UYDU SEMPOZYUMU - BRISTOL MYERS SQUIBB ERKEN EVRE KHDAK'DA NEOADJUVAN TEDAVİ DÖNEMİ: OPDİVO + KEMOTERAPİ** Oturum Başkanları: **Ufuk Çağrıcı** Erken evre KHDAK'ta klinik veriler ve olgu deneyimleri ile CM-816 Çalışması **- Ahmet Bilici** Erken evre KHDAK'ta neoadjuvan tedavi sonrası cerrahinin yeri **- Muzaffer Metin** Bristol Myers Squibb	**19. OTURUM: ROBOTİK AKCİĞER CERRAHİSİ** Oturum Başkanları: **Şükrü Dilege, Altan Kır** Panelistler: **Ayten Kayı Cangır, Erkan Kaba** Akciğer rezeksiyonlarında robotik cerrahinin yeri **- Murat Akkuş** Robotik cerrahi nereye gidiyor: Son gelişmeler **- Kuthan Kavaklı** TARTIŞMA	**SEÇİLMİŞ SÖZEL BİLDİRİ OTURUMU 7** Oturum Başkanları: **Tahir Şevval Eren, Kutsal Turhan**
13:00-14:00	**ÖĞLE YEMEĞİ**		

21 EKİM CUMARTESİ

	A SALONU (SİMULTANE ÇEVİRİ SALONU)	B SALONU	C SALONU
14:00-14:45	**20. OTURUM: GÖĞÜS CERRAHİSİNDE YENİLİKLER** Oturum Başkanları: **Nezih Özdemir, Serdar Han** Panelistler: **Jozsef Furak, Erdal Okur, Fabian Dorr** Göğüs cerrahisinde 3D rekonstrüksiyonlar **- Dominique Gossot** Kadavralardan simülasyon modellerinde yenilikçi akciğer rezeksiyonu eğitim teknikleri **- Tomaz Stupnik** TARTIŞMA	**SÖZEL BİLDİRİ OTURUMU 9** Oturum Başkanları: **Mehmet Yıldırım, Cemal Aker**	**SÖZEL BİLDİRİ OTURUMU 10** Oturum Başkanları: **Mustafa Vedat Doğru, Ayşe Gül Ergönül**
14:45-15:30	**21. OTURUM: UYDU SEMPOZYUMU "MEDTRONIC"** **GÖĞÜS CERRAHİSİNDE HAYATIMIZI KOLAYLAŞTIRAN YENİ TEKNOLOJİLER** Oturum Başkanları: **Atila Eroğlu** Akciğer kanser cerrahisi değişiyor: Neye hazırlanmalıyız? **- Alper Toker** Medtronic	**22. OTURUM: TORASİK OUTLET SENDROMU** Oturum Başkanları: **Mehmet Ali Bedirhan, Cüneyt Kurul** Panelistler: **Olgun Kadir Arıbaş, Selçuk Köse** Supra ve infraklavikuler yaklaşım **- Ayten Kayı Cangır** Transaksiller yaklaşım **- Altemur Karamustafaoğlu** TARTIŞMA	**SEÇİLMİŞ SÖZEL BİLDİRİ OTURUMU 8** Oturum Başkanları: **Sedat Ziyade, Ulaş Kumbasar**
15:30-15:45	KAHVE ARASI		
15:45-16:45	**23. OTURUM: İLERİ VATS UYGULAMALARI** Oturum Başkanları: **Semih Halezeroğlu, Berkant Özpolat** Panelistler: **Tomaz Stupnik, Tim Batchelor, Hasan Fevzi Batırel** Spontan solunumda akciğer cerrahisi **- Jozsef Furak** Sleeve VATS rezeksiyonar **- Kenan Can Ceylan** Subksifoid ve servikal VATS rezeksiyonlar **- Celal Buğra Sezen** TARTIŞMA	**SÖZEL BİLDİRİ OTURUMU 11** Oturum Başkanları: **Özkan Saydam, Miktat Arif Haberal**	**SÖZEL BİLDİRİ OTURUMU 12** Oturum Başkanları: **Gökhan Ergene, Süleyman Anıl Akboğa**
16:45-17:30	**24. OTURUM: KANSER KILAVUZLARI - BAĞLAYICI OLMALI MI?** Oturum Başkanları: **Sedat Ziyade, Ahmet Üçvet** Panelistler: **İrfan Taştepe, Akif Turna** Kılavuzlar gereklidir, bağlayıcı olmalıdır **- Necati Çıtak** Kılavuzlar bağlayıcı değildir, kişisel tecrübe daha önemlidir **- Feridun Işık** TARTIŞMA	**25. OTURUM: AKCİĞER NAKLİ** Oturum Başkanları: **Ali Yeginsu, Cabir Yüksel** Panelistler: **Dalokay Kılıç, Erdal Taşçı** Türkiye'de akciğer nakli: Güncel durum **- Erdal Yekeler** Türkiyede akciğer nakli: Neden ilerleyemiyoruz? **- Mustafa Vayvada** TARTIŞMA	**SEÇİLMİŞ SÖZEL BİLDİRİ OTURUMU 9** Oturum Başkanları: **Erkan Dikmen, Nilay Çavuşoğlu**
17:30-17:45	KAHVE ARASI		
17:45-18:30	**26. OTURUM: İLERİ EVRE AMFİZEMDE HACİM KÜÇÜLME** Oturum Başkanları: **Ali Atasalihi, Mehmet Oğuz Köksel** Panelistler: **Tamer Okay, Muhammet Reha Çelik** Hacim küçültücü cerrahide güncel durum: NETT ve ötesi **- Akif Turna** Bronkoskopik hacim küçültme cerrahinin yerini mi alıyor? **- Korkut Bostancı** TARTIŞMA	**SEÇİLMİŞ SÖZEL BİLDİRİ OTURUMU 10** Oturum Başkanları: **Celal Buğra Sezen, Özgür Katrancıoğlu**	**SEÇİLMİŞ SÖZEL BİLDİRİ OTURUMU 11** Oturum Başkanları: **Çağatay Tezel, Bülent Aydemir**
18:30-19:30	**POSTER DEĞERLENDİRME 3 (E-POSTER ALANI)** Oturum Başkanları: **Cenk Balta, Mahmut Talha Doğruyol**	**POSTER DEĞERLENDİRME 4 (E-POSTER ALANI)** Oturum Başkanları: **Gökhan Pirzirenli, İlker Kolbaş**	
20:00-21:00	**ÇALIŞMA GRUBU TOPLANTILARI**	**ÇALIŞMA GRUBU TOPLANTILARI**	**ÇALIŞMA GRUBU TOPLANTILARI**

22 EKİM PAZAR

	A SALONU (SİMULTANE ÇEVİRİ SALONU)	B SALONU	C SALONU
08:00-08:45	**27. OTURUM:** EĞİTİM SAATİ - TEMEL CERRAHİ GİRİŞİMLER Oturum Başkanları: **Melih Kaptanoğlu, Soner Gürsoy** Tüp torakostomi ve plevral kateter uygulamaları **- Alper Avcı** Trakeostomi teknikleri **- Ümit Aydoğmuş** Port-katater takılması **- Mustafa Kuzucuoğlu**	**28. OTURUM:** EĞİTİM SAATİ AKCİĞER REZEKSİYONLARINDA PREOPERATİF HAZIRLIK Oturum Başkanları: **Koray Dural, Cumhur Sivrikoz** Pulmoner komorbiditesi olan hastada preoperatif hazırlık **- Alpay Sarper** Kardiyak komorbiditesi olan hastada preoperatif hazırlık **- Ulaş Kumbasar**	
08:45-09:00	KAHVE ARASI		
09:00-09:45	**29. OTURUM:** GÖĞÜS DUVARI DEFORMİTELERİ (Dr. Ahmet Önen anısına...) Oturum Başkanları: **Onur Genç, Mehmet Bilgin** Panelistler: **Yücel Akkaş, Murat Akkuş** Pektus Ekskavatum: Cerrahi ve konservatif tedavi **- Serdar Evman** Pektus Karinatum: Cerrahi ve konservatif tedavi **- Volkan Karaçam** TARTIŞMA	**30. OTURUM:** NÖROENDOKRİN KÖKENLİ AKCİĞER TÜMÖRLERİNE YAKLAŞIM Oturum Başkanları: **Şevket Kavukçu, Aydın Şanlı** Panelistler: **Altan Kır, Mertol Gökçe** Küçük hücreli akciğer kanserinde cerrahi: Kime, ne zaman? **- Erkan Dikmen** Karsinoid tümör cerrahisi: Ne zaman sınırlı ne zaman geniş rezeksiyon **- Levent Alpay** TARTIŞMA	
09:45-10:45	**31. OTURUM:** ÖZOFAGUS CERRAHİSİ Oturum Başkanları: **İlker Ökten, Ahmet Başoğlu** Panelistler: **Nurettin Karaoğlanoğlu, Atila Eroğlu, Serdar Şen** Özofagus yaralanmaları **- Yasemin Bilgin Büyükkarabacak** Özofagusta yabancı cisim yönetimi **- Yener Aydın** Trakeoözofajiyal fistül yönetimi **- Feridun Işık** TARTIŞMA	**32. OTURUM:** GÖĞÜS TRAVMASINA YAKLAŞIM Oturum Başkanları: **Onur Genç, Recep Demirhan** Panelistler: **Refik Ülkü, Fuat Sayır, Hasan Volkan Kara** Kot fraktürlerinde fiksasyon: Ne zaman, kime? **- Rıza Berk Çimenoğlu** Göğüs travmalarında VATS'ın yeri **- Mehmet Oğuzhan Özyurtkan** Ne zaman acil torakotomi, ne zaman acil servis torakotomisi? **- Serkan Uysal** TARTIŞMA	
10:45-11:00	KAHVE ARASI		
11:00-11:45	**33. OTURUM:** GÖĞÜS CERRAHİSİNDE ADLİ SORUNLAR Oturum Başkanları: **Alpaslan Çakan, Ali Özdülger** Panelistler: **Hasan Çaylak, Nurettin Yiyit, Berker Özkan** Malpraktis **- Caner Beşkoç** Bilirkişilik, askeri ve sivil maluliyet **- Ersin Sapmaz** TARTIŞMA		
11:45-12:45	**34. OTURUM:** ASİSTANKEN AYRI, UZMAN OLUNCA AYRI! Oturum Başkanları: **Ilgaz Doğusoy, Hakan Kutlay** Panelistler: **Levent Elbeyli, Levent Cansever, Erkmen Gülhan** Asistan eğitimi ve rotasyonlarında yaşanan sorunlar **- Caner İşevi** Periferde göğüs cerrahı olmanın yarattığı sorunlar ve çözüm önerileri **- Gökalp Güneş** 2023'te Türkiye'de göğüs cerrahı olmak **- Necati Çıtak** TARTIŞMA		
12:45-13:30	KAPANIŞ TÖRENİ (A SALONU) - DERNEK BAŞKANI - KONGRE BAŞKANI		

SEÇİLMİŞ SÖZEL BİLDİRİLER

Göğüs Duvarı

SS-01

TOS CERRAHİSİNDE PARAKLAVİKÜLER YAKLAŞIM DÜŞÜK MORBİDİTE İLE UYGULANABİLİR

Ayşe Uğurum Yücemen[1], Saliha Yılmaz[1], İslam Aktürk[1], Yusuf Kahya[1], Gökhan Kocaman[1], Ayten Kayı Cangır[1]

[1]Ankara Üniversitesi İbni Sina Hastanesi Göğüs Cerrahi Anabilim Dalı

Amaç: Torasik outlet sendromunda (TOS) nörovasküler demete bası tek bir noktadan daha çok servikoaksiller kanal boyunca değişen oranlar ve lokalizasyondadır. TOS cerrahisinde, servikoaksiller kanal boyunca basının kaldırılması başarının en önemli bileşenidir. Ne yazık ki transaksiller, supraklaviküler (SK), infraklaviküler (İK) tek kesiler ile bu olası değildir ve ikili kesilerin kullanımı gerekir. Bu çalışmada yalnızca SK/İK yaklaşımla cerrahi uygulanmış TOS hastaları ile paraklaviküler kesi ile eş zamanlı SK ve İK yaklaşım uygulanmış hastalarda postoperatif komplikasyonların karşılaştırılması amaçlanmıştır.

Gereç-Yöntem: Ankara Üniversitesi Tıp Fakültesi Göğüs Cerrahi Anabilim Dalı'nda Ocak 2010- Haziran 2023 yılları arasında TOS nedeniyle SK/İK ve paraklaviküler kesi ile eş zamanlı SK+İK yaklaşımla cerrahi uygulanmış 173 hasta çalışmaya dahil edildi. Tüm hastaların preoperatif tetkik sonuçları Multidisipliner TOS Konseyi'nde (MTOSK) tartışılarak cerrahi tedavi kararı alınmıştır. MTOSK'inde; nörojenik ve arteriyal bulguları ön planda olan hastalara SK, venöz bulguları ön planda olan hastalara İK, kombine bulguları olan hastalara paraklaviküler kesi eş zamanlı ile SK+İK yaklaşım önerildi. Hastaların postoperatif komplikasyon oranları değerlendirildi.

Bulgular: Yüz yetmiş üç hastaya toplam 187 operasyon uygulandı. Cinsiyet dağılımı; kadın (n=152, %88), erkek (n=21, %12) idi. Medyan yaş 33,9 (14-60) hesaplandı. Yaklaşım yöntemleri sırasıyla; SK %44,3 (n=83), İK %22,5 (n=42), tek kesiden SK+İK %33,1(n=62) oranındaydı. Postoperatif SK/İK yaklaşımla cerrahi uygulanmış hastaların % 3,2 (n=4) seroma, %0,8 (n=1) hematom komplikasyon olarak izlenmiştir. Paraklaviküler kesi ile SK+İK yaklaşımla cerrahi uygulanmış hastaların %1,6(n=1) seroma, %1,6 (n=1) tedavi gerektirmeyen minimal pnömotoraks izlenmiştir.

Sonuç: TOS'da henüz cerrahi tedavi kararında ve cerrahi yaklaşım yönteminin belirlenmesinde tanımlanmış net kriterler yoktur. SK yaklaşım toraks çıkışında bası altında olan subklavyen arter ve brakial pleksusun güvenli ve kolay diseksiyonuna imkan sağlarken, İK yaklaşım ile m.subklavius ya da m.pektoralis minör tendonları tarafından bası altında olan subklavyen venin güvenli diseksiyon imkanı sağlanır. Tek kesi ile SK ve İK yaklaşımı eş zamanlı uygulamak hastayı ikinci bir cerrahiden korurken üst ekstremitenin nörovasküler demetini tüm servikoaksiller kanal boyunca serbestleştirilmesi ve nörolizi yanısıra gerektiğinde arteriyel embolektomi ya da anjioplastiye olanak sağlar. Kısa süreli hastane yatışı, anesteziye daha az maruziyet ve daha düşük oranda morbite sağlaması diğer üstünlükleridir.

Anahtar kelimeler: Torasik outlet sendromu, supraklaviküler yaklaşım, infraklaviküler yaklaşım, tek insizyon

Kaynaklar

1)Thompson RW, Driskill M. Thoracic outlet syndrome:neurogenic. In: Cronenwett JL, Johnston KW, editors. Rutherford's vascular surgery. 7th ed. Philadelphia:Elsevier; 2010. p. 1878–98.

2) Illig KA Surgical Techniques: Operative Decompression Using the Supraclavicular Approach for NTOS. In:Illig KA, Thompson RW, Freischlag JA, Donahue DM,Jordan SE, edgelow PI editors.Thoracic Outlet Syndrome. London Springer 2013 p:209-216

Akciğer / Plevra – Onkolojik

SS-02

TORAKOSKOPİK ALT LOBEKTOMİLERDE FİSSÜRSÜZ TEKNİK GÜVENLİ MİDİR? 198 VAKANIN KARŞILAŞTIRMALI ANALİZİ

Kadir Burak Özer[1], Suat Erus[1], Ekin Ezgi Cesur[2], Veysel Alkan Azaklı[1], Serhan Tanju[1], Mustafa Şükrü Dilege[1]

[1]Koç Üniversitesi Tıp Fakültesi Göğüs Cerrahisi Anabilim Dalı
[2]Vkv Amerikan Hastanesi Göğüs Cerrahisi Bölümü

Amaç: Küçük hücre dışı akciğer kanseri cerrahisinde videotorakoskopik akciğer rezeksiyonları altın standart olma yolunda ilerliyor. Özellikle alt lobektomilerde fissure girmeden rezeksiyonu tamamlayabildiğimiz, daha kısa süren lobektomiler tercih ediliyor. Biz de fissure girmeden ve geleneksel teknikle yapılan torakoskopik alt lobektomilerin sonuçlarını karşılaştırmayı ve sunmayı amaçladık.

Yöntem: Kliniğimizde son 10 yılda yapılan tüm videotorakoskopik alt lobektomi vakalarını çalışmaya dahil ettik. Bu vakaların 127'si fissürsüz teknikle, 71'i ise geleneksel teknikle yapılmıştı. Segmentektomi veya anatomik olmayan rezeksiyon yapılan, açık cerrahiye geçilen ve mediastinal lenf nodu diseksiyonu yapılmayan hastalar çalışma dışı bırakıldı. İki grup arasında ameliyat süresi, hastanede kalış süresi, dren süresi ve disseke edilen lenf nodu sayısı açısından karşılaştırma yapıldı.

Bulgular: Fissürsüz lobektomi sayısı 127 (%64) iken geleneksel alt lobektomi sayısı 71 (%36) idi. Fissürsüz gruptaki olguların 7'sinde (%5,5), konvansiyonel yöntemdeki olguların 6'sında (%8,4) uzamış hava kaçağı görüldü. Hem hava kaçağı süresi hem de hastanede kalış süresi açısından anlamlı fark yoktu. İki grup arasında disseke edilen lenf nodu sayısında istatistiksel fark vardı. Çıkarılan lenf nodu sayısı fissürsüz grupta anlamlı olarak daha azdı. Ancak evreden bağımsız olarak sağkalım açısından anlamlı bir fark yoktu, hatta fissürsüz grupta 2 yıllık sağkalım biraz daha iyiydi. Ameliyat süresi her iki tarafta daha kısaydı. Ortalama stapler kullanımı her iki grupta da benzer bulundu, hastaneye yatış maliyetlerindeki ortalama fark fissürsüz grup lehine 1061,83 euro idi.

Sonuç: Fissürsüz alt lobektomi tekniği de geleneksel yönteme benzer sonuçlar verdi. Literatürde şüpheyle bakılan alt lobektomilerde fissürsüz tekniğin güvenle uygulanabileceğine inanıyoruz.

Anahtar kelimeler: fissureless, lobektomi, akciğer kanseri, vats

Sağ kalım

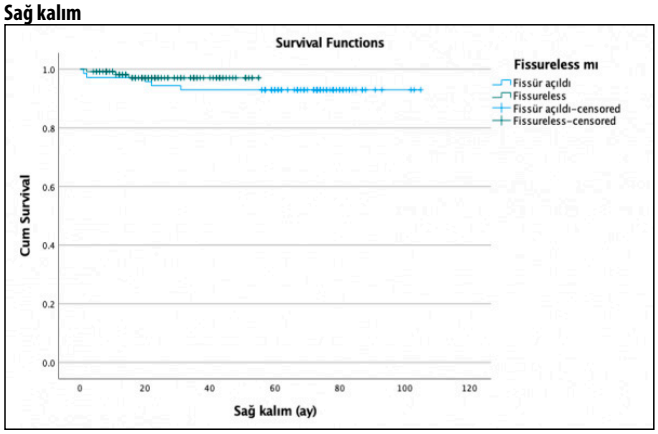

Göğüs Duvarı

SS-03

TORASİK OUTLET SENDROMUNDA İDEAL CERRAHI YAKLAŞIM, TRANSAKSİLLER Mİ VATS MI?

Hüseyin Melek[1], Tolga Evrim Sevinç[1], Gizem Gedikoğlu-pirim[1], Elçin Süleymanov[1], Ahmet Sami Bayram[1], Cengiz Gebitekin[1]

[1]Uludağ Üniversitesi Göğüs Cerrahisi Anabilim Dalı

Amaç: Transaksiller yaklaşım Torasik Outlet Sendromunun (TOS) cerrahi tedavisinde etkinliği kanıtlanmış, güvenli bir yöntemdir. Bu yaklaşıma ek olarak videotorakoskopi (VATS) kullanılarak yapılan görüntülemenin birçok avantajı olabilir. Bu çalışmanın amacı TOS nedeniyle birinci kaburga ve/veya servikal kosta rezeksiyonu ve skalenektomi yapılan hastalarda uzun dönem klinik sonuçlarını analiz ederek VATS'ın etkisini ortaya koymaktır.

Gereç-yöntem: Ocak 2012-2021 tarihleri arasında kliniğimizde fizik tedaviye yanıtsız TOS tanısıyla cerrahi tedavi yapılan 82 hastanın verileri prospektif olarak değerlendirildi, retrospektif olarak analiz edildi. Hastalara ameliyat öncesi dönemde demografik özelliklerini detaylandıran sorular ve Servikal Brakiyal Semptom Anketi [CBSQ] soruldu. Cerrahi teknik olarak 16 hastaya videotorakoskopi ve transaksiller yaklaşım, 66 hastaya ise sadece transaksiller yaklaşım uygulandı. Ameliyat sonrası dönemde 6 ay sonra poliklinikte CBSQ tekrar uygulandı. Sonuçlar iki cerrahi prosedür için karşılaştırıldı.

Bulgular: Araştırmaya katılım %68,29 olarak gerçekleşti. Hastaların 52'si (%93) kadın, 4'ü (%7) erkek olup yaş ortalaması 33,1±9,57 yıldı. Semptomların ortalama başlangıç süresi 5 yıl (1-16) idi. Hastaların %18'inde travma öyküsü mevcuttu. Hastaların %48,2'si sağ, %46,8'i sol ve %5'i ise iki taraflı ameliyat edildi. Tüm hastalarda ameliyat öncesi CBSQ skoru ortalaması 86,18±30,21(15-140), ameliyat sonrası CBSQ skoru ortalaması 27,45±26,56 (0-114) olarak belirlendi($p<0,05$). Transaksiller yaklaşımla ameliyat edilen hastalarda ameliyat öncesi ortalama CBSQ skoru 87,10± 27,8 (15-128) iken; ameliyat sonrası ortalama CBSQ skoru 26,30± 28,8 (10-114) olarak belirlendi($p<0,05$). VATS transaksiller yaklaşım için preoperatif CBSQ 83,88± 36,46 (10-140) ve postoperatif CBSQ 30,31± 20,30 (0-70) idi($p<0,05$). İki yaklaşım arasında postoperatif CBSQ skorları arasında anlamlı fark saptanmadı. Hastalara operasyondan memnuniyetleri sorulduğunda %91'i (%90 transaksiller, %94 VATS ve transaksiller) tamamen memnun kaldı.

Sonuç: Sonuçlarımız her iki yöntem ile ameliyatın uzun dönem etkilerinin tatmin edici olduğunu göstermektedir. VATS kullanımı transaksiller yaklaşımın görme kısıtlılığı, ekartasyon ve öğrenme zorluğu gibi dezavantajlarını ortadan kaldırarak estetik daha küçük bir kesi ile yapılmasına olanak sağlar.

Anahtar kelimeler: VATS, Torasik Outlet, Minimal Invaziv

Akciğer / Plevra – Onkolojik

SS-04

AKCİĞER KANSERLİ HASTALARDA PULMONER ARTER REKONSTRÜKSİYONUNUN CERRAHİ TEKNİKLERİ VE UZUN DÖNEM SONUÇLARI

Bahar Ağaoğlu Şanlı[1], Vasıf İnan[1], Serkan Yazgan[1], Ahmet Üçvet[1]

[1]Sbü İzmir Dr. Suat Seren Göğüs Hastalıkları Ve Cerrahisi Eğitim Ve Araştırma Hastanesi Göğüs Cerrahisi Kliniği

Amaç: Küçük hücreli dışı akciğer kanseri dünya çapında kanser ölümlerinin önde gelen nedenidir ve insidansı birçok ülkede artmaya devam etmektedir. Cerrahi rezeksiyon küratif olabilir ancak sıklıkla komplikasyonlar da beraberinde gelir. Pulmoner artere (PA) direkt invazyon ve/veya ana bronş tutulumu olan hastalarda kür sağlamak için pnömonektomi uygulanmaktadır. Ancak pnömonektominin, lobektomiye göre yüksek morbidite ve mortaliteye sebep olması daha iyi bir tekniğin geliştirilmesine yol açmıştır. Akciğer kanseri için PA rekonstrüksiyonu teknik olarak düşük morbidite ve mortalite ile mümkündür. Geçtiğimiz 20 yılda birçok göğüs cerrahı bu tekniğin uygulanabilirliğini ve etkinliğini doğrulamış ve mümkün olduğunda kullanılması gerektiğini önermiştir. Günümüzde PA'nın yeniden yapılandırılması, işleyen akciğer dokusunu korurken tam kanser rezeksiyonu sağlayabilmektedir ve akciğer kanserinin cerrahi tedavisinde kesin bir role sahiptir. Bizde PA rezeksiyonu uyguladığımız hastaların uzun vadeli sonuçlarını değerlendirmeyi ve 13 yıllık deneyimimizi paylaşmayı amaçladık.

Hastalar ve Bulgular: Kliniğimizde Ocak 2010 ile Ocak 2023 tarihleri arasında, küçük hücreli dışı akciğer kanseri olan ve pulmoner arter rekonstrüksiyonu gerçekleştirilen 50 hasta; yaş, cinsiyet, rezeksiyon tipi, rekontrüksiyon şekli, tümör histolopatolojisi, evresi, tümör lokalizasyonu, metastatik lenf nodu lokalizasyonu açısından değerlendirildi. Olguların 47'si erkek, 3'ü kadındı. Hastaların 36'sında parsiyel, 9 hastada tanjansiyel 5'inde ise sirküler PA rekonstrüksiyonu yapıldı. Rezeke edilen alanın rekontrüksiyonu; 38 hastada primer sütürasyon, 7 hastada perikardiyal yama,5 hasta da ise vasküler stapler ile yapıldı. Pulmoner arterdeki rezeksiyona 35 hastada tümörün direk kendisinin, 15 hasta da ise lenf bezinin sebep olduğu görüldü. Ortalama takip süresi 78,1 ± 11,2 ay, 5 yıllık sağ kalım % 50,3 idi (Resim 1).

Sonuç: Pulmoner arter rekonstrüksiyonu güvenlidir ve uzun süreli sağkalım mükemmeldir. Sonuçlarımız bu tekniğin akciğer kanserli hastalar için etkili bir seçenek olduğunu desteklemektedir.

Anahtar kelimeler: pulmoner arter, akciğer kanseri, göğüs cerrahisi

Kaynaklar

1- Okada M, Yamagishi H, Satake S, Matsuoka H, Miyamoto Y, Yoshimura M, Tsubota N. Survival related to lymph node involvement in lung cancer after sleeve lobectomy compared with pneumonectomy. J Thorac Cardiovasc Surg. 2000 Apr;119(4 Pt 1):814-9. doi: 10.1016/S0022-5223(00)70018-3. PMID: 10733774.

2- Ma Z, Dong A, Fan J, Cheng H. Does sleeve lobectomy concomitant with or without pulmonary artery reconstruction (double sleeve) have favorable results for non-small cell lung cancer compared with pneumonectomy? A meta-analysis. Eur J Cardiothorac Surg. 2007 Jul;32(1):20-8. doi: 10.1016/j.ejcts.2007.03.018. Epub 2007 Apr 17. PMID: 17442581.

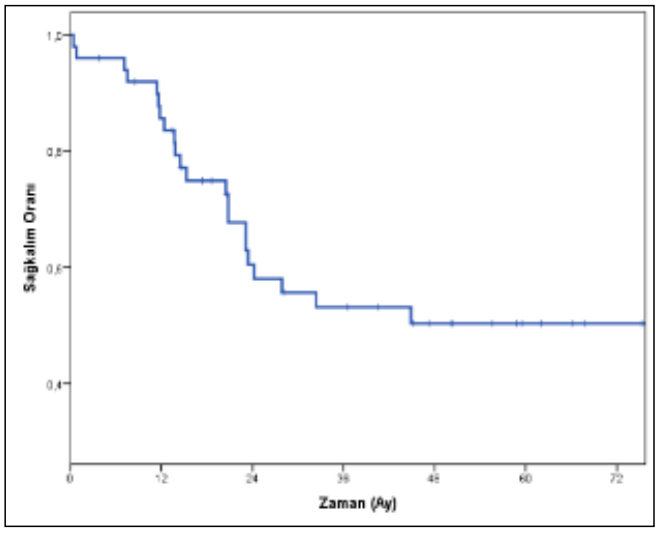

Resim 1

Kaynaklar

1- Okada M, Yamagishi H, Satake S, Matsuoka H, Miyamoto Y, Yoshimura M, Tsubota N. Survival related to lymph node involvement in lung cancer after sleeve lobectomy compared with pneumonectomy. J Thorac Cardiovasc Surg. 2000 Apr;119(4 Pt 1):814-9. doi: 10.1016/S0022-5223(00)70018-3. PMID: 10733774.

2- Ma Z, Dong A, Fan J, Cheng H. Does sleeve lobectomy concomitant with or without pulmonary artery reconstruction (double sleeve) have favorable results for non-small cell lung cancer compared with pneumonectomy? A meta-analysis. Eur J Cardiothorac Surg. 2007 Jul;32(1):20-8. doi: 10.1016/j.ejcts.2007.03.018. Epub 2007 Apr 17. PMID: 17442581.

SS-05

SUBKSİFOİD TİMEKTOMİ SONUÇLARIMIZ; GAZİ ÜNİVERSİTESİ DENEYİMİ

Aykut Kankoç[1], Irmak Akarsu[1], Muhammet Tarık Aslan[1], Ayşegül Kurtoğlu[1], Günel Ahmadova[1], Muhammet Sayan[1], Ali Çelik[1]

[1]Gazi Üniversitesi Tıp Fakültesi, Göğüs Cerrahisi Anabilim Dalı, Ankara

Amaç: Erken evre timoma ve diğer timik patolojilerde, Video Yardımlı Göğüs Cerrahisi (VATS) ve Robotik Yardımlı Göğüs Cerrahisi (RATS) median sternotominin alternatifi olarak sıklıkla ve farklı şekillerde kullanılmaktadır. Ancak bu yaklaşımların bir kısım dezavantajları nedeni ile, son yıllarda subksifoid yaklaşımlar gündeme gelmiştir. Bu çalışma kliniğimizde subksifoid yaklaşım ile yapılan timektomi olgularının sonuçlarını incelemeyi amaçlamıştır.

Gereç ve Yöntem: Ocak 2021-Ocak 2023 tarihleri arasında Subksifoid timektomi yapılan hastaların kayıtları geriye dönük olarak incelendi. Hastalara ait yaş, cinsiyet, histopatoloji, hastanede kalma süresi, tüp torakostomi süresi, postoperatif komplikasyon verileri analiz edildi. Hasta sayısının azlığından dolayı yalnızca deskriptif analiz yapıldı. Numerik veriler ortalama ve standart sapma, kategorik veriler n ve yüzde olarak verildi. Analizler SPSS, versiyon 25 (Ny Armonk, USA) programı ile yapıldı.

Bulgular:Çalışmaya 22 hasta dahil edildi. Hastaların 14'ü kadın(%63.6), 8'i erkek (%36.4), median yaş 53 (29-73) idi. Hastalara ait karakteristikler tabloda verilmiştir. Ortalama tüp torakostomi süresi ve yatış süresi sırasıyla 1.8(0-3) , 2.9(2-4) gün idi. İntraoperatif bir olguda minor hemoroji, bir olguda brakiosefalik vene sütür atmayı gerektiren hemoroji izlendi. Frenik sinir yaralanması görülmedi. İlk12 olguya subxiphoid insizyondan tüp torakostomi yerleştirildi. Sonraki 8 olguya jackson-pret dren yerleştirildi, son 2 olgu operasyon drainless olarak gerçekleştirildi. En sık histopatoloji timik kist (9 olgu) idi. Postoperatif ortanca VAS, göğüs tüpü yerleştirilen hastada 4, Jackson pret dren yerleştirilen hastada 2 ve drainless hastalarda 1 idi. Postoperatif bir hastada yara yerinde yağ nekrozu ve akıntısı gelişti, diğer hastalarda herhangi bir komplikasyon izlenmedi.

Sonuç: Bu çalışma, subksifoid timektomi yönteminin , literatürde belirtilen avantajları nedeni ile kullanılmasının, uygun, kullanışlı ve ağrı şikayetinin daha az olması nedeniyle tercih edilebilecek bir yöntem olduğunu göstermektedir.

Anahtar kelimeler: Timoma, Timektomi, Subksifoid

Kaynaklar

1) Cho S: Cho S. Video-Assisted Thoracic Surgery Thymectomy: Subxiphoid Approach. J Chest Surg. 2021;54(4):314-318.
2) Yang Xi: Yang X, Wang S, Jiang J, Lin M, Gao J, Wang H, Tan L, Ding J. Comparison of the Perioperative Outcomes for Thoracoscopic Thymectomy Between the Subxiphoid Approach and the Lateral Intercostal Approach for Masaoka-Koga I-II Thymoma: A Propensity Score-Matching Analysis. Ann Surg Oncol. 2022. doi: 10.1245/s10434-022-12059-1. Epub ahead of print.

Resim 1. Intraoperatif subksifoid yaklaşım cerrahi düzeneği (Thompson Ekartörü)

Akciğer / Plevra – Onkolojik

SS-06

ENDOBRONŞİYAL ULTRASONOGRAFİ(EBUS), MEDİASTİNAL VE AKCİĞER PATOLOJİLERİNİN TANI VE EVRELENDİRİLMESİNİN NERESİNDE?

Mehmet Yıldırım[1], Bülent Aydemir[1], Eyüp Halit Yardımcı[1], Aybiğçe Elif Silpagar Güner[1], Zuhal Kuş Silav[2], Hilal Yavuzel[3], Seçkin Deniz[1], Semih Buluklu[1], Nur Simge Kökleş[1], Deniz Ezgi Mahmutoğlu Dilek[4], Tamer Okay[1], Ilgaz Doğusoy[5]

[1]Sbü Dr. Siyami Ersek Göğüs Kalp Ve Damar Cerrahisi Suam, Göğüs Cerrahisi Kliniği, İstanbul
[2]Sbü Bakırköy Dr. Sadi Konuk Hastanesi Suam, Tıbbi Patoloji, İstanbul
[3]Sbü Dr. Siyami Ersek Göğüs Kalp Ve Damar Cerrahisi Suam, Anestezioloji Ve Reanimasyon Kliniği, İstanbul
[4]Zonguldak Atatürk Devlet Hastanesi, Göğüs Cerrahisi, Zonguldak
[5]Altunizade Acıbadem Hastanesi, İstanbul

Amaç: Endobronşial Ultrasonografi (EBUS) rehberliğinde transbronşial iğne aspirasyon biyopsisi(TBİAB) akciğer kanserinin mediastinal lenf nodu evrelendirilmesinde, akciğer ve mediastinal patolojilerin tanısında da primer tanı aracı olarak gün geçtikçe artmaktadır. . Bu çalışmanın amacı diğer invaziv tanısal yöntemlere göre EBUS-TBİA'nın tanısal değerinin ve tedavi sürecine katkısının araştırılmasıdır.

Gereç-Yöntem: Dr. Siyami Ersek Göğüs Kalp ve Damar Cerrahisi Eğitim ve Araştırma Hastanesi Göğüs Cerrahisi Kliniği'nde Nisan 2016- Haziran 2023 tarihleri arasında 314 olgu EBUS-TBİAB için hazırlandı. Olgular; yaş, cinsiyet, lezyon büyüklüğü, PET-CT FDG tutulum yoğunlukları (*SUVmax* değerleri), örneklenen istasyonlar, eşzamanlı patolojik inceleme varlığı, patoloji sonuçları, komplikasyon ve mortaliteleri ile değerlendirildi.

Bulgular: Çalışmamızda 20-83 yaş aralığında 187'si erkek, 127'si kadın toplam 314 olguya EBUS işlemi planlandı. EBUS işlemi genel anestezi altında endotrakeal entübasyon ya da laringeal maske ile uygulandı. 5 olguya lenf nodlarının çok küçük olması ve vasküler yapıların biyopsi yapmaya izin vermemesinden dolayı biyopsi yapılamadı. 1 hastada entübasyon güçlüğü nedeni ile işlem başarısız oldu. Olgularda tanı konma oranı %85.38 olarak neticelendi. EBUS - TBİAB ile tanı koyduğumuz 263 olgunun patolojisinde; 129'ü malignite pozitif, 134'ü malignite negatif olarak raporlandı. 69 hastaya küçük hücreli dışı akciğer kanseri, 31 hastaya küçük hücreli akciğer kanseri, 29 hastaya akciğer dışı diğer organ metastazları tanısı konuldu. 45 olguda yetersiz materyal olarak raporlandı. Malignite riskinin, lenf nodu büyüklüğü 20 mm üstü, SUDmax, 7 üzerindeyken istatiksel olarak anlamlı bir şekilde arttığı sonucuna ulaşıldı. Diğer tanı yöntemleri ile daha önce tanı konamamış EBUS ile malignite tanısı konan olgu sayımız 79 gibi yüksek sayıdadır. 32 hastanın patoloji raporu ise sarkoidoz ile uyumlu olarak geldi. Toplam 17 olguda komplikasyon görüldü. Sadece bir hasta işlem sonrası klinik takibinde 5 gün sonra kardiyak problemlerden dolayı exitus oldu.

Sonuç: Preoperatif lenf nodu örneklemesinde mediastinoskopi halen altın standart olarak kabul edilmektedir. Ancak EBUS'un tanısal değerinin yüksek olması, daha invaziv cerrahi tanısal girişimleri azaltmaktadır. Olgularımızda EBUS ile ilk tanıyı sağlama oranımızın yüksek olması hem tanı hem de evreleme amaçlı EBUS'un giderek daha yaygın olarak klinik kullanımının artacağı görüşündeyiz.

Anahtar kelimeler: EBUS, akciğer, kanser

Mediyasten

SS-07

MYASTENİA GRAVİSLİ HASTALARDA ROBOTİK TİMEKTOMİ: TEK MERKEZ DENEYİMİ

Kuthan Kavaklı[1], Ersin Sapmaz[1], Hakan Işık[1], Aghbaba Ahmadov[1], Özgün Aran[1], Onur Genç[1]

[1]S.b.ü Gülhane Eğitim Ve Araştırma Hastanesi

Amaç: Miyastenia gravisli (MG) hastaların tedavisinde önemli bir yere sahip olan timektomide cerrahi yaklaşım metodu ve cerrahinin zamanlaması konularında halihazırda fikir birliği bulunmamaktadır. Sternotomi gibi geleneksel cerrahi yaklaşımlar halen uygulanmakta olsa da hastalığın doğası gereği solunum fonksiyonlarına en az düzeyde etki eden minimal invazif yaklaşımlar günümüzde ön plana çıkmaktadır. Özellikle robotik cerrahi uygulanan tecrübeli merkezlerde timektominin başarılı bir şekilde uygulanabildiği görülmektedir. Bu çalışmamızda kliniğimizde robotik timektomi (daVinci robotic system) uyguladığımız 43 MG tanılı hastayı sunmayı amaçladık.

Gereç - Yöntem: Ocak - 2014 ile Ocak – 2023 tarihleri arasında merkezimizde daVinci Robotik sistem ile timektomi uygulanan hastaların dosya verileri retrospektif olarak değerlendirildi. MG tanısı olmayan hastalar çalışma dışı bırakıldıktan sonra 43 MG olgusu çalişmaya dahil edildi. Olgular timomatöz ve non – timomatöz olarak gruplandırıldı. Klinik sınıflandırılmada Amerikan Myastenia Gravis Vakfının (MGFA) önerdiği sınıflandırma kullanıldı. Buna göre, olguların 10'u (%23.25) sınıf I, 21'i (%48.8) sınıf II, 4'ü (%9.3) IIa, 4'ü (%9.3) IIb ve 4'ü (%9.3) olarak değerlendirildi.

Bulgular: Çalışmada yer alan 43 olgunun büyük bir bölümü, toplamda 30 kişi (%70) kadın hastalardan oluşmaktaydı. Yaş ortalaması 38.3 olarak belirlendi. Postoperatif patolojik inceleme sonuçları doğrultusunda 10 (%23) olgunun timomatöz ve 33 (%77) olgunun non-timomatöz olduğu tespit edildi. Bu 33 olgunun 19'unda (%44) timik hiperplazi, 8'inde (%19) normal timik doku ve 6'sında (%14) timolipom rapor edildi. Ortalama cerrahi süresi 44 (30 -115) dakikaydı. Postoperatif erken ve geç dönemde mortalite izlenmez iken bir olguda yara yeri enfeksiyonu izlendi. Bir olguda komplet rezeksiyon (perikard ve akciğer) ve 1 olguda diyafragma plikasyonu gerekliliği olmak üzere toplam 2 olguda (%5) torakotomiye geçildi. Ortalama hastane kalış süresi 3.5 (1 - 13) gün olup, ortalama tüp torakostomi süresi 1.7 (1 - 3) gün olarak saptandı.

Sonuç: VATS ve robotik cerrahi gibi minimal invazif yaklaşımlar sağladıkları avantajlar göz önüne alındığında göğüs cerrahisi alanında giderek artan sıklıkta kullanıma girmektedir. Özellikle MG gibi nöromüsküler bir hastalıkta solunum fonksiyonlarının korunması ve/veya en az etkilenmesi konusu oldukça büyük önem arz etmektedir. Halihazırda yüksek maliyeti dezavantaj olsa da çalışmamızda bu hasta gurubunda göz ardı edilemeyecek kadar fayda sağlayan robotik timektominin başarılı ve güvenli bir cerrahi yöntem olduğu sonucuna ulaşılmıştır.

Anahtar kelimeler: Myastenia Gravis, timektomi, daVinci robotik cerrahi

Mediyasten

SS-08

MYASTENİA GRAVİS'Lİ EVRE I-II TİMOMALARDA 10 YILLIK SAĞKALIM: TORAKOSKOPİK CERRAHİYE KARŞI TRANSSTERNAL CERRAHİ

Erkan Kaba[1], Berker Özkan[2], Halit Yardımcı[3], Eren Erdoğdu[2], Salih Duman[2], Berk Çimenoğlu[2], Alper Toker[4]

[1]Demiroğlu Bilim Üniversitesi Tıp Fakültesi, Göğüs Cerrahisi Anabilim Dalı
[2]İstanbul Üniversitesi Tıp Fakültesi, Göğüs Cerrahisi Anabilim Dalı
[3]Florence Nightingale Hastaneleri Grubu, Göğüs Cerrahisi Kliniği
[4]West Virginia Üniversitesi, Tıp Fakültesi, Kardiovasküler Ve Göğüs Cerrahisi Departmanı, Abd

Amaç: 2002 ile 2015 yılları arasında en az 7 yıl süreyle takip edilen Miyasteni Gravis'li timoma hastalarında minimal invaziv veya transsternal cerrahi geçiren hastaların klinik sonuçlarını analiz etmeyi amaçladık.

Gereç ve Yöntem: Bu çalışmaya Miyastenia Gravis (MG) ile patolojik olarak Masaoka Evre I ve II timoma tanısı konan 85 hasta dahil edildi. Bu hastalara video yardımlı torakoskopik cerrahi (VATS) veya transsternal (TS) cerrahi ile timoma rezeksiyonu uygulandı. Temel amaç, bu iki farklı cerrahi teknik grubu arasındaki timoma nüksünü, 10 yıl genel ve hastalıksız sağkalımı değerlendirmekti.

Bulgular: VATS hastalarının preoperatif kortikosteroid dozu ve intravenöz immünglobulin oranı anlamlı olarak daha yüksekti. VATS grubunda ameliyat sonrası mortalite olmadı ve hastanede kalış süresinin medyanı VATS grubunda 4 gün, TS cerrahisinde ise 7,7 gün idi (p:0,04). Daha büyük tümörler TS cerrahisi ile opere edildi (p:0,02). VATS grubunda 2 hasta nüks geliştirdi ve her ikisi de plevral metastazlarla prezente oldu. VATS grubundaki 3 hasta nüks endişesiyle yeniden opere edildi (patoloji negatif). TS hastalarında nüks görülmedi. VATS grubunda 8 hasta diğer nedenlere bağlı olarak öldü, TS grubunda ise ölüm olmadı.

Sonuç: VATS hastaları TS hastalarına kıyasla MG için farmakolojik tedaviye daha yüksek düzeyde ihtiyaç duydu, ancak VATS grubunda ortalama hastanede kalış süresi daha kısaydı. Uzun vadeli takip sonuçları hem VATS hem de TS yaklaşımları ile ideal bir 10 yıl sağkalımı gösterdi. Bu deneyimde gerçek nüks ve nüks endişesiyle yeniden operasyon nadir bir olaydı ve sadece VATS rezeksiyonlarında görüldü.

Anahtar kelimeler: timoma, myasthenia gravis, minimal invazif cerrahi, VATS, 10-yıllık sağkalım

Hastalıksız Sağkalım

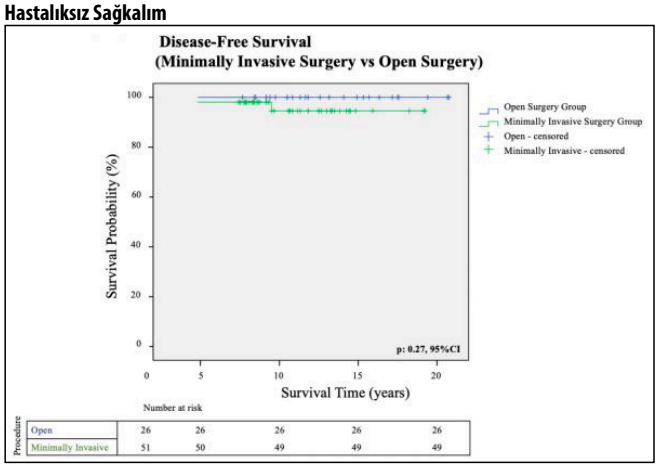

Takip Histogram

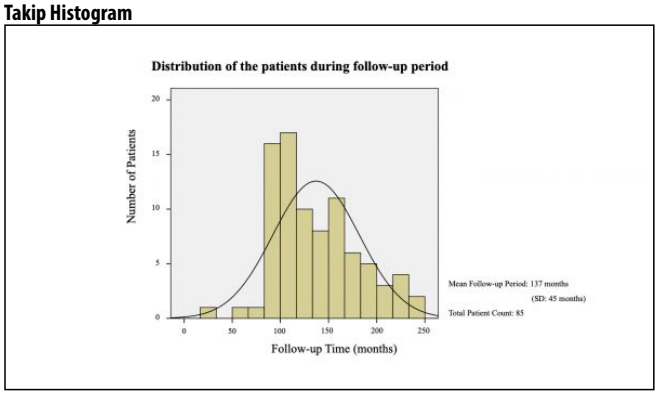

Genel Sağkalım

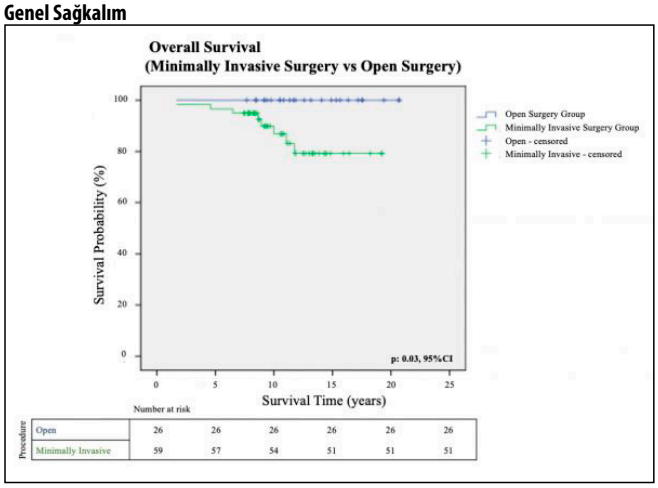

Akciğer / Plevra – Onkolojik

SS-09

AKCİĞER KANSERİ 8.TNM SINIFLAMASINDA YER ALAN N ALT KATEGORİ ÖNERİSİ HİSTOLOJİK ALT TİPLERDE BENZER SONUÇLAR VERİR Mİ?

Necati Çitak[1], Volkan Erdoğu[2], Dilay Karamık[1], Ece Yasemin Emetli[2], Elif Duman[1], Nisa Yıldız[2], Şeyda Örs Kaya[1], Oğuzhan Bayraktar[2], Muzaffer Metin[2], Kenan Can Ceylan[1]

[1]Dr. Suat Seren Göğüs Hastalıkları Ve Göğüs Cerrahisi Eğitim Ve Araştırma Hastanesi, İzmir
[2]Yedikule Göğüs Hastalıkları Ve Göğüs Cerrahisi Eğitim Ve Araştırma Hastanesi, İstanbul

Amaç: Uluslararası Akciğer Kanseri Araştırma Derneği (IASLC) tarafından en son önerilen akciğer kanseri TNM sınıflamasında sağkalım açısından N1 ve N2'de tek istasyon ve çoklu istasyon metastazının farklı prognozlara sahip olduğu gösterildi. Ancak bu sonuçların histolojik alt tipler ile doğrulaması yapılmadı. Bu çalışmada 8.TNM sınıflamasında yer alan N alt kategori önerisinin histolojik alt tipler ile eksternal validasyonunun yapılması amaçlanmıştır.

Materyal: 2008 ile 2020 yılları arasında anatomik komplet akciğer rezeksiyonu uygulanan pN1 ve/veya pN2 saptanan akciğer adenokarsinom (Adeno) veya skuamöz hücreli karsinomlu (Skuamöz) 1580 hastayı içeren çok merkezli bir veri tabanından alınan kayıtlar geriye dönük olarak incelendi. Hastalar 8.TNM N alt sınıflandırma önerisine göre kategorize edildi. Neoadjuvan

tedavi alanlar, yetersiz lenf nodu diseksiyonu yapılanlar çalışma dışında bırakıldı.

Bulgular: 5 yıllık genel sağkalım %46 idi (medyan sağkalım=48 ay). Tüm kohortun sağkalım eğrisi analizi, en son TNM önerisinde saptandığı gibi, N1b ve N2a1 sağkalım eğrilerinin örtüştüğünü doğruladı, ancak IASLC veri tabanından farklı olarak multiple N1'li hastalar skip N2'lere göre biraz daha iyi 5 yıllık sağkalıma sahipti (%46.6'ya karşı %43.6, p=0.225) (Şekil 1). Adeno'lu ve Skuamöz'lü hastalar karşılaştırıldığında N2a2 alt kategorisi hariç tüm N alt kategorilerinde histolojik gruplar arasında sağkalımlar farklıydı (Şekil 2). Hem Adeno'lu hem de Skuamöz'lü hastalarda N1b ile N2a1 arasında sağkalım farkı yoktu (sırasıyla, p=0.556 ve p=0.655), ancak Skuamöz'lü hastalarda N1b'lilerin 5 yıllık sağkalımı N2a1'lilerden daha kısayken (%48'ye karşılık %50) Adeno'lularda bu durum tam tersiydi (%39'ya karşılık %35) (Şekil 3). Tüm kohort incelendiğinde sağkalım N1b'de N2a2'ye göre istatistiksel olarak daha iyiydi (p<0.001). Bu iki grup arasındaki sağkalım farkı Skuamöz'lü hastalarda da istatistiksel olarak anlamlıyken (p<0.001) Adeno'lu hastalarda N1b ile N2a2 grupları arasında sağkalım istatistiksel açıdan farksızdı (p=0.505) (Şekil 4). N2a1 ile N2a2 arasında Skuamöz'lü hastalarda sağkalım istatistiksel olarak farklıyken (p=0.006) Adeo'lu hastalarda bu iki grup arasında sağkalım neredeyse benzerdi (p=0.993) (Şekil 5). N2a2 ile N2b grupları arasında sağkalım hem tüm kohortta hem de Skuamöz'lü hastalarda istatistiksel olarak farksız iken (sırasıyla, p=0.08 ve p=0.849) Adeno'lu hastalarda N2a2 ile N2b grupları arasında istatistiksel fark mevcuttu (p=0.02).

Sonuç: Akciğer kanseri 8.TNM sınıflamasında yer alan N alt kategori önerileri histolojik alt tipler arasında doğrulanamamıştır. Bir sonraki TNM sınıflamasında histolojik alt tiplere göre farklı N alt kategorileri oluşturulması düşünülmelidir.

Anahtar kelimeler: Akciğer kanseri, TNM sınıflaması, mediastinal lenf nodu metastazı, histolojik alt tip, doğrulama

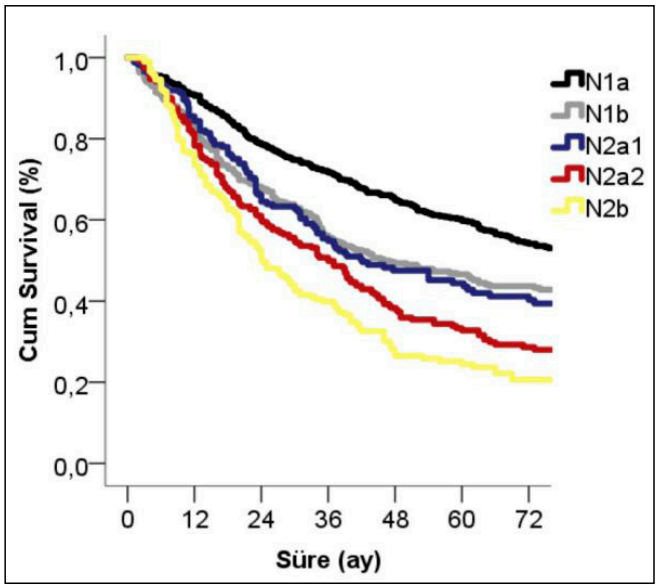

Şekil 1. En son önerilen N sınıflamasına göre tüm hastaların sağkalımı

	pN durumu	Yeni pN durumu	Tüm kohort (n=1580) 5-y sağkalım (%)	Tüm kohort (n=1580) Medyan (yıl)	Skuamöz (n=934) n	Skuamöz (n=934) 5-y sağkalım (%)	Skuamöz (n=934) Medyan (yıl)	Adenokarsinom (n=646) n	Adenokarsinom (n=646) 5-y sağkalım (%)	Adenokarsinom (n=646) Medyan (yıl)	p değeri
Toplam (n=1580)	N1 (n=921)	N1a (n=589)	59.8	93	390	61.5	99	199	56.3	77	0.303
		N1b (n=332)	46.6	46	241	48.7	55	91	39.9	33	0.204
	N2 (n=659)	N2a1 (n=174)	43.6	42	85	50.0	61	89	35.3	37	0.07
		N2a2 (n=279)	32.7	36	142	31.2	31	137	32.1	39	0.221
		N2b (n=206)	24.4	24	76	28.5	24	130	21.0	24	0.629
			Tüm kohort için p değeri			Skuamöz içi p değeri			Adeno içi p değeri		
Karşılaştırma	N1a vs N1b		<0.001			0.004			0.01		
	N1a vs N2a1		<0.001			0.008			0.001		
	N1a vs N2a2		<0.001			<0.001			<0.001		
	N1a vs N2b		<0.001			<0.001			<0.001		
	N1b vs N2a1		0.225			0.655			0.556		
	N1b vs N2a2		<0.001			<0.001			0.505		
	N1b vs N2b		<0.001			0.001			0.01		
	N2a1 vs N2a2		0.04			0.006			0.993		
	N2a2 vs N2b		0.08			0.849			0.02		

Şekil 2. Histolojik alt tiplere göre (Adenokarsinoma karşılık Skuamöz hücreli karsinom) hastaların sağkalımları ve histolojik alt tiplerin aynı N alt kategorilerinde sağkalımlarının birbirleriyle istatistiksel olarak karşılaştırılması

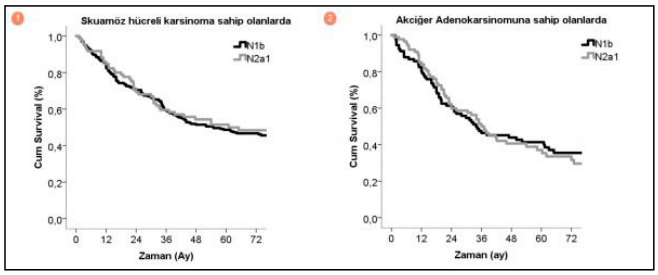

Şekil 3. N1b ile N2a1 arasında sağkalım farkının histolojik alt tiplerde ayrı ayrı karşılaştırılması

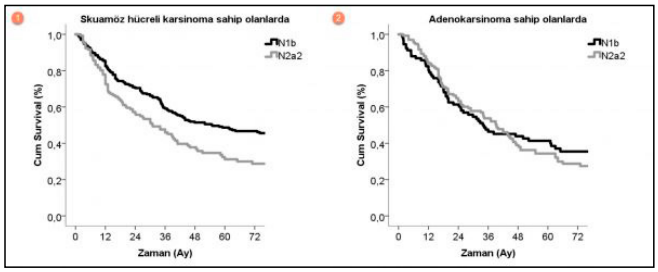

Şekil 4. N1b ile N2a2 arasında sağkalım farkının histolojik alt tiplerde ayrı ayrı karşılaştırılması

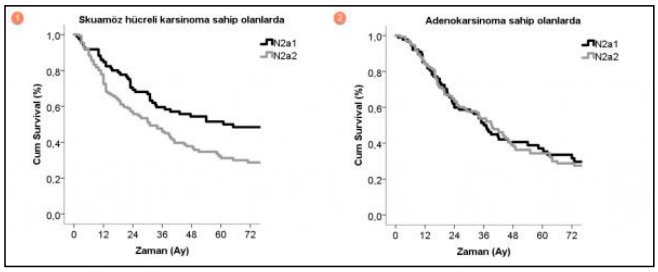

Şekil 5. N2a1 ile N2a2 arasında sağkalım farkının histolojik alt tiplerde ayrı ayrı karşılaştırılması

Akciğer / Plevra – Onkolojik

SS-10

TÜMÖR TOMURCUKLANMASI PULMONER ADENOKARSİNOMUN GELECEĞİNİ DEĞİŞTİREBİLECEK Mİ?

Kadir Baturhan Çiflik[1], Büşra Özdemir Çiflik[2], Elif Doğan[3], Hayriye Tatlı Doğan[3], Erdal Yekeler[1], Bülent Koçer[1], Nurettin Karaoğlanoğlu[1]

[1]Ankara Şehir Hastanesi, Göğüs Cerrahisi Kliniği
[2]Mardin Eğitim Ve Araştırma Hastanesi, Göğüs Cerrahisi Kliniği
[3]Ankara Şehir Hastanesi, Tıbbi Patoloji Kliniği

Giriş: Pulmoner adenokarsinoma, aynı patolojik alt tip ve evrede bile farklı prognoz göstermektedir. Çalışmamızda, pulmoner adenokarsinomada bilinen prognostik değerlerle ve klinikopatolojik özelliklerle tümör tomurcuklanmasının ilişkisini araştırmayı amaçladık. Materyal: Çalışmamızda, primer pulmoner adenokarsinoma tanısı alan 77 hasta mevcuttu. Değerlendirmede 0-4 arasındaki tomurcuklanma sayısı, düşük derecede tomurcuklanma (Bd1), 5-9 arası tomurcuklanma sayısı orta derece tomurcuklanma (Bd2), 10 ve üstü tomurcuklanma sayısı yüksek derece tomurcuklanma (Bd3) kabul edildi. Plevral invazyon, lenfovasküler invazyon, perinöral invazyon ve stromal fibrozis de ayrıca değerlendirildi. Bulgular: Tümör tomurcuklanması ve stromal fibrozis arasında istatistiksel olarak fark bulunmaktadır (p<0,001). Bd3 olan hastalarının plevra invazyonu, lenfovasküler invazyonu ve perinöral invazyon varlığı, Bd1 olan hastalardan istatistiksel olarak yüksek saptanmıştır (p=0,048) (p=0,041) (p=0,029). Tümör tomurcuklanmasıyla tümör alt tipi, lenfositik yanıt ve STAS varlığı arasında istatistiksel olarak anlamlı fark saptanamamıştır (p=0,63) (p=0,362) (p=0,062) (p=0,208). Sonuç: Tümör tomurcuklanması, plevral invazyon, lenfovasküler invazyon, perinöral invazyon ve stromal fibrozis ile ilişkili bulunmuştur. Çalışmamız, pulmoner adenokarsinomlarda tümör tomurcuklanması ve stromal fibrozis ilişkisini gösteren ilk çalışmadır. Tümör tomurcuklanmasının akciğer kanserlerindeki rolü aydınlatılmayı beklemektedir.

Anahtar kelimeler: Pulmoner adenokarsinom, Stromal fibrozis, Tümör tomurcuklanması

Kaynaklar

1) Y. Yamaguchi ve ark. Akciğer Adenokarsinomunda Tümör Tomurcuklanmasının Histopatolojik Özellikleri. J Thorac Oncol. (2010)
2) H Ito ve ark. 2010 yılında Japon Akciğer Kanseri Kayıt Veritabanı Ortak Komitesi, lobektomide patolojik faktörlerle ilişkili akciğer adenokarsinomu baskınlık sınıflandırmasının prognostik etkisi. BMC Cancer. (2022)
3) W Travis ve ark. Uluslararası Akciğer Kanseri Araştırmaları Derneği/ Amerikan Toraks Derneği/Avrupa Solunum Derneği Uluslararası Multidisipliner Akciğer Adenokarsinomu Sınıflandırması. J Thorac Oncol. (2011)
4) K Inamura. Akciğer Kanseri: Moleküler Patolojisini ve 2015 WHO Sınıflandırmasını Anlamak. Front. Oncol. (2017)
5) T Klikovits ve ark. Primer akciğer adenokarsinomu yerleşiminin metastatik bölgeler ve sekans üzerindeki etkisine dair yeni görüşler: çok merkezli bir kohort çalışması. Lung Cancer. (2018)
6) J.G. Cohen et al. Lung adenocarcinomas: correlation of computed tomography and pathology findings, Diagnostic and Interventional Imaging.Diagnostic and Interventional Imaging. (2016)
7)L Qian ve ark. Tümör tomurcuklanmasının potansiyel anahtar rolleri: küçük hücreli dışı akciğer kanserinin temsili bir malign patolojik özelliği ve prognozun hassas bir göstergesi. BMJ Open (2022)
8)C Neppl ve ark. Akciğerin skuamöz hücreli karsinomunda Uluslararası Tümör Tomurcuklanması Konsensüs Konferansı (ITBCC) 2016 önerisinin doğrulanması 354 vakanın tek merkezli bir analizi. Mod Pathol (2020)

Genel Sağkalım ve Hastalıksız Sağkalım Analiz Grafikleri

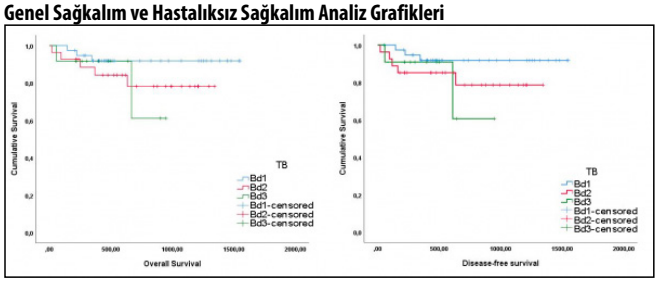

Tablo 1. Tümör Tomurcuklanması Tümör Tomurcuklanması ve Patolojik Bulguların Karşılaştırılması

					Tümö Tomurcuklanması				
		Bd1 (0-4)		*Bd2 (5-9)*		*Bd3 (>10)*	*n*	*%*	*p*
	n	*%*	*n*	*%*	*n*	*%*			
Alt tip									
Asiner	16	42.11	18	47.4	4	110.5	38	49.4	
Solid	9	50	7	38.9	2	11.1	18	23.4	
Lepidik	110	83.3	0	0	2	16.7	12	15.6	>0.005
Papiller	1	25	1	25	2	50	4	5.2	
Mikropapiller	2	40	1	20	2	40	5	6.5	
Stromal fibrozis									
<%10	17	44.7	2	7.4	1	8.3	20	26	
%10-25	15	39.5	9	33.3	2	16.7	20	33.8	<0,001
%25-50	6	15.8	13	48.1	7	58.3	26	33.8	
>%50	0	0	3	11.1	2	16.7	5	6.5	
Lenfositik yanıt									
Az	6	15.8	0	0	1	8.3	7	9.1	
Orta	25	65.8	15	55.6	8	66.7	48	62.3	0,062
Yoğun	7	18.4	12	44.4	3	25	22	28.6	
Plevral invazyon									
Var	16	42.1	15	55.6	3	25	22	28.6	0.048
Yok	22	57.9	12	44.4	9	75	55	71.4	
Lenfovasküler invazyon									
Var	8	21.1	7	25.9	7	58.3	28	36.4	0.041
Yok	30	78.9	20	74.1	5	41.7	49	63.6	
Perinöral invazyon									
Var	10	26.3	10	37	8	66.7	5	6.5	0,029
Yok	28	73.7	17	63	4	33.3	72	93.5	

Akciğer / Plevra – Onkolojik

SS-11

LOBEKTOMİ YAPILAN EVRE I ADENOKARSİNOMLARDA STAS + GRADE SKORLAMASININ NÜKS TAHMİNİNDEKİ BAŞARISI

Betül Bahar İşgir[1], Gökhan Kocaman[1], Yusuf Kahya[1], Hilal Özakıncı[2], Atilla Halil Elhan[3], Cabir Yüksel[1]

[1]Ankara Üniversitesi Tıp Fakültesi Göğüs Cerrahisi A.d.
[2]Ankara Üniversitesi Tıp Fakültesi Tıbbi Patoloji A.d.
[3]Ankara Üniversitesi Tıp Fakültesi Biyoistatistik A.d.

Akciğer adenokarsinomları birden fazla histolojik alt tipe sahip olup Dünya Sağlık Örgütünü'nün belirlediği son haliyle bu alt tiplerden yüzdesi en fazla olan baskın tipe göre sınıflandırılırlar. Adenokarsinom sınıflandırmasını bir derecelendirme sistemi ile

desteklemek amacıyla 2020 yılında IASLC yüksek dereceli alt tiplere %20 sınır belirleyerek ve en sık görülen alt tip ile kombine ederek yeni bir derecelendirme önermiştir (1). Bu sınıflandırmanın prognostik önemi daha sonra yapılan bir çok çalışmada kanıtlanmıştır (2). Ayrıca adenokarsinomlarda STAS pozitifliğinin nüksü arttığı da bir çok çalışma ile bilinmekte iken (3-4), yeni sınıflandırma sistemi ile STAS durumunu birlikte değerlendiren çalışmalar oldukça sınırlıdır. Bu çalışmada amacımız STAS varlığı ile yeni sınıflandırma sistemini birleştiren bir skorlama sistemi oluşturarak, bu sistemin Evre 1, lobektomi yapılmış akciğer adenokarsinomlarında nüks riskini tahmin etmedeki başarısını ölçmektir.

Çalışmamıza Ankara Üniversitesi Tıp Fakültesi Göğüs Cerrahisi Anabilim Dalı'nda 2011 - 2019 yıllarında Evre I akciğer adenokarsinomu nedeniyle lobektomi yapılan, STAS ve grade durumu değerlendirilmiş, neoadjuvan ya da adjuvan kemoterapi almamış 123 hasta dahil edildi. Hastalar STAS pozitifliği 1 puan, negatifliği 0 puan olacak şekilde ve IASLC sınıflandırma sistemine göre Grade 1, 2, 3 olmak üzere puanlandırıldı. Grade ve STAS durumunun toplam puanına göre hastalar 2 gruba ayrıldı: Grup 1 < 4 puan, Grup 2 = 4 puan (STAS pozitif ve Grade 3 olanlar) (Tablo 1). Hastaların genel özellikleri Tablo 2'de özetlenmiştir. İki grup nükssüz sağkalım açısından karşılaştırıldı. Grup 1'de 5 yıllık nükssüz sağkalım %90.9 iken , Grup 2' de %64.5 olarak bulundu (p = 0.002) (Şekil 1). Yapılan Cox regresyon analizi sonucunda da STAS+Grade skorlama sistemi nüks riski açısından bağımsız prognostik faktör olarak bulunmuştur (Tablo 3).

Bu sonuçlar yüksek dereceli morfolojiye ve STAS'a sahip adenokarsinomların olumsuz nüks prognozuyla ilişkili olduğunu, bu özelliklere sahip olmayan tümörlerin ise nükssüz sağkalım açısından daha olumlu bir sonuca sahip olduğunu göstermektedir. Bu çalışmada erken evrede olmasına rağmen adjuvan tedavi veya daha yakın takip stratejilerine ihtiyaç duyabilecek, yüksek nüks riski olan bir hasta grubu tanımlayabildik. Evre I, Grade 3 ve STAS pozitif adenokarsinomlarda tümör çapından bağımsız olarak, lobektomi yapılmış olsa bile erken nüksleri engellemek amacıyla adjuvan kemoterapi verilmesi düşünülmelidir.

Anahtar kelimeler: Pulmoner adenokarsinom, tümör sınıflandırması, STAS, histolojik patern, akciğer rezeksiyonu

Kaynaklar

1. Moreira AL, Ocampo PSS, Xia Y, Zhong H, Russell PA, Minami Y, et al. A Grading System for Invasive Pulmonary Adenocarcinoma: A Proposal From the International Association for the Study of Lung Cancer Pathology Committee. J Thorac Oncol [Internet]. 2020 Oct 1 [cited 2022 Nov 8];15(10):1599–610. Available from: https://pubmed.ncbi.nlm.nih.gov/32562873/
2. Warth A, Muley T, Meister M, Stenzinger A, Thomas M, Schirmacher P, et al. The novel histologic International Association for the Study of Lung Cancer/American Thoracic Society/European Respiratory Society classification system of lung adenocarcinoma is a stage-independent predictor of survival. J Clin Oncol [Internet]. 2012 May 1 [cited 2022 Nov 24];30(13):1438–46. Available from: https://pubmed.ncbi.nlm.nih.gov/22393100/
3. Kagimoto A, Tsutani Y, Kambara T, Handa Y, Kumada T, Mimae T, et al. Utility of Newly Proposed Grading System From International Association for the Study of Lung Cancer for Invasive Lung Adenocarcinoma. JTO Clin Res Reports. 2021 Feb 1;2(2).
4. Kadota K, Kushida Y, Kagawa S, Ishikawa R, Ibuki E, Inoue K, et al. Limited Resection Is Associated with a Higher Risk of Locoregional Recurrence than Lobectomy in Stage i Lung Adenocarcinoma with Tumor Spread Through Air Spaces. Am J Surg Pathol [Internet]. 2019 Aug 1 [cited 2022 Nov 8];43(8):1033–41. Available from: https://journals.lww.com/ajsp/Fulltext/2019/08000/Limited_Resection_Is_Associated_With_a_Higher_Risk.3.aspx

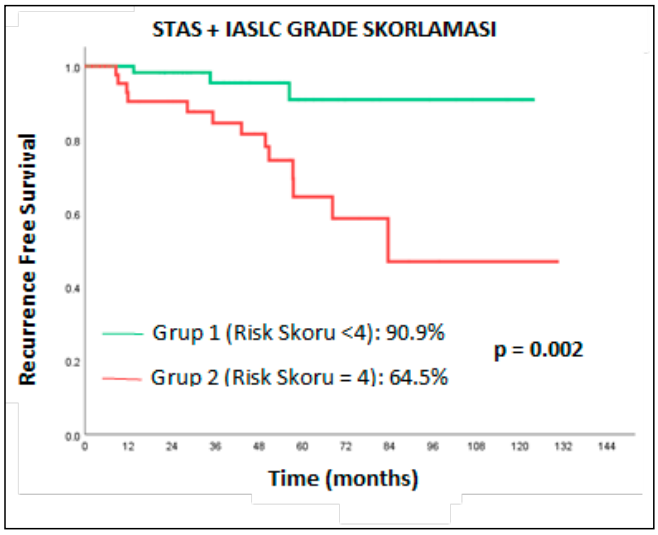

Şekil 1. IASLC Grade ve STAS skorlamasına göre oluşturulan hasta grupları arasında yapılan nükssüz sağkalım analizi

Tablo 1. IASLC Grade ve STAS Puanlaması

IASLC GRADE, STAS	PUAN	TOPLAM PUAN
Grade 1, STAS 0	(1,0)	<4 (Grup 1)
Grade 1, STAS 1	(1,1)	<4 (Grup 1)
Grade 2, STAS 0	(2,0)	<4 (Grup 1)
Grade 2, STAS 1	(2,1)	<4 (Grup 1)
Grade 3, STAS 0	(3,0)	<4 (Grup 1)
Grade 3, STAS 1	(3,1)	= 4 (Grup 2)

Tablo 2. Gruplar arasında hasta özelliklerinin karşılaştırılması

Özellikler n (%)	*Grup 1: 71 (57.7)*	*Grup 2: 52 (42.3)*	*p*
Yaş (ortalama)	61.2	62.7	0.253
Cinsiyet Kadın Erkek	29 (40.8) 42 (59.2)	14 (26.9) 38 (73.1)	0.110
Sigara Öyküsü Var Yok	46 (71.9) 18 (28.1)	37 (75.5) 12 (24.5)	0.665
Tümör çapı (mm, ortanca)	20	17.5	0..280
Tümör SUVmax (ortanca)	4	6.35	0.005
Visseral plevra invazyonu Var Yok	13 (21) 49 (79)	16 (39.3) 32 (66.7)	0.144

Tablo 3. Nükssüz sağkalım için tek değişkenli ve çok değişkenli Cox regresyon analizi sonuçları

Değişkenler	*Tek değişkenli analiz*	*Tek değişkenli analiz*	*Tek değişkenli analiz*	*Çok değişkenli analiz*	*Çok değişkenli analiz*	*Çok değişkenli analiz*
	HR	%95CI	p	HR	%95CI	p
Yaş	1.044	0.976-1.117	0.212	1.039	0.960-1.124	0.344
Cinsiyet	0.410	0.117-1.439	0.164	0.359	0.079-1.631	0.185
Tümör çapı	0.978	0.897-1.067	0.619	0.991	0.884-1.112	0.882
Tümör SUVmax	1.023	0.933-1.122	0.626	1.016	0.908-1.137	0.780
Visseral plevra invazyonu	1.327	0.460-3.823	0.601	1.021	0.252-4.144	0.977
STAS+Grade skorlama	5.680	1.615-19.977	0.007	4.321	1.129-16.529	0.033

Akciğer / Plevra – Onkolojik

SS-12

AKCİĞER KANSERİNDE 9. EVRELEME SİSTEMİNE DOĞRU: T1N2 OLGULAR EVRE IIIA DEĞİL EVRE IIB OLMALI

Akif Turna[1], Gizem Özçıbık Işık[1], İsmail Sarbay[2], Kamil Kaynak[1]

[1]İstanbul Üniversitesi-cerrahpaşa Cerrahpaşa Tıp Fakültesi Göğüs Cerrahisi Anabilim Dalı
[2]Atatürk Devlet Hastanesi Sinop

Giriş ve Amaç: Akciğer kanserinde evreleme, tedavi seçeneklerinden en uygununu alabilmeleri açısından olduğu kadar, sağ kalımların tahmini ve cerrahi uygulanan olgularda cerrahi sonrası uygulanması uygun tedavinin belirlenmesi için de vazgeçilmez öneme sahiptir. Akciğer kanserinin günümüzde kullanılmakta olan 8. evreleme sistemi ise, yukarıda belirtilen bileşenler için halen mükemmel değildir ve yakında 9.evreleme sistemi gündeme gelecektir. Çalışmamızda T1N2M0 tümörü olan küçük hücreli akciğer kanserli olguların gerçekte hangi evrede temsil edilmesinin en uygun olabileceği araştırıldı.

Hastalar ve Yöntemler: Ocak 2001 ile Haziran 2023 arasında İstanbul Üniversitesi-Cerrahpaşa Cerrahpaşa Tıp Fakültesi Göğüs Cerrahisi kliniğinde küçük hücreli dışı akciğer karsinomu nedeni ile opere edilen 799'su erkek(%79.6), 205'i kadın (%20 .4) 1004 olgu irdelendi. Bu olguların materyalleri ameliyat sonrası (cerrahi patolojik evreleme), akciğer kanserinin 8. evreleme sistemine göre evrelendi. Olgulardan 56'sı T1N2 olmayan (T2aN2, T2bN2 T3N1, T4N0, T4N1) ve 12 olgu da da T1N2 olarak evrelendi. Olgular ortalama 40 ay (1-164 ay) takip edildi. Hastaların sağ kalımları Kaplan-Meier, karşılaştırmalar ise log-rank testi ile yapıldı.

Bulgular:Tüm olgularda sağ kalım ortanca 127 ay (%95 güvenilirlik aralığı 110-143 ay), sırası ile 5 ve 10 yıllık sağ kalım %62.4 ve %52.3 olarak saptandı. Evre 1A, 1B, 2A, 2B ve 3A olgularda 5 yıllık sağ kalımlar sırası ile %86.2, %63.7, %69.0, %60.0 ve %59.1 olarak bulundu. Sağ kalımlar evrelere göre istatistiksel olarak anlamlı düzeyde farklı idi(p<0.001). Benzer şekilde, T(T1-4) faktörü ve N tutulumu(N0-3) de sağ kalımı istatistiksel olarak anlamlı düzeyde belirleyici bulundu(p sırası ile 0.05 ve<0.001) Tüm pT1N2 olguların 5 yıllık sağ kalımı %49.2, ortalama sağ kalımı ise 36 ay idi. Bununla birlikte T1N2a(tek N2) olguların ise 5 yıllık sağ kalımı %55.6, ortalama sağ kalımı ise 81.8 ay olarak saptandı. T1N2a olguların sağ kalımı ile evre IIA olgular arasında istatistiksel olarak anlamlı bir fark saptanmaz iken (p=0.30)(Şekil), evre IIIA olgular ile T1N2a tümörü olan olguların sağ kalımları istatistiksel olarak anlamlı düzeyde farklı idi(p=0.04).

Tartışma ve Sonuç: Evre IIIA olgular, özellikle mediastinal lenf nodu tutulumu olan hastaların sağ kalımları cerrahi rezeksiyon sonrasında dahi yüz güldürücü değil iken T1N2a tümörlü hastalarda sağ kalım evre IIB olgulara benzer olarak oldukça iyidir. Bu nedenle, yeni (9.) evreleme sisteminde T1N2a hastaların evre IIB olarak değerlendirilmesi ve bu olgularda direkt olarak cerrahi tedavi uygulanması önerilebilir. Bu önerinin doğrulanması için 9.evreleme için irdelenen çok geniş uluslararası seriye gerek bulunmaktadır.

Anahtar kelimeler: Akciğer kanseri, evreleme, N2, 9.evreleme, sağ kalım

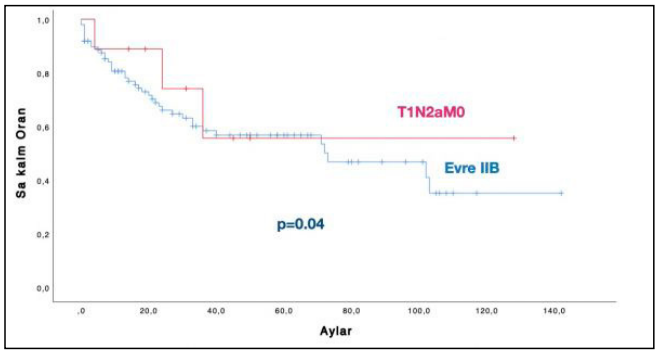

T1N2a ve Evre IIB olguların Sağ Kalımları. Arada istatistiksel açıdan anlamlı fark görülmüyor.

Akciğer / Plevra – Onkolojik

SS-13

VİSSERAL PLEVRA İNVAZYONU (PL1-2) OLAN HASTALAR T2 SINIFI İÇİNDE DEĞERLENDİRİLMELİ Mİ?

Ali Murat Akçıl[1], Aylin Canavar[1], Levent Cansever[1], Yunus Seyrek[1], Efsun Kanmaz[1], Mehmet Ali Bedirhan[1]

[1]Sbü Yedikule Göğüs Hast. Ve Göğüs Cerr. Suam

Giriş: Visseral plevra invazyonu T boyutu 3 cm'den küçük olsa bile IASLC TNM 8. evrelemeye göre T2 sınıfına girmektedir. Çalışmamızda tümör boyutu 3-5 cm arasında olup plevral invazyonu olmayan (PL0) küçük hücre dışı akciğer kanseri (KHDAK) vakalarıyla, tümör boyutu 3 cm'in altında olup visseral plevra invazyonu (PL1 ve PL2) olan vakalar hastalıksız sağkalım ve genel sağkalım açısından karşılaştırılmıştır.

Materyal ve metod: Retrospektif olarak, 2009-2019 tarihleri arasında KHDAK nedenli anatomik rezeksiyon yapılan hastalar tarandı. N 1-2 hastalar, tümör çapı 5 cm'den büyük olan hastalar, M1 olan hastalar (Sürrenal ve beyin metastazı), senkron tümörü olan hastalar, göğüs duvar invazyonu olan hastalar ve cerrahi sınır pozitifliği (R1) olan hastalar çıkarıldı. 138 erkek ve 26 kadın 164 hasta çalışmaya alındı. Hastalar PL0, PL1 ve PL2 olarak üç gruba ayrılarak gruplar arasındaki sağkalım karşılaştırıldı.

Bulgular: PL0 (n=123), PL1(n=38) ve PL2 (n=3) için 3 yıllık sağkalımları sırasıyla % 86,9, %73,7 ve %66,7 olarak saptandı. 5 yıllık sağkalımlar incelendiğinde PL0 için % 74,3, PL1 için %70,9 ve PL2 için %0 idi. PL2 olan hastaların sağkalım oranları PL0 hastaların sağkalım oranlarına göre düşük saptandı (p=0,029). PL1 ve PL2 hastaların hastalıksız sağkalım oranları PL0 hastaların hastalıksız sağkalım oranlarına göre düşük saptandı (p=0,022).

Sonuç: Visseral plevra invazyonu, tümör çapından bağımsız bir prognostik faktördür. Çalışmamızda PL2 olan hastaların sağkalımı fissür invazyonu olmayan T2 daha düşük olarak bulundu (P=0,029). PL1 olan hastalar ile pl0 olan T2 hastaların sağkalımları arasında fark saptanmadı (p=0,340). PL1 ve PL2 olan hastalarda nüks PL0 T2 olan hastalarda daha fazla idi (p=0,022). Visseral plevra invazyonu olan hastalarda vasküler ve lenfatik invazyon görülme oranının daha fazla olması olarak düşünüldü. Sonuç olarak PL2 plevra invazyonu olan hastalar PL0 olan hastalara göre daha kötü sağkalıma sahipti.

Anahtar kelimeler: Akciğer Karsinomu, Göğüs Cerrahisi, Plevra İnvazyonu

Kaynaklar

Visceral Pleural Invasion Remains a Size-Independent Prognostic Factor in Stage I Non-Small Cell Lung Cancer, He Huang, Ting Wang, Bin Hu, Changchuan Pan. The Annals of Thoracic Surgery, Volume 99, Issue 4, 2015, Pages 1130-1139

PL0, PL1 ve PL2 hastaların survi kıyaslaması

		PL0	PL1	PL2
		Median (%95 CI)	Median (%95 CI)	Median (%95 CI)
Medians for Survival Time (ay)		138	-	55
OS	1 yıllık	%94,3 (SE:2,1)	%89,5 (SE:5,0)	%66,7 (SE:27,2)
	3 yıllık	%86,9 (SE:3,0)	%73,7 (SE:7,1)	%66,7 (SE:27,2)
	5 yıllık	%74,3 (SE:4,2)	%70,9 (SE:7,4)	%0,0
	10 yıllık	%54,9 (SE:6,9)	%55,7 (SE:8,9)	-
	Log Rank p	0,085		
	PL0 vs. PL1	0,340		
	PL0 vs. PL2	0,029		
	PL1 vs. PL2	0,148		

Göğüs Duvarı

SS-14

GÖĞÜS DUVARI TUTULUMUNUN KÜÇÜK HÜCRELİ DIŞI AKCİĞER KANSERİNDE SAĞKALIM ÜZERİNE OLAN ETKİSİNE BÜTÜNCÜL YAKLAŞIM

İlham Gülçek[1], Muhammed Kalkan[2], Mehmet Ağar[3], Muhammet Reha Çelik[4], Hakkı Ulutaş[5]

[1]Gaziantep Ersin Arslan Eğitim Ve Araştırma Hastanesi, Göğüs Cerrahi Kliniği
[2]İnönü Üniversitesi Turgut Özal Tıp Merkezi Göğüs Cerrahi Anabilim Dalı
[3]Elazığ Fethi Sekin Şehir Hastanesi, Göğüs Cerrahi Kliniği
[4]Medicana International Ankara Hastanesi Göğüs Cerrahi Kliniği
[5]İzmir Medical Point Hastanesi Göğüs Cerrahi Kliniği

Giriş: Göğüs duvarı tutulumu (GDT), Küçük Hücreli Dışı Akciğer Kanserlerinin(KHDAK) yaklaşık %5'inde görülmektedir. R0 rezeksiyon ve nodal tutuluma göre değişmekle birlikte göğüs duvarı invazyonunda sağkalım oranları %20-50 arasında değişmektedir. 8. Evrelemede T3 olarak kabul edilen göğüs duvarı tutulumu kötü prognoza sahip olması nedeniyle 9. Evreleme çalışmalarında üzerinde durulmaktadır. Bu çalışmada literatürde bilinen parametrelerin aksine GDT'nin sağkalım üzerine olan etkisini tüm yönleriyle ortaya koymayı amaçladık.

Materyal-Metod: Mart 2005–Temmuz 2020 yılları arasında lokal ileri evre KHDAK nedeniyle opere edilen 106 hasta çalışmaya alındı. Akciğer rezeksiyonu ile birlikte GD rezeksiyonu yapılan 15 hastanın; demografik özellikleri, semptom, komorbidite, perioperatif özellikler ve histopatolojik sonuçlarının sağkalım üzerine olan etkileri Kaplan Meier Sağkalım analizi ve Cox Sağkalım Regresyon analizinde çalışıldı.

Bulgular: Hastaların 98'i erkek, 8'i kadın olup yaş ortalaması 62,43 idi. Genel sağkalım oranı %34,3 olup ortalama sağkalım süresi 50,38 ay olarak saptandı. GDT izlenen hastalarda sağkalım %21,4, sağkalım süresi ise 35,26 ay izlendi (p=0,009). Altmışbeş yaş altı hastalarda ve erkek cinsiyette GDT'nin kötü sağkalım ile ilişkili olduğu saptandı (12,8 ay, %14,3 p= <0,001 & 26,6 ay, %23,1 p=0,017). GDT olup nefes darlığı semptomu olan ve koroner arter hastalığı (KAH) olan olgularda kötü sağkalım oranları saptandı (13,6 ay, %0, p=0,038 & 0,2 ay, %0 p=<0,001). ASA skoru 1 ve 2 olan olgularda GDT'nda düşük sağkalım izlendi (p=0,005 & p=0,022). GDT olan sigara içicilerinde sağkalım 28,5 ay ve %25 saptandı (p=0,015) (Tablo1).

Perioperatif özelliklere bakıldığında (Tablo 2); GDT ile birlikte sol taraf olması (7,6 ay, %20,0 p=<0,001), inkomplet fissür varlığı (30,4 ay, %27,3 p=0,033) ve postoperatif komplikasyon gelişmesi (4,8 ay, %0 p=0,004) kötü sağkalım ile ilişkili izlendi.

Histopatolojik sonuçlar değerlendirildiğinde (Tablo 3); GDT ile birlikte skuamöz hücreli karsinom tanısı (26,5 ay, %11,1 p=0,027), orta derece diferansiasyon varlığı (9,5 ay, %25,0 p=0,018), lenfovasküler invazyon (12,6 ay, %18,2 p= <0,001) ve perinöral invazyonu varlığı (18,1 ay, %12,5 p=0,012) sağkalım üzerinde kötü etki gösterdiği saptandı. N2 subgruplarına bakıldığında GDT'nun eşlik ettiği skip N2 ve tek N2 olgularda sağkalımın daha kötü olduğu izlendi (9,8 ay %0 p=0,033 & 7,9 ay %0 p=0,010). Evre 3A ile karşılaştırıldığında Evre 3B'de GDT daha kötü sağkalım göstermektedir (4,6 ay %0 p=0,002). Anlamlı çıkan değişkenlerin çoklu sağkalım regresyon analizi sonucunda; GDT olan olgularda KAH varlığı, postoperatif komplikasyon ve nodal tutulum sağkalım üzerinde bağımsız kötü prognostik faktör olarak saptandı (Tablo 4)(Resim 1).

Sonuç: GDT, ileri evre akciğer kanserinde tek başına kötü prognoza sahip olsa da semptom, komorbidite, perioperatif ve histopatolojik değişkenler ile birlikte ele alındığında sağkalım açısından önemli olduğu unutulmamalıdır.

Anahtar kelimeler: göğüs duvarı, küçük hücreli dışı akciğer kanseri, sağkalım, evre 3, lokal ileri evre, rezeksiyon

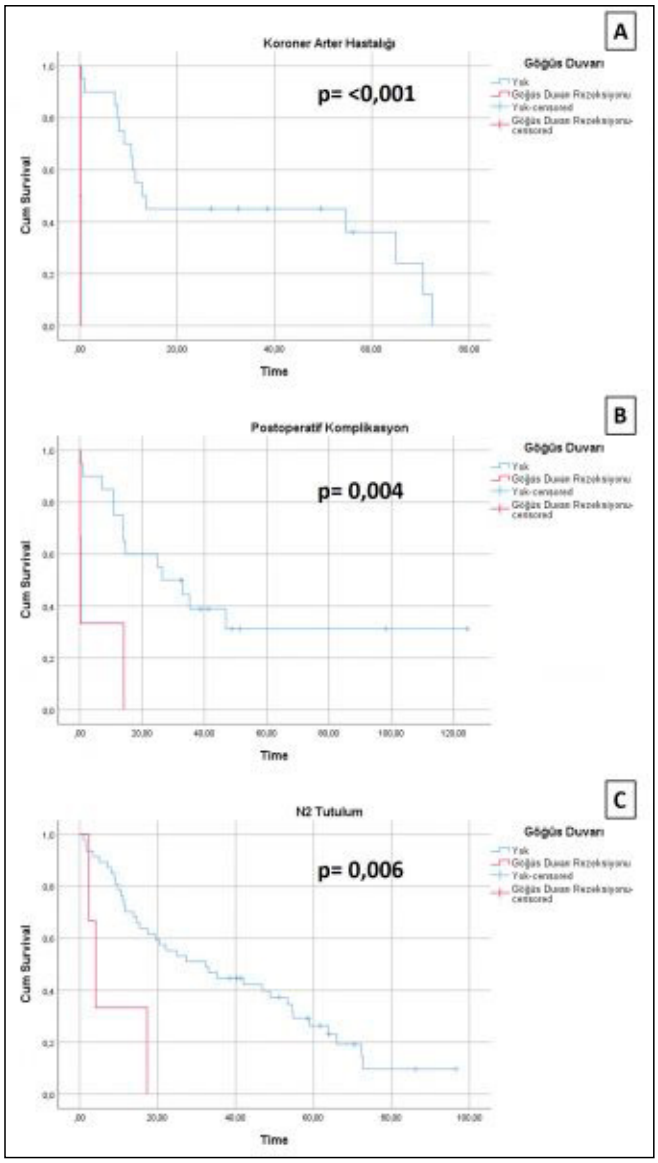

Çoklu Regresyon analizinde anlamlı çıkan parametrelerin Kaplan – Meier Sağkalım Eğrileri; A) Koroner Arter Hastalığı, B) Postoperatif Komplikasyon, C) N2 Mediastinal Tutulum.

Tablo 1. Demografik, semptom ve komorbid durumlar ile göğüs duvarı invazyonunun sağkalım üzerine etkisi.

	Göğüs Duvarı Tutulumu Var	*Göğüs Duvarı Tutulumu Yok*	
	Süre,ay (% Sağkalım)	*Süre,ay (% Sağkalım)*	*p*
Yaş			
65 yaş altı	12,8 (14,3)	62,4 (41,8)	<0,001
65 yaş üstü	51,2 (28,6)	34,4 (27,8)	0,574
Cinsiyet			
Erkek	26,6 (23,1)	53,8 (36,9)	0,017
Kadın	112,9 (0)	53,5 (28,6)	0,174
Semptom	35,5 (16,7)	52,8 (35,5)	0,114
Göğüs Ağrısı	45,2 (25,0)	46,5 (30,6)	0,859
Nefes Darlığı	13,6 (0)	47,8 (30,6)	0,038
Öksürük	(100)	(31,0)	0,399
Hemoptizi	28,4 (0)	67,6 (60,0)	0,198
Balgam	(100)	(62,5)	0,510
Komorbidite	38,3 (14,3)	40,9 (29,8)	0,905
KAH	0,2 (0)	34,4 (25,0)	<0,001
HT	65,5 (50,0)	41,1 (26,7)	0,292
DM	16,2 (0)	53,3 (46,2)	0,071
KOAH	(100)	(46,2)	0,303
Ek malignite	9,6 (0)	53,3 (0)	0,317
ASA			
1	11,8 (0)	40,6 (16,7)	0,005
2	42,1 (27,3)	58,9 (42,4)	0,022
3	28,4 (0)	42,8 (26,9)	0,700
Sigara	28,5 (25,0)	55,3 (38,5)	0,015

Tablo 2. Perioperatif değişkenler ile göğüs duvarı invazyonunun sağkalım üzerine etkisi.

	Göğüs Duvarı Tutulumu Var	*Göğüs Duvarı Tutulumu Yok*	
	Süre,ay (% Sağkalım)	*Süre,ay (% Sağkalım)*	*p*
Taraf			
Sağ	44,6 (22,2)	49,9 (31,9)	0,566
Sol	7,6 (20,0)	53,2 (40,9)	<0,001
Seviye			
Üst	27,9 (22,2)	37,8 (29,4)	0,179
Alt	11,1 (50,0)	56,5 (40,0)	0,140
İşlem			
Lobektomi	39,1 (25,0)	45,1 (29,8)	0,323
Pnömonektomi	16,2 (0)	55,6 (44,0)	0,067
Fissür			
Komplet	41,6 (0)	37,9 (11,1)	0,647
İnkomplet	30,4 (27,3)	59,4 (42,5)	0,033
İntraoperatif Komplikasyon	-	(33,3)	-
Postoperatif Komplikasyon	4,8 (0)	52,3 (35,0)	0,004
CTT Süresi			
≤ 7 gün	19,0 (33,3)	54,8 (45,8)	0,157
> 7gün	36,2 (18,2)	44,7 (25,6)	0,281

Tablo 3. Histopatolojik değişkenler ve Evreleme skoru ile göğüs duvarı invazyonunun sağkalım üzerine etkisi.

	Göğüs Duvarı Tutulumu Var	*Göğüs Duvarı Tutulumu Yok*	
	Süre,ay (% Sağkalım)	*Süre,ay (% Sağkalım)*	*p*
Tanı			
Adeno ca	68,4 (66,7)	44,8 (30,0)	0,327
Skuamöz ca	26,5 (11,1)	53,3 (39,1)	0,027
Skuamöz ca Subtip			
Az diferansiye	19,0 (0)	42,2 (38,1)	0,227
Orta diferansiye	9,5 (25,0)	45,6 (26,3)	0,018
Lenfovasküler İnvazyon			
Var	12,6 (18,2)	48,1 (37,7)	<0,001
Yok	81,0 (33,3)	54,5 (31,8)	0,518
Perinöral İnvazyon			
Var	18,1 (12,5)	53,1 (37,5)	0,012
Yok	56,6 (33,3)	52,4 (35,8)	0,983
Cerrahi Sınır Pozitifliği	8,8 (0)	24,7 (16,7)	0,038
N Skoru			
N0	56,7 (37,5)	74,5 (56,5)	0,291
N1	12,7 (0)	52,2 (47,6)	0,032
N2	7,9 (0)	38,4 (21,3)	0,006
Skip N2	9,8 (0)	40,1 (22,2)	0,033
Tek N2	7,9 (0)	40,5 (27,5)	0,010
Multiple N2	-	32,67 (0)	-
Evre			
IIIA	43,6 (27,3)	53,1 (38,4)	0,345
IIIB	4,6 (0)	51,2 (27,8)	0,002

Tablo 4. Tek değişkenli sağkalım analizinde anlamlı çıkan faktörlerin çok değişkenli Cox Regresyon Modelinde (Backward) analizi.

	p	*Hazard Ratio*	*Alt Sınır (%95 CI)*	*Üst Sınır (%95 CI)*
Step 1 - Backward Stepwise				
Yaş	0,352	0,755	0,418	1,364
Cinsiyet	0,289	0,574	0,206	1,601
Nefes Darlığı	0,195	0,685	0,386	1,214
KAH	0,017	0,456	0,240	0,867
ASA				
1	0,181	2,034	0,719	5,753
2	0,934	0,974	0,525	1,808
Sigara	0,933	1,027	0,547	1,929
Taraf (Sol)	0,125	0,620	0,336	1,142
Fissür (inkomplet)	0,169	1,611	0,816	3,182
Postoperatif Komplikasyon	0,148	0,618	0,321	1,187
Skuamöz ca	0,568	1,169	0,684	1,998
Lenfovasküler İnvazyon	0,911	0,963	0,492	1,884
Perinöral İnvazyon	0,774	1,091	0,603	1,975
N				
N1	0,181	1,806	0,760	4,294
N2	0,001	3,414	1,647	7,076
Evre	0,886	0,956	0,514	1,776
Step 12 - Backward Stepwise				
KAH	0,003	0,411	0,229	0,736
Postoperatif Komplikasyon	0,027	0,508	0,279	0,924
N				
N1	0,764	1,725	0,800	3,719
N2	0,001	3,029	1,562	5,872

Akciğer / Plevra – Onkolojik

SS-15

IASLC 9. TNM SINIFLAMA PROJESİ KAPSAMINDAKİ HASTALARIN UZUN DÖNEMLİ SAĞKALIM SONUÇLARI

Aykut Kankoç[1], Fatih Gürler[2], Ozan Yazıcı[2], Muhammet Sayan[1], İsmail Cüneyt Kurul[1], Ali Çelik[1]

[1]Gazi Üniversitesi Tıp Fakültesi, Göğüs Cerrahisi Anabilim Dalı, Ankara
[2]Gazi Üniversitesi Tıp Fakültesi, Tıbbi Onkoloji Bilim Dalı, Ankara

Amaç:9. TNM evreleme projesi kapsamında Ocak 2011 ve Aralık 2019 tarihleri arasında dünya çapında toplanan verilerin analizleri geçtiğimiz sene yapılmış olup bu analizler sonucu elde edilecek öneriler 2024 yılında yayımlanacaktır. 9. TNM evreleme projesinin amacı lezyonların anatomik ekstansiyonunun prognoza etkisini ölçmesinin yanı sıra cinsiyet, yaş, komorbidite, biyolojik parametreler, moleküler ve genetik faktörler gibi prognoza etkisi olduğu bilinen faktörlerin sınıflamadaki yerini değerlendirmek, temel kan parametreleri, pozitron emisyon tomografisindeki (PET) maksimum standart alım değeri (SUVmaks) gibi unsurların prognoza etkisini büyük ölçekli verilerle ortaya koymak ve gün geçtikçe önemini arttıran moleküler ve genetik faktörler için bir bakış açısı kazandırmaktır. Biz de paydaşı olduğumuz bu proje kapsamında veri paylaşımını yaptığımız hastalarımızın uzun dönemli genel sağkalım ve hastalıksız sağkalım sonuçlarını paylaşmayı amaçladık.

Gereç ve Yöntem: Haziran 2018 ve Aralık 2019 tarihleri arasında Gazi Üniversitesi Göğüs Cerrahisi Anabilim Dalında tanı alan 123 hastamızın verisi analiz edildi. Numerik veriler medyan olarak verilmiş olup, aksi belirtilmedikçe güven aralığı %95 olarak alındı. Sağkalım analizleri Kaplan Meier yöntemi ve log rank testi ile hesaplandı. Hazard oranı (HR) ve güven aralığı (CI) hesaplamak için cox regresyon analizi yapıldı. Kategorik değişkenler ile ortalama değerler arasındaki ilişkiyi analiz etmek için ikili gruplarda t-test daha fazla grup içeren değişkenlerde ise tek yönlü ANOVA testi yapıldı. Korelasyon analizlerinde Pearson Korelasyon analiz yöntemi kullanıldı.

Bulgular: Hastaların ortanca yaşı 65 (25-86). Hastaların %82,1 (n=101) 'i erkek , %17,9 (n=22)'u kadındı. Hastaların %30,1'i (n=37) Evre 1A, %8,9 (n=11) Evre 1B, %4,9'u (n=6) Evre 2A, %21,1'i (n=26) Evre 2B, %23,6 'sı (n=29) Evre 3A, %5,7's, (n=7) Evre 3B ve %5,7'si (n=7) Evre 4A olarak evrelendi. Biyobelirteçler değerlendirildiğinde 6 hastada EGFR , 14 hastada ALK, 13 hastada ROS1, 2 hastada ise BRAF pozitifliği saptandı. 17 hastamızda ise PDL1 ekspresyonu izlendi. Evrelere göre 4 yıllık sağkalım sonuçları; Evre 1A %81, Evre 1B %63, Evre 2A %60, Evre 2B %54, Evre 3A %39, Evre 3B %43, Evre 4A %29 olarak hesaplandı. Evrelere göre hastalıksız 4 yıllık sağkalım sonuçları; Evre 1A %69, Evre 1B %54, Evre 2A %60, Evre 2B %42, Evre 3A %36, Evre 3B %14 ve Evre 4A %14 olarak hesaplandı. 4 Yıllık Genel Sağkalım ise %61 (medyan sağkalım 48,1 ay), 4 yıllık Hastalıksız Genel Sağkalım ise %49,6 (medyan 46,76 ay) olduğu görüldü.

Sonuç: Akciğer kanserli hastaların tanı, tedavi ve takibine ilişkin verilerin düzenli tutulması, hem geliştirilecek kanser evrelemesi için hem de tedavilerin sonuçlarının değerlendirilmesi için yol gösterici olacaktır.

Anahtar kelimeler: Akciğer Kanseri, TNM Evrelemesi, Torasik Cerrahi

Kaynaklar

1) Detterbeck FC, Nishimura KK, Cilento VJ, Giuliani M, Marino M, Osarogiagbon RU, Rami-Porta R, Rusch VW, Asamura H; International Association for the Study of Lung Cancer (IASLC) Staging and Prognostic Factors Committee and Advisory Boards. The International Association for the Study of Lung Cancer Staging Project: Methods and Guiding Principles for the Development of the Ninth Edition TNM Classification. J Thorac Oncol. 2022;17(6):806-815.

2)Goldstraw P, Chansky K, Crowley J, Rami-Porta R, Asamura H, Eberhardt WE, Nicholson AG, Groome P, Mitchell A, Bolejack V; International Association for the Study of Lung Cancer Staging and Prognostic Factors Committee, Advisory Boards, and Participating Institutions; International Association for the Study of Lung Cancer Staging and Prognostic Factors Committee Advisory Boards and Participating Institutions. The IASLC Lung Cancer Staging Project: Proposals for Revision of the TNM Stage Groupings in the Forthcoming (Eighth) Edition of the TNM Classification for Lung Cancer. J Thorac Oncol. 2016 (1):39-51.

5 Yıllık Hastalıksız Sağkalım

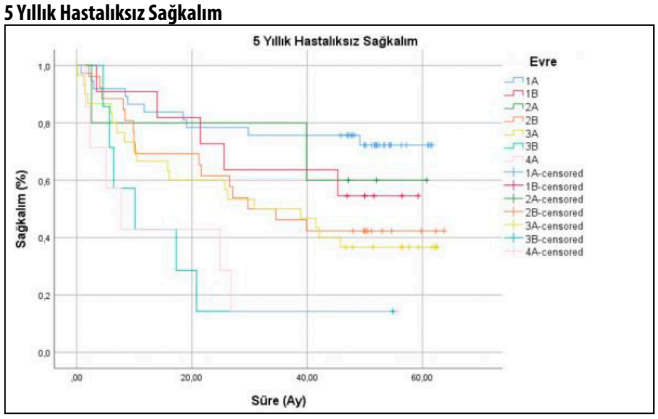

5 Yıllık Sağkalım Grafiği

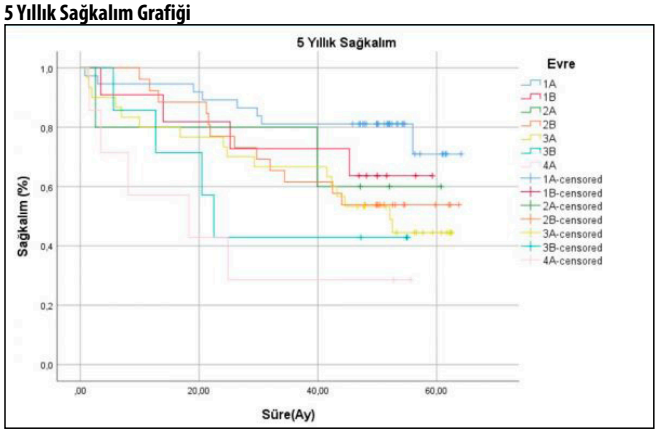

Akciğer / Plevra – Onkolojik

SS-16

TNM EVRELEME SİSTEMİNİN ÖNERİLEN N TANIMLAYICISINDA PATOLOJİNİN ROLÜ: 1100 VAKA İLE YENİDEN DEĞERLENDİRME

Suat Erus[1], Kadir Burak Alkan[1], Ekin Ezgi Cesur[2], Veysel Alkan Azaklı[1], Pınar Bulutay[3], Fatih Selçukbiricik[4], Pınar Fırat[3], Serhan Tanju[1], Mustafa Şükrü Dilege[1], Nil Molinas Mandel[4]

[1]Koç Üniversitesi Tıp Fakültesi Göğüs Cerrahisi Anabilim Dalı
[2]Vkv Amerikan Hastanesi Göğüs Cerrahisi Bölümü
[3]Koç Üniversitesi Tıp Fakültesi Patoloji Anabilim Dalı
[4]Koç Üniversitesi Tıp Fakültesi Medikal Onkoloji Bilim Dalı

Amaç: IASLC, akciğer kanseri için TNM Evreleme N tanımlayıcılarını N1a (tek N1 istasyonu), N1b (birden fazla N1 istasyonu), N2a1 (skip metastazları), N2a2 (N1 tutulumu olan tek N2) ve N2b (birden fazla N2 istasyonu) olarak alt bölümlere ayırmayı önermişti. Rezeksiyon örneklerinde bulunan lenf nodları (LN'ler) yıllar içinde bölümlerimizde istasyonlarına göre ayrı ayrı diseke edilerek raporlanmıştır. Bu çalışmanın amacı, patolojik olarak doğrulanmış alt bölümlere ayrılmış N tanımlayıcıları arasındaki sağ kalım farklılıklarını değerlendirmek ve tek bir LN istasyonundaki metastaz sayısı, en büyük metastazın boyutu, ekstranodal invazyon, N1 LN'lerle ilgili diğer parametreleri incelemektir.

Yöntem: 2008-2023 yılları arasında cerrahi tedavi uygulanan 1100 KHDAK hastasının verileri retrospektif olarak analiz edildi. Bölgesel lenf nodu istasyonlarını tanımlamak için IASLC lenf nodu haritası ve anatomik tanımlar kullanıldı. Sağ kalım analizi Kaplan Meier yöntemi ile yapıldı.

Bulgular: 1100 hastanın 300'ünde patolojik lenf nodu tutulum görüldü (200 N1, 97 N2, 1 N3). Vakaların alt gruplara ayrılan N kategorilerine dağılımı şu şekildeydi: 804 N0, 147 N1a, 51 N1b, 21 N2a1, 60 N2a2, 16 N2b ve 1 N3 idi. Patologlar tarafından diseke edilen ortalama LN sayısı 7,62, cerrahlar tarafından örneklenen ise 5,62 idi. Alt bölümlere ayrılan N tanımlayıcılarının 2 yıllık sağkalım oranları –T evresi, histolojik tip ve adjuvan tedaviden bağımsız olarak– anlamlı derece farklıydı: N0 için %93,3, N1a için %88,8 N1b için %77,7 N2a1 için %78,9 N2a2 için %75,7 ($p<0.001$). Çoklu LN istasyonu tutulumu hem N1 hem de N2 vakaları için (N1a vs N1b) (N2a1 vs N2a2, N2b) olumsuz bir prognostik işaret olarak bulunmuştur. Sadece tek N2 tutulumu (skip metastazı) olan hastalarda OS, çoklu N1 tutulumuna (N2a1 vs N1b) göre daha iyi idi ($p<0,001$). N1 olgular arasında (n:200) tek istasyonda tutulan LN sayısı (1 LN/ >1 LN), ekstrakapsüler invazyon (yok/var) ve en büyük metastazın boyutu sağ kalım oranlarında anlamlı bir farklılık göstermedi ($p>0,005$).

Sonuç: N1 LN'lerin değerlendirilmesi patologların sorumluluğundadır; istasyonlarına göre diseke edilip raporlanmalıdır. IASLC'nin önerdiği gibi, tek veya çoklu N1 istasyonu tutulumu, sağ kalım farkı gösterir. Buna karşılık, tek bir N1 istasyonunda bir veya daha fazla metastatik lenf nodu varlığı prognostik bir değere sahip görünmemektedir. Daha geniş, çok kurumlu serilerde çalışmalar yapılmalıdır. Ayrıca serimizdeki N2a1 olgularının prognozunun olumlu olması dikkat çekicidir ve detaylı olarak değerlendirilmesi gerekmektedir.

Anahtar kelimeler: TNM, akciğer kanseri, vats

Akciğer / Plevra – Onkolojik

SS-17

T3 SKUAMÖZ HÜCRELİ AKCİĞER KANSERİ SUBGRUPLARINDA PROGNOZ

Berfin Kızıldağ Aktaş[1], Emrah Karcı[1], İlkay Kaya[1], Fatma Mutlu[1], Nigar Alizade[1], Günel Babayeva Şenkaya[1], Fatma İlknur Ulugün[1], Volkan Karaçam[1], Aydın Şanlı[1]

[1]Dokuz Eylül Üniversitesi Tıp Fakültesi Hastanesi

Giriş: Uluslararası Akciğer Kanseri Çalışmaları Derneği (IASLC) Evreleme Projesi, akciğer kanserinin TNM sınıflandırması için 2016 yılında, sekizinci baskısında T tanımlayıcılarını güncelledi. Buna göre T3 olabilmesi için; en büyük tümör çapı >5 cm ancak ≤7 cm olması, primer tümörle aynı lobda birden fazla nodül varlığı, göğüs duvarı invazyonu kriterlerinden en az birini içermelidir. Biz de bu çalışmamızda evresi T3N0 olan skuamöz hücreli akciğer karsinomunda (SCC) T3 olma nedeninin prognoz üzerinde etkisini araştırmayı amaçladık.

Materyal-Metod: Kliniğimizde 2010-2020 yılları arasında akciğer kanseri nedeniyle akciğer rezeksiyonu uygulanan ve patolojik tanısı SCC saptanan 37 olgu çaşılmaya dahil edilmiştir. Bu olgulardan postoperatif patolojik evresi T3N0 olan olgular; yaş, cinsiyet, sağ kalım, nüks, T3 olma sebebine göre retrospektif olarak değerlendirildi.

Bulgular: 37 hastanın 36'sı erkek, 1'i kadındı. Ortalama yaş 65,29 yıl; med:66; 43-75). 24 olgumuz ex olmuştu. Ortalama sağ kalım süresi 53,29 ay (med:40; 0,1-147 ay). 1 aylık sağ kalım oranı %90, 6 aylık %70, 1 yıllık %67 idi. Olguların patolojik evresi 18'i en büyük tümör çapı nedeniyle, 8'i aynı lobda birden fazla nodül olması nedeniyle, 7'si göğüs duvarı invazyonu varlığı nedeniyle, 3'ü hem göğüs duvarı invazyonu varlığı hem de en büyük tümör çapı nedeniyle, 1'i de hem göğüs duvarı invazyonu varlığı hem de aynı lobda birden fazla nodül olması nedeniyle T3 idi. Ortama tümör boyutu 49,6 mm'di (med:55;18-70). T3 olma sebebi en büyük tümör çapı >5 cm ve ≤7 cm olan olguların ortalama sağ kalım süresi 68,01 ay (med:57,5; 1-147), aynı lobda birden fazla nodül olan olguların ortalama sağ kalım süresi 55,45 ay (med:45; 3,6-125), göğüs duvarı invazyonu varlığı olanlarda ortalama sağ kalım süresi 37,95 ay (med:20;0,1-139), birden fazla T3 alt grubunu içeren olgularda ortalama sağ kalım 9,6 ay (med:6,5;0,4-25) idi.

SONUÇ: Çalışmamızda T3 alt grupları arasında sağ kalım açısından en iyi sağ kalım boyut alt grubunda iken en kötü sağkalım göğüs duvarı invazyonu olan grupta saptanmıştır. Literatüre bakıldığında en kötü sağ kalım oranları bizim olgumuzda da olduğu gibi göğüs duvarı invazyonu varlığı olarak bulunmuştur. Ancak göğüs duvarı invazyonuyla birlikte başka bir alt grup da olması sağkalım için kötü prognostik faktördür.

Anahtar kelimeler: Skuamöz Hücreli Akciğer Ca, T3n0 , Prognostik Faktörler

Akciğer / Plevra – Onkolojik

SS-18

AKCİĞER KANSERİNİN PARYETAL PLEVRA İNVAZYONUNDA (PL3) PROGNOZU ETKİLEYEN FAKTÖRLER: ÇOK MERKEZLİ BİR ÇALIŞMA

Necati Çitak[1], Dilay Karamık[1], Volkan Erdoğu[2], Canberk Heskiloğlu[1], Dilekhan Kizir[2], Esra Yamansavcı Şirzai[1], Muhammed Alkhatıb[2], Şeyda Örs Kaya[1], Özgür İşgörücü[2], Ahmet Üçvet[1], Muzaffer Metin[2], Kenan Can Ceylan[1]

[1]Dr. Suat Seren Göğüs Hastalıkları Ve Göğüs Cerrahisi Eğitim Ve Araştırma Hastanesi, İzmir
[2]Yedikule Göğüs Hastalıkları Ve Göğüs Cerrahisi Eğitim Ve Araştırma Hastanesi, İstanbul

Amaç: Paryetal plevra periferik tümörlerde en sık invazyon gelişen yapıdır. Bununla birlikte paryetal plevra invazyonunun derinliğinin önemi ve uygulanması gereken cerrahi prosedür günümüzde göğüs cerrahisi açısından tartışmalı konulardan biridir. Bu çalışmada paryetal plevra invazyonu (PL3) olan akciğer kanseri tanılı hastalarda prognostik faktörlerin incelenmesi amaçlanmıştır.

Materyal-Metod: 2009 ile 2021 yılları arasında iki farklı merkezde akciğer kanseri nedeniyle komplet cerrahi uygulanmış ve patolojik PL3 tanısı konulmuş 250 hasta retrospektif olarak incelendi. Akciğer rezeksiyonuna ek olarak hastaların 163'üne (65.2%) göğüs duvarı rezeksiyonu uygulanırken 87'sine (34.8%) paryetal plevrektomi uygulanmıştı. Bağımsız prognostik faktörlerin incelenmesi için Cox orantılı tehlikeler modeli kullanıldı ve her değişken için hazard ratio (HR) ve %95 güven aralığı (CI) hesaplandı.

Bulgular: Cerrahi sonrası 30 günlük mortalite oranı %5.2 iken komplikasyon oranı %43.6 idi. Hastaların %70.8'inde (n=177) pN0, %14'ünde pN1 ve %15.2'sinde pN2 saptandı. Genel 5 yıllık sağkalım %43.9 (medyan sağkalım 40.5 ay) olarak hesaplandı. pN0 ile pN1 hastalar arasında 5 yıllık sağkalım istatistiksel olarak farksızken (sırasıyla, %48.9'a karşılık %44.3, p=0.789) pN2 hastaların sağkalım pN0/1'e göre istatistiksel olarak kötüydü (%16.6'a karşılık %48.3, p<0.001). Göğüs duvarı rezeksiyonu uygulanan hastaların sağkalım paryetal plevrektomi uygulananlara göre daha iyiydi (medyan sağkalım 49 aya karşılık 33 ay) ancak aradaki bu fark istatistiksel olarak anlamlı değildi (p=0.254) (Şekil 1). Adjuvan tedavi alanların sağkalımı almayanlara göre istatistiksel olarak daha iyiydi (p=0.04). Cox orantılı tehlikeler modeline göre prognozu kötü etkileyen bağımsız risk faktörleri yaş (p=0.004, her bir yıl için, HR=1.03, %95CI=1.01-1.06), pnömonektomi uygulanmış olması (p=0.03, HR=1.64, 95%CI=1.03-2.61), pN2 varlığı (p=0.006, HR=1.41, 95%CI=1.10-1.81), komplikasyon gelişmesi (p=0.001, HR=1.81, 95%CI=1.27-2.56) ve adjuvan tedavi almamak (p=0.02, HR=1.61, 95%CI=1.07-2.42) olarak saptandı.

Tartışma: Paryetal plevra invazyonunda ileri yaş, mediastinal lenf nodu metastazı, pnömonektomi yapılması, postoperatif komplikasyon gelişimi ve postoperatif onkolojik tedavi eksikliği prognozu kötü etkilemektedir. PL3 şüphesi olan hastaların cerrahi öncesi mediastinal evrelemeleri dikkatlice yapılmalı, cerrahi sırasındaki tüm çaba pnömonektomiden kaçınma ve komplikasyonu en aza indirmek olmalı, cerrahi sonrası hastaların mutlaka adjuvan tedavi almaları sağlanmalıdır.

Anahtar kelimeler: Akciğer kanseri, Paryetal plevra invazyonu, Cerrahi, Prognoz

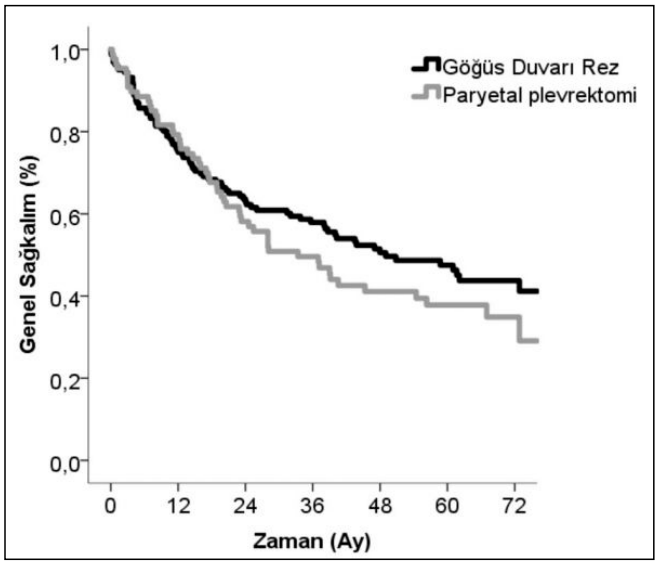

Şekil 1. PL3 nedenli göğüs duvarı rezeksiyonu uygulanan hastalar ile paryetal plevrektomi uygulananların sağkalımlarının karşılaştırılması

Akciğer / Plevra – Onkolojik

SS-19

ERKEN EVRE KÜÇÜK HÜCRELİ DIŞI AKCİĞER KANSERİNDE SİSTEMİK İNFLAMASYON DEĞERLERİNİN PROGNOSTİK ÖNEMİ

Tevfik İlker Akçam[1], Ahmet Kayahan Tekneci[2], Kutsal Turhan[1], Salih Duman[3], Berker Özkan[3], Şeyhmus Çuhatutar[3], Erkan Kaba[4], Muzaffer Metin[5], Levent Cansever[5], Celal Buğra Sezen[5], Kenan Can Ceylan[6], Necati Çıtak[6], Özgür Samancılar[7], Alper Toker[8], Ilgaz Doğusoy[9]

[1]Ege Üniversitesi Tıp Fakültesi, Göğüs Cerrahisi Anabilim Dalı, İzmir
[2]Sağlık Bilimleri Üniversitesi İzmir Tepecik Eğitim Ve Araştırma Hastanesi, Göğüs Cerrahisi Kliniği, İzmir
[3]İstanbul Üniversitesi, İstanbul Tıp Fakültesi Hastanesi, Göğüs Cerrahisi Ana Bilim Dalı, İstanbul
[4]Demiroğlu Bilim Üniversitesi, Florence Nightingale Hastaneleri, Göğüs Cerrahisi Ana Bilim Dalı, İstanbul
[5]Sağlık Bilimleri Üniversitesi Yedikule Göğüs Hastalıkları Ve Göğüs Cerrahisi Eğitim Ve Araştırma Hastanesi Göğüs Cerrahisi Kliniği
[6]Sağlık Bilimleri Üniversitesi Dr. Suat Seren Göğüs Hastalıkları Ve Cerrahisi Eğitim Araştırma Hastanesi Göğüs Cerrahisi Kliniği
[7]Kto Karatay Üniversitesi, Göğüs Cerrahisi Kliniği,konya ; Medicana International İzmir Hastanesi, Göğüs Cerrahisi Kliniği, İzmir
[8]West Virginia University, Heart & Vascular Institute, Wv, Us
[9]Acıbadem Üniversitesi, Göğüs Cerrahisi Kliniği, İstanbul

Amaç: Bağışıklık hücrelerinin karsinogenezde oynadığı rol ve sistemik inflamatuvar yanıtın tümör ilerlemesindeki önemi iyi bilinmektedir. Bu çalışmada tam kan sayımına dayanan ve sistemik inflamasyonun göstergesi olan nötrofil-lenfosit (NLR), trombosit-lenfosit (PLR), lenfosit-monosit oranlarının (LMR) ve panimmun inflamasyon (PIV) değerlerinin cerrahi uygulanan erken evre KHDAK hastalarında prognostik öneminin değerlendirilmesi amaçlanmıştır.

Gereç-Yöntem: Ocak 2010 ile Aralık 2022 tarihleri arasında evre I-IIA KHDAK tanısı ile akciğer rezeksiyonu uygulanan hastaların verileri retrospektif olarak incelendi. Sistemik inflamasyonu arttıran hastalığı olanlar çalışma dışında bırakıldı. Hastalar NLR, PLR, LMR ve PIV değerlerine göre sınıflandırılarak sağkalım analizleri yapıldı.

Bulgular: Sekiz merkezin katıldığı bu çalışmada erken evre KHDAK tanısıyla akciğer rezeksiyonu uygulanan 1659 olgunun verileri retrospektif olarak incelendi. Hastaların demografik özellikleri tablo 1'de özetlendi. Hastaların ortalama takip süresi 64.28 ± 38.30 (1-161) ay olup takipte 156 (%9.4) olguda nüks gelişirken 642 (%38.7)) olguda ise mortalite gözlendi. Tüm hastaların ortalama sağkalım süresi (OS) 102.52 ± 1.69 (1-161)/ay idi. NLR, PLR, LMR ve PIV değerleri için cut-off değerlerin belirlenebilmesi için "ROC CURVE" analizi uygulansa da anlamlı cut off değerleri belirlenemedi. Bu parametrelerinin dağılımın normal olmaması nedeniyle ortanca değerler kesme değer olarak kullanıldı. NLR değeri yüksek olan (≥4.5) olan 833 (50.2%) hastanın ortalama sağkalım süresi (OS) NLR değeri düşük (<4.5) olan hastalara oranla daha kötü olsa da iki grup arasında anlamlı fark belirlenmedi (102.34 ± 2.31 (1-158)/aya karşı 101.70 ± 2.39 (1-161)/ay;p= 0.637). PLR değeri düşük (<124) olan 828 (49.9%) olguda OS 103.19 ± 2.31 (1-158)/ay iken yüksek (≥124) olan 831 (50.1%) hastada ise 100.75 ± 2.38 (1-161)/ay idi ve iki grup arasındaki anlamlı fark izlenmedi (p= 0.203). LMR değeri düşük (<3.4) olan 827 (49.9%) olguda OS 98.93 ± 2.59 (1-161)/ay iken yüksek (≥3.4) olan (50.1%) hastada ise 104.79 ± 2.20 (1-159)/ay olarak belirlendi (p= 0.59). PIV değeri düşük olan 829 (50%) olguda OS PIV değeri yüksek olan hastalara oranla daha fazla idi (106.64 ± 2.18 (1-161)/aya karşı 97.51 ± 2.49 (1-160)/ay; p=0.011). PIV değeri düşük olan hastalarda hastalıksız sağkalım süresi (DFS) yüksek olanlara oranla çok daha iyiydi (102.41 ± 2.35 (1-161)/aya karşı 92.99 ± 2.50 (1-159)/ay; p=0.013). LMR değeri yüksek olan hastaların DFS'si diğer gruba oranla daha uzundu(p=0.041). NLR ve PLR değerlerinin DFS açısından prognostik etkinliğinin olmadığı belirlendi (p=0.425;p=0.123).

Sonuç: Preoperatif hemogram değerlerine dayanan ve sistemik inflamasyonun göstergesi olan NLR ve PLR literatürün aksine çalışmamızda prognostik etki göstermezken LMR ve PIV değerlerinin prognozu belirlemede daha etkili olduğu görüldü. Çalışmamızda, son yıllarda kullanılmaya başlanan PIV değerinin önemli bir prognostik faktör olabileceği gösterildi.

Anahtar kelimeler: Akciğer kanseri, erken evre KHDAK, sistemik inflamasyon, prognoz.

Kaynaklar

1. Sung H, Ferlay J, Siegel RL, Laversanne M, Soerjomataram I, Jemal A, et al. Global Cancer Statistics 2020: GLOBOCAN Estimates of Incidence and Mortality Worldwide for 36 Cancers in 185 Countries. CA Cancer J Clin. 2021;71(3):209-49.
2. Donnem T, Kilvaer TK, Andersen S, Richardsen E, Paulsen EE, Hald SM, et al. Strategies for clinical implementation of TNM-Immunoscore in resected nonsmall-cell lung cancer. Ann Oncol. 2016;27(2):226-32.
3. Shin J, Keam B, Kim M, Park YS, Kim TM, Kim DW, et al. Prognostic Impact of Newly Proposed M Descriptors in TNM Classification of Non-Small Cell Lung Cancer. J Thorac Oncol. 2017;12(3):520-8.
4. Carpagnano GE, Palladino GP, Lacedonia D, Koutelou A, Orlando S, Foschino-Barbaro MP. Neutrophilic airways inflammation in lung cancer: the role of exhaled LTB-4 and IL-8. Bmc Cancer. 2011;11.
5. Lu CH, Yeh DW, Lai CY, Liu YL, Huang LR, Lee AYL, et al. USP17 mediates macrophage-promoted inflammation and stemness in lung cancer cells by regulating TRAF2/TRAF3 complex formation (vol 37, pg 6327, 2018). Oncogene. 2019;38(28):5742-3.
6. Elinav E, Nowarski R, Thaiss CA, Hu B, Jin C, Flavell RA. Inflammation-induced cancer: crosstalk between tumours, immune cells and microorganisms. Nat Rev Cancer. 2013;13(11):759-71.
7. Balkwill F, Mantovani A. Inflammation and cancer: back to Virchow? Lancet. 2001;357(9255):539-45.
8. Grivennikov SI, Greten FR, Karin M. Immunity, inflammation, and cancer. Cell. 2010;140(6):883-99.

Akciğer / Plevra – Onkolojik

SS-20

AKCİĞER KANSERİNDE STAS

Kubilay İnan[1], Merve Şengül İnan[2], Tamer Direk[2], İlknur Aytekin Çelik[1], Nurettin Karaoğlanoğlu[1]

[1]Ankara Yıldırım Beyazıt Üniversitesi Tıp Fakültesi
[2]Ankara Bilkent Şehir Hastanesi

Amaç: Kanser ilişkili ölümlerden ilk sırada sorumlu olan akciğer kanserinde cerrahinin gold standart tedavi yöntemi olduğu erken evrelerde tedavi başarısızlığına neden olan en önemli faktör nükstür. İlk olarak 2015 yılında tanımlanan Spread through air spaces (STAS) fenomeni, akciğer kanserinde ana tümörün dışındaki hava boşluklarında tümör hücreleri yayılması olarak tanımlanmaktadır ve lokal recurrens için önemli bir prediktif faktör olduğu bulunmuştur. Çalışmamızın amacı STAS varlığının bilinen patolojik parametrelere etkilerini incelemek ve klinikopatolojik parametrelerle ilişkisini araştırmaktır.

Materyal-Metod: Kliniğimizde 2019-2022 yıllarında akciğer kanseri kanseri nedeniyle cerrahi rezeksiyon uygulanan hastalar retrospektif değerlendirilmiştir. Yaş, cinsiyet, peroperatif tanısal işlem varlığı ve tipi, patoloji, operasyon şekli, sağkalım, nüks, preoperatif kemoterapi alıp-almadığı, TNM evresi, mediastinoskopi yapılıp-yapılmadığı, STAS pozitifliği, visseral plevra invazyonu, paryetal plevra invazyonu, lenfovasküler invazyon, perinöral invazyon ve alveol/bronş duvarı invazyonu açısından değerlendirmeye alındı. İstatistiksel analizler IBM Corp. Released 2016. IBM SPSS Statistics for Windows, Version 24.0. Armonk, NY: IBM Corp. kullanılarak yapıldı.

Bulgular: Akciğer kanseri nedeniyle toplam 149 hastaya cerrahi rezeksiyon uygulanmıştır. Hastaların ortalama yaşı 63 (22-81) ve 31'i kadın 118'i erkek idi. Hastalarda median survey 12,66 ay olarak tespit edildi. Erkek ve kadın hastalar arasında survey ve nüks görülme oranı farklı değildi (p=0,272, p=0,580). Cinsiyetler arasında STAS görülme oranı birbirinden farklı değildi (p=0,673). Takip döneminde 13 hasta (%8,72) exitus olmuştu ve 4 hastada (%2,7) nüks saptanmıştı. Histolojik gruplar arasında STAS görülme oranlarında istatistiksel olarak anlamlı fark bulunmamıştır (p=0,427). Hasta yaşları 60 yaştan küçük ve >=60 yaş şeklinde iki gruba ayrıldı. İki grup arasında STAS görülme oranı, paryetal plevra invazyonu, alveol-bronş invazyon oranı, perinöral invazyon oranı ve visseral plevra invazyon oranı, nüks görülme oranı birbirinden farklı değildi (sırasıyla p=0,227, p= 0,969, p=0,725, p=0,720, p=0,195, p=1,000). Ancak Lenfo vasküler invazyon oranı ise birbirinden farklı bulunmuştur (p=0,015). Stas pozitif ve negatif gruplar arasında Visseral plevra invazyonu, paryetal plevra invazyonu, lenfovasküler invazyonu ve perinöral invazyonu istatistiksel olarak anlamlı farklı (p<0,001, p=0,037, p<0,001, p=0,017) iken alveol bronş invazyonu istatistiksel olarak anlamlı farklılık bulunmamıştır (p=0,289). STAS pozitif ve negatif gruplarda nüks görülme oranı, survey ve tümör boyutu medianı, birbirinden farklı saptanmamıştır (p=1,000,p=0.086,p=0.292).

Sonuç: KHDAK'nde STAS, rezeksiyon sonrası nüks için bir risk faktörüdür. Bu alanda çalışmaların artması sayesinde nüksüz sağkalımı artıracak uygun cerrahi rezeksiyon genişliğini tespit etmek mümkün olacaktır.

Anahtar kelimeler: non-small cell lung cancer, spread through air space, prognosis

Kaynaklar

1. Kadota K, Nitadori JI, Sima CS, Ujiie H, Rizk NP, Jones DR et al.Tumor spread through air spaces is an important pattern of invasion and impacts the frequency and location of recurrences after limited resection for small Stage I lung adenocarcinomas. J Thorac Oncol. 2015;10(5):806–814.
2. Dagher S, Sulaiman A, Bayle-Bleuez S, Tissot C, Grangeon-Vincent V, Laville D et al. Spread Through Air Spaces (STAS) Is an Independent Prognostic Factor in Resected Lung Squamous Cell Carcinoma. Cancers (Basel). 2022 May 3;14(9):2281.
3. Chen S, Ye T, Yang S, Zhao Y, Zhang Y, Huang Q et al. Prognostic implication of tumor spread through air spaces in patients with pathologic N0 lung adenocarcinoma. Lung Cancer. 2022 Feb;164:33-38.
4. Ikeda T, Kadota K, Go T, Misaki N, Haba R, Yokomise H. Segmentectomy Provides Comparable Outcomes to Lobectomy for Stage IA Non-small Cell Lung Cancer with Spread through Air Spaces. Semin Thorac Cardiovasc Surg. 2022 Feb 9:S1043-0679(22)00035-1.
5. Villalba JA, Shih AR, Sayo TMS, Kunitoki K, Hung YP, Ly A et al. Accuracy and Reproducibility of Intraoperative Assessment on Tumor Spread Through Air Spaces in Stage 1 Lung Adenocarcinomas. J Thorac Oncol. 2021 Apr;16(4):619-629.

Diğer

SS-21

GÖĞÜS CERRAHİSİ OPERASYONU GEÇİREN HASTALARDA ERAS PROTOKOLÜNÜN ETKİLERİNİN ARAŞTIRILMASI

Sungur Selim Sinan[1], Dilara Soydan[1], Yüksel Balcı[1], Erhan Ayan[1]

[1]*Mersin Üniversitesi*

Amaç: Mevcut çalışmada ERAS protokolünün göğüs cerrahisi geçiren hastalar üzerindeki preoperatif ve postoperatif etkilerinin belirlenmesi hedeflendi.

Gereç ve Yöntem: Çalışmanın örneklemini 15 Mayıs 2022 – 15 Şubat 2023 tarihleri arasında Göğüs Cerrahi polikliniğine başvurup cerrahi girişim uygulama kararı verilen 80 hasta oluşturdu. Çalışmaya dahil edilen hastalara ERAS protokolü kapsamında insentif spirometri, endurans egzersizleri ve solunum egzersizlerini içeren 10 günlük prehabilitasyon programı oluşturuldu. Prehabilitasyon öncesi ve sonrası solunum fonksiyon testleri değerlendirildi. Çalışma kapsamındaki hastalar, el dinamometri testi ve PET BT görüntülemeleri kullanılarak sarkopeni açısından değerlendirildi. ERAS protokolü uygulama öncesinde opere edilen 80 hastanın verileri retrospektif olarak incelenerek postop yatış süresi, göğüs tüpü çıkarılma zamanı ve yoğun bakımda kalış süresi açısından ERAS protokolü uygulanan çalışma grubu hastaları ile karşılaştırıldı.

Bulgular: ERAS protokolü uygulanan 80 hastanın sonuçları değerlendirildiğinde preoperatif rehabilitasyon sonrası FEV1 değerinde 0.07 lt artış, FVC değerinde 0.06 lt artış, FEV1/FVC oranında 1.1 birim artış olduğu saptandı. Altı dakika yürüme testi sonuçlarında giriş satürasyonunda 0,7 birim artış, çıkış satürasyonunda 2 birim artış, desatürasyon miktarında 1.6 birim azalma ve yürüme mesafesinde 15 metre artış olduğu saptandı. Prehabilitasyon öncesi ve sonrası değerler açısından çalışma grubundaki hastaların kontrol grubuna kıyasla değerlendirilen parametrelerin tamamında istatistiksel olarak anlamlı iyileşme olduğu tespit edildi. ($p<0,001$)

Yapılan çalışmada el dinamometri, toplam psoas alanı, FEV1, FVC ve yürüme mesafesi değerleri arasında pozitif yönde istatistiksel olarak anlamlı ve orta ilişkide korelasyon olduğu izlendi. Literatür ile uyumlu olarak sarkopeni değerleri ile solunum fonksiyon değerlerinin korele olduğu izlendi.

Kontrol grubuna kıyasla ERAS protokolü uygulanan rezeksiyon hastalarında ortalama 4 gün, torakotomi uygulanan hastalarda 2,8 gün ve VATS uygulanan hastalarda ise 2,9 gün postoperatif yatış süresinde kısalma olduğu görüldü. Tüm cerrahi türleri dahil edildiğinde yatış süresi ortalama 2.6 gün, göğüs tüpü sonlandırılma süresinde ise ortalama 2 gün iyileşme olduğu belirlendi.

Sonuç: Çalışmada prehabilitasyon ile hastaların ameliyata fizyolojik olarak daha iyi ve daha yeterli bir egzersiz kapasitesi ile girebildikleri belirlendi. ERAS protokolü uygulanan göğüs cerrahisi hastalarında postoperatif yatış süresi ile göğüs tüpü çıkarılma süresinin literatüre paralel şekilde kısaldığı izlenmiş olup prehabilitasyon uygulama süresi kısa da olsa hastaların solunum ve egzersiz kapasitelerinde anlamlı iyileşme olduğu saptandı. Çalışmada, ERAS protokolünün göğüs cerrahisi geçiren hastalarda preoperatif ve postoperatif süreçler açısından faydalı olması nedeniyle klinik uygulamaya dahil edilmesi önerilebilir.

Anahtar kelimeler: Anahtar Kelimeler: ERAS protokolü, Göğüs Cerrahisi, Prehabilitasyon, Sarkopeni

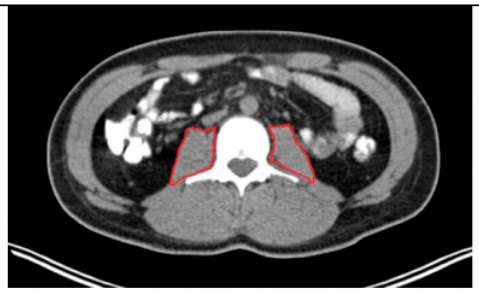

Şekil 1: 24 yaşında erkek hastanın L3 vertebra düzeyinden alınan BT kesiti.

Toplam psoas alanı 2403 mm²

Şekil 2: 56 yaşında kadın hastanın L3 vertebra düzeyinden alınan BT kesiti. Toplam psoas alanı 736 mm²

Akciğer / Plevra – Onkolojik

SS-22

KONKOMİTAN KARDİYAK HASTALIKLARI OLAN AKCİĞER KANSERLİ HASTALARDA EŞ ZAMANLI VE İKİ AŞAMALI AMELİYATLARIN SONUÇLARI

Seçkin Deniz[1], Bülent Aydemir[1], Eyüp Halit Yardımcı[1], Mehmet Yıldırım[1], Bülend Ketenci[1], Tamer Okay[1]

[1]Dr. Siyami Ersek Gkdc Eah

Amaç: Çalışmanın amacı, konkomitan kardiyovasküler hastalıkları (KVH) olan akciğer kanseri tanısı almış, eş zamanlı ve iki aşamalı olarak ameliyat edilmiş hastalarda 1 ve 5 yıllık sağkalım oranlarını ve sağkalım sürelerini etkileyen faktörleri belirleyerek hasta özelinde uygun tedavi yaklaşımını belirlemektir . Genel Bilgiler: İlerleyen yaş ortalaması ve ortak risk faktörleri dünya çapında yüksek ölüm oranlarına sahip iki hastalık grubu olan koroner arter hastalığı (KAH) ve akciğer kanserinin görülme sıklığını da arttırmıştır. Akciğer kanseri nedeniyle akciğer rezeksiyonu uygulanan hastaların %20,9'unda koroner arter hastalığı (KAH) vardır. Ayrıca verilen raporlar arasında KAH'lı hastaların % 0,5'inin eşlik eden akciğer kanseri olduğu bildirilmektedir (1). Gereç ve Yöntem: 2005-2019 yılları arasında Dr.Siyami Ersek Göğüs Kalp ve Damar Cerrahisi Eğitim ve Araştırma Hastanesi Göğüs Cerrahisi Kliniğinde KHDAK ön tanısı veya patolojik tanısı sebebiyle rezeksiyon uygulanmış, konkomitan KVH olan ve dahil etme kriterlerimize uyan 87 hasta çalışma grubunu oluşturdu.

Bulgular: 23 hastaya eşzamanlı (%26,4),64 hastaya (%73,6) ise iki aşamalı cerrahi tedavi uygulandı. Cerrahi sonrası hastaların %77,1'i Evre 1 ve 2 iken, %22,9'u Evre 3 ve 4 hastalık grubundandı. Ortalama ve ortanca (medyan) yoğun bakım yatış süresinin eş zamanlı ameliyat edilen hastalarda daha uzun olduğu,ortalama servis yatış süresinin ise iki aşamalı ameliyatlarda daha uzun olduğu görüldü. Ortalama sağkalımın eş zamanlı grupta 21 ay iken, iki aşamalı grupta 64 ay olduğu ve aradaki farkın anlamlı olduğu görüldü. Eş zamanlı ameliyat edilen grupta 1 ve 5 yıllık sağkalım oranları sırasıyla % 52,2 ve % 17,4 iken, iki aşamalı KABC + akciğer rezeksiyonu uygulanan grupta sırasıyla % 95,4 ve % 72,2, iki aşamalı PTKA + akciğer rezeksiyonu uygulanan grupta ise sırasıyla % 71,4 ve %26,2'dir. Sonuç: 1 ve 5 yıllık sağkalım oranlarında iki aşamalı prosedür ile ameliyat edilen grubun üstünlüğü dikkat çekmektedir. Özellikle KABC+ akciğer rezeksiyonu uygulanan grupta sağkalım süresinin daha uzun olduğu görülmüştür. Pnömonektomi ameliyatı uygulanan hastalarda perioperatif mortalite görülme sıklığı ve sağkalımın kısa olduğu sonucu, özellikle pnömonektomi ihtimali olan hastalarda eş zamanlı ameliyatlardan sakınılması gerektiğini göstermiştir. Evre1 ve 2 hastalık grubunda ortalama sağkalım süreleri literatür ile uyumlu iken, evre 3ve 4 hastalık grubunda sağkalım sürelerinin anlamlı bir şekilde düşük olduğu ve perioperatif mortalite gerçekleşme oranının yüksek olduğu görülmüştür. Bu yüzden evre 1 ve 2 hastalıkta her iki hastalık açısından cerrahi endikasyonu olan ve tedavinin ertelenemeyeceği hastalar için eş zamanlı yaklaşımın iki aşamalı yaklaşımlara göre literatür ile uyumlu olarak dezavantajlı olmadığı sonucuna varılmıştır. İleri evre hastalığa sahip grupta ise zorunlu olmadığı sürece eş zamanlı yaklaşım yerine iki aşamalı yaklaşım ile tedavinin önceliklendirilmesi önerilmektedir.

Anahtar kelimeler: Akciğer kanseri ve koroner arter hastalığı, eş zamanlı, iki aşamalı, konkomitan.

Kaynaklar

1. Kozower BD, Sheng S, O'Brien SM, Liptay MJ, Lau CL, Jones DR, et al. STS database risk models: predictors of mortality and major morbidity for lung cancer resection. Ann Thorac Surg. 2010;90(3):875-81.
2. Powell B, Bolton WD. Management of lung cancer with concomitant cardiac disease. Thorac Surg Clin. 2018;28(1):69-79.
3. Schoenmakers MC, van Boven WJ, van den Bosch J, van Swieten HA. Comparison of on-pump or off-pump coronary artery revascularization with lung resection. Ann Thorac Surg. 2007;84(2):504-9
4. Urschel HC Jr, Razzuk MA. Median sternotomy as a standard approach for pulmonary resection. Ann Thorac Surg. 1986;41(2):130-4.
5. International Agency for Research on Cancer. World Health Organization. GLOBOCAN 2012: Estimated Cancer Incidence, Mortality and Prevalence Worldwide in 2012. http://globocan.iarc.fr/Pages/fact_sheets_cancer.aspx
6. SEER Fact Sheets. Lung and Bronchus Cancer, 2017. http://seer.cancer.gov/statfacts/html/lungb.html
7. Allemani C, Weir HK, Carreira H, et al. Global surveillance of cancer survival 1995–2009: analysis of individual data for 25,676,887 patients from 279 population- based registries in 67 countries (CONCORD-2). Lancet 2015;385(9972):977–1010.
8. Etinger DS. Lung cancer and other pulmoner neoplasms. In: Goldman L, Schafer AI (eds). Goldmasn's Cecil Medicine, 24th edition. Elsevier Inc 2012.p.1264-1272

Patolojik evrelereme grafiği

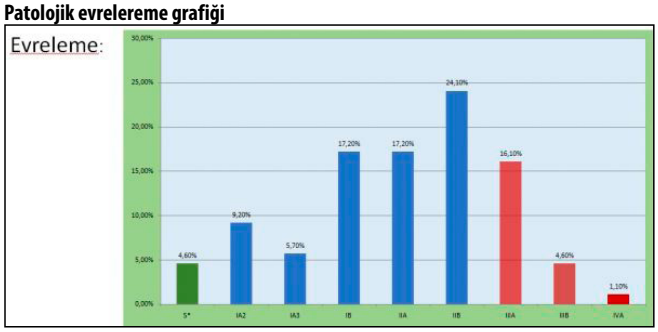

Rezeksiyon oranları

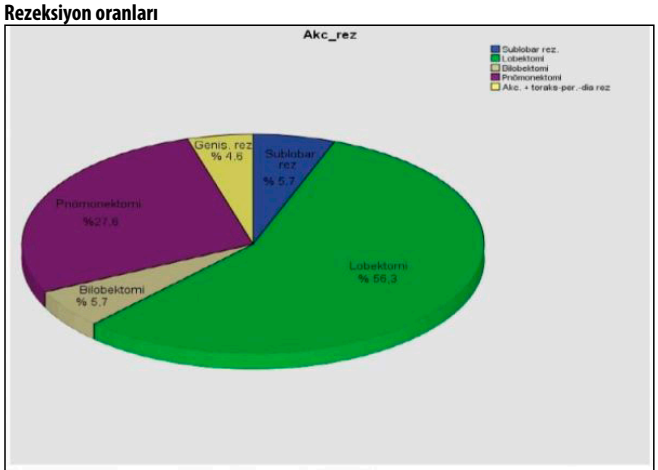

Şekil 3. Akciger rezeksiyonlarının dagılımları

Sağkalım grafiği

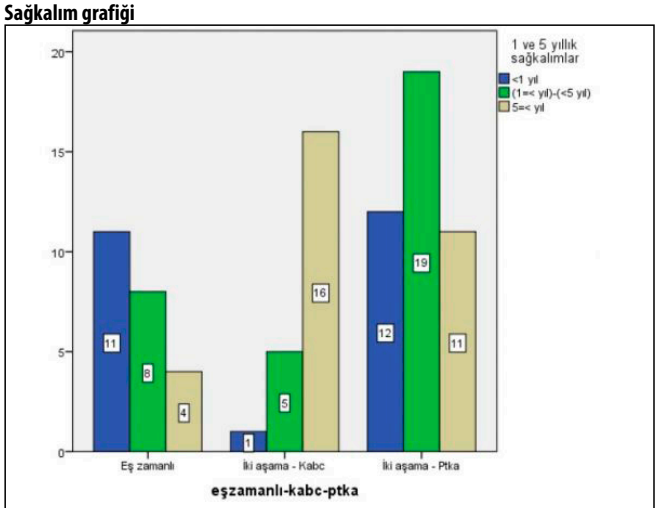

Şekil 21. Prosedürlerin 1 ve 5 yıllık sağkalım grafiği (3 bağımsız grup)

Rezeksiyon tiplerine göre survey

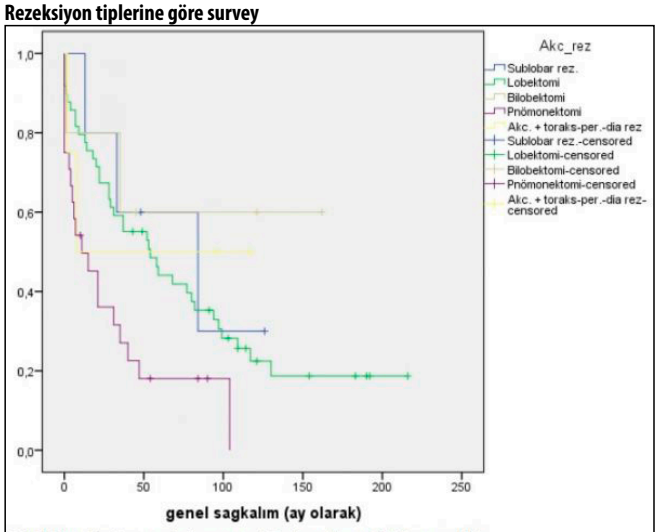

Şekil 10. Akciğer rezeksiyonu çeşitlerine göre sağkalım grafiği

Survey grafiği

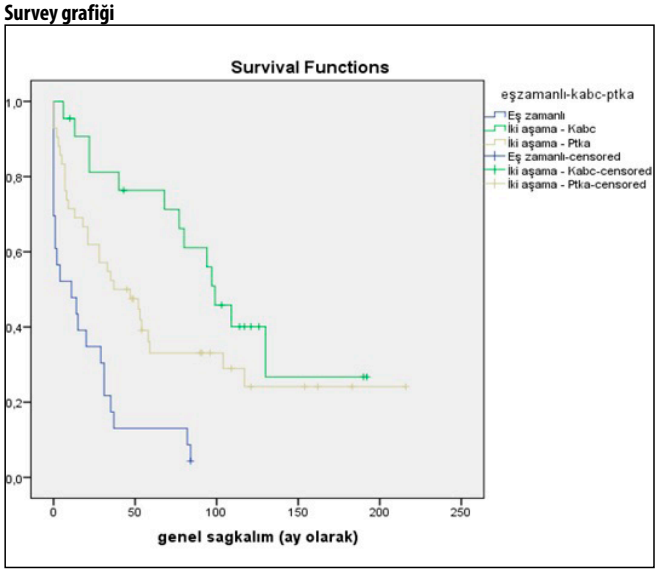

Genel Sağkalım (ay olarak)

	Medyan	*P*
Eş zamanlı	11	
iki aşamalı- KABC+AC rez.	94	p<0,01
İki aşamalı-PTKA+ AC rez.	45	

Reeksplorasyon Uygulananlarda Genel Sağkalım (ay olarak)

	Medyan	*p*
Reeksplorasyon yok	56	0,024
Reeksplorasyon +	34	

Akciğer / Plevra – Nononkolojik

SS-23

UZAMIŞ HAVA KAÇAĞI TEDAVİSİNDE CERRAHİ DOKU YAPIŞTIRICI VE DESTEKLEYİCİLERİN KULLANIM ETKİNLİĞİ.

Erkan Akar[2], Miktat Arif Haberal[1]

[1]Sağlık Bilimleri Üniversitesi Bursa Yüksek İhtisas Eğitim Ve Araştırma Hastanesi Göğüs Cerrahisi Kliniği
[2]Tekirdağ Namık Kemal Üniversitesi Tıp Fakültesi Göğüs Cerrahisi Anabilim Dalı

Amaç: Büllöz amfizemli hastalarda, sığır perikardından yapılmış kollajen matriks (Peri-strips dry, Synovis, USA) doku destekleyici ile polietilen glikol doku yapıştırıcısının (Coseal, Baxter Healthcare, USA) uzamış hava kaçağı ve postoperatif komplikasyonlar üzerindeki etkisini araştırmayı amaçlandı.

Çalışma planı: Ocak 2010-Ocak 2022 tarihleri arasında, sekonder spontan pnömotorakslı 179 hastanın dosyası geriye dönük olarak incelendi. Büllöz amfizem patolojisi radyografik olarak ispatlanmış ve cerrahi uygulanmış 60 hasta (57 erkek, 3 kadın) çalışmaya dahil edildi. Hastalar üç gruba ayrıldı; Grup 1'de endostapler/Peristrips (20 hasta), Grup 2'de endostapler/Coseal (18 hasta) ve Grup 3'te ise endostapler/Peristrips/Coseal (22 hasta) idi. Her üç gruba da video yardımlı torakoskopik cerrahi uygulandı. Gruplar arasında; komplikasyonların oluşumu, göğüs tüpünün sonlandırılması ve hastanede yatış süreleri üzerinde etkileri karşılaştırıldı

Bulgular: Gruplar arasında yaş ve cinsiyet açısından istatistiksel olarak anlamlı farklılık saptanmadı. Hastaların göğüs tüpü çekilme süreleri ortalama 7,57±4,73 gün (dağılım; 3-21 gün), hastanede kalış süreleri ise 9,23±5,00 gün (dağılım; 4-23 gün) idi Göğüs tüpü takılı kalma ve hastanede yatış süresi Grup 3'te en kısa olarak tespit edildi (5,82±2,87 ve 7,36±3,04; p<0,010 ve p<0,006). Gruplar arasındaki istatiksel anlamlılığı Grup 2 ile Grup 3 arasındaki farkın oluşturduğu görüldü (p<0,008 ve p<0,005). Göğüs tüpü takılı kalma ve hastanede yatış süreleri en uzun olan Grup 2 idi (10,22±5,11 ve 12,22±5,36). Grup 3'te uzamış hava kaçağı komplikasyonunun daha az görülmesi diğer gruplara göre istatistiksel olarak anlamlı bulundu (%9,1 n:1; p<0,021).

Sonuç: Coseal'in tek başına kullanılmasındansa Peristrips gibi doku destekleyici ile birlikte kullanılmasının hem postoperatif komplikasyonları hem de göğüs tüpü çekilme ve hastanede kalış süresini azalttığı görüldü.

Anahtar kelimeler: Büllöz amfizem, pnömotoraks, polietilen glikol, sığır perikardı.

Kaynaklar

1. Bloch KE, Georgescu CL, Russi EW, Weder W. Gain and subsequent loss of lung function after lung volume reduction surgery in cases of severe emphysema with different morphologic patterns. J Thorac Cardiovasc Surg 2002;123:845-54.
2. Wisser W, Klepetko W, Senbaklavaci O, Wanke T, Gruber E, Tschernko E, et al. Chronic hypercapnia should not exclude patients from lung volume reduction surgery. Eur J Cardiothorac Surg 1998;14:107-12.
3. Miller JI Jr, Landreneau RJ, Wright CE, Santucci TS, Sammons BH. A comparative study of buttressed versus nonbuttressed staple line in pulmonary resections. Ann Thorac Surg 2001;71:319-22.
4. Gunnarsson SI, Johannsson KB, Guðjónsdóttir M, Jónsson S, Beck HJ, Magnusson B, et al. Lung volume reduction surgery for severe pulmonary emphysema in Iceland. Laeknabladid 2011;97:683-6. [Abstract]
5. Brown CD, Fessler HE. Lung volume reduction surgery. COPD 2005;2:363-75.
6. Linden PA, Bueno R, Colson YL, et al. Lung resection in patients with preoperative FEV1<35% predicted. Chest 2005;127:1984-90.
7. Kiss G, Claret A, Desbordes J, Porte H. Thoracic epidural anaesthesia for awake thoracic surgery in severely dyspnoeic patients excluded from general anaesthesia. Interact Cardiovasc Thorac Surg 2014;19(05):816–823
8. Noda M, Oishi H, Maeda S, et al. Management of surgical approach for intractable secondary spontaneous pneumothorax. Kyobu Geka 2011;64(04):291–295

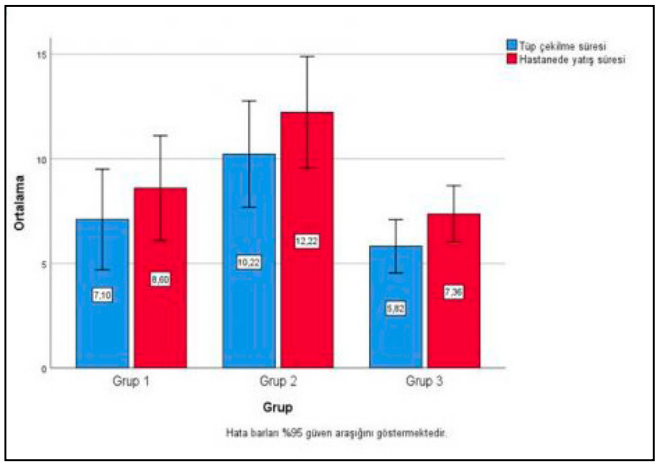

Grafik 1. Grupların tüp çekilme ve hastanede yatış süreleri açısından karşılaştırılması.

Diğer

SS-24

TROMBİN JENERASYON ZAMANI TESTİ VE ENDOTEL DİSFONKSİYON BELİRTEÇLERİNİN PULMONER TROMBOENDARTEREKTOMİ SONUÇLARINA ETKİSİ

Gamze Gül Garip[1], Reyhan Ertan[1], Jeyhun Pashayev[1], Nezih Onur Ermerak[1], Tunç Laçin[1], Tayfur Toptaş[1], Şehnaz Olgun Yıldızeli[1], Halil Taş[1], Koray Ak[1], Bedrettin Yıldızeli[1]

[1]Marmara Üniversitesi Pendik Eğitim Araştırma Hastanesi

Giriş: Kronik tromboembolik pulmoner hipertansiyonun (KTEPH) küratif tek tedavisi pulmoner endarterektomidir (PEA). KTEPH patogenezinde endotel disfonksiyonu ve koagülasyon kaskadındaki bozukluklar rol almaktadır. Bu çalışmanın amacı endotel disfonksiyon belirteçleri ve trombin jenerasyon zamanı testlerinin (TGA), PEA ameliyatı prognozundaki etkisini görmektir.

Gereç ve Yöntem: Çalışmamız prospektif olarak tasarlanmış, Mayıs 2022-Mart 2023 tarihleri arasında kliniğimizde PEA yapılmış 39 KTEPH olgusu ile 40 sağlıklı olgunun bilgileri prospektif olarak kaydedilmiştir. Her iki gruptan kan örnekleri alınarak ELISA tekniğiyle endotel disfonksiyon belirteçlerinden ICAM-1, PAI-1, VCAM-1,sTM, tPA düzeyleri ve TGA testi ölçülmüştür. PEA ameliyatı geçiren hastaların 3.ay kontrol bilgileri prospektif olarak kaydedilerek değerlendirilmiştir.

Sonuçlar: Hastaların 21 (%53,8)'i kadındı ve yaş ortalaması 57,54 idi. Hastaların tümünde postoperatif ekokardiografide ölçülen sistolik pulmoner arter basıncı (sPAB), sağ kalp yetmezliği belirteci olarak değerlendirilen triküspit kapağın anüler planda yer değiştirmesi (TAPSE) değerlerinin ve sağ kalp kateterizasyonunda (SKK) ölçülen ortalama pulmoner arter basıncı (mPAB) ve pulmoner vasküler rezistans (PVR) değerlerinin istatiksel olarak anlamlı derecede azaldığı, 6 dakika yürüme testi (6DYT) mesafesinin anlamlı düzeyde arttığı gösterildi. Ayrıca 6DYT mesafesi mortalitede risk faktörü olarak gösterildi. KTEPH hastalarında kontrol grubuna göre endotel disfonksiyon belirteçlerinden PAI-1 ($p<0,001$), ICAM-1 ($p<0,001$), tPA ($p=0,003$) ve VCAM-1 ($p<0,001$) seviyeleri istatistiksel olarak azalmış, sTM ($p<0,001$) seviyeleri anlamlı olarak artmış bulundu. TGA testi sonuçlarından lag time ($p<0,001$), TTP ($p<0,001$) ve start tail ($p=0,012$) değerleri KTEPH hastalarında istatistiksel olarak anlamlı artmış bulundu. ETP ve HP değerleri KTEPH hastalarında azalmıştı ancak anlamlı değildi ($p=0,063$, $p=0,192$). Bu test sonuçları ile mortalite, ekstübasyon süresi, yoğun bakım yatış süresi ve 3. ay kontrol verileri arasında istatistiksel olarak anlamlı ilişki bulunamadı.

Tartışma: Bu bulgular endotelyal disfonksiyon belirteçlerinin ve TGA testinin PEA prognozunda belirleyici olmadıklarını göstermektedir.Elde edilen veriler, literatürde öne sürülen protrombotik profil ile örtüşmese de, kontrol grubuyla karşılaştırıldığında anlamlı farklılıklar olduğu görülmektedir. Bu nedenle, bu çalışmanın sonuçlarının daha fazla çalışma ile desteklenmesi ve antikoagülan tedavinin KTEPH hastalarındaki etkisinin daha ayrıntılı bir şekilde araştırılması gerekmektedir.

Anahtar kelimeler: kronik tromboembolik pulmoner hipertansiyon, pulmoner endarterektomi, prognoz, endotel disfonksiyon belirteçleri, trombin jenerasyon zamanı testi

Diğer

SS-25

AKCİĞER CERRAHİSİ SONRASINDA ERKEN İYİLEŞME PROTOKOLÜ: TEK MERKEZ DENEYİMİ

Buse Mine Konuk Balcı[1], Kübra Alphan Kavak[1], Şebnem Dursun[1], Yusuf Kahya[1], Gökhan Kocaman[1], Çiğdem Yıldırım Güçlü[2], Cabir Yüksel[1], Serkan Enön[1], Ayten Kayı Cangır[1], Bülent Mustafa Yenigün[1], Rıfat Murat Akal[1]

[1]Ankara Üniversitesi Tıp Fakültesi Göğüs Cerrahisi Anabilim Dalı
[2]Ankara Üniversitesi Tıp Fakültesi Anestezi Ve Reanimasyon Anabilim Dalı

Giriş: Cerrahi sonrası hızlandırılmış iyileşme (Enhanced recovery after surgery, ERAS) protokolleri; postoperatif sonuçları iyileştirmek için alınan perioperatif önlemlerin bütünüdür. Bu çalışmada üçüncü basamak sağlık kuruluşunda akciğer kanseri nedeni ile opere edilen ve perioperatif bakım süreci ERAS protokolleri ile yürütülen hastaların sonuçları sunulacaktır.

Yöntem: Üçüncü basamak sağlık kuruluşu Göğüs Cerrahisi Anabilim Dalı'nda Ocak 2022-Mart 2023 tarihleri arasında ak-

ciğer kanseri nedeni ile opere edilen 193 hasta çalışmaya dahil edildi. 106 hasta erkek (%55) ve 86 hasta kadındı (%45). Ortanca yaş 61 yıldı (12-82). Hastaların anemi parametrelerine göre demir replasmanları, sarkopeni varlığına göre nutrisyon desteği ve fizik tedavi rehabilitasyon eğitimleri uygulandı. Hastalara uygulanan cerrahi girişim yolu (VATS/Torakotomi), postoperatif analjezi ihtiyacı, antikoagülan kullanım durumu, yoğun bakımda kalış süresi, postoperatif beslenmeye ve mobilizasyona başlama süresi, mesane sonda ve göğüs tüpü çekilme süreleri, hastanede kalış süreleri analiz edildi. Genel anestezi öncesi; antiemetik profilaksi ve erektör spina kas plan bloğu uygulamasının (yalnız torakotomi uygulanan hastalara) yanı sıra cerrahi sırasında multimodal analjezi uygulamaları yapıldı. VATS uygulanan hastalarda yalnızca kurtarıcı analjezik olarak hasta kontrollü analzejik pompaları ile ağrı kontrolü sağlandı. Tek akciğer ventilasyonunun olumsuz etkilerinden kaçınmak için akciğer koruyucu ventilasyon (tidal volüm 5 ml/kg), vucut ağırlığına göre kişiselleştirilmiş ekspiryum sonu pozitif basınç (Positive end-expiratory pressure, PEEP) uygulanması, kontrollü sıvı idamesi ve normotermi sağlandı. Bispektral İndeks Skoruna göre anestetik ajan titrasyonu yapıldı.

Sonuç: Minimal invaziv cerrahi uygulanan ve perioperatif bakım süreci ERAS protokolleri ile yürütülen hastalarda; maliyet avantajı sağlandığı, cerrahi travmanın olumsuz etkilerinin minimalize edildiği, postoperatif kan transfüzyon ihtiyacının azaldığı, preoperatif sigara ve alkol kullanımını engelleyici tedbirlerin alınması ile postoperatif dönemde fizyolojik ve psikolojik iyileşmenin görüldüğü, gereksiz antibiyotik kullanımının önlendiği, postoperatif ağrı kontrolünün optimize edildiği, drenlerin erkenden çekildiği, hızlı mobilizasyonun sağlandığı, erken taburculuğun ve sosyal hayata daha hızlı adaptasyonun başarıldığı bir süreç mümkündür.

Anahtar kelimeler: Cerrahi sonrası erken iyileşme protokolü, VATS, Torakotomi

Kaynaklar

1. Rogers LJ, Bleetman D, Messenger DE, et al. The impact of enhanced recovery after surgery (ERAS) protocol compliance on morbidity from resection for primary lung cancer. J Thorac Cardiovasc Surg 2018;155:1843-52
2. Nicholson A, Lowe MC, Parker J, et al. Systematic review and meta-analysis of enhanced recovery programmes in surgical patients. Br J Surg 2014;101:172-88
3. Batchelor TJP, Rasburn NJ, Abdelnour-Berchtold E, et al. Guidelines for enhanced recovery after lung surgery: recommendations of the Enhanced Recovery After Surgery (ERAS(R)) Society and the European Society of Thoracic Surgeons (ESTS). Eur J Cardiothorac Surg 2019;55:91-115.
4. Semenkovich TR, Hudson JL, Subramanian M, et al. Enhanced Recovery After Surgery (ERAS) in Thoracic Surgery. Semin Thorac Cardiovasc Surg 2018;30:342-9.

Akciğer / Plevra – Onkolojik

SS-26

PREOPERATİF KANTİTATİF BT'NİN AKCİĞER REZEKSİYONU SONRASI EKSPANSİYON KUSURU VE HAVA KAÇAĞINI ÖNGÖRME DEĞERİ

Gizem Keçeci Özgür[1], Hasan Yavuz[1], Kevser Durgun[1], Tevfik İlker Akçam[1], Ayşe Gül Ergönül[1], Ali Özdil[1], Selen Bayraktaroğlu[1], Kutsal Turhan[1], Alpaslan Çakan[1], Ufuk Çağırıcı[1]

[1]Ege Üniversitesi Tıp Fakültesi

Amaç: Akciğer malignitesi nedeniyle rezeksiyon uygulananlarda preoperatif kantitatif BT'de ölçülen düşük atenüasyon alanı yüzdesinin (%DAA), postoperatif uzamış hava drenajı(UHD) gelişimi ve ekspansiyon sağlanma süresini öngörmedeki rolünün araştırılması amaçlandı.Ayrıca çalışma kapsamında %DAA'nın postoperatif olumsuz sonuçlar üzerine olan etkisi araştırıldı.

Yöntem: Temmuz 2020-Aralık 2022 arasında primer/sekonder akciğer kanseri tanısıyla rezeksiyon uygulanan 202 olgunun verileri analiz edildi.Hastaların demografik verileri, solunum fonksiyon testleri, arteriyel kan gazı parametreleri, kantitatif BT ölçümleri gibi preoperatif değerlendirme kapsamındaki incelemeleri ve cerrahi işlemler kayıt altına alındı.Parametrelerin uzamış hava drenajı gelişimi ve ekspansiyon sağlanma süresini öngörmedeki rolleri araştırıldı.Ayrıca %DAA için belirlenen kesme değerine göre hasta gruplarının postoperatif hava drenajı süresi,UHD gelişimi,*Heimlich valv* ihtiyacı,cilt altı amfizem gelişimi,ekspansiyon sağlanma durumu ve süresi,drenaj sonlandırma ve hastanede kalış süresi ile ilişkisi incelendi.

Bulgular:UHD gelişimi için tek değişkenli analizlerde yaş (p=0.022),KOAH varlığı(p<0,001), vücut kitle indeksi (VKİ) (p=0,006), FEV_1(p=0,020), FEV_1/FVC(p<0,001), kantitatif BT ile ölçülen %DAA(p=0,008), hastaların tanısı(p=0,007) ve uygulanan cerrahi işlem(p<0,001) anlamlı faktörler olarak saptandı.Ekspansiyon sağlanma süresi için tek değişkenli analizlerde ise tanı(p<0,001) ve cerrahi işlem(p=0,001) anlamlı faktörler olarak bulundu.Ekspansiyon sağlanma süresi ile VKİ ve FEV_1/FVC arasında negatif korelasyon(p<0,01),%DAA ile ise pozitif korelasyon(p<0,05) tespit edildi.%DAA için kesme değeri 1,065 olarak hesaplandı.Tüm faktörlerin dahil edildiği çok değişkenli analizlerde %DAA'nın kesme değerinin üzerinde olmasının UHD gelişme ihtimalini 3,082 kat,KOAH varlığının 3,173 kat ve lobektomi uygulanmış olmasının 7,684 kat arttırdığı saptandı(p=0,011, p=0,045 ve p<0,001).Ekspansiyon sağlanma süresi için yapılan çok değişkenli analizde ise FEV_1/FVC(p=0,027),VKİ(p=0,016) ve cerrahi işlemin(p=0,001) ekspansiyon sağlanma süresi üzerine etki eden bağımsız faktörler olduğu gösterildi.Olgular kesme değerine göre gruplandığında,%DAA kesme değerinin üzerinde olan hastalarda hava drenajı süresinin daha uzun(p<0,001), UHD gelişme ihtimali(p<0,001),*Heimlich valv* kullanım ihtiyacı(p=0,003) ve cilt altı amfizem gelişime ihtimalinin(p<0,001) daha fazla,tam ekspansiyon sağlanamama ihtimalinin daha yüksek(p=0,006) ve ekspansiyon sağlanma süresi daha uzun(p=0,004),bunlara bağlı olarak drenaj sonlandırma süresi(p<0,001) ve hastanede yatış sürelerinin de daha uzun olduğu(p<0,001) bulundu.

Sonuç: Preoperatif kantitatif BT'nin postoperatif UHD gelişimini,ekspansiyon sağlanma süresini öngörmede ve bunlarla bağlantılı gelişebilecek olumsuzlukları önceden tahmin ederek önlem almada kullanılabilecek etkili,objektif ve pratik bir yöntem olduğu kanısına varıldı.

Anahtar kelimeler: malignite; amfizem; akciğer rezeksiyonu; kantitatif BT

Kaynaklar

1. Sung H, Ferlay J, Siegel RL, Laversanne M, Soerjomataram I, Jemal A, et al. Global cancer statistics 2020: GLOBOCAN estimates of incidence and mortality worldwide for 36 cancers in 185 countries. CA: a cancer journal for clinicians. 2021;71(3):209-49.
2. Seijo LM, Zulueta JJ. Understanding the Links Between Lung Cancer, COPD, and Emphysema: A Key to More Effective Treatment and Screening. Oncology (Williston Park, NY). 2017;31(2):93-102.
3. Labaki WW, Xia M, Murray S, Hatt CR, Al-Abcha A, Ferrera MC, et al. Quantitative emphysema on low-dose CT imaging of the chest and risk of lung cancer and airflow obstruction: an analysis of the National Lung Screening Trial. Chest. 2021;159(5):1812-20.
4. Aprile V, Bacchin D, Calabrò F, Korasidis S, Mastromarino MG, Ambrogi MC, et al. Intraoperative prevention and conservative management of postoperative prolonged air leak after lung resection: a systematic review. Journal of Thoracic Disease. 2023;15(2):878.
5. Sato S, Nakamura M, Shimizu Y, Goto T, Koike T, Ishikawa H, et al. The impact of emphysema on surgical outcomes of early-stage lung cancer: a retrospective study. BMC Pulmonary Medicine. 2019;19(1):1-10.
6. Brunelli A, Varela G, Refai M, Jimenez MF, Pompili C, Sabbatini A, et al. A scoring system to predict the risk of prolonged air leak after lobectomy. The Annals of thoracic surgery. 2010;90(1):204-9.
7. Cerfolio RJ. Chest tube management after pulmonary resection. Chest Surgery Clinics. 2002;12(3):507-27.



Değişken	Büyük veya eşitse pozitif	Sensitivite	1 - Spesifisite	Spesifisite
%DAA	1,065	0,595	0,239	0,761

Şekil 1. ROC analizi ile %DAA için kesme değerinin belirlenmesi

Tablo 1. Uzamış Hava Drenajı Varlığına Etki Eden Faktörler (çok değişkenli analiz)

Değişkenler	*Odd's ratio (OR)*	*%95 güven aralığı*	*p*
Yaş	0,996	0,959-1,035	0,844
Cinsiyet	1,373	0,539-3,499	0,506
VKİ	0,918	0,840-1,003	0,059
FEV1 (%)	1,005	0,979-1,033	0,659
FEV1/FVC (%)	0,950	0,900-1,004	0,067
KOAH varlığı	3,173	1,024-9,832	0,045
Tanı (primer/sekonder akciğer kanseri)	1,218	0,360-4,119	0,752
Cerrahi işlem (lober/sublober rezeksiyon)	7,684	2,656-22,232	<0,001
Kantitatif BT (%DAA)	3,082	1,298-7,318	0,011

Tablo 2. Ekspansiyon Sağlanma Süresine Etki Eden Faktörler (çok değişkenli analiz)

Değişkenler	*Regresyon Katsayısı*	*%95 güven aralığı*	*p*
Yaş	0,000	0,839-1,191	0,899
Cinsiyet	0,010	0,872-1,146	0,878
VKİ	- 0,015	0,958-1,044	0,016
FEV1/FVC (%)	- 0,007	0,854-1,172	0,027
Tanı (primer/sekonder akciğer kanseri)	- 0,058	0,708-1,412	0,439
Cerrahi işlem (lober/sublober rezeksiyon)	- 0,226	0,761-1,314	0,001
Kantitatif BT (%DAA)	0,099	0,837-1,195	0,113

Diğer

SS-27

G PROTEİNİ İLE KENETLİ ÖSTROJEN RESEPTÖR AGONİSTİ G1'İN OLEİK ASİT İLE OLUŞTURULAN AKUT AKCİĞER HASARINDAKİ OLASI ETKİSİ

Hadra Şafak Üstük[1]

[1]*Mersin Üniversitesi Tıp Fakültesi Göğüs Cerrahi Anabilim Dalı*

Giriş ve Amaç: Akut akciğer hasarı(ALI), artmış damar geçirgenliği ile akut ve kalıcı bir akciğer iltihabıdır ve ileri formu akut respiratuar distres sendromu(ARDS) olarak tanımlanmıştır. ARDS oluşmadan etkin tedavi ile hem ARDS'nin mortalite ve morbiditesinin hem de yüksek tedavi maliyetinin azaltılması öncelik olmuştur.Östrojenin menapoz öncesi kadınları birçok inflamatuar süreçten erkeklere oranla daha fazla koruduğunun bilinmesi üzerine östrojen reseptörlerinden GPER(G proteini aracılı östrojen reseptörü)' i araştırarak devam ettik.GPER agonsti olan G1' in inflamasyonu baskıladığının çalışmalarla gösterilmesi üzerine bu çalışmada G1 kullanıldı.

Materyal ve Metod: Çalışmada 46(23 dişi-23 erkek) adet erişkin 180-200 gr arasında Wistar Albino rat kullanıldı.Ratlar DMSO(Dimetilsülfoksit) kontrol grubu hariç her grupta 5 dişi ve 5 erkek,DMSO kontrol grubu 3 dişi + 3 erkek olacak şekilde toplam 5 gruba ayrıldı.Gruplar;1- Salin +etanol kontrol grubu(K-ET-OH),2- Oleik asit(OA) grubu,3- Oleik asit+G1(tedavi grubu),4- Oleik asit+G1+G15(antagonist grubu)5- DMSO kontrol(K-DMSO) grubu

Etanol kontrol grubundaki ratlara kuyruk veninden salin ile seyreltilmiş etanol 300 μl hacimde sabit akışta verildi.OA grubundaki ratlara kuyruk veninden 60mg/kg dozda oleik asit salin ile seyreltimiş etanolde çözdürülerek verildi.Tedavi grubundaki ratlara intraperitoneal G1 3mg/kg dozda(3mg/kg G1 300 μl hacimde çözünecek şekilde %25'lik DMSO çözeltisi hazırlandı. G1 çözeltisi verildikten 30 dakika sonra kuyruk veninden 60mg/kg oleik asit verildi.Antagonsit gruba ise sırasıyla G1(3mg/kg) ve G15(6mg/kg) intraperitoneal olarak yapıldıktan 30 dakika sonra 60mg/kg oleik asit kuyruk veninden verildi.DMSO-K grubu için ise %25'lik DMSO çözeltisi 300 μl hacimde intraperitoneal olarak verildi.Tüm enjeksiyonlar tamamlandıktan 4 saat sonra ketamin+ ksilazin ile anestezi uygulanarak toraks açılıp kardiyak kan alımı yolu ile ratlar sakrifiye edildi.Alınan akciğer doku örneklerinden akciğer total hasar skoru hesaplandı.Patolojik bulgular literatür araştırmalarına göre 4 derecede değerlendirildi: 0; normal,1;hafif,2;orta,3;şiddetli olarak puanlandı.Akciğer hasarının derecesi;Alveolar mezenkimal ödem,alveollerdeki ödem,intra-alveolar hücre infiltrasyonu,alveolar kanama ve atelektazi puanla-

ma sistemi kullanılarak, her parametre 0-3 arasında puanlandı ve bu puanlama sistemi kullanılarak akciğer hasarı skorlandı.

Bulgular ve Sonuç: Akciğer hasarları açısından gruplar karşılaştırıldığında OA-OA+G1 grubu arasındaki fark istatiksel olarak anlamlı çıkmıştır(p=0,000).ETOH-OA grupları arasındaki fark istatiksel olarak anlamlı çıkmıştır(p=0,000).DMSO-OA+G1 grupları arasında istatiksel olarak anlamlı bir fark bulunamamıştır(p=0,157).Histopatolojik olarak bakıldığında G1'in oleik asit ile oluşturulan ARDS'yi önlediği görülmüştürMDA düzeylerine bakıldığında G1' in oleik asit ile oluşturulan akciğer hasarını önlemede etkili olduğu görüldü.

Anahtar kelimeler: ARDS, Akut solunum sıkıntısı sendromu, oleik asit, G Protein Bağlı Reseptör

Kaynaklar

1. Gonçalves de Albuquerque CF, Burth P, Younes Ibrahim M, Garcia DG, Bozza PT, Castro Faria Neto HC, Castro Faria MV. Reduced plasma nonesterified fatty acid levels and the advent of an acute lung injury in mice after intravenous or enteral oleic acid administration. Mediators Inflamm. 2012;2012:601032. doi: 10.1155/2012/601032. Epub 2012 Feb 27. PMID: 22529526; PMCID: PMC3317028.37.
2. Hao Y, Liang JF, Chow AW, Cheung WT, Ko WH. P2Y6 receptor-mediated proinflammatory signaling in human bronchial epithelia. PLoS One. 2014 Sep 22;9(9):e106235. doi: 10.1371/journal.pone.0106235. PMID: 25243587; PMCID: PMC4171090.
3. Hao Y, Chow AW, Yip WC, Li CH, Wan TF, Tong BC, Cheung KH, Chan WY, Chen Y, Cheng CH, Ko WH. G protein-coupled estrogen receptor inhibits the P2Y receptor-mediated Ca(2+) signaling pathway in human airway epithelia. Pflugers Arch. 2016 Aug;468(8):1489-503. doi: 10.1007/s00424-016-1840-7. Epub 2016 Jun 6. PMID: 27271044; PMCID: PMC4951515.
4. Pan MX, Li J, Ma C, Fu K, Li ZQ, Wang ZF. Sex-dependent effects of GPER activation on neuroinflammation in a rat model of traumatic brain injury. Brain Behav Immun. 2020 Aug;88:421-431. doi: 10.1016/j.bbi.2020.04.005. Epub 2020 Apr 6. PMID: 32272225.

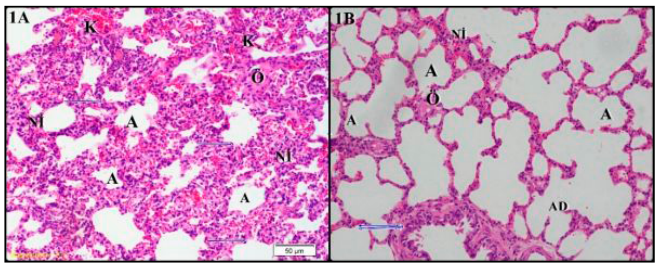

Oleik asit uygulanan grup ile, Oleik asit sonrası G1 uygulanan grubun akciğer dokusundaki histopatolojik değişikliklerin karşılaştırılması.
1A-OA grubu (20x), 1B-OA+G1 grubu(20x), Hemotoksilen-Eozin, 20X. A: alveol; AD: Alveolar Duktus; K: Kanama; Kalın çizgi: Terminal bronşiyol; Ö: Ödem; İnce ok: Hiperplazi, Nİ: Nötrofil infiltrasyonu.

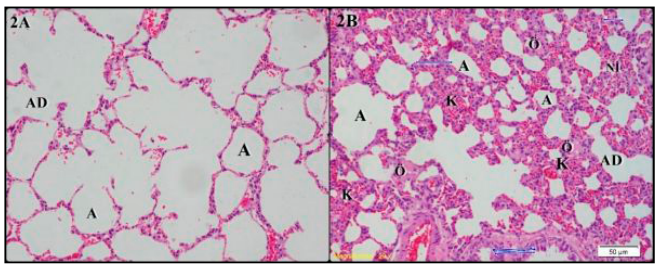

Kontrol (ETOH) grubuyla, Oleik asite maruz kalan akciğer dokusundaki histopatolojik değişikliklerin hasar skorları ile karşılaştırılması.
2A-Kontrol grubu-ETOH (20x), 2B-Oleik Asit grubu (20x), Hemotoksilen-Eozin, 20X. A: alveol; AD: Alveola rDuktus; K: Kanama; Kalın çizgi: Terminal bronşiyol; Ö: Ödem; İnce ok: Hiperplazi, Nİ: Nötrofil infiltrasyonu.

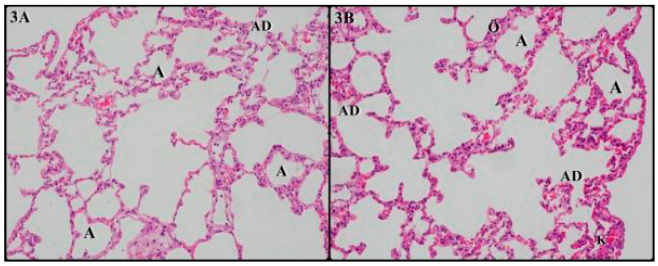

Kontrol (ETOH) grubuyla, Oleik asite maruz kalan ve G1 östrojen reseptör agonisti uygulanan akciğer dokusundaki histopatolojik bulguların karşılaştırılması.
3A-Kontrol grubu-ETOH (20x), 3B-OA+G1grubu (20x), Hemotoksilen-Eozin, 20X. A: alveol; AD: Alveolar Duktus; K: Kanama; Ö: Ödem

Tablo . Akciğer Hasar Skor Toplamı

DMSO	30,44
ETOH	14,38
OA	50,50
OA+G1	21,00
OA+G1+G15	26,83

Akciğer / Plevra – Onkolojik

SS-28

HİPERTERMİK İNTRATORASİK KEMOTERAPİ UGULANAN MEZOTELYOMA OLGULARINDA SİSTEMİK İNFLAMASYONUN PROGNOSTİK ETKİSİ

Ahmet Kayahan Tekneci[1], Tevfik İlker Akçam[1], Gizem Keçeçi Özgür[1], Ayşe Gül Ergönül[1], Kutsal Turhan[1], Alpaslan Çakan[1], Ufuk Çağırıcı[1]

[1]Sağlık Bilimleri Üniversitesi İzmir Tepecik Eğitim Ve Araştırma Hastanesi, Göğüs Cerrahisi Kliniği, İzmir
[2]Ege Üniversitesi Tıp Fakültesi, Göğüs Cerrahisi Ana Bilim Dalı, İzmir

Giriş ve Amaç: Malign plevral mezotelyoma (MPM), kötü prognozlu terminal bir hastalıktır. Bu nedenle MPM'nin yönetiminde ve tedavi algoritmasının belirlenmesinde en önemli adım prognozun belirlenmesidir. Bu çalışmanın amacı sitoredüktif cerrahi ve hipertermik intratorasik kemoterapi (HITHOC) uygulanan hastalarda sistemik inflamasyonla ilişkili parametrelerin prognostik önemini araştırmaktır.

Materyal ve Metod: Eylül 2008 ve Aralık 2022 tarihleri arasında kliniğimizde mezotelyoma nedeniyle HITHOC uygulanan 55 hastanın verileri geriye dönük olarak analiz edildi. Hastaların demografik verileri, hayatta kalma süreleri ve inflamasyonla ilgili parametreleri incelendi.

Bulgular: Hastaların yaş ortalaması 58,67±9,15 (38-81) yıl olup 27'si (%49,1) erkekti. Histolojik alt tiplere göre hastaların 50'si (%90,9) epiteloid, 5'i (%9,1) bifazik mezotelyoma olup tamamı cerrahiye uygun erken evre hastalardan oluşuyordu (Tablo-1). Ameliyat öncesi nötrofil-lenfosit oranı (NLR) yüksek olan 30 (%54,5) olguda mortalite oranı diğer gruba göre daha yüksekti (%83,3 vs. %56, p=0,026). NLR değeri düşük olan olgularda ortalama sağkalım süresi (OS) 61,26 ± 13,03 (3-79)/ay iken, NLR değeri yüksek olan hastalarda 23,18 ± 13,03 (1-147)/ay olarak belirlendi ve NLR değeri yüksek olan hastalarda sağkalım daha düşüktü (p= 0,012). Ayrıca OS erkeklerde 24,40 ± 4,91 (3-92)/ay, kadınlarda ise süresi 52,88 ± 10,92 (1-147)/ay idi (p= 0,031). Preoperatif trombosit-lenfosit oranı (PLR) düşük

olan 19 (%34,5) olguda ortalama sağkalım süresi (OS) 45,19 ± 9,62 (8-112)/ay iken, bu oran 36,13 ± 8,18 (1-147)/ay idi. İki grup arasında fark olsa da istatistiksel olarak anlamlı değildi (p=0,148).

Tartışma ve Sonuç: Yüksek preoperatif NLR değeri, HITHOC ile tedavi edilen MPM hastalarında daha kısa sağkalım ile ilişkilidir. Bu durum MPM'de sistemik inflamasyonun prognostik önemini ortaya koymaktadır.

Anahtar kelimeler: Mezotelyoma, Sitoredüktif Cerrahi, İntratorasik Kemoterapi, Enflamasyon, Prognoz.

Kaynaklar

1.Walsh SR, Cook EJ, Goulder F, Justin TA, Keeling NJ. Neutrophil-lymphocyte ratio as a prognostic factor in colorectal cancer. J Surg Oncol. 2005 Sep 1;91(3):181-4. doi: 10.1002/jso.20329. PMID: 16118772.

2.Huszno J, Kołosza Z, Mrochem-Kwarciak J, Telka E, Jochymek B, Miszczyk L. Role of neutrophil-lymphocyte ratio, platelet-lymphocyte ratio, lymphocyte-monocyte ratio and platelets in prognosis of patients with prostate cancer. Oncol Lett. 2022 Jul 8;24(3):305. doi: 10.3892/ol.2022.13425. PMID: 35949621; PMCID: PMC9353225.

3.Kao SC, Pavlakis N, Harvie R, Vardy JL, Boyer MJ, van Zandwijk N, Clarke SJ. High blood neutrophil-to-lymphocyte ratio is an indicator of poor prognosis in malignant mesothelioma patients undergoing systemic therapy. Clin Cancer Res. 2010 Dec 1;16(23):5805-13. doi: 10.1158/1078-0432.CCR-10-2245. Epub 2010 Oct 18. PMID: 20956618.

4.Gutierrez-Sainz L, Cruz P, Martinez-Recio S, Higuera O, Esteban-Rodriguez MI, Arias-Lotto F, Gonzalez RA, De Castro-Carpeño J. Malignant pleural mesothelioma: clinical experience and prognostic value of derived neutrophil-to-lymphocyte ratio and PD-L1 expression. Clin Transl Oncol. 2021 Oct;23(10):2030-2035. doi: 10.1007/s12094-021-02605-w. Epub 2021 Apr 10. PMID: 33837910.

Tablo 1. Hastaların sağkalım analizi

	Genel Sağkalım (ortalama±SS, aralık) (ay)	*P Değeri*
Cinsiyet		
Erkek	24.40 ± 4.91 (3-92)	
Kadın	52.88 ± 10.92 (1-147)	0.031
Nötrofil-Lenfosit Oranı		
NLR<3	61.26 ± 13.03 (3-79)	
NLR≥3	23.18 ± 13.03 (1-147)	0.012
Trombosit-Lenfosit Oranı		
PLR (<149 erkek, <172 kadın)	45.19 ± 9.62 (8-112)	
PLR (≥149 erkek, ≥172 kadın)	36.13 ± 8.18 (1-147)	0.148

Akciğer / Plevra – Onkolojik

SS-29

MALİGN PLEVRAL MEZOTELYOMA'DA PLEVREKTOMİ/DEKORTİKASYON SONUÇLARI

Sezer Aslan[1], Çağatay Çetinkaya[2], Bedrettin Yıldızeli[3], Hasan Fevzi Batırel[4]

[1]Şırnak Devlet Hastanesi, Göğüs Cerrahisi Kliniği
[2]Üsküdar Üniversitesi Tıp Fakültesi, Göğüs Cerrahisi Ana Bilim Dalı
[3]Marmara Üniversitesi Tıp Fakültesi, Göğüs Cerrahisi Ana Bilim Dalı
[4]Biruni Üniversitesi Tıp Fakültesi , Göğüs Cerrahisi Ana Bilim Dalı

Amaç: Trimodal tedavinin bir parçası olan Plevrektomi/Dekortikasyon (PD) ile Makroskopik Komplet Rezeksiyon (MCR), operabl Malign Plevral Mezotelyoma (MPM) hastalarında standart tedavi olarak sunulmuştur. Fakat sonuçlar çok heterojen görülmektedir.[1,2] Bu çalışmada cerrahiden fayda gören ve görmeyen grubun belirlenmesi amaçlanmıştır.

Gereç ve Yöntem: Eylül 2005 ve Eylül 2022 tarihleri arasında 152 hastaya PD uygulanmıştır. Demografik veriler, histoloji, postoperatif mortalite (30 ve 90 günlük) ve sağkalım prospektif veri setinde kayıt altına alındı. Cerrahide tüm makroskopik görülen tümör dokusunun çıkarılması amaçlandı. PD alt tipleri parsiyel plevrektomi (PP) ve diyafram ve/veya perikard rezeksiyonu yapılmayan ve yapılan total (TP)/radikal (RP) plevrektomi olarak sınıflandırıldı. Normal dağılım göstermeyen verilerde ortanca ve min-max değerleri verildi. Uni-variate analizde bağımsız değişkenler için log-rank test ve sağkalım için Kaplan-Meier analiz kullanılmıştır.

Bulgular: Ortanca yaş 57 (25.8-78.6) ve 59 hasta kadındı. 99 hasta epiteloid, 48 hasta bifazik ve 5 hasta sarkomatoid histolojiye sahipti. Hastaların çoğu T2 ve T3 evresindeydi (T1(n=9), T2(n=62), T3(n=70), T4(n=11)). N evrelemesine göre çoğu hasta N0'dı (N0(n=86), N1(n=17), Nx(n=49)). PP yapılan hasta sayısı 77, TP ve RP yapılan sayısı sırası ile 34 ve 41'di. Tüm hastaların alındığı analizde ortanca takip süresi 20.2 ay olarak görüldü. 2 ve 5 yıllık sağkalımlar sırası ile %42 ve %13 olarak bulundu. Uni-variate analizde histoloji (p<0.001), cerrahi türü (PP, TP ve RP) (p=0.012) ve T evresinde (p=0.017) anlamlı farklılık görüldü. Alt grup analizlerde MCR'nin (TP ve RP) sağkalım üzerine etkisi sadece epiteloid alt tipte anlamlıyken (PP=20.6 ay, MCR=36.3 ay; p=0.035) (Grafik 1), bifazik alt tipte anlamlı farklılık görülmedi (PP=18.9 ay, MCR=13.7 ay; p=0.143) (Grafik 2). Epiteloid histolojide 2 yıllık sağkalım %53 iken, bifazik histolojide %23'tü.

Sonuç: Malign plevral mezotelyoma hastalarında makroskopik komplet rezeksiyon epiteloid histolojide istatistiksel anlamlı sağkalım sağlamaktadır. Bifazik histolojide sağkalım, uygulanan cerrahi teknikten bağımsız olarak çok kötüdür. Cerrahinin bifazik MPM hastalarında çok iyi seçilmiş hasta grubunda yapılması daha uygun olacaktır.

Anahtar kelimeler: mezotelyoma, plevrektomi dekortikasyon, makroskopik komplet rezeksiyon, epiteloid, bifazik

Kaynaklar

1- Batirel HF, Metintas M, Caglar HB, Ak G, Yumuk PF, Ahiskali R, Bozkurtlar E, Bekiroglu N, Lacin T, Yildizeli B, Yuksel M. Macroscopic complete resection is not associated with improved survival in patients with malignant pleural mesothelioma. J Thorac Cardiovasc Surg. 2018 Jun;155(6):2724-2733. doi: 10.1016/j.jtcvs.2017.12.131. Epub 2018 Feb 9. PMID: 29510939.

2-Batirel HF, Metintas M, Caglar HB, Yildizeli B, Lacin T, Bostanci K, Akgul AG, Evman S, Yuksel M. Trimodality treatment of malignant pleural mesothelioma. J Thorac Oncol. 2008 May;3(5):499-504. doi: 10.1097/JTO.0b013e31816fca1b. PMID: 18449002.

Epiteloid histolojide MCR ve PP sağkalım grafiği

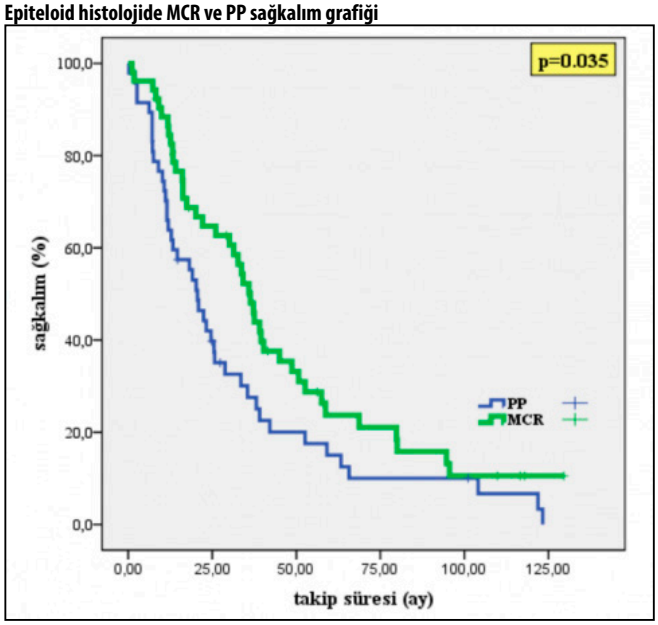

Bifazik histolojide MCR ve PP sağkalım grafiği

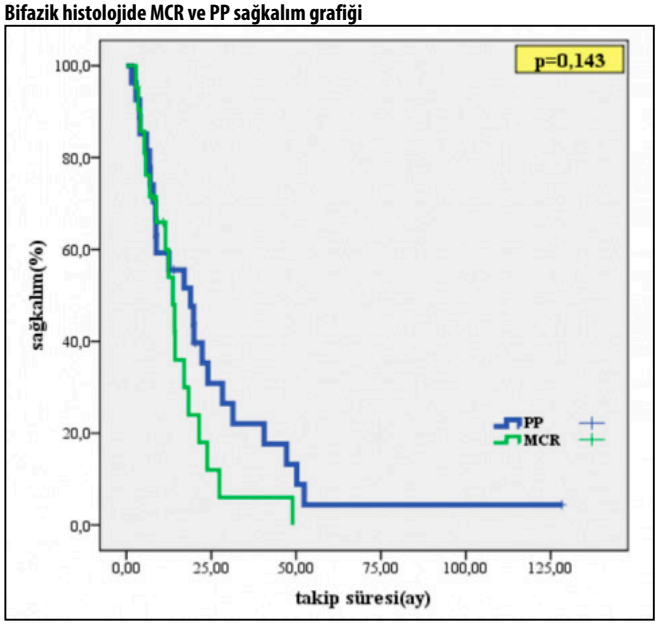

Pediyatrik Göğüs Cerrahisi

SS-30

PEDİATRİK HASTALARDA SARKOMLARIN PULMONER METASTAZEKTOMİSİNİN SAĞKALIM SONUÇLARI

Buse Mine Konuk Balcı[1], Yusuf Kahya[1], Gökhan Kocaman[1], İslam Aktürk[1], Ebru Dumlupınar[2], Ayten Kayı Cangır[1], Serkan Enön[1]

[1]Ankara Üniversitesi Tıp Fakültesi Göğüs Cerrahisi Anabilim Dalı
[2]Ankara Üniversitesi Tıp Fakültesi Biyoistatistik Anabilim Dalı

Giriş-Amaç: Pediatrik dönemde, sarkomlar başta olmak üzere solid tümörlerin akciğer metastazları, akciğerin primer tümörlerinden daha sık görülür. Sarkomların pulmoner metastazektomisi (PM) seçilmiş hastalarda sağkalım avantajı sağlar. Bu çalışma, pediatrik hastalarda sarkomların PM sonuçlarının değerlendirmesi amaçlandı.

Gereç- Yöntem: Üçüncü basamak sağlık kuruluşunda 2011-2021 yılları arasında akciğer sekonder neoplazm tanısıyla PM uygulanan 173 hasta içinden pediatrik yaşta olan (≤18 yıl) 45 hasta yaş, cinsiyet, histolojik alt tip, primer tümörün patolojik evresi, neoadjuvan/adjuvan tedavi durumu, genel sağkalım ve hastalıksız sağkalım durumlarına göre retrospektif incelenedi. İstatistiksel analiz için SPSS 23.0 software (IBM Corp., Armonk, NY, USA) kullanıldı. Median sağkalım hesaplanması için Kaplan-Meier yöntemi kullanıldı.

Bulgular: Hastalara ait demografik, klinikopatolojik ve tedavi uygulamalarına ait veriler Tablo 1'de gösterilmiştir. 5 yıllık genel medyan sağkalım 26,4 ay, sağkalım olasılığı %13,9, 2 yıllık hastalık medyan sağkalım 21,1 ay, sağkalım olasılığı %30,3 bulundu (Şekil 1 ve 2). Osteosarkom (Grup 1) ve diğer sarkomlar (Grup 2) karşılaştırıldığında 2 yıllık genel sağkalım olasılıkları arasında anlamlı fark bulunamadı (sırasıyla %55-52 p=0,3) (Şekil 3).

Sonuç: Literatürde, cerrahi yolla tedavi edilmiş pulmoner metastazı olan pediatrik sarkom vakalarının 5 yıllık sağkalımı %15-50,9 olarak belirtilmiş olup çalışmamızın sonuçları literatür ile uyumludur. Pulmoner metastazektomi güvenli bir prosedür olmakla birlikte uzun dönem sonuçları ümit vericidir ancak daha genellenebilir sonuçlar için daha çok hasta içeren çalışmalara ihtiyaç vardır.

Anahtar kelimeler: Pediatrik hastalar, metastazektomi, akciğer sekonder neoplazm, sarkom

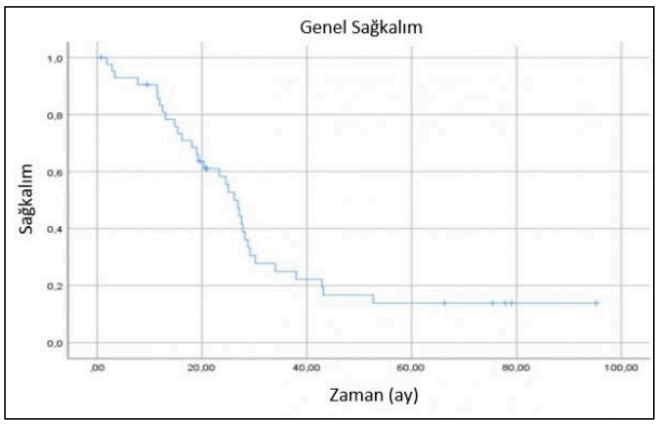

Şekil 1

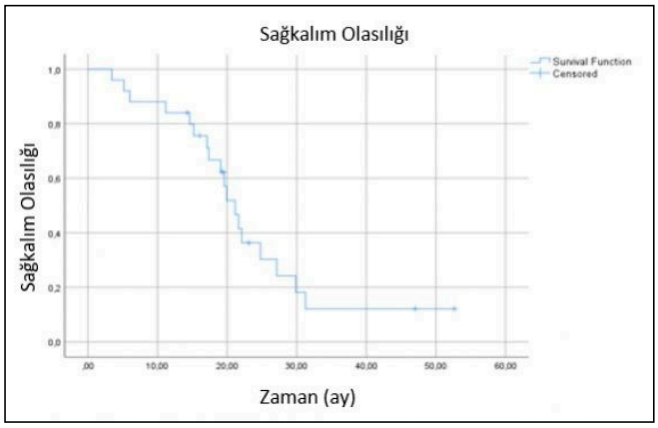

Şekil 2

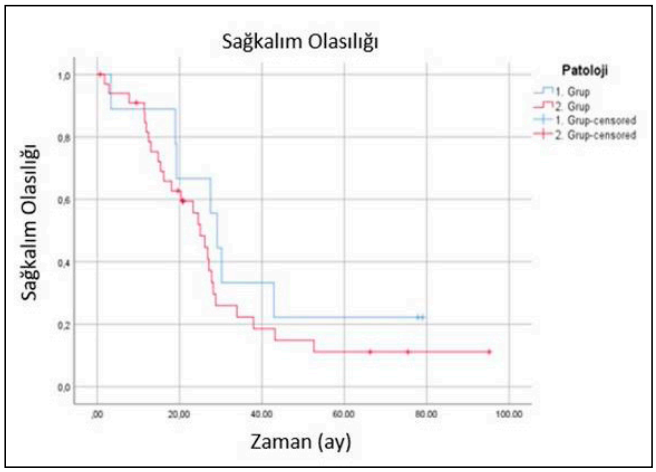

Şekil 3

Tablo 1.

	n	%
Yaş Ortalaması±ss	14,65±3,26	
Cinsiyet		
Erkek	23	51,1
Kadın	22	48,9
Patoloji		
Osteosarkom	34	75,6
Diğer (Ewing Sarkom, Leiomyosarkom, Rabdomyosarkom)	11	24,4
Hastalıksız sağkalım(ay), ortanca (min-max)	19,50 (3,42-47,01)	
Genel sağkalım(ay), ortanca (min-max)	24,53 (2,86-95,24)	
Sağkalım durumu		
Exitus	33	73,3
Yaşıyor	12	26,7

Diğer

SS-31

TÜRKİYE'DE GÖĞÜS VE KALP-DAMAR CERRAHİSİ UZMANLIK TEZLERİNE BİBLİYOMETRİK BAKIŞ

İsmail Sarbay[1]

[1]*Sinop Atatürk Devlet Hastanesi*

Giriş: Tıpta uzmanlık tezlerinden kaynaklanan bilimsel yayınlar, Türkiye'de klinisyenler için akademik kariyere başlangıç ve akademide çalışma kriteri olarak görülmektedir. Biz de 2001-2019 yılları arasındaki 20 yıllık bir sürede göğüs ve kalp-damar cerrahisi tezlerini yayın ve diğer bibliyometrik parametreler açısından değerlendirmey, amaçladık.

Gereç ve yöntemler: Çalışmamızda Ocak 2001 ile Aralık 2019 tarihleri arasında savunmaları yapılmış ve Ulusal Tez Merkezi'ne kayıtlı Göğüs Cerrahisi (GC) ve Kalp-Damar Cerrahisi (KDC) branşlarından toplam 1107 tez Ekim 2022 itibariyle incelendi. KDCnden 788 tez ve GC alanında 319 teze ait çeşitli parametreler Google Akademik, Web of Science Basic Search ve Master Journal List veritabanlarından araştırılarak kaydedildi. Student t testi, lojistik regresyon analizleri kullanıldı.

Bulgular: Göğüs Cerrahisi alanında yapılmış 319 tezin 262'si (%82,1) üniversitelerden, 57'si ise Eğitim ve Araştırma Hastanelerinden idi. Otuz iki çalışma (%10) deneysel veya prospektif çalışma türündendi. Dergilerde yayımlanan çalışma sayısı (%38,5) 123'tür. Bunların içinde 66 SCI-E, 8 ESCI, diğer üç uluslararası indeks ve 46 ulusal indeks Altmış (%18,8) yazar kadındı. Ortalama yayınlanma süresi 4,3±2,9 yıldı. Kadın araştırmacılar için bu süre 3,3 yıldı (p=0,029).

KDC alanında yapılmış 788 tezin 644'ü (%81,7) üniversitelerden, 144'ü ise EAH'dendi. Yüzsekiz çalışma (%13,8) deneysel veya prospektif çalışma türündendi. Dergilerde yayımlanan çalışma sayısı (%41,8) 329'tür. Bu yazıların 160'ı SCI/SCI-E, 20 ESCI, 2 diğer uluslararası indeks ve 145 ulusal indeksli dergilerde yayınlanmış. Ortalama yayınlanma süresi 4,7±3,5 yıldı.

KDC tezlerinde GCne göre deneysel çalışma oranlarının daha yüksek olduğu görülmüştür ancak istatistiksel anlamlılık göstermeye yetmemiştir (p=0.092). GC tezlerinde kadın araştırmacı oranı KDCne göre daha fazla olduğu saptandı (p=0.328). Tezlerin bilimsel dergide yayınlanma oranları ve dergi indeks dağılımları, her iki branş arasında da benzer bulundu (p=0.328). GC alanı yayınlanma süresi bakımından daha kısa görüldü (p=0.179).

Tüm tezler içinde üniversitelerde deneysel ve prospektif çalışmalar %15 ile EAH'ne göre (%3) çok daha yüksekti (p<0,001). SCI/SCI-E dergilerindeki atıf sayısı anlamlı derecede yüksekti (p<0,001). Deneysel/ileriye dönük çalışmaların yayın ortalaması bakımından (%40 karşılık %47) ve yayımlanma süresi bakımından diğer çalışmalara göre daha avantajlı olduğu görüldü (sırasıyla p değerleri 0.122 ve 0.057).

Sonuç: Üniversite tezleri deneysel ve prospektif çalışmalar konusunda avantajlı görüldü. Kadın araştırmacılar çalışmalarını daha önce yayınladılar. SCI/SCI-E dergilerindeki makalelerde daha fazla alıntı yapıldı. Bu çalışma literatürde GC ve KDC tezlerinin bibliyometrik raporu niteliğindeki ilk çalışmadır. Bulguların uzmanlık eğitimi, araştırma yöntemleri ve bilimsel makaleye taşıma konusunda dikkat çekici olması amaçlanmıştır.

Anahtar kelimeler: bibliyometrik, tez, yayın, araştırmacı, dergi, akademik

Yıllara göre Göğüs ve Kalp-Damar Cerrahisi alanlarındaki tezlerin dağılımı

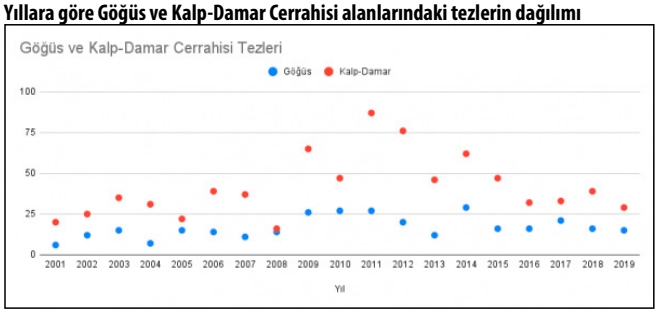

Göğüs ve Kalp-Damar Cerrahisi Tezlerinde Yıllara göre Kadın ve Erkek araştırmacı dağılımı

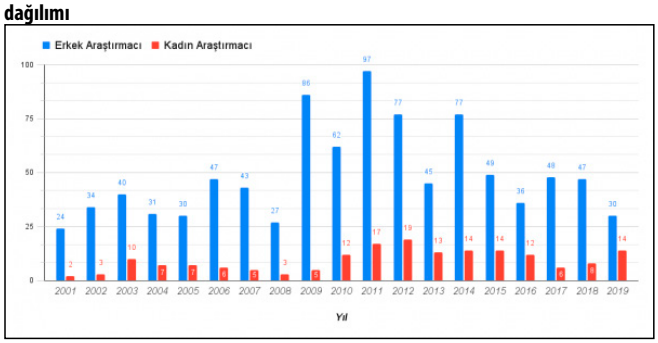

Akciğer / Plevra – Nononkolojik

SS-32

PULMONER VE HEPATİK HİDATİK KİSTLERDE DUBLİNG TİME

Yener Aydın[1], Mesut Özgökçe[2], Ali Bilal Ulaş[1], Fatma Durmaz[2], Kamber Kaşali[3], Suat Eren[4], Nurhak Aksungur[5], Atilla Eroğlu[1]

[1]Atatürk Üniversitesi Tıp Fakültesi Göğüs Cerrahisi Ad, Erzurum, Türkiye
[2]Van Yüzüncü Yıl Üniversitesi Tıp Fakültesi Göğüs Cerrahisi Ad, Van Türkiye
[3]Atatürk Üniversitesi Tıp Fakültesi Biyoistatistik Ad, Erzurum, Türkiye
[4]Atatürk Üniversitesi Tıp Fakültesi Radyoloji Ad, Erzurum, Türkiye
[5]Atatürk Üniversitesi Tıp Fakültesi Genel Cerrahi Ad, Erzurum, Türkiye

Amaç: Hidatik kistlerde doubling time'ın (kist hacminin iki katına çıkması) akciğer ve karaciğerde veya yaş ve cinsiyet arasında farklılık gösterip göstermediği araştırıldı.

Gereç-Yöntem: Ocak 2012 ve Ağustos 2023 tarihleri arasında iki merkezli retrospektif bir çalışmada pulmoner veya hepatik kisti olan 3260 olgu değerlendirildi. Akciğer veya karaciğerinde tip 1 hidatik kist tespit edilmiş olup herhangi bir tedavi uygulanmayan veya tedaviyi kabul etmemiş olgularda kontrol BT veya MR görüntülerle karşılaştırma yapılarak kistin hacmine göre doubling time hesaplaması yapıldı. Ayrıca ≤5 yaş olgularda öncesine ait bir görüntüleme yoksa ve 3 yıl içinde normal radyolojik görüntüsü olup hidatik kist tespit edilen olgular da çalışmaya dahil edilerek doğumları ve radyolojik görüntülemenin normal olduğu tarih bulaş tarihi kabul edilerek doubling time hesaplaması yapıldı. Daha sonra bu olgularda kistin 1 yıl önce bulaştığı ve 2 yıl önce bulaştığı varsayımları kullanılarak da doubling time hesaplaması gerçekleştirildi. Çalışma kriterlerine uyan 55 pulmoner ve 83 hepatik hidatik kist çalışmaya dahil edildi. Olguların yaşı, cinsiyeti, kistin lokalizasyonu, ilk teşhis tarihi, ikinci kontrol tarihi, kistin hacimleri ve doubling time'ları gözden geçirildi.

Bulgular: Genel olarak pulmoner ve hepatik hidatik kist için doubling time sırasıyla 73,38 ± 41,80 gün ve 172,58 ± 108,77 gün idi (p<0,001). Pulmoner hidatik kistte çocuklar (≤18 yaş) ve erişkin olgular karşılaştırıldığında doubling time sırasıyla 61,10 ± 17,60 gün ve 87,08 ± 55,28 gün (p=0,119) iken hepatik hidatik kistte sırasıyla 110,62 ± 48,38 gün ve 215,57 ± 118,31 gün idi (p<0,001). Erkek ve kadın olgular karşılaştırıldığında pulmoner hidatik kist için doubling time sırası ile 77,56 ± 32,17 gün ve 67,57 ± 52,62 gün (p=0,018) iken hepatik hidatik kist için sırasıyla 192,00 ± 111,71 gün ve 160,39 ± 106,18 gün idi (p=0,250).

Sonuç: Genel olarak doubling time'ın akciğerde yaklaşık 10 hafta ve karaciğerde yaklaşık 25 hafta olduğu görülmektedir. Hem akciğer hem de karaciğerde çocuklarda hidatik kistin büyümesi erişkinlere göre daha hızlıdır.

Anahtar kelimeler: kist hidatik; akciğer; karaciğer; doubling time

Göğüs Duvarı

SS-33

DEV GÖĞÜS DUVARI TÜMÖRLERİNDE 3D İLE DİĞER KONVANSİYONEL REKONSTRÜKSİYON YÖNTEMLERİNİN KIYASLANMASI

Fatma Tuğba Özlü[1], Mahmut Talha Doğruyol[1], Rıza Berk Çimenoğlu[1], Atilla Özdemir[1], Recep Demirhan[1]

[1]Kartal Dr. Lütfi Kırdar Şehir Hastanesi

Amaç: Dev göğüs duvarı tümörlerinin rezeksiyonu ve rekonstrüksiyounda kişiye özgü 3D yazılım yöntemi ile yapılan stabilizasyon ile diğer konvansiyonel stabilizasyon tekniklerini karşılaştırarak aralarında anlamlı fark olup olmadığını araştırmayı amaçladık.

Gereç ve Yöntemler: Çalışma retrospektif ve gözlemsel olarak tasarlandı, Ocak 2011-Ocak 2023 tarihleri arasında 10x10cm üzerinde göğüs duvarı tümörü nedeniyle opere edilip, rekonstrüksiyon için ek materyal kullanılan hastalar çalışmaya dahil edildi.

Bulgular: Çalışmaya katılan 61 hastanın 30'u erkek, 31'i kadındır. 9 hastaya titanyum bar plak, 12 hastaya 3D titanyum protez, 20 hastaya titanyum mesh, 11 hastaya prolen mesh, 24 hastaya kompozit mesh ile rekonstrüksiyon yapılmıştır. 30 günde 2 hasta kardiyak ve solunumsal nedenlerle exitus olmuştur. 3D titanyum protezle rekonstrüksiyon yapılan hastaların ortalama çıkarılan kosta sayısı 5,0±1,53 ve diğer yöntemlerle rekonstrüksiyon yapılan hastaların ortalama çıkarılan kosta sayısı 2,81±1,26 olarak saptanmıştır (p=0,00). 3D titanyum protezle rekonstrüksiyon yapılan hastaların ortalama operasyon süresi 202,91±40,36 dakika iken, diğer yöntemlerle rekonstrüksiyon yapılan hastaların ortalama operasyon süresi 237,55±64,11 dakika olarak saptanmıştır (p=0,02). 31 hastada postoperatif komplikasyon görülmüşken, 30 hastada komplikasyon olmamıştır. Komplikasyon gelişmeyen hastalarda rezeke edilen kitlenin boyutu ortalama 150,7±50,9 cm^2 iken, komplikasyon gelişen hastalarda rezeke edilen kitlenin boyutu ortalama 209,3±85,6 cm^2'dir (p=0,04). Neoadjuvan tedavisi almayan 36 hastanın 14'ünde (%38,9) komplikasyon gelişmişken, neoadjuvan tedavisi alan 25 hastaların 17'sinde (%68) komplikasyon gelişmiştir (p=0,03).

Sonuç: Gelişen tekonoloji ile birlikte rekostrüksiyonda kullanılan rijit protezler, biyolojik meshler, kişiye özgü 3D titanyum protezler sayesinde hem operasyon süresi kısalmakta hem de iskelet stabilitesi daha hızlı ve kozmetik şekilde sağlanmaktadır. Bu sayede artık daha büyük göğüs duvarı defektleri başarılı bir şekilde opere edilmeye başlanmıştır.

Anahtar kelimeler: Thoracic wall, titanium

Postoperatif Göğüs Duvarı Hastası

Göğüs Duvarı Tümörü

BT görütüsü

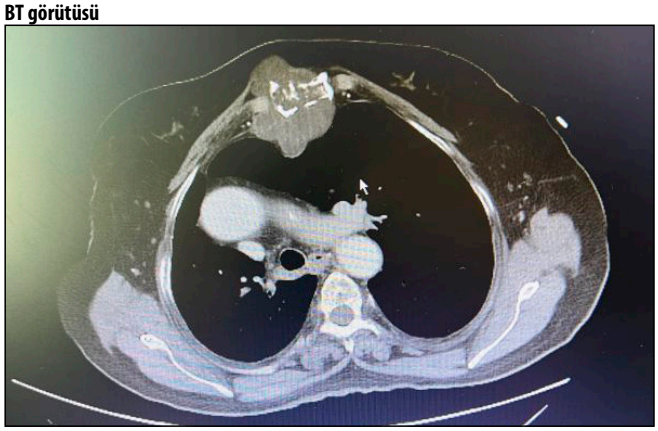

Kitlenin Çıkarılması

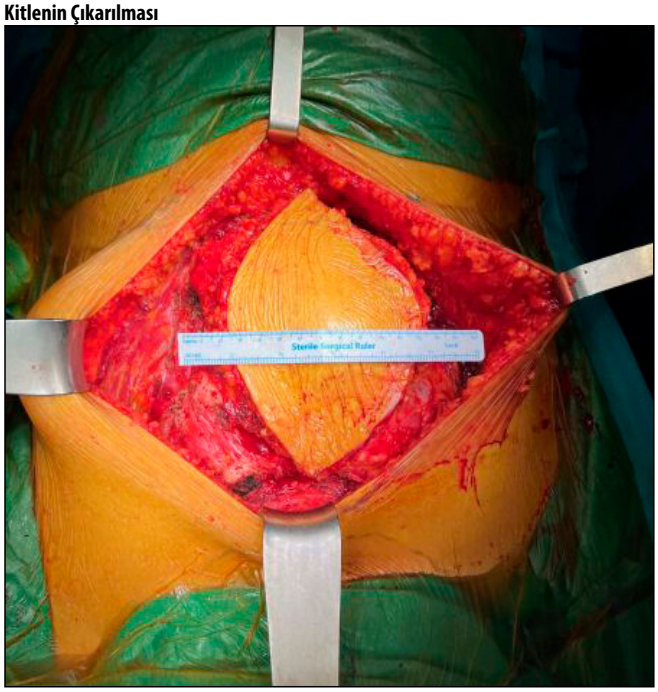

3D Titanyum Protezin Yerleştirilmesi

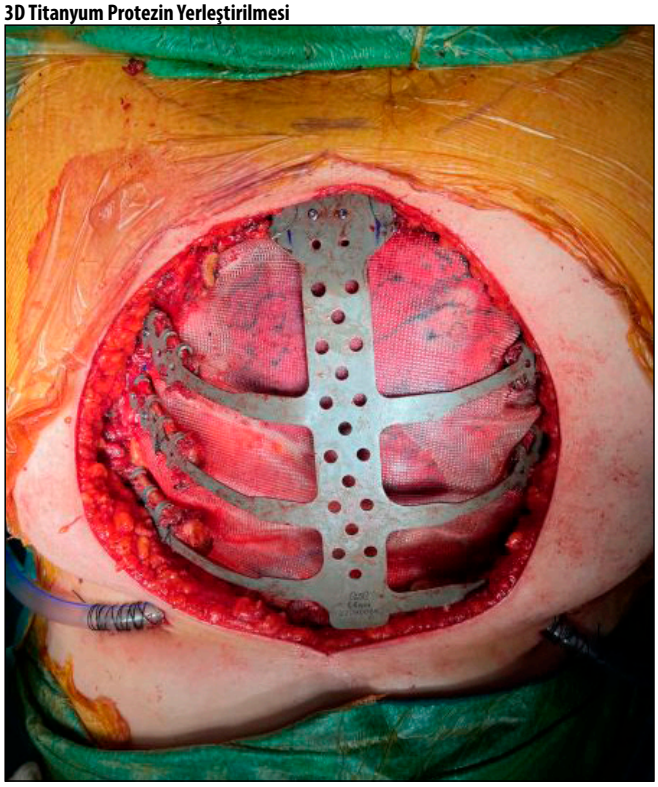

Cerrahi Teknik

SS-34

GÖĞÜS CERRAHİSİNDE UYANIK VATS UYGULAMALARI 5N 1K

Ömer Faruk Sağlam[1], Burcu Kılıç[1], H.volkan Kara[1], Akif Turna[1], Kamil Kaynak[1], Ezel Erşen[1]

[1]İstanbul Üniversitesi-cerrahpaşa, Cerrahpaşa Tıp Fakültesi, Göğüs Cerrahisi Anabilim Dalı

Amaç: Uyanık VATS (UVATS) işlemlerinin avantajlarının bilinirliğinin artarak yaygınlaşması olasıdır. Çalışmamızda UVATS'ın geniş ölçekte daha sık kullanımı için uygun durum ve gerekçeleri araştırmayı hedefledik.

Gereç ve Yöntem: Merkezimizde Eylül 2005–Ağustos 2023 tarihleri arasında UVATS uygulanan hastaların klinik özellikleri, tercih edilme nedenleri ve cerrahi sonrası sonuçları retrospektif incelendi.

Bulgular: Yaş ortalaması 55,2±17,7(19-86) 28 erkek, 14 kadın hastaya, 22 tanısız eksüdatif plevral efüzyon, 13 plevral düzensizlik, 9 lokülasyon, 5 ampiyem, 5 fibrotoraks, 4 intersitisyel akciğer hastalığı şüphesi, 2 parankim lezyonu, 1 perikardiyal efüzyon nedeniyle 25 plevra biyopsisi, 9 delokülasyon, 9 debridman, 6 wedge rezeksiyon (6 üst, 3 orta, 1 alt lob), 5 dekortikasyon, 4 drenaj, 2 kitle 1 lenf nodu biyopsisi, 1 perikardiyal efüzyon drenajı ve fenestrasyon işlemlerinden bir ya da birkaçı 23 sağ, 17 sol, 16 uniportal, 14 biportal, 1 triportal UVATS ile yapıldı. En düşük FEV1 0,42 FEV1% %22 idi. 2 hastada hipertansiyon ve hiperkarbi nedenleriyle genel anesteziye, 4 hastada desaturasyon, hiperkarbi ve hipertansiyon nedenleriyle laringeal maskeye geçildi. Cerrahi süresi 52,3±25,8(10-120), toplam anestezi süresi 95±33,5(40-160) dakika, hastanede kalış süresi 8,9±6.1(0-35) medyan 5 gün, dren kalış süresi 6±6,13(0-27) medyan 4 gündü. Oral alıma başlangıç 93,17±63,55(15-240), mobilizasyona başlangıç 136.17±101,78(20-420), flatus/deşarj başlangıcı 1213±1098(180-5280) medyan 855 dakika, toplam drenaj 575±537,6(30-2050) mililitreydi. Maligniteler 4 metastaz (küçük hücreli, kolon ve akciğer adenokarsinomu ve seröz karsinom), 5 mezotelyoma (2 bifazik, 1'er epiteloid, desmoplastik ve in situ) ve 1 lenfoma olarak raporlandı. İntersitisyel akciğer hastalığı, idiopatik pulmoner fibrozis, pulmoner kapiller hemanjiomatozis ve hipersensitivite pnömonisi tanıları elde edildi. 4 hastanın perop kültür numunesinde S.Aureus, Corynebacterium, S.Succinus ve C.Albicans üremeleri bildirildi. Hastaların 3'ünde kültürde üreme, 2'sinde tip 1 solunum yetmezliği nedeniyle oksijen cihazı ihtiyacı, 1'er hastada da COVID-19, pnömotoraks ve operasyon lojunda hematom nedeniyle tüp torakostomi yapıldığı izlendi. Majör komplikasyon görülmedi. Taburculuk sonrası 30 gün içinde septik şok ve kardiyak arrest nedeniyle iki hasta exitus oldu.

Sonuç: Birçok VATS prosedürü uygun lokorejyonel analjezi ve/veya sedasyonla genel anesteziye ihtiyaç duyulmadan düşük morbidite ve mortalite oranlarıyla güvenli şekilde uygulanabilir. Burada prosedürün anesteziye uygun olmayan hastalardan, tüm hastalar için genel anestezi ve entübasyon ilişkili risk ve komplikasyonlardan kaçınmayı öneren daha geniş kullanım alanları olduğuna dikkat çekiyoruz. UVATS'ın ERAS (Cerrahi Sonrası Hızlandırılmış İyileşme) ile eşgüdüm halinde kullanımının artması, hastalar için erken mobilizasyon, gastrointestinal ve diğer sistemlerin normal işlevselliğe dönüş sürecine olumlu katkı sağlayacaktır.

Anahtar kelimeler: Minimal İnvaziv Göğüs Cerrahisi, Plevral Hastalık, Spontan Solunum, Uyanık VATS

Kaynaklar

Wong MKH, Sit AKY, Au TWK. Minimally invasive thoracic surgery: beyond surgical access. J Thorac Dis. 2018;10:S1884–S1891.

Wen Y, Liang H, Qiu G, et al. Non-intubated spontaneous ventilation in video-assisted thoracoscopic surgery: a meta-analysis. Eur J Cardiothorac Surg [Internet]. 2020;57:428–437.

Tamburrini A, Mineo TC. A glimpse of history: non-intubated thoracic surgery. Video Assist Thorac Surg. 2017;2:52–52.

Bertolaccini L, Zaccagna G, Divisi D, et al. Awake non-intubated thoracic surgery: an attempt of systematic review and meta-analysis. Video Assist Thorac Surg [Internet]. 2017;2:59–59.

Kiss G, Castillo M. Nonintubated anesthesia in thoracic surgery: General issues. Ann Transl Med. AME Publishing Company; 2015.

Fabo C, Oszlanyi A, Barta ZV, et al. Anesthesiology of the spontaneous ventilation in thoracic surgery: a narrative review. AME Surgical Journal [Internet]. 2022;2:14–14.

Ali JM, Volpi S, Kaul P, et al. Does the 'non-intubated' anaesthetic technique offer any advantage for patients undergoing pulmonary lobectomy? Interact Cardiovasc Thorac Surg. 2019;28:555–558.

Kocatürk C, Kutluk AC, Usluer O, et al. Comparison of awake and intubated video-assisted thoracoscopic surgery in the diagnosis of pleural diseases: A prospective multicenter randomized trial. The Turkish Journal of Thoracic and Cardiovascular Surgery [Internet]. 2019;27:550–556.

Akciğer / Plevra – Onkolojik

SS-35

ADJUVAN TEDAVİ KARARINDA LENFATİK İNVAZYONU NE KADAR CİDDİYE ALIYORUZ?

Kadir Burak Özer[1], Ekin Ezgi Cesur[2], Suat Erus[1], Veysel Alkan Azaklı[1], Pınar Bulutay[3], Serhan Tanju[1], Pınar Fırat[3], Mustafa Şükrü Dilege[1]

[1]Koç Üniversitesi Tıp Fakültesi Göğüs Cerrahisi Anabilim Dalı
[2]Vkv Amerikan Hastanesi Göğüs Cerrahisi Bölümü
[3]Koç Üniversitesi Tıp Fakültesi Patoloji Anabilim Dalı

Amaç: Lenfatik invazyonun tümör agresifliğini yansıttığı ve kanserlerde tümör metastazının ilk adımında önemli bir rol oynadığı düşünülmektedir. KHDAK'de ise lenfatik invazyonun hasta prognozu ve tedavi planlamasındaki yeri halen daha tartışmalıdır. Bu çalışmamızda primer akciğer kanseri nedeniyle opere edilen hastaların tümör çaplarını, evrelerini, tümör tiplerini, lenf nodu durumlarını lenfatik invazyonlarına göre karşılaştırıp bunların sağkalım sonuçlarını sunmayı amaçladık.

Yöntem: 2004 – 2023 yılları arasında primer akciğer kanseri nedeniyle anatomik rezeksiyon uygulanmış 1100 hasta çalışmaya dahil edildi. Hastaların rezeksiyon yapılan tümörlerinin lenfatik invazyon varlığına göre iki gruba ayrıldı. İki grup arasında tümör tipi, baskın tip, nodal durum, tümör evresi ve sağ kalım açısından değerlendirme yapıldı. Lenfatik invazyon olan grubunda kendi arasında tümör çeşidi ve baskın tipine göre sağ kalım analizi uygulandı. Patoloji sonuçlarına göre adjuvan tedavi gereksinimi olmayan hastalar da kendi arasında lenfatik invazyon sonuçlarına göre gruplandırılıp sağ kalım sonuçları değerlendirildi. Primer akciğer kanseri nedeniyle neo-adjuvant tedavi almış hastalar ile non-anatomik rezeksiyon uygulanan hastalar çalışma dışı bırakıldı.

Bulgular: Primer akciğer kanseri nedeniyle neoadjuvant tedavi verilmeden anatomik rezeksiyon yapılan 1020 hastanın 385'inde (%37,7) lenfatik invazyon saptandı. Tüm grupta genel sağ kalım değerlerinde lenfatik invazyon saptanmayan grupta anlamlı derecede sağ kalım avantajı gözlemlendi ($p<0,001$). Adenokarsinom ile skuamöz hücreli karsinom arasında lenfatik invazyon açısından anlamlı farklılık saptanmazken ($p>0,05$), adenokarsinom alt tiplendirmesinde asiner, solid ve mikropapiller tip açısından diğer adenokarsinom tiplerine göre lenfatik invazyon görülme sıklığında anlamlı farklılık saptandı ($p<0,001$).

Lenfatik invazyon varlığı tüm grupta artan T ve N evresiyle ilişkili bulundu ($p<0,001$). Bu sebeple adjuvant tedavi gerektirmeyen erken evrelerdeki sağkalım etkisini gözlemlemek için subgrup analizi yapıldı. 3 cm'den küçük, plevra ve vasküler invazyonu olmayan ve NCCN rehberine göre herhangi bir adjuvant tedavi gereksinimi olmayan hasta grubunda ise lenfatik invazyonu olan olgularda sağ kalım açısından istatistiksel olarak anlamlı dezavantaj saptandı (p: 0,03). Bu subgrupta adenokarsinom ve skuamöz hücreli karsinom için yapılan ayrı sağ kalım analizlerinde adenokarsinom grubunda lenfatik invazyonun tek başına sağ kalımı olumsuz etkilediği görüldü (p:0,04). Bu fark skuamöz hücreli karsinom grubunda saptanmadı.

Sonuç: Sonuç olarak; yaptığımız çalışmada küçük hücreli dışı akciğer kanserinde lenfatik invazyon varlığı ciddi sağ kalım farkları ile karşımıza çıkan kötü prognostik faktör olarak saptandı. Özellikle erken evre asiner, solid ve mikropapiller tip baskın adenokarsinomlu olgularda saptanan lenfatik invazyon varlığında adjuvant kemoterapi gibi ek tedavi seçenekler göz ardı edilmemelidir.

Anahtar kelimeler: lenfatik invazyon, akciğer kanseri, evreleme

Akciğer / Plevra – Onkolojik

SS-36

NEOADJUVANT TEDAVİLER ARASINDA İMMÜNOTERAPİNİN YERİ

Ekin Ezgi Cesur[2], Kadir Burak Özer[1], Suat Erus[1], Veysel Alkan Azaklı[1], Pınar Bulutay[3], Fatih Selçukbiricik[4], Serhan Tanju[1], Pınar Fırat[3], Mustafa Şükrü Dilege[1], Nil Molinas Mandel[4]

[1]Koç Üniversitesi Tıp Fakültesi Göğüs Cerrahisi Anabilim Dalı
[2]Vkv Amerikan Hastanesi Göğüs Cerrahisi Bölümü
[3]Koç Üniversitesi Tıp Fakültesi Patoloji Anabilim Dalı
[4]Koç Üniversitesi Tıp Fakültesi Medikal Onkoloji Bilim Dalı

Amaç: Küçük hücreli dışı akciğer kanserinde kemoterapi ile birlikte immünoterapinin neoadjuvan tedavi olarak kullanımı kısa sürede önemli bir yer kazanmıştır. Bu çalışmada küçük hücreli dışı akciğer kanseri tedavisinde neoadjuvan tedavi seçenekleri arasında yer alan immünoterapinin kliniğimizde ameliyat edilen hastalardaki patolojik etkileri ve sağkalım analizleri karşılaştırılacaktır.

Yöntem: Nisan 2006 ile Ağustos 2023 tarihleri arasında VKV Sağlık Kuruluşları Göğüs Cerrahisi bölümünde prospektif olarak saklanan akciğer kanseri rezeksiyon verilerinden (n=1110) neoadjuvan tedavi sonrası ameliyat edilen hastalar (n=135) retrospektif olarak incelendi. Hasta sayısının az olması nedeniyle sadece hedefe yönelik tedavi (n=2) ve sadece radyoterapi (n=1) alan hastalar çalışma dışı bırakıldı. Hastalar aldıkları neoadjuvan tedaviye göre kemoterapi (n=55), kemoradyoterapi (n=40) ve kemoimmünoterapi (n=37) olmak üzere 3 gruba ayrıldı. Demografik, operatif ve patolojik veriler grupla karşılaştırılarak sağ kalım analizi yapıldı. Kemoimmünoterapi grubunda kullanılan immünoterapi ajanına göre alt grup analizleri de yapıldı.

Bulgular: Neoadjuvan tedavi sonrası akciğer rezeksiyonu yapılan 132 hasta retrospektif olarak analiz edildi. Bu hastaların 55'i kemoterapi, 40'ı kemoradyoterapi ve 37'si kemoimmünoterapi aldı. Neoadjuvan neden 33 hastada santral yerleşimli, 73 hastada N2 düzeyinde en az bir lenf nodu metastazı, 35 hastada oligometastatik ve 9 hastada hem lenf nodu metastazı hem de oligometastaz vardı. İmmünoterapi ajanı olarak 14 hastada pembrolizumab, 12 hastada atezolizumab, 11 hastada nivolumab kullanıldı. Neoadjuvan tedavi yöntemleri arasında anlamlı demografik farklılık yoktu. Gruplar arasında komplikasyon görülme sıklığı açısından fark olmamasına rağmen kemoimmünoterapi grubunda majör komplikasyon görülmedi. Drenaj süreleri ve hava kaçağı süreleri benzerdi. Operatif mortalite sadece kemoradyoterapi grubunda gözlendi (n=2, 2008 ve 2011). Kemoradyoterapi grubunda canlı hücre oranları en düşük ve rezeksiyon sonrası örneklerde görülen majör patolojik yanıt en yüksek olmasına rağmen, tam yanıt görülen hastalar çoğunlukla kemoimmünoterapi grubundaydı. Neoadjuvan tedavi yöntemlerine göre sağkalım analizi yapıldığında anlamlı fark bulunmazken, neoadjuvan tedavi verilme nedenine göre alt grup analizi yapıldığında kemoimmünoterapi grubunun (n=18) en iyi sağ kalımı sağladığı görüldü.

Sonuç: Küçük hücreli dışı akciğer kanserinde neoadjuvan tedavi olarak kemoimmünoterapinin kullanımının patolojik yanıt açısından güvenli ve etkili olduğu gösterilmiştir. Çalışmamızda lenf nodu pozitifliği nedeniyle neoadjuvan tedavi alan hastalar arasında sağkalım açısından istatistiksel olarak anlamlı bir fark olmasa da kemoimmünoterapinin sağkalım avantajı sağladığı görüldü. Ancak bu bulguların doğrulanması için uzun vadeli ve daha büyük ölçekli çalışmalarla daha fazla araştırmaya ihtiyaç vardır.

Anahtar kelimeler: immünoterapi, akciğer kanseri

Akciğer / Plevra – Onkolojik

SS-37

AKCİĞER MALİGNİTESİ NEDENİYLE OPERE EDİLEN HASTALARIN YAŞAM KALİTELERİNİN "KISA AĞRI ENVANTERİ" İLE DEĞERLENDİRİLMESİ

Seda Kahraman Aydın[1], Ufuk Çağırıcı[1], Sercan Aydın[2], Ayşe Gül Ergönül[1], Tevfik İlker Akçam[1], Ali Özdil[1], Kutsal Turhan[1], Alpaslan Çakan[1]

[1]Ege Üniversitesi Tıp Fakültesi Göğüs Cerrahisi Anabilim Dalı
[2]İzmir Demokrasi Üniversitesi Göğüs Cerrahisi Anabilim Dalı

Amaç: Bu çalışmada primer veya metastatik akciğer malignitesi nedeniyle opere olan hastalarda preoperatif ve postoperatif erken dönemde fiziksel ağrı ve emosyonel değişimler, Kısa Ağrı Envanteri [*Brief Pain Inventory* (BPI)] kullanılarak analiz edildi. Elde edilen veriler ışığında akciğer malignitesi hastalarında ağrı deneyiminin, cerrahi yaklaşımın ve dren yönetiminin postoperatif hayat kalitesine etkisinin değerlendirilmesi amaçlandı.

Gereç ve yöntem: Eylül 2020 - Mayıs 2022 arasında Ege Üniversitesi Tıp Fakültesi Göğüs Cerrahisi Kliniğinde primer akciğer karsinomu veya metastatik akciğer hastalığı ön tanısıyla opere edilen 94 hasta prospektif olarak değerlendirildi. Hastalar preoperatif (Preop), postoperatif sıfırıncı gün (Postop0), postoperatif üçüncü gün (Postop3) ve taburculuk sonrası postoperatif birinci ay kontrolünde (Postop1ay) BPI ölçeğine tabi tutuldu. Hastaların demografik verileri, var olan hastalık ve operasyon öyküleri, malignite nedeniyle aldıkları tedaviler analize dahil edilerek BPI skorlarının cerrahi yaklaşım, uygulanan rezeksiyon, dren sonlandırma zamanı gibi değişkenlerle ilişkisi araştırıldı.

Bulgular: Malignite öyküsü olan hastalarda, Preop ortalama emosyonel etkilenme oranı malignite öyküsü olmayanlara göre daha fazla bulundu (p=0,009). Daha önce torakotomi uygulanmış hastalarda Preop uykusuzluk daha fazla görülürken (p<0,001), yaşamdan zevk alma daha fazla etkilenmekte idi (p=0,025). Antidepresan/anksiyolitik ilaç kullanımı veya eğitim durumu ile emosyonel parametreler arasında bir ilişki saptanmadı (sırasıyla p=0,521, p=0,265). Torakotomi ile opere edilen hastalarda tüm zamanlarda ağrı seviyeleri videotorakoskopi (VTC) ile opere olanlardan anlamlı derecede yüksek bulundu (p<0,001). Paralel olarak ağrının hastaya müdahalesi olan "total etkilenme" skorları torakotomi uygulananlarda daha yüksekti. İnsizyon büyüklüğü ile ağrı, solunum egzersizinde zorlanma ve genel aktivite skorları arasında ilişki saptanmadı. Operasyondan tek drenle çıkan hastalar ile dreni Postop3 ve öncesinde sonlandırılan hastalar anlamlı şekilde daha az ağrı tanımladılar (sırasıyla p=0,037, p=0,005).

Sonuç: Toraks cerrahisi, özellikle torakotomi uygulanan hastalarda postoperatif fonksiyonel kısıtlılığa yol açmaktadır. Toraks cerrahisinde hastaların BPI ile değerlendirildiği ilk çalışma olduğunu düşündüğümüz çalışmamızda, akciğer malignitesi nedeniyle opere edilen olguların BPI ile değerlendirme sonuçları ele alınmıştır. Çalışmamıza göre; a) fiziksel acı/ağrı duyusunun yanında günlük aktivitelerin kesintiye uğraması, hastane ortamı ve ameliyat endişesi, hastaların yaşam kalitesini olumsuz etkilemektedir, b) operasyonlarda VTC ya da diğer minimal invaziv girişimlerin tercih edilmesi, toraksın bir toraks dreni ile kapatılması ve drenin mümkün olduğunca erken sonlandırılması, ağrıyı ve ağrının yol açtığı solunumsal komplikasyonları azaltmaya yardımcı olabilir, c) metastazektomi yapılan hastalar psikiyatrik açıdan riskli grubu oluşturmaktadır.

Anahtar kelimeler: Akciğer kanseri, kısa ağrı envanteri, metastazektomi, posttorakotomi ağrı, yaşam kalitesi

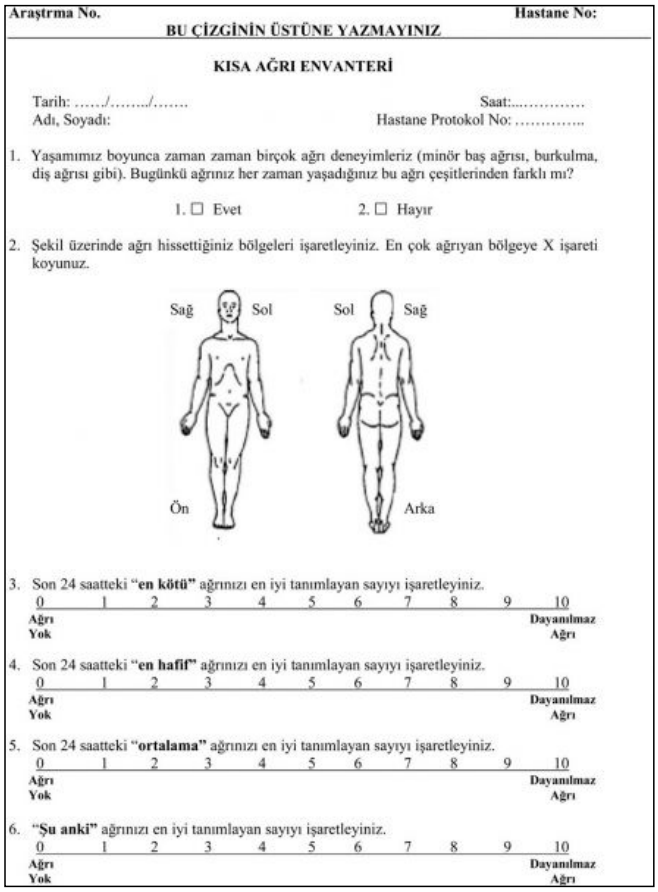

Araştırma No. Hastane No:

BU ÇİZGİNİN ÜSTÜNE YAZMAYINIZ

KISA AĞRI ENVANTERİ

Tarih: ...../...../..... Saat:.....
Adı, Soyadı: Hastane Protokol No: .....

1. Yaşamımız boyunca zaman zaman birçok ağrı deneyimleriz (minör baş ağrısı, burkulma, diş ağrısı gibi). Bugünkü ağrınız her zaman yaşadığınız bu ağrı çeşitlerinden farklı mı?

1. ☐ Evet 2. ☐ Hayır

2. Şekil üzerinde ağrı hissettiğiniz bölgeleri işaretleyiniz. En çok ağrıyan bölgeye X işareti koyunuz.

Sağ Sol Sol Sağ
Ön Arka

3. Son 24 saatteki **"en kötü"** ağrınızı en iyi tanımlayan sayıyı işaretleyiniz.
0 1 2 3 4 5 6 7 8 9 10
Ağrı Yok — Dayanılmaz Ağrı

4. Son 24 saatteki **"en hafif"** ağrınızı en iyi tanımlayan sayıyı işaretleyiniz.
0 1 2 3 4 5 6 7 8 9 10
Ağrı Yok — Dayanılmaz Ağrı

5. Son 24 saatteki **"ortalama"** ağrınızı en iyi tanımlayan sayıyı işaretleyiniz.
0 1 2 3 4 5 6 7 8 9 10
Ağrı Yok — Dayanılmaz Ağrı

6. **"Şu anki"** ağrınızı en iyi tanımlayan sayıyı işaretleyiniz.
0 1 2 3 4 5 6 7 8 9 10
Ağrı Yok — Dayanılmaz Ağrı

Şekil 1. BPI

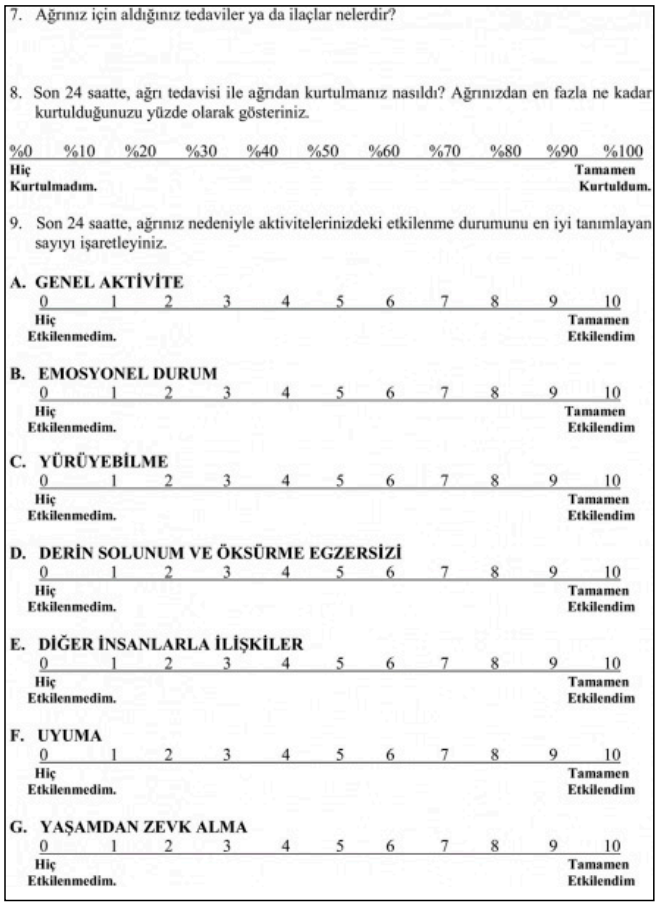

7. Ağrınız için aldığınız tedaviler ya da ilaçlar nelerdir?

8. Son 24 saatte, ağrı tedavisi ile ağrıdan kurtulmanız nasıldı? Ağrınızdan en fazla ne kadar kurtulduğunuzu yüzde olarak gösteriniz.

%0 %10 %20 %30 %40 %50 %60 %70 %80 %90 %100
Hiç Kurtulmadım. — Tamamen Kurtuldum.

9. Son 24 saatte, ağrınız nedeniyle aktivitelerinizdeki etkilenme durumunu en iyi tanımlayan sayıyı işaretleyiniz.

A. GENEL AKTİVİTE
0 1 2 3 4 5 6 7 8 9 10
Hiç Etkilenmedim. — Tamamen Etkilendim

B. EMOSYONEL DURUM
0 1 2 3 4 5 6 7 8 9 10
Hiç Etkilenmedim. — Tamamen Etkilendim

C. YÜRÜYEBİLME
0 1 2 3 4 5 6 7 8 9 10
Hiç Etkilenmedim. — Tamamen Etkilendim

D. DERİN SOLUNUM VE ÖKSÜRME EGZERSİZİ
0 1 2 3 4 5 6 7 8 9 10
Hiç Etkilenmedim. — Tamamen Etkilendim

E. DİĞER İNSANLARLA İLİŞKİLER
0 1 2 3 4 5 6 7 8 9 10
Hiç Etkilenmedim. — Tamamen Etkilendim

F. UYUMA
0 1 2 3 4 5 6 7 8 9 10
Hiç Etkilenmedim. — Tamamen Etkilendim

G. YAŞAMDAN ZEVK ALMA
0 1 2 3 4 5 6 7 8 9 10
Hiç Etkilenmedim. — Tamamen Etkilendim

Şekil 2. BPI

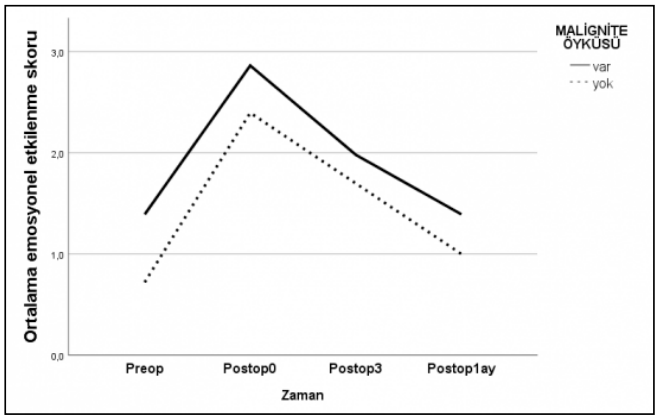

Şekil 3. Malignite öyküsüne göre emosyonel etkilenme - zaman grafiği

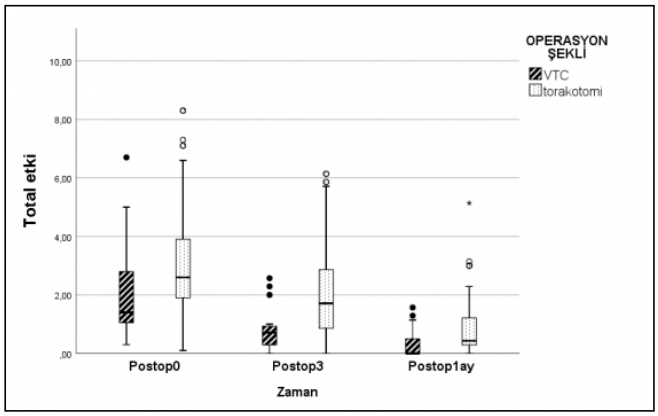

Şekil 4. Operasyon şekline göre total etkilenme - zaman grafiği

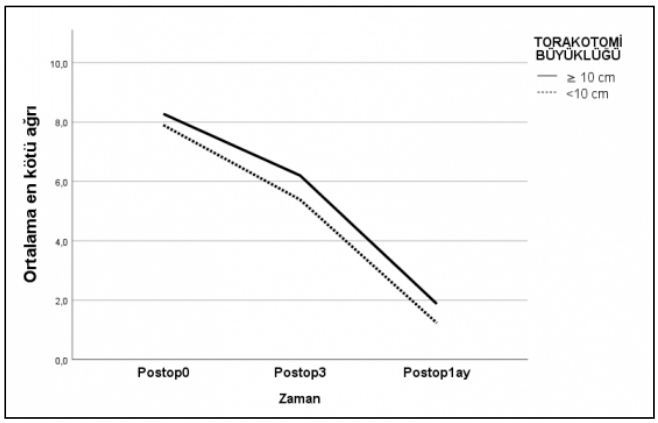

İnsizyon büyüklüğüne göre en kötü ağrı - zaman grafiği

Tablo 1. Demografik veriler

	Sayı (n)	*%*
Cinsiyet		
Erkek	60	63,8
Kadın	34	36,2
Yaş ortalaması	59,5±12,2	
<65	63	67,1
≥65	31	32,9
Malignite tanısı		
Yok	43	45,7
Var	51	54,3
Operasyon öyküsü		
Yok	39	41,5
Var	55	58,5
Torakotomi öyküsü		
Yok	77	81,9
Var	17	18,1
Antidepresan/anksiyolitik ilaç kullanımı		
Yok	78	83,0
Var	16	17,0
Uygulanan rezeksiyon		
Wedge	49	52,1
Anatomik rezeksiyon	45	47,9
Operasyon şekli		
VTC	15	15,9
Torakotomi	79	84,1
10 cm altı	39	49,4
10 cm ve üstü	40	50,6
İnsizyon büyüklüğü (medyan)	10±3,1	
Dren sayısı		
Bir	69	73,4
İki	25	26,6
Dren sonlandırma günü (medyan)	3,5±1,9	
≤3	47	50
>3	47	50

Tablo 2. Operasyon Şekline Göre Fiziksel ve Emosyonel Parametreler

Parametreler	*Operasyon şekli*	*Operasyon şekli*		
	VTC (n=15)	*Torakotomi (n=79)*	*Total*	*p*
En kötü ağrı				
Postop0	6,87±1,06	8,09±1,89	7,89±1,84	0,002
Postop3	3,20±1,93	5,80±2,10	5,38±2,27	<0,001
Postop1ay	0,80±1,32	1,56±1,40	1,44±1,41	0,013
Ortalama ağrı				
Postop0	4,80±1,20	5,86±1,97	5,69±1,91	0,016
Postop3	1,80±1,37	3,67±1,86	3,37±1,93	<0,001
Postop1ay	0,13±0,13	0,66±0,87	0,57±0,83	0,017
Genel aktivite				
Postop0	2,07±1,58	3,84±2,94	3,55±2,83	0,032
Postop3	0,33±0,48	1,91±2,11	1,66±2,03	0,002
Postop1ay	0,07±0,25	0,43±0,79	0,37±0,74	0,046
Solunum egzersizi				
Postop0	5,40±2,92	6,90±2,72	6,66±2,79	0,066
Postop3	1,87±0,99	4,76±,2,68	4,30±2,70	<0,001
Postop1ay	0,20±0,41	1,58±1,75	1,36±1,69	<0,001
Total etki				
Postop0	2,23±1,86	3,15±1,84	3,00±1,86	0,018
Postop3	0,85±0,80	2,04±1,52	1,85±1,49	0,001
Postop1ay	0,37±0,53	0,90±0,96	0,81±0,92	0,005

Akciğer / Plevra – Onkolojik

SS-38

NEOADJUVAN İMMÜNOTERAPİ SONRASI CERRAHİ GÜVENLİ Mİ? : TEK MERKEZ RETROSPEKTİF ÇALIŞMA

Merve Ekinci Fidan [1], Nisa Yıldız[1], Volkan Erdoğu[1], Yaşar Sönmezoğlu[1], Celal Buğra Sezen[1], Ece Yasemin Demirkol[1], Muhammed Alkhatib[1], Oğuzhan Bayraktar[1], Özkan Saydam[1], Muhammed Mustafa Atcı[1], Muzaffer Metin[2]

[1]Yedikule Göğüs Hastalıkları Ve Göğüs Cerrahisi Eğitim Araştırma Hastanesi
[2]İstanbul Haseki Eğitim Araştırma Hastanesi

Giriş: Küçük hücreli dışı akciğer kanserleri (KHDAK), tüm akciğer kanserlerinin yaklaşık %80'ini oluşturmaktadır. Bu hastalarında %20'sini ise ileri evre akciğer kanserleri oluşturmaktadır. İleri evre akciğer kanserlerinde multimodalite tedavi hastalığın kontrolünde oldukça önemlidir. Kemoterapi ile immünoterapinin arasındaki sinerjistik ilişki ilk olarak faz 2 NADIM çalışmasında gösterilmiştir. Bizde kliniğimizde Neoadjuvan immünoterapi ve kemoterapi sornasında VATS ile akciğer rezeksiyonu yaptığımız hastaların erken dönem cerrahi sonuçlarını literatür eşliğinde değerlendirmek istedik.

Materyal-Metod: Aralık 2022 ile Haziran 2023 tarihleri arasında kliniğimizde opere ettiğimiz küçük hücreli dışı akciğer kanserli hastalar çalışmada değerlendirilmiştir. Bu hastalardan neoadjuvan kemo-immünoterapi sonrası VATS ile opere ettiğimiz 12 olgu retrospektif olarak değerlendirilmiştir. Hastalar T ve N nedeniyle önce kemoterapi sonrasında da ise Nivolumab immunoterapi tedavi almıştır. Ameliyat sonrası komplikasyon ve mortalite, ameliyattan sonraki ilk 30 gün içinde veya hastaneye yatıştan sonra meydana gelen ölüm ve komplikasyonlar olarak tanımlanmıştır. Akciğer rezervinin değerlendirilmesi için solunum fonksiyon testi yapıldı. 60 yaş üstü veya kalp hastalığı öyküsü olan hastalara ekokardiyografik inceleme yapıldı ve kardiyoloji bölümüne konsülte edildi. Endobronşiyal lezyonları değerlendirmek için preoperatif olarak fiberoptik bronkoskopi de yapıldı. Hastalara küratif tedavi amacıyla lobektomi veya pnömonektomi uygulandı.

Bulgular: Neoadjuvan kemo-immunoterapi uygulanan 11 hastamızın yaş ortalamaları 62,81± 10,31 idi.Hastaların tümü erkek popülasyondu. Hastaların ortalama 47,90±29,49 paket yıl sigara öyküsü mevcuttu. 3 hasta (%27,3) uniportal yaklaşımla opere edilirken, 8 hasta (%72,7) biportal yaklaşım ile opere edilmişti. Neoadjuvan immunoterapi nedeni 8 hastada N nedenli iken 3 hastada (%27.3) T nedenli idi. Ortalama intraoperatif kanama miktarı 659,09±286,19ml idi. Intraoperatif mortalite gelişmemiştir. Postoperatif üç olgumuzda komplikasyon (%27) meydana gelmiştir. Bir olguda atrial fibrilasyon gelişirken, bir olguda orta lob torsiyonu , 1 olguda ise postoperatif 7. günde pnomoniye bağlı solunum yetmezliği meydana gelerek mortalite (35. günde) meydana gelmiştir. Ortalama yatıiş süresi 5,72±2,49 gün idi. En sık yapılan operasyon sağ üst lobektomi (%36,4) ameliyatıydı. Komplet yanıt oranı %54.5 olarak saptanmıştır. Ortalama tümör çapı 1,68±2,0 cm saptanmıştır. Multiple N1 olan 1 (%9.1) hasta, N0 olan 7 hasta (%63,6) , N1 olan ise 3 hasta (%27.3) mevcuttu.

Sonuç: Neoadjuvan immunoterapi tedavisi sonrasında komplikasyon ve mortalite oranı literatürdeki kemoterapi çalışmalardan yüksek olarak saptanmıştır. Ancak neoadjuvan kemo-immunoterapi sonrası videotoraskoskopik olarak hastalar başarılı bir şekilde opere edilenbilmektedir. Çalışmamız sonucunda deneyimli merkezlerde immunoterapi sonrasında cerrahi tedavinin uygulanması gerektiği düşüncesindeyiz.

Anahtar kelimeler: immunotherapy, lobectomy,vats

Akciğer / Plevra – Onkolojik

SS-39

AKCİĞER ADENOKARSİNOMLARINDA HAVA BOŞLUKLARI İÇERİSİ TÜMÖR YAYILIMI (STAS) POZİTİFLİĞİNİN PROGNOZA ETKİSİ

Umut Kilimci[1], Aysun Ölçmen[1], Kemal Karapınar[1], Levent Cansever[1], Muzaffer Metin[1], Mustafa Vedat Doğru[1], Celal Buğra Sezen[1]

[1]Sbü İstanbul Yedikule Göğüs Hastalıkları Ve Göğüs Cerrahisi Sağlık Uygulama Ve Araştırma Merkezi

Amaç: Akciğer kanserinin cerrahi rezeksiyon sonrası prognozunu belirleyen faktörler araştırmacıların merceği altındadır. 2013 yılında akciğer adenokarsinomlarında tanımlanan hava yollarına tümör yayılımı (STAS), yapılan çalışmalarda prognoza etki eden bir faktör olarak karşımıza çıkmaktadır. Biz de bu çalışmamızda patolojik STAS pozitifliğinin akciğer kanseri hastalarındaki prognostik etkisini, evrelemedeki yerini ve olası tedavi olanaklarını araştırmayı amaçladık.

Gereç ve Yöntem: Mart 2018 – Mayıs 2021 tarihleri arasında hastanemizde opere edilip adenokarsinom tanısı alan hastaların prospektif olarak tutulan verileri retrospektif olarak incelendi. Kriterlere uyan 518 hasta STAS (-) ve STAS (+) olarak 2 gruba ayrıldı. Hastaların genel sağkalım, hastalıksız sağkalım verileri gruplar arasında analiz edildi.

Bulgular: STAS (-) grubunda 394 (%76.0), STAS (+) grubunda 124 (%24.0) hasta olacak şekilde gruplar oluşturuldu. Hastaların median yaşı 61 (31-81), 376 (%72.6)'sı erkek, 142 (%27.4)'ü kadın idi. N2 hasta grubunda STAS pozitifliği anlamlı olarak yüksek görüldü (p=0.027). STAS (-) grubunda median genel sağkalım (OS) 43 ay, STAS (+) grubunda 36.5 ay olarak bulundu. Median hastalıksız sağkalım (DFS) ise STAS (-) grubunda 40 ay, STAS (+) grubunda 26 ay olarak görüldü. Çoklu değişkenler değerlendirmesi için yapılan Cox regresyon modellemesinde STAS pozitifliğinin OS için risk katsayısı (HR) 1.850 (1.263-2.709 %95 CI), DFS için ise 2.206 (1.642-2.963 %95 CI) olarak hesaplandı. STAS (+) hasta grubunda OS (p=0.011), DFS (p<0.001) ve 2 yıllık DFS oranı (p<0.001) anlamlı olarak daha düşük bulunurken, 2 yıllık OS oranında anlamlı bir farklılık görülmedi. Ayrıca evre 3 hastalarda STAS pozitifliğinin OS ve DFS üzerine etkisinin olmadığı, erken evre STAS (+) hastalarda da adjuvan onkolojik tedavinin fayda sağlamadığı görüldü.

Sonuç: Nispeten yeni bir kavram olan ancak sıklıkla incelenen STAS, literatürde özgün bir kötü prognostik faktör olarak yerini almıştır. Ancak henüz ortak bir tedavi algoritması içerisinde yer bulamamıştır. STAS pozitif hastaların evrelemedeki yeri, multimodal tedavi gerekliliği, intraoperatif yaklaşım ve postoperatif takip gibi konularda daha kapsamlı çalışmalar yapılarak, uygun takip ve tedavi yöntemlerinin geliştirilmesi gerekmektedir.

Anahtar kelimeler: Akcğer kanseri, sağkalım, STAS

Kaynaklar

Han, Yeon Bi, et al. "Tumor spread through air spaces (STAS): prognostic significance of grading in non-small cell lung cancer." Modern Pathology 34.3 (2021): 549-561.

Li, Jialong, et al. "Meta-analysis of lobectomy and sublobar resection for stage i non-small cell lung cancer with spread through air spaces." Clinical Lung Cancer 23.3 (2022): 208-213.

Liu, Huining, et al. "Prognostic impact of tumor spread through air spaces in non-small cell lung cancers: a meta-analysis including 3564 patients." Pathology & Oncology Research 25.4 (2019): 1303-1310.

Lv, Yilv, et al. "Impact of surgery and adjuvant chemotherapy on the survival of stage I lung adenocarcinoma patients with tumor spread through air spaces." Lung Cancer (2023).

Gruplara göre DFS grafiği

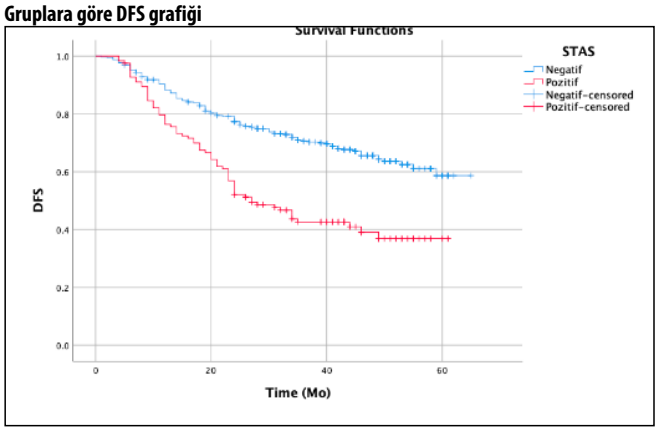

Gruplara göre OS grafiği

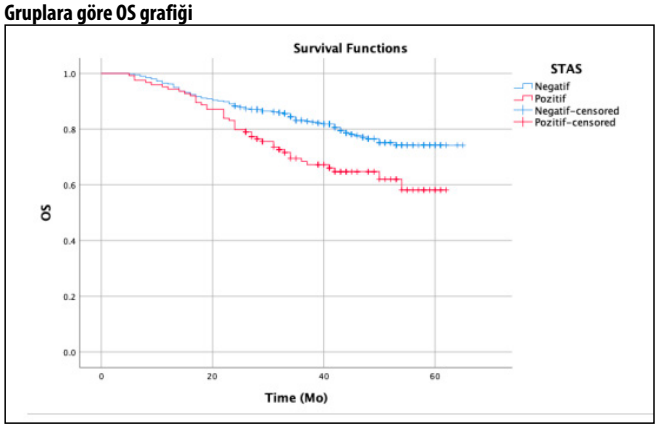

Erken Evre STAS (+) Hastaların Operasyon Türüne Göre DFS Analizi

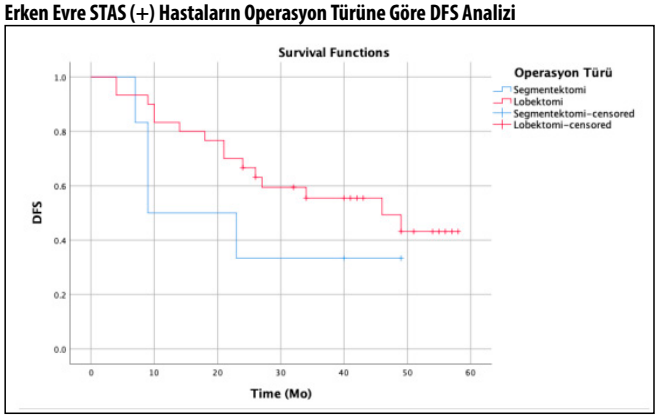

Tablo 1. Gruplara Göre OS ve DFS Tablosu

	Tüm Hastalar n (%)	*Stas Negatif n (%)*	*Stas Pozitif n (%)*	*p değeri*
OS (Ay) (median) (IQR)	42 (29-50)	43 (33-50)	36.5 (26-46)	0.011
DFS (Ay) (median) (IQR)	35 (20-47)	40 (24-49)	26 (13.25- 42.75)	<0.001
2 Yıllık OS (%)	87.6	89.1	83.1	0.076
2 Yıllık DFS (%)	71.8	76.6	56,5	<0.001

Akciğer / Plevra – Onkolojik

SS-40

AKCİĞER REZEKSİYONU YAPILAN ERKEN EVRE ADENOKARSİNOM OLGULARINI ETKİLEYEN PROGNOSTİK FAKTÖRLER

Ayşe Ulusoy[1], Mustafa Akyıl[1], Serkan Bayram[1], Elçin Ersöz Köse[1], Serda Kanbur Metin[1], Serdar Evman[1], Volkan Baysungur[1]

[1]Göğüs Cerrahisi Kliniği, Süreyyapaşa Göğüs Hastalıkları Ve Göğüs Cerrahisi Eğitim Ve Araştırma Hastanesi

Amaç: Bu çalışmada anatomik akciğer rezeksiyonu uygulanan evre I adenokarsinom olgularının prognoza etki eden faktörleri incelendi.

Gereç ve Yöntem: Ocak 2018 - Aralık 2022 tarihleri arasında kliniğimizde opere olan adenokarsinom tanılı, evre I 280 hasta retrospektif incelendi. Demografik, klinik, radyolojik ve patolojik özellikleri kaydedildi ve prognostik önemi araştırıldı.

Bulgular: Çalışmaya dahil edilen 280 hastanın 206'sı (%73,6) erkek, 74'ü (26,4) kadın ve yaş ortalamaları 62,9±9,4'dü. Median 29,5 ay (ortalama 32,4±18,6 (1-64) takip süresinde 25 (%8,9) hastada metastaz gelişirken 10 hasta (%3,6) ex oldu. Demografik özellikleri, tümör lokalizasyonu ve boyutu, operasyon şekilleri, histopatolojik subtipleri, perinöral ve lenfovasküler invazyon durumları ve onkolojik tedavi yönünden değerlendirildiğinde nüks veya metastaz gelişmesi açısından istatiksel olarak anlamlı bir fark yoktu (p>0,05). Visseral plevra invazyonu (p<0,033) olması ve PET-CT'de FDG tutulumunun yüksekliği (p<0,020) nüks veya metastaz gelişmesi açısından istatiksel olarak anlamlı olarak bulunmuştur.

Sonuç: Erken evre adenokarsinom olgularında visseral plevra invazyonu ve PET-CT'de yüksek FDG tutulumu nüks veya metastaz gelişimi için en riskli grup olup daha yakından takip edilmesi gerekmektedir.

Anahtar kelimeler: Adenokarsinom, Akciğer rezeksiyonu, Erken evre

Akciğer / Plevra – Onkolojik

SS-41

EVRE 4 OLİGOMETASTATİK KÜÇÜK HÜCRELİ DIŞI AKCİĞER KANSERLİ HASTALARDA CERRAHİ TEDAVİ, TEK MERKEZDE 26 YILLIK DENEYİM

Gizem Gedikoğlu Pirim[1], Hüseyin Melek[1], Tolga Evrim Sevinç[1], Elçin Süleymanov[1], Ahmet Sami Bayram[1], Cengiz Gebitekin[1]

[1]Bursa Uludağ Üniversitesi

Amaç: Küçük hücreli Dışı akciğer kanserinde (KHDAK) oligometastatik evre lokal hastalıktan yaygın hastalığa doğru geçişi tarif eder. Tedavisinde multidisipliner yaklaşım altın standarttır.

Bu çalışmanın amacı, oligometastatik KHDAK'li hastalarda torasik cerrahi tedavi sonrası sonuçları analiz etmek ve cerrahinin rolünü göstermektir.

Materyal ve Metod: Kliniğimizde Ocak 1996-Mart 2022 yılları arasında KHDAK nedeniyle anatomik akciğer rezeksiyonu uygulanan 1739 hastanın kayıtları prospektif kaydedildi ve retrospektif incelendi. Yetmiş bir hasta (%4) oligometastatik olarak tespit edildi. Tüm hastalar multidisipliner onkoloji konseyinde görüşüldü ve multidisipliner yaklaşım uygulandı. Tümörün patolojik evresi TNM sınıflandırma sisteminin 8. baskısına göre belirlendi. Sağ kalım süresi, akciğer cerrahisi ile ölüm tarihi veya mevcut en son takip arasındaki zaman olarak hesaplandı.

Bulgular: Hastaların 65'i erkek, 6'si kadın, ortalama yaşı 59,72 (39-83) idi. Tümör hücre tipi hastaların 38'inde (%53,5) adenokarsinom, 23'ünde (%32,4) squamöz hücreli karsinom ve 10'unda (%14,1) diğer hücreydi. Metastaz bölgesi 25 (%35,2) hastada beyin, 19 (%26,8) hastada sürrenal, 12 (%16,9) hastada akciğer, 8 (%11,3) hastada kemik ve 7 (%9,8) hastada diğer organlardı. Akciğer cerrahisi öncesi primer akciğer için 31 (%43,7) hastaya kemoterapi, 10 (%14,1) hastaya kemoradyoterapi tedavisi verilmişti. Hastaların 10'una (%14,1) segmentektomi, 52'sine (%73,2) lobektomi, ve 9'una (%12,7) pnömonektomi yapıldı. Ortalama hastanede yatış süresi 6,9 (2-25) gündü. Yirmi dört (%33,8) hastada morbidite ve 1(%1,4) hastada mortalite saptandı. Mediyan sağ kalım 21 aydı. Tüm hastalarda 5 yıllık sağkalım %30,9 idi (Resim 1a). Metastatik organlara göre 5 yıllık sağ kalım beyin için %31,1, sürrenal için %34 ve akciğer için %45,6 olarak hesaplandı(Resim 1b, p=0,5).

Sonuç: Bu çalışma tedavisi deneyimli multidisipliner ekip tarafından yönetilen seçilmiş oligometastatik KHDAK hastalarda akciğer rezeksiyonunun onkolojik sonuçlara olumlu katkısını göstermektedir. Organlara spesifik en doğru tedavi yaklaşımı için daha büyük vaka çalışmalarına ihtiyaç vardır.

Anahtar kelimeler: Oligometastaz, KHDAK

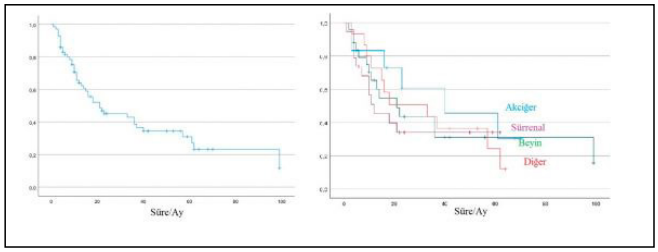

Resim 1a. Oligometastatik hastalarda sağ kalım grafiği, b. Oligometastatik hastalarda organlara göre sağ kalım grafiği

Akciğer / Plevra – Onkolojik

SS-42

OPERE KÜÇÜK HÜCRELİ DIŞI AKCİĞER KARSİNOMLU HASTALARDA SARKOPENİ VARLIĞININ SAĞKALIM VE KOMPLİKASYONLAR ÜZERİNE ETKİSİ

Kübra Alphan Kavak[1], Gökhan Kocaman[1], Yusuf Kahya[1], Bülent Mustafa Yenigün[1], Ayşegül Gürsoy Çoruh[2], Atilla Halil Elhan[3], Hakan Kutlay[1]

[1]Ankara Üniversitesi Tıp Fakültesi Göğüs Cerrahisi Anabilim Dalı
[2]Ankara Üniversitesi Tıp Fakültesi Radyoloji Anabilim Dalı
[3]Ankara Üniversitesi Tıp Fakültesi Biyoistatistik Anabilim Dalı

Amaç: Sarkopeni; yaygın ve ilerleyici kas gücü ve kas kütlesi kaybı ile karakterize bir sendromdur. Malignite varlığı sarkopeni gelişmesine zemin hazırlayan iyi bilinen faktörlerden biridir. Sarkopeni varlığının da mortalite için bağımsız bir risk faktörü olduğu ve postoperatif komplikasyonlar açısından daha yüksek risk ile ilişkili olduğu birçok çalışmada kanıtlanmıştır. Bu çalışmada akciğer kanseri sebebi ile opere edilen hastalarda sarkopeni varlığının postoperatif dönemde gelişen komplikasyonlara ve sağkalım üzerine etkisinin araştırılması amaçlandı.

Gereç ve yöntem: Üçüncü basamak sağlık kuruluşu Göğüs Cerrahisi Anabilim Dalı'nda Ocak 2012 - Aralık 2022 tarihleri arasında KHDAK tanısı ile opere edilen hastalar retrospektif olarak tarandı; radyolojik olarak görüntülerine ulaşılamayan, daha önce torakotomi öyküsü olan, neoadjuvan tedavi almış olan hastalar çalışma dışı bırakılarak çalışmaya 293 hasta dahil edildi. Hastaların demografik özellikleri, komorbiditeleri, solunum fonksiyon değerleri, ASA skorları, cerrahi yaklaşım, rezeksiyon tipi ve postoperatif verileri analiz edildi. Hastaneye yatışlarındaki vücut kitle indeksleri ile preoperatif dönemde çekilen PET-BT görüntülerinin L3 vertebra düzeyindeki psoas kas alanları kullanılarak hastaların psoas kas indeksleri hesaplandı. Sarkopeni teşhisi erkekler için 6,36 cm2/m2 ve kadınlar için 3,92 cm2/m2 eşik değerleri kullanılarak konuldu.

Bulgular: Çalışmaya alınan hastaların 223'ü (%76) erkek ve 70'i (%24) kadındı. Ortanca yaş 62 yıldı. Çalışmadaki 293 hastanın 199'unda (%68) sarkopeni saptandı. Sarkopenik hastalarda erkek cinsiyet daha fazla (%81,4) ve ortanca yaş daha yüksekti (p=0,003). Gruplar arasında performans durumları, komorbiditeleri, solunum fonksiyon kapasiteleri ve yapılan akciğer rezeksiyonu açısından fark yoktu. Operasyon sonrası veriler karşılaştırıldığında sarkopenik hastalarda pnömoni sıklığı (p=0,03) ve uzamış hava kaçağı oranları (p=0,025) daha fazlaydı. (Tablo 1). Beş yıllık genel sağkalım oranlarının sarkopenik olan hastalarda daha kötü olduğu (p=0,003) görüldü (Şekil 1). Tek değişkenli ve çok değişkenli analizlerde 5 yıllık genel sağkalımda erkek cinsiyetin, KOAH varlığının, hastalığın evresinin, postoperatif görülen komplikasyonun derecesinin ve sarkopeni varlığının etkili olduğu bulundu (Tablo 2).

Sonuç: Çalışmamızda literatürde olduğu gibi sarkopeninin KHDAK olgularında sağkalımı ve postoperatif komplikasyonları etkilediğini gördük. Sarkopeninin onkolojik hastalarda neredeyse rutin olarak yapılan PET/BT görüntülerinden hızlıca tespit edilmesi, riskli hastaların kolayca anlaşılabilmesine ve peroperatif dönemde alınacak bireysel fizyoterapi ve nutrisyonel tedbirlerle hastaların mortalite ve morbidite risklerinin azaltılmasına katkı sağlayacaktır.

Anahtar kelimeler: sarkopeni, akciğer kanseri, postoperatif komplikasyon

Kaynaklar

1. Troschel, F. M., Jin, Q., Eichhorn, F., Muley, T., Best, T. D., Leppelmann, K. S., Yang, C. J., Troschel, A. S., Winter, H., Heußel, C. P., Gaissert, H. A., & Fintelmann, F. J. (2021). Sarcopenia on preoperative chest computed tomography predicts cancer-specific and all-cause mortality following pneumonectomy for lung cancer: A multicenter analysis. Cancer medicine, 10(19), 6677–6686
2. Cruz-Jentoft, A. J., Bahat, G., Bauer, J., Boirie, Y., Bruyère, O., Cederholm, T., Cooper, C., Landi, F., Rolland, Y., Sayer, A. A., Schneider, S. M., Sieber, C. C., Topinkova, E., Vandewoude, M., Visser, M., Zamboni, M., & Writing Group for the European Working Group on Sarcopenia in Older People 2 (EWGSOP2), and the Extended Group for EWGSOP2 (2019). Sarcopenia: revised European consensus on definition and diagnosis. Age and ageing, 48(1), 16–31
3. Hasenauer A, Forster C, Hungerbühler J, Perentes JY, Abdelnour-Berchtold E, Koerfer J, Krueger T, Becce F, Gonzalez M. CT-Derived Sarcopenia and Outcomes after Thoracoscopic Pulmonary Resection for Non-Small Cell Lung Cancer. Cancers (Basel). 2023 Jan 27;15(3):790

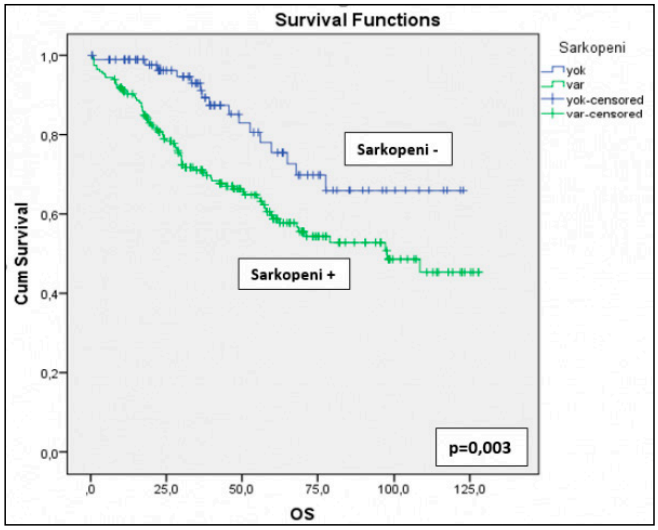

Şekil 1. Sarkopeni durumu açısından hasta gruplarına ait Kaplan Meier genel sağkalım eğrisi

Tablo 1. Sarkopeni durumu açısından hasta gruplarına ait demografik, histopatolojik ve klinik özellikler

	Sarkopeni var n (%)	*Sarkopeni yok n (%)*	*p değeri*
Cinsiyet			0,02
Erkek	162 (%81,4)	61 (%64,9)	
Kadın	37 (%18,6)	33 (%35,1)	
Yaş ortalaması	63	60	0,003
VKİ ort.	26	28,2	<0,001
Fev1 (%)	82	84	0,55
Evre			0,023
1	92 (%46,2)	57 (%60,6)	
2	59 (%29,6)	26 (%27,7)	
3	48 (%24,1)	11 (%11,7)	
Histopatolojik tanı			0,022
Adenokarsinom	93 (%46,7)	60 (%63,8)	
Yassı hücreli karsinom	87 (%43,7)	29 (%30,9)	
Diğer	19 (%9,5)	5 (%5,3)	
Cerrahi girişim			0,06
Torakotomi	188 (%94,5)	83 (%88,3)	
VATS	11 (%5,5)	11 (%11,7)	
Pnömoni			0,03
Var	46 (%23,1)	12 (%12,8)	
Yok	153 (%76,9)	82 (%87,2)	
Uzamış hava kaçağı			0,025
Var	48 (%24,1)	12 (%12,8)	
Yok	151 (%75,9)	82 (%87,2)	
Nükssüz sağkalım	%53	%59	0,076
Genel sağkalım	%59	%75	0,003

Tablo 2. Tek değişkenli ve çok değişkenli analizlerde genel sağkalımı etkileyen faktörler

Değişkenler	*Tek Değişkenli Analiz*	*p değeri*	*Çok Değişkenli Analiz*	*p değeri*
	Hazard Ratio (%95 CI)		*Hazard Ratio (%95 CI)*	
Yaş >60	1,640 (1,072-2,509)	0,023	1,273 (0,803-2,017)	0,30
Erkek cinsiyet	2,870 (1,443-5,709)	0,003	2,345 (1,124-4,894)	0,023
Obezite	1,074 (0,655-1,763)	0,77	1,300 (0,769-2,198)	0,32
ECOG	1,178 (0,760-1,825)	0,46	0,878 (0,530-1,454)	0,61
DM	1,143 (0,696-1,875)	0,59	1,236 (0,737-2,071)	0,42
Kalp Hastalığı	1,756 (1,125-2,740)	0,013	1,522 (0,937-2,472)	0,09
KOAH	1,589 (0,966-2,612)	0,06	2,024 (1,131-3,624)	0,01
Evre	1,508 (1,184-1,921)	0,001	1,624 (1,243-2,122)	<0,001
Rezeksiyon	1,584 (1,047-2,396)	0,02	1,377 (0,897-2,115)	0,14
Modifiye Clavien-Dindo	2,345 (1,427-3,853)	0,001	2,751 (1,655-4,573)	<0,001
Sarkopeni	2,227 (1,300-3,817)	0,004	1,767 (1,008-3,098)	0,04

Cerrahi Teknik

SS-43

PEDİATRİK ÖLÜMCÜL ARİTMİLERİN SOL TORAKOSKOPİK SEMPATEKTOMİ İLE PALYASYONU

Nurevşan Kuşdoğan[1], Bekir Elma[1], Ahmet Uluşan[1], Maruf Şanlı[1], Ahmet Ferudun Işık[1], Osman Başpınar[2]

[1]Gaziantep Üniversitesi Tıp Fakültesi Göğüs Cerrahi Ad
[2]Gaziantep Üniversitesi Tıp Fakültesi Çocuk Kardiyoloji Ad

Giriş: Pediatrik taşiaritmiler genellikle senkop,çarpıntı,siyanoz veya kardiyak arrest ile ilk tanısı konulan tedavi sağlanmazsa ventriküler fibrilasyon(VF) ve ventriküler taşikardi(VT) gibi ölümcülaritmilere dönüşebilen disritmilerdir.Tedavi için genelde antiaritmik ilaçlar ve VF-VT atakları için implante edilebilen kardiyoverter defibrilatör(ICD) implante edilmektedir. Medikal tedaviye cevap vermeyen ve sık ölümcül aritmi geçiren hastalarda sol torakoskopik sempatektomi veya diğer adıyla stellat ganglionektomi önemli bir tedavi seçeneğidir.

Yöntem ve Bulgular:Çalışmamıza 2018-2022 yılları arasında Gaziantep Üniversitesi Pediatrik Kardiyoloji Anabilim Dalı tarafından takipli Uzun QT Sendromu(UQTS) ve Katekolaminerjik Polimorfik Ventriküler Taşikardi(KPVT) tanılı,tarafımızca sol torakal sempatektomi yapılan 6 hasta dahil edildi.Vakaların 3'ü kadın, 3'ü erkek cinsiyete sahipti.En küçük yaş 6, en büyük yaş 17 olup yaş ortalaması 12.5'ti.Vakaların 1'i hariç geri kalanında implante edilebilen kardiyoverter defibrilatör(ICD) mevcuttu. Vakaların tümünün düzenli beta blokör kullanımı ayrıca 2 vakanın sınıf III antiaritmik grubundan flekainid kullanımı mevcuttu.4 hastada kardiyak aritmi dışında ek hastalık bulunmazken, 2 hastada daha önceden gelişen kardiyak arreste bağlı hipoksi nedeniyle epilepsi teşhisi mevcuttu. Vakaların 4'ünde pozitif aile öyküsü , 1'inde nadir bir mutasyon olan CACNA1S mevcuttu. (Tablo 1) Preoperatif dönemde tüm hastaların rutin kan tahlilleri,radyolojik görüntüleme yöntemleri ve kardiyak detaylı muayeneleri yapıldı, Anestezi ve Reanimasyon Anabilim dalı tarafından uygun olarak değerlendirildi Vaka esnasında hastaların kalp pilleri devre dışı bırakıldı, hastalara yarı semi fowler pozisyonu verildi. Sol hemitoraks subaksillar tek porttan sol sempatik zincir ganglionları elektrokoter cihazı ile eksize edildi.Kliniğimizdeki farklı cerrahların farklı seviyelerden yaptıkları ganglionektomi işlemi Tablo 2'de gösterilmiştir.Postoperatif dönemde hastalarda ptozis dışında komplikasyon gözlenmedi.

Sonuç: Sadece seçilmiş vakalara uygulanan sol torakoskopik sempatektominin kliniğimizde uygulanan hasta sayısı az olmakla birlikte Çocuk Kardiyoloji Kliniği'yle beraber ölümcül taşiaritmilerin tedavisi için literatür incelenerek doğru tedavi yöntemi benimsenmeye çalışılmaktadır. Ölümcül aritmilerde erken tanıların artması ve ani ölümlerin önüne geçmek nedeniyle bu konunun göğüs cerrahları arasında daha yaygın tartışılması gerektiğini düşünmekteyiz.

Anahtar kelimeler: torakoskopi,sempatektomi,uzun qt sendromu, aritmi,VATS

Kaynaklar

1. Peter JS, Gaetano MDF, Luigi P.Cardiac sympathetic denervation 100years later: Jonnesco would have never believed it. Int J. Cardiol. 2017;237:25-28
2. Kathryn EW, Kjetil NE, Jian L, Krish C, Surg M, Jackie RC, James KH, David H, Jonathan RS. Physical and Psychological Consequences of Left Cardiac Sympathetic Denervation in Long-QT Syndrome and Catecholaminergic Polymorphic Ventricular Tachycardia. Circulation: Arrhythmia and Electrophysiol. 2015;8(5):1151-1158.
3. Joseph A, Francis FT, Frank C, Daniel JD, Edward PW, Charles IB. Video-assisted thoracoscopic cardiac denervation: a potential novel therapeutic option for children with intractable ventricular arrhythmias. Ann Thorac Surg. 2008;86(5):1620-1625.
4. Filippo MC, Silvia C, Pietro R, Marco P, Federico V, Jacopo V, Katia B, Francesco P, Pierfrancesco T, Stefano B, Marco A. Cardiac sympathetic denervation for untreatable ventricular tachycardia in structural heart disease. Strengths and pitfalls of evolving surgical techniques. J Interv Card Electrophysiol. 2022;184(7):1-9
5. Sophie CH, Frank C, Dan L, Francis FT. Left thoracoscopic sympathectomy for cardiac denervation in patients with life-threatening ventricular arrhythmias. J Thorac Cardiovasc Surg. 2014;147:404-411.
6. Jianfeng L, Yanguo L, Fan Y, Guanchao J, Cuilan L, Dayi H, Jun W. Video-assisted thoracoscopic left cardiac sympathetic denervation: a reliable minimally invasive approach for congenital long-QT syndrome. Ann Thorac Surg. 2008;86(6):1955-8.

Tablo 1. Sol torakoskopik sempatektomi yapılan vakaların genel özellikleri

Hasta	Cinsiyet	Yaş	Tanı	Genetik	Teşhis Edildiği Yaş	İlk Klinik Prezentasyonu	Kardiyak Arrest Öyküsü	ICD Varsa Takılma Yaşı	Kullandığı İlaç
1	Erkek	14	UQTS	CACNA1S Heterozigot Mutasyonu	19	Çarpıntı	-	14	Propranolol
2	Erkek	12	UQTS	İyon Kanalı Defekti	10	Senkop	+	12	Propranolol
3	Kadın	14	UQTS-KPVT	Aile Ani Kardiyak Ölüm Hikayesi	12	Kardiyak Arrest	+	12	Propranolol
4	Kadın	6	KPVT	-	5	Senkop	-	-	Flekainid
5	Erkek	12	KPVT	-	9	Senkop	-	9	Propranolol+Flekainid
6	Kadın	17	UQTS	Aile Ani Kardiyak Ölüm Hikayesi	14	Senkop	-	15	Propranolol

Tablo 2. Sol torakoskopik sempatektomi yapılan uygulanan vakaların takip verileri

Hasta	Operasyon Üzerinden Geçen Zaman	Preop Senkop Sayısı	Postop Senkop Sayısı	Eksize Edilen Ganglionlar	Ptozis Varlığı	Preop QTc	Postop QTc
1	64 ay	7	-	2	+	426 ms	418 ms
2	15 ay	2	-	2,3,4	-	390 ms	418 ms
3	19 ay	5	-	1,2,3,4,5	-	410 ms	402 ms
4	24 ay	2	-	1,2,3,4	-	468 ms	412 ms
5	57 ay	Çok Sayıda	6	2,3,4	-	393 ms	369 ms
6	14 ay	7	-	2,3,4	+	442 ms	451 ms

Travma

SS-44

İZOLE TORAKS TRAVMALI HASTADA TRAVMA SPESİFİK KIRILGANLIK İNDEKSİ İLE TORAKS TRAVMA ŞİDDET SKORUNUN KARŞILAŞTIRILMASI

Beniz İrem Ersoy Şığva[1], Kerem Karaarslan[2], Cenk Balta[2]

[1]T.c. Sbü Van Eğitim Ve Araştırma Hastanesi
[2]Hatay Mustafa Kemal Üniversitesi

Giriş: Travma ciddiyetini saptamak açısından bir çok skorlama sistemi kullanılmıştır; fakat hangisinin daha değerli olduğuna dair net bir uzlaşma sağlanamamıştır. Bu amaçla çalışmamızda kliniğimizde yatarak tedavi gören 65 yaş üstü izole toraks trav-

malı hastaların travma spesifik kırılganlık indeksi (TSFI) ve toraks travma şiddet skorlarının (TTSS) karşılaştırılıp hastaların yatış süreleri hakkında öngörü sahibi olabilmeyi amaçlıyoruz.

Materyal ve Metod: Ocak 2011 Aralık 2021 tarihleri arasında 65 yaş üstü kliniğimizde yatarak tedavi gören izole toraks travmalı hastalar prostektif amaçlı retrospektif olarak değerlendirildi. Hastaların TTSS skorlama parametreleri ile TSFI ölçekleri hesaplandı. Hastaların geliş şikâyetleri, kaç gün yattığı, aldığı tanılar kaydedildi.

Bulgular: Çalışmaya 78 hasta dahil edildi. Hastaların median yaşı 72.00 yıl (IQR=67.00-79.00) idi. Hastaların 53 (%67.9)'ü erkek ve 25 (%32.1)'i kadındı. Hastaların 29 (%37.17)'u trafik kazası sonucu, 47 (%60.25)' si düşme sonucu, 2 (%2.56)' si darp olarak acil servise başvurmuştu. Hastaların 5 (%6.4)' inde kanser öyküsü, 39 (%50)' unda kalp hastalığı bulunmaktadır. TTSS ile 4 günden daha uzun süreli yatış süresi arasında istatistiksel anlamlı ilişki saptandı. Fakat TSFI'nin 4 günden uzun süreli yatış süresi arasında anlamlı istatiksel ilişki saptanmadı; ancak yakın değer bulundu (OR. 0,619 (0,492 0,746); $p = 0.065$). TTSS ile TSFI arasında dört günden uzun yatış süreleri açısından pozitif korelasyon saptandı. ($p = 0.001$).

Sonuç: Çalışmamızda TTSS ile TSFI arasında yaptığımız korelasyonda TTSS'nin uzun hastane yatışını öngörmede TSFI'ye göre istatiksel olarak daha anlamlı bulundu. Çalışmamız 65 yaş üstü toraks travmalı hastaların uzun yatışları öngörmek için daha fazla çalışmaya ihtiyaç olduğunu göstermiştir.

Anahtar kelimeler: TTSS, TSFI, Toraks Travma, Ölçek

Diğer

SS-45

ŞİDDETLİ KOMPANSATUVAR HİPERHİDROZİSTE İNTERKOSTAL SİNİR REKONSTRÜKSİYONU "GEBİTEKİN TEKNİĞİ"NİN UZUN DÖNEM SONUÇLARI

Cengiz Gebitekin[1], Gamze Tanrıkulu[1], Hüseyin Melek[1], Tolga Evrim Sevinç [1], Elçin Süleymanov[1], Gizem Gedikoğlu Pirim[1], Başak Görüşün [1], Esra Yaman[1], Ahmet Sami Bayram[1]

[1]Uludağ Üniversitesi, Tıp Fakültesi, Göğüs Cerrahisi Anabilim Dalı, Bursa, Türkiye
[2]Sbü Gülhane Eğitim Ve Araştırma Hastanesi, Ankara, Türkiye

Amaç: Şiddetli kompansatuvar terleme (şKT), endoskopik torasik sempatektomi(ETS) sonrası yaşam kalitesini (YK) önemli ölçüde bozan ve pişmanlığa neden olan en önemli yan etkidir. Tedavisinde medikal ve cerrahi seçeneklerinin düşük başarısı nedeniyle birçok klinisyen tarafından tedavi edilemez olarak kabul edilmektedir. Tarafımızca 2017 yılında şKT'li hastaların cerrahi tedavisi için videotorakoskopik çift taraflı interkostal sinir rekonstrüksiyonunu içeren "Gebitekin Tekniği (GT)" sunuldu. Bu çalışmanın amacı bu teknikle ameliyat edilen hastaların uzun dönem sonuçlarını analiz etmektir.

Yöntemler: Kliniğimizde Ocak 2014-2020 tarihleri arasında şKT nedeniyle 72 hastaya (144 VATS girişimi) GT uygulandı. Tüm hastalar sekonder hiperhidrozun olası nedenleri açısından değerlendirildi. Operasyon öncesi tüm hastalara Dünya sağlık örgütü tarafından hazırlanmış olan YK anketi verildi (WHOQOL-BREF). Yaşam kalitesi bozulmuş ve şKT'li hastalar GT için aday olarak kabul edildi. İşlem tüm hastalarda videotorakoskopik olarak bilateral uygulandı ve varsa klipler operasyon sırasında çıkartıldı. Operasyondan en az 24 ay sonra anketi dolduran hastalara aynı anket tekrar uygulandı. Her iki anketi de yanıtlayan 60 (%83,3) hasta çalışmaya dahil edildi.

Sonuçlar: Operasyon öncesi hiçbir hasta mükemmel yaşam kalitesine sahip değildi. Hastaların 39(%65)'unda ETS seviyesi birden fazla düzeydeydi ve 28(%46,7) hastada ise ETS için klip uygulanmıştı. İki operasyon arasındaki süre (ETS ile GT) ortalama 54 aydı (8-192 ay). Bilateral GT için ortalama ameliyat süresi 135,16 (60-255) dakika idi. Hastaların 33 (%55)'ünde birinci interkostal sinir kullanıldı. Ameliyat sonrası erken dönemde minör komplikasyon 22 (%18,3) hastada görüldü. Mortalite veya majör morbidite görülmedi. Kırk bir (%68,3) hasta şKT'de azalma bildirdi. Bir hasta dışında tüm hastalarda depresyon ve yorgunluk belirtileri ortadan kalktı. Hastaların %40'ında ameliyat sonrasında mükemmel yaşam kalitesi elde edildi. Hiçbir hastada primer hiperhidroz tekrarlamadı ve her iki taraf arasında terleme azalması açısından bir fark yoktu.

Sonuçlar: Çalışmamız Gebitekin tekniğinin şKT'yi %68,3 oranında azaltarak, yaşam kalitesini arttıran, güvenli ve başarılı bir tedavi yöntemi olduğunu gösterdi.

Anahtar kelimeler: hiperhidrozis,kompansatuvar hiperhidrozisis

Trakea

SS-46

SUBGLOTTİK HAVAYOLU DARLIKLARININ COTTON MYER İNDEKSİNE GÖRE SINIFLANDIRILMASI VE UYGULANAN TEDAVİ YÖNTEMLERİNİN ANALİZİ

Süleyman Anıl Akboğa[1], Anıl Gökçe[1], Merve Hatipoğlu Yetim[1], Sumru Şekerci[2], Yücel Akkaş[1], Bülent Koçer[1]

[1]Sağlık Bilimleri Üniversitesi, Ankara Şehir Hastanesi, Göğüs Cerrahisi Kliniği
[2]Sağlık Bilimleri Üniversitesi, Ankara Şehir Hastanesi, Anestezi Ve Reanimasyon Kliniği

Giriş: Uzamış entübasyon sonrası trakeal mukozaya uygulanan basınç sebebiyle postentübasyon trakeal stenoz(PETS) meydana gelir.PETS insidansı entübasyon uygulanan hastalarda %0,6-21 arasında değişmektedir(1,2).Bu çalışmada rijid bronkoskopi ile dilatasyon uygulanan hastalar ile dilatasyona rağmen düzelmeyen ve trakeal rezeksiyon ve rekonstriksiyon uygulanan hastaların sonuçlarının literatür ile karşılaştırılması amaçlanmıştır.
Gereç-Yöntem: Hastaların bronkoskopi ve BT görüntüleri yardımıylastenotiktrakealsegmentçapınınölçülmesisonucundaeldeedilenverilerilehastalarCottonMyerindeksine(3)göre2grubaayrıldı.

- Grup A:CCI=0-1 Grade 2 ve 3 olan hastalar
- Grup B:Grade 1 hastalar ve CCI≥3 olan Grade 2 hastalar

Grup A'ya dahil olan hastalara seri dilatasyon sonrasında trakeal rezeksiyon ve rekonstrüksiyon uygulanırken Grup B'ye dahil olan hastalara ise sadece bronkoskopik dilatasyon uygulandı.

Bulgular:PETS tanısı konulan hastaların 13'ü(%65) erkek,7'si(%35) kadındı.Cotton Myer indeksine göre 7 hastanın Grade 1, 10 hastanın Grade 2 ve 3 hastanın Grade 3 olduğu görüldü.Hastaların stenotik trakeal segment uzunluğu ile uygulanan cerrahi işlem arasındaki ilişki incelendiğinde,grup A'daki hastalarda ortalama stenotik trakeal segment uzunluğu 25,55±5,68mm,grup B'deki hastalarda ise 27,72±10,67mm idi. Trakeal rezeksiyon ve rekonstrüksiyon yapılan hastaların sadece 1 tanesinde restenoz gelişti.Bu hastaya trakeal stent uygulandı.

Tartışma: Trakeal rezeksiyon ve rekonstrüksiyon her hasta için mümkün olmasa da PETS hastalarında en başarılı tedavi yönte-

midir.Hastaların eşlik eden hastalıkları ameliyatın önündeki en büyük engeli oluşturmaktadır.Bu nedenle trakeal rezeksiyon ve rekonstrüksiyon uygulanmasının pratik olarak mümkün olmadığı hastalara dilatasyon amaçlı ardışık bronkoskopi uygulanır. Literatürde trakeal rezeksiyon ve rekonstrüksiyonun başarı oranı %70-95 aralığında bildirilmektedir[4,5].Gallucio ve ark.[6] basit ve kompleks darlıklarda uygulanan bronkoskopik mekanik dilatasyon işleminin başarı oranlarının sırasıyla %96 ve %69 olduğunu bildirmişlerdir.Başka bir çalışmada,komorbiditesi olmayan kompleks darlığı olan ve stenotik segmenti 1 cm'den kısa olan hastalarda uygulanan bronkoskopik mekanik dilatasyon işleminin %100 başarı oranına ulaştığı paylaşılmıştır(4).Mandour ve ark.[7] trakeal darlığı olan hastalarda bronkoskopik mekanik dilatasyon ile cerrahiyi karşılaştırdıkları çalışmalarında 13 hastadan oluşan bronkoskopik dilatasyon grubunda %87, 15 hastadan oluşan cerrahi grubunda ise %100 başarı elde etmişlerdir.

Sonuç: Benign trakeal stenozu olan hastalarda en iyi tedavi seçeneği trakeal rezeksiyon ve rekonstrüksiyondur.Fakat rezeksiyona uygun olmayan komorbiditesi olan hastalar ile grade 1 hastalarda seri bronkoskopik dilatasyon yapılmasını öneriyoruz. Ancak eşlik eden hastalığı olmayan grade 2 ve 3 hastalarda uygun preoperatif hazırlıktan sonra trakeal rezeksiyon ve rekonstrüksiyon cerrahisinin yapılmasını öneriyoruz.

Anahtar kelimeler: Cotton Myer, Trakea, Stenoz, Trakeal Rezeksiyon, Bronkoskopik Dilatasyon

Kaynaklar

1. RStauffer JL, Olson DE, Petty TL. Complications and consequences of endotracheal intubation and tracheotomy. A prospective study of 150 critically ill adult patients. Am J Med 1981;70:65-76.
2. Grillo HC, Donahue DM, Mathisen DJ, et al. mPostintubation tracheal stenosis. Treatment and results. J Thorac Cardiovasc Surg. 1995;109:486- 92; discussion 492-3.
3. Myer III, Charles M, David M. et al. Proposed grading system for subglottic stenosis based on endotracheal tube sizes. Ann Otol Rhinol Laryngol. 1994;103:319-23.
4. George M, Lang F, Pasche P, et al. Surgical management of laryngotracheal stenosis in adults. Eur Arch Otorhinolaryngol. 2005;262:609-15.
5. Guyton D, Banner MJ, Kirby RR. High-volume, low-pressure cuffs. Are they always low pressure? Chest. 1991;100:1076-81.
6. Galluccio G, Lucantoni G, Battistoni P, et al. Interventional endoscopy in the management of benign tracheal stenoses: definitive treatment at longterm follow-up. Eur J Cardiothorac Surg. 2009;35:429-33; discussion 933- 4.
7. Mandour M, Remacle M, Van de Heyning P, et al. Chronic subglottic and tracheal stenosis: endoscopic management vs. surgical reconstruction. Eur Arch Otorhinolaryngol. 2003;260:374-80.

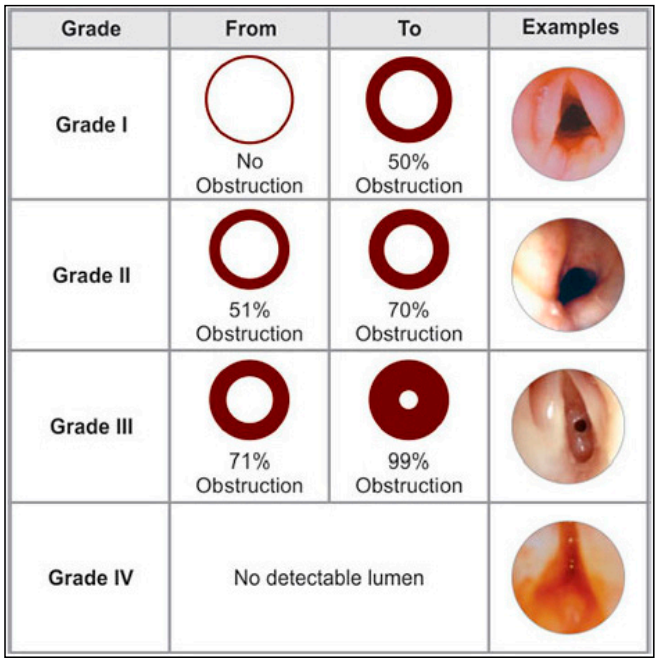

Cotton Myer indeksine göre subglottik darlıkların sınıflandırılmasını gösteren görsel (Görsel Sataloff's Comprehensive Textbook of Otolaryngology: Head & Neck Surgery (Laryngology) isimli kitaptan alıntılanmıştır)

Cotton Myer İndeksine göre sınıflandırılan hastaların verilerinin analizini gösteren tablolar

Tablo 1: Subglottik stenoz sebebiyle tedavi uygulanan hastaların demografik verileri

Değişkenler		Grup A		Grup B		Toplam	
		N	%	N	%	N	%
Cinsiyet	Erkek	5	55,6	8	72,7	13	65
	Kadın	4	44,4	3	27,3	7	35
Ortalama Yaş (Std±)		40.55±16.41		44.54±11.98			
Etiyoloji	AİTK	4	44,4	3	27,3	7	35
	Covid-19	1	11,1	6	54,5	7	35
	Status Epilepticus	2	22,2	1	9,1	3	15
	Dahili Nedenler	2	22,2	1	9,1	3	15
Semptom	Stridor	3	33,3	8	72,7	11	55
	Dispne	5	55,6	2	18,2	7	35
	Stridor+ Dispne	1	11,1	1	11,1	2	10
Entübe Kalınan Gün(Std±)		13.76±9.50		8.87±0.96			
CCI(Std±)		1.33±1.5		1.90±1.75			

Grup A: Cotton Myer PETS Sınıflamasına göre CCI=0-1 Grade 2 ve Grade 3 olan hastalar
Grup B: 1. Grade 1 olan hastalar,
2. Cotton Myer PITS Sınıflamasına göre CCI≥3 olan Grade 2 hastalar
N:sayı, Std: Standart Sapma, AİTK: Araç içi trafik kazası, CCI: Charlson Komorbidite İndeksi

Tablo 2: Hastaların stenotik trakeal segment çapına göre sınıflandırılması ve elde edilen verilerin analizi

Değişkenler	Grup A	Grup B
Stenotik trakeal segmentin uzunluğu (Std±)	25.55±5.68mm	27.72±10.67mm
Stenotik trakeal segmentin en dar kısmının ön-arka çapı (Std±)	6.42±2.34mm	8.22±3.05mm
Stenotik trakeal segmentin en dar kısmının transvers çapı (Std±)	4.71±1.44mm	6.59±2.92mm
Bronkoskopik dilatasyon sayısı (Std±)	2.22±1.48mm	1.63±0.67mm

Grup A: Cotton Myer PETS Sınıflamasına göre CCI=0-1 Grade 2 ve Grade 3 olan hastalar
Grup B: 1. Grade 1 olan hastalar,
2. Cotton Myer PITS Sınıflamasına göre CCI≥3 olan Grade 2 hastalar

Travma

SS-47

TORAKS TRAVMASI OLAN DEPREMZEDELERİN ANALİZİ: KAHRAMANMARAŞ DEPREMİ

Koray Aydoğdu[1], Büşra Özdemir Çiflik[2], Sebahattin Sefa Ermancık[1], Furkan Sural[1], Mehmet Büyükevli[1], Tevfik Kaplan[1]

[1]Ankara Etlik Şehir Hastanesi
[2]Mardin Eğitim Ve Araştırma Hastanesi

Giriş: Türkiye'de 6 Şubat 2023 tarihinde dokuz saat arayla, Richter ölçeğine göre büyüklükleri 7,7 mega watt (Mw) ve 7,6 Mw olan iki deprem meydana geldi. Büyük yıkıma ve can kaybına yol açan depremler için Dünya Sağlık Örgütü (DSÖ) 3. seviye acil durum ilan etti. Çalışmamızda, göğüs cerrahisi kliniğinin değerlendirdiği 228 hastanın demografik özellikleri ve tedavi süreçlerinin analizi amaçlandı.

Method: Hastaların, demografik özellikleri, göçük altında kalma süreleri, nakil süreleri ve tedavi süreci değerlendirildi.

Bulgular: Hastaların yaş ortalaması 47,68±19,08 yıldı. Hastaların 120'si (%52,6) kadın, 108'i ise (%47,4) erkekti. Enkaz altında kalan 124 hastanın median göçük altında kalma süresi 8 saat (Min: 1- max: 132)'ti. 102 (%54,7) hastada kot fraktürü, 29(%12.7) hastada pnömotoraks ve 15(%6.6) hastada sternum fraktürü tespit edildi. Hastaların 13'ünde (%5,7) mortalite gelişmiştir. Yoğun bakıma yatan hastalara cerrahi işlem uygulanma oranı %37,2 ile yoğun bakım yatış öyküsü olmayanların toraksa cerrahi işlem oranına göre (%7) anlamlı derecede yüksek saptandı (p<0,001). Mortalite gelişenlerde cerrahi işlem uygulanan hastaların oranı %46,2 ile mortalite gelişmeyen cerrahi işlem uygulanan hastaların oranından yüksek bulundu ve istatistiksel olarak anlamlı fark saptandı (p=0,03). Göğüs cerrahisi girişim uygulanan hastaların yoğun bakım yatış süresi 8 gün ile cerrahi işlem uygulanmayanlara göre anlamlı olarak yüksek saptandı (p<0,001).

Sonuç: Toraks travmaları sonrasında cerrahi işlem gerekliliğinin tespit edilmesi yoğun bakım yatışı gerekliliği ve mortalitenin önlenmesinde önemli rol oynamaktadır. Afet bölgelerinde toraks travmalarına yönelik etkin değerlendirme yapılması gerekmektedir.

Anahtar kelimeler: deprem, toraks travmaları, Türkiye

Kaynaklar

1. AFAD, 2023. 06 Şubat 2023 Pazarcık-Elbistan (Kahramanmaraş) Mw: 7.7 – Mw: 7.6 Depremleri Raporu. 140 s.
2. Kilic-Ekici O, 6 Şubat 2023 Depremleri. Bilim ve Teknik. 2023 March. https://bilimteknik.tubitak.gov.tr/makale/6-subat-2023-depremleri
3. Toker, A., Isitmangil, T., Erdik, O., Sancakli, İ., & Sebit, S. (2002). Analysis of chest injuries sustained during the 1999 Marmara earthquake. Surgery today, 32, 769-771.
4. Sato, K., Kobayashi, M., Ishibashi, S., Ueda, S., & Suzuki, S. (2013). Chest injuries and the 2011 Great East Japan Earthquake. Respiratory investigation, 51(1), 24-27.
5. Yi-Szu, W., Chung-Ping, H., Tzu-Chieh, L., Dar-Yu, Y., & Tain-Cheng, W. (2000). Chest injuries transferred to trauma centers after the 1999 Taiwan earthquake. The American journal of emergency medicine, 18(7), 825-827.
6. Dursun, R., Görmeli, C. A., & Görmeli, G. (2012). 2011 Van depremi sonrası Van bölgesi Eğitim ve Araştırma Hastanesine başvuran olguların değerlendirilmesi.

Tablo 1. Göğüs cerrahi girişim ile yaş, göçük altında kalma süresi, CK değeri, CK-MB değeri, hastanede yatış süresi ve yoğun bakım yatış süresi arasındaki ilişki

	Sayı n (%)	*Göğüs Cerrahisi girişim*	*Göğüs Cerrahisi girişim*	*İstatiksel Analiz*
		Var	*Yok*	*p*
Yaş	228 (%100)	41,64±18,64	49,38±18,91	0,011
Göçük altında kalma süresi (saat)	154 (%100)	12 (min 1-max 130)	8 (min 1- max 132)	0,567
CK (U/L)	228 (%100)	2347 (min 5-max 256384)	575 (Min 14.79-max 93139)	<0,001
CK-MB (U/L)	228 (%100)	11,1 (Min 1,14 – max 600)	3,83 (min 0.57 – max 300)	<0,001
Hastane yatış süresi (gün)	228 (%100)	42,18±28,54	22,96±25,25	<0,001
Yoğun bakım yatış süresi (gün)	115 (%100)	8 (Min 1- Max 64)	4 (Min 1- Max 66)	<0,001

Trakea

SS-48

BENİGN-MALİGN PATOLOJİLARDE TRAKEO-BRAONŞİAL VE ÖZEFAGEAL STENT UYGULAMALARI

Levent Elbeyli[1], İbrahim Nacak[1], Ali Ersoy[1], Nevhiz Gündoğdu[1]

[1]Sanko Üniversitesi Tıp Fakültesi

Trakeobronşial stentler sıklıkla hava yolu açıklığını sağlamak üzere kullanılır. Günümüzde teknolojik olarak bazı değişiklikler olsa da çoğunlukla en sık kullanılan stentler polimer,silikon,metalik,kaplı metalik ve hibrit stentlerdir. Absorbabl stentlerde ayrı bir grubu oluşturmaktadır. Standart boyda ve çapta stentler bulunmakta, kimi firmalarca da kişiye ve patolojiye özel stentler imal edilebilmektedir. Uygulanacak stent patolojinin türüne yerine ciddiyetine ve kişiye göre belirlenmelidir. Hangi stent seçilip uygulanırsa uygulansın hastalar mutlaka granülasyon dokusu, hava yolu gerilimi, migrasyon, muko staz, obstrüksiyon,kırılma, delinme ve kanama yönünden yakın takip edilmelidir. Bu çalışmada kliniğimizde 2020 - 2023 yılları arasında trakeobronşial sten uygulanan 35 hasta ve özefageal stent uygulanan 11 hasta incelendi.En sık stent uygulama sebebinin benign hava yolu darlığı olduğu belirlendi (28 0lgu). Granülasyon dokusu gelişimi 6 olguda saptandı. Mukus stazı 15 olguda görüldü. Stent migrasyonu 4 olguda oluştu.Metalik stentlerin hava yolunu daha etkin açtığı, silikon stentlerin çap uygunluğunun migrasyon açısından önemli olduğu görüldü. Stenotik stenlerin migrasyon olasılığını azalttığı bilinmektedir. Montgomery T tüp stentlerin hava yolu açıklığında daha emniyetli olduğu ve komplikasyonlarının diğer stentlere göre az olduğu görüldü.

Özefageal stent uygulamaları ise daha çok malig patolojilerde olmaktadır. Bizde 9 malign hastalık ve 2 benign patoloji nedeniyle 11 hastaya stent yerleştirdik. Tüm stentler metalik self ekspandbl olarak kullanıldı. 4 hastada trakeo-özefageal fistül, 3 hastada özefageal darlık, 2 hastada ezefageal fistül nedeniyle stent uygulaması yapıldı. 1 hastaya radyoterapi sonrası nedeniyle gelişen benign striktüre, bir hastaya da cerrahi sonrası gelişen darlık nedeniyle stent yerleştirildi.

Sonuç olarak trakeobronşial ve özefageal sten yerleştirilecek olgu dikkatli seçilmeli ve gelişebilecek komplikasyonlar yönünden yakın takip edilmelidir. Setent uygulamalarında hasta ve hasta yakınlarına verilecek eğitimde bir o kadar önemlidir.

Anahtar kelimeler: trakeal stent

Akciğer / Plevra – Onkolojik

SS-49

AKCİĞER KANSERİ TANISIYLA OPERE OLMUŞ OLGULARIN MEDİASTİNAL EVRELEMESİNDE YAPAY ZEKA KULLANIMI

Eren Erdoğdu[1], İlkay Öksüz[2], Salih Duman[3], Berker Özkan[3], Alper Toker[4], Murat Kara[3]

[1]Sağlık Bilimleri Üniversitesi, Bakırköy Dr. Sadi Konuk Eğitim Ve Araştırma Hastanesi, Göğüs Cerrahisi Kliniği, İstanbul, Türkiye
[2]İstanbul Teknik Üniversitesi, Bilgisayar Ve Bilişim Fakültesi, Bilgisayar Mühendisliği, İstanbul Türkiye
[3]İstanbul Üniversitesi, İstanbul Tıp Fakültesi, Göğüs Cerrahisi Anabilim Dalı, İstanbul, Türkiye
[4]West Virginia Üniversitesi, Tıp Fakültesi, Göğüs Kalp Ve Damar Cerrahisi Anabilim Dalı, West Virginia, Abd

Amaç: Primer akciğer karsinomu dünyada kanser sebepli ölümlerin en sık sebebidir. Doğru ve hızlı evreleme ile hastaların sağkalımını arttırmak mümkündür. Uzak metastazların belirlenmesinde yüksek sensitivite ve spesifite ile sonuç veren yöntemler olmasına rağmen mediastinal lenf nodu metastazının belirlenmesinde non-invaziv yöntemlerin spesifitesi düşüktür. Bu çalışmamızın amacı mediastinal lenf nodu metastazını yüksek doğrulukla saptayan bir yapay zeka modeli belirlemektir.

Hastalar ve yöntemler: İstanbul Tıp Fakültesi Göğüs Cerrahisi Anabilim Dalı'nda primer küçük hücreli dışı akciğer karsinomu tanısı olan ve mediastinal evreleme amacıyla standart servikal mediastinoskopi yapılan toplam 472 hasta çalışmaya dahil edildi. Yapay zeka sınıflandırma algoritmaları, yapay zeka görüntü işleme yöntemleri ve SPSS Neural Network ile hastaların radyolojik görüntülemeleri ve mediastinal lenf nodlarının uzun aksı, kısa aksı, kitlenin SUVmax değeri, mediastinal lenf nodlarının SUVmax değeri, kitle ve mediastinal lenf nodlarının SUVmax oranı, PET-BT'den operasyona geçen gün sayısı, kitle boyutu, hiler SUVmax değeri, yaş, cinsiyet, adenokarsinom tanısı ve taraf bilgilerini kullanarak farklı yapay zeka modelleri oluşturuldu. Bu modellerin sensitivite, spesifite ve doğruluk oranları ile birlikte F1 skoru değerlendirildi.

Bulgular: Yapay zeka ile görüntü işleme modeli mediastinal lenf nodu metastazlarını tespit etmede yetersiz kaldı. Yapay zeka ile görüntü işleme algoritmasının sensitivite, spesifite ve doğruluk oranları sırasıyla %0, %100 ve %50 olarak saptandı. SPSS Neural Network analizinde ise aynı oranlar %71.4, %96.8, %92.3 olarak belirlendi. Aynı değerler SMOTE uygulanmış lojistik regresyon analizinde %92.3, %91.2, %91.5 ve F1 skoru 0.85 olarak belirlendi. En başarılı yapay zeka modeli olan Linear SVM modelinde ises bu değerler sırasıyla %88.5, %98.5, % 95.7 olacak şekilde en yüksek oranlara ulaşıldı. Benzer şekilde en yüksek F1 skoru 0.92 olarak Linear SVM yönteminde saptandı.

Sonuç: Linear SVM modeli ile oluşturulacak yapay zeka modeli küçük hücreli dışı akciğer karsinomunda mediastinal lenf bezi metastazını değerlendirmede yüksek doğruluk oranı ve güvenle kullanılabilir.

Anahtar kelimeler: akciğer kanseri, mediastinal, evreleme, yapay zeka

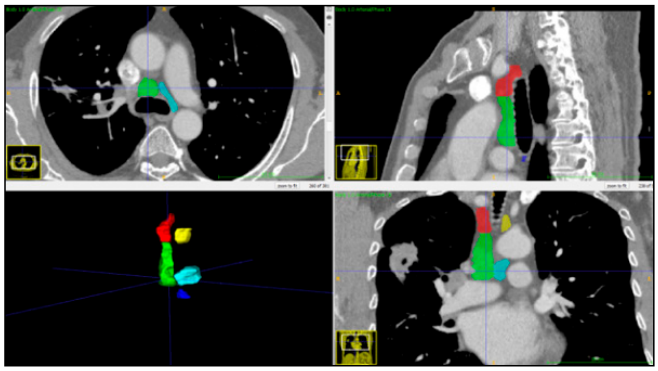

Sağ üst lobda lokalize adenokarsinom tanısı alan ve 4R istasyonunda metastaz saptanan 54 yaşında erkek hastanın mediastinal lenf nodlarının segmentasyon görünümü

Akciğer / Plevra – Onkolojik

SS-50

CERRAHİ TEDAVİ UYGULANAN KÜÇÜK HÜCRELİ DIŞI AKCİĞER KARSİNOMU HASTALARDA MAKİNE ÖĞRENİMİ İLE N1 HASTALIK TAHMİNİ

Gizem Özçıbık Işık[1], Burcu Kılıç[1], Ezel Erşen[1], Tülay Yıldırım[2], Akif Turna[1], Mehmet Kamil Kaynak[1], Hasan Volkan Kara[1]

[1]İstanbul Üniversitesi-cerrahpaşa Cerrahpaşa Tıp Fakültesi Göğüs Cerrahisi
[2]Yıldız Teknik Üniversitesi, Elektronik Ve Haberleşme Mühendislik Bölümü

Giriş ve Amaç:Küçük hücreli dışı akciğer karsinomları (KHDAK) evrelemesinde 'TNM' sistemi kullanılır. Burada 'N' lenf nodu metastaz durumunu içindir.N1 hastalık Peribronşial -hiler, N2 hastalık ise aynı taraf mediastinal lenf nodu tutulumunu tanımlar.Klinik N1 pozitifliği PET/BT gibi tetkiklerle konulur bazende Endo Bronşiyal Ultrason (EBUS) uygulamalarıyla teyid edilir. Kesin N1 durumu patolojik piyes inclemesinden(pN) sonra konulabilir.Klinik N1 pozitifliği N2 mediastinal lenf nodu tutulumu olasılığını daha yüksek hale getirmekte, hastaların cerrahi tedaviye uygunluğunun invaziv mediastinal evreleme(EBUS/EUS/Mediastinoskopi/VAMLA) yöntemleriyle değerlendirilmesi gözardı edilmeden yapılmaktadır. Eldeki tetkikler ile N1 olasılığını öngörmenin hastaların klinik yönetiminin (neoadjuvan onkolojik tedavi) hızına ve etkinliğine faydası olacaktır.Bu çalışma ile hastalarda N1 olma durumunun tahmininde giderek kullanımı artan yapay zeka modellemelerinin başarısını değerlendirmeyi hedefledik.

Hastalar ve Yöntemler: Ocak 2001- 2023 KHDAK tanılı opere 953 hastanın verileri retrospektif incelendi. Demografik, klinik ve hastalık ilişkili 36 adet veri girişi yapıldı(Tümörün ve lenf nodlarının PET/BT tutulumu, patoloji tanısı, 8. TNM evresi, plevra invazyonu, perinöral invazyon, lenfatik invazyon, damar invazyonu ve nekroz miktarı gibi).Çıktı verisi olarak N1 olma durumu not edildi. Çalışma hesaplamasında Matlab 2022a kullanıldı. Temel olarak verilerin %84'ü eğitim için, %8'i doğrulama için, %8'i test için kullanıldı Öğrenme algoritmasının başarısının analizi için; precision (hassasiyet); recall (hatırlama) ve accuracy (doğruluk) değerleri hesaplandı. ROC curve analizinde eğri altında kalan alan ile başarı analizi yapıldı.

Bulgular: Derin öğrenme algoritmasının eğitim için precision değeri %83.4; recall değeri %93.3; accuracy değeri %80.1 idi. Doğrulama için precision değeri %79.7; recall değeri %98.2; accuracy değeri %80.1 idi. Test için precision değeri %95; recall

değeri %98.2; accuracy değeri %80.2 idi. Toplam değerlendirme başarısı için precision değeri %83; recall değeri %93.8; accuracy değeri %80.1 idi. Derin öğrenme algoritmasını ROC curve analizi ile değerlendirilmesinde eğri altında kalan alan %74.6 idi (Şekil 1).

Tartışma: Derin öğrenme algoritmasının ROC curve analizi ile değerlendirilmesinde eğri altında kalan alanın %74.6 olarak tespit edilmesi algoritmanın yüksek doğruluk ve güvenilirlik ile N1 olma durumunu tahmin edebildiğini göstermektedir. Bu sonuçlar ile N1 olasılığı düşük ise rutin invaziv mediastinal evreleme yapılmaması, yüksek ise N2 ekartasyonunda hassas davranılması, hastalarda neoadjuvan tedavilerin düşünülmesi mümkündür. Veri sayısının artması ile başarılı tahminler ve katkısı yüksek parameterlerin belirginleşmesi mümkündür. Göğüs Cerrahlarının hasta yönetiminde yapay zeka ve makine öğrenimi konularına katkıları kıymetli ve belirleyici olacaktır.

Anahtar kelimeler: Göğüs cerrahisi, yapay zeka algoritmaları, N lenf nodu evrelemesi

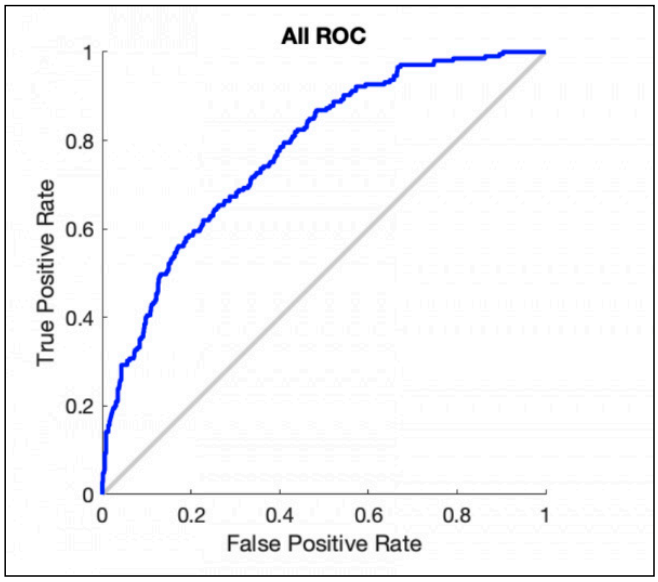

Şekil 1. Derin öğrenme algoritmasının ROC curve analizi ile değerlendirilmesi(EAA=%74.6).

Akciğer / Plevra – Onkolojik

SS-51

PRİMER AKCİĞER KANSERİNDE FORMALİN FİKSASYONUNUN TÜMÖR BOYUTUNDA OLUŞTURDUĞU DEĞİŞİKLİK: RETROSPEKTİF ANALİZ

Rza Mammadov[1], Saltuk Burhan Dal[1], Ahmet Kayahan Tekneci[2], Ufuk Çağırıcı[1], Tevfik İlker Akçam[1], Ayşe Gül Ergönül[1], Ali Özdil[1], Kutsal Turhan[1], Alpaslan Çakan[1], Akın Çinkooğlu[3], Deniz Nart[4]

[1]Ege Üniversitesi Tıp Fakültesi Göğüs Cerrahisi Anabilim Dalı
[2]Sağlık Bilimeri Üniversitesi, İzmir Tepecik Eğitim Ve Araştırma Hastanesi, Göğüs Cerrahisi Kliniği
[3]Ege Üniversitesi Tıp Fakültesi Radyoloji Anabilim Dalı
[4]Ege Üniversitesi Tıp Fakültesi Tıbbi Patoloji Anabilim Dalı

Amaç: Tümör boyutu, akciğer kanseri için uygulanacak tedavinin belirlenmesinde önemli bir prognostik faktördür. Bu araştırmada, primer akciğer kanserinde radyolojik ve histopatolojik tümör boyutları arasındaki fark değerlendirildi.

Gereç ve Yöntem: Primer akciğer kanseri nedeni ile cerrahi rezeksiyon uygulanan 50 olgu retrospektif olarak incelendi. Olguların demografik verileri ile rezeksiyon tipi ve radyolojik/patolojik tümör boyutları kaydedildi. Bilgisayarlı tomografide rapor edilen ve histopatolojik olarak bildirilen tümör boyutlarının uzun eksenleri, histolojik alt tipler de dikkate alınarak karşılaştırıldı. İstatistiksel analiz için Wilcoxon t-test uygulandı. $p<0,05$ değerleri anlamlı kabul edildi.

Bulgular: Yaş ortalaması 64.78±8.40 (47-81) yıl olan toplam 50 hasta incelendi. 34'ü erkek (%68,0) olan olguların 35'ine (%70,0) lobektomi, 11'ine (%22,0) segmentektomi/wedge, 4'üne (%8,0) pnömonektomi uygulandı. Histopatolojik inceleme sonucuna göre olguların 24'ü (%48) adenokarsinom, 21'i (%42) skuamöz hücreli karsinom, 5'i (%10) büyük hücreli nöroendokrin tümör tanısı aldı. Ameliyattan önceki hafta içinde çekilen bilgisayarlı toraks tomografisinde lezyonların uzun eksenleri ortalama 37,10±22,97 mm iken, ameliyat materyallerinin histopatolojik incelemesi ortalama 33,20±22,78 mm olarak bildirildi ($p=0,004$). Adenokarsinom olgularında tomografideki uzun eksen 30,71±17,31 mm iken, patoloji piyesinde 25,17±15,80 mm bulundu ($p=0,015$). Skuamöz hücreli karsinom ile büyük hücreli nöroendokrin tümörlerde de bu fark bulunmasına karşın istatistiksel olarak anlamlı değildi (sırasıyla $p=0,20$; $p=0,059$).

Tartışma: Formalin fiksasyonunu (FF) takiben ameliyat materyalindeki tümörün radyolojik olarak izlenen boyutundan daha küçük rapor edildiği kaydedilmektedir. Baş ve boyun tümörlerinde FF'nin tümör ve cerrahi sınır boyutlarında belirgin küçülmeden sorumlu olduğu bildirilmiştir. Benzer şekilde, lenf nodlarının boyutu üzerindeki etkisinin araştırıldığı çalışmada, FF'nin %10 ila %20 oranında boyutsal küçülmeye yol açtığı yayınlanmıştır. Çalışmamızda da primer akciğer kanserinin patoloji materyalinde bildirilen tümör uzun ekseninin tomografide bildirilenden daha küçük olduğu görüldü. Bu farkın adenokarsinomlarda istatistiksel olarak anlamlı derecede daha fazla bulunması, adenokarsinomların asiner formunun FF'den daha fazla etkilenmesi sonucu olabileceği öngörüldü.

Sonuç: Rezeke edilen akciğer tümörünün FF sonucu, tümör boyutunun farklı rapor edilmesi, patolojik evrelemenin radyolojik evrelemeden daha farklı yorumlanmasına neden olabilir. Bu durum tedavi yöntemini etkileyebileceğinden, tedavi planına ilişkin kararların patolojik evrelemeden ziyade primer tümörün klinik evrelemesine göre verilmesi önerilebilir.

Anahtar kelimeler: Primer akciğer kanseri, radyolojik tümör boyutu, patolojik tümör boyutu, formalin fiksasyonu.

Akciğer / Plevra – Onkolojik

SS-52

AKCİĞER KANSERİ HASTALARINDA REZEKSİYON VOLÜMÜNÜN TORAKS BT-3 BOYUTLU MODELLEME YORDAMIYLA ÖLÇÜLMESİ VE SAĞKALIM ANALİZİ

Aykut Kankoç[1], Muhammet Tarık Aslan[1], Muhammet Sayan[1], Ali Çelik[1], İsmail Cüneyt Kurul[1], Abdullah İrfan Taştepe[1]

[1]Gazi Üniversitesi Tıp Fakültesi Göğüs Cerrahisi Anabilim Dalı, Ankara

Giriş ve Amaç: Akciğer kanserinin özellikle erken evrelerinde onkolojik prensiplere uygun yapılacak cerrahi ile çok iyi sağkalım sonuçları elde edilebilmektedir. Pre-operatif değerlendirme, hasta seçimi ve oluşabilecek komplikasyonları öngörmek açısından hayati öneme sahiptir. Rezeksiyon sonrası kalan pulmoner

fonksiyonun hasta için yeterli olup olmayacağı günümüzde bazı testler ile öngörülmektedir. Cerrahide hastanın kaybettiği pulmoner parankim miktarının sağkalım üzerine etkisi ile ilgili farklı görüşler olsa da literatürde bunun kantitatif göstergesi ile ilgili yeterli çalışma bulunmamaktadır. Bu çalışmada 3-Boyutlu tomografik tekniklerle kitlenin bulunduğu akciğer lobunun volümünün kantitatif olarak ölçülmesi ve aynı evrede, aynı anatomik rezeksiyon (lobektomi) yapılan hastaların parankim kayıp miktarının sağkalıma etkisinin araştırılması amaçlanmıştır.

Gereç ve Yöntem: Gazi Üniversitesi Göğüs Cerrahisi Anabilim Dalında Ocak 2010- Aralık 2021 tarihleri arasında akciğer kanseri tanısıyla opere edilen TNM evrelemesine göre N0,M0 kabul edilen hastaların verileri geriye dönük olarak incelendi. Hastalara ait yaş, cinsiyet, operasyon tarihi, yapılan operasyon, bilgisayarlı akciğer tomografisi kesitleri, tümör boyutu, ölüm tarihi, eşlik eden hastalık varlığı verileri analiz edildi. Tomografi kesitlerine ait görüntüler 3D Slicer yazılımı yordamıyla 3-Boyutlu modellenecek ve volümetrik ölçümleri yapıldı. Volümetrik ölçümlerin sağkalım için eşik değeri Receiver Operating Characteristic (ROC) analizi ile hesaplandı. Yüksek ve düşük volümlü gruplar oluşturuldu. Genel sağkalım analizi Kaplan- Meier Yöntemiyle, gruplar arasındaki sağkalım farkı ise log rank ve cox regresyon yöntemleriyle hesaplandı.

Bulgular:156 hastanın 123'ü (%78,8) erkek, 33'ü (%21,2) kadındı. Ortalama yaş 63,76 ± 8,11 idi. Hastaların 86'sı (%55,1) Evre 1a, 16'sı (%10,3) 1b, 15'i (%9,6) 2a, 23'ü (%14,7) 2b ve 16'sı (%10,3) Evre 3a idi. Hastalar Evre 1-2-3 olarak gruplandırılıp 2 yıllık sağkalım analizi yapıldığında anlamlı sağkalım farkı olduğu görüldü(p=0.05) 4 yıllık sağkalım anlamlı farklılık evreler; evre 1 ve 2 bir grup, evre 3 farklı bir grup olduğunda görüldü. (p=0.034) Gruplardaki hastaların rezeksiyon hacimleri ipsilateral ve total akciğer hacimlerine bölünerek oranlar elde edildi ve ROC analizi ile 2 yıllık ve 4 yıllık sağkalımlara göre analiz edildiğinde anlamlı bir eşik değer saptanamadı. Medyan rezeksiyon/ipsilateral akciğer hacmi evrelere göre 1a:0,4485; 1b:0,3653;2a:0,4749;-2b:0,4413;3a:0,5035 olarak hesaplandı. Medyan rezeksiyon/total akciğer hacmi evrelere göre 1a:0,2331; 1b:0,1912; 2a:0,2643; 2b:0,2607; 3a:0,3,2369 olarak hesaplandı. Evreler yüksek ve düşük oranlara göre gruplandı. Gruplar arasında 2 ve 4 yıllık sağkalıma göre istatistiksel olarak anlamlı farklılık saptanmadı.

Sonuç: Cerrahi prensiplere uygun olarak yapılan rezeksiyonlarda rezeke edilen parankim hacminin erken ve geç dönemde sağkalım üzerine etkisi yoktur.

Anahtar kelimeler: Rezeksiyon Hacmi, Akciğer Kanseri, Lobektomi

Kaynaklar

1) Tane S, Nishio W, Nishioka Y, Tanaka H, Ogawa H, Kitamura Y, Takenaka D, Yoshimura M. Evaluation of the Residual Lung Function After Thoracoscopic Segmentectomy Compared With Lobectomy. Ann Thorac Surg. 2019 Nov;108(5):1543-1550. doi: 10.1016/j.athoracsur.2019.05.052. Epub 2019 Jul 11. PMID: 31302085.
2) Iwano S, Okada T, Satake H, Naganawa S. 3D-CT volumetry of the lung using multidetector row CT: comparison with pulmonary function tests. Acad Radiol. 2009 Mar;16(3):250-6. doi: 10.1016/j.acra.2008.09.019. PMID: 19201353.
3) Kawakami K, Iwano S, Hashimoto N, Hasegawa Y, Naganawa S. Evaluation of emphysema using three-dimensional computed tomography: association with postoperative complications in lung cancer patients. Nagoya J Med Sci. 2015 Feb;77(1-2):113-22. PMID: 25797976; PMCID: PMC4361513.
4) Matsuo K, Iwano S, Okada T, Koike W, Naganawa S. 3D-CT lung volumetry using multidetector row computed tomography: pulmonary function of each anatomic lobe. J Thorac Imaging. 2012 May;27(3):164-70. doi: 10.1097/RTI.0b013e31822641c9. PMID: 21873909.
5) Kobayashi K, Saeki Y, Kitazawa S, Kobayashi N, Kikuchi S, Goto Y, Sakai M, Sato Y. Three-dimensional computed tomographic volumetry precisely predicts the postoperative pulmonary function. Surg Today. 2017 Nov;47(11):1303-1311. doi: 10.1007/s00595-017-1505-y. Epub 2017 Apr 4. PMID: 28378062.

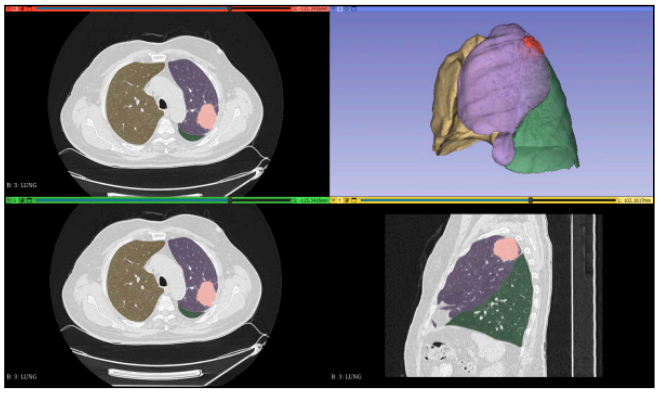

Resim: 3B volümetrik modelleme örneği

Akciğer / Plevra – Onkolojik

SS-53

AKCİĞER KANSERİ EVRELEMESİNDE BİLGİSAYARLI TOMOGRAFİ İLE 3 BOYUTLU VOLÜMETRİK YAKLAŞIM ÖNERİSİ

Muhammet Tarık Aslan[1], Aykut Kankoç[1], Irmak Akarsu[1], Muhammet Sayan[1], Ali Çelik[1], İsmail Cüneyt Kurul[1]

[1]Gazi Üniversitesi Tıp Fakültesi, Göğüs Cerrahisi Anabilim Dalı

Giriş ve Amaç: IASLC (International Association for the Study of Lung Cancer) tarafından önerilen 8.TNM evreleme klavuzuna göre akciğer kanserlerinde T faktörünün çap anlamında belirlenmesi için tümörün bilgisayarlı tomografi görüntülerindeki (BT) en geniş çapı dikkate alınmaktadır. Fakat tüm tümörlerin küresel şekilde olmaması, çapı aynı olsa bile farklı tümör volümlerinin aynı evrede yer alması ve eksik ya da fazla tedavi gibi hatalı uygulamalara neden olabilir. Bu çalışmada, akciğer kanserinin klinik T evrelemesinde, çap ölçümü yerine volüm ölçümü kullanımının evreleme sonuçlarına etkisinin araştırılması amaçlanmıştır.

Gereç ve Yöntem: Ocak 2014-Aralık 2021 tarihleri arasında kliniğimizde küçük hücreli dışı akciğer kanseri nedeniyle opere edilen ve lenf nodu metastazı olmayan hastaların verileri geriye dönük olarak incelendi. Tomografi görüntüleri kesit sayısı bakımından 3D modellemeye uygun olmayan hastalar, atelektazi komponenti olanlar, birden fazla nodülü olanlar, obstrüktif pnömoni olanlar, pür buzlu cam dansitesinde nodülü olanlar çalışmaya dahil edilmedi. 3D volümetrik ölçümler 3D Slicer yazılımı ile yapıldı. T evreleme üst sınır çapı alınarak mükemmel küre hacmi üst eşik değeri hesaplandı. Hastalar volümetrik ölçümlerine göre tekrar evrelendi. Evrelerdeki değişimin istatistiksel anlamlılığı Paired Samples t test ile analiz edildi.

Bulgular: Toplam 145 hasta çalışmaya dahil edildi. Tümörlerin hacimsel ölçümleri sonucunda T1 tümörlerin ortalama hacmi 4,02 cm3 (0,01-39), T2 tümörler 40,97 cm3 (4,44-211), T3 tümörler 78,63 cm3 (0,62-268) ve ortalama T4 tümör hacmi 191,86 cm3 (58,98-523,99) olarak hesaplandı. Bu ölçümler sonucunda; T1 tümörlerin 4'ünde (%4,6') , T2 tümörlerin 4'ünde (%13,3), T3 tümörlerin 3'ünde (%11,5) upstaging saptanırken, T2 tümörlerin 7'sinde (%23,3), T3 tümörlerin 16'sında (%61,5), T4 tümörlerin 'sında (%37,5) volümetrik downstaging olduğu görülmüştür. Tümörün radyolojik yarıçapı ile hesaplanan küresel hacim ile 3 boyutlu modelleme ile yapılan hacimsel ölçüm arasındaki istatistiksel fark Paired samples t testi ile ortaya konulmuştur. (Ortalama: 16,9-38,2;p=0,00)

Sonuç: Akciğer kanseri T evrelemesinde en büyük çap yerine volümetrik ölçümlerin kullanılması daha doğru bir evrelemeye olanak sağlayacaktır. Volümetrik evreleme için eşik değeri belirlemek için daha fazla hasta grubu ile çok merkezli sağkalım analizlerine ihtiyaç vardır.

Anahtar kelimeler: akciğer kanseri, evreleme, volümetri,

Kaynaklar

1) van Klaveren RJ, Oudkerk M, Prokop M, Scholten ET, Nackaerts K, Vernhout R, van Iersel CA, van den Bergh KA, van 't Westeinde S, van der Aalst C, Thunnissen E, Xu DM, Wang Y, Zhao Y, Gietema HA, de Hoop BJ, Groen HJ, de Bock GH, van Ooijen P, Weenink C, Verschakelen J, Lammers JW, Timens W, Willebrand D, Vink A, Mali W, de Koning HJ. Management of lung nodules detected by volume CT scanning. N Engl J Med. 2009;361(23):2221-9.
2) Gierada DS, Rydzak CE, Zei M, Rhea L. Improved Interobserver Agreement on Lung-RADS Classification of Solid Nodules Using Semiautomated CT Volumetry. Radiology. 2020;297(3):675-84.
3) Bartlett EC, Kemp SV, Rawal B, Devaraj A. Defining growth in small pulmonary nodules using volumetry: results from a "coffeebreak" CT study and implications for current nodule management guidelines. Eur Radiol. 2022;32(3):1912-20.
4) Borghesi A, Michelini S, Scrimieri A, Golemi S, Maroldi R. Solid Indeterminate Pulmonary Nodules of Less Than 300 mm3: Application of Different Volume Doubling Time Cut-offs in Clinical Practice. Diagnostics (Basel). 2019;9(2):62.
5) Penha D, Pinto E, Hochhegger B, Monaghan C, Marchiori E, Taborda-Barata L, Irion K. The impact of lung parenchyma attenuation on nodule volumetry in lung cancer screening. Insights Imaging. 2021;12(1):84.

Örnek olgu 1

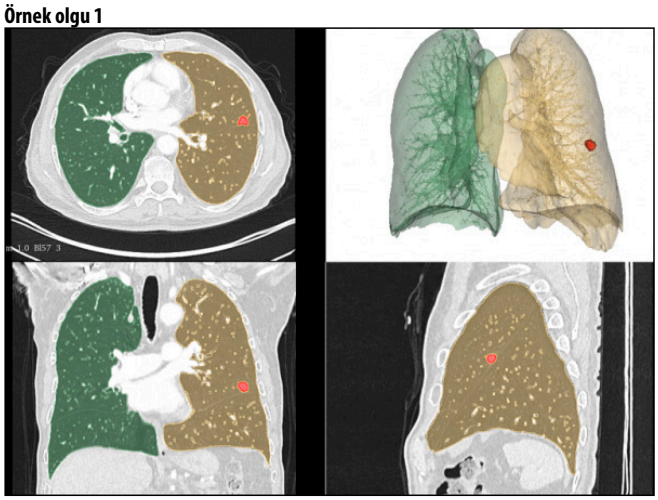

Örnek olgu 2

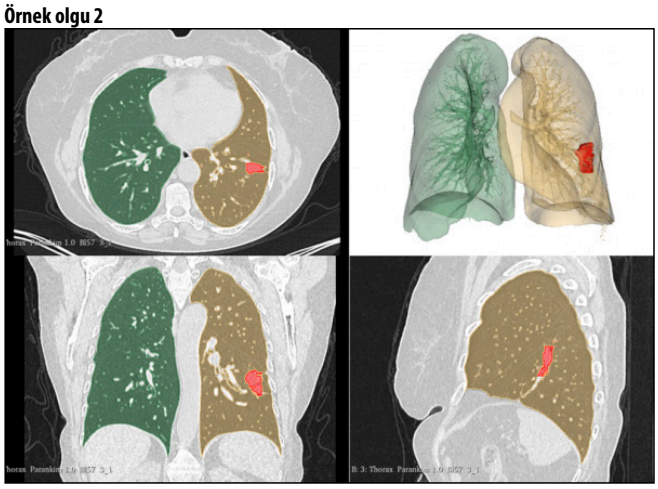

Örnek olgu 3

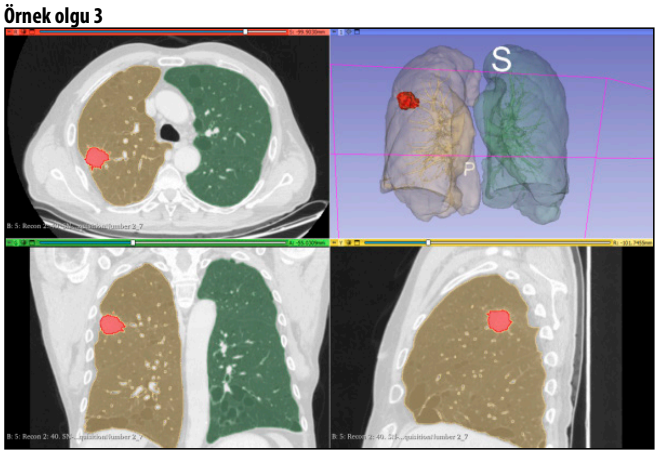

Tablo 1. Volüm ölçümü ile oluşan T evre değişiklikleri

T Evresi (n)	*Evrede yükselme (Upstaging) n (%)*	*Evrede düşme (Downstaging) n (%)*
T1 (87)	4 (%4,6)	-
T2 (30)	4 (%13,3)	7 (%23,3)
T3 (16)	3 (18,7)	6 (%37,5)
T4 (12)	-	7 (%58,7)

Akciğer / Plevra – Onkolojik

SS-54

YAPAY ZEKA ALGORİTMALARI İLE KÜÇÜK HÜCRELİ DIŞI AKCİĞER KARSİNOMU CERRAHİSİ SONRASI POSTOPERATİF YATIŞ GÜNÜ TAHMİNİ

Gizem Özçıbık Işık[1], Ezel Erşen[1], Burcu Kılıç[1], Tülay Yıldırım[2], Akif Turna[1], Kamil Kaynak[1], Hasan Volkan Kara[1]

[1]*İstanbul Üniversitesi-cerrahpaşa Cerrahpaşa Tıp Fakültesi Göğüs Cerrahisi*
[2]*Yıldız Teknik Üniversitesi, Elektronik Ve Haberleşme Mühendislik Bölümü*

Giriş ve Amaç: Erken evre küçük hücreli dışı akciğer karsinomlarında klinik olarak uygun hastalarda altın standart tedavi cerrahidir(1,2).Postoperatif bakımın iyileşmesi, minimal invaziv cerrahi tekniklerinin daha çok kullanılması gibi sebepler ile hastanede kalış süresi giderek kısalmaktadır(3,4).Ancak maliyet, hasta konforu, ek komplikasyonların ortaya çıkması gibi sebepler ile hastanede yatış süresi önemini korumaktadır.Çalışmamızda derin öğrenme algoritmaları ve yapay zeka uygulamaları kullanarak postoperatif hastanede kalış süresini ameliyat öncesi dönemde tahmin etmeyi hedeflemekteyiz.

Hastalar ve Yöntemler: Ocak 2001-Ocak 2023 tarihleri arasında kliniğimizde küçük hücreli dışı akciğer karsinomu nedeni ile opere edilen hastalar çalışmamıza dahil edildi.953 hastanın verileri retrospektif olarak kayıt edildi.Yaş, cinsiyet, ek hastalık, hipertansiyon, diabet, KOAH, tüberküloz, hemoptizi, neoadjuvan tedavi, ek malignite öyküsü, kardiyak, pulmoner ve Charlson komorbidite risk indeksi, vücut kitle indeksi, sigara paketxyıl öyküsü, postoperatif yoğun bakım yatışı gerekliliği, komplikasyon durumu, uzamış hava kaçağı, pnömoderma durumu, toplam drenaj miktarı klinik veriler olarak not edildi.Laboratuvar verileri olarak HBA1C, %HBA1C, glikoz, albumin, CRP, LDH, lökosit, lenfosit, monosit, nötrofil, hemoglobin değerleri not edildi.Solunum parametreleri olarak FEV1, %FEV1, FVC, %FVC, %FEV1/FVC, DLCO, %DLCO, DLCO/VA, %DLCO/VA, PO2, PCO2 verileri

not edildi.Tümör özellikleri açısından tümörün Suvmax değeri, lenf nodunun Suvmax değeri, tümör çapı, N0/N1/N2 olma durumu, patoloji tanısı, yapılan rezeksiyon şekli, yapılan cerrahi insizyon, ek işlem durumu ve perop komplikasyon durumu not edildi.52 girdi verisi mevcut idi.Postoperatif yatış verisi de çıktı verisi olarak not edildi.Matlab 2022a kullanıldı.Verilerin %84'ü eğitim için, %8'i doğrulama için, %8'i de test için kullanıldı.

Bulgular: Kliniğimizde ortalama yatış gün süresi 7.3 idi. Derin öğrenme algoritmasının eğitim başarısı %94.2; doğrulama başarısı %74.2; test başarısı %67.2 idi.Algoritmanın toplam değerlendirme başarısı %90.6 idi(Tablo 1)(Şekil 1,2,3,4).Derin öğrenme algoritmasının en iyi performans gösterdiği durum 10. tekrarlamadadır.

Tartışma: Derin öğrenme algoritmasının toplam değerlendirme başarısının %90.6 olması yüksek doğrulukta eğitim, doğrulama ve test süreçlerinin tamamlandığını göstermektedir. Postoperatif hastanede kalış gün sayısının yüksek doğruluk ile tahmini hekimlere ameliyat sonrasındaki sürecin yönetiminde katkı sağlayacaktır.Hastane yönetimleri maliyet ve kaynakların doğru kullanımı açısından ameliyat öncesinde bilgi sahibi olabilecektir.Hastalar için ise kendilerini bekleyen ameliyat sonrası hastanede kalış sürecinin tahmini sosyal ve motivasyonel açıdan önem kazanmaktadır.Tek hastane deneyimini ve göreceli az hasta sayısını içermesi çalışmanın sınırlılıklarıdır.Çok merkezli, daha geniş hasta verileri ile eğitim algoritmasının başarısı artacaktır.

Anahtar kelimeler: Yapay Zeka Algoritmaları, Küçük Hücreli Dışı Akciğer Karsinomu, Postoperatif Yatış Günü, Maliyet

Kaynaklar

1.Hoy H, Lynch T, Beck M. Surgical Treatment of Lung Cancer. Crit Care Nurs Clin North Am. 2019 Sep;31(3):303-313. doi: 10.1016/j.cnc.2019.05.002. Epub 2019 Jul 5. PMID: 31351552.

2.Billiet C, Chiairi I, Berzenji L, Van Schil PE. Tumeurs de petits stades. La chirurgie a-t-elle encore sa place ? [Early-stage lung cancer: Is there still a role for surgery?]. Rev Mal Respir. 2020 Nov;37(9):735-742. French. doi: 10.1016/j.rmr.2020.06.018. Epub 2020 Oct 12. PMID: 33059960.

3.Mafé JJ, Planelles B, Asensio S, Cerezal J, Inda MD, Lacueva J, Esteban MD, Hernández L, Martín C, Baschwitz B, Peiró AM. Cost and effectiveness of lung lobectomy by video-assisted thoracic surgery for lung cancer. J Thorac Dis. 2017 Aug;9(8):2534-2543. doi: 10.21037/jtd.2017.07.51. PMID: 28932560; PMCID: PMC5594203.

4.Wang L, Dong Y, Ji Y, Song W, Cheng C, Yang M, Che G. Clinical outcome and risk factors for subcutaneous emphysema in patients with lung cancer after video-assisted thorascopic surgery. Front Surg. 2022 Sep 2;9:956431. doi: 10.3389/fsurg.2022.956431. PMID: 36117818; PMCID: PMC9478373.

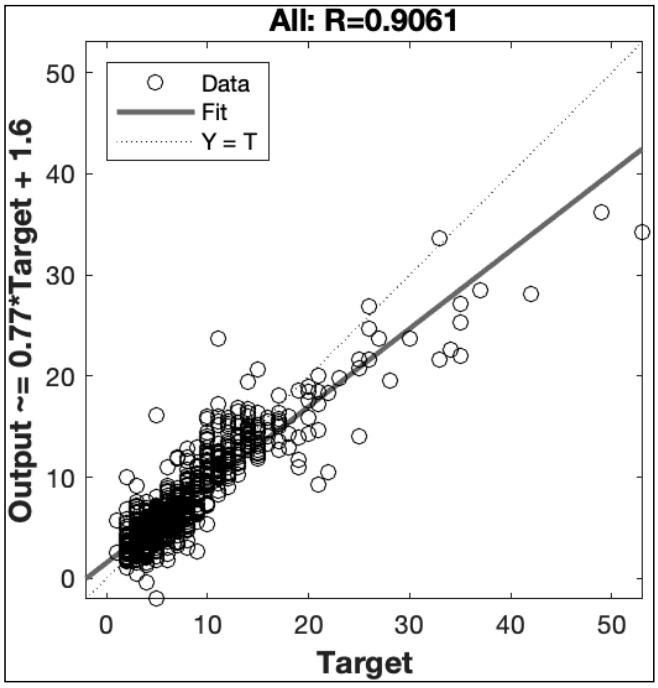

Şekil 4. Makine öğrenme algoritmasının toplam değerlendirme başarı grafiği verilmektedir. Toplam değerlendirme başarısı(R=0.906) %90.6 olarak siyah çizginin eğiminden hesaplanmıştır. Oluşturulan algoritmanın eğitim, doğrulama ve test başarısı ortak değerlendirilerek hesaplanmaktadır.

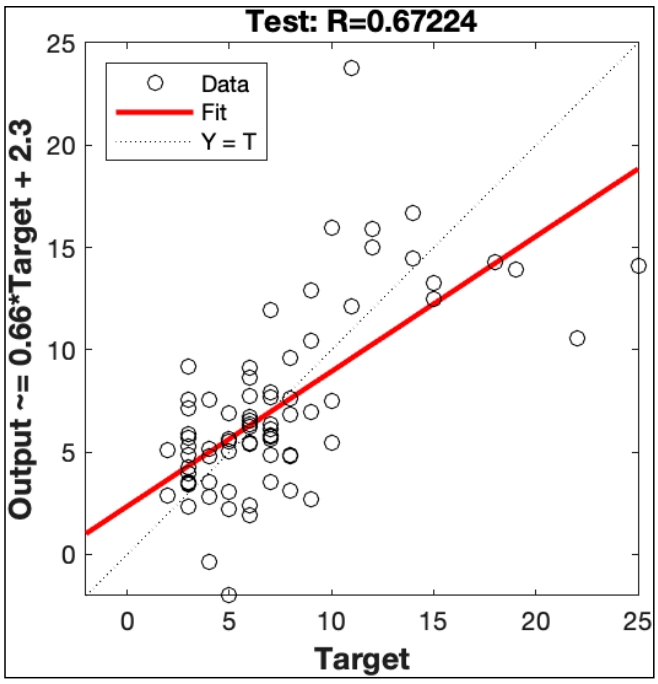

Şekil 3. Makine öğrenme algoritmasının test grafiği verilmektedir. Test başarısı(R=0.672) %67.2 olarak kırmızı çizginin eğiminden hesaplanmıştır. Veri setinin %8'ini kullanarak oluşturulan test sonucu başarısı %67.2'dir.

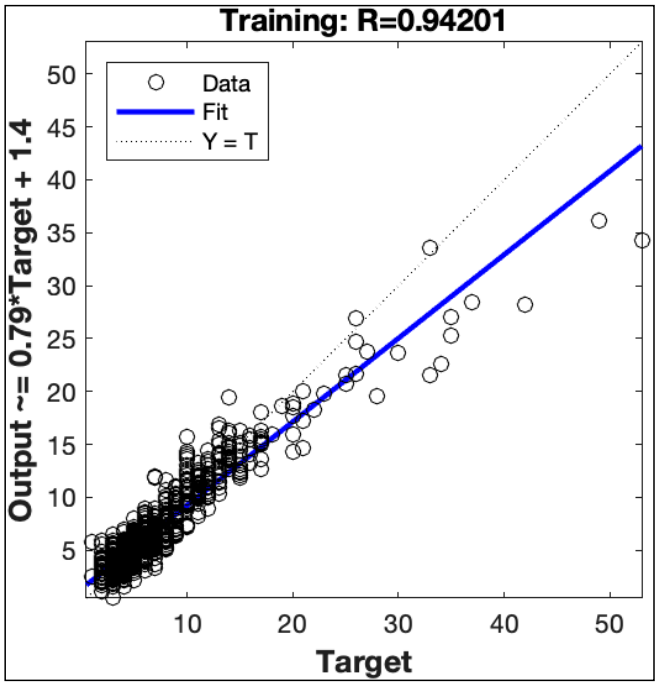

Şekil 1. Makine öğrenme algoritmasının eğitim grafiği verilmektedir. Eğitim başarısı(R=0.942) %94.2 olarak mavi çizginin eğiminden hesaplanmıştır. Veri setinin %84'ünü kullanarak oluşturulan eğitim sonucu başarısı %94.2'dir.

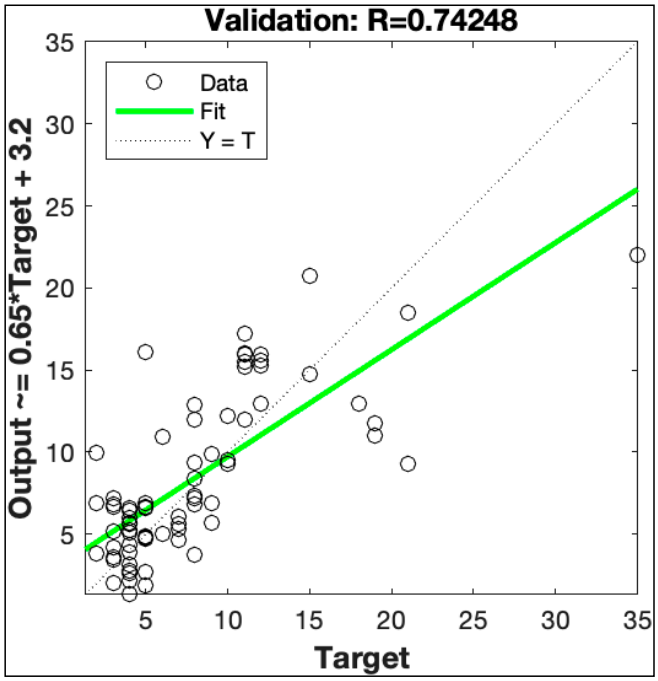

Şekil 2. Makine öğrenme algoritmasının doğrulama grafiği verilmektedir. Doğrulama başarısı(R=0.742) %74.2 olarak yeşil çizginin eğiminden hesaplanmıştır. Veri setinin %8'ini kullanarak oluşturulan doğrulama sonucu başarısı %74.2'dir.

SÖZEL BİLDİRİLER

Akciğer / Plevra – Onkolojik

S-001

AKCİĞER KANSERİNDE SEGMENTEKTOMİ: STAS, LENF NODU TUTULUMU VE CERRAHİ SINIR POZİTİFLİĞİ SAĞ KALIMI ETKİLER Mİ?

Akif Turna[1], **Gizem Özçıbık-ışık**[1], **Ali Çelik**[2], **Muhammet Sayan**[2], **Merve Şatır-türk**[2], **Hasan Volkan Kara**[1], **Ezel Erşen**[1], **Kamil Kaynak**[1]

[1]*İstanbul Üniversitesi-cerrahpaşa Cerrahpaşa Tıp Fakültesi Göğüs Cerrahisi Anabilim Dalı*
[2]*Gazi Üniversitesi Tıp Fakültesi Göğüs Cerrahisi Anabilim Dalı*

Giriş ve Amaç: Erken evre küçük hücreli dışı akciğer kanserinde standart tedavi cerrahidir. Ancak, geçtiğimiz aylarda yayınlanan iki randomize çalışmada 2 cm'den daha küçük olan lenf nodu tutulumu bulunmayan tümörlü olgularda segmentektominin lobektomiye onkolojik açıdan eşdeğer olduğu bildirilmiştir. Buna karşın, segmentektomi yapılan olgularda bazı anatomik olmayan faktörlerin etkisi tam olarak bilinmemektedir. Çalışmamızda küçük hücreli dışı akciğer karsinomu nedeni ile segmentektomi yapılan hastalarda sağ kalım için etkili faktörleri tespit etmeyi hedefledik.

Hastalar ve Yöntemler: 2005-2023 yılları arasında Gazi Üniversitesi Tıp Fakültesi Göğüs Cerrahisi ve İstanbul Üniversitesi-Cerrahpaşa Cerrahpaşa Tıp Fakültesi Göğüs Cerrahisi anabilim dallarında küçük hücreli dışı akciğer karsinomu nedeni ile opere edilen hastalar çalışmaya dahil edildi. Lobektomi, bilobektomi, pnömonektomi ve wedge rezeksiyon yapılan hastalar çalışma dışı bırakıldı. Segmentektomi yapılan hastaların demografik verileri, solunum parametreleri, patolojik verileri kayıt edildi. Sağkalım analizi için Kaplan Meier testi kullanıldı.

Bulgular: Ortalama yaş 62.6 idi(16-83). 20 kadın (%33.3), 40 erkek (%66.6) hasta mevcut idi. Ortalama 45 paket.yıl sigara kullanım öyküsü bulunmakta idi. Otuz altı hastaya (%60) minimal invazif cerrahi yöntem (videotorakoskopik ya da robot yardımlı cerrahi) ile yaklaşıldı, Yirmi dört hasta (%40) ise açık yöntem olan torakotomi ile opere edildi. Ortalama tümör çapı 1.73 cm idi. N1 tespit edilen 6 hasta (%0.1) mevcut idi. Cerrahi sınır açısından pozitif tespit edilen 3 hasta (%0.05) mevcut idi. Ortalama cerrahi sınır uzaklık 1.5 cm idi. Ortalama postoperatif yatış günü 6 gün idi (1-21 gün). 7 hastaya trisegmentektomi, 12 hastaya alt lob superior segmentektomi, 4 hastaya lingulektomi, 5 hastaya common bazal segmentektomi, 19 hastaya üst lob posterior segmentektomi, 9 hastaya üst lob anterior segmentektomi, 2 hastaya lateroposterobazal segmentektomi, 2 hastaya anteromediobazal segmentektomi yapıldı. STAS, patolojik alt tip, N0-1 durumu, cerrahi sınır pozitifliği, plevra invazyon durumu, perinöral invazyon durumu, lenfatik invazyon durumu, damar invazyon durumu için sağ kalım analizinde istatistiksel anlamlılık izlenmedi (sırasıyla; p=0.503, p=0.092, p=0.911, p=0.697, p=0.454, p=0.283, p=0.277, p=0.277)(Şekil 1,2 ve 3).

Tartışma: Küçük hücreli dışı akciğer kanseri hastalarında segmentektomi klinik uygulamamızda giderek artan sıklıkla yer edinmektedir. Segmentektomi uygulanan KHDAK olgularında anatomik olmayan faktörlerin sağ kalıma etkisi izlenmedi. Ancak hangi hastanın segmentektomiden daha çok yararlanacağının saptanması için ileri çalışmalara gerek bulunmaktadır.

Anahtar kelimeler: akciğer kanseri, segmentektomi, VATS, sublober rezeksiyon, sağ kalım, STAS, N1

Segmentektomi Uygulanan Küçük Hücreli Dışı Akciğer Kanserli Olgularda STAS Varlığının Sağ Kalıma Etkisi

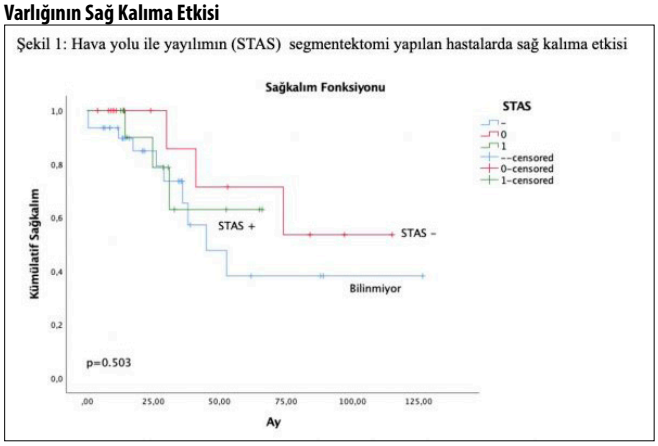

Segmentektomi Uygulanan Küçük Hücreli Dışı Akciğer Kanserli Olgularda Hücre Tipinin Sağ Kalıma Etkisi

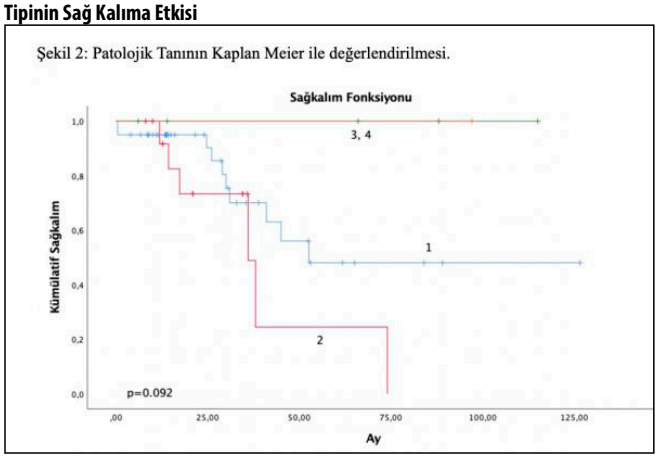

Segmentektomi Uygulanan Küçük Hücreli Dışı Akciğer Kanserli Olgularda Lenf Nodu Tutulumunun (N1)Sağ Kalıma Etkisi

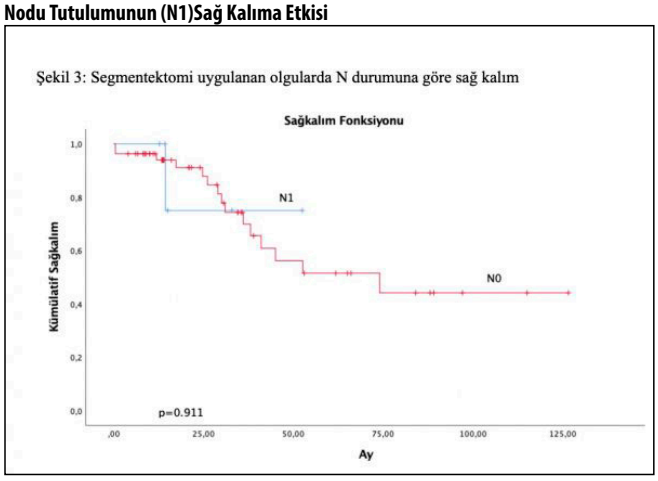

Akciğer / Plevra – Onkolojik

S-002

KOMŞU LOB İNVAZYONLU KÜÇÜK HÜCRE DIŞI AKCİĞER KARSİNOMU NEDENİYLE OPERE EDİLEN HASTALARDA SAĞ TARAF AVANTAJLI MI?

Ali Murat Akçıl[1], Mehmet Ali Bedirhan[1]

[1]Sbü Yedikule Göğüs Hast. Ve Göğüs Cerr. Suam

Amaç: Komşu lob invazyonu (T-ALI) ile ilgili optimal rezeksiyon genişliği ve sağkalımla ilgili tartışmalar hala sürmektedir. Anatomik olarak sağ akciğerde iki, sol akciğerde bir fissür bulunması, rezeksiyon şeklini değiştirebilmektedir. Bu çalışmada, fissürü aşarak komşu lobu invaze etmiş küçük hücreli dışı akciğer kanseri (KHDAK) olgularında, sağ ve sol akciğerde gerçekleştirilen rezeksiyonlar sağkalım ile birlikte değerlendirildi.

Materyal ve Metod: Kliniğimizde 2009-2019 tarihleri arasında, komşu lob invazyonu olan, patolojik N0 KHDAK nedenli opere olmuş 71 hasta retrospektif olarak incelenerek çalışmamıza dahil edildi. Hastalar tümör lokalizasyonuna göre sağ (%70.4, n=50) ve sol (%29.6, n=21) olmak üzere iki gruba ayrıldı. Her iki gruptaki T-ALI vakaları; yapılan rezeksiyona göre alt gruplara ayrıldı ve sağ kalım açısından karşılaştırmalı analiz edildi. Sol pnomonektomi (n=18, %85.7), sol lobektomi + wedge rezeksiyon (n=3, %14.3), sağ pnomonektomi (n=24, %48), sağ alt bilobektomi (n=8, %16), sağ üst bilobektomi (n=13, %26), sağ lobektomi + wedge rezeksiyon (n=5, %10).

Bulgular: Ortalama tümör boyutu 6.6± 2.9 cm saptandı, sağ ve sol tümör boyutları arasında anlamlı farklılık görülmedi (5.9 ± 2.8 vs 7.1±2.9 cm, p=0.14). Sol pnomonektomi olan hastalar (76.4± 24.5 ay, %59) ile sağ pnömonektomi (68.2 ±19.3 ay, %51), sağ alt bilobektomi (72.6± 21.8 ay, %55) ve sağ üst bilobektomi (71.8± 27.8 ay, %58) olan hastaların genel sağkalım ve 5 yıllık sağkalım açısından sırayla karşılaştırıldığında istatistiksel olarak anlamlı fark saptanmadı (p=0,63 p=0,57 p=0,86). Sol lobektomi+wedge olan hastalar (78.2± 28.3, %61) ile sağ pnömonektomi, sağ alt bilobektomi ve sağ üst bilobektomi olan hastaların genel sağkalım ve 5 yıllık sağkalım açısından sırayla karşılaştırıldığında da istatistiksel olarak anlamlı fark saptanmadı (p=0,33 p=0,38 p=0,95).

Sonuç: Çalışmamızda sağ akciğerde iki fissür olması, T-ALI vakalarında rezeksiyon genişliğini düşürdüğü halde; sol tarafa kıyasla sağkalım açısından bir avantaj sağlamamaktadır.

Anahtar kelimeler: Akciğer Karsinomu, Göğüs Cerrahisi, Komşu Lob İnvazyonu, T-ALI,

Kaynaklar

Ucvet, A., Yazgan, S., Agaoglu Sanli, B. et al. Adjacent lobe invasion of T2 tumor in non-small cell lung cancer has T3 disease-like survival fissure invasion: T2 or T3?. Updates Surg (2023). https://doi.org/10.1007/s13304-023-01616-2

Akciğer / Plevra – Onkolojik

S-003

PANCOAST TÜMÖRÜ CERRAHİSİ SONRASI ÜST EKSTREMİTE FONKSİYONLARININ VE EGZERSİZ KAPASİTESİNİN DEĞERLENDİRİLMESİ

Talha Doğruyol[1], Halime Sinem Barutçu[2], Selime Kahraman[1], Fatma Tuğba Özlü[1], Attila Özdemir[1], Berk Çimenoğlu[1], Mesut Buz[1], Fatih Doğu Geyik[3], Recep Demirhan[1]

[1]Kartal Dr Lütfi Kırdar Şehir Hastanesi, Göğüs Cerrahisi Ana Bilim Dalı, İstanbul

[2]Kartal Dr Lütfi Kırdar Şehir Hastanesi, Fizyoterapi Ve Rehabilitasyon

[3]Kartal Dr Lütfi Kırdar Şehir Hastanesi, Anestezioloji Ve Reanimasyon Bölümü

Amaç: Süperior sulkus tümörlerinin trimodalite tedavisi sonrası kol fonksiyonlarında bozulma gözlenebilmektedir. Bunun sebepleri brakial pleksus ve subklavyen damarların tümör tarafından invazyonu, radyoterapiye sekonder fibrozis, kemoterapiye sekonder nöropati ve cerrahi rezeksiyona bağlı morbidite olarak sayılabilir. Bu çalışmada amaç pancoast tümörü cerrahisi sonrası hastaların kol fonksiyonları ve fonksiyonel egzersiz kapasitelerini değerlendirmektir.

Gereç ve Yöntem: 2017 Nisan–2022 Nisan tarihleri arasında neoadjuvan tedavi sonrası kliniğimizde süperior sulkus tümörü nedeniyle opere edilmiş olan hastalar çalışmaya alındı. Hastalar yaş, cinsiyet, patoloji, neoadjuvan tedavi, rezeksiyon, kullanılan rekonstrüksiyon materyali, ortalama yatış süresi, dren çekilme süresi, drenaj miktarı, morbidite, mortalite, kol fonksiyonları ve fonksiyonel egzersiz kapasiteleri bakımından değerlendirildi.

Bulgular: Belirtilen tarihler arasında kliniğimizde toplamda 18 hastaya pancoast tümörü nedeniyle cerrahi uygulandı. Hastaların tamamı erkekti. Yaş ortalaması 62.7±8.0 olarak hesaplandı. On iki hastaya sağ taraftan girişim, altı hastaya sol taraftan girişim yapıldı. En sık üst lobektomi yapılırken, bir hastaya bilobektomi yapıldı. Morbidite olarak en sık uzamış hava kaçağı (n=5, %27.7) görülürken, cerrahi mortalite görülmedi. Cerrahi olmayan üst ekstremite hareket açıklıkları tam iken, cerrahi olan taraftaki ekstremitede, omuz hareketine göre %28–78 arasında eklem limitasyonları saptandı. Hastaların postoperatif 6 dakika yürüme testi ortalaması 536.6±85.7 metre olarak kaydedildi.

Sonuç: Hastaların kol ve omuz fonksiyonlarının korunması, yaşam kalitelerini arttıracağından daha da önem kazanmıştır. Çalışmamızda pancoast cerrahisi sonrası kol fonksiyonlarının kısıtlandığı ve fonksiyonel egzersiz kapasitesinin düştüğü gösterilmiştir. Bu nedenle bu hastalara preoperatif dönemden itibaren başlayan yoğun fizyoterapi programları planlanması gerektiği kanaatindeyiz.

Anahtar kelimeler: Akciğer Rezeksiyonu; Egzersiz Kapasitesi; Ekstremite Fonksiyonu; Pancoast

Akciğer / Plevra – Onkolojik

S-004

SOL ÜST LOBEKTOMİ UYGULANAN AKCİĞER KANSERİ HASTALARINDA AORTİKOPULMONER NODAL METASTAZLARIN SAĞKALIM ÜZERİNE ETKİSİ

Esra Yamansavcı Şirzai[1], Yunus Türk[1], Bahar Ağaoğlu Şanlı[1], Serkan Yazgan[1], Ahmet Üçvet[1]

[1]Sbü İzmir Dr Suat Seren Göğüs Hastalıkları Ve Cerrahisi Eğitim Araştırma Hastanesi

Lenf nodu (LN) tutulumu primer küçük hücreli dışı akciğer kanseri (KHDAK) cerrahisi sonrası hastaların sağkalımını etkileyen en önemli prognostik faktörlerden biri olarak kabul edilmektedir. Bu çalışmanın amacı sol üst lob yerleşimli opere edilen KHDAK hastalarda aortikopulmoner LN tutulumunun sağkalıma etkisinin araştırılmasıdır.

Ocak 2010 ile Ocak 2022 tarihleri arasında KHDAK sebebiyle sol üst lobektomi uygulanmış 95 hasta retrospektif olarak incelendi. Patolojik değerlendirmede N1 hastalık (Grup 1; n=51) ve aortiko pulmoner LN metastazı nedeniyle N2 hastalığı olanlar (Grup 2; N1 durumuna bakılmaksızın izole aortiko pulmoner (AP) LN metastazı, n=44 olarak iki gruba ayrıldı. Grup 2 hastalık grubu hem 5 ve/veya 6 numaralı LN skip metastazını (skipN2, n:21), hem de N1 + N2 -5 ve/veya 6 LN metastazını (nonskipN2 n:23) içermekteydi.

Yaş ortalaması 62.2±7.8 olan hastaların 83'ü erkek, 12'si kadındı. Tümör boyutu ortalama 3,9±1,8 idi. Çoğu hasta (%88,4) torakotomi ile opere edilmişti. Hastaların yaş, cinsiyet, operasyon şekli, histolojik tip, T evresi, N evresi ve ek hastalıklarının dağılımı tabloda verilmiştir (Tablo 1).

Grup 1, 5 yıllık sağkalımı %59.1, grup 2'de 5 yıllık sağkalım %39.8 olarak hesaplandı (Şekil 1). Grup 2 Grup 1'e göre daha kötü sağkalıma sahipti ve bu fark istatistiksel olarak anlamlıydı (p=0.03). Ancak N2 hastalar skip ve nonskip iki alt gruba ayrıldığında skipN2 nin medyan sağkalımı ile N1'in medyan sağkalımı neredeyse benzerken (sırasıyla, 75,3 aya karşılık 76.9 ay, p=0.490), N1 ile nonskipN2 arasında ise sağkalım açısından istatistiksel olarak anlamlı fark saptandı (%59.1'e karşılık %25.7, p=0.005) (Şekil 2). Yapılan çoklu değişken analize göre sağkalımı etkileyen bağımsız risk faktörleri; histolojik alt tipin adenokarsinom olması (p=0.03, hazard ratio=1.9) ve de nonskipN2'ye sahip olma (p=0.003, hazard ratio=2.8) olarak saptandı (Tablo 2).

Sonuç olarak, sol üst lob primer KHDAK, AP LN pozitifliği, N1 LN pozifliğine göre kötü sağkalıma sahip olmakla birlikte alt grup analizlerinde skipN2 (aortikopulmoner) lenf nodu pozitifliği, N1'e benzer sağkalıma sahiptir. Ancak AP LN metastazlarının sağkalım üzerindeki kesin etkisini değerlendirmek için daha fazla sayıda hastayı içeren prospektif çalışmalara ihtiyaç vardır.

Anahtar kelimeler: Küçük hücreli dışı akciğer kanseri, Aortopulmoner lenf nodu metastazı, Sağkalım

Tablo 2. Yapılan çoklu değişken analize göre sağkalımı etkileyen bağımsız risk faktörleri; histolojik alt tipin adenokarsinom olması ve nonskipN2

	p	HR	95,0% Güven Aralığı	
			Min	Max
Erkek Cinsiyet	,105	2,6	,813	8,893
İleri Yaş	,216	1,5	,785	2,921
Ek Hastalık	,542	1,2	,629	2,417
T3-T4	,361	1,3	,694	2,726
Histoloji (Adeno CA)	,033	1,9	1,055	3,526
Nonskip N2	,003	2,8	1,421	5,745

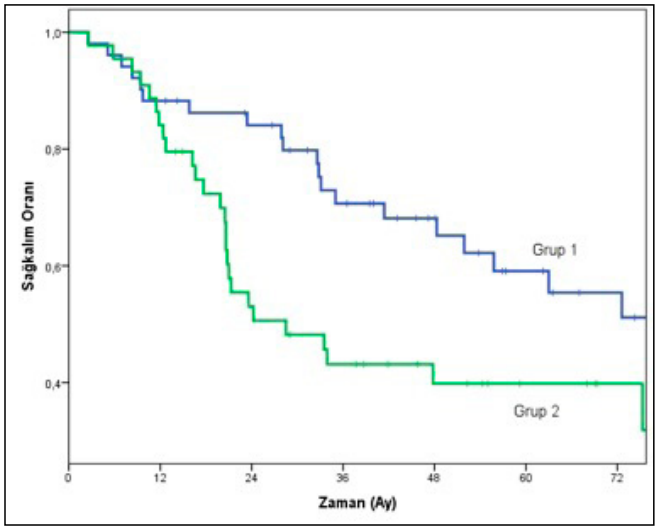

Şekil 1. Grup 1 (N1) 5 yıllık ortalama sağkalımı %59.1, grup 2 (N2)'de 5 yıllık ortalama sağkalım %39.8 grafiği

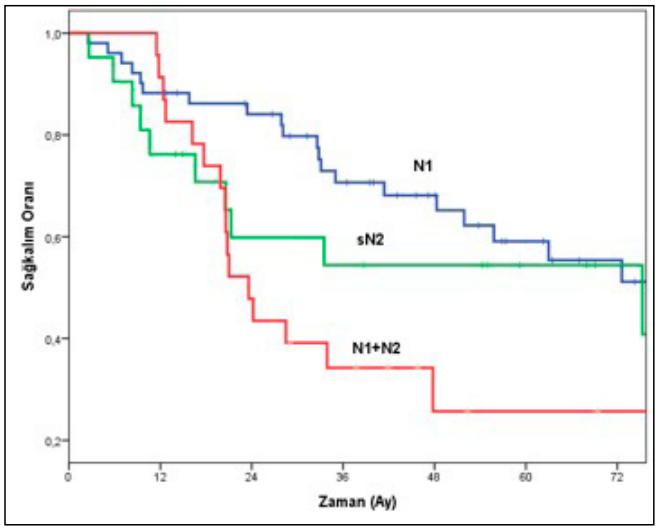

Şekil 2. N1 - sN2 ve N1+N2 5 yıllık ortalama sağkalım grafiği

Tablo 1

Toplam (n:95		*N1*	*%*	*N2*	*%*	*p*
		51	53,7	44	46,3	
Yaş	60 ve altı	20	39,2	19	43,2	0,84
	60 ve üstü	31	60,8	25	56,8	
Cinsiyet	Erkek	47	92,2	36	81,8	0,22
	Kadın	4	7,8	8	18,2	
Kesi	VATS	4	7,8	7	15,9	0,34
	Torakotomi	47	92,2	37	84,1	
Histoloji	Non Adeno	27	54,7	13	36,4	0,013
	Adeno	24	35,3	31	63,6	
T evre	T1-T2	35	68,6	31	70,5	1
	T3-T4	16	31,4	13	29,5	
Ek Hastalık	Yok	30	58,8	23	52,3	0,54
	Var	21	41,2	21	47,7	

Akciğer / Plevra – Onkolojik

S-005

NEOADJUVAN TEDAVİ SONRASI PNÖMONEKTOMİ: SON 10 YILDA NE DEĞİŞTİ

Gizem Gedikoğlu Pirim[1], Hüseyin Melek[1], Tolga Evrim Sevinç[1], Elçin Süleymanov[1], Hakan Ertilav[1], Başak Görüşün[1], Esra Yaman[1], Abdulrahman Albaba[1], Günay Can Gençeli[1], Emel Usta[1], Hayriye Güneş[1], Ahmet Sami Bayram[1], Cengiz Gebitekin[1]

[1]Bursa Uludağ Üniversitesi

Amaç: Küçük Hücreli dışı akciğer kanserli (KHADK) hastalarda neoadjuvan tedavi sonrası pnömonektominin yeterince güvenli olup olmadığı ve sağkalıma etkisi yıllarca tartışılmış olmasına rağmen birçok klinisyenin bu konuyla ilgili endişesi devam etmektedir. Bu çalışmanın amacı pnömonektomi yapılan lokal ileri evre KHDAK'li hastalarda neoadjuvan/indüksiyon tedavisinin(N/İ) morbidite, mortalite ve uzun süreli sağkalım üzerindeki etkilerini yıllara göre karşılaştırmaktır.

Çalışma planı: Kliniğimizde Kasım 1995 - Aralık 2022 tarihleri arasında KHDAK tedavisi için anatomik akciğer rezeksiyonu uygulanan 1737 hastanın verileri prospektif kaydedildi ve retrospektif incelendi. Pnömonektomi uygulanan 193 (%11,1) hasta içerisinden ilave malignitesi, uzak metastazı olan ve tamamlama pnömonektomi yapılan hastalar çalışmaya dahil edilmedi. Yüz yetmiş yedi hasta (163 erkek, 14 kadın; ort. yaş 57,84 yıl; dağılım 31-82 yıl) çalışma grubunu oluşturdu. Klinik lokal ileri hastalık nedeniyle 96 (%54,2) hastaya (grup 1, G1) N/İ tedavi uygulanırken, 81 (%45,8) hastaya N/İ tedavisiz pnömonektomi uygulandı (Grup 2, G2). Gruplar kendi içerisinde ilk yıllar (G1a n=48 ve G2a n=69) ve son on yıl (G1b n=48 ve G2b n=12) olarak alt gruplara ayrıldı. Gruplar arasında sağkalım, morbidite ve mortalite oranları karşılaştırıldı.

Bulgular: Pnömonektomi 100 hastada (%56,5) sol, 77 (%43,5) hastada sağ taraftaydı. Tüm pnömonektomilerde hastanede ortalama yatış süresi 7,8 gün idi (dağılım 1-70 gün). Ameliyat öncesi 73(%76,1) hastaya (G1a n=32 %43,8, G1b n=41 %56,2) kemoterapi, 23(%23,9) hastaya kemoradyoterapi (G1a n=16 %69,6, G1b n=7 %30,4) uygulandı. Neoadjuvan tedavi sonrası 59 hastada pnömonektomi sol taraftaydı (G1a n=31 %52,5, G1b n=28 %47,5). Hastaların 35'inde (%20) (G 1 n=21 (%21,8), G2 n= 14 (%17,3) komplikasyon saptandı (p=0,1). Doksan günlük mortalite oranı G1'de n=2 (%2) (G1a=0, G1b n=2 %4,1), G2'de n=3 (%3,7) (G2a n=2 %2,3, G2b n=1, %0,8) idi. Beş yıllık sağkalım oranı G1 ve G2 için sırasıyla %42,1 ve %42,4 idi (p=0,6). Gruplar arasında morbidite, mortalite ve sağkalım açısından istatistiksel olarak anlamlı fark saptanmadı.

Sonuç: Bu çalışma sonucunda akciğer kanserinin cerrahi tedavisinde pnömonektomi sıklığının giderek azaldığı, pnömonektomi yapılan hastalarda ise neoadjuvan/indüksiyon tedavisinin daha sık kullanıldığı gösterilmiştir. Bununla birlikte kabul edilebilir düzeylerdeki morbidite, mortalite ve sağkalım oranlarında önemli bir değişim saptanmamıştır.

Anahtar kelimeler: Pnömonektomi, KHDAK

Akciğer / Plevra – Onkolojik

S-006

NEOADJUVAN TEDAVİ, VATS LOBEKTOMİYE HALA KONTRAENDİKASYON MU YOKSA YENI BİR ENDİKASYON MU?

Tolga Evrim Sevinç[1], Hüseyin Melek[1], Elçin Süleymanov[1], Gizem Gedikoğlu-pirim[1], Ahmet Sami Bayram[1], Cengiz Gebitekin[1]

[1]Uludağ Üniversitesi Göğüs Cerrahisi Anabilim Dalı

Amaç: Video yardımlı torakoskopi (VATS), daha hızlı iyileşme, daha az ağrı ve estetik açıdan hoş görünüm nedeniyle rezektabl erken evre küçük hücreli dışı akciğer kanseri (KHDAK) için hızla tercih edilen standart cerrahi teknik haline gelmiştir. Geleneksel olarak neoadjuvan tedavi(NT) alan hastalarda VATS ile yaklaşımın göreceli kontrendikasyon olduğu düşünülmektedir. Ancak neoadjuvan tedavi tümör evresinde ve çapında azalmaya neden oluyorsa VATS uygulama sıklığını artırabilir. Bu çalışmanın amacı neoadjuvan tedavi alan KHDAK hastalarında videotorakoskopik cerrahinin uygulanabilirliğini, güvenliğini ve sonuçlarını değerlendirmektir.

Gereç ve Yöntem: Ocak 2011 ile Aralık 2021 tarihleri arasında KHDAK tanısıyla kliniğimizde videotorakoskopik anatomik akciğer rezeksiyonu (segmentektomi ve büyük rezeksiyonlar) ve lenf nodu diseksiyonu yapılan hastaların verileri prospektif olarak kaydedilip retrospektif olarak analiz edildi. Hastalar 2 gruba ayrıldı. Grup 1: Ameliyat öncesi onkolojik tedavi almayan hastaları (G1), Grup 2: Ameliyat öncesi neoadjuvan/indüksiyon tedavisi alan hastaları (G2). Neoadjuvan tedavi alan hastalarda cerrahi en az 3-6 hafta sonra gerçekleştirildi. Ameliyat sonrası 5 günden uzun süren hava kaçağı uzamış hava kaçağı olarak kabül edildi, 90 gün içinde gelişen ölümler cerrahi mortalite olarak kabul edildi. Cerrahi tedavi önerilen hastaların preoperatif klinik konsey değerlendirmesinde, çapı 5 cm'den büyük olan tümör torakotomi endikasyonu olarak kabul edildi. Grupların demografik özellikleri, klinik evreleri, tedavi rejimleri, cerrahi detayları, postoperatif komplikasyonları ve patolojik evreleri karşılaştırıldı.

Bulgular: Çalışmaya 241'i erkek (%78,8), 65'i kadın (%21,2) olmak üzere 306 hasta (G1 n= 236, G2 n= 70) dahil edildi ve yaş ortalaması 62,6 ± 9,76 (min 26-max 81) idi. Grup 2'deki hastaların 56'sı kemoterapi, 7'si kemoradyoterapi, 1'i kemoradyoterapi ve immünoterapi, 6'sı kemoterapi ve immünoterapi aldı. Ameliyat sonrası 101 (%33) hastada komplikasyon tespit edildi (G1 n= 75, %31,8, G2=26, %37,1, p=0,1). Beş hastada (%1,6) mortalite tespit edildi (G1 n= 3 (%1,3), G2 n=2, (%2,8), p=0,3). Grup 1'de ortalama ameliyat süresi 162±42 dakika iken Grup 2'de ortalama ameliyat süresi 187±47 dakika oldu. Grup 1'de torakotomiye geçiş n=40 (%17) ve Grup 2'de n= 18 (%25) idi. Uzak metastaz/lokal nüks Grup 1'de 24 hastada (%13), Grup

2'de ise 14 hastada (%19) görüldü. Neoadjuvan tedavi sonrası VATS akciğer rezeksiyonu uygulanan hastaların %31,4'ünde (22/70) neoadjuvan tedavi öncesi tümör çapının 5 cm'den büyük olduğu görüldü.

Sonuç: Çalışmamız neoadjuvan tedavi almış hastalarda benzer onkolojik sonuçlarla akciğer rezeksiyonunun videotorakoskopik olarak güvenle yapılabileceğini göstermiştir. Çalışma, neoadjuvan tedavinin tümör boyutunu azaltabildiğini ve VATS sıklığını artırabildiğini gösteriyor. Bu neoadjuvan tedavinin yeni bir faydası olarak tanımlanabilir.

Anahtar kelimeler: VATS, Neoadjuvan, Akciğer Rezeksiyonu, Minimal Invaziv

Diğer

S-007

LOBA ÖZGÜ PULMONER VEN VE PERİFERİK KANDAKİ EKSTRASELLÜLER VEZİKÜL MRNA'LARININ AKCİĞER KANSERİNDE PROGNOSTİK ETKİSİ

Nadin Bedikyan[3], Özge Deniz Yeşil Baysal[3], Furkan Zahid Tunç[3], Veysel Alkan Azaklı[1], Kadir Burak Özer[1], Ekin Ezgi Cesur[2], Suat Erus[1], Serhan Tanju[1], Mustafa Şükrü Dilege[1], Zelal Adıgüzel[3]

[1]Koç Üniversitesi Tıp Fakültesi Göğüs Cerrahisi Anabilim Dalı
[2]Vkv Amerikan Hastanesi Göğüs Cerrahisi
[3]Koç Üniversitesi Translasyonel Tıp Araştırma Merkezi

Amaç: Çalışmalar, pulmoner venöz kanın, periferik kandan çok daha fazla dolaşımdaki tümör hücresini döktüğünü göstermiştir. Tümör hücrelerinden normal hücrelere göre daha sık salgılanan ekstraselüler veziküllerin (EV'ler), ayrıca küçük hücreli dışı akciğer kanseri (KHDAK) hastalarının pulmoner damarlarında, akciğerin periferik damarlarından daha fazla konsantre olması beklenir. Alıcı hücrelerdeki tümör mikro ortamını nükleik asit, protein, miRNA ve mRNA içerikleri yoluyla değiştirerek, tümörlerden üretilen EV'ler kanser metastazını, tümör gelişimini ve istilasını etkiler. Tümör evresine göre KHDAK ilerlemesi ve agresifliği için potansiyel biyobelirteçleri belirlemek amacıyla bu çalışma, KHDAK hastalarının pulmoner ve periferik damarlarından alınan EV'lerin bağıl konsantrasyonunu karşılaştırır. Daha sonra EV'ler yoluyla iletilen mRNA içeriğini analiz eder.

Yöntem: EV'leri izole etmek için, 5 KHDAK hastasının pulmoner ve periferik damarlarından peroperatif olarak serum örnekleri alındı. EV'leri kategorize etmek için Western blot ve NTA kullanıldı. Gelecek vaat eden aday genlerin mRNA seviyesindeki ekspresyonu üzerinde RT-PCR analizi gerçekleştirmek için bu EV'lerin toplam RNA'sı ekstre edildi.

Bulgular: EV'lerin NTA analizi, pulmoner venden geri kazanılan EV miktarının periferik damardan 1,5 kat daha fazla olduğunu ortaya çıkardı. Ek olarak, Bag-1 ekspresyonu yalnızca marjinal olarak değişmesine rağmen, pulmoner damarlardan alınan EV'lerde NFκB ve Bcl-2 ekspresyonu çok daha yüksekti.

Sonuç: Periferik damarlarla karşılaştırıldığında, pulmoner damarlardan daha fazla EV aktarıldı. Bunun nedeni, örneklem boyutunda daha fazla EV bulunması olabilir ve bu da tümör ilerleme belirteçlerinde daha iyi bir karşılaştırma sağlayabilir. Bu belirteçler, NFκB, Bcl2 ve Bag-1 ifadesi gibi şeyleri içerebilir.

mRNA seviyesi. Bu belirteçler, tümörlerin evrelerine göre tümör ilerlemesinin bir göstergesi olacaktır.

Anahtar kelimeler: mrna, ekstraselüler vezikül

Akciğer / Plevra – Onkolojik

S-008

İKİ SANTİMETREDEN KÜÇÜK TÜMÖRLERDE LOBEKTOMİ YERİNE SEGMENTEKTOMİYİ TERCİH ETMEK NE KADAR GÜVENLİ?

Kadir Burak Özer[1], Suat Erus[1], Veysel Alkan Azaklı[1], Ekin Ezgi Cesur[2], Serhan Tanju[1], Mustafa Şükrü Dilege[1]

[1]Koç Üniversitesi Tıp Fakültesi Göğüs Cerrahisi Anabilim Dalı
[2]Vkv Amerikan Hastanesi Göğüs Cerrahisi Bölümü

Amaç: Erken evre küçük hücreli dışı akciğer kanserinin en etkili tedavisi anatomik cerrahi rezeksiyondur. Yıllardır lobektomi kabul edilen cerrahi işlem olmasına rağmen son zamanlarda seçilmiş vakalarda yapılan segmentektominin uygun hasta grubunda kabul edilebilir bir cerrahi işlem olduğu gösterilmiştir. Bu çalışmada 2 santimetreden küçük primer akciğer kanseri nedeniyle torakoskopik segmentektomi ve lobektomi uygulanan hastaların postoperatif takip, komplikasyon, mortalite ve sağkalım sonuçlarını karşılaştırmayı amaçladık.

Yöntem: 2018-2023 yılları arasında primer akciğer kanseri nedeniyle opere edilen tüm hastalar prospektif verilerimizden retrospektif olarak analiz edildi. Bu olgulardan torakoskopik lobektomi ve segmentektomi yapılan 2 santimetreden küçük hastalar çalışmaya dahil edildi. Torakotomi, 2 cm'den büyük olgular, wedge rezeksiyonu veya pnömonektomi, oligometastatik veya neoadjuvan tedavi alan hastalar çalışma dışı bırakıldı. Segmentektomi ve lobektomi vakaları; Ameliyat sonrası drenaj süresi, hava kaçağı süresi, mortalite ve komplikasyon varlığı ve sağkalım karşılaştırıldı.

Bulgular: Çalışmaya dahil edilen 211 hastanın 136'sına (%64,4) torakoskopik lobektomi, 75'ine (%35,6) torakoskopik segmentektomi uygulandı. İki grup arasında ameliyat mortalitesi, ameliyat sonrası komplikasyonlar ve ek cerrahi müdahale ihtiyacı açısından fark yoktu. Ameliyat sonrası drenaj süresi; Segmentektomi grubunda (1,61 gün) lobektomi grubuna (2,45 gün) göre anlamlı olarak daha düşük olduğu görüldü. Sağkalım analizine göre iki grup arasında istatistiksel olarak anlamlı bir fark gözlenmedi.

Sonuç: Çalışmamızda uygun olgularda onkolojik prensiplere uygun olarak yapılan segmentektominin sağkalım, mortalite ve morbidite açısından lobektomiden istatistiksel olarak farklı olmadığını gözlemledik. Gerek drenaj sürelerinin kısa olması, gerekse akciğer dokusunun korunması nedeniyle uygun vakalarda segmentektominin lobektomiye tercih edilmesi gereken bir cerrahi teknik olduğunu düşünüyoruz.

Anahtar kelimeler: segmentektomi, vats, akciğer kanseri

Akciğer / Plevra – Onkolojik

S-009

GÜNCELLENMİŞ İMMÜNOTERAPİ SONRASI CERRAHİ TECRÜBEMİZ

Ekin Ezgi Cesur[2], Kadir Burak Özer[1], Veysel Alkan Azaklı[1], Suat Erus[1], Pınar Bulutay[3], Fatih Selçukbiricik[4], Pınar Fırat[3], Emine Handan Zeren[5], Serhan Tanju[1], Mustafa Şükrü Dilege[1], Nil Molinas Mandel[4]

[1]Koç Üniversitesi Tıp Fakültesi Göğüs Cerrahisi Anabilim Dalı
[2]Vkv Amerikan Hastanesi Göğüs Cerrahisi Bölümü
[3]Koç Üniversitesi Tıp Fakültesi Patoloji Anabilim Dalı
[4]Koç Üniversitesi Tıp Fakültesi Medikal Onkoloji Bilim Dalı
[5]Vkv Amerikan Hastanesi Patoloji Bölümü

Amaç: Evre 3 akciğer kanserinde neoadjuvan tedavi yöntemleri gelişmekte olup, tedavi seçeneklerinin gelişmesiyle rezektabilite şansı her geçen gün artmaktadır. Neoadjuvan tedavide kullanılan kemoterapi ve radyoterapi seçeneklerinin yanı sıra immünoterapi, hastalıksız takip ve sağ kalım oranlarını arttırmak için de kullanılmaktadır. Çalışmamızda kemoterapi alan evre 3 ve 4 akciğer kanserli hastaların ameliyat sonuçlarını neoadjuvan tedavide kemo-immünoterapi alan hastalarla karşılaştırmayı amaçladık.

Yöntem: Toplam hasta sayısı 92 idi. Bunlardan 37'si (%40,2) kemoimmünoterapi alırken, 55'i (%59,8) sadece kemoterapi aldı. Hastalar yaş ve solunum fonksiyon verilerine göre propensity match skoru ile eşleştirildi. Her iki grupta hastanede kalış süresi, drenaj ve hava kaçağı durumu, minör ve majör komplikasyonlar, ek cerrahi müdahale yapılıp yapılmadığı ve operatif mortalite parametreleri karşılaştırıldı.

Bulgular: Gruplar arasında hastanede kalış, drenaj süresi, hava kaçağı süresi, komplikasyon, majör komplikasyon ve operatif mortalite açısından anlamlı fark saptanmadı. İmmünoterapi grubunda 2 hasta peroperatif olarak inop kabul edildi.

Sonuç: Neoadjuvan tedavide kemoterapiye immünoterapinin eklenmesi hastalarda morbidite ve mortaliteye yol açmaz ve onkolojik sonuçları göz önüne alındığında cerrahi ve ameliyat sonrası takiplerde güvenli olması nedeniyle uygun hastalarda tercih edilmelidir.

Anahtar kelimeler: İMMÜNOTERAPİ, vats, akciğer kanseri, kemoterapi

Akciğer / Plevra – Onkolojik

S-010

BUZLU CAM NODÜLÜ REZEKSİYONUNDA BOŞUNA MI LENF NODU DİSEKSİYONU YAPIYORUZ?

Veysel Alkan Azaklı[1], Kadir Burak Özer[1], Ekin Ezgi Cesur[4], Suat Erus[1], Pınar Bulutay[2], Serhan Tanju[1], Pınar Fırat[2], Kayhan Çetin Atasoy[3], Mustafa Şükrü Dilege[1]

[1]Koç Üniversitesi Tıp Fakültesi Göğüs Cerrahisi Anabilim Dalı
[2]Koç Üniversitesi Tıp Fakültesi Patoloji Anabilim Dalı
[3]Koç Üniversitesi Tıp Fakültesi Radyoloji Anabilim Dalı
[4]Vkv Amerikan Hastanesi Göğüs Cerrahisi Bölümü

Amaç: Değişen tanı ve tedavi protokollerine göre yıllar içinde buzlu cam nodüllerine yaklaşım değişmekle birlikte malignite riskini değerlendirmede yetersiz kalmaktadır. Ancak son zamanlarda yapılan çalışmalarda buzlu cam lezyonlarının büyük çoğunluğunda erken evre primer akciğer kanseri saptanmakta ve invaziv komponent görülebilmektedir. Bu çalışmada lezyon çapının radyolojik olarak 2 cm'den küçük olduğu buzlu cam, semisolid ve solid lezyonlarların primer akciğer kanseri çıkma sıklığı, tümör tipleri, plevral invazyon, post-operatif komplikasyonlar ve patolojik parametreler açısından karşılaştırılması amaçlanmıştır.

Yöntem: Kasım 2014 – Ağustos 2023 yılları arasında akciğer rezeksiyonu yaptığımız 1100 hasta retrospektif olarak incelendi. Radyolojik olarak 2cm'den küçük buzlu cam, solid ve semisolid yapıdaki tanısız nodülü olan, malignite öyküsü olmayan PET-BT'de kitle dışında veya kitlede de tutulumu olmayan 209 hasta çalışmaya dahil edildi. Tüm radyoloji raporları tecrübeli tek bir torasik radyoloji doktoru tarafından raporlandı. Lezyonların radyolojik görüntülerine göre hastalar buzlu cam, solid ve semisolid olarak üç gruba ayrıldı. Gruplar, tümör boyutu, plevral invazyon, intraalveolar yayılım, nodal tutulum, post-operatif komplikasyon ve operatif mortalite açısından değerlendirildi.

Bulgular: Akciğer rezeksiyonu yapılan 1100 hastadan kriterleri karşılayan 209 hasta tespit edildi. Bunlardan 148 hasta solid, 33 hasta pür buzlu cam, 28 hasta semisolid lezyona sahipti. 209 hastanın 164'ünde (%78,4) primer akciğer kanseri saptandı. Solid lezyonların %75'inde (112/148), pür buzlu cam lezyonlarının %85'inde (28/33), semisolid lezyonların %85'inde (24/28) primer akciğer karsinomu saptandı. Patoloji sonucu bening raporlanan 35 hastanın 16'ünde granülom, 10 hastada hamartom, 2 pnömoni, 6 lenfadenopati, 1 hemoraji ve 1 fibroz saptandı. Her 3 grup arasında tümör boyutları açısından anlamlı farklılık saptanmadı. Buzlu cam lezyonu olan 1 hastada ve semisolid 2 hastada PL1 seviyesinde plevral invazyon saptandı. Buzlu cam lezyonu olan 1 hasta ve semisolid 1 hastada intraalveolar yayılım saptandı. Semisolid ve buzlu cam lezyonu olan hiçbir hastada lenf nodu tutulumu görülmedi (0/61). Gruplar arasında post-operatif komplikasyon açısından anlamlı fark görülmedi ve hiçbir hastada operatif mortalite izlenmedi.

Sonuç: Sonuç olarak; yaptığımız analizde 2cm'den küçük buzlu cam nodülü saptanan hastaların çoğunluğunda primer akciğer kanseri saptanmıştır. Bu küçük ve masum gözüken tümörlerde invaziv komponent görülebilmektedir. Minimal invaziv cerrahinin de yaygınlaşması ile post-operatif komplikasyon riskinin de az gözlendiği akciğer rezeksiyonu yaklaşımının da buzlu cam nodüllerinde güvenle uygulanabileceğini düşünüyoruz. Bizim çalışmamızda hiç görülmemiş olsa da, 2 cm'den küçük pür veya kısmen buzlu cam lezyonlarında lenf nodu diseksiyonu yapmamak için ileri düzeyde çalışmalara ihtiyaç vardır.

Anahtar kelimeler: buzlu cam, nodül, vats, akciğer kanseri

Mediyasten

S-011

İNTRATORASİK EKSTRAPULMONER LEZYONLAR VE CERRAHİ TEDAVİSİ

Oğuzhan Turan[1], Mehmet Akif Ekici[1], İbrahim Ethem Özsoy[1], Mehmet Akif Tezcan[1], Bayram Metin[1], Emre Gedik[1], Osman Talha Uğur[1]

[1]Sağlık Bilimleri Üniversitesi, Kayseri Şehir Eğitim Ve Araştırma Hastanesi

Amaç: Bu çalışmada intratorasik ekstrapulmoner lezyonlar ve cerrahi tedavi sonuçlarını sunmayı amaçladık.

Materyal ve Metot: Kliniğimizde 2019-2023 yılları arasında intratorasik ekstrapulmoner lezyonu olan 31 hasta opere edildi. Olgular retrospektif olarak değerlendirildi.

Bulgular: Olguların 11'i (%35.5) erkek ve 20'si (% 64.5) kadındı. Ortalama yaş 41.5±15.9 (21-62 yaş) idi. Histopatolojik tipler; 6 schwannoma (Resim 1), 6 perikardiyal kist, 6 timoma, 4 bronkojenik kist, 2 tiroid papiller ca, 2 benign mezenkimal tümör, 2 lenfoma, 1 paraganglioma, 1 ganglionöroblastoma ve 1 liposarkom idi. Olguların 15'ine (%48.3) torakotomi, 14'üne (%45.2) VATS, ikisine (%6.5) ise sternotomi ile müdahale edildi. Torakotomi cerrahisi sonrası hastanede ortalama yatış süresi 7.3 ± 3.2 gün iken VATS sonrası 4.5 ± 1.5 gün idi. Olguların hiçbirinde mortalite gözlenmedi.

Sonuç: İntratorasik ekstrapulmoner lezyonlarda asıl tedavi cerrahidir. VATS yapılanlarda işlem süresi ve postoperatif hastanede yatış süresi daha kısadır. Günümüzde VATS torakotominin yerini büyük oranda almaya başlamıştır.

Anahtar kelimeler: VATS, Cerrahi, Kist, Kitle

Ekstrapulmoner kitle lezyonu(kırmızı ok)

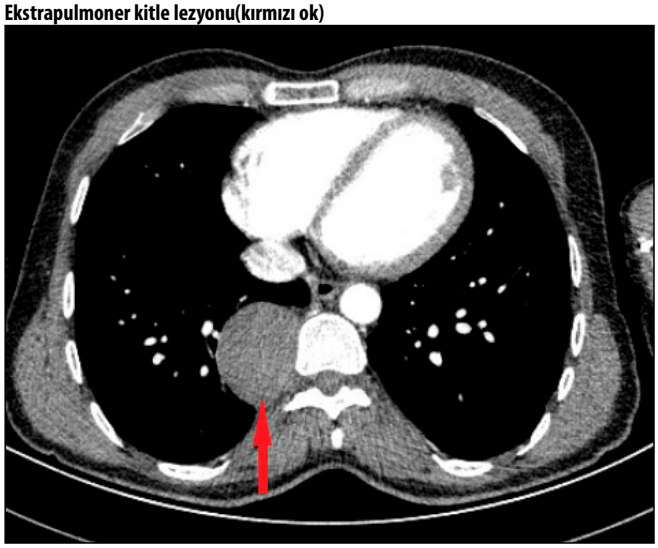

Diyaframm

S-013

UNİPORTAL TORAKOSKOPİK DİYAFRAM PLİKASYONU UYGULANAN 44 VAKANIN RETROSPEKTİF ANALİZİ: 10 YILLIK DENEYİM

İlhan Ocakcıoğlu[1], Ahmet Gökhan Gündoğdu[1]

[1]İstanbul Sancaktepe Şehit Prof. Dr. İlhan Varank Suam, Göğüs Cerrahisi Kliniği

Amaç: Diyaframm paralizi ve eventrasyonu nefes darlığının klinik değerlendirilmesinde ya da radyolojik incelemeler sırasında tesadüfen saptanan nadir patolojilerdir.Yükselmiş olan diyaframm akciğeri sıkıştırarak solunum anormalliklerine neden olabilir. Günümüzde her ne kadar video yardımlı torakoskopik cerrahinin (VATS) kullanım sıklığı ve endikasyonları artmış olsada, diyaframm paralizi ya da eventrasyonun cerrahi tedavisinde yaygın olarak torakotomi tercih edilmektedir. Literatürde yer alan az sayıdaki çalışmalar çoğunlukla multiport ya da hibrid çalışmalardan oluşturmaktadır.

Çalışmamızda torakotomi ya da multiportal torakoskopik yaklaşım yerine, uniportal olarak diyaframm plikasyonu uyguladığımız 44 hastanın klinik sonuçlarını ve yöntemin uygulanabilirliğini sunmayı amaçladık.

Gereç ve Yöntem: 2013-2023 yılları arasında uniportal VATS diyaframm plikasyonu uygulanan 44 semptomatik hastanın klinik verileri retrospektif olarak değerlendirildi. Preoperatif radyolojik değerlendirme tüm hastalarda akciğer grafisi ve toraks bilgisayarlı tomografisi kullanılarak gerçekleştirildi (Resim 1). Hastalar yaş, cinsiyet, ek hastalık, etyoloji, semptom, semptom süresi, taraf, ameliyat süresi, intraoperatif ve postoperatif komplikasyon, drenaj miktarı, dren kalış süresi, hastanede yatış süresi, preoperatif ve postoperatif akciğer fonksiyon testleri (FEV1), MRC dispne skoru, vizüel analog skala (VAS), narkotik analjezik kullanımı, yoğun bakım ihtiyacı, takip süresi ve nüks açısından değerlendirildi.

Bulgular: Kırk dört hastanın 27'si erkek 17'i kadın idi. Yaş ortalaması 50.6 ± 12.6 yıl idi. Diyaframm patolojisi 28 hastada sol, 16 hastada sağ tarafta idi. Ortalama ameliyat süresi 45.7 ± 10.1 dakika idi. Hastaların tamamında torakoskopik olarak diyaframm plikasyonu gerçekleştirildi ve torakotomi ihtiyacı gerekmedi (Resim 2). Ortalama hastanede kalış süresi 3.2 ± 1.2 gün olup takip süresince hastaların hiçbirinde nüks gelişmedi.

Sonuç: Uniportal VATS diyaframm plikasyonu düşük ağrı skorları, düşük morbidite oranları, kısa hastanede kalış süresi ve daha iyi estetik sonuçlar ile geleneksel yaklaşım olan torakotominin yerine kullanılacak minimal invaziv bir cerrahi yaklaşımdır ve aynı derecede etkili olabilir.

Anahtar kelimeler: Diyaframm paralizi, Plikasyon, VATS

Toraks bilgisayarlı tomografide (BT) yükselmiş sol diyaframm

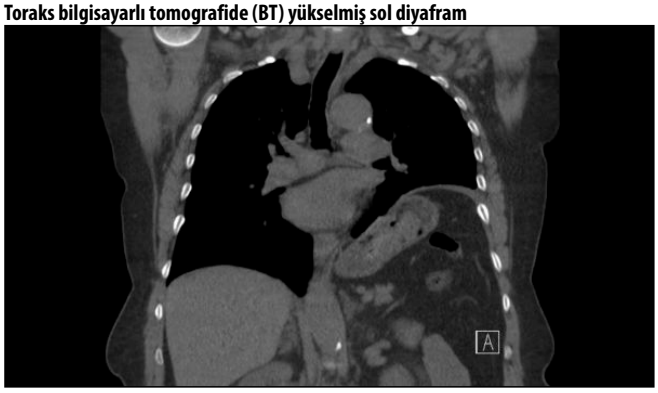

2A: Torakoskopik plikasyon 2B: Plikasyon sonrası diyaframm görünümü 2C: Cerrahi kesi

Özofagus

S-014

ÖZOFAGUS PERFORASYONUNDA MORTALİTEYE ETKİ EDEN FAKTÖRLER

Gökhan Kocaman[1], Şebnem Dursun[1], Kübra Alphan Kavak[1], Saliha Yılmaz[1], Yusuf Kahya[1], Bülent Mustafa Yenigün[1], Murat Özkan[1], Cabir Yüksel[1], Ayten Kayı Cangır[1], Hakan Kutlay[1], Rıfat Murat Akal[1]

[1]Ankara Üniversitesi Tıp Fakültesi Göğüs Cerrahisi Anabilim Dalı

Giriş: Özofagus perforasyonu tanı ve tedavisi klinisyen için çeşitli zorluklar içermektedir. Mortalitesi %20-40 civarındadır.

Görece nadir görülmesi, klinik deneyim azlığı nedeniyle tanı ve tedavisinde yerleşik kılavuzlar bulunmamaktadır. Tedavisinde gözlem, endoskopik ve cerrahi tedaviler bulunmakla beraber, kime hangi tedavinin yapılacağı konusunda fikir birliği bulunmamaktadır. Biz de bu nedenle kliniğimizde özofagus perforasyonu nedeniyle tedavi uyguladığımız hastaların özelliklerini inceleyerek hastane içi mortaliteye etki eden faktörleri tespit etmeyi amaçladık

Yöntem: Kliniğimize 2010-2023 yıllarında özofagus perforasyonu nedeniyle başvuran 21 hastanın kayıtları geriye dönük incelendi. Trakeoözofagiyal fistül, cerrahi sonrası kaçak ya da perforasyon izlenen hastalar çalışma dışı bırakıldı. Tanı endoskopi, oral opaklı BT veya özofagografi ile konuldu. Müdahale kararı ve yöntemi cerrahın tercihlerine göre belirlendi. Hastaların yaş, cinsiyet, perforasyon sebebi, teşhis süresi, plevral yayılım, lokalizasyonu, operasyon ve perforasyon risk skorları (PRS) hesaplanarak hastane içi mortalite ile ilişkileri analiz edilmiştir. Perforasyon risk skoru hastaların yaş, taşikardi, lökositoz, plevral efüzyon durumu, ateş, perforasyonun sınırlanma durumu, solunum güçlüğü, tanıya kadar geçen süre, kanser varlığı ve hipotansiyon ayrı ayrı puanlanıp toplanarak hesaplanmıştır.

Bulgular: Hastaların 9'u kadın 12' si erkek olup yaş ortalaması 53 idi. 9 hasta iatrojenik (endoskopi, servikal vertebra operasyonu, entübasyon), 6 hastada yabancı cisim (tavuk kemiği, ambalajlı ilaç), 2 hasta spontan (kusma sonrası, larinks ca), 1 hasta travmatik (kurşunlanma) perforasyon mevcut iken 3 hastada perforasyon sebebi belirlenemedi. 4 (%23.5) hastada mortalite izlendi (Tablo 1) Hastalar mortalite gelişme durumuna göre ikiye ayrılıp analiz edildiğinde sadece perforasyon bölgesinin sağkalıma etki ettiği görüldü. (Tablo 2)

Sonuç: Servikal perforasyon gelişen hastalarda mortalite izlenmemesi literatür ile uyumludur. Perforasyon risk skoru ile ilgili prospektif çalışmalar bulunmamasına rağmen hem mortaliteyi öngörmede hem de tedavi seçiminde önemli olabileceği bilinmektedir. PRS >5 olan hastalarda mortalite riski artmaktadır ve cerrahi tedaviler ön plana çıkmaktadır. Serimizde mortalite gelişen ve gelişmeyen hastaların PRS ortalamaları arasında istatistiksel olarak anlamlı olmasa da ciddi farklılık olduğunu görüyoruz (sırasıyla 7.5/4, p=0.240) Ayrıca mortalite gelişen 2 hastanın PRS'leri 5'in altında olup bu hastalarda cerrahi dışı tedaviler ön planda tutulabilirdi.

Anahtar kelimeler: Özofagus perforasyon, Mediastinit, Yabancı cisim

Kaynaklar

1. Skinner DB, Little AG, DeMeester TR. Management of esophageal perforation. Am J Surg. 1980;139:760–64.
2. Vidarsdottir H, Blondal S, Alfredsson H, Geirsson A, Gudbjartsson T. Oesophageal perforations in Iceland: a whole population study on incidence, aetiology and surgical outcome. Thorac Cardiovasc Surg. 2010 Dec;58(8):476-80. doi: 10.1055/s-0030-1250347. Epub 2010 Nov 25. PMID: 21110271.

Tablo 1. Hastaların genel özellikleri

Hasta No	*Yaş*	*Cinsiyet*	*Sebep*	*Lokalizasyon*	*Plevral yayılım*	*Teşhis süresi (<24 sa:1 >24sa:2)*	*Yaklaşım*	*PRS*	*Mortalite*
1	61	E	İatrojenik	Servikal	0	1	Medikal Tedavi	6	0
2	47	K	İatrojenik	Servikal	0	2	Servikal drenaj	5	0
3	57	E	Spontan (emezis)	Torakal	1	1	Sol TR+Primer onarım	11	0
4	35	E	Travmatik	Torakal	0	1	Özofajektomi	3	1
5	73	E	Bilinmiyor	Servikal	0	2	Servikal drenaj	5	0
6	58	K	Spontan	Servikal	0	2	Sağ TR+Drenaj	14	0
7	70	E	Yabancı cisim	Torakal	0	2	Laparotomi+Drenaj	11	1
8	50	E	İatrojenik	Servikal	0	2	Servikal Drenaj	6	0
9	50	K	İatrojenik	Servikal	0	1	Servikal kesi+Primer onarım	2	0
10	19	E	İatrojenik	Servikal	0	2	Servikal kesi+Primer onarım	2	0
11	60	K	Bilinmiyor	Servikal	0	2	Medikal tedavi	2	0
12	56	K	Yabancı cisim	Torakal	1	1	Sol TR+Primer onarım+Stent	4	1
13	49	K	Yabancı cisim	Torakal	1	1	Sol TR+Primer onarım	1	0
14	63	K	İatrojenik	Servikal	0	2	Servikal kesi+Primer onarım	3	0
15	29	E	İatrojenik	Servikal	0	2	Servikal kesi+Primer onarım	2	0
16	58	K	Yabancı cisim	Servikal	0	1	Servikal kesi+Primer onarım	4	0
17	48	E	İatrojenik	Servikal	1	1	Sağ TR+Servikal kesi+Primer onarım	3	0
18	52	E	Yabancı cisim	Servikal	1	2	Sağ TR+Drenaj	6	0
19	72	K	İatrojenik	Torakal	1	2	Özofajektomi	15	1
20	53	E	Bilinmiyor	Torakal	1	2	Özofajektomi	13	0
21	68	E	Yabancı cisim	Servikal	0	2	Medikal tedavi	2	0

Tablo 2. Mortalite ve hasta özellikleri analiz sonucu

Özellik, n (%)	*Mortalite*		*P*
	Var	*Yok*	
Yaş (ortalama)	52.6	58.6	0.473
Cinsiyet			0.749
Kadın	7 (41.2)	2 (50)	
Erkek	10 (58.8)	2 (50)	
Sebep			0.411
İatrojenik	8 (47.1)	1 (25)	
Diğer	9 (52.9	3 (75)	
Lokalizasyon			0.001
Servikal	14	0	
Torakal	3	4 (100)	
Plevral Yayılım			0.442
Var	5 (29.4)	2 (50)	
Yok	12 (70.6)	2 (50)	
Teşhis süresi			
<24 sa	6	2 (50)	
>24 sa	11	2 (50)	
Yaklaşım			0.240
Medikal	3 (17.6)	0	
Cerrahi	14 (82.4)	4 (100)	
PRS (ortanca)	4	7.5	0.240

Mediyasten

S-015

TİMOMA HİSTOLOJİK ALT TİPLERİNDE MASAOKA EVRESİNE VE PROGNOZA ETKİ EDEN FAKTÖRLERİN ANALİZİ

Tamer Direk[1], Gökhan Kocaman[2], Bülent Mustafa Yenigün[2], Ayten Kayı Cangır[2], Hakan Kutlay[2]

[1]Ankara Bilkent Şehir Hastanesi Göğüs Cerrahisi Kliniği
[2]Ankara Üniversitesi Tıp Fakültesi Göğüs Cerrahisi Anabilim Dalı

Giriş: Timoma evrelemesinde TNM ve Masaoka-Koga evreleme sistemi kullanılmakla birlikte hastalığın prognozu, evresine göre şekillenmektedir. Ancak prognozun ve sağkalımın belirlenmesinde tümör evresi dışında ek parametreler de araştırılmaktadır.

Amaç: Bu çalışmada timoma nedeniyle cerrahi uygulanan hastalarda, prognoza etki edebilecek demografik, laboratuvar ve patolojik verilerin saptanması hedeflendi ve bu verilerle 5 yıllık genel sağkalım ve hastalıksız sağkalım analizleri yapıldı.

Gereç ve Yöntem: Ankara Üniversitesi Tıp Fakültesi Göğüs Cerrahisi Anabilim Dalı'nda Ocak 2000 - Haziran 2018 tarihleri arasında ön mediastende kitle saptanan 201 hastadan cerrahi uygulananlar listelendi (n: 158). Patoloji sonuçlarına göre timik karsinom (n:9) ve nadir timoma varyantları (n:10) çalışma dışı bırakıldı. 139 hasta çalışmaya dahil edilip retrospektif olarak incelendi. Çalışma Helsinki Deklerasyonu kararlarına, hasta hakları yönetmeliğine ve etik kurallara uygun olarak planlandı. Preoperatif değerlendirmede yaş, hemogram ve biyokimya testleri, görüntüleme sonuçları kullanıldı. Patoloji sonuçlarında WHO histopatolojik sınıflandırması, tümör boyutu, tümör ağırlığı dökümante edildi. Evrelemede Modifiye Masaoka (Masaoka-Koga) evrelemesi ve 8. TNM evrelemeleri ayrı ayrı esas alındı.

Bulgular: Hastalara ait genel özellikler tablo 1 ve tablo 2'de gösterilmiştir. Cerrahi sonrasında patoloji sonuçları tablo 3'te gösterilmiştir.

Hastaların 5 yıllık genel sağkalım oranı %96, ortalama sağkalım süresi 88 ay olarak hesaplandı. Yapılan analizlerde istatistiksel olarak anlamlı bulunan veriler tablo 4'te gösterilmiştir.

Bütün TNM evreleri arasında sağkalım farkları istatistiksel olarak anlamlı bulundu (p: 0,003). Ancak Masaoka-Koga evreleri arasında sağkalım farkları istatistiksel olarak anlamlı saptanmadı (p: 0,097). Ayrıca cerrahi sınır ile sağkalım analizi yapıldığında makroskopik tümör varlığında sağkalım anlamlı düşük saptandı (p: 0,049). Diğer veriler arasında 5 yıllık sağkalımda anlamlı farklar saptanmadı.

Hastaların 5 yıllık hastalıksız sağkalım oranı %92, ortalama hastalıksız sağkalım süresi 40,9 ay olarak hesaplandı. Myastenia gravis (MG) tanısı olmayanlarda (%88 vs %100, p: 0,003) anlamlı düşük hastalıksız sağkalım saptandı.

Bütün Masaoka-Koga evreleri ve bütün TNM evreleri arasında hastalıksız sağkalım farkları istatistiksel olarak anlamlı bulundu (sırasıyla p: 0,001 ve p: 0,001). Neoadjuvan tedavi almayan hastalarda hastalıksız sağkalım tedavi alanlara göre anlamlı olarak daha yüksek bulundu (p: 0,02). Diğer veriler arasında hastalıksız sağkalımda anlamlı farklar saptanmadı.

Sonuç: Bu çalışamda timoma nedeniyle cerrahi uygulanan hastalarda, prognoza etki edebilecek demografik, laboratuvar ve patolojik faktörlerin saptanmasını hedeflendi. Histopatolojik sınıflandırma ve tümör evresi dışında yaş, cinsiyet, sigara kullanımı, MG varlığı, temiz cerrahi sınır, eşlik eden malignite ve neoadjuvan tedavi sağkalımı ve hastalıksız sağkalımı etkileyen faktörler olduğu saptandı.

Anahtar kelimeler: timoma, prognoz, genel sağkalım, hastalıksız sağkalım

Kaynaklar

1. Regnard JF, Magdeleinat P, Dromer C, Dulmet E, et al. Prognostic factors and long-term results after thymoma resection: a series of 307 patients. J Thorac Cardiovasc Surg. 1996 Aug;112 (2):376-84.
2. Okumura M, Ohta M, Tateyama H, Nakagawa K, et al. The World Health Organization histologic classification system reflects the oncologic behavior of thymoma: a clinical study of 273 patients. Cancer 2002 Feb 1;94(3):624-32.
3. Gawrychowski J, Rokicki M, Gabriel A, Lackowska B, Czyzewski D. Thymoma--the usefulness of some prognostic factors for diagnosis and surgical treatment. Eur J Surg Oncol. 2000 Apr;26(3):203-8.
4. Ried M, Eicher MM, Neu R, Sziklavari Z, Hofmann HS. Evaluation of the new TNM-staging system for thymic malignancies: impact on indication and survival. World J Surg Oncol. 2017 Dec 2;15(1):214
5. Liang G, et al. Comparison of the Masaoka-Koga staging and the International Association for the Study of Lung Cancer/the International Thymic Malignancies Interest Group proposal for the TNM staging systems based on the Chinese Alliance for Research in Thymomas retrospective database. J Thorac Dis. 2016 Apr;8(4):727-37
6. Safieddine N, Liu G, Cuningham K, Ming T et al. Prognostic Factors for Cure, Recurrence and Long-Term Survival After Surgical Resection of Thymoma. J Thorac Oncol. 2014;9: 1018–1022

Tablo 1. Hastaların Genel Özellikleri

Hasta Özellikleri	Sayı	Yüzde
Yaş		
>65	23	16
≤65	116	84
Cinsiyet		
E	79	55
K	63	45
Semptom		
Var	106	76,2
Yok	33	23,8
MG		
Var	43	31
Yok	96	69
Sağkalım Durumu		
Hayatta	122	87,7
Hayatta değil	17	12,3
Malignite Öyküsü		
Var	7	5,1
Yok	132	94,9
Sigara		
Hiç içmedi	74	53,2
İçiyor veya bırakmış	65	46,8
Nüks		
Var	10	7,2
Yok	129	92,8

Tablo 2. Hastaların Genel Özellikleri (Devamı)

Hasta Özellikleri	Sayı	Yüzde
Cerrahi Yaklaşım		
Median Sternotomi	103	74,1
Sol Torakotomi	18	12,9
Sol VATS	1	0,7
Sol RATS	1	0,7
Sağ Torakotomi	14	10,2
Sağ VATS	1	0,7
Sağ RATS	1	0,7
Cerrahi Uzanım		
Timomektomi	90	64,7
Timotimektomi	49	35,3
Neoadjuvan Tedavi		
Var	15	10,8
Yok	124	89,2
Adjuvan Tedavi		
Var	80	57,6
Yok	59	42,4

Tablo 3. Patolojik Özellikler

	Sayı	Yüzde
WHO		
Tip A	10	7,2
Tip AB	48	34,5
Tip B1	30	21,6
Tip B2	29	20,9
Tip B3	22	15,8
Masaoka Evreleme		
Evre I	39	28
Evre IIa	69	49,6
Evre IIb	2	1,5
Evre III	23	16,5
Evre IVa	5	3,7
Evre IVb	1	0,7
TNM Evre		
Evre I	111	79,8
Evre II	7	5
Evre IIIa	14	10,1
Evre IIIb	1	0,7
Evre IVa	4	2,9
Evre IVb	2	1,5
Cerrahi Sınır		
R0	109	78,4
R1	26	18,7
R2	4	2,9
Metastatik Lenf Nodu		
N0	134	87,7
N1	5	12,3

Tablo 4. Sağkalım Analizinde İstatistiksel Olarak Anlamlı Saptanan Veriler

Cinsiyet	Kadın	%100	p: 0,021
	Erkek	%92,5	
Myastenia Gravis	Var	%100	p: 0,006
	Yok	%93	
Ek Malignite	Var	%62	p: 0,001
	Yok	%96	
Sigara Öyküsü	Var	%83	p: 0,004
	Yok	%100	
İleri Yaş	>50 yaş	%82	p: 0,01
	<50 yaş	%100	
Masaoka-Koga Evresi	Erken	%97	p: 0,003
	İleri	%89	

Diyafram

S-016

DİYAFRAM EVANTRASYONLARINDA CERRAHİ TEDAVİ YAKLAŞIMLARI: VATS/TORAKOTOMİ KARŞILAŞTIRMASI

Mehmet Gökhan Pirzirenli[1], Caner İşevi[1], Selçuk Gürz[1], Esra Nur Civil[1], Feyza Bahar Doğan[1], Yasemin Bilgin Büyükkarabacak[1], Ahmet Başoğlu[1]

[1]Ondokuz Mayıs Üniversitesii Tıp Fakültesi

Amaç: Bu çalışmada diyafram evantrasyonu nedeniyle VATS/ torakotomi yapılan hastalarda postoperatif diyafram regresyon derecesinin karşılaştırılması amaçlanmıştır.

Materyal-metot: hastalara ait veriler tablo 1 'de, istatistiksel veriler tablo 2 de sunulmuştur. Çalışmamızın sonuçlarında her iki yöntemde de diyafram regresyon derecesi benzedi. Bulgular istatistiksel olarak anlamlıydı.(p=0,544)Komplikasyon görülmedi

Sonuç: Diyafram evantrasyonlarında hastalarda VATS güvenle ve efektif olarak kullanılabilir.

Anahtar kelimeler: diyafram, evantrasyon, VATS, Torakotomi

Tablo1.hastalara ait veriler

	n	Ort HKS (gün)	Yöntem Plikasyon	Yöntem Protez	Regresyon derecesi 2 kot	Regresyon derecesi 3 kot	Regresyon derecesi benzer
Cinsiyet							
Kadın	18						
erkek	10						
Yaş ortalaması	56,027±12,14						
Etyoloji							
İdiopatik	21						
Travmatik	15						
Semptomlar							
Dispne	10						
Ağrı	15						
GIS	6						
Taraf							
Sağ	10						
Sol	26						
Torakotomi	23	6	14	9	7	10	6
VATS	13	3	13	0	6	4	3

HK: Hastanede kalış süresi, GIS: Gastrointestinal şikayetler, VATS: Video asisted thoracoscopic surgery

Tablo 2. Diyafram regresyonunun yönteme göre istatistiksel karşılaştırılması

Fark	Ameliyat Metodu: Torakotomi n (%)	Ameliyat Metodu: Vats n (%)	χ^2	p
Benzer	6 (26,1)	3 (23,1)	0,943	0,624
2 kot	7 (30,4)	6 (46,2)		
3 Kot	10 (43,5)	4 (30,8)		
Toplam	23 (100,0)	13 (100,0)		

Özofagus

S-017

ÖZOFAGUS PERFORASYONU: CERRAHİ TEDAVİ OLGU SERİMİZ

Bekir Elma[1], Hilal Zehra Kumbasar Danacı[1], Ahmet Uluşan[1], Maruf Şanlı[1], Ahmet Ferudun Işık[1]

[1]Gaziantep Üniversitesi Tıp Fakültesi Şahinbey Araştırma Ve Uygulama Hastanesi

Giriş: Özofagus perforasyonları yüksek mortaliteye sebep olan komplikasyonları (sepsis,mediastinit vb.) dolayısıyla acil müdahale gerektiren olgulardır. Erken tanı ve erken cerrahi müdahale önemini korumaktadır. Bu olgu serisi ile farklı etyoloji ve semptomlarla gelen özofageal perforasyonlar için cerrahi tedavi yaklaşımlarımızı ve tecrübemizi sunmayı amaçladık.

Gereç ve Yöntem: Bu çalışmada Ocak 2012-Ağustos 2023 yıllarında kliniğimizde cerrahi tedavi yaptığımız özofagus perforasyonu olan 25 hasta retrospektif olarak incelendi. Vakalar; demografik özellikleri, etyolojileri, komorbiditeleri, semptomlar, kullanılan cerrahi teknikler, postoperatif komplikasyonlar ve sağkalım açısından incelenmiştir.

Bulgular: Olguların ortalama yaşı 44 (6-86) olarak hesaplandı. Kadın hasta sayısı 7, erkek hasta sayısı 18 idi. (K/E~0,38) Olgularımızın etyolojisine baktığımızda en sık sebep literatüre uygun olarak 11 olgu ile iatrojenik yaralanmalardı. Diğer sebepler sıklık sırasına göre , travma (n=5), spontan (n=5), özofageal yabancı cisim (n=4) olarak tespit edildi.

Vakalarda görülen semptomlar; etyolojiye ve tanı alma zamanına göre değişkenlik göstermektedir. En sık görülen semptomlar; Endoskopik girişimlere bağlı perforasyonlarda karın ve sırt ağrısı, yabancı cisme bağlı perforasyonlarda takılma hissi ve yutma güçlüğü, spontan perforasyonlarda ise hastaların hem komorbiditelerinin fazla olması hemde tanı alma süresinin gecikmesi sebebi ile semptomlar perforasyona bağlı gelişen komplikasyona göre değişmektedir.

Olgu serimizde perforasyon bölgeleri perforasyonun etyolojisine göre tanımlandı: Travma öyküsü olan hastalarda çağunlukla servikal bölge (n=4, %60), spontan perforasyonlar için özofagus alt uç (n=5, %100), iatrojenik perforasyonlarda özofagus distal 1/3 (n=8, %80) 'tür.

Hastalarımıza özofagus primer onarımı (n=19), kolon interpozisyonu (n=3), Ivor-Lewis (n=2), parsiyel özefajektomi-özofagus diversiyonu (n=1) yapıldı. Cerrahi müdahale sonrası komplikasyon oranımız ~%34'tür. En sık görülen komplikasyonlar anastomoz kaçağı (~%8) ve mediastinit (~%8)'tir. Cerrahi sonrası komplikasyonlara bağlı yeniden operasyon gereken hasta sayısı 7 (~%28)'dir. Ortalama hastanede yatış süresi 20,2 (4-48) gündür. Özofagus perforasyonu ilişkili mortalite oranı (n=7, ~%4)'tür. En sık ölüm sebebi sepsis/septik şok (n=5, ~%20) olarak tanımlanmıştır. Mortalite gelişen hastalarda en sık etyoloji spontan perforasyonlar (n=4, %57)'dır. Spontan perforasyonların geç tanı alması temel sebep olarak değerlendirilmiştir.

Sonuç ve tartışma: Özofagus perforasyonları özofagusun doğası gereği yaşamı tehdit eden perforasyonlardır. Erken tanı ve erken cerrahi müdahale hayat kurtarıcıdır. Özofagus perforasyonlarında standart bir cerrahi yaklaşım olmaması bu olguların cerrahi tedavi ve postoperatif takip süreçlerinde cerrahın tecrübesini ön plana çıkarmaktadır.

Anahtar kelimeler: Özofagus Perforasyonu, Özofajektomi, Mediastinit, Spontan Özofagus Perforasyonu

Tablo 1.

İatrojenik Perforasyon Sebepleri	*Endoskopi*	*Açık cerrahi*	*RT Özefajit*	*Ö. Stent*	*Balon Dilatasyon*
Olgu Sayısı	5	2	1	1	2

Trakea

S-018

TRAKEAL STENOZ /TRAKEOMALEZİ OLUŞTURAN DEV TİROİDLER

Güldane Sarıoğlan[1], Argün Kış[1], Gökhan Öztürk[1], Nur Demet Pınar[1], Halil Sevimli[1], Ümit Aydoğmuş[1]

[1]Pamukkale Üniversitesi Göğüs Cerrahisi Anabilim Dalı

Giriş: Dev guatr , benign olsa bile trakeomalezi geliştirmeye daha yatkındır.(1)Üçüncü basamak bir merkezde retrosternal guatrlı hastalarda sternotomi ihtiyacı, tiroidektomi sonrası trakeomalezi görülme sıklığını değerlendirdik. Ciddi trakeal stenoza neden olan,retrosternal uzanım gösteren guatrlı 10 olguyu inceledik. Tiroidektomi sonrası ek işlem gerekip gerekmeyeceğini değerlendirdik.

Olgu: Nefes darlığı, stridor, boyunda şişlik nedeniyle kliniğe başvuran, dev tiroidi olan retrosternal uzanım gösteren trakeal bası oluşturan 10 hastayı inceledik. Hastalar genel cerrahi ile birlikte ameliyat edildi . Olgular 2019-2023 arası, 53-78 yaş aralığında olup 3 erkek, 7 si kadındı.

Operasyonda 3 hastaya sternotomi açıldı.Sternotomi açılan 2 hastada trakeaomalezi izlenmedi, 1 hastaya trakeaomalezi nedeniyle trakeostomi sonrası t tüp stent yerleştirildi. Hasta 4 aydır t tüp stent ile takip edilmektedir.

Sternotomi ihtiyacı olmayan 7 olgunun 3 üne trakeal stenotik stent yerleştirildi, 1 hastaya t tüp stent yerleştirildi, 3 üne trakeostomi açıldı. Trakeostomi açılan 2 hastaya daha sonra t tüp stent yerleştirildi. 1 hastanın t tüpü 1 yıl sonra sonlandırıldı. Patolojisi papiller karsınom olan t tüp stent ile takip edilen 1 hasta 3 ay sonra ex oldu. Son hasta meduller tiroid karsinom olup 3 yıldır trakeostomi ile takip edilmektedir.

Stenotik stentli 3 hastanın birinin 6 ay sonra stenti sonlandırıldı, biri 4 yıldır stenotik stent ile takip edilmekte ve son hasta 1 yıldır stenotik stent ile takibi sonrası trakeal malezi olması üzerine 3 aydır t tüp stent yerleştirilerek takibe devam edilmektedir. Tüm hastaların trakeal stenoz ve tarakeal malezi varlığı fiberoptik bronkoskopi (FOB) ile değerlendirildi. Hastaların stent kayması, tıkanma vs nedenlerle hastane başvuruları oldu.Fiberobtik bronkoskopi (FOB) ya da rijit bronkoskopi ile hastalar değerlendirildi.

Tartışma: Trakeal kompresyonu olan hastalarda tiroidektomi sonrası trakeomalezi nadir görülür.(2) Sternotomili tiroidektomi sonrası trakeomalezi görülme sıklığı çok düşüktür. (2). Trakeomalezi gelişimi için olası risk faktörleri ve bunların ameliyat öncesi aranıp aranmayacağı konusunda önemli tartışmalar olmuştur. (2)Trakeomalezi ile ilişkili olduğu düşünülen klinik bulgular, ameliyat öncesi stridor öyküsü, trakeal deviasyon veya kompresyonun radyolojik görüntüleri, retrosternal guatr ve anestezistin entübasyon güçlüğüdür.(1) Örneklem büyüklüğünün küçük olması bu olgu serisinde kıyaslamada en önemli kısıtlılıktır.

Sonuç: Trakeomalezi, trakeanın kesit alanının yarıdan daha aza inmesi, hava yolunun aşırı derecede daralmasıdır. Uzun süreli kompresyona neden olan dev guatrlar trakeamaleziye neden olabilir, solunum sıkıntısı oluşturabilir.(3) Dev guatr vakalarında tiroidektomi sonrası trakeomalezi görülmesi mümkündür ancak

gerekli önlemlerle uzun vadeli komplikasyonlar ve mortaliteden kaçınılabilir (2).

Anahtar kelimeler: Tracheal Stenosis, Substernal Goiter, Sternotomy,Thyroidectomy,Bronchoscopy

Kaynaklar

1) Agarwal, A., Mishra, A. K., Gupta, S. K., Arshad, F., Agarwal, A., Tripathi, M., & Singh, P. K. (2007). High incidence of tracheomalacia in longstanding goiters: experience from an endemic goiter region. World journal of surgery, 31(4), 832–837.
2) Sulaiman, A., Lutfi, A., Ikram, M., Fatimi, S., Bin Pervez, M., Shamim, F., Abbas, S. A., & Iftikhar, H. (2021). Tracheomalacia after thyroidectomy for retrosternal goitres requiring sternotomy- a myth or reality?. Annals of the Royal College of Surgeons of England, 103(7), 504–507.
3) Findlay, J. M., Sadler, G. P., Bridge, H., & Mihai, R. (2011). Post-thyroidectomy tracheomalacia: minimal risk despite significant tracheal compression. British journal of anaesthesia, 106(6), 903–906. https://doi.org/10.1093/bja/aer062

Preop-postop radyolojik görüntüler

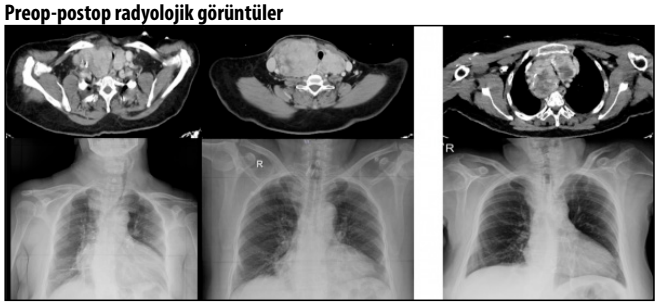

Preop-postop radyolojik görüntüler

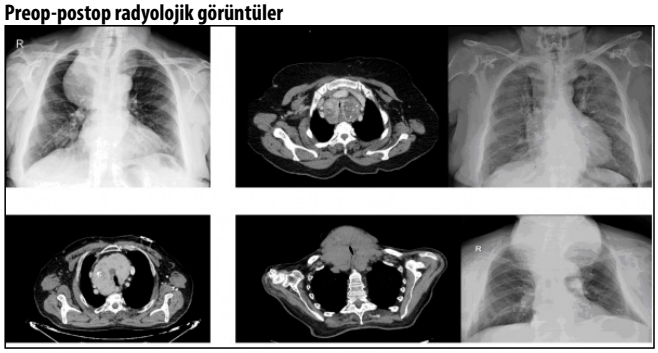

Mediyasten

S-019

OLGU ÖRNEKLERİYLE MEDİASTİNAL KİTLELERDE MULTİDİSİPLİNER YAKLAŞIM

Demet Yaldız[1], Arkın Acar[1], Didem Şamaki[1]

[1]*Manisa Celal Bayar Üniversitesi, Tıp Fakültesi, Göğüs Cerrahisi Anabilim Dalı*

Giriş: Mediastinal kitlelerde tedavi, uygun her hastada cerrahidir. Ancak mediastende yer alan vasküler yapılar veya kalp komşuluğundaki kitlelerin cerrahi tedavisi komplikasyona açıktır. Mediasten patolojilerinde genel yaklaşım, tiroid-paratiroid için genel cerrahi, vasküler-kardiyak patolojiler için kalp-damar cerrahisi, timus, lenfoid doku ve trakea patolojileri için göğüs cerrahisi tarafından yapılmaktadır. Ancak bazı vakalarda multidisipliner yaklaşım, hem hasta güvenliği hem de operatif kür açısından gerekli olmaktadır. Bu yazıda, kliniğimizde multidisipliner olarak planlanıp, opere edilen olgular eşliğinde multidisipliner yaklaşımın önemi vurgulamak amaçlanmıştır.

Materyal ve Metod: Göğüs Cerrahisi Ana Bilim Dalında Haziran 2022-Ağustos 2023 tarihleri arasında preoperatif multidisipliner hazırlık yapılarak göğüs cerrahisi kliniğinde mediastinal kitle nedeniyle opere edilen hastalar değerlendirmeye alındı. Hastaların demografik özellikleri, tanıları, kitlelerin yerleşim yeri ve genel cerrahi ve/veya kalp-damar cerrahi branşlarının planlamaya dahil olma nedenleri ve sonuçları incelendi.

Bulgular: Hastaların dördünde intratorasik uzanım gösteren plonjon guatr, birinde ektopik paratiroid adenomu, birinde kardiyak kitle, birinde ise tiroid kanseri tanısı vardı. İntratorasik plonjon guatr vakalarından biri genel cerrahi tarafından servikal kollar insizyon ile opere edilmeye çalışılmış ancak tiroid dokusu total çıkarılamadığından tarafımıza multidisipliner opere edilmek üzere devredilmişti. Bir diğer plonjon guatr vakasına preoperatif multidisipliner hazırlık yapıldı ancak yalnızca servikal kollar insizyonu ile operasyon tamamlandı. Diğer iki guatr hastası kardiyak bypass hazırlığı yapılarak sternotomi ve kollar insizyon ile opere edildi.

Opere tiroid kanseri tanısı olan hastaya parsiyel sternotomi ile timektomi ve lenf nodu diseksiyonu uygulandı.

Daha önce tiroide sağ tiroid lobektomi ve paratiroid adenektomi öyküsü olan ve hiperkalsemisi sebat eden hastaya, parsiyel sternotomi ile, sol brakiosefalik ven-vena kava süperior bileşkesi komşuğunda saptanan ektopik paratiroid adenom eksise edildi.

Preoperatif değerlendirmede timik kist ön tanısı alan hastaya ilk olarak sağ videotorakoskopi ile eksplorasyon uygulandı. Kitlenin kardiyak orijinli saptanması üzerine median sternotomi ile yaklaşım uygulandı. Olgu kardiyak duvar orijinli sarkom olarak değerlendirilmesi üzerine yalnızca insizyonel biyopsi yapılabildi.

İntraoperatif ve postoperatif komplikasyon izlenmeyen hastalar şifa ile taburcu edildi.

Tartışma ve Sonuç: Mediasten hastalıkları, anatomik yakınlıklar nedeniyle sıklıkla multidisipliner yaklaşımı gerektirir. Ancak bu durum, genellikle intraoperatif konsültasyonlarla yönetilmektedir. Bu da nüks ve rezidü hastalıklara veya tekrarlayan ameliyatlara yol açmaktadır. Her ne kadar, özellikle eğitim kliniklerinde multidisipliner yaklaşım başta zamanlama olmak üzere potansiyel planlama zorluklarına sahip olsa da sonuçların yüz güldürücü olduğunu düşünmekteyiz.

Anahtar kelimeler: Multidisipliner, mediasten hastalıkları, intratorasik kitle

İntratorasik uzanım gösteren plonjon guatr

Timik kist ön tanısı olan kardiyak kitle olgusu

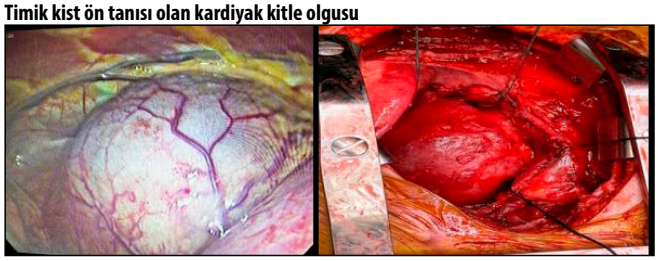

Mediyasten

S-020

EKTOPİK MEDİASTİNAL PARATİROİD ADENOMU: MİNİMAL İNVAZİV CERRAHİ YETERLİ MİDİR?

Mehmet Gökhan Pirzirenli[1], Burçin Çelik[1], Volkan Yılmaz[2], Yasemin Bilgin Büyükkarabacak[1], Caner İşevi[1]

[1]Ondokuz Mayıs Üniversitesi Tıp Fakültesi, Göğüs Cerrahisi Anabilim Dalı, Samsun, Türkiye
[2]İstanbul Başakşehir Çam Ve Sakura Şehir Hastanesi, Göğüs Cerrahisi Kliniği, İstanbul, Türkiye

Amaç: Paratiroid adenomları genellikle tiroid bezlerin alt pollerinde görülmekle birlikte mediastinal, intratiroidal, retroözofageal, intratimik gibi ektopik bölgelerde yerleştiği bildirilmektedir. Ektopik paratiroid dokusunun tanımlanmasında en etkili görüntüleme yöntemi ^{99m}Tc ile işaretli sestamibi sintigrafisidir ve adenomların cerrahi eksizyonu tedavi için yeterlidir. Çalışmanın amacı minimal invaziv cerrahinin ektopik mediastinal paratiroid adenomlarının cerrahi tedavisinde yeterli olduğunu göstermektir.

Gereç ve Yöntem: Kliniğimizde 2013-2023 yılları arasında mediastinal paratiroid adenomu tanısı ile tedavi gören 15 hasta demografik özellikler, klinik, lokalizasyon, tedavi ve sonuçlarına göre geriye dönük olarak değerlendirildi.

Bulgular: Çalışmaya dahil edilen hastaların 9'u erkek, 6'sı kadın olup ortalama yaş 51 (21-83) olarak tespit edildi. En sık görülen semptom halsizlik ve tekrarlayan böbrek taşı hikayesi idi. Biri dışında tüm hastalarda adenomun lokalizasyonu için Tc-99m MIBI SPECT BT kullanıldı. Buna göre adenom lokalizasyonları; aorta: 6 (%40), intratimik: 3 (%20), brakiosefalik ven: 3 (%20) ve diğer 3 (%20) şeklindeydi. Cerrahi tedavi olarak 4 hastada sternotomi ve/veya torakotomi, 11 hastada VATS ve/veya mediastinoskopi uygulandı. Hastaların yatış süresi ortalama 2,8 (1-6) gün, takip süreleri 57 (4-128) ay olarak tespit edildi. Minimal invaziv cerrahi uygulanan hastaların yatış sürelerinin daha kısa olduğu (2,2&5 gün) olduğu görüldü. Bir hasta takip sırasında akciğer ca nedeniyle nedeniyle kaybedildi, diğer hastalar hiperparatiroidi açısından komplikasyonsuz olarak takip edilmektedir.

Sonuç: Ektopik mediastinal paratiroid adenomlarının lokalizasyonunda ^{99m}Tc ile işaretli sestamibi sintigrafisi oldukça başarılı olup, minimal invaz cerrahi özellikle de VATS paratiroidektomi etkili, güvenli ve iyi tolere edilen bir tedavi yaklaşımıdır.

Anahtar kelimeler: adenom, ektopik, mediastinum, paratiroid, VATS

Kaynaklar

1) Isaacs KE, Belete S, Miller BJ, et al. Video-assisted thoracoscopic surgery for ectopic mediastinal parathyroid adenoma. BJS Open. 2019;3(6):743-749.
2) Iihara M, Suzuki R, Kawamata A, et al. Thoracoscopic removal of mediastinal parathyroid lesions: selection of surgical approach and pitfalls of preoperative and intraoperative localization. World J Surg. 2012;36(6):1327-1334.
3) Kumar A, Kumar S, Aggarwal S, et al. Thoracoscopy: the preferred method for excision of mediastinal parathyroids. Surg Laparosc Endosc Percutan Tech. 2002;12(4):295-300.

Mediastinal yerleşimli ektopik paratiroid adenomunun sintigrafik olarak tespiti.

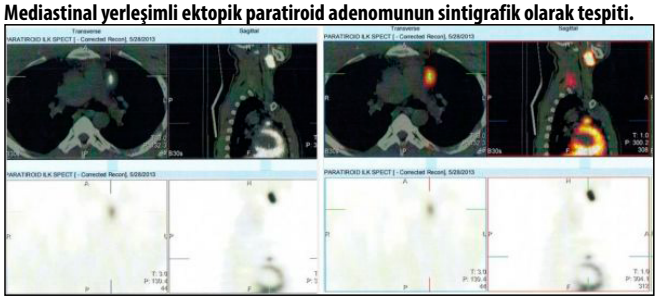

Akciğer / Plevra – Nononkolojik

S-021

AKCİĞER REZEKSİYONLARINDA MİNİMAL İNVAZİV YÖNTEMLERİN POSTOPERATİF AMPİYEM ÜZERİNE ETKİSİ

Selçuk Gürz[1], Mehmet Gökhan Pirzirenli[1], Burçin Çelik[1], Ayşen Şengül[1], Yasemin Büyükkarabacak[1], Halil Kolcu[1], Hilkat Fatih Elverdi[1], Ahmet Başoğlu[1]

[1]Ondokuz Mayıs Üniversitesi Tıp Fakültesi, Göğüs Cerrahisi Anabilim Dalı, Samsun

Amaç: Akciğer cerrahisinde postoperatif ampiyem önemli bir komplikasyondur. Bu çalışmada, anatomik akciğer rezeksiyonu uygulanan hastalarda postoperatif gelişen ampiyemin cerrahi prosedürle ilişkisinin değerlendirilmesi amaçlandı.

Gereç ve Yöntem: Ocak 2017 ile Temmuz 2023 arasında Ondokuz Mayıs Üniveristesi Tıp fakültesi Göğüs Cerrahisi Kliniği'nde anatomik akciğer rezeksiyonu uygulanan 717 hasta retrospektif olarak değerlendirildi. Ampiyem şüphesiyle tetkik edilen 50 hasta incelendi ve ampiyem tanısı ile tedavi edilen 26 hasta çalışmaya dahil edildi. Tüm hastalara, hastanemiz cerrahi öncesi proflaksi protokolü uygulandı. Hastalar demografik veri, etyoloji, cerrahi prosedür, rezeksiyon tipi, peroperatif kullanılan antibiyotik, plevral mayi beyaz küre ve kültür-üreme sonuçları, morbidite ve mortalite yönünden istatistiksel olarak incelendi.

Bulgular: Yaş ortalaması 56,92±13,47(19-77) olan hastaların %88,5(n=23)'i erkekti. Rezeksiyon endikasyonu en sık malign patolojilerdi (n=21). Anatomik akciğer rezeksiyonu sonrası genel ampiyem oranı %3,63 olarak tespit edildi. Torakotomi yöntemi ile yapılan rezeksiyonlardan sonra ampiyem gelişme sıklığı %5,67(n=19), VATS ile rezeksiyon sonrası %1,83(n=7)'tü ve istatistiksel olarak anlamlıydı (p=0.007) Yıllara göre VATS/torakotomi oranında artış tespit edildi ancak VATS yöntemi ile rezeksiyon oranın artışı ile ampiyem gelişme riskinin azalması arasında istatistiksel olarak ilişki tespit edilmedi. (Resim 1) Postoperatif erken dönem ampiyem oranı %69,2(n=18)'di, geç dönem ampiyemin %87,5 oranında postoperatif kemoterapi ile ilişkili olduğu tespit edildi. Postoperatif ampiyem ilişkili mortalite görülmedi.

Sonuç: Sonuç olarak, minimal invaziv yöntemlerle gerçekleştirilen akciğer rezeksiyonlarının, postoperatif ampiyem gelişme riskini azalttığı görülmüştür. Bununla birlikte, gelecekte postoperatif ampiyem gelişiminin diğer risk faktörlerinin değerlendirileceği prospektif çalışmalara ihtiyaç vardır.

Anahtar kelimeler: ampiyem, postoperatif, rezeksiyon, VATS

VATS/Torakotomi yöntemi kullanılarak uygulanan akciğer rezeksiyonları ve postoperatif ampiyem görülme sıklığının yıllara göre dağılımı.

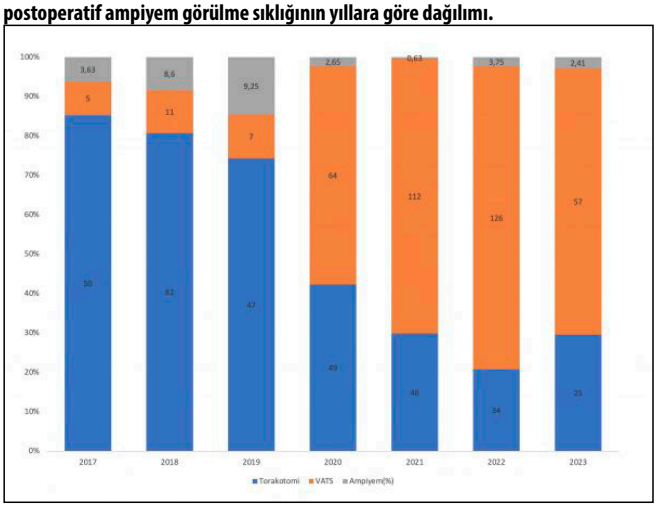

Akciğer / Plevra – Onkolojik

S-022

MALİGN PLEVRAL EFÜZYONLARIN NEDENLERİ VE TEDAVİ YÖNTEMLERİ

Mehmet Değirmenci[1]

[1]*Kahramanmaraş Sütçü İmam Üniversitesi Tıp Fakültesi Göğüs Cerrahisi Anabilim Dalı*

Amaç: Bu çalışmanın amacı malign plevral efüzyonların karakteristiklerini, tedavi yöntemlerini, morbidite ve mortalite özelliklerini karşılaştırmaktır.

Gereç ve Yöntemler: Bu çalışmada 2006- 2023 yılları arasında hastaneye yatarak tedavi gören 130 hasta retrospektif olarak incelendi. Hastalar yaş, cins, etkilenen taraf, sigara kullanma öyküsü, etiyolojik neden, klinik bulgular, komorbidite, tedavi yöntemleri, komplikasyon ve mortalite özelliklerine göre analiz edildi.

Bulgular: Yaş aralığı 15 – 94, yaş ortalaması 62,14 ± 16,877 ve medyan 62 idi. Hastalardan 62 (%47,7)'si 65 yaş veya üstü idi. Hastaların 60 (%46,2)'ı erkek, 70 (%53,8)'i kadın iken 54 (%41,5) hasta sigara kullanıcısı idi. Sağ taraf 62 (%47,7), sol taraf 55 (%42,3) hastada etkilenirken 13 (%10,0) hasta bilateral etkilendi. Komorbidite 28 (%21,5) hastada mevcuttu. En sık görülen komorbidite 12 (%9,2) hastada kalp hastalığı, daha sonra 9 (%6,9) hastada diyabetes mellitus idi. Komorbidite 65 yaş üstünde daha fazla idi (p=0.016). En sık klinik bulgu 92 (%70,8) hastada nefes darlığı idi. Plevral sıvı etiyolojisi tablo 1'de verildi. Mezotelyoma, akciğer kanseri ve üriner sistem kanseri 65 yaş üstünde daha fazla idi (p=0.001). Meme, genital sistem kanserleri ve mezotelyoma kadınlarda daha fazla (p<0.001) İdi. Akciğer ve üriner sistem kanserleri sigara içenlerde daha fazla idi (p=0.007). Tedavi yöntemi olarak 53 (%40,8) plevral drenaj kateteri, 34 (%26,2) torasentez, 18 (%13,8) göğüs tüpü, 18 (%13,8) vats, 6 (%4,6) medikal tedavi ve 1 (%0,8) torakotomi uygulandı. Toplam 13 (%10,0) hastaya (11 talk, 2 oksitetrasiklin) plöredez yapıldı. Plöredeze bağlı koplikasyon gelişmedi. Komplikasyon 36 (%27,7) hastada gelişti. En sık görülen komplikasyon 9 (%6,9) hastada ampiyem idi. Hastalardan 20 (%15,4)'si yoğun bakıma yatırıldı. Komplikasyon gelişenlerde (p<0.001) Gelişmeyenlere göre, ayrıca akciğer ve meme kanserinde diğer nedenlere göre yoğun bakıma yatış daha fazla idi (p=0.029). Hastalardan 13'ü (%10,0) ex oldu. Komplikasyon gelişenlerde exitus daha fazla idi (p=0.008). Yatış aralığı 1-35 gün iken ortalama yatış süresi 7,23-6,832 gün idi. Komorbiditesi olanlarda (p=0.012) Ve komplikasyon gelişenlerde (p=0.001) Yatış süresi daha uzundu. Ayrıca tüp ve vats'ta yatış süresi daha uzundu (p=0.001).

Sonuç: Solunum fonksiyonlarını bozmayan az miktardaki plevral efüzyonlarda medikal tedavi, solunum fonksiyonlarını bozan plevral efüzyonlarda torasentez en uygun başlangıç tedavisidir. Tekrarlayan torasentez gereken masif plevral efüzyonlarda plevral drenaj kateterleri kullanılabilir. Plevral drenaj kateterinin yetersiz kaldığı veya komplike plevral sıvılarda tüp torakostomi, drene olmayan loküle plevral sıvılarda veya sıvı boşaltılması ile beraber plevral biyopsi gerektiği zaman vats en uygun tedavi yöntemidir. Torakotomi maling plevral efüzyonlarda sık gerek olmamakla birlikte akciğerin ekspansiyonunu engelleyen plevral kalınlaşmaların eşlik ettiği seçilmiş hastalarda uygulanabilir.

Anahtar kelimeler: malignant pleural effusion, malignant mesothelioma, catheter, chest tubes, video-assisted thoracoscopic surgery

Kaynaklar

1- Antunes G, Neville E, Duffy J, Ali N. BTS guidelines for the management of malignant pleural effusions. Thorax, 2003. 58(Suppl 2), ii29.

2- Soe Z, Aung Z, Tun KD. A clinical study on malignant pleural effusion. International Journal of Collaborative Research on Internal Medicine and Public Health, 2012.4(5).

3- Penz E, Watt KN, Hergott CA, Rahman NM, Psallidas I. Management of malignant pleural effusion: challenges and solutions. Cancer management and research, 2017. 229-241.

4- Muduly DK, Deo SVS, Subi TS, Kallianpur AA, Shukla NK. An update in the management of malignant pleural effusion. Indian journal of palliative care, 2011. 17(2), 98.

Tablo 1. Malign plevral efüzyonlara yol açan etiyolojik faktörler

Etiyolojik Faktör	*Sayı*	*Yüzde*
Malign mezoteliyoma	36	27,7
Akciğer kanserleri	35	26,9
Meme kanseri	18	13,8
Lenfoma	7	5,4
Karaciğer kanseri	7	5,4
Over kanseri	6	4,6
Mide kanseri	5	3,8
Böbrek kanseri	3	2,3
Osteosarkom	3	2,3
Mesane kanseri	2	1,5
Prostat kanseri	2	1,5
Endometrium kanseri	1	0,8
Larinks kanseri	1	0,8
Kronik lenfositer lösemi	1	0,8
Rektum kanseri	1	0,8
Tiroid kanseri	1	0,8
Multiple miyelom	1	0,8
Toplam	1	100

Akciğer / Plevra – Nononkolojik

S-023

HİDATİK KİST CERRAHİSİNDE KOMPLİKASYON ORANLARINI NE BELİRLER?

Kübra Altıntaş[1], Halil Şen[1], Hüseyin Yıldıran[1]

[1]Selçuk Üniversitesi Tıp Fakültesi, Göğüs Cerrahi Anabilim Dalı

Giriş: Kist hidatik akciğere yerleşmesi halinde cerrahi tedavi gerektiren parazitik bir hastalıktır.Yaklaşımdan VATS'ın yaygınlaşmasıyla açık cerrahiye göre uygulanma oranı artmaktadır.Bu çalışmada kist hidatik cerrahisinde torakotomi ve VATS yaklaşımlarımızın sonuçları sunulmaktadır.

Materyal-Metod: Selçuk Üniversitesi Tıp Fakültesi Göğüs Cerrahisi Kliniğinde akciğer kist hidatiği nedeniyle 2010-2023 tarihleri arasında opere edilen hastalar retrospektif incelendi. Hastaların demografik özellikleri (yaş, cinsiyet) toraks tomografisinde lezyonun özellikleri (boyutu, sayısı ve lokalizasyonu),karaciğerde kist hidatik durumu,yapılan operasyon, ameliyat sonrası hastanede kalış süresi,post operatif komplikasyon gelişimi, nüks varlığı ve kist hidatik nedeniyle albendazol kullanımları kaydedildi.

Bulgular:Çalışmaya dahil edilen 155 hastanın 93'ü kadın (%60) ve 62'si (%40) erkekti.Hastaların ortanca yaşı 38(3-84) idi.87 hastada (%56,1) kist intakt,68 hastada (%43,9) rüptüre saptandı 73 hastada ise (%47,1) karaciğerde kist hidatik vardı.155 hastadan 29'u kist hidatik sebebiyle birden fazla opere edildi ve 155 hastaya toplam 184 cerrahi işlem uygulandı.50 hastaya (%27,2) kistotomi, 80 hastaya (%43,5) kistotomi+kapitonaj, 31 hastaya (%16,8) kistotomi+wedge rezeksiyon, 23 hastaya (%12,5) wedge rezeksiyon yapıldı.Ameliyat yaklaşımı ve uygulanan yönteme göre komplikasyon oranları tablo 1 ve tablo 2'de verilmiştir.Rüptüre olmayan kistlerde komplikasyon oranı %19.1(18/94) iken rüptüre olan kistlerde komplikasyon oranı %31.3'dü(28/90) ve aradaki fark istatistiksel olarak anlamlıydı. ($p<0.05$) Açık cerrahi ve VATS'ın komplikasyon oranları arasında anlamlı farklılık yoktu.($p=0.698$) VATS yapılanlarda ortalama yatış süresi 8,2(1-33) gün iken açık ameliyatlarda ortalama yatış süresi ortalama 8,75(3-25) gündü ve gruplar arasında yatış süreleri açısından anlamlı farklılık yoktu.($p=0.34$) 42 hasta(%27) 0-6 ay,58 hasta (%37,5)6-24 ay ve 10 hasta(%6,5) 24 aydan daha uzun andazol kullanmıştı.Post operatif dönemde 45 hasta (%29,2) reçete edilmesine rağmen albendazol kullanmadı ve takiplere düzenli gelmedi.117 hastada(%72,7) takiplerde nüks gözlenmedi.

Tartışma:Çalışmamızda en az komplikasyon oranı kistotomi+wedge rezeksiyon yaklaşımında görüldü.Bunun nedeni ekspansiyon kusuru oluşturabilecek destrükte parankimin wedge rezeksiyon yapılması olabilir. Diğer yandan kistotominin komplikasyon oranları diğer yöntemlere göre anlamlı olarak daha yüksekti. ($p<0.01$) VATS'ın torakotomiye göre düşük morbidite ve hızlı iyileşmede üstünlüğü kanıtlanmış olsa da bu çalışmada komplikasyon oranlarında fark gözlenmedi.VATS yapılanlarda açık cerrahi yapılanlara göre ortalama yatış süreleri arasında anlamlı fark saptanmadı.Bu çalışmada, kistotomi sonrası destrükte olmuş ya da hava kaçağına neden olacak parankimin wedge rezeksiyonu veya kist poşunun kapitonajının komplikasyon oranlarını azalttığı gösterilmiştir.

Anahtar kelimeler: Hidatik kist; VATS; Kistotomi; Wedge Rezeksiyon

Tablo 1. Cerrahi yöntemlere göre komplikasyon oranları

Ameliyat Yöntemi	Komplikasyon yok	Uzamış hava kaçağı	Ampiyem/apse	Ekspansiyon Kusuru	Pnömotoraks	Diğer Komplikasyonlar	Total
Kistotomi	27 (%54)	16 (%32)	2 (%4)	2 (%4)	2 (%4)	1 (%2)	50 (%100)
Kistotomi+Kapitonaj	65 (%81,3)	9 (%11,3)	2 (%2,5)	2 (%2,5)	1 (%1,3)	1 (%1,3)	80 (%100)
Kistotomi+Wedge Rezeksiyon	29 (%93,5)	1 (%3,2)	0 (%0)	0 (%0)	0 (%0)	1 (%3,2)	31 (%100)
Wedge Rezeksiyon	17 (%73,9)	4 (%17,4)	2 (%8,7)	0 (%0)	0 (%0)	0 (%0)	23 (%100)
Total	138 (%75)	30 (%16,3)	6 (%3,3)	4 (%2,2)	3 (%1,6)	3 (%1,6)	184 (%100)

Tablo 2. Açık cerrahi ve VATS yaklaşımına göre komplikasyon oranları

Ameliyat Yöntemi	Komplikasyon yok	Uzamış hava kaçağı	Ampiyem/apse	Ekspansiyon Kusuru	Pnömotoraks	Diğer Komplikasyonlar	Total
Açık	35 (%72,9)	8 (%16,7)	2 (%4,2)	2 (%4,2)	1 (%2,1)	0 (%0)	48 (%100)
VATS	103 (%75)	22 (%16,2)	4 (%2,9)	2 (%1,5)	2 (%1,5)	3 (%2,2)	136 (%100)
Total	138 (%75)	30 (%16,3)	6 (%3,3)	4 (%2,2)	3 (%1,6)	3 (%1,6)	184 (%100)

Akciğer / Plevra – Onkolojik

S-024

PLEVRAL MEZOTELYOMADA İNTRAPLEVRAL KEMOTERAPİ UYGULAMASI MULTİMODAL TEDAVİNİN BİR PARÇASI OLABİLİR Mİ?

Yusuf Kahya[1], İslam Aktürk[1], Gökhan Kocaman[1], Elif Berna Köksoy[2], Ebru Dumlupınar[3], Ayten Kayı Cangır[1]

[1]Ankara Tıp Fakültesi Göğüs Cerrahisi Anabilim Dalı, Ankara
[2]Ankara Tıp Fakültesi İç Hastalıkları Anabilim Dalı, Tıbbı Onkoloji Bilim Dalı, Ankara
[3]Ankara Tıp Fakültesi Biyoistatistik Anabilim Dalı, Ankara

Giriş-Amaç: Plevral mezotelyoma (PM) tedavisinde makroskobik komplet rezeksiyon (MKR) ve sistemik kemoterapiyi (KT) içeren multimodal tedavi günümüzdeki standart tedavi yaklaşımıdır. MKR sonrası intraplevral KT uygulamalarının sağkalıma katkısı tartışmalıdır. Bu çalışmada, plörektomi/dekortikasyon (P/D) sonrası intraplevral sisplatin uygulanan hastaların sağkalım sonuçlarının incelenmesi amaçlandı.

Gereç-Yöntem: Üçüncü basamak sağlık kurumunda 2009-2021 yılları arasında PM nedeniyle P/D + sistemik KT uygulanan (Grup 1, n=17) ve P/D + sistemik KT + intraplevral KT (Grup 2, n=17) uygulanan toplam 34 hasta; yaş, cinsiyet, takip süresi, tümör lokalizasyonu, histolojik alt tip, patolojik evre, sistemik KT (neoadjuvan ve/veya adjuvan) ve radyoterapi (RT) durumu, genel sağkalım durumlarına göre retrospektif incelendi. İntraplevral KT 60 mg/m2 intraplevral olarak uygulandı. İstatistiksel analiz için 23.0 software (IBM Corp., Armonk, NY, USA) kullanıldı. Median sağkalım hesaplanması için Kaplan-Meier yöntemi kullanıldı. İstatistiksel anlamlılık, p değerinin %95 güven aralığı içinde <0,05 olması durumunda kabul edildi.

Bulgular: Hastalara ait demografik, klinikopatolojik ve tedavi uygulamalarına ait veriler Tablo 1'de gösterilmiş olup gruplar arasında yaş, cinsiyet, tümör lokalizasyonu, histolojik alt tip, patolojik evre, sistemik KT şekli, RT durumu ve sağkalım arasında fark yoktu ($p>0,05$). Tüm hastaların 2 ve 5 yıllık genel sağkalım olasılıkları sırasıyla %63,3 ve %29,6 , medyan sağkalım süresi 33 ay olarak saptandı (Şekil 1). 2 yıllık genel sağkalım olasılığı Grup 1'de %63,7 , Grup 2'de %62,5 hesaplandı (Şekil 2).

Tartışma-Sonuç: İmmunoterapi ajanlarının multimodal tedavi protokollerine eklenmesi özellikle kötü prognozlu tip olan sarkomatoid PM'de umut vericidir. Ancak cerrahi tedavinin endike olduğu histopatolojik tip olan epiteloid PM için immunoterapi sonuçları benzer olmayıp yeni tedavi yaklaşımlarına gereksinim vardır. İntraplevral KT'nin lokal tümör kontrolüne katkı sağlayarak multimodal tedavinin bir parçası olabileceğine dair çalışmalar mevcuttur. Bizim çalışmamızda gruplar arası farklılık olmamasına karşın intraplevral KT uygulama sayısı, süresi ve içerdiği ajanlar açısından değerlendirilerek yapılacak yeni çalışmalara gereksinim vardır.

Anahtar kelimeler: Plevral mezotelyomada, sitoredüktif cerrahi, intraplevral kemoterapi, multimodal tedavi

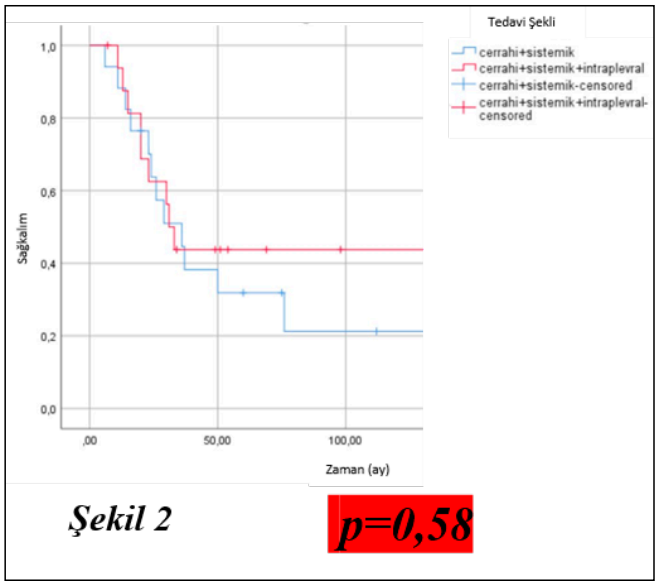

Şekil 2.

Tablo 1

	Grup 1 (n,%)	Grup 2 (n,%)
Yaş ortalaması	56	60
Cinsiyet		
Kadın	11 (64,7)	8 (47)
Erkek	6 (35,3)	9 (53)
Lokalizasyon		
Sol	12 (70,6)	8 (47)
Sağ	5 (29,4)	9 (53)
Histolojik tip		
Epiteloid	12 (70,6)	12 (70,6)
Mikst	5 (29,4)	5 (29,4)
Patolojik evre		
Evre Ia	6 (35,3)	8 (47)
Evre Ib	6 (35,3)	7 (41,2)
Evre II	5 (29,4)	2 (11,8)
Sistemik KT şekli		
Neoadjuvan+adjuvan	8 (47)	8 (47)
Adjuvan	9 (53)	9 (53)
RT durumu		
Var	11 (64,7)	10 (58,8)
Yok	6 (35,3)	7 (41,2)
Sağkalım durumu		
Exitus	12 (70,6)	9 (53)
Yaşıyor	5 (29,4)	8 (47)

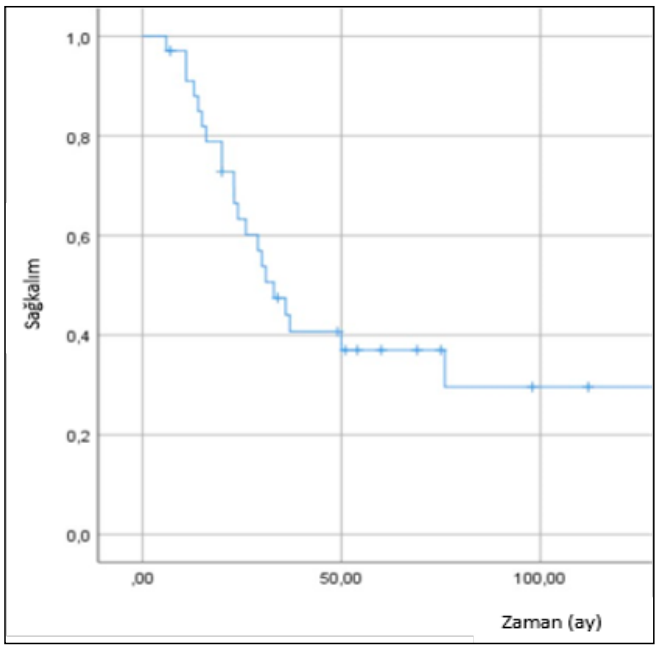

Şekil 1.

Diğer

S-025

KOMPLİKE KİST HİDATİD HASTALIĞINA BAĞLI ABDOMİNOTORASİK FİSTÜLLER: CERRAHİ TEDAVİ VE SONUÇLAR

Yekta Altemur Karamustafaoglu[1], Fazlı Yanık[1], Yener Yörük[1], Safak Alat[1]

[1]Trakya Üniversitesi Göğüs Cerrahi Ad

Amaç: Abdominotorasik fistül (ATF),travma, hidatik hastalık veya subdiyafragmatik amip apselerine olarak batın ile bronşiyal ağaç veya plevra arasındaki anormal iletişim olarak tanımlanır. Abdominotorasik fistüller hidatik hastalığın ciddi komplikasyonlarından biridir.Çalışmamızda subdiyafragmatik kist hidatid hastalığı nedeni ile abdominotorasik fistül gelişen olguların tanısı,tedavi sonuçları ve yönetimi konusunda deneyimimizi paylaşmak istedik

Yöntem: Hastanemizde 2004-2023 yılları arasında kist hidatid nedeniyle abdominotorasik fistül (ATF) tanısı konulan 19 olgunun tanısı, tedavisi ve yönetimi konusundaki veriler retrospektif olarak incelendi. On erkek ve dokuz kadın olgu (yaş aralığı:46-85 yıl;ortanca yaş:59 yıl) ATF nedeniyle tedavi edildi. Başlıca semptomlar 17(%89) olguda nefes darlığı, göğüs ağrısı, öksürük, pürülan balgam, yüksek ateş ve iki hastada biliptizi idi.Fistüller 16(%84) hastada hepatoplevral,ikisinde bronkobiliyer ve bir hastada abdominoplevral idi.Cerrahi bir yaklaşım olarak,torakofrenotomi,ile akciğerdeki perfore kist için kistotomi kapitonaj, karaciğer için parsiyel perikistektomi yapıldı. Fibröz doku ve diyaframdaki apse alanı debride edildi; fistül traktı kapatıldı ve haraplanmış akciğer segmenti veya lobu olan olgularda anatomik yada sublober rezeksiyon uygulandı.Torakofrenotomi uygulanan tüm olgulara subdiyafragmatik dren yerleştirildi ve safra drenajı olan olgularda birkaç gün veya safra drenajı minimal olana kadar (5 gün ila 3 ay arasında değişen) dren yerinde bırakıldı

Bulgular: Ondört(%74) olguya HPF nedeniyle torakofrenotomi yapıldı ve üç (%18) olgu perkütan transhepatik drenaj (PTHD) ve tüp torakostomi ile tedavi edildi. Cerrahi tedavi ve girişimler Tablo 1'de özetlendi. Bir olguya video yardımlı torakoskopik (VATS) ile sağ alt lob dekortikasyonu yapıldı. Bir olguya ATF bağlı haraplanmış sol alt lob nedeniyle sol torakofrenotomi ve sol alt lobektomi uygulandı.Cerrahi tedavi ve girişimler Tablo 1'de özetlendi. Haraplanmış lob nedeniyle iki olguya lobektomi ve altı olguya wedge rezeksiyonu yapıldı. Beş(%26) olguya kalınlaşmış plevra ve ampiyem nedeniyle dekortikasyon uygulandı. Beş olguya (%26) sağ alt lobda lokalize kist için kistotomi ve kapitonaj yapıldı.Tüm olgular iyi durumda taburcu edildi. Çalışmamızda mortalite görülmedi.

Tartışma ve Sonuç: Akciğer ve subdiyafragmatik karaciğer kist hidatiği birlikteliğine bağlı ATF nadirdir. Torakofrenotomi, akciğer, karaciğer kubbe kistleri ve diyafragmaya aynı anda hakim olmayı sağlayan iyi bir cerrahi seçenektir.Stabil olmayan olgularda, perkütan drenaj safra kaçağına bağlı olarak uzun süreli uygulanmalıdır. Abdominotorasik fistüllü olgularda kist hidatid dissemine olduğundan postoperatif Albendazol tedavisi nüksleri önlemek açısından gereklidir.Septik komplikasyonların erken tanı ve tedavisi başarılı sonuçlar için temel amaçtır

Anahtar kelimeler: Abdominoplevral fistül, komplikasyon, kist hidatid

Tablo 1.

No	İlk Girişim	Cerrahi
1	Ø	Sol alt lobektomi
2	PTHD+ERCP	Kistotomi kapitonaj, karaciğer kistotomi
3	PTHD+ERCP	Karaciğer kistotomi traktotomi
4	Tüp Torakostomi	Sağ alt lob dekortikasyon, karaciğer kistotomi
5	PTHD	Tüp Torakostomi
6	Tüp Torakostomi	Sağ alt lob wedge rezeksiyon, karaciğer kistotomi
7	Tüp Torakostomi	Sağ alt lob wedge rezeksiyon, karaciğer kistotomi
8	Ø	Sağ alt lob wedge rezeksiyon, karaciğer kistotomi
9	Ø	Sağ alt lobektomi
10	PTHD	Sağ alt lob wedge rezeksiyon, karaciğer kistotomi
11	PTHD	Tüp Torakostomi
12	Tüp Torakostomi	VATS dekortikasyon
13	Tüp Torakostomi	Sağ alt lob kistotomi kapitonaj, dekortikasyon, karaciğer kistotomi
14	Ø	Sağ alt lob wedge rezeksiyon, karaciğer kistotomi
15	Tüp Torakostomi	Sağ alt lob wedge rezeksiyon, karaciğer kistotomi
16	Tüp Torakostomi	Sağ alt lob dekortikasyon, karaciğer kistotomi
17	PTHD	Tüp Torakostomi
18	Karaciğer kistotomi+ERCP	Sağ alt lob dekortikasyon, karaciğer kistotomi
19	Ø	Sağ alt lob kistotomi kapitonaj, karaciğer kistotomi

PTHD:Perkütan transhepatik drenaj
ERCP: Endoskopik Retrograd Kolanjiyo Pankreatografi

Akciğer / Plevra – Onkolojik

S-026

MALİGN PLEVRAL MEZOTELYOMADA Kİ-67 VE PD-L1'NİN PROGNOSTİK ÖNEMİ

Stephanie Iser[3], Sarah Hintermair[3], Alexander Varga[4], Ali Çelik[1], Muhammet Sayan[1], Aykut Kankoç[1], Betül Öğüt[2], Nalan Akyürek[2], Pietro Bertoglio[5], Enrico Capozzi[5], Piergiorgio Solli[5], Luigi Ventura[6], David Waller[6], Elisabeth Stubenberger[6], Bahil Ghanim[3]

[1]Gazi Üniversitesi Tıp Fakültesi, Göğüs Cerrahisi Anabilim Dalı, Ankara
[2]Gazi Üniversitesi Tıp Fakültesi, Patoloji Anabilim Dalı, Ankara
[3]Karl Landsteiner Sağlık Bilimleri Üniversitesi, Göğüs Cerrahisi Departmanı,krems Üniversite Hastanesi, Krems An Der Donau, Avusturya
[4]Karl Landsteiner Sağlık Bilimleri Üniversitesi, Patoloji Departmanı, Krems Üniversite Hastanesi, Krems An Der Donau, Avusturya
[5]Göğüs Cerrahisi Departmanı, Irccs Azienda Ospedaliero Universitaria Di Bologna, Bologna, Italya
[6]Barts Thorax Centre, St Bartholomew's Hospital, Barts Health Nhs Trust, Londra, Birleşik Krallık

Amaç: Malign plevral mezotelyoma (MPM) mezotel kaynaklı, agresif seyir ve tedaviye direnç gösteren bir tümördür. Patogenezinde %80 oranında asbest maruziyeti sonrası gelişen kronik inflamasyon yatmaktadır. (1) Standart kemoterapi ile 9-12 ay, cerrahi, kemoterapi ve radyoterapiyi içeren multimodal tedavi ile ise toplam 29,1 ay genel sağkalım elde edilebilmektedir. (2) Fakat hastaların sadece %50'si trimodal tedaviyi tamamlayabilmektedir. (3) MPM tanısında günümüzde immunohistokimyasal belirteç olarak WT-1, sitokeratin Ck 5/6, kalretinin, EMA, podoplanin ve mezotelin kullanılmaktadır. (4) Fakat MPM'de prognozu ortaya koyabilecek bir immunohistokimyasal belirteç yoktur. Ki-67, Fibrinojen, CRP, PD-L1 mutasyonu günümüzde MPM

için tedaviye cevabı ve prognozu gösterebilecek belirteçler olarak ortaya çıkmaktadır.[5]Biz de bu çalışmada kliniğimizde MPM nedeniyle opere edilen hastaların verileri üzerinde bu faktörlerin prognostik önemini retrospektif olarak analiz etmeyi amaçladık.

Gereç ve Yöntem:Çalışmaya 2009-2021 tarihleri arasında MPM tanısı almış ve tarafımızca plörektomi/dekortikasyon uygulanan 41 hasta çalışmaya dahil edilmiştir. Pre-operatif klinik ve post-operatif patolojik evrelemeleri IMIG mezotelyoma evreleme sistemi göz önünde bulundurularak yapıldı. Evre I-II erken evre, Evre III-IV ileri evre olarak kabul edildi. Sağkalım analizleri Kaplan Meier yöntemi ve log rank testi ile hesaplandı. Hazard oranı (HR) ve güven aralığı (CI) hesaplamak için cox regresyon analizi yapıldı. Korelasyon analizlerinde Pearson Korelasyon analiz yöntemi kullanıldı.

Bulgular: Toplam 41 hasta çalışmaya dahil edildi. 27'si erkek (%65,9), 14'ü kadın (%34,1) idi. Ortalama yaş 62,1±9,02 (44-76) idi. Hastaların histopatolojik olarak 34'ü (%82,9) epiteloid, 7'si non-epiteloid (%17,1) idi. 32 hasta (%78) erken evre iken 9 hasta (%22) ileri evre hastalardı. Hastaların 30'u (%73,1) multimodal tedavi almışken, kalan hastalara sadece cerrahi uygulanabildi. 1 yıllık sağ kalım oranı %78, 3 yıllık sağ kalım oranı %37, 5 yıllık sağ kalım oranı ise %23 olarak hesaplandı. Medyan sağ kalım 26,5 ay (CI 24,3-28,6) idi. Ki-67 indeksi medyan değeri %15 olarak hesaplandı. (%0-85). ≤%15 değeri eşik değer alınarak hastalar ikiye gruplandırıldı. Düşük Ki-67 grubunda medyan sağkalım 43,5 ay (CI 13,12-74), yüksek Ki-67 grubunda 19,7 ay (CI 4-35,3) ve p<0.023 olarak hesaplandı.Cox regresyon analizinde histopatolojik alt tip (p= 0.16) ve Ki67(p=0,0009)(CI 1,3-7,4, HR 3,14) bağımsız prognostik faktör olduğu görüldü. PDL1 açısından analiz edildiğinde medyan PDL1 Ekspresyon değeri %10 idi. Sağ kalım analizleri %1 eşik değere göre yapıldığında anlamlı bir farklılık saptanmadı. (P=0.999) %50 güçlü ekspresyon eşik değer alındığında ise istatistiksel olarak anlamlı sağkalım farkı mevcuttu. (p=0.016).

Sonuç:MPM'da, Ki-67 ve PDL-1 gibi biyobelirteçler sağkalımı öngörmede umut vaat etmektedir. Çok merkezli, çok sayıda hasta içeren çalışmalar ile bu belirteçler için daha doğru eşik değerler elde edilebilir.

Anahtar kelimeler: Malign Plevral Mezotelyoma, Ki-67, PD-L1, Plörektomi/Dekortikasyon

Kaynaklar

1) Ostroff RM, Mehan MR, Stewart- A, Ayers D, Brody EN, Williams SA, Levin S, Black B, Harbut M, Carbone M, Goparaju C, Pass HI (2012) Early detection of malignant pleural mesothelioma in asbestos-exposed individuals with a noninvasive proteomics-based surveillance tool. PLoS One 7(10): e46091
2) Vogelzang NJ, Rusthoven JJ, Symanowski J, Denham C, Kaukel E, Ruffie P, Gatzemeier U, Boyer M, Emri S, Manegold C, Niyikiza C, Paoletti P (2003) Phase III study of pemetrexed in combination with cisplatin versus cisplatin alone in patients with malignant pleural mesothelioma. J Clin Oncol 21(14): 2636–2644
3) Krug LM, Pass HI, Rusch VW, Kindler HL, Sugarbaker DJ, Rosenzweig KE, Flores R, Friedberg JS, Pisters K, Monberg M, Obasaju CK, Vogelzang NJ (2009) Multicenter phase II trial of neoadjuvant pemetrexed plus cisplatin followed by extrapleural pneumonectomy and radiation for malignant pleural mesothelioma. J Clin Oncol 27(18): 3007–3013.
4) Scherpereel A, Astoul P, Baas P, Berghmans T, Clayson H, de Vuyst P, Dienemann H, Galateau-Salle F, Hennequin C, Hillerdal G, Le Pechoux C, Mutti L, Pairon JC, Stahel R, van Houtte P, van Meerbeeck J, Waller D, Weder W (2010) Guidelines of the European Respiratory Society and the European Society of Thoracic Surgeons for the management of malignant pleural mesothelioma. Eur Respir J 35(3): 479–495.
5) Baas P: Predictive and prognostic factors in malignant pleural mesothelioma. Curr Opin Oncol. 2003;15:127–130.

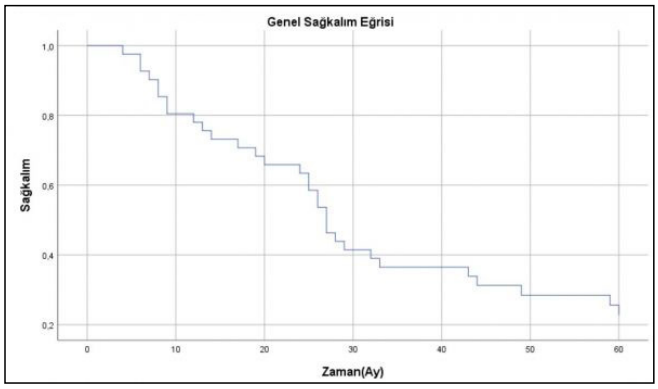

Grafik 1. Genel Sağkalım Analizi

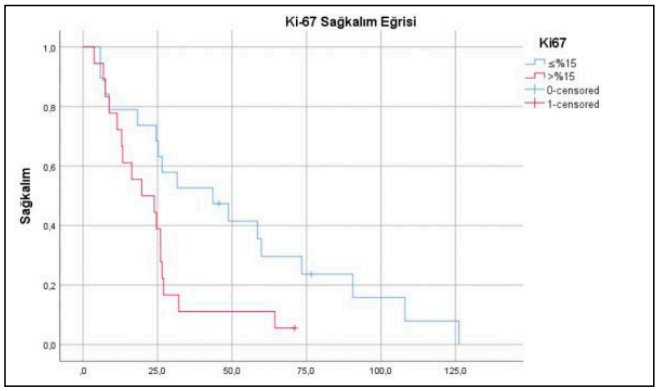

Grafik 2. Ki-67 değerine göre sağkalım analizi

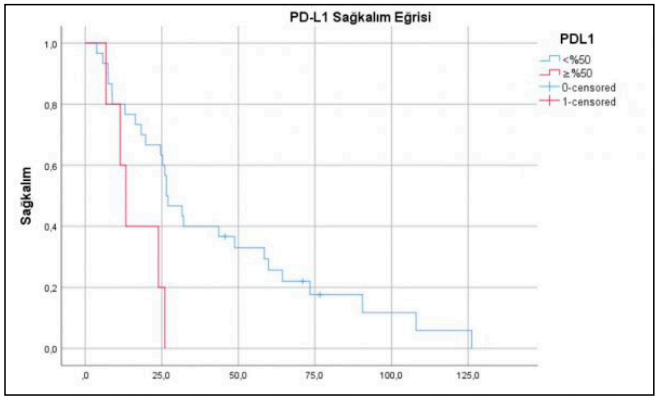

Grafik 3. PD-L1 değerine göre sağkalım analizi

Akciğer / Plevra – Onkolojik

S-027

MALİGN PLEVRAL EFÜZYONDA TEKRARLAYARAK UYGULANAN TALK PLÖREDEZİN ETKİNLİĞİ

Ayten Güner Akbıyık[1]

[1]*S.b. Göztepe Süleyman Yalçın Şehir Hastanesi*

Amaç: Malign plevral efüzyonlarda acil servise solunum sıkıntısı ile başvuru oranı oldukça yüksektir. Öyküde tekrarlayan hastane yatışları sıklıkla gözlenir. Talk plöredez malign plevral efüzyonun palyatif tedavisinde etkili bir yöntemdir. Çalışmamız malign plevral efüzyon tanısı almış , gelen plevral drenaj miktarı 400cc / 24 h üzerinde olup sebat eden bir grup olguda tek-

rarlayan talk plöredez uygulamasının etkinliğini araştırmak için planlandı.

Materyal ve Metot: 2018- 2023 yılları arasında tüp torakostomi uygulanmış malign plevral efüzyon tanısı olan 14 hastanın verileri retrospektif olarak incelendi. Tüm hastalara toraks dreni yoluyla 3 gün arayla 2 veya 3 kere 1 flakon talk plöredez amaçlı uygulanmıştı.

Bulgular: Yaş ortalaması 65,9 yıl (min=47, max=89) olan hastaların çoğunluğu kadındı (n=8 %53,7). 7 hastada sağ ve 1 hastada bilateral plevral efüzyon mevcuttu. Komplikasyonlar değerlendirildiğinde; 4 hastada işlem sonrası göğüs ağrısı ortaya çıktığı (%28.5) ve başka komplikasyon gözlenmediği saptandı. İşlem sonrası ortalama hastanede kalış süresi 5,3 gün olduğu görüldü.Tekrarlayan talk uygulaması sonrasındaki 90 gün içerisinde, hastaların çoğunluğunun malign plevral efüzyon nedeniyle hastane başvurusu olmadığı saptandı. Vaka serimizde başarılı plöredez oranı 12 hasta ile %85,7 olarak bulundu. İstatistiksel olarak anlamlı olmasa da, tekrarlayan talk uygulama prosedürünün plöredez üzerindeki başarı olasılığını arttırdığı saptandı.

Sonuç: Çeşitli nedenlerle operasyon planlanamayan malign plevral efüzyonlarda tekrarlayan talk plöredez güvenli ve etkili bir tedavi yöntemidir. Akciğer grafisi ekspanse ancak 24 saatte gelen plevral drenaj miktarı 400 cc üzerinde olan hastalarda tekrarlayan talk prosedürü düşük komplikasyon oranı ile başarıyla uygulanabilir.

Anahtar Kelimeler: Dispne, malign plevral efüzyon, tekrarlayan talk plöredez,

Anahtar kelimeler: Dispne, malign plevral efüzyon, tekrarlayan talk plöredez,

Akciğer / Plevra – Onkolojik

S-029

FENİTOİNİN PLÖREDEZ AJANI OLARAK RAT MODELİNDE DENEYSEL UYGULANMASI

Merve Karabacak[1], Tülay Koç[1], Şule Karadayı[1]

[1]Sivas Cumhuriyet Üniversitesi

Giriş ve Amaç: Plöredez, malign plevral efüzyon başta olmak üzere plevral efüzyonlarda uygulanan, viseral ve pariyetal plevralar arasında simfiz oluşturmayı hedefleyen bir prosedürdür. Göğüs cerrahisi kliniklerinin günlük pratiğinde önemli bir yer almaktadır. Bugüne kadar plöredez amacıyla birçok sklerozan ajan denenmesine rağmen fibrozisi uyarıcı etkisi çok iyi bilinen fenitoini kullanan hiç bir çalışma ile karşılaşmadık. Çalışmamızda en etkili plöredez ajanı kabul edilen talk ile fenitoinin plöredez etkinliğini karşılaştırmayı amaçladık.

Gereç ve Yöntem: 18 adet Wistar Albino rat 3 gruba ayrıldı. Deneklerin sağ 5. interkostal aralığından 26 gauge enjektör ile plevral boşluğa girilerek; 1. Gruba (kontrol grubu) % 0.9 serum fizyolojik, 2. gruba: 0.5 cc Fenitoin (100mg/kg) ve 3. gruba 0.5 cc talk pudrası (60 mg/kg) uygulandı. 30. gün denekler sakrifiye edildi. Makroskopik ve mikroskopik değerlendirme sonucunda enflamasyon, fibrozis ve makroskopi skorları hesaplandı.

Bulgular: Enflamasyon, fibrozis ve makroskopi skorlarının ortanca değerleri sırasıyla, talk grubunda 2.5, 1.5 ve 1.5, fenitoin grubunda 2, 1 ve 0, kontrol grubunda ise 1, 0 ve 0 hesaplandı. Enflamasyon, fibrozis ve makroskopi skorlarının, talk ve fenitoin gruplarında kontrol gurubundan anlamlı şekilde yüksek olduğu görüldü (sırasıyla p=0.004, p=0.005, p=0.004). Talk ve fenitoin grupları kendi aralarında karşılaştırıldığında skorlar arasında anlamlı fark olmadığı hesaplandı.

Sonuç: Deneyimizin sonuçlarına göre fenitoin plöredez için uygun potansiyelde bir ajan olarak görülmekle birlikte, güvenli ve etkin kullanımı için sonuçlarımızın farklı çalışmalarla desteklenmesi gerekmektedir.

Anahtar kelimeler: Fenitoin, Talk, Plöredez, Malign Plevral Efüzyon, Fibrozis, Sklerozan Ajan

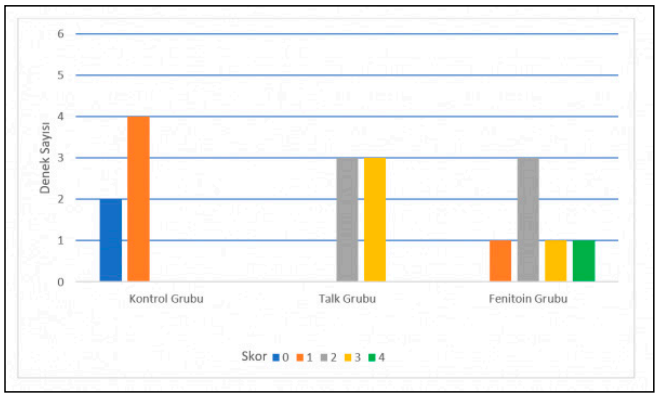

Şekil 1. Gruplara göre enflamasyon skor sıklıkları

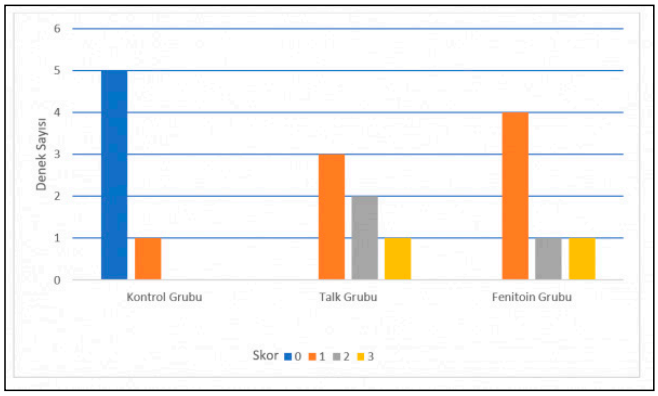

Şekil 2. Gruplara göre fibrozis skor sıklıkları

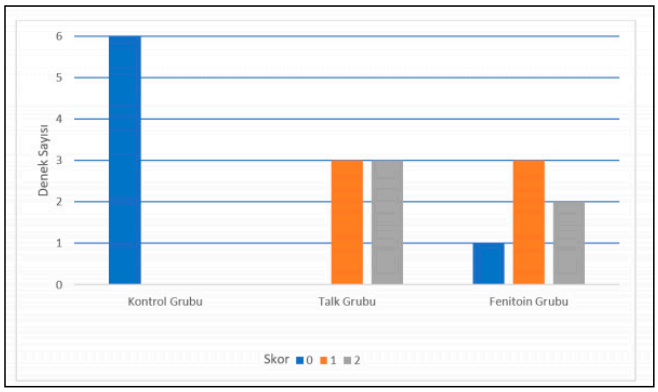

Şekil 3. Gruplara göre makroskopi skor sıklıkları

Gruplara Göre Skorların Karşılaştırılması

Tablo 1. Gruplara göre skorların karşılaştırılması

	Talk		Fenitoin		Kontrol		Test İs.*
	Ortalama ± SS	Ortanca (Min- Maks)	Ortalama ± SS	Ortanca (Min- Maks)	Ortalama ± SS	Ortanca (Min- Maks)	
Enflamasyon Skoru	2,5 ± 0,5	2,5 (2,0- 3,0) ᵃ	2,3 ± 1,0	2,0 (1,0- 4,0) ᵃ	0,7 ± 0,5	1,0 (0,0- 1,0) ᵇ	11,082
Fibrozis Skoru	1,7 ± 0,8	1,5 (1,0- 3,0) ᵃ	1,5 ± 0,8	1,0 (1,0- 3,0) ᵃ	0,2 ± 0,4	0,0 (0,0- 1,0) ᵇ	10,539
Makroskopi Skoru	1,5 ± 0,5	1,5 (1,0- 2,0) ᵃ	1,2 ± 0,8	1,0 (0,0- 2,0) ᵃ	0,0 ± 0,0	0,0 (0,0- 0,0) ᵇ	11,264

* Kruskall Wallis H testi; a-b: Aynı harfe sahip gruplar arasında bir fark yoktur

Göğüs Duvarı

S-030

GENİŞ GÖĞÜS DUVARI REZEKSİYONU SONRASI LOKALİZASYONUNA GÖRE RİJİD REKONSTRÜKSİYON TERCİHLERİMİZ VE SONUÇLARI; 116 OLGU.

Attila Özdemir[1], Mesut Buz[1], Berk Çimenoğlu[1], Talha Doğruyol[1], Tugba Özlü[1], Recep Demirhan[1]

[1]Kartal Dr. Lütfi Kırdar Şehir Hastanesi Göğüs Cerrahisi Kliniği

Amaç: Günümüzde gerek primer göğüs duvarı tümörleri gerek lokal ileri akciğer kanserleri gerekse de metastatik tümörlere bağlı yapılan geniş göğüs duvarı rezeksiyonları sonrasında oluşan geniş defektlerin rekonstrüksiyonları ciddi morbidite ve mortalite sebebi olmaya devam etmektedir. Sekonder tam kat göğüs duvarı rezeksiyonu uygulanan 116 hastada oluşan geniş defektlerin lokalizasyonuna göre kullandığımız rijid rekonstrüksiyon yöntemlerimizi değerlendirmeyi amaçladık.

Gereç-Yöntem: Yüz on altı hasta yaş, cinsiyet, hastane yatış süreleri, lezyon lokalizasyonları, rezeksiyon çapları ve kullanılan rijid rekonstrüksiyon materyaline göre retrospektif olarak değerlendirildi. Öncelikle lezyonun lokalizasyonuna göre toraks duvarını 3 ana bölgeye ayırdık. Sternum, sternokostal ve sternoklavikular eklemi de içeren defektler anterior göğüs duvarı, skapula medial kenar ve kostavertebral eklemler arasında kalan defektler posterior göğüs duvarı, her iki bölge haricinde kalan ve sadece kostal yapıları içeren alanlar ise lateral göğüs duvarı olarak kabul edildi. Toraks ve abdominal duvarı içeren defektler torakoabdominal olarak ayrı olarak değerlendirildi. Defekt büyüklüğü 8 cm' in altında olan ve rekonstrüksiyonunda rijid protez kullanılmayan hastalar çalışma dışı bırakıldı.

Bulgular: Yüz on altı hastanın 65'i erkek 41'i kadın ve yaş ortalaması 53,4 (15-84) idi. Tümörlerin en geniş yerinde ortalama çapı 12 cm (8-25 cm) rezeksiyon sonrası ortalama defekt 156 cm2 (36-396) olarak hesaplandı. Tüm defektler titanyum mesh, titanyum bar, 3D kişiye özgü titanyum protez, metilmetakrilat, dual mesh gibi rijid rekonstrüksiyon materyallari bazen tek bazen kombine edilerek kapatıldı. Özellikle son zamanlarda anterior defektlerde 3D kişiye özgü protez ya da diğer protezlerin kombinasyonu kullanılırken diğer lokalizasyonlarda standart rijid rekonstrüksiyon materyalleri kullanıldı.

Sonuç: Geniş göğüs duvarı rezeksiyonu ve rekonstrüksiyonu hem cerrah açısından zorlayıcı hem de hasta açısından morbiditesi yüksek bir cerrahi prosedürdür. Özellikle anterior defektlerde yelken göğüs gelişimini engellemek adına stabilizasyon gücü daha yüksek materyallerin kullanılması gerektiğini düşünmekteyiz.

Anahtar kelimeler: Göğüs Duvarı Tümörü, Göğüs Duvarı Rezeksiyonu ve Rekonstrüksiyonu, Rijid Rekonstrüksiyon

Rijit Göğüs Duvarı Rekonstrüksiyonu

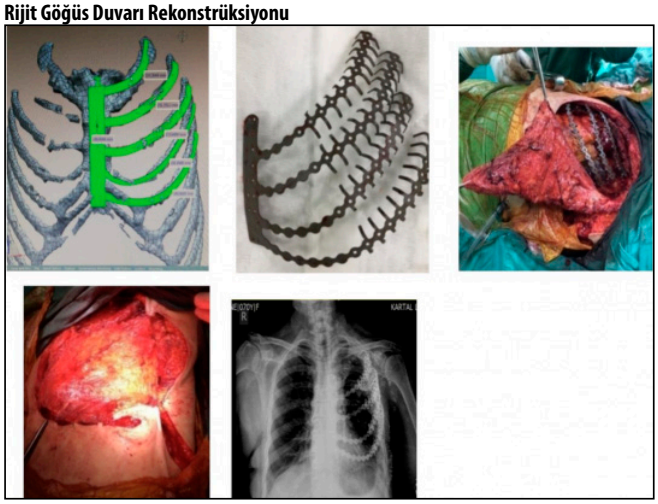

Göğüs Duvarı

S-031

GENİŞ GÖĞÜS DUVARI REZEKSİYON VE REKONSTRÜKSİYONU ZORLU BİR PROSEDÜR DEĞİLDİR: KARŞILAŞTIRMALI BİR ÇALIŞMA

Kuthan Kavaklı[1], Hakan Işık[1], Merve Şengül İnan[1], Ersin Sapmaz[1], Musab Yeniköy[1], Ufuk Ünsal [1], Denizhan Kılınç[1], Hasan Çaylak[1]

[1]Sbü, Gülhane Eğitim Ve Araştırma Hastanesi

Giriş: Göğüs duvarı rekonstrüksiyonu basit ve bir o kadar da kompleks olabilen, hastaya ait kişisel faktörlerin ön plana çıktığı göğüs cerrahlarının ilgisini çeken bir zorlu bir alan olmaya devam etmektedir. Biz de bu çalışmada, geniş göğüs duvarı rezeksiyon ve rekontrüksiyonu uyguladığımız hastaları primer olarak kapattığımız hastalar ile karşılaştırarak sunmayı amaçladık.

Materayel ve metod: Kliniğimizde Ocak 2018 ve Aralık 2022 tarihleri arasında göğüs duvarı rezeksiyon ve rekontrüksiyonu uygulanan toplam 63 hasta çalışmaya dahil edilmiştir. Hastalar primer olarak kapatılan (n=31 hasta) ve plak ve meshler ile rekontsrüksiyon uygulanan (n=32 hasta) olmak üzere sırasıyla gurup 1 ve gurup 2 ye ayrılmıştır.

Bulgular: Göğüs duvarı primer olarak kapatılan 31 hastanın ve göğüs duvarı rekonstrüksiyonu uygulanan 32 hastanın yaş ortalaması sırayla 44,6 yıl ve 54,6 yıl olarak hesaplanmıştır. Her iki gurup arasında sigara içme ve diyabet varlığı açısından anlamlı bir fark bulunmamıştır. 33 hastada primer göğüs duvarı veya metastatik tümör ve 30 hastada benign tümör ve travma saptanmıştır. Gurup 1 ve gurup 2 nin demografik özelliklerinin karşılaştırılması tablo 1 de ve operatif değişkenlerinin karşılaştırılması tablo 2 de verilmiştir. İki gurup arasında ortalama defekt çapı (p=0.009), ortalama kullanılan plak sayısı (p<0,001) ve ortalama hastanede kalış süresi (p<0,001) arasındaki fark istatistiksel olarak anlamlıyken, görülen komplikasyonlar açısından anlamlı bir fark bulunmamıştır (p = 0.426).

Sonuç: Geniş göğüs duvarı rezeksiyon ve rekonstrüksiyonu uygulanan hastalar ile göğüs duvarı pirmer olarak kapatılan hastalar karşılaştırıldığında geniş göğüs duvarı rezeksiyon ve rekonstrüksiyonu uygulaması zor olmayan ve güvenli bir cerrahi prosedürdür.

Anahtar kelimeler: Göğüs duvarı tümörleri, göğüs duvarı rekonstrüksiyonu, titanyum plak

Geniş göğüs duvarı rezeksiyonu ve rekontrüksiyonu uygulanan bir hasta

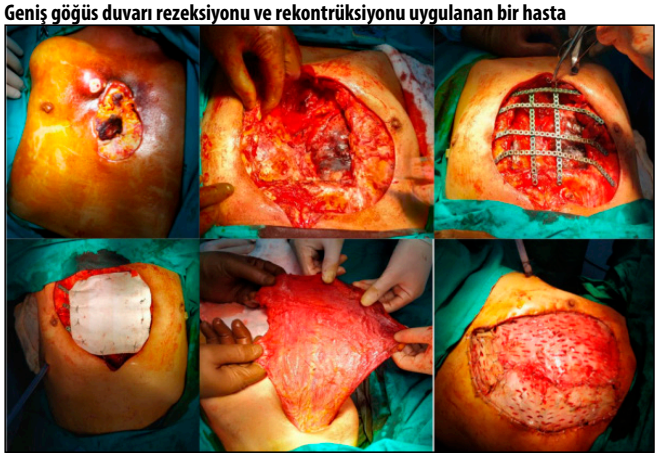

Göğüs Duvarı

S-032

GENİŞ GÖĞÜS DUVARI REZEKSİYONLARINDA 3D RİJİT REKONSTRÜSYON DENEYİMLERİMİZ

Attila Özdemir[1], Berk Çimenoğlu[1], Mesut Buz[1], Talha Doğruyol[1], Tugba Özlü[1], Recep Demirhan[1]

[1]Kartal Dr. Lütfi Kırdar Şehir Hastanesi Göğüs Cerrahisi Kliniği

Amaç: Primer göğüs duvarı tümörlerinde onkolojik prensipler dahilinde yapılan geniş göğüs duvarı rezeksiyonu günümüzde hala en iyi tedavi seçeneği olamaya devam etmektedir. Bununla birlikte izole sternum metastazları ve özellikle fraktürün eşilik ettiği durumularda geniş göğüs duvarı rezeksiyonu zorunlu bir tedavi seçeneği olabilmektedir. Multidisipliner yaklaşımlar ve teknolojinin birlikte kullanılması ile birlikte daha geniş rezeksiyon ve rekonstrüksiyonlar yapılabilmektedir. 17 hastanın 3D yazıcı ile kişiye özgü oluşturulan titanyum protezlerin kullanıldığı rekonstrüksiyon deneyimimizi sunmayı amaçladık.

Gereç ve Yöntem: Malignite nedeniyle geniş göğüs duvarı rezeksiyonu ve rekonstrüksiyonu yapılan 17 hasta retrospektif olarak analiz edildi. Bu hastalar yaş, cinsiyet, tümör tipi, defekt çapı ve ameliyat süreleri açısından değerlendirildi. 5 cm den büyük olan tümörlere insizyonel diğerlerine eksizyonel biyopsi yapıldı. PET-BT ile uzak metastaz taraması yapıldı.

Bulgular: Çalışmaya alınan 17 hastanın 10 erkek, 7 tanesi kadın idi. yaş ortalaması 51.5 iken 16 hasta anterior , 1 hasta lateral göğüs duvarı yerleşimli idi. hastaların 8 tanesi kondrosarkom, 5 tanesi izole sternum metastazı olan meme karsinomu bunlardan 4 tanesinde sternum korpus fraktürü mevcuttu, 2 tanesi osteosarkom, 1 tanesi lipo sarkom, 1 tanesi izole sternum RCC metastazı idi. 3/D implant lateral yerleşili olan 1 olguya kotlara, kot + kosta kondral bileşke içeren 2 olguya sternum + kotlara, 14 olguda ise yapılan bilateral kotlara ve manibruma fikse edildi. Yumuşak doku rekonstürüksiyonu için 10 olguda latisimus dorsi + fasyokutan, 4 olguda bilateral pektoral + fasyokutan, 3 olguda meme + fasyokutan flap kullanıldı. Tüm hastalr ortalama 5.8 günde taburcu edildi.

Sonuç: Onkolojik prensipler dahilinde yapılan geniş göğüs duvarı rezeksiyonlarının rigit rekonstürksiyonunda kişiye özgü 3/D implantlar sayesinde daha geniş defektlerin başarılı bir şekilde kapatılabileceği ve hasta anatomisine uygun satbilizasyon modelleri ile hasta memmuniyeti ve tedavi başarısının artacağına inanmaktayız.

Anahtar kelimeler: Göğüs Duvarı tümörleri, 3D rekonstrüksiyon, Göğüs duvarı rezeksiyonu

Göğüs Duvarı

S-033

VERTEBRA CERRAHİSİNDE GÖĞÜS CERRAHİSİNİN YERİ: KLİNİK DENEYİMLERİMİZ

Anıl Gökçe[1], Süleyman Anıl Akboğa[1], Ercan Bal[2], Yücel Akkaş[1], Kadir Baturhan Çiflik[1], Bülent Koçer[1]

[1]Ankara Şehir Hastanesi Göğüs Cerrahisikliniği
[2]Ankara Şehir Hastanesi Beyin Cerrahisi Kliniği

Giriş: Vertebra çevresi torasik bölgede karmaşık bir anatomiye sahiptir. Özellikle skolyoz cerrahisinde, vertebraya anteriordan gerçekleştirilen girişimler multidisipliner yaklaşım gerektirmektedir.

Materyal ve Method: Çalışmamızda toplamda 21 vaka mevcuttu. Seçilmiş skolyoz hastalarında, İpli skolyoz (VBT)yani "vertebral body tethering" gerçekleştirilirken minimal invaziv teknik ve torakotomi tercih edildi. Diğer skolyoz vakalarında, kitle cerrahisinde ve travma cerrahisinde standart torakotomi ile yaklaşım tercih edildi.

Bulgular: 16 (%76,2) hasta skolyoz cerrahisi, 3 (%14,3) hasta kitle nedenli cerrahi ve 2 (%9,5) hasta travma nedenli cerrahi geçirdi. Skolyoz cerrahisi geçiren 16 hastanın, 10'una (%62,5) VBT uygulandı. Vertebraya anteriordan torakotomiyle ve torakoskopik olarak yaklaşımda müdahale edilen vertebra seviyeleri arasında istatistiksel olarak anlamlı fark bulunmaktadır (p=0,003). Göğüs tüpü takip süreleri arasında istatistiksel olarak anlamlı bir fark bulunmamaktadır(p=0,451). Yoğun bakım takip süreleri arasında istatistiksel olarak anlamlı bir fark bulunmamaktadır (p= 0,403). Her iki yaklaşımda postoperatif dönemde komplikasyon varlığı arasında istatistiksel olarak anlamlı fark bulunamamıştır(p>0,005).

Tartışma: Kohortumuzda skolyoz cerrahisi geçiren hasta sayısının, malignite nedenli hasta sayısına göre fazla olması, vertebra cerrahisi konusunda göğüs cerrahi literatür bilgilerine farklı bir alandan katkı sağlamaktadır. Çalışmamız, literatür tarandığında göğüs cerrahları tarafından, VBT hakkında deneyimlerin paylaşıldığı ikinci çalışmadır. Operasyonlarda ağırlıklı olarak beyin ve sinir cerrahlarından destek alındı. VBT gerçekleştirilen 2 hastada ortopedi kliniğine destek olundu. VBT alanındaki literatür tarandığında bu operasyonun daha çok ortopedi klinikleri tarafından gerçekleştirildiği görülmektedir. Merkezimizde beyin ve sinir cerrahisi kliniğinin bu vakalarda primer rol oynaması çalışmamızı değerli yapan bir diğer faktördür.

Sonuç: Vertebra cerrahisi konusundaki literatür bilgileri göğüs cerrahisi açısından tümör cerrahisi ağırlıklıdır. Çalışmamızda skolyoz cerrahisi geçiren hastaların sayısının fazla olması göğüs cerrahisi literatürüne farklı bir alandan katkı sağlamaktadır. Çalışmamız, literatürde göğüs cerrahlarının VBT deneyimlerini paylaşan ikinci çalışma olması nedeniyle değerlidir.

Anahtar kelimeler: Vertebra cerrahisi, göğüs cerrahisi, vertebral body tethering, minimal invaziv cerrahi

Kaynaklar

6) De Giacomo T, Francioni F, Diso D, Tarantino R, Anile M, Venuta F, Coloni GF. Anterior approach to the thoracic spine. Interact Cardiovasc Thorac Surg. 2011 May;12(5):692-5. doi: 10.1510/icvts.2010.257360. Epub 2011 Feb 8. PMID: 21303868.

7) Hanna G, Kim TT, Uddin SA, Ross L, Johnson JP. Video-assisted thoracoscopic image-guided spine surgery: evolution of 19 years of experience, from endoscopy to fully integrated 3D navigation. Neurosurg Focus. 2021 Jan;50(1):E8. doi: 10.3171/2020.10.FOCUS20792. PMID: 33386009.

8) Ergene G. Early-term postoperative thoracic outcomes of videothoracoscopic vertebral body tethering surgery. Turk Gogus Kalp Damar Cerrahisi Derg. 2019 Oct 23;27(4):526-531. doi: 10.5606/tgkdc.dergisi.2019.17889. PMID: 32082921; PMCID: PMC7018165.

9) Costanzo S, Pansini A, Colombo L, Caretti V, Popovic P, Lanfranchi G, Camporesi A, Pelizzo G. Video-Assisted Thoracoscopy for Vertebral Body Tethering of Juvenile and Adolescent Idiopathic Scoliosis: Tips and Tricks of Surgical Multidisciplinary Management. Children (Basel). 2022 Jan 5;9(1):74.
10) Kato S. Complications of thoracic spine surgery - Their avoidance and management. J Clin Neurosci. 2020 Nov; 81:12-17.
11) Koda Y, Yamanaka K, Omura A, Gentsu T, Yamaguchi M, Okada K. Spinal cord ischemia after elective endovascular abdominal aortic aneurysm repair in a patient with multiple occlusions of the intercostal and internal iliac arteries. J Vasc Surg Cases Innov Tech. 2022 Jul 9;8(3):447-449.

Göğüs Duvarı

S-034

TİETZE SENDROMU; KLİNİK TECRÜBEMİZ VE HASTALARIN UZUN DÖNEM TAKİBİNDE BULGULARIMIZ

Ekin Zorlu[1], Tarık Yağcı[2], Önder Kavurmacı[1]

[1]S.b.ü. İzmir Bozyaka Eğitim Ve Araştırma Hastanesi Göğüs Cerrahisi Kliniği
[2]Ankara Güven Hastanesi Göğüs Cerrahisi Kliniği

Amaç:Çalışmamızda polikliniğimize başvuran Tietze sendromlu hastaların başvuru nedenleri ve uzun dönem takibinde şikayetlerinde gerileme, hasta memnuniyeti ve tedavideki etkinliğin araştırılması hedeflenmiştir.

Gereç ve Yöntem:İki farklı merkezde, 2017 - 2023 yılları arasında, 60 Tietze sendromu tanısı alan (18 erkek, 42 kadın) ve 3 hafta non-steroid antiinflamatuar ilaç (etodolak 800mg/gün) ile takip edilen hastalar retrospektif olarak incelenerek uzun dönem sonuçları ve hastaların tedaviden memnuniyeti araştırılmıştır.

Bulgular: Başvuru sırasında 48 hastada farklı eklemlerde şişlik şikayeti mevcuttu. Hastaların 38'inde sternoklaviküler eklemde, 6 hastada 2. kostosternal, 4 hastada 3. kostosternal bileşkede asimetrik şişlik izlendi. Bu hastalardan 28'inde şişliğe ağrı şikayeti de eşlik ediyordu. Diğer 12 hastada sadece 2. ve 3. kostosternal bileşkelerde ağrı şikayeti vardı. Hastalardan 42'sinde aktif kullandıkları el tarafındaki eklem etkilenmişti. Hastaların tümü teknesyum 99m sintigrafi ile incelendi. Şikayetlerinin olduğu eklemde aktif tutulum ve osteoblastik aktivitede artış saptandı. 3 hafta günde 800mg etodolak ile tedaviye alınan ve ağrı şikayeti olan 40 hastadan 32'sinde ağrı şikayeti kayboldu. Eklemlerinde şişlik izlenen 48 hastanın hiçbirisinin şikayetinde gerileme izlenmedi. Uzun dönem takipte 8 hastaya estetik kaygı nedeniyle parsiyel rezeksiyon uygulandı. 30 hastanın estetik memnuniyetsizlikle başka polikliniklere de başvurduğu, 24 hastanın tedavisinin gerçekleştiğine inanmadığı tespit edildi. Ağrı palyasyonu sağlanan 32 hastanın 14'ü ağrılarının tamamen düzeldiğini ancak bu eklemlerindeki şişlik gerilemediğinden tedavisinin gerçekleştiğine inanmadığını tespit ettik. Cerrahi uygulanan 8 hastanın estetik kaygısı tamamen kayboldu. 2 hastanın ağrısı 8 haftalık takibe kadar mevcudiyetini korudu.

Tietze sendromu ilk kez 1921 yılında Prof. Alexander Tietze tarafından sternoklaviküler eklem ile kostosternal kıkırdakların süpüratif olmayan, ağrı ve şişlikle seyreden bozukluğu şeklinde tanımlanmıştır. Yaşamın 2. ile 4. dekatları arasında, tek taraflı, hemen daima dominans gösteren tarafta izlenir. Etyolojide eklemin maruz kaldığı travmaların tetikleyici olduğu düşünülür. Ayrıcı tanısında çok geniş bir yelpaze hakimdir (Tablo1). Şu an için tedavide temel hedef ağrı palyasyonudur. Bunun için non steroidal antiinflamatuar ilaçlar, termal uygulama, hareket kısıtlama ve cerrahi yaklaşımlar denenmektedir. Bizim çalışmamızda hastaların %80'inde eklemde asimetrik şişlik, %66,6'sında ağrı, %46,6'sında asimetrik şişlik ve ağrı birlikte izlenmektedir. Hastalara uzun dönemde memnuniyetleri ve başka polikliniklere başvuruları sorulduğunda %79,16'sının tedavisinin gerçekleştiğine inanmadığı gözlendi.

Sonuç: Araştırmamızda hastaların asıl şikayetinin asimetrik şişen eklemin yarattığı estetik bozukluk olduğunu, bundan sonra ağrının geldiğini gösterdik. Tedavinin her aşamasında cerrahi düzeltme seçeneği gündemde olmalıdır.

Anahtar kelimeler: Tietze Sendromu, Göğüs duvarı, Göğüs ağrısı

Kaynaklar

Yıldız ÖÖ, İnan K, Ağababaoğlu İ, Çınar E. Local treatment of pain in Tietze syndrome: A single-center experience. Turk Gogus Kalp Dama 2021;29(2):239-247.
Rokicki W, Rokicki M, Rydel M. What do we know about Tietze's syndrome? Kardiochir Torakochirurgia Pol. 2018 Sep;15(3):180-182.
Jurik AG, Graudal H. Sternocostal joint swelling-clinical Tietze's syndrome. Scand J Rheumatol 1988;17:33–42.
Tietze A. Über eine eigenartige häufung von fällen mit dystrophie der rippenknorpel. Berl Klin Wochenschr 1921;58:829-31.

Tablo 1. Göğüs duvarı ağrısı nedenleri

Lokal Nedenler	*Sistemik Nedenler*	*Yansıyan ağrı*
Kostokondrit	Fibromiyalji	Kardiyak patolojiler
Tietze Sendromu	Osteoartrit	Pnömoni / Plörezi
Travma	Romatoid artrit	Radikülopatiler
Sternoklaviküler artrit	Seronegatif artirtler	Omuz patolojileri
Manibriosternal artrit		
Xiphodinia		
Epidemik miyalji		
Herpes Zoster		
Metastazlar		

Göğüs Duvarı

S-035

PRİMER VE SEKONDER MALİGN GÖĞÜS DUVARI TÜMÖRLERİNDE BÜTÜNCÜL ONKOLOJİK SONUÇLAR

Gökhan Kocaman[1], Yusuf Kahya[1], Kübra Alphan Kavak[1], Buse Mine Konuk Balcı[1], Bülent Mustafa Yenigün[1], Murat Özkan[1], Hilal Özakıncı[2], Duru Karasoy[3], Cabir Yüksel[1], Serkan Enön[1], Ayten Kayı Cangır[1]

[1]Ankara Üniversitesi Tıp Fakültesi Göğüs Cerrahisi Ad
[2]Moffit Cancer Center Pathology Department
[3]Hacettepe Üniversitesi İstatistik Bölümü

Amaç: Göğüs duvarı farklı histolojik dokulardan oluşan kompleks bir yapıdır. Göğüs duvarını oluşturan bütün dokulardan primer tümör gelişebileceği gibi komşu organ tümörlerinin invazyonu ya da uzak metastazlar yoluyla da göğüs duvarı tümörleri oluşabilir. Göğüs duvarı tümörlerinin evrelemesi ve sınıflaması zordur. Prognostik fatktörler genelde primer tümörler için araştırılmıştır. Bu çalışmada primer ve sekonder göğüs duvarı tümörleri birlikte değerlendirilerek, olası ortak prognostik faktörler araştırılmıştır.

Çalışma Planı: Çalışmaya kliniğimizde 2010-2021 yıllarında malign göğüs duvarı tümörü nedeniyle küratif rezeksiyon uygulanan 77 hasta dahil edildi. Her bir tümör kendi histolojik tipine göre evrelendi. Yaş, cinsiyet, tümör çapı, tümör tipi (primer/se-

konder), histolojik tümör türü, grade, evre, komplet rezeksiyon, kosta rezeksiyonu, rekonstrüksiyon, neoadjuvan ve adjuvan tedavi, nüks ve sağkalım bilgileri analiz edildi.

Bulgular: Hastaların 24'ü (%31,2) kadın, 53'ü (%68,8) erkekti ve medyan yaşları 59 (3-87 yaş) idi. Göğüs duvarı tümörlerinin 33'ü (%42,9) primer, 44'ü (%57,1) sekonder (lokal invazyon, metastaz) tümördü. Dokuz (%11.7) hastada mikroskobik cerrahi sınır pozitifliği mevcuttu. Göğüs duvarı rezeksiyonu en sık akciğer kanseri invazyonu (%46,8) nedeniyle yapılırken, bunu Ewing sarkomu (%13) izledi. 34 (%44,2) hastada nüks görüldü. Beş yıllık nükssüz sağkalım oranı %42,7 (medyan 34 ay), 5 yıllık genel sağkalım oranı ise %58,6 idi (medyan 79 ay). Çok değişkenli sağkalım analizinde hem grade hem de kot rezeksiyonunun hem nükssüz sağkalım (sırasıyla $p=0.005$, $p<0.001$) hem de genel sağkalım (sırasıyla $p=0.048$, $p=0.007$) için bağımsız prognostik faktörler olduğu bulundu.

Sonuç: Göğüs duvarı tümörlerinde neoadjuvan veya adjuvan tedavi yaklaşımı ve cerrahi sınır genişliği belirlenirken tümörün grade'i dikkate alınmalı ve gerektiğinde kosta rezeksiyonundan kaçınılmamalıdır.

Anahtar kelimeler: primer göğüs duvarı tümörleri, sekonder göğüs duvarı tümörleri, malign göğüs duvarı tümörleri, göğüs duvarı rezeksiyonu

Kaynaklar

1. Gonfiotti A, Salvicchi A, Voltolini L. Chest-Wall Tumors and Surgical Techniques: State-of-the-Art and Our Institutional Experience. J Clin Med. 2022;1:5516.
2. Wang L, Yan X, Zhao J, Chen C, Chen C, Chen J,et al. Expert consensus on resection of chest wall tumors and chest wall reconstruction. Transl Lung Cancer Res. 2021;10:4057-4083.
3. Kawaguchi K, Yokoi K, Niwa H, Ohde Y, Mori S, Okumura S,et al; Central Japan Lung Study Group. A prospective, multi-institutional phase II study of induction chemoradiotherapy followed by surgery in patients with non-small cell lung cancer involving the chest wall (CJLSG0801). Lung Cancer. 2017;104:79-84.
4. Mesko NW, Bribriesco AC, Raymond DP. Surgical Management of Chest Wall Sarcoma. Surg Oncol Clin N Am. 2020;29:655-672.
5. Ito T, Suzuki H, Yoshino I. Mini review: surgical management of primary chest wall tumors. Gen Thorac Cardiovasc Surg. 2016;64:707-714.

Tablo 1. Hastaların genel özellikleri

Characteristic	N/(median)	% /(min-max)
Age, median, (min-max)	59	3-87
Sex		
Female	24	31.2
Male	53	68.8
Pathological tumor diameter, median (min-max)	50	0-190
Tumor type		
Primary	33	42.9
Secondary	44	57.1
Histologic subtype		
Lung cancer	36	46.8
Ewing sarcoma	10	13
Chondrosarcoma	6	7.8
Liposarcoma	5	6.5
Malignant mesenchymal tumor	5	6.5
Pleomorphic sarcoma	5	6.5
Breast cancer	3	3.9
Osteosarcoma	2	2.6
Leiomiyosarcoma	2	2.6
Sarcomatoid carcinoma	2	2.6
Rhabdomyosarcoma	1	1.2
Grade		
1	8	10.4
2	49	63.6
3	20	26
Stage		
1	6	7.8
2	39	50.6
3	21	27.3
4	11	14.3
R1 resection	9	11.7
Rib resection, yes	65	84.4
Reconstruction, yes	33	42.9
Neoadjuvant treatment, yes	22	28.6
Adjuvant treatment, yes	51	66.2
Recurrence, yes	34	44.2

Tablo 2. Hastaların nükssüz sağkalım ve genel sağkalım analiz sonuçları

Characteristic	5-year recurrence free survival %	Log-rank p	5-year overall survival %	Log-rank p
Sex		0.705		0.615
Female	42.3		58	
Male	41.6		58.7	
Tumor type		0.663		0.313
Primary	47		53.6	
Secondary	40.4		62.6	
Tumor pathology		0.756		0.341
Carcinoma	40.9		62.7	
Sarcoma	47.4		54.3	
Grade		0.072		**0.011**
1	62.5		70	
2	49.1		61.4	
3	18.9		47.4	
Stage		0.138		0.169
1	83.3		83.3	
2	36.1		58.1	
3	42.1		46.7	
4	25.9		63.5	
Resection margin		0.386		0.303
Positive	0		72.9	
Negative	47.6		56.7	
Rib resection		**<0.001**		**0.015**
Yes	49.6		64	
No	10		25.6	
Neoadjuvant treatment		0.627		0.160
Yes	51.5		74.4	
No	39.1		51.8	
Adjuvant treatment		0.476		0.441
Yes	40.1		59.4	
No	58.4		62.5	

Tablo 3. Genel sağkalım ve nükssüz sağkalım için çok değişkenli regresyon modeli analiz sonuçları

Characteristic	Recurrence free survival			Overall survival		
	HR	%95 CI	p	HR	%95 CI	p
Age	1.001	0.966-1.036	0.975	1.013	0.978-1.049	0.466
Sex	0.842	0.310-2.285	0.736	1.755	0.540-5.707	0.350
Tumor type (primary/secondary)	1.380	0.252-7.562	0.711	3.055	0.299-31.204	0.346
Tumor pathology (carcinoma/sarcoma)	1.007	0.145-6.995	0.994	2.048	0.163-25.742	0.579
Grade	2.443	1.312-4.549	**0.005**	2.032	1.005-4.109	**0.048**
Stage	0.939	0.511-1.725	0.839	0.762	0.396-1.467	0.417
Resection margin	1.749	0.532-5.749	0.357	1.863	0.643-5.399	0.252
Rib resection	0.066	0.016-0.278	**<0.001**	0.128	0.029-0.566	**0.007**
Neoadjuvant treatment	1.308	0.503-3.404	0.582	1.044	0.387-2.812	0.932
Adjuvant treatment	2.737	0.530-14.135	0.229	1.997	0.405-9.838	0.395

Göğüs Duvarı

S-036

ABRAMSON YAPILAN OLGULARDA KLİNİK DENEYİMİMİZ

Emrah Karcı[1], Fatma Mutlu[1], Berfin Kızıldağ Aktaş[1], İlkay Kaya[1], Nigar Alizade[1], Günel Babayeva Şenkaya[1], Volkan Karaçam[1]

[1]Dokuz Eylül Üniversitesi Tıp Fakültesi Hastanesi

Giriş: Pektus karinatum (güvercin göğsü) en sık 2. konjenital göğüs duvarı deformitesi olup Ravitch gibi açık torasik rekonstrüksiyon cerrahisi ile tedavi edilebildiği gibi günümüzde minimal invaziv cerrahinin önem kazanmasıyla açık cerrahi tekniklerin yerini Abramson gibi minimal invaziv cerrahiye bırakmıştır. Biz de bu çalışmada kliniğimizde pektus karinatum sebebiyle Abramson operasyonu uyguladığımız olgu serimizden ve klinik deneyimimizden bahsetmeyi amaçladık.

Materyal-Metod: Dokuz Eylül Üniversitesi Göğüs Cerrahisi Kliniğinde 2015-2022 yılları arasında Abramson prosedürü uygulanarak opere edilen 86 olgu yaş, cinsiyet, kullanılan bar ve stabilizatör sayısı, insizyon sayısı, erken ve geç dönem postoperatif komplikasyonlar, eşlik eden anomali, hospitalizasyon süresi ve bar çıkarılma süresi açısından retrospektif olarak tarandı. Tüm hastalar Krasopoulos ve ark. tarafından geliştirilen yeni tek basamaklı memnuniyet anketini (Single Step Questionnaire-SSQ) doldurdu.

Bulgular: Hastaların 73'ü (%84,9) erkek, 13'ü (%15,1) kadındı. Yaş ortalaması 15,5'ti (med:15, 6-32 yıl). Tüm olgulara bilateral iki adet insizyon yapılarak birer adet bar ve ikişer adet stabilizatör enstrümante edilmişti. %69,8'inde (n=60) erken postoperatif dönemde komplikasyon görülmedi. 72 olguda (%83,7) geç dönem komplikasyon izlenmedi. 5 olguya skolyoz, 1 olguya kifoz, 1 olguya kifosikolyoz eşlik etmekteydi. Hospitalizasyon süresi 3,7 gündü (med:4, 2-19 gün). 11 hastada (%12,8) halen bar mevcut olup 75 hastanın (%87,2) barı çıkarılmıştı. Bar çıkarma işleme olguların çoğunda (%46,5) 25-36. aylarda gerçekleştirilmiş olup %84,9'unda(n=73) 60 aydan önce bar çıkarılmıştı. Krasopoulos memnuniyet anketinde ise ortalama değeri ise 3,93 (1-5) olarak saptanmıştır.

Tartışma: Abramson tekniği pektus karinatum için uygun vakalarda tercih edilebilecek en güvenli ve en konforlu operasyon tekniklerinden birisidir. Açık cerrahi tekniklere göre daha az estetik kaygı ve daha az hospitalizasyon süresi ile Abramson tekniği ile de mükemmle sonuçlar elde edilebilmektedir. Ayrıca memnuniyet değerlendirme anketleri Nuss prosedürü yapılmış olan hastalara sıklıkla uygulanmıştır. Ancak ilk kez bu çalışma ile Abramson prosedürü uygulanan hastalarda memnuniyet anketi sonuçları bildirilmiştir.

Anahtar kelimeler: Pektus karinatum, Abramson prosedürü, Tek basamaklı anket

Göğüs Duvarı

S-037

MİNİMAL İNVAZİV DÜZELTME UYGULANAN PEKTUS DEFORMİTESİ HASTALARININ BAR ÇIKARMA SONRASI SONUÇLARI

Burcu Kılıç[1], Ömer Faruk Sağlam [1], Gökberk Güler[1], Ezel Erşen[1], Hasan Volkan Kara[1], Ahmet Demirkaya[2], Akif Turna[1], Kamil Kaynak[1]

[1]İstanbul Üniversitesi Cerrahpaşpa -cerrahpaşa Tıp Fakültesi Göğüs Cerrahisi Anabilim Dalı

[2]İstanbul Beykent Üniversitesi Tıp Fakültesi Göğüs Cerrahisi Anabilim Dalı

Giriş: En sık görülen göğüs duvarı deformiteleri pektus ekskavatum ve pektus karinatumdur. Bu deformitelerin pektus barları kullanılarak minimal invaziv teknikle cerrahi onarımı birçok göğüs cerrahı tarafından yaygın olarak tercih edilmektedir. Bu ortak tedavi tercihine rağmen bar kalma süresi, barın çıkarılması süreci, olası komplikasyonlar ve bunları önlemenin yolları yıllardır tartışılmakta ve halen tek bir karara varılamamıştır.

Amaç: Bar çıkarma sürecinde karar verme, cerrahi sonuçlar ve olumsuz faktörleri belirlemek.

Materyal-Metod: 2006–2020 yılları arasında bar çıkarılması uygulanan 1032 hasta verileri prospektif olarak kaydedildi. Hastaların demografik bilgileri, aile öyküsü, Haller indeksi, bar sayısı, vücut kitle indeksi, stabilizatör ve tel kullanımı, hastanede kalış süresi, bar çıkarılana kadar geçen süre, kesi yeri ve komplikasyonları retrospektif olarak inceledik.

Sonuçlar: Pektus bar kalma süresi ortalama 34.2 aydı (1–55). 594 (%57.5) hastanın barı planlanandan erken çıkarıldı (ortalama: 28.1 ay, 0–35). Barın erken çıkarılmasının ana nedeni barın kayması , yara enfeksiyonu ve hastaların istekleriydi.Toplam 57 (%5.52) hasta, barın çıkarılmasından sonra onarımın tehlikeye girebileceği endişesiyle 4 yıldan fazla bir süre sonra barı çıkartıldı.12 (%1.16) hastada dayanılmaz ağrı ve bar kayması nedeniyle erken çıkarıldı ve nüks meydana geldi. Rekürrens görülen hastalar sadece planlanandan erken çıkarılan hastalarda görüldü. Vücut Kitle İndeksi ile ameliyat süresi arasında anlamlı bir ilişki yoktu (p=0,748). Bar sayısı, çelik teller, varlığı stabilizatörler ve bilateral insizyonlar yaşı az olan hastalarda istatistiksel olarak anlamlı derecede düşüktü (sırasıyla p = 0,028, p = 0,002, p <0,001, p = 0,046).

Tartışma ve Sonuç: Bu prosedürle ilgili deneyimlerimizin ilk zamanlarında, tüm hastaların rutin olarak 3 yıl sonra barlarının alınması planlanıyordu, ancak bazı hastalar batma hissi nedeniyle erken çıkarılmasını istedi ve bazı hastalar, bar çıkarıldıktan sonra onarımın tehlikeye girebileceği endişesiyle daha fazla zaman istedi ve bazı hastalar COVID-19 salgını nedeniyle endişeleri olduğu için bekledi. Uygun zaman hasta ve yakınları

ile görüşülerek belirlendi. Farklı bir bakış açısıyla, Covid pandemisi nedeniyle ertelenen barların çıkarılması sürenin uzamasına rağmen güvenli bir şekilde gerçekleştirilmiştir.Bu bulgular, pektus barlarının standart 3 yıl aralığından daha kısa süre ile ya da farklı sebeplerden planlanandan daha uzun süre ile ek nüks riski olmaksızın ve yaşam kalitesinden ödün vermeden çıkarılabileceğini düşündürmektedir. Daha az bar kalma süresi ve daha uzun bar kalma süresinin kandaki metal salınımına etkisi konusunda hala cevaplanmamış pek çok soru bulunmaktadır.

Anahtar kelimeler: göğüs duvarı deformitesi , pektus bar çıkarılması , minimal invaziv, komplikasyon.

Kaynaklar

1. Nuss D, Kelly RE Jr, Croitoru DP, et al. A 10-year review of a minimally invasive technique for the correction of pectus excavatum. J Pediatr Surg 1998; 33: 545-52.
2. Pilegaard HK, Licht PB. Early results following the Nuss operation for pectus excavatum: a single-institution experience of 383 patients. Interact Cardiovasc Thorac Surg 2008; 7: 54-7.
3. Demirkaya A, Simsek F, Erşen E, et al. The factors determining the complications in the minimally invasive surgical correction of pectus excavatum. Turk J Thorac Cardiovasc Surg DOI: 10.5606/tgkdc.dergisi.2011.013.
4. Erşen E, Demirkaya A, Kılıç B, et al. Minimally invasive repair of pectus excavatum MIRPE in adults is it a proper choice. Videosurgery Miniinv 2016; 11: 98-104.
5. Park HJ, Kim KS. Pectus bar removal: surgical technique and strategy to avoid complications. J Visc Surg 2016; 2: 60.

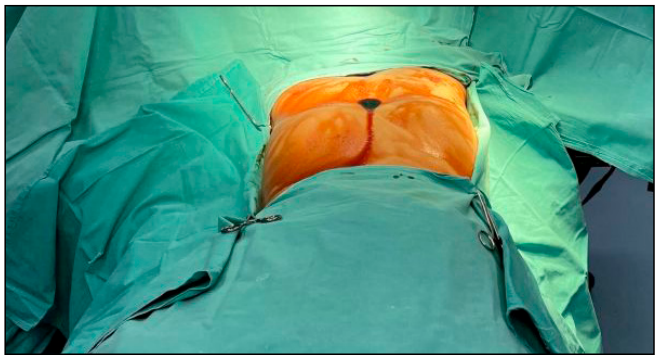

Resim 1

Resim 2

Resim 3

Cerrahi Teknik

S-038

YARA YERİ KOMPLİKASYONLARINI ÖNGÖRMEDE TERMOGRAFİK GÖRÜNTÜLEME TEKNİĞİNİN KULLANIMININ ARAŞTIRILMASI

Günel Ahmadova[1], Mahir Fattahov[1], Bengisu Artıran[1], Funda Öztürk[1], Muhammet Tarık Aslan[1], Aykut Kankoç[1], Muhammet Sayan[1], Ali Çelik[1]

[1]Gazi Üniversitesi Tıp Fakültesi, Göğüs Cerrahisi Anabilim Dalı

Giriş ve Amaç: Cerrahi sonrası görülen yara yeri komplikasyonları ciddi morbiditeye neden olabilmektedir. Hastaların; ek hastalık varlığı, yara yeri bakımı özellikleri, hastane enfeksiyonları, beslenme durumu ve birçok başka faktör yara iyileşme sürecini etkileyebilmektedir. Yara yerinde dolaşım bozukluğu varlığının ya da inflamasyonun erken göstergelerinden olan ısı artışının erken tespiti, oluşabilecek yara yeri komplikasyonlarına erken müdahale şansı verebilecektir. Yara yerindeki bölgesel ya da yaygın ısı artışı kalitatif ve kantitatif olarak termal kamera ile saptanabilmektedir. Bu çalışmanın amacı termal kameranın cerrahi sonrası insizyon hattında oluşabilecek problemleri öngörmedeki etkinliğinin araştırılmasıdır.

Gereç ve Yöntem: Etik kurul onayı alındıktan sonra, Gazi Üniversitesi Göğüs Cerrahisi Anabilim Dalında 1 Nisan 2023-30 Temmuz 2023 tarihleri arasında ameliyat edilen hastalardan torakotomi ya da videotorakoskopi yapılıp interkostal kas kesisi yapılan hastalar prospektif olarak incelendi. İnterkostal kas kesisi yapılmayan torakoskopi, sternotomi ve mediastinoskopi yapılan hastalar, etkin ölçüm yapılamayan hastalar çalışmadan çıkarıldı. Çalışmaya dahil edilen hastaların insizyon alanına, postoperatif 0, 1, 2 ve 3. gün termal kamera (testo 883™) ile termal haritalama yapıldı. Postoperatif ölçümlerin numerik değerleri histogram ve Kolmogorov- Smirnov yöntemleri ile normal ya da çarpık dağılım açısından değerlendirildi. Komplikasyon saptanan ve saptanmayan hastalarda insizyon bölgesindeki sıcaklık fark değerleri hesaplandı. Komplikasyon gelişen hastalarda normal ve yara yerindeki sıcaklık fark değerinin ortalaması ile gelişmeyen hastaların ortalaması Bağımsız Örneklem t test ile karşılaştırıldı.

Bulgular: Çalışmaya alınan 79 hastanın 22'sinde (%27,8) yara yeri komplikasyonu gelişti. Komplikasyon gelişen hastaların 11'inde (%50) yalnızca dehisens, 10 hastada (%45,5) yara

yeri akıntısı, 1 hastada (%4,5) yara yeri nekrozu gelişmiştir. Komplikasyon gelişmeyen hastaların sıcaklık fark değeri ortalaması 0,34±0,35 °C iken komplikasyon gelişen grupta 1,45±0,85 °C idi. Bağımsız Örneklem t test ile yapılan analizde gruplar arasındaki fark istatistiksel olarak anlamlıydı. ($P \leq 0.01$)

Sonuç: Termografi, yara yeri komplikasyonlarını öngörmede etkin, noninvaziv ve hassas bir yöntemdir.

Anahtar kelimeler: postoperatif, yara, komplikasyon

Kaynaklar

1. YasudaS, Hokuto D, Kamitani N, Matsuo Y, Doi S, Nakagawa K, NishiwadaS, Nagai M,Terai T,Sho M. Pre-and postoperative C-reactive protein as a risk factor of organ/spacesurgical siteinfection after hepatectomy.Langenbecks Arch Surg. 2023;408(1):13.
2. Meng H, Xu B, Xu Y, Niu H,Liu N. Incidenceand risk factors for surgical siteinfection following volar locking plating (VLP) of unstable distal radius fracture(DRF). J Orthop Surg Res. 2022;17(1):549.
3. Zhao H, Meng J,Sun T,Wan Z, Qin S, Zhang F, Hou Z. Risk factors for deep surgical siteinfection following surgically treated peri-anklefractures:a case-control study based on propensity score matching. J Orthop Surg Res. 2022;17(1):542.
4. Bronsert MR, Henderson WG, Colborn KL, Dyas AR, Madsen HJ, Zhuang Y,Lambert-Kerzner A, Meguid RA. Effect of Presentation Time ofSurgery on Unadjusted and Risk-Adjusted Postoperative Complication Rate. J Am Coll Surg. 2023;236(1):7-15.
5. Chanmugam A,Langemo D,Thomason K, Haan J, Altenburger EA,etal. RelativeTemperature Maximum in Wound Infection and Inflammation as Compared with a Control Subject Using Long-WaveInfrared Thermography. Adv Skin Wound Care. 2017;30(9):406-414.

Testo 883 termal kamera

Örnek 1: VATS Utility İnsizyon bölgesi



Örnek 2: VATS Utility İnsizyon bölgesi

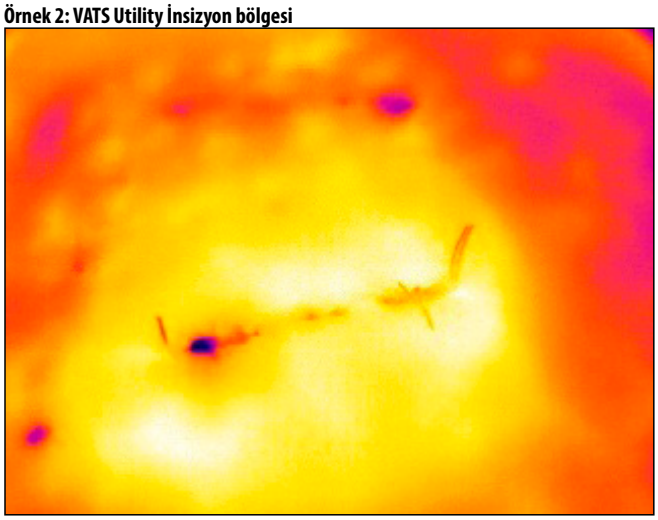

Diğer

S-039

HİPERHİDROZİS TEDAVİSİNDE BİLATERAL TORAKOSKOPİK TORAKAL SEMPATEKTOMİ- 5 YILLIK KLİNİK SONUÇLARIMIZ

Miray Ersöz[1], Nur Simge Kökleş[1], Mehmet Sait Ersöz[1], Mehmet Yıldırım[1], Bülent Aydemir[1], Tamer Okay[1]

[1]Dr. Siyami Ersek Göğüs Kalp Damar Cerrahisi Eğitim Araştırma Hastanesi

Amaç: Torakoskopik torakal sempatektomi (TTS), sempatik sistem hastalıklarında yaygın olarak kullanılan cerrahi bir işlemdir. İlk sempatektomi girişimleri 19. yy da başlamış ve işlem giderek daha az invaziv ve daha etkili yöntemlerle bu güne kadar gelmiştir (1). Ancak uygulanan teknik, kullanılan port sayısı, lokalizasyonu veya sempatektominin seviyesi hala tartışılmaktadır (2). TTS'nin en sık kullanım alanı hastaların yaşam kalitesini fazlaca etkileyen hiperhidrozistir. Hiperhidrozis, primer ve sekonder olmak üzere iki tipi bulunan, ekrin ter bezlerindeki kolinerjik reseptörlerin aşırı uyarılmasından kaynaklanan terleme bozukluğudur. Primer hiperhidrozis, vücut sıcaklığını uygun aralıkta tutmak amacıyla aşırı terleme ile karakterize patolojik bir durumdur (3,4). İşlemin en sık görülen yan etkisi kompansatuar hiperhidrozistir. Bu çalışmamızda kliniğimizde yapılan torakoskopik torakal sempatektominin etkinliğini ve sonuçlarını araştırmayı amaçladık.

Gereç ve Yöntem: Ocak 2018 – Aralık 2022 tarihleri arasında kliniğimizde palmar ve/veya axiller hiperhidrozis tanıları nedeniyle TTS ameliyatı uygulanan 81 hasta retrospektif olarak incelendi. Hastalar yaş, cinsiyet, operasyon tekniği, gelişen komplikasyonlar, hastanede kalış süreleri, hasta memnuniyeti, kompansatuar terleme ve nüks yönünden değerlendirildi.

Bulgular: TTS uyguladığımız 81 hastanın yaş ortalaması 23,7 olup, 39'u erkek, 42'si kadın idi. Hastalarımızın 52'sinde palmar, 29'unda ise palmar ve aksiller hiperhidrozis mevcuttu. Postoperatif hastanede kalma süresi ortalama 1,6 gün idi. Çalışmamız esnasında hastalarımızın tamamına telefonla ulaşılarak memnuniyet anketi uygulandı, kompansatuar terleme ve nüks terleme durumları sorgulandı. 2 hastada palmar bölgede, 1 hastada aksiller bölgede ve 1 hastada da sadece sağ el avuç içinde nüks hiperhidrozis olduğu görüldü. Memnuniyet skorlamasında ise sırt ve göğüs bölgesinde kompansatuar hiperhidro-

zis nedeniyle 2 hasta operasyondan pişman olduğunu, 1 hasta memnun olmadığını, 1 hasta ise kısmen memnun olduğunu belirtti. 12 hasta ise hayatlarını etkilemeyecek şekilde hafif derecede kompansatuar hiperhidrozis olmasına rağmen operasyon sonucundan memnun olduklarını belirttiler. 65 hasta ise herhangi bir nüks veya kampansatuar terleme olmaksızın operasyondan memnun olduklarını belirttiler.

Sonuç: Günümüzde torakal sempatektomi, hiperhidrozis tedavisinde en etkili tedavi yöntemi olarak kabul edilmektedir (5). 530 hasta ile yapılan benzer bir çalışmada torakal sempatektominin hasta memnuniyeti yüksek olması ve morbidite oranlarının düşük olması ile güvenilir bir yöntem olduğu bildirilmiştir (6). Çalışmamızda da benzer şekilde memnuniyet oranımız yüksek tespit edilmiştir (%95).

Anahtar kelimeler: Anahtar kelimeler: Sempatektomi, hiperhidrozis, torakoskopi

Kaynaklar

1.KotzareffA:Resection partialledetrone synpathethique cervical droit pour hyperhidrose unilaterale. Rev Med Suisse Romande 40:111-113, 1920

2.Arnold WS,Daniel TM: Thoracoscopic sympathectomy. In: Shields TW, Ponn RB, editors.General thoracic surgery.6th ed. Philadelphia: Lippincott Williams& Wilkins, 2005: 698-703

3.Ro KM, Cantor RM, Lange KL, Ahn SS. Palmar hyperhidrosis: evidence of genetic transmission. J Vasc Surg 2002; 35(2): 382- 386.

4.Bovell DL, Clunes MT, Elder HY, Milsom J, Jenkinson DM. Ultrastructure of the hyperhidrotic eccrine sweat gland. Br J Dermatol 2001; 145(2): 298-301.

5.Krasna MJ, Demmy TL, McKenna RJ, Mack MJ. Thoracoscopic sympathectomy: the U.S. experience. Eur J Surg Suppl 1998(1): 19-21.

6.Görür R, Yıldızhan A, Türüt H, Şen H, Yiyit N, Candaş F, ve ark. Analysis of 530 sympathectomy operations performed for palmar hyperhidrosis and long-term results. Turk Gogus Kalp Dama 2009; 17(1): 28-32.

Tablo 1. Hastaların özellikleri ve klinik sonuçlar

Yaş	23,7
Cinsiyet	
Kadın	42 (%51,85)
Erkek	39 (%48,14)
Hiperhidrozis	
Palmar	52 (%64,19)
Palmar+Aksiller	29 (%35,8)
Hastanede kalış süresi	1,6 gün
Morbidite	
Hava kaçağı	5 (%6,17)
Hemotoraks	1(%1,23)
Nüks	4 (%4,93)
Kompansatuar terleme	16 (%19,75)

Tablo 2. Memnuniyet anketi (n=81)

4- Memnun	77 (%95)
3- Kısmen memnun	1 (%1,2)
2- Memnun değil	1 (%1,2)
1- Pişman	2 (%2,4)

Diğer

S-040

VATS YA DA TORAKOTOMİYLE LOBEKTOMİ GEÇİRENLERDE SOLUNUM KAS FONKSİYONU VE EGZERSİZ KAPASİTESİNİN DEĞERLENDİRİLMESİ

Funda Sırakaya[1,3], Ebru Çalık Kütükcü[1], Mehmet Ruhi Onur[2], Serkan Uysal[3], Ulaş Kumbasar[3], Erkan Dikmen[3], Rıza Doğan[3]

[1]Hacettepe Üniversitesi, Fizik Tedavi Ve Rehabilitasyon Fakültesi, Ankara
[2]Hacettepe Üniversitesi, Tıp Fakültesi, Radyoloji Anabilim Dalı, Ankara
[3]Hacettepe Üniversitesi, Tıp Fakültesi, Göğüs Cerrahisi Anabilim Dalı, Ankara

Giriş: Dünya Sağlık Örgütü verilerine göre akciğer kanseri, kansere bağlı mortalitenin önde gelen nedenlerindendir ve cinsiyetten bağımsız olarak en çok görülen kanser türüdür. Aynı zamanda neden olduğu morbidite ve mortalite yükü nedeniyle önemli bir halk sağlığı sorunudur. Erken evre akciğer kanserinin en etkili tedavisi cerrahidir. İlgili bölgeye uygulanacak rezeksiyon genellikle lobektomi şeklinde olmaktadır. Cerrahi insizyon kas koruyucu ya da standart torakotomi şeklinde uygulanabileceği gibi cerrahın tercihine ve kitlenin yerleşimine bağlı olarak VATS(video yardımlı göğüs cerrahisi) ile de uygulanabilmektedir. Bu tekniklerin birbirine göre avantaj ve dezavantajları vardır. Bu çalışmanın amacı kas koruyucu torakotomi, standart torakotomi ve VATS ile gerçekleştirilen lobektomilerde solunum kas kuvveti, diyafragma kalınlığı, solunum fonksiyonu ve egzersiz kapasitelerinin cerrahi öncesi ve cerrahi sonrası değişimlerinin karşılaştırılmasıdır.

Yöntem: Çalışmaya 18-75 yaş arasında çalışmaya katılmaya gönüllü, lobektomi planlanan akciğer kanserli hastalar dahil edildi. Daha önce göğüs cerrahisi geçirenler çalışmadan dışlandı. Solunum fonksiyonu SFT(solunum fonksiyon testi) ile değerlendirildi. FEV_1 ve FVC değerleri kaydedildi. Solunum kas kuvvetini değerlendirmek için MİP-MEP (maksimal inspirasyon-ekspirasyon basıncı) ölçümleri kullanıldı. Egzersiz kapasitesi 6 dakika yürüme testiyle değerlendirildi. Diyafragma kalınlığını ölçmek için ultrason kullanıldı. Değerlendirmelerin tümü cerrahiden bir gün önce ve postoperatif dönemde taburculuk sonrası 15-20. gün yapıldı.

Bulgular: Çalışmaya 42 hasta dahil edildi(14 standart torakotomi, 14 kas koruyucu torakotomi, 14 VATS). Katılımcıların yaş ortalaması 60,45'ti. Standart torakotomi, kas koruyucu torakotomi ve VATS gruplarının yaş(p=0,995), cinsiyet(p=0,747) Karnofsky Performans Skalası(p=0,503) preoperatif FVC(p=0,379) FEV_1(p=0,374), MİP(p=0,553), MEP(p=0,74), 6dyt(p=0,272) değerleri arasında anlamlı fark bulunamamıştır. Postoperatif FVC(p=0,01), FEV_1(p=0,009), 6dyt(p=<0,001), MİP(<0,001) ve MEP(p=0,003) değerleri, preoperatif değerlere göre VATS grubunda standart torakotomiye göre daha az düşüş göstermiştir. Kas koruyucu torakotomi 6dytm(p=0,012) ise standart torakotomiye göre daha az azalmıştır. Diyafragma kalınlıklarında gruplar arasında herhangi bir fark görülmemiştir. Gruplardan bağımsız olarak cerrahi taraf inspiryum sonu diyafragma kalınlığı cerrahi öncesine göre anlamlı olarak azalmıştır(p<0,001).

Sonuç: Grupların yaş, cinsiyet özelliklerinin ve preoperatif değerlerinin benzer oluşu karşılaştırma yapmak için grupların uygun olduğunu göstermektedir. Solunum fonksiyonu ve egzersiz kapasitesi açısından VATS'ın daha koruyucu bir cerrahi olduğu görülmüştür. Tüm bu sonuçlara bakıldığında cerrahi öncesi ve sonrası dönemde verilecek rehabilitasyon programına diyafragmatik solunum ve solunum kas kuvvetini arttırmaya yönelik egzersizlerin eklenmesi faydalı olacaktır.

Anahtar kelimeler: Torakotomi, VATS, göğüs cerrahisi

Kaynaklar

1. GLOBOCAN 2020 Database [Internet]. 2020 [Erişim Tarihi: 10.04.2022]. Erişim adresi: https://gco.iarc.fr/
2. Çubuk S, Yücel O. Akciğer Kanserinde Güncel Tanı ve Tedavi Yaklaşımı. Taştepe Aİ, editor. Ankara: Derman Tıbbi Yayıncılık; 2014. 101-4 p.
3. Howington JA, Blum MG, Chang AC, Balekian AA, Murthy SC. Treatment of stage I and II non-small cell lung cancer: diagnosis and management of lung cancer: American College of Chest Physicians evidence-based clinical practice guidelines. Chest. 2013;143(5):e278S-e313S.

Postoperatif Değişimler

Değerler	Standart torakotomi	Kas koruyucu torakotomi	VATS	p	Gruplar arası p
ΔFVC (l)	-0,80±0,33	-0,52±0,33	-0,46±0,28	0,024	0,010
ΔFEV1 (l)	-0,72±0,29	-0,47±0,31	-0,41±0,25	0,017	0,009
Δ6MWT (m)	-60.07±26.03	-37.79±24.64	-15.49±28.62	<0,001	<0,001 0,012
ΔMIP (cmH2O)	-16.21±8.50	-10.64±9.12	-3.64±10.40	<0,001	<0,001
ΔMEP (cmH2O)	-18.86±14.53	-9.21±6.74	-4.21±10.74	0,005	0,003

Akciğer / Plevra – Onkolojik

S-041

CERRAHİ REZEKSİYON UYGULANAN PULMONER HAMARTOMLU OLGULARDA EKSTRATORASİK MALİGNİTE İLİŞKİSİNİN DEĞERLENDİRİLMESİ

İlkay Kaya[1], Emrah Karcı[1], Berfin Kızıldağ Aktaş[1], Fatma Mutlu[1], Nigar Alizade[1], Günel Babayeva Şenkaya[1], Volkan Karaçam[1]

[1]Dokuz Eylül Üniversitesi Tıp Fakültesi Göğüs Cerrahisi Anabilim Dalı

Giriş: 1934'de Goldsworthy hamartomu yağ doku ve kıkırdaktan oluşan iyi huylu bir tümör olarak tanımlamıştır [1,2]. Tüm akciğer tümörlerinin %3'ünü, benign akciğer tümörlerinin ise %77'sini oluşturur [3,4]. Bu çalışma ekstatorasik malignite nedeniyle takibinde soliter pulmoner nodül saptanan ve malignite ön tanısıyla cerrahi rezeksiyon uygulanan, patolojisi pulmoner hamartom olarak raporlanan olguların bir değerlendirmesidir.

Metod: Çalışmaya kliniğimizde 2010-2023 yılları arasında akciğerde nodüle yönelik cerrahi rezeksiyon uygulanan ve patoloji sonucu pulmoner hamartom olarak sonuçlanan 52 olgudan ekstratorasik malignite tanısı olan 14 olgu dahil edildi. Olgular cinsiyet, yaş, nodül lokalizasyonu ve boyutu, uygulanan cerrahi yöntemler, primer malignite türü açısından araştırıldı.

Bulgular: 14 olgunun 12'si erkek (%86), 2'si kadın (%14) idi. Ortalama yaş 62,9 (53-73) idi. 5 olguda prostat, 2 olguda kolon malignitesi mevcuttu. Tiroid, larinks, cilt, özefagus, mide, parotis, renal malignitesi olan birer olgu mevcuttu. Olguların 3'ünde sağ üst lobda, 1'inde sağ orta lobda, 1'inde sağ alt lobda, 1'inde sol üst lobda, 7'sinde sol alt lobda nodül mevcuttu. Ortalama nodül boyutu 13 mm (6-35 mm) idi. Tüm olgulara FDG PET BT görüntülemesi yapıldı. F-18 FDG tutulumu ortalama 0,5 (0-3,5) idi. 6 olguya torakotomi, 8 olguya VATS yapıldı. VATS yapılan 3 olguda preoperatif metilen mavisi ile nodül işaretleme tekniği kullanıldı. 2018 yılından sonra yapılan 9 olguyu değerlendirildiğinde yalnızca 1 olguya torakotomi yapıldı. 12 olguya wedge rezeksiyon, 2 olguya eksizyonel rezeksiyon yapıldı. Tüm hastalarda peroperatif frozen değerlendirmesi yapıldı ve tamamında ön tanı hamartom olarak bildirildi. Hamartom tanısı ile eş zamanlı malignite tanısı konulan olgu yoktu.

Tartışma: Bilinen bir maligniteye sahip hastalarda pulmoner nodül tespit edildiğinde nodülleri metastaz olarak değerlendirme eğilimi mevcuttur. Ancak bu nodüller olgularımızda da görüldüğü üzere hamartom gibi benign lezyonlarla ilişkili olabilir. Radyolojik olarak malignite şüphesi yüksek olan soliter pulmoner nodülde direkt cerrahi yaklaşımın uygulanması ve frozen yöntemiyle tanı konulması önerilmektedir [5]. Olgularımızın %27'sinde (52 olgunun 14'ünde) ekstratorasik malignite nedeniyle takip sırasında hamartom tanısı konuldu. Sonuç olarak ekstratorasik malignitenin varlığında pulmoner metastaz şüphesiyle soliter pulmoner nodüle yönelik cerrahi uygulanması, tanısı olmayan hamartomun keşfedilmesine yol açabilir.

Anahtar kelimeler: Hamartoma, Solitary Pulmonary Nodule, Surgery, Malignancy

Kaynaklar

1. Koutras P, Urschel HC Jr, Paulson DL (1971) Hamartoma of the lung. J Thorac Cardiovasc Surg 61(5):768–776
2. Karasik A, Modan M, Jacob CO et al (1980) Increased risk of lung cancer in patients with chondromatous hamartoma. J Thorac Cardiovasc Surg 80(2):217–220
3. Guo W, Zhao YP, Jiang YG, Wang RW, Ma Z. Surgical treat-ment and outcome of pulmonary hamartoma: a retrospectivestudy of 20-year experience. J Exp Clin Cancer Res. 2008;27:8,http://dx.doi.org/10.1186/1756-9966-27-8.4
4. Arrigoni MG, Woolner LB, Bernatz PE, Miller WE, Fontana RS.Benign tumors of the lung. A ten-year surgical experience. JThorac Cardiovasc Surg. 1970;60:589---99
5. Ettinger DS, Aisner DL, Wood DE, Akerley W, Bauman J, Chang JY, et al. NCCN Guidelines Insights: Non-Small Cell Lung Cancer, version 5.2018. J Natl Compr Canc Netw 2018;16:807–21.
6. Ribet M, Jaillard-Thery S, Nuttens MC. Pulmonary hamartomaand malignancy. J Thorac Cardiovasc Surg. 1994;107:611---4

Akciğer / Plevra – Nononkolojik

S-042

AKCİĞERLERDE FİBROZİS GELİŞİMİ HANGİ LOBDA DAHA FAZLA? POSMORTEM ÇALIŞMA

Abdulaziz Kök[1], Osman Cemil Akdemir[1], Ayşe Özgün[2], Süleyman Ceyhan[1], Sedat Ziyade[1], Ömer Soysal[1]

[1]Bezmialem Vakıf Üniversitesi Göğüs Cerrahisi Ad
[2]İstanbul Adli Tıp Kurumu

Giriş: Diffüz akciğer hastalıklarında açık akciğer biyopsileri uzun zamandır tanı için kullanılmaktadır. Görüntüleme yöntemlerinin gelişmesi ile biyopsi alınacak alanlar daha kolay saptanabilirse akciğer parankim hastalıklarında akciğerde biyopsi yeri seçimi hala tartışmalıdır. Orta lob ve lingulada nonspesifik fibrotik değişikliklerin daha fazla olduğu söylenmektedir(1). Bu çalışmada posmortem biyopsiler alınarak hangi bölgelerin daha çok etkilendiği gösterilmeye çalışıldı.

Method: Türkiye Adli Tıp kurumundan alınan izin ile posmortem otopsilere girilip otopside akciğerlerin sağlam kalması şartı ile akciğerlerin 6 bölgesinden videotorakoskopik biyopsiler göz önüne alınıp yaklaşık 2x3 cm lik biyopsiler alındı. Uygun vaka seçiminde dosyalardaki veriler okunarak uzun hastane yatışı olanlar, toraks travması geçirenler, primer akciğer hastalığından eksitus olanlar çalışmaya alınmadı. Toplam 46 vaka çalışmaya dahil edildi. Sağ akciğer için üst,orta, alt loblar, sol akciğer için üst , lingula ve alt loblardan biyopsiler yapıldı. Kesitler hematoksilen-eozin ve Masson trikromu ile boyandı ve fibrozun boyutu, açısından incelendi. Fibrozis saptanmayan, hafif fibrozis orta fibrozis ve ağır fibrozis olarak sınıflama yapıldı.

Sonuç: Fibrozis görülme oranı her iki akciğerde de yaklaşık olarak aynıydı. Ki kare testinde p:0,090 istatistiki olarak anlamlı fark görülmedi.

Üst orta ve alt loblar arasında da fibrozis açısından anlamlı fark görülmedi.(p:0,168)

Sağ sol akciğerlerde tüm loblar arasında da anlamlı fark izlenmedi.

Tartışma: Açık akciğer biyopsilerinde tüm loblar arasında fibrozis açısından anlamlı fark izlenmemiştir. Bu açık akciğer biyopsilerinde görüntüleme teknikleri yönlendirmesi olmadığı durumlarda en kolay biyopsi alınabilecek bölgeden biyopsi yapılması hem cerrah hem hasta için daha konforlu olabilir.

Anahtar kelimeler: fibrozis, akciğer, biyopsi

Tablo 1. Sağ akciğerde fibrozis görülen biyopsi sayıları

sağ	fibrozis var	fibrozis yok
üst	30	16
orta	35	21
alt	36	19

Tablo 2. Sol akciğerde fibrozis görülen biyopsi sayıları

sol	fibrozis var	fibrozis yok
üst	30	16
orta	31	15
alt	31	15

Pediyatrik Göğüs Cerrahisi

S-043

TORAKS METASTAZI OLAN PEDİATRİK SARKOM HASTALARINDA EKSTENDED REZEKSİYONLARIN SAĞKALIMA ETKİSİ

Ayşegül Kurtoğlu[1], Aykut Kankoç[1], İsmail Tombul[1], Irmak Akarsu[1], Muhammet Sayan[1], Ali Çelik[1], Abdullah İrfan Taştepe[1]

[1]*Gazi Üniversitesi Tıp Fakültesi, Göğüs Cerrahisi Anabilim Dalı, Ankara*

Giriş: Çocukluk döneminde solid tümörü olan pediatrik sarkomların %25'inde tanı anında metastaz mevcuttur ve en sık metastaz yerleşim yeri akciğerdir. Tanı ve tedavideki teknik ilerlemelere paralel olarak pediatrik sarkom hastalarının sağ kalımında artış saptansa da akciğer metastazı varlığında prognoz hala yüz güldürücü değildir. Çocukluk dönemi sarkomlarının akciğer metastazlarında en sık kullanılan yöntem wedge rezeksiyonlardır . Nadiren de olsa uzun süreli hastalıksız sağkalım için, temiz cerrahi sınır bırakmak amacıyla geniş rezeksiyonlar yapılması gerekebilmektedir. Bu çalışmamızın amacı wedge rezeksiyondan, pnömonektomi ve toraks duvar rezeksiyona kadar farklı genişlikte rezeksiyon uygulanan hastalarda cerrahi sonuçlarını değerlendirlmektir.

Gereç Yöntem: Kasım 2015- Mayıs 2023 tarihleri arasında kliniğimizde opere edilen 18 yaş altı torasik metastazı olan sarkomlu hastalar çalışmaya dahil edildi. Hastaların yaş, cinsiyet, operasyon tekniği ve yaklaşımı, histopatolojileri , postoperatif dönem izlenen komplikasyonlar , hastane yatış süresi ve genel sağkalım incelendi.

Bulgular: Toplam 24 hastanın 12'si (%50) erkek, 12'si (%50) kadındı. Ortalama yaş 12,33±3,55 (6-19)idi. Hastalarda en sık %33,3 (n=8) ile osteosarkom, ikinci sıklıkta %16,7 (n=4) ile Ewing Sarkom görüldü. 20 vaka (%83,3) torakotomi ile 4 vaka ise (%16,7) VATS ile opere edildi. Hastaların 9'una (%37,5) wedge rezeksiyon, 3 hastaya (%12,5) toraks duvar rezeksiyonu, 3 hastaya (%12,5) Segmentektomi, 1 hastaya(%4,2) ekstended pnömonektomi, 1(%4,2) hastaya lobektomi kalan 7 hastaya tabloda belirtilen ekstended rezeksiyonlar yapıldı. Medyan tüp çekme süresi 2 gün (1-5), medyan klinikte kalış süresi 4 gün (2-21 gün) olarak hesaplandı.Hastaların medyan sağkalımı 22,11 ay (3,27-63,3) olarak hesaplandı .Literatürde ilk tanı anından itibaren metastatik sarkom hastalarında ortalama sağkalım 59 .9 ay olarak raporlanmış olup çalışmamıza dahil hastalarda ilk tanı anından sonraki sağkalım median 49.9 ay (14,2-93,3), 5 yıllık genel sağkalım %52,2 olarak, toraks cerrahisi sonrası sağkalım ise 22 ,11 ay(3,27-63,3) olarak hesaplanmıştır.

Sonuç: Literatürdeki çalışmalar torasik metastazlı sarkom olgularında metastazektomi şeklindeki cerrahilerin sağkalıma katkı sağladığını bildirmiş olsa da bu çalımayla yapılacak ekstended cerrahilerin de sağkalıma olumlu etkisi olacağı gösterilmiştir.

Anahtar kelimeler: PEDİATRİK SARKOM , METASTAZEKTOMİ , EKSTENDED REZEKSİYONLAR

Kaynaklar

1. Andrassy RJ, Wiener ES, Raney RB, Lawrence W, Lobe TE, Corpron CA, Maurer HM. Thoracic sarcomas in children. Ann Surg. 1998 Feb;227(2):170-3. doi: 10.1097/00000658-199802000-00003. PMID: 9488512; PMCID: PMC1191231.
2. Rogers TN, Dasgupta R. Management of Rhabdomyosarcoma in Pediatric Patients. Surg Oncol Clin N Am. 2021 Apr;30(2):339-353. doi: 10.1016/j.soc.2020.11.003. Epub 2021 Jan 27. PMID: 33706904.
3. Asanuma K, Tsujii M, Hagi T, Nakamura T, Kita K, Shimamoto A, Kataoka T, Takao M, Sudo A. Full-thickness chest wall resection for malignant chest wall tumors and postoperative problems. Front Oncol. 2023 Apr 21;13:1104536. doi: 10.3389/fonc.2023.1104536. PMID: 37152065; PMCID: PMC10160664.

İlk tanı sonrası genel sağkalım grafisi

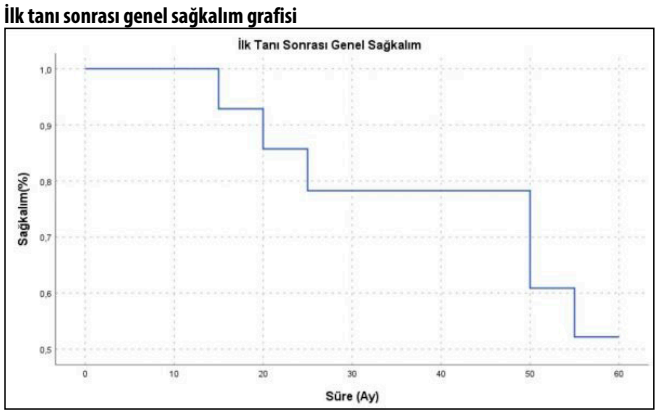

Sol toraks duvarı rezeksiyonu+ akciğer wedge + mediasten plevra, diyafrağmatik plevra ve perikard rezeksiyonu Titanyum bar ile rekonstrüksiyon

Sol toraks duvarı rezeksiyonu+ akciğer wedge + mediasten plevra, diyafrağmatik plevra ve perikard rezeksiyonu Titanyum bar ile rekonstrüksiyon

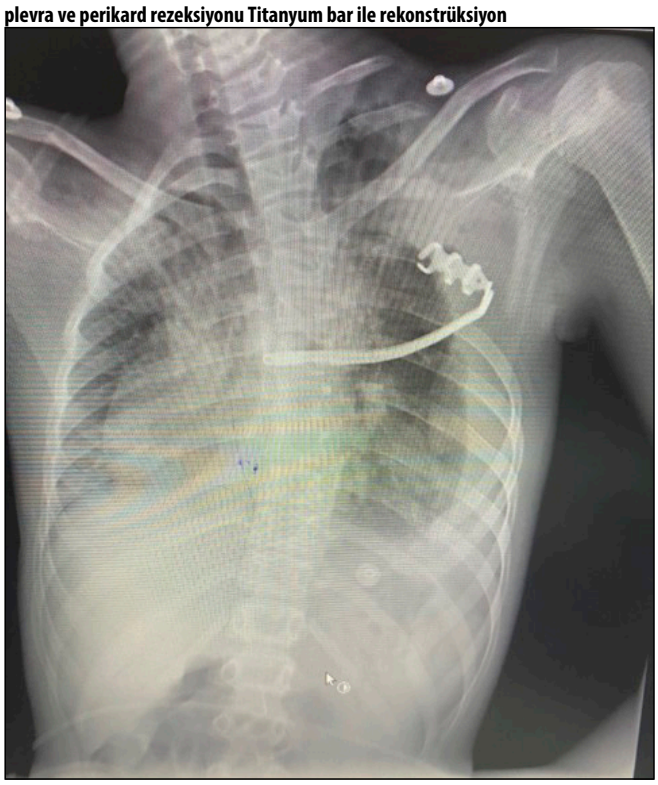

Cerrahi Teknik

S-044

ENDOSKOPİK TORAKAL SEMPATEKTOMİ OLGULARINDA CERRAHİNİN ETKİNLİĞİNİ İNTRAOPERATİF BELİRLEMEDE TERMAL KAMERANIN KULLANIMI

Ayşegül Kurtoğlu[1], Aykut Kankoç[1], İsmail Tombul[1], Irmak Akarsu[1], Muhammet Sayan[1], Ali Çelik[1]

[1]Gazi Üniversitesi Tıp Fakültesi Göğüs Cerrahisi Anabilim Dalı, Ankara, Türkiye

Giriş: Hiperhidroz hastanın yaşam kalitesini etkileyecek derecede aşırı terlemesidir. Primer esansiyel hiperhidrozda hastanın altta yatan bir neden olmaksızın aksiller ,palmar, plantar ve kraniofasiyal bölgesinde bilateral ,simetrik ,fokal aşırı terlemesi mevcuttur. Hiperhidroz tedavisinde oral antikolinerjikler, botulinum toksin ve iyontoforezden, cerrahiye kadar terlemenin şiddetine göre farklı tedavi yöntemleri uygulanabilir. Endoskopik torakal sempatektomi (ETS) ; uzun süreli etkisi ,kısa işlem süreleri, minimal ağrı ve erken taburculuk gibi avantajları nedeniyle günümüzde sık tercih edilen yöntemlerden biri olmuştur. Palmar bölgedeki sıcaklık artışı, palmar hiperhidrozis için yapılan ETS prosedürünün başarısının indirekt bir göstergesidir. Çeşitli merkezlerde palmar sıcaklık artışı farklı problarla ölçülmektedir. Bu çalışmada beklenen sıcaklık artışının termal kamera yardımıyla daha hassas ve objektif olarak ölçümünü göstermeyi amaçladık.

Gereç ve Yöntem: Kliniğimizde Mayıs 2023 ve Ağustos 2023 tarihleri arasında 5 olguya ETS uygulandı. Entübasyondan sonra hastalara semifowler pozisyon verildi. Operasyona başlamadan önce termal kamera ile her iki elden ölçüm alındı. ETS sonrası sağ ve sol olmak üzere her iki taraftada 5 er dakika sonra ölçümler yenilendi. Termal kamera monitörü üzerinde sıcaklık değişimi gözlemlendi. Postoperatif dönemde ayrıntılı etkinlik analizi Testo IR Soft 3 programı kullanılarak gerçekleştirildi.

Bulgular: Olguların 3'ü kadın 2'si erkekti. Yaş ortalaması 23,8 ± 8,81 olarak hesaplandı. 4'ü palmar, aksiller ve plantar; 1 tanesi palmar ve plantar terleme şikayeti mevcuttu. Olgulara aynı seansta sırasıyla sağ ve sol olmak üzere bilateral torakoskopik sempatektomi uygulandı. Olguların 3'ünde R 3-4, 2 tanesinde R 3-4-5 seviyelerinde ETS yapıldı. Sağ el palmar bölge ortalama sıcaklık değişikliği 0,32 C, sol el palmar bölge ortalama sıcaklık değişikliği 0,48 C, sağ el parmak ortalama sıcaklık değişikliği 1,3 C, sol el parmak ortalama sıcaklık değişikliği 1,24 C olarak hesaplandı.

Sonuç: ETS sonrası aksiller ve palmar bölgede terleme ile olan ısı kaybının engellenmesi sağlandığından işlem sonrası bu bölgelerde sıcaklık artışı beklenmektedir. Bu nedenle ETS öncesi ve sonrası termal kamera ile yapılacak ölçümler; operasyonun etkinliğini intraoperatif şüreçte değerlendirebilmek için faydalı olacaktır.

Anahtar kelimeler: Sempatektomi, Hiperhidrozis , Termal Kamera, ETS

Kaynaklar

1) Hornberger J, Grimes K, Naumann M, et al. Recognition, diagnosis, and treatment of primary focal hyperhidrosis. J Am Acad Dermatol 2004; 51:274.
2) Vannucci F, Araújo JA. Thoracic sympathectomy for hyperhidrosis: from surgical indications to clinical results. J Thorac Dis. 2017 Apr;9(Suppl 3):S178-S192. doi: 10.21037/jtd.2017.04.04. PMID: 28446983; PMCID: PMC5392541.

İşlem öncesi termografik ölçüm



İşlem öncesi termografik ölçüm histogramı

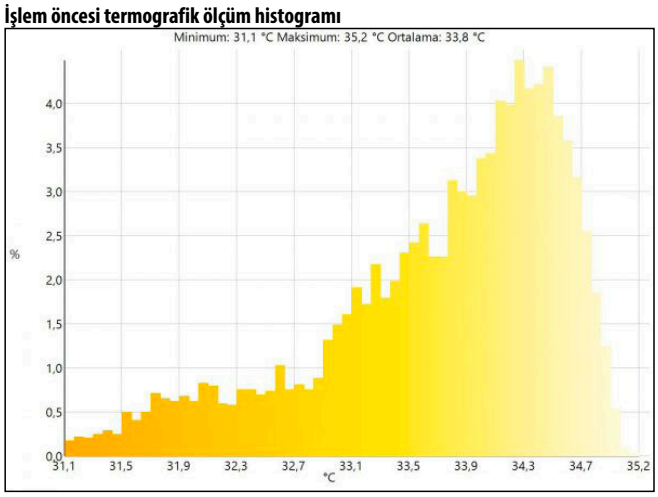

İşlem sonrası termografik ölçüm

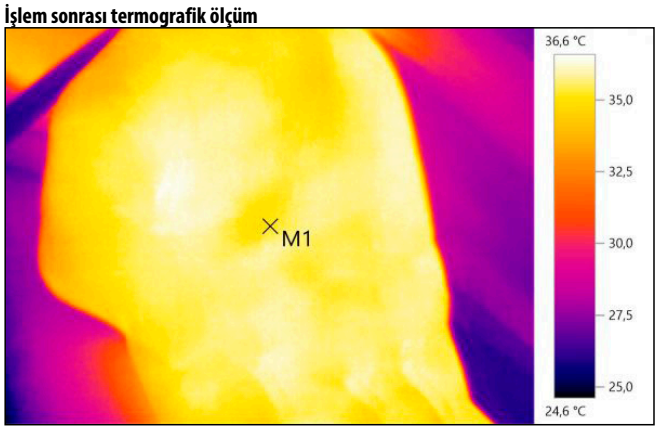

İşlem sonrası termografik ölçüm histogramı

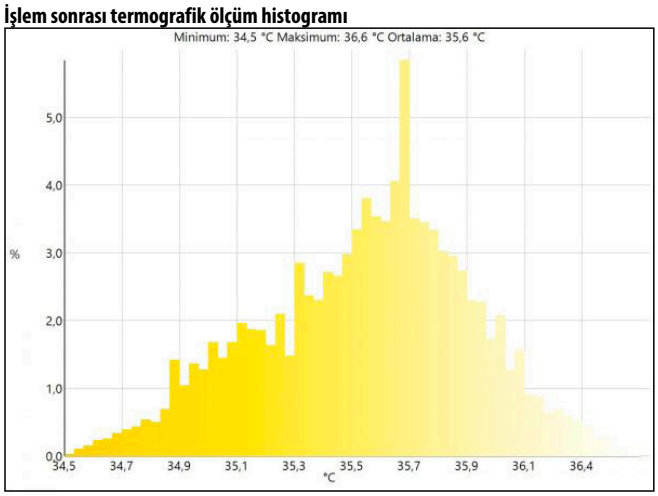

Akciğer / Plevra – Nononkolojik

S-045

POSTCOVİD HASTALARIMIZDA CERRAHİ REZEKSİYON SONUÇLARIMIZ

Fatma Babacan[1], Leyla Nesrin Acar[1], Seray Hazer[1], Selim Şakir Erkmen Gülhan[1]

[1]*Ankara Atatürk Sanatoryum Eğitim Ve Araştırma Hastanesi*

Covid 19 sistemik inflamatuar yanıt oluşturan SARS cov2 viral potojenin etken olduğu akut ve kronik dönemde solunum sitemine etkisi bulunan bir hastalıktır.

Akut dönemde akciğer tutulumu solunum yetmezliği tablosu gibi mortal sonuçlar oluşturmakla birlikte kronik dönemde inflamatuar yanıtla oluşan akciğer kompliyansının bozulması ,fibrozis ve plevral yapışıklıklar izlenmektedir.geçirilmiş Covid 19 un uzun dönem etkilerinden dolayı yapılan cerrahi rezksiyonlarına etkisi olup olmadığını değerlendirmek amacıyla Ülkemizde ilk covid 19 vakasının görüldüğü mart 2020 ağustos2023 tarihleri arasında Ankara Sanatoryum Eğitim Araştırma Hastanesinde aynı ekip tarafından 192 anatomik akciğer rezeksiyonu yapılan hasta tarandı.Preop dönemde pcr ile covid19 pozitifliği doğrulanan 52 hasta bulundu, gerikalan hastalar kontrol grubunu oluşturacak şekilde değerlendirildi.Ameliyat süresi yatış süresi ve post op ilk ay gelişen komplikasyonları saptandı .

Anahtar kelimeler: covid ,akciğer rezeksiyonu,komplikasyon

Kaynaklar

1-Domizio JD, Gulen MF, Saidoune F, Thacker VV, Yatim A, Sharma K, Nass T, Guenova E, Schaller M, Conrad C, Goepfert C, de Leval L, Garnier CV, Berezowska S, Dubois A, Gilliet M, Ablasser A. The cGAS-STING pathway drives type I IFN immunopathology in COVID-19. Nature. 2022 Mar;603(7899):145-151. doi: 10.1038/s41586-022-04421-w. Epub 2022 Jan 19. PMID: 35045565; PMCID: PMC8891013.

2-Lee JW, Chun W, Lee HJ, Min JH, Kim SM, Seo JY, Ahn KS, Oh SR. The Role of Macrophages in the Development of Acute and Chronic Inflammatory Lung Diseases. Cells. 2021 Apr 14;10(4):897. doi: 10.3390/cells10040897. PMID: 33919784; PMCID: PMC8070705.

3-Gustine JN, Jones D. Immunopathology of Hyperinflammation in COVID-19. Am J Pathol. 2021 Jan;191(1):4-17. doi: 10.1016/j.ajpath.2020.08.009. Epub 2020 Sep 11. PMID: 32919977; PMCID: PMC7484812.

4-Polidoro RB, Hagan RS, de Santis Santiago R, Schmidt NW. Overview: Systemic Inflammatory Response Derived From Lung Injury Caused by SARS-CoV-2 Infection Explains Severe Outcomes in COVID-19. Front Immunol. 2020 Jun 26;11:1626. doi: 10.3389/fimmu.2020.01626. PMID: 32714336; PMCID: PMC7344249.

Akciğer / Plevra – Onkolojik

S-046

FARKLI LOBDAKİ LEZYONLARDA VİDEOTORAKOSKOPİK REZEKSİYON VE BUNUN İNTRAOPERATİF KOMPLİKASYONUN YÖNETİMİNE KATKISI

Salih Çokpınar[1], Serdar Şen[1], Selda Şen[3], Nesibe Çetin Kahraman[2], Cemil Zencir[4], Gülseren Birgül Antepüzümü Sezgin[1], Mehmet Zekeriya Can[1], Aslı Ertürk[1]

[1]Aydın Adnan Menderes Üniversitesi, Göğüs Cerrahisi Ana Bilim Dalı
[2]Aydın Adnan Menderes Üniversitesi, Patoloji Ana Bilim Dalı
[3]Aydın Adnan Menderes Üniversitesi, Anestezi Ve Reanimasyon Ana Bilim Dalı
[4]Aydın Adnan Menderes Üniversitesi, Kardiyoloji Ana Bilim Dalı

Amaç: Günümüzde erken evre akciğer kanseri için vats ile lobar ve sublobar anatomik rezeksiyonlar ivme kazanmaktadır. Farklı loblardan çoklu segmentlerin kombine rezeksiyonu yapılması gerektiğinde bu prosedür daha da karmaşık olabilir. Ancak teknik olarak zahmetli olmalarına rağmen minimal invazivliğin faydalarını maksimum akciğer kapasitesinin korunmasıyla birleştirmek amacıyla orta lobektomi ve segmentektomi biportal video yardımlı torakoskopik cerrahi (VATS) yaklaşımıyla gerçekleştirilebilir.

Gereç ve Yöntem: Sağ akciğer orta lobda ve alt lob superior segmentte lezyonu olan olgu pet-ct ile değerlendirildi. VATS planlandı.

Bulgular :72 yaşında erkek hastanın çekilen pet-ct de sağ akciğer alt lobda suv tutan kitlesi olması üzerine yapılan bronkoskopide orta lobda endobronşial lezyon görülmüş olup buradan alınan bronkoskopik biyopsi sonucu skuamöz hücreli karsinom geldi. Vats lobektomi yapılması kararı verildi.Orta lobektomi sonrası intraoperatif alt lob superior segmentteki lezyon frozena gönderildi. malign gelmesi üzerine Vats sağ orta lobektomi+ alt lob superior segmentektomi yapıldı. Rezeksyon tamamlanıp lenf nodu diseksiyonuna başlandığı esnada inotroplara yanıt alınamayan hipotansiyon gelişti. ekg bulgularına göre depresyonları olan olguda intraoperatif komplikasyon olarak inferior mı geliştiği düşünüldü Minimal invaziv işlem olması sayesinde ameliyat hızlıca sonlandırılarak hasta acil anjiografiye alındı. Kardiyoloji kliniğince rca'ya stent takıldı. Postop patoloji sonucunda sağ orta lobektomi materyali mikroinvaziv skuamöz hücreli karsinom ile uyumlu gelmiş olup alt lob superior segmentektomi materyali ise invaziv adenokarsinom ile uyumlu gelmiştir. Çıkarılabilen 7 ve 10 numaralı lenf nodları (5 adet) reaktif olarak raporlanmıştır. Hasta 18 gün takip edildikten sonra şifa ile taburcu edildi.

Sonuç: Biportal vats yaklaşımı, karmaşık anatomik lober ve segmental rezeksiyonlarda parankimal korumayı en üst düzeye çıkarmak ve cerrahi invazivliği en aza indirmek için uygun ve etkili bir seçenek olarak kullanılabilir. Vats ile aynı seansta farklı lobların rezeksyonları yapılabilir. lobektomi + segmentektomi, iki lobu içeren birden fazla veya ilerlemiş hastalığı olan hastalara fayda sağlayabilecek, akciğer koruyucu bir işlemdir(1). Segmentektomi, kama rezeksiyonlarına göre daha geniş bir parankimal rezeksiyona izin verir ve yetersiz cerrahi sınır riski daha düşüktür. Ayrıca segment spesifik lenfatikler uzaklaştırılarak erken evre KHDAK'de geçerli bir radikalite sağlanır. Rezeke edilen lenf nodlarının toplam sayısı, çeşitli çalışmalarda bildirildiği gibi, kama rezeksiyonlarına göre önemli ölçüde daha yüksektir(2). Minimal invaziv cerrahi yapılıyor olması nedeni ile bir intraoperatif komplikasyon gelişmesi durumunda işlem çok hızlı sonlandırılabilir ve komplikasyona yönelik müdahaleye çok hızlı başlanabilir.

Anahtar kelimeler: Akciğer kanseri, Video-yardımlı torasik cerrahi, squamöz hücreli kanse, adenokanser , intraoperatif komplikasyon

Kaynaklar

1.Luca Voltolini and others, Surgical treatment of synchronous multiple lung cancer located in a different lobe or lung: high survival in node-negative subgroup, European Journal of Cardio-Thoracic Surgery, Volume 37, Issue 5, May 2010, Pages 1198–1204

2.Mendogni P, Tosi D, Rosso L, Palleschi A, Cattaneo M, Mazzucco A, Nosotti M. VATS segmentectomy: an underused option? J Vis Surg. 2017 Sep 30;3:136. doi: 10.21037/jovs.2017.09.02. PMID: 29078696; PMCID: PMC5639019.

Preop Sağ akciğer alt lob süperior segmentte 2.0x1.5 cm subplevral kaviter nodülde artmış FDG tutulumu izlenmiştir (SUVmax:3.9)

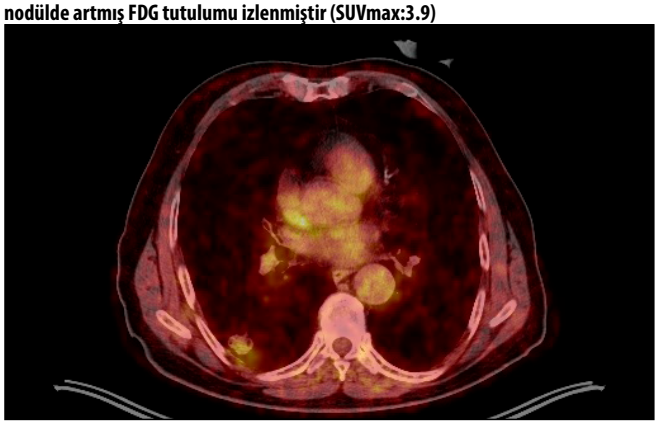

Koroner Anjiografide RCA DA Bulunan Plaklar

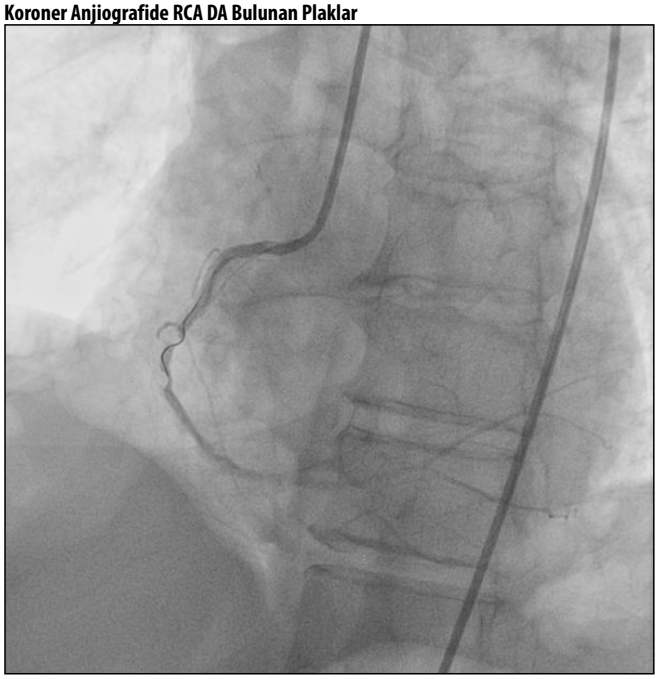

Koroner Anjiografi ve Stent Sonrası RCA

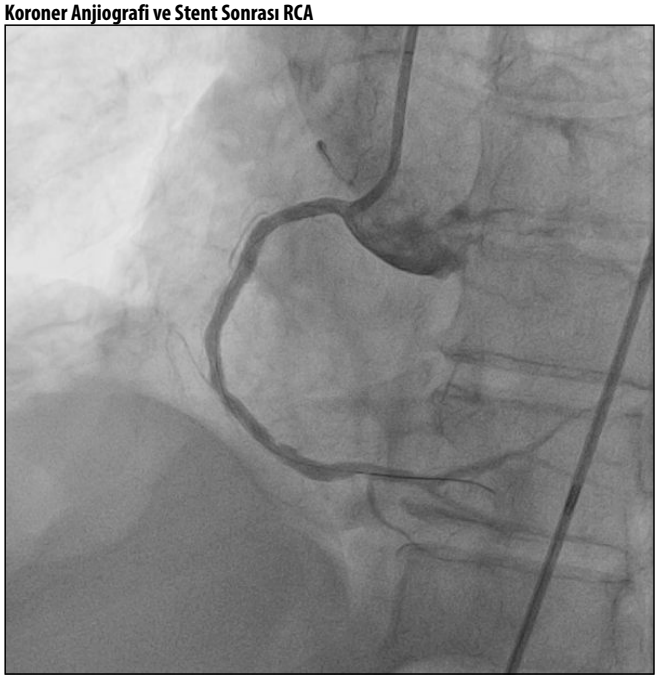

Güncel Postop 2. AY PAAG

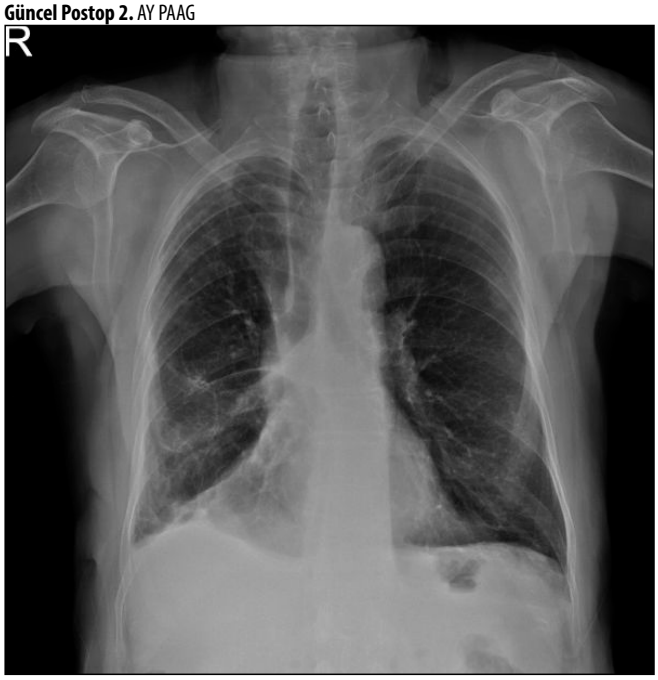

Cerrahi Teknik

S-047

AKCİĞER REZEKSİYONU YAPILAN HASTALARDA DÜŞÜK DOZ ASETİL SALİSİLİK ASİTİN DRENAJA ETKİSİ VAR MIDIR?

Murat Kuru[1], Muhammed Emre Gök[1], Tamer Altınok[1]

[1]Necmettin Erbakan Üniversitesi Tıp Fakültesi, Göğüs Cerrahisi Anabilim Dalı

Amaç: Post-op drenaj, toraks cerrahisi yapılan hastalarda görülen en sık komplikasyonlardan biri olmakla birlikte hastada intraoperatif ve postoperatif dönemde kan ve kan ürünü replasmanı ihtiyacı doğabilmekte, bazı durumlarda kanama kontrolü amacıyla retorakotomi yapılması gerekebilmektedir. Postoperatif drenaj artışı toraks drenlerinin çekilme ve hastanede yatış süresinin uzamasına yol açabilmektedir. Hastanın düzenli kullandığı antikoagülan ajanlar post-op drenaj miktarını ve süresini etkileyen değişkenler arasında ilk sıralarda gelmektedir. Bu çalışmada akciğer rezeksiyonu yapılan hastalarda düzenli düşük doz asetilsalisilik asit kullanımının intra-op ve post-op kan replasmanı ihtiyacını, post-op drenaj miktarlarını ve drenle takip sürelerini incelemeyi amaçladık.

Gereç ve Yöntem: Mayıs 2021-Temmuz 2023 tarihleri arasında akciğer rezeksiyonu yapılmış olan rastgele 50 hasta seçilerek düzenli asetilsalisilik asit kullanan(1. Grup) ve asetilsalisilik asit kullanmayanlar(2. Grup) olarak eşit sayıda 2 gruba ayrıldı. Gruplar intra-op ve post-op kan ve/veya kan ürünü replasmanı ihtiyacı, post-op drenaj miktarları ve drenle takip süreleri açısından karşılaştırıldı.

Bulgular: 50 hasta çalışmaya dahil edildi. Hastaların 10'u kadın(%20), 40'ı erkekti(%80). Ortalama yaş 59,9(30-77) bulundu. Çalışmaya dahil edilen hastaların 31'i videotorakoskopik yöntemle(%62), 19'u torakotomi ile(%38) opere edildi. Hastaların 2'sine pnömonektomi(%4), 32'sine lobektomi(%64), 16'sına sadece wedge rezeksiyon(%32) yapıldı. Ayrıca lobektomi yapılan hastaların 8'ine aynı seansta farklı lobdan wedge rezeksiyon(%16) yapıldı. 1. grubun post-op birinci, ikinci, üçüncü gün ve toplam drenajlarının 2. gruba göre daha yüksek olduğu ancak bu değerlerin istatistiksel olarak anlamlı olmadığı saptandı. (p=0.12) 2. grubun ortalama sinüs dreniyle takip süresinin(5,9 gün) 1. gruba göre(4,9 gün) daha uzun olduğu; buna karşın 1. grubun ortalama apeks dreniyle takip süresinin(14,4 gün) 2. gruptan(9,6 gün) daha uzun olduğu ancak bu değerlerin istatistiksel olarak anlamlı olmadığı saptandı.(p=0.26)(Tablo 1) Birinci gruptan 2 farklı hastaya intra-op toplam 2 ünite eritrosit süspansiyonu ve 1 ünite taze donmuş plazma replasmanı yapıldığı, 2. gruptan ise herhangi bir hastaya intra-op kan ve/veya kan ürünü replasmanı yapılmadığı saptandı. Post-op takiplerde ise 1. gruptan 1 hastaya toplam 1 ünite eritrosit süspansiyonu replasmanı yapıldığı, 2. gruptan 3 farklı hastaya toplam 4 ünite eritrosit süspansiyonu replasmanı yapıldığı saptandı.

Sonuç: Çalışma sonucunda düzenli asetilsalisilik asit kullanımının akciğer rezeksiyonu hastalarında anlamlı postoperatif drenaj artışına sebep olmadığı, ayrıca drenlerinin hastada kalış süresinin uzamasıyla anlamlı korelasyonunun bulunmadığı görüldü. Düşük doz asetil salisilik asitin akciğer rezeksiyonu yapılacak hastalarda güvenli şekilde kullanılabileceği görüşündeyiz.

Anahtar kelimeler: Asetil salisilik asit, Akciğer, Drenaj

Kaynaklar

1. Rahman M, Donnangelo LL, Neal D, Mogali K, Decker M, Ahmed MM. Effects of Perioperative Acetyl Salicylic Acid on Clinical Outcomes in Patients Undergoing Craniotomy for Brain Tumor. World Neurosurg. 2015 Jul;84(1):41-7. doi: 10.1016/j.wneu.2015.02.016. Epub 2015 Feb 26. PMID: 25727304.
2. Cortes-De la Fuente AA, Villalobos-Campuzano C, Bucio-Paticio B, Valencia-Martínez G, Martínez-Montiel O. Estudio comparativo entre enoxaparina y ácido acetilsalicílico en profilaxis antitrombótica para pacientes sometidos a artroplastía total de rodilla [Comparative study between enoxaparin and salicylic acetyl acid in antithrombotic prophylaxis for patients undergoing total knee arthroplasty]. Acta Ortop Mex. 2021 Mar-Apr;35(2):163-168. Spanish. PMID: 34731917.

Tablo 1. Hastaların drenaj miktarları ve dren kalış süreleri

	Grup 1	*Grup 2*
Postop 1.gün drenaj(cc)	276	246
Postop 2.gün drenaj(cc)	193.4	146
Postop 3.gün drenaj(cc)	152.1	78.3
Postop toplam drenaj(cc)	1210.8	881.2
Apeks dreni kalış süresi(gün)	14.4	9.6
Sinus dreni kalış süresi(gün)	4.9	5.9

Akciğer / Plevra – Onkolojik

S-048

PULMONER METASTAZEKTOMİ UYGULANAN HASTALARDA BEKLENMEDİK LENF NODU POZİTİFLİĞİNİN İNSİDANSI VE SAĞKALIMA ETKİSİ

Ulaş Kumbasar[1], İlknur Aydar[1], Serkan Uysal[1], Erkan Dikmen[1], Rıza Doğan[1]

[1]Hacettepe Üniversitesi Tıp Fakültesi Göğüs Cerrahisi Anabilim Dalı

Amaç: Pulmoner metastazektomi, primer tümörün histolojisine bağlı olarak, lokal tedavi amacı ile uygulanan kabul edilmiş bir tedavi yöntemidir. Ancak, pulmoner metastazların rezeksiyonu ile eş zamanlı uygulanan mediastinal lenf nodu (LN) diseksiyonunun gerekliliği ve rolü tartışmalıdır. Çalışmamızın amacı pulmoner metastazektomi ve sistemik LN diseksiyonu uyguladığımız hastalardaki beklenmedik lenf nodu pozitifliğinin insidansını belirlemek ve LN diseksiyonunun prognostik rolünü analiz etmektir.

Gereç ve Yöntem: Pulmoner metastazektomi ve komplet LN diseksiyonu uygulanan toplam 84 hasta primer tümörün histolojisine göre alt gruplara ayrıldı ve beklenmedik LN pozitifliği açısından hem kümülatif hem de alt gruplar bazında incelendi. Preoperatif toraks bilgisayarlı tomografi (BT) veya PET-BT'de pozitif LN bulunan hastalar çalışma dışı bırakıldı. Ayrıca beklenmedik LN pozitifliği olan grupla olmayan grup nüks ve 5 yıllık sağkalım açısından karşılaştırıldı.

Bulgular: Beklenmedik LN pozitifliğinin kümülatif insidansı %15.5 (n=13) olarak hesaplandı. Alt grup analizinde Gastrointestinal grupta lenf nodu pozitif olarak saptananların oranı %22.2 (n=10) genitoüriner grupta %15.4 (n=2), tiroid grubunda %33.3 (n=1) olarak bulundu. Lenf nodu pozitif olarak saptananların %76.9'u gastrointestinal grupta, %15.4'ü genitoüriner grupta, %7.7'si tiroid grubunda idi. Beklenmedik LN pozitifliği olan grupla olmayan grubun nüks oranları birbirine oldukça yakın bulundu (sırası ile %7.7 ve %7, p = 1.00). LN negatif grupta 5 yıllık ortalama sağkalım süresi 44.178 ay, LN pozitif grupta ise 21.239 ay olarak belirlendi (p = 0.013, şekil 1).

Sonuç:: Pulmoner metaztazektomi ve komplet LN diseksiyonu uygulanan hastalarda oldukça yüksek oranda beklenmedik LN pozitifliği saptandı. Pozitiflik saptanan grupta nüks oranları saptanmayan grupla benzerlik gösterse de 5 yıllık sağkalım açısından bakıldığında, LN pozitifliği olan grubun sağkalımının belirgin şekilde düşük olduğu görüldü. Bu sonuçlar ışığında pulmoner metastazektomi ile eş zamanlı komplet LN diseksiyonu yapılması, hastanın tedavi algoritmasını değiştirme potansiyeli olması nedeni ile, rutin olarak uygulanmalıdır.

Anahtar kelimeler: Metastazektomi, insidans, lenf nodu metastazı

Kaynaklar

-Seebacher G, Decker S, Fischer JR, et al. Unexpected lymph node disease in resections for pulmonary metastases. Ann Thorac Surg 2015;99:231-6.

-Welter S, Gupta V, Kyritsis I. Lymphadenectomy in pulmonary metastasectomy. Journal of Thoracic Disease; Vol 13, No 4 (April 29, 2021): Journal of Thoracic Disease

-Call S, Rami-Porta R, Embún R, et al. Impact of inappropriate lymphadenectomy on lung metastasectomy for patients with metastatic colorectal cancer. Surg Today. 2016;46:471-8.

Pulmoner metastazektomilerde lenf nodu pozitifliği ve sağkalım ilişkisi

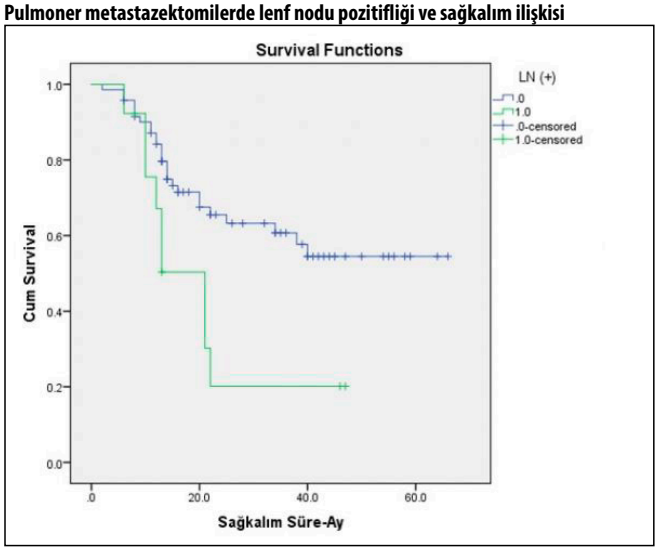

Akciğer / Plevra – Nononkolojik

S-049

KLİNİĞİMİZDE OPERE EDİLEN PULMONER ARTERİOVENÖZ MALFORMASYONLU HASTALARIN KLİNİK ÖZELLİKLERİ, TANI VE TEDAVİSİ

Seray Hazer[1], Ali Can Kayaaslan[1], Leyla Nesrin Acar[1], Selim Şakir Erkmen Gülhan[1], Pınar Bıçakcıoğlu[1], Göktürk Fındık[1]

[1]Ankara Atatürk Sanatoryum Eğitim Ve Araştırma Hastanesi

Giriş ve Amaç: Pulmoner arteriyovenöz malformasyonlar, pulmoner arterler ve venler arasındaki normal kapiller bağlantı olmadan doğrudan geçişin olduğu bir anomalidir. Bunun sonucu olarak filtrelenmemiş ve desatüre kan sistemik dolaşıma geçerek hipoksemi ve paradoksal emboli için potansiyel oluşturabilir. Tedavi edilmediği takdirde inme, beyin absesi ve masif hemoptizi gibi mortal hadiselerle sonuçlanabilir. Çalışmamızda kliniğimizde opere edilen ve postoperatif patolojisi arteriovenöz malformasyon olarak sonuçlanan hastaların klinik özellikleri ve tedavi sonuçları değerlendirildi.

Materyal ve MetoD: Hastanemiz göğüs cerrahi kliniğinde 1 Ocak 2015-31 Aralık 2020 tarihleri arasında opere edilen pulmoner arteriovenöz malformasyonu olan 20 hasta retrospektif olarak değerlendirildi. Hastaların klinik özellikleri, uygulanan cerrahi yöntemler ve sonuçları incelendi.

Bulgular: Olguların 14 ü erkek (%70),6 sı kadın (%30) ve yaş ortalaması 50.6 (26-73) idi.Hastaların 12 sinin (%60) başvuru şikayeti masif hemoptizi olup ,4 olgu (%20) artmış sekresyon ve öksürük şikayeti ile başvurdu.Hastaların 3 ü (%15) insidental olarak çekilen toraks BT ler sonucu tespit edilmiş olup başvuru anında aktif şikayetleri olmamasına rağmen birinin daha önce geçirilmiş SVO öyküsü mevcut idi. Son hasta ise dispne şikayetiyle başvurusu sonucunda pnömotoraks tespit edilmesi üzerine

hospitalize edilmişti.Olguların radyolojik olarak değerledirilmesinde toraks BT kullanılmış olup,11 inde (%55) bronşektazik değişiklikler ve buna sekonder gelişen parankim hasarı ,plevral çekintiler görüldü, 9 hastanın (%45) radyolojisinde lobüle kontürlü kitle,nodüler dansite artışı şeklinde değişiklikler izlendi. Hastaların 12 sine (%60) VATS ,8 ine (%40) torakotomi ile akciğer rezeksiyonu yapılmış ve torakotomi yapılan hastalardan 5 i (%25) preop bronşektazisi bulunan olgulardı.Hastaların postoperatif taburculuk süresi ortalama 6 gün iken ,postop herhangi bir komplikasyonla karşılaşılmadığı görüldü.

Sonuç: Pulmoner arteriovenöz malformasyonlar tedavi edilmediği takdirde uzun dönemde hayati risk teşkil edebilecek bir durumdur.Oluşan pulmoner arteriovenöz şant nedeniyle emboli ,enfeksiyon ve kanama riski normal bir bireye göre artmaktadır. Çalışmamızda en sık hemoptizi şikayetiyle tespit edildiği görülmüş olup ,farklı yaklaşımlarla yapılan cerrahi rezeksiyon sonrası arteriovenöz şant ortadan kaldırıldığında hastaların başvuru şikayetlerinin tamamen ortadan kalktığı ya da büyük ölçüde gerilediği izlenmiştir.

Anahtar kelimeler: Hemoptizi, Arteriovenöz Malformasyon, Bronşektazi

Diğer

S-050

GÖĞÜS CERRAHİSİ ALANINDA YAPAY ZEKA DESTEKLİ UYGULAMALARIN POTANSİYEL FAYDALARI: CHATGPT 3.5 ÖRNEĞİ

İsmail Sarbay[1]

[1]*Sinop Atatürk Devlet Hastanesi*

Amaç: Yapay zeka (AI) teknolojilerinin birçok alanda olduğu gibi tıp alanına entegrasyonu, yeni bir yenilik ihtimali ortaya çıkardı. Bu ön-çalışma, OpenAI tarafından geliştirilen bir dil modeli olan ChatGPT'nin (Önceden Eğitilmiş Üretken Dönüştürücü), Göğüs Cerrahisi (GC) alanında ameliyat öncesi planlama, ameliyat sırasında yardım ve ameliyat sonrası bakımdaki uygulamalarına dair potansiyel faydalarını araştırmaya odaklanmaktadır.

Yöntem: Ağustos 2023'te ChatGPT diyalog ve dil yazılımına ait versiyon 3.5 üzerinden GC olgularında faydalanım üzerine ön bilgilenmesini ölçen sorular yöneltildi. Aynı şekilde olgu hazırlıkları, cerrahi kararlar ve kötü durum senaryolarında izlenmesi gereken adımlar ile bir GC uzmanı tarafından İngilizce hazırlanan sorular yöneltildi ve ilgili yanıtları alındı. Bu yanıtlar yine bir GC uzmanı tarafından geçerlilik, güncelilik, yeterlilik ve sistematiklik açısından değerlendirildi.

Bulgular: ChatGPT 3.5 dil modeli, yöneltilen tüm sorulara verdiği cevaplara, verileri ve senaryoyu anladığına dair kısa bir paragraf ile başladı. Tüm yanıtlarda kontrol listesi görevi görebilecek madde madde öneriler sıraladı. Sakin olmak, ekibi bilgilendirmek, gerekirse ilgili diğer bir uzmanını davet etmek, durumu tartışıp raporlamak adımları yer almaktaydı. Sistemik yaklaşıma örnek olarak; 13 yaş bir hastada yapılan Nuss operasyonunda kılavuz ile ventrikül yaralanması senaryosunda, kılavuzu oynatmadan, perfüzyonist ve kalp-damar cerrahisi uzmanını çağırarak bypass uygulanmasını ve açığa geçilerek onarım yapılmasını önerdi. Pnömonektomi vakasında ana pulmoner arterde stapler cihazının takılması, uzamış hava kaçağı, lobektomi planlanan hasta düşük FEV1 değeri, N2 akciğer kanserli olguda multidisipliner yaklaşım, timektomi sırasında innominat arter yaralanması ile ilgili kabul edilebilir öneriler sıraladı. Hapsolmuş akciğer için plörodezi önerisi yer alması ve dekortikasyon gibi cerrahi yaklaşımlardan bahsetmedi. Ortalama 14 maddelik yanıtların model tarafında oluşturulma süresi 9 saniye idi. Cevapların sistematikliği tam, geçerliliği ve güncelliği büyük ölçüde yüksek ama yeterliliği sınırlı idi.

Sonuç: ChatGPT ve yapay zeka destekli uygulamalar göğüs cerrahisi alanına entegrasyonu, hasta değerlendirmesinden uzmanlık eğitimine kadar birçok alanda büyük bir potansiyel vaat ediyor. Ön sonuç niteliğinde olan bulgular gelecek hakkında umut verici olarak değerlendirilebilir ancak mevcut durumu pratik uygulamaya entegrasyon için yeterli değil. Tıbbi literatürü çok hızlı bir şekilde gözden geçirebilme yeteneği, cerrahların en son araştırma ve klinik kılavuzlara erişmesini sağlayarak kanıta dayalı karar almasına destek olabilir. Eğitim materyali açısından destek modelleri geliştirilebilir. Etik kaygılar, zorluk ve riskler nedeniyle göğüs cerrahisi uzmanlarının bu inovasyon sürecinde etkin rol alması yapay zeka uygulamalarının tam potansiyelinin gerçekleşmesi ve bu alana destek olabilmesi açısından oldukça önemlidir.

Anahtar kelimeler: yapay zeka, ChatGPT, göğüs cerrahisi, eğitim, uygulama, inovasyon

Travma

S-051

ANTİKOAGULAN İLAÇ KULLANAN KOT FRAKTÜRLÜ HASTALARDA TRAVMATİK HEMOTORAKS RİSKİ ARTAR MI?

Fatih Gürler[1]

[1]*Acıbadem Kayseri Hastanesi*

Amaç: Travmaya bağlı ölümlerin %25'i toraks travmalarıdır. Masif hemotoraks da önemli bir mortalite sebebidir(1). Antikoagulan (AC) ilaçlar profilaktik olarak; akut myokard enfarktüsü, derin ven trombozu (DVT), pulmoner tromboemboli ve atrial fibrilasyonda(AF) yaygın olarak kullanılmaktadır(2). AC ilaç kullanan kot fraktürlü hastalarda hemotoraks riski ve prognozu AC kullanmayan kot fraktürlü grupla kıyaslanacaktır.

Gereç ve Yöntemler: Kot fraktürlü 957 hasta retrospektif olarak incelendi. 18 yaş altı, koagülopatili ve kanser tanılı 63 hasta çalışmadan çıkarıldı. Kalan 894 kot fraktürlü hastanın 66'sının travma öncesi AC kullandığı tespit edildi. Bu hastalar içinden hemotoraksı olanlar belirlendi. Travma öncesi antikoagulan kullanan ve kullanmayan hemotorakslı hastalar iki gruba ayrıldı. Grupların demografik yapıları, eşlik eden travmatik patolojiler, müdahale durumları, kan ürünü takviyesi durumu, ileri müdahale gerekliliği, hastane yatış süresi, mortalite oranları istatistiksel olarak karşılaştırılacaktır.

Bulgular:AC kullanan 66 kot fraktürlü hastanın 21'inde (%32) hemotoraks tespit edildi. AC kullanmayan 828 kot fraktürlü hastanın 169'unda (%20) hemotoraks tespit edildi (p=0,032). AC kullanan hemotorakslı hastaların %28'i kadın, AC kullanmayan hemotorakslı hastaların %23'ü kadın hastadır (p=0,09). İki grubun yaş ortalaması sırasıyla (AC+, AC-) 48,2±4,4 ve 44,1±4,8 bulunmuştur (p=0,18). Eşlik eden pnömotoraks, akciğer kontuzyonu, sternum fraktürü oranlarında iki grup arasında anlamlı fark bulunmamaktadır. Akciğer kontuzyonunun AC kullanan grupta istatistiksel olarak anlamlı olmasa da daha yüksek oranda hemotoraksa eşlik ettiği görülmektedir (%51/%43). Ortalama kot fraktürü sayısında iki grup arasında anlamlı fark bulunmamaktadır (3,4±2,8 / 3,2±2,7 / p=0,95). Tüp torakostomi iki grupta da %93'ün üzerinde uygulanmıştır. AC kullanmayan grupta 3

hastaya ileri cerrahi müdahale uygulanmıştır. Bu grupta biri ileri cerrahi müdahale uygulanan hasta olmak üzere toplam 5 hasta mortal seyretmiştir (Multitravma nedeniyle). AC kullanan grupta hemotoraks için hiç ileri cerrahi müdahale yapılan hasta tespit edilmemiştir. Fakat bu grupta ek travmatik patolojilerden(intrakranial kanama) 2 hasta mortal seyretmiştir. Hastane yatış süresi AC kullanan grupta 7,8± 4,3; kullanmayan grupta 5,9±3,8 gün (p=0,045) tespit edilmişitir. Kan ürünü ilaç kullanan grupta %19, diğer grupta %5 (p=0,021) tespit edilmiştir.

Sonuç: AC kullanan kot fraktürlü hastalarda hemotoraks gelişimi, AC kullanmayan gruba kıyasla anlamlı olarak daha yüksek tespit edilmiştir. Aynı zamanda AC kullanan ve hemotoraks gelişen grupta hastane yatış süresi ve kan ürünü takviye oranı da anlamlı şekilde yüksek bulunmuştur. AC kullanan kot fraktürlü hastalarda hemotoraks saptanması durumunda erken dönemde tüp torakostomi uygulanması, ileri cerrahi müdahaleden önce kan ürünleri verilmesi ve hastanede daha uzun süre takip edilerek toraks travmasına bağlı mortalitenin azalacağı düşünülmektedir.

Anahtar kelimeler: Kot fraktürü, hemotoraks, antikoagulan ilaç

Kaynaklar

1. Greaves I, Porter KM, Ryan JM. Thoracic Trauma. In Trauma Care Manuel. New York: Oxford University Press Inc; 2001: 54-70
2. Milling TJ Jr, Ziebell CM. A review of reversal of oral anticoagulants, old and new, in major bleeding and the need for urgent surgery. Trends Cardiovasc Med 2019. pii: S1050-1738 (19) 30041-6.

Göğüs Duvarı

S-052

KÜNT GÖĞÜS TRAVMASINA BAĞLI STERNUM FRAKTÜRLERİNİN KLİNİK SONUÇLARI: İZOLE VE KOMPLİKE FRAKTÜRLERİN KARŞILAŞTIRILMASI

Yunus Aksoy[1], Abidin Şehitoğulları[1]

[1]Sakarya Üniversitesi Tıp Fakültesi Göğüs Cerrahisi Anabilim Dalı, Sakarya, Türkiye

ÖZET

Giriş: Sternum fraktürleri, şiddetli toraks travmasının bir göstergesi olarak kabul edilir. Bu çalışmanın amacı, izole ve komplike sternum fraktürlerinin klinik prognoz üzerindeki etkilerini karşılaştırmaktır.

Gereç ve Yöntemler: Ocak 2018- Ocak 2023 tarihleri arasında künt travmaya bağlı sternum fraktürü tespit edilen 139 hastanın verileri retrospektif olarak değerlendirildi. Olgular izole sternum fraktürü (İSF) (n=57, %41) ve komplike sternum fraktürü (KSF) (n=82, %59) olarak iki gruba ayrıldı.

Bulgular: Olguların yaş ortalaması 52,9±12 (minimum=20 yıl, maksimum=80 yıl) idi ve olguların çoğunluğu erkekti (n=99, %71,2). KSF olgularında en sık görülen ek patoloji, %47,5 (n=66) ile kemik fraktürüydü. En sık eşlik eden kemik dışı patoloji, poststernal hematom (n=26, %18,7) idi. Bir olguda mortalite gözlendi (%0,7). Yedi olguda (%5,0) cerrahi sternal fiksasyon uygulandı. İSF grubunda istatistiksel olarak daha fazla nondeplase sternum fraktürü gözlendi (%87,7'ye karşılık %61,0, p=0.001). İSF grubunda yoğun bakım ünitesinde kalış süresi (medyan 1 gün karşılık medyan 3 gün, p=0.04) ve hastanede kalış süresi (medyan 2 gün karşılık medyan 3 gün, p=0.001) daha kısaydı. Deplase sternum fraktürü saptanan hastalarda, hastanede kalış süresi daha uzundu (medyan 4 gün karşılık 2 gün, p=0.001).

Sonuç: Sternum fraktürlerinde prognoz, fraktüre eşlik eden patolojilerle ilişkilidir. Sternum fraktürünün komplike olması veya deplase olması hastanede kalış süresini uzatmaktadır. İSF olan olguların hastanede kalış süresi kısadır ve prognozları iyidir.

Anahtar kelimeler: Göğüs travması, sternum fraktürü, sternal fiksasyon, prognoz

Kaynaklar

1. Eghbalzadeh K, Sabashnikov A, Zeriouh M, Choi YH, Bunck AC, Mader N, et al. Blunt chest trauma: a clinical chameleon. Heart. 2018;104(9):719-724.
2. Fokin AA, Wycech Knight J, Abid AT, Yoshinaga K, Alayon AL, Grady R, et al. Sternal fractures in blunt trauma patients. Eur J trauma Emerg Surg. Published online 2022:1-12.
3. Christian AB, Grigorian A, Nahmias J, Duong WQ, Lekawa M, Joe V, et al. Comparison of surgical fixation and non-operative management in patients with traumatic sternum fracture. Eur J Trauma Emerg Surg. Published online 2020:1-6.
4. Pumphrey O, Burnside N. Thoracic trauma update. Surg. Published online 2023.
5. Aamir J, Alade B, Caldwell R, Chapman J, Shah S, Karthikappallil D, et al. Sternal fractures and thoracic injury: an analysis of 288 sternal fractures attending a major trauma centre. Eur J Orthop Surg Traumatol. Published online 2023:1-6.
6. Zhao Y, Yang Y, Gao Z, Wu W, He W, Zhao T. Treatment of traumatic sternal fractures with titanium plate internal fixation: a retrospective study. J Cardiothorac Surg. 2017;12:1-5.
7. Yuan SM. Sternal fractures due to blunt chest trauma. J Coll Physicians Surg JCPSP. 2022;32(12):1591-1596.

Travma

S-053

ACİL TORAKS TRAVMALARINDA TRAVMA MEKANİZMASI, TORAKAL PATOLOJİYİ ETKİLER Mİ?

Beliz Öztok Tekten[1], Hacıali Kılıçgün[2], Osman Yakşi[2], Muhammed Yavuz Haktanır[2], Kübra Hasanoğlu[2]

[1]Bolu Abant İzzet Baysal Üniversitesi Eğitim Araştırma Hastanesi Acil Tıp A.d.

[2]Bolu Abant İzzet Baysal Üniversitesi Eğitim Araştırma Hastanesi Göğüs Cerrahisi A.d.

Giriş-Amaç: Acilde travmaya bağlı mortalitenin yaklaşık 1/4'ünün toraks travmalarına bağlı olduğu bildirilmektedir (1). Bu çalışmamızda, acil servise toraks travması nedeniyle getirilen hastalarda travma mekanizması ile torakal patolojiler arasındaki ilişkinin belirlenmesi amaçlanmıştır.

Gereç ve Yöntem: Mart 2017 ile Mart 2021 yılları arasında acil serviste toraks travması tanısı konulmuş 444 hastanın verileri retrospektif olarak tarandı. Travma mekanizması AİTK (araç içi trafik kazası), yüksekten düşme ve künt travmalar (darp, hayvan tarafından yaralanma…) olarak üç gruba ayrıldı. Gruplar pnömotoraks, hemotoraks, kot fraktür sayısı ve toraks dışı ek patolojiler açısından karşılaştırıldı.

Bulgular: Hastaların 258'i AİTK, 159'u yüksekten düşme ve 27'si künt travma nedeniyle acil servise başvurmuş. Yüksekten düşme hastalarında farklı düzeylerde 142 (%89.3) kot fraktürü, 79 (%49.6) kontüzyon, 71(%44.6) hemotoraks, 54(%33.9) pnömotoraks, 60 (%37.7) toraks dışı patoloji vardı. 33 hastaya tüp torakostomi işlemi uygulanmış; 110 hasta serviste, 20 hasta ise yoğun bakımda takip edilmiş.

AİTK hastalarında farklı düzeylerde 208 (%80.6) kot fraktürü, 145 (%56.2) kontüzyon, 93(%36.0) hemotoraks, 88(%34.1) pnömotoraks, 146 (%56.5) toraks dışı patoloji vardı. 39 hastaya tüp torakostomi işlemi uygulanmış; 173 hasta serviste, 49 hasta ise yoğun bakımda takip edilmiş.

Künt travma hastalarında farklı düzeylerde 26 (%96.2) kot fraktürü, 16 (%59.2) kontüzyon, 10(%37.0) hemotoraks, 8(%29.6) pnömotoraks, 12 (%44.4) toraks dışı patoloji vardı. 5 hastaya tüp torakostomi işlemi uygulanmış; 15 hasta serviste, 4 hasta ise yoğun bakımda takip edilmiş.

Tartışma-Sonuç: Sonuç olarak travma mekanizması ile torakal patolojiler arasında anlamlı bir fark bulunamasa da toraks dışı ek patolojiler AİTK hastalarında daha sık görülmekte. Hastalar ek patolojiler açısından dikkatli incelenmelidirler.

Anahtar kelimeler: Toraks Travması, Pnömotoraks, Hemotoraks, Kot fraktürü, Kontüzyon

Kaynaklar

1) Marc Eckstein, Sean O. Henderso. Thoracic Trauma. Rosen Emergency Medicine 8th edition ed.(JA Marx):431-458. Pheledelphia, Elsevier Sounders, 2014

Travma

S-054

DEPREMDE GÖĞÜS CERRAHİSİ DENEYİMLERİMİZ

Murat Kuru[1], Hakan Arık[1], Tamer Altınok[1]

[1]Necmettin Erbakan Üniversitesi Tıp Fakültesi, Göğüs Cerrahisi Anabilim Dalı

Amaç: Afetlerin Epidemiyolojisi Araştırma Merkezi'ne (CERD) göre, dünya genelinde doğal afetlerin sayısı son 25 yılda dört kat artmıştır.[1] Ekonomik ve sosyal kayıpların yanı sıra çevresel hasara da neden olan bu afetler, yaygın yaşam sorunlarıdır.[2] Son yirmi yılda doğal afetler nedeniyle hayatını kaybedenlerin sayısı 1,35 milyona ulaşmıştır ve bunların yarısından fazlası depremler nedeniyle hayatını kaybetmiştir. Ülkemizde de depremler sık görülen ve yıkıcı etkisi olan afetlerin başında gelmektedir. 6 Şubat 2023 tarihinde merkez üssü Kahramanmaraş Pazarcık(7.7 Mw) ve ardından Elbistan(7.6Mw)'da iki adet deprem meydana geldi ve 11 ili etkiledi. Bu çalışmada, 2023 Kahramanmaraş depremi sonrası merkezimiz Göğüs Cerrahi Bölümüne başvuran depremzedelerin tedavi yönetimini ve demografik verilerini değerlendirmeyi amaçladık.

Gereç ve Yöntem: 6-21 Şubat 2023 tarihleri arasında Konya Necmettin Erbakan Üniversitesi Tıp Fakültesi Acil Servisine depremzede olarak başvuran hastaların acil servisteki ilk muayeneleri acil servis hekimleri tarafından yapılmış ve yaralanma bölgelerine göre ilgili kliniklere konsulte edilmiştir. Travmaya bağlı toraks patolojisi olan ve Göğüs Cerrahisi kliniğine konsulte edilen 22 hastanın 2'si yatışı kabul etmemesi üzerine çalışmaya alınmadı. Hastalar yaş, cinsiyet, toraks ve diğer sistem patolojileri, tedavi şekli, cerrahi gereksinimi ve çeşidi, hastane yatış süreleri ve prognozları açısından değerlendirildi. Veriler retrospektif olarak dosya ve epikriz bilgilerinden alınarak analiz edildi.

Bulgular: 20 hasta çalışmaya dahil edildi. İlk başvuru 07.02.2023 saat 13:10'da, son başvuru 21.02.2023 tarihlerinde oldu. Hastalardan 7'si erkek(%35), 13'ü kadındı(%65). Ortalama yaş 41.7 (7-81) olarak bulundu. Çalışmaya dahil edilen hastalarda en sık gözlenen toraks travması hemotorakstı(11 hasta-%55). 10 hastada kot fraktürü, 5 hastada sternum fraktürü, 4 hastada pnömotoraks, 2 hastada pnömomediastinum görüldü. 4 hastaya tüp torakostomi uygulandı. Yelken göğüs ve doku defekti gelişen 1 hastaya sağ hemitoraks 2,3,4. kotlardaki deplase fraktürlere toraks duvarı onarımı-kot fiksasyonu, 1 hastaya sağ hemitorakstan hematom boşaltımı ameliyatı yapıldı. 20 hastanın tamamı yaşıyor. 19 hasta taburcu edildi, 1 hasta hala reanimasyon ünitesinde(192 gün) yatıyor. Taburcu olan 19 hastanın ortalama yoğun bakım yatış süresi 4.26(0-48) gün, ortalama hastane yatış süresi 11.36(2-69) gün olarak bulundu. 15 hastada toraks harici travmalar mevcuttu. 8 hastada vertebra, 6 hastada extremite, 4 hastada pelvis, 3 hastada klavikula, 2 hastada skapula fraktürü, 1 hastada mesane rüptürü, 1 hastada pnömosefali ve 1 hastada ortopedi tarafından yapılan sağ ön kol amputasyonu görüldü.

Sonuç: Doğal afetler sonrası erken müdahale önemlidir. Bulunduğumuz il olan Konya depremin gerçekleştiği merkeze çok yakın olmamasına rağmen uygun sevk, hızlı triaj ve erken müdahaleler sayesinde hastalarımızda hiç mortalite görülmemesi yüz güldürücüdür.

Anahtar kelimeler: Deprem, Toraks, Travma

Kaynaklar

1. Disasters CN. Brussels: Center for Disaster Epidemiology Research (CRED) of Leuven Catholic University (Belgium): 2017. 8 p. URL: https://cred.be/sites/default/files/adsr_2017. pdf [Accessed: July 02, 2018].
2. Ahmad J, Ahmad MM, Rodríguez EE. Earthquake-induced injuries: Retrospective epidemiological analysis of the 2015 Hindu Kush earthquake in Pakistan. Disaster Med Public Health Prep. 2019;13:732–739. doi: 10.1017/dmp.2018.134.

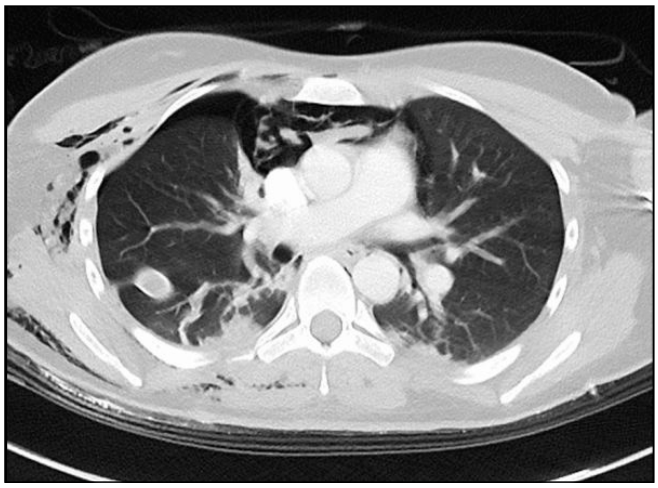

Resim 1. Toraks BT'de pnömotoraks, hemotoraks, pnömomediastinum ve ciltaltı amfizem birlikteliği

Tablo 1. Hastalara ait demografik ve klinik veriler

Hasta sayısı		20
Cinsiyet		
	Erkek	7(%35)
	Kadın	13(%65)
Toraks travması		
	Hemotoraks	11
	Pnömotoraks	4
	Kot fraktürü	10
	Sternum fraktürü	5
	Pnömomediastinum	2

Travma

S-055

6 ŞUBAT DEPREMİNDE HATAY REYHANLI'DAKİ GÖĞÜS CERRAHİSİ DENEYLERİMİZ

Sabri Can Mutlu[1], Behaeddin Raşit Han Yüce[1], Mehmet Furkan Şahin[1], Tamer Direk[1], Nurettin Karaoğlanoğlu[1], Erdal Yekeler[1]

[1]Ankara Bilkent Şehir Hastanesi

Giriş: 06 Şubat 2023 Tarihinde çok şiddetli bir deprem meydana gelmiştir. Resmi açıklamalarda depremlerde 50.096 kişinin hayatını kaybettiği, 107.204 kişi de yaralandığı bildirilmiştir. Depremin hastanelere verdiği hasar ve sağlık çalışanlarının kendilerinin veya yakınlarının yaralanması veya ölmesi nedeni ile bölgede en gerekli olduğu zamanda sağlık hizmetlerinde kaçınılmaz olarak aksama meydana gelmiştir. Bu sebeple Sağlık Bakanlığı büyük hastanelerden gönüllülük esası ile bölgede çalışmak üzere geçici sağlık personeli görevlendirmeleri yapmıştır. Bu yazıda kliniğimizin bölgede yaşadığı deneyimleri paylaşmak istiyoruz.

Cerrahi Deneyimlerimiz: Kliniğimiz Hatay iline bağlı Reyhanlı Devlet Hastanesi'nde 06/02/2023 ve 12/02/2023 tarihleri arasında görev aldı. Hastaneye toplam başvuru sayısı ve tarafımızca değerlendirilen ve cerrahi müdahale yapılan toplam hasta sayısı bilinmemekle birlikte yatırarak primer takibini yaptığımız 11 hasta bulunmaktaydı. En genç hastamız 10 yaşında, en yaşlı hastamız 72 yaşında idi. Hastaneye ulaşabildikten sonra ivedilikle acil servisin yeşil ve kırmızı alanında ikişer doktor olmak üzere görev paylaşımında bulunduk. Telefon operatörlerinin ve sabit hatların ilk günlerde olmamasından dolayı iletişim anons üzerinden yapıldı. Tarafımızı ilgilendiren patolojilerde anons ile ilgili alana yönlenerek hastaları değerlendirdik. Gerekli tetkiklerden sonra cerrahi müdahale gereken hastalara tüp torakostomi işlemi kırmızı alanda uygulandı. Primer ve konsültasyon üzerinden değerlendirilen yüzlerce hastadan 11 hastaya tüp torakostomi uygulandı. Tüp torakostomi uygulanan hastalar servise yatırılarak takip edildi. Takip edilen 11 hastanın 7'si taburcu edildi. 2 hasta ek patolojiler nedeni ile sevk edildi. Hastaların çoğuna travmatik pnömotoraks nedeni ile tüp torakostomi uygulandı. 3 hastaya hemotoraks nedeni ile tüp torakostomi uygulandı. Hemotoraksı olan hastalardan biri takibinin 3. gününde de 500cc hemorajik vasıfta drenajı olması üzerine opere edildi. Hasta postop 2 gün yoğun bakımda ekstübe takip edildi. Hastada postop atelektazi gelişmesi üzerine bronkoskopi imkanı bulunan ileri merkeze sevk edildi. 1 hasta ek patoloji nedeni ile exitus oldu.

Tartışma: Hastanemizdende yüzlerce sağlık personeli afet bölgesinde görev alabilmek için gönüllü oldu. Görevlendirildiğimiz hastanede ağır hasar olmamasından dolayı hastane binasını aktif olarak kullanabildik. Fakat çoğu bölgede hastaneler ağır hasarlı olduğu için sahra hastaneleri kurulmak zorunda kalındı. Afet sonrası yapılacak sevklerde iyi bir triyaj sistemi kurularak en yakın sağlam hastanelere sevk yapılması, hem büyük merkezlerdeki 3. basamak hastanelerin doluluğunu azaltabilir hem de çevredeki sağlam 1. ve 2. basamak hastanelerin etkin kullanılmasını sağlayabilir.

Anahtar kelimeler: deprem, travma, cerrahi deneyim

Tablo 1. Takip Edilen Hasta Bilgileri

Hasta	Yaş	Primer Patoloji	Ek Patoloji	Göğüs dreninin uygulandığı tarih	Göğüs dreninin çekildiği tarih	Taburculuk
1	20	Hemotoraks	KC laserasyonu	07/02/2023	-	Primer göğüs cerrahisini ilgilendiren patoloji nedeni ile ileri merkeze sevk
2	10	Hemotoraks, yaygın bilateral kontüzyon	Serebellopontin hemoraji	08/02/2023	10/02/2023	Exitus
3	38	Hemopnömotoraks		08/02/2023	10/02/2023	11/02/2023
4	72	Pnömotoraks		07/02/2023	09/02/2023	10/02/2023
5	16	Pnömotoraks	Otore	07/02/2023	09/02/2023	11/02/2023
6	32	Pnömotoraks		07/02/2023	09/02/2023	10/02/2023
7	55	Pnömotoraks, yaygın cilt altı amfizem	Sol scapula fx	07/02/2023	09/02/2023	10/02/2023
8	18	Pnömotoraks	Sol bacak amputasyonu	07/02/2023	-	Ek patoloji nedeni ile ileri merkeze sevk
9	44	Pnömotoraks		07/02/2023	09/02/2023	10/02/2023
10	16	Pnömotoraks	SAK	07/02/2023	10/02/2023	Ek patoloji nedeni ile ileri merkeze sevk
11	33	Pnömotoraks		07/02/2023	10/02/2023	11/02/2023

Travma

S-056

PENETRAN TORAKS TRAVMASI HASTALARINDA KLİNİK DENEYİMİMİZ

Ali İhsan Yaylacı[1], Leyla Nesrin Acar[1], Selim Şakir Erkmen Gülhan[1], Pınar Bıçakçıoğlu[1], Göktürk Fındık[1], Ömer Faruk Demir[1]

[1]Atatürk Sanatoryum Eğitim Ve Araştırma Hastanesi

Giriş-Amaç: Toraks travmaları, tüm travmalar içerisinde %25-30 oranında görülmektedir.(1) Penetran travmalarda da en sık yaralanan bölge torakstır (%45).(2) Toraks travmalarının %30'unu penetran toraks travması (PTT) oluşturmaktadır.(3) Oluşan intratorasik yaralanmalar yaşamı tehdit edebilmektedir. Bu nedenle hızlı müdahale edilmesini gerektirmektedir. Çalışmamızda hızlı müdahale ile tedavi edildiğinde mortaliteyi belirgin oranda azaltan PTT hastalarımızda klinik deneyimlerimizi sunmayı amaçladık.

Çalışma Planı: Kliniğimizde 2022 Ocak-2023 Temmuz tarihleri arasında PTT nedeniyle tanı-tedavisi yapılan hastalar retrospektif olarak incelendi. Hastaların demografik özellikleri, yaralanma şekli, zamanı, lezyonların dağılımı-boyutları, oluşan patolojiler, yapılan tedaviler ve yatış süreleri değerlendirildi.

Bulgular:PTT sebebiyle tanı-tedavisi yapılan 48 hasta çalışmaya dahil edildi. Hastaların ortalama yaşı 29.1 idi. PTT'lerin %93.75(n=45) delici kesici alet yaralanmaları(D-KAY), %6.25(n=3) ateşli silah yaralanmaları(ASY) idi. PTT'lerin %93.75(n=45) erkek, %6.25(n=3) kadındı. Yaralanmaların %66(n=45)'sı sol, %34(n=23)'ü sağ hemitoraksta saptandı. Hastaların %89.5(n=43)'i <45 yaş idi. Yaralanmaların %41.6(n=20)'sı meydana getiren olayların hafta sonu günlerinde ve ağırlıklı olarak (%79.1(n=38)) akşam18:00-06:00 saatlerinde gerçekleştiği tespit edildi. PTT'lerin %11.7(n=8)'si >3 cm, %88.3(n=60)'ü <3 cm olduğu tespit edildi. En sık görülen intratorasik patolojiler %43.75(n=21) hemopnömotoraks,

%31.25(n=15) pnömotoraks ve %20.8(n=10) hemotoraks olarak saptandı. Hastaların %85.1(n=42)'i konservatif yaklaşım ve tüp/kateter torakostomi ile tedavi edilirken, 1 resisütatif torakotomi, 5 VATS+kanama kontrolü, 1 cilt altı eksplorasyon olmak üzere %14.9(n=7)'una ameliyathane şartlarında acil cerrahi müdahale uygulandı. Bir hasta perikardiyal tamponad, ventrikül yaralanması nedeniyle intraoperatif eksitus olmuştur. Mortalite oranı %2.1(n=1)'dir. Hastaların ortalama yatış süresi 4.43 gün(1-15) olarak tespit edildi.

Tartışma-Sonuç:PTT en sık genç erkeklerde görülmektedir. Glaskow çalışmasında belirtildiği gibi çalışmamızda yaralanmaların çoğu hafta sonu günleri ve akşam-gece saatlerinde meydana gelmiştir.(2) PTT'lerin oluşum mekanizmaları ülkeler arasında farklılıklar göstermektedir. Ülkemizde yapılan iki çalışmada DKAY/ASY yüzdeleri sırasıyla 67.2/32.8-76.5/23.5 olarak raporlanmıştır.(1,3) Acil şartlarda supin pozisyonda çekilen PAAC grafilerinin travmatik hemotoraks ve pnömotoraks'a duyarlılığı(%40-48)düşüktür. Altı saat sonra kontrol PAAC grafileriyle değerlendirildiğinde duyarlılığı %100 olmaktadır.(4,5,6)

Tedavide genellikle konservatif yaklaşım/küçük cerrahi müdahaleler uygulanması yeterli olmaktadır. Ancak ağır-akut hemodinamik-kardiyorespiratuvar bozukluklara neden olabilen, acil ve resüsitatif cerrahi gerektirebilen, mortalite ile sonuçlanma potansiyeli olan bir yaralanma türü olduğu unutulmamalıdır.

Anahtar kelimeler: Penetran Toraks Travması, Delici Kesici Alet Yaralanması, Ateşli Silah Yaralanması, İlk Değerlendirme, Hemotoraks, Hemopnömotorks, Pnömotoraks, Tüp Torakostomi, VATS, Resüsitatif Torakotomi

Kaynaklar

1.Karamustafaoğlu AY, Mammedov R, Yavaşman İ, Kuzucuoğlu M, Yener Y. Penetran Travma Hastalarında 13 Yıllık Deneyim. Balkan Med J 2009;26:232-236

2.Swann IJ, MacMillan R, Watson AA. A study of stab wounds. Arch Emerg Med. 1985;2(1):31-6.

3.Tekinbaş C, Eroğlu A, Kürkçüoğlu IC, Türkyilmaz A, Yekeler E, Karaoğlanoğlu N. Toraks Travmalari: 592 Olgunun Analizi Ulus Travma Acil Cerrahi Derg. 2003;9(4):275-80.

4.Rhea JT, Novelline RA, Lawrason J, Sacknoff R, Oser A. The frequency and significance of thoracic injuries detected on abdominal CT scans of multiple trauma patients. J Trauma. 1989;29(4):502-5.

5.Neff MA, Monk JS Jr, Peters K, Nikhilesh A. Detection of occult pneumothoraces on abdominal computed tomographic scans in trauma patients. J Trauma. 2000;49(2):281-5.

6.Rowan KR, Kirkpatrick AW, Liu D, Forkheim KE, Mayo JR, Nicolaou S. Traumatic pneumothorax detection with thoracic US: correlation with chest radiography and CT--initial experience. Radiology. 2002;225(1):210-4.

Lezyon yerleri

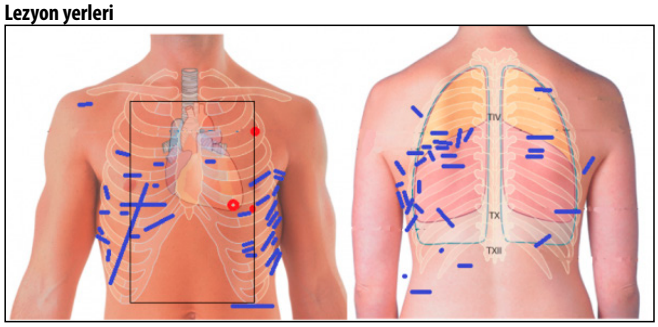

Kday hasta fotoğrafları

Tablo 1. Yaş aralıklarına göre meydana gelen vaka sayıları

Yaş Aralıkları	*Vaka Sayısı*
17-29	30
30-44	13
45-59	4
60-74	0
75-89	1

Tablo 2. Saat aralıklarına göre meydaha gelen vaka sayıları

Saat Aralıkları	*Vaka Sayıları*
00:00-05:59	7
06:00-11:59	1
12:00-17:59	11
18:00-23:59	29

Tablo 3. İntratorasik patolojiler ve görülen hasta sayısı

Görülen Patoloji	*Görüldüğü Hasta Sayısı*
Hemopnömotoraks	21
Pnömotoraks	15
Hemotoraks	10
Kot Fraktürü	4
Diyafram Yaralanması	4
Dalak Yaralanması	3
Skapula Fraktürü	2
Sternum Fraktürü	2
Perikaydiyal Tamponad	1
Myokard Laserasyonu	1

Tablo 4. KDAY/ASY yüzdelerini veren çalışmalar

Çalışma/yılı	*KDAY(%)*	*ASY(%)*
Fransa/2016	78	22
Nijerya/2001	39	61
Kanada/1987	33	66
Edirne/2009	76.5	23.5
Erzurum/2003	67.8	20.9

Tablo 5. Tedavi yaklaşımları ve uygulanan hasta sayıları

Tedavi Yaklaşımı	*Uygulanan Tedavi*	*Hasta Sayısı*
İlk Değerlendirmede Müdahale	Tüp Torakostomi/Vaka	35
Takipte Müdahale	Tüp/kateter Torakostomi	7
Konservatif Tedavi	-	8

Travma

S-057

KÜNT TORAKS TRAVMALI HASTALARIN TAKİBİNDE TORAKS ULTRASONUNUN TANISAL DEĞERİ

Güntuğ Batıhan[1]

[1]*Kafkas Üniversitesi Sağlık Araştırma Ve Uygulama Hastanesi*

Amaç: Künt toraks travmalı hastaların radyolojik takibi gelişebilecek komplikasyonlara erken müdahale şansı sağlaması açısından önemlidir. Bu amaçla en sık tercih edilen radyolojik tetkik akciğer grafisidir. Travmanın akut döneminde toraksın ultrasonografik incelenmesinin önemi ve bilgisayarlı tomografi gibi diğer radyolojik tekniklerle karşılaştırılmasına ait sonuçlar literatürde farklı çalışmalarla ortaya konmuştur. Bu çalışmada ise izole künt toraks travmalı hastalarda toraks ultrasonografisinin (USG) hasta takibindeki tanısal değerinin araştırılması ve akciğer grafisi ile karşılaştırılması amaçlanmıştır.

Gereç-Yöntem: Retrospektif kohort olarak planlanmış olan bu çalışma Kafkas Üniversitesi Tıp Fakultesi etik kurulu tarafından onaylanmıştır. Şubat 2022 ile Haziran 2022 tarihleri arasında Kars Harakani Devlet Hastanesi göğüs cerrahisi kliniğinde izole künt toraks travması nedeniyle tedavi gören erişkin yaştaki hastalar retrospektif olarak değerlendirildi. Yatarak tedavi gören ve takiplerinde toraks USG'nin aktif olarak kullanıldığı hastalar çalışmaya dahil edildi. Toraks USG 5 yıllık toraks USG deneyimi olan göğüs cerrahi uzmanı tarafından Toshiba Aplio 500 cihazı ve yüksek rezolüsyonlu lineer 7.5 MHz ve 3.5 MHz propları kullanılarak gerçekleştirildi. Hastaların karakteristik özellikleri, travma etyolojileri, pnömotoraks, hemotoraks ve atelektaziyi işaret eden sonografik veriler ve diğer radyolojik bulgular kaydedildi. Verilerin istatistiksel analizi SPSS 28.0 (SPSS Inc., Chicago, IL, USA) programı kullanılarak gerçekleştirildi. Pnömotoraks, hemotoraks ve atelektazinin tespitinde toraks USG ve p/a akciğer grafisinin uyum ve tutarlılığı Cohen'in Kappa testi ile karşılaştırıldı.

Bulgular: Çalışmaya izole künt toraks travmalı toplam 60 hasta dahil edildi. Hastaların 49'u erkek, 11'i kadındı. Yaş ortalaması 45,7±17,8, ortanca yaş 49 (18-74 aralığı) olarak bulundu. Takibin 1. gününde toraks USG hastaların 29'unda (%48,3) pozitif bulgu saptarken; 3. günde 36 (%60,0) hastada pozitif bulgu saptandı (Şekil 1-3). Otuz dört (%56,7) hastada en az bir kaburga kırığı tespit edildi. Akciğer USG ile akciğer grafisi arasında hemotoraks tespitinde "mükemmel uyum" gözlenirken, pnömotoraks ve atelektazi tespitinde "önemli uyum" gözlendi.

Sonuç: Künt göğüs travmalı hastaların takibinde akciğer ultrasonu, benzer tanısal başarısı, kolay tekrarlanabilirliği ve yatak başında uygulanabilme imkânı ile standart posterolateral akciğer grafisine iyi bir alternatiftir.

Anahtar kelimeler: Akciğer radyografi, toraks travması, toraks ultrasonografi

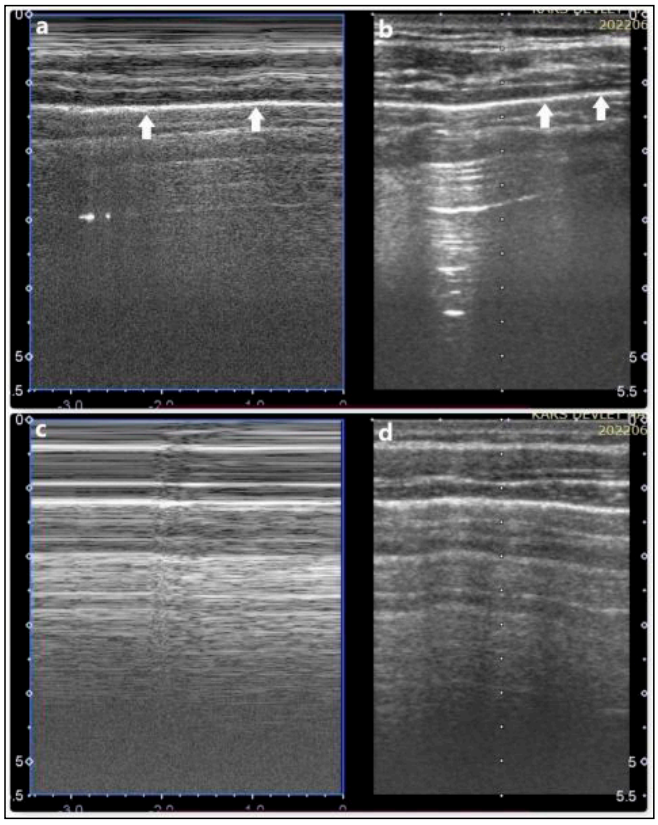

Şekil 1. Ultrasonun M moduna ait bu görüntülerde "a"da plevral kaymanın neden olduğu deniz dalgalarını andıran görüntünün varlığı pnömotoraks olmadığını gösterir. "a" ve "b"deki oklar plevral çizgiyi göstermektedir. "c" ve "d" pnömotorakslı bir hastanın toraks USG görüntüleridir. "c"de "deniz kenarı" bulgusunun kaybolduğu görülmektedir. Ultrasonun M modundaki bu görüntüye aynı zamanda "barkod/stratosfer" işareti de denir ve pnömotoraksta tanısal değeri yüksektir.

Şekil 2. "a"daki daire içine alınmış alan atelektazik durumdaki sağ alt lobun tamamıdır. "b"de hava bronkogramlarının izlendiği karaciğer benzeri doku atelektazinin spesifik görünümüdür.

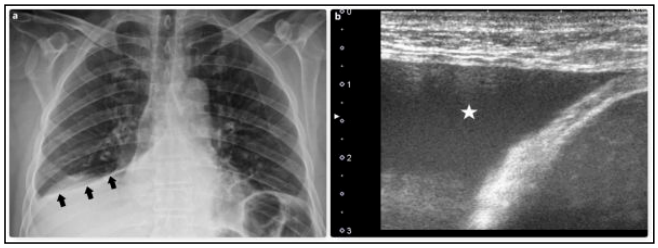

Şekil 3. Hemotoraks şüphesi olan hastalarda USG, plevral sıvının özelliklerinin (serbest akışlı veya loküle) ve lokalizasyonunun belirlenmesinde yardımcıdır. Subpulmoner hemotoraksın akciğer grafisindeki görünümü (oklar) "a"da gösterilmiştir. Aynı hastanın akciğer USG'sinde kostofrenik sinüs içerisinde yer alan plevral sıvı (yıldız) görülüyor.

Travma

S-058

KOT FRAKTÜRÜ OLAN TORAKS TRAVMALI OLGULARDA TORAKS TRAVMA SKORLAMA SİSTEMİNİN HASTA TAKİP VE TEDAVİ SÜRECİNE ETKİSİ

Nihat Berk Sarmış[1], Mustafa Kuzucuoğlu[1], Keramettin İbrahim Taylan[2], Ali Cem Yekdeş[3], Mehmet Ünal[1], Serdar Şirzai[2], Bayram Çağrı Sarıkaya[1]

[1]İzmir Katip Çelebi Üniversitesi, Göğüs Cerrahisi Ana Bilim Dalı, İzmir
[2]İzmir Katip Çelebi Üniversitesi Atatürk Eğitim Ve Araştırma Hastanesi, Göğüs Cerrahisi Kliniği, İzmir
[3]Trakya Üniversitesi, Halk Sağlığı Ana Bilim Dalı, Ediene

Amaç: Travmaya bağlı ölümler ilk dört dekadda ölümlerin en sık sebebidir. Toraks travmaları travmaya bağlı ölümlerin %25'inde birincil, %25'inde ise eşlik eden patolojidir. Kot fraktürü toraks travmalarında en sık görülen patolojilerden biridir. Bu sebeple bizde çalışmamızda kot fraktürü gelişen toraks travmalı hastalarda toraks travma skorlama sisteminin hastaların tedavi süreçlerine etkisini belirlemeyi amaçladık.

Materyal – Metod: Hastanemize 01.01.2019 – 01.03.2023 tarihleri arasında travma nedeniyle başvuran ve kot fraktürü saptanan 18 yaş üzeri olgular çalışmaya dahil edilecek. Olguların dosyaları, hastane kayıtları, laboratuar sonuçları ve görüntülemeleri retrospektif olarak değerlendirilecek. Demografik verileri yanı sıra travma şekli, travmatik patolojileri, hastane yatış süreleri, travma sonrası laboratuar ve görüntüleme sonuçları, tedavi seyirleri, tedavi sonuçları kayıt edilecek. Toraks travma skorlama sistemi ile travma skorları belirlenecek. Tüm parametrelerin istatistiksel olarak tedavi sürecine etkileri değerlendirilecek.

Bulgular: Çalışmaya toplamda 1023 vaka dahil edilmiş olup bunların 757'si(%74,0) erkek; 266'sı (%26,0) kadın olarak saptanmıştır. Populasyonun ortalama yaşı 56,58±17,56 olarak saptanmıştır. Hastalardaki kot fraktürlerinin ve ek komorbiditelerin durumu ile hemogram parametrelerinin dağılımı şekil 1'de sunulmuştur. Hastalar toraks travma skorlama sistemine göre yaş, kot fraktürü, pulmoner kontüzyon varlığına göre skorlanmış buna göre ortalama travma skoru 5,19±1,87 olup değerlendirme kriterlerine göre ortalama puanlama skorları şekil 2'de gösterilmiştir. Cinsiyete göre travma skorunda anlamlı farklılık izlenmezken, bilateral fraktürü olanlarda tek taraflı kırık tespit edilenlere göre toplam puan anlamlı olarak yüksek izlenmiştir. Yine multipl kırıkları olanlarda tek kırığı olanlara göre toplam puan anlamlı olarak yüksek izlenmiştir. Ek toraks patolojisi ve toraks dışı patolojisi olanlarda olmayanlara göre toplam puan anlamlı olarak yüksek izlenmiştir. Solunum yetmezliği olmayanlarda toplam puan, olan gruplara göre anlamlı olarak düşük saptanmıştır. Cerrahi ihtiyacı olanlarda, yatırılarak tedavi edilenlerde ve yoğun bakım gereksinimi olanlarda olmayan gruplara göre toplam puan anlamlı olarak yüksek izlenmiştir. Ayrıca toplam puan ile yaş, beyaz küre sayısı, nötrofil sayısı ve hastane yatış süreleri arasında aynı yönlü, lenfosit ve trombosit sayıları ile ters yönlü anlamlı korelasyon izlenmiştir, Öte yandan yoğun bakım yatış süresi ile toplam puan arasında korelasyon saptanmamıştır.

Sonuç: Çalışmamızda ki en büyük kısıtlılık standart takip ve takip süresi olmaması olmakla travma skorlaması travma hastalarının takip ve tedavilerinde olası morbidite ve mortalite riskini ortaya koyması açısından önemli bir değerlendirme kriteridir.

Anahtar kelimeler: travma, kot fraktürü, skorlama sistemi, mortalite

Tablo 1. Hastalarda kot fraktürlerine yönelik verilerin ve toraks travma skorlarının dağılımı

		n (%)
Travma mekanizması	Trafik kazası	368 (%36,0)
	Düşme	603 (%58,9)
	Darp- Künt travma	48 (%4,7)
	Penetran travma	4 (%0,4)
Fraktür tarafı	Sağ	443 (%43,3)
	Sol	469 (%45,8)
	Bilateral	111 (%10,9)
Kot fraktürü sayısı	Tek	87 (%8,5)
	Multipl	936 (%91,5)
Ek toraks patolojisi	Yok	382 (%37,3)
	Var	641 (%62,7)
Ek toraks dışı patoloji	Yok	504 (%49,3)
	Var	519 (%50,7)
Hemogram parametreleri	WBC(/mm^3)	13190(10220-17620)
	NEU (/mm^3)	10670(7400-14725)
	LYM (/mm^3)	1410(9700-2110)
	PLT (/mm^3)	238000(197500-284500)
Solunum yetmezliği durumu	Yok	895 (%87,5)
	Oksijen desteği gereksinimi	36 (%3,5)
	Entübasyon gereksinimi	92 (%9,0)

WBC: Beyaz Kan Hücresi Sayısı; **NEU:** Nötrofil Sayısı; **LYM:** Lenfosit Sayısı; **PLT:** Trombosit Sayısı

Tablo 2. Toraks travma skorlarının tüm popülasyondaki dağılımı

		Ortalama±SS	Medyan(25.-75. Persantil)
Toraks Travma Skorlama Puanları	Yaş puanı	2,08±0,77	2,0(1,0-3,0)
	Fraktür puanı	2,28±1,10	2,0(2,0-3,0)
	Kontüzyon puanı	0,83±1,08	0,0(0,0-2,0)
	Toplam puan	5,19±1,87	5,0(4,0-6,0)

Travma

S-059

İZOLE PENETRAN TORAKS YARALANMASI OLAN 153 OLGUNUN ANALİZİ

Metin Çelik[1], İlyas Konuş[1], Mahmut Yıldız[1], Edip Dedeoğlu[1], Serdar Onat[1], Refik Ülkü[1]

[1]Dicle Üniversitesi Tıp Fakültesi Göğüs Cerrahisi Kliniği

Giriş-Amaç: Toraks travmaları künt ve penetran travmalar olmak üzere iki ana başlık altında incelenmektedir. Tüm toraks travmalarının yaklaşık %30'unu penetran toraks travmaları oluşturmaktadır (1). Çalışmamızda izole penetran toraks travması nedeniyle kliniğimize yatırılan hastaların değerlendirilmesi amaçlandı.

Materyal ve Metod: 1 Ocak 2015-30 Aralık 2021 tarihleri arasında Dicle Üniversitesi Tıp Fakültesi Göğüs Cerrahisi Kliniği'nde yatırılarak tedavi edilen 153 izole penetran toraks travmalı hasta retrospektif olarak incelendi.

Bulgular: Olguların 142'si (%92.8) erkek, 11'i (%7.18) kadındı. Ortalama yaş 26.6 (11- 66) olarak saptandı. Penetran toraks travmalı 109 (%71,24) hastada kesici delici alet yaralanması (KDAY), 44 (%28.75) hastada ateşli silah yaralanması (ASY) mevcuttu. Olguların 157'sinde (%96) intraplevral patoloji mevcuttu. 36 olguda (%23.5) hastada hemotoraks, 30 olguda (%19.6) pnömotoraks, 81 (%52.9) hastada hemopnömotoraks saptandı. Hastaların 122'sine (%79.7) tüp torakostomi uygulandı. 86 (%56.2) hasta penetran göğüs yaralanması nedeni ile opere edildi. Opere edilen hastaların 38'ine torakotomi, 38'ine VATS, 9'una VATS ve torakotomi birlikte uygulandı, 1 hasta ise göğüs duvarımı onarımı (GDO) için opere edildi. Operasyon nedenleri sırası ile intratorasik hematom, intratorasik hemoraji, diyafram rüptürü, özofagus ve trakea perforasyonu, ampiyem ve hava kaçağı idi. Opere edilen 54 olguda hematom, 18 olguda diyafram yaralanması, 14 olguda interkostal vasküler yaralan-

ma, 3 hastada kalp ve perikard yaralanması, 1 hastada ampiyem, 1 hastada özefagus ve trakea yaralanması ve 1 hastada massif hava kaçağı izlendi. 6 hastadan mermi çekirdeği çıkarıldı. Diyafram yaralanması olan hastalardan aynı zamanda 7 tanesine karaciğer yaralanması da eşlik etmekteydi. Komplikasyon 16 hastada (%10.4) gelişti.

Tartışma-Sonuç: Penetran göğüs yaralanmalarında en sık görülen intratorasik patoloji pnömotoraks, hemotoraks ve hemopnömotorakstır (2). Torakoskopik cerrahi teknik ve aletlerin yaygın kullanımıyla birlikte daha az invazif cerrahi teknik olan video destekli torakoskopik cerrahi (VATS) sıklığıda giderek artmıştır. Eskiden elektif vakalarda yapılan VATS günümüzde toraks travmalarında kullanılmaktadır. VATS olası büyük vasküler veya kardiyak yaralanmalarda önerilmemektedir (3). Diyafragma yaralanması penetran yaralanmalarda %10-15 arasında görülmektedir (4). Bizim serimizde ise diyafragma yaralanması oranı %27.5 olarak saptandı. Bizim serimizde diyafram yaralanma oranının yüksek olmasının sebebinin görüntülemelerinde diyafram yaralanma şüphesi olmasa dahi alt interkostallerden girişi olan penetran yaralanma ile başvuran hastalara yapılan VATS diyafram eksplorasyonu olduğunu düşünmekteyiz.

Anahtar kelimeler: Ateşli silah, kesici delici alet, penetran göğüs yaralanması

Kaynaklar

1-Graeber GM, Prabhakar G, Shields TW. Blunt and penetrating injuries of the chest wall, pleura, and lungs. In: Shields TW, editor. General thoracic surgery. 6th ed. Philadelphia: Lippincott Williams and Wilkins; 2005. p. 951-71.

2-Guitron G, Huffman LC. Blunt and penetrating injuries of the chest wall, pleura, and lungs. In: Shields TW, editor. General Thoracic Surgery. Fifth ed. Philadelphia: Williams and Wilkins; 2009. p. 891-903.

3-Lang-Lazdunski L,Mouroux J, Pons F, et al. Role of Video Thoracoscopy in Chest Trauma. Ann Thorac Surg 1997; 63: 327-33.

4-Rosati C. Acute traumatic injury of the diaphragm. Chest Surg Clin N Am. 1998 May;8(2):371-9.

Kesici delici alet yaralanması olan hastanın görüntüsü

Ateşli silah yaralanmasına bağlı göğüs duvarındaki defekt görüntüsü

Travma

S-060

KAHRAMANMARAŞ DEPREMİ SONRASI ADANA ŞEHİR HASTANESİNE BAŞVURAN DEPREMZEDELERDE TORAKS PATOLOJİLERİNİN DEĞERLENDİRİLMESİ

Selime Kahraman[1], Osman Eroğlu[2], Oral Akın[2], Mehmet Ali Eryazgan[3], Ali Rıza Karabulut[4], Mehmet Dalaman[2]

[1]Dr Siyami Ersek Göğüs Ve Kalp Damar Cerrahisi Eğitim Ve Araştırma Hastanesi, Göğüs Cerrahisi Kliniği, İstanbul
[2]Adana Şehir Hastanesi, Göğüs Cerrahisi Kliniği, Adana
[3]Aksaray Devlet Hastanesi, Göğüs Cerrahisi Kliniği, Aksaray
[4]Dr Suat Seren Göğüs Hastalıkları Ve Cerrahisi Eğitim Ve Araştırma Hastanesi, Göğüs Hastalıkları Kliniği, İzmir

Giriş: Deprem, büyük can ve mal kayıplarının yaşandığı bir doğal afettir. Yakın zamanda ülkemizde gerçekleşen merkez üstü Kahramanmaraş'ın Pazarcık ilçesi olan deprem felaketinde Adana Şehir Hastanesi' ne ilk 72 satte getirilen yaralıların göğüs cerrahisi açısından genel değerlendirmesini bu yazımızda kaleme aldık.

Materyal - Metot: Adana Şehir hastanesi aciline ilk 72 satte getirilen depremzedelerin göğüs cerrahisine konsulte edilenleri çalışmaya dahil edildi. Kadın, erkek ve çocuk yaş grubundan toplamda 189 depremzede çalışmaya dahil edildi. Depremzedelerin demografik verileri, primer patolojik tanıları, göğüs cerrahisine ait patolojik tanıları, ana yaralanmanın tarafı, göğüs patolojisinin tarafı, tedavi yöntemleri, uygulanan girişimsel işemler, taburculuk süreleri, yoğun bakım yatış süreleri, mortaliteleri kayıt edildi.

Bulgular: Çalışmaya 189 depremzede dahil edildi. Ortalama yaş 43.4 ± 15.8 (11.0 - 90.0, medyan 44.0) idi. Depremzedelerin 111'i erkek, 78'i kadındı. En sık tanı % 35.9 ile pnömotoraks idi. Diğer tanılar sıklık sırasına göre % 29.6 ile mutılp kot fraktürü, %16.4 ile akciğer kontüzyonu, %14.3 ile hemopnömotoraks, %9.5 ile pnömomediasten, %6.9 ile basit kot fraktürleri, %2.6 ile sternum fraktürü ve %1.1 ile izole hemotoraks idi.

Göğüs patolojileri % 38.1 ile sağ taraflı, %35.4 ile sol taraflı, %17.5 ile bilateral ve %8.5 ile orta hat yerleşimli idi. Hastaların 83'ünde (%43.9) göğüs patolojisine ek patolojisi mevcuttu. Hastaların 24 'ünde (%12.7) kompartman sendromu görüldü, 13'üne (%6.9) ekstremite ampütasyonu uygulandı.

Göğüs tüpü ve kapalı su altı drenajı 69 hastaya (%36.5) uygulandı, 1 hasta elektif şartlarda, deprem felaketinden 2 hafta sonra diyalize bağlı hematoraks nedeniyle operasyona alındı.

Hastaların 143' ü servis şartlarında yatarak tedavi alırken (%75.7) bir kısmı yoğun bakımda takip edildi, bir kısmı ise çevre illere sevk edildi.

Servis yatış süresi ortalama 7.2 ± 5.9 gündü, yoğun bakım yatış süresi ortalama 107 ± 13.6 idi. Mortalite 13 hastada (%6.9) görüldü, en sık mortalite sebebi crush sendromdu (%4.8).

Sonuç: Deprem şiddeti ve büyüklüğü ile doğru orantılı şekilde insan hayatını tehdit eden bir doğal afettir.

Depremin şiddeti arttıkça yıkım ve kayıplar da artmaktadır. Doğal afetler sonrası hekim olarak bizlere düşen görev öncelikle acil müdehaleleri yapmaktır.

Göğüs cerrahisi pratiğinde acil olarak değerlendirilen pnömotoraks ve hemotoraks vakaları deprem felaketinde de en sık rastladığımız durumlardı. Acil göğüs cerrahisi operasyonu ise takip ettiğimiz 189 hasta içinde hiç kimseye uygulanmadı.

Büyük damar yaralanması, hayatı tehdit eden hemotoraks gibi patolojilerde göğüs cerrahisi operasyonu zaman kaybetmeden uygulanmalıdır. Acil göğüs cerrahisi operasyonu gerektirecek durumların deprem felaketi gibi doğal olaylarda hastaların hastaneye geliş süresinin uzaması nedeniyle mümkün olamayacağı kanaatindeyiz.

Anahtar kelimeler: Deprem, Toraks Travması, Göğüs Cerrahisi Acilleri, Depremde Göğüs Cerrahisi

Kaynaklar

1. Depremlerin ilk 24 saatinde afet alanı triyajı, hastane öncesi ve hastane prosedürlerinin değerlendirilmesi: 6.6 Elazığ depremi, Şükrü Yorulmaaz, 2022
2. Lushan Depremi ve Acil Servis İş Yükünde Yaralanan Bireylerin Yaralanma Değerlendirmesi: İlgili Bir Korelasyon Çalışması, Shiyuan Thang, 2022
3. Japonya'daki Son İç Depremler Sırasında Afetle İlişkili Doğrudan Ölümlerin Klinik Özellikleri, Hisaki Nato, 2020

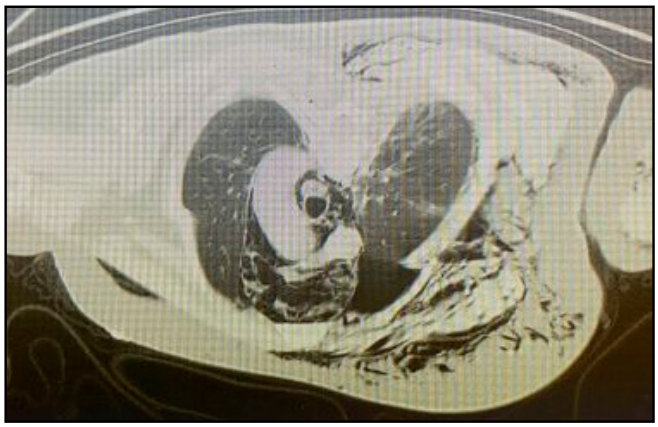

Resim 1. Kot fraktürü ve pnömotoraks

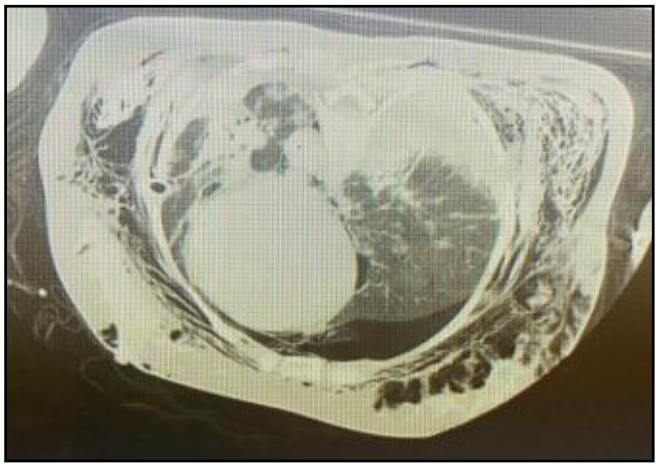

Resim 2. Bilateral cilt altı amfizem

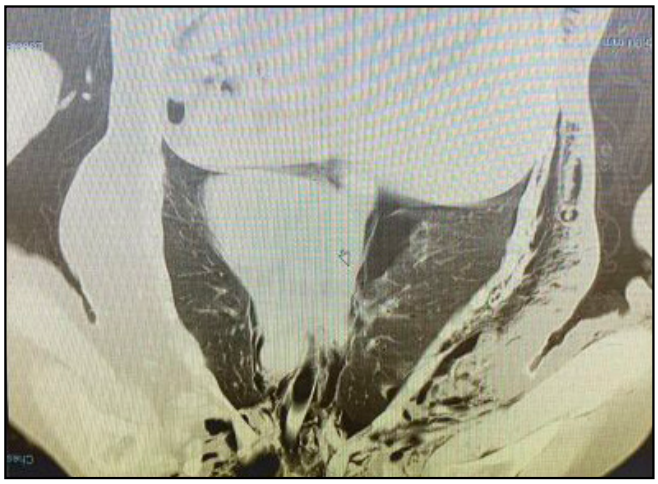

Resim 3. Multiple kot fraktürü

Resim 4. Bilateral pnömotoraks

Akciğer / Plevra – Nononkolojik

S-061

ERKEN EVRE AKCİĞER KANSERİ CERRAHİSİNDE AMELİYAT ŞEKLİ POSTOPERATİF SİSTEMİK İNFLAMATUAR YANIT ÜZERİNDE ETKİLİ MİDİR?

Dilay Karamık[1], Burcu Dedeler[1], Çağrı Şar[1], İbrahim Edis[1], Elif Duman[1], Necati Çıtak[1], Kenan Can Ceylan[1]

[1]Dr. Suat Seren Göğüs Hastalıkları Ve Göğüs Cerrahisi Eğitim Ve Araştırma Hastanesi, İzmir

Amaç: Bu çalışmada erken evre akciğer kanseri (Evre IA) cerrahisinde uygulanan ameliyat şeklinin (VATS'a karşılık torakotomi) sistemik inflamatuar yanıt üzerinde etkisi olup olmadığı incelenmiştir.

Materyal-Metod: 2013 ile 2022 yılları arasında erken evre akciğer kanseri nedeniyle lobektomi uygulanan 203 hasta retrospektif olarak incelendi. Neoadjuvan tedavi sonrası ameliyat edilenler ve de VATS ile başlanıp torakotomiye dönülen hastalar çalışmaya alınmadı. Hastalardan postoperatif ilk 2 saat içinde alınan kan sayımları analiz edildi. İnflamatuar yanıt için nötrofil/lenfosit oranı (NLR) ve de sistemik immün-inflamasyon indeksi (SII) ((Trombosit X Nötrofil) / Lenfosit) kullanıldı.

Bulgular: Hastalar torakotomi uygulananlar (Grup Tor; n=120, %59.1) ve VATS uygulananlar (Grup VATS, n=83, %40.9) şeklinde gruplandırıldılar. VATS uygulanan hastaların torakotomi uygulananlara göre istatistiksel olarak daha yaşlı olduğu saptandı (p=0.005). İki grup arasında cinsiyet (p=0.46), tümör histolojik alt tipi (p=0.38), uygulanan lobektomi tipi (0.25), tümör boyutu (p=0.968), ameliyattan çıktıktan sonra alınan kan sayımına kadar geçen süre (p=0.54) ve peroperatif diseke edilen lenf nodu istasyon sayısı (p=0.78) açısından fark saptanmadı. NLR, VATS grubunda Tor grubuna göre istatistiksel olarak anlamlılığa yakın düzeyde daha düşüktü (sırasıyla, ortalama 8.3'e karşılık 10.5, p=0.09). VATS grubundaki hastalarda SII Tor grubundakilere göre daha düşük olarak saptandı (sırasıyla, ortalama 1979'a karşılık 2743) ancak aradaki bu fark istatistiksel olarak anlamlı değildi (p=0.15). Tüm hastaların %23.7'sinde komplikasyon gelişmişti. Komplikasyon oranı istatistiksel olarak anlamlı olmasa da VATS grubunda Tor grubuna göre daha azdı (sırasıyla, %18.8'e karşılık %26.5, p=0.31). VATS grubunda 5 yıllık sağkalım %71.9 iken Tor grubunda %65.7 idi (p=0.51).

Sonuç: Erken evre akciğer kanserinde VATS torakotomiye göre daha az sistemik inflamatuar yanıta sebep olmaktadır.

Anahtar kelimeler: Erken evre akciğer kanseri, VATS, torakotomi, inflamatuar yanıt

Akciğer / Plevra – Onkolojik

S-062

AKCİĞER KANSERİNDE FROZEN SECTİON UYGULAMASININ GENEL ZAMANLAMA VE SAĞKALIM ÜZERİNE ETKİSİNİN DEĞERLENDİRİLMESİ

Merve Şengül İnan[1], Kubilay İnan[2], İlknur Aytekin Çelik[2], Nurettin Karaoğlanoğlu[2]

[1]Bilkent Şehir Hastanesi, Göğüs Cerrahisi Kliniği
[2]Ankara Yıldırım Beyazıt Üniversitesi, Göğüs Cerrahisi Anabilim Dalı

Amaç: Akciğer kanseri nedeniyle ameliyat edilen hastalarda sürecin yönetiminde herhangi bir gecikme olup olmadığını bulmayı ve intraoperatif frozen incelemenin bu süreçteki etkisini anlamayı hedefledik.

Gereç ve Yöntem: Toplam 176 hasta analiz edildi. Başvuru tarihleri, tanıları, yapılan ameliyatlar ve ameliyat sonrası patoloji sonuçları kaydedildi. İlk başvurudan histopatolojik tanının konulmasına, cerrahi gününe ve ameliyat sonrası patolojinin sonuçlandığı güne kadar olan 3 zaman dilimi, histopatolojik tanının konulduğu günden cerrahiye kadar olan interval ve cerrahi gününden ameliyat sonrası patolojinin sonuçlandığı güne kadar geçen süre olmak üzere toplam 5 interval tanımlandı.

Bulgular: Hastaların çoğunluğu (%81,8) erkekti ve ortanca yaş 63 (IQR=11) idi. İlk değerlendirmeden nihai patolojik inceleme sonucuna kadar geçen ortanca süre 62 gündü (iqr=70). İntraoperatif frozen inceleme ile tanı konulan hastalarda ilk başvurudan ameliyata kadar geçen süre anlamlı olarak daha kısaydı (p<0.001) ve tanıdan nihai patolojiye kadar geçen süre de anlamlı olarak daha kısaydı (p<0.001). Ancak, ilk değerlendirmeden tanıya kadar geçen süre açısından iki grup arasında anlamlı bir fark yoktu (0,052). İntraoperatif frozen ile tanı konulan hastalar ile preoperatif diğer yöntemlerle tanı konulan hastalar arasında sağkalım açısından anlamlı bir fark bulunmadı (p=0.508).

Sonuç: Akciğer kanserli hastaların bakımının zamanında yapılmasını sağlayacak planlar ancak gecikmelerin daha iyi anlaşılmasıyla tasarlanabilir. Akciğer kanseri nedeniyle cerrahi uygulanan hastalarda tanının intraoperatif frozen inceleme ile koyulması tüm sürecin hızlanmasına katkı sağlar ancak sağkalım üzerinde bir etkisi yoktur.

Anahtar kelimeler: akciğer kanseri, frozen kesit, göğüs cerrahisi, zamanındalık

Kaynaklar

Sung H, Ferlay J, Siegel RL, Laversanne M, Soerjomataram I, Jemal A, Bray F. Global Cancer Statistics 2020: GLOBOCAN Estimates of Incidence and Mortality Worldwide for 36 Cancers in 185 Countries. CA Cancer J Clin. 2021 May;71(3):209-249.

2018 Kanser İstatistikleri, T.C. Sağlık Bakanlığı Halk Sağlığı Genel Müdürlüğü Kanser Dairesi Başkanlığı. https://hsgm.saglik.gov.tr/tr/kanser-istatistikleri, posted to the website, 2022

Nooreldeen R, Bach H. Current and Future Development in Lung Cancer Diagnosis. Int J Mol Sci. 2021 Aug 12;22(16):8661.

Weller D, Vedsted P, Rubin G, et al. The Aarhus statement: improving design and reporting of studies on early cancer diagnosis. Br J Cancer. 2012;106(7):1262-1267.

Tablo1. 176 hastanın tümör karakteristikleri

		No.of tumors n(%)
histolojik tip	squamöz hücreli karsinom	83(47.1%)
	adenokarsinom	55(31.2%)
	büyük hücreli karsinom	11(6.2%)
	nos	9(5.1%)
	karsinoid	8(4.5%)
	adenosquamöz karsinom	4(2.3%)
	malign mezenkimal tümör	3(1.7%)
	malign epitelyal tümör	1(0.6%)
	snovial sarkom	1(0.6%)
	karsinosarkom	1(0.6%)
Evre	IA1	11(6.3)
	IA2	20(11.4%)
	1A3	16 (9.1%)
	IB	17(9.7%)
	IIA	15(8.5%)
	IIB	45(25.6%)
	IIIA	39(22.2%)
	IIIB	7(4%)
	IIIC	2(1.1%)
	IVA	4(2.3%)

Tablo 2. Frozen ve non-frozen grupları arasında median intervaller

	frozen	*non frozen*	
	median gün (iqr)	*median gün (iqr)*	*p değeri*
ilk başvuru - tanı	21.5 (30.2)	16(43.5)	0.052
ilk başvuru - cerrahi	21.5 (26.5)	55(75.2)	<0.001
tanı-cerrahi	0(0)	31.5(39.7)	<0.001
tanı- postoperatif patoloji sonucu	19.5(18.2)	53(40.2)	<0.001
cerrahi - postoperatif patoloji sonucu	19.5(18)	19 (13.2)	0.464
ilk başvuru -postoperatif patoloji sonucu	46 (47.7)	73(68.2)	<0.001

Akciğer / Plevra – Onkolojik

S-063

ERKEN EVRE AKCİĞER KANSERİ NEDENİYLE LOBEKTOMİ UYGULANAN HASTALARDA ERİTROSİT SÜSPANSİYONU REPLASMANININ PROGNOZA ETKİSİ

Gizem Keçeci Özgür[1], Esranur Akpunar[1], Tevfik İlker Akçam[1], Ayşe Gül Ergönül[1], Kutsal Turhan[1], Alpaslan Çakan[1], Ufuk Çağırıcı[1]

[1]*Ege Üniversitesi Hastanesi Göğüs Cerrahisi Anabilim Dalı*

Giriş: Kan transfüzyonunun akciğer kanserli hastalarda daha kötü bir prognoz ile ilişkili olabileceği düşünülmektedir. Bu çalışmada erken evre akciğer kanseri nedeniyle opere edilen hastalarda eritrosit süspansiyonu (ERT) replasmanı varlığının drenaj süresi, hastalıksız sağkalım ve genel sağkalım süreleri üzerine etkisi araştırıldı.

Yöntem: Ocak 2016-Temmuz 2021 tarihleri arasında Ege Üniversitesi Göğüs Cerrahisi Kliniği'nde erken evre (1A, 1B ve 2A) primer akciğer kanseri nedeniyle sadece lobektomi uygulanan hastalar retrospektif olarak incelendi. Hastaların demografik özellikleri, ERT replasmanı varlığı, dren kalış süresi, nükssüz sağkalım ve genel sağkalım süreleri analiz edildi.

Bulgular: 41'i erkek olan 50 hastanın yaş ortalaması 64,94±8,70 (min:41-max:78) idi. Tüm hastalara erken evre akciğer kanseri nedeniyle lobektomi uygulanmıştı. Hastaların 36'sı evre 1A, 12'si evre 1B ve 2'si evre 2A idi. 29 hastaya sağ üst lobektomi, 10 hastaya sağ alt lobektomi, 8 hastaya sol üst lobektomi, 3 hastaya ise orta lobektomi uygulanmıştı. Patolojik inceleme sonuçları 32 hastada adenokarsinom, 16 hastada skuamöz hücreli karsinom, 1 hastada büyük hücreli nöroendokrin karsinom ve 1 hastada adenoskuamöz karsinom olarak sonuçlanmıştı. Toplamda 7 hastaya postoperatif dönemde hemoglobin ve hematokrit düşüklüğü nedeniyle ERT replasmanı yapıldı. Replase edilen ERT miktarı ortalama 1,71±0,74 (min:1-max:3) idi. ERT replasmanı yapılan hastaların drenaj sonlandırma süresi 11 gün, yapılmayanların ise 7 gündü ve fark istatistiksel olarak anlamlıydı (p=0,022). ERT replasmanı yapılan grupta nüks oranı %42,9, yapılmayan grupta ise %11,6 olmak üzere daha fazlaydı fakat fark istatistiksel anlamlılığa ulaşamadı (p=0,071). Hastalıksız sağkalım süresi ERT replasmanı olan grupta 18,28 ay, olmayan grupta ise 22,82 ay olmak üzere daha kısaydı ve fark anlamlıydı (p=0,013). Genel sağkalım süresi ortalama 23,68 aydı ve iki grup arasında anlamlı fark saptanmadı (p=0.566).

Sonuç: Erken evre akciğer kanseri nedeniyle lobektomi uygulanan hastalarda ERT replasmanının daha uzun dren kalış süresi ve daha kısa hastalıksız sağkalım süresi ile ilişkili olduğu çalışmamızda gösterilmiştir. Genel sağkalım açısından anlamlı ilişki saptanamamış olsa da çalışmada sadece 2 senelik genel sağkalım oranlarının değerlendirmeye alınabilmiş olması bu sonuç üzerine etki etmiş olabilir.

Anahtar kelimeler: erken evre akciğer kanseri eritrosit suspansiyonu replasmanı

Kaynaklar

https://pubmed.ncbi.nlm.nih.gov/23090146/
https://pubmed.ncbi.nlm.nih.gov/32955426/
https://pubmed.ncbi.nlm.nih.gov/26307346/
https://pubmed.ncbi.nlm.nih.gov/33217396/
https://pubmed.ncbi.nlm.nih.gov/33217396/

Tablo 1. Hastaların Demografik Özellikleri

Değişkenler	*Hasta Sayısı(n)*	*Yüzde(%)*
Cinsiyet		
Kadın	9	18
Erkek	41	82
Yaş	64,94±8,70	
Patolojik Tanı		
Adenokarsinom	32	64
Skuamöz hüxreli karsinom	16	32
Büyük hücreli nöroendokrin karsinom	1	2
Adenoskuamöz karsinom	1	2
Evre		
1A	36	72
1B	12	24
2A	2	4
Kan ve Kan Ürünü Replasmanı		
Var	7	14
Yok	43	86
Nüks		
Var	8	16
Yok	42	84
Hastalıksız Sağkalım	22,00±4,52	
Genel Sağkalım	23,68±1,63	

Akciğer / Plevra – Onkolojik

S-064

PULMONER KARSİNOİD TÜMÖRLERDE TİPİK VE ATİPİK ARASINDA SAĞ KALIM FARKININ DEĞERLENDİRİLMESİ: 12 YILLIK DENEYİM

Merve Özbek Doğançay[1], Cemal Aker[1], Yunus Seyrek[1], Ali Murat Akçıl[1], Mehmet Ali Bedirhan[1]

[1]Yedikule Göğüs Hastalıkları Ve Göğüs Cerrahisi Eğitim Ve Araştırma Hastanesi, Göğüs Cerrahisi Kliniği, İstanbul, Türkiye

Amaç: Akciğer tümörlerinden pulmoner karsinoid tümörler nadir olarak görülmektedir. Tanı sonrası tedavide cerrahi altın standarttır. Karsinoid tümörler, malign akciğer tümörleri içerisinde en iyi sağkalıma sahip patolojik alt tiptir. Kliniğimizde karsinoid tümör nedeniyle anatomik pulmoner rezeksiyon uygulanan hastalar analiz edilerek tipik ve atipik karsinoid tümör alt tipleri arasındaki sağkalım farkını saptamak amacıyla retrospektif olarak incelendi.

Gereç-Yöntem: Kliniğimizde Ocak 2009–Aralık 2021 tarihleri arasında pulmoner karsinoid tümör nedeniyle anatomik rezeksiyon uyguladığımız hastaları retrospektif olarak inceledik. Tipik ve atipik karsinoid tanısı alan hastalar; yaş, cinsiyet, tümör boyutu, rezeksiyon tipi, postoperatif komplikasyon, mediastinal lenf nodu metastazı, Kİ-67 oranı, sağkalım açısından karşılaştırılmalı olarak araştırıldı.

Bulgular: Toplam 76 hastada 15 (% 19) atipik karsinoid , 61 (% 80) atipik karsinoid tümör saptandı. Hastaların hepsi R0 olarak rezeke edildi ve takiplerinde nüks saptanmadı. İki grup arasında yaş, cinsiyet, tümör boyutu, rezeksiyon tipi, Kİ-67 oranı, postoperatif komplikasyon arasında anlamlı bir fark saptanmamıştır. Genel hasta grubunun ortalama sağkalımı 153±6.3 aydır. Tipik karsinoidlerde 156,8±6,5 ay, atipik karsinoidlerde 139.5±15 ay olarak saptandı. 5 yıllık sağkalım oranı açısından iki grup arasında anlamlı fark saptanmadı (%95.2 vs %97.3, p>0.05). N1 pozitifliği tipik karsinoid grubunda 4 (% 0.06) hastada, atipik karsinoidde ise 1 (%0.06) hastada saptandı. N2 hastalık, tipik karsinoidde saptanmaz iken atipik karsinoidde 2 (%0.13) hastada saptandı

Sonuç: Pulmoner karsinoid tümörlerde cerrahi rezeksiyon altın standart tedavi olup malign akciğer tümörler içerisinde en uzun sağkalım elde edilen patolojik tiptir. Literatüre göre atipik karsinoid tümörlerin, tipik karsinoid tümörlere göre daha malign bir karakter sergilediği geniş kohortlu çalışmalarla saptanmıştır. Çalışmamızda atipik karsinoid alt tipine sahip olan hastalar ile, tipik karsinoid alt tipine sahip hastalar arasında sağkalım açısından anlamlı fark saptanmadı. Çalışmamıza dahil edilen hastaların, özellikle atipik karsinoid hasta sayısının kısıtlı olmasının, ortaya çıkan sonuçta etkili olduğunu düşünmekteyiz. Çok merkezli klinik çalışmalar yapılarak daha geniş hasta sayısı ile araştırma yapılması planlanabilir.

Anahtar kelimeler: Karsinoid tümör , akciğer kanseri , sağkalım

Akciğer / Plevra – Onkolojik

S-065

ERKEN EVRE AKCİĞER KANSERİNDE LOKAL NÜKSÜ VE SİSTEMİK METASTAZI ETKİLEYEN PROGNOSTİK FAKTÖRLER

Mustafa Akyıl[1], Ayşe Ulusoy[1], Serkan Bayram[1], Elçin Köse[1], Serda Metin[1], Serdar Evman[1], Volkan Baysungur[1]

[1]Göğüs Cerrahisi Kliniği, Süreyyapaşa Göğüs Hastalıkları Ve Göğüs Cerrahisi Eğitim Ve Araştırma Hastanesi

Amaç: Bu çalışmada anatomik akciğer rezeksiyonu uygulanan evre I küçük hücreli dışı akciğer kanseri olgularının prognoza etki eden faktörleri incelendi.

Gereç ve Yöntem: Ocak 2018 - Aralık 2022 tarihleri arasında kliniğimizde opere olan evre I küçük hücreli dışı akciğer kanseri tanılı evre I 473 hasta retrospektif incelendi. Demografik, klinik, radyolojik ve patolojik özellikleri kaydedildi ve prognostik önemi araştırıldı.

Bulgular: Çalışmaya dahil edilen 473 hastanın 377'si (%79,7) erkek, 96'sı (20,3) kadın ve yaş ortalamaları 64±8,9'du. Median 32 ay (3-64 ay) takip süresinde 37 (%7.8) hastada metastaz gelişmiş, 18 hasta (3.8 %) hasta ez olmuştur. Demografik özellikleri, tümör boyutu, operasyon şekilleri, histopatolojik subtipleri, perinöral ve lenfovasküler invazyon durumları ve onkolojik tedavi yönünden değerlendirildiğinde nüks veya metastaz gelişmesi açısından istatiksel olarak anlamlı bir fark yoktu (p>0,05). Visseral plevra invazyonu (p<0,003) olması ve tümör lokalizasyonunun orta lob olması (p<0,045) nüks veya metastaz gelişimi açısından anlamlı bulundu.

Sonuç: Erken evre küçük hücreli dışı akciğer kanseri olgularında visseral plevra invazyonu ve tümör lokalizasyonunun orta lob olması nüks ve metastaz riskini artıran bağımsız risk faktörü olarak saptandı.

Anahtar kelimeler: Akciğer rezeksiyonu, Erken evre, Küçük hücreli dışı akciğer kanseri

Akciğer / Plevra – Onkolojik

S-066

KHDAK NEDENİYLE AKCİĞER REZEKSİYONU UYGULANAN HASTA POPÜLASYONUNDA SİGARA İÇMEYEN HASTALARIN TRENDİ VE PROGNOSTİK ÖNEMİ

Ulaş Kumbasar[1], İlknur Aydar[1], Serkan Uysal[1], Esra Nişikli[1], Erkan Dikmen[1], Rıza Doğan[1]

[1]Hacettepe Üniversitesi Tıp Fakültesi Göğüs Cerrahisi Anabilim Dalı

Amaç: Sigara içmeyenlerde görülen akciğer kanseri insidansı, demografik olarak oldukça değişkenlik gösterse de, global olarak artmaktadır. Bu durumun akciğer cerrahisi sonrası erken ve geç dönem etkilerine ait çalışmalarda da çelişkili sonuçlar bildirilmektedir. Bu çalışmanın amacı küçük hücreli dışı akciğer kanseri (KHDAK) nedeniyle akciğer rezeksiyonu uygulanan hastalarda sigara içmeyen hastaların yıllar içerisindeki trendini belirlemek ve bu alt grubun cerrahi sonrası erken ve geç dönem sonuçlarını sigara içen hasta grubu ile karşılaştırmaktır.

Gereç ve Yöntem: KHDAK nedeniyle 2002-2017 yılları arasında akciğer rezeksiyonu uygulanan 492 hastanın dosya verileri retrospektif olarak incelendi. Sigara içmeyen hastaların insidansı yıllara göre hesaplanarak trend analizi yapıldı. Hastalar sigara içmiş ve hiç sigara içmemiş olanlar olmak üzere iki gruba ayrıldı ve gruplar preoperatif klinik özellikler, post operatif erken dönem komplikasyonları ve genel sağkalım oranı açısından karşılaştırıldı.

Bulgular: Trend grafiğinde KHDAK nedeniyle opere edilen hastalarda sigara içmeyenlerin oranının yıllara göre tutarlılık gösterdiği ancak son yıllarda azaldığı gözlemlendi (şekil 1). Sigara içmeyenlerin genel oranı %25.5 idi. Sigara içmeyen hastaların çoğunluğunu (%62.4) kadın hastalar oluşturmakta idi (p=0.00). Sigara içen ve içmeyen grubun preoperatif karakteristik özellikleri, aterosklerotik kalp hastalığı (%27.1 vs. %13.9, p=0.006) dışında istatistiksel olarak benzerdi (sırasıyla hipertansiyon %37 vs. %34.7, p=0.651; diyabet %15.9 vs. %8.9, p=0.07; KOAH %14.1 vs. %8.9, p=0.170; uygulanan cerrahi, p=0.217). Post operatif erken komplikasyonların tamamı sigara içen grupta daha yüksek oranda saptansa da sadece uzamış hava kaçağı oranı istatistiksel olarak yüksek bulundu (sırasıyla yara yeri enfeksiyonu %2.6 vs. 0, p=0.226; uzamış mekanik ventilasyon %6.6 vs. %5.9, p=0.797; ritim bozukluğu %8.2 vs. %5.9, p=0.451 ve uzamış hava kaçağı %20.7 vs. %10.9, p=0.024). Uzun dönemde ise sigara içmeyenlerin genel sağkalım oranı anlamlı derecede daha iyi bulundu (%48.5 vs. %39.4, p=0.003; şekil 2).

Sonuç: Merkezimizden elde edilen verilere göre KHDAK nedeniyle akciğer kanseri uygulanan hasta grubunda sigara içmeyenlerin oranı literatür verilerinin aksine düşüş trendindedir. Demografik özelliklerden etkilenme potansiyeli yüksek olan bu alt grup hastalarda ülkemizdeki trendi belirlemede daha geniş çaplı çalışmalara ihtiyaç olduğu kanaatindeyiz. Bu grup hastalarda akciğer rezeksiyonu sonrası erken dönem komplikasyonlarda belirgin düzeyde farklılık görülmese de uzun dönem prognoz olumlu yönde etkilemektedir.

Anahtar kelimeler: Akciğer kanseri, sigara, sağkalım

Kaynaklar

Cufari ME, Proli C, De Sousa P, Raubenheimer H, Al Sahaf M, Chavan H, et al. Increasing frequency of non-smoking lung cancer: Presentation of patients with early disease to a tertiary institution in the UK. European journal of cancer 84: 55-9, 2017

-Nordquist LT, Simon GR, Cantor A, Alberts WM, Bepler G. Improved survival in never-smokers vs current smokers with primary adenocarcinoma of the lung. Chest 126: 347-51, 2004

-Lee SJ, Lee J, Park YS, Lee CH, Lee SM, Yim JJ, et al. Impact of smoking on mortality of patients with non-small cell lung cancer. Thorac Cancer 5: 43-9, 2014

KHDAK nedeniyle rezeksiyon yapılan, sigara içen ve içmeyen hastaların yıllara göre trendi

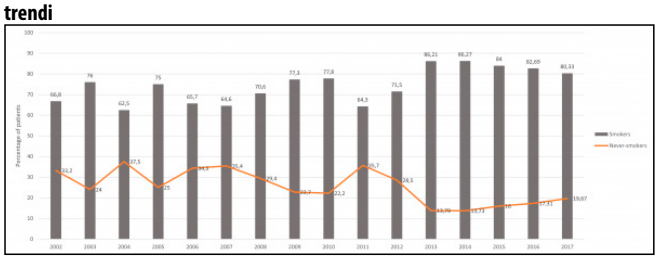

KHDAK nedeniyle rezeksiyon yapılan, sigara içen ve içmeyen hastaların sağkalım sürelerinin karşılaştırılması

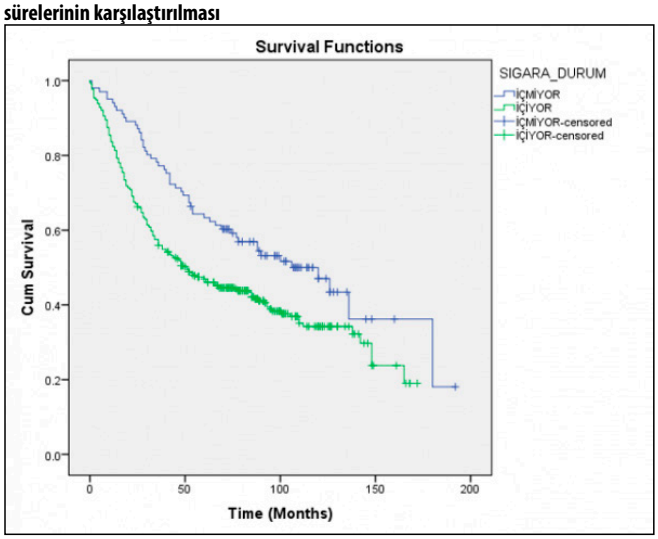

Akciğer / Plevra – Onkolojik

S-067

KÜÇÜK HÜCRE DIŞI AKCİĞER KANSERLİ REZEKSİYON YAPILAN MULTİPL N1 VE SKİP N2 HASTALIK ARASINDA SAĞKALIM FARKI VAR MI?

Melek Erk[1], Yunus Seyrek[1], Cemal Aker[1], Efsun Kanmaz[1], Mehmet Ali Bedirhan[1], Levent Cansever[1]

[1]Sbü Yedikule Göğüs Hast. Ve Göğüs Cerr. Suam

Amaç: Skip metastazlar; N2 hastalık grubu içerisinde ayrı özellikleri olan bir alt grubu oluşturmaktadır ve diğer N2 hastalık gruplarına göre daha iyi prognoz göstermektedirler. Skip metastaz; hiler lenf nodu (N1) tutulumu olmadan, mediastinal lenf nodu (N2) tutulumu olmasıdır. Çalışmamızda, küçük hücre dışı akciğer kanseri (KHDAK) nedeniyle pulmoner anatomik rezeksiyon sonrası multipl N1 ile ipsilateral skip N2 hastalık (sN2) saptanan grupları arasındaki sağkalım farkını saptamayı amaçladık.

Materyal ve Metod: Kliniğimizde 2009-2022 yılları arası KHDAK nedeniyle pulmoner anatomik rezeksiyon yapılan 2132 hasta retrospektif olarak incelendi. Multipl N1 hastalık saptanan hasta sayısının 124 (%5.8) iken sN2 saptanan hasta sayısı 16 (%0.75) idi. İncelemeye dahil edilen iki grup hastada; yaş, cinsiyet, tümör boyutu, tümör patolojisi, postoperatif komplikasyon, nüks ve sağkalım karşılaştırmalı olarak analiz edildi.

Bulgular: Hastaların %22.8'i kadın (n=32), %77.2'si erkek (n=108) idi. Ortalama yaş 62.8 ±13.4 yıl (32-84) olarak saptandı. Çalışmamızda; sağ akciğer tümör oranı %48 (n=67) iken sol akciğer tümör oranı %52 (n=73) idi. Adenokarsinom 25 hastada (%17.8), skuamöz hücreli karsinom 85 hastada (%60.7) ve 30 (%21. 5) hastada diğer hücre tiplerini içermekteydi. Ortalama tümör boyutu 2.56±2.4 cm olarak saptandı. Komplikasyon oranı %21.5 (n=30) ve 20 hastada (%14.3) nüks görüldü. Ortalama sağkalım; genel hasta grubunda 67.3±5.9 ay, multipl N1 grubunda 67.1±5.3 ay, sN2 grubunda 68.5±6.4 ay olarak saptandı. Beş yıllık ortalama sağkalım oranı genel hasta grubunda %46 iken iki grup arasında anlamlı sağkalım farkı görülmedi (%45.8 vs %46.8, p>0.05). Çalışılan diğer parametreler arasında istatistiksel anlamlı farklılık saptanmadı.

Sonuç: N2 hastalığı olan rezeke edilmiş akciğer kanserli hastaların sağkalımının, N1 hastalık saptanan hastaların sağkalımlarına göre genel olarak daha düşük olması beklenir. Skip N2 hastalarının, N2 hastalık grubunda en iyi sağkalıma sahip altgrup olması ve multipl N1 saptanan hastaların ise N1 hastalık grubunun en düşük sağkalıma sahip altgrup olması, genel olarak beklenen sağkalım farkı beklentisini değiştirmiş gibi gözükmektedir. Çalışmamızda, bu iki grubu karşılaştırdığımızda anlamlı sağkalım farkı saptamadık. Sonuç olarak sN2 hastalar multipl N1 hastalık grupları ile benzer sağkalıma sahiptir.

Anahtar kelimeler: Küçük hücre dışı akciğer kanseri, multipl N1, skip N2

Akciğer / Plevra – Onkolojik

S-068

AKCİĞER REZEKSİYONU UYGULANAN ERKEN EVRE AKCİĞER KANSERİNDE SAĞKALIM VE SAĞKALIMI ETKİLEYEN PROGNOSTİK FAKTÖRLER

Muhammed Kalkan[1], İlham Gülçek[3], Oğuz Girgin[1], Mehmet Ağar[2], Muhammet Reha Çelik[4], Hakkı Ulutaş[5]

[1]İnönü Üniversitesi Göğüs Cerrahisi Abd
[2]Elazığ Fethi Sekin Şehir Hastanesi
[3]Gaziantep Ersin Aslan Devlet Hastanesi
[4]Ankara Atılım Üniversitesi Göğüs Cerrahisi Abd
[5]İzmir Ekonomi Üniversitesi Göğüs Cerrahisi Abd

Giriş: Erken evre akciğer kanserinin en etkin tedavisi geride tümörün bırakılmadığı komplet eksizyondur. Tanı anında hastaların yalnızca % 25'i cerrahi tedaviye uygun olsa da özellikle ileri evrede küratif operabilite oranı ve sağkalım daha düşük olduğundan hastalığın erken evrede teşhisi daha da önem kazanmaktadır. Bu çalışmada erken evre hastalarda tedavi yönetimini daha optimal hala getirmek amacıyla preoperatif, intraoperatif ve postoperatif değişikliklerin hastalık prognozu üzerine olan etkisini ortaya koymayı amaçladık.

Materyal-Metod: Kliniğimizde 2012-2021 yılları arasında komplet eksizyon ile opere edilen histopatolojik tanısı erken evre akciğer kanser olarak tanı konulan 105 olgunun verileri retrospektif incelenerek değişik faktörlere bağlı sağkalım analizleri yapıldı.

Bulgular: Hastaların ortalama sağkalım süresi 110,39 ay ve genel sağkalımı %84,3 olarak saptandı. Preoperatif nefes darlığı varlığı (p=0,003), erkek cinsiyet (p=0,044), hastaların 65 yaş üstü olması (p=0,002), cerrahi prosedür olarak torakotomi tercihi (p=0,043), fissürün komplet olması (p=0,016), intraoperatif komplikasyon varlığı (p<0,001) patolojisi skuamöz ca olması (p=0,021), lenfovasküler invazyon varlığı (p=0,019), Evre 1B(T2A) olması(p=0,031), postoperatif dönemde kemoterapi alması(p=0,008), posoperatif dönem takiplerinde kemik metastazı izlenmesi(p<0,001) sağkalım üzerinde anlamlı izlendi (Resim 1). Bu faktörlerle yapılan regresyon analizinde; nefes darlığı varlığı, yaş, torakotomi tercihi, intraoperatif komplikasyon, patoloji-skuamöz ca, lenfovasküler invazyon varlığı sağkalım üzerinde bağımsız birer negatif prognostik faktör olarak saptandı (Tablo 1).

Sonuç: Erken evre akciğer kanserinde en etkin tedavi lenf nodu diseksiyonu ile beraber yapılmış komplet, anatomik rezeksiyonlardır. İleri yaş, artan komorbiditeler ve düşük hasta performansı, skuamöz hicreli karsinom tanısı ve intraoperatif komplikasyonlar sağkalım üzerine olumsuz etki göstermektedir. Giderek yaygınlaşan minimal invaziv cerrahi yaklaşımlar ile tecrübeli merkezlerde daha iyi sağkalım sonuçları elde edilmektedir.

Anahtar kelimeler: Akciğer kanseri, evre 1A-1B, erken evre, rezeksiyon, prognoz, sağkalım.

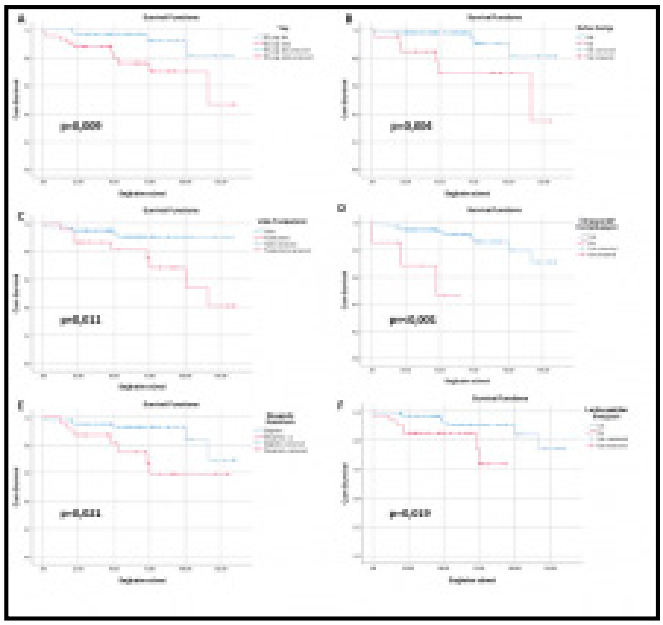

Resim 1. Sağkalım üzerine anlamlı etki gösteren faktörlerin Kaplan – Meier Sağkalım Eğrileri; A) Yaş, B) Nefes Darlığı, C) Cerrahi Prosedür, D) İntraoperatif Komplikasyon, E) Skuamöz hücreli karsinom, F) Lenfovasküler İnvazyon varlığı

Tablo 1. Tek değişkenli sağkalım analizinde anlamlı çıkan faktörlerin Cox Sağkalım regresyon modelinde analizi.

	p DEĞERİ	HAZARD RATİO	ALT SINIR	ÜST SINIR
YAŞ	0,002	0,014	0,001	0,200
CİNSİYET	0,220	31,349	0,128	7676,9
NEFES DARLIĞI	0,003	0,011	0,001	0,220
VATS-TORAKOTOMİ	0,041	14,887	1,124	197,24
FİSSÜR	0,292	0,348	0,049	2,479
İNTRAOPERATİF KOMPLİKASYON	0,047	0,029	0,001	0,955
PATOLOJİ-SKUAMÖZ CA	0,008	226,34	4,230	12110,1
LENFOVASKÜLER İNVAZYON	0,010	0,064	0,008	0,525
EVRE 1B (T2A)	0,248	5,101	0,322	80,750
KEMOTERAPİ	0,864	1,371	0,037	50,525
KEMİK METASTAZI	0,812	1,498	0,053	42,074

Akciğer / Plevra – Onkolojik

S-069

KHDAK NEDENİYLE PNÖMONEKTOMİ UYGULANAN HASTALARDA POSTOPERATİF KOMPLİKASYON GELİŞİMİNDE ETKİLİ FAKTÖRLERİN ARAŞTIRILMASI

Güntuğ Batıhan[1], Kenan Can Ceylan[2], Şeyda Örs Kaya[2]

[1]Kafkas Üniversitesi Sağlık Araştırma Ve Uygulama Hastanesi
[2]Sağlık Bilimleri Üniversitesi İzmir Dr. Suat Seren Göğüs Hastalıkları Ve Göğüs Cerrahisi Suam

Amaç: Anestezi yöntemlerindeki gelişmelere ve perioperatif bakım kalitesindeki artışa rağmen pnömonektomi halen artmış postoperatif komplikasyon oranı, yüksek mortalite ve morbidite ile ilişkilidir. Pnömonektomi uygulanan hastalarda postoperatif komplikasyonların çeşitliliği komplikasyon gelişimi üzerine etkili olan faktörlerin ortaya konmasını zorlaştırmaktadır. Bu çalışmada küçük hücreli dışı akciğer kanseri nedeniyle pnömonektomi uygulanan hastaların verileri analiz edilerek postoperatif komplikasyon gelişimi üzerine etkili faktörlerin belirlenmesi amaçlanmıştır.

Gereç-Yöntem: Retrospektif kohort olarak planlanmış olan bu çalışma İzmir Suat Seren Göğüs Hastalıkları ve Göğüs Cerrahisi SUAM etik kurulu tarafından onaylanmıştır. Ocak 2008 ile Mayıs 2021 tarihleri arasında kliniğimizde akciğer kanseri nedeniyle pnömonektomi uygulanan hastalar geriye dönük olarak incelendi. Hastaların karakteristik özellikleri, uygulanan cerrahi teknik, patoloji verileri ve sağkalıma ait parametreler kaydedildi. Tamamlayıcı pnömonektomi, salvage cerrahi ve ekstended pnömonektomi uygulanmış hastalar çalışma dışı bırakıldı. Verilerin istatistiksel analizi SPSS 28.0 (SPSS Inc., Chicago, IL, USA) programı kullanılarak gerçekleştirildi.

Bulgular: Çalışmaya kriterleri karşılayan toplamda 136 hasta dahil edildi. Ortalama yaş 62.2 ± 7.5 yıl olarak bulundu. Hastaların 121'i erkek 15'i kadındı. 105 hastaya sağ, 31 hastaya sol pnömonektomi uygulandı. Erken dönem postoperatif komplikasyon 33 (%24.3) hastada, geç dönem postoperatif komplikasyon ise 7 (%5.1) hastada görüldü. En sık görülen postoperatif komplikasyon pnömoniydi (10.3 %). 9 (6.6 %) hastada postoperatif mortalite izlendi. Intraoperatif mortalite saptanmadı. Yapılan çok değişkenli analizde sigara içme miktarı, preoperatif serum albümin değeri ve operasyon tarafı postoperatif komplikasyon gelişimini etkileyen bağımsız değişkenler olarak bulundu (Tablo 1).

Sonuç: Bu çalışmada sigara içme miktarı, operasyon tarafı ve preoperatif serum albümin düzeyinin postoperatif komplikasyon gelişimini etkileyen faktörler olduğu belirlendi.

Anahtar kelimeler: Küçük hücreli dışı akciğer kanseri, pnömonektomi, postoperatif komplikasyon

Tablo 1. Postoperatif komplikasyon gelişimi üzerine etkili faktörlerin tek ve çok değişkenli analiz sonuçları.

		Tek değişkenli analiz		Çok değişkenli analiz	
Değişkenler	**Ref.**	**p değeri**	**Odds ratio**	**p değeri**	**Odds ratio**
Yaş (yıl)		0.83	0.57	0.72	1.01
Komorbidite (evet)	Hayır	0.68	0.85	0.47	0.73
Sigara kullanımı (paket-yıl)		0.048	1.05	0.046	1.01
FEV1 (%)		0.47	0.99	0.76	0.99
Neoadjuvan tedavi (evet)	Hayır	0.66	1.22	0.81	1.14
Preoperatif serum albumin		0.059	0.47	0.049	0.40
Operasyon tarafı (sağ)	Sol	0.009	3.10	0.01	3.29
Cerrahi teknik (VATS)	Torakotomi	0.22	0.44	0.085	0.29

Akciğer / Plevra – Onkolojik

S-070

AKCİĞER KANSERİ HASTALARINDA CERRAHİ MORBİDİTE VE SAĞKALIMIN İMMÜNOLOJİK PARAMETRELERLE İNCELENMESİ

Semih Buluklu[1], Eyüp Halit Yardımcı[1], Mehmet Yıldırım[1], Bülent Aydemir[1], Tamer Okay[1]

[1]Dr. Siyami Ersek Göğüs Kalp Ve Damar Cerrahisi Eğitim Ve Araştırma Hastanesi

Amaç: Onkolojik patolojilerde immünolojik sebepler ve immünolojinin kanser sağkalımındaki etkileri güncel literatürde önemli bir yer kazanmıştır. Cerrahi travmanın immünolojik yanıt üzerinde önemli bir etken olduğu düşünülmektedir. Cerrahi öncesi ve sonrasında her hasta için günlük pratikte halihazırda rutin görülen laboratuvar parametreleri değerlendirilerek bu immünolojik etkinin akciğer kanseri cerrahisi geçiren hasta grubunda morbidite ve sağkalım üzerindeki olası farklılıklar ile ortaya konulabileceği düşüncesiyle bu çalışma planlandı.

Gereç ve Yöntem: 2010 – 2017 yılları arasında Sağlık Bilimleri Üniversitesi Dr. Siyami Ersek Göğüs Kalp ve Damar Cerrahisi Hastanesi Göğüs Cerrahisi kliniğinde primer akciğer karsinomu sebebiyle açık anatomik akciğer rezeksiyonu uygulanmış toplam 458 hasta retrospektif olarak hastane kayıtları, epikrizler, ameliyat notları, labotuvar incelemeleri, patolojik inceleme raporları ile değerlendirildi, 399 hasta istatistiksel çalışmaya dahil edildi. Ameliyat stresinin akciğer kanseri hastalarındaki immünolojik yanıtını değerlendirmek için standardizasyon sağlamak amacıyla dokuz farklı oran belirlendi (Pre N/Leu, Post N/Leu, Pre N/Lym, Post N/Lym, Post N/Pre N, Post Lym/Pre Lym, Post Mono/Pre Mono, Nötrofil/Lökosit'in Postoperatif/Preoperatif oranı, Nötrofil/Lenfosit'in Postoperatif/Preoperatif oranı). Bu immünolojik belirteçlerin etkinliğinin değerlendirilmesi için hastalar dokuz farklı parametre altında gruplanarak istatistiki değerlendirme yapıldı (tümör boyutu, evresi, akciğer rezeksiyonu büyüklüğü, akciğer kanseri hücre tipi, postoperatif yatış süresi, yoğun bakım yatış süresi, yeniden hastane yatışı, operasyon sonrası mortalite, 5 yıllık sağkalımın tamamlanması).

Bulgular: Pre N/Leu (cut-off: 0,66), Pre N/Lym (cut-off: 2,60), Post N/Lym (cut-off: 14,75), Post Mono/Pre Mono (cut-off: 1,62) oranlarının yüksek olması, Post N/Pre N oranının (cut-off: 2,18), inflamatuvar immün yanıt değişim oranının (cut-off: 1,27) ve nötrofil hakimiyeti değişim oranının (cut-off: 4,04) düşük olması kötü prognoz ile ilişkili bulunmuştur.

Sonuçlar: Akciğer kanserinin evresinin değerlendirilmesi, cerrahinin immünite üzerindeki etkisi, hastaların ameliyat öncesi immün profillerinin hastalıklarından ötürü ne kadar etkilenmiş olduğu ve bunların hepsinin hastalığın seyrine etkisini tahmin edebilmemiz için aradığımız cevaplar belki de basit gördüğümüz yerlerde olabilir. Çalışmamızda incelediğimiz oranların belirttiğimiz cut-off değerlerinin günlük pratikte referans değerler olarak kullanılmasını yüksek hasta sayılarını dahil ederek, randomizasyon ve subgrupların incelenmesi ile öneremesek de rutin olarak zaten görülen bu laboratuvar parametrelerinin bu gözle de değerlendirildiğinde klinisyenler için prediktif olabileceğini öneriyoruz.

Anahtar kelimeler: cerrahi travma, immün yanıt, akciğer kanseri, tam kan sayımı, nötrofil, lökosit, lenfosit, monosit

Çalışma bulgularının genel özeti

Tablo 19: Çalışmanın bulgularının özeti tablosu

	Çalışmada Genel Cut-off	Hangi gruplarda anlamlı?	Değerlendirme
Pre N/Leu	0,66'dan yüksek (0,62-0,66)	T, Evre, Yoğun bakım yatışı, Morbidite, Sağkalım	Yüksekliği büyük T, ileri evre, uzamış yoğun bakım yatışı, morbidite varlığı ve kötü sağkalım ile ilişkili.
Post N/Leu	İstatistiksel anlamsız.	-	-
Pre N/Lym	2,69'dan yüksek (2,30-2,60)	T, Evre, Yoğun bakım yatışı, Morbidite, Sağkalım	Yüksekliği büyük T, ileri evre, uzamış yoğun bakım yatışı, morbidite varlığı ve kötü sağkalım ile ilişkili.
Post N/Lym	14,75'ten yüksek (14,63-14,75)	T, Sağkalım	Yüksekliği büyük T ve kötü sağkalım ile ilişkili.
Post N/Pre N	2,18'den düşük (2,18-3,02)	T, Evre, Hücre tipi, Sağkalım	Düşüklüğü büyük T, ileri evre, skuamöz hücreli karsinom varlığı ve kötü sağkalım ile ilişkili.
Post Lym/Pre Lym	İstatistiksel anlamsız.	-	-
Post Mono/Pre Mono	1,62'den yüksek	Postoperatif yatış	Yüksekliği uzun hastane yatışı ile ilişkili.
İnflamatuvar immün yanıt değişim oranı	1,27'den düşük (1,27-1,34)	T, Evre, Yoğun bakım yatışı, Morbidite, Sağkalım	Düşüklüğü büyük T, ileri evre, uzamış yoğun bakım yatışı, morbidite varlığı ve kötü sağkalım ile ilişkili.
Nötrofil hakimiyeti değişim oranı	4,04'ten düşük (4,04-4,89)	T, Evre, Akciğer rezeksiyonu büyüklüğü, Hücre tipi	Düşüklüğü büyük T, ileri evre, pnömonektomi operasyonu ve skuamöz hücreli karsinom varlığı ile ilişkili.

Akciğer / Plevra – Nononkolojik

S-071

NADİR GÖRÜLEN OLGU SERİSİ SUNUMU: FARKLI ETİYOLOJİLER İLE PULMONER ASPERGİLLOMA

Süleyman Gökalp Güneş[1], Barış Gülmez[1], Beniz İrem Ersoy Şığva[1]

[1]Van Bölge Eğitim Ve Araştırma Hastanesi

Giriş-Amaç: Pulmoner aspergilloma akciğer dokusu içerisinde oluşan boşluğun aspergilloz ile kolonizasyonu sonucu oluşan klinik durum olup sıklıkla hemoptizi, nefes darlığı ve göğüs ağrısı gibi semptomlarla prezente olmaktadır. Ölü mantar , canlı kütle, enflamatuvar hücreler, fibrin, kan ve mukus ile oluşan bir kavite ile karakterizedir.(1) Aspergillus fumigatus insanda hastalık yapan en yaygın formdur. En sık tüberküloz ile gözükmekle beraber (%25) akciğer kanseri, kistik fibroz, büllöz akciğer, pulmoner abseler etiyolojide sorumludur.(2) Yaptığımız çalışmada çeşitli etiyolojilerden dolayı aspergilloma gelişmiş ve nadir görülmesi sebebiyle sunulması uygun görülmüş üç hastanın tedavi süreçlerinin paylaşılması amaçlanmıştır.

Olgu: Aspergilloma sebebiyle torakotomi ile akciğer rezeksiyonu uygulanan olgulardan birinde akciğer ve perikard kist hidatiği sebebiyle toraktomi ve sternotomi öyküsü olup kistotomi uygulanan operasyon lojunda takiplerde mantar topu görüntüsü oluşması sebebiyle rezeksiyon uygulandı. İkinci hastada hemoptizi sebebiyle tetkik edilen ve belirgin etiyoloji saptanamayan hastaya mantar topu görüntüsü olması sebebiyle rezeksiyon uygulanmış olup histopatolojik inceleme sonucunda pulmoner aspergilloma ile birlikte diffüz idiopatik pulmoner nöroendokrin hücre hiperplazisi (DIPNECH) saptanmıştır. Üçüncü olguda ise spontan primer pnömotoraks sebebiyle wedge rezeksiyon öyküsü olan genç hastada operasyon lojunda aspergilloma gelişmesi sebebiyle akciğer rezeksiyonu uygulanmıştır.

Tartışma-Sonuç: Aspergilloma tanısı radyolojik olarak mantar topunun gösterilmesi ve serolojik, mikrobiyolojik ve histopatolojik olarak kanıtlanması ile gösterilebilmektedir. Tüberkülozun endemik olduğu ülkelerde pulmoner aspergilloma sık görülebilmekle beraber sunduğumuz üç olguda farklı etiyolojiler izlenmiş ve bir hastada DIPNECH tanısı konulmuştur. Masif hemoptizi, komplike pulmoner enfeksiyonlar gibi ciddi komorbiditesi olan aspergillomalarda altın standart tedavi uygun hastalarda cerrahi rezeksiyon uygulanabilmesidir.(3)

Anahtar kelimeler: aspergilloma,

Kaynaklar

1-LANG, Min, et al. Non-surgical treatment options for pulmonary aspergilloma. Respiratory Medicine, 2020, 164: 105903.

2- Chen JC, Chang YL, Luh SP, et al Surgical treatment for pulmonary aspergilloma: a 28 year experience. Thorax 1997;52:810-813.

3-Harmouchi, Hicham, et al. "Pulmonary aspergilloma: from classification to management." Asian Cardiovascular and Thoracic Annals 28.1 (2020): 33-38.

1. Olgu toraks bt görüntüsü

Olgulara ait piyes görüntüsü

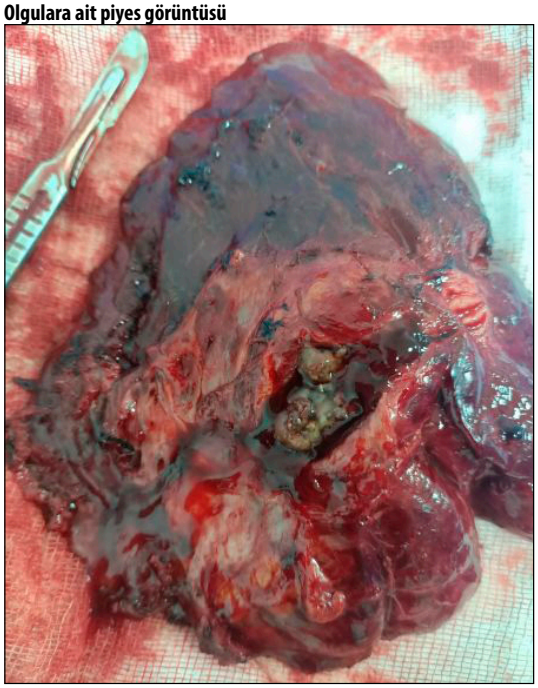

Olgulara ait piyes görüntüsü

2. olgu toraks bt görüntüsü

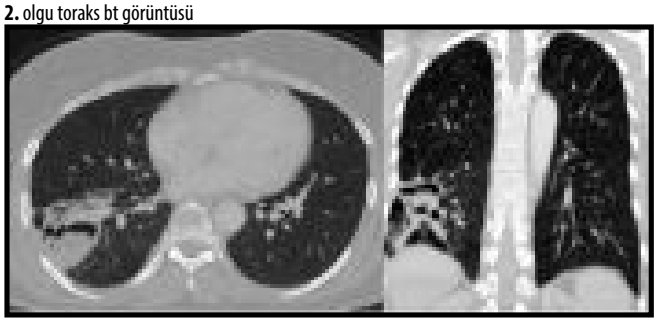

3. olgu toraks bt görüntüsü

Akciğer / Plevra – Nononkolojik

S-072

HEMOPTİZİ NEDENİYLE ACİL OPERE EDİLEN BRONŞİEKTAZİ HASTALARININ OPERASYON BAŞARISINDA PRE OPERATİF SKORLARLARIN YERİ

Ali Murat Akçıl[1], Melek Erk[1], Levent Cansever[1], Cemal Aker[1], Efsun Kanmaz[1], Mehmet Ali Bedirhan[1]

[1]Sbü. Yedikule Göğüs Hastalıkları Ve Göğüs Cerrahisi Suam

Giriş: Bronşiektazi gelişmekte olan ülkelerde sıklığı devam eden ve sağlık bütçesinde ekonomik sıkıntılara da sebep olan bir hastalık olmaya devam etmektedir. Bronşektezi tedavisinde cerrahi rezeksiyon çok etkindir. Ancak sağ kalım ve yaşam kalitesini belirlemekte kullanılan bronşiektazi skor ve indeksleri ile cerrahi arasında bir ilişki tam olarak açıklanamamıştır. Çalışmamızda hemoptizi nedeni ile acil opere edilen hastalarla elektif şartlarda ameliyat edilen hastaların operasyon başarısı üzerinde preoperatif indekslerin etkisinin olup olmadığını araştırdık.

Materyal Metod: Merkezimizde Ocak 2009 ve Aralık 2022 tarihleri arasında bronşiektazi nedeniyle opere edilen hastalar retrospektif olarak tarandı. 70 erkek 74 Kadın 146 hasta çalışmaya alındı. Hemoptizi nedeniyle acil opere edilenler (hemoptizi grubu n:59) ve hemoptizi olmadan elektif şartlarda opere edilenler (Hemoptizi dışı grup n:87) olmak üzere iki gruba ayrıldı. Bu iki hasta grubu Modifiye REIFF (radyolojik indeks) ve Bronşektazi Şiddet İndeksi (BSI) ile skorlandı. Preoperatif semptomların geçmesi ameliyat başarısı olarak değerlendirilmiştir.

Bulgular: Rezeksiyon uygulanan semptomları devam eden hastalarda Modifiye REIFF düzeyi semptomları gerileyen hastalara göre istatistiksel olarak anlamlı idi (p<0,001). Rezeksiyon yapılan hastalarda Modifiye REIFF indeksi yüksek bulunanlarda semptomların gerileme oranı daha düşük bulundu. Hemoptizi semptomu olan grupta Modifiye REİFF artışı 1,323 kat iken hemoptizi dışı rezeksiyon yapılan grupta 2,596 kat risk olarak saptandı. Postoperatif dönemde semtomları tam olarak gerilemeyen hastaları öngörmede Modifiye REIFF için %70,1 sensitivite, %61,7 spesifite olarak saptandı.

Sonuç: Hemoptizi semptomu nedeniyle acil şartlarda rezeksiyon yapılan hastalarda BSI düzeyi yüksek bulunmuş olmasına rağmen postopratif dönemde semptomlar gerilemiştir. Postoperatif dönemde semptomların gerilemesini hesaplamakta Modifiye REIFF skoru, BSI indeksine göre daha anlamlı bulundu (p<0,001). Modifiye REIFF skoru ne kadar yüksekse postoperatif semptomların gerileme ihtimali daha düşük olarak bulundu.

Anahtar kelimeler: Bronşiektazi, Hemoptizi, Göğüs Cerrahisi

Kaynaklar

1. Eren S, Esme H, Avci A. Risk factors affecting outcome and morbidity in the surgical management of bronchiectasis. J Thorac Cardiovasc Surg 2007;134:392–8.
2. Giacon V, Sanduzzi Zamparelli S, Sanduzzi Zamparelli A, Bruzzese D, Bocchino M. Correlation between clinical-functional parameters and number of lobes involved in non-cystic fibrosis bronchiectasis. Multidiscip Respir Med. 2021 Dec 3;16(1):791.

Postoperatif dönemde semtomları tam olarak gerilemeyen hastaları öngörmede Modifiye REIFF skorunun etkisi

	P	OR	95,0% C.I.	
FEV1	0,158	1,587	0,836	3,013
BSI	0,616	1,037	0,899	1,198
Modifiye REİFF	0,008	1,323	1,075	1,629
Semptom (Ref: Hemoptizi)				
Hemoptizi dışı	0,019	2,596	1,173	5,746
Operasyon				
Pnömonektomi (Ref:Yok) Var	0,976	0,970	0,133	7,085
Lobektomi (Ref:Yok) Var	0,676	0,783	0,249	2,462

Hosmer and Lemeshow Test Chi-square:7,862 p=0,447 Cox & Snell R Square:0,140

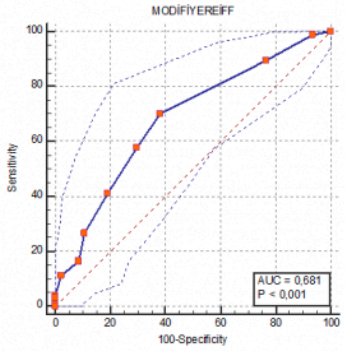

Başarısız operasyonu öngörmede Modifiye REİFF için %70,1 Sensitivity, %61,7 Specificity ile >3 kesim değeri olarak saptandı.

Diğer

S-073

TORAKOTOMİ UYGULANAN HASTALARDA LOKAL AĞRI POMPASININ POSTOPERATİF AĞRI ÜZERİNE ETKİNLİĞİNİN DEĞERLENDİRİLMESİ

Kerem Karaarslan[1], Tülin Durgun Yetim[2]

[1]Hatay Musfata Kemal Üniversitesi Tayfur Ata Sökmen Tıp Fakültesi Göğüs Cerrahisi Ana Bilim Dalı
[2]Hatay Eğitim Ve Araştırma Hastanesi

Amaç: Ameliyat sonrası ağrı, cerrahi travmayla başlayan ve doku iyileşmesi ile sona eren bir akut ağrı türüdür. Kontrol altına alınamayan ağrı durumu refleks, endokrin, metabolik ve inflamatuar yanıtlar oluşabilir. Bunun sonucu olarak da pulmoner, kardiyak, renal problemler ve tromboemboli gibi ciddi komplikasyonlar ortaya çıkarabilir. Ağrının, ayrıca, hastanın ameliyat

sonrası yara iyileşmesi ve tedavi programını engellemesi ya da kısıtlaması da söz konusudur. Çalışmamızda, sistemik analjezi tekniği ile ameliyat bitiminde cerrah tarafından yerleştirilen infiltratif lokal anestezi/analjezi yönteminin ameliyat sonrası ağrı üzerindeki etkinliğini karşılaştırmayı amaçladık.

Gereç ve Yöntem: Göğüs Cerrahi Kliniğinde Ekim 2017-Aralık 2019 tarihleri arasında standart posterolateral torakotomi uygulanan hastalar 58 hasta 2 gruba randomize edildi. İşlem sırasında kot fraktürü gelişen, operasyondan entübe olarak çıkan, 18 yaşından küçük ve 85 yaşından büyük hastalar çalışma dışı bırakıldı. 1. Gruba post-op ağrı kontrolü için ağrı pompası (ON-Q Pain Relief System I-Flow Corp, Lake Forest, Calif) ile torakotomi kapatılırken perikostal alan ve serratus kası arasına yerleştirilerek bupivacaine infüzyonu ve NSAİD, 2. Gruba ise standart medikal analjezi (NSAİD+ tramadol) uygulandı. Hastalar yaş, cinsiyet, operasyon tipi ve tarafı, operasyon süresi, ASA değeri, yoğun bakım yatış süresi, 8-24-48. Saatlerde vizüel ağrı skoru (VAS), komplikasyon ve opioid kullanımı açısından kayıt altına alındı. Ağrı pompası (ON-Q Pain Relief System I-Flow Corp, Lake Forest, Calif) uc kısmındaki delikleri vasıtası ile vücut ısısı ile aktifleşerek sürekli ve eşit miktarda sıvının infüzyonunu sağlar. Rezervuarına 120 ml bupivacaine ve 120 ml serum fizyolojik eklenerek 5 ml/dk hızla 48 saat infüzyonu sağlandı. Bu çalışma için HMKÜ BAP fonundan destek alınmış ve HMKÜ Tayfur Ata Sökmen Tıp Fak. Etik Kurundan onay alınmıştır (2017/181).

Bulgular: I. Grupta 27, II. Grupta 29 hasta olmak üzere toplam 56 hasta çalışmaya dahil edildi. Hastaların 1. Grupta ortalama yaş 50,9 E/K =23/4, 2. Grupta ise ortalama yaş 42,3 E/K=19/10 olarak hesaplandı. Ortalama operasyon süresi 1. Grupta 161,1 dk, 2. Grupta ise 135,8 dk oldu. Her iki grup arasında yoğun bakım kalış sürelerinde anlamlı fark saptanmadı. 1. Grupta VAS skorları ortalama, 0-8. Saat için 4,07, 8-24. Saat için 1,59 ve 24-48. Saat için 0,48 olarak belirlenirken 2. Grupta 0-8. Saat için 6,2, 8-24. Saat için 4,2 ve 24-48. Saat için ise 2,5 olarak belirlendi. 1 Grupta erken dönemde, 4 hastada aritmi, 1 hastada atelektazi, 1hastada konstipasyon ve 1 hastada deliryum izlenirken, 2. Grupta 11 hastada atelektazi ve 5 hastada konstipasyon izlendi. Mortalite izlenmedi.

Sonuç: Post operatif dönemde ağrı kontrolünün sağlanması, hastanın erken mobilizasyonu ve uyumunu arttırarak komplikasyon ihtimalini azaltmaktadır. Ağrı pompası ile daha efektif ağrı kontrolü sağlanabilmekte, böylece fazla opioid kullanımının önüne geçilebilmektedir.

Anahtar kelimeler: Analjezi, Torakotomi, Ağrı pompası

Akciğer / Plevra – Onkolojik

S-074

MİNİMAL İNVAZİV AKCİĞER CERRAHİSİNDE İNTRAOPERATİF GAMA PROB İLE RADYONÜKLİD OKÜLT LEZYON LOKALİZASYONU

Çağatay Tezel[1], Tuğba Coşgun[2], Emel Ceylan[3], Adem Uçar[4]

[1]Ulus Liv Hospital; Haliç Üniversitesi, Göğüs Cerrahisi B.d
[2]Ulus Liv Hospital; İstinye Üniversitesi, Göğüs Cerrahisi B.d
[3]Ulus Liv Hospital; İstinye Üniversitesi, Nükleer Tıp B.d
[4]Ulus Liv Hospital; İstinye Üniversitesi, Radyoloji B.d

Amaç: Minimal invaziv göğüs cerrahisinde [Video yardımlı torakoskopik cerrahive robot yardımlı torakoskopik cerrahi] ile 1 cm'den küçük derin yerleşimli akciğer nodüllerinin ameliyat esnasında ekplorasyonu, palpasyonu ve dolayısı ile rezeksiyonu son derece zordur. Bu sorunların üstesinden gelmek için çeşitli yöntemler önerilmiştir. Bu çalışmanın amacı minimal invaziv operasyonlarda bulunması zor subsantimetrik lezyonlar için radyonüklid okült lezyon lokalizasyonu(ROLL) yaptığımız hastalarımızı ve işlemin güvenilirlik ve uygulanabilirliğini araştırmaktır.

Gereç ve Yöntem: Hastanemizde 2022-2023 yıları içerisinde ROLL yöntemi ve intraoperatif gama prob kullanılarak minimal invaziv akciğer rezeksiyonu yapılan 5 hasta retrospektif olarak değerlendirildi. Çalışmaya alınan lezyonlar 1 cm'den küçük, subsolid özellikte ve visseral plevradan en az 1 cm uzakta yerleşmiş lezyonlardı. Hastaların hepsi klinik olarak cerrahi gereksinimi olan ve işleme uygun olan hastalardı.

Serimizde lezyonlar cerrahiden önceki 2 saat içerisinde işaretlenmiştir. İşlem için radyofarmasötik ajan olarak düşük doz(0.5mCi) c-99m MAA (makroagrege albümin) kullanıldı. Bilgisayarlı tomografi kılavuzluğunda 22 G iğne kullanılarak transtorasik ponksiyon yapıldı ve iğne içerisinden 0.2cc hacimde radyonüklid madde enjekte edildi. Enjeksiyon sonrasında komplikasyonları önlemek için kontrol filmleri görüldü. Enjeksiyon sonrasında nükleer tıp ünitesinde sintigrafi ya da SPECT-BT füzyon görüntüleri elde edilerek lezyon sahasındaki odaksal radyoaktif madde tutulumu teyit edildi.Ameliyat sırasında lezyonun yeri gama prob eşliğinde sesli ve sayısal uyarılar kılavuzluğunda tespit edilerek lokalizasyona uygun pulmoner rezeksiyon gerçekleştirildi. Çıkan örnekte gama prob ile sayım alınarak enjeksiyon sahasının çıkarıldığı teyit edildi.

Bulgular: ROLL ve intraoperatif gama prob işlemi ile minimal invaziv akciğer cerrahisi yapılan hastalarımızda işleme ait komplikasyon görülmemiştir. Ortalama yaş 48, hastaların 4'ü erkek 1'i kadındır. Nodüllerin ortalama boyutu 0.8mm ve en yakın plevraya ortalama uzaklığı 15mm idi. Nodüllerin morfolojisi 3 hastada buzlu cam, 2'sinde solid idi.

Sonuç: Son 10 yılda gelişen teknolojik imkanlar ve daha yoğun çekilen akciğer tomografileri sayesinde subsantim nodüllerin farkedilmesi ve erken evre tümörlerin saptanması eski yıllara oranla artmıştır. Bu hasta grubuna erken ile cerrahi kür şansı mümkün olmaktadır. Minimal invaziv cerrahideki gelişmelerle birlikle hemen tüm hastalara bu seçeneği seçeneği sunmaktayız. Ancak özellikle buzlu cam tarzı nodüllerin ve palpasyon sınırından uzak solid nodüllerin cerrahi işlem sırasındaki lokasyonunun zorluğu bizleri işaretlemenin önemini bir kere daha anlamaya itmiştir.

Sıklıkla uyguladığımız tel ile işaretlemedeki bazı kısıtlamalar nedeniyle yöneldiğimiz ROLL ve gama prob yöntemi de, girişimsel radyoloji ve nükleer tip kliniği işbirliği ile güvenle uygulanabilen bir metod olarak kullanılabilir.

Anahtar kelimeler: minimal invaziv cerrahi, gama probe, nodül,

Akciğer / Plevra – Nononkolojik

S-075

CERRAHİ TEDAVİ UYGULANMAMIŞ SPONTAN PNÖMOTORAKSLARDA İNFLAMASYON YANITI NÜKS SÜRESİ ÜZERİNE ETKİLİ MİDİR?

Sercan Aydın[1], Seda Kahraman Aydın[2], Ayşe Gül Ergönül[2], Tevfik İlker Akçam[2], Kutsal Turhan[2], Ufuk Çağırıcı[2], Alpaslan Çakan[2]

[1]İzmir Demokrasi Üniversitesi Tıp Fakültesi, Göğüs Cerrahisi Anabilim Dalı
[2]Ege Üniversitesi Tıp Fakültesi, Göğüs Cerrahisi Anabilim Dalı

Amaç: Primer spontan pnömotoraks büllöz yapılardan hava kaçağına bağlı olarak gelişir ve tekrarlayan ataklar ile seyreder. İlk ataktan sonra yaklaşık %20-30, ikinci ataktan sonra %50, üçüncü ataktan sonra ise yaklaşık %80 nüks riski belirten çalışmalar mevcuttur. Çalışmamızda nüks spontan pnömotoraksın nihai tedavisi olarak kabul edilen videotorakoskopik wedge rezeksiyon uygulanmamış hasta grubunda nüksü etkileyen faktörleri ortaya koymayı amaçladık.

Gereç-Yöntem: Araştırma retrospektif ve çok merkezli olarak yönetilmiştir. Elli olgunun verilerini içeren çalışmada hastaların sadece ilk atakları göz önünde bulundurulmuştur. Olguların demografik özellikleri, sigara durumu, ilk ataktaki tedavi yöntemi, tomografide apikal bül olup olmadığı, büllerin toplam çapı, pnömotoraks hacmi, dren kalış süresi, nükssüz sağkalım süresi ve sistemik inflamasyon belirteçleri kayıt altına alındı. İlk atakta operasyon uygulanan, tomografi ile değerlendirilmeyen, ilk atakta plörodez uygulanan, sekonder spontan pnömotoraks tanısı olan, nüks araştırmasında e nabız sistemi verilerine ulaşılamayan hastalar çalışma dışı bırakıldı. Yatış sırasında hastaların medikal tedavileri standardize edildi.

Bulgular: Elli olgudan oluşan çalışma popülasyonunun 46' sını (%92) erkek olgular oluşturmaktaydı. Yaş ortalaması 27.7±9.4 (17-58) olarak hesaplandı. Olgulara ait özellikler Tablo 1 ve Tablo 2' de sunulmuştur. Analizlere göre yaş, boy, cinsiyet, sigara durumu, uygulanan tedavi şekli, hava kistinin tek mi yoksa çok mu olduğu, lezyonların toplam çapı, pnömotoraks hacmi, herhangi bir inflamasyon parametresi spontan pnömotoraksta hastalıksız sağkalım üzerine etkili birer faktör olarak bulunmamıştır.

Tomografi görüntüleri büllöz oluşum bulunanlar ya da bulunmayanlar olarak kategorize edilmiştir. Tomografide net olarak lezyon izlenmeyen hastaların nüks süresi 50.8 gün saptanırken bül bulunanlarda 32.2 gün olarak hesaplanmıştır (p=0.061).

Atak sonrası sigara içmeyenlerde hastalıksız sağkalım 45.5±6.8(32.1-58.9; %95 CI) saptanırken sonrasında sigara içmeye devam edenlerde 31.2±6.7(18.1-44.4; %95 CI) olarak bulunmuştur. Sigara içmeyenlerdeki sağkalım üstünlüğü istatistik olarak anlamlı bulunmuştur(p=0.027).

Çalışmanın bir sonucu olarak regresyon analizlerinde dren kalış süresi arttıkça hastalıksız sağkalım süresinin kısaldığı izlenmiştir (OR, 0.633; 95% CI, 0.452-0.886; p=0.008).

Sonuç: İnflamasyon parametrelerinin nüks süresi ile ilişkili olmadığı anlaşılmıştır. Olgu sayısının artması ile anlamlılık sağlanabilirse tomografisinde bül görüntülenebilen hastalarda nüks süresinin kısa olacağı öngörülerek hastaya ilk atakta operasyon önerilmesi pratik bir yaklaşım olmaya aday olarak değerlendirilmiştir. Güncel klinik pratiklerimizi destekler nitelikte atak sonrası sigara içmeye devam edenlerde nüks süresinin kısa olduğu izlenmiştir. Dren kalış süresinin uzaması ile nüks süresinin kısalması uzamış hava drenajına aday hastalarda ilk atakta cerrahi tedaviyi destekler nitelikte bir sonuç olmuştur.

Anahtar kelimeler: bül, inflamasyon, nüks, pnömotoraks

Tablo 1. Olgu özelikleri

Olgu özellikleri		*n*	*%*
Cinsiyet	Erkek	46	92
	Kadın	4	8
Sigara	Aktif	39	78
	Exsmoker	7	14
	Nonsmoker	4	8
Atak sonrası sigara	Devam	34	68
	Bırakmış	12	24
	Öncesinde de içmemiş	4	8
Tedavi	Tüp torakostomi	42	84
	İzlem	8	16
Tomografide bül	Var	30	60
	Yok	20	40
Pnömotoraks tarafı	Sağ	27	54
	Sol	23	46

Tablo 2. Önemli numerik verilerin ortalama ortanca değerleri.

Olgu özellikleri		*Ortalama- Ortanca*
Yaş		27.7±9.4 (17-58)
Boy (cm)		180±7.3 (163-193)
Sigara (paket yılı)		7.5 (1-64)
Dren kalış süresi (gün)		5.2±1.3(2-8)
Toplam bül çapı (mm)		43.2±30.3 (5-120)
Pnömotoraks hacmi (%)		50.5±30.2(11,3-126.4)
İnflamasyon parametreleri	NLR	3.9±3.4(0.8-16.7)
	dNLR	2.7±2.2(0.6-11.4)
	LMR	3.5±1.5(1.5-7.5)
	PLR	124.9±62.8(47.7-365.9)
	SII	947.7±918.8(197.1-4322)
	SIRI	2.5±1.9(0.6-9.6)
	AISI	607.6±540.8(122.4-3155.1)
Nükssüz sağkalım (ay) (median)		12 (1-90)

NLR: Nötrofil lenfosit oranı, dNLR: Derive nötrofil lenfosit oranı, LMR: Lenfosit monosit oranı, PLR: Platelet lenfosit oranı, SII: Sistemik immun inflamasyon indeksi, SIRI: Sistemik inflamatuar yanıt indeksleri, AISI: Sistemik inflamasyon agregat indeksi

Akciğer / Plevra – Nononkolojik

S-076

KLİNİĞİMİZDE BRONŞEKTAZİ NEDENİYLE OPERE EDİLEN 104 HASTANIN ANALİZİ

Mahmut Yıldız[1], İlyas Konuş[1], Metin Çelik[1], Edip Dedeoğlu[1], Orhan Kızılelma[1], Deniz Akelma[1], Serdar Onat[1], Refik Ülkü[1]

[1]Dicle Üniversitesi Tıp Fakültesi Hastanesi, Göğüs Cerrahisi A.b.d., Diyarbakır

Giriş ve Amaç: Bronşektazi, kronik inflamasyon ve destrüksiyon ile seyreden geri dönüşümsüz bronşiyal dilatasyonlarla karakterize bir hastalıktır. Cerrahi tedavide amaç pulmoner fonksiyonların korunarak etkilenmiş tüm segmentlerin çıkartılmasıdır(1,2). Bu çalışmamızda kliniğimizde Ocak 2018 – Temmuz 2023 tarihleri arasında bronşektazi nedeniyle akciğer rezeksiyonu yapılan hastalar; yaş, cinsiyet, cerrahi teknik, lokalizasyon, komplikasyonlar açısından retrospektif olarak değerlendirildi.

Yöntem: Dicle Üniversitesi Tıp Fakültesi Hastanesi Göğüs Cerrahisi Anabilim Dalı'nda Ocak 2018 – Temmuz 2023 tarihleri

arasında bronşektazi tanısıyla akciğer rezeksiyonu yapılan 104 hasta retrospektif olarak değerlendirildi.

Bulgular: Opere edilen 104 hastanın 55'i (%52,8) erkek, 49'u (%47,1) kadın idi. Bu hastalardan 15'i (%14,4) pediatrik yaş grubundaydı ve ortalama yaşları 14,2 (6-17) idi. Yetişkinlerde ise ortalama yaş 35,2 (18-65) idi. Ortalama C-Reaktif Protein (CRP) değeri 0,8 mg/dl ve ortalama WBC değeri 7500 idi. Bu hastaların 52'sine (%50) preoperatif rijid bronkoskopi yapıldı. Hemoptizi nedeniyle opere edilen 8 (%7,7) hastanın 3'ü (%2,9) massif hemoptizi nedeniyle acil olarak operasyona alındı. 7 (%6,7) hastaya sağ üst lobektomi, 6 (%5,8) hastaya orta lobektomi, 10 (%9,6) hastaya sağ alt lobektomi, 6 (%5,8) hastaya sol üst lobektomi, 44 (%42,3) hastaya sol alt lobektomi, 20 (%19,2) hastaya sol alt lobektomi ve lingulektomi, 6 (%5,8) hastaya inferior bilobektomi, 1 (%0,9) hastaya orta lobektomi ve sağ alt lob süperior segmentektomi, 1 (%0,9) hastaya sol alt lob posterobazal segmentektomi ve lingulektomi, 1 (%0,9) hastaya sol alt lob süperior segmentektomi, 1 (%0,9) hastaya lingulektomi ve situs inversus totalis tanılı 1 (%0,9) hastaya da sol orta lobektomi yapıldı. 22 (%21,2) hastaya Video destekli torakoskopik cerrahi (VATS), 71 (%68,3) hastaya torakotomi ve 10 (%9,6) hastaya da VATS ile eş zamanlı mini torakotomi ile rezeksiyon yapıldı. 12 (%11,5) hastaya postoperatif atelektazi nedeniyle rijid bronkoskopi yapıldı. 1 (%0,9) hastada postoperatif 2 ay sonra gelişen bronkoplevral fistülün onarımı yapıldıktan sonra interkostal kas flebi ile desteklendi. Postoperatif ampiyem gelişen 1 (%0,9) hasta kapalı tüp drenajı ve medikal tedavi ile tedavi edildi. 1 (%0,9) hasta postoperatif 7. günde genel durum bozukluğu nedeniyle entübe edildi. Postoperatif 15. Günde ex oldu.

Tartışma ve Sonuç: Bronşektazi, sık bakteriyel enfeksiyon ve inflamatuar tahribatla ilişkili bir hastalıktır. Cerrahi, lokalize kistik bronşektazili, masif hemoptizisi olan, medikal tedaviye yanıtsız, sık alevlenmelerle seyreden hastalarda endikedir(3,4). VATS, cerrahi travma, postoperatif ağrı ve yoğun bakıma ihtiyacın azalması, hastanede yatış süresinin kısalması gibi avantajlar sağlar(5-10). Sonuç olarak, solunuma aktif katılmayan akciğerin, lobun ve/veya segmentin vücuttan uzaklaştırılması sağlanmaktadır. Bu nedenle cerrahi tedavi uygun hastalarda önemli ve gerekli bir tedavi yöntemidir.

Anahtar kelimeler: bronşektazi, videotorakoskopi, torakotomi, lobektomi, hemoptizi

Kaynaklar

1. Tireli E, Barlas S. Akaslan İ ve ark. Bronşektazi tanı ve tedavisindeki görüşlerimiz. GKDC Dergisi 1994; 2: 385-7.
2. Yalçınkaya İ, Özbay B, Bozkurt M. Bilateral yaygın bronşektaziler ve operasyon endikasyonlarının değerlendirilmesi. Van Tıp Der 1995; 2:197-9.
3. Can E. Bronşektaziye cerrahi yaklaşım. Uzmanlık tezi, Ankara,1994.
4. Pamukçu A, Dağlı T, Yüksel M, Dağlı E. Çocukluk çağı bronşektazileri. 19 TÜSAD XXII. Ulusal Kongre Kitabı, 1994; 302-6.
5. McKenna RJ Jr, Houck WV. New approaches to the minimally invasive treatment of lung cancer. Curr Opin Pulm Med 2005;11:282-6.
6. McKenna RJ Jr, Houck W, Fuller CB. Video-assisted thoracic surgery lobectomy: experience with 1,100 cases. Ann Thorac Surg 2006;81:421-5.
7. Onaitis MW, Petersen RP, Balderson SS, Toloza E, Burfeind WR, Harpole DH Jr, et al. Thoracoscopic lobectomy is a safe and versatile procedure: experience with 500 consecutive patients. Ann Surg 2006;244:420-5.
8. Yim AP, Liu HP. Thoracoscopic major lung resection-indications, technique, and early results: experience from two centers in Asia. Surg Laparosc Endosc 1997;7:241-4.
9. Kaseda S, Aoki T, Hangai N, Shimizu K. Better pulmonary function and prognosis with video-assisted thoracic surgery than with thoracotomy. Ann Thorac Surg 2000;70:1644-6.
10. Roviaro G, Varoli F, Vergani C, Nucca O, Maciocco M, Grignani F. Long-term survival after videothoracoscopic lobectomy for stage I lung cancer. Chest 2004;126:725-32.

Situs inversus totalis tanılı hastada sol orta lob bronşektazisi

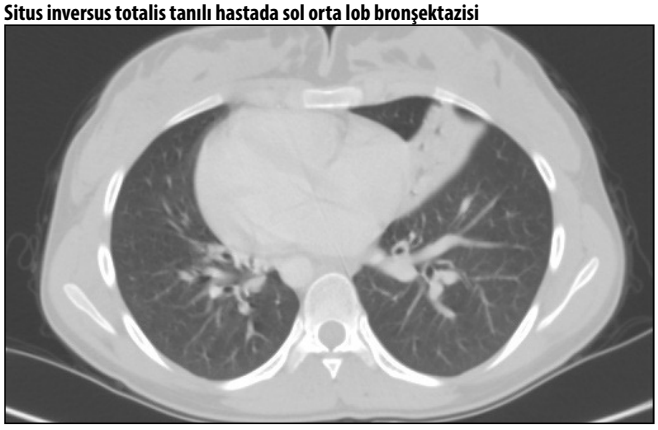

Akciğer / Plevra – Nononkolojik

S-078

PNÖMONEKTOMİ SONRASI BRONKOPLEVRAL FİSTÜL GELİŞEN HASTALARDA TEDAVİ STRATEJİLERİ VE SONUÇLARIMIZ

Özkan Saydam[1], Ece Yasemin Demirkol[1], Volkan Erdoğu[1], Celal Buğra Sezen[1], Merve Ekinci Fidan[1], Yaşar Sönmezoğlu[1], Muhammed Elhatib[1], Nisa Yıldız[1], Oğuzhan Bayraktar[1], Merih Dilan Albayrak[2], Muzaffer Metin[1]

[1]Yedikule Göğüs Ve Hastalıkları Ve Göğüs Cerrahisi Eğitim Araştırma Hastanesi- Göğüs Cerrahisi
[2]Yedikule Göğüs Ve Hastalıkları Ve Göğüs Cerrahisi Eğitim Araştırma Hastanesi- Anestezi Ve Reanimasyon

Özet: Pnömonektomi sonrası bronkoplevral fistül (BPF) nadir gelişen bir komplikasyondur. BPF gelişen olgularda uygulanan tedavi stratejileri ve başarı oranlarını araştırdık.

Materyal Metod: 2018-2023 arası pnömonektomi operasyonu uygulanan 312 hasta BPF gelişimi açısından geriye dönük araştırıldı. Olgular fistül gelişim zamanı ve uygulanan tedavi açısından değerlendirildi.

Bugular: 312 olgunun 119 (%38,14) una sağ pnömonektomi, 193 (%61,85) üne sol pnömonektomi yapıldı. 19 (%6) hastada BPF geliştiği tespit edildi. BPF olgularında yaş ortalaması 62,10+/-15,4 (min 43 - max 73) idi ve olguların %100 ü erkek idi.

BPF gelişen hastalardan 14 (%73,68) olgu sağ pnömonektomi sonrası, 5 (%26,31) olgu sol pnömonektomi sonrası idi . BPF gelişim sıklığı açısından sağ ve sol pnömonektomi arasında istatistiksel olarak anlamlı fark görüldü (p <0,05).

5 (%26,31) olguda erken dönemde BPF gelişirken, 14 (%73,68) olguda geç dönemde BPF gelişti. Fistül gelişim süresi açısından anlamlı fark görüldü (p <0,05).

5 (%26,31) olgu konservatif takip edilirken (Tüp Torakostomi Kapalı Sualtı Drenajı=2, Torakostoma=2, Stent=1), 14 (%73,68) hastaya BPF tedavi cerrahisi uygulandı. Cerrahi uygulanan olgularda başarı oranımız %78,57 idi.

BPF cerrahisi yapılan hastalardan 6 (%42,85) olguya karinal sleeve uygulandı; 8 (%57,14) olguya standart güdük onarımı yapıldı.

BPF tedavisi olarak güdük onarımı yapılan 8 olgudan 3 (%37,5) ünde Re-BPF gelişirken , karinal sleeve yapılan 6 olgunun hiçbirinde (%0) Re-BPF gelişmedi. BPF tedavi yöntemlerinin başarı oranları açısından Karinal Sleeve (%100) ve standart

güdük onarımı (%62,5) arasında istatistiksel olarak anlamlı fark görüldü. (p <0,05)

Sonuç: BPF pnömonektomi operasyonları sonrası görülen ciddi bir komplikasyondur. Daha çok geç dönemde görülür . Karinal sleeve anastomoz tekniğinde ,standart güdük revizyonuna göre daha yüksek başarı oranı mevcuttur. Konservatif takip ile gerilemeyen geniş BPF olgularında cerrahi yaklaşım yüksek başarı ve düşük nüks oranları ile deneyimli merkezlerde uygulanabilir.

Anahtar kelimeler: bronchial fistula, pneumonectomy, thoracic surgery

Cerrahi Teknik

S-079

VİDEOTORAKOSKOPİK FİSSÜRSÜZ LOBEKTOMİ OPERASYON SONRASI HAVA KAÇAĞI VE HASTANE YATIŞ SÜRESİNİ AZALTIYOR MU?

Funda İncekara[1]

[1]*Sağlık Bilimleri Üniversitesi Atatürk Sanatoryum Eğitim Araştırma Hastanesi*

Amaç: Video-torakoskopik akciğer rezeksiyonu yapılan hastalarda postoperatif hava kaçağı sık görülen bir sorundur ve hastane yatış sürelerini uzatmaktadır. Videotorakoskopik lobektomi sırasında, özellikle inkomplet fissürleri olan hastalarda, anatomik fissür diseksiyon tekniğinin parankimal hasara ve uzun süreli hava kaçağına yol açma olasılığı çok yüksektir. Bu sebeple fissürsüz video-torakoskopik lobektominin uzamış hava kaçağı ve hastanede kalış açısından avantajları olduğu düşünülmektedir.

Yöntemler: Anatomik (25 olgu) veya fissürsüz teknikle (25 olgu) VATS lobektomi uygulanan 50 hastadan oluşan retrospektif bir çalışmanın ve sonuçlarının özellikle uzamış hava kaçağı, göğüs tüpü süresi ve hastanede kalış süresi açısından istatistiksel olarak analiz ettik. .

Bulgular: Uzamış hava kaçaklı 15 (%30) olgumuz vardı. Tümörün boyutu ve cerrahi teknik, uzamış hava kaçağı için istatistiksel olarak anlamlı farklılıklar gösterdi. Tek değişkenli analizde uzamış hava kaçağı için anlamlı belirleyiciler tümörün boyutunun 35 mm'den fazla olması ve anatomik teknikti. Analiz sonucunda, tümörün boyutunun 35 mm'den büyük olduğu ve anatomik tekniğin uzamış hava kaçağı için anlamlı olduğu tespit edildi Ayrıca fissürsüz videotorakoskopik lobektomi yapılan hastalarda hem göğüs tüpü süresi hem de hastanede kalış süresi medyanı 2 gün gibi daha kısaydı.

Sonuç: Videotorakoskopik lobektomi yapılan hastalarda fissürsüz teknik anatomik tekniğe göre uzamış hava kaçağına daha az sıklıkla sebep olmaktadır ve sonuç olarak göğüs tüpü süresi, hastane kalış süresi .de bu fissürsüz teknikte anlamlı bir şekilde daha kısalmıştır.

Anahtar kelimeler: Video-torakoskopik lobektomi, fissürsüz lobektomi, anatomik rezeksiyon

Cerrahi Teknik

S-080

DRENSİZ VİDEOTORAKOSKOPİK AKCİĞER KAMA REZEKSİYONLARI; ÖN SONUÇLARIMIZ.

Muhammet Sayan[1], **Irmak Akarsu**[1], **Muhammet Tarık Aslan**[1], **Ayşegül Kurtoğlu**[1], **Günel Ahmadova**[1], **Ali Çelik**[1]

[1]*Gazi Üniversitesi, Göğüs Cerrahisi Anabilim Dalı, Ankara*

Giriş: Göğüs cerrahisi girişimleri sonrası drenaj için interkostal aralıktan yerleştirilen göğüs tüpü, hastada ciddi bir postoperatif ağrı nedenidir ve dolaylı olarak yatış süresini uzatmaktadır. Bu sorunla başa çıkmak için cerrahlar drensiz ameliyatlara yönelmiştir. Daha önce mediastinal cerrahi prosedürlerde uygulanan drensiz video-torakoskopik cerrahi prosedürler, son yıllarda akciğer rezeksiyonlarında da başarıyla uygulanmaya başlanmış ve çalışmalar özelikle tekniğin postoperatif ağrı ve yatış süresi bakımından üstünlüğünü vurgulamıştır. Bu çalışmada kliniğimizde drensiz VATS akciğer kama rezeksiyonu yapılan hastaların erken postoperatif sonuçlarını araştırmayı ve drenli yapılanlarla karşılaştırmayı amaçladık.

Yöntemler: Etik kurul onayı sonrası kliniğimizde Aralık 2022-Mayıs 2033 tarihleri arasında VATS akciğer kama rezeksiyonu yapılan hastaların verileri retrospektif olarak incelendi. Yaş, cinsiyet, operasyon endikasyonu, postoperatif komplikasyon, wedge rezeksiyon sayısı, ağrı skoru (Visual Analog Skala), hastanede yatış süresi verileri toplandı. Hastalar drensiz ve drenli olarak iki gruba ayrıldı. Gruplar arasındaki korelasyon veya farklılık, verilerin türü veya dağılımına göre Pearson Ki Kare, Fisher's Exact test, Student-t veya Mann-Whitney U testi ile araştırıldı.

Teknik: Drensiz teknikte hastalar tek akciğer ventilasyonu sağlanarak lateral dekübit pozisyonda 5. İKA- anterior aksiller hatta 3 cm lik utility insizyon yapıldı. 7. İKA posterior aksiller hattan 5 mm lik kamera portu ile girildi. Akciğere 45 mm, 4,8 tristapler ile wedge rezeksiyon uygulandıktan sonra toraks kavitesi salinle doldurulup akciğer hiperinflate edildi. hava kaçağı olmadığı kontrol edildikten sonra kamera utility insizyona alınıp, kamera portundan yeşil renkli (16F) nelaton sonda ilerletilip su altı drenajına alındı. utility insizyon kapatıldı. Anestezi devresinden kaçak olmadığı öğrenilip, su altı drenajından hava kaçağı kesilene kadar akciğerler anestezist tarafından hiperinflate edildi. hava kaçağı kesilince nelaton sonda aspire edilerek çekildi ve kamera port insizyonu kapatıldı. İşlemden sonra ve 6. saat kontrol akciğer grafisi çekilerek komplikasyon varlığı kontrol edildi.

Bulgular: Çalışmaya toplam 35 hasta dahil edildi. Hastaların 19'u (%54,3) kadın, 16' sı (%45,7) erkek olup ortanca yaş 59 (Dağılım: 20-81) idi. Drensiz grupta 14, drenli grupta 21 hasta vardı. Postoperatif ağrı skoru ve yatış süresi drensiz grupta anlamlı olarak düşüktü (p<0.001). Gruplar arasında yaş, cinsiyet, komplikasyon varlığı ve kama rezeksiyon sayısı açısından anlamlı fark yoktu (p> 0,5).

Sonuç: Drensiz yapılan VATS pulmoner kama rezeksiyonlar, drenli yöntemlere göre daha az postoperatif ağrı ve daha kısa hastanede kalış süresi sunan güvenli yöntemlerdir.

Anahtar kelimeler: VATS, kama rezeksiyon, drensiz rezeksiyon

Kaynaklar

1. Watanabe A, Watanabe T, Ohsawa H, Mawatari T, Ichimiya Y, Takahashi N, Sato H, Abe T. Avoiding chest tube placement after video-assisted thoracoscopic wedge resection of the lung. Eur J Cardiothorac Surg 2004;25(5):872-6.
2. Kawaguchi Y, Hanaoka J, Hayashi K. Feasibility of early removal of chest tube in the operating room for spontaneous pneumothorax: A prospective randomized controlled study. Asian J Surg 2021;44(1):339-344.

3. Alanwar M, El-Sharawy M, Brik A, Ahmady I, Shemais DS. Omitting Chest Tube Drainage after Video Assisted Thoracoscopic Surgery. Egypt J Hosp Med 2023; 91:3986-94.
4. Lesser T, Doenst T, Lehmann T, Mukdessi J. Lung Bioposy Without Pleural Drainage. Dtsch Arztebl Int 2019;116(19):329-34.
5.Liao HC, Yang SM, Hung MH, Cheng YJ, Hsu HH, Chen JS. Thoracoscopic Surgery Without Drainage Tube Placement for Peripheral Lung Nodules. Ann Thorac Surg 2020;109(3):887-93.

Drensiz grupta hastanede yatış süresi anlamlı olarak kısaydı (p<0,001)

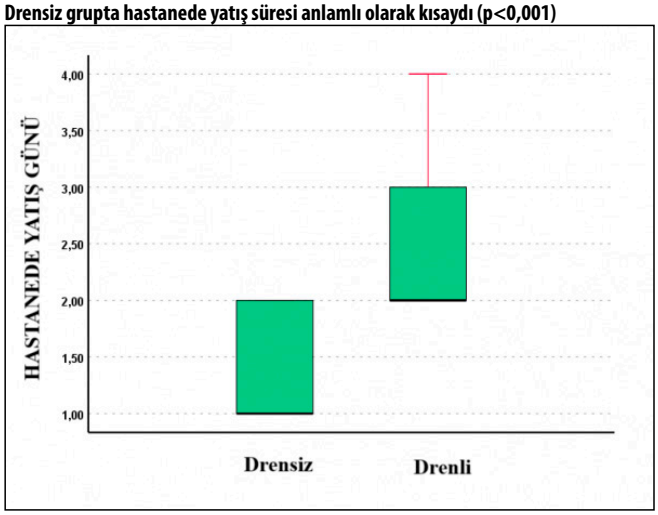

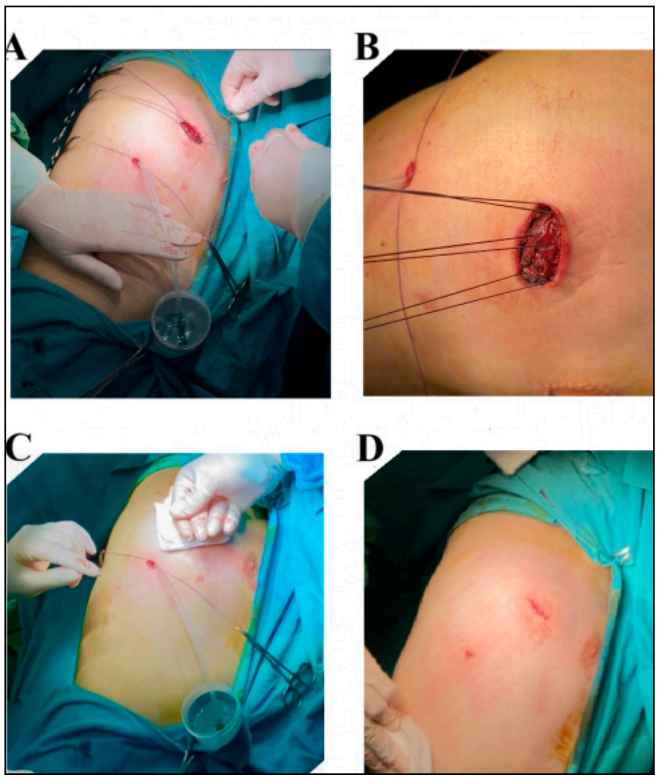

A: Parenkimal kaçak testi yapıldıktan sonra,yeşil Nelaton sonda (16 F), 5 mm lik kamera port insizyonundan toraksa ilerletilip su altı drenajına alınır. B:Utility insizyon 2.0 Vicryl sütürle kapatılır. C: Anestezi tarafından akciğere hiperinflasyon yaptırılırken utility insizyona cilaltı amfizemi önlemek için bası uygulanır. D: Su altı drenajında hava kaçağı kesilmesi görüldükten sonra Nelaton sonda aspire edilerek çekilir.

Drensiz grupta ameliyat sonrası ağrı skoru (VAS) anlamlı olarak düşüktü (p<0,001)

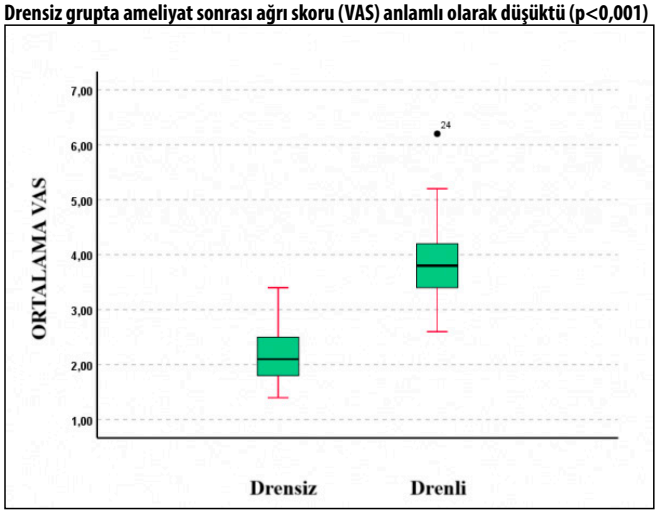

Tablo 1. Çalışmaya alınan hastaların karakteristikleri ve veri türüne göre Pearson Ki Kare, Fisher's Exact Test, Student-t Testi ve Mann-Whitney U testi ile yapılan karşılaştırma analizi sonuçları

		Drensiz Grup	*Drenli Grup*	*p değeri*
Yaş	Ortanca-Dağılım	55 (20-73)	58 (22-81)	0,5
Yatış Süresi (Gün)	Ortanca-Dağılım	1 (1-3)	2 (2-4)	<0,0001
VAS Skoru	Ortalama-Standart Sapma	2,2 (0,3)	3,8 (0,4)	<0,0001
Örnek Sayısı	1 (n-%)	13 (%92,9)	19 (%90,5)	0,8
	2 (n-%)	1 (%7,1)	2 (%9,5)	
Cinsiyet	Kadın (n-%)	8 (%57,1)	11 (%52,4)	0,9
	Erkek (n-%)	6 (%14,3)	10 (47,6)	
Endikasyon	IAH	4 (%28,6)	6 (%28,6)	
	SPN	8 (%57,1)	11 (%52,4)	0,7
	Pnx	2 (%14,3)	4 (%19)	
Postoperatif Pnx	Var	2 (%14,3)	3 (%14,3)	0,9
	Yok	12 (%85,7)	18 (%85,7)	
Postoperatif Ciltaltı Amfizem	Var	4 (%28,6)	4 (%19)	0,6
	Yok	10 (%71,4)	17 (%81)	

(n=32, :IAH: İntersitisyel Akciğer Hastalığı, SPN: Soliter Pulmoner Nodül, Pnx: Pnömotoraks).

S-081

AKCİĞER LOBEKTOMİ-SEGMENTEKTOMİ İŞLEMLERİNDE REZEKSİYON SINIRLARININ BELİRLENMESİNDE YENİ BİR TEKNİK ÖNERİSİ;TERMOGRAFİ

Muhammet Sayan[1], Aykut Kankoç[1], Elgün Valiyev[1], Ali Çelik[1]
[1]Gazi Üniversitesi, Göğüs Cerrahisi Anabilim Dalı, Ankara

Giriş: Anatomik akciğer rezeksiyonlarında, rezeksiyon sınırlarının belirlenmesi hem onkolojik sonuçlar hem de postoperatif komplikasyonlar açısından çok önemlidir. Segmentektomi ameliyatlarında doğal olarak intersegmental planların olmaması ve lobektomi ameliyatlarında varyasyonel olarak inkomplet fissür varlığı rezeksiyon sınırlarının belirlenmesinde cerrahlar için zorluk oluşturmaktadır. Göğüs cerrahları bu sorunla başa çıkmak için inflasyon-deflasyon yöntemi, indosiyanin yeşili görüntüleme, üç boyutlu segment modelleme gibi çeşitli teknikleri tercih edebilirler. Bu tekniklerin yüksek maliyeti, intravenöz ilaç uygulamasının gerekliliği, ek bir görüntüleme sistemine ihtiyaç duyması ve

amfizem, antrakotik akciğer yüzeyi veya interalveolar gözenekler nedeniyle etkisiz olması gibi bazı dezavantajları vardır. Burada bu dezavantajların çözümü için alternatif bir yöntem üzerinde çalıştık ve ilgili pulmoner arterin divizyonu sonrası iskemik akciğer alanındaki soğumanın termal kamera ile tespitine dayalı hipotezimizin geçerliliğini ortaya koymayı amaçladık.

Gereç ve Yöntem: Gazi Üniversitesi Etik Komite onayını takiben pulmoner lobektomi veya segmentektomi planlanan hastalarda rezeksiyon sınırlarının termal kamera ile belirlenmesi amacıyla prospektif çalışma planı yapıldı. Çalışmamız Gazi Üniversitesi BAP desteği ile gerçekleştirildi (No:TGA- 2022–7795). Lobektomi/segmentektomi planlanan akciğer bölümündeki pulmoner arter divizyonundan hemen önce ve 2 dk sonra termal kamera ile ölçümler ve haritalamalar yapıldı ve alınan görüntüleri bir bilgisayar yazılımı ile değerlendirildi.

Bulgular: Çalışmaya toplam 32 hasta dahil edildi. 7 (%21,9) kadın ve 25 erkek (%78,1) vardı. Yaş ortalaması 62,3 (SS:14,1) idi. İskemik ve perfüze bölgelerin ortalama sıcaklığı sırasıyla 32,3 ± 1,3 ve 34,6 ± 1,9 idi. İskemi öncesi ve sonrası sıcaklıktaki düşüşün medyan değeri 2,1'di (Aralık 0,9–2,8 °C). İskemik bölgenin önemli ölçüde soğuduğunu ve sıcaklık düşüşlerinin istatistiksel olarak anlamlı olduğu tespit edildi. Ek olarak parenkimal sınır ameliyat sırasında termografik teknikle etkin bir şekilde haritalandı.

Sonuç: Akciğer lobektomi-segmentektomi işlemlerinde parenkimal sınırlar termografik yöntemle, basit, ucuz, başka bir görüntüleme sistemi ve intravenöz ilaç uygulaması gerektirmeksizin, radyasyonsuz, tekrarlanabilir ve süre bağımsız bir şekilde belirlenebilir.

Anahtar kelimeler: Termal Kamera, termografi, lobektomi, segmentektomi.

Kaynaklar

1. Okamoto J, et al. Prognostic effect of incompletely lobulated fissures in p-Stage I non-small-cell lung cancer. Interact Cardiovasc Thorac Surg. 2018;26:264–70.
2. Masai K, et al. l. Prognostic impact of margin distance and tumor spread through air spaces in limited resection for primary lung cancer. J Thorac Oncol. 2017;12:1788–97.
3 .Kato H. Thoracoscopic anatomical segmentectomy for early-stage non-small cell lung cancer: minimally invasive surgery involving various approaches. J Thorac Dis. 2023;15:242–5.
4. Matsuura Y. Precise identification of the intersegmental plane for lung cancer segmentectomy. Transl Cancer Res. 2023;12:213–6.
5. Shi X et al. Y Lung segmentectomy assisted by highly selective independent segmental ventilation: a series of three cases. J Cardiothorac Surg. 2021;16:87.
6.Andolfi M, et al. Identification of the intersegmental plane during thoracoscopic segmentectomy: state of the art. Interact Cardiovasc Thorac Surg. 2020;30:329–36.
7. Liu Y, et al. A simplified model for determining the cutting plane during thoracoscopic anatomical partial lobectomy of the right lower lobe. Transl Lung Cancer Res. 2021;10:3203–12.

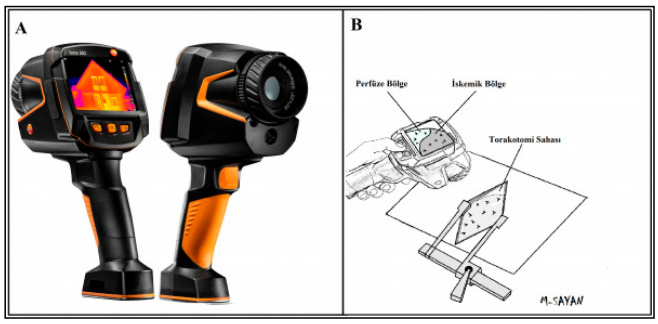

A: Termografi için kullandığımız termal kamera cihazı (Testo-883®). **B:**Diyagram, cihazın ameliyat sırasında kullanımını göstermektedir..

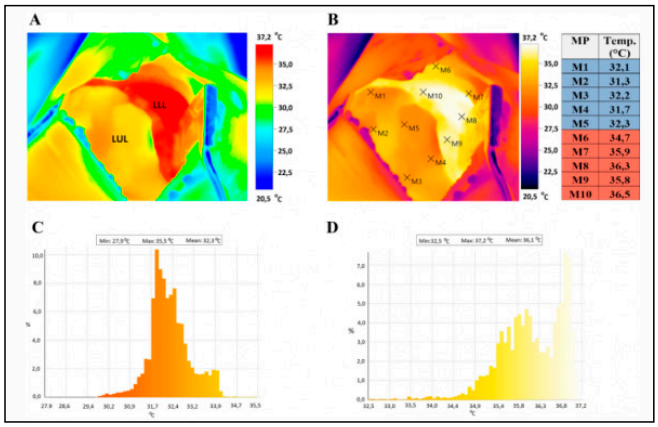

A: Sol üst lobektomi prosedürünün termal haritalaması. **B:** Sol üst ve alt lobun farklı noktalarındaki sıcaklık ölçümleri. M1-M5 noktaları iskemik alan, M5-M10 noktaları perfüze alt lobun ölçümleri. **C-D:** İskemik ve perfüze alanların global sıcaklık histogramları.

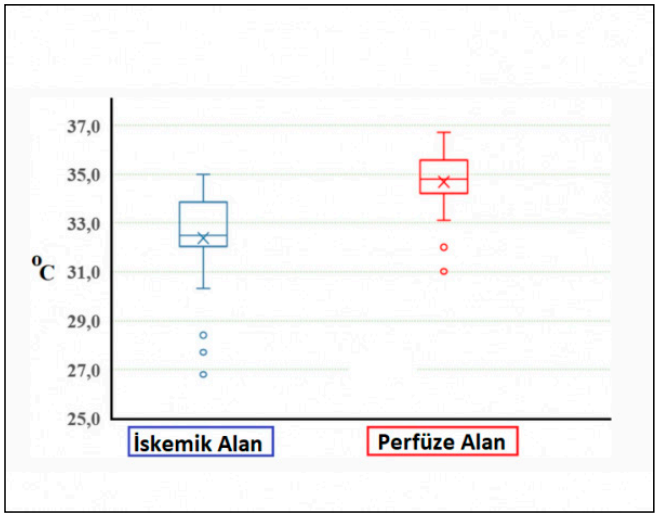

Serimizdeki pulmoner arter ligasyonu öncesi ve sonrası iskemik ve perfüze alanların ortalama sıcaklık farkları istatistiksel olarak anlamlıydı. (Paired-Sample T test, $p < 0,0001$)

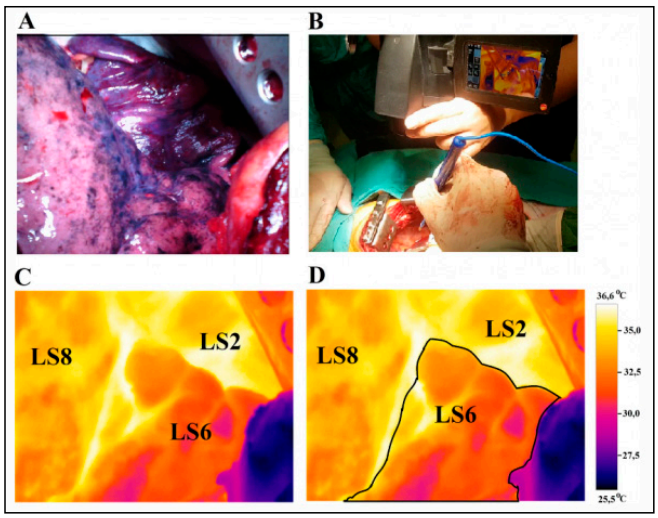

A: Primer akciğer karsinomlu bir hastada sol alt superior segmentektomi prosedüründe torakotominin arkadan görünümü (LS6 Sol alt lob superior segment, LS8: Sol alt lob Anteromediobazal segment, LS2: Sol üst lob posterior segment). **B:**Ameliyat sırasında termal kamera kullanımı ve rezeksiyon sınırlarının işaretlenmesi. **C, D:** Termal kamera ile segment marjlarının görselleştirilmesi ve belirlenmesi. Resim, iskemik LS6 segmentinin LS2 ve LS8'den daha koyu görüntülendiğini göstermektedir.

Tablo 1. Çalışmaya alınan hastaların karakteristikleri, n=32

Değişken			n	%
Cinsiyet	Kadın		7	21,9
	Erkek		25	78,1
Rezeksiyon	Lobektomi	Sağ Üst	7	21,9
		Sağ Orta	3	9,4
		Sağ Alt	4	12,5
		BLS	1	3,1
		BLI	2	6,2
		Sol Üst	1	3,1
		Sol Alt	5	15,6
	Segmentektomi	RS2	1	3,1
		RS10	1	3,1
		LS1+2	1	3,1
		LS6	4	12,5
		LS8	1	3,1
		LS4+5	1	3,1
Endikasyon	Primer Akciğer CA		24	75
	Bronşektazi		4	12,5
	Metastaz		3	9,4
	Konjenital Lober Amfizem		1	3,1
Taraf	Sağ		19	59,4
	Sol		13	4,6

Tablo 2. Hastalara ait numerik değerler

	Ortanca (minimum-maksimum)	*Ortalama (SS)*
Yaş	65,5 (1-82)	
İskemik Bölge Sıcaklığı (°C)		32,3 (1,9)
Perfüze Bölge Sıcaklığı (°C)		34,6 (1,3)
Lobektomi Delta (°C)		2,31 (0,18)
Segmentektomi Delta (°C)		2,27 (0,22)

Göğüs Duvarı

S-082

TORAKSIN PRİMİTİF NÖROEKTODERMAL TÜMÖRLERİ : NEOADJUVAN TEDAVİ VE BOYUT PROGNOSTİK FAKTÖRLER MİDİR?

İsmail Sarbay[1], Atıl Aygün[1], Hande Turna[1], Sümeyra Derin[1], Adalet Demir[1], Nil Molinas Mendel[1], Nil Çomunoğlu[1], Atilla Gürses[1], Kamil Kaynak[1], Akif Turna[1]

[1]İstanbul Üniversitesi-cerrahpaşa Cerrahpaşa Tıp Fakültesi Göğüs Cerrahisi Anabilim Dalı
[2]İstanbul Üniversitesi-cerrahpaşa Cerrahpaşa Tıp Fakültesi
[3]İstanbul Üniversitesi-cerrahpaşa Cerrahpaşa Tıp Fakültesi Medikal Onkoloji Bilim Dalı
[4]Trakya Üniversitesi Tıp Fakültesi Göğüs Cerrahisi Anabilim Dalı
[5]Koç Üniversitesi Tıp Fakültesi Medikal Onkoloji Bilim Dalı
[6]İstanbul Üniversitesi-cerrahpaşa Cerrahpaşa Tıp Fakültesi Patoloji Anabilim Dalı
[7]Kocaeli Sağlık Ve Teknoloji Üniversitesi Göğüs Cerrahisi

Amaç: Toraksın primitif nöroektodermal tümörleri (PNET) nde prognoz, tüm tedavi modalitelerine karşın iyi değildir ve 5 yıllık sağkalım oranı %50'den az olarak bildirilmektedir. Bu çalışmada toraksta PNET'i olup cerrahi tedavi uygulanmış olgulardaki progrnozu, uygulanan tedavilerin, tümör boyutunun, neoadjuvan tedavinin sağkalım üzerindeki etkisini değerlendirmeyi amaçladık

Yöntemler: Toraks yerleşimli PNET tanısı almış otuz sekiz hasta çalışmaya dahil edildi. Yaş, cinsiyet ve tümör boyutu gibi hasta özellikleri kaydedildi. Hastalara uygulanan cerrahi işlemler, neoadjuvan veya adjuvan keno/radyoterapiler kaydedildi. Tüm hastalar için sağkalım durumu ve süresi araştırıldı. Farklı grupları arasındaki sağkalımı karşılaştırmak için Kaplan-Meier analizi ve log-rank testi kullanıldı.

Bulgular: Hastaların ortalama yaşı 27 ± 4 yıl idi. Hastaların çoğunluğu erkek (n=21; %55.0) olup, 17 hasta (%45.0) kadın idi. On sekiz hastaya (%47.4) neoadjuvan kemoterapi, 32 hastaya (%84.2) adjuvan tedavi verildi. Radyoterapi hastalarının %32'sinde neoadjuvan ve %45'inde de adjuvantolarak uygulandı. Hastaların genel sağ kalımı 83 ay idi (% 95 Güven Aralığı: 12.3 - 153.1 ay). Çapı 8 cm'ye eşit veya 8 cm'den daha büyük tümörleri olan hastalarda, 8 cm'den daha küçük tümörleri olan hastalara göre istatistiksel olarak anlamlı daha kötü sağ kalım saptandı (p=0.032). Daha küçük tümörleri olan hastalarda hastalıksız sağ kalım da daha yüksek bulundu (p=0.028). On üç hastaya nüks ve metastaz için ilave kemoradyoterapi uygulanırken, 4 hastada (%10.5) nüks için cerrahi gerektirdi. Neoadjuvan tedavi, daha iyi genel sağkalım ile ilişkili olarak gözlendi (p=0.014)

Tartışma ve Sonuç: Toraksın PNET tümörleri olan hastalarda, neoadjuvan kemoradyoterapi ardından uygulanan ve tümörün tam çıkarılmasını sağlayan cerrahi rezeksiyon sonrası oldukça yüz güldürücü sağ kalım elde edilebilir. Tümör boyutu ve neoadjuvan tedavinin prognostik faktörlerdir. Daha küçük tümör boyutu olan ve neoadjuvan tedavi gören toraks PNET'si olan hastalarda sağ kalım daha yüksek bulunmuştur. Bu bulguları doğrulamak ve bu nadir ama agresif tümör için diğer potansiyel prognostik belirteçleri tanımlamak için daha fazla araştırma gereklidir.

Anahtar kelimeler: PNET, toraks, cerrahi, tümör boyutu, prognoz, göğüs duvarı

Tümör boyutlarına göre sağkalım grafiği

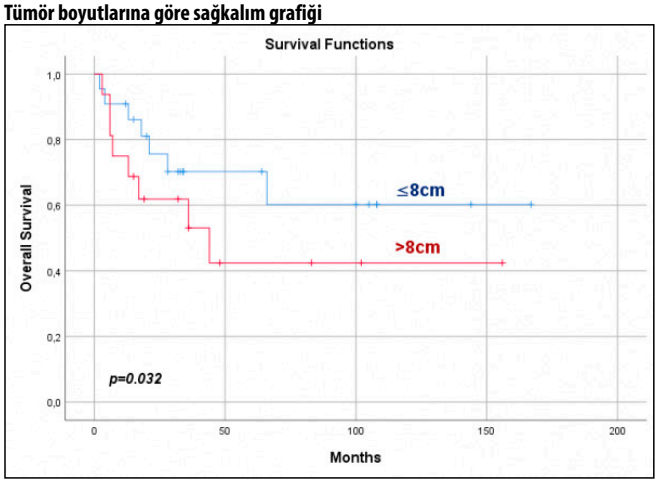

Tablo 1. Tek değişkenli ve Çok değişkenli anaziz ile prognostik faktörlerin Genel Sağkalıma etkilerinin incelenmesi

	Tek değişlenli analiz			*Çok değişkenli analiz*		
	Risk Oranı	*%95 Güven Aralığı*	*p değeri*	*Risk Oranı*	*%95 Güven Aralığı*	*p değeri*
Cinsiyet						
Erkek/Kadın	0.423	0.138 - 1.296	0.119	0.452	0.123 - 1.659	0.452
Tümör çapı						
≤ 8 cm / > 8 cm	3.473	1.127 - 10.705	0.032	5.053	1.322 - 19.304	0.018
Neoadjuvan tedavi						
Evet/Hayır	10.227	1.326 - 78.851	0.026	8.822	1.114 - 69.869	0.039
Adjuvan Tedavi						
Evet/Hayır	0.580	0.075 - 4.480	0.602	0.204	0.021 - 2.004	0.173

Akciğer / Plevra – Onkolojik

S-083

KRAS MUTASYONLARİNİN PRİMER HUCRE KÜLTÜRÜ ÇALIŞMASINDA EKSPRESYONLARININ PASAJLAMAYA BAĞLI SOY DEĞİŞİMİNDEKİ İFADESİ

Zekihan Göçer[1, 4], Atalay Baybora Işık[3, 4], Ahmet Ferudun Işık[2, 4], Ebru Sağlam[4], Cansu Özyaşar[4]

[1]Gaziantep Üniversitesi Tıp Fakültesi
[2]Gaziantep Üniversitesi Tıp Fakültesi Göğüs Cerrahisi Anabilim Dalı
[3]Ankara Yıldırım Beyazıt Üniversitesi Tıp Fakültesi
[4]Gaziantep Üniversitesi Solunum Hastalıkları Ve Cerrahisi Uygulama Ve Araştırma Merkezi Tıp İdeal (ileri Düzey Eğitim Ve Araştırma) Laboratuvarı

Amaç: Akciğer kanseri dünyada sık görülen mortalitesi yüksek solid organ kanseridir. Akciğer tümörlerinde adenokarsinomlarının yaklaşık %30'unda, Skuamoz hücreli karsinomlarda ırklardaki farklılıklardan dolayı %1,5 ile %27 arasında K-ras mutasyonu saptanabilmektedir. Ras proteinleri temel hücresel fonksiyonlarının düzenleyicilerindendir. K-ras da bu grubun içinde yer alır. Her ne kadar bu mutasyon için çeşitli tedaviler denenmiş olsa da tedavi sürecinde iyi bir ilerleme kaydedilememiştir. Bu çalışmanın amacı, soy değişikliğiyle K-ras mutasyonunun değişime uğradığı hipotezi çerçevesinde mutasyonun görüldüğü akciğer kanserlerinde denenen tedavilerin neden başarısız olduğunu irdelemektir.

Metot: Gaziantep Üniversitesi (GAÜN) Tıp Fakültesi Göğüs Cerrahisi Kliniğinde SCC tanısı ile cerrahi rezeksiyonla alınan dokuların hücre kültürü, pasajlamasi, PCR ölçüm ve analizleri GAÜN Solunum Hastalıkları ve Cerrahisi Araştırma ve Uygulama Merkezi laboratuvarında (TIP İDEAL) yapılmıştır. SCC tanısı almış K-ras mutasyonu olan (4) ve olmayan (4) toplam 8 hastada cerrahi rezeksiyon ile alınan dokular, 1-2 mm3'lük parçalara diseke edildi. Eksplantlar %10 fcs, bovine pancreatic insulin, hydrocortison, human transferrine, epidermal growth factor ve antibiyotik/antimikotik içeren RPMI-1640 vasatı içinde %5 CO2'li ortamda 37 °C'de inkübe edildi. Hücreler yeterli konfulansa ulaştıktan sonra 5. pasaja kadar kültüre devam edildi. 1. ve 5. pasajlarında kültürden total RNA izolasyonuyla RNA'nın kalitesi ve miktarı ölçüldü. Ardından RNA'lar cDNA'ya sentezlenip RT-PCR ile K-ras gen ifadesinin değişimi K-ras primerleri ve sybergreen boyası kullanılarak belirlendi. Kontrol gen olarak GAPDH primeri çalışıldı. Çıkan analizler ct verileri 2-ΔΔCt formülüne göre değerlendirildi.

Bulgular: K-ras mutasyonu negatif hastalarda ilk pasajla beşinci pasaj arasında küçük bir farkla arttığını tam tersine K-ras pozitif hastalarda ise pasajlamalar sonucunda k-ras ekspresyonunun çok az azaldığı görülmektedir.

Sonuç: Kanser hücreleri toplulukları aynı soydan oluşan homojen topluluklar değildir. Bu aynı zamanda aynı soy içerisinde değişik hücre fazlarında bulunan kanser hücrelerinin varlığının heterojeniteyi arttırdığını göstermektedir. Bulgular, negatif hastalarda ilk pasajla beşinci pasaj arasında küçük bir farkla arttığını, tam tersine pozitif hastalarda ise pasajlamalar sonucunda K-ras ekspresyonunun çok az azaldığını göstermektedir. Ancak bu bir pilot çalışma olduğundan yeterli hasta çalışılamamıştır. İleriki nesillerde K-ras mutasyonunun azalması tedavilerin sonuç vermesi önünde bir engel teşkil edebilir. Uygun pasajlama sayısı ve hasta sayısı elde edilirse K-ras gen mutasyonlu kanserler ve potansiyel kanser hastalarında erken tanı imkanlarını, tedavi seçenekleri mümkün olabilir. Bu çerçevede daha fazla hastada yapılacak çalışmalar daha ayrıntılı ve anlaşılır sonuçlar elde edilmesine katkı sunabilir.

Anahtar kelimeler: K-Ras Gen,Kanser,Akciğer Kanseri,Primer Hücre Kültürü,Gen Ekspresyonu

Resimler :

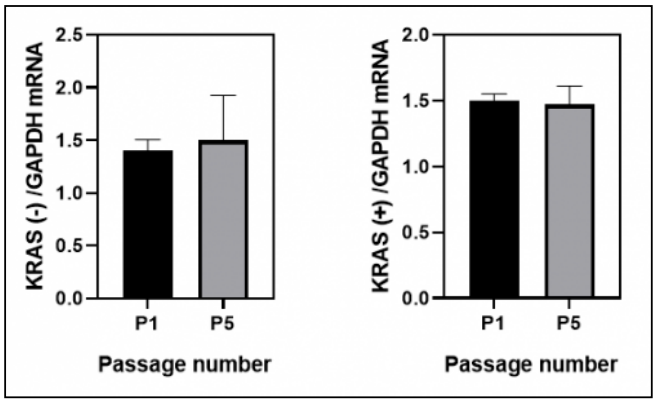

Bu grafik Kras pozitif ve negatif hastaların 1. ve 2. pasajlamasındakı ekspresyon seviyelerini karşılaştırıyor.

Cerrahi Teknik

S-084

AKCİĞER KANSERİ İÇİN UYGULANAN VİDEOTORAKOSKOPİK SLEEVE LOBEKTOMİ SONUÇLARIMIZ

Günel Ahmadova[1], Aykut Kankoç[1], İsmail Tombul[1], Irmak Akarsu[1], Muhammet Sayan[1], Ali Çelik[1]

[1]Gazi Üniversitesi Tıp Fakültesi, Göğüs Cerrahisi Anabilim Dalı

Giriş: Bir parankim koruyucu akciğer rezeksiyonu tekniği olan sleeve lobektomi, erken ve geç mortalite ve morbidite açısından pnömonektomiye göre avantajlı bir yöntemdir. Akciğer kanseri tedavisinde minimal invaziv tekniklerle yapılan akciğer rezeksiyonlarının torakotomilere göre daha iyi uzun dönem sonuçlar sağladığı ve erken mortalite ve morbiditeyi azalttığı birçok çalışmada bildirilmiştir. Swanson ve ark. tarafından 2007 yılında yapılan bir çalışmanın ardından erken evre akciğer kanseri için standart bir tedavi yöntemi olarak literatürde yerini alan VATS, son yıllarda sleeve rezeksiyonlarda da başarıyla uygulanmakta-

dır. Bu çalışmada akciğer kanseri için merkezimizde uygulanan VATS sleeve rezeksiyonların sonuçlarını sunmayı amaçladık.

Yöntem: Kliniğimizde akciğer kanseri tanısıyla sleeve rezeksiyon yapılan hastaların kayıtları geriye dönük olarak incelendi. VATS-Sleeve lobektomi yapılan hastaların kayıtları toplandı. Hastalar yaş, cinsiyet, operasyon türü, yatış süresi, histopatolojik tip, evreleme, komplet rezeksiyon ve lenf nodu metastazı varlığına göre analiz edildi.

Teknik: Hastalara lezyonun yerine göre 4. ya da 5. interkostal aralıktan (İKA) dan açılan utility insizyon ve posterior aksiller hat 7. İKA' dan açılan kamera port insizyonu ile bi-portal yaklaşıldı. Cerrahide 10 mm, 30 derece optik kullanıldı. Bronşial uçlar bistüri ya da makas yardımıyla kesildi. Tüm hastalardan bronşial uçlardan cerrahi sınırlar frozen çalışıldı, bronş çapına göre 3,0 ya da 4,0 poliprolen sütürle devamlı sütür tekniği ile anostomoz yapıldı. İşlemden sonra toraks kavitesine doldurulan salinle anostomoz kaçak testi yapıldı.

Sonuçlar: Toplam 6 hasta çalışmaya dahil edildi. Hastaların 2 si (%33,3) kadındı. Ortalama yaş 63,3 ± 9,4 idi. Üç hastaya (%50) sağ sleeve üst lobektomi, iki hastaya (%33,3) sağ sleeve alt lobektomi ve bir hastaya (%16,7) sol üst sleeve lobektomi yapıldı. Bir hastada spontan gerileyen cilt altı amfizem (%16,7), bir hastada da solunum fizyoterapisi ile düzelen atelektazi (%16,7) komplikasyonu gelişti. Yapılan postoperatif bronkoskopide hiçbir hastada anastomoz komplikasyonu saptanmadı. Hastaların ortanca yatış süresi 8 gündü (Dağılım: 5-16). Tüm hastalarda cerrahi sınırlar tümörsüzdü. Ortanca tümör çapı 3,25 cm (1,5-4 cm) olup 2 hastada (%33,3) N1 istasyonlarda metastaz saptandı. N1 lenf nodu metastazı olan hastalara adjuvan kemoterapi uygulandı. Ortanca takip süresi 11 ay (dağılım 3-63) olup hastalarda lokal ya da uzak rekürrens saptanmadı.

Sonuç: Akciğer kanseri için uygulanan VATS sleeve lobektomi, cerrahi teknik ve sağkalım yönünden güvenle uygulanabilir bir yöntemdir.

Anahtar kelimeler: Akciğer kanseri, VATS, Sleeve lobektomi.

VATS sağ üst sleeve lobektomi ve mediastinal lenf nodu diseksiyonu yapılan hastanın ameliyat sonrası akciğer grafisi

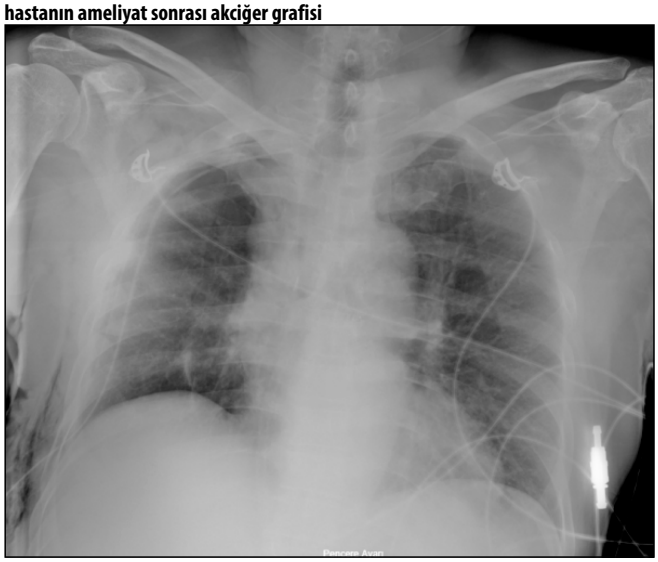

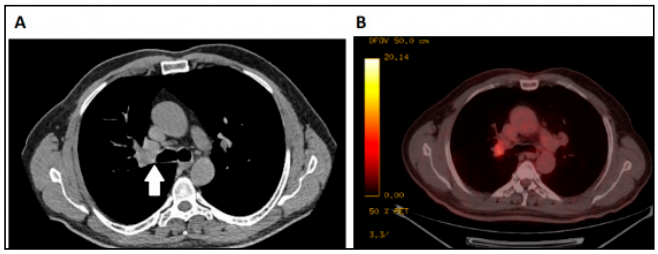

A: Hastanın preoperatif tomografisinde sağ üst lobtan ana bronşa uzanan endobronşial kitle (skuamöz hücreli karsinom) görülmektedir. **B:** Hastanın PET-CT' sinde kitlede SUV maks: 12,2 tutulum saptandı.

Tablo 1. Hastaların karakteristikleri

	Yaş	Cinsiyet	Operasyon	Histopatoloji	Çap (cm)	Lenf nodu	Evre (8. TNM)	Komplikasyon	Yatış günü	Cerrahi sınır	Takip süresi (ay)
Olgu 1	73	E	RUSL	SqCC	4	N1	2B	ciltaltı amfizem	16	R0	63
Olgu 2	52	E	RUSL	AKK	4	N0	1B	atelektazi	10	R0	50
Olgu 3	65	E	RUSL	SqCC	4	N0	1B	Yok	7	R0	17
Olgu 4	52	K	RLSL	KARSİNOİD	2,5	N0	1A	Yok	5	R0	5
Olgu 5	65	E	LUSL	SqCC	1,5	N0	1A	Yok	5	R0	3
Olgu 6	73	E	RLSL	SqCC	2,5	N1	2B	Yok	9	R0	3

n=6, AKK: Adenoid Kistik Karsinom, LUSL: Sol Üst Sleeve Lobektomi, RLSL: Sağ Alt Sleeve Lobektomi, RUSL: Sağ Üst Sleeve Lobektomi, SqCC: Skuamöz Hücreli Karsinom)

Akciğer / Plevra – Onkolojik

S-085

EVRE 3 KÜÇÜK HÜCRELİ DIŞI AKCİĞER KANSERİ'NDE ÇAPRAZ N2 TUTULUMUNUN SAĞKALIM ÜZERİNE ETKİSİ

İlham Gülçek[1], Muhammed Kalkan[2], Mehmet Ağar[3], Muhammet Reha Çelik[4], Hakkı Ulutaş[5]

[1]Gaziantep Ersin Arslan Eğitim Ve Araştırma Hastanesi, Göğüs Cerrahi Kliniği
[2]İnönü Üniversitesi Turgut Özal Tıp Merkezi Göğüs Cerrahi Anabilim Dalı, Malatya
[3]Elazığ Fethi Sekin Şehir Hastanesi, Göğüs Cerrahi Kliniği
[4]Medicana International Ankara Hastanesi Göğüs Cerrahi Kliniği
[5]İzmir Medical Point Hastanesi, Göğüs Cerrahi Kliniği

Giriş: Mediastinal N2 lenf nodu tutulumuna bağlı Evre 3 Küçük Hücreli Dışı Akciğer Kanseri'nde (KHDAK) sağkalım oranları düşük olup bu hastalarda cerrahi ve kemoradyoterapinin içinde olduğu birçok farklı tedavi modaliteleri mevcuttur. N2 tutulumunun alt gruplar altında değerlendirilerek sağkalım üzerine etkisinin ortaya konması, genel tedavi yaklaşımının daha spesifikleşmesini sağlayacaktır.

Biz bu çalışmamızda N2 tutulumu izlenen Evre 3 KHDAK'nde çapraz mediastinal N2 lenf nodu tutulumunun sağkalım üzerine olan etkisini ortaya koymayı amaçladık.

Materyal Metod: Hasta popülasyonu 2004-2020 yılları arasında Evre 3 KHDAK nedeni ile opere edilen 104 hastanın verilerinden oluşmaktadır. Bu hastalardan N2 tutulumu olan ve lobektomi yapılan 45 hasta çalışmaya dahil edildi. Üst mediastinal lenf nodu (4-5-6. İstasyon) tutulumu olup üst lobektomi yapılan veya alt mediastinal lenf nodu tutulumu (7. istasyon) olup alt lobek-

tomi yapılan olgular (36 hasta) Grup A, üst lobektomi yapılıp alt mediastinal lenf ndou tutulumu olan veya alt lobektomi yapılıp üst mediastinal lenf nodu tutulumu olanlar (çapraz N2 tutulum) (9 hasta) ise Grup B olarak ayrıldı. Kaplan Meier sağkalım analizi çalışıldı.

Bulgular: Hastaların yaş ortalaması 62,9 yaş olup 39'si(%86,7) erkek ve 6'sı(%13,3) kadın hastaydı. Gruplar arası demografik özellikler, semptom ve komorbidite durumları arasında anlamlı fark izlenmedi (Tablo 1). Grup A'da daha çok soldan (%58,3) yaklaşım, Grup B'de sağ (%77,8) yaklaşım yapıldı. Grup A'da daha çok üst lobektomi (%72,4) yapılırken Grup B'de bu oran eşit sayıdaydı. Cerrahi prosedür, intraoperatif ve postoperatif komplikasyon açısından anlamlı fark saptanmadı (Tablo 2). Grup A'da 24 (%66,7) hastada fissür inkomplet iken Grup B'de ise hastaların tümünde fissür inkomplet izlendi ve fissür bütünlüğü ile çapraz N2 tutulumu arasında anlamlı ilişki izlendi (p=0,043). Aynı seviye N2 tutulumu olan Grup A'da genel sağkalım oranı %27,8 ve sağkalım süresi 44,25 ay iken Grup B'de sağklaım oranı %0 ve sağkalım süresi 24,92 ay olarak saptandı. Sağkalımdaki bu farklılık anlamlı kabul edildi (p=0,037) (Şekil 1). Cox Sağkalım Regresyon analizinde çapraz N2 tutulumu sağkalım üzerine bağımsız prognostik faktör olarak saptandı (p=0,042, Hazard Ratio=0,441).

Sonuç: Çapraz N2 tutulumu daha kötü sağkalım ile ilişkili olup inkomplet fissür varlığının çapraz N2 üzerinde etkili olduğunu düşünmekteyiz. Evre 3 KHDAK'inde N2 tutulumunda genel tedavi yaklaşımı yerine primer tümörün lokalizasyonu ve N2'nin subgruplara ayrılmasının sağkalım açısından daha iyi sonuçlar doğuracağı kanaatindeyiz.

Anahtar kelimeler: evre 3, khdak, çapraz N2, sağkalım, lobektomi

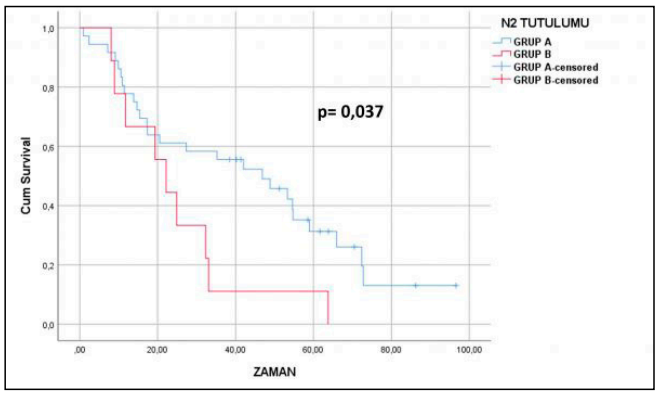

Şekil1. Primer tümör lokalizasyonuna göre mediastinal N2 tutulumunun sağkalım üzerinde olan etkisi.

Tablo 1. Demografik Özellikler, semptom ve komorbit durumların gruplar arası dağılımı.

	Total n (%)	*Grup A n (%)*	*Grup B n (%)*	*p*
Yaş (ort ± Std.S)	62,98 ± 8,25	63,50 ± 8,28	60,89 ± 8,25	0,402
Cinsiyet				
Erkek	39 (86,7)	30 (83,3)	9 (100,0)	
Kadın	6 (13,3)	6 (16,7)	0(0)	
Semptom	36 (80,0)	29 (80,6)	7 (77,8)	0,620
Göğüs Ağrısı	19 (42,2)	17 (47,2)	2 (22,2)	0,264
Nefes Darlığı	16 (35,6)	13 (36,1)	3 (33,3)	0,876
Öksürük	13 (28,9)	10 (27,8)	3 (33,3)	0,704
Hemoptizi	4 (8,9)	3 (8,3)	1 (11,1)	0,793
Balgam	1 (2,2)	1 (2,8)	0 (0)	0,613
Kilo Kaybı	3 (6,7)	2 (5,6)	1 (11,1)	0,497
Komorbidite	24 (53,3)	20 (55,6)	4 (44,4)	0,713
KAH	9 (20,0)	8 (22,2)	1 (11,1)	0,661
HT	7 (15,6)	6 (16,7)	1 (11,1)	0,681
DM	7 (15,6)	6 (16,7)	1 (11,1)	0,681
KOAH	6 (13,3)	5 (13,9)	1 (11,1)	0,826
Hipertiroidi	1 (2,2)	1 (2,8)	0 (0)	0,613
Ek malignite	1 (2,2)	1 (2,8)	0 (0)	0,613
ASA				0,707
1	2 (4,7)	2 (5,7)	0 (0)	
2	28 (65,1)	22 (62,9)	6 (75,0)	
3	13 (30,2)	11 (31,4)	2 (25,0)	
Sigara	30 (66,7)	25 (69,4)	5 (55,6)	0,454

Tablo 2. Perioperatif parametrelerin gruplar arası karşılaştırılması.

	Total n (%)	*Grup A n (%)*	*Grup B n (%)*	*p*
Taraf				0,071
Sağ	22 (48,9)	15 (41,7)	7 (77,8)	
Sol	23 (51,1)	21 (58,3)	2 (22,2)	
Seviye				0,352
Üst	24 (68,6)	21 (72,4)	3 (50,0)	
Alt	11 (31,4)	8 (27,6)	3 (50,0)	
Prosedür				0,456
Vats	16 (35,6)	14 (38,9)	2 (22,2)	
Torakotomi	29 (64,4)	22 (61,1)	7 (77,8)	
Fissür				0,043
Komplet	12 (26,7)	12 (33,3)	0 (0)	
İnkomplet	33 (73,3)	24 (66,7)	9 (100,0)	
İntraoperatif Komp	5 (11,1)	5 (13,9)	0 (0)	0,566
Postoperatif Komp	10 (22,2)	8 (22,2)	2 (22,2)	1,000

Akciğer / Plevra – Onkolojik

S-086

SOLİTER PULMONER NODÜL MORFOLOJİSİNDE PRİMER AKCİĞER KANSERİ İLE AKCİĞER METASTAZININ AYRIMI: RADIOMICS YAKLAŞIM

Akın Çinkooğlu[1], **Tevfik İlker Akçam**[2]

[1]*Ege Üniversitesi Tıp Fakültesi, Radyoloji Anabilim Dalı*
[2]*Ege Üniversitesi Tıp Fakültesi, Göğüs Cerrahisi Anabilim Dalı*

Amaç: Çapı 3 cm'yi geçmeyen, normal akciğer parankiminin çevrelediği, yuvarlak veya oval tek akciğer opasitesi soliter pulmoner nodül (SPN) olarak tanımlanmaktadır[1]. Primer akciğer

kanserleri ya da ekstratorasik malignitelerin akciğer metastazları bilgisayarlı tomografi (BT) kesitlerinde SPN morfolojisinde saptanabilmektedir. Dansite, şekil, kontur yapısı gibi çeşitli morfolojik bulgular primer tümör ve metastazın ayrımında faydalı olabilmekle beraber, morfolojik kriterlere dayanılarak yapılan bu türden bir değerlendirme ile söz konusu iki patolojinin radyolojik ayrımı her zaman mümkün olmamaktadır[2]. Radyolojik görüntüler üzerinden yüksek verimlilikte ve büyük boyutlarda verinin nicel olarak çıkarım işlemi radiomics olarak tanımlanmaktadır[3]. Çıplak gözle algılanamayan nicel radiomics verilerinin eldesi tekstür analizi ile mümkün olmaktadır. Söz konusu veriler kullanılarak öngörücü modeller oluşturmak mümkündür[4,5]. Biz çalışmamızda tekstür tabanlı radiomics analizinin (TTRA), SPN morfolojisindeki primer akciğer kanserini ve akciğer metastazını birbirinden ayırmadaki etkinliğini ortaya koymayı amaçladık.

Gereç ve Yöntem: Retrospektif olarak tasarlanan çalışmamıza, operasyon öncesi döneme ait BT tetkikinde SPN saptanan ve hastanemiz göğüs cerrahisi kliniğinde aralık 2014-mart 2021 tarihleri arasında opere olan 124 hasta (77 primer, 47 metastaz) dahil edilmiştir. Hastaların BT görüntüleri, 3D Slicer programına aktarılarak, alanında uzman radyolog tarafından yapılan konturlama işlemi ile nodül segmentasyonu yapılmıştır. Segmente edilen nodüllerin tekstür analizi, pyroradiomics veri tabanını kullanan Slicer-radiomics eklentisi ile yapılmıştır. Hastalar rastgele 3:2 oranında eğitim ve test grubuna ayrılmıştır. LASSO metodu ile 107 özellik arasında 12 tanesi en güçlü tekstür özellikleri olarak belirlenmiş olup çok değişkenli lojistik regresyon modeli oluşturulmuştur. Modelin etkinliği ROC eğrisi analizi ile değerlendirilmiştir (Resim 1).

Bulgular: Modelin eğitim grubunda primer akciğer malignitesini, akciğer metastazından % 85,7 duyarlılık ve %78,1 özgüllük ile ayırt edebildiği görülmüştür ($p<0,001$). Test grubunda modelin duyarlılığı %77,1 ve özgüllüğü %86,7 olarak hesaplanmıştır ($p<0,001$) (Tablo 1,2). ROC eğrisi analizinde AUC değerleri, eğitim grubunda 0,933 ve test grubunda 0,884 olarak hesaplanmıştır (Resim 2,3).

Sonuç: Tekstür tabanlı radiomics analizinin, SPN morfolojisindeki primer akciğer kanserini ve akciğer metastazını birbirinden ayırmadaki etkinliğini araştırdığımız çalışmamızda oluşturduğumuz model yüksek duyarlılık, özgüllük ve pozitif öngörü değerleri ile bu iki patolojiyi birbirinden ayırmıştır. Non-invaziv bir yöntem olan TTRA ile söz konusu ayrımın yapılabilmesinin klinik yaklaşımda klinisyenin elini kuvvetlendireceğini düşünmekteyiz. Geniş hasta gruplarının dahil edildiği çalışmalar ile elde olunacak yeni veriler, söz konusu non-invaziv metodun rutin pratikte kulanımının önünü açabilecek daha güçlü kanıtları ortaya koyacaktır.

Anahtar kelimeler: nodül, tekstür, akciğer

Kaynaklar

1. Harzheim D, Eberhardt R, Hoffmann H, Herth FJ. The Solitary Pulmonary Nodule. Respiration. 2015;90(2):160-172. doi:10.1159/000430996
2. Lee JE, Jeong WG, Kim YH. Differentiation of primary lung cancer from solitary lung metastasis in patients with colorectal cancer: a retrospective cohort study. World J Surg Oncol. 2021;19(1):28. Published 2021 Jan 24. doi:10.1186/s12957-021-02131-7
3. Gillies RJ, Kinahan PE, Hricak H. Radiomics: Images Are More than Pictures, They Are Data. Radiology. 2016;278(2):563-577. doi:10.1148/radiol.2015151169
4. Kumar V, Gu Y, Basu S, et al. Radiomics: the process and the challenges. Magn Reson Imaging. 2012;30(9):1234-1248. doi:10.1016/j.mri.2012.06.010
5. Zhong F, Liu Z, Wang B, et al. A Predictive Model to Differentiate Between Second Primary Lung Cancers and Pulmonary Metastasis. Acad Radiol. 2022;29 Suppl 2:S137-S144. doi:10.1016/j.acra.2021.05.015

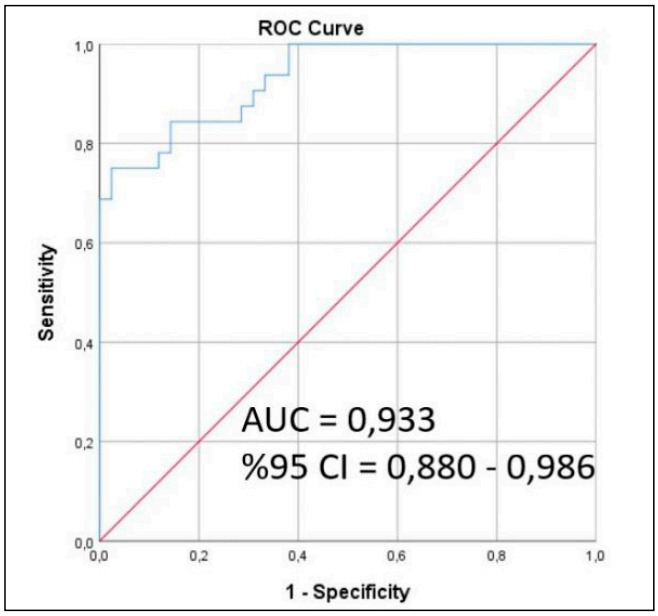

Resim 2. Eğitim grubunda modelin etkinliğini değerlendirmede ROC eğrisi analizi

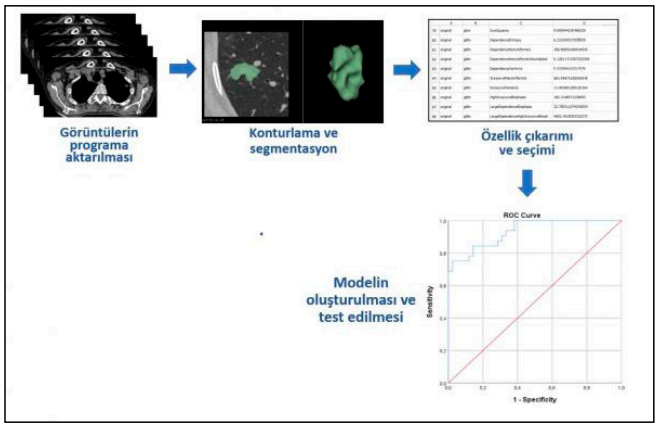

Resim 1. Tekstür tabanlı radiomics analizi iş akışı

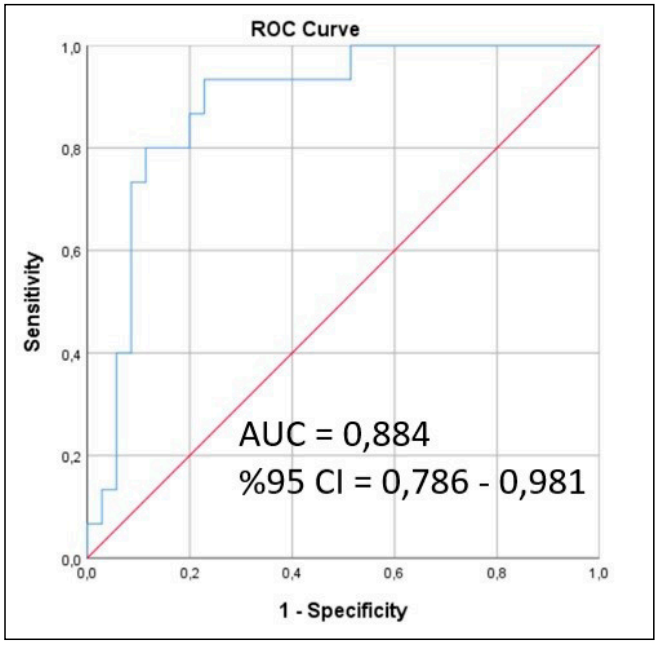

Resim 3. Test grubunda modelin etkinliğini değerlendirmede ROC eğrisi analizi

Tablo 1. Radiomics özelliklerinin çok değişkenli lojistik regresyon analizi

	B	S.E.	Wald	df	p	OR	%95 CI alt	%95 CI üst
shape_Elongation	-0,288	0,747	0,148	1	0,700	0,750	0,173	3,242
shape_Flatness	0,078	0,652	0,014	1	0,905	1,081	0,301	3,882
shape_Maximum3DDiameter	-3,145	1,523	4,266	1	0,039	0,043	0,002	0,852
shape_VoxelVolume	0,737	1,227	0,361	1	0,548	2,090	0,189	23,176
glcmImc2	1,792	0,794	5,089	1	0,024	6,001	1,265	28,465
glcm_JointAverage	0,939	2,341	0,161	1	0,688	2,558	0,026	251,595
glrlm_Gray_Level_NonUniformity	3,324	1,978	2,825	1	0,093	27,770	0,576	1339,428
glrlm_ShortRun_HighGrayLevel_Emphasis	1,393	2,735	0,259	1	0,610	4,028	0,019	857,920
glszm_LargeArea_HighGrayLevel_ Emphasis	-2,142	1,538	1,940	1	0,164	0,117	0,006	2,393
glszm_SmallArea_LowGrayLevel_ Emphasis	-0,124	0,561	0,049	1	0,825	0,883	0,294	2,654
glszm_ZonePercentage	-2,107	1,242	2,877	1	0,090	0,122	0,011	1,388
ngtdm_Complexity	-5,204	3,012	2,985	1	0,084	0,005	0,000	2,013
Constant	3,586	6,150	0,340	1				

Tablo 2. Modelin eğitim grubu ve test grubundaki etkinliklerinin karşılaştırılması

	Duyarlılık (%)	*Özgüllük (%)*	*PÖD (%)*	*NÖD (%)*	*Doğruluk (%)*	*p*
eğitim grubu (n=74)	85,7	78,1	83,7	80,6	82,4	p < 0,001
test grubu (n=50)	77,1	86,7	93,1	61,9	80,0	p < 0,001

Akciğer / Plevra – Onkolojik

S-087

KÜÇÜK HÜCRELİ-DIŞI AKCİĞER KANSERİ NEDENİYLE İZOLE ORTA LOBEKTOMİ YAPILAN HASTALAR VE UZUN DÖNEM SONUÇLARI

Bahar Ağaoğlu Şanlı[1], Esra Yamansavcı Şirzai[1], Yunus Türk[1], Serkan Yazgan[1], Ahmet Üçvet[1]

[1]Sbü İzmir Dr. Suat Seren Göğüs Hastalıkları Ve Cerrahisi Eğitim Ve Araştırma Hastanesi

Amaç: Lobektomi akciğer kanserinde sıklıkla uygulanan cerrahi tedavi şekli olup; izole orta lobektomi en az yapılan lobektomi şeklidir. Yakın zamana kadar izole orta lob yerleşimli tümörlere, orta lobektominin onkolojik cerrahi açısından yeterli olmadığı düşünülerek, üst ya da alt bilobektomi uygulanıyordu. Ancak cerrahi hasta sayılarındaki artış beraberinde solunum fonksiyonu kısıtlı, komorbit hastalıkları olan hasta gruplarını oluşturmuştur. Bu hastalara bilobektomi uygulanması durumunda ortaya çıkacak postoperatif morbidite ve mortalite oranları artışı nedeni ile izole orta lobektomiler sıklıkla uygulanır hale gelmiştir. Bu çalışmada akciğer kanseri nedeni ile izole orta lobektomi uygulanan hastalardaki prognostik faktörler araştırılmıştır. Ayrıca diğer cerrahi rezeksiyon yöntemleri ile morbidite oranlarını kıyaslanmış ve orta lobektomi yapılan hastaların onkolojik sonuçları değerlendirilmiştir.

Hastalar ve Yöntemler: Ocak 2012 ile Haziran 2022 tarihleri arasında, küçük hücreli-dışı akciğer kanseri tanısıyla 682 hastaya üst -alt lobektomi, 72 hastaya izole orta lobektomi yapıldığı retrospektif olarak analiz edildi. Izole orta lobektomi yapılan hastaların 28'i çeşitli nedenlerle çalışma dışı bırakıldı. Çalışmaya dahil edilen 44 hastanın sağkalım oranları belirlendi ve prognozu etkileyen faktörler analiz edildi.

Bulgular: Yaş ortalaması 62,5±8,4 olan hastaların, 33'ü (%75) erkek ve 11'i (%25) kadındı. Histopatolojik incelemede 22 (%50) hasta squamöz, 18 (%40,9) hasta adenokarsinom, 4 (9,1) hasta büyük hücreli karsinom histolojisindeydi. Hastaların 27'si (%61,4) torakotomi ile, 17'si (38,6) VATS ile opere edildi. Tümör boyutları incelendiğinde; pT_1 25 (56,8), pT_{2-3-4} 19 (43,2) hasta, N alt tipleri incelendiğinde ise N_0 37 (84,1), N_1 3 (6,8) N_{1+2} 4 (9,1) hasta olduğu gözlendi. Neoadjuvan tedavi 1 (2.3), adjuvan tedavi 11(25) hastaya verildi (Tablo 1). Tüm hastalar ele alındığında 5-yıllık genel sağkalım ve median sağkalım sırasıyla %63,3 ve 123,9 ay idi (Tablo 2).

İstatistiki analizlerde üst, alt ve orta lobektomiyi karşılaştırdığımızda; yaş, yaş grubu, lenf nodu tutulumu, göğüs duvarı rezeksiyonu arasında anlamlı farklılık bulunmazken, histopatoloji ve tümör boyutu arasında istatistiksel olarak anlamlılık saptandı (Tablo 2).

Sonuç: KHDAK nedeni ile izole orta lobektomi uygulanan hastalar ile aynı taraf diğer lobektomiler arasında sağkalım açısından anlamlı farklılık saptanmamıştır. Bu sonuçlara dayanarak, orta lobda sınırlı kitlelerde bilobektomi yapılmaksızın izole orta lobektomi onkolojik açıdan uygun bir tedavi seçeneği olarak kabul edilebilir.

Anahtar kelimeler: orta lob, lobektomi, akciğer kanseri

Kaynaklar

1- Suzuki K , Saji H, Aokage K , Watanabe S , Okada M , Mizusawa J, Nakajima R, Tsuboi M, Nakamura S, Nakamura K , Mitsudomi T , Asamura H, West Japan Oncology Group; Japan Clinical Oncology Group. Comparison of pulmonary segmentectomy and lobectomy: Safety results of a randomized trial. J Thorac Cardiovasc Surg. 2019 Sep; 158(3):895-907

Tablo 1.

		n	%
Toplam		44	100
Yaş ortalaması		62,5±8,4 (41-76)	
Yaş grup	60 ve altı	16	36,4
	60 üst	28	63,6
Cinsiyet	Erkek	33	75
	Kadın	11	25
Cer	Torakotomi	27	61,4
	VATS	17	38,6
Histoloji	Skuamöz	22	50
	Adeno	18	40,9
	Büyük	4	9,1
Tm boyut ortalama		2,8±1,5 (0,8-9,0)	
Tm grup	3 cm ve altı	33	75
	3 cm üzeri	11	25
pT	1	25	56,8
	2/3/4	19	43,2
Ek hast	Yok	18	40,9
	Var	26	59,1
Sonuç	Sağ	27	61,4
	Ölü	17	38,6
N	0	37	84,1
	1	3	6,8
	N2s	1	2,3
	1+2	3	6,8
Neo	Var	1	2,3
Sleeve	Var	0	0
GD Rez.	Var	1	2,3
Per Rez.	Var	2	4,5

Akciğer / Plevra – Onkolojik

S-090

T3 TÜMÖR GRUBUNDA CERRAHİ DENEYİMİMİZ VE SUBGRUP FAKTÖRLERİN SAĞKALIM ANALİZİ

İsmail Tombul [1], Irmak Akarsu[1], Muhammet Sayan[1], İsmail Cüneyt Kurul[1], Olgun Kadir Arıbaş[1], Abdullah İrfan Taştepe[1]

[1]Gazi Üniversitesi Tıp Fakültesi Göğüs Cerrahisi Ana Bilim Dalı, Ankara, Türkiye

Amaç: Akciğer kanseri tedavi ve takibi evrelemeye göre belirlenmekte olup günümüzde American Joint Commitee on Cancer (AJCC)'nin tümör-nod-metastaz (TNM) rehberinin 8. edisyonu kullanılmaktadır. T3 tümörler, tümör çapı > 5 cm fakat ≤ 7 cm, aynı lobda satellit nodül, parietal plevra invazyonu, parietal perikard invazyonu, göğüs duvarı invazyonu ve frenik sinir invazyonu özelliklerinden en az birini içeren tümör grubu olarak tanımlanmıştır. Bu çalışmada kliniğimizin T3 tümör deneyimini ve prognozu etkileyen faktörleri tanımlamayı amaçladık.

Gereç ve Yöntem: Çalışmamıza Ocak 2010-Haziran 2023 tarihleri arasında Gazi Üniversitesi Göğüs Cerrahisi ana bilim dalında opere edilen, lenf nodu evrelemesi N0 ve T evrelemesi T3 olan hastalar dahil edildi. Neoadjuvan tedavi almış ve metastaz tespit edilen hastalar çalışmadan çıkarıldı. Kategorik veriler n ve % ile, numerik veriler dağılım normalliğine göre ortalama ya da ortanca olarak verildi. Gruplar, T3 tümör şartına sahip tek faktör veya birden çok faktör olarak sınıflandırıldı. Genel sağkalım (SK), Kaplan Meier yöntemi, gruplar arasındaki sağkalım log-rank ve Cox-regresyon ile analiz edildi. Çalışmalar 95% güven aralığında yapıldı, p<0.05 olması anlamlı kabul edildi.

Bulgular: Çalışmaya kriterlere uyan toplam 87 hasta dahil edildi. Hastaların 13'ü kadın (14,9%), 74'ü erkekti (85,1%). Ortalama yaş; 62,6 ± 8,6 yıldı. En sık tümör lokalizasyonu 41 hasta (47,1%) ile sağ üst lob, en sık yapılan akciğer rezeksiyonu 27 hastayla (30%) sağ üst lobektomiydi. 19 hastaya (21,8%) toraks duvar rezeksiyonu yapıldı. Çıkarılan median kosta sayısı 2 (Dağılım 2-5) idi. Median tümör çapı 6 cm (1,3-7), en sık histopatoloji 40 hastada (46%) Skuamoz cell CA idi. Cerrahi sınır 75 hastada (86,2%) R0, 10 hastada (11,5%) R1 ve 2 hastada (2,3%) R2 rezeksiyon olarak değerlendirildi. Hastaların karakteristik özellikleri tablo 1'de verilmiştir.

16 hastada (18,4%) satellit nodül varken, 18 hastada (20,7%) toraks duvarı invazyonu, 2 hastada toraks duvarı invazyonu olmadan (2,3%) parietal plevra invazyonu vardı. 11 hastada (12,6%) STAS + saptandı. 8.TNM' ye göre 50 hastada (57,5%) tek faktörlü (5<çap ≤ 7, sadece aynı lobta satellit nodül ve sadece parietal plevra invazyonu) T3 tümör varken, 37 hasta (42,5%) 2 ya da daha çok faktörlü T3 tümör kabul edildi.

Sağkalım analizinde median sağkalım 87 ay (58,7-115,2 %95 Güven Aralığı), 3 ve 5 yıllık sağkalımlar sırasıyla 66,4% ve 62,6% idi). Komplet ve inkomplet rezeksiyonlar arasında istatistiksel olarak anlamlı sağkalım farkı vardı (p=0,01, median sağkalımlar sırasıyla 110 ay, 56 ay). Tek ve çok faktörlü T3 tümörler arasında istatistiksel olarak anlamlı sağkalım farkı tespit edildi. (p=0,01, 114 ay ve 57 ay). Tümör çapı, çıkarılan kosta sayısı, histopatolojik tip, yaş, cinsiyet, tümör yerleşimi, STAS (+) liği ile sağkalım arasında anlamlı ilişki tespit edilemedi.

Sonuç: 8. TNM'ye göre 2 ya da daha çok faktör nedeniyle T3 olmak ve inkomplet rezeksiyon sağkalımı kötü etkilemektedir.

Anahtar kelimeler: Akciğer Kanseri, T3 Tümör, Sağkalım

Kaynaklar

1. Rami-Porta R, Bolejack V, Giroux DJ, et al. The IASLC lung cancer staging project: The New Database to Inform the Eighth Edition of the TNM Classification of Lung Cancer. J Thorac Oncol 2014; 9: 1618-24.
2. Rami-Porta R, Bolejack V, CrowleyJ, et al. The IASLC Lung Cancer Staging Project: Proposals for the Revisions of the T Descriptors in the Forthcoming Eighth Edition of the TNM Classification for Lung Cancer. J Thorac Oncol 2015; 10(7): 990-1003.
3. Marques E, Kennedy KF, Giroux DJ, Cilento VB, Nishimura KK, Fang W, Figueroa PU. Oncologic Outcomes of Patients With Resected T3N0M0 Non-small Cell Lung Cancer. Semin Thorac Cardiovasc Surg. 2022 Aug 28:S1043-0679(22)00206-4. doi: 10.1053/j.semtcvs.2022.08.007. Epub ahead of print. PMID: 36038080.

Genel Sağkalım Grafisi

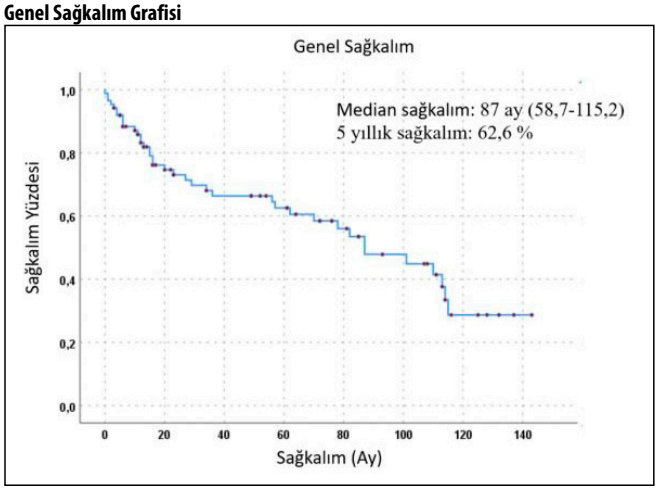

Cerrahi Sınır Sağkalım Grafisi

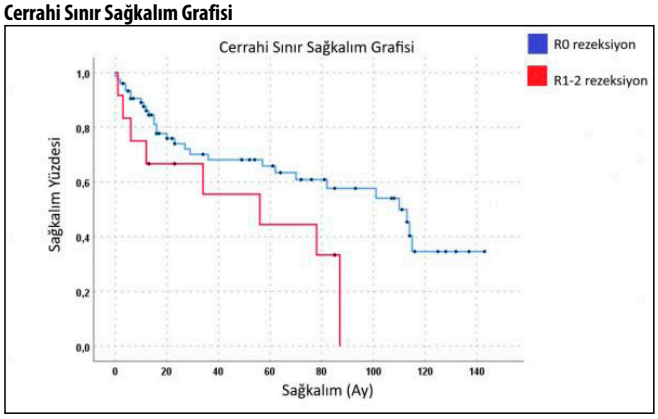

T3 Tümör Subgrup Sağkalım Grafisi

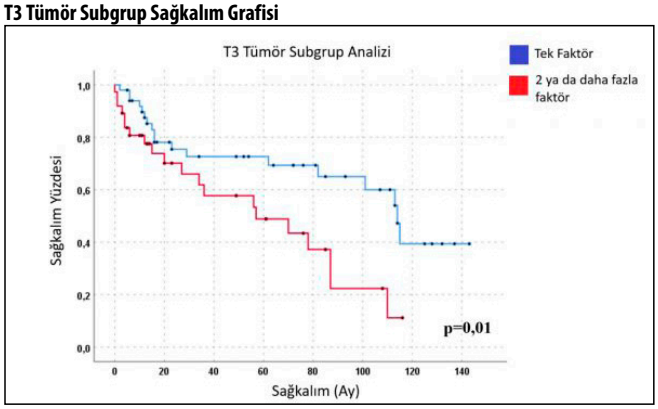

Tablo 1

Değişken		*n*	*%*
Yaş	Ortalama 62,6 ± 8,6		
Cinsiyet	Erkek	74	85,1
	Kadın	13	14,9
Histopatoloji	Skuamoz Hüc. Ca	40	46
	Adeno CA	33	37,9
	Pleomorfik CA	6	6,9
	Karsinoid tümör	2	2,3
	Adenoskuamoz CA	2	2,3
	Büyük hüc. nöroendokrin tümör	1	1,1
	Büyük hücreli tümör	1	1,1
	Küçük hücreli CA	1	1,1
	Mukoepidermoid CA	1	1,1
Toraks Duvarı Rez.	Var	19	21,8
	Yok	68	78,2
Parietal plevra invazyonu	Var	20	23
	Yok	67	77
Aynı lobda satellit tümör	Var	16	18,4
	Yok	71	81,6
Visseral plevra invazyonu	Var	43	49,4
	Yok	44	50,6
STAS pozitifliği	Var	11	12,6
	Yok	76	87,4
Cerrahi sınır	R0 rez.	75	86,2
	R1 rez.	10	11,5
	R2 rez.	2	2,3

Akciğer / Plevra – Onkolojik

S-091

KÜÇÜK HÜCRELİ DIŞI AKCİĞER KANSERİNDE SKİP HİLER N1A METASTAZINDA N0 BENZERİ SAĞKALIM: YENİ BİR N ALT SINIFI MI?

İsmail Sarbay[1], Ömer Faruk Sağlam[1], Gizem Özçıbık[1], Gökberk Güler[1], Yaman Khoraki[1], Armanç Yıldız[1], Burcu Kılıç[1], Hasan Volkan Kara[1], Ezel Erşen[1], Kamil Kaynak[1], Akif Turna[1]

[1]İstanbul Üniversitesi-cerrahpaşa Cerrahpaşa Tıp Fakültesi Göğüs Cerrahisi Anabilim Dalı

Amaç: Küçük Hücreli Dışı Akciğer Kanserinde lenf nodu metastazı, lenfatik sistem yoluyla nükslere ve distal metastaza yol açabilmesi nedeniyle negatif prognostik faktör olarak değerlendirilmektedir. Mediastinal lenf düğümleri sıcak noktada yer alır ve özellikle ameliyat söz konusu olduğunda diğer N1 lenf düğümleri çoğunlukla gözden kaçırılır. Cerrahi kontrendikasyon olmasa bile N1 hastalığı da primer tümörün ileri düzeyde agresif davranış göstermesi ve ameliyat öncesi klinik tespitin çoğunlukla yetersiz olması nedeniyle büyük önem taşımaktadır. TNM akciğer kanseri evreleme sisteminin son versiyonu, N1 hastalığını, ilgili istasyon sayısına göre iki alt gruba ayırıyor: Tek istasyon, N1a ve çoklu istasyonlar, N1b. Ayrıca anatomik nodal haritalamanın göz ardı edildiği nodal istasyon sayılarına ilişkin çalışmalar da mevcuttur. Çalışmamızda sadece hiler lenf nodu metastazı olan (skip metastaz) hastalar ile diğer N1a hastaları arasında lenf nodlarının yerleşimine göre sağkalım farkını araştırmayı amaçladık.

Yöntem: Çalışmamız yerel etik kurulunun onayı alınarak gerçekleştirildi (Tarih: 08/04/2019 ve No: A-06). Şubat 2003 ile Şubat 2019 tarihleri arasında opere edilen KHDAK hastaları retrospektif olarak incelendi. Oligometastazlı veya neoadjuvan tedavi gören ve yeterli takip verisi olmayan hastalar çalışma dışı bırakıldı. Çalışmaya toplam 629 hasta dahil edildi. Demografik, patolojik, laboratuvar bulguları, cerrahi rezeksiyonlar ve ek takip verileri kaydedildi. Tüm hastalar lenf nodu metastaz durumu açısından incelendi. Hiler atlamanın genel sağkalımı (OS), N0 ve diğer N1 hastalarıyla karşılaştırıldı. Analiz için %95 güven aralıklarıyla Kaplan Meier kullanıldı.

Bulgular: N0 hastalığı olan 470 hasta vardı. N1 hastalığı olan hastalar (n=159) üç gruba ayrıldı. Grup 1'de skip hiler lenf nodu metastazı olan N1a saptanan 89 olgu ve Grup 2'de skip hiler metastazı olmayan N1a hastalığı olan 41 hasta ve Grup 3'te N1b hastalığı olan 29 hasta mevcuttu. Skip hiler lenf nodu metastazı olan hastaların genel sağkalımı 129 ay olup (%95 Güven Aralığı: 114-143 ay), genel sağkalımı 133 ay (%95 Güven Aralığı: 125-142 ay) olan N0 hastalara benzer olarak bulundu (p= 0,03). Bu durum N1a ve N1b hastalarına göre istatistiksel olarak anlamlı düzeyde daha iyiydi (p=0,017). Grup 2'nin genel sağ kalımı 95 ay (%95 Güven Aralığı: 75-115 ay) ve Grup 3'ün genel sağkalımı 65 aydı (%95 Güven Aralığı: 44-84 ay).

Sonuç: Skip hiler lenf nodu metastazı, N0 hastalığına benzer bir sağkalıma sahiptir ve atlanmayan N1 hastalığından önemli ölçüde daha iyidir. Bu nedenle TNM evreleme çalışmalarının 9. basımı için pN alt sınıflamasında değişiklik yapılması açısından bir değişiklik öngörülebilir. Skip hiler lenf nodu metastazı olan hastaların pN1a1 olarak evrelendirilmesi önerilebilir. Bu prognostik avantajın ardındaki mekanizma ve bulguların doğrulanması için daha geniş hasta serileriyle ileri çalışmalara ihtiyaç vardır.

Anahtar kelimeler: Akciğer kanseri, KHDAK, lenf nodu metastazı; N0; N1a pozitifliği; pN alt sınıf; TNM evreleme

Resimler :

N1a, N1b ve skip hiler metastazlı KHDAK hastalarının sağ kalım grafikleri

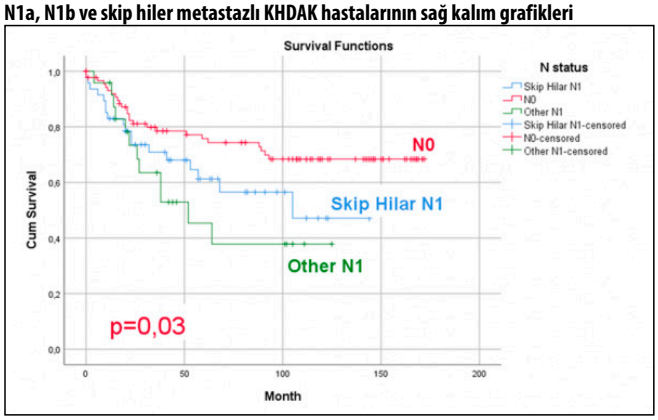

N0 ve skip hiler ve diğer N1 metastazı olan KHDAK hastalarının sağkalım grafiği

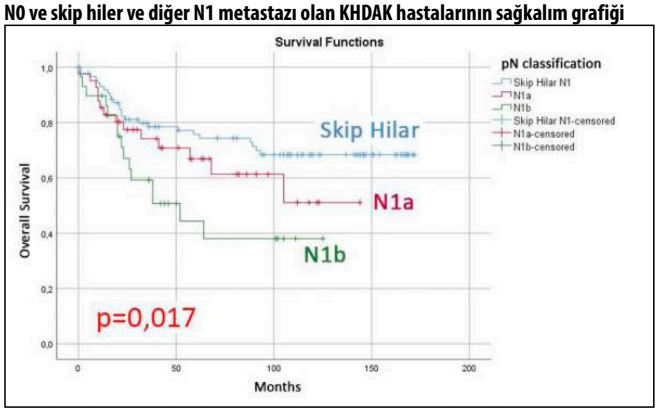

Akciğer / Plevra – Onkolojik

S-092

PANCOAST TÜMÖRÜ CERRAHİSİ UYGULANAN HASTALARIN ANALİZİ VE PROGNOSTİK FAKTÖRLER

İsmail Tombul [1], Aykut Kankoç[1], Irmak Akarsu[1], Ayşegül Kurtoğlu[1], Muhammet Sayan[1], Ali Çelik[1], İsmail Cüneyt Kurul[1], Abdullah İrfan Taştepe[1]

[1]Gazi Üniversitesi Tıp Fakültesi Göğüs Cerrahisi Ana Bilim Dalı, Ankara

Amaç: Pancoast tümörleri, akciğer kanserlerinin %3-5'ini oluşturan nadir tümörlerdir. Detterbeck, Pancoast tümörlerini 1. kosta ve üzerindeki seviyelerde apikal toraks duvarını ve/veya vertebrayı invaze eden tümörler olarak tanımlamıştır. Hastaların klinik bulguları genellikle tümörün lokal invazyonundan kaynaklanmaktadır. En sık başvuru şikayeti omuz ağrısıdır, horner sendromu ve intrensek el kaslarında atrofi görülebilir. Pancoast tümörleri, tanımına bağlı olarak T3 veya T4 evre kabul edilir ve hastaların yaklaşık %75'i T3 evresinde ve %25'i T4 evresinde teşhis edilir. Son yıllarda yapılan çalışmalara göre, indüksiyon kemoradyoterapisini takiben yapılan radikal komplet cerrahi rezeksiyon güncel tedaviyi oluşturmaktadır. Bu çalışmada kliniğimizin pancoast tümör cerrahisi deneyimini ve prognozu etkiyelen faktörleri tanımlamayı amaçladık.

Gereç ve Yöntem: Kliniğimizde Ocak 2011-Haziran 2023 yılları arasında opere edilen Pancoast tümörlü hastaların verisi geriye dönük incelendi. Hastalar yaş, cinsiyet, tümör çapı, operasyon yaklaşımı, tümör evresi ve histopatolojik tipe göre analiz edildi. Genel sağkalım (SK), Kaplan Meier yöntemi, gruplar arasındaki sağkalım log-rank ve Cox-regresyon ile analiz edildi. Çalışmalar 95% güven aralığında yapıldı, $p<0.05$ olması anlamlı kabul edildi.

Bulgular: Çalışmaya kriterlere uyan toplam 28 hasta dahil edildi. Hastaların 4'ü (%14,2) kadın, 24'ü (%85,8) erkekti. Ortalama yaş; 60,2 ± 11,2 yıldı. En sık yapılan akciğer rezeksiyonu 21 hastayla (%75) lobektomiydi. 5 hastada (%17,9) lenf nodu metastazı saptandı. En sık histopatolojik tip 11 hastada (%39,3) adenokarsinomdu, 8 hastanın (%28,6) ameliyat sonrası histopatolojik incelemesinde viabl tümör saptanmadı. 22 hastaya (%78,6) posterior yaklaşım (Shaw-Paulson yöntemi) yapılırken, 6 hastaya (%21,4) anterior (Dartevelle ya da Grunenwald) yaklaşım uygulandı. 5 hastada (%17,9) subclavian arter ve/veya ven invazyonu mevcuttu. Hastalara ait genel klinikopatolojik karakteristikler Tablo 1 de verilmiştir. Çalışmamızdaki genel median sağkalım 25 ay (14,4-35,9 95% CI), 3 ve 5 yıllık sağkalımlar sırasıyla; %39,5 ve %28,8 idi. Tek değişkenli analizde lenf nodu metastazı varlığı ($p<0,001$), pozitif kosta cerrahi sınır ($p=0,04$) ve vaskuler invazyon varlığı ($p=0,03$), skuamoz hücreli karsinom histopatolojisi ($p=0,04$) istatistiksel olarak anlamlı kötü prognoza sahipti (Tablo 2). Çok değişkenli analizde ise vasküler invazyon varlığı ($p=0,001$), lenf nodu metastaz varlığı ($p=0,001$) ve viabl tumor varlığı ($p=0,02$) anlamlı olarak kötü prognoza sahipti.

Sonuç: Pancoast tümörleri cerrahisi, kabul edilebilir mortalite ve genel sağkalım oranına sahiptir.

Anahtar kelimeler: Pancoast Tümör, Akciğer Kanseri, Cerrahi

Kaynaklar

1. Detterbeck FC. Changes in the treatment of Pancoast tumors. Ann Thorac Surg. 2003;75(6):1990-1997. doi:10.1016/S-0003-4975(03)00134-6
2. Komaki R, Mountain CF, Holbert JM, Garden AS, Shallenberger R, Cox JD, Maor MH, Guinee VF, Samuels B. Superior sulcus tumors: treatment selection and results for 85 patients without metastasis (Mo) at presentation. Int J Radiat Oncol Biol Phys. 1990 Jul;19(1):31-6.
3. Jones DR, Detterbeck FC. Pancoast tumors of the lung. Curr Opin Pulm Med. 1998 Jul;4(4):191-7.
4. Kernstine KH, Moon J, Kraut MJ, Pisters KM, Sonett JR, Rusch VW, et al. Trimodality therapy for superior sulcus non-small cell lung cancer: southwest oncology group-intergroup trial S0220. Ann Thorac Surg. (2014) 98:402– 10. doi: 10.1016/j.athoracsur.2014.04.129

Lenf Nodu Metastazı Sağkalım Grafisi

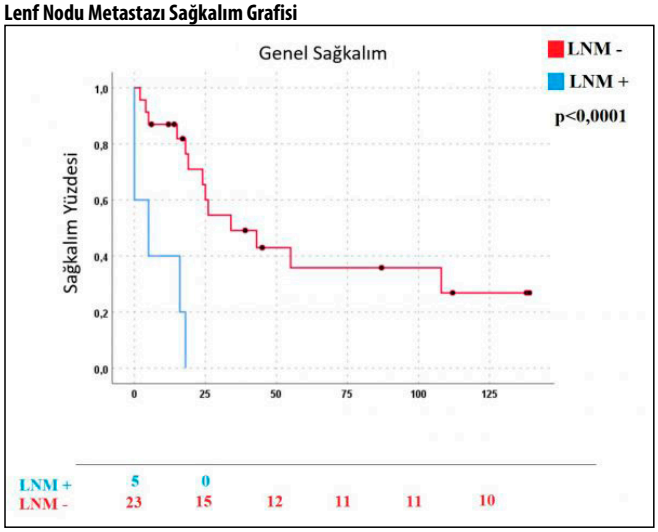

Genel Sağkalım Grafisi

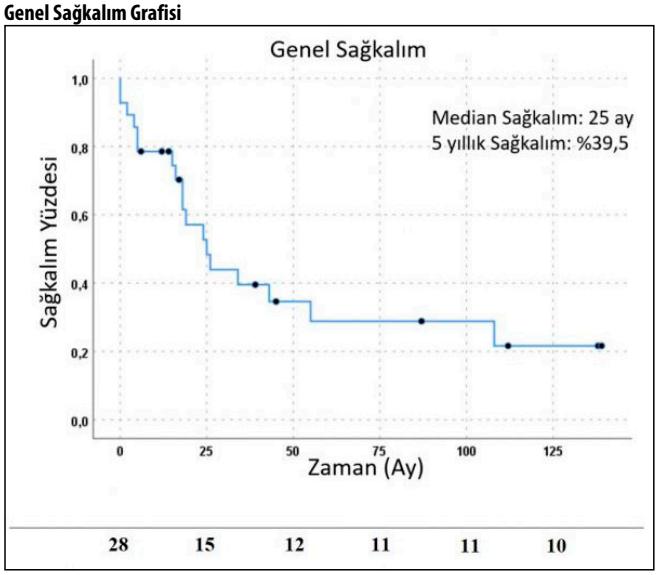

Kosta Rezeksiyonu Cerrahi Sınır Sağkalım Grafisi

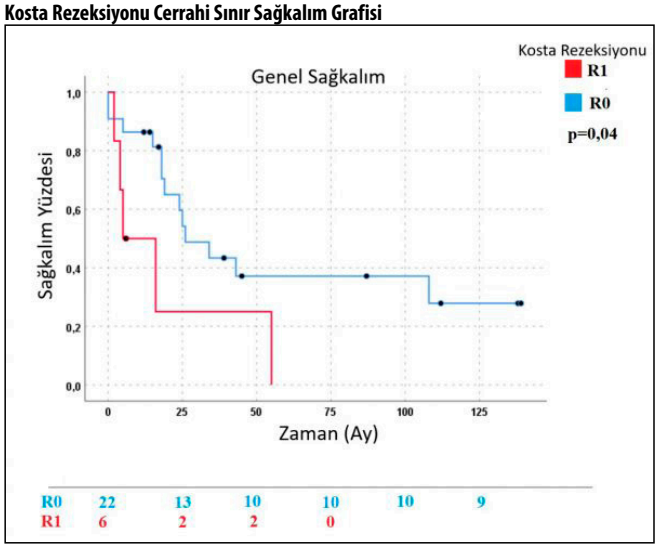

Vasküler İnvazyon Sağkalım Grafisi

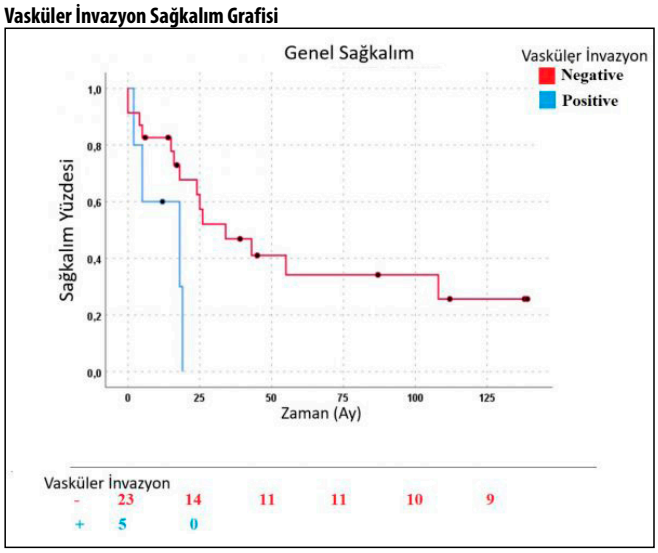

Histopatoloji Sağkalım Grafisi

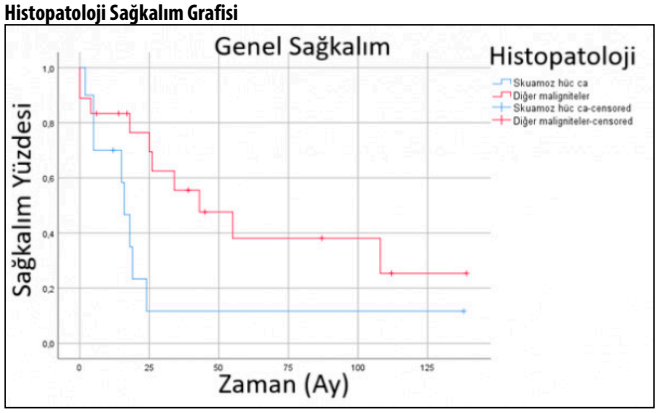

Tablo 1

Değişken		*n*	*%*
Yaş	Ortalama 60,2 ± 11,2		
Cinsiyet	Erkek	24	85,8
	Kadın	4	14,2
Akciğer Rezeksiyonu	Sağ üst lobektomi	15	53,6
	Sol üst lobektomi	5	17,9
	Sağ üst lob wedge rez.	4	14,3
	Sol üst lob wedge rez.	2	7,1
	Sol pnömonektomi	2	7,1
Nstatus	N0	23	82,1
	N1	1	3,6
	N2	4	14,3
Patoloji	Adeno CA	11	39,3
	Skuamoz hücreli CA	10	35,7
	LCNE	3	10,7
	Mezenkimal Tümör	2	7,1
	Pleomorfik CA	1	3,6
	Anjiosarkom	1	3,6
Yaklaşım	Anterior	6	21,4
	Posterior	22	78,6

Tablo 2

Değişken	*Var*	*Yok*	*p değeri*
Lenf nodu metastazı	5 (%17,9)	23 (%82,1)	<0,001
Viabl tümör	20 (%71,4)	8 (%28,6)	0,02
Kosta cerrahi sınır pozitifliği	6 (%21,4)	22(%78,6)	0,04
Vasküler invazyon	5 (%17,9)	23 (%82,1)	0,03
Plexus brachialis invazyon	6 (%21,4)	22 (% 78,6)	0,32
Skuamoz hücreli CA	10 (%35,7)	18 (%64,3)	0,04

Mediyasten

S093

ONKOLOJİ POLİKLİNİĞİNDE TAKİP EDİLEN TİMİK TÜMÖRLERİN DEMOGRAFİK VE EPİDEMİYOLOJİK ÖZELLİKLERİ

Akın Öztürk[1]

[1]*Sağlık Bilimleri Üniversitesi Süreyyapaşa Göğüs Hastalıkları Ve Göğüs Cerrahisi Eğitim Ve Araştırma Hastanesi*

Amaç : Onkoloji Polikliniğinde Timik tümör nedeni ile takip edilen olguların demografik özelliklerini ve klinik deneyimimizi paylaşmayı planladık.

Gereç-Yöntem: 2013-2023 tarihleri arasında Onkoloji Polikliniğinde timik tümör tanısı ile takipli hastalarının retrospektif olarak kayıtları incelenmiştir.

Bulgular: Çalışmamız %35,4'ü (n=11) kadın, %64,5'si (n=20) erkek olmak üzere toplam 31 Timik tümörlü hasta ile gerçekleştirilmiştir. Olguların yaşları 25 ile 76 yaş aralığında değişmekte olup, ortalama yaş 52,74'dir.Takip süreleri 0,3 ile 117,4 ay arasında değişmekte olup, ortalama 37,48 aydır. Son durum incelendiğinde; olgularının %93,54'ünün (n=29) yaşadığı, %6,45'inin (n=2) ex olduğu bilgisine ulaşılmıştır.

Sonuç : Mortaliteye göre olguların yaş, cinsiyet, dağılımları arasında anlamlı farklılık saptanmamıştır. Toplam 31 Timik tü-

mörlü vakanın 26'sı Timoma, 5'i Timik karsinom olarak gözlenmiştir. 26 Timoma hastasının 25'i (% 96,15) sağ olup, 1'inde (% 3,84) ölüm gözlenmiştir. Toplam 5 Timik karsinom hastasının 5'i de sağ olarak takiplerimizdedir. Tedavilere göre sağkalım oranları Log Rank test ile değerlendirildiğinde cerrahi olan olguların sağkalım süresi, diğerlerinden daha uzundur. Timik tümörler nadir tümörler olmalarına rağmen, anterior mediastenin en sık rastlanan tümörlerindendir. Timik tümörler içinde de sıklıkla timomalar gözlenir ve timik karsinomlar oldukca nadir görülürler. Timik tümörlere özelliklede timomalara eşlik eden otoimmün hastalıklardan en sık olanı myastenia gravisdir. Bizim hasta grubumuzda da 26 timoma vakasının 3'ünde myastenia Gravis gözlenmiştir. Literatür ile uyumlu olarak timik karsinomlu hiçbir hastamızda myastenia gravis gözlenmemiştir. Timomalarda 5 senelik sağkalım oranları litaratür de % 90 olarak gözlenmektedir. Bizim takipli hastalarımızda da bu oran literatür ile uyumlu olarak bulunmuş dur. Timik karsinomlar da ise 5 senelik sağkalım oranları litaratür de % 50 olarak gözlenmektedir. Bizim takipli hastalarımızda da bu oran literatüre oranla daha fazla gözlenmektedir. Bunun başlıca nedeninin hasta sayımızın oldukca az olmasına dayandığını düşünmekteyiz.

Anahtar kelimeler: Timik tümörler

Tablo 1. Timoma ve Timik karsinom hastalarının tedavi modeliteleri

Timoma hastalarının tedavi modeliteleri : Toplam 26 hastanın, 17'si (%65,38) önce opere olarak tarafımıza müracaat etti. 3 hasta (%11,53) indüksiyon amaçlı KT sonrası opere olabildi. 6 hastamız (%23,07) opere olmamış idi. Opere olamayan 6 hastanın 3'ü Masaoka evre 4 olması nedeni ile opere olamadı. Diğer 3'ü, Masaoka evre 3B ve ek komorbid hastalıkları nedeni ile medikal in-op olarak değerlendirildiği için opere olamadı. Direk opere olarak gelen, 17 hastamızın Hiç birisine post-op dönemde Adjuvan KT uygulanmadı. Direk opere olarak gelen, 17 hastamızın 16'sında kapsül invazyonu vardı. Kapsül invazyonu olan 16 hastanın 15'i post – op dönemde Adjuvan RT uygulandı. kapsül invazyonu olan 1 hastamız post – op RT tedavisini kabül etmedi. İndüksiyon KT'si uygulanan 6 hastamızın opere olabilen 3'ünede (%100) post-op dönem de adjuvan RT uygulandı. İndüksiyon kemoterapisi olup opere olamayan diğer 3 hastamıza ise KT sonrası RT uygulandı ve takibe alındı.Opere olamayan 6 timomalı hastamızın 1'i sadece KT, 2'si sadece RT, 2'si KT+RT, 1'ide hiçbir tedavi almadı.
Timik karsinom hastalarının tedavi modeliteleri : Toplam 5 hastanın 4'ü (% 80) opere olmuş, 1 hasta (% 20) opere olmamış idi.Opere olamayan hastamız operasyonu red ettiği için opere olamadı ve kemoterapi + radyoterapi tedavilerini aldı. 5 hastamızın hiçbirisine post-op dönem de sadece KT uygulanmadı. 5 hastamızın 3'ü post-op dönem de sadece RT uygulandı. 5 hastamızın 2'si post-op dönem de KT ve RT uygulandı.

Tablo 2. Timoma tanılı Hastalarımızın WHO sınıflamasına göre histolojik tipleri, Masaoka Evreleme Sistemine Göre Evreleri, kapsül invazyon durumları, myastenia gravis varlığı

Timoma	*Olgu Sayısı (%)*	*Masaoka Evresi*	*Kapsül İnvazyon Durumları*	*Myastenia Gravis Varlığı*
Type A	1 (% 3,22)	Evre I	yok	yok
Atypical Type A variant	0			
Type AB	3 (% 9,67)	2 hasta Evre I 1 hasta Evre IIIA	3 hastada da yok	1 hastada var. (Masaoka Evre IIIA)
Type B1	11 (% 35,48)	9 hasta Evre I 1 hasta Evre IIIA 1 hasta Evre IIIB	8 hastada var. 1 hastada yok. 2 hastada bilinmiyor	yok
Type B2	6 (% 19,35)	4 hasta Evre I 1 hasta Evre IIIA 1 hasta Evre IVA	5 hastada var. 1 hastada bilinmiyor.	1 hastada var. (Masaoka Evre I)
Type B3	5 (% 16,12)	2 hasta Evre I 1 hasta Evre IIB 1 hasta Evre IIIB 1 hasta Evre IVB	3 hastada var. 2 hastada bilinmiyor.	1 hastada var. (Masaoka Evre IVB)
MNT				
Metaplastic Thymoma				
Toplam	26 (% 83,87)		16 (% 61,53)	3 (% 11,53)

Tablo 3. Timik karsinom tanılı Hastalarımızın WHO sınıflamasına göre histolojik tipleri, Masaoka Evreleme Sistemine Göre Evreleri, kapsül invazyon durumları, myastenia gravis varlığı

Thymic Carcinoma Subtypes	*Olgu Sayısı (%)*	*Masaoka Evresi*	*Kapsül İnvazyon Durumları*	*Myastenia Gravis Varlığı*
Squamous cell carcinoma.	3 (% 9,67)	2 hasta Evre I 1 hasta Evre IIIA	3 hastada da yok.	Hiçbir hastamız da Myastenia Gravis Gözlenmedi
Basaloid carcinoma				
Mucoepidermoid carcinoma				
Lymphoepithelioma-like carcinoma				
Clear cell carcinoma				
Sarcomatoid carcinoma				
Adenocarcinomas				
NUT carcinoma				
Undifferentiated carcinoma.				
Other rare thymic carcinomas	2 (% 6,45)	2 hasta Evre I	1 hastada var. 1 hastada yok.	
Toplam	5 (% 16,12)			

Trakea

S094

BENİGN KOMPLEKS TRAKEAL STENOZLARDA CERRAHİ SONUÇLARIMIZ

Muhammet Tarık Aslan[1], Aykut Kankoç[1], Dilvin Özkan[1], İsmail Tombul[1], Muhammet Sayan[1], Ali Çelik[1], Abdullah İrfan Taştepe[1]

[1]Gazi Üniversitesi Tıp Fakültesi, Göğüs Cerrahisi Anabilim Dalı

Giriş: Benign trakeal stenoz, trakeotomi ya da uzamış entübasyon sonucu segmenter trakeal hasar ve aşırı granülasyon dokusu ile ortaya çıkan ve hayatı tehdit edici solunum problemlerine yol açabilen bir durumdur. Hastalar sıklıkla açıklanamayan dispne ya da stridor ile prezente olurlar. Uygun hastalarda optimum tedavi seçeneği cerrahidir. Bu çalışmada benign trakeal stenozlardaki klinik deneyimimizin sunulması amaçlanmıştır.

Gereç Yöntem: Eylül 2010-Temmuz 2023 tarihleri arasında kliniğimizde benign trakeal stenoz nedeniyle trakeal rezeksiyon-rekonstrüksiyon yapılan hastaların kayıtları geriye dönük olarak incelendi. Hastalar yaş, cinsiyet, stenozun yeri, etyoloji, stenozun uzunluğu, komplikasyon varlığı, yatış süresi, restenoz varlığı, insizyon yaklaşımı, preoperative traketomi varlığına göre analiz edildi.

Sonuçlar: Kliniğimizde trakeal rezeksiyon-uç uca anastomoz yapılan 83 hastanın verileri toplandı. Trakeal tümör, rüptür ve trakeözofageal fistül nedeniyle opere edilen hastalar çalışmadan çıkarılarak toplam 58 hasta çalışmaya dahil edildi. Hastaların 23'ü (%39,7) kadın olup, median yaş 37 (4-83) idi. 44 hasta (%75,9) postentübasyon, 14 hasta (%24,1) posttrakeostomi stenozdu. Preoperatif dönemde 23 hastada (%39,7) trakeotomi mevcuttu, bunların 9'unda trakeotomi girişinde stenoz olmayıp, entübasyon hasarının daha alt seviyesinden açılmıştı. Havayolu yaklaşımı 23 hastaya trakeostomi (%39,6), 13 hastaya (%22,5) endotrakeal entübasyon, 22 hastaya (%37,9) LMA ile sağlandı. 50 hastaya (%86,2) koller insizyonu, 6 hastaya (%10,3) koller + parsiyel sternotomi 2 hastaya (% 3,4) ise transsternal-trans-

perikardiyal yaklaşım uygulanmıştı. Ortanca rezeksiyon uzunluğu 2,5 cm (1-4,5 cm), ortalama yatış süresi, ortanca yatış süresi 7,5 gün (4-17 gün) idi. 9 hastada (% 15,5) subglottic stenoz, 46 hastada (%79,3) üst 1/3 trakeada stenoz mevcuttu. 1 hastada iki ayrı alanda (üst 1/3 ve alt prekarinal alan) stenoz olup ardışık olarak rezeke edildi. 8 hastada değişik derecede restenoz saptanmış olup rijit ve balon dilatasyonla tedavi edildi. 1 hastada rerezeksiyon yapıldı. 1 hastada yara yerinde hematom gözlendi. 4 hastada yara yerinde minimal akıntı gelişti. Anostomoz ayrılması hiç bir hastada gözlenmedi.

Sonuç: Benign trakeal stenozlarda uygun hastalarda ve rezektabilite sınırındaki darlıklarda cerrahi altın standart tedavidir.

Anahtar kelimeler: Trakeal stenoz, post entübasyon, cerrahi

Kaynaklar

1. Celik A, Sayan M, Kankoc A, Tombul I, Kurul IC, Tastepe AI. Various Uses of Laryngeal Mask Airway during Tracheal Surgery. Thorac Cardiovasc Surg. 2021;69(8):764-768.
2 Wain JC. Postintubation tracheal stenosis. Chest Surg Clin N Am. 2003;13(2):231-46.
3. Auchincloss HG, Mathisen DJ. Tracheal stenosis-resection and reconstruction. Ann Cardiothorac Surg. 2018;7(2):306-308.

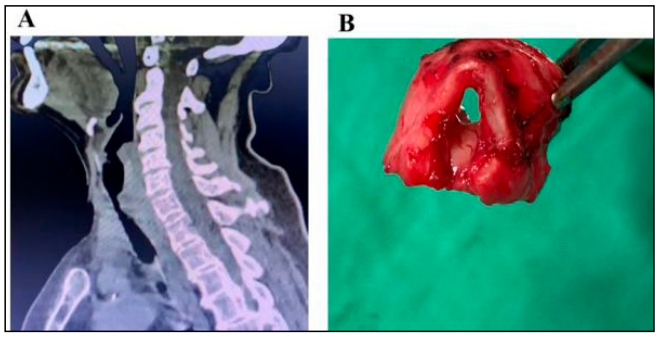

A: Trakeal stenoz boyun BT sagittal kesitteki görünümü **B:** Rezeke edilen stenotik trakeal segmentin görünümü

Diğer

S095

MASİF PERİKARDİYAL EFÜZYONLARIN CERRAHİ TEDAVİSİNDE VİDEOTORAKOSKOPİ'NİN (VATS) ETKİNLİĞİ

A. Cevat Kutluk[1], M. Ali Ünal[1], Türkan Dübüş[1], Ali Yeginsu[1], Ömer Yavuz[1], Volkan Yılmaz[1], Fatih Kesmezacar[2]

[1]Sbü, Başakşehir Çam Ve Sakura Şehir Suam, Göğüs Cerrahisi Kliniği, İstanbul, Türkiye
[2]İü Cerrahpaşa, Sağlık Hizmetleri Meslek Yüksekokulu, Görüntüleme Programı, İstanbul, Türkiye

Giriş-Amaç: Çalışmamızda perikardiyal efüzyonlu hastalarda videotorakoskopinin (VATS) tanı ve tedavideki etkinliğini araştırmayı hedefledik

Materyalve Metod: Haziran 2020- Ağustos 2023 tarihleri arasında VATS ile perikardiyal pencere açılarak tedavi edilen toplam 23 masif perikardiyal efüzyonlu hasta retrospektif olarak değerlendirildi. Tanı, ekokardiyografi ve toraks BT ile teyit edildi. Cerrahi olarak hastaların 14'üne uniportal, 6'sına biportal, 1'ine triportal VATS, 2 sine ise torakotomi ile yaklaşıldı. Hastaların taraf yaklaşımı olarak 12'sine sağ, 10'una sol VATS, 1 hastada ise sol torakotomi uygulandı. Mortalite oranı için sadece hastanede yatış sürecinde kaybedilen hastalar dikkate alındı.

Bulgular: Hastaların yaş ortalaması 61.13 ± 17.07 (min: 25 max: 92) idi. Ortalama ameliyat süresi 25 ± 32.0 dakika idi. Toraks direnlerinin sonlandırma zamanı ortalama 5/gün (1-9/gün) olarak tespit edildi. Ortalama perioperatif direnaj miktarı 500 ± 215 ml idi. Hastaların 6' sında hastanede yatış sürecinde mortalite saptandı. Yapılan istatistiksel değerlendime sonucunda sağ ve sol VATS yaklaşımları arasında mortalite oranlarında anlamlı bir fark saptanmadı. Yine sağ ve sol taraf arasındaki bu iki cerrahi yaklaşımın, toraks direnaj tüpünün sonlandırılması üzerinde de istatistiksel olarak belirgin bir etkisi olmadığı tespit edildi (p:1.00, p:0.872 fisher exact test ve mann-whitney U testi).

Tartışma: Perikardiyal efüzyon direnaj yöntemleri arasında perikardiyosentez, subksifoid yaklaşımlar VATS ve torakotomi sayılabilir. Perikardiyal efüzyonlarda rekürrens sayısı ve hastanın genel durumu gözönüne alınarak uygun yöntemler seçilmelidir. Seçilecek yöntemin de rekürrens sıklığını azaltması gerekir (1). Çalışmamızda VATS uyguladığımız hastaların sadece 2 sinde rekürrens gelişti. Bu da VATS'ın efektivitesini gösterir niteliktedir.

Georgios ve ark.ları perikardiyal efüzyonlarda VATS ile perikardiyal pencere açılmasının etkili ve güvenli bir yöntem olduğunu savunmuşlardır (2).

Sonuç: Masif perikardiyal efüzyon ve tamponad gelişen hastaların durumları kritik olup hızlıca değerlendirilerek acil müdahale gerekir**.** VATS, perikard efüzyonlu hastalarda taraf gözetmeksizin güvenli bir şekilde tanı ve tedavi seçeneği olarak kullanılabilir.

Anahtar kelimeler: Perikardiyal efüzyon, VATS, perikardiyal pencere

Kaynaklar

1. Adler Y, Ristic AD, Imazio M, et al. Cardiac tamponade. Nat Rev Dis Primers. 2023 Jul 20;9(1):36.
2. Georghiou GP, et al. Video-assisted thoracoscopic pericardial window for diagnosis and management of pericardial effusions. Ann Thorac Surg. 2005 Aug. Vol. 80, Pages 607-610

VATS İle perikardiyal pencere açılması

Toraks BT; Perikardiyal efüzyon

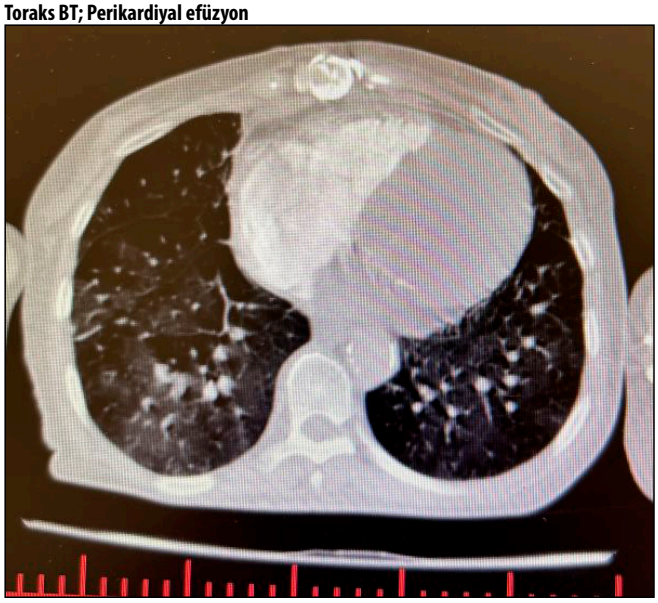

Trakea

S096

HAVA YOLU OBSTRÜKSİYONLARINDA STENT UYGULADIĞIMIZ OLGULARIMIZIN RETROSPEKTİF ANALİZİ

Abidin Şehitoğulları[1]

[1]*Sakarya Üniversitesi Tıp Fakültesi, Göğüs Cerrahisi*

Giriş-Amaç: Santral hava yolu obstrüksiyonu (SHO) olan hastalarda semptomlarını hafifletmek için endobronşiyal müdahale gerekebilir. Bu çalışma kliniğimizde, 11 yıllık sürede malign ve benign trakeobronşiyal hastalığa bağlı SHO olan, rijit bronkoskopi ile stent uygulanan hastaları kapsamaktadır.

Gereç ve Yöntem: Kliniğimizde Ocak 2012 ile Aralık 2023 tarihleri arasında SHO olan hastalara rijit bronkoskopi ile benign darlıklarda trakeal dilatasyon, inoperabl malign darlıkta tümör destrüksiyonu yapıldı. Bronş veya trakea açıklığı sağlandıktan sonra stent uygulanan, 26 hastanın bronkoskopi sonrası takibini retrospektif olarak inceledik. Diğer benign nedenlerle uygulanan stentler çalışmaya dahil edilmedi.

Bulgular: Kliniğimizde Ocak 2012 ile Aralık 2023 tarihleri arasında 26 hastaya girişimsel SHO nedeniyle bronkoskopi uygulandı. Hastaların 15'i (%58) erkek olup 11'i (%42) kadın, ortalama yaş 58.3 idi. Tüm hastalara genel anestezi altında rijit video-bronkoskopi uygulandı. Trakea veya ana bronşlardaki tümöre elektrokoter ile destrüksiyon ve mekanik debritman uygulandı. Bronş açıklığı sağlandıktan sonra maligniteye bağlı olanlarda kendiliğinden genişleyebilen kaplı metalik stent (n=12), benign nedenli olanlara slikon stent (n=14) yerleştirildi. Erkek hastalara 18 mm, bayan hastalara 2'sine 18 mm, 9'una 16mm çapında stent uygulandı. Sekiz hastaya Y stent yerleştirildi (Resim 1). En sık semptom dispne idi. Tüm hastalarda bronkoskopi sonrası dönemde semtomlarda düzelme oldu. Atelektazi olanlarda açılma gerçekleşti. Stent sonrası en sık sorun sekresyon idi. Stente bağlı ölüm olmadı.Malign SHO olan Dört (% 34) hastada hava yolundaki darlığa neden olan patoloji tedavi ile regrese oldu ve stent çıkartıldı. Diğer hastalardan (n=2) %16'sı stent takıldıktan sonraki 6 hafta içinde ex oldu. Takipte olan tüm hastaların (n=6) % 50'si ise 4-6 ay sonra ex oldu. Benign SHO olanlarda 3-6 ay sora çıkarıldı. Dört hasta 6 ay içerisinde başka nedenlerle eks oldu.

Sonuç: Endoskopik tekniklerdeki ilerleme ile santral hava yolu obstrüksiyonu olan hastalarda, semptomlarını hafifletmek için endobronşiyal müdahale palyasyon için önerilebilecek güvenli ve etkili bir prosedürdür. Malign olgularda diğer tedavi yöntemleri için zaman kazanılması sağlanır. Benign darlıklarda komorbid hastalıklarından dolayı trakea rezeksiyonu yapılamıyorsa stent takılmasını öneriyoruz.

Anahtar kelimeler: Bronkoskopi, Bronş veya Trakea Obstrüksiyonu, Stent

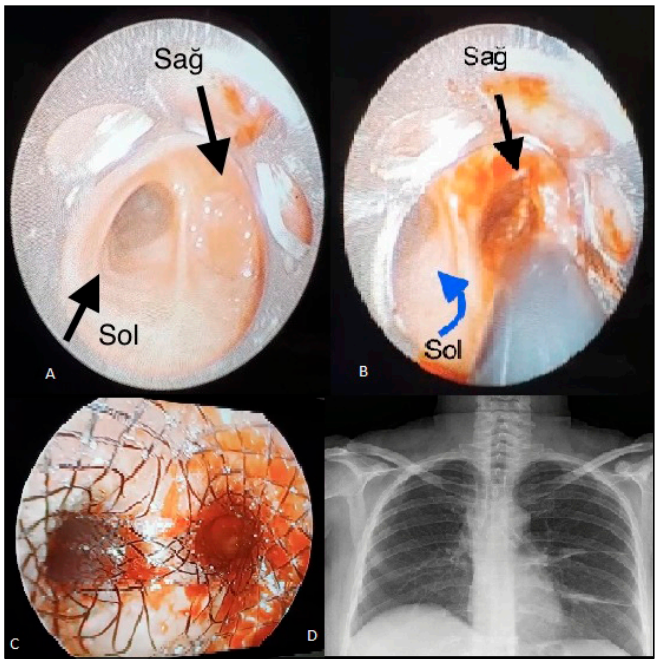

A: Sağ ana bronşu tamamen tıkayan kitle rijit bronkoskopi görüntüsü **B:** Tümör destrüksiyonu sonrası sağ ana bronş açıldı **C:** Kaplı metal Y stend yerleştirildi. **D:** Postoperatif akciğer grafisi

Diyafram

S097

COVİD-19 ENFEKSİYONU SONRASI DİYAFRAM EVANTRASYONU

Onur Derdiyok[1], Mehmet Oğuzhan Özyurtkan[1], Uğur Temel[1], Bülent Arslan[1]

[1]*Sbü Şişli Hamidiye Etfal Eğitim Ve Araştırma Hastanesi Göğüs Cerrahisi*

SARs-CoV-2 virüsünün nörolojik belirtilerinde ortaya çıktığı birçok çalışmada gösterilmektedir. COVİD-19 enfeksiyonunu takiben gelişen nadir bir tek taraflı diyafram felci olgularını sunuyoruz. Daha önce sağlıklı olan 27, 33 ve 46 yaşındaki 3 erkek hasta , aşı bulunmadan önce SARs-CoV-2 ile enfekte olmuştur. Bu hastalar solunum yetmezliği nedeniyle bir hasta 46 yaşındaki hasta entübe edildi ve diğer hastalar pronasyona alındı. İyileştikten sonraki yaklaşık 12 ay boyunca yeni, zayıflatıcı nefes darlığı ve ortopne yaşadılar. Dinamik göğüs röntgeni, yeni bir hemidiyafram evantrasyonu temsil eden, tek taraflı hemidiyaframın ciddi derecede bozulmuş hareketini gösterdi. Cerrahi uygulama sonrasında hastaların semptomları düzeldi.

Anahtar kelimeler: diyafram felci, covid-19, diyafram plikasyonu,

Mediyasten

S098

TİMİK TÜMÖRLERİN CERRAHİ TEDAVİSİNDE BİLATERAL VİDEOTORAKOSKOPİK YAKLAŞIM

Arda Sarıgül[1], Salih Duman[1], Berker Özkan[1], Murat Kara[1], Seyfi Alper Toker[1]

[1]İstanbul Üniversitesi İstanbul Tıp Fakültesi
[2]West Virginia School Of Medicine

Giriş: Timik maligniteler, timik korteks medulla ve timovasküler bariyerin herhangi biri kökenli oldukça nadir hastalıklardır (1). Erkek ve kadın cinsiyeti eşit oranda etkilediği belirtilirken, cerrahi uygulanan hasta grubu 30-45 yaş grubudur (2). Anatomik yerleşimde masaokanın tanımladığı anterior mediastende daha sık görülmekle beraber myastenia gravis (MG) gibi otoimmün hastalıklarla sıkça ilişkilendirilirler. Literatürde MG'li hastaların %18 ila %21 düzeyinde timoma varlığı bildirilmiştir(3). Benzer şekilde timik nöroendokrin karsinomlar ve timomalar timus dışı organ malignitelerinin insidasında artış ile ilişkilendirilmiştir(4).Farklı histopatolojik özellikler vaka seyrinde ve genel sağkalımda geniş bir spektrum ortaya çıkarmaktadır (5). Histopatolojik alt tip dışında anatomik yerleşim, organ komşuluğu ve invazyon özellikleri prognozu etkileyen faktörlerdir . Bu çalışmada anatomik yerleşimi bilateral mediastinal timik epitelyal tümörlerde, bilateral VATS kullanımı anlatılacaktır.

Metod – Hasta Seçimi: Merkezimizde Ocak 2002 ile Ağustos 2023 tarihleri arasında radyolojik görünümü sol frenik sinir invazyon şüphesi, sol pulmoner invazyon şüphesi bulunan ve unilateral yaklaşımın güvenli olmadığı düşünülen konvansiyonel sağ VATS ile rezeksiyona uygun olmayan ve miyastenia gravis nedeniyle takip edilen hastalar çalışmaya dahil edilmiştir.

Sonuçlar: Hastaların yaş, cinsiyet ve diğer demografik özellikleri, radyolojik görünümleri, preoperatif tanıları, toraks BT görüntüleme özellikleri ,PET-FDG-18 afiniteleri, postoperatif takip verileri toplandı. Bilateral VATS uygulanan 11 hasta çalışmaya dahil edildi. Hastaların yaş ortalaması 38 ± (18-53) olarak saptandı. Çalışma grubunda 5 erkek 6 kadın bulunuyordu. Hastaların tamamı miyastenia gravis nedeniyle takipliydi. Hastalarda operatif mortalite izlenmedi. Postoperatif ortalama yatış süresi 2.27 (± 0.64) gün olduğu,erken postoperatif dönemde 1 hastada nazokomiyal pnömoni olduğu görüldü. Ortalama drenaj miktarı 140.9 ml ± (73.5) olduğu görüldü.

Tartışma: Bilateral VATS timotimektomi onkolojik prensipler açısından diğer cerrahi gruplara benzerlik gösterirken; erken dren çekilme süresi, daha az postoperatif drenaj miktarı ve daha az komplikasyon oranları ile seçilmiş hastalarda ve tecrübeli merkezlerde güvenle uygulanabilen bir yöntemdir. Kesin sonuçlar için daha geniş hasta grupları ile, randomize ve prospektif çalışmalara ihtiyaç vardır.

Anahtar kelimeler: VATS, Thymoma, Minimaly invasive surgery

Kaynaklar

1- Rich AL. Epidemiology of thymoma. J Thorac Dis. 2020 Dec;12(12):7531-7535. doi: 10.21037/jtd-2019-thym-02. PMID: 33447443; PMCID: PMC7797839.

2- Siesling S, van der Zwan JM, Izarzugaza I, et al. Rare thoracic cancers, including peritoneum mesothelioma. Eur J Cancer 2012;48:949-60. 10.1016/j.ejca.2012.02.047

3- Chiappetta M, Lococo F, Pogliani L, Sperduti I, Tabacco D, Bria E, D'Argento E, Massaccesi M, Boldrini L, Meacci E, Porziella V, Nachira D, Congedo MT, Margaritora S. Masaoka-Koga and TNM Staging System in Thymic Epithelial Tumors: Prognostic Comparison and the Role of the Number of Involved Structures. Cancers (Basel). 2021 Oct 20;13(21):5254. doi: 10.3390/cancers13215254. PMID: 34771417; PMCID: PMC8582470.

4- Yen YT, Lai WW, Wu MH, et al. Thymic neuroendocrine carcinoma and thymoma are both associated with increased risk of extrathymic malignancy: a 20-year review of a single institution. Ann Thorac Surg 2011;91:219-25. 10.1016/j.athoracsur.2010.09.025

5- Aydiner A, Toker A, Sen F, et al. Association of clinical and pathological variables with survival in thymoma. Med Oncol 2012;29:2221-8. 10.1007/s12032-011-0101-z

Histopatolojik alt tip analizi

HystologicType		Frequency	Percent	Valid Percent	Cumulative Percent
Valid	B1	7	10.4	10.6	10.6
	B2	36	53.7	54.5	65.2
	B3	17	25.4	25.8	90.9
	A	2	3.0	3.0	93.9
	AB	4	6.0	6.1	100.0
	Total	66	98.5	100.0	
Missing	System	1	1.5		
Total		67	100.0		

Histopatolojik tip ve cerrahi seçimi

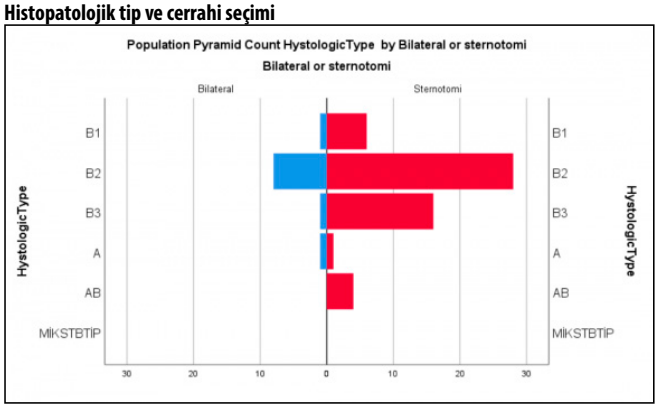

Trakea

S099

BENİNG TRAKEOÖZOFAGEAL FİSTÜLLERİN CERRAHİ TEDAVİSİ ; GAZİ ÜNİVERSİTESİ DENEYİMİ

Irmak Akarsu[1], İsmail Tombul[1], Mahir Fattahov[1], Muhammet Sayan[1], Ali Çelik[1], İsmail Cüneyt Kurul[1], Abdullah İrfan Taştepe[1]

[1]Gazi Üniversitesi Tıp Fakültesi, Göğüs Cerrahisi Anabilim Dalı, Ankara

Giriş: Benign trakeoözofageal fistüller (TÖF) nadir olarak görülmektedir ve en sık uzun süreli entübasyon sonrası (entübasyon tüpü kafının gereğinden çok şişirilmesi, entübasyon tüpü ile birlikte nazogastrik/ beslenme tüpü varlığı) meydana gelmektedir. Bununla beraber trakea veya özofagus cerrahisi komplikasyonu, granülomatoz mediastinal enfeksiyonlar, travma ve iatrojenik nedenlere bağlı olarak da gelişebilmektedir (1). TÖF hastaları sıklıkla tekrarlayan öksürük ve pnömoni öyküsü, açıklanamayan malnütrisyon ile prezente olmaktadırlar (2). TÖF'e bağlı trakeobronşiyal ağacın komplikasyonları morbidite ve mortalite riskini artırmaktadır (3). TÖF hastalarında önerilen tedavi şekli cerrahidir (4). Bu çalışmanın amacı kliniğimizde benign TÖF hastalarının cerrahi tedavisinin sonuçlarını değerlendirmektir.

Gereç ve Yöntem: Mart 2015 ve Haziran 2023 tarihleri arasında kliniğimizde tedavi edilen benign TÖF hastaları retrospek-

tif olarak değerlendirildi. Hastaların demografik özellikleri, yaş, cinsiyet; TÖF'ün nedenleri, hastanın weaning durumu, TÖF'ün boyutu, preoperatif değerlendirmede kullanılan yöntemler, cerrahi tekniği ve postoperatif dönem komplikasyonları incelendi.

Bulgular: Çalışmada TÖF nedeniyle opere edilen onaltı hasta incelenmiştir. Hastaların 10'u erkek ve 6'si kadındı. Yaş ortalamaları 48 ± 17 'dir. En çok izlenen nedenin entübasyon sonrası trakea yaralanması (n = 14) ve daha önceden geçirilen larenjektomi operasyonu (n=2) olduğu görüldü. Hastalar preoperatif dönemde toraks bilgisayarlı tomografi, bronkoskopi ve endoskopi ile değerlendirildi. Median TÖF uzunluğu 3,4 cm (1-5 cm) olarak ölçüldü. En çok kullanılan cerrahi yaklaşım servikotomi (n = 13) idi. 2 hastaya torakotomi, 1 hastaya servikosternotomi yapıldı. Sadece iki hasta mekanik ventilatöre bağlı iken opere edildi. Diğer hastalar ise weaning sonrası opere edildi. Hastaların %45'inde operasyon sonrası komplikasyon izlendi. Dört hasta, postoperatif dönemde tekrar TÖF izlenmesi nedeniyle, ikinci kez opere edildi. Bu hastaların ikisi postoperatif dönemde hayatını kaybetti.

Sonuç: TÖF'lerin cerrahi onarımı etkili bir tedavi yöntemi olsa da komplikasyonlar ile karşılaşılabilmektedir. Larenjektomi sonrası oluşan TÖF'lerin tedavisinde de aynı zamanda yüksek oranda komplikasyonlar gelişebilmektedir. Weaning öncesi opere edilen hastalar yüksek oranda mortalite ile ilişkili bulunmuştur.

Anahtar kelimeler: Trakeoözofageal Fistül (TÖF), Cerrahi, Tedavi, Weaning

Kaynaklar

1. Shen KR, Allen MS, Cassivi SD, Nichols FC 3rd, Wigle DA, Harmsen WS, Deschamps C. Surgical management of acquired nonmalignant tracheoesophageal and bronchoesophageal fistulae. Ann Thorac Surg. 2010 Sep;90(3):914-8; discussion 919. doi: 10.1016/j.athoracsur.2010.05.061. PMID: 20732517.
2. Hasan L, Sharma B, Goldenberg SA. Acquired Tracheoesophageal Fistulas: A Case Report and Review of Diagnostic and Management Challenges. Cureus. 2022 Mar 19;14(3):e23324. doi: 10.7759/cureus.23324. PMID: 35464543; PMCID: PMC9015068.
3. Shen K.R. Management of acquired nonmalignant tracheoesophageal fistula: Surgical pearls. J Thorac Cardiovasc Surg 2017;154:e123 0022-5223
4. Kim SP, Lee J, Lee SK, Kim DH. Surgical Treatment Outcomes of Acquired Benign Tracheoesophageal Fistula: A Literature Review. J Chest Surg. 2021 Jun 5;54(3):206-213. doi: 10.5090/jcs.21.012. PMID: 33975983; PMCID: PMC8181696.

Toraks BT: Trakea posterior membranöz duvar ve özofagus duvarındaki düzensizlik

Fiberoptik Bronkoskopi: operasyon öncesi değerlendirmede izlenen TÖF bulgusu.

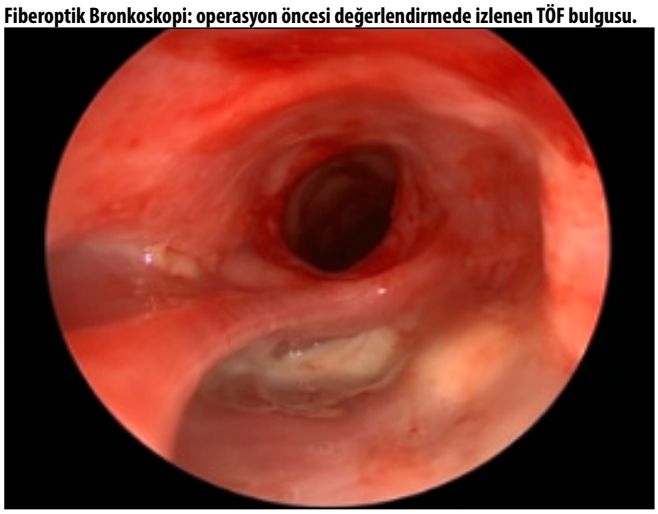

Trakea

S-100

TRAKEA STENOZ CERRAHİSİNDE CÜTANO-TRAKEAL GUİDE UYGULAMASI

Göktürk Fındık[1], Funda İncekara[1], Hakan Nomenoğlu[1], Serdar Acemoğlu[1]

[1]Atatürk Sanatoryum Eğitim Araştırma Hastanesi

Amaç: Trakeal stenozlar, göğüs cerrahisi alanında diğer hastalıklardan daha nadir görülmesi ve anatomik zorluklar sebebiyle, göğüs cerrahlarının kendilerini daha az güvende hissettikleri bir alandır. Trakea cerrahisinde zorlukları en aza indirebilmek için yapılacak her türlü kolaylaştırıcı yöntemler değerlidir.

Çalışma Planı: Mayıs 2019-Ocak 2022 tarihleri arasında toplam 24 trakeal stenoz hastasının 7 sinde (5 kadın, 2 erkek) navigasyon amaçlı guide tel ile cerrahiyi kolaylaştırıcı yöntem kullanılarak trakeal stenoz cerrahisi yapıldı.

Bulgular: Yaş ortalaması 48,8 di (32-75). 3 hasta da covid-19, 2 hasta da araç içi trafik kazası, 1 hasta da pnömoni ve 1 hasta epilepsi nöbeti sonrası post entübasyon trakeal darlık gelişmişti. Tüm hastalara preoperatif rijit bronkoskopi ile dilatasyon uygulandı. Ek olarak 2 hastaya kriyoterapi uygulandı. Tüm hastalara Toraks ve boyun tomografisi çekildi. Tüm hastalara trakeo-kütanoz guide yerleştirildi. Hastaların tümüne coller insizyonu, trakeal segment eksizyonu ve uc-uca anastamoz tekniği kullanıldı. Anastamoz devamlı sütur tekniği ile 3-0 emilebilir monofilaman materyal kullanıldı. Operasyon süresi ortalama 142.8 dakika idi(100-180).

Sonuç: Trakea cerrahisindeki her türlü yenilik değerlidir. Cerrahın daha rahat ve daha az stresli olması, postoperatif komplikasyonları ve daha da önemlisi cerrahinin başarısını artıracaktır. Trakea cerrahisinde cütano-trakeal guide uygulanması tüm bunları sağlama da etkilidir.

Anahtar kelimeler: Trakeal stenoz, uç uca anastomoz, navigasyon, guide

Trakea cerrahisinde cütano-trakeal guide uygulanması

Trakea cerrahisinde cütano-trakeal guide uygulanması

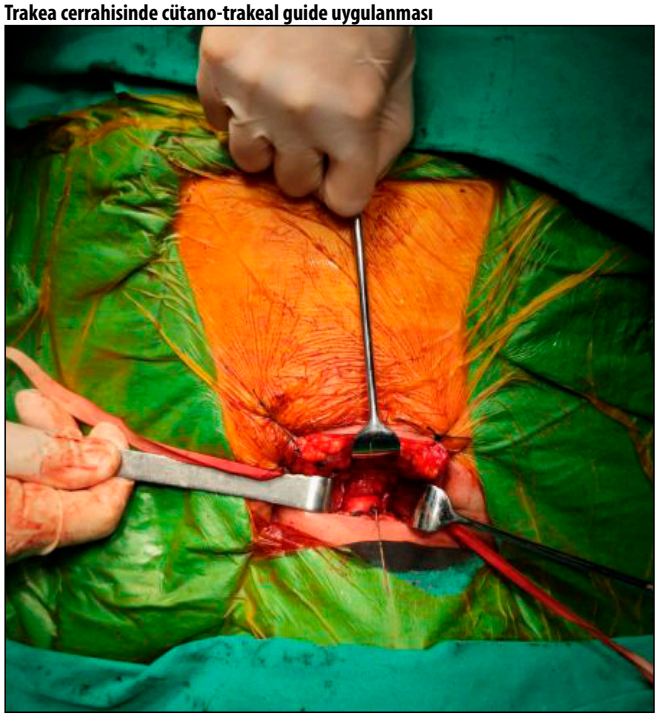

Trakea

S-101

TRAKEOBRONŞİAL STENT UYGULAMALARIMIZ: 21 OLGUNUN ANALİZİ

Bayram Metin[1], Zühal Şimşek[2], Mehmet Akif Ekici[1], Oğuzhan Turan[1], Mehmet Akif Tezcan[1], İbrahim Ethem Özsoy[1]

[1]Kayseri Şehir Hastanesi, Göğüs Cerrahisi Eğitim Kliniği. Kayseri
[2]Kayseri Şehir Hastanesi, Göğüs Hastalıkları Ve Yoğun Bakım Kliniği. Kayseri

Giriş: Hava yolu darlıklarında son dönemde stent kullanımında artış olmakla birlikte operabl hastalarda primer tedavi yöntemi olarak cerrahi tedaviler hala primer tedavi yöntemidir. Biz burada son 5 yıl içerisindeki stent uyguladığımız 21 olgumuzu demografik verileri, semptomları, stent çeşitleri, takip süreleri, stentin katkıları ve ek tedavi gerekip gerekmediği gibi verileri ile sunmayı amaçladık.

Materyal ve Metot: Ocak 2019-Ağustos 2023 tarihleri arasında toplam 21 hasta çalışmayadahil edildi. Hastalardan 12 (%57.1) si erkek, 9 (%42.9) u bayandı. Hastalarımızın yaş ortalaması 50.1 idi ve en genç hastamız 17 yaşında, en yaşlı hastamız ise 72 yaşında idi. En sık görülen semptomları nefes darlığı ve öksürük idi. 17 (%80) hastamızda trakeal düzeyde bir patoloji söz konusu iken 2 (%10) hastada sağ ana bronşial sistemde 2 (%10) hasta da sol ana bronşial sistemde patoloji mevcuttu. Olguların 10 (%47.7) tanesinde postentübasyon darlık, 6 (%28.5) tanesinde tümoral sebepler, 3 (%14.3) tanesinde sebebi bilinmeyen idiopatik darlık ve 2 (%9.5) tanesinde trakea-özefageal fistül söz konusu idi. 21 hastaya toplam 23 adet stent kullanılmıştır. Stentlerden 9 tanesi kaplı metalik düz stent, 1 tanesi, kaplı metalik Y stent, 8 tanesi silikon kum saati stent ve 5 tanesi silikon Y stent şeklinde idi. Alveolar sarkom tanılı bir hastanın darlığı başlangıçta üst paratrakeal alanda olduğu için bu hastaya ilk olarak kaplı düz trakeal stent konmuşken, hastalığının seyri aşamasında karinaya da invaze olması üzerine hastaya kaplı stentinin içinden geçilerek silikon Y stent yerleştirilmiştir. Bir hastamızda ise sol ana bronşta ve trakeada iki farklı idiopatik darlık olduğu için iki darlığa da kısa segment farklı kaplı metal stentlerin kullanımı gerekmiştir. Stent takılan 6 malign hastada onkolojik tedavilerine devam etme imkânı elde edilmiştir. Onkolojik tedavi gören hastalardan şu ana kadar üç tanesi kaybedilmişken, 3 tanesinde ise onkolojik tedaviye çok iyi bir yanıt alınarak darlık semptomları ortadan kalktığı için stentleri çekilerek takibe alınmışlardır. Benign darlığı olan 1 hasta ise takip sürecinde kardiyak problemleri nedeni ile kaybedilmiştir. Geri kalan hastalardan takip süresi 1 yılın üzerinde olan hastaların tamamının stentleri çekilmiş durumda iken diğerleri stentli şekilde takip edilmeye devam edilmektedir. Stent takılan hiçbir hastada takip sürecinde cerrahi uygulama ihtiyacına gerek kalmamıştır. Hastalarımızın en kısa 1 ay en uzun 72 ay ortalama 20.38 aylık bir takip süreçleri mevcuttur.

Sonuç: Stent uygulamasında stenti uygulayan göğüs cerrahı ve/veya göğüs hastalıkları uzmanı, anestezist ve yoğun bakım ekibinin deneyimli olmasını gerektiren multidisipliner bir yaklaşım zorunludur. Uygulamaların artması ile klinik tecrübelerin artması ve stent teknolojisindeki gelişmelerin etkisi ile önümüzdeki on yıllarda stent ile tedavilerin daha olumlu sonuçlarının ortaya çıkacağı kanaat'ındayız.

Anahtar kelimeler: Anahtar Kelimeler: Stent, Trakea, Bronkoskopi, Darlık

Kaynaklar

1.Cengiz Özdemir, Celalettin İbrahim Kocatürk, Levent Dalar. Trakeobronşiyal Stentler. Toraks Cerrahisi Bülteni 2017; 10: 7-13.

Kaplı stent uygulamasında balonla stentin açılması

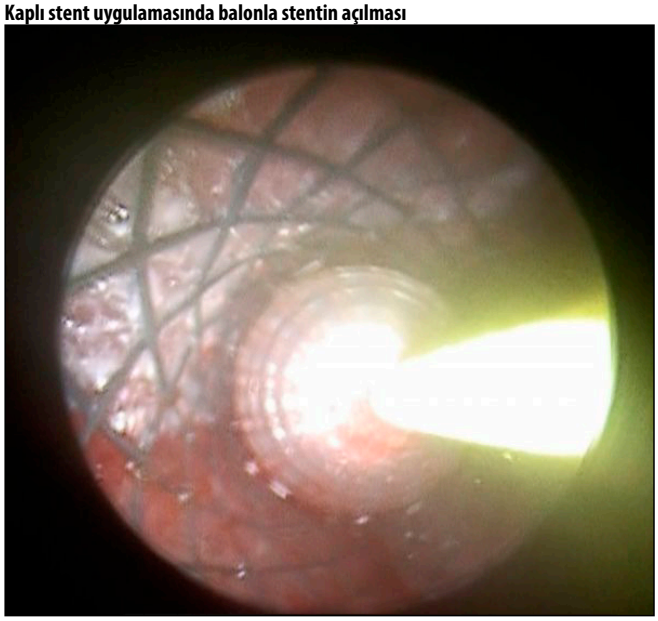

Trakeal kaplı stent

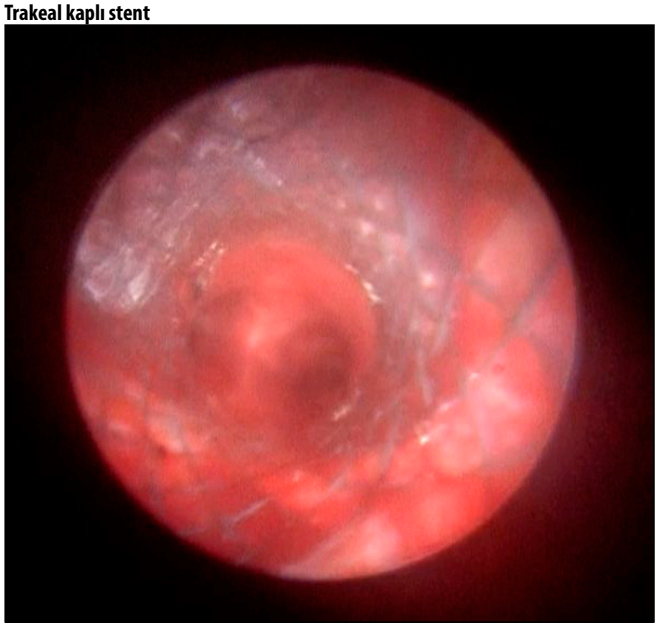

Trakeal y Stent

Traeak kaplı stent

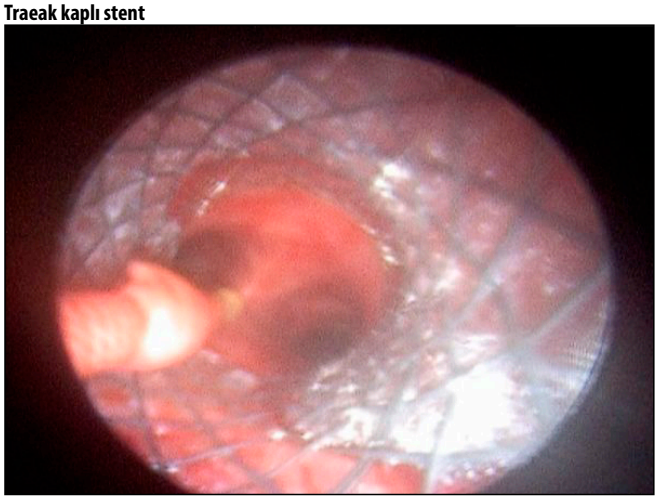

Sol pnömonektomi güdüğüne yönelik Y stent uygulamamız

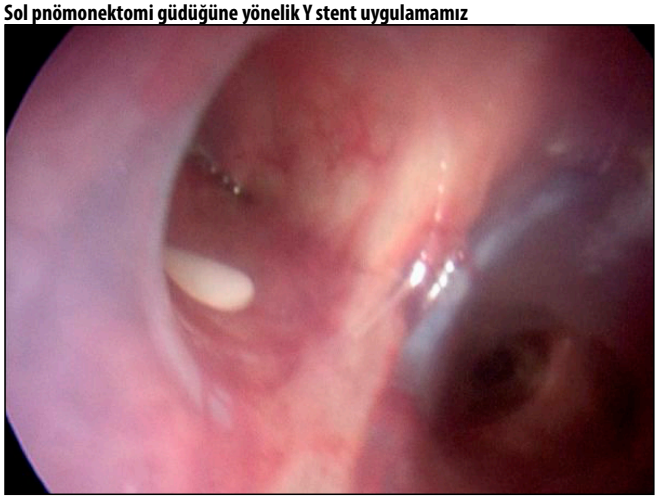

e-POSTER BİLDİRİLER

Travma

EP-001

KABURGA KIRIKLARINA SEKONDER GELİŞEN PNÖMONİNİN ERKEN TANISINDA İNFLAMASYON BELİRTEÇLERİNİN ROLÜ

İsmail Dal[1], Sedat Gülten[1]

[1]Kastamonu Eğitim Ve Araştırma Hastanesi

Amaç: Bu geriye dönük çalışmanın amacı, kaburga kırıklarına sekonder olarak gelişen pnömoninin erken tanısında inflamasyon markerlarının rolünü araştırmaktır.

Gereç ve Yöntem: Bu çalışma 2019 - 2022 tarihleri arasında Kastamonu Eğitim ve Araştırma Hastanesi acil servisine başvuran hastalar üzerinde yapılmıştır. Çalışmaya Toraks BT raporunda kaburga kırığı tespit edilen ve hastaneye yatış yapılan, hastane veritabanında hemogram verisi olan, 18 - 100 yaş aralığındaki hastalar dahil edilmiştir. Covid-19 enfeksiyonu tespit edilen, hemogram verisi bulunmayan, tetkik ve tedaviyi reddeden hastalar çalışmadan dışlanmıştır. Hastalara ait ilk başvuru esnasında, 24 saat sonra ve 48 saat sonra alınan kan testleri, radyolojik görüntüler ve epikriz raporları analiz edilmiştir. Pnömoni tanısı konulan ve konulmayan hastalara ait veriler istatistiksel olarak karşılaştırılmıştır.

Bulgular: Dahil etme kriterlerini karşılayan 117 erkek ve 38 kadın olmak üzere toplamda 155 hasta çalışmaya dahil edilmiştir. 11 hastada pnömoni gelişmiştir. 2 hasta eksitus olmuştur. Çalışmamızda ilave her kaburga kırığında pnömoni riskinin %38 arttığı ve 48. saatteki IG değerinin 0.06'dan büyük olması durumunda pnömoni riskinin 9.4 kat arttığı tespit edilmiştir. Ayrıca çalışmamızdaki ROC eğrileri incelendiğinde 48. saatteki IG sayısının pnömoni tanısında %75 sensitivite ve %88 spesifite ile iyi sonuçlar verdiği gözlendi (cut off: 0.055, AUC: 0.827, p=0.002).

Sonuç: Çalışmamızda elde ettiğimiz sonuçlar, kaburga kırığına sekonder gelişen pnömoninin erken tanısında immatür granülositlerin etkin olduğunu göstermektedir.

Anahtar kelimeler: rib fracture, pneumonia, immature granulocytes, crp.

Tablo 1. Pnömoni bağımsız belirteçlerinin lojistik regresyon analizi

	Univariate Analysis		*Multivariate Analysis*	
Variables	OR (95% CI)	P	OR (95% CI)	P
Charlson Score	1.487 (1.018-2.173)	0.040	1.434 (0.929-2.213)	0.104
Fractured Ribs	1.345 (1.054-1.717)	0.017	1.385 (1.035-1.852)	0.028
CRP (mg/L)	1.016 (1.001-1.031)	0.035	1.009 (0.990-1.028)	0.373
IG# (48H) ($\times 10^9$/L) > 0.06	11.905 (2.899-48.893)	0.001	9.441 (1.865-47.797)	0.007

Akciğer / Plevra – Nononkolojik

EP-003

İNSİDENTAL OLARAK SAPTANAN BİR SERVİKAL AKCİĞER HERNİASYONU OLGUSU

Nilay Embel[1], Timuçin Alar[1]

[1]Çanakkale Onsekiz Mart Üniversitesi Tıp Fakültesi Göğüs Cerrahisi Anabilim Dalı

Giriş: Akciğer hernileri ağırlıklı olarak interkostal aralıktan travmaya sekonder olarak gelişmektedir (1). Akciğer parankiminin servikal bölgeden herniasyonu ise oldukça nadir gözlenmektedir (2). Bu yazımızda insidental olarak tespit edilen tek taraflı servikal akciğer hernisi (SAH) olgusu sunulacaktır.

Olgu: 62 yaşında erkek hasta Endokrinoloji Anabilim Dalı tarafından zorlu ekspiryum sırasında tek taraflı servikal bölgede şişlik nedeniyle konsülte edildi. Hastanın özgeçmişinde insülin bağımlı diabetes mellitus (DM), kronik obstrüktif akciğer hastalığı (KOAH) tanıları mevcuttu. Vital bulguları; kan basıncı 110/70 mmHg, nabız 85/dk ritmik, ateşi 36,6°C, solunum sayısı 28/dk, oda havasında SpO_2 %95. Fizik muayenesinde, inspeksiyonda zorlu ekspiryum sırasında sağ supraklavikuler alanda yaklaşık 10x10 cm çaplı şişlik izlendi (Şekil 1). Oskültasyonda, bilateral tüm zonlarda ronküs duyuldu. Toraks bilgisayarlı tomografisinde (BT) ise sağ supraklavikuler bölgede akciğer kupulasının supraklavikuler bölgeye herniye olduğu izlendi (Şekil 2). Olguda valsalva manevrası sırasında servikal bölgede hassasiyet olmaması ve ekspiryum sonunda herninin kaybolması akciğer inkarserasyonu ekarte edildi. Hastaya cerrahi bir girişim uygulanmadı.

Tartışma: SAH, temelde akciğer parankiminin toraks sınırlarını aşarak servikal bölgeye protrüze olmasıdır. SAH'ların gelişiminde kupula hizasında bulunan parietal plevra ve endotorasik fasyanın kalınlaşmasıyla oluşan Sibson fasyasındaki defektlerin önemli bir rol oynadığı savunulmaktadır (2).

SAH tanısıyla bildirilen olguların tıbbi özgeçmişlerinde genellikle kronik öksürük ve zorlu ekspiryum manevralarına neden olan astım ve KOAH gibi hastalıkların varlığı rapor edilmiştir (3).

SAH'ların tanısında inspeksiyon kadar radyolojik görüntülemelerinde rolü mevcuttur. Valsalva manevrası sırasında PA grafide ve Toraks BT'de paratrakeal hava sütunu varlığı en önemli radyolojik bulgusudur (4). Toraks BT'de inspiryum sonunda elde edilmiş görüntülerden oluşmasına rağmen sağ akciğer kupulasının sola göre daha süperiorda izlenmesi bizi SAH tanısına yaklaştırdı.

SAH'larda cerrahi endikasyon olarak akciğer inkarserasyonu varlığı savunulmaktadır. Akciğer inkarserasyonunun en önemli muayene bulgusu valsalva manevrası sırasında gelişen servikal hassasiyet ve herninin inspiryumda tamamen kaybolmamasıdır (3,4). İnkarserasyon gelişmesi durumunda ise videotorakoskopik olarak akciğerin toraksa çekilerek herni kesesinin rezeksiyonu ve defektin onarımı uygulanmaktadır (5). Olgumuzda inkarserasyon bulgusu olmaması nedeniyle cerrahi girişim planlanmamıştır.

Sonuç olarak SAH kronik öksürük ve zorlu ekspiryum gibi intratorasik basıncı artıran manevralar nedeniyle görülmektedir. Tanıda valsalva manevrası altında inspeksiyon ve radyolojik görüntüleme yapılması önem taşımaktadır. SAH'larda en önemli cerrahi müdahale endikasyonu akciğer inkarserasyonudur.

Akciğer hernileri ağırlıklı olarak interkostal aralıktan travmaya sekonder olarak gelişmektedir (1). Akciğer parankiminin servikal bölgeden herniasyonu ise oldukça nadir gözlenmektedir (2). Bu yazımızda insidental olarak tespit edilen tek taraflı bir servikal akciğer hernisi (SAH) olgusu sunulacaktır.

62 yaşında erkek hasta hastanemiz Endokrinoloji Anabilim Dal tarafından Anabilim Dalımıza zorlu ekspiryum sırasında tek taraflı servikal bölgede şişlik nedeniyle konsülte edildi. Hastanın özgeçmişinde insülin bağımlı diabetes mellitus (DM), kronik obstrüktif akciğer hastalığı (KOAH) tanıları mevcuttu. Vital bulguları; kan basıncı 110/70 mm Hg, nabız 85/dk ritmik, ateşi 36,6°C, solunum sayısı 28/dk, oda havasında SpO2 %95.

Fizik muayenesinde, inspeksiyonda zorlu ekspiryum sırasında sağ supraklavikuler alanda yaklaşık 10x10cm çapında şişlik (akciğer hernisi) (Sekil 1). Oskültasyonda, bilateral tüm zonlarda ronküs duyuldu. Radyolojik görüntülemelerde posterior-anterior (PA) akciğer grafisinde anlamlı bir özellik saptanmadı (Sekil 2). Toraks bilgisayarlı tomografisinde (BT) ise sağ supraklavikuler bölgede akciğer kuppulasının supraklavikuler bölgeye herniye olduğu izlendi. (Sekil 3). Olguda valsalva manevrası sırasında servikal bölgede hassasiyet olmaması ve ekspiryum sonunda her-

ninin kaybolması akciğer inkarserasyonu ekarte edildi. Hastaya cerrahi bir girişim uygulanmadı.

SAH, temelde akciğer parankiminin toraks sınırlarını aşarak servikal bölgeye protrüze olmasıdır. Genellikle SAH asemptomatik küçük boyutlu parankimal protrüzyonlardir. SAH' ların gelişiminde kuppula hizasında bulunan parietal plevra ve endotorasik fasyanın kalınlaşmasıyla oluşan, Sibson fasyasındaki defektlerin önemli bir rol oynadığı savunulmaktadır. Buna ek olarak çesitli yayınlarda subsantimetrik boyutlara ulaşabilen apikal parietal plevral defektlerin SAH gelişimine yol açabileceği bildirilmiştir (2).

SAH tanısıyla bildirilen olguların tıbbi özgeçmişlerinde genellikle kronik öksürük ve zorlu ekspiryum manevralarına neden olan astım ve KOAH gibi hastalıkların varlığı rapor edilmiştir (3). Olgumuzun tibbi özgeçmişinde de KOAH mevcuttu.

Literatürde SAH'lar olgu sunumu ya da küçük olgu serileri şeklinde bildirilmiştir. Bu yayınlarda SAH'larin genellikle olguların istirahat halinde yapılan fizik muayenede tespit edilmesinin zor olduğu ve klinik şüphe halinde hastalara valsalva manevrası eşliğinde inspeksiyon yapmanın tanıyı kolaylaştırabileceği bildirilmiştir (4). Olgumuzda da hastanın KOAH nedeniyle spontan olarak yaptığı zorlu ekspiryum manevrası sırasında SAH tespit edilebilmiştir.

SAH'ların tanısında inspeksiyon kadar radyolojik görüntülemelerinde rolü mevcuttur. Ancak fizik muayenede olduğu gibi radyolojik görüntülemelerin de valsalva manevrası altındayken yapılmasının tanıyı kolaylaştıracağı savunulmaktadır (3,4). Valsalva manevrası sırasında PA grafide ve Toraks BT'de paratrakeal hava sütunu varlığı en önemli radyolojik bulgusudur (4). Olgumuzun radyolojik görüntüleri inspiryum sonunda elde edildiği için PA grafide herhangi bir herni bulgusuna rastlanmadı. Ancak Toraks BT'de inspiryum sonunda elde edilmiş görüntülerden oluşmasına rağmen sağ akciğer kuppulasının sola göre daha süperiorda izlenmesi bizi SAH tanısına yaklaştırdı. Hastada inkarserasyon bulgusu olmaması nedeniyle ek görüntüleme planlanmadı.

SAH'larda cerrahi endikasyon olarak akciğer inkarserasyonu varlığı savunulmaktadır. Akciger inkarserasyonunun en önemli muayene bulgusu valsalva manevrası sırasında gelişen servikal hassasiyet ve herni defektinin inspiryumda tamamen kaybolmamasidir (3,4). İnkarserasyon gelişmesi durumunda ise videotorakoskopik olarak akciğerin toraksa herni kesesinin rezeksiyonu ve defektin onarımı uygulanmaktadır (5). Olgumuzda inkarserasyon bulgusu olmaması nedeniyle cerrahi girişim planlanmamıştır.

Sonuç olarak SAH kronik öksürük ve zorlu ekspiryum gibi intratorasik basıncı artıran manevralar nedeniyle görülmektedir. Tanıda valsalva manevrası altında inspeksiyon ve radyolojik görüntüleme yapılması önem taşımaktadır. SAH' larda en önemli cerrahi müdahale endikasyonu akciğer inkarserasyonudur.

Kaynaklar

1. De Vries SEN, Arts MP, Van Huijstee PJ. Intercostal lung herniation; a rare complication after mini-transthoracic approach (TTA) for thoracic disc herniation. Two case reports and review of literature. Eur Spine J. 2022;31(12):3708-3712. doi: 10.1007/s00586-021-07023-8.
2. Galetta D, Serra M, Spaggiari L. Small pleural holes of the apical parietal pleura: an unknown precursors of cervical lung hernia and association with primary spontaneous pneumothorax. J Thorac Dis. 2023;15(4):2355-2358. doi: 10.21037/jtd-22-1722.
3. Ranu H, Jackson M. Apical lung herniation. Thorax. 2011;66(8):740. doi:. 10.1136/thx.2010.156240.
4. McAdams HP, Gordon DS, White CS. Apical lung hernia: radiologic findings in six cases. AJR Am J Roentgenol. 1996; 167(4):927-30. doi: 10.2214/ajr. 167.4.8819385.
5. Jheon S, Lee EB, Joon JY, Chang BH, Lee J, Kim KT. Thoracoscopic repair of cervical lung hernia, The Journal of Thoracic and Cardiovascular Surgery. 2002;124(5): 1030-1031. doi: 10.1067/mtc.2002.125689.

Anahtar kelimeler: Akciğer, herniasyon, KOAH

Şekil 1. A. Hastanın sağ servikal bölgesinin istirahat görüntüsü. B. Hastanın sağ servikal bölgesinin zorlu ekspiryum sırasındaki görüntüsü.

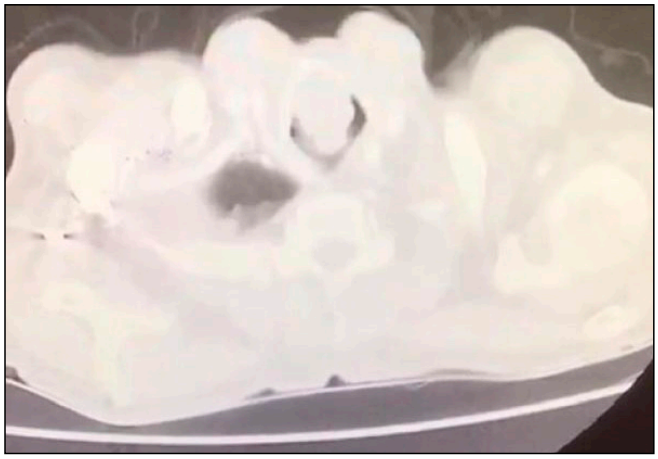

Şekil 2. Hastanın sağ akciğer kuppulasının supraklavikuler bölgeye herniasyonunun Toraks BT kesiti.

Mediyasten

EP-004

MEDİASTİNAL PATOLOJİLERİN DEĞERLENDİRİLMESİNDE EBUS DENEYİMLERİMİZ

Selma Mine Kara Apaydın[1], Ahmet Oral[2], Fatih Gürler[3]

[1]*Eskişehir Şehir Hastanesi*
[2]*Erciyes Üniversitesi Tıp Fakültesi*
[3]*Acıbadem Kayseri Hastanesi*

Giriş-Amaç: Mediastinal lenfadenopati saptanan hastalarda; EBUS ve mediastinoskopi ile kanser evrelemesi yapılabilmekte veya sarkoidoz, lenfoma gibi hastalıkların tanısı için lenf nodu örneklemesi yapılabilmektedir. Mediastinoskopi mediastinal patolojilerde kullanılan altın standart cerrahi teknik olarak bilinmekle birlikte EBUS, minimal invaziv olması, sedasyonla işlemin gerçekleştirilebiliyor olması, tanı oranının yüksek olması yakın zamanda tercih edilmekte olan yöntem haline gelmiştir. Tanı konulmamış mediastinal patolojik boyutlu lenf nodu olan, peribronşial yerleşimli kitlesi olup endobronşial uzanım göstermeyen, primeri farklı malignite olup çekilen PET-CT de mediastinal yüksek tutulumlu lenf nodu olan, akciğerde kitlesi olup evreleme amaçlı preoperatif lenf nodu örnekleme yapılması planlanan hastaları çalışmaya dahil ederek elde ettiğimiz sonuçları sunuyoruz.

Eylül 2019 - Haziran 2023 tarihleri arasında, 18-95 yaş aralığında 73 erkek, 44 kadın toplam 117 hasta çalışmaya dahil edildi. Retrospektif olarak hastaların verileri tarandı, EBUS'un tanısal doğruluğu %94,8 olarak değerlendirildi. 45 hastada reaktif

yapıda benign lenf nodu, 10 hastanın primeri farklı organ malignitesi olup metastatik lenf nodu, 23 hastada akciğer kanseri olup mediastinal metastatik lenf nodu, 20 hastada sarkoidoz, 5 hastada tüberküloz, 2 hastada lenfoma, 6 hastanın peribronşial yerleşimli kitlesinden biyopsi ile tanı, 6 nondiagnostik EBUS materyali olarak değerlendirildi. Erken evre akciğer kanserinde benign lenf nodu saptanan hastalar opere edildi. Postoperatif lenf nodu diseksiyonunda lenf nodlarının reaktif karakterde olduğu görüldü. Akciğer ya da akciğer dışı malignitelerde metastatik lenf nodu saptanan hastalar onkolojik tedavi seçenekleri için yönlendirildi. Granulomatoz lenf nodu saptanan hastalar yapılan ek tetkikler sonrası tüberkuloz ya da sarkoidoz tanısı alarak göğüs hastalıkları tarafından tedaviye alındı. Nondiagnostik hastalardan 2 hastada mediastinoskopi ile doğrulama yapıldı ve lenf nodu yapıları reaktif olarak değerlendirildi, 4 hastanın takiplerinde lenf nodunun gerilemesi ve ek patoloji bulunmaması ile benign olduğu teyit edildi. Uygun endikasyonda yer alan hastalar EBUS işlemi planlanarak anestezi tarafından değerlendirildi. İşlem derin sedasyon altında veya genel anestezi eşliğinde 111 hastada LMA , 6 hastada endotrakeal tüp yardımı ile solunum desteği sağlanarak gerçekleştirildi. 3 hasta nazofarengeal malignite nedeniyle opere ve trakeostomili idi. EBUS-TBİA işlemi için konveks prob ve 22 G endobronşial aspirasyon iğnesi kullanıldı. İşlem sonrası tüm hastalar extübe edilerek servis veya yoğun bakımda takip edildi. İşleme bağlı major komplikasyon izlenmedi. Minör komplikasyon olarak 7 hastada işlem sonrası 2-3. saatte medikal tedavi ile sonlanan hemoptizi görüldü. Gözlem sonrası 1.günde tüm hastalar taburcu edildi. Patoloji sonuçları ile uygun tedavi planına alındı.

Mediastinal patolojilerin tanımlanmasında kullanılan EBUS-TBİA faydalı ve yeterli bir örnekleme metodudur. İşlem esnasında Doppler USG görüntülemesi de kullanılabilmekte, iğne boyu sonografik ölçümle ayarlanabilmekte, peribronşial yerleşimli vasküler yapılar korunarak kontrollü biyopsi alınmasına olanak sağlanmaktadır. Uygun merkezde tecrübeli ekiplerce yapılan işlem maliyet/etkinlik açısından faydalı bulunmaktadır. Tecrübe geliştikçe işlem süresinin kısalması, patolojik açıdan yeterli parça alınması sağlanmakta, anestezik ilaçlara maruziyet ve yan etkileri azaltılarak taburculuk süreci ve normal hayata dönüşün hızlanması sağlanabilmektedir.

Kaynaklar

1. Kikuchi, E, Yamazaki, K, Sukoh, N, et al. Endobronchial ultrasonography with guide-sheath for peripheral pulmonary lesions. Eur Respir J 2004; 24:533.
2. Navani N, Lawrence DR, Kolvekar S, et al. Endobronchial ultrasound-guided transbronchial needle aspiration prevents mediastinoscopies in the diagnosis of isolated mediastinal lymphadenopathy: a prospective trial. Am J Respir Crit Care Med 2012; 186:255.
3. Wang L, Wu W, Hu Y, Teng J, Zhong R, Han B, Sun J. Sonographic Features of Endobronchial Ultrasonography Predict Intrathoracic Lymph Node Metastasis in Lung Cancer Patients. Ann Thorac Surg. 2015; 100:1203-9.
4. Nakajima T, Anayama T, Shingyoji M, Kimura H, Yoshino I, Yasufuku K. Vascular image patterns of lymph nodes for the prediction of metastatic disease during EBUS-TBNA for mediastinal staging of lung cancer.J Thorac Oncol. 2012;7(6):1009-14.

Anahtar kelimeler: Mediastinal hastalıklar, endobronşial ultrason, lenf nodu

Sarkoidoz

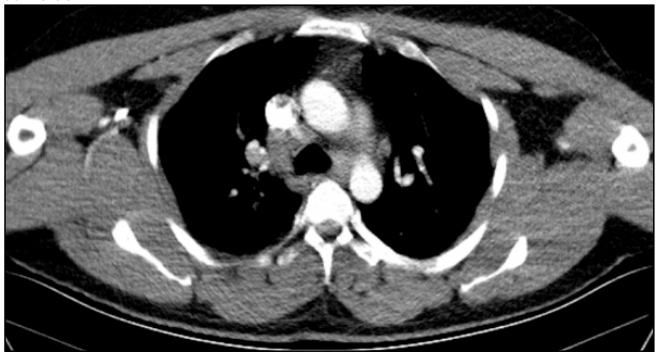

Küçük hücreli akciğer karsinomu

Göğüs Duvarı

EP-005

NADİR GÖRÜLEN GÖĞÜS DUVARI YERLEŞİMLİ HİDATİK KİST OLGUSU

Damla Hasgül[1], Tibet Uğur Kurak[1], Mehmet Oğuz Köksel[1]

[1]Mersin Üniversitesi Göğüs Cerrahisi Ana Bilim Dalı

Giriş-Amaç: Kist hidatik çoğunlukla Echinococcus granulosusun neden olduğu endemik bir helmintik hastalık olup tarım ve hayvancılığın yaygın olduğu ülkelerde görülmektedir. Karaciğerden sonra ikinci sıklıkla akciğer etkilenmektedir. Ekstrapulmoner yerleşim alanları ise mediasten, plevral boşluk, perikard, diyafram, göğüs duvarı ve kemikler olabilmektedir. Göğüs duvarı tutulumunda yumuşak doku, sternum ve kostalar etkilenebilmektedir. Kemik tutulumu nadir olarak görülmektedir. Çalışmamızda nadir olarak görülen kosta kaynaklı kist hidatik olgusunu tartıştık. 20 yaşında kadın hasta, yaklaşık 1 aydır olan ve kademeli olarak büyüyen sağ göğüs duvarında kitlesel lezyon şikayeti nedeniyle kliniğimize başvurdu. Yapılan muayenede sağda yaklaşık 9.-10.kostalar ile arka aksiler hat kesişiminde kistik-kitlesel özellikte lezyon görüldü. Çekilen Toraks BT'de (Bilgisayarlı Tomografi) toraks sağ posterolateral duvarda kistik karakterde kitle saptandı. Ayırıcı tanıda kistik kemik tümörleri ve kist hidatik düşünüldü. Ardından hasta operasyona alındı, kistik kitlesel lezyonun 10. kostayı tamamen destrükte ettiği 6×9 cm boyutunda olduğu tespit edildi. 9. ve 11. kostalarda ise kronik basıya bağlı korteklerinde incelme olduğu görüldü. Lezyon destrüksiyona neden olduğu kostanın sağlam sınırlarını içerecek şekilde çevre kas dokuları ile birlikte enblok olarak çıkarıldı. Göğüs duvarında oluşan defekt metilmetakrilat ve prolen mesh ile kapatıldı. Alınan materyalin histopatolojik inceleme sonucu kist hidatik ile uyumlu olarak geldi. Postop takibinde komplikasyon gelişmeyen hasta 4. günde servisimizden taburcu edildi.

20 yaşında kadın hasta, yaklaşık 1 aydır olan ve kademeli olarak büyüyen sağ göğüs duvarında kitlesel lezyon şikayeti nedeniyle kliniğimize başvurdu. Yapılan inspeksiyonda sağda yaklaşık 9.-10.kostalar ile arka aksiler hat kesişiminde görülen lezyonun, muayenede kistik-kitlesel özellikte olduğu görüldü. Laboratuar incelemelerinde crp ve wbc değerleri normal aralıkta bulundu.

Dış merkezde çekilen Toraks Magnetik Rezonans'ında(MR) sağda göğüs duvarında multikistik lezyon görülmesi üzerine hastaya kliniğimizde toraks bilgisayarlı tomografi(BT) planlandı. Çekilen BT'de toraks sağ posterolateral duvarda akciğer parankimini komprese eden 6x9 cm boyutunda duvarında kalsifikasyonlar izlenen septalı kistik karakterde lezyon izlenmiştir. Kitlenin sağ 9.kosta posteriorunu inferiordan aşındırdığı, sağ 10.kosta posteriorunda destrüksiyon ve deformasyona yol açtığı görülmüştür. Öncelikle 10.kostadan kaynaklanabileceği düşünülmüştür.

Bunun üzerine genel anestezi altında lezyonun total eksizyonunun yapılması planlanmıştır. Preoperatif hazırlıklar sonrası hasta genel anestezi altında operasyona alınmıştır. Toraks duvarında 9.-10. kostalar üzerine yerleşen lezyon üzerinden insizyon açılarak cilt, cilt-altı ve kas tabakaları geçilerek lezyona ulaşıldı. Kistik kitlenin 10.kostayı tamamen destrükte ettiği, deformasyona neden olduğu ve yaklaşık 6*9 cm boyutunda olduğu tespit edildi. 9. ve 11.kostalarda ise kronik basıya bağlı kortekslerinde incelme görüldü. Deformasyon olan kostanın anteriorunda periostal alan hazırlanarak kosta kesildi ve plevral aralığa girilerek mevcut kistik lezyonun akciğer parankimi ile bağlantılı olmadığı görüldü. Kist hidatik ayırıcı tanısı olan lezyonun etrafı, çevre dokuları korumak amacıyla hipertonik serum ile ıslatılmış kompreslerle çevirildi. Destrükte olan kosta posteriora kadar çevre yapılardan disseke edilerek sağlam sınıra kadar ulaşıldı. Kistin posterior kısımda incelerek perfore olduğu alanlarda multiple sayıda kız veziküle ulaşıldı. Bu veziküller toplanarak histopatolojik inceleme amacıyla ayırıldı. Disseksiyon kistin bütünlüğü korunarak ilerletildi. Kistik kitlesel lezyon, destrüksiyona neden olduğu kostanın sağlam sınırlarını içerecek şekilde çevre kas dokuları ile birlikte enblok olarak çıkarıldı. Çevre dokular betadinle ve hipertonik NaCl ile temizlendi. Parankim ve plevral aralık tekrar değerlendirildi. Kistik lezyon olmadığı saptandı. Nüksü önlemek amacıyla plevral boşluk ve parankimal yüzey hipertonik NaCl ile irige edildi.

Göğüs duvarında oluşan defektin metilmetakrilat ve prolen mesh ile kapatılması planlandı. Toraks dreni yerleştirildikten sonra defekte uygun protez hazırlanarak mesh yardımı ile çevredeki sağlam kosta ve kaslara prolen süturlar ile sabitlendi. Ardından cilt, cilt-altı ve kaslar uygun şekilde kapatılarak operasyon sonlandırıldı.

Postop takibinde komplikasyon gelişmeyen hasta postop 4. günde servisimizden taburcu edilmiştir.

Toraks Tomografisi

Toraks Magnetik Rezonans

Histopatolojik inceleme

Cerrahi ile yapılan kistik rezeksiyon sonrası yapılan histopatolojik inceleme sonucu hidatik kist olarak elde edilmiştir.

Kist hidatik hâlâ ülkemizde özellikle hayvancılığın yaygın olduğu İç ve Doğu Anadolu bölgelerimizde bir sağlık problemi olmaya devam etmektedir.

Portal dolaşım yoluyla ara konak canlının organlarında hastalık oluşturabilmektedirler. Bazı tutulum alanları nadir olarak görülmektedir. Örneğin çalışmamızda belirttiğimiz kostal tutulum ile seyreden kist hidatik vakaları %6 oranında görülmektedir.

Tanıda Akciğer grafisi ve BT ön planda yardımcı olmaktadır; ağırlıklı olarak patolojik kırıklar, kortikal incelme, kemik destrüksiyonu ve ekspansiyonu, çevre dokuların bası altında kalması izlenmektedir.

Hastamızın Toraks BT bulguları da benzer özellikte olup, kist duvarında kalsifikasyonlar izlenen septalı yapıda olduğu, komşuluğundaki kostada destrüksiyon ve deformasyona yol açtığı görülmüştür.

Organ tutulumlu kist hidatik vakalarında olduğu gibi kostal hidatik kistlerde de, hastalar kistin büyümesine bağlı semptomlarla başvurabilmektedirler. Örneğin literatüre bakıldığında öksürük ve nefes darlığı şikayetleri ile başvuran 36 yaşında erkek hastada 1.kostada yerleşen ve destrüksiyon, ekspansiyona yol açan ekstraparankimal hidatik kist görülmüştür.

Göğüs kafesinin sol tarafında ağrı şikayeti ile gelen 9 yaş erkek hastada sol 5.kosta lateral yerleşimli kostayı destrükte eden 4*3,5 cm boyutunda hidatik kist saptanmıştır.

Ayırıcı tanıda göğüs duvarının benign kistik lezyonları akla gelmektedir. Örneğin; kemikte ağrı ve deformitelere yol açan fibröz displazi gibi.

Kosta hidatik kistinde temel tedavi cerrahidir.

Kist hidatik olgularında nadir görülen odakların varlığını ve bu olguların farklı tanılarla karışabileceğini vurgulamak amacıyla bu olgu sunumu hazırlandı. Literatür bilgileri eşliğinde değerlendirildiğinde kosta tutulumlu kist hidatik olgularının nadir olduğunu görmekteyiz. Ayırıcı tanıda benign kistik kemik tümörleri akla gelmektedir. Tanı sürecinde görüntüleme yöntemleri kullanılmakla birlikte atipik yerleşimli kist hidatik olgularında tipik görüntüleme sonuçları elde edilemeyebilir. Bu nedenle tanı ve tedavide cerrahi yöntemler önem kazanmaktadır. Sonuç olarak, nadir olmasına rağmen kosta kaynaklı hidatik kistler mutlaka hatırlanmalıdır.

Kaynaklar

Burgos R., Varela A. Et al. Pulmonary Hidatidosis:Surgical Treatment and Follow-up of 240 Cases. Eur J Cardio-thoracic Surg. 1999; 16: 628-635.

Çelik A., Turanlı M., Kutun S., et al. Unusual location of hydatid cyst: Soft tissue mass in the neck: Case report. Eur Arch Otorhinolaryngol 2006;263:1147–1150.

Demir H.A., et al. Primary Hydatid Cyst of the Rib Mimicking Chest Wall Tumor:a Case Report. Journal of Pediatric Surgery. 2010; 45:2247-2249.

Dilege Ş., Aksoy M., Okan I., et al. Hydatid cystic disease of the soft tissues with pulmonary and hepatic involvement:Report of a case. Surg Today 2003;33:69–71.

Djuricic S. Et al. Cystic echinococcosis in children — The seventeen-year experience of two large medical centers in Serbia. Parasitol Int 2010;59:257-61.

Eliçora A., Sezer H.F. Pulmoner Hydatid Cyst Surgical Treatment, Single Center Experience. Acta Medica Nicomedia,2023; 6(2): 285-289.

Faber D., Best L.A., Militianu D., Ben Nun A. Thoracic outlet syndrome caused by hydatid cyst of the first rib-rare but important. Indian Journal of Surgery,2010; 72(6): 485-487.

Katılmış H., Öztürkcan S., Özdemir I., et al. Primary hydatid cyst of the neck. Am J Otolaryngol Head Neck Med Surg. 2007;28:205–207.

Kavukcu S., Kilic D., Tokat A.O., et al. Parenchyma-preserving surgery in the management of pulmonary hydatid cysts. J Invest Surg. 2006;19:61–68.

Kuzucu A., Soysal Ö., Özgel M., Yoloğlu S. Complicated hydatid cysts of the lung: Clinical and therapeutic issues. Ann Thorac Surg. 2004;77:1200–1204.

Meteroğlu F., Çalışkan A., Şahin A., Öztürk B., Oruç Menduh. Atipik Yerleşimli Hidatik Kist Olguları. Journal of Clinical and Experimental Investigations. 2013;4(3):352-355.

Metin B., Genç N., Arıbaş O.K., Arıbaş E.T. Akciğer Kist Hidatiğinin Komplikasyonu Plevral Kist Hidatik: Olgu Sunumu. Bozok Tıp Dergisi.2012; 2(3): 55-58.

Sayek İ., Tırnaksız M.B., Doğan R. Cystic Hydatid Disease: Current Trends in Diagnosis and Management. Surg Today. 2004;34:987-96.

Schoenau E., Rauch F. FibrousDysplasia. Horm Res. 2002; 57(2):79-82.

Şanlı A., Önen A., Karapolat S. Et al. Social Factors Associated with Pulmonary Hydatid Cyst in Aegean, Turkey. Afr Helath Sci. 2011;11:82-85

Tilkan O., Uysal S., Gökçe M. Hidatik Kist Hastalığı. Batı Karadeniz Tıp Dergisi. 2018; 2(1): 153-159.

Tüzün M, Hekimoğlu B. CT findings in skeletal cystic echinococcosis. Acta Radiol. 2002;43(5):533–538.

Ülkü R., Eren N., Çakır Ö., et al. Extrapulmonary intrathoracic hydatid cysts. Can J Surg. 2004; 47(2):95-98.

Yazıcı Ü., Karaoğlanoğlu N. Akciğerin Hidatik Kist Hastalığının Cerrahi Tedavisi. Türk Göğüs Cerrahisi Derneği. Göğüs Cerrahisi Kitabı. 2013; 987-995.

Anahtar kelimeler: Hidatik kist, Göğüs duvarı, Kosta

Aksiyel ve koronal reformat Toraks MR

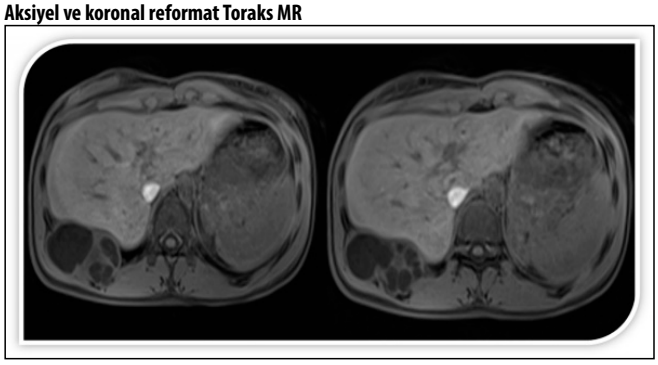

Aksiyel ve koronal reformat Toraks BT

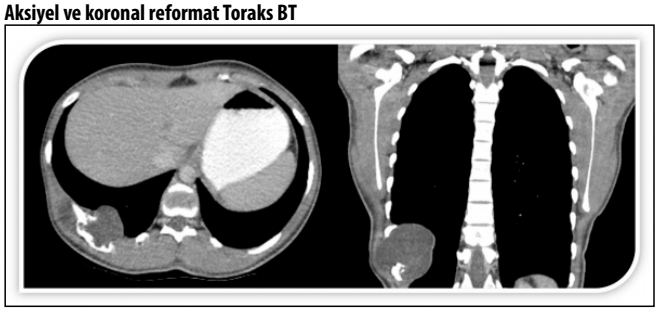

Kistin makroskopik görüntüsü

Mediyasten

EP-006

SUPRASTERNAL ÇENTİK YERLEŞİMLİ DERMOİD KİST: TÜRKİYE'DEN ERİŞKİN OLGU

Eylem Yentürk[1], **Tüzel Saygın**[2]

[1]*Lüleburgaz Devlet Hastanesi Göğüs Cerrahisi Kliniği, Kırklareli*
[2]*Lüleburgaz Devlet Hastanesi Tıbbi Patoloji Kliniği, Kırklareli*

Giriş-Amaç: Boyun orta hat şişliklerine yol açan hastalıklardan olan dermoid kist, iyi huylu konjenital tümördür. Türkiye'den bilebildiğimiz kadarıyla erişkinde suprasternal çentik yerleşimli ilk dermoid kist olgusunu raporluyoruz.

İki yıldır artan boyun şişliği ve yutkunma zorluğu şikâyeti ile 19 yaşındaki kadın hasta göğüs cerrahisi polikliniğimize başvurdu. Fizik muayenede boyun orta hattı ile suprasternal çentik kesişiminde ele gelen, yutkunma ile yer değiştirmeyen, yumuşak ve ağrısız kitle mevcuttu. Lezyon genel anestezi altında Collar insizyonla en-blok olarak çıkarıldı ve histopatolojik incelemesinde kıl barındıran dermoid kist olduğu belirlendi.

Dermoid kistler üç germ tabakasından dokular barındırabilir. Suprasternal alan kistin nadir bir başvuru bölgesidir ve Türkiye'de ilk kez 2008 yılında bir çocukta belgelenmiştir. Dermoid kistler nadir görülen boyun kitleleri olsa da orta hat lezyonlarının ayırıcı tanısında mutlaka akılda tutulmalıdır.

Dermoid kistlerin benign konjenital tümörler olduğu bilinmektedir. Yaşamın erken dönemlerinde ektodermal ve mezodermal dokularda gelişir. Vakaların %70'ine beş yaş altı çocuklarda rastlanır (1). Mayo Clinic serilerine göre baş-boyun bölgesindeki dermoid kistler tüm vücuttaki vakaların yalnızca %6,9'unu oluşturmaktadır (2). Suprasternal yerleşimli ilk vaka 1974 yılında bildirilmiştir (3). Yetişkinlerde yaygın olarak bulunmadıkları için tanı aşamasında gözden kaçabilirler. Türkiye'den az sayıda olgu bildirilmiş olsa da erişkinde suprasternal çentik yerleşimli ilk dermoid kist olgusunu raporluyoruz.

İki yıldır artan boyun şişliği ve yutkunma zorluğu şikâyeti ile 19 yaşındaki kadın hasta göğüs cerrahisi polikliniğimize başvurdu. Fizik muayenede boyun orta hattı ile suprasternal çentik kesişiminde ele gelen, yutkunma ile yer değiştirmeyen, yumuşak ve ağrısız kitle mevcuttu. Ultrasonografide 3 cm'lik kistik lezyon olduğu saptandı. Toraks bilgisayarlı tomografi görüntülemesine göre trakea önünde yer alan lezyon, suprasternal çentik düzeyinden superior mediasten girişine kadar izlendi (Resim A). Lezyon genel anestezi altında Collar insizyonla en-blok olarak çıkarıldı ve histopatolojik incelemesinde kıl barındıran dermoid kist olduğu belirlendi (Resim B, C, D). Hasta ameliyat sonrası 3. günde komplikasyonsuz taburcu edildi. Kontrollerde mevcut semptomlarının tamamen kaybolduğu görüldü.

Dermoid kistler üç germ tabakasından dokular barındırabilir. Özellikle kıl folikülleri, yağ bezleri, ter bezleri, kıkırdak, kemik, kas, solunum epitellerine sık rastlanır. Suprasternal alan kistin nadir bir başvuru bölgesidir ve Türkiye'de ilk kez 2008 yılında bir çocukta belgelenmiştir (4). Vaka için ön tanılarımızdan biri de superior mediasten ile ilişkili olabilecek triglossal kistti. Total eksizyon sağlamak adına sternotomi yaklaşımı da cerrahi stratejilerimiz arasında bulunmaktaydı.

Bu raporda boyun orta hat bölgesinde yetişkinlerde nadir görülen dermoid kist olgusu sunulmaktadır. Dermoid kistler orta hat lezyonlarının ayırıcı tanısında akılda tutulmalıdır.

Kaynaklar

1- Choi JS, Bae YC, Lee JW, Kang GB. Dermoid cysts: Epidemiology and diagnostic approach based on clinical experiences. Arch Plast Surg. 2018;45(6):512-516. doi:10.5999/aps.2018.00017

2- New GB, Erich JB. Dermoid cysts of the head and neck. Surg Gynecol Obstet 1937;65:48–55.
3- Katz AD. Midline dermoid tumors of the neck. Arch Surg. 1974;109(6):822-823. doi:10.1001/archsurg.1974.01360060088024
4- Ciftci I, Sert A, Odabas D, Kocaoglu C, Kayacetin S. A rare suprasternal cystic neck mass in a pediatric patient: epidermoid cyst. Otolaryngol Head Neck Surg. 2008;139(5):733-734. doi:10.1016/j.otohns.2008.07.011

Anahtar kelimeler: Dermoid Kist, Sternum, Cerrahi

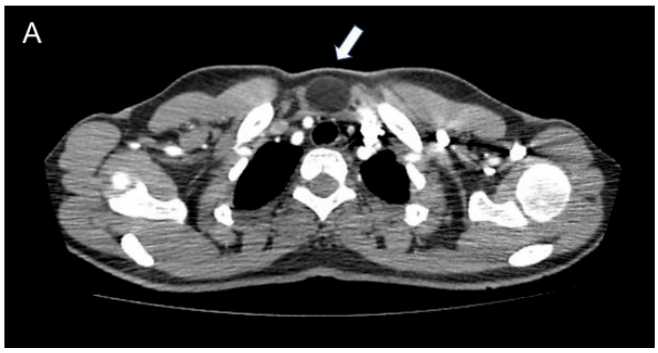

Resim A. Suprasternal düzeyde bulunan kistik lezyonun bilgisayarlı tomografi görüntüsü.

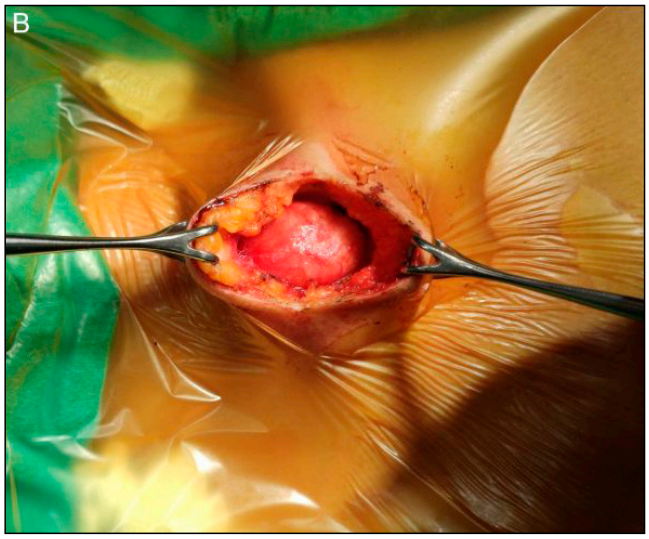

Resim B. Olgunun peroperatif görüntüsü.

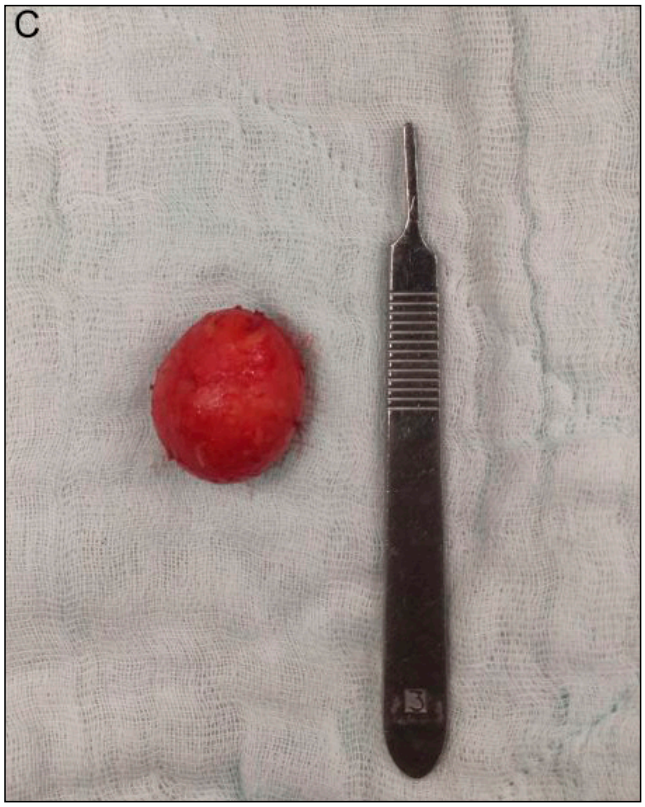

Resim C. Postoperatif kistik kitlenin görüntüsü.

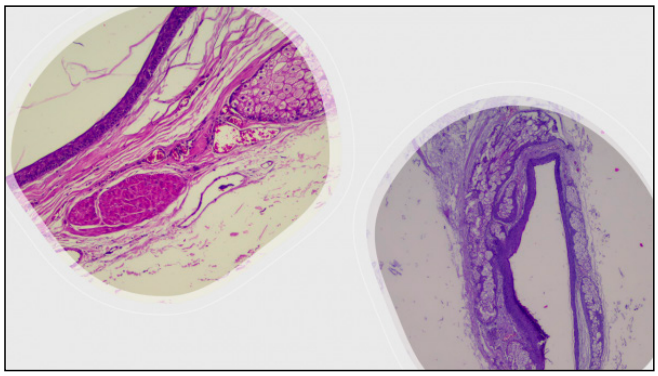

Resim D. Lezyonun mikroskobik görüntüleri.

Trakea

EP-007

BENİGN TRAKEAL STENOZDA RİJİD BRONKOSKOPLA MEKANİK ABRAZYON UYGULANAN HASTALARIN RETROSPEKTİF DEĞERLENDİRİLMESİ

Mustafa Gültekin[1], Hıdır Esme[1], Oğuzhan Madıoğlu[1]
[1]*Konya Şehir Hastanesi*

Giriş-Amaç: Amaç:Trakeal stenoz, sıklıkla uzamış entübasyonun(Entb) ve trakeostominin(Trao), trakea lümenini %50'den fazla daraltması olarak kabul edilen ve yaşamı tehdit eden klinik bir durumdur. En sık nedeni uzamış entübasyondur.Rijid bronkoskopiyle(RB) dilatasyon sonrasında yapılan mekanik abrazyon işleminin, ek invaziv girişimleri azaltıp azaltmayacağını araştırmayı amaçladık.

Gereç ve yöntemler:Göğüs Cerrahisi kliniğimizde Ocak 2020 ve Temmuz 2023 arasında benign trakeal stenoz nedeni ile başvuran 19 hasta dahil edildi.Retrospektif olarak veriler hastane otomasyon sistemi ve arşivinden elde edilerek analiz edildi. Hastaların 7'si kadın, 12'si erkek(yaş ortalaması 50.7)ve 1 hafta içinde taburcu edildi. 5 hastada komorbit hastalık yokken, diğerlerinde mevcuttu.17'sine RB ile dilatasyon ardından mekanik abrazyon(DvMA) uygulandı. 2 hastada solunum yetmezliği devam ettiği için, DvMA uygulanmadan stent yerleştirildi. Mekanik abrazyonu, RB'nin son havalandırma deliği açıkta kalacak şekilde sarı flasterle en az iki kat olacak şekilde sararak uyguladık(-Resim1). Entb etyolojilerinin trafik kazası 6, Covid 5, KOAH'a bağlı solunum yetmezliği 4 ve yüksekten düşme, epilepsi nöbeti, kardiyak arrest, guatr birer hastada vardı. Entb süresi ortalama 23,3 gündü. Ekstübasyondan sonra en sık klinik hepsinde dispne ve 16'sında stridor eşlik etmesiydi ve kliniğin başlama süresi ortalama 8.1 gündü. 5 hastada Trao mevcuttu. En uzun süre entübe hasta ekstübe edilemedi ve 2 kez DvMA'dan sonra Trao uygulandı. Trao bir hastamızda DvMA rağmen yeterli cevap alınamaması üzerine trakeal rezeksiyon uygulandı. 14 hastamızdan 4'üne sadece DvMA yeterli olur iken, takipte stenoz nüksü olan 10 hastamıza stent uyguladık. 4 hastamıza ortalama 1 defa DvMA uygulanırken, diğer on hastamıza uygulama sayısı 2,5 idi(rESİM2). Entb süreleri kıyaslandığında stent takılmayan hastaların 9.2 gün, stent uygulananların ise ortalama 25 gün entübe olduğunu saptadık. Entb süresi uzadıkça stent endikasyonun arttığı görüldü. Ayrıca Entb süresi kısa olan hastalarda gelişen stenoz için DvMA yeterli olmasına rağmen,stent uygulananlarda bu uygulama sayısının arttığını tespit ettik.Extübasyondan sonra şikayetlerin başlama süresi sadece DvMA yapılan 4 hastada 1.75 gün iken, DvMA sonrası stent uygulanan 10 hastada 11,2 gün olması dikkat çekiciydi.Extübe edilen hastaların dispne şikayetlerinin dikkatle takip edilmesi ve en kısa sürede tanıya gidilmesi,ileri dönemde yapılacak daha kapsamlı tedavi işlemlerini azaltacağı düşüncesindeyiz.Ayrıca Entb süresinin uzamasının DvMA başarısını düşürdüğü görüldü. Trao'lu 5 hastanın, 2'sine DvMA sonrası stent, 1 hastaya trakeal rezeksiyon, 2'sine Trao ile tedaviye devam edidi. Trao yapılan hastaların dilatasyona tam cevap vermediği görüldü.Trakeanın aşırı travmatize olması ve yapı bütünlüğü bozulduğundan,cerrahi rezeksiyon uygulanmasının daha iyi olacağı kanaatindeyiz.

Sonuç: DvMA'nın erken dönemde uygulanmasının stent veya cerrahiyi azaltacağı veya geciktirebileceği kanaatindeyiz.

Anahtar kelimeler: Trakeal stenoz, Mekanik abrazyon, Rijid bronkoskopi

Resim 1. Mekanik abrazyon için hazırlanmış Rijid bronkoskop

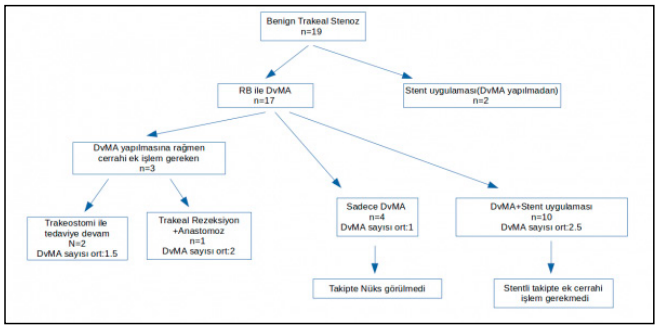

Travma

EP-008

NEREDE ? NE ZAMAN ? DEPREMDE GÖĞÜS CERRAHİSİ.

Çağlayan Atakan Bilgin[1], **Alper Avcı**[1], **İsmail Can Karacaoğlu**[1], **Suat Gezer**[1], **Cemal Özçelik**[1]

[1]*Çukurova Üniversitesi Tıp Fakültesi Göğüs Cerrahisi A.d.*

Giriş-Amaç: Deprem anında göğüs cerrahisinin rolü, özellikle travmatik göğüs yaralanmalarının tedavisi ve acil müdahalelerde kritik bir yer tutar. Acil tıbbi durumlar, doğru ve hızlı cerrahi müdahale gerektirir.

Mortalite ve morbiditeyi azaltmak için, deprem öncesi, deprem sırası ve sonrasında yapılması gereken planlama ve hazırlıklar büyük önem taşır. Sağlık kuruluşlarının deprem senaryolarına göre eğitilmesi, acil müdahale ekiplerinin koordinasyonunun sağlanması ve tıbbi kaynakların etkin kullanımı, uygun, etkin ve işleyen bir sevk zincirinin oluşturulması olumsuz sonuçların minimize edilmesine yardımcı olabilir.

Sağlam hastaneler, depremde yaralanan ve travmatize olan hastaların tedavisi için güvenli alanlar sağlar. Bu hastaneler, acil cerrahi müdahalelerin yanı sıra, psikolojik destek, rehabilitasyon ve uzun vadeli bakım imkanları sunarak hastaların kapsamlı ihtiyaçlarını karşılar.

Amaç: bu çalışma ,deprem gibi yıkıcı doğal afetler ve olağanüstü durumlarda göğüs cerrahinin önemi, nerede, ne zaman, ne şartlarda çalıştığı ve bu doğal afet sırasındaki kliniğimizin tecrübelerini aktarmak amacıyla gelecekteki bu gibi durumlar için kaynak niteliği taşıması için hazırlanmıştır.

Deprem felaketinde kendisi de boşaltılıncaya kadar sevk hastanesi olarak çalışan, hastanemize başvuran deprem ilişkili yaklaşık 4500 hastadan yatarak tedavi edilen 1982 hastanın dosyaları retrospektif incelendi.Göğüs cerrahisi kliniğince girişim, konsültasyon, takip ve tedavisi yapılan 18 yaşından büyük 181 hasta çalışmaya dahil edildi.

Çalışmanın sonuçlarına göre hastaların büyük kısmı hasta enkaz altında kalmış ve depremin yıkıcı etkisine maruz kalmıştır. Enkaz altında kalma süresi ortalama 40,21 saat olarak belirlenmiştir. Aynı zamanda hastaların bir kısmı deprem anında bina dışına çıkmalarına rağmen çeşitli travmalara maruz kalmışlardır. Hastalar hakkındaki detaylı bilgi tablo-1 de gösterilmiştir.

Kadınlar (%51,4) ve erkekler (%48,6) arasında benzer oranda etkilenmiştir. Travma tipleri incelendiğinde, 127 hastanın künt travma sonucu yaralandığı, 9 hastanın penetran yaralanma ve 7 hastanın inhalasyon yanığı ile etkilendiği görülmektedir. Bu sonuçlar, deprem travmasının farklı formlarıyla karşılaşılabileceğini ve çeşitli acil tıbbi müdahalelerin gerekli olabileceğini göstermektedir. Göğüs cerrahisi kliniği olarak 79 tüp torakostomisi, 2

bronkoskopi, 1 göğüs duvar stabilizasyonu uygulanmış, ayrıca, göğüs tüpü ile sevk edilmiş 65 hasta ve diğer bölümlerce cerrahi uygulanan 13 hastanın takipleride yapılmıştır. Kliniğimiz akademik personelince resmi görevlendirme dışında gönüllü olarak deprem bölgesine gidilerek ilk basamak acil müdahalelere katkı sağlanmıştır.

Deprem gibi yıkıcı doğal afetler ve olağanüstü durumlarda kritik öneme sahip olan birimlerin önceden hazırlıklı olmaları ve yeterli sayıda personel bulundurmaları , acil durum planlarının gözden geçirilmiş olmasının yanında çalışan bir sevk zinciri ve bu planların hazırlıkların uygulanabileceği sağlam bir hastanenin ne kadar mühim olduğu tarafımızca acı bir şekilde tecrübe edilmiş bulunmaktadır.

Bu araştırma, depremin yarattığı etkileri anlamak ve afetler sırasında etkili tıbbi müdahale stratejileri geliştirmek amacıyla önemli bir adımdır. Veriler, deprem öncesi hazırlık, hızlı ve koordineli acil müdahale ve toplumun farkındalığını artırma önlemlerinin hayati önemini vurgulamaktadır. Bu çalışma, gelecekteki afetlere daha iyi hazırlanmak ve travmatik yaralanmaların etkilerini en aza indirmek amacıyla önemli bir kaynak olarak hizmet edebilir.

Kaynaklar

Hastanemize Başvuran Deprem İlişkili Yaklaşık 4500 Hastadan Yatarak Tedavi Edilen 1982 Hastanın Dosyaları Retrospektif İncelendi.

Anahtar kelimeler: Deprem, Travma, Sevk, Göğüs Cerrahi.

Enkaz Altı

Deprem Adana

Göğüs Tüpü

Tablo 1. Hastaların travma , müdahale, genel takip özellikleri.

	N	%	MEAN
Yaş			ORT:47(18-88)
Kadın	93	0,514	
Erkek	88	0.486	
Enkaz altında kalma durumu	35 Enkaz altında kalmamış		
	146 Enkaz altında kalmış.		
Enkaz altında kalma saati	(En az bir en çok 226 saat)		40,21 SAAT
Travma oluşma biçimi	127 Künt		
	9 Penetran		
	7 İnhalasyon yanık		
	38 Künt penetran		
Ek yaralanma	İzole göğüs 52		
	Göğüs+ekstremite 50		
	Göğüs+baş boyun 22		
	Göğüs+batın 16		
	Göğüs+spinal 17		
	Multiple 24		
Göğüs kafesi kemik travma	86 Kemik fraktürü yok		
	1 Tek kot fx(fraktür)		
	3 Tek kot fx + spinal fx		
	1 Tek kot fx + skapula fx		
	1 Tek kot fx + clavicula fx		
	1 Spinal fx +skapula fx		
	1 Skapula fx		
	45 Multiple kot fx		
	13 Multiple kot fx+ spinal		
	2 Multiple kot fx+clavicula+spinal		
	2 Multiple kot fx+skapula		
	3 Multiple kot fx+spinal+skapula		
	14 Spinal		
	4 Clavicula		
	1 Sternum		
	3 Not alınmamış.		
Crush	101 Crush +		0,558
	80 Crush -		0,442
Akciğer travma durumu	43 Kontüzyon izole		
	7 Kontüzyon +pnömotoraks(ptx)		
	5 Kontüzyon +hemotoraks		
	7 Kontüzyon + ptx+ hemotoraks		
	27 İzole ptx		
	2 Hemopnömotoraks		
	15 İzole hemotoraks		
	2 Flail chest		
	3 Not alınmamış		
	70 Acil radyopatoloji saptanmamış		
Tedavi şekli	79 Tüp torakostomi ya da primer sütürasyon		
	2 Bronkoskopi		
	1 Göğüs duvarı stabilizasyonu		
	16 Diğer bölümlerce opere		
Yatış taburcu ex	3 İzinsiz terk		0,0662(Mortalite)
	31 Acilden tbc		
	91 Servis yatış		
	41 Yoğun bakım		
	12 Ex 3 sevk(2 zorunlu)		

Akciğer / Plevra – Onkolojik

EP-009

NADİR GÖRÜLEN BİR KALITSAL BÜLLÖZ AKCİĞER HASTALIĞI:BİRT-HOGG-DUBE SENDROMU

Reyhan Ertan[1], **Sezer Aslan**[2], **Ceyhun Pasayev**[1], **Korkut Bostancı**[1]

[1]*Marmara Üniversitesi Pendik Eğitim Ve Araştırma Hastanesi*
[2]*Şırnak Devlet Hastanesi*

Giriş-Amaç: Giriş: Birt-Hogg-Dubé sendromu (BHDS), Folliculin genindeki mutasyonların neden olduğu kutanöz fibrofolikülomlar, pulmoner kistler ve renal hücreli karsinom üçlüsü ile tanımlanan nadir otozomal dominant kalıtılan sendromdur. BHDS'nin klinik özelliklerinde büyük fenotipik değişkenlik vardır ve hastaların büyük çoğunluğu asemptomatik seyretse de cilt, pulmoner veya böbrek bulgularının herhangi bir kombinasyonu ile başvurabilirler.

BHDS'li yetişkin hastaların %80'inden fazlasında, toraks bilgisayarlı tomografi (BT) taramasında bilateral pulmoner kistler görülür. Bu yazımızda konservatif ve cerrahi yaklaşımla takip ettiğimiz 4 olgu sunuyoruz.

• 53 yaş erkek hasta tarafımıza 1 haftadır olan nefes darlığı şikayeti ile başvurdu. Özgeçmişinde hipertansiyon ve bilateral renal taş, pulmoner kist öyküsü mevcut. Takiplerinde etiyoloji araştırılması sırasında yapılan cilt biyopsisinde fibrofoliküloma/trikodiskoma raporlanması üzerine BHDS tanısı koyulmuş. Hastanın ailesinde de pulmoner kist öyküsü mevcut. Toraks BT'de pnömotoraks izlenen hastaya tüp torakostomi uygulandı (Resim 1-2).

• 47 yaş kadın hasta dış merkezden nüks pnömotoraks ile tarafımıza yönlendirildi (Resim 3). Özgeçmişinde 15 yıl önce geçirilmiş nefrolitotomi ve fibroepitelyal polipektomi öyküsü olan hastanın patolojisi trikodiskoma/fibrofolikuloma olarak sonuçlanması üzerine BHDS tanısı koyulmuş. Cilt lezyonları da Resim 4'de gösterilen hastaya sağ VATS büllektomi (Resim 5) ve 3 yıl sonra sol VATS büllektomi yapıldı.

• 56 yaş kadın hasta daha önce 2 kere pnömotoraks nedeniyle hastane yatışı ve 1 kere tüp torakostomi öyküsü mevcut. Göğüs ağrısı şikayeti ile poliklinik başvurusu olan hastanın kontrol tetkiklerinde pnömotoraks izlenmesi üzerine tedavisi konservatif olarak yapıldı. Hastanın eski toraks tomografisinde bilateral kistik lezyonlar görülmektedir. Özgeçmişinden cilt biyopsisi ile BHDS tanısı koyulduğu, çocukları ve erkek kardeşinde de benzer akciğer lezyonlarının olduğu öğrenildi.

• 38 yaş aktif şikayeti olmayan erkek hasta aile öyküsünde BHDS olması üzerine kontrol amacıyla başvurdu. Hastanın toraks tomografisinde parankimal hava kistleri ve posterior mediastende trakea komşuluğunda hava kisti görüldü (Resim 6). Hastanın takiplerine devam edilmektedir.

Sonuç: BHDS'de bilateral pulmoner kistler görülmekte olup tedavi planında hastanın kliniği ve tekrarlayan atakları değerlendirilir. Tekrarlayan ataklar olması durumunda cerrahi tedavi önemli bir seçenektir. Fakat parankimal deformitenin devam edeceği düşünüldüğünde konservatif yöntemler, sağlıklı parankimin korunması ve hastanın uzun dönemde pulmoner fonksiyonel kapasitesini korumak için ön planda düşünülebilir.

Kaynaklar

daccord c,good jm,morren ma,bonny o,hohl d,lazor r. Birt -hogg-duve syndrome . eur respir rev. 2020 sep 17;29 (157):200042. doi:10.1183/16000617.0042-2020. PMID:32943413; PMCID:PMC9489184.

Anahtar kelimeler: Birt-Hogg-Dubé sendromu

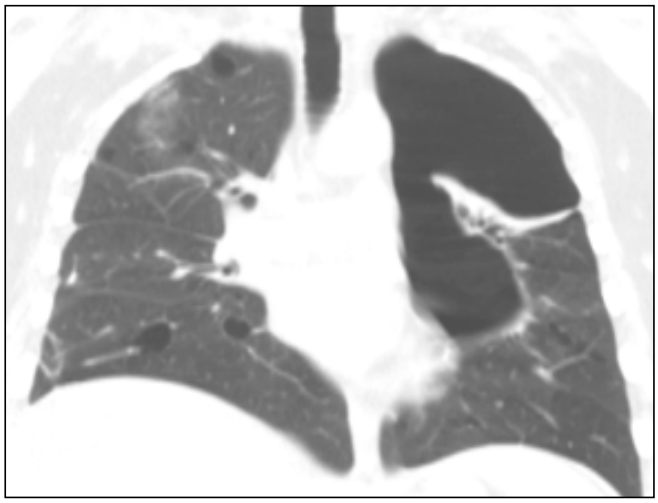

Resim 1

Resim 2

Resim 4

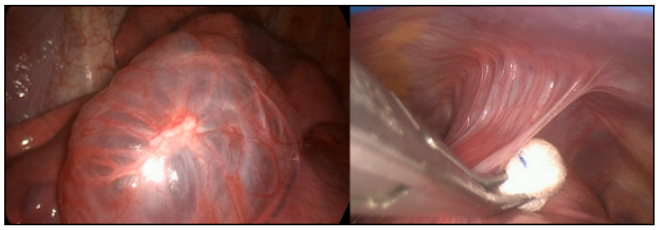

Resim 5

Resim 6

Akciğer / Plevra – Onkolojik

EP-010

NEOADJUVAN TEDAVİ SONRASI OPERE EDİLEN AKCİĞER KANSERLİ HASTALARDA PROGNOSTİK FAKTÖRLERİN KARŞILAŞTIRILMASI

Dilvin Özkan[1], Muhammet Sayan[1], Irmak Akarsu[1], Aykut Kankoç[1], Şevki Mustafa Demiröz[1], Ali Çelik[1], Olgun Kadir Arıbaş[1], Abdullah İrfan Taştepe[1], İsmail Cüneyt Kurul[1]

[1]Gazi Üniversitesi Tıp Fakültesi Hastanesi Göğüs Cerrahisi Ad

Giriş-Amaç: Akciğer kanseri ülkemizde kadın-erkek cinsiyetinde ve her yaş grubunda yıllık yeni vaka sayısı olarak ilk sıradadır. Evreleme ve preoperatif değerlendirmeden sonra erken evre küçük hücreli dışı akciğer kanserinde en uygun tedavi seçeneği cerrahi rezeksiyondur. İleri evre akciğer kanserinde ise multimodal tedavi rejimleri ile cerrahi mümkündür. Bu çalışmada kliniğimizde neoadjuvan tedavi sonrası akciğer ameliyatı uygulanan hastaların verileri geriye dönük olarak incelenerek sağkalımı etkileyen faktörlerin araştırılması amaçlanmıştır.

Etik Komisyonu onayını takiben neoadjuvan tedavi sonrası ameliyat uygulanan hastaların verileri geriye dönük olarak incelendi. Analizler SPSS ile yapıldı. Kategorik değişkenler n ve % ile, numerik değişkenler normal dağılımlar için ortalama/standart sapma, çarpık dağılımlar için ortanca ve dağılım (minimum-maksimum) şeklinde verildi. Numerik verilerde dağılım normalliği histogram ve Kolmogorov-Smirnov yöntemleri ile belirlendi. Genel sağkalım Kaplan-Meier yöntemi ile, gruplar arasındaki sağkalım Log-Rank ve Cox-regresyon yöntemleri ile hesaplandı. Patolojik evrelemede sağkalım ile ilişkili tümör çapının eşik değeri ROC analizi ile belirlendi. Çalışmalar %95 güven aralığında yapıldı. Çift yönlü p değeri hesaplandı; p değerinin <0,05 olması istatistiksel olarak anlamlı kabul edildi.

Çalışmamızda genel sağkalım için kötü prognostik faktörler; 65 yaştan büyük olmak, tedaviye rağmen progrese olan tümör, tümör çapının 2,65 cm'den büyük olması, inkomplet rezeksiyon,

8.TNM evrelemesine göre evre 1'den daha yüksek tümör evresi idi. Cinsiyet, tümör histopatolojisi, neoadjuvan tedavi protokolü, viabl tümör varlığı, persistan N2 varlığı ve uygulanan cerrahi tipin sağkalımla anlamlı ilişkisi tespit edilemedi.

Literatürde neoadjuvan tedavi sonrası opere edilen akciğer kanseri olgularını inceleyen serilerde,cinsiyet ve yaş değişkeninin prognostik etkisiyle ilgili çeşitli görüşler mevcuttur. Çalışmamızda erkek hastalarda sağkalım daha kötü saptansa da gruplar arasındaki fark anlamlı değildi. 65yaştan büyük hastalarda neoadjuvan tedavi sonrası uygulanan akciğer rezeksiyonunda genel sağkalım anlamlı olarak kötü bulundu. Hasta seçiminde yaş önemli bir prediktif değerdir. Sağkalım ve KHDAK-histopatolojik alt tip ilişkisini inceleyen çalışmalar incelendiğinde genel kanının sağkalımla histopatolojinin anlamlı ilişkisi olmadığı yönünde görülmüştür; sonucumuz benzerdir. Çalışmamızda neoadjuvan tedaviye rağmen progrese olan hastalarda sağkalım anlamlı olarak kötü bulunmuştur. Serimizde progresyon oranı %3olup literatüre göre düşüktür. Literatürdeki oranlar genel onkoloji sonuçları olup o hastaların büyük bir kısmı cerrahiye aday olamamaktadır. Serimizdeki 3hastada çap ve invazyon anlamında lokal progresyon izlenmiş olup hastalar kemoterapi direnci nedeniyle olası progresyon ve inoperabilite gelişimini önlemek için opere edilmiştir. İndüksiyon tedavisi ile progresyon görülen hastalarda cerrahi sonrası sağkalım anlamlı olarak kötüdür.Neoadjuvan tedavi protokolünün yalnızca kemoterapi ya da kemoradyoterapi oluşu ile ilgili endikasyonlar için merkezler arasında çeşitli görüşler vardır. Çalışmamızda neoadjuvan kemoradyoterapi grubunda sadece indüksiyon kemoterapisi uygulanan gruba kıyasla sağkalım daha kötü idi; fakat fark anlamlı değildi. Neoadjuvan tedavi sonrası patolojik evrelemede spesmende viabl tümör hücresi olmaması iyi sağkalımla ilişkilendirilmiştir. Çalışmamızda viabl tümör olmayanlarda ortalama sağkalım minimal yüksek olsa da fark anlamlı değildi. Çalışmamızda patolojik yeniden evrelemede tümör çapının sağkalımı etkileyecek eşik değeri 2,65cm olarak tespit edilmiş olup bu çaptan büyük tümörlerde sağkalım anlamlı olarak kötü bulunmuştur. Buradaki sonucumuz neoadjuvan tedavi sonrası tümör regresyonu görülen hastalarda saptanan anlamlı iyi sağkalımla paralel olup tedaviye rağmen çapı yüksek olan tümörlerin daha agresif olduğu şeklinde yorumlanabilir. Hastalar evre 1 ve daha ileri evreler olarak ikiye ayrıldığında, erken evrelerde ortanca sağkalım 92ay olup 5yıllık sağkalım %70'in üzerindedir. Tümör çapının negatif prediktif etkisi, persistan N2'nin ve viabl tümör varlığının sağkalımı etkilememesi düşünüldüğünde, yeniden evrelemede T faktörünün sağkalım etkisinin tümör boyutu ile alakalıdır. Rezeksiyon tipine göre değerlendirme yapıldığında en iyi ortanca sağkalım lobektomi grubunda iken en kötü sağkalım sublober rezeksiyonlarda idi; pnömonektominin anlamlı bir kötü prognostik etkisi saptanmadı. Ayrıca neoadjuvan tedavi sonrası rezeksiyon planlanan ve titiz bir preoperatif değerlendirme sonucu R0 rezeksiyonun şüpheli ya da kesin olarak sağlanamayacağı düşünülen olgularda operasyondan uzak durulmalıdır.

Sonuç olarak; cerrahi tedavi, sadece erken evre akciğer kanserinde değil tüm evrelerdeki seçilmiş hastalarda sağkalım avantajı sağlamaktadır.

Anahtar kelimeler: Cerrahi, küçük hücreli dışı akciğer kanseri, neoadjuvan tedavi

Ortanca Genel Sağkalım Eğrisi

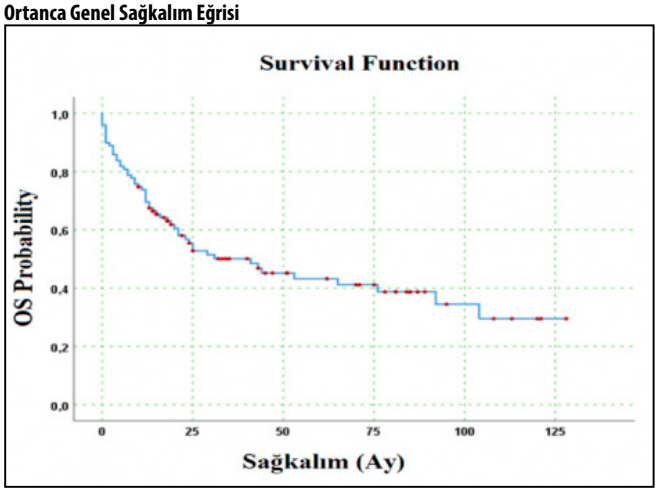

Akciğer / Plevra – Nononkolojik

EP-011

İNTERSTİSYEL AKCİĞER HASTALIKLARINDA VATS ETKİNLİĞİ

Dilara Candan [1], Ömer Faruk Demir [1], Murat Şahin[1], Çiğdem Gonca [1], Selim Şakir Erkmen Gülhan[1], Funda İncekara[1], Pınar Bıçakçıoğlu[1], Göktürk Fındık[1], Nesrin Gürçay[2], Fatma Benli Tanrıkulu[2]

[1]Ankara Atatürk Sanatoryum Eğitim Ve Araştırma Hastanesi Göğüs Cerrahisi Anabilim Dalı
[2]Ankara Atatürk Sanatoryum Eğitim Ve Araştırma Hastanesi Patoloji Anabilim Dalı

Giriş-Amaç: İnterstisyel akciğer hastalıkları (İAH), tedavi seçenekleri ve sağkalımda farklılıklar gösterebilen, heterojen bir akciğer parankim bozukluğudur. Bu nedenle ayırıcı tanıya ulaşmak oldukça kıymetlidir(1). Heterojen bir grup hastalık olması nedeniyle klinik ve radyolojik değerlendirmeler ile tanı konulması oldukça zordur. Görüntüleme yöntemleri ve solunum fonksiyon testleri sonucunda İAH'dan şüphe edilen hastalarda kesin tanıya ulaşabilmek için invaziv yöntemlere gereksinim duyulmaktadır. Akciğer biyopsisi, diffüz interstisyel akciğer hastalığında detaylı tanı için önerilen altın standart yöntemdir. Videotorakoskopik yardımlı torasik cerrahisi (VATS) ise İAH tanısı koymada güvenilir ve olduça etkili bir yöntemdir. VATS cerrahisinin açık cerrahi yaklaşıma oranla daha az ağrı, kısa yatış süresi, pulmoner fonksiyonların korunması ve daha az morbidite gelişmesi gibi avantajları bulunmaktadır (2,3). Biz de kliniğimizde İAH ön tanısı ile VATS biyopsi uygulanan 53 hastamıza ait verileri sunuyoruz.

2020-2023 yılları arasında İAH ön tanısı ile kliniğimizde müdahele edilen 53 olguya ait hastane verileri retrospektif olarak incelenmiştir. Hastaların yaş, cinsiyet, yapılan biyopsi sayısı ve lokasyonu ,yapılma endikasyonu, işlem sonrası komplikasyon varlığı, patoloji sonuçları,yatış süreleri, radyolojik görüntüleme verileri, sağkalım oranları incelenmiştir. Patolojik olarak sınıflandırma yapılırken interstisyel akciğer hastalıkları genel olarak idiyopatik, otoimmün ile ilişkili, dış etkenlerin neden olduğu (örn. maruz kalma veya ilaçlar,radyasyon gibi) ,kistik interstisyel akciğer hastalıkları (örn. LHH,PAP), sarkoidozis ve diğerleri olarak gruplandırıldı (4).

Vats ile biyopsi yapılan 53 hastanın 12'si kadın(%22,6), 41'i erkek (%77,4) hasta idi. 53 hastanın yaş ortalaması 55,5 idi (Min:19 max:77). 36 hastada sağ vats (%67,9) yapılırken 17 has-

tada sol vats (%32,1)yapıldı.53 hastaya toplamda 99 adet wedge rezeksiyon uygulandı.

13 hastaya tek(%24,5), 34 hastaya 2 adet (%64,1), 6 hastaya da 3 adet wedge(%11,4) rezeksiyon uygulandı.Ortalama alınan parça sayısı 1,86 idi. Ortalama yatış süresi 6,6 gün idi (min:3 max:23 gün). 53 hastanın 2'sinde uzamış hava kaçağı görüldü. (%3,7). 53 hastanın 3'ü exitus oldu (%5,6). 53 hastanın 23'ünde patolojik tanı idiopatik grupta olan iah(%43,4), 18 hastada dış etkenlere bağlı gelişen (exposure related) iah (%34), 3 hastada granülmatöz inflamasyon(%5,7), 3 hastada iah için nonspesifik bulgular(%5,7),2 hastada kistik grupta iah (LHH)(%3,8) saptandı.Patolojik tanı oranı en yüksek olan grup idiopatik pulmoner fibrozis ve ardından hipersensitivite pnömonisi idi. 3 hastada İAH dışı beklenmeyen tanılarla karşılaşıldı. Bunlar prostat adenokarsinomu, nekrotizan granülamatoz aspergillom, akciğer adenokarsinomu idi.

Interstisyel akciğer hastalığı (IAH) tanısında video yardımlı torakoskopik cerrahi (VATS), son yıllarda gittikçe artan sıklıkta kullanılan bir yöntem olmuştur. Hastaların klinik, fizik muayene, biyokimyasal ve radyolojik incelemesi sonucunda tahmin edilen ön tanıları ile, VATS sonucu elde edilen materyalin patolojik değerlendirilmesi sonucu ulaşılan tanı arasında belirgin farklar olabilmektedir. Kliniğimizde sağ ve soldan yaklaşımlarda tanı koyma açısından belirgin farklılık görülmemiştir.

Sonuç olarak; VATS'ın intersisyel akciğer hastalığı ön tanısı ile değerlendirilen olgularda kesin tanı için kullanılması gereken en önemli ve güvenilir tanı yöntemlerinden biri olduğunu söyleyebiliriz.

Kaynaklar

1.Riley DJ, Costanzo EJ. Surgical biopsy: its appropriateness in diagnosing interstitial lung disease. Curr Opin Pulm Med 2006;12:331-6.

2.Sezen CB, Kocatürk Cİ. Videothoracoscopic lobectomy training in non-small cell lung cancer. Turk Gogus Kalp Damar Cerrahisi Derg 2019;27:199-05.

3.Nomori H, Ohtsuka T, Horio H, Naruke T, Suemasu K. Difference in the impairment of vital capacity and 6-minute walking after a lobectomy performed by thoracoscopic surgery, an anterior limited thoracotomy, an anteroaxillary thoracotomy, and a posterolateral thoracotomy. Surg Today 2003;33:7-12.

4.Wijsenbeek M, Suzuki A., Maher T. Interstitial lung diseases.Lancet 2022; 400: 769–86

Anahtar kelimeler: Biyopsi, Torasik cerrahi(video destekli),Akciğer hastalıkları,interstisyel

İAH sınıflandırılması

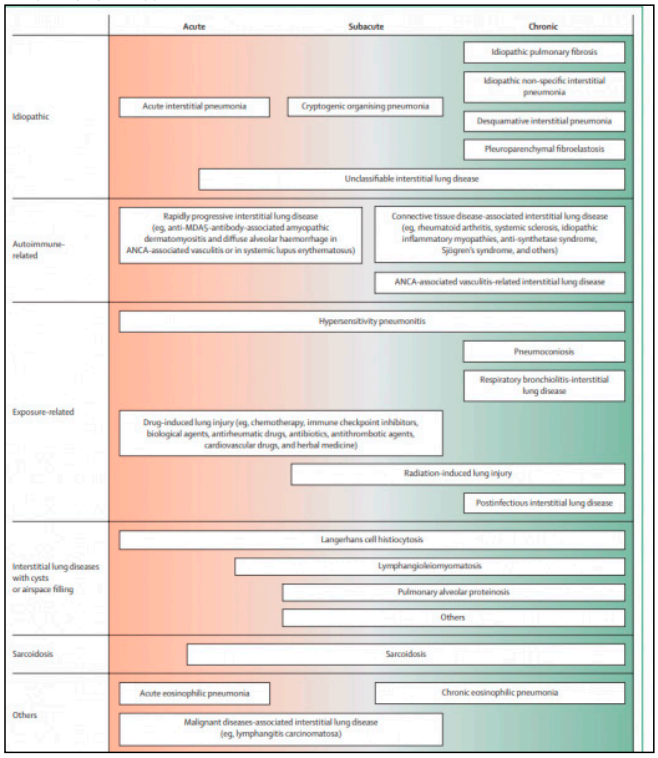

Beklenmedik patolojik tanılar

Prostat adenokarsinomu
Akciğer adenokarsinomu
Nekrotizan granülamatöz aspergilloma

Hastalarda incelenen parametreler

Akciğer adenokarsinomu
Yaş
Cinsiyet
Yatış süresi
Ameliyat yönü ve alınan parça sayısı
Postoperatif komplikasyon varlığı
Patolojik tanı
Cerrahi endikasyonu
Radyolojik görüntüleme verileri
Sağkalım

Ameliyat yön yüzdeleri

SAĞ	%67,9
SOL	%32,1

Mediyasten

EP-012

MİYASTENİA GRAVİSLİ HASTADA TİMOTİMEKTOMİ SONRASI GELİŞEN PARANEOPLASTİK NEFROTİK SENDROM

Berna Karataş[1], Arda Sarıgül[1], Salih Duman[1], Berker Özkan[1], Murat Kara[1]

[1]*İstanbul Üniversitesi İstanbul Tıp Fakültesi*

Giriş-Amaç: Timoma, miyastenia gravis başta olmak üzere farklı paraneoplastik sendromların da eşlik edebildiği nadir mediastinal tümördür (1,4). Her yaşta ortaya çıkmakla beraber 4. ve 6. dekatta daha yaygın görülmektedir (2,3). Paraneoplastik sendromun eşlik ettiği hastalarda cerrahi rezeksiyonun, paraneoplastik sendromun kliniğinde gerileme ve tam kür sağlanmasına katkısı literatürde bildirilmiştir. Bu vaka sunumunda kliniğimizde opere edilen bir timoma olgusunun operasyon sonrası dönemde paraneoplastik nefrotik sendrom nedeniyle başvurusunu tanımladık.

Vaka sunumu: Miyastenia gravis nedeniyle nöromuskuler birimi tarafından takipli 40 yaşında ek hastalığı bulunmayan erkek hasta dış merkezde pulmoner arter, perikart ve pulmoner invazyonu olan ön mediasten kitle lezyon nedeniyle tetkik edilmiş. Transmediastinal ince iğne biyopsi ile timoma tanısı alan ve irrezektabl kabul edilen hastaya kemoradyoterapi uygulanmış. Onkolojik takiplerinde tarafımıza yönlendirilen hasta merkezimiz torasik onkoloji konseyinde değerlendirilerek cerrahi rezeksiyon kararı alındı. Hastaya median sternotomi ile timotimektomi, bilateral akciğer üst lob wedge rezeksiyon, parsiyel perikart rezeksiyonu, polipropilen sentetik mesh ile rekonstrüksiyonu, innominate ven parsiyel rezeksiyonu ve primer tamiri, pulmoner arter tanjansiyel rezeksiyonu ve primer tamiri yapıldı. Patoloji sonucu timoma tip B2-B3, Masaoka evre III olarak raporlandı. Torasik onkoloji konseyinde adjuvan radyoterapi kararı alındı. Radyoterapi sonrası postoperatif beşinci ayında vena jugularis internada trombüs nedeniyle hasta interne edildi. Başvurusunda anürik olan, kreatin düzeylerinde progresyon olan hasta nefroloji birimine danışıldı. Hemodiyaliz gereksinimi olan hasta nefroloji takiplerine devredildi. Takiplerinde histopatolojik kanıtlı renal tübüler hasar, paraneoplastik nefrotik sendrom olarak tanımlandı. Hastanın uzun dönem yüksek doz kortikosteroid tedavisi ve hemodiyaliz sonrası kreatin değerleri regrese izlendi. Kontrol 18F - FDG PET görüntülemesinde nüks saptanmayan hasta onkolojik takiplerine yönlendirildi.

Tartışma: Timoma cerrahisi sonrasında, Masaoka/TNM evresi ve cerrahi sınırlar gibi faktörler göz önünde bulundurularak adjuvan radyoterapi veya kemoterapi gerekliliği, mediastinal cerrahi konusunda deneyimli merkezlerde multidisipliner bir yaklaşımla değerlendirilmelidir. Bu yaklaşım, tedavinin etkisini tamamlama konusunda olumlu bir rol oynayabilir. Timomaların paraneoplastik sendromlara eşlik edebildiği, cerrahinin tedaviye etkili olabileceği ancak timotimektomi sonrası da paraneoplastik sendromların görülebileceği akılda tutulmalıdır (5).

Timoma, tüm malignitelerin %0.2 ile %1.5'ini oluşturan nadir tümörlerdir(1). Her yaşta görülmekte olup 4. ve 6. dekatta daha yaygındır (2). Timoma hastalarının %40'ında bir veya daha fazla paraneoplastik sendrom görülebilir; %25-40'ına myastenia gravis eşlik eder, miyastenia gravisli olguların ise %10-15'ine timoma eşlik eder. Hastaların %10-15'inde miyastenia gravis dışında paraneoplastik sendrom görülür. Timoma hastalarının yaklaşık %2'sini etkileyen paraneoplastik nefrotik sendromda reversible/irreversible nefron hasarı görülür. Progresif oligüri, diyaliz gereksinimine neden olabilecek serum kreatinin ve BUN değerinde yükselme, hiperkoagülabilite, hipoalbuminemi ve 3,5 g/günden fazla proteinüri nefrotik sendromu tanımlar (3).

Dispne, sağ pitoz ve halsizlik şikayetleri yaklaşık bir yıldır devam eden 40 yaşında başlangıçta ek hastalığı olmayan erkek hasta nöromuskuler hastalıklar birimi tarafından tetkik edilmiş. Anti-asetilkolin reseptörü pozitif, elektromiyografi sonucu tek lif perioküler kaslarda nöromuskuler kavşak iletim kusuru ile uyumlu raporlanmış. Çekilen bilgisayarlı tomografisinde ön mediastende 60 x 25 mm kitle lezyon görülmüş. PET-BT'de ön mediasten kitle lezyonda 18F- Florodeoksiglukoz affinitesi izlenmedi. Yapılan transmediastinal ince iğne biyopsinin timoma ile uyumlu gelmesi üzerine dış merkezde 30 seans radyoterapi ve sisplatin + etoposit bazlı 8 kür kemoterapi verilmiş. Kemoradyoterapi sonrası ön mediastendeki kitle lezyonun sebat etmesi üzerine hasta tarafımıza yönlendirildi. Biyokimya tümör belirteçlerinden AFP, B-HCG ve LDH değerleri normal görüldü. Hastaya tarafımızca median sternotomi ile timotimektomi , kitlenin invaze görüldüğü alanlar nedeniyle sağ akciğer üst loba wedge rezeksiyon, sol akciğer üst loba wedge rezeksiyon, parsiyel perikart rezeksiyonu , innominate ven parsiyel rezeksiyonu ve primer onarımı, pulmoner arter tanjansiyel rezeksiyonu ve primer onarımı, timik ve mediastinal lenf nodu disseksiyonu yapıldı. Postoperatif üçüncü günde komplikasyonsuz taburcu edildi. Uzun dönem patoloji, timoma tip B2-B3 şeklinde raporlandı. Lenfatik metastaz görülmedi. IASLC TNM evreleme sistemine göre T4N0M0 Evre IIIB olarak değerlendirilen hastaya torasik onkoloji konseyi kararı ile adjuvan radyoterapi uygulandı.

Postoperatif beşinci ayda boyunda şişlik, dispne nedeniyle tarafımıza başvurdu. Hastaya yapılan boyun venöz doppler ultrasonografide sol vena jugularis internada 40 mm venöz trombüs saptandı. Kalp ve damar cerrahisi ile değerlendirilen hastaya tedavi dozunda düşük molekül ağırlıklı heparin başlandı. Akuf faz reaktanlarının yüksek izlenmesi üzerine enfeksiyon hastalıkları tarafından infekte trombüs olarak değerlendirilen hastaya geniş spektrumlu gram pozitif etkinliği olan intravenöz antibiyoterapi başlandı. Nefrotoksik ilaç kullanımı olmayan, takiplerinde diüretik tedaviye rağmen oligürik olan hastanın biyokimya analizinde kreatinin düzeyi 6.1 mg/dl (0.6-1.2 mg/dL), albumin 2.7 g/dl (3.5-5.0 g/dL), fosfor 7.5 mg/dl (2.5 - 4.5 mg/dL), idrar biyokimya analizinde protein/kreatin oranı 8.48 (<0.2), görüldü. Renal doppler ultrasonografi evre 2 renal parankimal hasar olarak raporlandı. Kliniği nefrotik sendromla uyumlu bulunan hastaya nefroloji birimi tarafından metilprednizolon ve hemodiyaliz tedavisi başlandı. Yapılan böbrek biyopsisinde hafif tubuler hasar, minimal interstisyel iltihabi hücre infiltrasyonu nedeniyle fokal segmentel glomerulosklerozu düşünüldü. Hastanın takiplerinde 4 günden daha kısa sürede, %50'den daha fazla düşüş gösteren trombositopenisinin gelişmesi ve kontrol Doppler USG'sinde trombüs imajının devam etmesi sebebi ile hematoloji birimi tarafından hastaya heparin ilişkili trombositopeni tanısı konuldu. Düşük molekül ağırlıklı subkutan heparin tedavisi sonlandırılarak fondaparinuks tedavisi başlandı. Çekilen güncel PET-BT'de mediastinal tutulum izlenmedi. Haftada iki kere hemodiyaliz yapılan hastanın on ikinci günde hemodiyaliz ihtiyacı kalmadı, ikinci ayında kontrol kreatin değeri 1.19 mg/dl geriledi.

Ön medisten kitlelerinin %50'sini heterojen bir grup olan timik epitelyal tümörler oluşturmaktadır. Timomalar her yaşta görülmektedir fakat paraneoplastik sendromun eşlik ettiği hastalarda daha erken yaşta ortaya çıkma eğilimindedir. Timoma hastalarının %40'ında paraneoplastik otoimmun hastalık gözlenirken %4-7'sinde birden fazla paraneoplastik sendrom vardır (4). Bernard ve arkadaşları, 2016 yılında yaptıkları 85 vakalık timoma olgularının %55'inde en az bir paraneoplastik sendrom geliştiğini bunların %39'unu miyastenia gravis olduğunu göster-

mişler. Timektomi sonrası da paraneoplastik sendromun gelişebileceğine vurgu yapıp %8'lik bir kesimin bu grupta olduğunu belirtmişler. Timektomi sonrası paraneoplastik sendrom gelişmesi için anlamlı bir süre olmadığını, herhangi bir zamanda gelişebileceği vurgulanmıştır (5). Bu nedenle postoperatif dönem için de hastaların klinik takiplerinin multidisipliner merkezlerde yapılması önerilir. Bizim olgumuzda da miyastenia gravisin eşlik ettiği timomayı ve timotimektomi sonrası beşinci ayda nefrotik sendromun yol açtığı vena juguleris internada trombüsü ve tübüler hasarı gördük.

Timomalarda cerrahi sonrası geç dönemde bile paraneoplastik sendromların eşlik edebileceği göz önünde bulundurulmalıdır.

Kaynaklar

1. Engels EA. Epidemiology of thymoma and associated malignancies. J Thorac Oncol 2010;5:S260-5.
2. Aydiner A, Toker A, Sen F, et al. Association of clinical and pathological variables with survival in thymoma. Med Oncol 2012;29:2221-8.
3. Morgenthaler TI, Brown LR, Colby TV, Harper CM Jr, Coles DT. Thymoma. Mayo Clin Proc 1993;68:1110– 1123.
4. Schmidt-Wolf IG, Rockstroh JK, Schuller H, Himer A, Grahe C, Muller-Hermelink HK, Huhn D. Malignant thymoma: current status of classification and multimodality treatment. Ann Hematol 2003;82:69-76
5. Bernard, C., Frih, H., Pasquet, F., Kerever, S., Jamilloux, Y., Tronc, F., et al., 2016. Thymoma associated with autoimmune diseases: 85 cases and literature review. Autoimmun. Rev. 15, 82–92.

Anahtar kelimeler: Thymoma, Paraneoplastic Syndrome, Myasthenia gravis, nephrotic syndrome

Preoperatif toraks BT görüntüsü

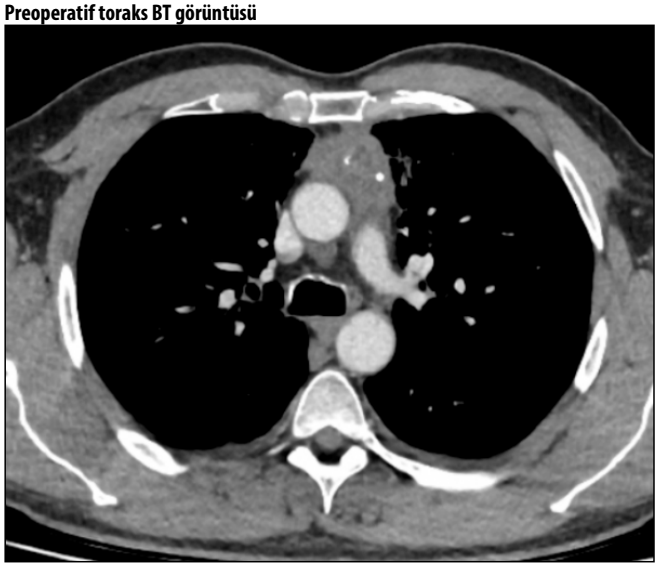

Preoperatif PET-BT Görünümü

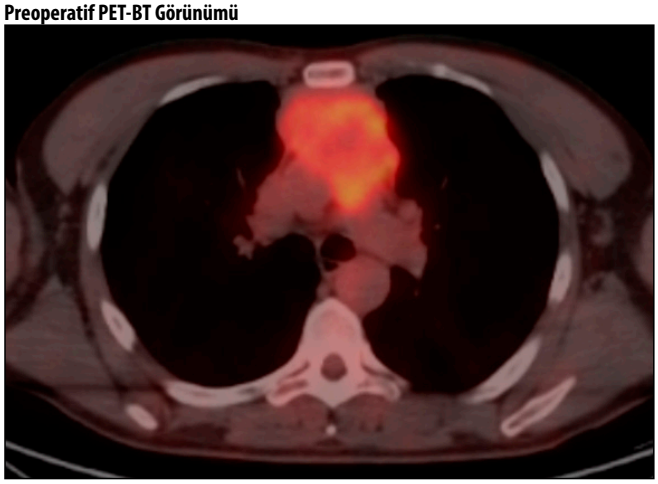

Akciğer / Plevra – Nononkolojik

EP-013

SPONTAN ŞİLOTORAKS NEDENİYLE KLİNİĞİMİZDE TAKİP EDİLEN OLGULAR

Argün Kış[1], Gökhan Öztürk[1], Ümit Aydoğmuş[1]

[1]Pamukkale Üniversitesi Göğüs Cerrahisi A.d

Giriş-Amaç: Spontan şilotoraks nontravmatik olarak toraks boşluğuna şilöz mayi toplanmasıdır. Nontravmatik efüzyonların yaklaşık %3'ünü oluşturur. Genellikle maligniteye bağlı gelişir. Kalp yetmezliği, siroz, nefrotik sendrom diğer sebeplerdir. Lenf drenajını etkileyen lenfatik sistem hastalıklarında da nadir olarak görülür. Tedavisinde tam bir konsensus olmayan bu durumu takip ettiğimiz 16 spontan şilotoraks olgusu nedeniyle paylaşmak istedik.

Plevra mayisi torasentezinde süt benzeri görünüm saptanması sonrası; TG>110mg/dl, TG/kolesterol>1 ve Kolesterol<200 olan hastalar, travma ve operasyon hikayesi dışlandıktan sonra spontan şilotoraks olarak tanımlandı. Takip edilen 16 hastanın yaş ortalaması 55,6 (20-73) idi. Yedi hastada hematolojik malignite hikayesi (4 KLL, 2 Dif. Büyük B Hüc. L, 1 KML), 3 hastada Akciğer malignitesi, 1 hasta over kanseri, 1 hasta mide kanseri, 1 hastada kolon kanseri, 1 hasta nefrotik sendrom, 1 hastada siroz mevcuttu. Dört hastada bilateral, 9 hastada sağ, 3 hastada sol tarafta izlendi. Başlangıç olarak hastaların tümüne konservatif tedavi düzenlendi. Tüp torakostomi uygulanıp, oral gıda alımı kapatılarak, santral damar yolu açıldı ve TPN başlandı. Somatostatin 5 gün boyunca 3.5 μg/kgH infüzyonu başlandı. Yakın hemodinami, sıvı-elektrolit takibi ile replasman yapıldı. Drenaj miktarına göre seröz 200 ml/gün altı olan hastalara talk plöredez uygulandı. Bir hafta-10 gün sonrasında oral gıda alımı takibinde makroskopik olarak şilöz akıntısı devam eden hastalar opere edildi. Plevra sıvısı belirgin süt görünümünde olmayan ancak biyokimyasal olarak şilöz olan, günlük drenajı 200 ml altında olan hastalara konservatif tedavi 1hafta daha devam edildi. Üç hasta VATS ligasyon, 1 hasta torakotomi ile, 1 hasta ise önce VATS ile sonrasında takibinde şilotoraks sebat etmesi üzerine torakotomi ile reopere edildi. Opere edilen hastalardan 2'si postoperatif erken dönemde, 1 hastada konservatif tedavi süresinde ex oldu. Taburcu edilen dört hasta 6 ay içinde ex oldu. Konservatif tedavi ile takibi sonrası taburcu edilen bir hastada 2 ay sonra aynı taraftan nüks oldu, konservatif takip ile kür sağlandı.

Şilöz sıvının içeriğindeki lenfosit, Ig'ler, yağ asitleri, vitaminler nedeniyle; şilotoraks gibi kayıp durumlarında hastalarda ciddi malnutrisyon ve immün sistem bozuklukları izlenmektedir. Spontan şilotoraks hastalarında halihazırda mevcut olan altta yatan genel durumu bozan patolojiler nedeniyle, mortaliteye ve morbiditeye neden olmaktadır. Prognoz özellikle metastatik hastalık seyrinde daha kötü iken benign nedenlerde ve remisyonda hastalıklar için daha iyidir. Şilotoraks tedavisinde belirlenmiş bir guideline bilgisi olmamakla birlikte oral gıda alımının kesilmesi ve TPN başlanması veya düşük-orta zincirli yağ asitleri ile beslenme konservatif tedavinin temelini oluşturmaktadır. Konservatif tedavi sonrası operasyon kararı alırken hastanın genel durumu ve mevcut hastalık seyri de göz önünde bulundurulmalıdır. Duktus torasikus ligasyonu için artık VATS tercih edilirken, duktusun gösterdiği anatomik varyasyonlar nedeniyle eşsiz bir yapıya sahip olması da şüphesiz ameliyat başarısını etkilemektedir.Tedavi sürecinin uzun olması, oral gıda alımının olmaması ve cerrahiye rağmen nüks olasılığı, hastalarda bu sürece bağlı uyumsuzlukları da beraberinde getirmekte ve tedaviyi etkilemektedir.

Spontan şilotoraks nadir görülen bir plevral efüzyon nedenidir. Tanı konmasıyla birlikte ciddi ve agresif bir tedavi süreci başlatılmalıdır. Etyolojiye yönelik tanısal radyolojik ve laboratuar incelemeler yapılmalı. Altta yatan patoloji hızla değerlendirilip şilotoraks tedavisi yanında mutlaka gerekirse ek tedavi de planlanmalıdır.

Anahtar kelimeler: Spontan şilotoraks, duktus torasikus, duktus torasikus ligasyonu,

Akciğer / Plevra – Nononkolojik

EP-014

DOKUZ AYLIK ERKEK BEBEKTE KİST HİDATİD OLGUSU-PLESENTA YOLUYLA BULAŞ MÜMKÜN MÜ?

Özge Sever Peker[1], Adalet Demir[1], İlayda Kuğu[1]

[1]Trakya Üniversitesi Tıp Fakültesi, Göğüs Cerrahisi

Giriş-Amaç: Giriş: Kist hidatik lezyonları akciğer gibi kolay komprese olabilen organlarda daha kolay büyür ve bu nedenle çocuklarda akciğerlerde sık ve büyük boyutlarda görülür. Kist hidatid parazitinin insan vücudunda kan ve lefnatik sistem ile taşındığı bilinse de gebe kadından plesenta aracılığı ile bebeğe geçiş henüz bildirilmemiştir.

Gereç ve yöntemler: 9 aylık erkek bebek solunum sıkıntısı şikayeti ile hastaneye başvurdu. Çekilen akciğer grafisinde sağda total pnömotoraks görüldü .Hastaya bilgisayarlı tomografi(BT) ile yapılan görüntülemede sağ hemitoraksta yaklaşık 5 cmlik düzgün sınırlı, hipodens lezyon izlendi.(resim1)

Hastaya tüp torakostomi su altı drenaj işlemi uygulandı. 4. günde sonlandırıldı.1 ay sonra hastanın ateş, öksürük ve ishali olması üzerine yeniden hastaneye başvurdu. Hastaya çekilen toraks BTde sağ hemitoraksta yaklaşık 5,5 cmlik düzgün sınırlı lezyon görüldü (resim 2).Radyoloji tarafından ön planda ampiyem düşünüldü ve hastaya antibiyoterapi başlandı.

Hastanın akut faz reaktanları düşük ve stabil seyretti bu nedenle ampiyem düşüncesinden uzaklaşıldı. Eksploratif torakotomi kararı alındı. Hastanın sağ alt lobdan kaynaklanan, rüptüre olmayan kist hidatid olduğu görüldü. Hastaya kistotomi yapılarak kist sıvısı aspire edildi ve germinatif membran çıkarıldı. 5. Günde taburcu edildi.

Sonuç: E.granulosus endemik bölgelerde çocuklukta alinir. Çocuklarda en sık akciğer, erişkinlerde ise çoğunlukla karaciğerde izlenir. Ülkemizde prevalansin 50-400/100 000, insidansin 3.4/100 000 oldugu bildirilmektedir(1). Kist hidatik lezyonları akciğer gibi kolay komprese olabilen organlarda daha kolay büyür ve bu nedenle çocuklarda akciğerlerde sık ve büyük boyutlarda görülür.

Akciğer hidatik kistlerinde tercih edilen tedavi yöntemi cerrahidir. komplike kistlerde yöntem basit kistlerde uygulanılan yöntemlerden farklılıklar gösterebilir (2) Cerrahi tedavide kural olarak parankim olabildiğince korunmalıdır ve radikal prosedürlerden kaçınılmalıdır. Hidatik kist hastalığında cerrahinin asıl amacı hastalığın total eksizyonudur (3-4).

Kist hidatid olgularında rüptür olduğunda tansiyon pnömotoraks görülme oranı yaklaşık %1dir. Bizim olgumuzda kist rüptüre olmamasına rağmen görülen pnömotoraksın sebebinin ön planda intraparankimal kist hidatidin periferik yerleşimli olup visseral plevrayı erode etmesi sebebiyle oluşmuş olabileceğini düşünüyoruz.

Akciğere yerleşen kist, 1 ay sonra 1 mm, 5-6 ay sonra 10 mm çapına ulaşır. Doubling time 5-6 aydır.(5) Bizim olgumuzda ; hastanın evinde kedi- köpek gibi parazit taşıyıcı bulunmaması ve doubling time hesaplamasına göre 9 aylık bebekte kist hidatid boyutu nun 5.5 cm'e ulaşması beklenmiyor olması spekülatif de olsa hastanın intrauterin dönemde enfekte olma olasılığını düşündürüyor. Kist hidatid parazitinin insan vücudunda kan ve lenfatik sistem ile taşındığı bilinse de gebe kadından plesenta aracılığı ile bebeğe geçiş henüz bildirilmemiştir. Bu konuda çalışmalara ağırlık verilebileceğini düşünüyoruz.

Kist hidatid ülkemiz gibi tarım ve hayvancılığın yaygın olduğu ülkelerde sık görülen bir zoonotik hastalıktır. Çocuklarda erişkinlerden daha sık görülür. Hastalığın etkeni *Echinococcus Granulosus*'tur ve bulaş bu parazitin metasestod evresindeki larvası sebep olur. Bu olgu sunumundaki amaç çocukluk çağında sık görülmesine karşın infantlarda nadir olan bu hastalığın görüldüğü 9 aylık erkek bebekteki 5.5 cmlik kist hidatid vakasını incelemek.

9 aylık erkek bebek solunum sıkıntısı , emmeme şikayetleri ile hastaneye başvurdu. Çekilen akciğer grafisinde sağ tarafta total pnömotoraks görüldü . hastaya bilgisayarlı tomografi(BT) ile yapılan toraks görüntülemesinde sağ hemitoraksta yaklaşık 5 cmlik düzgün sınırlı, hipodens lezyon izlendi.(resim1)

Hastaya tüp torakostomi su altı drenaj işlemi uygulandı. Hava kaçağı durması üzerine tüp torakostomi 4. günde sonlandırıldı.

1 ay sonra hastanın ateş, öksürük ve ishali olması üzerine yeniden hastaneye başvurdu. Hastaya çekilen toraks BTde sağ hemitoraks alt zonda yaklaşık 5,5 cmlik düzgün sınırlı lezyon görüldü (resim 2)

Radyoloji tarafından ön planda ampiyem düşünüldü ve hastaya antibiyoterapi başlandı.

Hastanın akut faz reaktanları düşük ve stabil seyretti bu nedenle ampiyem düşüncesinden uzaklaşıldı. Lezyonun antibiyoterapiye rağmen gerilememesi üzerine eksploratif torakotomi kararı alındı. Hastanın sağ alt lob bazalinden kaynaklanan, diyafragmaya yapışıklığı olan, rüptüre olmayan kist hidatid olduğu görüldü. Hastaya kistotomi yapılarak kist sıvısı aspire edildi ve germinatif membran çıkarıldı. Kistin içinde bronş kaçakları görülmedi. Kapitonaj yapıldı. 5. Günde taburcu edildi. (Resim 3)

E.granulosus endemik bölgelerde çocuklukta alınır. Çocuklarda en sık akciğer, erişkinlerde ise çoğunlukla karaciğerde izlenir . Ülkemizde prevalansın 50-400/100 000, insidansın 3.4/100 000 olduğu bildirilmektedir(1). Kist hidatid lezyonları akciğer gibi kolay komprese olabilen organlarda daha kolay büyür ve bu nedenle çocuklarda akciğerlerde sık ve büyük boyutlarda görülür. Çocuklarda komplike olmadıkça belirti vermezler ve genellikle başka nedenlerle çekilen akciğer grafilerinde rastlantısal olarak görülmeleri ile tanı alırlar.

Akciğer hidatik kistlerinde tercih edilen tedavi yöntemi cerrahidir. Kistin çapı arttıkça etraf akciğer dokusunda yapacağı hasar da artmaktadır. Bu nedenle uygulanacak cerrahi yöntem basit kistlerde uygulanılan yöntemlerden farklılıklar gösterebilir (2) Cerrahi tedavide kural olarak parankim olabildiğince korunmalıdır ve radikal prosedürlerden kaçınılmalıdır. Hidatid kist hastalığında cerrahinin asıl amacı hastalığın total eksizyonudur .(3-4).

Kist hidatid olgularında rüptür olduğunda tansiyon pnömotoraks görülme oranı yaklaşık %1dir. Bizim olgumuzda kist rüptüre olmamasına rağmen görülen pnömotoraksın sebebinin ön planda intraparankimal kist hidatidin periferik yerleşimli olup visseral plevrayı erode etmesi sebebiyle oluşmuş olabileceğini düşünüyoruz.

Akciğere yerleşen kist, 1 ay sonra 1 mm, 5-6 ay sonra 10 mm çapına ulaşır. Doubling time 5-6 aydır. Bizim olgumuzda ; hastanın evinde kedi- köpek gibi parazit taşıyıcı bulunmaması ve doubling time hesaplamasına göre 9 aylık bebekte kist hidatid boyutu nun 5.5 cm'e ulaşması beklenmiyor olması spekülatif de olsa hastanın intrauterin dönemde enfekte olma olasılığını düşündürüyor. Kist hidatid parazitinin insan vücudunda kan ve lenfatik sistem ile taşındığı bilinse de gebe kadından plesenta aracılığı ile bebeğe geçiş henüz bildirilmemiştir. Bu konuda çalışmalara ağırlık verilebileceğini düşünüyoruz.

Kaynaklar

1. Köktürk O, Gürüz Y,Akay H ve ark. Toraks Derne¤i Paraziter Akci¤er Hastal›klar› Tan› ve Tedavi Rehberi Toraks Dergisi 2002;3:1-16
2. Çobanoğlu U, Yalçınkaya İ. Akciğerin dev hidatik kisti: 24 olgunun analizi. Solunum. 2008;10:119-25.
3. Dincer SI, et al. Surgical treatment of pulmonary hydatid disease: a comparison of children and adults. J Pediatr Surg. 2006; 41:1230-6.
4. Aslan M, ve ark. Kistik ekinokokkozis şüpheli serum örneklerinde IHA, ELISA IgG ve kendi hazırladığımız ELISA IgG test sonuçlarının karşılaştırılması. T Parazitol Derg. 2003;27:122-

Anahtar kelimeler: pediatrik kist hidatid, Echinococcus Granulosus

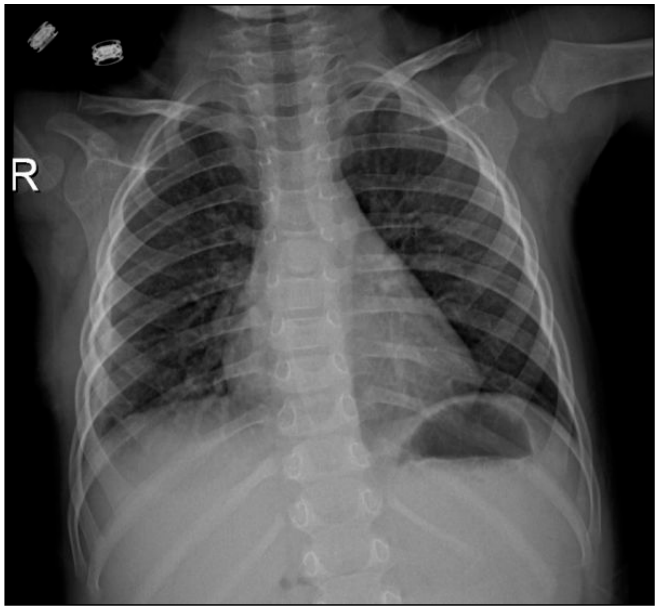

Resim 3. post operatif akciğer grafisi görüntüsü

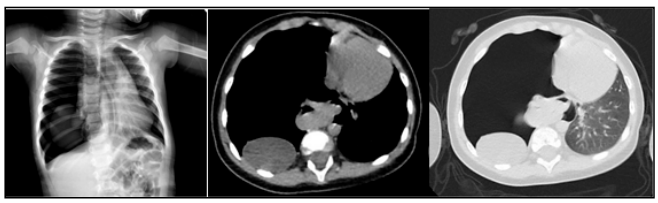

Resim1. Sağ total pnömotoraks akciğer grafisi ve bilgisayarlı tomografi görüntüsü

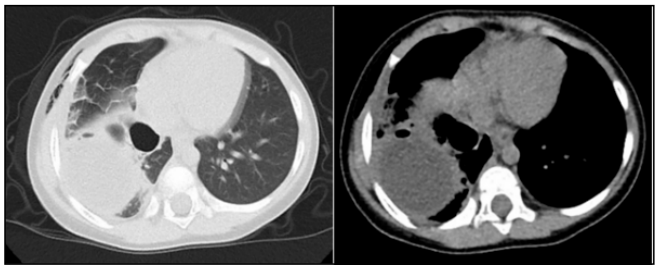

Resim 2. ilk başvurudan 1 ay sonra yapılan bilgisayarlı tomografide lezyonun görünümü.

Özofagus

EP-015

ÖZOFAGUS LEİOMYOMLARI: 10 YILLIK TEK MERKEZ DENEYİMİ

Bekir Elma[1], Fatmagül Demir[1], Ahmet Uluşan[1], Maruf Şanlı[1], Ahmet Ferudun Işık[1]

[1]Gaziantep Üniversitesi Tıp Fakültesi Göğüs Cerrahisi Anabilim Dalı, Gaziantep

Giriş-Amaç: GİRİŞ: Leiomyomlar özofagusun en sık görülen benign tümörleridir. Genellikle büyük boyutlara ulaşmadıkça semptom vermemektedirler. Çevre dokuya bası sonucunda hastalarda en sık yutma güçlüğü görülmektedir. Tanı için kullanılan en sık yöntem Toraks BT ve özofagoskopidir. Teyit amacıyla PET/CT de son dönemlerde sıklıkla kullanılmaktadır. Bilinen en iyi tedavi yöntemi ameliyat ile lezyonun çıkarılmasıdır. Biz de kliniğimize çeşitli semptomlarla başvuran ve cerrahi uygulanan hastalarımızdaki deneyimlerimizi paylaşacağız.

Gereç ve Yöntem: Gaziantep Üniversitesi Göğüs Cerrahisi kliniğinde 2013-2023 yılları arasında özofagus leiomyomu nedeni ile opere edilen 10 olgu retrospektif olarak incelendi. Olguların cinsiyetleri, yaşları, hastaneye başvuru şikayetleri, tanı yöntemleri, cerrahi yöntem ve komplikasyonlarla ilgili verileri analiz edildi.

Bulgular: En genç olgu 13 en yaşlı olgu 70 yaşındaydı. Ortalama yaş 44 olarak hesaplandı. 4 olgu erkek, 6 olgu kadındı. En sık başvuru şikayetleri sırası ile epigastrik ağrı, yutarken takılma hissi ve göğüs ağrısı olarak belirlendi. Tüm hastalar öncelikle Toraks BT ile değerlendirildi. İhtiyaç duyulan durumlarda hastalara özofagoskopi yapıldı.Benign- malign ayrımı amacıyla hastaların 6 tanesine PET-CT görüntülemesi yapıldı (Resim1-2). Ölçülen SuvMax değerleri; en düşük:0 en yüksek:10,4 olmak üzere değişkenlik gösteriyordu (Tablo 1). Cerrahi teknik olarak 6 olguya sağ torakotomi, 3 olguya sol torakotomi, 1 olguya ise lezyonun alt seviyede yerleşmiş olması nedeni ile laparatomi uygulandı. Komplikasyon olarak olgularda bir şilotoraks, bir insizyonel herni ve bir hiatal herniasyon görüldü.

Sonuç: Birçok çalışmada leiomyomlarda düşük PET tutulumu olduğu söylenmekle beraber bizim PET taraması yapılan olgularımızda yüksek SuvMAX değerlerine de rastlanmıştır. Yüksek SuvMAX değerleri tespit edilen lezyonlarda yerleşim yerine göre özofagus leiomyomları da olabileceği düşünülmelidir. Yapılan görüntülemeler sonrası kliniğimizde en sık kullandığımız ameliyat yöntemi sağ torakotomi ile enükleasyon olmuştur. Ancak güncel çalışmalarda minimal invaziv yöntem olarak VATS ile enükleasyon ön plana çıkmaktadır. Bu tür hastalarda bası semptomlarının ortadan kaldırılması için cerrahi tedavi halen en kesin çözümdür. Benign bir hastalık olmasına rağmen özofagus ile ilgili ameliyatlarda şilotoraks gibi ciddi komplikasyonlar görülebilmektedir, bu nedenle dikkatli diseksiyon önemlidir.

Anahtar kelimeler: Özofagus, Leiomyom, PET/CT

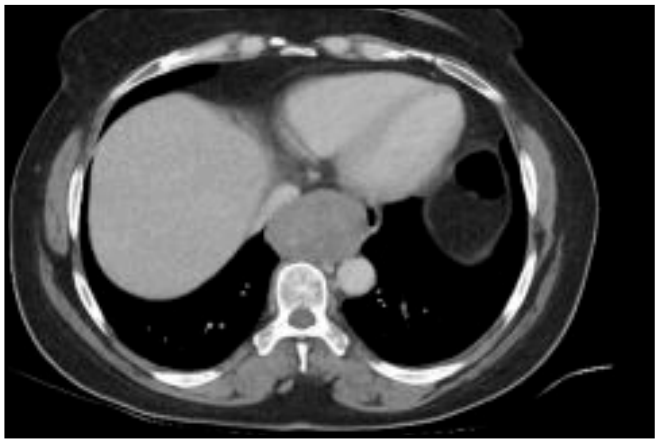

Resim 1. TorAKS BT

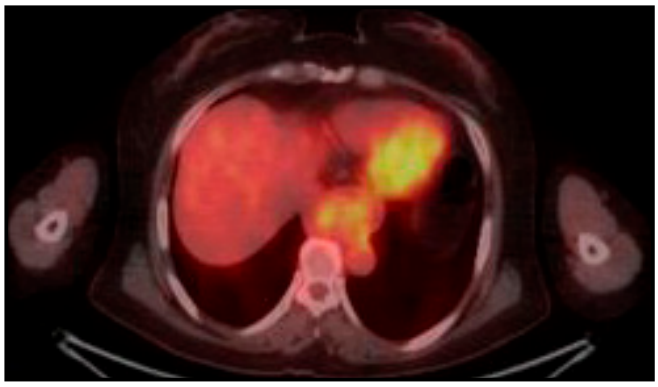

Resim 2. PET CT

Tablo 1. PET / CT suvmax değerleri

Hasta No:	*Suv Max Değeri:*
1	4,9
2	4,1
3	10,4
4	0
5	1,4
6	8,4

Akciğer / Plevra – Nononkolojik

EP-016

COVİD-19 SONRASI AKCİĞER REZEKSİYONU YAPILAN HASTALARDA DRENAJ VE HAVA KAÇAĞI SÜRESİNDE ARTIŞ VAR MIDIR?

Murat Kuru[1], **Şeyh Şamil Özdemir**[1], **Tamer Altınok**[1]

[1]*Necmettin Erbakan Üniversitesi Tıp Fakültesi, Göğüs Cerrahisi Anabilim Dalı*

Giriş-Amaç: Amaç: İnsanlarda şiddetli akut solunum sendromu koronavirüs tip 2(SARS-CoV-2)'ye bağlı ilk semptomlar 2019 yılı sonlarına doğru tespit edilmeye başlandı. Çok hızlı bir yayılım gösteren bu enfeksiyon Dünya Sağlık Örgütü tarafından Mart 2020'de pandemi olarak deklare edildi. (1) Bu viral pnömoni en sık akciğerleri etkilemektedir.(2) Akciğer rezeksiyonu yapılan hastalarda drenaj ve uzamış hava kaçağı ise en sık görülen komplikasyonlardandır. Bu çalışmamızda Covid-19 ile enfekte olup tedavi edilmiş hastalarda intra-op ve post-op kan replasmanı ihtiyacını, post-op drenaj miktarlarını ve drenle takip sürelerini incelemeyi amaçladık.

Gereç ve yöntem: Mart 2020-Ağustos 2023 tarihleri arasında Necmettin Erbakan Üniversitesi Tıp Fakültesi Göğüs Cerrahisi Kliniği'nde akciğer rezeksiyonu yapılmış olan rastgele 38 hasta seçildi. Hastalar preoperatif dönemde Covid-19 tanısı almamış olanlar(Grup 1) ve Covid-19 tanısı almış olanlar(Grup 2) olarak 2 gruba ayrıldı. Gruplar intra-op ve post-op kan ve/veya kan ürünü replasmanı ihtiyacı, postoperatif drenaj miktarları, drenle takip süreleri, postoperatif yoğun bakım ünitesi yatış süreleri ve postoperatif toplam yatış süreleri açısından analiz edilerek karşılaştırıldı.

Bulgular: 38 hasta çalışmaya dahil edildi. Hastaların 5'i kadın(%13), 33'ü erkekti(%87). Ortalama yaş 57,6(77-24) bulundu. Çalışmaya dahil edilen hastaların 12'si videotorakoskopik yöntemle(%31), 26'sı torakotomi ile(%69) opere edildi. Hastaların 2'ine pnömonektomi(%6), 23'üne lobektomi(%60), 13'üne sadece wedge rezeksiyon(%34) yapıldı. Grup 1 hastalarda birinci, ikinci, üçüncü gün ve toplam drenaj miktarları fazla tespit edilmekle birlikte bulgular istatistiksel olarak anlamlı değildi(p=0.23). (Tablo 1) 1. grubun ortalama sinüs dreniyle takip süresinin(4,9 gün) 2. gruba göre(4,8 gün) daha uzun olduğu, 1. grubun ortalama apeks dreniyle takip süresinin(14,4 gün) 2. gruptan(7,92 gün) daha uzun olduğu izlendi.(p=0.15) İntraoperatif dönemde 1. gruptan 2 farklı hastaya toplam 2 ünite eritrosit süspansiyonu ve 1 ünite taze donmuş plazma replasmanı yapıldığı, 2. gruptan ise herhangi bir hastaya kan ve/veya kan ürünü replasmanı yapılmadığı saptandı. Post-op takiplerde ise 1. gruptan 1 hastaya toplam 1 ünite eritrosit süspansiyonu replasmanı yapıldığı, 2. gruptan hiçbir hastaya eritrosit süspansiyonu replasmanı yapılmadığı görüldü.

Sonuç: Covid-19 ile enfekte olup tedavi edildikten sonra akciğer rezeksiyonu yapılan hastalarda beklenenin aksine drenaj artışı ve hava kaçağı uzaması görülmemiştir. Bu durum Covid-19 enfeksiyonunun daha çok akciğerin parankimal yapısını etkilediği, plevral yapışıklığı artırmadığı ile ilişkilendirilebilir. Daha geniş serilerde yapılacak çalışmaların bulgularımızın desteklenmesine faydası olacağı görüşündeyiz.

Anahtar kelimeler: Covid-19, Drenaj, Hava kaçağı, Akciğer

Tablo 1. Hastaların drenaj miktarları ve dren kalış süreleri

	Grup 1	*Grup 2*
Postop 1. gün drenaj(cc)	255	93.07
Postop 2. gün drenaj(cc)	185	141
Postop 3. gün drenaj(cc)	154	101
Postop toplam drenaj(cc)	1565	578
Apeks dreni kalış süresi(gün)	4.9	4.8
Sinus dreni kalış süresi(gün)	14.4	7.92

Diğer

EP-017

AKSİLLER VE PALMAR HİPERHİDROZİS TEDAVİSİNDE T2-3 TORAKOSKOPİK SEMPATEKTOMİ YETERLİ MİDİR?"

Aysel Kurt[1], **Atilla Eroğlu**[2]

[1]*Özel 7m Hastanesi*
[2]*Atatürk Üniversitesi Göğüs Cerrahisi*

Giriş-Amaç: Hiperhidrozis torasik sempatik zincir tarafından innerve edilen dermatomlardaki aktivite artışına bağlı palmar,

aksiller, fasyal ve dorsal bölgede aşırı terleme ile karakterize, etiyolojisi bilinmeyen bir hastalıktır. Bu çalışmasında, hiperhidrozis nedeniyle T2-T3-T4 ve T2-T3 torakoskopik sempatektomi uygulanan hastaların erken ve geç dönem komplikasyonları, her iki yöntemin hastaların yaşam kalitesi üzerine etkileri ve uzun dönem sonuçlarının karşılaştırılması, aksiller ve palmar hiperhidrozis tedavisinde T2-T3-T4 ve T2-3 torakoskopik sempatektominin etkinliğinin retrospektif olarak değerlendirilmesi amaçlanmıştır.

Atatürk Üniversitesi Tıp Fakültesi Göğüs Cerrahisi Anabilim Dalı'nda Ocak 2005, Temmuz 2009 yılları arasında T2-T3-T4 ve T2-T3 torakoskopik sempatektomi uygulanan 49 hasta retrospektif olarak gözden geçirildi. Bu amaçla arşiv dosyalarından hastalara ait yaş, cinsiyet gibi epidemiyolojik özellikler, semptom ve bulgular, aile öyküsü, tedavi alıp almadıkları, sempatektomi endikasyonları, operasyon süresi, çıkarılan sempatik gangliyon sayısı ve şekli, operatif yaklaşım, toraks drenajları, unilateral veya bilateral yaklaşım, postoperatif hastanede kalış süreleri, peroperatif ve postoperatif komplikasyonları, hasta memnuniyeti ve oluşturulan hasta yaşam kalitesi anketi operasyondan 6 ay sonra tüm hastalara uygulandı ve her iki grup için sonuçlar karşılaştırıldı.

Ocak 2005 ve Temmuz 2009 tarihleri arasında 49 hasta kliniğimizde hiperhidrozis tanısı ile opere edildi ve toplam 95 VATS ile sempatektomi uygulandı. İlk hasta grubuna T2-T3-T4 ve ikinci hasta grubuna T2-T3 sempatektomi yapıldı. Toplam 21 kadın (%42.9), 28 erkek (%57.1) hastaya sempatektomi uygulandı. İlk grubun yaş ortalaması 24.9±6.0 (16-41 yaş), 12 kadın (%36.4) ve 21 erkek (%63.6), toplam 33 kişi idi. İkinci grubun yaş ortalaması 23.4±3.9 (15-30 yaş), 9 kadın (%56.2), 7 erkek (%43.8) ve toplam 16 kişi idi. (tablo 1).

Operasyona bağlı komplikasyonlar erken ve geç dönem komplikasyonlar, erken dönem komplikasyonlar da intraoperatif ve postoperatif komplikasyonlar olarak üç grupta incelendi(Tablo2).

Kompansatuvar terleme 1. grupta 29 hastanın 23'ünde (%79.3) (4 hastaya ulaşılamamıştı), 2. grupta 16 hastanın 14'ünde (%87.5) meydana geldi (Tablo 2). Hastaların ilk gruptan 23 hastanın 5'i (%21.7) ve ikinci gruptan 14 hastanın 7'si (%50) terlemeden fazla şikayetçi idi. Diğer hastalar mevcut terlemeyi tolere etmekteydi. Kompansatuar hiperhidrozis lokalizasyonu Tablo 3 de gösterildi.

Hastalara uygulanan fonksiyonel, sosyal, kişisel ve özel durumlardaki 20 soruyu içeren cerrahi öncesi ve cerrahi sonrası yaşam kalite anketi sonuçları tablo 4 ve 5 de özetlenmiştir.

Primer idiyopatik hiperhidrozisin başlangıç yaşı çocuk ve adolesan yaş grubudur(1,2,3). Daha çok 2. ve 3. dekatı etkileyen bir patolojidir(4). Bizim çalışmamızda da yaş ortalaması 24.1±5.0(15-41 yaş) idi.

Torakoskopik sempatektomi uyguladığımız hastaların 21'i kadın (%42.9) ve 28'i erkek (%57.1) olup, her iki grup arasında anlamlı farklılık yoktu(p>0.05). Erkek hasta sayımız kadın hastalardan daha fazla idi. Bazı çalışmalarda erkek hasta sayısı fazla, bazılarında da kadın hasta sayısı fazladır (3,5).Terleme yeteneği kadınlarda erkeklere oranla daha düşüktür. Bunun nedeni kadınların asetilkoline cevabının daha az olmasındandır. Aronson ve arkadaşları lesitinden zengin diyet uyguladıkları erkeklerde kadınlardan daha fazla terleme oluştuğunu göstererek bu görüşü desteklemişlerdir(6).

Torakoskopik sempatektomi palmar, aksiller, fasyal hiperhidrozis, fasyal flushing, refrakter angina pektoris, sempatetik devamlı ağrı ve kozalji, arteriyel yetersizlik ve Raynoud fenomeni endikasyonlarında yapılmaktadır(7,8). Bizim çalışmamızdaki endikasyonlar palmar %8.2(4), aksiller %10.3(5), palmar- plantar-aksiller %36.7(18), palmar-aksiller %20.4(10), palmar-plantar %20 .4(10), aksiller-fasyal %2(1) ve Raynoud fenomeni %2 1) idi. İki grup arasında anlamlı fark yoktu(p=0.05). Endikasyonların çoğu izole tek bir bölgede lokalize olmayıp çoğunlukla kombine idi. De Campos ve arkadaşları da %57.4 palmar-plantar, %25 palmar-plantar ve aksiller, %15.7 aksiller ve % 6.5 kraniofasial hiperhidrozis gibi çoğunluğu kombine hasta grubunda çalışmıştır(10). Doolab çalışmasında hastalar %49 palmar, % 7 aksiller, %24 palmar-aksiller, %16 fasiyal-skalp ve %7 palmar-aksiller-fasiyal, %69 plantar hiperhidrozisdir(64). Bizim çalışmamızda plantar hiperhidrozis olguların %57.1'ini oluşturmaktaydı.

Postoperatif erken ve geç dönem görülen göğüs ağrısı hastalar için önemli bir handikap oluşturur(11). Daha fazla dorsal bölgede lokalize olup solunumla artmaktadır. Postoperatif erken dönemde hastalarımızın çoğunda göğüs ağrısı, nefes darlığı ve solunumla ağrı oluştu. Yalnızca %3'ünde (1.grup) kontrollü analjezi (PCA) gerekli oldu. Diğer vakalar nonsteroid antiinflamatuar veya opiyat kullanımı ile tedavi edildi. Bizim çalışmamızda göğüs ağrısı 1. grupta %31(9) olup, ortalama 18.3±6.6 gün(15-30 gün), 2. grupta %62.5(10) olup, ortalama 26.5±23.1 gün (15-90 gün) devam etti. Her iki grup arasında ağrı oluşumunda anlamlı farklılık vardı (p<0.05). Bu farklılık T2-3 göre T2-3-4'te daha geniş rezeksiyona bağlı olabilir. Ağrı süresi 2. grupta anlamlı şekilde uzundur. Bunun da 2. grubun takip süresinin daha kısa olması ve hastaların uzun dönemde şikayetlerini unutmalarından kaynaklandığını düşünmekteyiz. İlk grupta %77.8 (7), ikinci grupta %80 (8) oral analjezik kullanımı gerekli oldu (p>0.05)

İdiyopatik palmo-aksiller hiperhidrozis tedavisinde çok önemli bir yer tutan torakoskopik sempatektomi optimal bir tedavi yöntemidir. Sık rekürrens ve tekrarlayan tedavi seansları diğer yöntemlerin önemli dezavantajlarıdır. En sık muhtemel komplikasyonu kompansatuvar hiperhidrozisdir. Buna rağmen torakoskopik sempatektomi sonrası hastaların yaşam kalitesinin belirgin olarak arttığı bilinmektedir. Palmar-aksiller hiperhidroziste T2-3-4 sempatektomi yerine daha kısa gangliyon rezeksiyonu yapılan T2-3 sempatektomi yeterli olmaktadır. Sadece T2 eksizyonunun etkinliği daha geniş ve uzun takip sonuçları ile araştırılmalıdır. Özetle, torakoskopik sempatektomi %90'nın üzerinde başarı sağlayan, düşük komplikasyon oranları, psikososyal ve mesleki yaşam kalitesinde önemli derecede artışa neden olan hızlı, basit ve güvenilir minimal invaziv bir yöntemdir

Kaynaklar

1. Lai YT, Yang LH, Chio CC, Chen HH. Complications in patients with palmar hyperhidrosis treated with transthoracic endoscopic sympathectomy. Neurosurgery1997;41:110-113.
2. Drott C, Gothberg G, Claes G. Endoscopic transthoracic sympathectomy: an efficient and safe method for the treatment of hyperhidrosis. J Am Acad Dermatol 1995;33:78-81.
3. Neumayer C, Zacherl J, Holak G, Függer R, Jakesz R, Herbst F, Bischof G.Limited endoscopic thoracic sympathetic block for hyperhidrosis of the upper limb: reduction of compensatory sweating by clipping T4. Surg Endosc. 2004;18(1):152-6. Epub 2003; 21.
4. Altman RS, Schwartz RA. Emotionally induced hyperhidrosis. Cutis 2002;69:336-338.
5. Harpin VA, Rutter N. Development of emotional sweating in the newborn infant. Arch Dis Child. 1982;57:691-5.
6. Armutlu K. İdiyopatik palmoplanter hiperhidrozis tedavisinde iyontoforezisin etkinliğinin araştırılması. Hacettepe Üniversitesi Sağlık Bilimleri Enstitüsü, Uzmanlık Tezi, Ankara, 1993.
7. Tu YR, Li X, Lin M, Lai FC, Li YP, Chen JF, Ye JG. Epidemiological survey of primary palmar hyperhidrosis in adolescent in Fuzhou of People's Republic of China. Eur J Cardiothorac Surg 2007;31:737-9.
8. Doolabh N, Horswell S, Williams M, Huber L, Prince S, Meyer DM, Mack MJ. Thoracoscopic sympathectomy for hyperhidrosis: indications and results. Ann Thorac Surg. 2004;77(2):410-4; discussion 414.
9. Yim AP, Liu HP, Lee TW, Wan S, Arifi AA. 'Needlescopic' video-assisted thoracic surgery for palmar hyperhidrosis. Eur J Cardiothorac Surg. 2000;17(6):697-701.
10. De Campos JR, Kauffman P, Werebe Ede C, Andrade Filho LO, Kusniek S, Wolosker N, Jatene FB. Quality of life, before and after thoracic sympathectomy: report on 378 operated patients. Ann Thorac Surg. 2003;76(3):886-91.

11.Gossot D, Kabiri H, Caliandro R, Debrosse D, Girard P, Grunenwald D. Early complications of thoracic endoscopic sympathectomy: a prospective study of 940 procedures. Ann Thorac Surg. 2001;71(4):1116-9.

Anahtar kelimeler: hiperhidrozis, torakoskopik sempatektomi.

Tablo 1. Epidemiyolojik ve klinik özellikler

		Sayı (%)	*Sayı (%)*	*Sayı (%)*
Özellik		I. grup	II. grup	Toplam
Cinsiyet	Erkek	21 (%63.6)	7 (%43.8)	28 (%57.1)
	Kadın	12 (%36.4)	9 (56.2)	21 (%42.9)
	Toplam	33 (%100)	16 (%100)	49 (%100)
Meslek	Memur	1 (%3)	0 (%0)	1 (%2.)
	Öğrenci	13 (%39.4)	3 (%18.8)	16 (%32.7)
	Öğretmen	7 (%21.2)	3 (%18.8)	10 (%20.4)
	Ev hanımı	3 (%9.2)	3 (%18.8)	6 (%12.3)
	Hemşire	1 (%3)	4 (%25)	5 (%10.2)
	Diğer	8 (%24.2)	3 (%18.8)	11 (%22.4)
	Toplam	33 (%100)	16 (%100)	49 (%100)
Şikayet süresi	10 yıldan daha az	4 (%12.1)	3 (%18.8)	7 (%14.3)
	10 yıldan fazla	29 (%87.9)	13 (%81.2)	42 (%85.7)
	Toplam	33 (%100)	16 (%100)	49 (%100)
Aile hikayesi	Aile hikayesi yok	28 (%84.8)	12 (%75)	40 (%81.6)
	Aile hikayesi var	5 (15.2)	4 (%25)	9 (%18.4)
	Toplam	33 (%100)	16 (%100)	49 (%100)
Konservatif tedavi	Tedavi almayan	17 (%51.5)	11 (%68.8)	28 (%57.1)
	Tedavi alan	16 (%48.5)	5 (%31.2)	21 (%42.9)
	Toplam	33 (%100)	16 (%100)	49 (%100)

Tablo 2. Erken ve geç dönem komplikasyonlar

	Sayı (yüzde)	*Sayı (yüzde)*
Özellik	***I. grup***	***II. grup***
Pnömotoraks	6 (%18.2)	2 (%12.5)
Ağrı	9 (%31)	10 (%62.5)
Rekurrens	5 (%17.2)	2 (%12.5)
El kuruması	16 (%55.2)	25 (%4)
Yara yeri enfeksiyonu	1 (%3.4)	0 (%0)
Burun tıkanıklığı	4 (%13.7)	0 (%0)
Tatma ile terleme	3 (%10.3)	1 (%6.2)
Kompansatuar hiperhidrozis	23 (%79.3)	14 (%87.5)

Tablo 3. Kompansatuar hiperhidrozis lokalizasyonu

		Sayı (yüzde)	
Özellik	***I. grup***	***II. grup***	***Toplam***
Karın-sırt-bacak	3 (%13)	2 (%14.3)	5 (%13.5)
Karın	13 (%56.6)	2 (%14.3)	15 (%40.5)
Sırt-bel-bacak	3 (%13)	2 (%14.3)	5 (%13.5)
Sırt-göğüs	3 (%13)	1 (%7.1)	4 (%10.9)
Karın-sırt	1(%4.4)	7 (%50)	8 (%21.6)
Toplam	23(%100)	14(%100)	37 (%100)

Tablo 4. Cerrahi öncesi yaşam kalite anketi

		Sayı (yüzde)	
Cerrahi öncesi yaşam kalitesi	***I. grup***	***II. grup***	***Toplam***
Mükemmel	0 (%0)	0 (%0)	0 (%0)
Çok iyi	0 (%0)	0 (%0)	0 (%0)
İyi	0 (%0)	0 (%0)	0 (%0)
Kötü	8 (%27.6)	4 (%25)	12 (%26.7)
Çok kötü	21 (%72.4)	12 (%75)	33 (%73.3)

Tablo 5. Cerrahi sonra yaşam kalite anketi

		Sayı (yüzde)	
Cerrahi sonrası yaşam kalitesi	***I. grup***	***II. grup***	***Toplam***
Çok daha iyi	24 (%82.8)	12 (%75)	36 (%80)
Biraz iyi	3 (%10.3)	4 (%25)	7 (%15.6)
Aynı	2 (%6.9)	0 (%0)	2 (%4.4)
Biraz Kötü	0 (%0)	0 (%0)	0 (%0)
Çok kötü	0 (%0)	0 (%0)	0 (%0)

Akciğer / Plevra – Onkolojik

EP-018

PRİMER KÜÇÜK HÜCRELİ DIŞI AKCİĞER KANSERİNDE CERRAHİ SONRASI MORTALİTE

Yunus Türk[1], Ahmet Üçvet[1], Kenan Can Ceylan[1], Serkan Yazgan[1]

[1]S.b.ü. İzmir Dr. Suat Seren Göğüs Hastalıkları Ve Cerrahisi E.a.h

Giriş-Amaç: Günümüzde akciğer kanseri küresel olarak sık görülen, mortalite ve morbiditenin önemli bir nedenidir. Tüm dünyada 2018 yılında 2,09 milyon akciğer kanseri vakası (tüm kanserlerin %11,6'sı) ve 1,76 milyon akciğer kanserine bağlı ölüm (tüm kansere bağlı ölümlerin %18,4'ü) rapor edilmiştir. (1) Son yıllarda gerek tanı ve tedavi alanında kullanılan teknolojideki gelişim, bilgisayarlı tomografi (BT) kullanımında artış ve bazı ülkelerde standart hale gelen akciğer kanseri tarama programları sayesinde akciğer kanseri daha erken evrelerde teşhis edilmekte ve cerrahi olarak tedavi edilmektedir. (2) Cerrahi tedavinin amacı kür sağlamaktır; ancak cerrahi sonrası bazı hastalarda erken dönemde ölümler görülmektedir. Erken dönemde ölümlerin operatif mortalite, postoperatif komplikasyonlar, yapılan rezeksiyon ile ilgili fizyolojik problemler ve serebro-kardiyovasküler nedenlerle meydana geldiği bildirilmiştir. (3) Erken dönem mortalite açısından riskli hastaların belirlenmesi ve bu hastalar için gerekli önlemlerin alınmasının ve bu hastaların özel takip programlarına alınmasının erken dönemdeki mortaliteyi azaltacağı düşünülmektedir. Bu çalışmanın amacı hastaların 30,90 ve 360 günde mortalite sıklığının belirlenmesi, her dönem mortalite için ayrı ve ortak risk faktörlerinin belirlenmesi ve mortalite için riskli hasta gruplarının tanımlanmasıdır.

01.01.2016- 01.01.2021 tarihleri arasında SBÜ İzmir Dr. Suat Seren Göğüs Hastalıkları ve Cerrahisi SUAM'da 1.Göğüs Cerrahisi Kliniği'nde akciğer kanseri tanısıyla tedavi amaçlı ameliyat edilen hastalar retrospektif olarak analiz edildi. Çalışmaya SBÜ İzmir Tıp Fakültesi Göğüs Cerrahisi Anabilim Dalı Akademik Kurulu'ndan 08.03.2022 tarihinde, SBÜ İzmir Dr. Suat Seren Göğüs Hastalıkları ve Cerrahisi SUAM Etik Kurulu'ndan 2022/40-42 karar numarası ile 01.06.2022 tarihinde onay alınıp başlanmıştır.

Beş yıllık süreçte 1088 hastaya akciğer kanseri nedeniyle lobektomi veya daha geniş rezeksiyon uygulandı. Bu hastalardan,

nüks akciğer kanseri, küçük hücreli karsinom, karsinoid tümör, ek malignitesi olan ve inkomplet cerrahi yapılan hastalar, oligometastatik hastalığı ve senkron tümörü olan hastalar hariç bırakılarak 935 hasta çalışmaya dahil edildi.

Hastaların 30, 90 ve 360 günlük mortaliteleri Merkezi Nüfus İdare Sistemi üzerinden tespit edildi. Tüm veriler toplandıktan sonra yaş, cinsiyet, boy, ağırlık, vücut kitle indeksi (VKİ), sigara alışkanlığı, ek hastalık, Charlson indeks skoru, SFT, operasyon yönü, tümör boyutu, tümör evresi, neoadjuvan tedavi, kullanılan cerrahi yöntem, yapılan rezeksiyonun tipi, ek cerrahi işlem, lenf nodu metastazı, hastalığın evresi, adjuvan tedavi, hastanede kalış süresi, postoperatif komplikasyon varlığı değişkenlerinin 30, 90 ve 360 günlük mortaliteye etkisi incelendi.

Verilerin analizi Statistical Package for the Social Sciences 23 programı ile yapıldı. Kategorik verilerin analizinde, Pearson Ki-Kare ve Fisher's Exact testi kullanıldı. P değeri 0,05'ten küçük olan parametreler istatistiksel olarak anlamlı kabul edildi. Sürekli değişkenlerin normal dağılıma uygunluğu Kolmogorov-Smirnov testi ile incelendi; tüm değişkenlerin normal dağılım ve homojen varyansa uygun olmadığı görüldü. Sürekli değişkenler için medyan değer, en küçük ve en büyük değerler belirlendi. Sürekli değişkenlerin analizinde Mann-Whitney U testi kullanıldı, p değerinin 0,05'ten küçük olması istatistiksel olarak anlamlı kabul edildi. Tek değişkenli analizde anlamlı olarak bulunan değişkenlerle çok değişkenli analiz yapıldı, Binary Logistic Regression testi kullanıldı. P değeri 0,05'ten küçük olması anlamlı kabul edildi, %95 güven aralığında çalışıldı, Odds Ratio hesaplandı. Tüm analizler 30, 90 ve 360 günlük mortalite için tekrarlandı.

Hastaların 21'ininde (%2,2) hastane içi mortalite görüldü. Postoperatif 30 gün içinde mortalite 28 (%3), 90 gün içinde mortalite 46 (%4,9), 360 gün içinde mortalite 113 (%12,1) hastada tespit edildi.

Sağ taraftan ameliyat olmak, ek cerrahi işlem yapılmış olması, ek hastalığının olması, postoperatif bir veya daha fazla komplikasyon görülmesi, yatış süresinin 7 günden uzun olması, yapılan rezeksiyonun pnömonektomi olması, hastalığın evresinin I'den büyük olması, Charlson indeksinin 1 veya 1'den büyük olması, düşük %FVC'si ve daha uzun yatış süresi olan hastalar istatistiksel olarak anlamlı derecede daha yüksek 30 günlük mortalite oranına sahipti. 30 günlük mortaliteyi sağ taraftan ameliyat olmanın 2,9 kat, ek hastalığın varlığının 4,8 kat, postoperatif komplikasyon varlığının 4,8 kat, pnömonektomi olmanınsa 3,8 kat arttırdığı tespit edildi.

Erkek cinsiyet olmak, torakotomi ile ameliyat olmak, sağ taraftan ameliyat olmak, ek cerrahi işlem yapılmış olması, ek hastalığın varlığı, ameliyat sırasında kaydedilmiş komplikasyonun olması, postoperatif bir veya daha fazla komplikasyon gözlenmesi, yatış süresinin 7 günden daha uzun olması, rezeksiyonun pnömonektomi olması, hastalığın evresinin I'den büyük olması, artmış tümör boyutu, düşük VKİ, düşük %FVC ve uzayan yatış süresine sahip hastalar istatistiksel olarak anlamlı derecede daha yüksek 90 günlük mortalite oranına sahipti. 90 mortaliteyi sağ taraftan ameliyat olmak 3,4 kat, ek cerrahi işlem yapılmış olması 2,2 kat, ek hastalığın varlığı 2,4 kat, postoperatif komplikasyon varlığı 2,9 kat, pnömonektomi olmanın 2,9 kat arttırdığı tespit edildi.

Erkek cinsiyet olmak, torakotomi ile ameliyat olmak, neoadjuvan tedavi almak, ek cerrahi işlem yapılmış olması, lenf nodu metastazının varlığı, ek hastalığın varlığı, taburculuk sonrası erken dönemde yeniden hastane yatış ihtiyacının olması, postoperatif bir veya daha fazla komplikasyon gözlenmesi, yatış süresinin 7 günden daha uzun olması, rezeksiyonun pnömonektomi olması, hastalığın evresinin I'den büyük olması; yaşı, tümör boyutu ve yatış süresi artan, VKİ, %FVC ve ağırlığı daha düşük olan hastalar istatistiksel olarak anlamlı derecede daha yüksek 360 günlük mortalite oranına sahipti. 360 günlük mortaliteyi yaşın 5 birim artması 5,2 kat, neoadjuvan tedavinin varlığı 2,5 kat, ek cerrahi işlem yapılmış olması 1,6 kat, lenf nodu metastazı varlığı 1,9 kat, taburculuk sonrası erken dönemde yeniden hastaneye yatış ihtiyacının olması 2,7 kat, yatış süresinin 7 günden uzun olması 2,2 kat, tümör boyutundaki her 1cm artışın 1,2 kat arttırdığı tespit edildi.

Çalışmamızda 30, 90, 360 günlerdeki mortalite oranları sırası ile %3, %4,9, %12,1 olarak tespit edildi. Daha önce yapılan çalışmalarda benzer oranlar bildirilmiştir. Damphuis ve ark. 30 ve 90 gün mortalite oranlarını %3,6 ve %6,8 olarak bildirmiştir. (4) Powel ve ark. 30 ve 90 gün mortaliteyi %3 ve %5,9 olarak yayınlamıştır.(5) Danimarka çalışmasında ise 30, 90 ve 360 gün mortalite %2,1, %4,6, %14,2 olarak bildirilmiştir.(6) Literatürde benzer oranlar veren çalışmalar bulunmaktadır.(7,8)

Ek hastalık, pnömonektomi, postoperatif komplikasyon ve hastalık evresinin ileri olması çalışmamızda tek ve çok değişkenli analizde 30 günlük mortaliteyi arttırdığı bulundu. Sonuçlarımızın literatürle uyumlu olduğu görüldü.(6,7) Yeniden yatış ihtiyacını mortaliteye etkili bulan (8,9) ve bulmayan çalışmalar (6) mevcuttur. Çalışmamızda yeniden yatış ihtiyacının 30 günlük mortaliteye etkisi anlamlı değildi. (p:0,316) Ancak bizim çalışmamızda erken dönemde mortalitenin çoğunun hastanede gerçekleşmesi nedeniyle bu verinin 90 ve 360 günlük mortalitede daha anlamlı olması beklenmektedir.

Sonuçta torakotominin VATS'a göre 90 gün mortaliteyi arttırdığı bulundu.(p:0,029) Literatürde bildirildiği üzere (10) VATS ile yapılan rezeksiyonlardan sonra daha az komplikasyon görülmesi, tümör boyutunun ve hastalık evresinin VATS grubunda daha küçük olması ile açıklanabilir. Yapılan çalışmalar operasyon sırasında oluşan hemorajinin 90 gün mortaliteyi arttırdığını ancak anlamlı olmadığını göstermiştir. (11) Çalışmamızda intraoperatif komplikasyonların 90 gün mortaliteyi arttırdığını görüldü. (p:0,014) Uzamış yatışın 90 gün mortaliteyi arttırdığı bildirilmiştir. (12) Yatış süresi 7 günü aşan hastaların 90 güne daha fazla mortal olduğu tespit edildi (p: <0,001)

Taylor M. ve ark. yaptığı çalışmada postoperatif mortalitenin, hastane ölümleri ve 30 günlük mortaliteyi kapsadığında gerçekçi olmadığını ve 90 günlük mortalitenin postoperatif mortalite olarak değerlendirilmesi gerektiğini savunur. (13) Buna karşılık Y. Hu ve ark. yaptığı çok merkezli, 11 768 hastanın dahil edildiği çalışmada postoperatif mortalite riskinin belirlenmesinde 30 ve 90 gün mortalitenin kaliteli belirteçler olmadığı söylenmiştir. (8)

Toker A. ve ark. yaptığı bir yıllık mortalite analizinde pnömonektomi, hastalığın evresindeki artış, büyük hücreli karsinom, inkompletrezeksiyon ve adjuvan tedavinin yıllık mortaliteyi arttırdığını bildirilmiştir. (3) Çalışmamızda pnömonektomi (p: <0,001) ve hastalık evresi> I (p: <0,001) 360 gün mortaliteyi anlamlı oranda arttıran değişkenlerdendi. Ek olarak çalışmamızda erkek cinsiyet (p: <0,001), uygulanan cerrahi yaklaşımın torakotomi olması (p: <0,001) artmış 360 gün mortalite için risk faktörü olarak tespit edildi.

Postoperatif 30 gün içinde mortalite 28 (%3) olarak hesaplandı. Sağ taraftan ameliyat olmak, ek cerrahi işlem yapılmış olması, ek hastalığının olması, postoperatif bir veya daha fazla komplikasyon görülmesi, yatış süresinin 7günden uzun olması, yapılan rezeksiyonun pnömonektomi olması, hastalığın evresinin I'den büyük olması, Charlson indeksinin 1 veya 1'den büyük olması, %FVC değerinin düşük olması artmış 30 günlük mortalite için risk faktörü olarak belirlendi

Postoperatif 90 gün içinde mortalite 46 (%4,9) hastada tespit edildi. Erkek cinsiyet, torakotomi ile ameliyat olmak, sağ taraftan ameliyat olmak, ek cerrahi işlem yapılmış olması, ek hastalığın varlığı, ameliyat sırasında kaydedilmiş komplikasyonun olması, postoperatif bir veya daha fazla komplikasyon gözlenmesi, yatış

süresinin 7 günden daha uzun olması, rezeksiyonun pnömonektomi olması, hastalığın evresinin 1'den büyük olması tümör boyutunun artışı, %FVC'nin düşük olması artmış 90 günlük mortalite için risk faktörü olarak belirlendi

Postoperatif 360 gün içinde mortalite 113 (%12,1) hastada görüldü. Erkek cinsiyet olmak, torakotomi ile ameliyat olmak, neoadjuvan tedavi almak, ek cerrahi işlem yapılmış olması, lenf nodu metastazının varlığı, ek hastalığın varlığı, taburculuk sonrası erken dönemde yeniden hastane yatış ihtiyacının olması, postoperatif bir veya daha fazla komplikasyon gözlenmesi, yatış süresinin 7 günden daha uzun olması, rezeksiyonun pnömonektomi olması, hastalığın evresinin I'den büyük olması, yaş artışı, tümör boyutundaki artış, %FVC'nin düşüklüğü artmış 360 günlük mortalite için risk faktörü olarak belirlendi.

Sonuç olarak mortalite oranlarımız kabul edilebilir düzeyde olup, literatürle uyumludur. Özellikle ileri hastalık evresi, ek cerrahi işlem yapılması, postoperatif komplikasyon varlığı ve pnömonektomi yapılmış olması 30, 90, 360 gün mortaliteyi arttıran ortak faktörlerdendi. Hastaların postoperatif mortalitesinin azaltılması için riskli hastaların preoperatif daha detaylı incelenmesi ve postoperatif dönemde özel takip prosedürlerine ihtiyaç vardır.

Kaynaklar

1. World Health Organization. Cancer fact sheets, lung cancer. 2018. Available at: http://gco.iarc.fr/ today/fact-sheets-cancers. Accessed December 2, 2018.
2. Christensen M, Hansen HJ, Ravn J. Surgery in patients with lung cancer. Ugeskr Laeger 2018;180:V03180171.
3. Toker A, Dilege S, Ziyade S, Eroglu O, Tanju S, Yilmazbayhan D, et al. Causes of death within 1 year of resection for lung cancer. Early mortality after resection. Eur J Cardiothorac Surg. 2004 Apr;25(4):515-9.
4. Damhuis RA, Wijnhoven BP, Plaisier PW, Kirkels WJ, Kranse R, van Lanschot JJ. Comparison of 30-day, 90-day and in-hospital postoperative mortality for eight different cancer types. Br J Surg. 2012 Aug;99(8):1149-54.
5. Powell HA, Tata LJ, Baldwin DR, Stanley RA, Khakwani A, Hubbard RB. Early mortality after surgical resection for lung cancer: an analysis of the English National Lung cancer audit. Thorax. 2013 Sep;68(9):826-34.
6. Green A, Hauge J, Iachina M, Jakobsen E. The mortality after surgery in primary lung cancer: results from the Danish Lung Cancer Registry. Eur J Cardiothorac Surg. 2016 Feb;49(2):589-94.
7. Pezzi CM, Mallin K, Mendez AS, Greer Gay E, Putnam JB Jr. Ninety-day mortality after resection for lung cancer is nearly double 30-day mortality. J Thorac Cardiovasc Surg. 2014 Nov;148(5):2269-77.
8. Hu Y, McMurry TL, Wells KM, Isbell JM, Stukenborg GJ, Kozower BD. Postoperative mortality is an inadequate quality indicator for lung cancer resection. Ann Thorac Surg. 2014 Mar;97(3):973-9; discussion 978-9.
9. Tsai TC, Joynt KE, Orav EJ, Gawande AA, Jha AK. Variation in surgical-readmission rates and quality of hospital care. N Engl J Med. 2013 Sep 19;369(12):1134-42.
10. Mei J, Guo C, Xia L, Liao H, Pu Q, Ma L, et al. Long-term survival outcomes of video-assisted thoracic surgery lobectomy for stage I-II non-small cell lung cancer are more favorable than thoracotomy: a propensity score-matched analysis from a high-volume center in China. Transl Lung Cancer Res. 2019 Apr;8(2):155-166.
11. Quero-Valenzuela F, Piedra-Fernández I, Hernández-Escobar F. Erratum to "Half of deaths after surgery for lung cancer occur after discharge" [Surg. Oncol. 27 (4) (2018) 630-634]. Surg Oncol. 2020 Jun;33:191.
12. Rami-Porta R, Crowley JJ, Goldstraw P. The revised TNM staging system for lung cancer. Ann Thorac Cardiovasc Surg. 2009 Feb;15(1):4-9.
13. Taylor M, Grant SW, West D, Shackcloth M, Woolley S, Naidu B, Shah R. Ninety-Day Mortality: Redefining the Perioperative Period After Lung Resection. Clin Lung Cancer. 2021 Jul;22(4):e642-e645.

Anahtar kelimeler: Akciğer kanseri, Küçük hücreli dışı karsinom, Mortalite, Postoperatif mortalite

30 Gün Mortalite - Çok Değişkenli Analiz

Değişken	p değeri	Odds Ratio	%95 C.I
Yön Sağ/Sol	0,022	2,988	1,172-7,619
Ek Cerrahi İşlem Var/Yok	0,291		
Ek Hastalık Var/Yok	0,024	4,854	1,229-19,172
Postoperatif Komplikasyon Var/Yok	0,010	4,845	1,447-16,220
Rezeksiyon Tipi Pnömonektomi/Diğer	0,005	3,862	1,497-9,962
Yatış Süresi >7/≤7	0,129		
Charlson İndeks Skoru 0/diğer	0,740		
Tümör Boyutu (cm)	0,860		

360 Gün Mortalite - Çok Değişkenli Analiz

Değişken	p değeri	Odds Ratio	%95 C.I
Cinsiyet Erkek/Kadın	0,111		
Yaş	0,002	1,047	1,018-1,077
Cerrahi Yöntem Torakotomi/Videotorakoskopi	0,628		
Neoadjuvan Tedavi Var/Yok	0,003	2,516	1,370-4,621
Ek Cerrahi İşlem Var/Yok	0,041	1,673	1,022-2,739
Lenf Nodu Metastazı Var/Yok	0,020	1,909	1,107-3,291
Perioperatif Komplikasyon Var/Yok	0,704		
Postoperatif Komplikasyon Var/Yok	0,760		
Yeniden Yatış İhtiyacı Var/yok	0,002	2,700	1,454-5,014
Rezeksiyon Tipi Pnömonektomi/Diğer	0,122		
Yatış Süresi >7/≤7	0,006	2,200	1,248-3,878
Evre I/Diğer	0,795		
Tümör Boyutu (cm)	0,001	1,202	1,080-1,336

90 Gün Mortalite- Çok Değişkenli Analiz

Değişken	p değeri	Odds Ratio	%95 C.I
Cinsiyet Erkek/Kadın	0,429		
Cerrahi Yöntem Torakotomi/Videotorakoskopi	0,621		
Yön Sağ/Sol	0,002	3,417	1,562-7,478
Ek Cerrahi İşlem Var/Yok	0,036	2,229	1,054-4,713
Ek Hastalık Var/Yok	0,011	2,480	1,236-4,977
Perioperatif Komplikasyon Var/Yok	0,265		
Postoperatif Komplikasyon Var/Yok	0,017	2,994	1,212-7,395
Yeniden Yatış İhtiyacı Var/Yok	0,820		
Rezeksiyon Tipi Pnömonektomi/Diğer	0,006	2,957	1,367-6,396
Yatış Süresi >7/≤7	0,173		
Evre I/Diğer	0,473		
Tümör Boyutu (cm)	0,334		

Mortalite

Karakteristik	*n*	*%*
30 Gün Mortalite	28	3,0
90 Gün Mortalite	46	4,9
360 Gün Mortalite	113	12,1

Travma

EP-019

KAHRAMANMARAŞ MERKEZLİ 6 ŞUBAT 2023 TARİHLİ DEPREM FELAKETİNDE GÖĞÜS CERRAHİSİ DENEYİMLERİMİZ

Oya Yıldız İlhan[1], Alper Fındıkçıoğlu[1]

[1]Başkent Üniversitesi Tıp Fakültesi, Adana

Giriş-Amaç: Giriş: 6 Şubat 2023 tarihinde Türkiye'nin güneyinde 11 büyük ili ve Suriye'nin komşu illerini etkileyen iki büyük deprem meydana geldi. Depremlerin büyüklükleri Richter ölçeğine göre 7,8 ve 7,6 idi ve büyük bir felakete neden oldu. Depremler yüzeye oldukça yakın olduğundan hasar katlanarak arttı ve BM sağlık kurumu Türkiye'deki EQ'yu "3. Derece Acil Durum" olarak ilan etti. Deprem büyük bir yüzölçümünü içerdiğinden ve sağlık kuruluşlarının hasar görmesi ve yaralanan kişi sayısının çok fazla olmasından dolayı az hasar gören sağlık kuruluşlarına ve çevre illere çokça hasta sevki yapıldı. Bu çalışmanın amacı; meydana gelen iki yıkıcı depremde bölümümüzün değerlendirdiği depremzedeler arasında toraks ve akciğer yaralanmalarının sıklığı ve tipinin tanımlayıcı bir analizini yapmak.

Bulgular: Adana Başkent Üniversitesi Hastanesi'ne yatırılan depremzede sayısı 322 idi. Göğüs cerrahisi kliniğine danışılan hasta sayısı 86 idi. Hastaların 44 (%51.2) tanesi erkek, 42 (%48.8) tanesi kadın idi. Yaş ortalaması 45 (min: 11 max: 82) idi. Tarafımıza danışılan 86 hastadan 13 hastaya yatış verildi. 1 hasta bilateral yelken göğüs nedeniyle bilateral kosta fiksasyonu ameliyatı yapıldı, yoğun bakım takip sürecinde 17. gününde eks oldu. Bir hasta pnömomediastinum nedeniyle, 1 hasta kontüzyon nedeniyle takip edildi. Bir hastaya dış merkezde torakotomi yapılmış (endikasyon bilinmiyor, muhtemel masif hemotoraks, 1 hastaya dış merkez kostafraktürü-hemopnömotoraks tanısı ile tüp torakostomi uygulanmış. 2 hastaya kosta fraktürü-hemopnömotoraks nedeniyle tüp torakostomi uygulandı. 6 hasta kosta fraktürü-minimal hemotoraks nedeniyle radyolojik takip edildi. Konsültan olarak takip edilen hastalardan; 7 hasta merkezimizde göğüs tüpü takarak takip edildi. Üç hasta dış merkezden göğüs tüpü ile sevk edilmiş, dren takibi yapıldı. 63 hasta ise kosta farktürü, hemotoraks, pnömotoraks, kontüzyon, pnömomediastinum, toraks duvarında hematom tanıları ile yattığı kliniklerde takip edilmiştir.

Sonuç: Büyük bir depremde toraks ve akciğer yaralanmaları olması sıklıkla beklenir ve mortaliteninde önemli nedenlerinden biridir. Tıbbi müdahale stratejilerinin planlanmasında travmatik göğüs yaralanmalarının ciddiyeti, türü ve yönetiminin belirlenmesi önemlidir.

Deprem sonucu hastanemize başvuran/sevk edilen hastalar retospektif olarak incelendi.

Adana Başkent Üniversitesi Hastanesi'ne yatırılan depremzede sayısı 322 idi. Göğüs cerrahisi kliniğine danışılan hasta sayısı 86 idi (%26.7). Hastaların 44 (%51.2) tanesi erkek, 42 (%48.8) tanesi kadın idi. Yaş ortalaması 45 (min: 11 max: 82) idi. Tarafımıza danışılan 86 hastadan 13 hastaya yatış verildi. 1 hasta bilateral yelken göğüs nedeniyle bilateral kosta fiksasyonu ameliyatı yapıldı, yoğun bakım takip sürecinde 17. gününde ex oldu. Bir hasta pnömomediastinum nedeniyle, 1 hasta kontüzyon nedeniyle takip edildi. Bir hastaya dış merkezde torakotomi yapılmış (endikasyon bilinmiyor, muhtemel masif hemotoraks, 1 hastaya dış merkez kosta fraktürü-hemopnömotoraks tanısı ile tüp torakostomi uygulanmış. 2 hastaya kosta fraktürü-hemopnömotoraks nedeniyle tüp torakostomi uygulandı. 6 hasta kosta fraktürü-minimal hemotoraks nedeniyle radyolojik takip edildi. Konsültan olarak takip edilen hastalardan; 7 hasta merkezimizde göğüs tüpü takılarak takip edildi. Üç hasta dış merkezden göğüs tüpü ile sevk edilmiş, dren takibi yapıldı. 63 hasta ise kosta fraktürü, hemotoraks, pnömotoraks, kontüzyon, pnömomediastinum, toraks duvarında hematom tanıları ile yattığı kliniklerde takip edilmiştir.

Deprem felaketi sonrası görülen akciğer yaralanmaları mortalite ve morbiditenin önemli nedenlerindendir. Özdoğan ve arkadaşlarının 1999 depreminde akciğer yaralanmalarını incelediği bir çalışmada hastanede yatan toplam 356 hastanın 21'inde (%9,7) İzmit depreminde, 6'sında (%7,6) Düzce depreminde toraks ve akciğer yaralanması vardı. Pnömotoraks ve kaburga kırıkları en sık görülen iki patolojiydi ve yaralanmaların sırasıyla %50 ve %33,3'ünü oluşturuyordu (3). Bizim hastanemizde yatan hastalrın %26.7 si göğüs cerrahisine danışılmıştır.

Altı şubat depremi gibi büyük bir yüzölçümünde meydana gelen asrın felaketi olarak değerlenidirilen depremde; toraks ve akciğer yaralanmaları olması sıklıkla beklenir ve mortalitenin de önemli nedenlerinden biridir. Tıbbi müdahale stratejilerinin planlanmasında travmatik göğüs yaralanmalarının ciddiyeti, türü ve yönetiminin belirlenmesi önemlidir.

Kaynaklar

1. Erdemir AG, Yurttutan N, Onur MR, et al. Radiological management and challenges of the twin earthquakes of February 6th. Emerg Radiol. 2023;30(5):659-666.
2. Yildiz Mİ, Başterzi AD, Yildirim EA, et al. Preventive and Therapeutic Mental Health Care after the Earthquake- Expert Opinion from the Psychiatric Association of Turkey. Deprem Sonrası Erken Dönemde Koruyucu ve Tedavi Edici Ruh Sağlığı Hizmeti-Türkiye Psikiyatri Derneği Uzman Görüşü. Turk Psikiyatri Derg. 2023;34(1):39-49.
3. Ozdoğan S, Hocaoğlu A, Cağlayan B, Imamoğlu OU, Aydin D. Thorax and lung injuries arising from the two earthquakes in Turkey in 1999. Chest. 2001;120(4):1163-1166.

Anahtar kelimeler: Deprem, toraks travması

Göğüs Duvarı

EP-020

PEKTUS EKSKAVATUMLU HASTALARIMIZDA UYGULADIĞIMIZ NUSS PRESEDÜRÜ DENEYİMLERİMİZ

Özgür Katrancıoğlu[1], Şule Karadayı[2], Nurkay Katrancıoğlu[3]

[1]Malatya Turgut Özal Üniversitesi Tıp Fakültesi Göğüs Cerrahisi A.d.
[2]Sivas Cumhuriyet Üniversitesi Tıp Fakültesi Göğüs Cerrahisi A.d.
[3]Malatya Turgut Özal Üniversitesi Tıp Fakültesi Kalp Damar Cerrahisi A.d.

Giriş-Amaç: Pektus ekskavatumun (PE) tedavisinde uzun yıllardır kullanılan klasik açık cerrahi metod olan "Ravitch yöntemi"nin bazı dezavantajları olması nedeniyle, ona alternatif olarak minimal invaziv bir cerrahi yöntem "Nuss prosedürü" geliştirilmiştir. Bu prosedür son yıllarda PE tedavisinde en çok tercih edilen cerrahi yöntem olmuştur. Çalışmamızda PE tanılı hastalarımızda uyguladığımız "Nuss prosedürü"nün sonuçlarını paylaşmayı amaçladık.

Temmuz 2007- Mart 2023 tarihleri arasında kliniğimizde PE nedeniyle Nuss operasyonu (Resim 1) uygulanan 77 hastanın dosyaları retrospektif olarak değerlendirildi. Hastaların yaşları, cinsiyetleri, cerrahi yöntem-komplikasyonları ve hastanede kalış süreleri kaydedildi.

Hastaların % 81.8'i erkek, %18.2'si kadındı ve yaş aralığı 2.5-33 arasında idi. Semptom olarak hastaların 14'ünde (% 18.2) dispne, 32'sinde (% 41,5) göğüs ağrısı ve hemen hemen tüm hastalarda psikososyal sıkıntılar mevcut idi. Erken postoperatif

komplikasyonlardan en fazla minimal pnömotoraks görülürken (n: 18, %23,4), geç komplikasyonlardan ise en fazla bar dislokasyonu görüldü (n: 5, %6,5). Ameliyatlar sırasında hiçbir hastada ölüm, organ yaralanması veya masif kanama gibi ciddi komplikasyonlar olmamıştır.

PE'da en sık cerrahi endikasyon psikolojik nedenler ve kozmetik sorunlardır (1,2). Ameliyat zamanı konusunda literatürde farklı yaşlar bildirilmektedir (3). Donald Nuss'a göre cerrahi için en uygun yaş aralığı ergenlik dönemini de kapsayan 12-16 yaş arasıdır (4). Ciddi sternal çöküntüsü olan veya kardiyopulmoner ciddi basısı olan 12 yaş altı olgular asemptomatik de olsa nadiren ameliyat yapılabilmektedir. Nitekim bizim de bir olgumuz da 2.5 yaşında ciddi sternal çöküntüsü nedeniyle opere edilmiştir. Operasyonda takılan bar sayısına deformitenin derecesi ve boyutuna göre karar verilmektedir. Çoğunlukla tek bar yeterli olmaktadır. Bazı olgularda ise göğüs duvarı çok çökük olduğu için tek bar kullanımı yeterli olmamakta ve birden fazla bar takılması gerekmektedir (5). Operasyon yaşı da takılan bar sayısını değiştirebilmektedir. Literatürde en fazla görülen komplikasyonlar bar dislokasyonu ve pnömotorakstır (6). Hastalarımızda da literatürle uyumlu olarak en fazla görülen komplikasyon erken dönemde pnömotoraks idi (n: 18, 23.4%). Nuss prosedüründe geç dönemde karşılaşılan en sık komplikasyon, çelik barın sağa-sola, yukarı-aşağı kayması ve bu nedenle barın pozisyonunun düzeltilmesi gerekliliğidir (% 8-11) (7, 8). Bu komplikasyonu engellemek amacı ile stabilizatörler kullanılmaktadır. Planlanan sürenin sonunda genel anestezi altında, takılan barlar çıkarılır (4). Bu çalışmada barlar en erken 24, en geç 42. ayda çıkarıldı.

Minimal invaziv bir yaklaşım olan Nuss prosedürünün, ameliyat süresinin kısalığı, düşük komplikasyon oranı ve deformiteyi düzeltmedeki başarısı nedeniyle seçilmiş hastalarda güvenle uygulanabileceğini düşünüyoruz.

Kaynaklar

1. Nuss D, Kelly RE. Indication sand technique of nuss procedure for pectus excavatum. Thoracic Surgery Clinics 2010;20: 583- 97.
2. Özalper MH, Yüksel M. Göğüs duvarı deformiteleri. Turkiye Klinikleri J Thor Surg- Special Topics 2011; 4(2): 130-3.
3. Pilegaard HK, Licht PB. Early results following the Nuss operation for pectus excavatum-a single-institution experience of 383 patients. Interact Cardiovasc Thorac Surg 2008;7:54-7.
4. Nuss D. Minimally invasiv e surgical repair of pectusexcavatum. Semin Pediatr Surg 2008;17:209-17.
5. Donders HP, Geelen JA. Thoracic outlet syndrome after corrective surgery for pectus excavatum. Neth J Surg 1988;40:20-2.
6. Demirkaya A, Şimşek F, Erşen E, Aksoy B, Sayılgan C, Turna A ve ark. The factors determining the complications in the minimally invasive surgical correction of pectus excavatum. Türk Göğüs Kalp Damar Cer Derg 2011;19(2):201-206.
7. Fonkalsrud EW, Beanes S, Hebra A, et al: Comparison of minimally invasive and modified Ravitch pectus excavatum repair. J Pediatr Surg 37:413-417, 2002
8. Fan YJ, Lo PC, Hsu YY, Tzeng IS, Wei BC, Cheng YL. A retrospective study on the impact of bar flipping on the recurrence of pectus excavatum after the Nuss procedure. J Cardiothorac Surg. Aug 28;16(1):244. 2021

Anahtar kelimeler: Funnel chest, Pectus Excavatum, Minimally invasive surgery

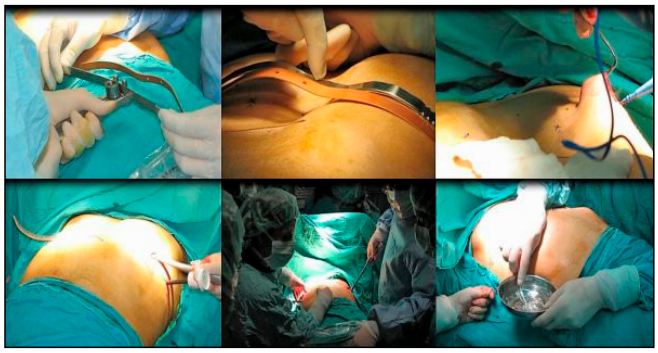

Resim 1. Nuss operasyonu

Cerrahi Teknik

EP-022

TORASİK SEMPATEKTOMİDE POTANSİYEL BİR TEHLİKE: AZYGOS LOBU

Dilay Karamik[1], Banu Yoldaş[1], Barış Gülmez[2]

[1]Sağlık Bilimleri Üniversitesi İzmir Dr. Suat Seren Göğüs Hastalıkları Ve Cerrahisi Eğitim Ve Araştırma Hastanesi
[2]Sağlık Bilimleri Üniversitesi Van Eğitim Ve Araştırma Hastanesi

Giriş-Amaç: Hiperhidroz, sağlıklı kişilerde yaşam konforunu olumsuz etkileyen, sık görülen bir rahatsızlıktır. Hiperhidroz için uygulanan endoskopik torasik sempatektomi (ETS), teknik olarak diğer torasik cerrahi prosedürlere göre nispeten daha basit bir cerrahidir. Yine de sempatik sinir etrafındaki adezyonlar, damarlanmalar veya damar anomalilerine bağlı bazı zorluklar ve komplikasyonlar yaşanabilir. Azigos lobu, vasküler anomalilerden biri olup ETS sırasında bu anormal damarın neden olduğu plevral cep, sempatik zincirin görüntüsünü engelleyebilir.

Bilateral palmar hiperhidrozlu 28 yaşında erkek hasta ETS için başvurdu. Ameliyat öncesi akciğer grafisinde azigos lobunun varlığı görüldü (Resim 1). Üçüncü interkostal aralıktan yapılan cerrahi eksplorasyonda azigos venin superiorunda sağ hemitoraks apeksine kadar uzanan plevral cep görüldü (Resim 2). Bu plevral cep oluşumu sempatik zincirin görünmesini engelliyordu. Azygos veni bağlanmadan, bu plevral cebin arkasına geçilerek görüntüleme sağlandı (Video 1). Torakal 3-4. ganglionlar koterize edilerek ayrıldı. Ameliyat sonrası her iki eli de kuru olan hastada tam memnuniyet sağlandı.

Azygos damar anomalisi ve bunun sebep olduğu plevral cep ETS'de zorluğa sebep olabilecek durumlardandır. Böyle bir durumda, uyguladığımız şekilde plevral katlantının arkasına geçilerek cerrahi yapılabileceği gibi, bu plevral alan koterize edilip azygos veni askıya da alınabilir. Preoperatif akciğer grafisi bu anomali yönünden değerlendirilip hastanın bilgilendirilmesi sağlanabilir.

Anahtar kelimeler: endoskopik torasik sempatektomi, azygos lobu, hiperhidrozis

Postero anterior akciğer grafisinde azygos lobunun görünümü

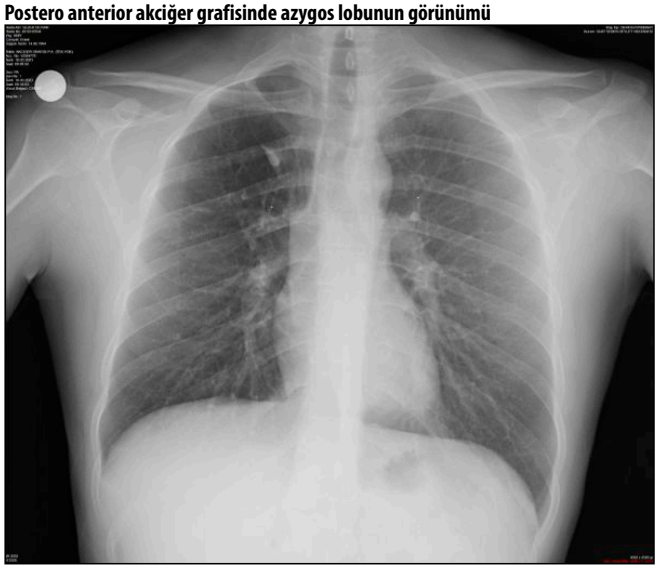

Eksplorasyon görünümü. Beyaz oklar anormal yerleşimli azygos venini, siyah oklar ise bu venin üzerinde oluşan plevral cebi işaret etmektedir.

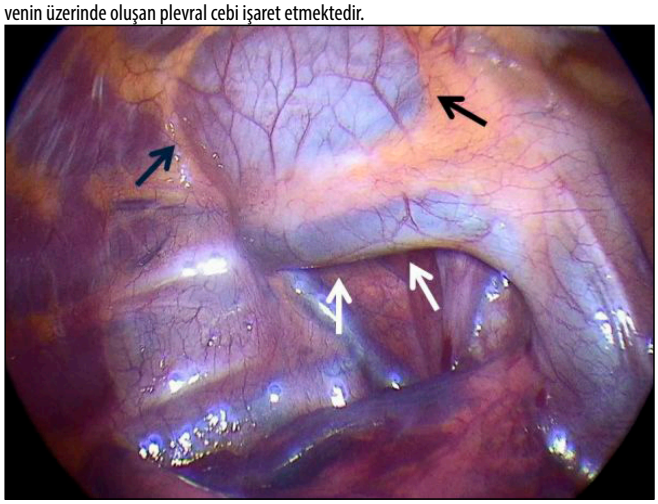

Akciğer / Plevra – Onkolojik

EP-023

KÜÇÜK HÜCRELİ DIŞI AKCİĞER KARSİNOMU NEDENİYLE AKCİĞER REZEKSİYONU YAPILAN HASTALARDA PULMONER KOMPLİKASYON BELİRTEÇLERİ

Gizem Özçıbık Işık[1], Burcu Kılıç[1], Ezel Erşen[1], Mehmet Kamil Kaynak[1], Akif Turna[1], Hasan Volkan Kara[1]

[1]İstanbul Üniversitesi-cerrahpaşa Cerrahpaşa Tıp Fakültesi Göğüs Cerrahisi

Giriş-Amaç: Küçük hücreli dışı akciğer karsinomlarında fonksiyonel ve onkolojik prensiplere göre hastanın uygun olma koşulu ile standart tedavi yaklaşımı cerrahi rezeksiyon (wedge rezeksiyon, segmentektomi, lobektomi, bilobektomi, pnömonektomi) ve sistemik lenf nodu disseksiyonudur(1,2). Postoperatif pulmoner komplikasyonların cerrahi sonrası görülmesi bozulmuş pulmoner kapasite ile ilişkilendirilir(3,4). En sık atelektazi, uzamış hava kaçağı, pnömoni görülür(3,5). Çalışmamızda küçük hücreli dışı akciğer karsinomu nedeni ile opere edilen hastalarda pulmoner komplikasyonlar için belirteçlerin tespit edilmesi hedeflendi.

Ocak 2001 ile Ocak 2023 tarihleri arasında kliniğimizde küçük hücreli dışı akciğer karsinomu nedeniyle opere edilen 953 hastanın verileri retrospektif olarak incelendi. Komplikasyon izlenen ve izlenmeyen hastalar demografik, klinik, biyokimyasal, solunumsal, patolojik ve sağkalım verileri açısından incelendi. Univariate analizde; Student-t testi, Ki-Kare testi ve rölatif risk ODDS ratio değeri ile hesaplandı. Sağkalım analizi Kaplan Meier ve Cox regresyon analizi ile yapıldı. Multivariate analizde; lineer regresyon analizi ve lojistik regresyon analizi ile kullanıldı. Roc curve analizi ile spesifite ve sensitivite değerlendirildi. Youden analizi ile Roc curve eğrisinde anlamlı bulunan veriler için sayısal cut-off değeri hesaplandı.

İki grup univariate analizde parametrik veriler açısından karşılaştırıldığında; albumin, LDH ve hemoglobin değeri istatistiksel olarak anlamlı derecede komplikasyon izlenmeyen grupta (Grup 1'de) yüksek idi (sırasıyla; p=0.014, p=0.004, p=0.008) (Tablo 1). CRP ve drenaj miktarı ise istatistiksel olarak anlamlı derecede Grup 2'de (komplikasyon izlenen grup) yüksek idi (sırasıyla; p<0.001, p<0.001) (Tablo 1). Roc curve analizinde drenaj miktarı için değerlendirmede eğri altında kalan alan %79.1 idi (Tablo 2 ve Şekil 1). Drenaj miktarı için cut-off değeri Youden İndeksi 0.440 ile 825 cc olarak tespit edildi.

İki grup univariate analizde non-parametrik veriler açısından karşılaştırıldığında; erkek cinsiyette olmak, ek hastalık olması, kardiyak risk indensinin 2 olması, ek işlem gerekliliği ve yoğun bakım ihtiyacı komplikasyon izlenen grupta istatistiksel olarak anlamlı derecede fazla idi (sırasıyla; p=0.005, p=0.012, p=0.036, p=0.021, p<0.001) (Tablo 3). Komplikasyon izlenen grupta erkek cinsiyette olmak 0.56 kat, ek hastalık varlığı 1.51 kat, kardiyak risk indeksinin 2 olması 1.62 kat, ek işlem varlığı 1.43 kat, yoğun bakım ihtiyacı ise 1.92 kat fazla idi (Tablo 3 ODDS Ratio verileri).

Multivariate analizde drenaj miktarı, erkek cinsiyette olmak, ek işlem gerekliliği ve yoğun bakım gerekliliği bağımsız risk faktörleri olarak tespit edildi (sırasıyla; p<0.001, p=0.017, p=0.019, p<0.001) (Tablo 4 ve 5).

İki grup sağkalım verileri açısından değerlendirildiğinde Grup 1'de ortalama genel sağkalım 112 ± 3.5 ay ile daha yüksek iken Grup 2'de 93 ± 5.5 ay idi (Tablo 6). İki grup arasında sağkalım verilerinde istatistiksel açıdan anlamlı farklılık mevcut idi (p=0.001) (Şekil 2). İki grup cinsiyet, ek hastalık varlığı, yoğun bakım yatış ihtiyacı ve sağkalım fonksiyonu için Cox regresyon analizi ile değerlendirildiğinde iki grup arasında istatistiksel anlamlı farklılık mevcut idi (p<0.001) (Şekil 3). Erkek cinsiyet, ek hastalık varlığı ve yoğun bakım ihtiyacı Cox regresyon analizinde kötü sağkalım ile bağımsız olarak ilişkili idi (sırasıyla; p=0.007, p=0.004, p<0.001) (Tablo 7).

Albumin ve hemoglobin değerinin komplikasyon izlenen grupta daha düşük, CRP değerinin ve drenaj miktarının daha yüksek olarak izlenmesi literatür ile benzer olarak yetersiz beslenme, genel durum kötülüğü koşullarında komplikasyon görülmesindeki artış ile uyumludur(6,7,8,9). Çalışmamızda LDH düzeyi yüksek olan hastalarda komplikasyon oranının daha az olması ise literatür ile uyumlu değildir(10). Ancak drenaj miktarının bağımsız risk faktörü olduğu ve drenaj miktarının 825 cc'den daha fazla olan hastalarda komplikasyon riskinin arttığının tespit edilmesi klinik kullanımda dikkate değer bir veri olarak karşımıza çıkmaktadır.

Erkek cinsiyette olmak, ek işlem gerekliliği ve yoğun bakım ihtiyacı durumunun komplikasyon varlığı için bağımsız risk faktörü olarak tespit edilmesi literatür ile uyumluluk göstermektedir ve bu hasta gruplarında postoperatif daha iyi bakım, erken mobilizasyon, erken beslenmenin önemini vurgulamaktadır(11,12).

Komplikasyon izlenen ve izlenmeyen grupların TNM evreleri ve klinikleri açısından benzer olmasına rağmen sağkalım açısından fark izlenmesi komplikasyon izlenen grupta komplikasyonla-

ra sekonder bir sağkalım azalması ile ilişkilendirilebilir. Bu verimiz ile de postoperatif komplikasyonların önlenmesinin morbidite ve mortalite için önemini ifade etmekteyiz.

Erkek cinsiyette, ek işlem gerekliliği olan (kosta rezeksiyonu/ göğüs duvarı rezeksiyonu/ ek akciğer parankim rezeksiyonu vb.), yoğun bakım yatışı olan ve drenaj miktarı 825cc'den yüksek olan hastalarda postoperatif komplikasyonlar için daha dikkatli olunmalıdır.

Erkek cinsiyette, ek işlem gerekliliği olan, yoğun bakım yatış gerekliliği olan hastalarda preop dönemden başlayan bilgilendirme yapılmalı, önleyici tedbir ve davranışlar uygulanmalıdır. Bu şekilde tedavi başarısı artacak, etkili kaynak ve alt yapı kullanımı ile sürdürülebilirlik, hizmetlere erişim süresindeki iyileşme desteklenecektir.

Kaynaklar

1. Hoy H, Lynch T, Beck M. Surgical Treatment of Lung Cancer. Crit Care Nurs Clin North Am. 2019 Sep;31(3):303-313.
2. Billiet C, Chiairi I, Berzenji L, Van Schil PE. Tumeurs de petits stades. La chirurgie a-t-elle encore sa place ? [Early-stage lung cancer: Is there still a role for surgery?]. Rev Mal Respir. 2020 Nov;37(9):735-742. French.
3. Kendall F, Abreu P, Pinho P, Oliveira J, Bastos P. The role of physiotherapy in patients undergoing pulmonary surgery for lung cancer. A literature review. Rev Port Pneumol (2006). 2017 Nov-Dec;23(6):343-351.
4. Templeton R, Greenhalgh D. Preoperative rehabilitation for thoracic surgery. Curr Opin Anaesthesiol. 2019 Feb;32(1):23-28.
5. Rotman JA, Plodkowski AJ, Hayes SA, de Groot PM, Shepard JA, Munden RF, Ginsberg MS. Postoperative complications after thoracic surgery for lung cancer. Clin Imaging. 2015 Sep-Oct;39(5):735-49.
6. Turna A, Özçıbık Işık G, Ekinci Fidan M, Sarbay İ, Kılıç B, Kara HV, Erşen E, Kaynak MK. Can postoperative complications be reduced by the application of ERAS protocols in operated non-small cell lung cancer patients? Turk Gogus Kalp Damar Cerrahisi Derg. 2023 Apr 28;31(2):256-268.
7. Takahashi M, Sowa T, Tokumasu H, Gomyoda T, Okada H, Ota S, Terada Y. Comparison of three nutritional scoring systems for outcomes after complete resection of non-small cell lung cancer. J Thorac Cardiovasc Surg. 2021 Oct;162(4):1257-1268.e3.
8. Batchelor TJP, Rasburn NJ, Abdelnour-Berchtold E, Brunelli A, Cerfolio RJ, Gonzalez M, Ljungqvist O, Petersen RH, Popescu WM, Slinger PD, Naidu B. Guidelines for enhanced recovery after lung surgery: recommendations of the Enhanced Recovery After Surgery (ERAS®) Society and the European Society of Thoracic Surgeons (ESTS). Eur J Cardiothorac Surg. 2019 Jan 1;55(1):91-115.
9. D'Andrilli A, Rendina EA. Enhanced recovery after surgery (ERAS) and fast-track in video-assisted thoracic surgery (VATS) lobectomy: preoperative optimisation and care-plans. J Vis Surg. 2018 Jan 5;4:4.
10. Uramoto H, Nakanishi R, Fujino Y, Imoto H, Takenoyama M, Yoshimatsu T, Oyama T, Osaki T, Yasumoto K. Prediction of pulmonary complications after a lobectomy in patients with non-small cell lung cancer. Thorax. 2001 Jan;56(1):59-61.
11. Etienne H, Assouad J. Chirurgie thoracique et patients co-morbides [Thoracic surgery and co-morbid patients]. Rev Mal Respir. 2021 Sep;38(7):743-753. French..Fontana V, Coureau M, Grigoriu B, Tamburini N, Lemaitre J, Meert AP. Place de la réanimation après chirurgie thoracique [The role of the intensive care unit after thoracic surgery]. Rev Mal Respir. 2022 Jan;39(1):40-54. French.

Anahtar kelimeler: Postoperatif Pulmoner Komplikasyon, Küçük Hücreli Dışı Akciğer Karsinomu,

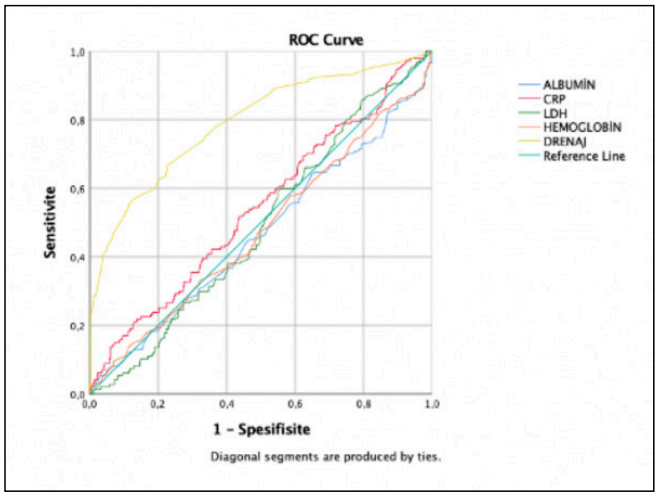

Şekil 1. Parametrik Verilerin Roc Curve Grafiği ile Değerlendirilmesi.

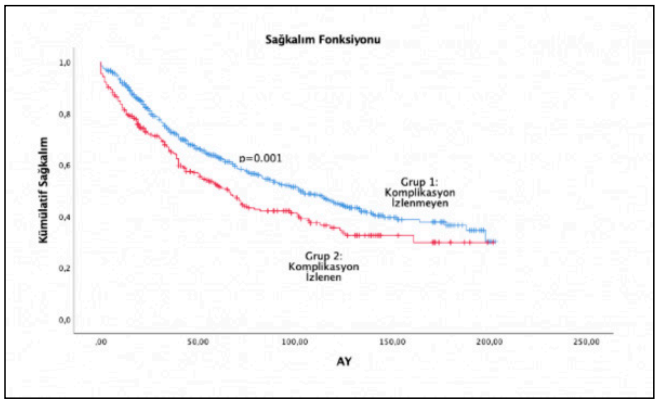

Şekil 2. İki grubun sağkalım verileri açısından değerlendirilmesi. (Kaplan Meier Testi kullanıldı.) (p=0.001)

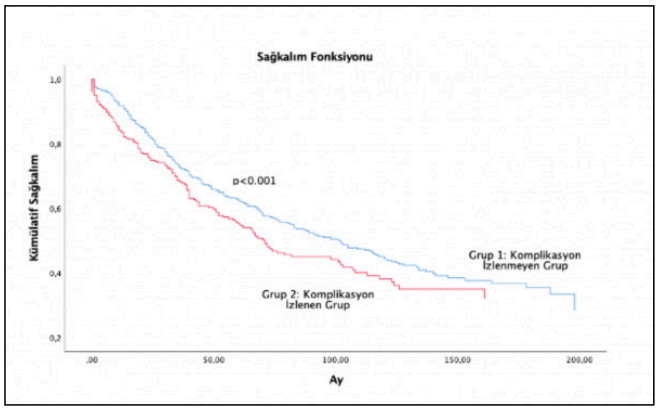

Şekil 3. İki grubun sağkalım verilerinin Cox regresyon analizi ile değerlendirilmesi. (p<0.001)

Tablo 1. Univariate Analizde Parametrik Verilerin Gruplar Arasında Değerlendirilmesi. (Ortalama ve Standart Sapma Değerleri Verilmiştir.) (Student-t testi kullanıldı.)

	Grup 1 (Komplikasyon İzlenmeyen Grup)(n=689)	*Grup 2 (Komplikasyon İzlenen Grup) (n=264)*	*p Değeri*
Albumin	4.1 ± 0.6	3.9 ± 0.7	0.014
CRP	17.3 ± 30.5	29.1 ± 52.9	<0.001
LDH	261 ± 141	242 ± 107	0.004
Hemoglobin	13.1 ± 1.6	12.8 ± 1.9	0.008
Drenaj	710 ± 410	1270 ± 730	<0.001

Tablo 2. Univariate Analizde Non-Parametrik Verilerin Gruplar Arasında Değerlendirilmesi. (Oranlar Verilmiştir.) (Ki-Kare testi kullanıldı.)

	Grup 1 (Komplikasyon İzlenmeyen Grup) (n=689)	*Grup 2 (Komplikasyon İzlenen Grup) (n=264)*	*p Değeri*	*ODDS Ratio (%95 CI)*
Erkek Cinsiyet	539 (%78.2)	228 (%86.3)	0.005	0.56 (0.38-0.84)
Ek Hastalık Varlığı	470 (%68.2)	202 (%76.5)	0.012	1.51 (1.09-2.10)
Kardiyak Risk İndeksi 2	74 (%10.7)	43 (%16.2)	0.036	1.62 (1.08-2.43)
Ek Cerrahi İşlem Gerekliliği	171 (%24.8)	85 (%32.1)	0.021	1.43 (1.05-1.96)
Yoğun Bakım İhtiyacı Gerekliliği	197 (%28.5)	115 (%43.5)	<0.001	1.92 (1.43-2.58)

Tablo 3. Multivariate Analizde Parametrik Verilerin Gruplar Arasında Değerlendirilmesi. (Lineer Regresyon yöntemi kullanıldı.)

Parametre	*p Değeri*
Albumin	0.324
CRP	0.162
LDH	0.746
Hemoglobin	0.603
Drenaj Miktarı	<0.001

Tablo 4. Multivariate Analizde Non-Parametrik Verilerin Gruplar Arasında Değerlendirilmesi. (Lojistik Regresyon yöntemi kullanıldı.)

Parametre	*p Değeri*	*%95 Güven Aralığı*
Cinsiyet	0.017	1.091-2.439
Ek Hastalık	0.106	0.538-1.062
Ek İşlem	0.019	0.498-0.940
Yoğun Bakım	<0.001	0.410-0.750

Tablo 5. Cox Regresyon analizi verileri

	p Değeri	*%95 Güven Aralığı*
Erkek Cinsiyet	0.007	1.109-1.904
Ek hastalık varlığı	0.004	0.580-0.903
Yoğun bakım ihtiyacı	<0.001	0.488-0.722

Travma

EP-024

NAZOGASTRİK TÜP MALPOZİSYONU SONRASI GELİŞEN TRAKEOBRONŞİAL KOMPLİKASYONLAR: 2 OLGU

Eren Zenci[1], Argün Kış[1], Gökhan Öztürk[1], Güldane Sarıoğlan[1], Nur Demet Pınar[1], Ümit Aydoğmuş[1]

[1]Pamukkale Üniversitesi Göğüs Cerrahisi Anabilim Dalı

Giriş-Amaç: Nazogastrik tüp (NGT) acil servislerde, yoğun bakımlarda yaygın olarak, genelde komplikasyonsuz olarak uygulanmaktadır. NGT uygulamasının bağırsak tıkanıklığını hafifletmek için mide dekompresyonu ve beslenme başta olmak üzere birçok endikasyonu bulunmaktadır.(1) NGT'nin yerleştirilmesi kolay bir işlem olarak görülse de nadiren ciddi komplikasyonlara neden olabilir.(2) Bu yazıda sizlere yanlış NGT yerleştirilmesi sonucu hidropnömotoraks gelişen iki vaka sunulmaktadır.

Olgu 1: Larinks Ca tanılı 70 yaş erkek hasta radyoterapi sonrası oral gıda alımı azalması ve genel durum bozukluğu nedeniyle acil servise başvurdu. Bilinç bulanıklığı ve saturasyon düşüklüğü olması nedeniyle hasta yoğun bakıma interne edildi. Yoğun bakımda entübe edilen ve NGT ile 5 gün takip edilen hasta bilgisyarlı tomografi (BT) ile tarafımıza danışıldı. NGT'nin sağ alt lob bronşundan geçerek toraks içinde olduğu görüldü (Resim 1). NGT sonlandırıldı. Tarafımızca tüp torakostomi uygulandı 600cc oral beslenme solüsyonu ile uyumlu drenajı oldu. Sonrasında çekilen Toraks BT'de Tüp torakostomi sonucu akciğerin ekspanse olduğu görüldü. 2 gün tüp torakostomi ile takip edilen hasta ex oldu.

Olgu 2: Alzheimer tanılı 77 yaş erkek hasta, üç gündür devam eden solunum sıkıntısı nedeniyle başvurduğu acil servisten yoğun bakıma interne edildi. Yoğun bakım yatışı sonrası genel cerrahi önerisince nazogastrik sonda ile kontraslı madde verilerek batın BT çekildi. Toraks BT kesitinde sağ plevral aralıkta yaklaşık 5 cm kalınlığa ulaşan kontrast madde görüldü (Resim 2). Hastaya tarafımızca tüp torakostomi uygulandı. 2000cc oral beslenme solüsyonu ile uyumlu drenajı oldu. Tüp torakostomi sonrası akciğeri ekspanse olan hasta 11 gün tüp torakostomi ile takip edildi. Hasta tüp torakostomi sonlandırıldıktan sonra tarafımızca cerrahi işlem düşünülmedi. Hasta dren sonlandırıldıktan 14 gün sonra ex oldu.

NGT'nin yanlış yerleştirilmesi, kör yerleştirme tekniğinin iyi bilinen bir komplikasyonudur.(3) NGT'lerin yanlışlıkla trakeaya yerleştirilme oranı ve distal hava yolları %0,3 ila %15 arasında değişmektedir.(4) Yanlış yerleştirilen NGT'ler, pnömoni, kanama, laringeal yaralanma, özofagus perforasyonu, bronkoplevral fistül, trakeal perforasyon, pulmoner kanama, pnömotoraks ve pnömomediastineum olmak üzere birçok komplikasyona neden olabilir.. Bronkoplevral fistül, perforasyon ve masif kanama gibi komplikasyonlarda uygun hastalarda cerrahi gerekebilmektedir.

Akciğerlere ve plevral boşluklara kimyasalların girmesi şiddetli aspirasyon pnömonisi, hidrotoraks, hemotoraks, ampiyem, gecikmiş pnömotoraks ve bizim durumumuzda olduğu gibi nutrotoraksa neden olabilir.(3) NGT yerleştirildiğinde ve pH <5 olan bir aspirasyon elde edilemediğinde, tüpün doğru yerleştirildiğini doğrulamak için radyolojik olarak görüntülenmelidir.(5) NGT'nin yerleştirilmesi oskültasyon, göğüs grafisi, ultrasonografi, mide içeriğinin tüpten aspirasyonu, kapnografi gibi yöntemlerle doğrulanmalıdır.(2)

Kaynaklar

1. Rippe JM, Irwin RS, Alpert JS, Fink MP. Gastroenterologic problems in the intensive care unit. In: Clouse RE, editor. Intensive Care Medicine. United States of America: Little, Brown and Company 1991; 903.
2. O. Palabiyik Et Al. , "Misplacement of nasogastric tube in two different cases: Case report," Eastern Journal of Medicine , vol.18, no.4, pp.204-206, 2013
3. Marderstein EL, Simmons RL, Ochoa JB. Patient safety: effects of institutional protocols on adverse events related to feeding tube placement in the critically ill. J Am Coll Surg 2004;199:39-50.
4. Boyes RJ, Kruse JA. Nasogastric and nasoenteric intubation. Crit Care Clin 1992;8:865-78
5. Woodall BH, Winfield DF, Bisset GS III Inadvertent tracheobronchial placement of feeding tubes. Radiology 1987;165:727–9

Anahtar kelimeler: (hydro)pneumothorax, nasogastric feeding tube, thoracostomy tube

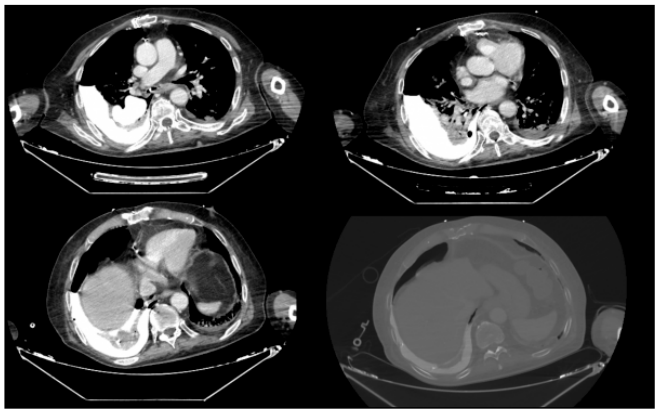

Olgu 1. Toraks Bilgisayarlı Tomografi(BT) Görünütleri

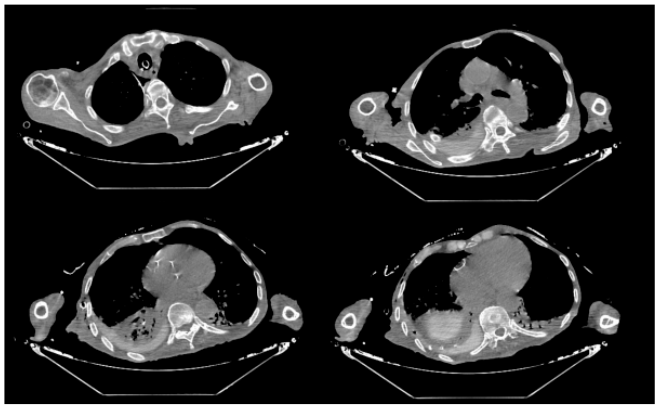

Olgu 2. Toraks Bilgisayarlı Tomografi(BT) Görünütleri

Travma

EP-027

YABANCI CİSİM ASPİRASYONU NEDENİYLE ACİLE BAŞVURAN HASTALARIN YÖNETİMİ

Selime Kahraman[2], Attila Özdemir[1], Mesut Buz[1], Talha Doğruyol[1], Berk Çimenoğlu[1], Yunus Emre Özsaray[1], Recep Demirhan[1]

[1]Kartal Dr Lütfi Kırdar Şehir Hastanesi, Göğüs Cerrahisi Kliniği, İstanbul
[2]Dr Siyami Ersek Göğüs Ve Kalp Damar Cerrahisi Eah, Göğüs Cerrahisi Kliniği, İstanbul

Giriş-Amaç: Her yaş grubundan yabancı cisim aspirasyonları hava yollarının kapanması sonucu ani solunum sıkıntısına neden olup hayatı tehdit edici bir durum oluşturabilir. Acil servise başvurabilecek kadar vakti olan hastalarda ilk müdehale çoğunlukla göğüs cerrahisi hekimi tarafından yapılmaktadır.

Gereç ve Yöntemler: Yabancı cisim aspirasyonu nedeniyle Ocak 2013- Ocak 2023 tarihleri arasında Kartal Dr Lütfi Kırdar Hastanesi aciline başvuran hastaların verileri değerlendirildi.

Hastaların demografik verileri, başvuru semptomları, aspire edilen yabancı cismin türü, yabancı cismin trakeobronşial sistem içindeki lokalizasyonu, eşlik eden ek hastalıklar, uygulanan cerrahi işlemin türü, kullanılan anestezi yöntemi ve komplikasyonlar kayıt edildi.

Bulgular: Çalışmamıza katılan 20 hastanın 8'i kadın, 12'si erkekti. Çocuk yaş grubunda 3 hasta vardı, çocuk yaş grubu hastalar hariç ortalama yaş 47.05 idi. Yabancı cismin lokalizasyonu 10 hastada sağ alt lob bronşu, 3 hastada sağ ana bronşu, 2 hastada sol üst lob bronşu, 1 hastada sağ üst lob bronşu, 1 hastada sol ana bronş, 1 hastada sol alt lob bronşu,1 hastada karina, 1 hastada aynı anda hem sağ alt lob hem sol üst lob bronşunda yerleşimli idi.

Öksürük en sık görülen klinik semptomdu, 5 hastada klinik semptom yoktu. Çıkarılan yabancı cisimlerin 7' si toplu iğne, 4' ü fındık, 4'ü yemek kalıntısı, 3' ü diş protezi, 1' i trakeostomi kanülü, 1 'i ilaç tableti idi.

Hastaların 3' ünde yabancı cisim fob ile, 4' ünde torakotomi ile çıkarıldı, 13 hastada rijit bronkoskopi yapıldı. Hiçbir hastada komplikasyon gelişmedi.

Sonuç: Yabancı cisim aspirasyonların acil müdehalesinde fiberobtik bronkoskopi tanısal ve teröpatik amaçlı kullanılabilir. Rijit bronkoskopi distal bronşlarda yerleşimli yabancı cisimler için daha iyi bir seçenek olmakla birlikte bazı zor vakalarda torakotomi gerekliliği akılda tutulmalıdır.

Anahtar kelimeler: Yabancı isim aspirasyonu, Trakeasl yabancı isim, Bronşial yabancı cisim, Yetişkinde yabancı isim aspirasyonu, Çocuklarda yabancı isim aspirasyonu

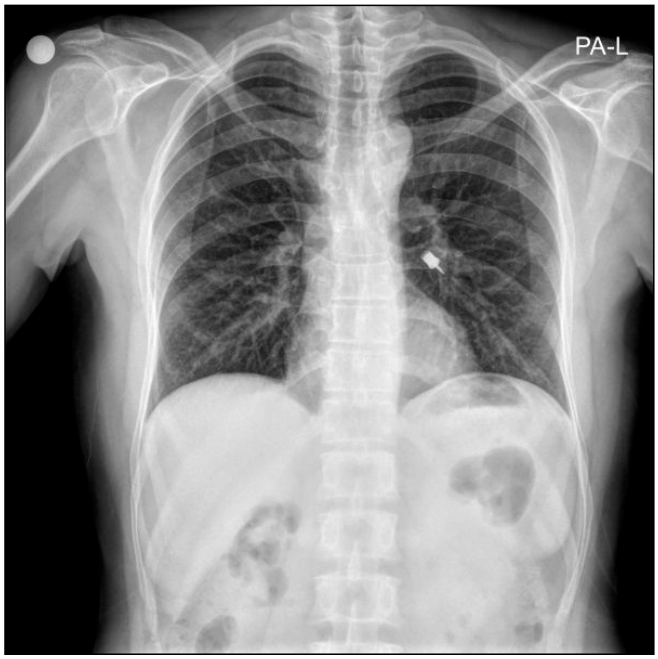

Resim 1. Sol alt loba diş protezi

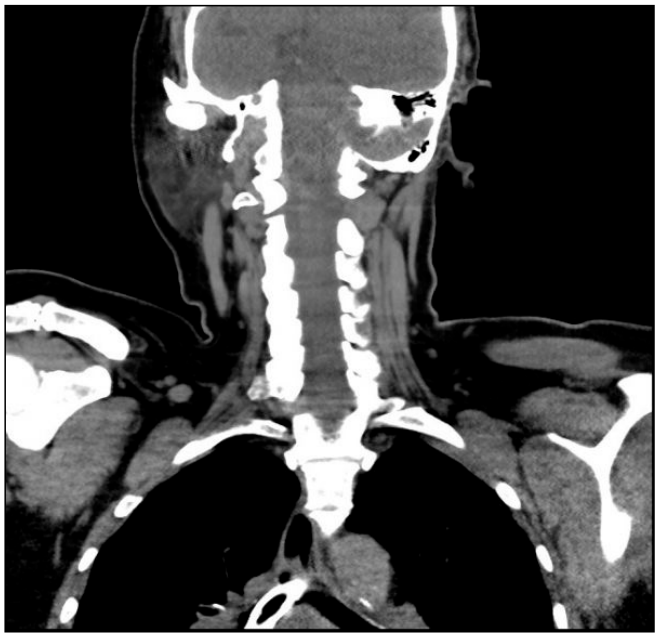

Resim 2. Sağ ana bronşta trakeostomi kanülü

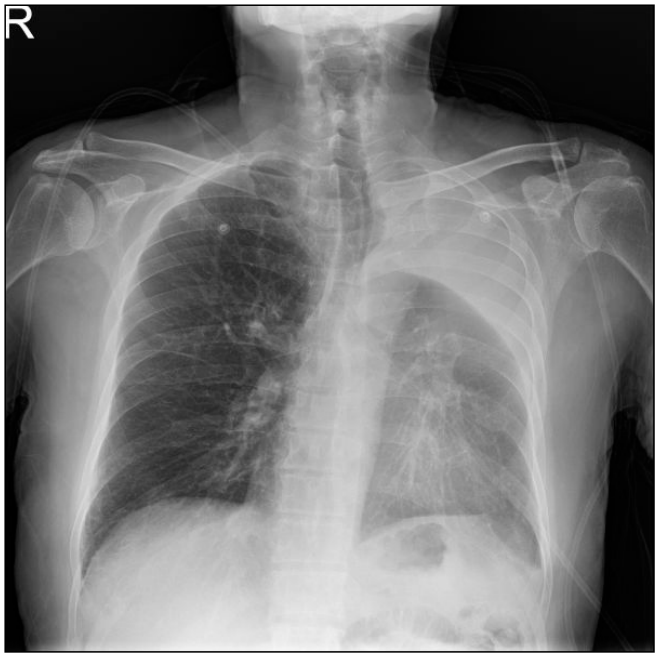

Resim 3. YCA sonrası gelişen sol üst lob atelektazisi

Resim 4. Sağ alt londa toplu iğne

Yabancı Cisim Aspirasyonları

Hasta no	*Yaş*	*Cinsiyet*	*Lokalizasyon*	*Semptom*	*YC*	*işlem*	*Ek hastalık*	*Anestezi*	*Komplikasyon*
1	12	K	Sağ alt	Öksürük	Fındık	RB		Genel	Yok
2	34	E	Sol üst	Yok	Toplu iğne	FOB + TOR		Genel	Yok
3	17	K	Sağ alt	Öksürük	Fındık	FOB + TOR		Genel	Yok
4	18	E	Sağ alt	Öksürük	Toplu iğne	RB		Genel	Yok
5	33	E	Sol üst	Nefes darlığı	Yemek artığı	RB	Alkolizm	Genel	Yok
6	53	E	Sağ alt	Öksürük	Yemek artığı	RB		Genel	Yok
7	25	K	Sağ alt	Öksürük	Toplu iğne	FOB + TOR		Genel	Yok
8	80	E	Sağ ana	Yok	Yemek artığı	RB	Demans	Genel	Yok
9	75	E	Sağ ana	Öksürük	Diş protezi	RB	SVO+ Hemipleji	Genel	Yok
10	52	E	Sağ üst	Nefes darlığı	Yemek artığı	RB		Genel	Yok
11	12	K	Sağ alt	Yok	Toplu iğne	FOB + TOR		Genel	Yok
12	76	E	Sağ alt + Sol üst	Nefes darlığı	İlaç tableti	RB		Genel	Yok
13	25	K	Sağ alt	Yok	Toplu iğne	FOB		Sedoanaljezi	Yok
14	46	E	Sol ana	Nefes darlığı	Diş protezi	RB		Genel	Yok
15	72	E	Sağ alt	Öksürük	Toplu iğne	FOB	Total larenjektomi	Sedoanaljezi	Yok
16	57	E	Sağ alt	Öksürük	Fındık	FOB		Sedoanaljezi	Yok
17	41	E	Sol alt	Öksürük	Diş protezi	OB + RB		Genel	Yok
18	21	K	Karina	Nefes darlığı	Fındık	RB		Genel	Yok
19	62	K	Sağ ana	Nefes darlığı	Trakeostomi kanülü	RB	Trakeostomi	Genel	Yok
20	30	K	Sağ alt	Yok	Toplu iğne	RB		Genel	Yok

Akciğer / Plevra – Onkolojik

EP-028

HEMOPTİZİ HASTASINDA NE ZAMAN CERRAHİ YAPILMALI ?

Selime Kahraman[1]

[1]*Dr Siyami Ersek Göğüs Ve Kalp Damar Cerrahisi Eğitim Ve Araştırma Hastanesi, Göğüs Cerrahisi Kliniği, İstanbul*

Giriş-Amaç: Masif hemoptizi hayatı tehdit edici bir klinik durumdur. Masif hemoptizide etyoloji benign veya malign nedenlere bağlı olabilmektedir. Masif hemoptizide cerrahi ise çoğu zaman yüksek risklidir. Etyolojisi belirsiz devam eden masif efüzyonlu hastamızda cerrahi uyguladık, patolojisi meme ca metastazı olarak raporlanan hastanın operasyonu başarılı geçse de postoperatif dönemde gelişen pnömoni komplikasyonu nedeniyle kaybedildi. Devam eden masif efüzyonda cerrahi yüksek riskli olsa da bazen tek tedavi seçeneğidir.

Olgu: Meme ca nedeniyle sağ mastektomi operasyonu geçirmiş olan, diyabet ve hipertansiyon öyküsü olan, tekerlekli sandalye kullanan 67 yaşında kadın hasta, sağ plevral efüzyon nedeni ile plöreken kateter işlemi uygulanmış dış merkezde göğüs hastalıkları servisinde yatarak tedavi edilirken bir haftadır devam eden hemoptizisi sebebiyle nöbet şartlarında devir alındı.

Hastanın plöreken sonrası 1000 cc serohemorajik drenajı mevcuttu. Drenaj sonrası toraks tomografisi tekrarlandı. Sağ hemitoraksın posteriorunda vertebral kolon ile komşuluğu olan yaklaşık boyutları 8x6 cm olan düzensiz sınırlı heterojen yapıda kitle lezyon izlendi. Hasta ileri tetkik ve girişimsel işlemi kabul etmemesi üzerine tedavi red formu imzalayıp reçetesi düzenlenerek taburcu edildi.

Aynı hasta bir hafta sonra hemoptizi şikayeti sebebiyle 112 aracılığı ile acile tekrar başvurdu, hastaya yatış verildi. Yeni yapılan görüntülemelerinde sağ hemitoraksdaki mevcut patoloji dışında bir durum izlenmedi. Hastaya bronkoskopi planlandı, servis şartalarında lokal anestezi ile bronkoskopiyi tolere edemeyen hasta için ameliyathane koşullarında bronkoskopi yapıldı. Her iki bronşial sistem anatomik olarak doğal izlendi, endobronşial lezyon izlenmedi. Sağ ana bronştan itibaren yaygın hemoraji izlendi. Soğuk lavaj ve adrenajin uygulandı, işlem komplikasyonsuz sonlandırıldı.

Servis şartlarında medikal tedavisi düzenlenerek izleme alınan hasta için pet- ct planlandı, solunum fonkisyon testi planlandı, hasta solunum fonkisyon testine uyum sağlayamadı. Yürüme güçlüğü çeken ve tekerlekli sandelye kullanan hastanın arter kan gazı değerlendirmesi yapıldı.

Servis takipleri sırasından tuvalette vazovagal senkop geçiren hasta yoğun bakıma indirilerek entübe edildi. Yoğun bakımda 2 hafta entübe olarak sedasyonsuz şekilde takip edilen hastanın hemoptizi medikal tedavi ile gerilemedi, aralıklı eritrosit ve trombosit replasmanı yapıldı.

Hastanın kendisi ve ailesinin görüş ve onayı da alınarak hastaya sağ torakotomi planlandı. Sol lateral dekübit pozisyonda sağ posterolateral torakotomi insizyonu ile sağ hemitoraksa girildi, eksplorasyonda sağ akciğerin tamamen destrükte ve hepatize yapıda olduğu görüldü. Sağ pnömonektomi kararı alındı. Kitlenin perikarda ve alt lob venine invaze olduğunun görülmesi üzerine intraperikardiyal sağ pnömonektomi yapıldı. Kesin patoloji raporu sarkomatoid tip malignite ve meme kanserinin metastazı olarak raporlandı.

Hasta postoperatif dönemde entübe ve sedasyonsuz olarak takip edildi, extübasyon postop 5. Gün planlandı fakat extübasyondan 2 saat sonra hasta reentübe edildi. Postoperatif 7. Gün sol akciğer alt zonlarda pnömonik infiltasyon başlayan hastanın enfeksiyon görüşü de alınarak antibiyoterapisi düznelendi. Sol akciğerdeki pnömonik infiltasyon ile bir hafta takip edilen hastanın postoperatif 2. Haftasında mortalite görüldü.

Masif hemoptizi tedavisi zor ve cerrahisi yüksek riskli bir klinik durumdur. Devam eden masif hemoptizide cerrahi bazen tek tedavi seçeneği olmaktadır.

Anahtar kelimeler: Hemoptizi, Hemoptizde cerrahi, Acil cerrahi

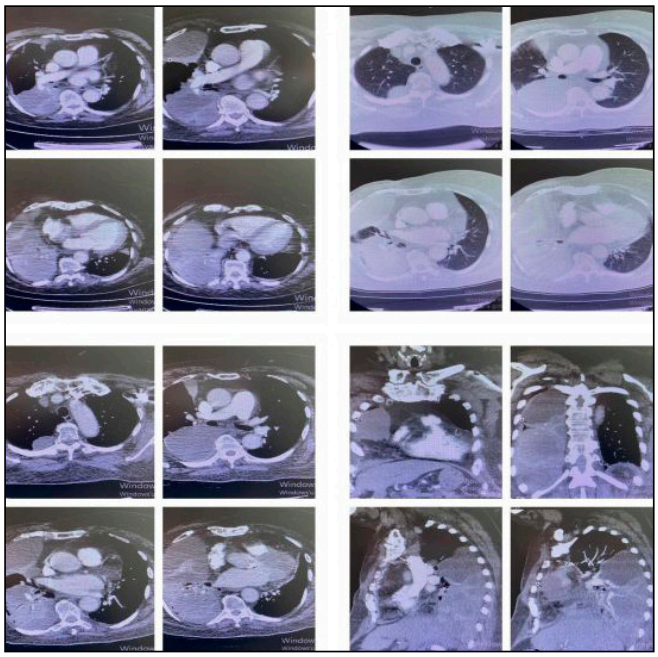

Resim 1. Sağ hemitoraksı tama yakın dolduran kitle lezyona ait tomografi kesitleri

Akciğer / Plevra – Onkolojik

EP-029

PNÖMONEKTOMİ HASTALARINDA KOMPLİKASYON BELİRTECİ OLARAK ANEMİ

Gizem Özçıbık Işık[1], **Burcu Kılıç**[1], **Ezel Erşen**[1], **Hasan Volkan Kara**[1], **Akif Turna**[1], **Mehmet Kamil Kaynak**[1]

[1]*İstanbul Üniversitesi-cerrahpaşa Cerrahpaşa Tıp Fakültesi Göğüs Cerrahisi*

Giriş-Amaç: Göğüs cerrahisi kliniğinde parankim koruyucu cerrahiler giderek artan sıklıkla uygulanmasına rağmen gerekli durumlarda pnömonektomi varlığını korumaktadır(1). Pnömonektomi yapılan hastalarda komplikasyon için risk faktörlerini belirlemek ve prognostik faktörleri tahmin edebilmek önem arz eden konulardandır(2).Çalışmamızda pnömonektomi yapılan hastalarda komplikasyonları öngörmede değişkenleri belirlemeyi ve aneminin prognoz üzerine etkisini belirlemeyi hedefledik.

Eylül 2001 ve Nisan 2022 tarihleri arasında kliniğimizde küçük hücreli dışı akciğer karsinomu nedeniyle opere edilen ve rezeksiyon olarak pnömonektomi yapılan 118 hasta çalışmaya dahil edildi.Hastalar, anemi görülen grup(Erkeklerde HGB<13; Kadınlarda HGB<12)(Grup 1) ve normal hemogram değeri(Grup 2) durumuna göre iki gruba ayrıldı.Komplikasyon görülme durumu için ikinci bir inceleme yapıldı.Gruplar demografik, klinik, biyokimyasal, solunum parametreleri, patolojik verileri açısından değerlendirildi.İstatistiksel olarak Student-t, Ki-kare ve Kaplan-Meier testi yapıldı.

Anemi verisi açısından grubun demografik özellikleri istatistiksel açıdan benzer idi(Tablo 1).Preoperatif Co2 değeri istatistiksel olarak anlamlı derecede anemi grubunda(Grup 1) düşük idi(p=0.008).Albumin değeri anemi grubunda istatistiksel olarak anlamlı derecede düşükken; CRP ve lökosit değeri istatistiksel olarak anlamlı derecede anemi grubunda yüksek idi(sırasıyla p=0.05, p<0.001, p=0.026).Tümör çapı ve cerrahi sınıra uzaklık anemi grubunda istatistiksel olarak anlamlı derecede fazla idi(sırasıyla p=0.001, p=0.028).Anemi izlenen grupta ortalama sağkalım 63.6 ± 10 ay(%95 CI: 43.9-83.4), Grup 2'de ortalama sağkalım 95.4 ± 9.8 ay(%95 CI: 76.1-114.7)(Tablo 3)idi. Anemi izlenen grup sağkalım verisi açısından istatistiksel olarak anlamlı derecede daha kötü sonuçlara sahip idi(p=0.028)(Şekil 1).Komplikasyon gelişme durumu açısından değerlendirmede risk faktörü olarak klinik bir durum tespit edilemedi ve sağkalım verileri arasında istatistiksel anlamlı farklılık yok idi(p=0.756) (Şekil 2, Tablo 4).

Anemi grubunda albumin değerinin düşük, CRP ve lökosit değerinin daha yüksek izlenmesi biyokimyasal parametrelerde ileri evre ve büyük tümör yansımalarının görüldüğünü ifade eder(3,4,5,6).Preoperatif CO2 değerinin daha düşük olarak izlenmesi arter kan gazında beklenen respiratuar alkaloz sonucudur(7).Anemi grubunda cerrahi sınır uzaklığı ve tümör çapının daha fazla olarak izlenmesi ileri evrede tespit ile ilişkilidir(8). Anemi izlenen grupta sağkalım verisinin belirgin olarak daha kötü olması anemi verisinin önemli bir prognostik faktör olduğunu göstermektedir(8).Kardiyak komorbiditesi olan hastalarda pnömonektomi ardından komplikasyon gelişimi açısından risk faktörü belirlenmemiş olması pnömonektominin gerekli hastalarda yapılması gerektiğini gösterir(9).Pnömonektomi yapılan hastalarda prognoz tahmininde aneminin de göz önüne alınması gerektiğini düşünmekteyiz.

Kaynaklar

1.Martin-Ucar AE, Chaudhuri N, Edwards JG, Waller DA. Can pneumonectomy for non-small cell lung cancer be avoided? An audit of parenchymal sparing lung surgery. Eur J Cardiothorac Surg. 2002;21(4):601-605. doi:10.1016/s1010-7940(02)00028-3

2.Sugarbaker DJ, Haywood-Watson RJ, Wald O. Pneumonectomy for Non-Small Cell Lung Cancer. Surg Oncol Clin N Am. 2016;25(3):533-551. doi:10.1016/j.soc.2016.02.012

3.Liao C, Yu Z, Guo W, et al. Prognostic value of circulating inflammatory factors in non-small cell lung cancer: a systematic review and meta-analysis. Cancer Biomark. 2014;14(6):469-481. doi:10.3233/CBM-140423

4.He D, Yang Y, Yang Y, Tang X, Huang K. Prognostic significance of preoperative C-reactive protein to albumin ratio in non-small cell lung cancer patients: A meta-analysis. Front Surg. 2023;9:1056795. Published 2023 Jan 6. doi:10.3389/fsurg.2022.1056795

5.Zhang CL, Gao MQ, Jiang XC, et al. Research progress and value of albumin-related inflammatory markers in the prognosis of non-small cell lung cancer: a review of clinical evidence. Ann Med. 2023;55(1):1294-1307. doi:10.1080/07853890.2023.2192047

6.Dempke W. Preclinical and clinical effects of erythropoietin in the management of anaemia in patients with non-small cell lung cancer. Anticancer Res. 2007;27(4A):1745-1757.

7.Johnson RA. A Quick Reference on Respiratory Alkalosis. Vet Clin North Am Small Anim Pract. 2017;47(2):181-184. doi:10.1016/j.cvsm.2016.10.005

8.Cuyún Carter G, Barrett AM, Kaye JA, Liepa AM, Winfree KB, John WJ. A comprehensive review of nongenetic prognostic and predictive factors influencing the heterogeneity of outcomes in advanced non-small-cell lung cancer. Cancer Manag Res. 2014;6:437-449. Published 2014 Oct 23. doi:10.2147/CMAR.S63603

9.Hatz RA, Klotz LV. Folgen der Pneumonektomie in der Früh- und Spätphase [Consequences of pneumonectomy in the early and late phases]. Chirurg. 2013;84(6):497-501. doi:10.1007/s00104-012-2434-3

Anahtar kelimeler: Pnömonektomi, Küçük Hücreli Dışı Akciğer Karsinomu, Anemi, Postoperatif Komplikasyon

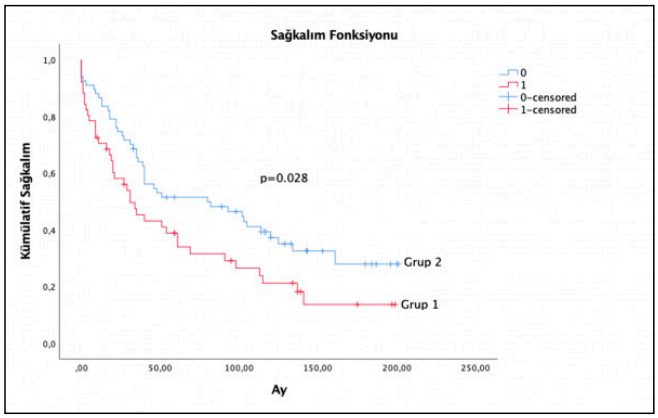

Şekil 1. Grup 1 ve 2 Arasındaki Sağkalım Fonksiyonu (p=0.028; Kaplan Meier testi kullanıldı.)

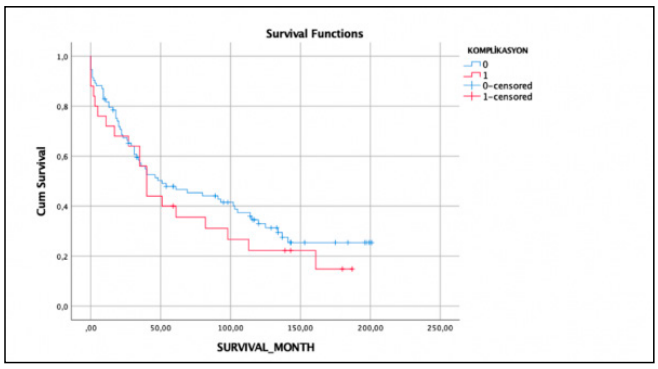

Şekil 2. Komplikasyon görülen ve görülmeyen iki grup arasındaki sağkalım grafiği(p=0.756)

Tablo 1. Demografik Veriler (Ki-kare ve Student t testi kullanıldı.)

	Grup 1 (Anemi Grubu) (n=51)	*Grup 2 (Normal Hemogram Değeri) (n=67)*	
Grup 1 (Anemi Grubu)(n=51)	Grup 2 (Normal Hemogram Değeri) (n=67)	p Değeri	Yaş
61.8 ± 7.5	56.4 ± 9.6	0.123	Cinsiyet (Erkek/ Kadın)

Tablo 2. Parametrik verilerin anemi durumu açısından değerlendirilmesi. (Student-t testi kullanıldı)

49 (%96) / 2 (%4)	*63 (%94) / 4 (%6)*	*0.616*	
Grup 1 (Anemi Grubu)(n=51)	***Grup 2 (Normal Hemogram Değeri) (n=67)***	***p Değeri***	***Preoperatif Co2***
36.2 ± 7.2	36.8 ± 1.7	0.008	Albumin
3.6 ± 1.4	4 ± 0.5	0.05	CRP
32.2 ± 35.4	13.6 ± 15.5	<0.001	Lökosit
9.7 ± 4.6	8.8 ± 2.9	0.026	Cerrahi Sınır Uzaklık
1.3 ± 1.5	1.1 ± 1.1	0.028	Tümör Çapı

Tablo 3. Grupların sağkalım verileri.

5.3 ± 3	*4.1 ± 1.8*	*0.001*
	Sağkalım Ay	***%95 CI***
Grup 1-Anemi Grubu	63.6 ± 10	43.9-83.4
Grup 2-Normal Hemogram Değeri	95.4 ± 9.8	76.1-114.7

Tablo 4. Komplikasyon görülen ve görülmeyen iki grubun sağkalım verileri(Kaplan Meier analizi kullanıldı. Ay olarak hesaplama yapılmıştır.)

Toplam	***82.5 ± 7.2***	***68.2-96.8***
Grup 1(Komplikasyon Görülme Durumu) n=25	67.6 ± 13.4 ay	%95 CI: 41.1- 94.0
Grup 2 (Komplikasyon Görülmeme Durumu) n=93	86.3 ± 8.3 ay	%95 CI: 69.9 -102.8

Akciğer / Plevra – Onkolojik

EP-031

PRİMER AKCİĞER KANSERLİ 21 OLGUNUN CERRAHİ SONUÇLARI

Birgül Yılmaz-avcı [1], **Hakan Postacı**[2], **Nüket Eliyatkın**[2]

[1] *1.izmir Bozyaka Eğitim Ve Araştırma Hastanes Göğüs Cerrahisi Kliniği*
[2] *2.izmir Bozyaka Eğitim Ve Araştırma Hastanesi Patoloji Bölümü*

Giriş-Amaç: 18 erkek 3 kadın olgunun yaş ortalaması 61 idi. Olgulardan birine sağ alt lobektomi +diyafragma rezeksiyonu, ikisine sağ pnömonektomi, birine sol pnömonektomi, yedisine sağ üst lobektomi, ikisine sağ alt lobektomi, birine sağ alt bilobektomi, üçüne sol alt lobektomi, üçüne sol üst lobektomi, birine eksploratris torakotomi yapıldı. Operasyon sırasında mediastinal LAP saptanan 8 olguya mediastinal lenf nodu diseksiyonu uygulandı. Patoloji sonuçlarına göre olgulardan 4'ü adenokarsinom, 11'i epidermoid(Skuamöz hücreli) karsinom, 4'ü büyük hücreli karsinom, biri bronkoalveoler karsinom olup preop. sitolojik tetkiki KHDAK olan bir olgu da postop.küçük hücreli karsinom tanısı aldı. Postoperatif dönemde 5 olguda uzamış hava kaçağı, bir olguda şilotoraks gelişti ve tamamı invaziv girişim gerektirmeden iyileşti..Erken postoperatif mortalite sıfır idi. Kaplan-Meier yöntemi kullanılarak yapılan sağkalım analizine göre 36 aylık sağkalım %62 idi. Erken patolojik evre akciğer karsinomlu(Evre 1A1, 1A2, 1A3, 1b, 2a, 2b) 13 olguda 36 aylık sağkalım %77 iken lokal ileri evre akciğer karsinomlu(Evre 3a, 3b), 8 olguda 24 aylık sağ kalım %38 idi. Long-Rank testine göre iki grup arasındaki fark anlamlı bulundu(p=0,04).

Giriş: Akciğer kanseri 2020 verilerine göre kanser ölümlerinin %11,4 ünün sebebidir. Akciğer kanserlerinin ise %80-85i Küçük Hücreli Dışı Akciğer Kanseri(KHDAK)dir Olguların yarısına yakını ne yazık ki uzak metastazla gelmektedir. Bununla beraber son yıllarda noninvaziv görüntüleme yöntemlerinin gelişmesi ve toplumsal farkındalığın artması sayesinde erken evredeyken başvuran hasta sayısı %10 dan %28 e yükselmiştir. (1).Erken evre ve seçilmiş lokal ileri evre KHDAK olgularında standart tedavi cerrahi rezeksiyondur(2).

Bu çalışmada KHDAK nedeniyle cerrahi rezeksiyon uygulanan hastaların sigara içme durumu, yaş, cinsiyet, histopatolojik tanı gibi özelliklerinin prognoza etkisi gözden geçirilirken özellikle hastalık evresi ile sağ kalım arasındaki ilişki araştırıldı.

Gereç ve Yöntem: Temmuz 2001-2004 tarihleri arasında primer akciğer kanseri tanısı ile o zamanki adıyla SSK İzmir Eğitim ve Araştırma Hastanesi şimdiki adıyla Bozyaka Eğitim ve Araştırma Hastanesi Göğüs Cerrahisi servisinde opere edilen 21 olgunun verileri retrospektif olarak analiz edildi. Olgulardan 18i erkek 3ü kadın, yaşları 32 ile 80 arasında değişmekte idi.

Tüm olgulara posteroanteriör ve yan akciğer grafisi, toraks BT, Solunum Fonksiyon Testi, batın USG yapıldı. Nörolojik yakınması varsa veya preoperatif hücre tanısı adenokarsinom ise kraniyal BT çekildi. Büyük damar tutulumu veya göğüs duvarı tutulumu şüphesi varsa MRG yapıldı. Kemik ağrısı varsa kemik sintigrafisi istendi. Olguların tümü radyolojik ve bronkoskopik bulgularına göre preoperatif evrelendi(cTNM). Evrelemede uluslararası akciğer kanseri evreleme sistemi kullanıldı. Preoperatif hücre tipi belli olmayan hastalar peroperatuvar "frozen section" patoloji tetkiki ile tekrar değerlendirilerek tanı aldı. Tüm olgular anatomik rezeksiyon planlanarak açıldı. Rezeksiyondan sonra tüm olgularda Mountain/Dresler tarafından 1997 de modifiye edilen lenf nodu haritası esas alınarak sistemik lenf nodu eksplorasyonu yapıldı ve LAP saptanan istasyonlarda lenf nodu disseksiyonu uygulandı. Olgular postoperatif patolojik bulgularına göre tekrar değerlendirilip patolojik evresi ve hücre tipine göre adjuvan terapi gereken hastalar göğüs hastalıkları ve/veya radyasyon onkolojisi kliniklerine yönlendirildi. Opere edilen hastaların tamamı postoperatif dönemde göğüs cerrahisi polikliniğine bağlanarak akciğer kanseri takip programına alındı.

Sağkalım analizi Kaplan-Meier yöntemi kullanılarak yapıldı. Sağkalım verileri long-rank testi kullanılarak karşılaştırıldı. Anlamlılık limiti olarak %95 güven aralığında p=0.05 in altı temel alındı. Evre 2b ve öncesi erken evre akciğer kanseri, Evre 3a ve sonrası ileri evre akciğer kanseri olarak değerlendirmeye alındı.

Bulgular: Hastaların yaş ortalaması 61, standart sapması 11 idi. Yaş aralığı 32-80 arasında ve medianı 63 idi. 21 hastanın 18i erkek 3ü kadındı.

Hastaların ikisi hariç tamamı sigara içmiş veya içmekte idi. Sigara içmeyen iki kadın hastadan biri bronkoalveolar karsinom, diğeri büyük hücreli karsinom tanısı aldı. Median 40 paket-yıl idi. Olguların biri hariç(eksplorasyon) tamamına anatomik rezeksiyon uygulandı. Bir olguya Ekstended rezeksiyon uygulanması gerekti.

Tümörün yerleşim yerine bağlı olarak yapılan operasyonlar Tablo1 de görülmektedir.

Tablo 2 de görüldüğü üzere postoperatif patolojik değerlendirme sonucu en sık görülen hücre tipi Epidermoid(skuamöz hücreli) karsinom idi Bunu Büyük hücreli ve Adenokarsinom izledi. Bir hastaya Bronkoalveoler karsinom, preoperatif sitolojik tetkik sonucu KHDAK tanısı olan bir hastaya da postoperatif Küçük hücreli karsinom tanısı kondu.

Postoperatif komplikasyon olarak beş olguda uzamış hava kaçağı ve sol üst lobektomi+mediastinal lenf nodu disseksiyonu uygulanan bir olguda da şilotoraks gelişti. Postoperatif komplikasyonların tümü invaziv girişim gerektirmeden iyileşti.

Erken postoperatif mortalite sıfır idi. Bir olgu geç postoperatif dönemde (18. Gün) miyokard infarktüsü nedeniyle kaybedildi.

Preoperatif dönemde olgulardan üçü Evre 1a1-2-3 , 14 tanesi Evre 1b, dördü Evre 2b idi. Postoperatif dönemde ise olgulardan 8i ileri evre akciğer karsinomu olarak saptandı.

Sağkalım median 12 ay idi. Kaplan-Meier sağkalım analizine göre 36 aylık beklenen sağkalım %61.9 idi. Erken patolojik evre akciğer karsinomlu(Evre 1A1, 1A2, 1A3, 1b, 2a, 2b) 13 olguda 36 aylık sağkalım %77 iken lokal ileri evre akciğer karsinomlu(Evre 3a, 3b), 8 olguda 24 aylık sağ kalım %38 idi. Lonk-Rank testine göre iki değer arasındaki fark anlamlı bulundu(p=0,04).

Tartışma: Akciğer kanseri erkeklerde ve 60 yaş sonrası daha sık görülmektedir.Median yaş 60 dır(2). Sonuçlarımız da böyle idi. Kadınlar aynı evredeki erkeklere göre daha iyi sağkalıma sahiptir(1,3,4). İleri yaş(70 yaş üstü) ise önemli bir bağımsız kötü prognoz nedenidir(5,6). Perioperatif dönem risklerini ve olası komplikasyonları atlatabilen yaşlıların sağkalımının genç hastalardan farksız olduğunu savunan otörler de vardır(1, 7).

Sigara içmenin olumsuz prediktif ve prognostik etkisi artık biliniyor ve bizim hastalarımızın da 2si hariç tamamı sigara içmekte veya uzun yıllar sigara içmişti.. Sigara içmemek prognozu olumlu etkilerken günde bir paketten az sigara içmekle çok sigara içmek arasında bir fark yoktur.(1)

KHDAK'nde evreleme bugün en objektif ve dinamik prognostik faktördür(4,5,9)Akciğer kanserinde TNM klasifikasyonu 20.yy ortalarında Pierre Denoix tarafından ilk ortaya konduğundan beri 7.revizyon geçirdi.Kuzey Amerika veritabanını yöneten Clifton Mountain ilk 6.versiyonu, Akciğer Kanseri Uluslararası Çalışma grubu veritabanını yöneten Peter Goldstraw ise 7 ve 8.versiyonu yayınladı.(8). Bizim çalışmamızda da referans alınan uluslararası akciğer kanseri evreleme sistemi, sürekli biriken ve arttıkça daha yararlı hale gelen verinin güncellenen analizleriyle temel mantığı değişmeksizin detaylanmaktadır. Patolojik belirteçlere göre belirlenen hedefe yönelik kemoterapi ve immunoterapiler gibi adjuvant-neoadjuvant terapilerin giderek gelişmesi ve yaygınlaşması da sağkalımı olumlu etkilemektedir.2009'da yayınlanan 7.versiyona göre patolojik erken evre(Evre1a1b2a2b) KHDAK'li hastalar %94-70 aralığında, ileri evre olanlar %61-45 aralığında 24 aylık sağkalım oranına,sahipken 2016'da yayınlanan 8.versiyona göre erken evre(Evre1a1,1a2,1a3,1b,2a,2b) KHDAK'li hastalar %97-76 aralığında, ileri evre olanlar %65-47 aralığında 24 aylık sağkalım oranına sahiptir(9).Çalışmamızdaki erken evre akciğer kanserli hastaların sağkalım oranları uluslararası akciğer kanseri çalışma grubunun yayınladığı hem 7.versiyon, hem de 8.versiyonda belirtilen sağkalım oranlarıyla uyumludur. İleri evre akciğer kanserli hastalardaki sağkalım oranlarımızın güncel oranların biraz altında kalması ise bu hastaların postoperatif dönemde adjuvan tedavilere devam eden hastalar olması ve adjuvan tedavilerde son yıllarda meydana gelen gelişmelerin bu hastalarda sağkalımı iyileştirmiş olması ile açıklanabilir.

. Bugün hastaların %10-15 i, Asyalılarda %40ı sigara içmediği halde akciğer kanseri oluyor,akciğer kanseri kanser ölümleri içinde hala önemli bir yer tutuyor ve hastaların yarısına yakını metastazla geliyor.Bu nedenle 2024 de yayınlanması beklenen 9.versiyonda amaç TNM klasifikasyonunun diğer hasta-tümör-çevre ilişkili prognostik faktörlerle kombine edilmesi olacak gibi Böylece kişiye özgü tedaviler geliştirebilmek, daha net prognoz bilgisi ve tümör tiplendirmeleri için biyolojik belirteçlerin dikkate alınması gerekecek.(1,8).

Evrelenerek opere edilen KHDAK lu hastalarda erken patolojik evreye sahip hastaların sağkalımı, ileri evre olarak değerlendirilen hastalardan daha iyidir.

Kaynaklar

1. Garinet S,ve ark.Updated prognostic factors in localized NSCLC. Cancers(Basel). 2022 Mar 9;14(6):1400
2. Gönlügür U. ve ark.80 primer akciğer kanserinin retrospektif analizi. İzmir Göğüs Hastanesi Dergisi 2003, 17:59-63.
3. Nakamura H. ve ark.Female gender is an independent prognostic factor in non-small-cell lung cancer: a meta-analysis. AnnThoracCardiovascSurg .2011;17(5):469-80.
4. Paesmans M.Prognostic and predictive factors for lung cancer.Breathe 2012 9: 112-121.
5. Sculier J.-P. ve ark.International Staging Committee and Participating Institutions The Impact of Additional Prognostic Factors on Survival and Their Relationship with the Anatomical Extent of Disease Expressed by the 6th Edition of the TNM Classification of Malignant Tumors and the Proposals for the 7th Edition. J. Thorac. Oncol. 2008;3:457–466.
6. Marijon H., ve ark. Facteurs Pronostiques et Prédictifs Des Cancers Bronchiques. Bull. Cancer. 2009;96:391–404.
7. Chansky K,ve ark.TheInternational Association for the Study of Lung Cancer Staging Project. Prognostic factors and pathological TNM patients in surgically managed non small cell lung cancer..J Thorac Oncol 2009; 4: 792–801.
8. Rami-Porta R.Future Perspectives on theTNMStaging forLungCancer. Cancers. 2021;13:1940.
9. Goldstraw P.ve ark.The IASLC LungCancerStagingProject:Proposals forRevision of the TNM Stag Groupings in the Forthcoming(Eighth) Edition of the TNMClassification forLun Cancer. J. Thorac. Oncol. 2016;11:39–51.

Anahtar kelimeler: Akciğer kanseri,TNM evreleme, prognostik faktörler.

Tablo 1. Tümör yerleşimine göre yapılan operasyonlar.

Sağ üst lobektomi	7
Sağ alt lobektomi	2
Sağ alt bilobektomi	1
Sağ alt lobektomi+Diyafragma rez.	1
Sağ pnömonektomi	2
Sol üst lobektomi	3
Sol alt lobektomi	3
Sol pnömonektomi	1
Eksploratris torakotomi	1

Tablo 2. Hücre tipleri

Epidermoid(Squamöz hücreli) karsinom	11	%52,4
Adenokarsinom	4	%19
Büyük hücreli karsinom	4	%19
Bronkoalveoler kaesinom	1	%4.8
Küçük hücreli karsinom	1	%4.8

Akciğer / Plevra – Onkolojik

EP-033

AKCİĞER KANSERİNDE "HAVA BOŞLUKLARINDA YAYILMA" HANGİ DURUMLARDA ÖNEM ARZ EDİYOR?

Berk Cimenoglu[1], Talha Doğruyol[1], Mesut Buz[1], Gonca Geçmen[2], Selime Kahraman[1], Recep Demirhan[1]

[1]Kartal Dr. Lütfi Kırdar Şehir Hastanesi Göğüs Cerrahisi Kliniği
[2]Kartal Dr. Lütfi Kırdar Şehir Hastanesi Patoloji Kliniği

Giriş-Amaç: STAS; Lenfovasküler invazyon, plevral invazyon, stromal infiltrasyon gibi bir invazyonparametresidir. STAS, ana tümörden ayrı olarak; havayoluboşlukları içerisinde olan tümörhücre kümeleri, solid yuvalarveya tek hücre topluluklarıdır. Kötü prognoz ile ilişkili olduğudüşünülmesine ragmen kesinolarak ispatlanamamıştır. Bu çalışmadaki amacımız Küçük hücreli dışı akciğerkanseri alttiplerinde STAS'ınprognostik önemini ve sağkalımüzerindeki etkisini araştırmak.

STAS; Lenfovasküler invazyon, plevral invazyon, stromal infiltrasyon gibi bir invazyonparametresidir. STAS, ana tümörden ayrı olarak; havayoluboşlukları içerisinde olan tümörhücre kümeleri, solid yuvalarveya tek hücre topluluklarıdır. Kötü prognoz ile ilişkili olduğudüşünülmesine ragmen kesinolarak ispatlanamamıştır. Bu çalışmadaki amacımız Küçük hücreli dışı akciğerkanseri alttiplerinde STAS'ınprognostik önemini ve sağkalımüzerindeki etkisini araştırmak.

Çalışmaya 2018-2021 yılları arasında erken evre akciğer kanseri nedeni ile opere edilen hastalar dahil edildi. Kemoterapi (adjuvan-neoadjuvan) alan, lenf nodu metastazı olan, lobektomi dışında rezeksiyon yapılan hastalar çalışma dışı bırakıldı.

Çalışmaya toplam 165 hasta dahil edildi.. Bu hastaların 59'u (% 35.7) STAS (+) idi.

Çalışmamızda STAS varlığının genel sağkalım oranlarında anlamlı fark oluşturmadığı, 5-yıllık hastalıksız sağkalım değerlerinde bütün grupta ve adenokarsinom grubunda kötü prognoz ile ilişkili olduğu adenokarsinom grubunda STAS pozitifliğinin daha yüksek SUVMax ve daha büyük tümör boyutu ile ilişkili olduğu görülmüştür

Anahtar kelimeler: Akciğer neoplazisi, Lobektomi, Adenokarsinom

STAS'ın histopatolok görünümü

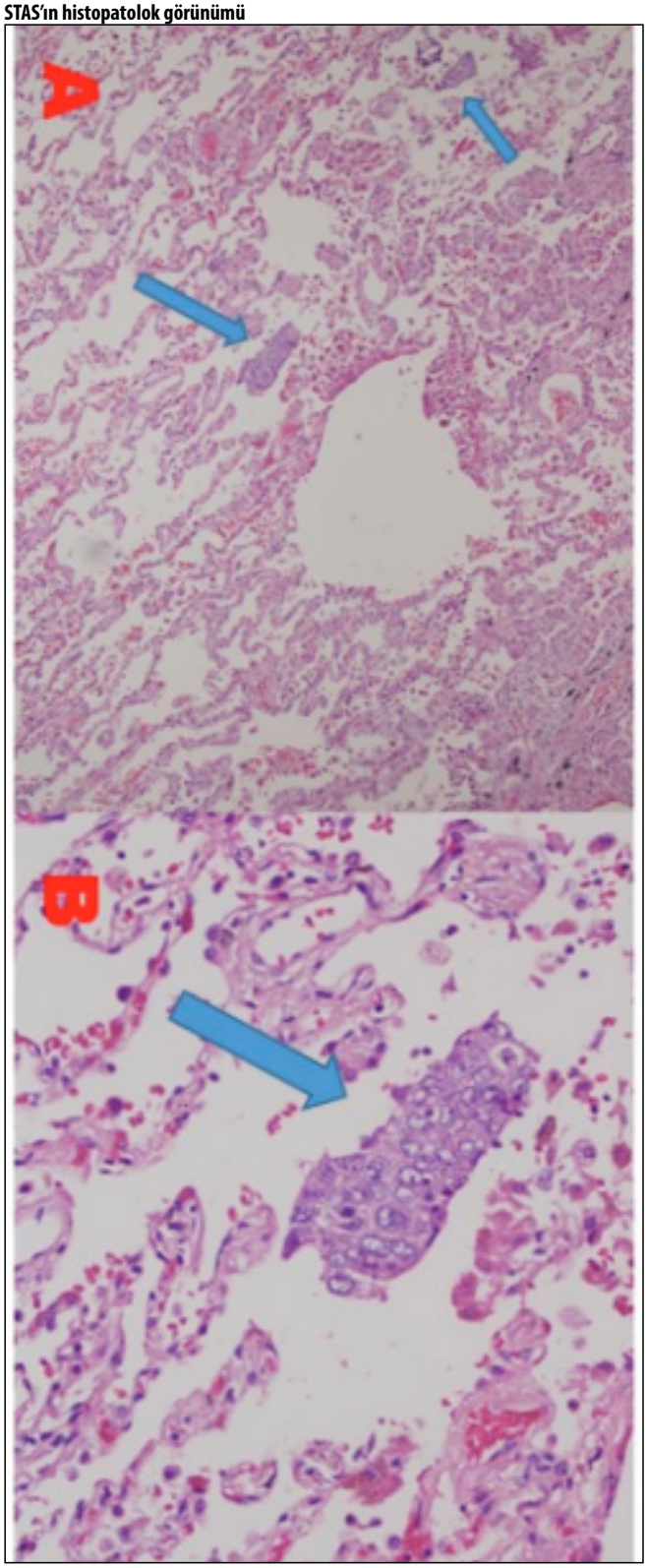

Klinik özellikler

	5-yıllık Sağkalım	5- yıllık Hastalıksız Sağkalım	Nüks	SUVMax	Boyut (mm)
Bütün Grup	72.5%	65.5%	24.8%	8.0	24.7
STAS (+)	69.6%	51.1%	32.0%	8.3	26.2
STAS(-)	74.5%	73.1%	19.8%	7.8	24.6
p değeri	0.88	***0.034***	0.075	0.57	0.39
Adenokarsinom	78.7%	66.9%	24.7%	7.0	23.7
STAS (+)	70%	51.1%	34.1%	8.4	26.5
STAS(-)	86.2%	77.9%	17.8%	6.0	21.7
p değeri	0.41	***0.028***	0.06	***0.044***	***0.031***
Non-adenoca	64.3%	66.2%	23.5%	9.3	26.2
STAS (+)	69.1%	54.2%	27.7%	8.0	26.1
STAS(-)	63.0%	69.5%	22.0%	9.6	26.2
p değeri	0.94	0.52	0.6	0.22	0.98

Sağkalım analizli

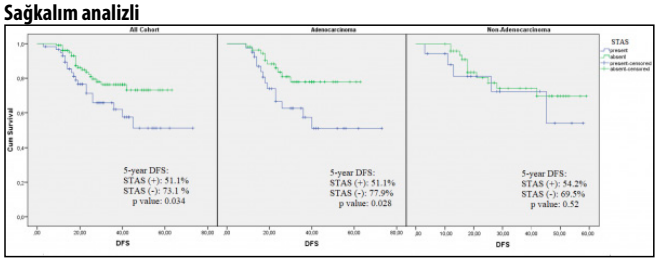

Akciğer / Plevra – Onkolojik

EP-034

AKCİĞER KANSERİ REZEKSİYONUNDAN SONRA GELİŞEN YABANCI CİSİM REAKSİYONU MEDİASTİNAL LENF NODU METASTAZINI TAKLİT EDEBİLİR

Berk Cimenoglu[1], Attila Özdemir[1], Sevda Şener Cömert[2], Recep Demirhan[1]

[1]Kartal Dr. Lütfi Kırdar Şehir Hastanesi Göğüs Cerrahisi Kliniği
[2]Kartal Dr. Lütfi Kırdar Şehir Hastanesi Göğüs Hastalıkları Kliniği

Giriş-Amaç: Amaç: Daha önce akciğer kanseri nedeniyle ameliyat edilmiş hastalarda yüksek 18-florodeoksiglukoz tutulumna sahip mediastinal lenfadenopatiler, nüks açısından şüphe uyandırır ve invaziv tanısal prosedürleri gerektirir. Minör kanamayı kontrol etmek için peroperatif oksidize selüloz yerleştirilmesi, postoperatif incelemelerde disseke mediastinal lenf nodu alanında yabancı cisim reaksiyonu yoluyla metastaz benzeri bir görüntüye yol açabilir. Bu çalışmada mediastinal lenf nodu metastazını taklit eden yabancı cisim reaksiyonunun klinikopatolojik özelliklerini ve sıklığını araştırdık.

Akciğer kanseri nedeni ile opere edilen hastalarda takip sürecinde çekilen PET/BT'de izlenen yüksek SUVMax değerli mediastinel lenfadenopatiler metastaz açısından yüksek şüphe uyandırır.

Klinik pratikte akciğer rezeksiyonu esnasında minör hemorajileri durdurulması amaçlı mediastinel lenf nodu diseksiyonu sahasına yerleştirilen oksidize selüloz yabancı cisim reaksiyonu oluşturarak mediastinel nüks benzeri bir tablo oluşturabilmektedir.

Ocak 2016-Ağustos 2021, 459 hasta çalışmaya dahil edildi. Toplam 34 hastaya takip sürecinde EBUS-TBNA yapıldı.

Hastalar patoloji sonuçlarına göre *malign*, *yabancı cisim* ve *reaktif* olarak gruplandı.

- 34/459 hastaya takip sürecinde EBUS
- 18 (%52.9) hastada malign
- 10 (%29.4) hasta yabancı cisim reaksiyonu

•6 (%17.6) hasta reaktif.
•Saptama zamanı (Operasyon-EBUS arası süre):
•Malignite grubu: 23.72 ±10.48 ay
•Yabacı cisim grubu: 14.90 ± 12.51 ay
•Reaktif grubu: 8.33±4.23 ay
p=0.002
•SUVMax değerleri:
•Malignite grubu: 9.39±4.69
•Yabancı Cisim grubu: 5.45±2.54
•Reaktif grubu: 2.30±2.89
• p=0.001

Postop takiplerde lenfadenopatiler yabancı cisim reaksiyonuna bağlı da gelişebilir

Yabancı cisim reaksiyonuna bağlı lenfadenopatilerin metastazlara göre SUVMax değerlerinin daha düşük olduğu ve metastaslara göre daha erken prezente oldukları görülmüştür.

Yabancı cisim reaksiyonunun postop süreçte nadir görülmediği veklinik bulgularının mediastinel lenf nodu metastazını taklit edebildiği anlaşılmıştır

Anahtar kelimeler: akciğer kanseri, lobektomi, Endobronşial Ultrason

	Hasta sayısı	Saptama zamanı	Suvmax
Malignite	18 (%52.9)	23.72 ±10.48 ay	9.39±4.69
Yabancı Cisim	10 (%29.4)	14.90 ± 12.51 ay	5.45±2.54
Reaktif	6 (%17.6)	8.33±4.23 ay	2.30±2.89
P değeri		*p=0.002*	p=0.001

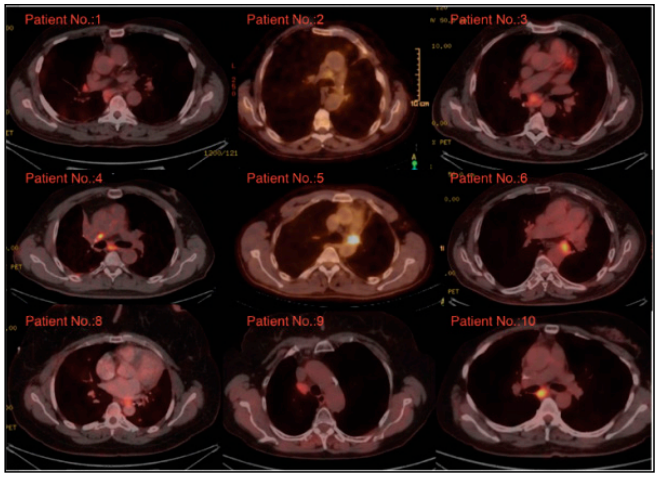

Özofagus

EP-035

ÖZOFAGUSTA YABANCI CİSİM OLAN 232 HASTANIN ANALİZİ

Özgür Katrancıoğlu[1], Şule Karadayı[2], Eftal Sert[2]

[1]Malatya Turgut Özal Üniversitesi Tıp Fakültesi Göğüs Cerrahisi A.d.
[2]Sivas Cumhuriyet Üniversitesi Tıp Fakültesi Göğüs Cerrahisi A.d.

Giriş-Amaç: Pediatrik popülasyonda daha sık görülmesinin yanı sıra erişkinlerde de görülebilen özofagus yabancı cisimleri (ÖYC), geç tanı konduğunda komplikasyonlarının ciddi ve hayatı tehdit edebilecek özellikte olması nedeniyle önemlidir. Bu nedenle ÖYC'lerini gözden geçirmeyi amaçladık.

Ocak 2007- Nisan 2023 yılları arasında kliniğimizde ÖYC ön tanısıyla acil rijit özofagoskopi yaptığımız 232 olgunun hastane kayıtları retrospektif olarak incelendi. Tüm hastalara direk grafi çekildi (Resim 1). Özofagoskopi işlemi, genel anestezi altında rijit özefagoskop ile yapıldı (Resim 2).

Hastaların 134'i (%57,8) erkek idi. Medyan yaş pediatrik ve yetişkin popülasyonda sırasıyla 5,50 ± 2,12 ve 50,26 ± 16,33 idi. Yabancı cisimin özefagusa takılmasından rijit özofagoskopla çıkarılmasına kadar geçen süre ortalama 13.1 saat idi. Yabancı cisim %67,5 oranında servikal özofagusta lokalize idi. Pediatrik grupta metal para, erişkin grupta ise kemikli et parçası en sık görülen yabancı cisimlerdi (Tablo 1). ÖYC'nin çıkarılmasında rijit özofagoskopi (n = 160) ve direkt laringoskopi (n=72) kullanıldı. Toplam 7 (%3,0) hastada özofagus perforasyonu görüldü. Tüm seri içinde 2 (%0,9) hastada mediastinite bağlı, 1 hastada ise ek hastalıklar nedeniyle mortalite gelişti.

ÖYC'leri sıklıkla pediatrik grupta görülmekle birlikte erişkinlerde de diş protezli bireylerde yumuşak damakta his kaybına bağlı, dişsiz olanlar, psikiyatrik hastalığı olanlar ve yoğun alkol kullanımı olan kişilerde görülebilmektedir. Bunun yanı sıra kasıtlı ve tekrarlayan yabancı cisim yutulması mahkûmlar arasında yaygın olabilmektedir (1,2). Çalışmamızda da literatürle uyumlu olarak pediatrik hastaların büyük çoğunluğu (n: 48, 52.2%) prevalansın fazla olduğu yaş aralığında idi. ÖYC'ler genellikle özofagusun fizyolojik anatomik darlık (1. darlık faringoözofageal bileşke, 2. darlık özofagusun sol ana broş ve aort arasında geçtiği bölge ve 3. darlık diafragmayı geçtiği yer) bölgelerine takılmaktadır, en sık olarak da birinci darlıkta yaklaşık %70 oranında görülmektedirler (3, 4, 5). Çalışmamızda da literatürle uyumlu olarak en sık birinci darlıkta (n=139, %67.5) yabancı cisim saptanmıştır. Üst GİS ameliyat öyküsü, konjenital özofagus malformasyonu, özofagus motilite bozukluğu, Schatzki halkası, peptik striktür, radyasyon ilişkili striktür, özofagus karsinomu, Zenker ya da non-Zenker özofageal divertikülü veya eozinofilik özofajiti olanlar da ÖYC açısından risk faktörü taşıyan bireyledir (5). Özofagustan yabancı cisim çıkarılmış hastalarımızı takiben incelediğimizde dört (%1.7) hastada altta yatan; darlık (n=2), divertikül (n=1) ve özofagus kanseri (n=1) olduğunu tespit ettik. Bu nedenle yabancı cisim çıkarılmasından sonra da endoskopla özofagus ayrıntılı bir şekilde değerlendirmelidir.

Ciddi komplikasyonları önlemek için YC'nin acilen, mümkünse ilk 24 saat içinde çıkarılması gerekmektedir. Çünkü yabancı cisim özofagusta bekledikçe özofagus duvarının enflamasyon ve frajilitesi artmakta, böylece perforasyon ihtimali yükselmektedir. Hatta içine su çekip şişen organik yabancı cisimler, öndeki membranöz trakea vasıtasıyla trakeaya bası yapıp, nefes darlığına yol açabilmektedir. Ayrıca yabancı cisim özofagusta kaldıkça fistül, mediastinit ve apse gibi komplikasyonlara yol açabilmektedir (6,7). Bizim hastalarımızın büyük çoğunluğunda erken özofagoskopik işlem (2-6 saat) yapıldığı için komplikasyon oranlarımız düşüktür. Eğer yabancı cisim sivri uçlu ve özefagus duvarına penetre olmuş ise ve çıkarılması perforasyon için riskli ise açık cerrahiye geçmekten çekinilmemelidir. Bizim hastalarımızdan birinde de yuttuğu büyük kemik parçası endoskopik olarak komplikasyonsuz çıkarılamayacağı düşünülerek, açık cerrahi ile çıkarılmıştır. Perforasyon görülen 7 hastanın 5'i geç başvuru yapan ve başvuru esnasında perforasyon saptanan hastalar idi. İki hastada ise özofagoskopi işlemi sırasında iatrojenik perforasyon geliştiği için açık cerrahiye geçildi.

Bu çalışma retrospektif ve tek merkezli bir çalışma olduğu için bazı kısıtlamalara sahiptir. Verilerimiz retrospektif medikal kayıtlara ve endoskopi raporlarına dayanmaktadır. Ayrıca veri toplayıcılar çalışmanın amacı konusunda kör değillerdi.

ÖYC'lerinin erken tanı ve tedavisi, komplikasyonlarının ciddi olması nedeniyle önemlidir. Rijit özofagoskopi ile yabancı cisim

çıkarılması, en kısa zamanda yapılması gereken güvenilir bir tedavi yöntemidir. Yabancı cisim keskin uçlu, özofagus duvarına penetre olduysa ve komplikasyonsuz çıkarılamayacağı düşünülüyorsa cerrahi operasyon ile çıkarılmalıdır.

Kaynaklar

1. Hunter TB, Taljanovic MS. Foreign bodies. Radiographics 2003;23:731-57.
2. Aiolfi A, Ferrari D, Riva CG, Toti F, Bonitta G, Bonavina L. Esophageal foreign bodies in adults: systematic review of the literature. Scand J Gastroenterol. 2018 Oct-Nov;53(10-11):1171-1178.
3. Macpherson RI, Hill JG, Othersen HB, Tagge EP, Smith CD. Esophageal foreign bodies in children: Diagnosis, treatment and complications. AJR Am J Roentgenol 1996;166:919-24.
4. Yavuzer Ş, Aslan R, Akay H, ve ark. Özofagus yabancı cisimleri (52 vakanın incelenmesi). AÜTF Mec 1977;30:77-106.
5. Binicier ÖB, Binicier HC. Approach to Foreign Body in Esophagus: Traditional Review. Turkiye Klinikleri J Intern Med. 2022;7(1):7-19.
6. Ma J, Kang DK, Bae JI, Park KJ, Sun JS. Value of MDCT in diagnosis and management of esophageal sharp or pointed foreign bodies according to level of esophagus. AJR Am J Roentgenol 2013;201:W707-11.
7. Pinto A, Muzj C, Gagliardi N, et al. Role of imaging in the assessment of impacted foreign bodies in the hypopharynx and cervical esophagus. Semin Ultrasound CT MR 2012;33:463-70.

Anahtar kelimeler: Özofagus Yabancı Cisimleri, Rijit Özofagoskopi, Mediastinit

Özofagoskopide özofagusa saplanmış kemik parçası görülüyor.

Pediatrik olguda direk grafide radyoopak yabancı cisim (yüzük) görülüyor.

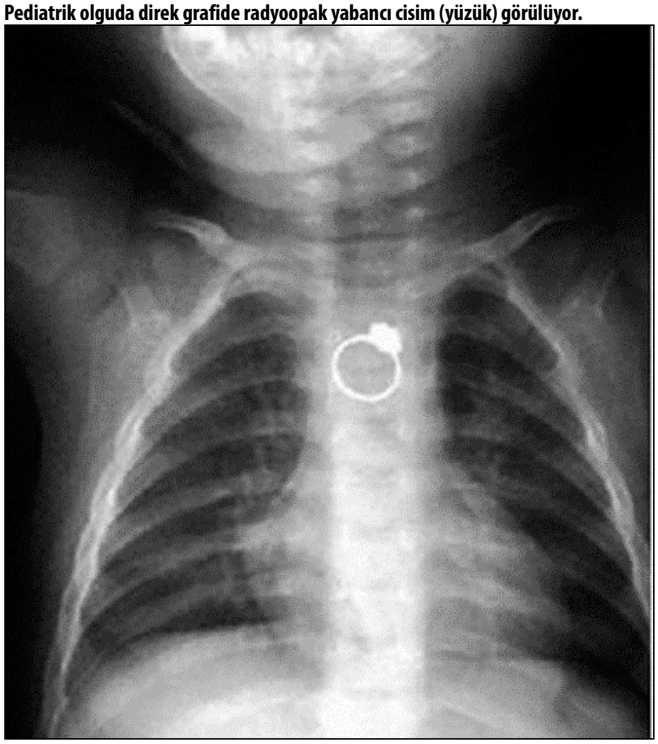

Tablo 1. Erişkin ve çocuklar arasında yutulan yabancı cisimlerin (YC) türleri

Yabancı cismin tipi	*Pediatrik*	*Erişkin*	*Toplam*
İnorganik	n=81	n=16	n=97
Para	57	2	59
İğne	8	6	14
Plastik	6	1	7
Jeton	3	0	3
Diş Protezi	0	2	2
Diğer (Raptiye, tel, cam parçası vb.)	7	5	12
Organik	n=11	n=98	n=109
Kemikli et parçası	1	58	59
Et Parçası	4	27	31
Meyve çekirdeği	6	9	15
Diğer (Çörek, sarımsak vb)	0	4	4
Toplam	92	114	206

Akciğer / Plevra – Onkolojik

EP-036

GÖĞÜS CERRAHİSİ TRAVMALARINDA OLGUNUN TÜRÜ VE YAŞIN YARALANMA BOYUTUNA ETKİSİ

İsmail Sarbay[1]

[1]*Sinop Atatürk Devlet Hastanesi*

Giriş-Amaç: Göğüs Cerrahisi acillerinde travma olguları büyük bir yer almakta olup hızlı ve doğru değerlendirme hayati önem taşımaktadır. Travmalarda oluşan yaralanmaların travmanın çeşidine, cinsiyete ve yaşa bağlı değişkenler ile ilişkisini araştırmayı hedefledik.

Mart 2022 ile Temmuz 2023 tarihleri arasında bir devlet hastanesi acil servis başvurusunda acil servisten Göğüs Cerrahisine danışılan 411 hastanın demografik bilgileri, başvuru şikayetleri, tanıları, radyolojik bulguları, gerçekleştirilen cerrahi işlemler ile-

riye dönük olarak kaydedilmiş ve geriye dönük olarak incelendi. Bu hastalardan plevral effüzyon (35), spontan pnömotoraks (18) ve diğer (2) nedenler ile değerlendirilen olgular çalışma dışına alındı ve toplamda 356 travma olgusu araştırıldi Binary lojistik regresyon analizi ve ki-kare testleri kullanıldı.

En sık yaralanma türleri 213 düşme (%60) ve 73 trafik kazası (%21) idi.

Kadın olguların anlamlı derecede daha çok ezilme, trafik kazası ve düşme travmaları yaşadığı görülmüştür (p değeri sırasıyla 0,026, 0,012 ve 0,031).

Düşme ve trafik kazası olgularının kot fraktürüne sebep olma riskini anlamlı ölçüde artırdığı saptandı (p sırasıyla 0,04 ve 0,037).

Düşme olgularında yükseklik ile kot fraktürü arasında doğrusal ilişki saptandı (OR:2,36 %95 CI: 1,15 - 4,83 ve p=0,019). Kot fraktürü sayısı da yüksekten düşen olgularda anlamlı derecede yüksek saptandı (OR:3,92 %95 CI: 2,4 - 6,42 ve p<0,001). Kırık kot sayısının çokluğu ile vertebra,sternum, humerus, femur fraktürü gibi ek yaralanmalar görülmesi arasında anlamlı bir bağıntı görüldü (OR:1,27 %95 CI: 1,01 - 1.58 ve p=0,04).

Aynı şekilde yaş arttıkça düşme olgularını daha sık kosta kırığı yaşadığı gözlendi (OR:1,03 %95 CI: 1,01 - 1,05 ve p=0,002). Cinsiyete göre anlamlı farklılık saptanmadı (OR:1,64 %95 CI: 0,86 - 3,1 ve p=0,129).

Düşme olgularında yaşla birlikte hemotoraks riskinde artış gözlendi (OR:1,04 %95 CI: 1 - 1,08 ve p=0,052).

Trafik kazalarında düşme olgularına göre daha sık ek yaralanma gözlendi (OR:3,1 %95 CI: 1,8 - 5,3 ve p<0,001). En sık ek yaralanma vertebra proçes ve sternum fraktürleri idi.

Bu bulgular ışığında düşme ve trafik kazalarında kot fraktürü daha sık geliştiği gözlenmiştir. İleri yaş grubunun kot fraktürü ve hemotoraks açısından daha riskli olduğu gözlenmiştir. Trafik kazalarında yaralanmanın boyutunun daha büyük olabileceği akılda tutulmalıdır. Kot fraktürü sayısı fazla olan olgularda ayrıntılı tüm vücut muayene ve görüntülemelerin yapıldığından emin olmalıdır. Travma hastalarını değerlendirirken bu durumların gözden kaçmaması için ayrıntılı değerlendirme yapılması hastaların doğru tedavi seçeneklerine kavuşması adında gereklidir.

Anahtar kelimeler: travma, kot fraktürü, sternum, yaralanma, yaş

Travma çeşitleri ve olgu sayıları

Travma	*n (%)*
Düşme	214 (60)
Trafik kazası	73 (21)
Darp	33 (9)
Motorsiklet	13 (3,6)
Penetran	12 (3,3)
Ezilme	7 (1,9)
Post-CPR	4 (1,2)

Yüksekten düşme olgularında kot fraktürü riskini artıran faktörlerin lojistik regresyon analizi

	B	*Standart Hata*	*Odds oranı*	*%95 Güven Aralığı*	*p değeri*
Cinsiyet	0,495	0,326	1,64	0,86 - 3,1	0,129
Yaş	0,029	0,009	1,03	1,01 - 1,05	0,002
Yükseklik	0,859	0,365	2,36	1,15 - 4,83	0,019

Travma çeşitleri, demografik bilgiler ve bulgular

Tür	*Yaş Ortalaması (Ort±SS)*	*Kadın/Erkek*	*Kot fraktürü (%)*	*Ek yaralanma (%)*	*Hemotoraks*	*Pnömotoraks*	*Yoğun bakım yatışı (%)*
Düşme	60±3	74/140	67.1	24.8	5.1	7.5	4.2
Trafik	54±4	30/43	69.9	50.7	4.1	5.5	24.7
Darp	51±6	5/28	48.5	12.1	0.0	6.1	9.1
Motor	50±6	2/11	69.2	53.8	23.1	15.4	30.8
Penetran	61±13	4/8	0.0	8.3	8.3	75.0	25.0
Ezilme	56±16	4/3	85.7	71.4	14.3	14.3	42.9
Post-CPR	47±13	1/3	75.0	25.0	0.0	50.0	100.0
Toplam	57±2	120/236	62.3	30.3	5.3	10.1	12.4

Travma

EP-037

UYANIK STERNAL FİKSASYON TEKNİĞİ; ARDIŞIK 5 VAKANIN ANALİZİ

Selçuk Gürz[1], Burhan Dost[2], Mehmet Gökhan Pirzirenli[1], Yasemin Büyükkarabacak[1], Ayşen Şengül[1], Cengiz Kaya[2], Necmiye Gül Temel[3], Emine Özdemir[2], Ahmet Başoğlu[1]

[1]Ondokuz Mayıs Üniversitesi Tıp Fakültesi, Göğüs Cerrahisi Anabilim Dalı, Samsun
[2]Ondokuz Mayıs Üniversitesi Tıp Fakültesi, Anesteziyoloji Ve Reanimasyon Anabilim Dalı, Samsun
[3]Samsun Eğitim Araştırma Hastanesi Dr.kamil Furtun Göğüs Hastalıkları Ve Göğüs Cerrahi Yerleşkesi, Samsun

Giriş-Amaç: Travmatik sternal fraktürler künt toraks travmalarında %8 ve multi-travma olgularında %18 oranında görülür[1, 2]. Bilgisayarlı tomografinin yaygın kullanımı, travma olgularında sternum fraktürü tespit edilme oranını artırmıştır[3, 4]. Multitravmaya eşlik eden sternum fraktürü, morbidite ve mortalite risklerinin yüksek olduğu tedavi sürecini işaret eder. İzole sternum fraktüründe, künt kardiak yaralanma yoksa genellikle konservatif tedavi yeterlidir[5]. Kronik nonunion, solunum zorluğuna neden olacak şiddetli ağrı, üst üste binmiş kırık veya sternal instabilite cerrahi tedavi endikasyonlarıdır[6].

Sternal fraktürlerin cerrahi fiksasyonu için tanımlanan farklı teknikler vardır. İlk olarak 1943 yılında McKim tarafından Kirschner teliyle sternal fiksasyon cerrahisi uygulanmıştır[7]. Sonrasında paslanmaz çelik tel, emilebilir plaklar ve emilemeyen plaklar dahil olmak üzere farklı tespit malzemeleri tercih edilmiştir. En çok kabul gören teknik titanyum plak ve vidaların kullanıldığı fiksasyon yöntemi olmuştur[8, 9]. Fiksasyon sıklıkla genel anestezi altında uygulanır. Ancak son yıllarda sıklıkla uygulanan ultrason-klavuzluğunda(US) fascial plane blok, parasternal bölgede superfisial interkostal blok (S-PIP) olarak uygulanır. Özellikle genel anestezi riskinin yüksek olduğu izole sternal fraktürlerde bu yöntem uyanık sternal fiksasyona olanak sağlar[10]. Çalışmamızda, kliniğimizde uyguladığımız uyanık sternal fiksasyon tekniğinin detaylarını ve erken dönem sonuçlarını paylaşmayı amaçladık.

Temmuz 2022 ile Mart 2023 tarihleri arasında izole sternum fraktürü nedeniyle uyanık sternal fiksasyon tekniği ile plak-vida sistemi yerleştirilen 5 hasta retrospektif olarak incelendi. Hastaların demografik verileri (yaş, cinsiyet vb.), fraktür etyolojisi, stabilizasyon endikasyonu, ekokardiyografi bulguları, kullanılan cerrahi malzeme, cerrahi süre, postoperatif komplikasyonlar ve hastanede kalış süreleri kayıt edildi.

Anestezi Tekniği: Standart monitörizasyon sonrası hastaya maske ile oksijen başlandı. US kılavuzluğunda S-PIP bloğu uygulanmadan önce 2 mg midazolam IV olarak verildi. Remifentanil infüzyonu bloktan önce başlatıldı ve işlem boyunca devam edildi. Hastanın iletişimi için remifentanil 0,05-0,2 mcg/kg/dk infüzyonla titre edilerek Ramsay sedasyon skorları 2 (uyanık, sakin, etrafı izliyor) ve 3 (uyuyor, sözlü uyaranlara yanıt veriyor) seviyesinde tutuldu. Bulantı ve kusma için profilaktik olarak hastaya IV ondansetron 4 mg ve multimodal analjezi için ek olarak IV parasetamol 1 gr verildi. Kaya et al. tarafından tarif edildiği gibi US kılavuzluğunda işlem uygulandı(11). Parasagittal düzlemde, orta hattın 2-3 cm lateralinde, lineer bir US probu (8-13 MHz, GE LOGIQ V1 US Sistemi, ABD) belirlenen fraktür hattının bulunduğu interkostal aralıkların arasına yerleştirildi. Düzlem içi bir yaklaşım kullanılarak, 22-gauge, 50 mm'lik bir iğne kaudalden kraniale doğru ilerletildi. (Figure 1) İğne ucunun yerleşimini doğrulamak için fasyal düzlemde dağılım görülene kadar 1-3 mL %0,9 normal salin ile hidro diseksiyon yapıldı. Daha sonra, 15 mL %0,25 bupivakain interfasiyal düzleme uygulandı. Enjeksiyon yapılırken lokal anesteziğin (LA) kraniokaudal yöndeki dağılımı gerçek zamanlı olarak görüntülendi. Ardından, bilateral blokaj sağlamak için sternumun diğer tarafına da bir S-PIP bloğu gerçekleştirildi. Duyusal blok her 5 dakikada bir pinprick hissi (50 mm uzunluğunda, 22G kısa eğimli; Stimuplex Ultra 360, B. Braun, Almanya) ile incelendi.

Titanyum Plak-vida Stabilizasyon; Preoperatif sagittal kesit toraks tomografide vida uygulanması planlanan alanlarda sternum kalınlığı ölçülerek vida boyu planlandı.(Figure 2) Hasta supin pozisyonda yatırıldı. Sternum fraktür hattının üstünde kranio-kaudal 4-6 cm midsternal insizyon yapıldı. Cilt ve ciltaltı yağ dokusu geçildi. Fraktür hattı net olarak tespit edilerek çevre dokudan izole edildi. Titanyum sternal plak (Sternal titanium H plate, MEDPLATESÒ, RAMED Medikal, İzmir, TÜRKİYE), sternum yüzeyine tam oturacak şekilde ayarlandı. Kemik dokuya uygun ölçüde vidalar ile sternuma sabitlendi. (Figure 3,4) Ciltaltı dokular usulüne uygun olarak kapatıldı.

İstatistiksel Analiz: Veriler IBM SPSS V23 ile analiz edildi. Normal dağılıma uygunluk Kolmogorov-Smirnov testiyle incelendi. Analiz sonuçları nicel veriler için ortalama ± s. Sapma ve ortanca (minimum – maksimum) şeklinde, kategorik veriler frekans (yüzde) olarak sunuldu. Önem düzeyi $p<0,050$ olarak alındı.

Yaş ortalaması 63,4±9,07 olan 5 hastanın tamamı erkek cinsiyetti. En sık sternal fraktür etyolojisinde trafik kazaları(%60) vardı. Hastaların sternal fiksasyon endikasyonu en sık ağrıydı. Ortalama 5±1,41 cm cerrahi insizyon ile ortalama 41±14,74 dakikada cerrahi fiksasyon tamamlandı. Hastaların ortanca yatış süresi 1 gündü. Komplikasyon ve mortalite görülmedi.

İzole sternum fraktürü nadir karşılaşılan bir patolojidir. Genellikle konservatif yöntemlerle tedavi edilir. Knobloch ve ark. sternal fiksasyon endikasyonunu, özellikle solunumu engelleyen ağrı ve sternum kaynamaması durumu olarak belirtmiştir(2). Queitsch ve ark. sternum fraktürü sonrası sternal non-union nedeniyle uyguladıkları sternal fiksasyonun başarılı olduğunu tespit etmiş, Bauman ve ark. ise şiddetli ağrı nedeniyle sternum fiksasyonunun, hastalarda ağrıyı ve analjezi kullanımını anlamlı düzeyde azalttığını göstermiştir(12,13). Çalışmamızda fiksasyon uygulanan izole sternal fraktürlerin endikasyonları güncel literatürle uyumludur. Sternal fiksasyonun ilk kez uygulandığı dönemden günümüze kadar farklı stabilizasyon yöntemleri tanımlanmıştır. Bu çalışma, izole sternum fraktürünün cerrahi tedavisinin awake stabilizasyon yöntemiyle hızlı ve etkili bir şekilde yapılabileceğini göstermiştir. Kliniğimizde genel anestezi altında uygulanan stabilizasyon yöntemleriyle karşılaştırıldığında, kısa cerrahi süresi ve kısa hastanede kalış süresi yönünden erken dönem sonuçlarının daha iyi olduğu tespit edildi.

Sonuç olarak, posttravmatik izole sternum fraktürlerinde, titanyum plak vida sisteminin kullanıldığı US-guided S-PIP eşliğinde awake sternal fiksasyon tekniği kolay ve güvenli bir yöntemdir. Kısa ameliyat süreleri, postoperatif erken dönemdeki etkin sonuçları ve kısa hastanede kalış süresi nedeniyle uygun hastalarda tercih edilebilir. Bununla birlikte, daha geniş vaka serilerinin tekniğin güvenilirliğine katkı sağlayacağını düşünüyoruz.

Kaynaklar

1. Brookes, J.G., R.J. Dunn, and I.R. Rogers, Sternal fractures: a retrospective analysis of 272 cases. J Trauma, 1993. 35(1): p. 46-54.
2. Knobloch, K., et al., Sternal fractures occur most often in old cars to seat-belted drivers without any airbag often with concomitant spinal injuries: clinical findings and technical collision variables among 42,055 crash victims. Ann Thorac Surg, 2006. 82(2): p. 444-50.
3. Perez, M.R., et al., Sternal fracture in the age of pan-scan. Injury, 2015. 46(7): p. 1324-7.
4. Kim, E.Y., et al., Sternal fracture in the emergency department: diagnostic value of multidetector CT with sagittal and coronal reconstruction images. Eur J Radiol, 2012. 81(5): p. e708-11.
5. Heidelberg, L., et al., The Depth of Sternal Fracture Displacement Is Not Associated With Blunt Cardiac Injury. J Surg Res, 2019. 235: p. 322-328.
6. Harston, A. and C. Roberts, Fixation of sternal fractures: a systematic review. J Trauma, 2011. 71(6): p. 1875-9.
7. LH, M., A method of fixation for fractures of the sternum. Annals of Surgery, 1943. 118(1): p. 158-160.
8. Allen, K.B., et al., Randomized, multicenter trial comparing sternotomy closure with rigid plate fixation to wire cerclage. J Thorac Cardiovasc Surg, 2017. 153(4): p. 888-896 e1.
9. Raman, J., et al., Sternal closure with rigid plate fixation versus wire closure: a randomized controlled multicenter trial. Ann Thorac Surg, 2012. 94(6): p. 1854-61.
10. Dost, B., et al., Awake Sternal Fixation Using the Ultrasound-Guided Superficial Parasternal Intercostal Plane Block in a Patient With Cervical Spine Fracture. Cureus, 2022. 14(8): p. e28618.
11. Kaya, C., et al., Comparison of Ultrasound-Guided Pecto-intercostal Fascial Block and Transversus Thoracic Muscle Plane Block for Acute Poststernotomy Pain Management After Cardiac Surgery: A Prospective, Randomized, Double-Blind Pilot Study. J Cardiothorac Vasc Anesth, 2022. 36(8 Pt A): p. 2313-2321.
12. Bauman, Z.M., et al., Sternal fixation for isolated traumatic sternal fractures improves pain and upper extremity range of motion. Eur J Trauma Emerg Surg, 2022. 48(1): p. 225-230.
13. Queitsch, C., et al., Treatment of posttraumatic sternal non-union with a locked sternum-osteosynthesis plate (TiFix). Injury, 2011. 42(1): p. 44-6.

Anahtar kelimeler: sternal fraktür, sternal stabilizasyon, uyanık fiksasyon

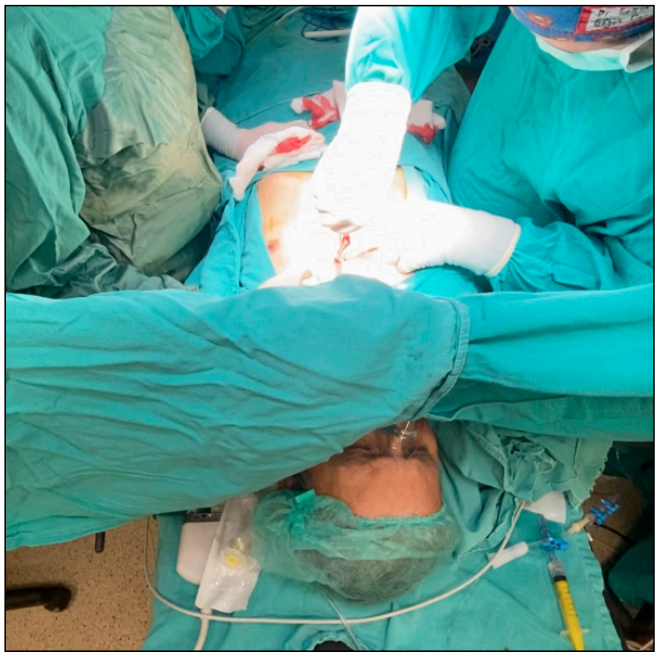

Resim 3. Uyanık sternal fiksasyon uygulamasına genel bakış

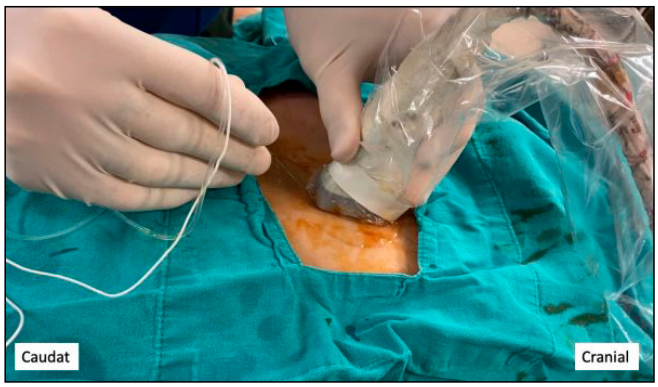

Resim 1. US-rehberliğinde parasternal blok uygulaması için Düzlem içi bir yaklaşım kullanılarak, 22 gauge, 50 mm'lik bir iğne kaudalden kraniale doğru yerleştirilir.

Resim 2. Sternum fiksasyonunda kullanılacak vida boyunun belirlenmesi için hastane otomasyon PACS sistemi preoperatif Toraks tomografisi sagittal kesit görüntülerinde sternum kalınlık ölçümü.

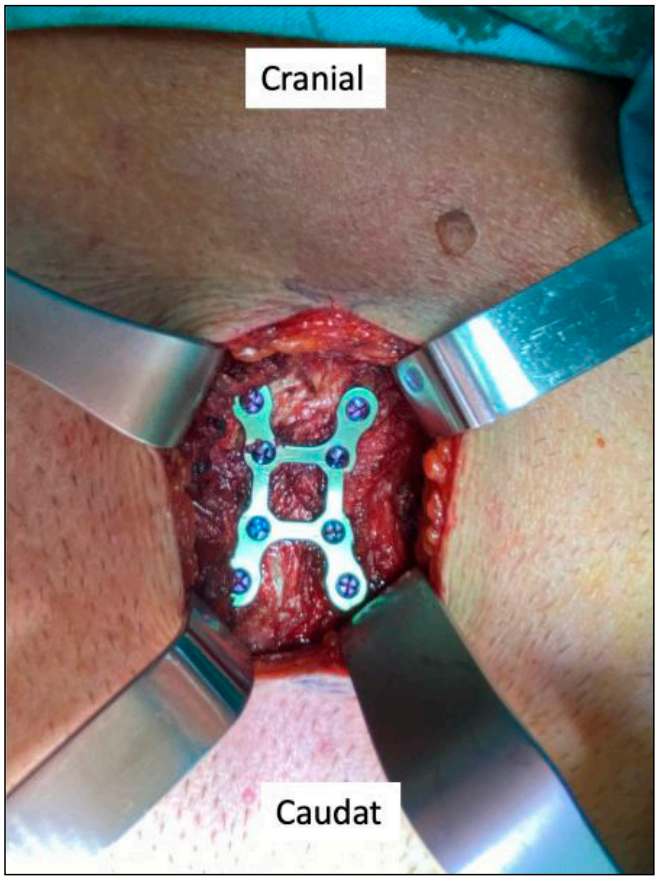

Resim 4. Uyanık sternal fiksasyon sonrası, kullanılan titanium 8 delik H plak ve 8 vidanın intraoperatif görüntüsü.

Travma

EP-039

ASRIN FELAKETİNDEGÖĞÜS CERRAHİSİ AÇISINDAN ZORLUKLAR

Ahmet Acıpayam[1], **Mahmut Tokur**[1], **Mehmet Değirmenci**[1], **Fatoş Kozanlı**[1]

[1]*Kahramanmaraş Sütçü İmam Üniversitesi Tıp Fakültesi Göğüs Cerrahisi Ana Bilim Dalı*

Giriş-Amaç: Amaç: Deprem yaşadığımız coğrafyanın yapısından kaynaklanan yıkıntılara neden olan bir doğal afettir. Depremde Göğüs Cerrahisi olarak yaşadığımız zorlukları paylaşmayı amaçladık.

Yöntem: Deprem sonrası acil servise başvuran veya getirilen hastalar değerlendirildi. Hastaların hastaneye kayıt işlemi yapılamadı. Röntgen, bilgisaraylı tomografi, manyetik rezonans ve ultrasonografi yöntemleri triaj uygulanarak gerekli hastalara kısıtlı bir şekilde yapılabildi.

Sonuçlar: 6 Şubat 2023 tarihinde KSÜ Tıp Fakültesi Acil servisi bölümüne ilk 2 gün yaklaşık 30000 kişi başvurdu. Yaklaşık 300 hastaya göğüs dreni takıldı. 2000 'e yakın hasta ex oldu.

Tartışma: Depremde aynı anda 30000'e yakın hastanın gelmesi benzer durumlarda da gözlenebilecek kaçınılmaz bir gerçek olup dispne şikayeti olan hastalar özenle değerlendirilmeli, teknik ve personel yetersizliği düşünüldüğünde görüntüleme yöntemlerine ulaşabilmekteki zorluk ve imkansızlık toraks muayenesinde

palpasyon ve oskultasyonun ne kadar hayati olduğu bizlere birkez daha hatırlatmıştır.

Anahtar kelimeler: DEPREM,GÖĞÜS CERRAHİSİ

Mediyasten

EP-040

FULMİNANT MEDİASTİNAL LENFADENİT

Melih Kaptanoğlu[1], Nigar Dirican[2], Afet Erbay[3]

[1]*İzmir Medicalpoint Hastanesi Göğüs Cerrahisi*
[2]*İzmir Medicalpoint Hastanesi Göğüs Hastalıkları*
[3]*İzmir Medicalpoint Hastanesi Enfeksiyon Hastalıkları*

Giriş-Amaç: Orta yaşlı bir hastanın tanısal bir işlem sonrasında önlenemeyen kaybı ve bunun nedenlerini ortaya koyabilmek.

Hasta ve Yöntem: 57 yaşında kadın hasta 2 ay önce İdrar yolu enfeksiyonu nedeniyle hastaneye yatırılmış. Antibiyoterapi başlanmış, anemi nedeniyle 4 Ü ERT almış, Hb: 9,6 ya yükselmiş ve taburcu edilmiş. 1 ay sonra akut kolesistit ön tanısıyla tekrar tarılarak tedavi başlanmış. Böbrek fonksiyon bozukluğuyla operasyona uygun bulunmamış. Endoskopi ve kolonoskopi yapılmış, H.Pylori üreyince 3lü tedavi verilmiş. Daha sonraki ay halsizlik şiakayeti ile hastaneye başvurmuş, anemi ve ABY nedeniyle tedavi alırken kendi isteği ile dış merkezden ayrılıp hastanemize acil servise gelmiş.

Toraks BT sinde mediastenin tüm bölümlerinde heterojen yapıda 3-4 cm çaplara ulaşan multiple LAP lar (Resim 1,2) görülmesi üzerine Lenfoma ön tanıyla Hematolojiye yatırılmış. Ön tanılar arasında; Lenfoma, Tbc, Sarkoidoz, Aktinomiçes, Nokardia ve malinite bulunmasından dolayı süratle tanıya gidilmesi istendi. BT de ayrıca perikardda 2,5cm (Resim 3) ve plevralarda da hafif dereceli effüzyon olması üzerine tüm buralardan biyopsi alınmasına karar verildi. Hasta VATS için anestezi tarafından tek akc ventilasyonuna uygun görülmediği için, mini torakotomi ile eksplorasyon yapıldı. Mediastende, sol tarafta, özellikle 5-6 no'lu istasyonlardan lenf nodları eksize edilirken içlerimden sarı-beyaz renkli erimiş dokular bulunan nekrotik ampiyem vari sıvılar boşaldı. Bu sıvılardan kültür alındı. Lenf nodundan akciğerden, mediastinal plevradan ve perikarddan ayrıva perikardiyal sıvıdan örnekler alındı. Hasta postop da ventilatörden ayrılamadı, hemodinamik olarak giderek düşük debiye ve oligüriye girdi. Yatışının 5. günü ex oldu.

Bulgular: Patolojik incelemede; Fibrinöz perikardit, Akut fibrinöz plörit, Süpüratif lenfadenitve parankimde de Non-kazeifiye granülomatöz inflamasyon geldi. Lenf nodlarından akan sıvı makroskopik olarak kazeifikasyon nekrozu gibiydi ve gerek mediastinal sıvıdan ve perikard sıvısından TBC için yapılan ARB 4+, Bactec + ve Löwenstein-Jensen kültür sonucu; Mucobacterium tuberculosis complex üredi.

Sonuç: Hastanın düşmeyen ateşleri ve hastalık süresi de göz önüne alındığında çoklu organ yetmezliği, bakteriyemi, miliyer Tbc ve septik şok düşünüldü. Otopsi yapılamadığı için böbrek yada organ tüberkülozu varmıydı bilemiyoruz. Akciğerlerde geçirilmiş sekel görüntüler olmadan TBC nin bu kadar fulminant seyretmesi ve yaygın mediastinal lenfadenit yapğması açısından ilginçbir vakadır.

57 yaşında kadın hasta 2 ay önce İdrar yolu enfeksiyonu nedeniyle hastaneye yatırılmış. Antibiyoterapi başlanmış, anemi nedeniyle 4 Ü ERT almış, Hb: 9,6 ya yükselmiş ve taburcu edilmiş. 1 ay sonra akut kolesistit ön tanısıyla tekrar tarılarak tedavi başlanmış. Böbrek fonksiyon bozukluğuyla operasyona uygun bulunmamış. Endoskopi ve kolonoskopi yapılmış, H.Pylori üreyince 3lü tedavi verilmiş. Daha sonraki ay halsizlik şiakayeti ile hastaneye başvurmuş, anemi ve ABY nedeniyle tedavi alırken kendi isteği ile dış merkezden ayrılıp hastanemize acil servise gelmiş.

Toraks BT sinde mediastenin tüm bölümlerinde heterojen yapıda 3-4 cm çaplara ulaşan multiple LAP lar (Resim 1,2) görülmesi üzerine Lenfoma ön tanıyla Hematolojiye yatırılmış. Ön tanılar arasında; Lenfoma, Tbc, Sarkoidoz, Aktinomiçes, Nokardia ve malinite bulunmasından dolayı süratle tanıya gidilmesi istendi. BT de ayrıca perikardda 2,5cm (Resim 3) ve plevralarda da hafif dereceli effüzyon olması üzerine tüm buralardan biyopsi alınmasına karar verildi. Hasta VATS için anestezi tarafından tek akc ventilasyonuna uygun görülmediği için, mini torakotomi ile eksplorasyon yapıldı. Mediastende, sol tarafta, özellikle 5-6 no'lu istasyonlardan lenf nodları eksize edilirken içlerimden sarı-beyaz renkli erimiş dokular bulunan nekrotik ampiyem vari sıvılar boşaldı. Bu sıvılardan kültür alındı. Lenf nodundan akciğerden, mediastinal plevradan ve perikarddan ayrıva perikardiyal sıvıdan örnekler alındı. Hasta postop da ventilatörden ayrılamadı, hemodinamik olarak giderek düşük debiye ve oligüriye girdi. Yatışının 5. günü ex oldu.

Patolojik incelemede; Fibrinöz perikardit, Akut fibrinöz plörit, Süpüratif lenfadenit ve parankimde de Non-kazeifiye granülomatöz inflamasyon geldi. Lenf nodlarından akan sıvı makroskopik olarak kazeifikasyon nekrozu gibiydi ve gerek mediastinal sıvıdan ve perikard sıvısından TBC için yapılan ARB 4+, Bactec + ve Löwenstein-Jensen kültür sonucu; Mucobacterium tuberculosis complex üredi.

Hastanın düşmeyen ateşleri ve hastalık süresi de göz önüne alındığında çoklu organ yetmezliği, bakteriyemi, miliyer Tbc ve septik şok düşünüldü. Otopsi yapılamadığı için böbrek yada organ tüberkülozu varmıydı bilemiyoruz. Akciğerlerde geçirilmiş sekel görüntüler olmadan TBC nin bu kadar fulminant seyretmesi ve yaygın mediastinal lenfadenit yapması açısından ilginç bir vakadır.

Literatürdeki olgular incelendiğnde bu tür radyolojik görüntüleri, hem çok sayıda devasa olacak hem nekrotik olacak, Tüberküloz, sarkoidoz, aktinomiçes, nokardia, lenfoma ve bazen de lösemi gibi hastalıkların verdiğini görüyoruz. Hastanın eşlik eden diyabet ve kalp yetmezliği gibi hastalıklarla tablo daha da karmaşık olabilmektedir. Bunların tanıları değişik tekniklerle yapılamakta ve bazen de zaman kaybına neden olmaktadır. Biz hastamızda zaman kaybı olmadan en hızlı ve doğru şekilde tanıyı koyabilmek için biyopsi yöntemini tercih ettik. Nitekim lenf nodlarında süpüratif lenfadenit, parakimden non-kazifiye granülomatöz inflamasyon perikard ve lenf nodlarından akan sıvılardan Mucbacterium Tüberculosis Complex geldi.

Hastanın düşmeyen ateşleri ve hastalık süresi de göz önüne alındığında çoklu organ yetmezliği, bakteriyemi, miliyer Tbc ve septik şok düşünüldü. Otopsi yapılamadığı için böbrek yada organ tüberkülozu varmıydı bilemiyoruz. Akciğerlerde geçirilmiş sekel görüntüler olmadan TBC nin bu kadar fulminant seyretmesi ve yaygın mediastinal lenfadenit yapması açısından ilginç bir vakadır.

Kaynaklar

1- Granülomatöz mediastinal lenfadenitte doku kültürünün rolü: tüberküloz olsun ya da olmasın Serpil Sevinç 1, Seyda Ors Kaya Şaban Ünsal Şevket Dereli Timuçin Alar , Kenan Can Ceylan Nur Yücel
2- Mediastinal tüberkülozda endoskopik ultrason Malay Sharma 1, Ruth Shifa Ecka 1, Aravind Somasundaram 2, abid şukat 1, Vijendra Kirnake 1
3- Bağışıklığı yeterli bir hastada akciğer tutulumu olmayan mediastinal asemptomatik lenfadenitli göğüs tüberkülozu Pietro Pirina 1, Valentina Spada, Luigi Santoru, maria francesca polo, Paola Molicotti, Vincenzo Marras, Paolo Cossu Rocca, Sara Can, Stefania Zanetti , Alessandro Giuseppe Fois

Anahtar kelimeler: Mediasten, lenfadenit, tüberküloz

Resim 1. Üst mediastende kardeşlenme yapmış, heterojen yapıda büyük ve çok sayıda lenf nodu.

Resim 2. Orta mediastende ana vasküler yapıları da içine alacak şekilde büyümüş lenf nodları.

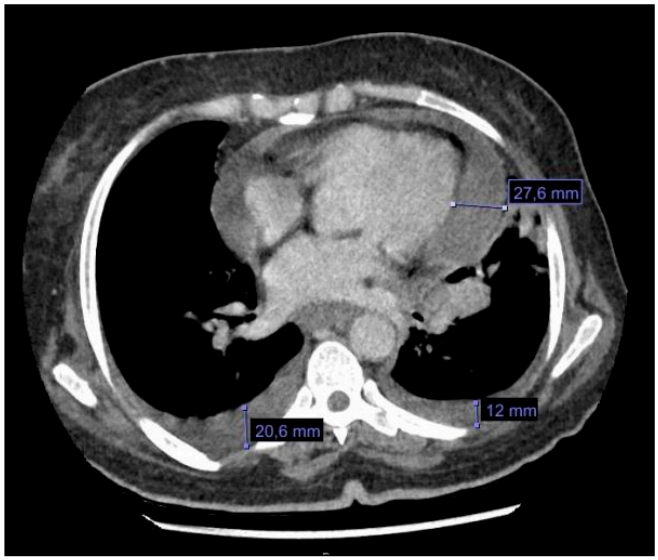

Resim 3. Perikardiyal ve plevral sıvılar.

Akciğer / Plevra – Onkolojik

EP-041

POSTERİOR MEDİASTENİN NADİR GÖRÜLEN ÇOCUKLUK ÇAĞI TÜMÖRÜ: GANGLİONÖROBLASTOMA

Selime Kahraman[2], Attila Özdemir[1], Recep Demirhan[1]

[1]*Kartal Dr Lütfi Kırdar Şehir Hastanesi*
[2]*Dr Siyami Ersek Göğüs Ve Kalp Damar Cerrahisi Eğitim Ve Araştırma Hastanesi*

Giriş-Amaç: Çocuklarda en sık görülen mediastinal tümörler nörojenik tümörlerdir, %20' si malign seyirlidir, en sık malign nörojenik tümörler nöroblastomlardır (1). Çocuk ve erişkinde mediastenin nörojenik tümörleri sinir kılıfından, sempatik gangliondan, paraganglial hücrelerden, periferik nöroektodermal dokudan kaynaklanabilir (2). Ganglionörobalstomlar sempatik gangliondan köken alan malign lezyonlardır.

Mediastinal tümörler çoğunlukla asemptomatiktir. Ancak tümörün boyutu arttıkça basıya bağlı semptomlar ortaya çıkmaktadır. Nefes darlığı, öksürük, göğüs ağrısı gibi semptomların yanında çevre dokuya invazyon sonrası nörolojik semptomlar oluşabilir (3).

Patolojisi Nöroblastomlar immünohistokimyasal boyamada S-100 ekspresyonu gösterir, CD34 pozitif boyanır (4). Ganglionöroblastomlar mediastende nadiren görülür, asıl yerleşim yerleri adrenal bezlerdir (4). Posterior mediastenin dev tümörlerinin kesin tanı ve tedavisi cerrahi eksizyon ile yapılır (3).

Olgu: Ayaklarda uyuşma ve yürüyememe şikayeti 3 aydır devam eden 4 yaşındaki 18 kilogram ağırlığındaki kız çocuğun bilinen hastalık öyküsü ve ilaç kullanımı yoktu. Hastanın yapılan fizik muayenesinde genel durumu iyi, bilinç açık, vitaller stabildi. Sağ üst zonda solunum sesleri azalmıştı, siyanoz yoktu. Alt ekstremitede kas tonusunda azalma tespit edilmişti, üst ekstremite motor tonusu normaldi, anal tonus alınamamıştı.

Yapılan görüntülemesinde posteroanterior akciğer grafisinde sağ akciğer üst zonda apeksden başlayarak 6. İnterkostal aralığa kadar uzanan solid homojen görünümlü opak kitle izlendi. Toraks bilgisayarlı tomografisinde kitlenin C7-T6 düzeyinde posterior mediasten yerleşimli yaklaşık boyutlarının 7x6.5 olduğu raporlandı. Manyetik rezonans görüntülemesinde kranial patoloji izlenmedi, kitlenin C7-T4 düzeyinde spinal kanal içine uzandığı belirtildi.

Girişimsel radyoloji tarfından kitleye TTİİA biyopsisi yapıldı, patoloji sonucu stromal hücreler olarak raporlandı. Hastaya operasyon kararı verildi. Beyin cerrahisi ile ortak olarak planlanan vakada öncelikle prone pozisyonda C7-T4 hemilaminektomi uygulandı. Daha sonra sol lateral dekübit pozisyonda lateral torakotomi ile posterior mediastinal kitle eksizyonu yapıldı. Nihai patolojisinde kitle boyutu 8x5x3 cm olarak ölçüldü, ganglionöroblastom tanısı kondu. Tümör hücresinde CD56, NSE, S100, Synaptofizin pozitif saptandı.

Hasta postoperatif dönemde 6 gün yoğun bakımda, 24 gün klinik serviste takibinin ardından şifa ile taburcu edildi. Taburculuk sonrası 1. Ay kontrolüne gelen hastanın yürümesi ataksik olmakla birlikte motor kuvveti normal olarak ölçüldü.

Mediasten anterior, posterior, orta olmak üzere 3 kompartmana ayrılır. Nörojenik tümörler posterior mediasten tümörlerinin %80 'ini oluşturur (3). Ganglionörobalstomlar sıklık sırasına göre adrenal bezde (%35), retroperitonda (%30) , arka meadiastende (%20) ve pelvisde (%23) bulunur (6). Olgumuz posterior mediasten yerleşimli bir ganglionörobalastom vakasıdır.

Ganglionöroblastom en çok 1, 2 yaş grubu çocuklarda görülür, ortalama yaş 22 aydır, genellikle 10 yaşında tanı alır (5). Bizim olgumuz 4 yaşında idi, genel literatüre göre erken tanı almıştı.

Görüntüleme yöntemlerinde direk grafide opasite olarak karşımıza çıkarlar, toraks bilgisayarlı tomografisinde posterior mediastende yerleşimlilerdir, fakat tomografi bulguları yeterince spesifik değildir (6). Nöroblastomlar ve ganglionöroblastomlar kaba kalsifikasyon içerirken ganglionöromalar %20 oranında ince punctate kalsifikasyon içerir (7). Manyetik rezonans görüntüleme T1 ağırlıklı görüntülemede yüksek sinyal yoğunluğu, T2 ağırlıklı görüntülemede düşük sinyal yoğunluğu gösterir ve invazyonu daha iyi değerlendirir (6). Olgumuz tomografi kesitlerinde kalsifikasyon içermiyordu, manyatik rezonans görüntülemesinde ise spinal kanala uzanımı izlenmişti.

Olgumuza operasyon öncesi TTİİAB yapılmış fakat tanı alamamıştır. Cerrahi kararı için histopatolojik tanı zorunlu değildir (3). Cerrahi tedavi mümkün olmayan olgularda kemoterapi ve radyoterapi tedavi seçenekleri arasındadır (6).

Ganglionöroblastomların tanısal belirteçleri arasında katekolaminler, valinmandalik asit (VMN), homovalenik asit vardır (8). Olgumuzda operasyon erken dönemde planlandığından biyokimya markırları çalışılmamıştır.

Bildiren bir vakada 4 yaşındaki çocuk hasta servikal intradural ekstansiyon yapan posterior mediasten yerleşimli kitle nedeniyle operasyon uygulanmış operasyon sonrası üst ve alt ekstremite gücünü yeniden kazanmıştır (9). Yine bir başka olgu sunumunda 8 aylık çocukta laminektomi ve ganglionöroblastomun eksizyonu ile hasta ayaklarda kas gücünü yeniden kazanmıştır (10). Bizim olgumuzda da başarılı cerrahi ile alt ekstremite motor gücü tam olarak sağlanmıştır.

Olgumuzun nihai patolojisi ganglio nöroblastom nodüler tip (Schwannian stroma açısından zengin/baskın ve Schwannian stroma-fakir) olarak raporlanmıştır. Nöroblastomların sınıflamasında Shimada sistemine dayanan Uluslararası Nöroblastoma Patoloji Sınıflandırması kullanılmaktadır (11). Nöroblastomlarda; sinaptofizin, kromogranin, CD56, nöronal spesifik enolaz (NSE) ve protein gen ürünü 9.5 (PGP9.5) tanı için spesifik olmamakla beraber pozitif boyanır (11). Olgumuzda CD56, kromogranin, NSE, S100, synaptofızın pozitif boyanmıştır.

Olgu sunumumuz nadir görülen çocukluk çağı nörolojik tümörlerine dikkat çekmek amacıyla sunulmuştur. Deneyimli merkezlerce yapılan çocukluk çağı mediasten yerleşimli nörolojik tümörlerinde başarılı cerrahi ile yüz güldürücü sonuçlar alınacağı kanaatindeyiz.

Kaynaklar

1. Kang CH, Kim YT, Jeon SH. Surgical treatment of malignant mediastinal neurogenic tumors in children. European Association for Cardio-Thoracic Surgery 2007: 725—730
2. Özcan R, Tekant GT. Çocuklarda ve Erişkinlerde Mediyastenin Benign ve Malign Nörojenik Tümörleri. Mediasten hastalıkları ve cerrahisi 2015; 39: 337-348
3. Demiroz MS, Sayan M, Çelik A. Giant tumors of the posterior mediastinum: a narrative review of surgical treatment. Mediastinum 2022; 6: 36
4. Rodriguez EF, Jones R, Miller D et all. Neurogenic Tumor of the Mediastinum. Seminars in Diasnostic Pathology 2020; 37: 179-186
5. Sekiguchi N, Noguchi T, Fukushima T et all. Posterior mediastinal ganlioneuroblastoma in aadolescent : A case report and review. Thoracic Cancer 2020; 11: 451-455
6. Lu D, Liu J, Chen Y et all. Primary Cervical Ganglioneuroblastoma : A Case Report. Medicine 2018; 97 : 12
7. Nugraha HG, Hernowo RP. A Rare of Giant Mediastinal Ganglioneuroma İn A 3- Year- Old. Radiology Case Report 2022 : 80-85
8. Alessi S, Grignani M, Carone L. Ganglioneuroblastoma: Case Report and Review of The Literature. Journal of Ultrasound 2011; 14 : 84-88
9. Dahal A, Malla JJ, Neupane D et all. Large posterior mediastinal ganglioneuroma with intradueral cervical spine extension: A rare case report and review of literatüre. Annals of Medicine and Surgery 2022 ; 84 : 1048833
10. Akgün B, Ateş D, Kaplan M. Ganglioneuroblastoma of the thoracic spinal kord: a very rare case report. Acta Medicina 2012 ; 55(1) : 50-52
11. Choi H J, Ro JY. Mediastinal neuroblastoma, ganglioneuroblastoma, and ganglioneuroma: Pathology review and diagnostic approach. Semin Diagn Pathol 2022 ; 39(2):120-130

Anahtar kelimeler: ganglionöroblaston, posterior mediaste, çocukluk çağı tümörü

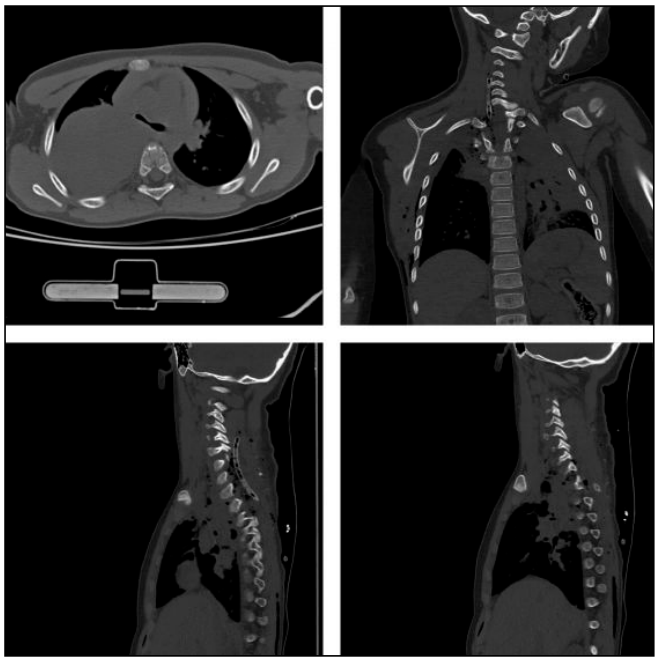

Şekil 1. Posterior medias ten yerleşimli kitlenin preoperatif MG görüntülemesine ait kesitler

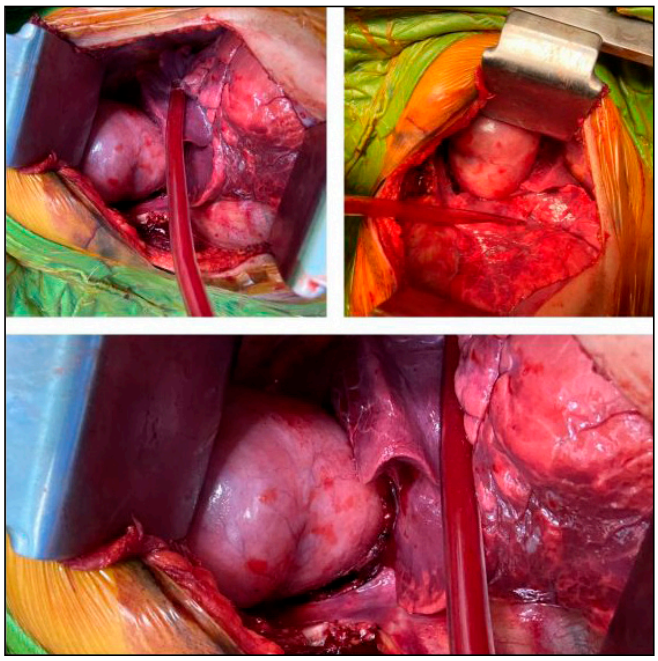

Şekil 2. Peroperatif kitlenin görüntüleri

Trakea

EP-042

RİJİT BRONKOSKOPİK ELEKTROKOTER UYGULAMASI İLE BAŞARILI ŞEKİLDE TEDAVİ EDİLEN ENDOBRONŞİAL SHCWANNOM OLGUSU:OLGU SUNUMU

Bayram Metin[1], Mehmet Akif Ekici[1], Oğuzhan Turan[1], İbrahim Ethem Özsoy[1], Mehmet Akif Tezcan[1]

[1]Kayseri Şehir Hastanesi, Göğüs Cerrahisi Eğitim Kliniği. Kayseri

Giriş-Amaç: Giriş:Schwannomlar periferik sinir sistemindeki schwann hücrelerinden kaynaklanan benign karakterde tümörlerdir. Genellikle mediastende, retroperitoneal alanda, paraspinal sinir bacaklarında ve serebellopontin köşe alanlarında yerleşim gösterirler. Endotrakeal veya endobronşial alanda görülmeleri nadirdir. 22 yaşındaki erkek olgumuzda karinadan köken alarak trakeaya doğru uzanım gösteren schwannom olgumuzu semptomları, klinik bulguları ve tedavi şeklimiz ile literatürde nadir görülmesi nedeni ile sunmayı amaçladık.

Olgu: 22 yaşında erkek hasta; öksürük, hışıltılı solunum, ateşlenme, pürülan balgam çıkarma ve nefes darlığı şikâyeti ile geldi. Lökosit düzeyi 25.87, nötrofil oranı 93.5, hemoglobin düzeyi 14.6, platelet düzeyi 361000, CRP düzeyi 353 olarak ölçüldü. Kan gazı incelemesinde pH: 7.45, PCO2:38, PoO2:48.5 ve sO2: 84 olup, hasta siyanotik görünümde idi. Toraks BT incelemesinde trakeanın distal kesiminde sağ lateral duvardan lümene doğru uzanım gösteren 15x14 mm boyutlarında yumuşak doku dansitesinde kitle izlenimi ile birlikte, bilateral akciğer alt loblarda fokal pnömonik alanlar mevcuttu.Yapılan rijit bronkoskopik gözlemde trakea distal uçta lümeni %8o daraltan kitle lezyon görüldü. Kitle rijit bronkoskopik koter aspiratörü ile manipüle edildi. Kitlenin hareketli olduğu ve karinanın sağ lateralinden sap aldığı görüldü. Kitle önce koter aspiratörü yardımı ile gövdesinden geniş boyutlu şekilde koagüle edilerek kanlanması bozuldu. Daha sonra forseps yardımı ile kitle parçalar halinde eksize edilerek çıkarıldı. Patoloji sonucu schvannom olarak rapor edildi.Postoperatif erken dönemden itibaren hastanın siyanozu düzeldi, radyolojik takiplerinde de alt loblardaki konsolüdasyonları dramatik şekilde düzelen ve klinik takiplerinde problem gelişmeyen hasta taburcu edildi. Taburcu sonrası 4. ayında hastamızın herhangi bir sorun bildirimi olmamıştır.

Tartışma:Nörilemmoma olarak da tanımlanan Schwannomlar, periferik sinir sistemi schwann hücrelerinden kaynaklanan benign karakterde tümörlerdir. İki tip Schwann hücresi vardır, biri miyelinleşmeden sorumludur. Miyelin kılıfı hazırlayan Schwann hücreleri motor ve duyu nöronlarının aksonlarının etrafını sarar ve miyelin kılıfını oluşturur.Schwannomlar vücudun her yerinde olabilmekle birlikte daha çok mediastende, retroperitonal alanda, spinal sinir bacaklarında ve serebellopontin köşe alanlarında görülebilirler. Trakeada schwannomaların geliştiği schwann hücrelerini içeren sinirsel yapılar, parasempatik ve sempatik denervasyona sahip olan pulmoner pleksus yapılar olabileceği düşünülmektedir. Primer Trakeobronşial Schwannomlar oldukça nadirdir ve bütün bronkopulmoner tümörlerin %0.2 sini oluştururlar.

Primer trakeal schwannomların altın standart tedavisi cerrahi tedavilerdir. Cerrahi tedavi seçenekleri arasında lezyonun lokalizasyonuna ve invazyon durumuna, distaldeki akciğerin harabiyet durumuna göre sleeve bronş rezeksiyonundan akciğer rezeksiyona kadar geniş yelpazede bir cerrahi prosedür uygulamak gerekir. Yine aynı şekilde lezyonun yerine, saplı olup olmamasına, kanlanma durumuna göre endobronşial tedavi yöntemleri de uygulanabilir. Bununla birlikte cerrahi veya endobronşial yolla tedavi edilemeyen olgularda lokal radyoterapi uygulamaları ile de başarılı bir sonuç alındığı literatürde belirtilmiştir.

Primer trakeal schwannomlar literatürde nadir görülen benign trakeal lezyonlar olmakla birlikte malignite potansiyeli düşük lezyonlardır. Endobronşial tedaviler konusunda tecrübe sahibi merkezlerde yapılan Rijit bronkoskopi ile Endobronşial elektrokoter uygulamasının endobronşial schwannomlar için güvenli ve etkili bir yöntem olabileceğini olgumuz vasıtası le vurgulamak istiyoruz.

Kaynaklar

1. Lina G, Pengguo H, Zhihua X, et al. Tracheobronchial schwannoma: a case report and literature review. Journal of International Medical Research 2023, Vol. 51(1) 1–7. DOI: 10.1177/03000605221149891
2. Fallon M,Tadi P. Histology, Schwann Cells-StatPearls Publishing;2023 Jan-(PMID:31335036) (Bookshelf ID: NBK544316)
3. Gibbins I. Pulmonary plexus- an overview|Science Direct Topics. Chapter 5 - Peripheral Autonomic Pathways. The Human Nervous System (Third Edition) 2012, Pages 141-185
4. Straus GD and Guckien JL. Schwannoma of the tracheobronchial tree. A case report. Ann Otol Rhinol Laryngol 1951; 60: 242–246.

Anahtar kelimeler: Schwannom, Endotrakeal, Bronkoskopi, Elektrokoter

Preoperatif ve Postoperatif PAAC grafi görüntüleri

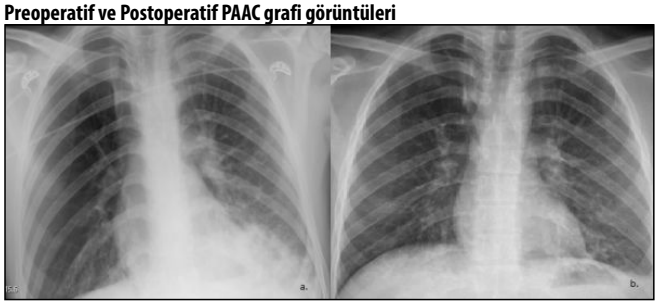

BT görüntülerinde karina düzeyindeki lezyon izlenmektedir.

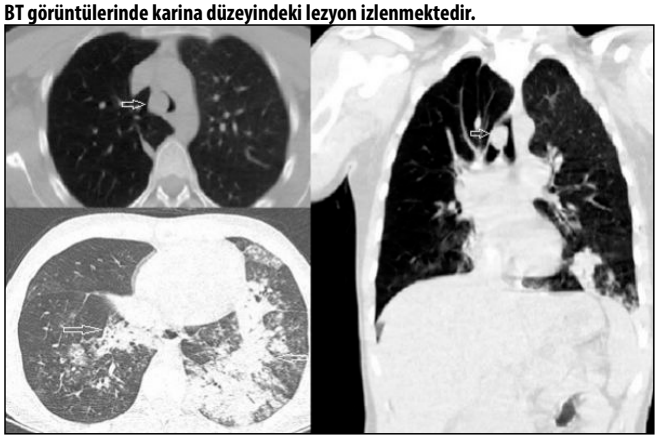

Operasyon görüntüleri

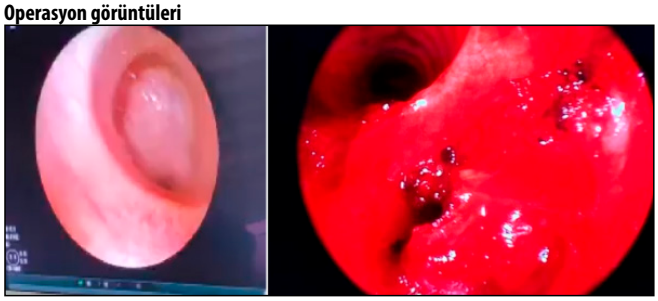

Mediyasten

EP-043

İNSİDENTAL SAPTANAN KOSTAL HEMANJİOM : POSTERİOR MEDİASTEN YERLEŞİMLİ NADİR BİR TÜMÖR OLGUSU

Selime Kahraman[2], **Attila Özdemir**[1], **Demirhan Recep**[1]

[1]*Kartal Dr Lütfi Kırdar Şehir Hastanesi*
[2]*Dr Siaymi Ersek Göğüs Ve Kalp Damar Cerrahisi Eğitim Ve Araştırma Hastanesi*

Giriş-Amaç: Kaburga tümörleri birincil kemik tümörlerinin %6-10'unu temsil eder (1). Primer kaburga tümörlerinin %60 ila 80'i maligndir (1). İntraosseöz hemanjiomlar ise benign tümörlerdendir, tek veya multıpl odaklı olabilir, metastatik hastalığı taklit edebilir (2). Komplet cerrahi rezeksiyondan sonra nüks olmaksızın kaburga hemanjiyomu olan hastaların prognozu mükemmeldir (1-3).

Araç içi trafik kazası sonrasında insidental olarak posterior mediastende kitle saptanan 21 yaşında bayan hasta kliniğimizce opere edildi. Hastanın Toraks BT' sinde sol posterior göğüs duvarında 6. ve 7. kotlardan köken alıp toraksa doğru ekspanse olan yaklaşık 7x7 cm osseöz lezyon izlendi. Kitle manyatik rezonans görüntülemede T1 ağırlıklı görüntülerde düşük sinyal, T2 ağırlıklı görüntülerde hafif yüksek sinyal ve kontrast madde ile kontrastlanma saptandı, spinal kanal içerisine uzanım görülmedi. Kemik taraması başka lezyon tespit etmedi.

Hasta genç yaşta olması ve lezyonun ancak eksizyonel biyopsi ile tanı alacağının düşünülmesi nedeniyle preoperatif biyopsi yapılmadı. Sol posterolateral torakotomi kesisi ile cerrahi sınırlar gözetilerek kitle total eksize edildi, 6. Kot parsiyel rezeke edildi.

Hastanın nihai patoloji sonucu kemik lameller içeren hemanjiom olarak raporlandı. Lezyonda CD 31 antikoru pozitif idi. Postoperatif takiplerinin 2 senesinde olan hastada nüks izlenmedi.

İntraosseöz hemanjiyomlar tüm kemik tümörlerinin yaklaşık %1 olarak bildirilmiştir (4). Bir kaburga hemanjiyomu genellikle asemptomatiktir. Bununla birlikte, büyük tümörler nöropatik ağrı ve dispneden sorumlu olabilir (5). Bizim olgumuzda da hastanın semptomu yoktu, tümör insidental olarak saptanmıştı.

Hemanjiomlar karakteristik güneş patlaması benzeri bir görünüme sahip olabilir. BT görüntülerinde hemanjiyomlar, kalınlaşmış trabeküller ve araya giren düşük atenüasyonlu yağ nedeniyle puantiyeli veya petek görünümündedir. Manyetik rezonans görüntüleme, intralezyonel yağın özelliği olan hem T1 hem de T2 ağırlıklı görüntülerde yüksek sinyal yoğunluğunu gösterir (6). Bizim olgumuzda da toraks BT görüntülemesinde kitle trabeküler yapıda ve petek görünümündeydi. Manyetik rezonans görüntülemesinde ise T2 sekansında düşük sinyal yoğunlukta idi.

Multipl miyelom veya metastatik hastalıktan yüksek oranda şüphelenilmedikçe, iğne yolunu ekme riskinden dolayı kaçınılır (7). Kavernöz hemanjiyomun iğne biyopsisi kanamaya neden olabilir (8). Açık biyopsiler için kanama, enfeksiyon, tanıda gecikmeye neden olabilir (9). Ayrıca birçok durumda doğru bir patolojik tanıya izin vermek için eksizyonel biyopsi şarttır (10). Biz de olgumuzda hastanın genç yaşta olması, sistemik hastalık şüphesi olmaması ve lezyona yönelik yapılacak cerrahi işlemin ertelenmemesi için iğne biyopsisi tercih edilmedi. Tanısal ve teröpatik olması bakımından kitle cerrahi sınırlar gözetilerek total eksize edildi.

Patolojide, hemanjiyomlar, endotelyal belirteç CD-31'i eksprese eden, ancak lenfatik belirteç podoplanini ifade etmeyen ince duvarlı vasküler tümörlerdir (3). Bzim olgumuzda da CD 31 antikoru pozitifti.

Kemik hemanjiomlarında komplet rezeksiyonun nüks olmaksızın sonuçların çok iyi olduğu bildirilmiştir (1-3). Bizim olgumuzda takiplerinin 2 yılında olup nüks izlenmemiştir.

Kemik hemanjiomları oldukça nadir görülen benign tümörlerdir. Cerrahiden tedaviden oldukça iyi sonuçlar alınmaktadır. Olgumuz nadir olması bakımından literatüre katkı amacıyla sunulmuştur.

Kaynaklar

1. Ogose A, Hotta T, Morita T, Takizawa T, Ohsawa H, Hirata Y. Spinal ve kraniyofasiyal kemiklerin dışında soliter osseöz hemanjiyom. Arch Orthop Trauma Surg 2000;120:262– 6.
2. Lomasney LM, Martinez S, Demos TC, Harrelson JM. Kemiğin multifokal vasküler lezyonları: görüntüleme özellikleri. İskelet Radyol 1996;25: 255-61
3. Sabanathan S, Salama FD, Morgan EW, Harvey JA. Birincil göğüs duvarı tümörler. Ann Göğüs Cerrahisi 1985;39:4–15
4. Dorfman HD, Steiner GC, Jaffe HL. Kemik damar tümörleri. Hum Pathol 1971;2:349– 76.
5. Marthe Weinandt, Antoine Legras, Pierre Mordant, Chest wall resection for multifocal osseous haemangioma, Interactive CardioVascular and Thoracic Surgery 22 (2016) 233–234
6. Nakamura H, Kawasaki N, Taguchi M, Kitamura H. Kaburga kavernöz hemanjiyomu preoperatif olarak perkütan iğne biyopsisi ile teşhis edildi. General Thorac Cardiovasc Surg 2007;55:134–7
7. Clements RH, Turnage RB, Tyndal EC. Kaburga hemanjiyomu: Nadir bir tanı. Am Surg 1998;64:1027–9
8. Fernando Conrado Abrão, MD, Mauro Tamagno, MD, Mauro Canzian, Hemangioma of the Rib, Ann Thorac Surg 2011;91:595–6
9. Ryan MB, McMurtrey MJ, Roth JA. Göğüs duvarı tümörlerinin güncel yönetimi. Surg Clin North Am 1989;69:1061–80.
10. . Shimizu K, Yamashita Y, Hirara J, Seto Y, Toge T. Kaburganın kavernöz hemanjiyomu. Ann Thorac Surg 2002;74:932–4.

Anahtar kelimeler: mediasten kitle, çocukluk çağı tümörü, hemanjiom

Posterior mediasten yerleşimli kitlenin Toraks BT ait kesitler

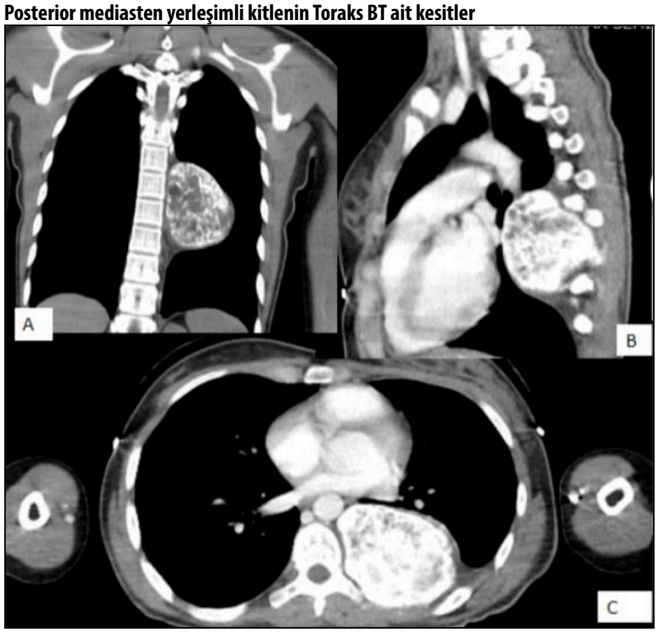

Posterior mediasten yerleşimli kitlenin Toraks MR kesitleri

Travma

EP-044

SUİCİD AMAÇLI YÜKSEKTEN DÜŞMEYE BAĞLI MULTİ-TRAVMA HASTASINA YAKLAŞIMIMIZ: OLGU SUNUMU

Selime Kahraman[2], Mesut Buz[1], Demirhan Recep[1]

[1]Kartal Dr Lütfi Kırdar Şehir Hastanesi
[2]Dr Siyami Ersek Göğüs Ve Kalp Damar Cerrahisi Eğitim Ve Araştırma Hastanesi

Giriş-Amaç: Dünya Sağlık Örgütü (DSÖ) 1974 yılında intihar eylemini "kişinin amacının bilincinde ve değişik derecelerde ölümcül amaçlı olarak kendine zarar vermesi" olarak tanımlamıştır (1). Sosyo-ekonomik düzeyi düşük ülkelerde, erkek cinsiyette, ileri yaşta ve eşlik eden kronik hastalık varlığında intihar girişimleri artmaktadır (2).

Yüksekten düşmeler; ev içi kazalar, iş yeri kazaları ve kasıtlı düşmelerden oluşur. İntihar amaçlı kasıtlı düşmelerde mortalite oranı, kazalara düşmelere göre daha fazladır (3).

Mayıs 2023' de 40 yaşında erkek hasta suicid amaçlı 4.kattan atlayarak bahçe korkulukları üzerine düştü. Hastanemiz acil servisinde karşılanan hastanın bilinci konfü, vitalleri stabil ve ekstübe idi. Hastanın sol torakoabdominal açık yaralanması mevcuttu. Abdominal yaralanmadan perfore barsak ve dalak vizualize ediliyordu. Multipl kot fraktürleri ve sol humerusunda fraktür mevcuttu. Acil ameliyathanede operasyona alınan hastanın kolon anastomozu ve diyafram laserasyonun tamiri genel cerrahi kliniği tarafından yapıldı. Sol torakotomi kesisi ile büyük oranda hasarlanmış olan akciğere sol üst lobektomi yapıldı. Ortapedi kliniğince sol humerus fraktürüne müdehale edildi. Postoperatif 20 gün yoğun bakımda, 8 gün ortapedi kliniğinde kalan hasta şifa ile taburcu edildi.

Her yıl, dünya çapında genellikle şiddetli ve tıbbi müdahale gerektiren yaklaşık 37,3 milyon düşme meydana gelmektedir (4). Yüksekten düşme , düşük gelirli ülkelerde en yaygın yaralanma şekillerinden biri olarak kabul edilmektedir (2).

Hindistan'da yapılan bir çalışmada 861 yüksekten düşme hastası değerlendirilmiş, vakaların %74'ü erkek populasyon, ortalama yaş 36.2, mortalite %1.04 olarak kayıt edilmiştir (5). İran' da yapılan bir çalışmada 460 hasta değerlendirilmiş populasyonun %76.5'ini erkekler oluşturmuştur, ortalama yaş 27.8, mortalite %1.7 olarak verilmiştir (6). Ülkemizde yapılan 460 hastanın dahil edildiği çalışmanın %64.5'i erkektir, ortalama yaş 27'dir, mortalite %5.6'dır (7). Farklı ülkelerde yapılan bu çalışmaların ortak özelliği düşmelerin erkeklerde ve genç - orta yaş grubunda fazla görülmesidir.

İtalya'da intihar vakalarının değerlendirildiği bir çalışmada yüksekten düşmeler etyolojik sebepler arasında 2. sırada yer almıştır. Bu çalışmada sanayileşmiş ülkelerin çoğunda intihar oranlarının yaşla birlikte arttığı ve erkeklerin çoğunlukta olduğu görülmüştür (8).

Yüksekten düşmeler bir çoklu travma şeklidir. Birçok branşın ortak değerlendirmesini gerektirir. Yüksekten düşmelerde travmanın şiddetini belirlemede; yaralanmanın şekli, kilo, vücut kitle indeksi, hız, etkilenen yüzeyin yapısı, çarpma anında vücut oryantasyonu, çarpma anında vücut ile temas eden bölgenin esnekliği rol oynar (9).

Olgumuz 175 cm boylarında, yaklaşık 80 kilo ağırlığındaydı, VKİ normal aralıkta idi. Yüksekten düşme sonrası bahçe korkuluklarına çarpmıştı, bu durum yaralanmanın şiddetini artırmış olsa da acil operasyona alınan hasta şifa ile taburcu edildi.

Yüksekten düşmeler bir multi-travma türüdür. Yüksekten düşmeler kasıtlı veya kazara düşmeler olarak ayrılıp her ikisinde de travmanın şiddeti arttıkça mortalite ve morbidite oranı artmaktadır. Multi-travma hastalarında ilgili branşlarca ve deneyimli merkezlerce yapılacak müdehaleler hayat kurtarıcı olmaktadır.

Kaynaklar

Dünya Sağlık Örgütü. Cenevre; 1998. Mental nörolojik ve psikososyal bozuklukların birincil önlenmesi. Bölüm 4: İntihar; 75–90.

Fayyaz J, Wadhwaniya S, Shahzad H et all. Pattern of fall injuries in Pakistan: the Pakistan National Emergency Department Surveillance (Pak-NEDS) study. BMC Emerg Med. 2015;15 Suppl 2(Suppl 2):S3

Terayama T, Toda H, Tanaka Y et all. Differences in Trauma Injury Patterns and Severity Between Intentional and Accidental Falls From a Height: A Japanese Nationwide Trauma Database Study. Cureus 2022 Jun 12;14(6):e25861.

Mekkodathil A, Menyar A, Kanbar A et all. Epidemiological and clinical characteristics of fall-related injuries: a retrospective study. BMC Public Health 2020 Jul 29;20(1):1186.

Lohanathan A, Hazra D, Jyothirmayi CA et all. An Elucidation of Pattern of Injuries in Patients with Fall from Height. Indian J Crit Care Med 2020 Aug;24(8):683-687

Hatamabadi H, Dolatabadi AA, Atighinasab B et all. Baseline Characteristics of fall from Height Victims Presenting to Emergency Department; a Brief Report

Turgut K, Sarıhan ME, Colak C et all. Falls from height: A retrospective analysis. Word J Emerg Med.2018;9(1):46-50

Crestani C, Masotti V, Corradi N et all. Suicide in the elderly: a 37-years retrospective study. Crestani Carlo, Masotti Vittoria, Acto Biomed 2019;90(1): 68–76

Akçakoca M, Tokgöz S, Yılmaz KB et all. Mortality determiners for fall from height cases. Ulus Travma ve Acil Cerrahi Derg. 2018 Sep;24(5):445-449.

Anahtar kelimeler: yüksekten düşme, Toraks travması, multiple travma

Acile başvuru anında abdominal yaralanmadan vizualize edilen barsak ansı

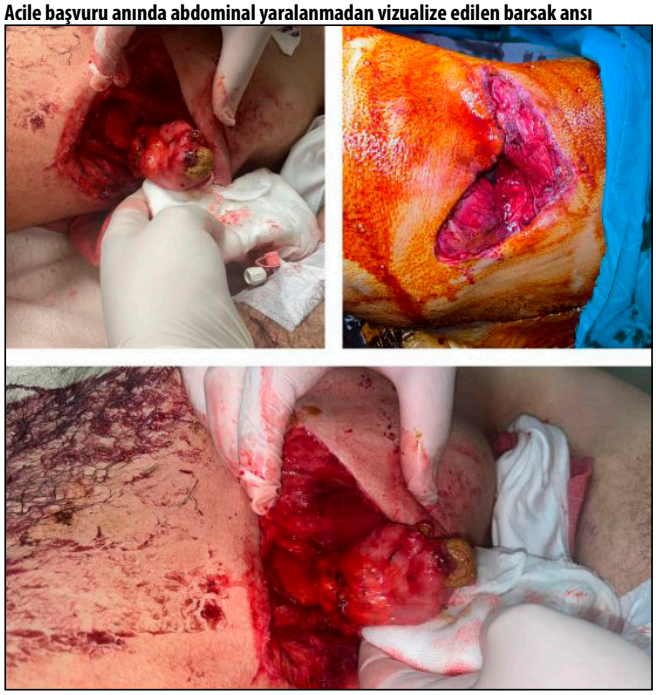

Posterior toraks duvarında açık yaralanma ve operasyon sonrası görüntüsü

Trakea

EP-045

RİJİT BRONKOSKOPİK TEKNİKLERLE TEDAVİ ETTİĞİMİZ ENDOBRONŞİAL LEZYON OLGULARIMIZ: TEK MERKEZLİ DENEYİMLERİMİZ.

Bayram Metin[1], Mehmet Akif Tezcan[1], İbrahim Ethem Özsoy[1], Oğuzhan Turan[1], Mehmet Akif Ekici[1], Zühal Şimşek[2]

[1]Kayseri Şehir Eğitim Araştırma Hastanesi, Göğüs Cerrahi Eğitim Kliniği, Kayseri.
[2]Kayseri Şehir Eğitim Araştırma Hastanesi, Göğüs Hastalıkları Ve Yoğun Bakım Kliniği, Kayseri

Giriş-Amaç: Akciğer kanserli hastaların büyük çoğunluğunda santral havayolu tutulumu olmakta ve hastanın yaşam kalitesini olumsuz etkilemektedir. Endobronşiyal tedaviler hastaların semptomlarını gidermekte, hayat kalitesini arttırmakta ve yaşam süresini uzatmaktadır. Günümüzde malign bronş obstrüksiyonunun tedavisinde lazer bronkoskopi, elektrokoter, argon plazma koagülasyon gibi sıcak yöntemler, kriyoterapi gibi soğuk yöntemler ile stent yerleştirilmesi, fotodinamik tedavi ve endobronşiyal brakiterapi gibi tedavi modaliteleri kullanılmaktadır. Bu şekilde endobronşial lezyonlar tedavi algoritması geniş, hastadan hastaya farklı yaklaşımlar gerektirebilen, teknik ve tecrübe imkanlarının birlikte sergilenmesini gerektiren müdaheleler içeren ve genellikle kötü ve sıkıntılı sorveye sahip hastaların oluşturduğu bir hasta grubudur, Bu çalışmada, endobronşial lezyonlarda kliniğimizde uyguladığımız girişimsel yöntemlerimizi (Elektrokoter, Lazer, Argon, Balon dilatasyon, Mekanik Dilatasyon, Forseps eksizyonu, Mekanik küretaj, stent yerleştirmesi vb…) hastalarımızın verileri ile paylaşmak istedik.

Çalışmamıza hastanemiz Göğüs cerrahi kliniğimizde Ocak 2022- Ağustos 2023 tarihleri arasında toplam 21 endobronşial tedaviye maruz kalan hasta dahil edilmiştir. Hastaların 13 (%61.9) tanesi erkek, 8 (%38.1) tanesi kadın hasta idi. Hastalardan en küçüğü 4 yaşında, en büyüğü 77 yaşında ve yaş ortalaması 48.1 idi. En sık görülen semptom nefes darlığı (%80.1) olmakla birlikte bunu sırası ile öksürük, hemoptizi ve balgam çıkarma gibi semptomlar izlemekte idi. Lezyonları 12 (%57.2)tanesi trakea düzeyinde, 6 (%28.5) tanesi sol bronşial sistemde, 3 (%14.3) tanesi de sağ bronşial sistemde yer almakta idi. Hastaların 7 tanesinde postentübasyona bağlı trakeal granülasyon, 2 tanesinde skuamöz hücreli akciğer kanserinin, 1 tanesinde küçük hücreli akciğer kanserinin endobronşial tutulumu, 2 tanesinde schvannom, 2 tanesinde hamartom, 2 tanesinde alveolar sarkom ve geri kalanlarda ise trakeal ring, lipom, tiroid karsinomu, renal hücreli karsinom, ve trakeoplevral fistül olguları mevcuttu. Hastaların 12 tanesinde elektrokoter kullanımı, 7 tanesinde lazer kullanımı, 5 tanesinde balon dilatasyonu, 5 tanesinde mekanik dilatasyon ve mekanik küretaj gibi yöntemler kullanılmıştır. Bu işlemler bazı hastalarda tekli kullanıldığı gibi bazı hastalarda ise işlem esnasındaki ihtiyaca göre kombine şekilde (elektrokoter+lazer+balon gibi ikili üçlü yöntemler şeklinde) kullanılmıştır. Hastaların 13 tanesinde takipleri sürecinde kontrol bronkoskopisi yapılırken, 8 tanesinde kontrol bronkoskopi yapılmamıştır. İşlemler sonrasında 11 hastaya genellikle ikinci bir seansta stent uygulaması yapılırken, 10 tane hastaya ek bir işlem yapılmamıştır. Hastaların hiç birinde ek bir cerrahi girişime ihtiyaç duyulmamıştır.

Girişimsel rijit bronkoskopik yöntemler ile endobronşiyal lezyonların tanı ve tedavisinde yüksek başarı oranı elde etmek mümkündür. Çalışmamız neticesinde başlıca semptomları endobronşial lezyona bağlı nefes darlığı olan ileri evre malign hastalıklarda endobronşial tedavi ile hastaların kliniğinde düzelme sağlanarak onkolojik tedavilerini sağlama imkanı elde edilebile-

ceğini vurgulamış olduk. Bunun yanında bazı beniğn hastalıklarda da ek cerrahi işlemlere gerek kalmadan endobronşial eksizyon yöntemlerinin seçili vakalarda kullanılabileceğini bir kez de bizim çalışmamızla ortaya koyarak literatüre katkı sağlamak istedik.

Kaynaklar

1.Jacek F. HDR endobronchial brachytherapy in palliative and combined radical treatment of lung cancer J Contemp Brachyther 2009; 1, 4: 231-236

2.Levent Dalar , Cengiz Ozdemir, Sinem Nedime Sokucu, Halide Nur Urer, and Sedat Altin. Bronchoscopic Treatment of Benign Endoluminal Lung Tumors Canadian Respiratory Journal Volume 2019, Article ID 5269728, 7 pages

3.Michael J. Simoff. Endobronchial Management of Advanced Lung Cancer Cancer Control. July/August 2001, Vol.8, No.4

4.Ahmet Ulusan, İbrahim Emre Tunca, Maruf Şanlı, Ahmet Feridun Işık. Endobronchial lesions cases treated with interventional bronchoscopic techniques: Our single-center experiences. Turkish Journal of Thoracic and Cardiovascular Surgery 2020;28(2):352-358

Anahtar kelimeler: Bronkoskopi, Endobronşiyal lezyon, Girişimsel yöntemler

Sağ ana bronşu oklide eden akciğer kanseri olgusunda sağ ana bronş açıklığı lazer ile koagüle edilerek eksize edildi ve pasaj sağlandı. Akabinde hastaya Y stent yerleştirilerek onkolojik tedavi şansı verildi.

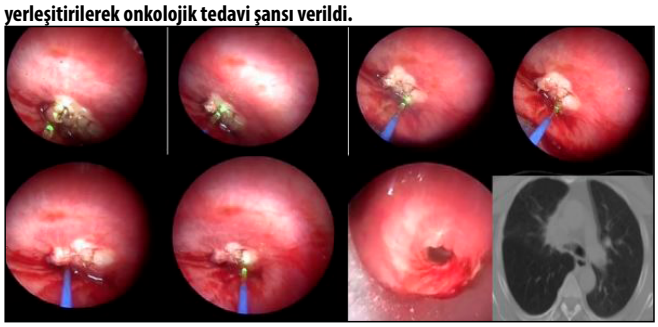

Sol ana bronşu oklüde eden küçük hücreli akciğer kanseri olgusu lazer ve koter uygulamaları sonrası pasaj sağlandı. Akabinde hastaya Y stent yerleştirilerek onkolojik tedavi şansı verildi ve hastada kür sağlandı

Dev mediastinal alveolar sarkom hastasında lazer ve koterle endobronşial tedavilerin yanı sıra hem kaplı metalik stent hemde silikon Y stent ardışık olarak uygulandı ve pasaj açıklığı korunmaya çalışıldı.

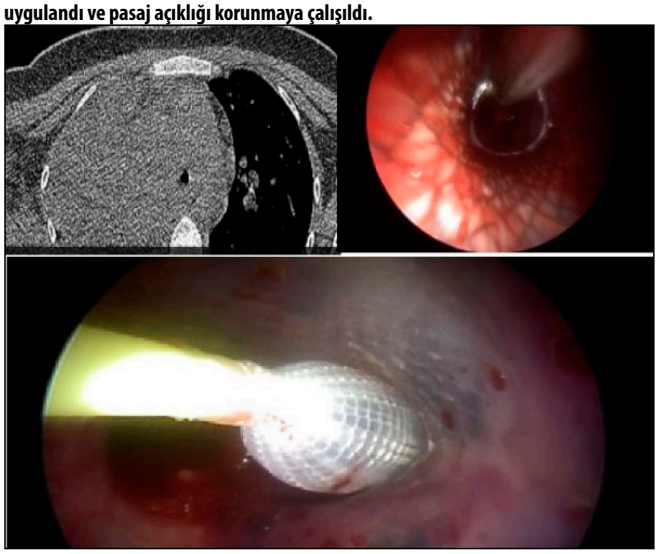

Karina düzeyinde geniş segment darlığı olan postentübasyon trakeal darlık hastası dilatasyon ve endotrakeal tedaviler sonrasında kaplı metalik stent uygulanarak tedavi edildi.

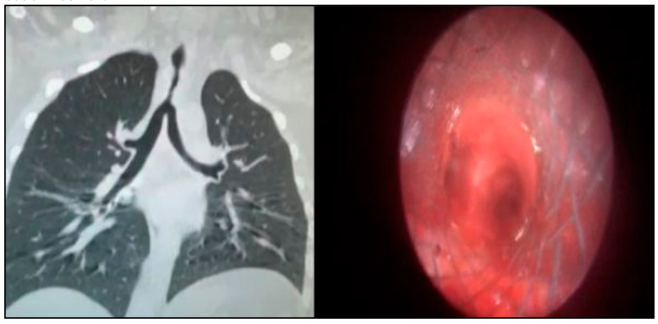

Trakea

EP-046

ENDOBRONŞİAL METASTAZ YAPAN RENAL ŞEFFAF HÜCRELİ KARSİNOMUN BRONKOSKOPİK LAZER VE KOTER İLE EKSİZYONU: OLGU SUNUMU

Bayram Metin[1], Oğuzhan Turan[1], Mehmet Akif Ekici[1], Mehmet Akif Tezcan[1], İbrahim Ethem Özsoy[1]

[1]*Kayseri Şehir Hastanesi, Göğüs Cerrahisi Eğitim Kliniği. Kayseri*

Giriş-Amaç: Giriş: Maliğn hastalıklar içinde ensık metastaz beyine olurken, ikinci sırada %30'luk oran ile akciğere metastaz görülür. Akciğer metastazları içinde de çoğunlukla metastazlar intraparankimal görülürken, endobronşial metastaz insidansı % 2'lik oranla oldukça nadirdir. En sık endobronşiyal metastaz gelişen tümörler ise meme, kolon ve böbrek adenokarsinomlarıdır. Böbrek kökenli tümörlerin endobronşial şekilde metastaz yapması oldukça nadirdir. Biz burada sol böbreğindeki kitlesi ile birlikte sağ akciğer alt ve orta lobda atelektaziye neden olan intermediet bronkus kökenli sekonder primer akciğer kanseri düşündüğümüz olgumuzu sunuyoruz

Olgu: 52 yaşında erkek hasta, kliniğimize iki yıldır geçmeyen öksürük, kötü kokulu pürülan balgam çıkarma şikayeti ile geldi. Hastaya daha önce yurt dışında mevcut şikayetleri nedeni ile 1 defa bronkoskopi biyopsi işlemi yapılmış ve pozitif bir patolojik

sonuç elde edilememiş. Hastaya çektirdiğimiz BT incelemlerinde sağ intermediet bronkusu total tıkayan kitle lezyon ve alt-orta lobda atelektazik değişiklikler izlendi. Abdomen BT incelemesinde ise sol böbrek üst polde Renal hücreli karsinomla uyumlu olabilecek 10.5 cm çapında nekrotik kitle lezyon izlendi. Bu sonuçla senkron sekonder primer tümörler olabileceği düşünülerek hastaya rijit bronkoskopi ve girişimsel radyolojiden böbrek biyopsisi yaptırılmasına karar verildi. Rijit bronkoskopi yapıldığında sağ intermediet bronşta lümeni kapatan lezyon izlendi. Lezyon koter ve lazer yardımı ile total eksize edildi. Pasaj tamamen açıldı. Kontrol grafilerinde akciğerdeki atelektazilerin açıldığı gözlemlendi. Hem böbrekten hemde intermediet bronkustan eksize edilen spesmenlerin sonucu renal şeffaf hücreli karsinom gelmesi üzerine hasta ürolojiye devir edildi ve hastaya sol nefrektomi yapıldı. Hastaya daha sonra multidisipliner onkoloji konseyinde alınan kararla birlikte adjuvan kemoterapi kararı alındı ve hastamız şu an tedavi sürecinde sorunsuz şekilde tedavisine devam etmektedir.

Renal hücreli karsinomun en sık metastaz yaptığı organlar sırasıyla akciğer (%50-60), kemik (%30-40), karaciğer (%30-40) beyindir (%12). Renal hücreli karsinom en sık parankim metastazı yapmasına rağmen nadirende olsa endobronşial lezyon şeklinde metastazları görülebilir. Endobronşial lezyonların olması da klinik ve radyolojik bulguları nedeni ile primer bronşial maliğnitelerle sık karışabilir.

Renal hücreli karsinomlar genellikle hematüri, yan ağrısı, polisitemi gibi renal belirtilerle bulgu verirler. Olgumuzdada olduğu gibi bazende metastazına bağlı semptomları sayesinde hastanın tanısı konulabilir.

Renal hücreli karsinomların surveyi kötüdür. Kemoterpi ve radyoterapiye yanıtı düşük olan renal hücreli karsinomlarda primer odağın nefrektomi ile çıkarılmasının yanı sıra metastazektomi yapılmasının en iyi sağ kalımı sağladığı bilinen bir gerçektir.

Birçok endobronşial lezyonda olduğu gibi endobronşial yerleşim göseren metastatik lezyonların rijit bronkoskopik yolla olgumuzda da olduğu gibi seçilmiş olgularda lazer, koter, argon veya krio gibi yardımcı cihazların da yardımı ile total eksiyonu mümkün olabilmektedir.

Kaynaklar

1. E Amer, J Guy, And B Vaze Endobronchial metastasis from renal adenocarcinoma simulating a foreign body Thorax, 1981, 36, 183-184

Anahtar kelimeler: Endobronşial, Metastaz, Renal şeffaf hücreli karsinom, Rijit Bronkoskopi, Lazer, Koter

Bronkoskopik olarak endobronşial lezyonun görünümü.

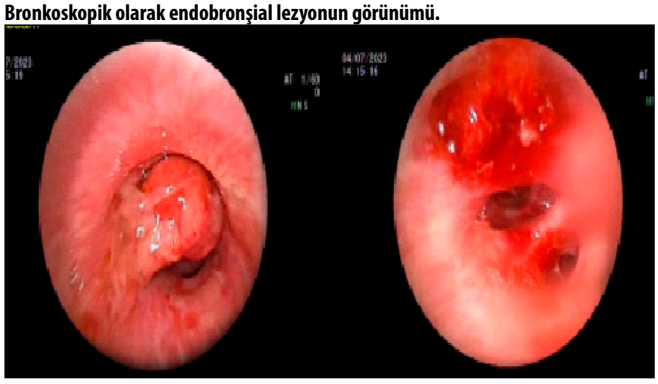

Toraks ve Abdomen BT görüntüleri

Cerrahi Teknik

EP-047

SANTRAL VENÖZ PORT KATATER DENEYİMLERİMİZ

Mustafa Kuzucuoğlu[1], Bayram Çağrı Sakarıya[1], Arslan Hirad Gani[1], Mehmet Ünal[1], Serdar Şirzai[2], Keramettin İbrahim Taylan[2], Ali Cem Yekdeş[3]

[1]İzmir Katip Çelebi Üniversitesi, Göğüs Cerrahisi Ana Bilim Dalı, İzmir
[2]İzmir Katip Çelebi Üniversitesi Atatürk Eğitim Ve Araştırma Hastanesi, Göğüs Cerrahisi Kliniği, İzmir
[3]Trakya Üniversitesi, Halk Sağlığı Ana Bilim Dalı, Edirne

Giriş-Amaç: Tamamen implante edilebilen santral venöz port kataterler (TİSEP) özellikle onkolojik tedavi gören hastaların uzun süreli devam eden tedavilerinde kullanılmakla, uzun süreli antibiyotik tedavisi gereken, enteral beslenme sorunu yaşayan ve parenteral beslenme uygulanan, tekrarlayan kan örneklemesi yapılan ancak periferik damarlara ulaşmakta zorluk çekilen hastalarda da kullanılmaktadır. TİSEP ilk olarak 1982 yılında Niederhuber ve arkadaşları tarafından kullanılmış ve o günden bu yana özellikle onkolojik tedavi gören hastaların tedavilerinde rutin olarak tercih edilmeye başlamıştır (1,2).

Klinik uygulamada TİSEP sıklıkla internal juguler ven (IJV) ve subklavien vene (SCV) uygulanmaktadır. Çok daha nadir olarak diğer venlerin uygun olmadığı hastalarda femoral venede TİSEP uygulaması yapılabilmektedir (2,3). TİSEP kullanımı hastalarda konfor sağlamak ile işleme bağlı çeşitli komplikasyonlarda gelişebilmektedir. Komplikasyonları erken ve geç komplikasyonlar olarak sınıfladığımızda erken komplikasyonlarda arter ponksiyonu yapılması, pnömotoraks gelişmesi, artimi gelişmesi, hemotoraks gelişmesi ve hava embolisi gelişmesi sayılabilir. Geç komplikasyonlarda ise katater içi trombüs gelişimi, cilt rüptürü, enfeksiyon gelişimi, katater migrasyonu görülebilmektedir (2,4).

Bizde bu çalışmamızda kliniğimiz tarafından uygulanan TİSEP hastalarımızı, deneyimlerimizi ve hastaların izlemleri sırasında karşılaşılan komplikasyonlarımızı sunmayı amaçladık.

Kliniğimiz tarafından 01.01.2020 – 01.06.2023 tarihleri arasında onkolojik tedavide kullanılmak üzere TİSEP uygulanan 18 yaş üzeri 540 hasta çalışmaya dahil edildi. Hastaların demografik verileri ile onkolojik hastalıkları, venöz port katater uygulanma şekli, kataterin yerleştirildiği vasküler yapı, işleme bağlı peroperatif ve postoperatif komplikasyonlar, kataterin kullanım süresi, katater çıkarıldı ise çıkarılma sebepleri kayıt altına alındı. Kliniğimizde işlem uygulanan ancak verilerine ulaşılamayan, takip süreçleri bilinmeyen hastalar çalışma dışında bırakıldı.

İstatistiksel Analiz

Çalışmada elde edilen veriler istatistiksel olarak SPSS (Statistical Package for the Social Sciences Versiyon 22.0; SPSS Inc. Chicago, IL, USA) programı yardımıyla değerlendirildi. Sürekli değişkenler için basıklık ve çarpıklık düzeyleri ±2 arasında kalan değerler normal dağılım gösterdiği varsayıldı (5). Kategorik veriler sayı(n) ve yüzde(%) ile normal dağılım göstermeyen sürekli veriler medyan (25.-75. persantiller) ve normal dağılım gösteren sürekli veriler ise ortalama ±standart sapma ile sunuldu. Kategorik veriler arasındaki ilişki uygunluğuna göre Ki-Kare analizi, Fisher'in Kesin testi ile incelendi. Sürekli ve kategorik değişkenler arasındaki ilişki Bağımsız gruplarda T testi ile incelendi. Yapılan analizlerde p değeri 0,05'in altında olan sonuçlar istatistiksel anlamlı kabul edildi.

Çalışmaya dahil edilen 540 hastanın 311'i (%57,6) erkek, 229'u (%42,4) kadındı. Çalışma popülasyonunun yaş ortalaması 60,33±11,41 olup erkeklerde ortalama yaş 60,86±10,82; kadınlarda ise 59,62±12,16 olarak izlendi. Hastaların tanılarına göre dağılımları Şekil 1'de sunulmuştur. Çalışmaya dahil edilen vakalar içinde en sık gastrointestinal sistem maligniteleri, ikinci sıklıkta ise meme maliginteleri izlenmiştir.

Çalışma popülasyonunda port yeri seçimi, işlem sırasında USG gereksinimi, komplikasyon gelişme durumu, portun aktif kullanılabilirliği, işlemin süresi ve hastanın hastanede yatış süreleri ile ilgili veriler Tablo 1'de sunulmuştur.

Buna göre en sık port takılan bölge sağ IJV iken en az takılan bölge sol SCV olarak izlenmiştir. Hastaların 6'sında (%1,1) port işlemi başarısız oldu. Bu vakalardan birinde solunum sıkıntısı gelişmesi üzerine işleme son verilirken 5 vakada USG eşliğinde işlem denenmesine rağmen başarısız olundu. Yalnızca 19 hastada işlem sırasında USG gereksinimi olurken, 14 (%73,7) vakada USG eşliğinde katater başarılı bir şekilde yerleştirildi. İşlem sırası ve sonrasında 117 (%21,7) vakada komplikasyon gelişirken en sık izlenen komplikasyon venöz ponkisyon yapmada zorluk olarak izlendi ve bu hastalara multiple ponksiyon uygulamarı ile katater yerleştirme işlemi uygulanabildi. Diğer komplikasyonlar ise 34 hastada arter ponksiyonu, 13 hastada port yeri enfeksiyonu, 11 hastada pnömotoraks ve 3 hastada katater malpozisyonu ve 2 hastada ciddi aritmi olarak izlendi. Ciddi aritmisi olan hastalardan bir tanesinde kardiyak arrest gelişmesi üzerine kısa süreli resüsitasyon uygulanması sonrası tekrar sinüs ritmine dönüldü.

Başarılı şekilde port takılabilen 534 hastanın 32'sinde (%6,0) takip eden dönemde çeşitli nedenlerle TİSEP'in aktif kullanılamadığı izlendi.

Komplikasyon gelişimi ile çeşitli parametreler karşılaştırılmış olup Tablo 2'de sunulmuştur. Port yeri bakımından sol bölgeye TİSEP işlem sayısı yetersiz olduğu için karşılaştırmalı analizlere dahil edilmemiştir. Buna göre komplikasyon gelişimi bakımından yaş, cinsiyet ve malignite yeri açısından istatistiksel olarak anlamlı farklılık saptanmamıştır. En fazla komplikasyonun geliştiği izlenen GİS ve meme malignitelerindeki yükseklik, mevcut vaka sayılarının fazlalığına bağlanmıştır. Öte yandan her ne kadar istatistiksel anlamlılık izlenmese de malignite tanıları kendi içlerinde değerlendirildiğinde GÜS malignitesi ile TİSEP işlemi uygulanan 17 vakanın 7'sinde (%41,2) komplikasyon izlenmiş olup tanılar içinde en yüksek komplikasyon oranı bu hasta grubunda saptanmıştır. Sağ SCV portlarda komplikasyon gelişme oranı, sağ IJV portlara göre anlamlı olarak yüksek saptanmıştır. Her iki port yerinde de en sık izlenen komplikasyon tipi venöz ponksiyon yapmada zorluk olarak izlenmişken komplikasyon türleri açısından iki port yeri arasında anlamlı farklılık saptanmamıştır (p:0,062).

TİSEP hastalarda tedaviye sekonder periferik damar yolu bulma zorluğu açısından konfor sağlamakla birlikte periferik santral kataterlere göre venöz trombüs gelişme riskini azaltmaktadır (6). Taxbro ve arkadaşları (7) yaptıkları çalışmada periferik santral kataterlerde venöz tromboz riskini %8 olarak bulurken bu risk TİSEP uygulanan hastalarda %1 olarak saptamış. Biffi ve arkadaşları 1998 yılında yayınladıkları 333 vakalık serilerinde hastaların 297'sine peruktan yolla işlem uygularken, 36 hastaya cut down yöntemi ile katater uygulaması yapmışlar. Bizde çalışmamızdaki tüm hastalara perkitan olarak katater uygulaması gerçekleştirdik. Perkutan yolla uygulanan TİSEP de en çok tercih edilen vasküler yapılar İJV ve SCV dir. Yanık ve arkadaşlarının (10) 3000 vakalık yayınladıkları serilerinde port katater yerleştirmek amaçlı hastalarının %70.33'ünde sağ İJV kullanırken, %16.13'ünde sağ SCV'i kullanmışlar. Buna karşın Moralar ve arkadaşları (11) hastalarının %96,8'inde sağ SCV'i tercih etmişler. Yanık ve arkadaşları (10) çalışmalarında USG gereksinimini %1 olarak belirtirken, Saul ve arkadaşları (12) yayınlarında katater uygulaması sırasında USG kullanımın önemini, faydalarını ve önerdikleri kılavuzu paylaşmışlardır. USG ile işlem uygulanmasının işleme rehberlik yapması, pnömotoraks gelişimini değerlendirmesi ve kataterin ucunun konumunun belirlenmesi açısından önemli olduğunu vurgulamışlardır. İnce ve arkadaşlarının (2) yayınladıkları çalışmada TİSEP uyguladıkları hastaların %30,3'ü kolon kanseri, %16'ü mide kanseri, Salman ve arkadaşlarının (8) çalışmasında hastaların %27.9'u kolon kanseri, %14.1'i mide kanseri, Yanık ve arkadaşlarının (10) çalışmasında hastaların %25'i kolorektal kanser, %20'si meme kanseri, D'Souza ve arkadaşlarının (13) çalışmasında ise hastaların %39.7'si meme kanseri, %27.7'si kolon kanseri nedeniyle tedavi görmekteymiş. TİSEP komplikasyonları erken dönem komplikasyonlar ve geç komplikasyonlar olmak üzere sınıflandırabiliriz. Erken dönem komplikasyonlar ponksiyonda yaşanan zorluk, arter ponksiyonu yapılması, aritmi, pnömotoraks, hemotoraks, cilt altı hematom, katater malpozisyonu olarak sayılabilir. Geç komplikasyonlar port yeri enfeksiyonu, port yerinde ciltte açılma, port kataterde tıkanma ve katater migrasyonu sayılabilir. İnce ve arkadaşları (2) yayınladıkları çalışmalarında en sık görülen erken komplikasyonları ponksiyonda zorlanma, arter ponksiyonu, pnömotoraks olarak, geç komplikasyonları da port tıkanması, superior vena cava sendromu, katater malpozisyonu olarak bildirmişlerdir. Geç dönemde ise malpozisyonun sebebi kataterin vasküler basınç değişikliklerine bağlı migrasyonu olarak söylenebilir. Gebauer ve arkadaşları (14) yayınladıkları 30 malpozisyonlu hastada bir hastada katater malpozisyonunun kendiliğinden düzeldiğini, 27 hastada girişimsel radyoloji tarafından yapılan işlemler ile kataterin yerinin düzeltildiğini, 2 hastada ise malpozisyonun düzeltilemediğini bildirmişlerdir.

Sonuç olarak TİSEP uygulanması özellikle onkolojik tedavi gören ve uzun süreli intravenöz tedavi ihtiyacı olan hastalarda tedavinin daha kolay, daha konforlu ve daha güvenli uygulanması açısından önemli bir işlemdir. Deneyimli ellerde herhangi görüntüleme işlemine ihtiyaç duymadan güvenli bir şekilde uygulanabilmektedir.

Kaynaklar

1. Niederhuber JE, Ensminger W, Gyves JW, Liepman M, Doan K, Cozzi E. Totally implanted venous and arterial access system to replace external catheters in cancer treatment. Surgery. 1982;92:706–712.
2. İnce ME, Ozkan G, Ors N, et al. Complications and pitfalls of central venous port catheters: experience with 782 patients with cancer. Ir J Med Sci 2020;189(4):1371-1377.
3. Zaghal A, Khalife M, Mukherji D, El Majzoub N, Shamseddine A, Hoballah J et al. Update on totally implantable venous access devices. Surg Oncol 2012;21:207–215.
4. Biffi R, Toro A, Pozzi S, Di Carlo I. Totally implantable vascular access devices 30 years after the first procedure. What has changed and what is still unsolved? Support Care Cancer 2014;22:1705–1714.
5. George, D. & Mallery, M. (2010). SPSS for Windows Step by Step: A Simple Guide and Reference, 17.0 update (10a ed.) Boston: Pearson

6. Samancı T, Mandeş NM, Bozkurt AK, Kutlu F, Uras C. 115 kanser hastasında port komplikasyonlarının değerlendirilmesi. Cerrahpaşa Tıp Dergisi 2004;35(2):71-77.
7. Taxbro K, Hammarsskjöld F, Thelin B, et al. Clinical impact of peripherally inserted central catheters vs implanted port catheters in patients with cancer: an open-label, randomised, two-centre trial. British Journal of Anaesthesia 2019;122(6):734-741.
8. Salman T, Türkyılmaz D, Yavuzşen T, et al. Tıbbi Onkologlar Tarafından Yerleştirilen Santral Venöz Port Kateterlerin Değerlendirilmesi: Tek Merkez Deneyimi. Acta Oncol Tur. 2016;49(2):102-110.
9. Biffi R, De Braud F, Orsi F, et al. Totally implantable central venous access ports for long-term chemotherapy A prospective study analyzing complications and costs of 333 devices with a minimum follow-up of 180 days. Annals of Oncology 1998;9:767-773.
10. Yanık F, Karamustafaoğlu YA, Karataş A, Yörük Y. Experience in totally implantable venous port catheter: analysis of 3000 patients in 12 years. Turk Gogus Kalp Dama 2018;26(3):422-428.
11. Moralar DG, Turkmen UA,Bilen A, et al. Our central venous port catheter system practice - a retrospective study. J Pak Med Assoc 2021;71(5): 1442-1445.
12. Saul T, Doctor M, Kaban NL, et al. The ultrasound-only central venous catheter placement and confirmation procedure. J Ultrasound Med 2015; 34:1301-1306.
13. D'Souza PC, Kumar S, Kakaria A, et al. Complications and Management of Totally Implantable Central Venous Access Ports in Cancer Patients at a University Hospital in Oman. SQU Medical Journal 2021; 21(1):103-109.
14. Gebauer B, Teichgraber UK, Podrabsky P, et al. Radiological Interventions for Correction of Central Venous Port Catheter Migrations. Cardiovasc Intervent Radiol 2007;30:216–221.

Anahtar kelimeler: kemoterapi, port katater, venöz

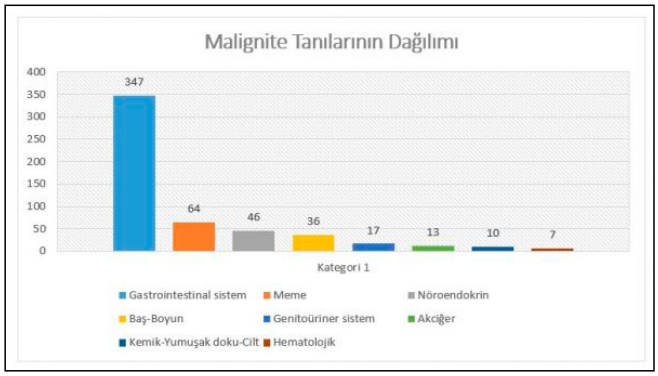

Şekil 1. Malignite tanılarının dağılımı

Tablo 1. Çalışma popülasyonunda port ile ilişkili parametrelerin dağılımı

Port yeri	**Sağ Juguler**	460 (%85,2)
	Sağ Subklavien	70 (%13,0)
	Sol Juguler	3 (%0,6)
	Sol Subklavien	1 (%0,2)
	Port takılamadı	6 (%1,1)
İşlem sırasında USG ihtiyacı	**Hayır**	521 (%96,5)
	Evet	19 (%3,5)
Komplikasyon	**Yok**	421 (%78,8)
	Arter ponksiyonu	34 (%6,3)
	Ciddi aritmi	2 (%0,3)
	Port yeri enfeksiyonu	13 (%2,4)
	Venöz ponksiyon yapmada zorluk	56 (%10,4)
	Katater malpozisyonu	3 (%0,6)
	Pnömotoraks	11 (%2,0)
İşlem süresi (/dk)		20,0 (15,0-25,0)[a]
Yatış süresi	**1 günden kısa**	483 (%89,4)
	1 günden uzun	57 (%10,6)
Port aktif kullanım durumu	**Hayır**	38 (%7,0)
	Evet	502 (%93,0)

[a]: Medyan(25.-75. Persantil)

Tablo 2. Komplikasyon gelişme durumuna göre parametrelerin dağılımı

		Komplikasyon gelişimi		p
		Yok	Var	
Yaş (/yıl)		60,14±11,36[a]	61,02±11,61[a]	0,463
Cinsiyet	**Erkek**	248 (%58,6)	63 (%53,8)	0,354
	Kadın	175 (%41,4)	54 (%46,2)	
Malignite yeri	**GİS**	270 (%63,8)	77 (%65,8)	0,591
	Meme	50 (%11,8)	14 (%12,0)	
	Nöroendokrin	37 (%8,7)	9 (%7,7)	
	Baş-Boyun	30 (%7,1)	6 (%5,1)	
	GÜS	10 (%2,4)	7 (%6,0)	
	Akciğer	12 (%2,8)	1 (%0,9)	
	Kemik-Yumuşak doku-Cilt	8 (%1,9)	2 (%1,7)	
	Hematolojik	6 (%1,4)	1 (%0,9)	
Port yeri	**Sağ juguler**	401 (%95,5)	59 (%53,6)	**0,001**
	Sağ subklavien	19 (%4,5)	51 (%46,4)	
Port aktif kullanım durumu	**Hayır**	22 (%5,2)	16 (%13,7)	**0,002**
	Evet	401 (%94,8)	101 (%86,3)	

GİS: Gastrointestinal Sistem; **GÜS:** Genitoüriner Sistem; [a]: Ortalama±Standart Sapma.

Akciğer / Plevra – Onkolojik

EP-048

AKCİĞER KANSERİNİN NADİR VE GEÇ KOMPLİKASYONU: BRONŞ RÜPTÜRÜ

Emine Afşin[1], Özge Koşcu[1], Furkan Küçük[1], Muhammed Yavuz Haktanır[2], Hamza Özer[3], Hacıali Kılıçgün[2]

[1]Bolu Abant İzzet Baysal Üniversitesi, Göğüs Hastalıkları Ad, Bolu
[2]Bolu Abant İzzet Baysal Üniversitesi, Göğüs Cerrahisi Ad, Bolu
[3]Bolu Abant İzzet Baysal Üniversitesi, Radyoloji Ad, Bolu

Giriş-Amaç: Trakeobronşial yaralanmalar genellikle iatrojenik veya travmatik nedenlere bağlı görülmektedir (1). Literatürde teratom ve germ hücreli tümörlere bağlı bronş rüptürü bildirilse de akciğer kanserine bağlı olgulara rastlanmamıştır (2,3,4). Olgumuz akciğerdeki kitlesine yönelik tetkik yapılmasını reddetmesi ve sonrasında masif hemoptizi ile başvurduğunda bronş rüptürü saptanması nedeniyle sunulmaktadır.

65 yaşında, erkek hasta, masif hemoptizi şikayeti ile acil servise başvurdu. 6 ay öncesinde toraks bilgisayarlı tomografide; sağ akciğer üst lob anteriorda bronşu oblitere eden 8x7 cm boyutunda kaviter lezyon izlenmesi nedeniyle bronkoskopi yapılması önerilmiş ancak hasta kabul etmemişti (Resim1). 3 kez istenilen balgam asido rezistan bakteri sonucu negatif olup mikobakteri kültüründe üreme saptanmamıştı. Yeni yapılan pulmoner CT anjiografide; eskisine göre progrese izlenen, sağ ana bronş, ana karina ve vena cavayı invaze eden kaviter lezyon izlendi (Resim 2). Traneksamik asit tedavisi ve bronşial arter embolizasyonu (Resim 3)ardından takiplerinde hemoptizisi belirgin olarak azaldı. Tanısal amaçlı yapılan fleksibl bronkoskopide: ana karina sola itilmiş ve invaze görünümde, sağ ana bronşda hasarlanma olduğu izlendi, kanama riski olabileceğinden dolayı biyopsi alınmadı, lavaj yapıldı (Resim 4). Lavaj ARB negatif, mikobakteri kültüründe üreme olmadı, sitolojide malign hücre görülmedi. Sağ ana bronş rüptürü tanısı konulan hasta inoperabl olarak kabul edildi ve 1 ay sonra solunum yetmezliği nedeniyle exitus oldu.

Maligniteden şüphelenildiği anda tetkiklere başlanması gerekmektedir. Tanı ve tedavide geç kalındığında müdahalede zorlanacağımız komplikasyonlar gelişebilmektedir.

Kaynaklar

1. Gilbert TB, Goodsell CW, Krasna MJ. Bronchial rupture by a double-lumen endobronchial tube during staging thoracoscopy. Anesth Analg. 1999 Jun;88(6):1252-3. doi: 10.1097/00000539-199906000-00012.
2. Anderson JE, Taylor MR, Romberg EK, Riehle KJ, Kapur R, Crocker ME, Crotty EE, Hergenroeder G, Greenberg SL. Mature mediastinal teratoma with tumor rupture into airway. Journal of Pediatric Surgery Case Reports.2022; 81, 102270. doi.org/10.1016/j.epsc.2022.102270

3. Suzuki H, Koh E, Hoshino I, Kishi H, Saitoh Y. Mediastinal teratoma complicated with acute mediastinitis. Gen Thorac Cardiovasc Surg. 2010 Feb;58(2):105-8. doi: 10.1007/s11748-009-0487-0.
4. Sasaka K, Kurihara Y, Nakajima Y, Seto Y, Endo I, Ishikawa T, Takagi M. Spontaneous rupture: a complication of benign mature teratomas of the mediastinum. AJR Am J Roentgenol. 1998 Feb;170(2):323-8. doi: 10.2214/ajr.170.2.9456938.

Anahtar kelimeler: bronş rüptürü, akciğer kanseri, masif hemoptizi, bronşial arter embolizasyonu

Resim 4. Fleksibl bronkoskopide: ana karina sola itilmiş ve invaze görünümde, sağ ana bronşda hasarlanma izlenmekte.

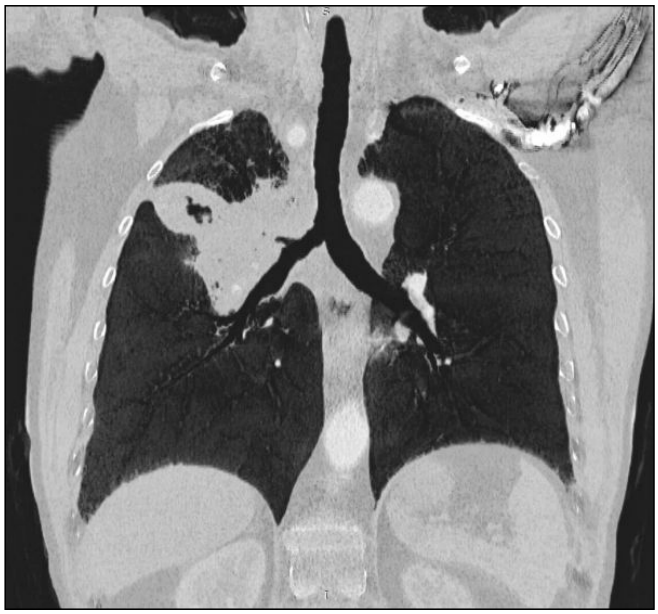

Resim 1. Toraks BT'de; sağ akciğer ön üst lobda bronşu oblitere eden 8x7 cm boyutlarında kaviter lezyon izlenmekte

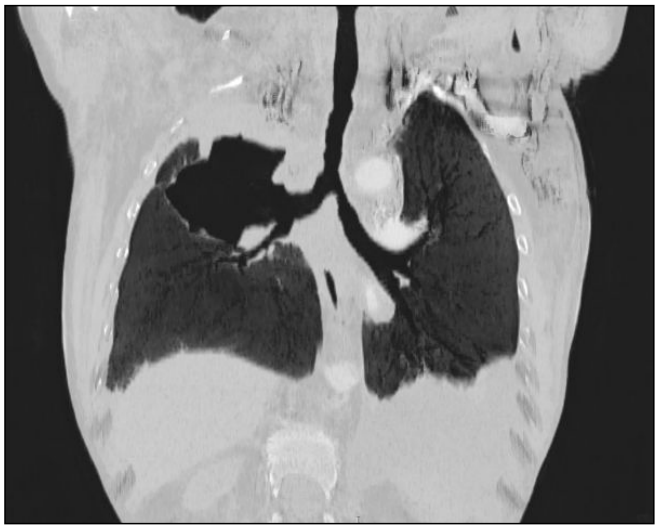

Resim 2. Toraks BT'de; sağ ana bronş, karina ve inferior vena kavayı invaze eden ilerleyici kaviter lezyon izlenmekte

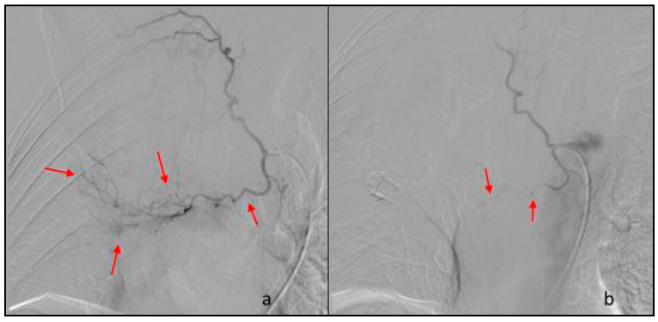

Resim 3.a. Sağ kostobronşial arterden yapılan anjiogamda kaviter lezyon çevresine uyan lokalizasyonda anarşik vaskülarite ile uyumlu görünüm b. Polivinil alkol (PVA) polimeri ile yapılan embolizasyon sonrası anarşik vaskülaritenin kaybolduğu akımın stagne olduğu izlenmekte

Mediyasten

EP-049

MEDİASTİNEL DEDİFERANSİYE LİPOSARKOM; NADİR GÖRÜLEN BİR OLGU SUNUMU

Mehmet Akif Ekici[1], İbrahim Ethem Özsoy[1], Bayram Metin[1], Mehmet Akif Tezcan[1], Oğuzhan Turan[1]

[1]*Kayseri Şehir Eğitim Ve Araştırma Hastanesi*

Giriş-Amaç: Liposarkom; adipositlerden kaynaklanan ve insanda en sık görülen malign yumuşak doku tümörlerinden biridir(1). Mediastinel liposarkomlar tüm liposarkomlar içinde %1 den azdır(2). Mediastinel liposarkomlar tüm primer mediastinel tümörler arasında %1-2,5 arasında görülür(3). İyi diferansiye/atipik lipomatöz tümör(WDL/ALT), dediferansiye, miksoid ve pleomorfik liposarkom(PLS) tipleri vardır(4).

En çok öksürük, nefes darlığı, hırıltılı solunum, ses kısıklığı, vena kava süperior sendromu gibi semptom ve bulgular gözlenir(5).

Akciğer grafisi, bilgisayarlı tomografi(BT) ve Magnetik rezonans görüntüleme(MRI) kullanılan görüntüleme yöntemleridir(6).

Cerrahi eksizyon önerilen en iyi tedavi yöntemidir.Cerrahi olarak yerleşim yeri ve büyüklüğüne göre VATS, Lateral Torakotomi, Sternotomi yapılabilir(7,8).

Kliniğimizde opere edilen liposarkom olgusunu nadir görülen bir vaka olması ve mediastinel kitlelerde ayırıcı tanıda yer alması gerekliliği nedeniyle sunduk.

67 yaşında erkek hasta, göğüs ağrısı, nefes darlığı şikayeti ile gelen hasta mediastinel kitle ön tanısıyla Göğüs cerrahi polikliniğine yönlendirilmiş.

Toraks bt sinde: Sağ akciğer üst lob düzeyinde ve subkarinal alanda 140x114 mm boyutunda makroskopik yağ dansitesi içeren lezyon izlendi.PET-BT de:Heterojen dansitede lezyona ait ılımlı düzeyde artmış FDG tutulumu (SUVmax:2.93) dikkati çekmektedir.

Hastaya eksploratif sağ torakotomi yapıldı. İntraoperatif lezyonun primer mediasten kaynaklı olduğu, lobüle yağlı dokular içerdiği gözlendi. Lezyon tüm çevre yağlı dokularla birlikte total olarak eksize edildi. Patolojik tanısı:Dediferansiye liposarkom olarak bildirilmiştir. Hasta postoperatif 5. Ayında nüks olmadan takibine devam etmektedir.

Liposarkom; adipositlerden kaynaklanan ve insanda en sık görülen malign yumuşak doku tümörlerinden biridir(1).İyi diferansiye/atipik lipomatöz tümör(WDL/ALT), dediferansiye, miksoid ve pleomorfik liposarkom(PLS) tipleri vardır(4).Olgumuzda dediferansiye tip görülmüş olup en nadir alt tiplerdendir.

Mediastinel liposarkomlar komşu yapılara yaptıkları bası bulgularına göre semptom verirler(5). Olgumuzda nefes darlığı ve göğüs ağrısı şikayeti ile başvurmuştur.

Akciğer grafisi, bilgisayarlı tomografi(BT) ve Magnetik rezonans görüntüleme(MRI) kullanılan görüntüleme yöntemleridir(6). Ancak görüntüleme yöntemleri yanıltıcı olabilmektedir. Cerrahi eksplorasyon yapılması önerilir.

Cerrahi eksizyon önerilen en iyi tedavi yöntemidir.Cerrahi olarak yerleşim yeri ve büyüklüğüne göre VATS, Lateral Torakotomi, Sternotomi yapılabilir(7, 8). Olgumuzda sağ torakotomi ile total eksizyon sağlanmış olup cerrahi sırasında gereğinde büyük insizyonlardan kaçınılmaması önerilir.

Sonuç olarak; Liposarkom mediastende nadir gözlenen tümörlerdir. Cerrahi eksizyon en önemli tedavi yöntemidir. Kapsüllü yapıları ve yağlı doku kaynaklı olmaları eksizyonu kolaylaştırır. Bu hastalarda cerrahi ilk seçenek tedavi olarak göz önünde bulundurulmalıdır.

Kaynaklar

1. Dei Tos AP. Liposarcomas: diagnostic pitfalls and new insights. Histopathology. 2014;64(1):38-52.
2. Fu Z, Yang K, Yang X, Chen S, Wang W, Chen D, et al. Primary intrathoracic liposarcoma: a clinical analysis of 31 cases. Cancer Communications. 2019;39(1):1-3.
3. Politis J, Funahashi A, Gehlsen JA, DeCock D, Stengel BF, Choi H. Intrathoracic lipomas: report of three cases and review of the literature with emphasis on endobronchial lipoma. The Journal of Thoracic and Cardiovascular Surgery. 1979;77(4):550-6.
4. Fletcher C, Bridge JA, Hogendoorn PCW, Mertens F. WHO classification of tumours of soft tissue and bone: WHO classification of tumours, vol. 5: World Health Organization; 2013.
5. Harth S, Litzlbauer H, Behrens C, Roller F, Gamerdinger U, Burchert D, et al., editors. Dedifferentiated liposarcoma of the anterior mediastinum: a rare case. RöFo-Fortschritte auf dem Gebiet der Röntgenstrahlen und der bildgebenden Verfahren; 2016: © Georg Thieme Verlag KG.
6. Park JW, Jeong WG, Lee JE, Lee H-j, Ki SY, Lee BC, et al. Pictorial review of mediastinal masses with an emphasis on magnetic resonance imaging. Korean Journal of Radiology. 2021;22(1):139.
7. Suster DI, Suster S. Liposarcomas of the mediastinum. Mediastinum. 2020;4.
8. Zhang M, Zhang S, Shi H, Li W, Wei Z. Resection of a huge mediastinal well-differentiated liposarcoma involving left thoracic cavity. Journal of Cardiothoracic Surgery. 2019;14(1):1-4.

Anahtar kelimeler: Mediyasten, Liposarkom, Dediferansiye Liposarkom

Preoperatif Bt görüntüsü

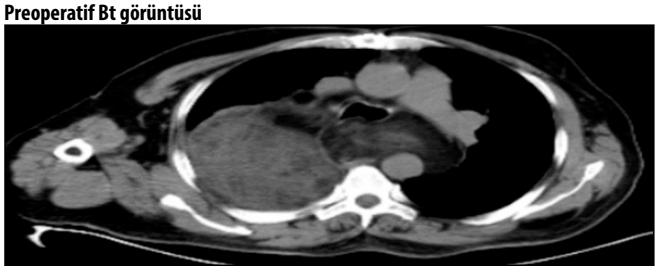

Preoperatif PET-CT görüntüsü

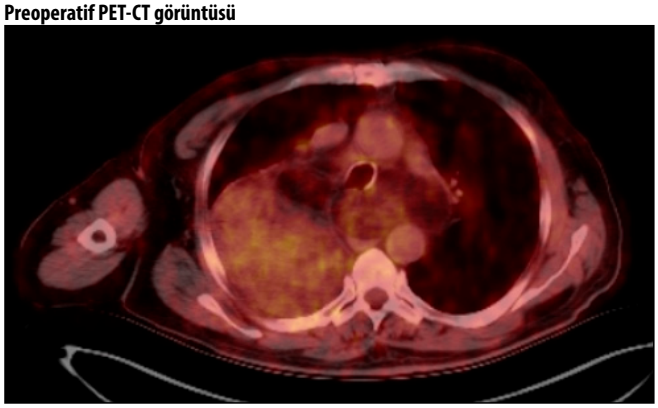

Preoperatif Akciğer grafisi

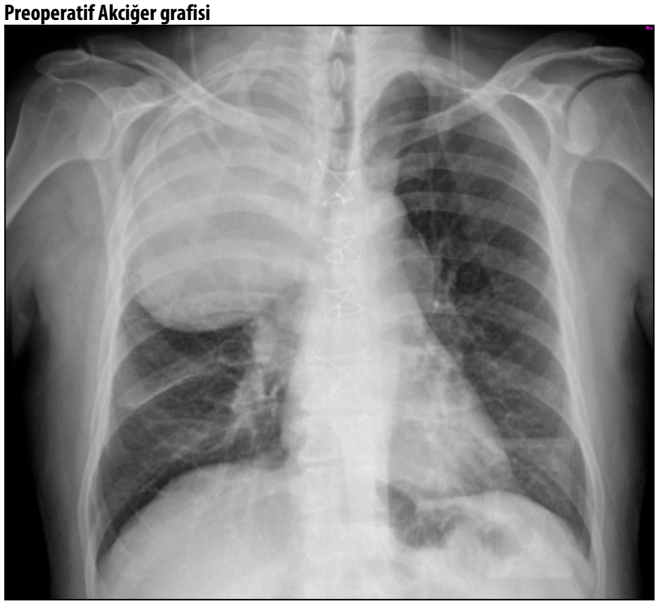

Postoperatif Akciğer grafisi

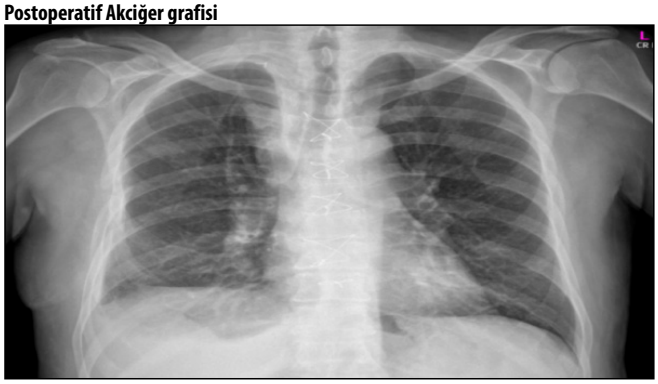

Travma

EP-051

İLGİNÇ BİR TRAVMATİK PNÖMOTORAKS OLGUSU: PALMİYE YAPRAĞI İLE YARALANMA

Ceyda Ceylan[1], Mehmet Ünal[1], Nargiz Akbarlı[1], Serdar Şirzai[2], Keramettin İbrahim Taylan[2], Mustafa Kuzucuoğlu[1]

[1]İzmir Katip Çelebi Üniversitesi, Göğüs Cerrahisi Ana Bilim Dalı, İzmir
[2]İzmir Katip Çelebi Üniversitesi Atatürk Eğitim Ve Araştırma Hastanesi Göğüs Cerrahisi Kliniği, İzmir

Giriş-Amaç: Toraks travmaları yaşamın ilk dört dekadında ölümlerin en sık sebebidir. Toraks travmalarının %70'i künt, %30'u penetran travmalardır (1). Künt veya penetran toraks travmaları sonucunda travmatik pnömotoraks görülebilir. Penetran toraks travmaları genellikle delici-kesici alet yaralanmaları ve ateşli silahlarla yaralanma sonucunda görülmekle beraber farklı şekilde yaralanmalar da raporlanmıştır. Penetran toraks travmalarının acil torakotomi gerektirenleri hariç, büyük çoğunluğu tüp torakostomi veya konservatif yöntemlerle tedavi edilebilir.

Yirmi bir yaşında erkek olgu yolda yürürken palmiye yaprağı batması sonrası ani başlayan nefes darlığı yakınması ile acil servise başvurdu. Bilinen bir hastalığı ve düzenli kullandığı ilaç tedavisi olmayan olgunun yapılan fizik muayenesinde bilinç açık, oryante-koopere, sağ supraklavikuler bölgede yaklaşık 2 mm lik düzgün sınırlı muhtemel palmiye yaprağı giriş deliği saptanmış olup sağda solunum sesleri azalmıştı (Resim 1). Olgunun vital bulguları stabil olup yapılan biyokimyasal tetkikleri normal olarak izlendi. Toraks bilgisayarlı tomografi görüntülemesinde sağ hemitoraksta pnömotoraks saptanması üzerine olguya 28F dren kullanılarak sağ tüp torakostomi uygulandı (Resim 2). Takiplerinde ek patoloji saptanmayan hasta işlem sonrası 5. günde taburcu edildi (Resim 3).

Travmaya bağlı ölümler ilk dört dekadda en sık ölüm sebebi olarak karşımıza çıkmaktadır. Penetran toraks travmaları bu travmaların %30'unu oluşturmaktadır. Bu travmalar genellikle ateşli silah ve delici-kesici alet yaralanmaları sonucu görülse de Kuzucuoğlu ve arkadaşlarının (2) raporladığı zargana balığı sonucu travma, Smith ve arkadaşlarının raporladığı akupunktur iğnesi (3) sonucu pnömotoraks gibi ilginç şekillerde de görülmüş.

Literatür incelemesi yapıldığında bizim çalışmamız dışında Zhoba ve arkadaşları (4) tarafından yayınlanan palmiye ağacı yaprağı batmasına bağlı pnömotoraks gelişen bir olgu daha olduğu görüldü. Onların yayınladıkları yayında da bizim yayınımızda olduğu gibi tüp torakostomi tedavisinin yeterli olduğu görüldü.

Resim 1. Palm yaprağı giriş deliği ve palmiye ağacı

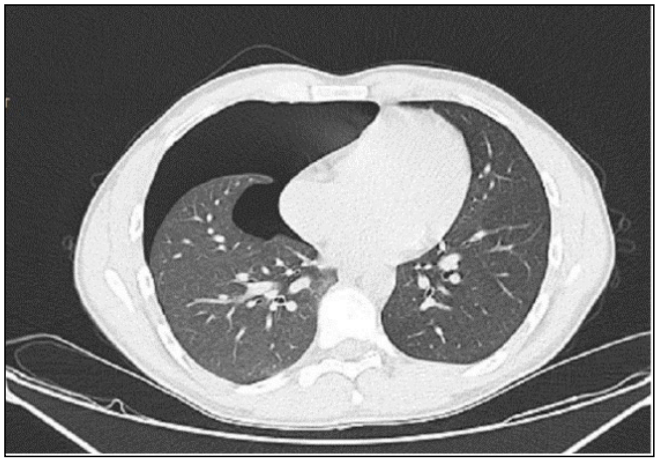

Resim 2. Toraks BT de sağda pnömotoraks görünümü

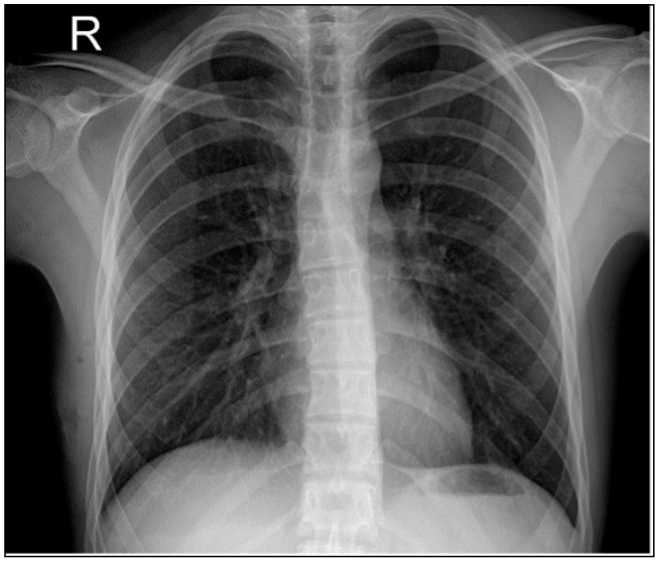

Resim 3. Olgunun taburculuk öncesi akciğer grafisi görüntüsü

Kaynaklar

1. Karamustafaoğlu YA, Yavaşman İ, Kuzucuoğlu M, Mammedov R, Yoruk Y. 13-year experience with penetrating trauma patients. Trakya Univ Tip Fak Derg. 2009;26(3):232-6.
2. Kuzucuoğlu M, Karamustafaoğlu YA, Yoruk Y. An unusual cause of penetrating thoracic trauma: garfish attack. Asian Cardiovascular & Thoracic Annals 2012; 20(6): 746.
3. Smith B, Lew S, Manes P. Traumatic Pneumothorax in a 58-Year-Old Man: A Case Report of a Rare Post-Acupuncture Adverse Event. Am J Case Rep. 2021; 22: e928094/1-4.
4. Zhoba HB, Vanderlan WB. Traumatic tension pneumothorax caused by Sylvester Palm frond. Case Studies in Surgery, 2019; 5 (1): 24-6

Anahtar kelimeler: Travma, Pnömotoraks, Penetran, Palmiye

Cerrahi Teknik

EP-052

TEL KAFES YÖNTEMİ İLE GÖĞÜS DUVARI REKONSTRÜKSİYONU: İKİ OLGU

Emrah Karcı[1], Fatma Mutlu[1], Berfin Kızıldağ Aktaş[1], Nigar Alizade[1], İlkay Kaya[1], Günel Babayeva Şenkaya[1], Öznur Yılmaz[1], Aydın Şanlı[1]

[1]Dokuz Eylül Üniversitesi Tıp Fakültesi Hastanesi

Giriş-Amaç: Göğüs duvarı rezeksiyonları, malignite, doğumsal anomali, yaralanma ve enfeksiyon nedeniyle genellikle kaburga, kas ve deriyi içerecek şekilde yapılır. Rezeksiyonun büyüklüğüne bağlı olarak hastada solunum fizyolojisinde değişiklikler, iskelet sisteminde instabilite ve kozmetik kusurlar görülebilmektedir. Bu nedenle rezeksiyon sonrası defektler çeşitli materyal ve yöntemlerle kapatılmaktadır. Biz de kliniğimizde göğüs duvarı rezeksiyonu sonrası basit ama etkili bir kapama yöntemi ile rekonstrüksiyon uyguladığımız iki olgumuzu sunuyoruz.

Olgu 1: 62 yaşında kadın olgu, 2000 yılında sağ parsiyel mastektomi ve 2007 yılında sağ total mastektomi yapılmış. Her iki operasyon sonrası RT almış. 2021 yılından beri metastaik meme kanseri nedeniyle takipli olguda 1 yıldır olan RT skarında nekroze yarası mevcut. Defalarca yara yeri debridmanı yapılmasına rağmen nekroze yara büyümüş. Sonrasında çekilen Toraks BT'de "sağ göğüs ön duvarı erode görünümde olup inferiorda cilt-ciltaltı heterojen.Sağ meme ve sağ pektoralis kası izlenmemekte, sağ 4-5-6. kotlar anteriorda destrüksiyon mevcut" şeklinde raporlandı. Olguya operasyon planlandı.

Olgu 2:50 yaş kadın olgu, 2014 yılında sağ memede kitle nedeniyle parsiyel mastektomi, 2019 yılında lokal nüks nedeniyle sağ total mastektomi yapılmış. Her iki operasyon sonrası RT almış. Operasyondan bir yıl sonra mastektomi lojunda kas ve kotlara invaze kitle saptanmış. Hastanın preoperatif Toraks BT'si "Sağ pektoral bölgede 4, 5 ve 6. kotları destrükte eden, boyutları 9x2,5cm kitlesel lezyon izlenmiştir" şekinde sonuçlandı.

Her iki olguya da aynı taraf mastektomi lojuno yönelik göğüs duvarı rezeksiyonu ve tel kafes yöntemiyle rekonstrüksiyon yapıldı. Operasyonda güvenli cerrahi sınır bırakılarak cilt-ciltaltı, kas ve 4,5,6.kotlar parsiyel rezeke edilerek göğüs duvarı enblok olarak çıkarıldı. Kotlar tel sütür yardımı ile birbirine göğüs duvarı anatomik pozisyonunu bozmayacak şekilde defekt kapatılarak yaklaştırıldı. Polipropilen mesh defekt üzerine primer sütürize edildi. Latissimus dorsi kasından kas ve cilt-ciltaltı flebi hazırlanarak defekt alanına transpoze edildi ve defekt kapatıldı.

Göğüs duvarı rezeksiyonlarında ana hedef göğüs duvarının sertliğini yeniden oluşturarak akciğer herniasyonunu, toraksın küçülerek hareket kabiliyetinin azalmasını, mediastinal organlardaki kompresyonu önlemek engellemek ve bunun yanında iyi kozmetik sonuç almak olarak sıralanabilir. Genellikle 2-3 kot rezeke edildiğinde rekonstrüksiyon gerekmez iken 4 veya daha fazla kot rezeke edildiğinde veya 5 cm in üzerindeki defektlerde rekontrüksiyon gerekmektedir. Rekontrüksiyon için protetik ve biyosentetik yamalar ve osteogenetik rekontrüksiyon malzemeleri ve kas flepleri rutin olarak kullanılmaktadır. Kemik stabilitesi sağlamak amacıyla titanyum plak ve vidalar kullanılırken; pahalı olması, SGK tarafından karşılanmaması ve enfeksiyon riski sebebiyle bizim olgularımızda tel kafes yöntemiyle kapama yapılmıştır.

Anahtar kelimeler: Göğüs Duvarı Rezeksiyonu, Latissimus Dorsi Flebi, Göğüs Duvarı Rekonstrüksiyonu

Resim 1. 2. olgunun postop 45. gün görüntüsü

Resim 2. 1. olgunun tel kafes yöntemi sonrası görüntüsü

Resim 3. 2. olgunun tel kafes ve üzerine prolen mesh sütürizasyonu sonrası görüntüsü

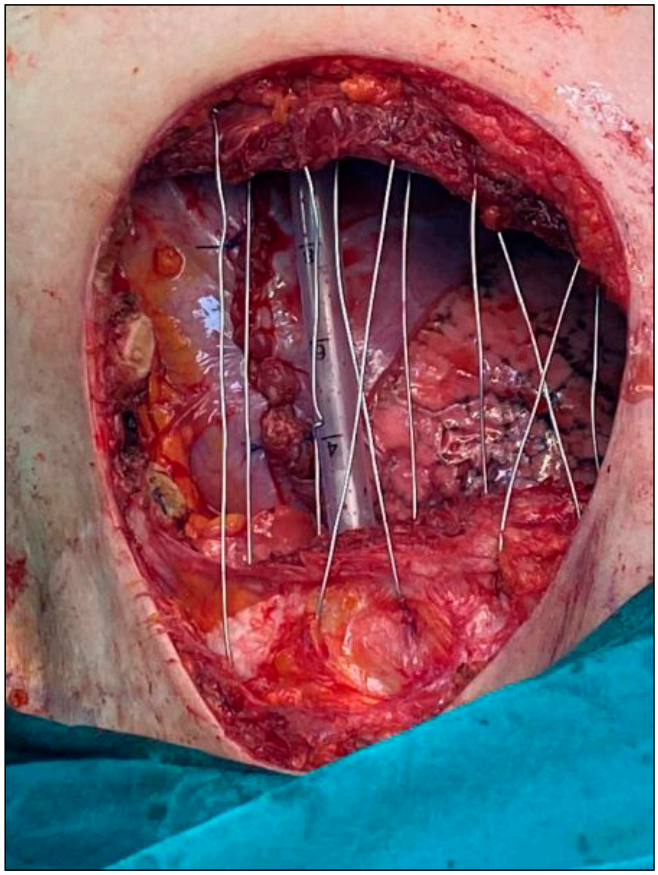

Resim 4. 2. olgunun tel kafes yöntemi sonrası görüntüsü

Resim 5. 1. olgunun tel kafes ve üzerine prolen mesh sütürizasyonu sonrası görüntüsü

Cerrahi Teknik

EP-053

TÜRKİYE'NİN İLK UYANIK UNİPORTAL VİDEO YARDIMLI TORAKOSKOPİK LOBEKTOMİSİ: OLGU SUNUMU

Emrah Karcı[1], İlkay Kaya[1], Fatma Mutlu[1], Berfin Kızıldağ Aktaş[1], Nigar Alizade[1], Günel Babayeva Şenkaya[1], Volkan Karaçam[1], Gönül Sağıroğlu[2]

[1]Dokuz Eylül Üniversitesi Tıp Fakültesi Hastanesi Göğüs Cerrahi Anabilim Dalı

[2]Dokuz Eylül Üniversitesi Tıp Fakültesi Hastanesi Anesteziyoloji Ve Reanimasyon Anabilim Dalı

Giriş-Amaç: Günümüzde hem tanısal hem de tedavi amaçlı VATS kullanımı giderek artmaktadır. Teknolojideki gelişmeler sayesinde ve VATS deneyimi arttıkça port sayısı azalmaktadır. Anestezideki gelişmeler sayesinde ise genel anestezisiz, hafif sedasyonla entübasyona ihtiyaç duymadan cerrahi uygulanmasına olanak sağlamıştır. Genel anesteziyi kaldıramayacak olgularda VATS ile entübasyonsuz yöntemin kombine edilmesiyle cerrahi şansı olabilmektedir. Biz de olgumuzu ülkemizde, epidural anestezi eşliğinde uyanık uniportal VATS(auVATS) lobektomi yapılan ilk olgu olması nedeniyle sunuyoruz.

67 yaşında, diyabetus mellitus ve ülseratif kolit tanıları olan erkek olgu; karın ağrısı nedeniyle çekilen abdomen bilgisayarlı tomografisinde (BT) sol alt lobda nodüler lezyon tespit edilmesi üzerine kliniğimize yönlendirilmişti. Toraks BT'de sol akciğer alt lob posterobazal segmentte 15x11 mm boyutlarında, spiküle konturlu nodüler lezyon saptandı (Şekil 1). Yirmi paket/yıl sigara öyküsü olan olgunun 15 yıldır sigara kullanım öyküsü yoktu. Eforla dispne tarifleyen olgunun yapılan fizik muayenesinde patolojik bulgu saptanmadı. Pozitron emisyon tomografisinde (PET) sol akciğer alt lob posterobazal segmentte nodüler lez-

yon (SUVmax:3.4), sol alt paratrakeal, subkarinal, sol hiler lenf nodlarında artmış patolojik tutulum (SUVmax:2.2) saptandı. Solunum fonksiyon testinde (SFT) FEV1 (birinci saniyedeki zorlu ekspiratuar hacim) 2.20 lt ,%78; FVC (zorlu vital kapasite) 2.89 lt ,%76 olarak saptandı. Endobronşiyal ultrasonografi (EBUS) ile 4R, 7 ve 11L numaralı mediastinal lenf nodu istasyonlarından alınan iğne aspirasyon biyopsisi sonucunda malignite izlenmedi. Beyin MR (manyetik rezonans) görüntülemesinde de yer kaplayıcı lezyon saptanmadı.

Anestezi Tekniği: İntraoperatif dönemde öksürük reaksiyonunu baskılamak için lidokain operasyondan 30 dakika önce inhalasyon şeklinde uygulandı [3].

Ameliyathanede torasik epidural anestezi oturur pozisyonda 18 gauge Tuohy iğne ile T5-6 aralığından salin direnç kaybı tekniği ile epidural kateter yerleştirilerek uygulandı. 1 μg/ml fentanil ile %0,125'lik bupivakain solüsyonu hazırlandıktan sonra 10 ml bolus verildi ve ardından sürekli intraoperatif olarak kateter yoluyla 0.1 ml/kg/saat infüzyon verildi. Bu solüsyona postoperatif 24 saat devam edildi. Ağrı şiddeti, 10 cm'lik bir görsel analog skala (VAS) kullanılarak değerlendirildi. Ameliyat sırasında ve sonrasında sürekli infüzyon dozunu VAS skoru 4 ve üzerinde olan hastalarda %10 arttırdık ve solunum depresyonu (hız, 8 nefes/dak) olan hastada %10 azalttık.

Duyusal blok, epidural enjeksiyondan sonra 25 dakikaya kadar her 5 dakikada bir iğne batırılarak değerlendirildi. T2 ve T8 dermatomlarında his kaybı sağlandı. Ameliyat, ancak hasta cerrahi alanda bir iğne batmasına yanıt vermediğinde başlatıldı.

Torakoskopik işlem sırasında yüz maskesi ile ETCO2 tespiti ile sürekli olarak en az 2-4 L/dk oksijen verildi ve 2 mg/kg/saat propofol ile sedasyon yapıldı. Sedasyon düzeyi koopere, oryante ve trankilize Wilson 2 düzeyinde tutuldu ve yara kapanması sırasında sedasyon sonlandırıldı [4].

Kateter takıldıktan sonra hipotansiyon geliştiğinde bolus izotonik sıvı ve intravenöz 10 mg efedrin bolus uygulandı. Bradikardi 0,01 mg/kg intravenöz ile tedavi edildi.

Cerrahi Teknik ve Postoperatif Takibi: Torakoskopi için beşinci interkostal aralıktan 3 cm'lik bir insizyon yapılarak torakoport ile sol hemitoraksa girilip açık pnömotoraks yapılması sonrasında ipsilateral akciğer kademeli olarak çöktü. Torakoskopik manipülasyon sırasında öksürüğü engellemek için vagus sinirinin trasesi izlenerek aortikopulmoner pencere seviyesinde ve hilusa 2 mL %0,25 bupivakain enjeksiyonu ile intratorasik vagal blok oluşturuldu. Sol akciğer alt lobdaki kitle wedge rezeksiyon yapılarak frozena gönderildi. Frozen sonucu "primer akciğer adenokarsinomu ile uyumlu" olarak bildirilmesi üzerine olguya sol alt lobektomi ve 6,7,10,11 numaralı lenf nodu diseksiyonu uygulandı. Bir adet 24 F toraks dreni yerleştirilerek katlar anatomik plana uygun olarak kapatıldı. Hastanın çökmüş akciğerini tekrar ekspanse hale getirmek için hastadan derin nefes alması ve öksürmesi istendi. Operasyon sonrasında yarım saat derlenme ünitesinde gözlem altında tutulan hasta servise alındı ve postoperatif 2.saatte mobilize edildi.

Dren ağrısı ve epidural kateterin çekilmesinden sonra ağrı kontrolü amacıyla parasetamol kullanıldı. Herhangi komplikasyonu olmayan olgunun dreni postoperatif ikinci günde sonlandırıldı ve üçüncü günde sağlıklı olarak taburcu edildi.

Günümüzde VATS akciğer patolojilerini opere etmenin en az invaziv yoludur. uVATS multi portlu VATS ile karşılaştırıldığında daha az postoperatif ağrı, daha az rezidüel parestezi ve daha kısa hastane kalış süresi sağlar (3). Genel anestezi verilmeden uniportal yaklaşım en az invaziv yöntem haline gelmiştir. Entübasyonsuz ameliyatlar; ventilasyona bağlı akciğer hasarı (4), entübasyon ilişkili hava yolu hasarı (5), anesteziye bağlı bulantı kusma şikayetlerini en aza indirmektedir. Bu sayede genel anestezi uygulanmadığı için günlük hayata dönüşü hızlandırır.

Önceleri uyanık VATS, spontan pnömotoraks, plevral biyopsi, plevral efüzyon nedeniyle uygulanırken (6,7); ilk kez 2007 yılında El-Abdullatief ve arkadaşları tarafından uyanık hastalarda akciğer rezeksiyonları gerçekleştirilmiştir. 79 olguluk seride uyanık epidural kateter ve stellat gangliyon blokajıyla öksürük refleksini baskılayarak güvenilir bir şekilde uyguladıklarını ve genel anasteziyle yapılan rezeksiyonlara kıyasla günlük hayata dönüş ve komplikasyonlar açısından daha olumlu sonuçlar elde etmişler (8). Bizim kliniğimizde de genel anestezi almaya veya entübasyona uygun olmayan hastalarda (ileri derece kronik obstruktif akcier hastalığı, ileri yaş, kardiyopulmoner yetmezliği olan olgularda) plevra biyopsisi, ampiyem ve plevral efüzyon drenajı, hemotoraks-pnömotoraks cerrahisi gibi operasyonlarda sıklıkla kullanılmaktadır.

Literatüre baktığımızda uyanık VATS lobektomiler genellikle iki ya da daha fazla porttan gerçekleştirilmişken uniportal yaklaşımla ve uyanık olarak yapılan ilk VATS lobektomi 2014 yılında Rivas ve arkadaşları tarafından bildirilmiştir. Sağ akciğer orta lobektomi yapılan olgu; epidural kateter ve entübasyon tüpü kullanılmadan, intratorasik vagus blokajına ihtiyaç duyulmadan, sadece cilt ve interkostal aralığa 5 ml levobupivakain enjeksiyonu ile interkostal sinir blokajı yapılarak başarıyla uygulanmıştır. Ameliyat sırasında sedasyon için sevofloran ve remifentanil infüzyonu uygulanmış. Tek port yaklaşım ve uyanık VATS'ın güvenilir ve hasta açısından daha konforlu bir şekilde uygulanabilirliğini belirtmişlerdir (9). Yakın zamanda 2020 yılında Furak ve arkadaşları uyanık ve entübe uVATS lobektomi yapılan olguları karşılaştırdığı serisinde; uyanık VATS'ta daha az postoperatif komplikasyon, daha kısa hastane kalış süresi ve drenli izlem süresi sağladığı sonucunu buldular (10). Bizim kliniğimizde VATS ile rezeksiyon uygulanan olgularda çoğunlukla uniportal yaklaşım uygulanmakta olup bu olguda da uVATS lobektomi başarıyla uygulanmıştır.

Türkiye'de uyanık epidural anestezi altında ilk yayınlanan VATS lobektomi olgusu 2021 yılında Özen ve arkadaşları (11) tarafından sunulmuştur. Ultrasonografi eşliğinde epidural katater yerleştirilerek iki port ile sağ üst lobektomi operasyonu başarıyla gerçekleştirilmiştir. Ancak literatüre baktığımızda bizim çalışmamız Türkiye'de epidural anestezi eşliğinde uyanık uniportal VATS lobektomi yapılan ilk olgudur.

auVATS ile akciğer rezeksiyonları deneyimli cerrahi ve anestezi ekibiyle birlikte başarılı ve komplikasyonsuz bir şekilde yapılabilmektedir. Uzun vadeli sonuçları bilinmemekle birlikte genel anestezi alması yüksek riskli olgular için önemli bir alternatif oluşturmaktadır.

Kaynaklar

1. Truesdale K, Jurdi A. İnatçı öksürük tedavisinde nebülize lidokain. Am J Hosp Palliat Bakımı 2013;30(6):587-9
2. Wilson E, David A, MacKenzie N, Grant IS. Spinal anestezi sırasında sedasyon: propofol ve midazolamın karşılaştırılması. Br J Anaesth 1990;64(1):48-52
3. Jutley RS, Khalil MW, Rocco G. Spontan pnömotoraks için tek portlu ve standart üç portlu VATS tekniği: ameliyat sonrası ağrı ve rezidüel parestezinin karşılaştırılması. Eur J Kardiyotorak Cerrahisi 2005; 28 : 43 – 6
4. Whitehead T, Slutsky AS. Yoğun bakımdaki göğüs hastalıkları uzmanı 7: ventilatörün neden olduğu akciğer hasarı, Thorax, 2002, cilt. 57 (s. 635-42)
5. Miñambres E, Burón J, Ballesteros MA, Llorca J, Muñoz P, González-Castro A. Endotrakeal entübasyon sonrası trakeal rüptür: literatür sistematik incelemesi, Eur J Cardiothorac Surg, 2009, cilt. 35 (s. 1056-62)
6. Pompeo E, Tacconi F, Mineo D, Mineo TC. Spontan pnömotoraksta uyanık video yardımlı torakoskopik cerrahinin rolü. J Torak Kardiyovasküler Cerrahi 2007; 133 : 786 – 90
7. Mineo TC, Pompeo E, Mineo D, Tacconi F, Marino M, Sabato AF. Uyanık rezeksiyonsuz akciğer hacmini azaltma ameliyatı. Ann Surg 2006; 243 : 131 – 6

8. Al-Abdullatief M, Wahood A, Al-Shirawi N, ve diğerleri. Büyük göğüs cerrahisi için uzak anestezi: gözlemsel bir çalışma. Eur J Kardiyotorak Cerrahisi 2007; 32:346-50
9. Gonzalez-Rivas D, Fernandez R, de la Torre M, Rodriguez JL, Fontan L, Molina F. Entübe olmayan bir hastada tek port torakoskopik lobektomi: Majör akciğer rezeksiyonu için en az invazif prosedür mü? Interact CardioVasc Torak Cerrahisi 2014; 19 : 552 – 5
10. Furák J, Paróczai D, Burián K, Szabó Z, Zombori T. Entübe olmayan göğüs cerrahisinin onkolojik avantajı: Akciğer lobektomisinden sonra adjuvan tedaviye daha iyi uyum. Göğüs Kanseri. (2020) 11:3309–16. 10.1111/1759-7714.13672
11. Özen V, Derdiyok O, Karacalar S. Yüksek riskli bir hastada uyanık torakoskopik lobektomi için ultrason eşliğinde torakal paravertebral blok: Bildirilen ilk vaka. J Minim Erişim Cerrahisi. 2021 Ekim-Aralık;17(4):562-565.

Anahtar kelimeler: Uyanık anestezi, Uniportal VATS, Lobektomi

Diğer

EP-055

ÜÇÜNCÜ BASAMAK HASTANEDE GÖĞÜS CERRAHİSİNİN ÖNEMİ

Melike Ülker[1]

[1]*Tekirdağ Dr. İsmail Fehmi Cumalıoğlu Şehir Hastanesi, Göğüs Cerrahisi Kliniği*

Giriş-Amaç: Göğüs cerrahisi, künt ve penetran yaralanmalarda acil müdahale gerektiren bir branş olmakla beraber doğru zaman ve doğru tedavi ile hastanın yaşama tutunmasını sağlamaktadır. Gelişmiş merkezlerde genellikle akciğer, mediasten ve göğüs duvarı malignitelerine müdahale edilmektedir. Perifer üçüncü basamak hastanelerde ise devam eden operasyonlarda gelişen beklenmedik komplikasyonlar ve yoğun bakım hasta grubunda gelişen komplikasyonlara da göğüs cerrahisi müdahale etmekte ve yine hastanın yaşam sürecine etki etmektedir. Üçüncü basamak hastane olan bölge şehir hastanesinde zorunlu hizmetimin ilk yılında, tek göğüs cerrahı olarak çalıştığım hastanede, il icap nöbeti tuttuğum ilde, göğüs cerrahisi kliniğinde yatış verilen olguların incelenmesini amaçladım.

Temmuz 2021 ile Temmuz 2022 tarihleri arasındaki bir yıllık süreçte göğüs cerrahisine yatırılan hastalar retrospektif olarak incelendi. Hastaların yaş, cinsiyet, yatış tanıları, etiyolojileri, cerrahi müdahale şekilleri ve sonuçları ile hastane yatışları, hastane yatışlarındaki mortaliteleri incelenmiştir. Hastane içerisinde danışılan olgular acil birimi ve diğer birimler olarak incelenmiştir.

Göğüs cerrahi kliniğine bir yıllık süreçte 371 hasta yatış ile tedavi edildi. Olguların 292 (% 78.7) erkek, 79 (% 21.3) kadın idi. Yaş ortalaması 51.9 ± 18.3 yıl, yaş aralığı 14-90 (Range: 76) iken hastane yatış süresi ortalaması 3.6 ± 3.7 gün, gün aralığı 1-40 gün (Range: 39) idi. Acil başvurusu sonrası yatış yapılan hasta sayısı 155 (%41.8)'dir. Acil biriminden başvurulan olgular içinde; 31 (% 8.4) trafik kazası, 30 (% 8.1) yüksekten düşme, 2 (% 0.5) darp, 21(% 5.7) bıçaklanma ve 3 (% 0.8) ateşli silah yaralanmasıdır. Hastaların yatış tanıları; künt travma, penetran travma, plevral efüzyon, spontan pnömotoraks, spontan pnömomediastinum, spontan hemotoraks, ampiyem, akciğer kitlesi, akciğer karsinomu, göğüs duvarı tümörü, ekstratorasik bölge kitleleri olarak tabloda tedavileri ile birlikte belirtilmiştir. En sık yatış sebebi plevral efüzyon 76 (% 20) olgu olup ikinci en sık yatış tanısı 69 (% 18.6) olgu ile spontan pnömotoraks idi. Olgulara uygulanan tedavi sırası ile; 100 (% 27) medikal takip, 227 (% 61.2) lokal anestezi ve 44 (% 11.9) genel anestezi altında müdahale edilmiştir. Mesai saati içerisinde atılan konsültasyon sayısı 821 olup, konsulte edilen hastaların yaş ortalaması 56.5 ± 20.7 (2-97 yaş aralığında, range: 95) idi. Danışılan hastaların 573'ü (% 69.8) erkek, 248'i (% 30.2) kadın cinsiyetteydi. Olguların 381'i (% 46.4) acil biriminden danışılmış olup 440 (% 53.6) servis ve yoğun bakımlardan danışılmıştır.

Travma, 40 yaş altı ölümlerin en sık sebebidir (1). ülkemizde yapılan bir çalışmada da travmalı olgularda en sık toraks içi yaralanmalar tespit edilmiştir (2). Tüm toraks travmalı olgularda torakotomi oranları % 2.9-14 arasında değişmektedir (3). Kliniğimizde de künt, penetran yaralanmalar sonucu gelişen hemotoraks,kalp nafiz yaralanma ve diafragma rüptürü gibi sebeplerden dolayı acil torakotomi uygulanmıştır. Periferde, üçüncü basamak hastanede çalışıyor olmak multidisipliner yaklaşım uygulayabilecek branşların olması ve donanımlı ekipman içermesi nedenli travma olguları açısından avantaj sağlamaktadır. Bununla beraber ilçe hastanelerden olguların sevk edilmesi, ilçeler arası uzun mesafeler olması nedenli sevk sürelerinin uzun olması, göğüs cerrahisi müdahalesinin gecikmesi mortalitesi yüksek bu grupta dezavantaj oluşturmaktadır.

Göğüs cerrahisi branşı solunumsal patolojilere direkt müdahale eden branş olması nedenli hastaların ilk dakikalarda bile mortalite ve morbiditeleri yüksektir. Genelde travma hastalarına müdahale edilmesi ve travmanın 40 yaş altı ölümlerde en sık ölüm sebebi olması göğüs cerrahisi branşının acil müdahalesinin önemini artırmaktadır.

Kaynaklar

1. Graeber GM, Prabhakar G, Shields TW. Blunt and Penetrating Injuries of the Chest Wall, Pleura and Lungs, in: Shields TW, LoCicero J, Ronaldo BP, Rusch VW. General Thoracic Surgery. 6th edition, Philadelphia: Lippincott Williams & Wilkins, 2005; Chapter 70:951-69.
2. Leblebici HI, Kaya Y, Koçak AH. Göğüs travmalı 302 olgunun analizi. Türk Göğüs Kalp Damar Cerrahi Dergisi. 2005;13:392-96.
3. Şentürk E, Yoldaş E, Doğan Y. Hemotoraks tedavisi:192 olgunun değerlendirilmesi. Türk Göğüs Kalp Damar Cerrahi Dergisi. 2009;17:92-96.

Anahtar kelimeler: Göğüs cerrahisi, travma, plevral efüzyon

Tablo 1.

Tanı	*Olgu sayısı*	*Etiyoloji*	*Tedavi*
Akciğer kitle	7		Transtorasik kitle biyopsi
Akciğer karsinomu	3		Lobektomi ve mediastinal lenf nodu diseksiyonu
Akciğer kontüzyonu	11	8 TK, 2 düşme, 1 ateşli silah	Medikal takip
Ampiyem	10		4 dekortikasyon ve ampiyem enüklasyonu, 6 tüp torakostomi
Cilt altı amfizem	3	1 darp, 1 TK, 1 bıçaklanma	Medikal takip
Diafram rüptürü	1	TK	Torakoabdominal kesi ile diyafram tamiri
Ekstratorasik hematom	1	Aspirin kullanımı	Medikal takip
Ekstratorasik kitle	15		Kitle eksizyonu
Ekstratorasik yabancı cisim çıkarılması	2		Yabancı cisim çıkarılması
Göğüs duvarı kitle	6		1 biyopsi, 1 VATS ile kitle eksizyonu, 4 göğüs duvarı rezeksiyonu ve rekonstrüksiyonu
Hemoptizi	2	Pnömoni	Medikal takip
Hemotoraks	2	Coumadin intoksikasyonu	1 tüp torakostomi, 1 torakotomi
Kalp nafiz yaralanma	1		Torakotomi ile ventrikül tamiri
Kist hidatik	1		Kist enüklasyonu
Kot fraktürü	12	6 düşme, 5 TK, 1 ateşli silah	Medikal tedavi
Malignite	69		Kemoterapi portu takılması
Ön mediasten kitle	2		2 sternotomi ile timotimektomi
Pektus karinatum	3		3 rektus barı çıkarılması
Plevral efüzyon	76	35 eksüda, 5 transuda, 36 malignite	23 tüp torakostomi, 42 pleurocan, 11 medikal takip
Sternal dehisens	1	Geçirilmiş kardiyak cerrahi	Sternal fiksasyon
Sternum fraktürü	5	TK	2 sternal fiksasyon, 3 medikal takip
Supraklavikular kitle	1	Renal hücreli karsinom metastazı	Kitle eksizyonu
Spontan hemotoraks	1		Tüp torakostomi
Spontan pnömotoraks	69		5 büllektomi ve plevrektomi, 42 tüp torakostomi, 22 medikal takip
Spontan pnömomediastinum	8		Medikal takip
Travmatik hemotoraks	14		1 torakotomi, 10 tüp torakostomi, 3 medikal takip
Travmatik pnömotoraks	41	10 bıçaklanma, 2 düşme, 1 TK, 1 biyopsi	16 tüp torakostomi, 25 medikal takip
Travmatik hemopnömotoraks	4	2 bıçaklanma, 1 düşme, 1 TK	4 tüp torakostomi
Travmatik pnömomediastinum	2	1 düşme, 1 TK	2 bronkoskopi ve özefagoskopi

Mediyasten

EP-056

ERİŞKİNDE NADİR GÖRÜLEN BİR OLGU: TORAKAL GANGLİONÖROBLASTOM

Mehmet Akif Ekici[1], İbrahim Ethem Özsoy[1], Mehmet Akif Tezcan[1], Bayram Metin[1], Oğuzhan Turan[1]

[1]Kayseri Şehir Eğitim Ve Araştırma Hastanesi

Giriş-Amaç: Mediyasten yerleşimli nörojenik tümörler embriyonik nöral krest hücrelerinden kaynaklanırlar. Bu tümörler %71-95 posterior mediyastende yerleşir (1). Sempatik zincir, spinal sinir veya interkostal sinirlerle bağlantılıdırlar, ancak intraparankimal, endotrakeal ve göğüs duvarı dahil olmak üzere sinir dokusunun bulunduğu her yerde görülebilirler (2). Yetişkinlerde tüm mediyastinel tümörlerin %21 i nörojenik tümörlerdir (3).

Nörojenik tümörlerde yaş küçüldükçe malignite ihtimali artmaktadır. Bu tümörlerde malignite ihtimali çocukluk yaş gurubunda %40-60 iken; yetişkinlerde %5-10 dur (4). Yetişkinlerde sinir kılıfı, çocuklarda ise sempatik ganglion hücreleri kökenli tümörler daha sık görülür (5).

Nörojenik tümörler genellikle asemptomatik seyrederler. Ancak yerleştikleri yerde bası bulgularına bağlı, sırt ağrısı, göğüs ağrısı, öksürük, nefes darlığı gibi semptomlar görülebilir (6).

Ganglionöroblastoma; sempatik ganglion kaynaklı ganglionöroma ve nöroblastoma arası borderline bir tümördür. Maligndir, ancak nöroblastomadan daha iyi seyirlidir. Genellikle asemptomatiktir ve rastlantısal yakalanır. Torakal bölgede görülme oranı nöroblastoma ile aynıdır. Daha çok infant ve çocuklarda görülür, erişkinlerde nadirdir (7). Yetişkinde görülürse daha kötü seyirlidir. Ganglionöroblastomaların 1/3 kısmen, 2/3 ü tamamen kapsüllüdür. En iyi tedavi yöntemi komplet cerrahidir. (8).

Kliniğimizde opere edilen yetişkin ganglionöroblastoma olgusunu yetişkinlerde nadir görülmesi, intraoperatif tipik görüntüsü nedeniyle sunduk.

34 yaşında bayan hasta, rastlantısal çekilen akciğer grafisinde lezyon görülmesi üzerine Göğüs cerrahi polikliniğine başvurdu. Toraks bt de: sol üst mediastende paravertebral 79 x 68 x 76 mm boyutlu kitlesel lezyon görülmüş, sonrasında çekilen PET-BT de lezyon Suv max:5,3 olarak saptanmıştır (Resim 1 ve 2).

Hastaya Bt eşliğinde transtorasik iğne biyopsi yapılmış, ancak patolojik tanı elde edilemedi. Sonrasında sol vats ile lezyon total eksize edildi (Resim 3). Patolojik tanı:GANGLİONÖROBLASTOM, intermixed tip olarak bildirildi.

Mediyasten yerleşimli nörojenik tümörler genellikle üst ve posterior mediastende yerleşir. Olgumuzda da tümöral lezyon sol üst mediasten yerleşimli idi.

Nörojenik tümörler genellikle asemtomatiktir. Bulundukları yerde bası bulguları ile semptom verebilir. Olgumuzda da lezyonla ilgili semptom yoktu. Akciğer grafisinde gözlenen opasitelere dikkatli yaklaşılmalı, gereğinde ileri tetkikler yapılmalıdır.

Ganglionöroblastoma yetişkinde nadir görülen malign davranışlı tümörlerdir. Tedavide total cerrahi eksizyon en iyi yöntemdir. Olgumuzda da cerrahi eksizyon ile kür sağlanmıştır.

Ganglionöroblastomaların 2/3 ü kapsüllüdür. Bu da eksizyon sırasında cerrahi avantaj sağlar. Bu tümörlerde komşu dokulara invazyon kapsül nedeniyle geç dönemde gerçekleşir. Radyolojik görüntülerin yanıltıcı olabileceği unutulmamalıdır. Mutlaka cerrahi eksplorasyon öneririz.

Kaynaklar

1. Boland JM, Colby TV, Folpe AL. Intrathoracic peripheral nerve sheath tumors—a clinicopathological study of 75 cases. Human Pathology. 2015;46(3):419-25.

2. Kocatürk C. Mediastinal nörojenik tümörler. Toraks Cerrahisi Bulteni. 2011;2(2):106-16.
3. Azarow KS, Pearl RH, Zurcher R, Edwards FH, Cohen AJ. Primary mediastinal masses: a comparison of adult and pediatric populations. The Journal of thoracic and cardiovascular surgery. 1993;106(1):67-72.
4. Yamaguchi M, Yoshino I, Fukuyama S, Osoegawa A, Kameyama T, Tagawa T, et al. Surgical treatment of neurogenic tumors of the chest. Annals of thoracic and cardiovascular surgery. 2004;10(3):148-51.
5. Lacquet M, Moons J, Ceulemans LJ, De Leyn P, Van Raemdonck D. Surgery for mediastinal neurogenic tumours: a 25-year single-centre retrospective study. Interactive CardioVascular and Thoracic Surgery. 2021;32(5):737-43.
6. Davis Jr RD, Oldham Jr HN, Sabiston Jr DC. Primary cysts and neoplasms of the mediastinum: recent changes in clinical presentation, methods of diagnosis, management, and results. The Annals of thoracic surgery. 1987;44(3):229-37.
7. Rodriguez EF, Jones R, Miller D, Rodriguez FJ, editors. Neurogenic tumors of the mediastinum. Seminars in diagnostic pathology; 2020: Elsevier.
8. Liu H-P, Yim AP, Wan J, Chen H, Wu Y-C, Liu Y-H, et al. Thoracoscopic removal of intrathoracic neurogenic tumors: a combined Chinese experience. Annals of surgery. 2000;232(2):187.

Anahtar kelimeler: Mediyasten, Mediyastinel tümörler, Ganlionöroblastom

Preoperatif Bt görüntüsü

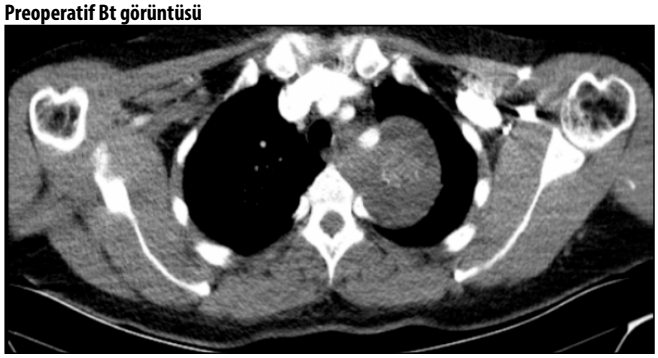

Preoperatif PET-CT görüntüsü

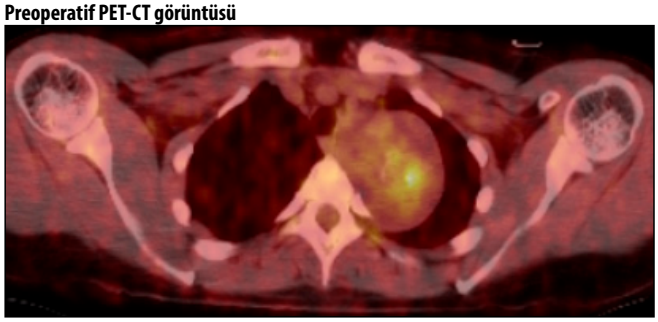

İntraoperatif lezyon görüntüsü

İntraoperatif Lezyon görüntüsü

Akciğer / Plevra – Onkolojik

EP-057

AKCİĞER KANSERİ NEDENİYLE LOBEKTOMİ YAPILAN 70 YAŞ ÜSTÜ HASTALARDA CERRAHİ SONUÇLARIMIZIN DEĞERLENDİRİLMESİ

Selime Kahraman[2], Berk Çimenoğlu[1], Mesut Buz[1], Recep Demirhan[1]

[1]Kartal Dr Lütfi Kırdar Şehir Hastanesi, Göğüs Cerrahisi Kliniği, İstanbul
[2]Dr Siyami Ersek Göğüs Kalp Damar Cerrahisi Eğitim Ve Araştırma Hastanesi, Göğüs Cerrahisi Kliniği, İstanbul

Giriş-Amaç: Yaş ortalamasının Dünya genelinde artması ile birlikte kanser tanısı alan hasta sayısı da artmıştır (1). Akciğer kanseri halen erkeklerde en sık ölüm sebebi olmakla birlikte bu

oran kadın popülasyonda da artmaktadır (2). İleri yaş akciğer kanserli hastalarda cerrahi tedavi ve konservatif tedaviler arasında başarı oranlarının karşılaştırıldığı pek çok çalışma bulunmaktadır (3,4,5). Yapmış olduğumuz çalışmada ileri yaş grubu olarak belirlediğimiz 70 yaş ve üzeri 103 hastanın cerrahi öncesi ve cerrahi sonrası çeşitli parametrelerini postoperatif komplikasyonlar ile karşılaştırdık.

Ocak 2018 – Aralık 2021 tarihleri arasında 70 yaş üzerinde akciğer kanser tanısı nedeniyle lobektomi ve pnömonektomi yapılan 103 hasta çalışmaya dahil edildi.

Hastaların demografik verileri, preoperastif dönemde ASA skoru, FEV1 değeri, EF değeri, komorbiditeleri, sigara kullanma öyküsü, hemogram ve albümin değerleri ile postoperatif dönemde gelişen komplikasyonları, patoloji sonuçları, kanser tanısı ve evresi kayıt edildi. Ayrıca postoperatif dönemde kullanılan es miktarı, dren sayısı ve drenaj miktarı, yatış gün sayısı, 30 günlük mortalite verileri kayıt edildi.

Akciğer kanseri nedeniyle opere edilen 70 yaş üzerindeki 103 hasta çalışmaya dahil edildi. Çalışmaya dahil edilen 103 hastanın 86'sı erkek (%83.5), 17' si kadındı (%16.5). Hastaların yaş ortalaması 73.4' idi. Lobektomi yapılan 97 (%.94.2), pnömonektomi yapılan 6 (%.5.8)hasta vardı. Operasyonların 18'i (%.17.5) Vats ile 85'i (%.82.5) torakotomi ile gerçekleştirildi. Komorbiditesi olan %79. 6 hasta vardı. Komplikasyon gelişen 49 (% 47.6), mortalite görülen 9 (%8.7) hasta vardı.

İlerleyen yaş ile birlikte kanser görülme sıklığı artmıştır. İlerleyen yaşlarda kanser cerrahisi ise artmış komorbidite ve azalmış kondisyon nedeni ile zorlaşmaktadır (1). İleri yaş olarak belirlediğimiz 70 yaş ve üzeri hastalar için cerrahi sonuçlarımızı değerlendirdiğimiz çalışmada komplikasyon oluşumuna etki eden parametreler incelendi.

Lobektomi yapılan hastalar için risk faktörlerinin araştırıldığı bir çalışmada; yaş, ASA skoru, erkek cinsiyet, Zubrod skoru, diyabet, böbrek fonksiyon bozuklukları, indüksiyon tedavisi, fev1 değeri ve sigaranın etken olduğu bulunmuştur (6) Fransa veri tabanlı bir başka çalışmada benzer şekilde mortalite için risk faktörleri; yaş, cinsiyet, dispne skoru, ASA skoru, performans durumu, ameliyat önceliği, tanı, komorbidite ve ameliyat prosedürü olarak bildirilmiştir (7).

Hino ve arkadaşlarının bir çalışmasında erkek cinsiyet ve patolojik tanısının kötü prognoz ile ilişkili olduğu belirtilmiştir (8). Licker ve arkadaşlarının çalışmasında düşük FEV1 değerinin ve KOAH tanısının komplikasyon gelişmesini artırdığı bulunmuştur (9).

Bizim yapmış olduğumuz çalışmamızda ise cinsiyet ve patolojik tanı ile prognoz arasında ilişki bulunmamaktadır. Çalışmamızda yüksek ASA skoru ile komplikasyon ve mortalite arasında anlamlı ilişki bulunmuştur. Diğer çalışmamalarla benzer şekilde sigara içiciliği ve KOAH tanılarının da komplikasyon ve mortaliteyi ile anlamlı olarak artırdığı bulunmuştur.

Akciğer rezeksiyonunda preoperatif dönemde beslenme durumunun incelendiği bir çalışmada (jingjing shao) preoperatif kontrollü beslenme skoru oluşturulmuş ve yetersiz beslenmenin akciğer kanseri hastaları için kötü prognozla ilişkli olduğu bulunmuştur (10). Çalışmada albüminin hasta beslenmesinden ve enflamasyon durumundan etkilendiği ve düşük serum albümin seviyesinin operasyon öncesi bağımsız risk faktörü olduğu bulunmuştur (10).

Sheng Wei ve arkdaşalarının yapmış olduğu bir çalışmada serum hemoglabin, albümin, lenfosit ve trombosit sayısısı kullanılarak oluşturdukları HALP skoru ile beslenme ve bağışıklığın kanser hastalarında hayatta kalma ile ilişkili olduğunu göstermişlerdir. Kanser hastalarında hayatta kalma oranını değerlendirmek için beslenme durumu göstergesi olarak albümini kullanmayı önermişlerdir (11). Yapmış olduğumuz çalışmalarda bu çalışmalara benzer şekilde albümin değeri düşük hastaların daha fazla komplikasyon ile ilişkili olduğunu bulduk. Preoperatif serum albümin değerinin postoperatif dönem için bir gösterge olabileceğini düşünüyoruz.

İleri yaş hastalarda kanser cerrahisinin sonuçlarını etkileyen birçok parametre bulunmaktadır. En başta yüksek komorbidite indeksi postoperatif sonuçları olumsuz yönde etkilemektedir. Fakat preoperatif serum albümin, hemoglobin değeri gibi parametrelerin postoperatif sonuçları tahmin etmede yol gösterici olabileceğini düşünüyoruz. Komorbit faktörlerden özellikle diyabeti ve KOAH'ı olan hastalarda dikkatli gözlem yapılmasını öneriyoruz. Akciğer kanser cerrahisi için VATS ve torakotominin güvenli cerrahi yapıldıktan sonra postoperatif sonuçlarının benzer olduğu kanaatindeyiz.

Kaynaklar

1. Elfrink A E, Aberge A, Henegouwen M B, Scheurs W H. Outcomes After Major Surgical Procedures in Octogenarians: A Nationwide Cohort Study. Wordl J Surg, 2022 Oct;46(10):2399-2408.
1. GLOBACON. https://www.uicc.org/news/globocan-2020-new-global-cancer-data
2. Ni L, Lin G, Zhang Z, Sun D. Surgery versus radiotherapy in octogenarians with stage Ia non-small cell lung cancer: propensity score matching analysis of the SEER database. BMC Pulm Med. 2022 Nov 10;22(1):411.
3. Bei Y, Chen X, Raturi V P, Liu K. Treatment patterns and outcomes change in early-stage non-small cell lung cancer in octogenarians and older: a SEER database analysis. Aging Clin Exp Res. 2021 Jan;33(1):147-156
4. Damhuis R A, Senan S, Khakwani A, Harden S. Age-related treatment patterns for stage I NSCLC in three European countries. J Geriat Oncol. 2021 Nov;12(8):1214-1219.
5. Boffa DJ, Allen MS, Grab JD, Gaissert HA, et all. Data from The Society of Thoracic Surgeons General Thoracic Surgery database: the surgical management of primary lung tumors. J Thorac Cardiovasc Surg. 2008;135:247–54.
6. Falcoz PE, Conti M, Brouchet L, Chocron S, et al. The Thoracic Surgery Scoring System (Thoracoscore): risk model for in-hospital death in 15,183 patients requiring thoracic surgery. J Thorac Cardiovasc Surg. 2007;133:325–32.
7. Hino H, Murakawa T, Ichinose J, Nagayama K, et all. Results of Lung Cancer Surgery for Octogenarians. Ann Thor rac Cardiovasc Surg 2015;21(3):209-16
8. Licker MJ, Widikker I, Robert J. Operative mortality and respiratory complications after lung resection for cancer: impact of chronic obstructive pulmonary disease and time trends. Ann Thorac Surg. 2006;81:1830–7.
9. Shao J, Li J, Zhang XL, Wang G. Prognostic Significance of the Preoperative Controlled Nutritional Status Score in Lung Cancer Patients Undergoing Surgical Resection. Nutr Cancer. 2021;73(11-12):2211-2218.
10. Wei S, Shao J, Wang J, Wang G. The preoperative hemoglobin, albumin, lymphocyte, and platelet score is a prognostic factor for non-small cell lung cancer patients undergoing adjuvant chemotherapy: a retrospective study. Ann Transl Med. 2022 Apr;10(8):457.

Anahtar kelimeler: 70 yaş üzeri, lobektomi, yaşlı hastada cerrahi, akciğer kanseri

Diğer

EP-058

DEPREMLERDE GÖZDEN KAÇAN BİR PROBLEM; HİPERVOLEMİ

Mehmet Akif Tezcan[1], İbrahim Ethem Özsoy[1], Bayram Metin[1], Mehmet Akif Ekici[1], Oğuzhan Turan[1], Emre Gedik[1], Osman Uğur[1]

[1]Sbü Kayseri Şehir Eğitim Ve Araştırma Hastanesi Suam, Göğüs Cerrahisi Kliniği

Giriş-Amaç: Deprem gibi büyük afetlerde yaralanmalar genellikle yüksek enerjili multitravmalar şeklinde gerçekleşir ve kurtarılan hastalarda görülen önemli problemlerden birisi Crush sendromudur.Crush sendromunun tedaviside en önemlisi masif sıvı tedavisidir. Fakat kontrolsüz aşırı sıvı replasmanı özellikle yaşlı hastalarda ve tedavisi geciken hastalarda hipervolemi ve buna bağlı komplikasyonlar gelişebilir.Biz burada depremlerde gözden kaçan hipervolemiye dikkat çekmek istedik.

06.02.2023-20.02.2023 tarihleri arasında Kayseri Şehir Hastanesine Kahramanmaraş deprem nedeniyle başvuran toplam 6500 hasta retrospektif olarak medikal hastane kayıtları üzerinden tarandı. Radyolojik olarak yüklenme bulgusu olan hastalar çalışmaya alındı.

Depremden etkilenen 6500 hastanın 150 si göğüs cerrahisi tarafından çeşitli nedenlerle (kot fraktürü,pnömotoraks, hemotoraks,kontüzyon, plevral efüzyon) takibe alınan hastalar çalışmaya alındı . Araştırmaya alınan hastaların %62.7'si kadın, yaş ortalaması 45.1 ±19.7 olup yaş aralığı 14-101 yaştır. Takip edilen hastaların %27.33'ünün diyaliz gereksinimi mevcuttu ve bu hastaların % 58'inde yüklenme bulgusu mevcuttu. Hipervolemi olan hastaların 5'inde (%20.8) sağ kot fraktürü,4'ünde (%16.7) sol kot fraktürü, 4'ünde (%16.7) bilateral kotfraktürü tesbit edilirken, 11 hastada (%45.8) kot fraktürü kot fraktürü tesbit edilmedi. Hipervolemi tesbit edilen hastaların 16'sına (%66.7) herhangi bir cerrahi müdahele uygulanmazken, 3 hastaya(%12.5) kateter torakostomisi uygulandı,5 hastaya (%20.8) tüp torakostomisi uygulandı. Tüp torakostomi uygulanan hastaların 2'sinde ek patoloji olarakpnömotoraks mevcut iken diğer 3 hastada kot fraktürü mevcut idi.

Afetler deprem, volkanik patlama, fırtına, tusunami gibi doğal olabildiği gibi terör saldırısi, savaş ve teknolojik kazalar gibi insan faktörlü olabilir. uygun olmayan yapı malzemeleri ve standartlara uymayan yapıların yapılmasına bağlı olarak depremlerde büyük yıkımlar oluşabilir. Deprem gibi doğal afetlerde kurtarılan hastalarda görülen önemli problemlerden birisi Crush sendromudur. Crush sendromunun altında yatan patojenik mekanizma rabdomyolizdir. Düz kaslarda travmatik veya nontravmatik hasara bağlı hücre içindeki komponentlerin sistemik dolaşıma katılması birçok klinik ve labaratuvar anomalileri tetikler. 1976 yılına kadar afetlerdeki ölüm nedenleri arasında sayılmamıştır. Yaralılar arasında Crush sendromu insidansı %2-5 olarak görülmüştür(3). Ezilmeye maruz kalan hastalarda crush sendromunu önlemek için erken dönemde masif sıvı tedavisinin başlanması kabul edilmiştir. Fakat kontrolsüz aşırı sıvı replasmanı özellikle yaşlı hastalarda ve tedavisi geciken hastalarda hipervolemi ve buna bağlı komplikasyonlar gelişebilir. Bu nedenle sıvı resüsitasyonu, demografik özellikler, afetin ölçeği, çevresel koşullar, enkaz altında geçirilen süre, çıkarma prosedürünün uzunluğu, hacim durumu ve idrar akışı gibi çeşitli tıbbi ve lojistik değişkenler göz önünde bulundurularak bireyselleştirilmelidir(4,5,6).

Kaynaklar

1.VanholderR.SeverMS,Erek E et all.Rhabdomyolisis. Journal of the American Society of Nephrology; JASN 2000 Aug;11(8):1553-61

2.Better OS.History of the crush syndrome; from the earth quakes of Messina,Sicily 1909 to Spitak, Amenia 1988. American Journal of nephrology 1997; 17(3-4): 392-4

3.Ron D, Taitelman U, Michaelson M et al. Prevention of acute renal failure in traumatic rhabdomyolysis. Arch Intern Med 1984; 144: 277–280

4. Gibney RT, Sever MS, Vanholder RC. Disaster nephrology: crush injury and beyond. Kidney Int 2014; 85: 1049–1057

5. Sever MS, Vanholder R. Recommendations for the management of crush victims in mass disasters. Nephrol Dial Transplant 2012; 27(Suppl 1): i1–67

6. Scharman EJ, Troutman WG. Prevention of kidney injury following rhabdomyolysis: a systematic review. Ann Pharmacother 2013; 47: 90–105

Anahtar kelimeler: deprem,crush sendromu,hipervolemi

Akciğer / Plevra – Onkolojik

EP-059

SPONTAN TESTİS TÜMÖRÜ GERİLEMESİ:BURNED SENDROM NADİR BİR OLGU

Onur Derdiyok[1], Mehmet Oğuzhan Özyurtkan[1], Uğur Temel[1], Bülent Arslan [1]

[1]Sbü Şişli Hamidiye Etfal Eğitim Ve Araştırma Hastanesi Göğüs Cerrahisi

Giriş-Amaç: Testis kanseri genç erkeklerde en sık görülen malignitedir. Testiste kitle, ağrı ve şişlikle, nadiren de kemikte, lenf düğümlerinde veya karında metastatik hastalık şeklinde kendini gösterir. Metastatik testis kanseri nedeniyle hemoptizi geçiren 45 yaşında erkek olguyu sunuyoruz

45 yaşında yaşında erkek hasta öksürük ve sağ bölgede sırt ağrısı şikâyetleri ile kliniğimize başvurdu. Özgeçmişinde hipertansiyon ve aktif sigara bulunmaktadır.Fizik muayenesinde belirgin bir özellikle bulunmamaktadır. Posterior anterior (PA) akciğer-Bilgisayarlı tomografide (BT) ve Pozitron emisyon tomografisinde (PET/CT) Sağ akciğer üst apikal segmentte paravertebral bölgede yerleşimli plevral tabanlı,düzgün sınırlı,yaklaşık,40x50 mm. boyutlu,ortası hipodens ametabolik görünümdeki lezyonun duvarlarında(en belirgini anterosuperior duvarında olmak üzere) minimal-orta derecede artmış FDG tutulumları izlenmiştir SUVmax:7.31 (Şekil 1).Akciğer fonksiyon testleri normalsınırlardaydı.(FEV1: 2,1lt %73). Hastaya vats ile kitle eksizyonu yapıldı. Patoloji az diferansiye karsinom ile uyumlu bulgular görüldü. Tüm vücut pozitron emisyon tomografisi (PET)/bilgisayarlı tomografide sağ üst lobda tümör olduğu ve başka belirgin metastaz olmadığı görüldü. Ultrason testislerinde kitle belirtisi olmayan kaba sağ testis kalsifikasyonları ortaya çıktı. "Tükenmiş testis tümörü" olarak bilinen, gerileyen primer testis tümöründen metastatik endobronşiyal embriyonal karsinom tanısı konuldu. Hastaya 4 kür BEP (bleomisin, etoposid ve sisplatin) protokolü uygulandı. Sorunsuz sağ orşiektomi uygulandı. 36 aylık takiplerinde herhangi bir patoloji ye rastlanınmadı.

Sonuç olarak erkekte hastalarda akciğer kitlesinin ayırıcı tanısı geniş kapsamlıdır ve ele gelen bir testis kitlesi olmamasına rağmen testis tümörü metastazı akılda tutulmalıdır.

Anahtar kelimeler: Spontan testis tümörü ,Burned sendrom

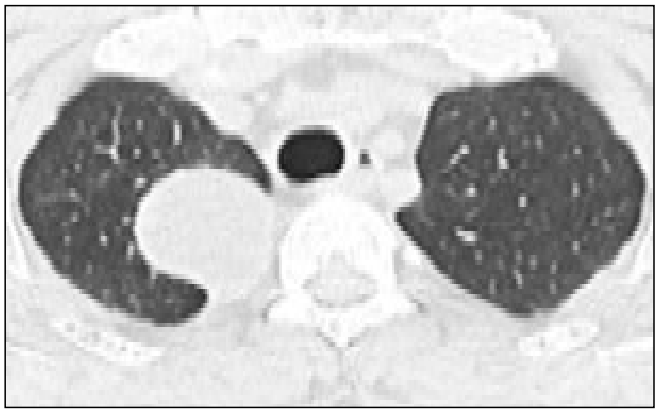

Akciğer / Plevra – Onkolojik

EP-060

AMPİYEM ŞİLOTORAKS ÇIKMAZI

Nagihan Yağın Türkmen[1], Argün Kış[1], Gökhan Öztürk[1], Eren Zenci[1], Güldane Sarıoğlan[1], Ümit Aydoğmuş[1]

[1]Pamukkale Üniversitesi Göğüs Cerrahisi Ana Bilim Dalı

Giriş-Amaç: Olgumuzda, akciğer kanserli bir hastada nadir görülen ampiyem ve şilotoraks birlikteliği gösterilmiştir.

KOAH nedeniyle takipli 46 yaş erkek hasta 1 yıl önce takipleri sırasında sağ alt lobda kitle şüphesiyle yapılan bronkoskopisinde sağ intermediate bronşun tümöral vejetasyon ile tama yakın tıkalı olarak izlendi. Tümöral lezyondan alınan biyopsi ile akciğer skuamöz hücreli karsinom tanısı konuldu. Onkolojik takip ve tedavisi sürmekte olan hastanın kemoterapi sonrası halsizlik şikayeti ile dışmerez acil servise başvurduğu, boşaltıcı torasentezle 2000 cc sıvı drenajı yapılarak taburcu edildiği öğrenildi. Ertesi gün hasta aynı şikayetle hastanemiz acil servise başvurdu.

PAAG de sağ orta alt zonda efüzyon görünümü sonrası çekilen Toraks BT'de 5*4 cm boyutlu olduğu düşünülen, mediastene ve sağ intermediate bronşa invaze kitlesi mevcuttu. Sağ hemitoraksta 9,5cm varan yer yer lokulasyon gösteren içersinde şüpheli hava dansitesi içeren plevral efüzyon izlendi ,şeklinde yorumlanması üzerine yapılan torasentezde pürülan mayi görüldü. Hastaya göğüs tüpü yerleştirildi ve 1600 ml ampiyem boşaltıldı. Sıvı laboratuvar testi sonucunda (Tablo 1) tanı ampiyem ve/veya şilotoraks olarak kabul edildi.

Tüp torokostomi uygulandıktan sonra akciğer grafisi kontrolünde plevral sıvının regrese olduğu, sağda ekspansiyon kusuru oluştuğu görüldü. 1 gün sonra 200 ml şilöz görünümde drenaj oldu. Hastanin oral stop takip edilmesi, santral kateter açılarak TPN baslanmasi, geniş spektrumlu antibiyoterapi açısından enfeksiyon hastalıkları görüşü alınması önerildi. Somatostatin tedavisine başlandı. 1 hafta sonra enteral beslenmeye geçildi , 8 gün sonra drenaj 100 cc seropürülana döndü, 11 gün sonra 200 cc seröze döndü. Ekspansiyon kusuru devam eden ancak drenajı ve hava atımı olmayan hastanın dreni 12.günde sonlandırıldı. Takiplerinde hemodiyaliz sonrası sepsis ve metabolik asidoza bağlı refrakter hipotansiyon ve kardiyak arrest sonucu hasta kaybedildi.

Şilotoraks göğüs boşluğunda silöz sıvı birikmesidir (1). Travmatik olmayan şilotoraksın en sık nedeni duktus torasikusun malign obstrüksiyonudur(2). Şilöz sıvının bakteriyostatik doğası nedeniyle ampiyem ve şilotoraksın bir arada bulunması ise nadirdir(3).Şili esas olarak; şilomikronlardan, uzun zincirli trigliseritlerin, kolesterol esterlerinin ve fosfolipidlerin bir toplamıdır. Ayrıca başta T lenfositler olmak üzere lenfositler açısından da zengindir. Şili, plazmaya benzer elektrolit konsantrasyonuna sahiptir, ancak yağda çözünen vitaminler ile immünoglobulinler açısından zengindir. Plevral sıvının uzun süreli drenajı, hastayı enfeksiyon riskine sokan önemli derecede yetersiz beslenme ve immünoglobulin kaybı riski taşır (1).

Olgumuzda hem şilotoraksın hem ampiyemin yönetimi yapılmış, hem şilöz hem pürülan mayi gelişi kesilip dreni sonlandırılmıştır. Ancak malign süreçlerle beraber bunca immünsupresyonun ardından gelişen septisemi ve şok tablosu nedeniyle hastanın kaybıyla sonuçlanmıştır.

Kaynaklar

1- Rudrappa M, Paul M. Chylothorax. [Updated 2022 Jan 24]. In: Statpearls [Internet]. Treasure Island (FL): Statpearls Publishing; 2022 Jan-. Available From: Https://Www.Ncbi.Nlm.Nih.Gov/Books/NBK459206/

2- Sukumaran K. Nair, Matus Petko, Martin P. Hayward, Aetiology And Management Of Chylothorax İn Adults, European Journal Of Cardiothoracic Surgery, Volume 32, Issue 2, August 2007, Pages 362–369, Https://Doi.Org/10.1016/J.Ejcts.2007.04.024

3- Chylous Empyema And Secondary Spontaneous Pneumothorax Complıcatıng Pulmonary Tuberculosıs. Respirology, 23: 61-62. Https://Doi.Org/10.1111/Resp.13419_148 (2018),

Anahtar kelimeler: Chylothorax, Empyema, Lung Neoplasms, Thoracic Duct, Pleural Effusion

Drenajın 8. ve 12. Günü Akciğer Grafileri

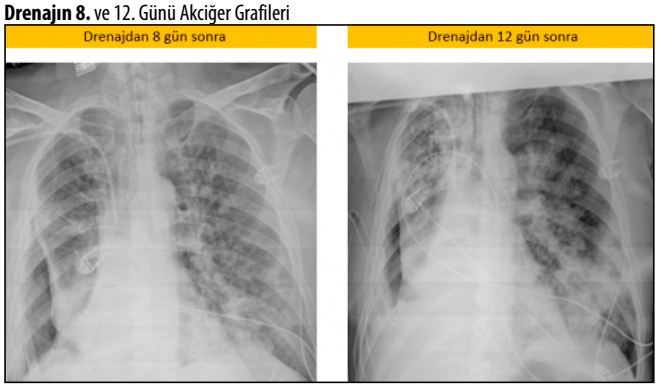

Drenaj Öncesi ve Sonrası Akciğer Grafileri

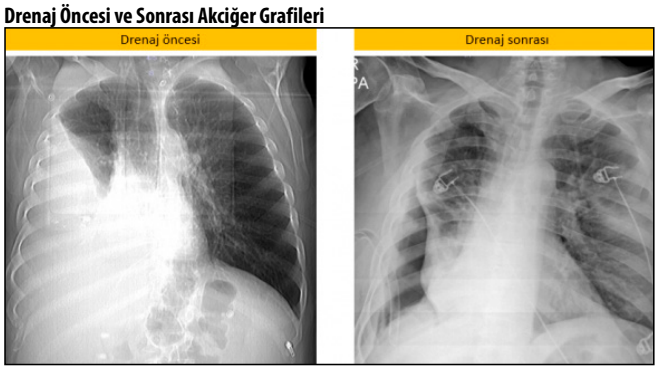

Tanı Anındaki Toraks-BT Kesitleri

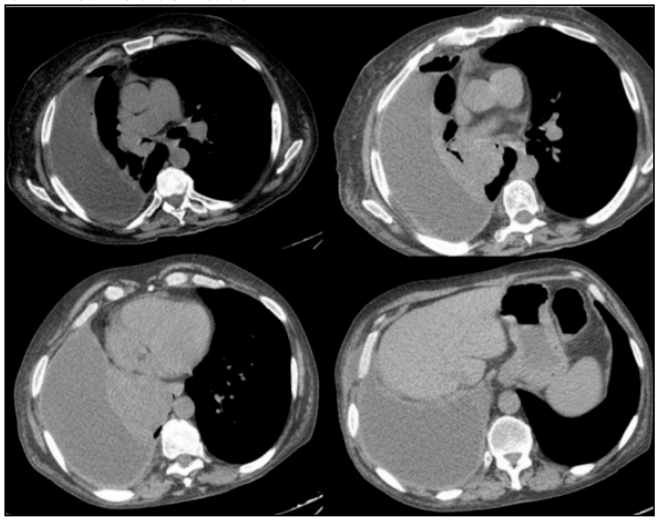

Tablo 1. Plevral Sıvının Laboratuvar Test Sonuçları

Trigliserit	183 mg/dL
Kolesterol	179 mg/dL
LDH	3793 U/L
Glikoz	2 mg/dL
Total Protein	14,6 g/L
Albümin	5.6 g/L
Mononükleer hücre yüzdesi	4.4%
Polimorfonükleer hücreler	95.6%
Sıvı pH	7.07

Göğüs Duvarı

EP-061

ERGEN ERKEK HASTADA MEDİASTİNAL KORYOKARSİNOM

Nagihan Yağın Türkmen[1], Argün Kış[1], Gökhan Öztürk[1], Eren Zenci[1], Güldane Sarıoğlan[1], Ümit Aydoğmuş[1]

[1]Pamukkale Üniversitesi Göğüs Cerrahisi Ana Bilim Dalı

Giriş-Amaç: Koryokarsinom, sıklıkla kadınlarda görülen bir tümördür. Olgumuz küçük yuvarlak mavi hücreli tümör tanısından koryokarsinom tanısına uzanan genç erkek hastanın tanı, tedavi sürecini aydınlatmaktadır.

On dört yaş erkek hasta sağ kolda ağrı, nefes alırken batma şikayetiyle ortopediye başvurdu. Anemi, halsizlik, iştahsızlık, 4 ayda 18kg kilo kaybı, gece terlemeleri nedeniyle hematolojiye yönlendirildi.

Lenfoma öntanısıyla çekilen tomografide (BT) servikal lenf nodları (25x 12mm), ön mediastende 86x50x70 mm lobüle konturlu heterojen kistik-nekrotik bileşenleri olan yumuşak doku görünümü (lenfamatöz, germ hücreli tm) izlendi. PET-BT de:'Servikal LAP (SUV max: 6,15), ön mediastende sağ akciğer ve sağ atrium anterioru arasında 8 x 4,5 cm boyutta konglomere kitle (SUV max: 11,23) saptandı. Mediastinal Tru-Cut biyopsi:'' Küçük yuvarlak mavi hücreli tümör, Nöroendokrin karsinom'' olarak raporlanmasıyla onkolojiye yönlendirildi.

Servikal lenf nodu: Germ hücreli tümör (Koryokarsinom) olarak sonuçlandı.Testis USG: sağ epididimde 3x 4 cm kistik görünüm (epididim kisti, spermatosel?).Periton sıvı ve kan B-hcg (beta-human koryo gonadotropik hormon) değerinin yüksek olmasıyla germ hücreli tümör kabul edildi. Sperm toplatıldıktan sonra BEP (Bleomisin; Etoposid; sisPlatin) protokolü başlandı. Evre IV koryokarsinom tanılı hastanın 6 kür kemoterapi sonrası B-hcg de progresif düzelme ve anterior mediastendeki kitlede regresyon görülmesi üzerine operabilite açısından danışıldı. Sternotomi ile Mediastinal Kitle Eksiyonu Servikal ve Mediastinal Lenf Nodu Diseksiyonu yapıldı. Patolojisinde lenfoid hücre topluluğu düşünülen, yuvarlak mavi hücreler izlendi. Servikal ve mediastinal lenf nodları reaktif olarak raporlandı. Postoperatif 8.ayda çekilen Toraks BT'de ön mediastendeki kitle izlenmedi, rekürren kitle saptanmadı. Hastanın tedavisiz izlemi devam etmektedir.

Koryokarsinom, sıklıkla kadınlarda görülen, gebelikle ilişkili, malign bir neoplazmdır. Erkeklerde koryokarsinom, tüm germ hücreli tümörlerin %5'inden azını temsil eden (1), prognozu gestasyonel koryokarsinomdan daha kötü seyreden (2), non-seminomatöz germ hücreli tümördür. Koryokarsinoma daha sık gonadlarda karşılaşılırken, epifiz bezi, retroperiton, mediasten ve sakral bölgede de bulunabilirler. Primer mediastende ortaya çıkangerm hücreli tümörler nadirdir (3). Ekstragonadal germ hücreli tümörlerin erişkinlerde mediastinal tümörlerin yaklaşık %1-15'inden ve çocuklarda yaklaşık %25'inden sorumlu olabileceği tahmin edilmektedir (4). Mediastinal germ hücreli tümörler ise genellikle anterior mediastende meydana gelir ve tüm mediastinal kist ve tümörlerin yaklaşık %15'ini oluşturur(5).

Olgumuz ergen erkek hastada anterior mediastenden köken alan ve nadir görülen koryokarsinoma, ortopediden başlayıp göğüs cerrahisine uzanan bir süreçte multidsipliner yaklaşımla tedavisi yapılan örnek bir olgudur.

Kaynaklar

1- Qiu J, Jia S, Li G. Incidence and prognosis factors of extragonadal choriocarcinoma in males: a population-based study. Cancer Manag Res. 2018;10:4565-4573. Published 2018 Oct 15. doi:10.2147/CMAR.S175948

2- Jiang F, Xiang Y, Feng FZ, Ren T, Cui ZM, Wan XR. Clinical analysis of 13 males with primary choriocarcinoma and review of the literature. Onco Targets Ther. 2014;7:1135-1141. Published 2014 Jun 20. doi:10.2147/OTT.S62561

3- Moran CA. Germ cell tumors of the mediastinum. Pathol Res Pract. 1999;195(8):583-587. doi:10.1016/S0344-0338(99)80009-0

4- Moran CA, Suster S. Primary germ cell tumors of the mediastinum: I. Analysis of 322 cases with special emphasis on teratomatous lesions and a proposal for histopathologic classification and clinical staging.n Cancer. 1997; 80(4):681-690.

5- Weidner N. Germ-cell tumors of the mediastinum. Semin Diagn Pathol. 1999;16(1):42-50.

Anahtar kelimeler: Thoracic Surgery, Choriocarcinoma, Mediastinum, Mediastinal Neoplasms, Thoracic Wall

Operasyona Ait Görüntüler ve Radyolojik Görüntüler

Akciğer / Plevra – Onkolojik

EP-062

ANATOMİK AKCİĞER REZEKSİYONLARINDA VATS VE TORASKOTOMİ UYGULAMALARININ KARŞILAŞTIRILMASI

Selime Kahraman[1], Talha Doğruyol[1], Berk Çimenoğlu[1], Mesut Buz[1], Attila Özdemir[1], Recep Demirhan[1]

[1]Kartal Dr Lütfi Kırdar Şehir Hastanesi, Göğüs Cerrahisi Kliniği, İstanbul

Giriş-Amaç: Akciğer kanseri dünyada en sık görülen kanser türüdür. Primer tedavisi ilk iki evrede cerrahi tedavidir. Cerrahi tedavide kapalı ve açık yöntem kullanılmaktadır. Kapalı yönteme son yirmi yılda hızla artan bir eğilim vardır. Çalışmamızda açık ve kapalı yöntemle opere edilen akciğer kanseri hastalarının verileri incelendi. Çok yönlü parametereler kullanılarak yapılan değerlendirmede objektif kriterlere dayanarak iki yöntem kıyaslandı. Çalışmamız her iki yöntemin sonuçlarını değerlendirmek amacıyla yapıldı.

Ocak 2016- haziran 2021 tarihleri arasında hastanemzide çeşitli evrelerden akciğer kanseri tanısı ile opere edilen 232 hasta çalışmaya dahil edildi, hastaların verileri retrospektif olarak tarandı. İki grup arasında dengeyi sağlayabilmek için benign nedenle opere edilen, pnömonektomi yapılan , neoadjuvan alan, göğüs duvarı rezeksiyonu yapılan ve VATS 'dan açığa dönülen vakalar çalışma dışı bırakıldı. Hastaların yatış süreleri, drenaj miktarları, diseke edilen lenf nodu sayıları, evreleri, komplikasyonları ve erken dönem mortaliteleri değerlendirildi.

Çalışmamızda VATS lobektomi yapılan 81 , torakotomi yapılan 151 hasta vardı. Ortalama yaş torakotomi grubunda 63.5, VATS grubunda 61.8 idi. Torakotomi grubunda 31 kadın, 120 erkek; VATS grubunda 28 kadın, 53 erkek hasta vardı. Yatış süreleri VATS grubunda daha kıyasdı fakat istatistiksel olarak anlamlı değildi. Drenaj miktarı ve lenf nodu diseksiyonu sayısı anlamlı olarak torakotomi grubunda daha fazlaydı. VATS grubunda evre anlamlı olarak daha erken dönemde tespit edildi. Komplikasyon oranı VATS grubunda daha az olmakla beraber istatistiksel olarak iki grup arasında fark yoktu. Erken dönem mortalite oranları benzerdi.

Akciğer kanserinin ilk iki evrede tedavisi cerrahi tedavidir. Akciğer rezeksiyonlarında VATS sahip olduğu avantajlar nedeniyle giderek artan yaygınlığa kavuşmuştur. Çalımamızda akciğer kanseri nedeniyle lobektomi yapılan hastalarda VATS ve torakotomi yöntemlerini çok yönlü parametreler kullanarak kıyasladık.

Yapmış olduğumuz çalışmada yatış süresi VATS grubunda daha kısa olmakla birlikte iki grup arasında anlamlı fark görülmedi. Drenaj miktarı torakotomi grubunda daha fazlaydı ve bu fark anlamlı bulundu. Lenf nodu diseksiyonu sayısı torakotomi grubunda daha fazlaydı ve bu fark anlamlı bulundu. Lenf nodu diseksiyonu sayısı ve drenaj miktarı arasında doğru orantı olduğunu düşünüyoruz, verilerden elde ettiğimi sonuç bu görüşümüzü doğrulamaktadır.

Torakotomi grubunda ileri evrede olan daha fazla sayıda hasta vardı ve VATS grubuna göre evre anlamlı olarak daha büyüktü. Majör- minör komplikasyon oranı ve toplam komplikasyonlar VATS grubunda daha azdı ve toplam komplikasyon oranı anlamlı olarak VATS grubunda daha düşüktü. Erken dönem mortalite oranlarında iki grup arasında anlamlı fark görülmemiştir.

Çalışmamızda iki grup arasında ağrı, yaşam kalitesi, maliyet, uzun dönem sonuçlar ve VATS'ın senelere göre dağılımına yer verilmemiştir.

Çalışmamızdan elde ettğimiz sonuçlar ile yatış süresinin daha kısa olması, drenaj miktarının daha az olması ve komplikasyonların daha az olması nedeniyle özellikle erken evre tümörlerde VATS'ın daha çok tercih edilmesi gerektiğini düşünüyoruz. Çalışmamızın kısıtlılıkları olmakla beraber VATS 'da öğrenme eğrimiz arttıkça daha iyi sonuçlar elde edeceğimize inanıyoruz.

Anahtar kelimeler: anatomik rezeksiyon, akciğer kanseri, vats lobektomi, torakotomi

VTAS ve torakotomide diske edilen lenf nosu sayısı

		Torakotomi Ort.±ss/n-%		VATS Ort.±ss/n-%		p
Taraf	Sağ	95	62.9%	47	58.0%	0.466 $^{X^2}$
	Sol	56	37.1%	34	42.0%	
Toplam Lenf Nodu Sayısı		5.75 ± 1.48		4.75 ± 1.34		***0.000*** ^{m}
Lenf Nodu						
2.4		82	54.3%	29	35.8%	***0.007*** $^{X^2}$
5.6		50	33.1%	18	22.2%	0.082 $^{X^2}$
7		143	94.7%	71	87.7%	0.056 $^{X^2}$
8.9		103	68.2%	37	45.7%	***0.001*** $^{X^2}$
10.11		137	90.7%	73	90.1%	0.881 $^{X^2}$

^{m} Mann-whitney u test / $^{X^2}$ Ki-kare test

TAS ve torakotomide hastalık evresi

		Torakotomi n	%	VATS n	%	p
Evre	1A1	11	7.5%	11	13.6%	***0.000*** $^{X^2}$
	1A2	40	27.2%	21	25.9%	
	1A3	15	10.2%	26	32.1%	
	1B	21	14.3%	11	13.6%	
	2A	19	12.9%	1	1.2%	
	2B	21	14.3%	7	8.6%	
	3A	19	12.9%	4	4.9%	
	3B	5	3.4%	0	0.0%	

$^{X^2}$ Ki-kare test

VATS ve torakotomide komplikasyon yüzdeleri

		Torakotomi		VATS	
		n	%	n	%
Komplikasyon yok	(-)	10 0	66.2%	60	74.0%
Komplikayon var	(+)	51	33.8%	21	26.0%
			P < 0.05		

Akciğer / Plevra – Nononkolojik

EP-063

KATAMENYAL PNÖMOTORAKS OLGU SUNUMU

Kübra Hasanoğlu[1], Muhammed Yavuz Haktanır[1], Osman Yakşi[1], Hacıali Kılıçgün[1]

[1]Bolu Abant İzzet Baysal Üniversitesi Göğüs Cerrahisi Ana Bilim Dalı

Giriş-Amaç: Pnömotoraks viseral ve parietal plevra yaprakları arasındaki plevral boşlukta serbest hava bulunması olarak tanımlanır. Spontan, travmatik ve iyatrojenik olmak üzere üç kategoriye ayrılabilir. Spontan pnömotorakslar da kendi içinde primer ve sekonder olarak ikiye ayrılır: Primer spontan pnömotoraksta akciğer yapısında herhangi bir patoloji bulunmazken sekonder spontan pnömotorakslarda sebep anormal akciğer yapısıdır. Katamenyal pnömotoraks, sekonder spontan pnömotoraksta dikkat edilmesi gereken sebeplerden biridir. Tekrarlayan pnömotoraks ataklarının menstrüel siklustan 48-72 saat önce veya sonra olması, atakların başka bir sebeple açıklanamaması ve plevral yüzeyde endometriozis alanlarının bulunmasıyla tanı konabilir. 49 yaşında kadın hasta tarafımıza göğüs ağrısı ve nefes darlığı şikayetiyle başvurdu. Çekilen akciğer grafisinde sağ tarafta pnömotoraks izlendi. Hastaya tüp torakostomi uygulandı. Ekspansiyon sağlandıktan sonra hasta taburcu edildi. 10 gün sonra hasta aynı şikayetlerle kliniğimize başvurdu. Çekilen akciğer grafisinde yine sağ tarafta pnömotoraks izlendi. Hastaya VATS planlandı. Operasyon sırasında diyafram üzerinde çok sayıda por izlendi, primer olarak onarıldı; akciğerdeki şüpheli alanlara wedge rezeksiyon uygulandı. 4 ay sonra benzer şikayetlerle polikliniğe başvuran hastanın çekilen akciğer grafisinde sağda pnömotoraks izlendi, hasta tüple takip edildi.

Katamenyal pnömotoraks; genç kadınlarda menstruasyondan 48-72 saat önce veya sonra ortaya çıkan tipik göğüs ağrısı ve dispne ile karakterizedir, parankimal akciğer hasarı bulunmaz. Bu olgularda torasik endometriozis her zaman akılda bulundurulmalıdır. Pnömotoraks genellikle sağ taraftadır ve çoğu olguda pelvik endometriozis bulguları da vardır. Plevranın diyafragmatik yüzeyinin torakoskopide kontrol edilmesi çoğunlukla defektleri ve küçük endometrium kümelerini ortaya çıkarır.

Rekürren, spontan pnömotoraks ile gelen genç kadınlarda durumun menstrüel siklusla ilişkisi sorgulanmalı. Göğüs cerrahisi açısından tedavisi diğer pnömotoraks sebepleriyle benzer olsa da endometriozis açısından kadın hastalıkları ve doğum uzmanı görüşü alınmalıdır.

Anahtar kelimeler: Katamenyal pnömotoraks, menstrüel siklus

Diyaframdaki porlar

Onarıldıktan Sonra

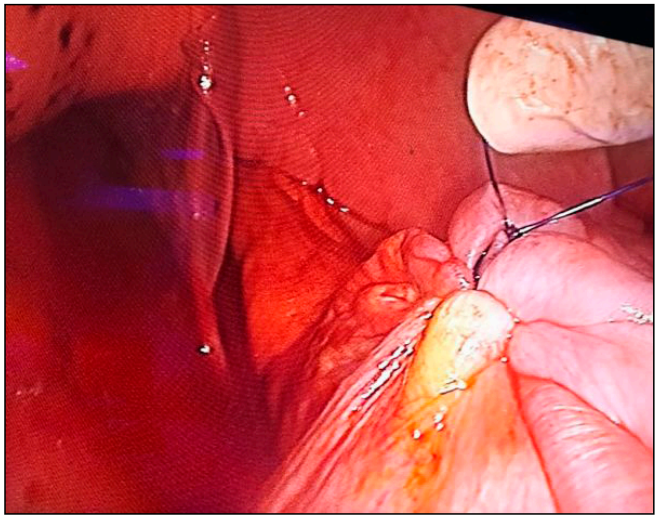

Göğüs Duvarı

EP-064

1. KOSTANIN PSÖDOARTROZU

Hilmi Keskin[1], Mustafa Başaran[1]

[1]Gümüşhane Devlet Hastanesi

Giriş-Amaç: Konjenital 1.kostanın psödoartrozu oldukça nadir görülen bir anomalidir. Bu anomaliler langerhans hücreli histiyositozis, fibröz displazi gibi patolojilerle de birliktelik gösterebilmektedir.Genellikle ağrısız olması sebebi ile insidental olarak çekilen akciğer grafilerinde saptanırlar. Kosta fraktürlerinden travma olmaksızın görülmesi ve ağrısız olmaları sebebi ile ayrılırlar. Akciğer grafisinde kosta korteksinden radyolusen bir hat geçmesi ile tanınır. Eşlik eden patoloji mevcudiyetini saptamak amacıyla çekilen tomografi kesitlerinde daha net olarak izlenmektedir. Hastanın çekilen tomografisi ve 3 boyutlu görüntüleri sunulmuştur.

60 yaş erkek hasta acil serviste nonspesifik göğüs ağrısı olması sebebi ile çekilen toraks bt de fraktür şüphesi ile göğüs cerrahisi polikliniğine yönlendiriliyor. Hastanın yapılan muayenesinde göğüs duvarında herhangi bir hassasiyet yok, özgeçmişinde travma hikayesi yok. Hastanın eski görüntülemelerine bakıldığında sis-

temde kayıtlı bir grafiye rastlanılmadı. Hastanın çekilen tomografisinin Radyoloji kliniğince 3 boyutlu rekonstruksiyonu istendi. Rekontruksiyonda daha net olarak hastada psödoartroz olduğu görüldü.

Konjenital göğüs duvarı ve kaburga anomalileri çok sık olarak izlenmemekle beraber son dönemde tomografiye ulaşım kolaylığı, travmalarda ve covid sebebi ile çekilen toraks tomografilerinde ciddi artış olmuştur. Konjenital anolmaliler gibi bir çok nadir patolojiyi insidental olarak yakalama şansımızın arttığı dönemde hacimsel görüntülemeler hem değerlendirmenin hızlı olmasını hem de diğer anatomik yapılarla ilişkisini değerlendirmede yarar sağlamaktadır. Travma sonrası psödoartrozla iyileşebilecek bir fraktür hattı ile görüntüleme olarak benzer bir görüntü oluşmaktadır. 1. kaburga izole kırıkları bazı spor dallarında görülebilmekle beraber çoğunlukla yüksek enerjili bir travmaya sekonder izlenmektedir. Hastada anamnezde bir travma olmaması ve üst göğüs bölgesinde şiddetli bir ağrı hatırlamadığını ifade etmesi üzerine hastada konjenital psödoartroz düşünülmüştür.

Son dönemde artan toraks görüntülemesi sıklığını düşündüğümüzde hastaların aktif patolojileri dışında tüm kesitleri değerlendirmenin ve 3 boyutlu hacimsel görüntülemenin hastalara ek radyasyon vermeden daha net ve hızlı değerlendirme olanağı sunacağını düşünmekteyiz.

Kaynaklar

Satija, L., Debnath, J., George, R. A., Ghai, S. K., & Gill, B. S. (2011). Bilateral first rib fractures with pseudoarthrosis in a weight lifter. Medical Journal, Armed Forces India, 67(2), 184.

TERZİ, R., & ÖZER, T. (2016). Pseudoarthrosis of Cervical Rib and 1st Rib Exocytosis in a Patient Presenting with a Supraclavicular Mass: Case Report. Journal of Physical Medicine & Rehabilitation Sciences/ Fiziksel Tup ve Rehabilitasyon Bilimleri Dergisi, 19(3)

Anahtar kelimeler: Konjenital anomaliler, Kosta psödoartrozu

3 boyutlu görüntü

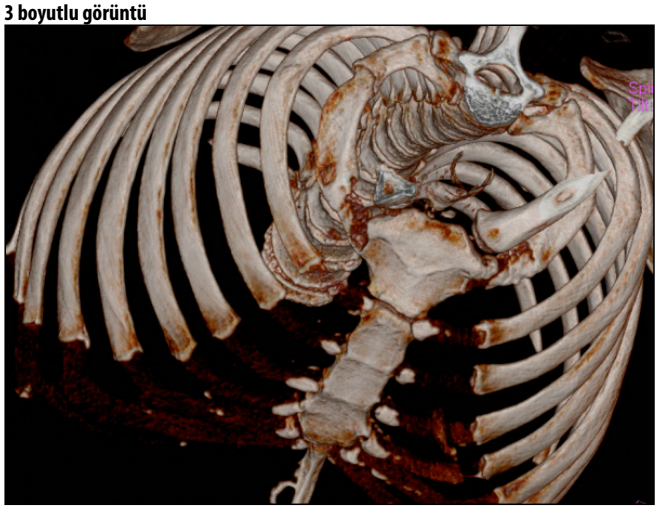

sağ 1. kot

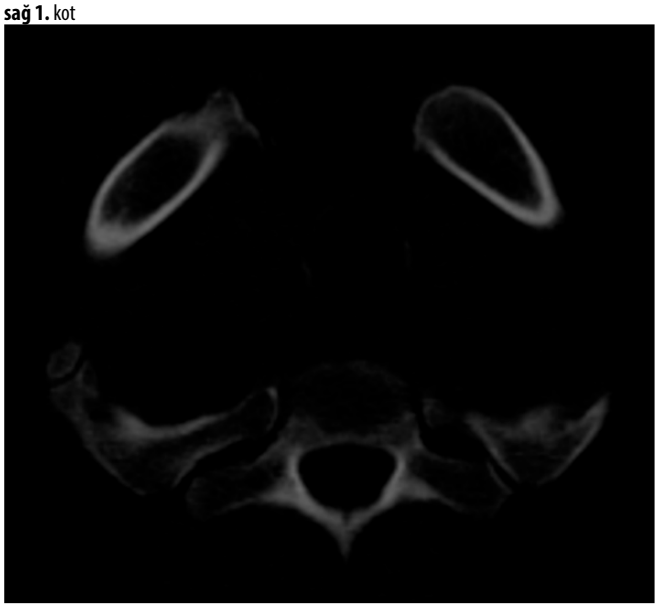

sağ 1. kot

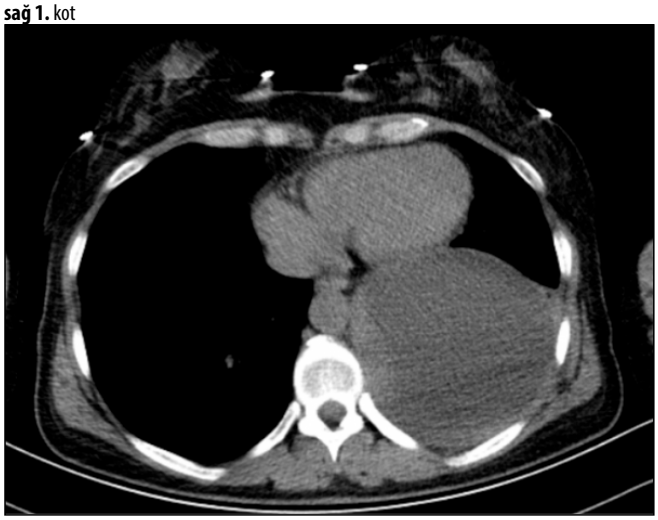

Mediyasten

EP-065

SCHWANNOMA KİSTİK OLABİLİR! LİTERATÜRDE NADİR GÖRÜLEN BİR OLGU

Mehmet Akif Ekici[1], Oğuzhan Turan[1], Mehmet Akif Tezcan[1], İbrahim Ethem Özsoy[1], Bayram Metin[1]

[1]Kayseri Şehir Eğitim Ve Araştırma Hastanesi

Giriş-Amaç: Mediyasten yerleşimli nörojenik tümörler embriyonik nöral krest hücrelerinden kaynaklanırlar. Bu tümörler %71-95 posterior mediyastende yerleşir (1). Sempatik zincir, spinal sinir veya interkostal sinirlerle bağlantılıdırlar, ancak intraparankimal, endotrakeal ve göğüs duvarı dahil olmak üzere sinir dokusunun bulunduğu her yerde görülebilirler (2). Yetişkinlerde tüm mediyastinel tümörlerin %21 i nörojenik tümörlerdir (3).

Schwannomalar; schwan hücrelerinden köken alır ve benign, kapsüllü, yavaş büyüyen tümörlerdir (4).

Schwannomalar genellikle asemptomatik seyreder. Semptom verdiklerinde yerleşim yerine göre bası bulguları ile kendilerini

gösterirler. En çok göğüs ve sırt ağrısı, nefes darlığı, öksürük gibi semptomlar gözlenir (5).

Schwannomalarda en iyi tedavi komplet rezeksiyondur. Çoğu olguda torakoskopik yöntemlerle rezeksiyon mümkün olmaktadır (6).

Kliniğimizde opere edilen schwannoma olgusunu, büyüklüğü ve kistik schwannomanın nadir görülen bir olması nedeniyle sunduk.

37 yaş, bayan hasta, nefes darlığı şikayeti ile Göğüs cerrahi polikliniğine başvurdu. Yapılan toraks bt incelemesinde; solda plevra yaprakları arasında 10 cm ye ulaşan sıvı koleksiyonu içeren kistik düzgün sınırlı lezyon izlendi. (Resim 1 ve 2).

Hastaya eksploratif torakotomi yapıldı. Lezyonun ekstraplevral olduğu, diyafragmaya ve sol alt loba bası yaptığı ve muhtemel nörojenik kaynaklı bir tümör olabileceği düşünüldü. Total olarak kapsülüyle eksize edildi (Resim 4). Postoperatif patoloji sonucu Schwannoma olarak bildirildi. Postoperatif 4. Gün taburcu edilen hasta 3. Ayında takibine devam edilmektedir (Resim 3).

Mediyasten yerleşimli nörojenik tümörler embriyonik nöral krest hücrelerinden kaynaklanırlar. Bu tümörler %71-95 posterior mediyastende yerleşir (1). Yetişkinlerde tüm mediyastinel tümörlerin %21 i nörojenik tümörlerdir (3). Olgumuzda da posterior mediyasten yerleşimli nörojenik bir tümör bulunmaktaydı.

Schwannomalar genellikle asemptomatik seyreder. Semptom verdiklerinde yerleşim yerine göre bası bulguları ile kendilerini gösterirler. En çok göğüs ve sırt ağrısı, nefes darlığı, öksürük gibi semptomlar gözlenir (5). Hastamızda nefes darlığı şikayeti mevcut idi.

Kistik schwannomalar literatürde nadir görülen nörojenik tümörlerdir (7). Kontrastlı manyetik rezonans görüntüleme (MRI), bu tümörleri değerlendirmek için ideal görüntüleme yöntemidir (8). Bu hastalarda şüphe halinde MRI önerilir.

Bu hastalarda komplet rezeksiyon en iyi tedavi yöntemidir. Çok nadiren rezeksiyon sonrası nüks bildirilmiştir (9). Olgumuzda da total eksizyon ile başarılı tedavi uygulanmıştır.

Sonuç olarak kistik schwannomalar nadir görülen olgulardır ve preoperatif akla gelmesi zordur. Cerrahi olarak tam eksizyon önerilen en iyi tedavi yöntemidir.

Kaynaklar

1. Boland JM, Colby TV, Folpe AL. Intrathoracic peripheral nerve sheath tumors—a clinicopathological study of 75 cases. Human Pathology. 2015;46(3):419-25.
2. Kocatürk C. Mediastinal nörojenik tümörler. Toraks Cerrahisi Bulteni. 2011;2(2):106-16.
3. Azarow KS, Pearl RH, Zurcher R, Edwards FH, Cohen AJ. Primary mediastinal masses: a comparison of adult and pediatric populations. The Journal of thoracic and cardiovascular surgery. 1993;106(1):67-72.
4. Reynolds M, Shields TW. Benign and Malignant Neurogenic tumors of the mediastinum in children and adults. General Thoracic Surgery: Seventh Edition: Wolters Kluwer Health Adis (ESP); 2011. p. 6422-87.
5. Chu EC-P, Trager RJ. Thoracic schwannoma as an unusual cause of sciatic pain in the chiropractic office: a case report. The American journal of case reports. 2022;23:e938448-1.
6. Ishikawa E, Matsumura A, Ishikawa S, Nakamura K, Nose T. Combined minimally invasive approach using microsurgery and thoracoscopic surgery for resecting a dumbbell-type thoracic schwannoma. min-Minimally Invasive Neurosurgery. 2002;45(04):251-3.
7. Samman A, Bardeesi A, Alzahrani M. Thoracic cystic schwannoma: case report and review of literature. Spinal Cord Series and Cases. 2021;7(1):7.
8. Parmar H, Patkar D, Gadani S, Shah J. Cystic lumbar nerve sheath tumours: MRI features in five patients. Australasian radiology. 2001;45(2):123-7.

Anahtar kelimeler: Nörojenik tümör, Schwannoma, Kistik schwannoma

Preoperatif Bt görüntüsü

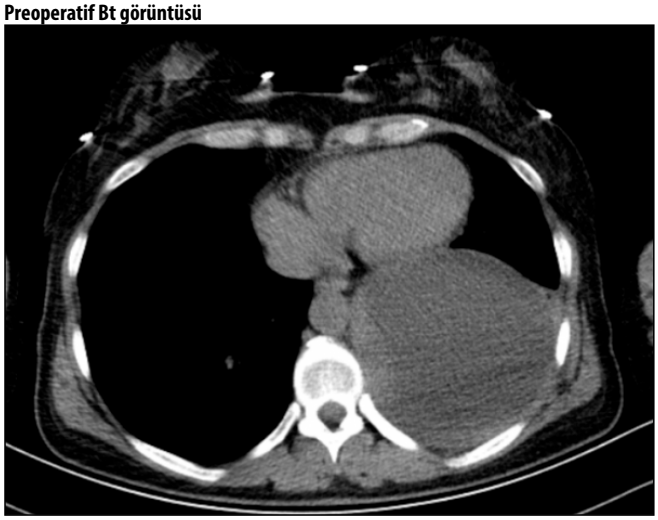

Preoperatif PAAG

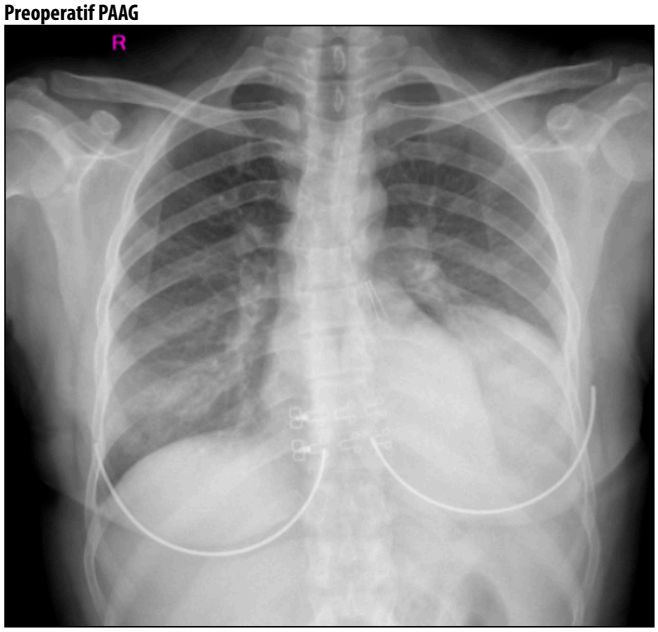

Postoperatif PAAG

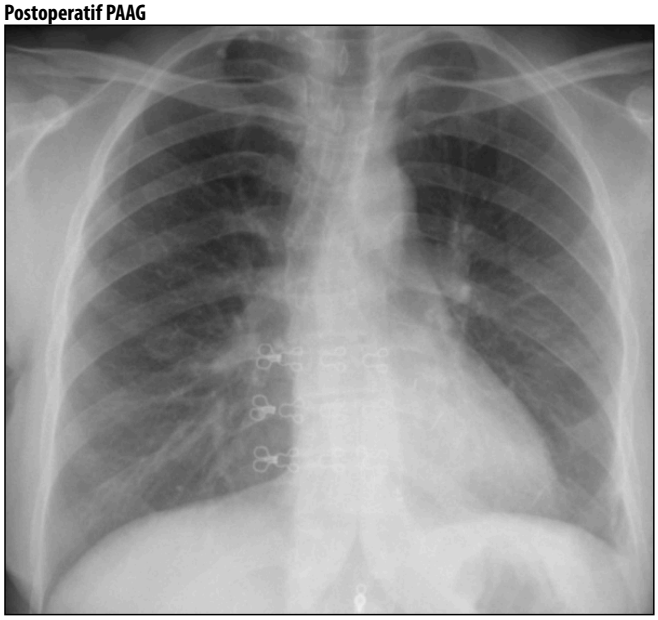

İntraoperatif Çıkarılan spesmen Görüntüsü

Özofagus

EP-066

CERRAHİ SONRASI NÜKS KISA ÖZOFAGUS VE HİATAL HERNİDE REOPERASYON

Sedat Gürkök[1], **Ramazan Yıldız**[1]

[1]*Ankara Memorıal Hastanesi*

Giriş-Amaç: Hiatal herni midenin göğüs kafesine doğru yer değiştirmesi olarak tanımlanabilir. Karın içindeki diğer organ ve yapılarda bu duruma eşlik ederek göğüs kafesine doğru hareket edebilirler. Kayan hiatal herni en sık görülen tiptir. Gastroözofageal bariyer işlevsiz hale gelir ve sıklıkla reflü şikayetleri gündeme gelir [1].

Kısa yemek borusu hiatal hernilerle ilişkili olabilir. Hiatal herni tedavisinde antireflü prosedürleri uygulanmalıdır. Kısa yemek borusu birlikteliği araştırılmalıdır. Cerrahi yöntem olarak açık ya da kapalı yöntemler tercih edilebilir [2,3].

Bu yazıda özefagus kısalığı ve tip I hiatal hernisi olan daha önce iki kez opere edilmiş bir olgu sunuldu.

Materyal ve Metod: 55 yaşında erkek hasta, kusma, karın ağrısı ve öksürük yakınmaları ile başvurdu. Hastaya 2 yıl önce hiatal herni ameliyatı ve 9 ay önce de yeniden hiatal herni ve Nissen fundoplikasyonu ameliyatı uygulanmış. Hastaya toraks tomografisi ve endoskopik muayene uygulandı (Resim 1) ve yemek borusu kısalığı olabileceği ve nüksünün bu nedenle olabileceği ön tanısı konuldu.

Hastaya reoperasyon planlandı. Torakofrenolaparatomi insizyonu uygulandı. Midenin sol ventrikül perikardına yapışık olduğu görüldü (Resim 2). Endoskop ile kısa yemek borusu olduğu kesin olarak belirlendi. Daha önce uygulanan Nissen fundoplikasyonuna bağlı adezyonlar giderildi ve plikasyon bozuldu. Fosher sonda rehberliğinde endostapler ile Collis gastroplasti uygulandı (Resim 3). Tekrar Nissen fundoplikasyonu, hiatus ve diyafram onarımı yapıldı.

Hasta postoperatif 5. gün taburcu edildi. 45 gün boyunca sulu yemek yemesi söylendi, ardından yemeği iyice çiğneyip yutması söylendi. Mide koruyucu ilaç verildi.

Postoperatif 3. ve 6. aylarda kontrol amaçlı özefagus pasaj grafileri çekildi (Resim 4).

Tartışma: Hiatal herniler, özofagus hiatusunun genişlemesi veya frenoözofageal ligamanın zayıflığı sonucu midenin bazen diğer abdominal organlarla birlikte toraksa doğru yer değiştirmesidir. En yaygın tip sliding tiptir. Bu tip fıtıklara kısa yemek borusu da eşlik edebilir. [1,2,3,4].

Kısa bir yemek borusunun varlığı ameliyat öncesi muayenelerle net olarak gösterilemeyebilir [5].

Kısa yemek borusu varlığında hiatal herni onarımı ve fundoplikasyon uygulamaları yetersiz kalmakta ve nükslere neden olmaktadır. Bu nedenle tip I hiatal hernilerde özefagus kısalığının varlığı iyice araştırılmalı ve saptanırsa yemek borusunu uzatmak için Collis gastroplastisi uygulanmalıdır [6].

Olgumuza, Özefagusun kısa olması nedeniyle Collis gastroplasti, Nissen fundoplikasyonu ve hiatus onarımı yapıldı. Hastanın özefagus pasaj grafileri postoperatif 3. ve 6. aylarda çekildi.

Sonuç olarak; Tip I hiatal herni olgularında yemek borusunun kısa olup olmadığı araştırılmalıdır. Yemek borusu kısalığının olduğu durumlarda kısa yemek borusunu düzeltmeden yapılan tüm girişimler başarısızlıkla sonuçlanacaktır. Günümüzde kapalı yöntemlerle başarılı girişimler yapılabilmektedir.

55 yaşında erkek hasta, kusma, karın ağrısı ve öksürük yakınmaları ile başvurdu. Hastaya 2 yıl önce hiatal herni ameliyatı ve 9 ay önce de yeniden hiatal herni ve Nissen fundoplikasyonu ameliyatı uygulanmış. Şikayetleri geçmeyen hasta merkezimize başvurdu. Hastaya toraks tomografisi ve endoskopik muayene uygulandı (Resim 1). Z bandının intratorasik yerleşimli olmasından dolayı yemek borusu kısalığı olabileceği ön tanısı konuldu.

3. Kez reoperasyon planlandı. Daha önce aynı hastalıktan iki kez ameliyat olması nedeniyle olası yapışıklıklar ve buna bağlı komplikasyonlar düşünülerek açık ameliyat planlandı ve torakofrenolaparatomi insizyonu uygulandı. Midenin kardiyak kısmının sol ventrikül perikardına yapışık olduğu görüldü (Resim 2). Endoskop ile özofagogastrik bileşkenin toraksta olduğu saptandı ve kısa yemek borusu olduğu kesin olarak belirlendi. Ağızdan Fosher sondası mideye ilerletildi. Sonda rehberliğinde endostapler ile Collis gastroplasti uygulandı (Resim 3). Bu işlemle kısa olan yemek borusu uzatıldı. Böylece mideyi karına doğru konumlandırabildik. Tekrar Nissen fundoplikasyonu uyguladık. Hiatus ve diyafram onarımı yapıldı.

Hasta postoperatif 5. gün taburcu edildi. 45 gün boyunca sulu yemek yemesi söylendi, ardından yemeği iyice çiğneyip yutması söylendi. Mide koruyucu ilaç verildi.

Postoperatif 3. ve 6. aylarda kontrol amaçlı özefagus pasaj grafileri çekildi (Resim 4). Kontrollerde herhangi bir sorun gözlenmedi. Hasta halen herhangi bir şikayeti olmadan hayatına devam etmektedir.

Tartışma: Hiatal herniler, özofagus hiatusunun genişlemesi veya frenoözofageal ligamanın zayıflığı sonucu midenin bazen diğer abdominal organlarla birlikte toraksa doğru yer değiştirmesidir. En yaygın tip sliding tiptir [1-3]. Bu tip fıtıklara kısa yemek borusu da eşlik [2-4].

Kısa bir yemek borusunun varlığı ameliyat öncesi muayenelerle net olarak gösterilemeyebilir. Bazı durumlarda, kısa bir özofagusun varlığı intraoperatif tespit edilir [5]. Hastamıza ameliyat öncesi Endoskopi ve CT tetkikleri uyguladık ve kısa yemek borusu ön tanısına karar verdik. İntraoperatif muayene ve endoskopi yardımıyla kesin tanıyı koyduk.

Tip I hiatal herni için tedavi seçenekleri arasında proton pompası inhibitörleri ve antireflü cerrahi prosedürleri yer alır. Ancak kısa özofagus ve hiatal herni varlığında cerrahi müdahale gerekir [6].

Kısa yemek borusu varlığında hiatal herni onarımı ve fundoplikasyon uygulamaları yetersiz kalmakta ve nükslere neden olmaktadır. Bu nedenle tip I hiatal hernilerde özefagus kısalığının varlığı iyice araştırılmalı ve saptanırsa yemek borusunu uzatmak için Collis gastroplastisi uygulanmalıdır [6].

Sonuç olarak; Tip I hiatal herni olgularında yemek borusunun kısa olup olmadığı araştırılmalıdır. Yemek borusu kısalığının ol-

duğu durumlarda kısa yemek borusunu düzeltmeden yapılan tüm girişimler başarısızlıkla sonuçlanacaktır. Günümüzde kapalı yöntemlerle başarılı girişimler yapılabilmektedir. Nüks olgularda, morbid adezyonlar göz önünde bulundurulmalıdır.

Anahtar kelimeler: Hiatal herni, Kısa özofagus, Collis gastroplasti

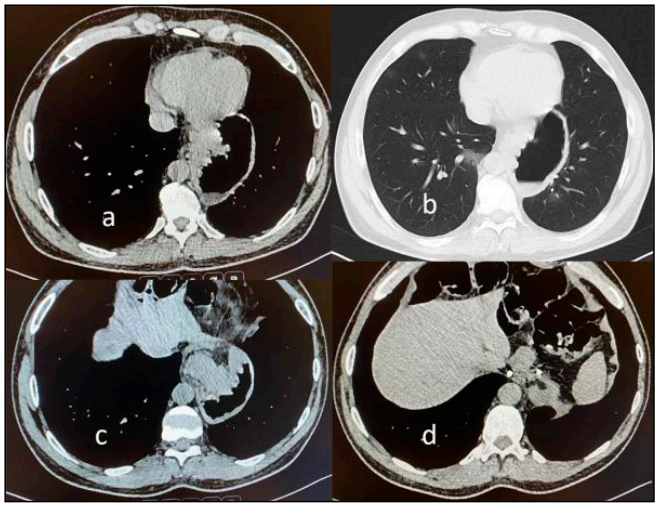

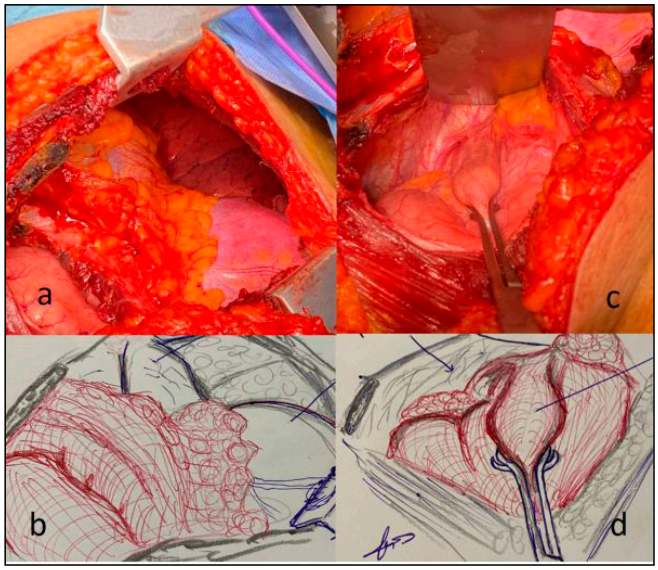

Collis gastroplastisi için endostaplerin yemek borusuna paralel yerleştirilmesi (a-b), stapler uygulamasından sonra yemek borusunun uzatılması (c-d).

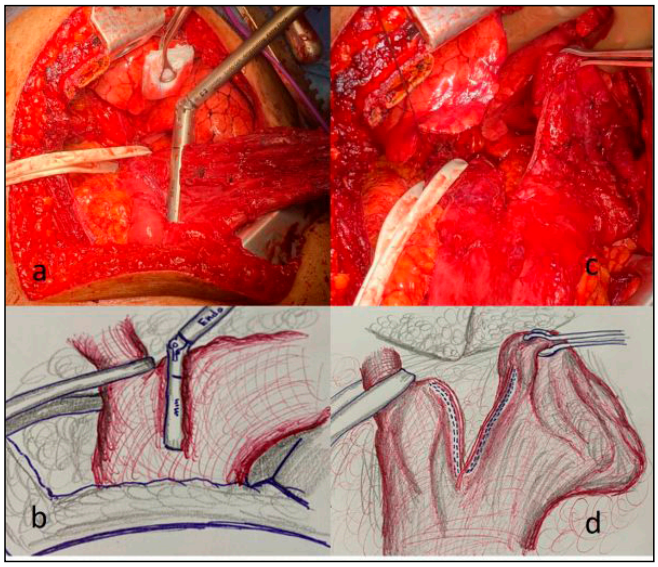

Postoperatif 6. ayda çekilen özefagus pasaj grafisi (a-d)

Cerrahi Teknik

EP-067

TRAKEAL STENOZDA KIKIRDAK KOTUN KAPAK TARZINDA KULLANILMASI (YENİ BİR YÖNTEM)

Sedat Gürkök[1], **Ramazan Yıldız**[1]

[1]*Ankara Memorıal Hastanesi*

Giriş-Amaç: Giriş: Yoğun bakımda uzun süreli entübasyon durumunda, subglottik trake stenozu (SGTS) kaçınılmaz bir durumdur. Bu makalede, uzamış entübasyon sonrası SGTS oluşan bir hastada yeni bir teknik olarak kıkırdak kostanın kitap tarzında trakeoplasti yapılan bir vakayı sunduk.

Materyal ve Metod: 16 yaşında erkek olgu. Trafik kazası sonrası yoğun bakım ünitesinde takip edilmiş. Uzun süreli entübe sonrası SGTS gelişmiş. Hastaya rijid dilatasyon uygulanmış.

Dilatasyondan bir ay sonra başka bir merkezde trakeaya segmenter rezeksiyon ve sonrasında balon ve rijit dilatasyon uygulanmış.

Cerrahi teknik: Tiroid dokusu ve her iki rekürren siniri cerrahi alandan uzaklaştırıldı (Şekil 1). Yapılan muayenede mukozal darlığın krikoid kıkırdak bölgesinde olduğu ve krikotiroid membranında darlık alanında olduğu gözlendi. Krikoid kıkırdağın lateral ve posterior yüzeyleri korunarak krikotiroid membrandan başlayarak ilk trakeal kıkırdağı da içine alan geniş bir alan kapak tarzında rezeke edildi (Şekil 2). Rijit bir destek doku olarak hastanın 3. kıkırdak kotu rezeke edildi, enlemesine kesilerek kitap gibi açıldı (Şekil 3). Kıkırdağın iç yüzeyi trakea içine gelecek şekilde açıklık üzerine şapka gibi kapatıldı (Şekil 4).

Tartışma: SGTS uzun süreli entübasyonlardan sonra sıklıkla gözlenen komplikasyondur [1-3]. Trakeal stenozların tanısı için, ince kesit bilgisayarlı boyun tomografisi ve FOB gereklidir [4]. Bizim olguda boyun tomografisi ve FOB ile tanı konuldu.

Yapılan tetkikler sonucu darlığın krikoid kıkırdak ve altında bulunan 1. trakea halkasında olduğu belirlendi. Posterior membran mukozası sağlam olarak gözlendi.

SGTS tedavisi birçok seçenek içerir, ancak bilinmelidir ki, her vaka kendi içinde ayrı bir problemdir. Bizim vakamız daha önce 3 kez dilatasyon ve bir kez de cerrahi rezeksiyon geçirmiş bir vakaydı. Burada en büyük sorun bilateral rekürren sinirlerin korunması ve trakeanın rijit yapısının korunmasıydı. Darlığı ortadan kaldırmak için üst tarafta krikotiroid membran, krikoid kıkırdak ve altında bulunan trakea halkası kıkırdağı lateral duvarlar korunarak kapak tarzında çıkarıldı. Destek dokusu olarak bu açıklık üzerine 3. kıkırdak kot kapak tarzında implante edildi. Ancak her vakaya bu tarzda bir cerrahi uygun olmayabilir. Uygun vakalarda bu yöntem başarı ile uygulanabilir. Bizim uyguladığımız bu yöntem daha önce denenmemiş ve yeni bir yöntemdir.

Sonuç olarak; SGTS'larda ve sadece trakea ön duvarında oluşan darlık tedavisinde, bizim uyguladığımız ve başarı elde ettiğimiz bu yeni yöntemin kullanılabileceğini ispatlamış olduk. Yapılacak daha fazla vaka sunumları ile daha başarılı yeni yöntemlerin önerileceğini ümit etmekteyiz.

Materyal ve Metod: 16 yaşında erkek olgu. Trafik kazası sonrası yoğun bakım ünitesinde takip edilmiş. Uzun süreli entübe sonrası SGTS gelişmiş. Hastaya rijid dilatasyon uygulanmış. Dilatasyondan bir ay sonra başka bir merkezde trakeaya segmenter rezeksiyon ve sonrasında balon ve rijit dilatasyon uygulanmış.

Cerrahi teknik: Tiroid dokusu ve her iki rekürren siniri cerrahi alandan uzaklaştırıldı (Şekil 1). Yapılan muayenede mukozal darlığın krikoid kıkırdak bölgesinde olduğu ve krikotiroid membranında darlık alanında olduğu gözlendi. Krikoid kıkırdağın lateral ve posterior yüzeyleri korunarak krikotiroid membrandan başlayarak ilk trakeal kıkırdağı da içine alan geniş bir alan kapak tarzında rezeke edildi (Şekil 2). Rijit bir destek doku olarak hastanın 3. kıkırdak kotu rezeke edildi, enlemesine kesilerek kitap gibi açıldı (Şekil 3). Kıkırdağın iç yüzeyi trakea içine gelecek şekilde açıklık üzerine şapka gibi kapatıldı (Şekil 4).

Tartışma: SGTS uzun süreli entübasyonlardan sonra sıklıkla gözlenen komplikasyondur [1-3]. Trakeal stenozların tanısı için, ince kesit bilgisayarlı boyun tomografisi ve FOB gereklidir [4]. Bizim olguda boyun tomografisi ve FOB ile tanı konuldu.

Yapılan tetkikler sonucu darlığın krikoid kıkırdak ve altında bulunan 1. trakea halkasında olduğu belirlendi. Posterior membran mukozası sağlam olarak gözlendi.

SGTS tedavisi birçok seçenek içerir, ancak bilinmelidir ki, her vaka kendi içinde ayrı bir problemdir. Bizim vakamız daha önce 3 kez dilatasyon ve bir kez de cerrahi rezeksiyon geçirmiş bir vakaydı. Burada en büyük sorun bilateral rekürren sinirlerin korunması ve trakeanın rijit yapısının korunmasıydı. Darlığı ortadan kaldırmak için üst tarafta krikotiroid membran, krikoid kıkırdak ve altında bulunan trakea halkası kıkırdağı lateral duvarlar korunarak kapak tarzında çıkarıldı. Destek dokusu olarak bu açıklık üzerine 3. kıkırdak kot kapak tarzında implante edildi. Ancak her vakaya bu tarzda bir cerrahi uygun olmayabilir. Uygun vakalarda bu yöntem başarı ile uygulanabilir. Bizim uyguladığımız bu yöntem daha önce denenmemiş ve yeni bir yöntemdir.

Sonuç olarak; SGTS'larda ve sadece trakea ön duvarında oluşan darlık tedavisinde, bizim uyguladığımız ve başarı elde ettiğimiz bu yeni yöntemin kullanılabileceğini ispatlamış olduk. Yapılacak daha fazla vaka sunumları ile daha başarılı yeni yöntemlerin önerileceğini ümit etmekteyiz.

Anahtar kelimeler: trakea, stenoz, kot, cerrahi

Tiroid dokusu ve her iki rekürren sinirin cerrahi alandan uzaklaştırılması

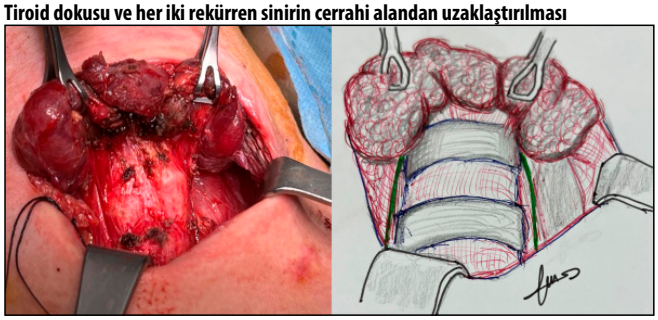

Krikoid kıkırdağın lateral ve posterior yüzeyleri korunarak krikotiroid membrandan başlayarak ilk trakeal kıkırdağı da içine alan geniş bir alan kapak tarzında rezeke edilmesi

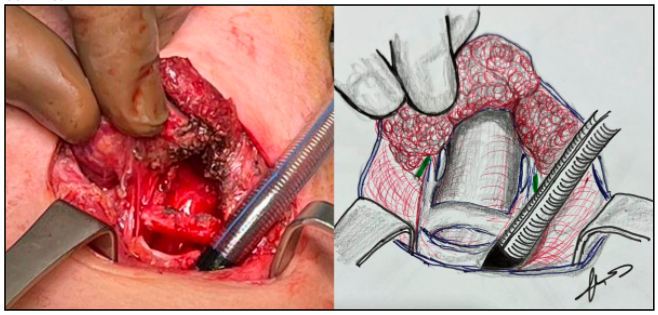

Rijit bir destek doku olarak hastanın 3. kıkırdak kotun rezeke edimesi, enlemesine kesilerek kitap gibi açılması

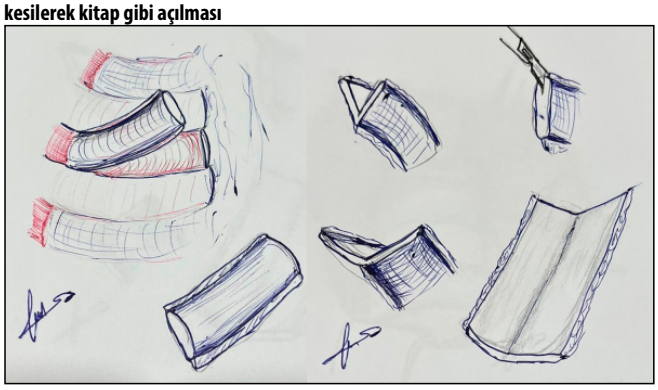

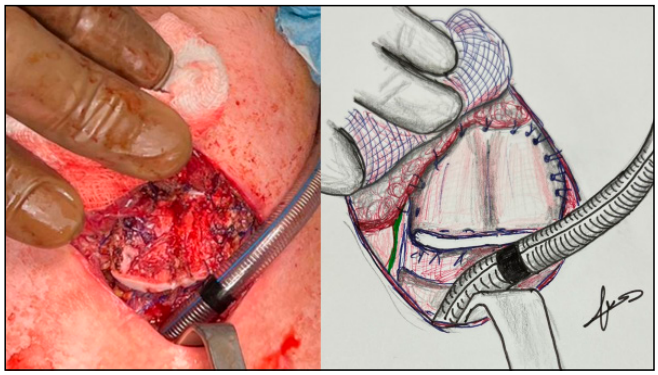

Akciğer / Plevra – Onkolojik

EP-068

KÜÇÜK HÜCRELİ DIŞI AKCİĞER KANSERİNDE UZUN DÖNEM SONUÇLARLA 7. VE 8. TNM EVRELEMESİNİN KARŞILAŞTIRMALI DEĞERLENDİRMESİ

Halit Yardımcı[1], Bülent Aydemir[1], Mehmet Yıldırım[1], Tamer Okay[1]

[1]Dr. Siyami Ersek Göğüs Kalp Ve Damar Cerrahisi Eğitim Ve Araştırma Hastanesi

Giriş-Amaç: Küçük hücreli dışı akciğer kanseri (KHDAK) evrelemesinde 2009-2017 yılları arasında Uluslararası Akciğer Kanseri Araştırma Birliği (IASLC) tarafından yayınlanmış olan 7. TNM evrelemesi kılavuzu kullanılırken, 2017'de yayınlanmış olan 8. TNM evrelemesi kılavuzu önemli değişiklikler ile kullanıma sunulmuştur. Doğru yapılmış bir evreleme ile hastanın ihtiyacı olan ek tedavi modaliteleri ihtiyacının belirlenmesi ve hastalığın olası gidişatına dair öngörü sahibi olmak hedeflenmektedir. Bu çalışma güncel pratiğimizde kullandığımız bu yenilenmiş önermelerin eski opere edilmiş hasta grubu üzerinde değerlendirildiğinde, mevcut sonuçları ne yönde değiştirdiğini ve grupları daha homojen hale getirebilme yetisini değerlendirmek üzere planlanmıştır.

2009-2016 yılları arasında tek cerrahi klinikte KHDAK ön tanısı veya patolojik tanısı sebebiyle cerrahi rezeksiyon uygulanmış olan 542 hasta retrospektif olarak hastane kayıtları ve patolojik inceleme raporları taranarak değerlendirildi; 454 hasta çalışma kriterlerine uygun olarak bulundu. 3-aylık operatif mortalite görülen 29 olgu (%6,4) evrelemeler arasındaki onkolojik kıyaslama değerlendirmesinden çıkartılmışlardır. 425 olgunun operasyon sonrası patolojik TNM'leri yedinci ve sekizinci TNM evrelemesine göre evrelendi ve gruplar kıyaslandı.

Hastaların tamamı operasyon sonrası elde edilen pTNM verilerine göre değerlendirildi. Hastalar patoloji sonucu raporlarına göre 7. ve 8. TNM'ye uygun olarak şekilde iki kere evrelendi. T parametresi, N parametresi ve evresine göre hastaların yedinci ve sekizinci TNM evrelemesine uygun dağılımları verildi. Evreler arasındaki dağılımlar ve hasta grupları arasındaki değişiklikler kıyaslandı. Takip esnasında elde edilen 5 yıllık sağkalım verileri değerlendirilerek yedinci ve sekizinci evre grupları arasında kıyaslandı. Evrelemeler arasındaki farklılıklarla sağkalım karşılaştırması değerlendirildi.

425 olgunun 148'inin (%34,8) sekizinci evreleme sınıflamasıyla hiçbir parametresinde ve evresinde değişiklik izlenmemiştir. Geriye kalan olgulardaki değişimler, hasta sayıları değişimi, yüzdesel dağılım ve evreler arasındaki 5 yıllık sağkalım kıyaslamaları ile değerlendirilmiştir.

T parametresinde 8. TNM'ye göre sınıflarken gruplar arası ileri T'ye geçiş olduğu görülmüştür (Şekil 1, Tablo 1). N parametresi incelendiğinde; %63,5 (n=270) N0 olgu, %27,5 (n=117) N1 olgu ve %8,9 (n=38) N2 olgu saptanmıştır (Şekil 2). T parametresi aynı kalmış olup lenf nodu tutulumu sebebiyle evresi yükselmiş olan olgular %9,4 (n=40), hem T parametresinin artması hem de lenf nodu tutulumu sebebiyle evresi yükselmiş olan hastalar %6,8 (n=29) olarak tespit edilmiştir. T parametresi değişmiş olduğundan ötürü evresi yükselmiş olan olgular %29,6 (n=126), T parametresi sekizinci evrede artmış olmasına rağmen evresi değişmemiş olan olgular yalnızca %5,9 (n=25) olarak tespit edilmiştir.

Evreler 8. TNM'ye göre değerlendirildiğinde IA3 grubunun ve IIIB grubunun ortaya çıktığı görülmektedir (Şekil 3). Genel evreler üzerindeki ana değişiklikler özetlenecek olursa; 8. TNM ile 14 (%3,3) olgunun Evre IIIB olduğu %28,6'lık 5 yıllık sağkalımla tespit edilmiştir. Evre IIB olguların 125 (%29,4) olgu ile en büyük grup olup, iki evreleme arasındaki alt grup farklılıkları ortadan kaldırılarak genel evreler arasındaki sağkalımlar kıyaslandığında, Evre IIB olgular arasında istatistiksel olarak anlamlı %17,9'luk (p=0,006) bir 5 yıllık sağkalım artışı izlenmiştir (Şekil 4, Tablo 2).

2019 yılında 8. TNM evrelemesine geçerken özellikle cerrahi uygulanan hasta grubundaki altı çizilmesi gereken temel değişiklikler lenfatik metastaz yapmamış erken evre akciğer kanserindeki tümör boyutunun alt gruplarının arttırılarak erken evrede sağkalım beklentisinin farklılaşması, bununla beraber tümör boyutunun T parametresini ilerletmesinde önem kazanması, N1 nodal metastazın Evre IIB'ye alınarak sistemik tedavi gereksinimine vurgu yapılması, önceden 'lokal ileri' hastalık grubu olarak bilinen anatomik invazyonla dahil olunan T4 grubuna yalnızca boyutla geçişin olması olarak özetlenebilir. 8. TNM'nin tümör boyutunun evre üzerindeki etkilerini daha etkin bir dağılımla ortaya koyduğu görülmektedir.

Anahtar kelimeler: küçük hücreli dışı akciğer kanseri, TNM evrelemesi, sağkalım analizi

T parametresinin dağılımı

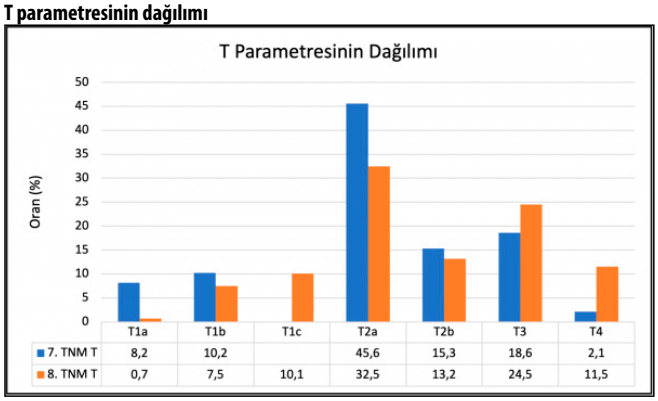

Evrelerin dağılımı

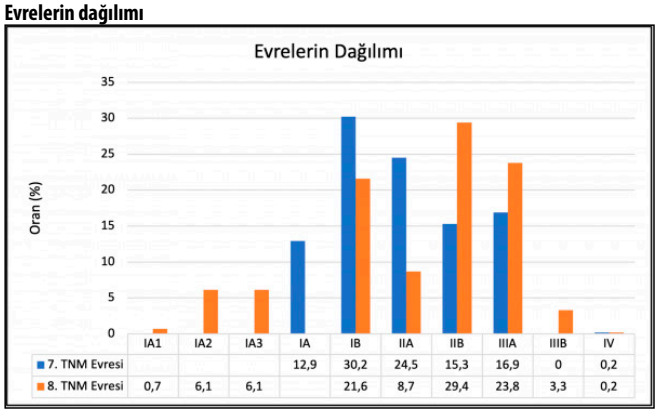

T parametresi 7. ve 8. TNM sağkalım kıyaslaması

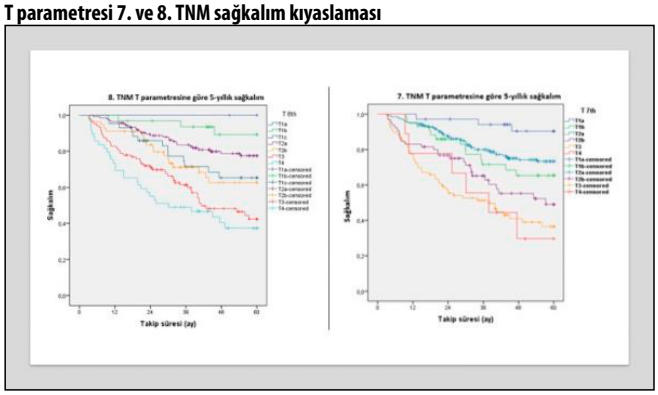

Genel evreye göre 7. ve 8. TNM sağkalım kıyaslaması

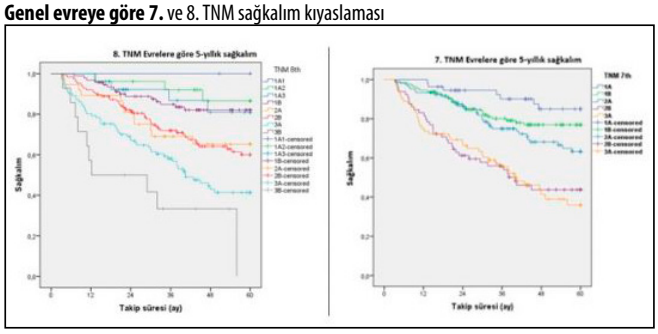

T ve Evreye göre hasta dağılımları

	7. TNM T					
8. TNM T	T1a	T1b	T2a	T2b	T3	T4
T1a	3 (8,6)	0 (0)	0 (0)	0 (0)	0 (0)	0 (0)
T1b	32 (91,4)	0 (0)	0 (0)	0 (0)	0 (0)	0 (0)
T1c	0 (0)	43 (100)	0 (0)	0 (0)	0 (0)	0 (0)
T2a	0 (0)	0 (0)	138 (71,1)	0 (0)	0 (0)	0 (0)
T2b	0 (0)	0 (0)	56 (28,9)	0 (0)	0 (0)	0 (0)
T3	0 (0)	0 (0)	0 (0)	65 (100)	39 (49,4)	0 (0)
T4	0 (0)	0 (0)	0 (0)	0 (0)	40 (50,6)	9 (100)
Toplam	35	43	194	65	79	9

Tablo 1: 7. ve 8. sınflamaya göre T parametresi dağılımları
*8. TNM'de eklenen T1c vurgulanmıştır, olgulardaki T değişiklikleri italik olarak belirtilmiştir.

TNM evresi		5 yıllık sağkalım oranı %	Ortalama Sağkalım Süresi	95% Confidence Interval Lower-Upper	p
IA	7. TNM	87,3	55,7±1,6	52,565-58,851	1,000
	8. TNM	87,3	55,7±1,6	52,565-58,851	
IB	7. TNM	78,9	51,2±1,5	48,239-54,241	0,375
	8. TNM	83,7	53,3±1,6	50,164-56,466	
IIA	7. TNM	69,2	48,8±1,8	45,304-52,261	0,777
	8. TNM	67,6	46,5±3,3	39,973-52,981	
IIB	7. TNM	47,7	37,5±2,8	32,033-42,942	0,006**
	8. TNM	65,6	46,9±1,7	43,501-50,267	
III	7. TNM	44,4	37,3±2,6	32,190-42,424	0,972
	8. TNM	45,2	37,1±2,1	33,060-41,226	

Tablo 2: TNM evrelemesi 7. ve 8. sınflamaya göre evreler arası 5 yıllık sağkalım karşılaştırılması
**p<0,01

Pediyatrik Göğüs Cerrahisi

EP-069

PEDİATRİK TRAKEOBRONŞİYAL YABANCI CİSİM ASPİRASYONLARINDA 512 OLGUNUN ANALİZİ

Metin Çelik[1], Mahmut Yıldız [1], İlyas Konuş[1], Edip Dedeoğlu[1], Orhan Kızılema[1], Deniz Akelma[1], Muhammed Sami Basmacı[1], Serdar Onat[1], Refik Ülkü[1]

[1]Dicle Üniversitesi Tıp Fakültesi Göğüs Cerrahisi Kliniği

Giriş-Amaç: Yabancı cisim aspirasyonu (YCA) soluk alıp verme esnasında ağız ya da burundan trakeobronşiyal sisteme yabancı bir cismin kaçmasıdır. YCA meydana geldiğinde solunum sistemi yabancı cismi dışarı atmak için refleks olarak öksürük ile cevap verir. Ancak bu başarısız olursa yabancı cisim trakeobronşiyal sistemin herhangi bir yerinde sıkışıp kalabilir. Bazı olgularda hiç semptom izlenmezken bazı olgularda ise yabancı cismin boyutuna, tıkanıklığın derecesine ve konumuna bağlı olarak inatçı öksürük, stridor, wheezing, siyanoz, ciddi solunum sıkıntısı ve hatta ölüme yol açabilir. Bu çalışmamızda kliniğimize YCA ön tanısıyla danışılan ve tarafımızca rijid bronkoskopi yapılan pediatrik hastalar değerlendirilmiştir. Çalışmamızda Ocak 2018-Haziran 2023 yılları arasında göğüs cerrahisi kliniğine; poliklinik, acil servis ve diğer kliniklerden YCA şüphesiyle konsültasyon ile danışılıp rijid bronkoskopi yapılan olgular analiz edildi.

Dicle Üniversitesi Tıp Fakültesi Göğüs Cerrahisi Anabilim Dalı'nda Ocak 2018- Haziran 2023 tarihleri arasında trakeobronşiyal YCA ön tanısıyla rijid bronkoskopi yapılan 512 pediatrik hasta cinsiyet, yaş, vakaların operasyona alınma aciliyeti, yabancı cismin lokalizasyonu ve niteliği, intraoperatif ve postoperatif komplikasyonlar ve mortalite gibi parametreler açısından retrospektif olarak analiz edildi.

Hastaların 307'si erkek, 205'i kadın cinsiyette idi. Hastaların yaş ortalaması 2,49 yıl idi (30 hasta<1 yaş (%5,8), 406 hasta (%79,2) 1-3 yaş arasında, 76 hasta>3 yaş (%14,8)). 329 (%64,2) hastada yabancı cisim saptanırken, 183 (%35,7) hastada yabancı cisim izlenmedi. Hiperakut acil bronkoskopi 81 (%15,8) hasta için planlandı. Yabancı cisim tespit edilen 329 hastadan 152 (%46,2) hastada yabancı cisim sağ bronştan, 129 (%39,2) hastada sol bronştan, 42 (%12,7) hastada yabancı cisim trakeada, 6 hastada (%1,8) yabancı cisim bilateral bronşlarda izlendi ve çıkartıldı. 222 hastadan (%67,4) kuru yemiş, 14 hastadan fasulye tanesi (%4,2), 10 hastadan (%3) havuç, 11 hastadan nohut tanesi (%3.3), 22 hastadan (%6,6) gıda artığı, 4 hastadan (%1,2) kalem kapağı, 4 hastadan (%1,2) kumanda ampulü, 4 hastadan (%1,2) plastik cisimler, 9 hastadan (%2,7) kemik-kılçık, 3 hastadan (%0,9) boncuk, 2 hastadan (%0,6) iğne, 2 hastadan (%0,6) raptiye, 2 hastadan (%0,6) çivi, 20 (%6) hastadan diğer yabancı cisimler rijid bronkoskopi yapılarak çıkartıldı. Preoperatif mekanik ventilatöre bağlı olarak acil servisten acil operasyona alınan 10 hastanın 3'ü kardiyopulmoner arrest ile acil servise getirildi. Acil servise arrest gelen 1 hasta acil trakeostomi açılması sonrası operasyona alındı. Postop 8. gün ex oldu. Postoperatif 19 hasta mekanik ventilatör desteği ile yoğun bakımda takip edildi. Yaklaşık 7 yıl önce yabancı cisim aspirasyonu öyküsü olan 1 hastanın yapılan bronkoskopisinde yabancı cisim sıkı yapışık olduğundan çıkartılamadı. Yabancı cisme bağlı destroyed lob gelişmiş olan hastaya sol alt lobektomi yapıldı. İntraop karina düzeyinde sağ ana bronş rüptürü gelişen 1 hastaya acil torakotomi yapılarak bronş onarımı yapıldı. Postop 9. Gün extübe edildi. İntraop 1 hastada minimal bronş rüptürü gelişti, tüp torakostomi ile tedavi edildi. Toplam 4 hasta kaybedildi.

Bronkoskopi trakeobronşiyal sistemin hem tanısı hem de tedavisi amacıyla görüntülenmesidir. Fleksible ve rijid bronkoskopi

türleri mevcttur. Günümüzde YCA'ların tedavisinde genellikle rijid bronkoskopi kullanılmaktadır. Rijid bronkoskopi tanısal işlemlerde kullanılmakla birlikte, yabancı cisim aspirasyonlarının tanı ve tedavisinde yaygın olarak kullanılmaktadır. YCA özellikle 1-3 yaş arası (%75) başta olmak üzere tüm yaş gruplarında mortalite ve morbitiye neden olabilen acil bir durumdur (1). Bizim çalışmamızda bu oran %79,2 olarak tespit edildi. Üç yaş altı grubunda daha sık olmasının nedeni merak ve tanıma dürtüsüyle yabancı cisimlerin ağza alınması olduğu birçok araştırmacı tarafından ileri sürülmüştür (2). Anamnez, klinik ve fizik muayene verilerine dayanılarak YCA şüphesi olduğunda radyolojik bulgular olmazsa bile bronkoskopi endikasyonu vardır (3).

YCA açısından bronkoskopi endikasyonunun en önemli kriteri şüphedir.

Kaynaklar

1- W.C. Hsu, T.S. Sheen, C.D. Lin, Ct Tan, Th Yeh, Sy Lee, Clinical experiences of removing foreign bodies in the airway and esophagus with a rigid endoscope: a series of 3217 cases from 1970 to 1996, Otolaryngol Head Surg 122 (2000) 450–454.

2- Black RE, Choi KJ, Syme WC, et al: Bronchoscopic removel of aspirated foreign bodies in children. Am J Surg 148:778- 781,1984.

3- E. Eber, J.L. Anton-Pacheco, ´ J. de Blic, I. Doull, A. Faro, R. Nenna, et al., ERS statement: interventional bronchoscopy in children, Eur. Respir. J. 50 (2017) 1–19.

Anahtar kelimeler: Bronkoskopi, trakeobronşiyal, yabancı cisim aspirasyonu

Aspire edilen zeytin çekirdeği

Aspire edilen kalem kapağı

Trakea

EP-070

NEFES DARLIĞININ NADİR SEBEBİ: TEKRARLAYAN TRAKEAL PAPİLLOMATOZİS

Bahar Ağaoğlu Şanlı[1], Ahmet Nurdağ[1], Serkan Yazgan[1], Ahmet Üçvet[1]

[1]Sbü İzmir Dr. Suat Seren Göğüs Hastalıkları Ve Cerrahisi Eğitim Ve Araştırma Hastanesi

Giriş-Amaç: GİRİŞ: Tekrarlayıcı trakeal papillomatozis; Human Papilloma Virus'ün neden olduğu solunum yollarının nadir görülen tekrarlayan enfeksiyonudur. En sık HPV-6 ve HPV- 11 alt tipine bağlı oluşurken, HPV-16 ve HPV-18'in neden olduğu olgularda bildirilmiştir. Hastalık solunum yollarında siğil benzeri squamoz lezyonlarla karakterizedir. En sık larinks de görülse de trakea, bronş, hatta alveollerde dahi görülebilir.

Olgu: Öyküsünden on paket/yıl sigara içicisi ve çocukluk çağından itibaren trakeal papillomlara yönelik birçok kez endobronşial tedavi uygulanıldığı öğrenilen 39 yaşında erkek hasta, nefes darlığı yakınması ile başvurdu. Akciğer grafisinde ve laboratuvar testlerinde patoloji saptanmadı. Toraks bilgisayarlı tomografisinde trakeal duvardan lümene uzanan çok sayıda yumuşak doku izlendi (Resim 1). Rijid bronkoskopisinde vokal korddan itibaren trakeal lümeni ciddi daraltan multipl kanamaya meyilli lezyon görüldü (Resim 2). Lezyonlara elektrokoter, argon plazma koagülasyon, rezektör balon dilatasyon ve desobstrüksiyon yapıldı. Patoloji sonucu; HPV-6 tipi pozitif, HPV-16 tipi ise negatif squamoz papillom olarak geldi.

Tartışma: Trakeolaringeal papillomlar sıklıkla nonneoplastik hastalıklar olarak kategorize edilir ve tedavide laser kullanılır. Rekürrens sık olarak görüldüğü için bu hastaların bronkoskopik takibi önerilir. Skuamöz hücreli karsinoma malign dejenerasyon yetişkin olguların yaklaşık %10'ununda bildirilmiştir.

Sonuç: Tekrarlayan obstrüktif semptomlarla başvuran hastalarda trakeal papillomatozisden şüphelenilmelidir.

35 yaşında on paket/yıl aktif sigara içicisi erkek hasta nefes darlığı ve sesinde değişme olması nedeniyle başvurdu. Öyküsünde çocukluk çağında menenjit geçirdiği ve yoğun bakımda tedavi gördüğü, solunum yetmezliği nedeniyle entübe edileceği zaman zor entübasyona bağlı entübe edilemediği ve havayolunun trakeostomi ile sağlanabildiği, 2 ay sonra ise trakeostominin kapatıldığı öğrenildi. Kronik Obstrüktif Akciğer Hastalığı tanısıyla beş yıldır bronkodilatatör tedavisine devam eden ve çocukluk çağından itibaren trakeal papillomlara yönelik birçok kez endobronşial tedavi uygulanıldığı öğrenilen hastanın akciğer grafisinde ve laboratuvar testlerinde patoloji saptanmadı. Solunum Fonksiyon Testinde (SFT) FEV_1: 2.85 mL %67, FVC: 3.78 mL %85, FEV1 / FVC: %78 idi. Toraks Bilgisayarlı Tomografisinde (BT) trakeal duvardan lümene uzanan çok sayıda yumuşak doku izlendi (Resim 1). Rijid bronkoskopide vokal korddan itibaren trakeal lümeni ciddi daraltan çok sayıda kanamaya meyilli lezyon görüldü (Resim 2). Lezyonlara elektrokoter, argon plazma koagülasyon, rezektör balon dilatasyon ve desobstrüksiyon yapıldı (Resim 3). Patoloji sonucu; HPV-6 tipi pozitif, HPV-16 tipi ise negatif squamoz papillom olarak geldi. Hasta tarafımızca takibe alındı. Bir yıl sonraki takibinde semptomu olmayan hastanın Toraks BT 'si normaldi.

Trakeal papillomatozis trakeanın nadir görülen bir tümörüdür. Tüm akciğer tümörlerinin %0,38'ini oluşturur (1). Tek, birden fazla veya tekrarlayan papillomatozlar şeklinde görülebilir. En sık larinks de olmak üzere bronşiyal ağacın her seviyesinde görülmesine rağmen trakeada nadiren bulunur. Bizim olgumuzdaki çok sayıdaki papillom; ikinci trakeal halka seviyesinde trakea ön duvarında yerleşmiş bulunmaktaydı. Distal trakea ve endobronşiyal lezyon yoktu. Solunum yollarında HPV bulaşmasının başlıca yolu laringoskopi, bronkoskopi, trakeostomi veya cerrahi manipülasyon gibi iyatrojenik faktörlerdir. Hastamızda çocukluk çağında geçirilen menenjite bağlı uzamış entübasyon öyküsü mevcuttu. Belirtiler öksürük, dispne ve stridordur (2). Tanı da görüntüleme yöntemlerinin rolü sınırlıdır. Şüphelenilen hastalarda Toraks BT altın standarttır (3). SFT' de genellikle obstrüktif bulgular mevcutken, genellikle tanıda çok yardımcı değildir. TP'de alt solunum yollarının ve akciğer tutulumu çok nadirdir. Akciğer lezyonları %1'den az oranda görülür. Hastamızda Toraks BT'de proksimal trakeada kitle mevcuttu. Yıldırım ve ark. (4) trakea lümeninin %80'ini kaplayan TP'li bir vaka bildirmiştir. Başka bir çalışmada, yazarlar sekiz TP hastasını BT taramalarıyla analiz etmişler ve en yaygın bulgunun intratrakeal polipoid lezyonların kombinasyonu olduğunu bulmuşlardır (5). TP'lerin iyi huylu olduğu bilinmesine rağmen, nadir olarak malign dönüşüm potansiyelinin bulunduğu bilinmektedir. Tüm TP vakalarının %3 ila 5'inde skuamöz hücreli karsinoma malign dejenerasyon rapor edilmiştir (6). HPV-6 ve 11 TP vakalarında en sık tanımlanan türlerdir ve malignite potansiyelleri düşüktür. Ancak HPV-16 ve 18'in, tip 31, 33 veya 35 ile kombinasyonu maligniye dönüşüm riski daha yüksektir (7). TP'lerin küratif tedavisi zordur ve genellikle tedaviyi tekrarlamayı gerektirir. Tedavi yöntemleri papillomun tipi, yaygınlığı ve yerine göre değişiklik gösterebilir (8). En sık kullanılan tedavi yöntemi rijit bronkoskopi eşliğinde yapılan eksizyondur. Karbondioksit lazeri özellikle çocuklarda sık kullanılmaktadır (9). Kriyoterapinin ayrıca endobronşiyal tıkanıklığı olan vakalarda daha başarılı olduğu bildirilmiştir (10). Lezyonlar bronşlar veya trakeada sınırlıysa, fotodinamik terapi, itriyum alüminyum garnet, lazer buharlaştırma ve elektrokoter diğer tedavi seçenekleri arasındadır. Bizim hastamızda da lezyonlar elektrokoter ve argon plazma koagülasyonu ile kesilip balonla tedavi edildi. Bu nedenle bu hastaların yakın klinik takibi önemlidir. Long ve Sani (11) intralezyonel cidofovir enjeksiyonu gibi adjuvan tedaviler bildirmiştir. Cerrahi sonrası adjuvan tedavi için güncel endikasyonlar lezyonun hızlı büyümesi ve yayılmasıdır (12). Hastamızda lezyonlar trakeada sınırlı kaldığı ve trakea lümeninde tıkanıklık oluşturmadığı için adjuvan tedavi başlanmadı. Hasta operasyon sonrası 1 yıldır nüks olmaksızın takip edilmektedir.

TP'ler nadir görülen küratif tedavisi bulunmayan, tekrarlayan patolojilerdir. Bu hastalar aynı zamanda nüks ve malignite riski açısından yakından takip edilmelidir.

Kaynaklar

1- Valentino J, Brame CB, Studtmann KE, Manaligod JM. Primary tracheal papillomatosis presenting as reactive airway diseases. Otolaryngol Head Neck Surg 2002; 126:79-80

2- David PB, Owen L, Barret H, Burke C. Isolated tracheal papillomatosis—an infrequent cause of chronic cough. Respir Med Extra 2007; 3: 21–2.

3- Harris K, Chalhoub M. Tracheal papillomatosis: what do we know so far? Chron Respir Dis 2011; 8: 233-5.

4- Yıldırım F, Türk M, Demircan S, Akyürek N, Yurdakul AS. Tracheal Papilloma Treated with Cryotherapy and Interferon-α: A Case Report and Review of the Literature. Case Reports in Pulmonology. 2015 (2015), Article ID 356796.

5- Marchiori E, Araujo Neto Cd, Meirelles GS, Irion KL, Zanetti G, Missrie I, et al. Laryngotracheobronchial papillomatosis: findings on computed tomography scans of the chest. J Bas Pneumol 2008; 34:1084-9.

6- Ogata-Suetsugu S, Izumi M, Takayama K, Nakashima T, Inoue H, Nakanishi Y. A case of multiple squamous cell papillomas of the trachea. Ann Thorac Cardiovasc Surg 2011; 17:212–4.

7- Lang TU, Khalbuss WE, Monaco SE, Pantanowitz L. Solitary tracheobronchial papilloma: cytomorphology and ancillary studies with histologic correlation. Cytojournal 2011; 8:6.

8- Harris K, Chalhoub M. Tracheal papillomatosis: what do we know so far? Chron Respir Dis 2011; 8: 233-5.

9- Naka Y, Nakao K, Hamaji Y, Nakahara M, Tsujimoto M, Nakahara K. Solitary squamous cell papilloma of the trachea. Ann Thorac Surg 1993; 1:189-93.

10- Yıldız F, Sever M, Kömüs N, Uçan S, Sivrikoz O. Endobronchial solitary papilloma. Turk Respir J 2011; 12:165-7.

11- Yeoh TL, Sani A. Recurrent respiratory papillomatozis. Asian J Surg 2003; 26:1126.

12- Derkay CS, Wiatrak B. Recurrent respiratory papillomatosis: a review. Laryngoscope 2008; 118:1236-47.

Anahtar kelimeler: trakea, papillom, nefes darlığı, human papilloma virüs

Toraks BT de intratrakeal polip görünümü

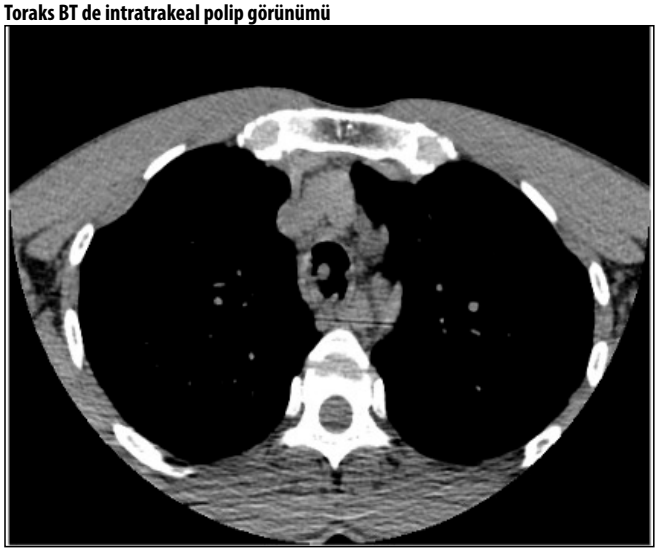

Rijit bronkoskopi de poliplerin görünümü

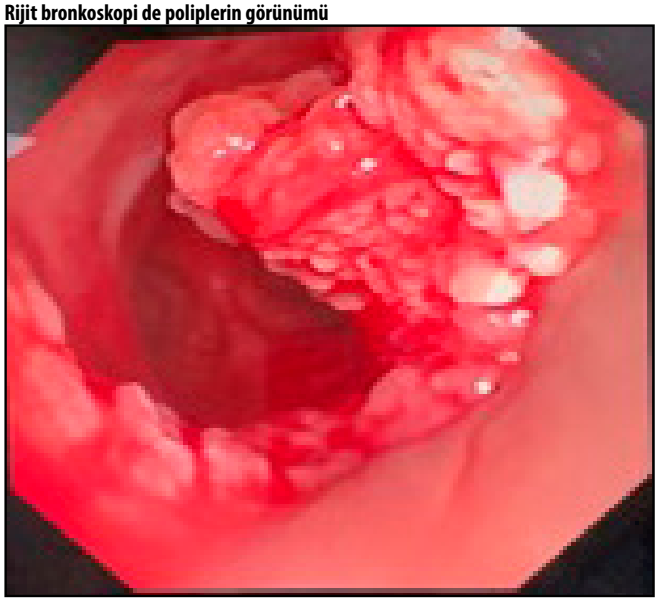

Akciğer / Plevra – Onkolojik

EP-071

MALİGN PLEVRAL EFÜZYONU OLAN HASTALARDA PET/BT'NİN TANIDAKİ ROLÜ

Süleyman Emre Akın[1], Hasan Emre Yıldırım[1], Merve Kançeltik[1], Samet Yağcı[2], Umut Otlu[3], Hasan Ekrem Çamaş[1], Mehmet Erdoğan[2], İsa Döngel[1], Sevim Süreyya Şengül[2], Rasih Yazkan[1]

[1]Süleyman Demirel Üniversitesi Tıp Fakültesi Göğüs Cerrahisi Anabilim Dalı
[2]Süleyman Demirel Üniversitesi Tıp Fakültesi Nükleer Tıp Anabilim Dalı
[3]Manisa Demirci İlçe Sağlık Müdürlüğü

Giriş-Amaç: Malign plevral efüzyon (MPE), plevral efüzyon (PE) veya biyopsi örneklerinde malign hücrelerin varlığı olarak tanımlanır ve tüm kanser hastalarının %15'inde görülür. En yaygın nedenler arasında akciğer kanseri, meme kanseri, malign lenfoma, over kanseri ve gastrointestinal kanserler sayılabilir(1). Flor-18-florodeoksiglukoz (FDG) pozitron emisyon tomografisi/ Bilgisayarlı Tomografi (PET/BT), PET'in metabolik özellikleri ile BT'nin morfolojik özelliklerini birleştiren ve bize önemli ölçüde yol gösteren entegre bir görüntüleme yöntemidir(2). PET-BT'de malign efüzyon tespit edilebilirse hastaların yönetimi daha hızlı ve kolay bir şekilde yapılabilir. Biz bu çalışmada MPE olan hastalarda sıvının metabolik tutulumunun MPE tanısı ve yönetimindeki etkisini öngörmeyi amaçladık.

18.11.2022 tarih ve 323 sayılı yerel etik kurul kararı alındıktan sonra hastane bilgi yönetim sistemi üzerinden MPE saptanan, 18 yaş üzeri 26 adet hasta retrospektif olarak çalışmaya alındı. Yaş, cinsiyet, malignite tipi ve vücuttaki dağılımı gibi veriler elektronik dosyadan elde edildi. PET-BT görüntüleri üzerinden plevral efüzyon FDG tutulumu, PE SUVmax, PE SUVmax/karaciğer SUVmax, PE SUVmax/primer tümör SUVmax, PE tek/çift taraf, plevral kalınlık (PK) artışı ve FDG tutulumu açısından incelemeye alındı.

26 hastanın 6'sında efüzyon çift taraflıydı ve 12 hastanın PE FDG tutulumu vardı. 5'inde PK vardı. 4'ünde plevrada FDG tutulumu mevcuttu ve 16'sında primer malignite akciğer kaynaklıydı. PE SUVmax tutulumu 0.360 ve 3.590 arasında değişiklik gösteriyordu. PE SUVmax, PE SUVmax/ mediyasten SUVmax, PE SUVmax/karaciğer SUVmax,PE SUVmax/ primer tümör SUVmax değerleri beklendiği gibi birbiri ile korele bulundu. PK'da FDG tutulumu varlığı; PK çapı yüksekliği ile birliktelik göstermekteydi($p<0,001$). Yapılan ROC analizinde PE FDG tutulumunu tahmin bakımından; PE SUVmax, PE SUVmax /mediyasten SUVmax, PE SUVmax /karaciğer SUVmax, PE SUVmax/ primer tümör SUVmax değerlerinin anlamlı olduğu, PK çapının anlamlı olmadığı görülmüştür.

Kanserli hastalarda MPE tanısı evrelemeyi ve prognozu olumsuz etkiler ve terapötik yaklaşımları değiştirir. Primer malignitesi olan hastalarda PE'nin FDG-PET ile invaziv işleme gerek olmadan hızlı karakterizasyonu hasta yönetimini kolaylaştırabilir. Birçok çalışmada, kanserli hastalarda plevral hastalıkların ayırıcı tanısında noninvaziv bir yöntem olarak FDG-PET'in yararlılığı bildirilmiştir(3). Şimşek ve ark. yaptığı çalışmada PE SUVmax cut-off değeri >1.3; bizim çalışmamızda benzer olarak 1.50 tespit edildi. PE SUVmax/karaciğer SUVmax cut-off değeri 0.65 iken; bizim çalışmamızda yakın olarak 0.77 idi(4).

Çalıştığımız parametrelerin bazıları PE'nin karakterizasyonunda ve MPE'nin teşhisinde anlamlı bulunmuş olup ileride tanı ve tedaviyi kolaylaştırabileceğini düşünüyoruz. Bu nedenle ileri çalışmaların yapılması halinde MPE tanısında PET-BT'nin hasta yönetimine katkısı olacaktır.

Kaynaklar

1- YAZKAN, R. (2016). Malign plevral efüzyon. Turkish Journal of Clinics and Laboratory, 7(1), 19-22.
2- Li, Y., Mu, W., Li, Y., Song, X., Huang, Y., & Jiang, L. (2021). Predicting the nature of pleural effusion in patients with lung adenocarcinoma based on 18F-FDG PET/CT. EJNMMI research, 11(1), 1-10.
3-Nakajima, R., Abe, K., & Sakai, S. (2015). Diagnostic ability of FDG-PET/CT in the detection of malignant pleural effusion. Medicine, 94(29).
4-Simsek, F. S., Yuksel, D., Yaylali, O., Aslan, H. S., Kılıçarslan, E., Bir, F., ... & Ugurlu, E. (2021). Can PET/CT be used more effectively in pleural effusion evaluation?. Japanese Journal of Radiology, 39(12), 1186-1194.

Anahtar kelimeler: plevral efüzyon, malignite, pozitron-emisyon tomografi

Plevral Efüzyonda yüksek SUV tutulumu olan hastanın PET/BT aksiyal kesit görüntüsü

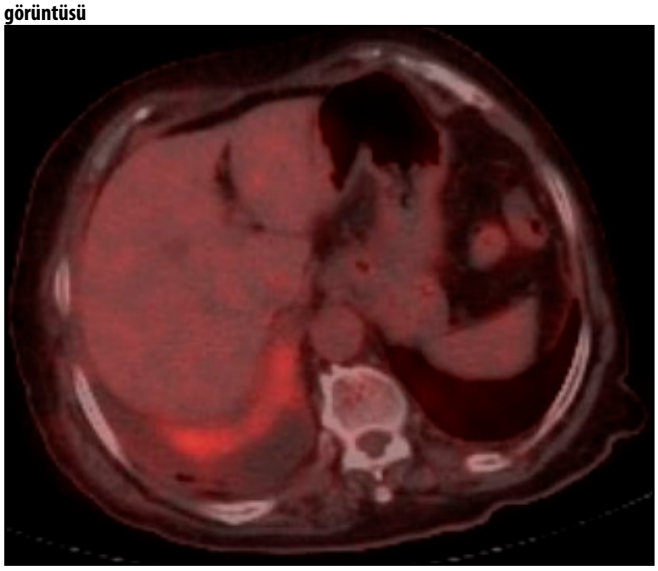

Plevral Efüzyonda yüksek SUV tutulumu olan hastanın PET/BT koronal kesit görüntüsü

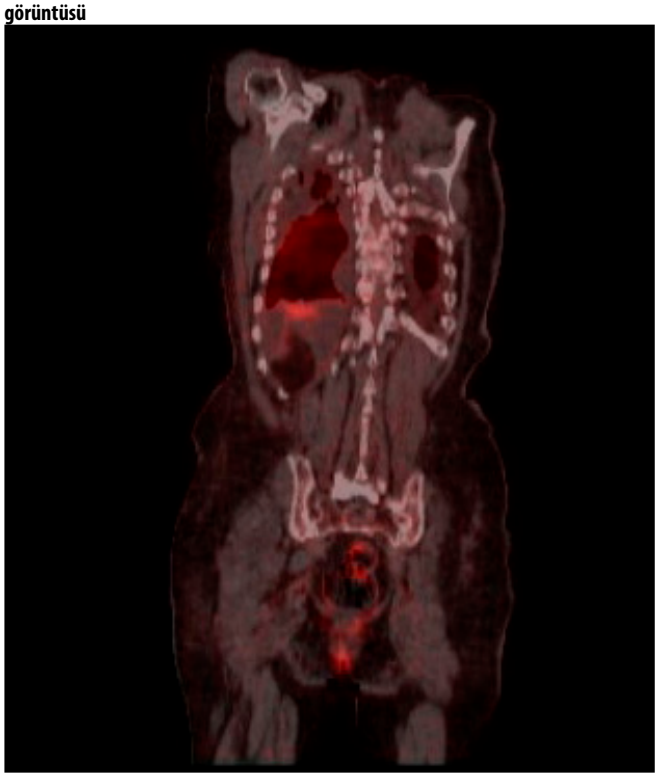

Tablo 1. ROC analizinde PE FDG tutulumunu tahmin durumu

Parametre	*Anlamlılık düzeyi*	*Eğri Altındaki Alan (AUC)*	*Kesme değeri (cut-off)*
PE SUVmax	p<0,001	0,976	1,50
PE SUVmax / Mediyasten_ SUVmax	p<0,001	0,911	0,94
PE SUVmax / Karaciğer SUVmax	p<0,001	0,935	0,77
PE SUVmax/ Primer Tümör SUVmax	p<0,001	0,881	0,23
PK çapı	p>0,1	-	-

Trakea

EP-072

TRAKEAL DARLIKLARDA UYGULANAN STENTLERİN TRAKEOBRONŞİYAL EPİTELİYLE KAPLANMASI

Ebru Sağlam[1], Demet Kahraman[1], Ömer Eronat[3], Ahmet Ferudun Işık[2, 1]

[1]Gaziantep Üniversitesi Solunum Hastalıkları Ve Cerrahisi Uygulama Ve Araştırma Merkezi Tıp İdeal (ileri Düzey Eğitim Ve Araştırma) Laboratuvarı
[2]Gaziantep Üniversitesi Tıp Fakültesi Göğüs Cerrahisi Anabilim Dalı
[3]Gaziantep Üniversitesi Tıp Fakültesi Patoloji Anabilim Dalı

Giriş-Amaç: Amaç: Trakeobronşiyal stent tedavisinde stent migrasyonu, granülasyon dokusu oluşumu, stent yapısının kırılması ve stent içinde mukusun tıkanması gibi komplikasyonlar ile sık karşılaşılmaktadır. Kullanılacak stentin; kolay yerleştirilmesi, havayolu açıklığını sağlaması, havayolu dinamiklerine uyum göstermesi, immunolojik olarak nötral olması, mukostazise yol açmaması, stentin vücut içerisinde kırılmaya uğramaması, gerektiğinde kolayca çıkarılması sağlanmalıdır. Trakeanın gerek benign gerek malign darlıklarda, kendi epitel hücresiyle kaplanan stent ile hastanın uzun süreli veya kalıcı hava yolunun teminini sağlamak, stentin yan etkisini en aza indirmek ve trakeanın sağlam alanlarının da korunarak hava yolunun onarımını sağlamak gerekir. Buradan yola çıkarak kaplı nitinol stenti hastanın kendi silyalı epitel hücreleri ile kaplanılmasını hedefledik. Böylece mukosiliyer klirensin sağlanması ve buna bağlı olarak en sık komplikasyon olan mukus tıkaçlarının oluşumu önlenerek sekresyon birikmesinin önüne geçilebilmiş olunacaktır.

Yöntem: Ameliyatla 4 hastadan alınmış akciğer eksplantının bronş dokusundan epitel diseke edilerek 1-2 mm^3'lük parçalara bölündü. Eksplantlar steril edilen stentlerin içerisine ve kontrol petri kaplarına ekildi. %2,5 dana buzağı serumu (fetalcalf serum), bovine pancreatic insulin, hydrocortison, human transferrine, epidermal growth factor ve antibiyotik/antimikotik içeren medium 199 vasatı içinde %5 CO_2'li ortamda 37°C'de inkübe edildi. Kültürlerin 5.10.15.günlerinde silya titreşim frekansları (STF) ölçüldü. 20.günlerinde stent ve kontrol petrilerdeki hücreler ortamdan toplanılarak hücre sayımı yapıldı ve yüzey alanına düşen hücre sayısı belirlendi. 20.günlerinde stent içerisindeki hücreler kazıyıcı yardımıyla toplanıp sitopatolojik yöntemlerle değerlendirildi.

Bulgular: Bronş epitel hücrelerinin nitinol stent, kontrol petri ortamlarındaki kültür görüntüleri alındı (Resim 1,Resim 2). Kültürlerin 5.10.15.günlerinde STF ölçümleri alındı (Tablo 1,Şekil 1). Stent ve kontrol petrilerde yüzey alanlarına oranla hücre sayısı belirlendi (Tablo 2,Şekil 2). Nitinol stentte kültür edilen bronş epitel hücrelerinin 20.gününde ortamdaki hücreler toplandı ve immünohistokimyasal analiz sonrasında ortamın mikroskop görüntüleri alındı (Resim 3).

Sonuçlar: Stentlerin yüzey alanları küçük olduğundan bronş epitel hücreleri silyaları bastırmış 2.kata çıkmış ve silyaları etkilemesine rağmen STF oranları yüksek çıkmıştır. Nitinol stentlerin yüzey alanları kontrol petri kaplarından küçük olması cm^2'ye oranla hücre sayıları yüksek çıkmıştır. İmmünohistokimyasal analizler sonrasında ortamda bronş epitel hücreleri ve silyaların yoğun olarak görüldüğü gözlemlenmiştir. Bu çalışma ile hastanın kendi doğal mukoklirensinden yararlanarak stentte olası komplikasyonlar azaltılmış olacaktır. Nitinol stent üzerinde silyalı epitel kültürünün yapılması ile ilerleyen çalışmalarda verilerin pratikte bir tedaviye dönüştürülebilmesine olanak sağlamaktadır.

Trakeobronşiyal stent tedavisinde stent migrasyonu, granülasyon dokusu oluşumu, stent yapısının kırılması ve stent içinde mukusun tıkanması gibi komplikasyonlar ile sık karşılaşılmaktadır. Kullanılacak stentin; kolay yerleştirilmesi, havayolu açıklığını sağlaması, havayolu dinamiklerine uyum göstermesi, immunolojik olarak nötral olması, mukostazise yol açmaması, stentin vücut içerisinde kırılmaya uğramaması, gerektiğinde kolayca çıkarılması sağlanmalıdır. Trakeanın gerek benign gerek malign darlıklarda, kendi epitel hücresiyle kaplanan stent ile hastanın uzun süreli veya kalıcı hava yolunun teminini sağlamak, stentin yan etkisini en aza indirmek ve trakeanın sağlam alanlarının da korunarak hava yolunun onarımını sağlamak gerekir. Buradan yola çıkarak kaplı nitinol stenti hastanın kendi silyalı epitel hücreleri ile kaplanılmasını hedefledik. Böylece mukosiliyer klirensin sağlanması ve buna bağlı olarak en sık komplikasyon olan mukus tıkaçlarının oluşumu önlenerek sekresyon birikmesinin önüne geçilebilmiş olunacaktır.

Ameliyatla 4 hastadan alınmış akciğer eksplantının bronş dokusundan epitel diseke edilerek 1-2 mm^3'lük parçalara bölündü. Eksplantlar steril edilen stentlerin içerisine ve kontrol petri kaplarına ekildi. %2,5 dana buzağı serumu (fetalcalf serum), bovine pancreatic insulin, hydrocortison, human transferrine, epidermal

growth factor ve antibiyotik/antimikotik içeren medium 199 vasatı içinde %5 CO_2'li ortamda 37°C'de inkübe edildi. Kültürlerin 5.10.15.günlerinde silya titreşim frekansları (STF) ölçüldü. 20.günlerinde stent ve kontrol petrilerdeki hücreler ortamdan toplanılarak hücre sayımı yapıldı ve yüzey alanına düşen hücre sayısı belirlendi. 20.günlerinde stent içerisindeki hücreler kazıyıcı yardımıyla toplanıp sitopatolojik yöntemlerle değerlendirildi.

Bronş epitel hücrelerinin nitinol stent, kontrol petri ortamlarındaki kültür görüntüleri alındı (Resim 1,Resim 2). Kültürlerin 5.10.15.günlerinde STF ölçümleri alındı (Tablo 1,Şekil 1). Stent ve kontrol petrilerde yüzey alanlarına oranla hücre sayısı belirlendi (Tablo 2,Şekil 2). Nitinol stentte kültür edilen bronş epitel hücrelerinin 20.gününde ortamdaki hücreler toplandı ve immünohistokimyasal analiz sonrasında ortamın mikroskop görüntüleri alındı (Resim 3).

Stentlerin yüzey alanları küçük olduğundan bronş epitel hücreleri silyaları bastırmış 2.kata çıkmış ve silyaları etkilemesine rağmen STF oranları yüksek çıkmıştır. Nitinol stentlerin yüzey alanları kontrol petri kaplarından küçük olması cm^2'ye oranla hücre sayıları yüksek çıkmıştır. İmmünohistokimyasal analizler sonrasında ortamda bronş epitel hücreleri ve silyaların yoğun olarak görüldüğü gözlemlenmiştir. Bu çalışma ile hastanın kendi doğal mukoklirensinden yararlanarak stentte olası komplikasyonlar azaltılmış olacaktır. Nitinol stent üzerinde silyalı epitel kültürünün yapılması ile ilerleyen çalışmalarda verilerin pratikte bir tedaviye dönüştürülebilmesine olanak sağlamaktadır.

Anahtar kelimeler: göğüs cerrahisi, doku mühendisliği, trakea stenozu, nitinol stent, primer bronş epitel kültürü

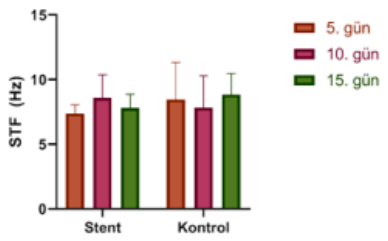

Şekil 1. Stent ve kontrol grubundaki Silya Titreşim Frekansı (STF)

Şekil 1

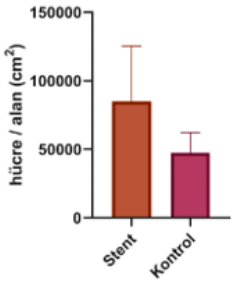

Şekil 2. Stent ve kontrol grubundaki cm^2 yüzey alanı başına düşen hücre sayısı

Şekil 2

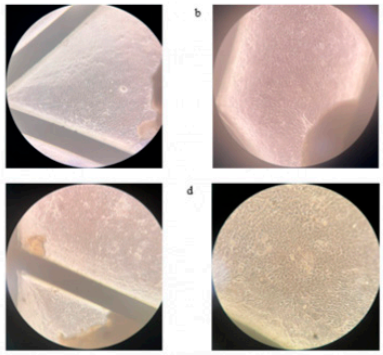

Resim 1. Kaplı nitinol stent üzerinde primer bronş epitel kültürünün **a.** 10.günü **b.** 13.günü **c.** 17.günü **d.** 20.günü (Not: Dokunun bulunduğu çeltikli kısımda çoğalmaya başlıyor ve hücreler çeltiği aşıp yan taraflarda çoğalmaya başlayarak 20. gününde dokunun hiç olmadığı alanlarda tamamen konfulence sağlandı)

Resim 1

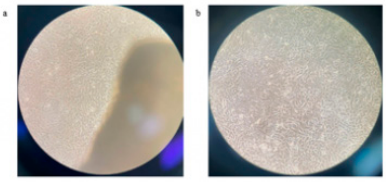

Resim 2. Kontrol grubu olan primer bronş epitel dokusunun petride kültürü **a.** 15. günündeki görüntüsü **b.** 20. günündeki görüntüsü

Resim 2

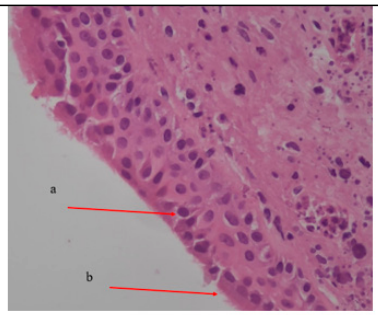

Resim 3. İmmünohistokimyasal boyamalar sonucunda (HE, 400X) **a.** Bronş epitel hücreleri **b.** Silyaların Nicon Eclipse E600 mikroskop görüntüsü

Resim 3

Tablo 1. Silya Titreşim Frekansları (Hz)

Hasta No	Stent 5. gün	Stent 10. gün	Stent 15. gün	Kontrol 5. gün	Kontrol 10. gün	Kontrol 15. gün
1	7,19	8,83	*	12,0	11,08	*
2	6,52	6,31	6,56	5,16	5,4	8,5
3	7,74	8,605	8,335	9,145	6,55	10,61
4	8,055	10,646	8,515	7,57	8,28	7,425

Tablo 2. Kültürlerin 20.gün sonlarında ortamdaki hücre sayıları ve yüzey alanları

Hasta No	Stentin Toplam Hücre Sayısı/ Alanı	Stentin Yüzey Alanı (cm2)	Kontrol Toplam Hücre Sayısı/ Alanı	Kontrol Yüzey Alanı (cm2)
1	57.142,86	3,15	32.569,97	58,95
2	85.106,38	3,525	43.426,63	58,95
3	55.464,37	3,77	67.854,11	58,95
4	142.156,86	2,90	45.801,53	58,95

Akciğer / Plevra – Nononkolojik

EP-073

COVID-19 İLİŞKİLİ PLEVRAL KOMPLİKASYONLAR-TEK MERKEZ DENEYİMİ

Murat Kuru[1], Tamer Altınok[1], Alper Yosunkaya[2], Funda Gök[2]

[1]Necmettin Erbakan Üniversitesi Meram Tıp Fakültesi, Göğüs Cerrahisi Anabilim Dalı

[2]Necmettin Erbakan Üniversitesi Meram Tıp Fakültesi, Anesteziyoloji Ve Reanimasyon Anabilim Dalı

Giriş-Amaç: İnsanlarda şiddetli akut solunum sendromu koronavirüs tip 2(SARS-CoV-2)'ye bağlı ilk semptomlar 2019 yılı sonlarına doğru tespit edilmeye başlandı. Çok hızlı bir yayılım gösteren bu enfeksiyon Dünya Sağlık Örgütü tarafından Mart 2020'de pandemi olarak deklare edildi. (1) Hastalar asemptomatik olabilmekle birlikte özellikle yaşlı ve ek hastalığı olan bireylerde Covid-19'a bağlı solunum yetmezliklerine bağlı ölümler görülebilmektedir. Bu viral pnömoni 2022 yılı mayıs ayı itibariyle en az 6 Milyon insanın ölümünden sorumlu tutulmaktadır.

Covid-19 a bağlı plevral komplikasyonlar nadir görülmesine rağmen mortalitede artışa sebep oldukları düşünülmektedir. Özellikle mekanik ventilatöre bağlanan hastalarda yüksek basınç nedeniyle pnömotoraks, pnömomediastinum, ciltaltı amfizem ve plevral effüzyon gibi komplikasyonlarla daha sık karşılaşılmaktadır.(2) Pnömomediastinum ve ciltaltı amfizem entübe olmayan hastalarda şiddetli öksürükten kaynaklanabileceği gibi mekanik ventilatöre bağlı olan hastalarda yüksek basınç ile ventilasyon sonrasında görülebileceği bilinmektedir. Pnömotoraks ise plevral aralıkta hava birikmesi ve akciğer kollapsı ile karakterize hayatı tehdit eden tıbbi acil bir durumdur.Covid-19 pandemisi sürecinde özellikle mekanik ventilatöre bağlı olan hastalarda pnömotoraks insidansında artış olduğunu düşünmekteyiz.(3) Pnömomediastinumun fizyopatolojisinde ise öksürüğün neden olduğu intratorasik basınca bağlı alveol rüptürü ve bu havanın bronkovaskuler yol ile mediastene hava kaçışı ile sonuçlanan Mecklin etkisi sorumlu tutulmaktadır.(4) Bu hastalarda mortalite oldukça yükselmektedir. Bunun yanında ek hastalığı olan bireylerde prognoz daha da kötü seyredebilmektedir.

Bu çalışmada covid-19 tanısı alan hastalarda gelişen plevral komplikasyonları, tedavi yöntemlerini ve hastaların prognozlarını inceleyerek tedavye katkıyı amaçladık.

Mart 2020-Mayıs 2022 tarihleri arasında aktif covid-19 hastalığı semptomları ile 3. Basamak hastanemize başvuran hastalardan hastalığı doğrulamak için nazofarengeal sürüntülerden SARS-CoV-2 ters transkripsiyon polimeraz zincir reaksiyonu(RT-PCR) örneklemesi yapıldı. RT-PCR ile Covid-19 tanısı kesinleşmiş ve hastanede yatırılarak tedavi edilen hastalar arasından pnömotoraks, pnömomediastinum, plevral effüzyon gibi plevral komplikasyon gelişen hastalar çalışmaya dahil edildi. Yoğun bakım hekimlerince göğüs grafilerinde ve tomografilerinde plevral komplikasyon tespit edilen tüm hastalar Göğüs Cerrahisi hekimleri tarafından değerlendirildi ve gerekli cerrahi işlemler yoğun bakım şartlarında uygulandı. Hastaların verileri dosya taramaları yapılarak retrospektif olarak incelendi. Hastalar yaş, cinsiyet, mekanik ventilasyon gereksinimi, plevral komplikasyon, tedavi şekli, prognoz, komorbid hastalık vb. açısından değerlendirildi. Bu veriler sonucunda plevral komplikasyon gelişen Covid-19 tanılı hastalara yapılacak tedavi gereksinimlerinin fayda analizi yapılması planlandı.

68 hasta çalışmaya dahil edildi. Hastalardan 41'i erkek(%60), 27'si kadındı(%40). Ortalama yaş 66.13 18.79(2-91). Hastalardan sadece ikisi 18 yaşının altındaydı. Hastalara ait demografik veriler tablo 1 de gösterildi. Çalışmaya dahil edilen hastalarda en sık gözlenen plevral komplikasyon pnömotorakstı.(63 hasta-%93)sadece 4 hastada plörezi gelişti. 11 hastada pnömomediastinum gelişti. Pnömotoraks gelişen tüm hastalara tüp torakostomi uygulandı. Tüp torakostomi süresi ortalama 8.52 7.63(0-38) gün idi. 40 hastaya sağ, 19 hastaya sol, 4 hastaya bilateral tüp torakostomi uygulandı. Hiçbir hastaya pnömotoraks için ek cerrahi gereksinimi olmadı. Tüp torakostomi ile tedavi edilen hiçbir hastada nüks pnömotoraks izlenmedi. Pnömomediastinum gelişen 11 hastaya yoğun subkutan amfizem için fasyatomi uygulandı. Mediastinal amfizem için ek cerrahi müdahale yapılmadı. 60 hasta öldü, 8 hasta halen yaşamakta. Ortalama hastane yatış süresi 27.82 21.98(5-144), ortalama yoğun bakım yatış süresi 22.80 22.29(0-141) gün olarak bulundu. 61 hasta entübe edilerek mekanik ventilatöre bağlandı. 45 hastaya non-invaziv mekanik ventilasyon uygulandı. Ortalama mekanik ventilatöre bağlanma süresi 16.89 20.73(0-125) gün olarak bulundu. 53 hastada komorbit hastalık mevcuttu. 28 Hastada HT, 14 Hastada DM, 14 hastada malignite, 9 hastada kronik akciğer hastalıkları(astım, koah, tbc, kr. bronşit), 9 hastada nörolojik hastalık, 5 hastada tiroid hastalığı ve 2 hastada hematolojik hastalık mevcuttu.

Mekanik ventilatöre bağlanan hastaların %92'sinde(56 hasta) pnömotoraks, %18'inde pnömomediastinum(11 hasta) izlendi. Mekanik ventilasyon ile pnömotoraks ve pnömomediastinum arasında anlamlı ilişki saptanmadı($p>0.99$, $p=0.59$). Mekanik ventilatore bağlanan hastalarda ortalama tüp torakostomi süresi 7 gündü. Mekanik ventilatore bağlanan hastaların %95'i öldü. ($p<0.001$). Mekanik ventilatore bağlanan hastalarda ortalama hastane yatış süresi(23gün) ve ortalama yoğun bakım yatış süresi(17 gün) anlamlı olarak yüksekti.($p=0.003$, $p<0.001$).

Non-invaziv mekanik ventilasyon desteği alan hastaların %56'sında ht mevcuttu($p=0.003$). Yine ınvaziv mekanik ventilatordekilerle benzer şekilde hastane yatış süresi ve yoğun bakım yatış süresi anlamlı olarak yüksekti($p=0.016$, $p=0.034$).

Pnömotoraks gelişen hastalardaki ortalama yaş(65±18.91) pnömotoraks olmayan hastalara göre anlamlı düşüktü($p=0.020$). Pnömotoraks ile cinsiyet, prognoz,yatış sürelerive komorbit hastalıklar arasında anlamlı ilişki yoktu.

Pnömomediastinum gelişen hastaların %55'inde pnömotoraks, %27'sinde plorezi mevcuttu.($p<0.001$, $p=0.012$). Pnömomediastinum gelişen hastalarda mortalite %100 olarak saptandı. Pnömomediastinum gelişen hastalarda %73'ünde HT mevcuttu. ($p=0.044$).

Kronik akciğer hastalığı olan hastaların %60'ı kaybedildi. ($p=0.013$). Kronik akciğer hastalığı olan hastalarla yaş, cinsiyet, plevral komplikasyon, mekanik ventilasyon desteği açısından anlamlı ilişki yoktu.

Çalışmamızda plevral komplikasyon tespit edilen hastalarda en sık tespit edilen komorbit hastalık hipertansif kalp hastalığıydı(%43) Bunu DM(%21) ve maligniteler(%21) takip etti. Pnömotoraks olan hastalarda HT ve DM sık gözlenmesine rağmen bu ilişki istatistiksel olarak anlamlı değildi.($p=0.16$, $p>0.99$). Çalışmamızda komorbit hastalığı olan hastalardaki pnömotoraks riskini değerlendirdik. Bizim çalışmamızda komorbit hastalığı olan hastalarda pnömotoraks ihtimalinin artmadığını gördük.($p>0.99$). Bizim çalışmamızla benzer olarak Chanda ve ark. hazırladığı vaka serisinde önceki akciğer hastalığı, sigara içme durumu, komorbiditeler veya ventilatörde geçen günlerle pnömotoraks korelasyon göstermemiştir.(5) Yine Büyükkarabacak ve ark. yaptığı çalışmada komorbid durumlar ve sağkalım ile plevral komplikasyon arasında ilişki olmadığı gösterilmiştir.(6)

Bu konuda yapılan çalışmalar değerlendirildiğinde Covid-19 tanısı alan hastaların yaklaşık %1'inde pnömotoraks geliştiği, hastane yatışı yapılanlarda bu oranın %7.5'a kadar çıktığı bilinmektedir. Hasta yoğun bakımda ise pnömotoraks görülme oranı %10, mekanik ventilatore bağlı ise yaklaşık %15'dir. (3,7,8)

Bizim çalışmamızda da hastaneye yatış gerektiren hastalardaki plevral komplikasyon oranı %5.2 idi. Hasta yoğun bakımda invaziv mekanik ventilatore bağlı ise plevral komplikasyonlar içerisindeki pnömotoraks oranı %92, pnömomediastinum oranı %18 olarak bulundu. Non-invaziv mekanik ventilasyon uygulanan hastalarda bu oranlar sırasıyla %91 ve %20 tespit edildi. Ancak non-invaziv mekanik mekanik ventilator desteği alan hastaların büyük bir kısmında invaziv mekanik ventilasyona geçildi. Yoğun bakımda mekanik ventilatöre bağlı hastalarda mortalite %80 üzerine çıkabilmektedir.(3,7,8)Bizim çalışmamızda invaziv mekanik ventilator desteği alan hastalardaki mortalite oranımız %95, non-invaziv mekanik ventilasyona bağlı olanlarda %93 olarak tespit edildi. Başka bir yayında hastanede yatış esnasında pnömotoraks gelişen hastalarda mortalitenin yaklaşık %58 olduğu rapor edilmiştir.(8)

Covid-19'a plevral komplikasyonlar sık görülmesine rağmen mekanik ventilatore bağlı hastalarda plevral komplikasyon riskinde anlamlı ilişki gözlemlemedik ancak pnömomediastinum gelişen hastalarda mortalitenin çok yüksek olabileceği kanaatindeyiz.

Kaynaklar

1. Zhu N, Zhang D, Wang W, Li X, Yang B, Song J, et al. A novel coronavirus from patients with pneumonia in China, 2019. N Engl J Med. 2020;382(8):727–733. doi: 10.1056/NEJMoa2001017.
2. Chong WH, Saha BK, Hu K, et al.. The incidence, clinical characteristics, and outcomes of pneumothorax in hospitalized COVID-19 patients: a systematic review. Heart Lung. 2021;50:599–608.
3. Wang XH, Duan J, Han X, et al.. High incidence and mortality of pneumothorax in critically Ill patients with COVID-19. Heart Lung. 2021;50:37–43.
4. Gillespie M, Dincher N, Fazio P, Okorji O, Finkle J et al. Coronavirus disease 2019 (COVID-19) complicated by spontaneous pneumomediastinum and pneumothorax. Respiratory Medicine Case Reports 2020; 31: 101232. doi: 10.1016/j.rmcr.2020.101232
5. Chandna S, Colombo J, Agrawal A, et al. (November 08, 2022) Pneumothorax in Intubated Patients With COVID-19: A Case Series. Cureus 14(11): e31270. doi:10.7759/cureus.31270
6. Büyükkarabacak Y, Pirzirenli MG, Gurz S, Abacı H, Taslak Şengül A, Çelik B, et al. COVID-19 and pneumothorax, pneumomediastinum, subcutaneous emphysema: Analysis of risk factors. Turk Gogus Kalp Dama 2023;31(1):69-77. doi: 10.5606/tgkdc.dergisi.2023.23081
7. Chopra A, Al-Tarbsheh AH, Shah NJ, et al.: Pneumothorax in critically ill patients with COVID-19 infection: Incidence, clinical characteristics and outcomes in a case control multicenter study. Respir Med. 2021, 184:10.1016/j.rmed.2021.106464
8. Geraci TC, Williams D, Chen S, et al.: Incidence, management, and outcomes of patients with COVID-19 and pneumothorax. Ann Thorac Surg. 2022, 114:401-7. 10.1016/j.athoracsur.2021.07.097

Anahtar kelimeler: COVID-19, Pnömotoraks, Pnömomediastinum, Plörezi

Tablo 1. Plevral komplikasyonlu hastalara ait demografik ve klinik veriler

Hasta sayısı		68(%100)
Cinsiyet		
	Erkek	41(%60)
	Kadın	27(%40)
Plevral komplikasyon		
	Pnömotoraks	63(%92.6)
	Pnömomediastinum	11(%16)
	Plörezi	4(%5)
Pnömotoraks tarafı		
	Sağ	40(%63.4)
	Sol	19(%30)
	Bilateral	4(%6)
Komorbid hastalık		53(%78)
	HT	28
	DM	14
	Malignite	14
	Kr. Akciğer Hast.	9
	Nörolojik Hast.	9
	Tiroid Hast.	5
	Hematolojik Hast.	2

Akciğer / Plevra – Onkolojik

EP-075

OMENTOPLASTİ VE TORAKOMİYOPLASTİNİN POSTOPERATİF KOMPLİKASYON YÖNETİMİNDEKİ YERİ: 35 VAKALIK SERİ

Aykut Kankoç[1], İsmail Tombul[1], Irmak Akarsu[1], Muhammet Sayan[1], Ali Çelik[1], İsmail Cüneyt Kurul[1], Abdullah İrfan Taştepe[1]

[1]Gazi Üniversitesi Tıp Fakültesi, Göğüs Cerrahisi Anabilim Dalı, Ankara

Giriş-Amaç: Bronkoplevral fistül (BPF) özellikle pnömonektomi sonrası erken ya da geç dönemde gelişebilen, cerrahi ve klinik açıdan iyi yönetilmesi gereken, mortalite ve morbiditesi yüksek bir komplikasyondur. Komplikasyon yönetiminde hastanın genel durumu, ampiyem varlığı ve fistül boyutu önemli belirteçler iken ilk olarak kavite drenajı sağlanmalıdır. Yaklaşık %20 olguda kavite drenajı ile ampiyem tedavisi sağlanabilmekte, geri kalan hastalarda ileri cerrahi girişim gerekmektedir. Yalnızca bronş güdüğünün primer onarımı yeterli olmadığından omentoplasti, miyoplasti, torakoplasti gibi cerrahi seçeneklere BPF yönetiminde başvurulmaktadır

Çalışmamızda Gazi Üniversitesi Göğüs Cerrahisi Departmanında Ocak 2015 – Mart 2023 tarihleri arasında omentoplasti, torakoplasti veya miyoplasti uygulanmış hastaların demografik özellikleri, ilk cerrahi operasyon özellikleri, postoperatif göğüs tüpüyle izlem süresi, cerrahi sonuçlar gibi tanımlayıcı özellikler açısından analiz edilmiştir.

Hastaların 3'ü kadın (%8,6) 32'si erkek (%91,4)'di. Hastaların ortalama yaşı 59,6 (39-77) olarak hesaplandı. Hastaların 24'ünde (%68,6) bronkoplevral fistül gözlemlenmiştir. Hastaların 6'sında (%17,2) ampiyem saptanmıştır. Hastaların 2'sinde (%5,7) tamamlayıcı Pnömonektomi nedeniyle miyoplasti uygulanmıştır. Hastaların 3'ünde (%8,6) özefagus kaynaklı komplikasyonlar nedeniyle operasyon ihtiyacı gelişmiştir. Hastaların 23'ünde (%65,7) sağ taraflı operasyon öyküsü mevcut iken kalan 12'sinde (%34,3) sol taraflı operasyon öyküsü mevcuttur. Hastaların 13 tanesi (%52) pnömonektomi, bunların 9'u sağ pnömektomi operasyonu geçirmişlerdir. Fistül tamiri cerrahile-

rinin 6'sında (%17,1) sadece omentoplasti, 16'sında (%45,7) sadece miyoplasti, 1'inde (%2,9) sadece torakoplasti, 4'ünde (%11,4) torakomiyoplasti, 7'sinde (%20) omentomyoplasti uygulanmışken 1 hastada (%2,9) torakomiyoomentoplasti uygulanmıştır. Operasyon sonrasında ortalama tüp çekilme süresi 16,1 (SD±11,7) gün olarak hesaplanmıştır. İlk operasyon sonrası fistül cerrahisi gereksinimi süresi medyan 42 gün (7 gün – 22 sene) olduğu görülmüştür. Hastaların 4'ü (%11,4) ilk 30 günde olmak üzere toplamda 23'ü (%65,7), izlem sürecinde hayatını kaybetmiştir. Hayatını kaybeden hastaların düzeltici operasyon sonrası sağkalım süresi medyan 3.8 aydır (0.13-47,9 ay). İzlemde hala hayatta olanların ortalama izlem süresi 49,8 aydır (2-100 ay).

KHDAK hastalarında rezeksiyon sonrası gelişen BPF ciddi mortalite ve morbiditeye sahip bir komplikasyondur. Yayınlarda lobektomi sonrası %0.4-4, pnömonektomi sonrası ise %1.5-15 oranında görülmektedir. [2] Bronkoplevral fistül için literatürde bazı risk faktörleri tanımlanmıştır. Bunlar arasında sağ pnömonektomi, KOAH varlığı, preoperatif enfeksiyon varlığı, cerrahi teknik kaynaklı faktörler, bronş güdüğünde rezidüel tümör varlığı, indüksiyon terapisi sayılabilir. [3] Bizim çalışmamızda da literatür ile uyumlu olarak hastaların %42,9'u indüksiyon terapisi almış, %52'si pnömonektomi ve bunların da %69,2'si sağ pnömonektomidir.

Bronkoplevral fistül hastalarında, güdüğün direkt kapatılarak kas dokusu ile desteklenmesi, omental flap, trans-sternal bronşial kapama, diyafragmanın flap olarak kullanılması ve torakoplasti gibi teknikler ile başarı %95'e kadar varabilmektedir. Bunun yanısıra bronkoskopik yöntemlerle değişken düzeylerde başarı elde edilebilmektedir. [4] Omentum kullanımı enfeksiyonun kontrolünde fokal lenfosit sayısını arttırarak ve yüksek anjiogenez potansiyeli sayesinde doku kanlanması açısından diğer yöntemlere üstünlük göstermektedir. Fakat laparoskopik yöntemlerde dahi omentum serbestlenmesinin yapılması ileri olası abdomen operasyonları için risk faktörü oluşturacaktır. [5] Öncesinde abdomen operasyonu geçirmiş hastalarda ise omentoplasti dışındaki seçenekler daha güvenlidir. Biz de omentoplasti tecrübemiz arttıkça uygun hastalarda lokal enfeksiyon kontrolü ve neovaskülarizasyon avantajları nedeniyle omentoplastiyi tercih edildi. Omentoplasti uyguladığımız hastalarda genel olarak yeterli kas dokusu mevcutsa myoplasti ile kombine ederek omentomyoplasti uygulandı.

Sonuç: Torakoplasti, miyoplasti ve omentoplasti özellikle pnömonektomi sonrası görülen BPF, ampiyem gibi komplikasyonların yönetiminde hala kullanılan yöntemlerdendir. Hastanın genel durumu, bir önceki operasyonun özellikleri, doku canlılığı gibi kriterler göz önünde bulundurulup seçilecek ideal cerrahi hastanın sağ kalımına ve kalan yaşam süresinin kalitesine katkı sağlayabilmektedir.

Kaynaklar

1) Endoh H, Yamamoto R, Nishizawa N, Satoh Y. Thoracoscopic surgery using omental flap for bronchopleural fistula. Surg Case Rep. 2019 Jan 14;5(1):5.

2) Deschamps C, Bernard A,Nichols FC III et al. Empyema and bronchopleural fistula after pneumonectomy: factors affecting incidence. Ann Thorac Surg 2001; 72: 243–8.

3) Jiang F, Huang J, You Q, Yuan F, Yin R, Xu L. Surgical treatment for bronchopleural fistula with omentum covering after pulmonary resection for non-small cell lung cancer. Thorac Cancer. 2013 Aug;4(3):249-253.

4) Sakata KK, Reisenauer JS, Kern RM, Midthun DE, Utz JP, Blackmon SH, Mullon JJ, Wigle DA. Extracellular matrix fistula plug for repair of bronchopleural fistula. Respir Med Case Rep. 2018 Sep 13;25:207-210.

5) Nakajima Y, Akiyama H, Kinoshita H, Inoue T, Hamahata A, Uramoto H. Two Cases of Single-Stage Closure of a Bronchopleural Fistula Using Latissimus Dorsi Musculocutaneous Flaps after Lung Surgery. Ann Thorac Cardiovasc Surg. 2015;21(5):496-9.

Anahtar kelimeler: Bronkoplevral fistül, omentoplasti, myoplasti

Resim 1. Fistül onarımı içim serbestlenmiş omentum dokusu

Resim 2. Fistül onarımı içim serbestlenmiş omentum dokusu

Tablo 1. Omento/Torako/Myoplasti yapılan hastaların tanımlayıcı verileri.

Hasta No	Operasyon Cinsi	Cinsiyet	Yaş	Kemoradyoterapi	İlk Operasyonu	İlk Oper. Yönü	Düzeltici Cer. Etyo.	De-Tüp Sür. (g)	KSDCS* (g)	Survey (a)
1	MP	E	59	KT	Lobektomi	Sol	BPF	12,00	30,00	36,47
2	OP	E	59	-	Lobektomi	Sağ	BPF	14,00	65,00	50,77
3	OP	E	58	KT,RT	Pnömonektomi	Sağ	BPF	11,00	82,00	48,70
4	MP	K	57	KT,RT	Kama Rezekiyon	Sol	Ampiyem	6,00	87,00	19,33
5	MP	E	65	KT	Pnömonektomi	Sol	Ampiyem	21,00	77,00	18,77
6	MP	K	77	-	Özefagus	Sağ	Özefagus, BPF	-	658,00	0,20
7	MP	E	61	-	Pnömonektomi	Sol	BPF	-	9129,00	47,90
8	MP	E	54	-	Pnömonektomi	Sağ	BPF	-	7,00	10,50
9	MP	E	67	KT	Lobektomi	Sağ	Özefagus	12,00	23,00	21,17
10	TMP	E	48	KT,RT	Özefagus	Sağ	Özefagus	-	340,00	1,47
11	MP	E	47	-	Lobektomi	Sağ	Ampiyem	20,00	0,00	36,17
12	MP	E	64	KT,RT	Pnömonektomi	Sağ	Ampiyem	-	2793,00	72,93
13	MP	E	61	KT,RT	Lobektomi	Sol	BPF	16,00	76,00	73,47
14	MP	E	42	-	Lobektomi	Sol	Ampiyem	10,00	31,00	73,73
15	MP	E	62	KT,RT	Kama Rezekiyon	Sol	Toraks Duv. Rek.	-	0,00	1,13
16	OP	E	67	KT	Pnömonektomi	Sağ	BPF	-	31,00	0,50
17	TMP	E	63	-	Pnömonektomi	Sol	BPF	2,00	442,00	33,17
18	MP	K	48	KT,RT	Lobektomi	Sağ	BPF	-	200,00	15,80
19	MP	E	46	-	Pnömonektomi	Sol	Tam.Pnömonektomi	7,00	0,00	95,33
20	MP	E	65	-	Pnömonektomi	Sağ	BPF	-	42,00	3,80
21	TP	E	65	-	Pnömonektomi	Sağ	BPF	-	9,00	0,13
22	OP	E	62	-	Pnömonektomi	Sağ	BPF	-	21,00	2,13
23	OMP	E	68	-	Pnömonektomi	Sağ	Ampiyem, BPF	41,00	40,00	3,20
24	TMP	E	39	-	Lobektomi	Sağ	Tam.Pnömonektomi	5,00	0,00	100,50
25	OMP	E	51	KT	Pnömonektomi	Sağ	BPF	22,00	78,00	49,83
26	OMP	E	53	-	EPP	Sağ	BPF	7,00	27,00	24,17
27	OMP	E	64	-	Pnömonektomi	Sol	BPF	37	14,00	39,90
28	OMP	E	54	KT,RT	EPP	Sol	BPF	22	357,00	15,07
29	OMP	E	60	-	Pnömonektomi	Sağ	BPF	3	140,00	1,47
30	OMP	E	71	-	RLL	Sağ	BPF	43	90,00	38,27
31	OMP	E	66	-	Pnömonektomi	Sağ	BPF	-	133,00	1,23
32	OMP	E	67	-	Pnömonektomi	Sağ	BPF	14	11,00	19,03
33	MP	E	62	KT	Pnömonektomi	Sol	BPF	-	21,00	1,03
34	OMP	E	70	-	EPP	Sağ	BPF	-	15,00	0,67
35	TMP	E	62	KT,RT	Pnömonektomi	Sağ	BPF	15	222,00	1,40

Cerrahi Teknik

EP-076

KLAVİKULA TÜMÖRÜNE YAKLAŞIM: BİR OLGU NEDENİYLE

Mustafa Kuzucuoğlu[1], Keramettin İbrahim Taylan[2], Nihat Berk Sarmış[1], Arslan Hirad Gani[1], Mehmet Ünal[1], Serdar Şirzai[2]

[1]İzmir Katip Çelebi Üniversitesi, Göğüs Cerrahisi Ana Bilim Dalı, İzmir
[2]İzmir Katip Çelebi Üniversitesi Atatürk Eğitim Ve Araştırma Hastanesi Göğüs Cerrahisi Kliniği, İzmir

Giriş-Amaç: Klavikula tümörleri oldukça nadir rastlanan tümörlerdir. Tüm kemik tümörlerinin yaklaşık %1'inden daha az görülmektedir. Bunun nedeni olarak medüller kavitedeki boşluk ve buraya kan akımının azlığı olarak gösterilmiştir. Tümör benzeri olarak tanımlanan osteofibromalar, osteomiyelitler ve benzeri patolojile daha sıklıkla görülmektedir.

Klavikula kitlelerinde cerrahi rezeksiyon düşük mortaliteler ile uygulanabilir bir cerrahi yöntemdir. Biz de çalışmamızda klavikula da kitle nedeniyle opere ettiğimiz bir hastayı sunmayı amaçladık.

Kırk üç yaşında erkek olgu son bir yıldır giderek artan sağ kol ağrısı ve son birkaç ayda belirginleşmeye başlayan klavikula üzerinde ele gelen şişlik yakınması ile başvurdu. Olgunun fizik muayenesinde sağ klavikula korpusunda ele gelen fikse ve sert yaklaşık 3-4 cmlik kitle lezyonu mevcut idi. Sağ kol hareketlerinde kısıtlılık ya da duyu kaybı yoktu.

Olgunun çekilen toraks bilgisayarlı tomografisinde 47x44 mm boyutlarında, dış yüzeyinde yer yer düzensizlikler gösteren kitlesel lezyon saptandı ve malign dejenerasyon gösteren osteokondrom olabileceği belirtildi. Bunun üzerine çekilen pozitron emüsyon tomografisinde 50x44 mm boyutlarında, yumuşak doku komponentinde SUVmax:5,65 tutuluma neden olan, birinci kostada basıya bağlı yaylanmaya neden olmuş kitle lezyonu olarak saptandı. Çekilen manyetik rezonans görüntülemede ise klavikula orta kesiminde 50x46 mm boyutlarında, sınırları düzensiz, kitlenin posteroinferior kesiminde sınırları net olarak ayırt edilemeyen, öncelikle osteoblastik tömoral bir lezyona ait olduğu düşünülen ancak osteosarkom ayrımı yapılamayan kitlesel bir lezyon olarak raporlandı (Resim 1).

Olgu onkoloji, kalp damar cerrahisi ve ortopedi konseylerinde değerlendirilerek cerrahi kararı alındı. Klavikula üzerinden yapılan kesi ile kitle posteroinferiorunda subklavian venden ayırıldı. Klavikula sternoklavikuler eklem disartikule edilerek distal klavikula alanında kitleden 4 cm güvenlik marjı bırkılarak parsiyel olarak rezeke edildi. Ortopedi konseyinde rezeksiyon ve rekonstrüksiyon uygulanması uygun bulunan hastaya titanyum klavikula plağı ve metil metakrilat ile klavikula rekonstruksiyonu uygulandı (Resim 2).

Olgunun patoloji sonucu geniş tabanlı osteokondrom olarak raporlandı. Postoperatif ikinci ayında çekilen toraks bilgisayarlı tomografisinde nüks ya da rekonstrüksiyon alanında patoloji saptanmadı (Resim 3).

Klavikula kitleleri düşük malignite potansiyeline sahip ve nadir olsada tedavide cerrahinin yeri akılda tutulmalıdır. Klavikula, göğüs duvarı yapılarından olduğundan göğüs cerrahlarının da ortopedistler kadar cerrahisine hakim olması gerektiği düşüncesindeyiz.

Anahtar kelimeler: Klavikula, tümör, cerrahi

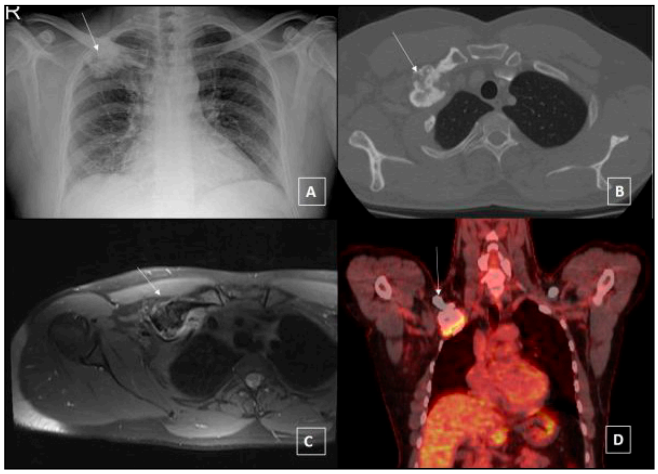

Resim 1. Preoperatif görüntüleme bulguları

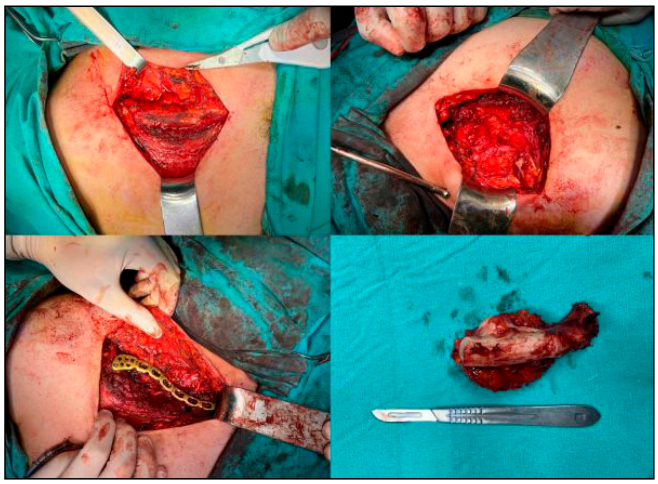

Resim 2. Perop cerrahi görüntüleri

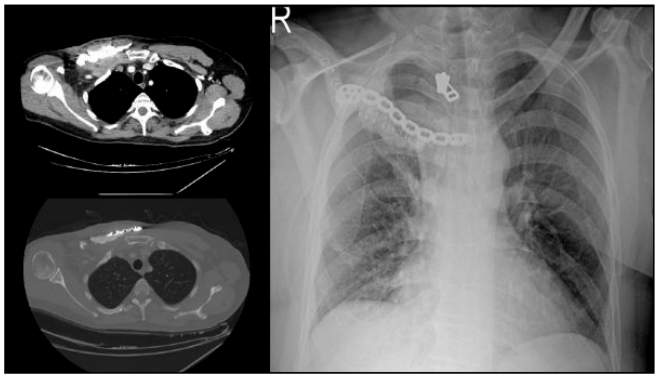

Resim 3. Postop görüntüleme bulguları

Travma

EP-077

NAZOGASTRİK SONDA UYGULAMASININ NADİR KOMPLİKASYONU. PLEVRAL ARALIĞA AÇILAN NAZOGASTRİK SONDA: OLGU SUNUMU

Bayram Metin[1], Oğuzhan Turan[1], Mehmet Akif Ekici[1], İbrahim Ethem Özsoy[1], Mehmet Akif Tezcan[1], Hasan Erdoğan[2]

[1]Kayseri Şehir Hastanesi, Göğüs Cerrahisi Eğitim Kliniği. Kayseri
[2]Kayseri Şehir Hastanesi, Radyoloji Kliniği, Kayseri

Giriş-Amaç: Giriş:Nazogastrik beslenme sondasının yerleştrilmesi sıklıkla basit prosedürdür fakat yanlış konumlandırılmasına bağlı yıkıcı kompikasyonşar (%0,3-8) gelişebilir. Nazogastrik sonda yerleştirilmesi esnasında en sık görülen komplikasyonlar intrakranial yerleşim, özofagial veya gastrik perforasyon, bronşial yerleşim, bronş perforasyonu, pnömotoraks ve aspirasyon pnömonisi şeklinde sıralanmaktadır. Nazogastrik sonda yerleştirmesinin trakeobronşial komplikasyonları nadirdir(%2) fakat önemli morbidite ve mortalite sebebidir. Plevral aralığa kadar uzanan bir nazogastrik sonda yerleşitirilmesi oranı ise %0,7 olarak belirtilmişken, bu komplikasyonu erken dönemde farketmeyip, olgumuzda olduğu gibi plevral aralığa uzun süre beslenme solüsyonu verilmesi de literatürde sık belirtilen durumlardan değildir.

Olgu: 56 yaşında bilinen demansı olan erkek hasta, yaklaşık 1 hafta önce enfeksiyon hastalıkları kliniğine ürosepsis ön tanısı ile yatırılmış ve genel durumunda bozulma olması üzerine hasta yoğun bakıma alınmış. Demansına bağlı enteral beslenmesi yeterli olmadığı için hastaya beslenme amaçlı nazogastrik sonda takılması gerçekleştirilmiş. Sonrasında takipnesi ve akciğer grafilerinde sağ hemitoraksta plevral efüzyon ve pnömonik konsolüdasyonları olması üzerine tarafımıza konsulte edildi. Hastaya çekilen toraks BT incelemesinde Nazogastrik sondanın trakeadan sağ alt lob bronşuna ilerleyerek parankim dokusundan çıktıktan sonra plevral aralıkta devamlılık gösterdiği ve sağ hemitoraksta ampiyem ile uyumlu hidopnömotoraks görüntüsü izlendi. Bunun üzerine hastanın nazogastrik sondası çekilerek hasta acil operasyona alındı. Hastaya VATS yapılarak içerdeki beslenme solüsyonu boşaltılarak dekortikasyon yapıldı ve toraks içi rifosin ve batikonlu serum fizyolojiklerle irrige edilerek temizlendi. Daha sonra intraoperatif entübasyon tüpü içinden gönderilen fiberoptik bronkoskopi aracılığıyla da bronkoplevral fistül alanı tesbit edilerek primer onarıldı. Postoperatif erken dönemde problem gelişmeyen hasta tekrar yoğun bakıma devredildi. Postoperatif erken dönemde hastanın septik şok? Kardiyak arrest ? şeklinde izah edilemeyen şekilde eksitus olduğu bilgisi alındı.

Sonuç: Nazogastrik sonda uygulaması klinik uygulamada basit bir uygulamadır fakat olgumuzda da olduğu gibi yanlış yerleştirilen bir sonda uygulaması ölümcül sonuçlar ortaya çıkarabilir. Bilinci açık olmayan veya yeterli kooperasyon kurulamayan hastalarda yutma refleksi yeterli olmadığı için bu gibi komplikasyonlarla karşılaşma ihtimali daha sıktır. Nazogatrik sonda uygulandıktan sonra sonda içerisinden bir adet çam uçlu enjektör ile hava verilerek epigastrik bölgenin oskültasyonu gibi basit bir yöntemle bu kompliasyonları önleme oranı %80 in üzerindedir. Dinlemeye rağmen sondanın pozisyonundan emin olunamıyorsa direkt grafi ile sondanın yeri mutlaka tespit edilmeden herhangi bir beslenme prosedürüne başlamamak gerektiğini bir kez daha vurgulamak istedik.

Kaynaklar

1. David B. Guthrie, James P. Pezzollo, David K. Lam, MD, and Ralph H. Epstein, Tracheopulmonary Complications of a Malpositioned Nasogastric Tube. Anesth Prog 67:151–157 2020

Anahtar kelimeler: Nazogastrik sonda, Kompliasyon, Trakeobronşial yaralanma, Hidropnömotoraks

Radyolojik ve radyolojik reformat görüntüleri

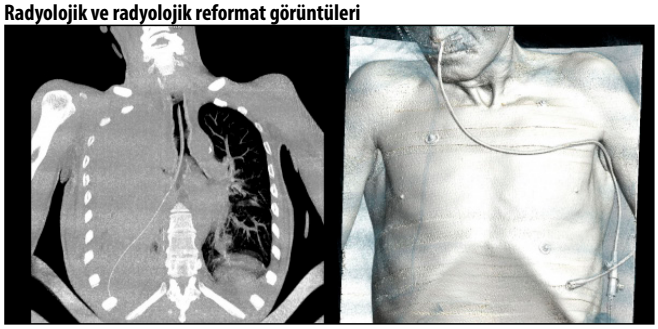

Perop toraks içindeki beslenme solüsyonu ve kalınlaşan plevra görünümü

Fiberoptk bronkoskopla fistülün gösterilmesi.

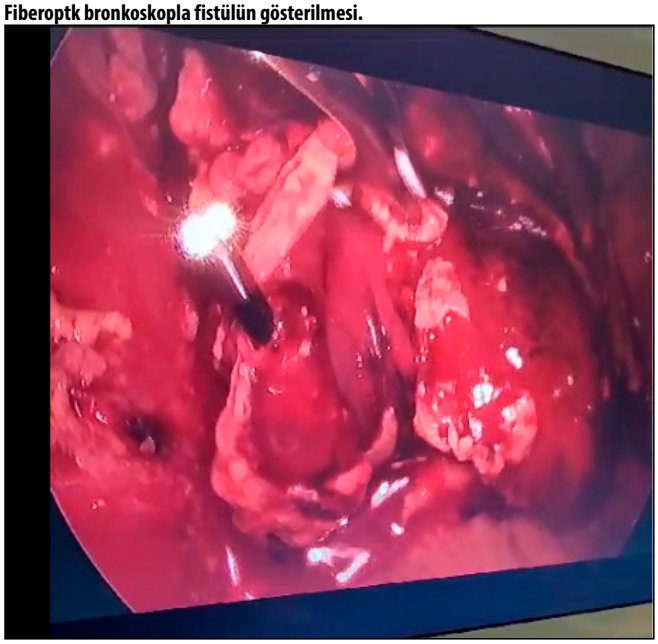

Pediyatrik Göğüs Cerrahisi

EP-080

PEDİATRİK MEDİASTİNOSKOPİLER

Ömer Faruk Demir[1], Ömer Önal[2], Murat Şahin[1], Çiğdem Gonca[1]

[1]Ankara Sanatoryum Eğitim Ve Araştırma Hastanesi
[2]Erciyes Üniversitesi Tıp Fakültesi

Giriş-Amaç: Son yıllarda artan EBUS uygulamaları yetişkin hasta grubunda pek çok hastalık da tanı ve tedavide kullanılan,

mediastinoskopi, torokoskopi veya torakotomi gibi daha invaziv yöntemlerin yerlerini almaktadır. (1-2) Bu duruma bağlı olarak göğüs cerrahları arasında mediastinoskopi uygulaması giderek popülerliğini kaybetmektedir. (3)

Pediatrik dönem hastalarda mediastinal alandan örnekleme gerektiren lezyonlar nadir görülen tümör gruplarından oluşmaktadır. Başı lenfoid kökenli grubunun çektiği bu tümör türleri için patolojik diskirminasyon oldukça zordur. (4) Bu nedenle çoğu zaman iğne biyopsileri ile tanı koymak da oldukça zor olabilmektedir. Bu durum pediatrik grupta EBUS- EUS uygulamaların uygulamalarının sayısını ve başarı oranını düşürmektedir.(5)

Bu çalışmanın amacı günümüzde bu grup hastada mediastinoskopinin halen etkin bir tanı yöntemi olup olmadığını tartışmaktır.

Tarafımızca 2008- 2019 yılları arasında gerek tanısal, gerekse evreleme maksatlı yapılan mediastinoskopiler (servikal ve anterior) ameliyat kodları taranarak hasta grubu oluşturuldu. Bu hasta gurubu içerisinde 18 yaş ve altı toplam 22 (%1,46) mediastinal kitle- lap nedeniyle refere edilen hasta tespit edildi. Hastaların medikal kayıtları incelenerek yaş, cinsiyet, preoperatif tanıları, operasyon kayıtları, operasyon türü, komplikasyonlar, kanama miktarları, örnekleme yapılan istasyonlara, patoloji sonuçlarına ve ayrıca daha sonraki tıbbi kayıtları incelenerek hastaların hangi hastalık tanıları ile takip edildiği öğrenildi. Hastaların mediastinal kitle- lap tanısı çekilen toraks CT-MR veya PET CT ile konulmuştu. Cerrahi müdahale şekli hastanın örneklemesi yapılacak olan lezyonun mediastinal alana yerleşim yerine göre karar verildi.

Tarafımızca 01.01.2008 ile 21.03.2019 yılları arasında servikal mediastinoskopi ya da anterior mediastinoskopi uygulanmış 18 yaş ve altı toplam 22 hasta tespit edildi. Hastaların 12'si kız, 10 u erkek çocuklardı. Hastaların 16 sına servikal mediastinoskopi 6 sına anterior mediastinoskopi uygulandı. Anterior mediastinoskopilerin 4 ü sol iki, biri sol üç, biride sağ ikinci kot çıkarılarak yapıldı . Hastaların yaşları 5 ile 18 (ortalama= 14.2) arasındaydı.

22 hastanın 19'una (%86,3) histopatolojik olarak tanıya ulaşıldı. Servikal mediastinoskopi yapılan 16 hastaların 15'ine (% 93,7) histopatolojik olarak tanı konulurken, anterior mediastinoskopi yapılan 6 hastadan dördüne tanı konuldu (%66,6). Her iki mediastinoskopi türünün kombine tanı oranı (86,3) idi

Uygulanan her iki prosedürde de torakotomi yada sternotomiye dönülmesi gereken bir komplikasyon yaşanmamış, mortalite görülmemiştir. Bunun dışında hastalara cerrahi sonrasında göğüs tüpü yerleştirilmesi gereken herhangi bir tıbbi duruma rastlanılmamıştır. Hastaların birinde minimal pnömotoraks gelişmiş ancak oksijen tedavisi ile expansasyon sağlanarak taburcu edilmiştir.

Ortalama operasyon süreleri servikal mediastinoskopi de 1.2+- 0.6 saat, anterior mediastinoskopi de 2,6-+ 0,7 saat arasında idi.

Hiç bir hastada sternotomi yada torakotomiye dönmeye neden olabilecek bir komplikasyonla karşılaşılmamıştır.

Mediastinoskopi 1955 yılında Carlens tarafından tanımlandığı ve Pearson tarafından 1960 da popülarize edilip geliştirdiği zamandan günümüzde pek çok göğüs cerrahi kliniği tarafından rutin akciğer kanseri evrelemesinde ve tanısal maksatlı kullanılmaktadır. (6,7)

Çocuk hastalarda ise durum biraz daha farklıdır. Hem Ebus-Eus hem de mediastinoskopi uzun bir süredir kullanımda olsalar da pediatrik hasta grubu ile ilgili literatür de çok kısıtlı sayıda ve küçük hasta popülasyonlarından oluşan yayınlar mevcuttur ve hemen hemen tamamı çok merkezli çalışmalardır.(8,9).

Yaptığımız çalışmamızda 22 hastanın 19 una (%86,3) histopatolojik olarak tanı konulmuştur. Literatürde pediatrik çağ mediastinoskopilerin de de benzer oranlar mevcuttur (10,11). Bu grup hastalarda yapılan non-invaziv (Ebus-Eus) uygulamalarında her ne kadar yeterli doku örneklemeleri için % 90-95 gibi bir orandan bahsedilse de tanı oranları % 30-50 düzeyinde kalmaktadır. Tanı konulamayan hastalara ise ek invaziv müdahale gerekmektedir.

Bizim ülkemiz gibi gelişmekte olan ülkelerde ise mediastinal alan da granülom oluşumu ile giden tüberküloz ve sarkoidoz gibi hastalıklara oldukça sık rastlanmaktadır. (5) Bazı gelişmiş ülkelerden yapılan bazı yayınlarda da pediatrik polulasyonda mediastinal alan örneklemelerinde granülom oluşumu, nerede ise lenfomalar kadar sık görülebilmektedir. (4). Bizim yaptığımız çalışmada en sık histopatolojik tanılar sırasıyla sarkoidoz (n=10), lenfoma (n=4), timoma (n=1), tüberküloz (n =1), indiferansiye yuvarlak hücreli sarkom (n=1), reaktif lenf nodu (n= 2) şeklinde olmuştur.

Yetişkin grup hastalarda büyük serilerde mediastinoskopiler %0.6 komplikasyon oranlarından bahsedilmekte ve en sık görülen komplikasyonun vokal kord disfonksiyonudur. (12,14) Pediatrik grup mediastinoskopiler yetişkin mediastinoskopiler ile karşılaştırıldığında komplikasyon oranı çok daha düşüktür (112-16).

Uygulama pratiği açısından bakıldığında mediastinoskopi üreten herhangi bir firmanın pediatrik grup için üretilmiş ayrı bir mediastinoskop cihazı yoktur. Çocuk yaşına bağlı olarak torasik inletin dar olacağı açıktır. İlginç olan ise mediastinoskopi sırasında aşırı bir zorlama olmadan mediastinal alandan örnekleme yapılabilmesidir. Mediastinoskop ile örnekleme de tanısal maksatlı olmasından dolayı kanser evrelemesinde olduğu gibi bütün hastalardan en az 3 istasyondan örnekleme alacak kadar ileri diseksiyona gerek kalmaması bir neden teşkil edebilir. Yaptığımız 16 servikal mediastinoskopinin sadece üçünde 7 nolu istasyon örneklenecek kadar ileri diseksiyon yapılmıştır. Beş hastada ise tek lenf bezi istasyonu örneklemesi yapılmıştır. Sonuçlarımıza bakıldığında servikal mediastinoskopi ile %93,7 lik bir tanı oranı yakalanmıştır

Pediatrik çağ mediastinoskopiler gerek uygulama kolaylığı, gerekse düşük komplikasyon oranı ve yüksek tanı oranları nedeniyle günümüzde etkin bir tanı yöntemidir.

Kaynaklar

1. Yasufuku K, Nakajima T, Fujiwara T et al. Role of endobronchial ultrasound-guided transbronchial needle aspiration in the management of lung cancer. Gen Thorac Cardiovasc Surg 2008;56:268–76.
2. Gilbert C, Yarmus L, Feller-Kopman D. Use of endobronchial ultrasound and endoscopic ultrasound to stage the mediastinum in early-stage lung cancer. J Natl Compr Cancer Netw 2012;10:1277–82.
3. Migliore M, Nardini M, Rogers LJ, Vidanapathirana P, Dunning JA. Pragmatic view of the usefulness of video-mediastinoscopy in the modern era. The Journal of Visualized Surgery 2018;4:7.
4. Gilbert CR, Chen A, Akulian JA et al. The use of convex probe endobronchial ultrasound-guided transbronchial needle aspiration in a pediatric population: A multicenter study. Pediatric pulmonology 2014;49.8:807-15.
5. Dhooria S, Madan K, Pattabhiraman V et al. A multicenter study on the utility and safety of EBUS-TBNA and EUS-B-FNA in children. Pediatric pulmonology 2016;51.10:1031-39.
6. Carlens E. Mediastinoscopy: a method for inspection and tissue biopsy in the superior mediastinum. Chest 1959;36:343-52.
7. Pearson FG. Mediastinoscopy: a method of biopsy in the superior mediastinum. Canadian journal of surgery. J Thorac Cardiovasc Surg 1965;49:11-21.
8. Hubertus J, Hirsch W, Burkhardt V, Korholtz D, Reck CA, Trobs R. The efficacy of cervical mediastinotomy in children. J Indian Assoc Pediatr Surg 2007;12:125-28.
9. Gun F, Toker A, Kaya S et al. Cervical mediastinoscopy for paratracheal masses in pediatric patients. Pediatric hematology and oncology 2008;25.5:393-7.
10. Glick RD, Pearse IA, Trippett T, Saenz NC, Ginsberg RJ, La Quaglia MP. Diagnosis of mediastinal masses in pediatric patients using mediastinoscopy and the Chamberlain procedure. Journal of pediatric surgery 1999;34.4:559-64.

11. Hubertus J, Hirsch W, Burkhardt U, Korholz D, Reck CA, Trobs RB. The efficacy of cervical mediastinotomy in children. Journal of Indian Association of Pediatric Surgeons 2007;12.3:125.
12. Hammoud ZT, Anderson RC, Meyers BF et al. The current role of mediastinoscopy in the evaluation of thoracic disease. J Thorac Cardiovasc Surg 1999;118:894-9.
13. Lemaire A, Nikolic I, Petersen T et al. Nine-year single center experience with cervical mediastinoscopy: complications and false negative rate. Ann Thorac Surg 2006;82:1185-90.
14. Goussard P, Gie R, Kling S et al. The diagnostic value and safety of transbronchial needle aspiration biopsy in children with mediastinal lymphadenopathy. Pediatric pulmonology 2010;45:1173–79.

Anahtar kelimeler: mediastinoskopi, paratrakeal lenfadenopati, paratrakeal kitle, pediatrik cerrahi

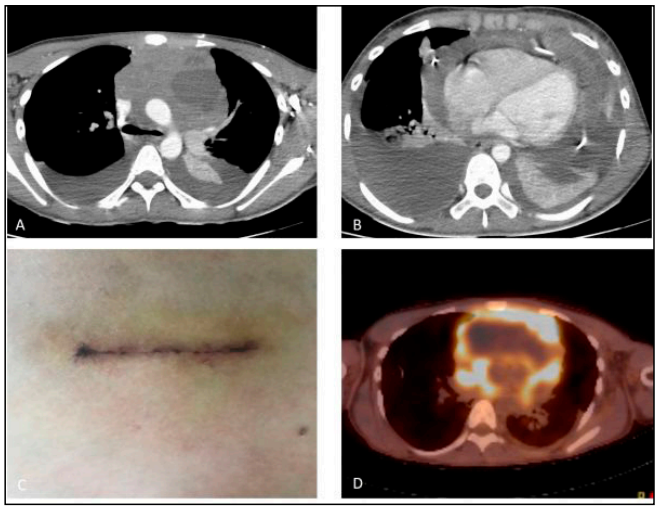

A) Mediastinal kitle, B) Bilateral plevral efüzyon intraperikardial kateter, C) insizyon hattı, D) Mediastinal kitlenin PET CT görünümü

Diğer

EP-081

KEMOTERAPİ PORT UYGULANMASI SIRASINDA GELİŞEN KOMPLİKASYONLAR VE YÖNETİMİ

Melike Ülker[1]

[1]*Tekirdağ Dr.ismail Fehmi Cumalıoğlu Şehir Hastanesi, Göğüs Cerrahisi Kliniği*

Giriş-Amaç: Uzun dönem kemoterapi planlanan olgularda damarsal erişim önem arz etmektedir. İmplante edilebilir santral venöz port kateterler, özellikle kanser hastalarında uzun dönemli kemoterapi uygulanacaksa periferik venöz yolun potansiyel problemlerinden kaçınmak için sıklıkla kullanılır (1).

Kemoterapi alan malignite hastalarında sık sık venöz işlem yapılması, tedavi süresinin uzun olması, bu tedavide sklerozan ajanların kullanılması ve fazla miktarda sıvı replasmanı yapılması nedeniyle son yıllarda port kateter kullanımında artış olmuştur. Enfeksiyon oranlarının düşük olması, uzun kullanım süreleri, hastanın günlük aktivitesini kısıtlamamaları nedenli diğer santral kateterlere göre avantaj sağlamaktadır (2).

Port kateterlerin takılması sırasında ya da daha sonraki süreçte komplikasyonlar görülebilir. Erken dönemde pnömo-hemotoraks, malpozisyon, aritmi, kardiyak perforasyon, port cebinde hematom, emboli, arteriovenöz fistül, sol torasik duktus lezyonu, frenik veya brakial pleksus lezyonu görülebilir. Geç dönemde ise cilt nekrozu, kateterin kırılması ve embolisi, enfeksiyon, kateter oklüzyonu ve diskonneksiyonu, sıvıların ekstravazasyonu ve kan aspirasyonunda güçlük görülebilir (1-5).

Bu çalışmada, malignite hastalarında kemoterapi port uygulaması sırasında akut ve kronik dönemde gerçekleşen komplikasyonlar ve bu komplikasyonlara yaklaşımımı sunmayı hedefledim.

Tekirdağ Dr.İsmail Fehmi Cumalıoğlu Şehir Hastanesi'nde Ocak 2021 ve Haziran 2023 tarihleri arasında kemoterapi port uygulaması yapılan hastalar retrospektif olarak incelendi. Çalışma izni, Tekirdağ Dr. İsmail Fehmi Cumalıoğlu Şehir Hastanesi klinik araştırmalar etik kurulundan alınmış olup etik kurul numarası 2022/10'dur.

Uygulama öncesi hastalar; tam kan sayımı, kanama zamanı değerleri ile kontrol edildi. Ameliyathane koşullarında monitorize edilerek işleme başlandı. İlgili alan povidon iyot ile temizlenerek 20 cc prilokain ile lokal anestezi yapıldı. Steril şartlar sağlanarak ultrasonografi kullanıldı. Öncelik olarak sağ juguler ven daha sonrasında sağ subklaviyen ven kullanıldı. Kaşektik hasta grubunda subklaviyen ven tercih edildi. Meme kanseri nedeniyle tek taraflı mastektomi yapılan hastalarda karşı taraftan uygulama yapıldı. Vena cava superior trombüs öyküsü mevcut hastada sağ femoral ven kullanılarak kemoterapi portu takıldı. Bütün hastalara postoperatif dönemde akciğer grafisi çekildi. Katater ucunun olması gereken cava-atrium bileşkesine göre lokalizasyonu değerlendirildi. Komplikasyon gelişmeyen olgular işlem sonrası 4.saatte taburcu edildi.

Toplam 322 hastaya kemoterapi uygulanması amacı ile venöz port katater takıldı. Olguların 201'i (% 62.4) erkek, 121'i (% 37.6) kadın idi. Yaş ortalaması 58.9 ± 11.4 (Range. 20-82) yıl idi. Malignite tiplerinde en sık görülen kolorektal karsinom 116 (% 36), mide karsinomu 70 (% 21.7) ve pankreas karsinomu 53 (% 16.5) olarak tespit edildi. Port kateter uygulama yeri olarak en sık sağ juguler 267 (% 82.9), sol juguler 27 (% 8.4) ve sağ subklaviyen 22 (% 6.8) olguda kullanıldı. Olgularda görülen komplikasyonlar; 8 venöz trombüs, 7 yara yeri enfeksiyonu, 2 pnömotoraks ve 2 port dislokasyonu idi.

Uygulama sırasında iki olguda pnömotoraks gelişmiş olup tüp torakostomi ile tedavi edilmiştir. İki olguda uygulama yeri subklaviyen ven idi. Uzun dönemde sekiz (% 2.5) venöz trombüs ultrasonografi ile kanıtlanmış olup mevcut port kateter çıkarılmıştır. Onkoloji hekimi ile görüşülüp port ihtiyacı devam eden hasta grubuna karşı taraftan yeni port kateter aynı seansta takılmıştır. Subkutan port haznesinin mevcut olduğu yerde yedi (% 2.2) olguda lokal enfeksiyon gelişmiş olup port kateter çıkarılmış, gerekli ise doku debride edilmiştir (Figür 2).

İki (% 0.6) olguda port kateter, hazne yerinden ayrışıp sağ ventrikül alanında olduğu tespit edilmiştir. İlk olgu; 52 yaş kadın hasta pankreas karsinom tanısı ile operasyon olmuş, takibinde onkolojik tedavisi planlanmış, tarafımızca kemoterapi portu uygulanmıştır. İşlemden on gün sonra kemoterapi tedavisi sırasında port haznesinin olduğu bölgede cilt altı şişlik olduğu tespit edilip tedavisi stoplanmıştır. Çekilen grafilerde (Figür 3A) disloke olduğu görülmüş anjiografi ile femoral venden intrakardiyak yabancı cisim çıkarılmıştır. Diğer olgu; 61 yaş kadın hasta, metastatik mide karsinomu tanısı ile tarafımızca kemoterapi portu uygulanmıştır. İlk kemoterapi tedavisi almış olup herhangi bir sorun yaşanmamıştır. İkinci kemoterapi tedavisi sırasında port haznesinin olduğu bölgede cilt altı şişlik tespit edilmiş ve tedavi durdurulmuştur. Çekilen akciğer grafide kateter kısmının disloke oduğu tespit edilmiştir. Anjiografi ile sağ femoral venden intrakardiyak yabancı cisim çıkarılmıştır. Anjiografi görüntüleri Figür 3b'de gösterilmiştir.

Kemoterapi alan hasta grubunda, sağladığı kolaylıklardan dolayı kemoterapi port kullanımı son yıllarda ciddi olarak artmıştır. Lokal anestezi altında yapılmasına rağmen ciddi komplikasyonlar görülebilmekte ve komplikasyonlara müdahale etme şekli önem

arz etmektedir. Klinik tecrübemizde, işlem sırasında ultrason kullanımı ile akciğer komplikasyonu görülme sıklığı azalmaktadır, bu sebeple ultrason kullanımı önerilmektedir.

Kaynaklar

1. Stanislav GV, Fitzgibbons RJ Jr, Bailey RT Jr, et al. Reliability of implantable central venous access device in patient with cancer. Arch Surg 1987;122:1280-3
2. John TC, Jeffrey Pl, Todd MMc, Sheryl Living-ston, Joseph AK. A prospective ramdomized trial demonstrating valved implantable ports have fewer complications and lower overall cost than nonvalved implantable ports. The Amirican Journal of Surgery 2004;188:722-7.
3. Ballarini C, Intra M, Pisani Ceretti A, et al. Complications of subcutaneous infusion port in the general oncology population. Oncology 1999;56:97-102.
4. Collier PE, Blocker SH, Graff DM, Doyle P. Cardiac tamponade from central ve venosus catheters. Am J Surg 1998;176:212-4.
5. Turcotte S, Dube S, Beauchamp G. Peripherally inserted central venous catheters in the acute care of surgical patients on the ward. World J Surg 2006;30:1605-19.

Anahtar kelimeler: Kemoterapi, venöz port katater

Kemoterapi port uygulanma sonrası çekilen akciğer grafiler

İki farklı olguda lokal yara yeri enfeksiyonu görüntüsü

Disloke port kateter ve anjiografik yöntem ile intrakardiyak yabancı cisim çıkarılması görüntüleri

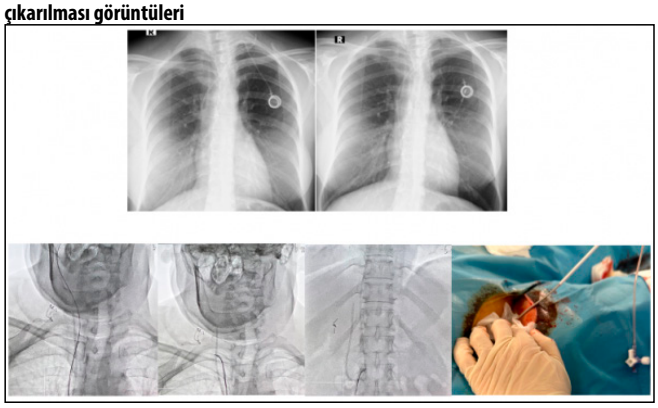

Göğüs Duvarı

EP-082

GÖĞÜS DUVARI TÜMÖRLERİNİ TAKLİT EDEN STERNAL TÜBERKÜLOZ: OLGU SUNUMU

Mahmut Yıldız[1], İlyas Konuş[1], Metin Çelik[1], Edip Dedeoğlu[1], Orhan Kızılelma[1], Deniz Akelma[1], Muhammed Sami Basmacı[1], Serdar Onat[1], Refik Ülkü[1]

[1]Dicle Üniversitesi Tıp Fakültesi Hastanesi, Göğüs Cerrahisi A.b.d., Diyarbakır

Giriş-Amaç: Sternal tüberküloz nadir görülen ve tüm osteoartiküler tüberküloz olgularının yaklaşık %1-3'lük kısmını oluşturur. Atipik prezentasyonu nedeniyle tanı konulmasında gecikme yaşanabilmektedir. Ülkemiz gibi tüberkülozun sık görüldüğü bölgelerde genç yaş grubunda sternum tüberkülozu göğüs duvarı kitlerinin ayırıcı tanısında düşünülmelidir. Tüberküloz insidansının halen 14,2/100.000 oranlarında olduğu ülkemizde, akciğer tüberküloz tüm tüberküloz vakaları içerisinde yaklaşık %70, akciğer dışı tüberküloz ise yaklaşık %30 oranında görülmektedir. Akciğer dışı tüberküloza bağlı semptomlar tutulan organa göre değişmekle birlikte, tüberküloz plörezi erkeklerde daha sık, diğer organlara ait tüberküloz kadınlarda daha sık görülmektedir. Vertebra tüberkülozu dışı kemik-eklem tüberkülozlarının oranı yaklaşık %1,9'dur. Osteoartiküler tüberküloz en sık omurga, diz, kalça ve ayak bileği gibi ağırlık taşıyan kemikleri tutarken, sternum tutulumu ise nadirdir. (1) Tedavide ise anti-tüberküloz ilaçların 9 ay süreyle kullanımı, komplikasyon gelişmesi halinde cerrahi tedavi yapılması önerilmektedir. (2) Bu çalışmamızda göğüs duvarı tümörünü taklit eden ve sternal tüberküloz tanısı koyduğumuz bu olguyu sunduk.

Polikliniğimize göğüs ön yüzünde ve sırtta şiddetli ağrı şikâyeti ile başvuran 20 yaşında kadın hasta. Alınan detaylı anamnezde hastanın göğüs duvarına bilinen bir travma öyküsü ve bilinen ek bir hastalık öyküsü yoktu. Tüberküloz teması öyküsü ve B semptomları (ateş, gece terlemesi, kilo kaybı) yoktu. Fizik muayenesinde sternum ön yüzünde ele gelen şişlik ve palpasyonla şiddetli ağrı mevcuttu. Laboratuvar bulgularında; CRP (C-Reaktif Protein):19,8 mg/L, Sedimantasyon:30 mm/saat, hemogramda WBC:7000 idi. Hastaya çekilen iki yönlü akciğer grafisinde korpus sternide kitlesel lezyon izlenmesi üzerine hastaya Kontrastlı Toraks BT (Bilgisayarlı tomografi) çekildi. Toraks BT'de korpus sternide distal bölgede destrüksiyon oluşturan kitlesel lezyon ve T3-4 vertebralarda destrüksiyona sebep olan kitlesel lezyon mevcut idi. Aktif parankimal lezyon ve mediastinal lenfadenopati saptanmadı. Hastaya transtorasik iğne biyopsisi yapıldı. PET-CT (positron emission tomography - computed tomography) çekildi. PET-CT'de korpus sterni distal bölgede perikardla ara planları seçilemeyen, sternumda dekstrüksiyona sebep olan yaklaşık 44x38 mm boyutunda kitlesel lezyonda malignite düzeyinde FDG tutulumu izlendi (SUVmax:11,50 (maxium standardized uptake value) T3-4 vertebralarda destrüksiyona sebep olan kitlesel lezyonda malignite düzeyinde FDG tutulumu izlendi (SUVmax:10,64) Ayrıca T8-9, S1, asetabulumda, mezenterde, parasternal ve paraumblikal lenf nodlarında farklı düzeylerde FDG (Florodeoksiglukoz) tutulumu izlendi. Hastanın patoloji sonucu tüberküloz lehine sonuçlandı. Hastanın yaygın hastalık yayılımı mevcut olduğundan cerrahi düşünülmedi. Hastaya kilosuna uygun dörtlü anti-tüberküloz (Rifampisin, İzoniazid, Etambutol, Pirazinamid) tedavisi başlanan hastanın 2 ay sonra çekilen kontrol Toraks-BT'sinde sternumdaki lezyonda boyutsal olarak gerileme olduğu görüldü. Tüberküloz tedavisine devam edildi.

Tüberküloz kaynaklı sternal osteomyelit nadir olup, genellikle primer tüberkülozun lenfatik veya hematojen yolla yayılımı, latent odak reaktivasyonu veya komşu mediastinal lenf nodundan direkt invazyon sonucu gelişmektedir. (3) Tüm tüberküloz vakaları içerisinde kemik-eklem tüberkülozları %2 oranında görülmekte iken, ekstrapulmoner tüberküloz vakaları içerisinde %10 oranında görülmektedir. (4) Tüberküloza bağlı osteomyelitte klinik bulgular sternum üzerinde ağrı şişlik şeklinde olup sistemik bulgular daha az sıklıkta görülmektedir. Genellikle genç erişkinlerde görülmekte, sternal tüberkülozu olan 32 olgunun incelendiği bir makalede, olguların %76 'sı erkek olup, yaş ortalaması 37 (18-74) olarak bulunmuştur (4). Olgumuzda da semptomlar; sternum üzerinde ağrı, şişlik şeklinde olup yaşı da literatür ile uyumluluk göstermektedir. Toraks BT akciğer parankiminin, mediastenin ve kemik yapıların incelemesinde düz akciğer grafisine göre daha ayrıntılı bilgi vermektedir. Olgumuzda biyopsi materyalinde histopatolojik incelemede granülomların görülmesi ile tanı konuldu. Tedavi süresi için ortak bir görüş olmamakla beraber WHO ve BTS pulmoner ve ekstrapulmoner tüberküloz için aynı süreyi önerirken, ulusal tüberküloz rehberinde kemik tüberkülozu için 9 aylık tedavi süresi önerilmektedir (4). Olgumuz göçmen olduğundan 2. Aydan sonra takibe takibe gelmedi. 2. Aydaki kontrol toraks BT'sinde sternumdaki lezyonun tedaviden fayda gördüğü ve regrese olduğu görüldü. Tedaviye rağmen iyileşmeyen, komplikasyon gelişen hastalarda cerrahi önerilmektedir. Cerrahi tedavi medikal tedaviyi tamamlayıcı ya da medikal tedaviye yanıt alınamadığı durumlarda, ya da göğüs duvarı yapısının destrükte olduğu durumlarda önerilmektedir. Agresif debridman, drenaj, primer kapama, sternum rezeksiyonu, komşu kot ve kartilaj rezeksiyonu, göğüs duvarı rekonstrüksiyonu gibi cerrahi uygulamalar bildirilmektedir. Sternal tüberkülozda komplikasyon olarak osteomyelite sekonder infeksiyon, fistül gelişimi, sternumun spontan fraktürü, büyük damarların erozyonu, trakeaya bası, apsenin mediastene, plevraya ve subkutan alana rüptürü görülebilir (4). Ayırıcı tanıda maligniteler, sarkoidoz, aktinomikosis, mantar enfeksiyonları düşünülmelidir (5).

Sonuç olarak; Türkiye gibi halen tüberkülozun endemik olduğu ülkelerde özellikle genç hastalarda, göğüs duvarında izlenen kitlesel lezyonların ayırıcı tanısında tüberkülozun da göz önünde bulundurulması gerekir.

Kaynaklar

1. Dünya Sağlık Örgütü Küresel Tüberküloz 2016 Raporunda Türkiye. https://hsgm.saglik.gov.tr/depo/...2017/Turkiyede_Vere m_Savasi_2017_Raporu.pdf
2. Tüberkülozda tanı ve tedavi rehberi .T.C Sağlık Bakanlığı, Ankara 2011, sayfa 19.
3. Khan SA, Varshney MK, Hasan AS, Kumar A, Trikha V.Tuberculosis of the sternum: a clinical study. J Bone Joint Surg Br 2007; 89:817-20.
4. Eyer MM, Constantinescu M, Sendi P. Primary sternal tuberculosis: a case report and review of the literature JMM Case Reports 2014; 1.
5. De Carli DM, Severo MD, Haygert CJP, Guollo M, Omairi A, Pedro VD, et al. Sternal osteomyelitis caused by infection with Mycobacterium tuberculosis. J Bras Pneumol 2009; 35:709-12.

Anahtar kelimeler: sternum, tüberküloz, vertebra, kitle, tümör,osteomyelit

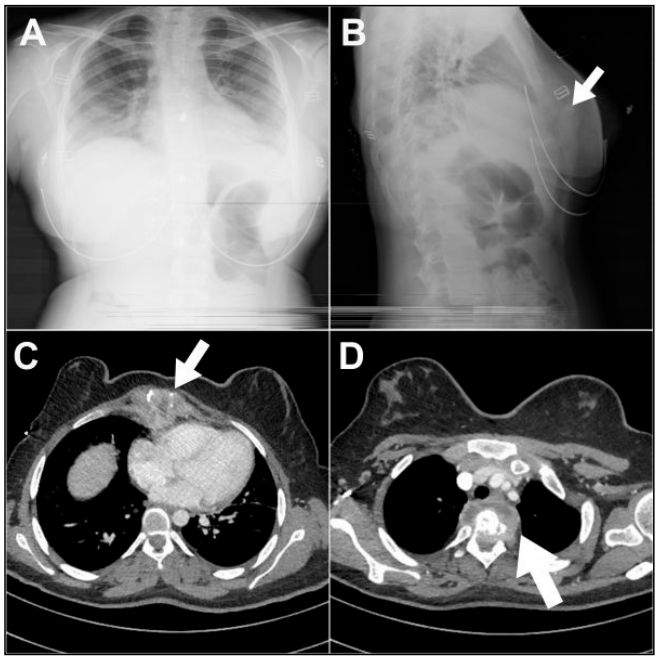

A: Hastaya ait posterior-anterior akciğer grafisi, B: Lateral akciğer grafisi (lezyon ok ile işaretlenmiş), C: Sternumda izlenen lezyon (ok ile işaretlenmiş), D: Vertebrada izlenen lezyon (ok ile işaretlenmiş)

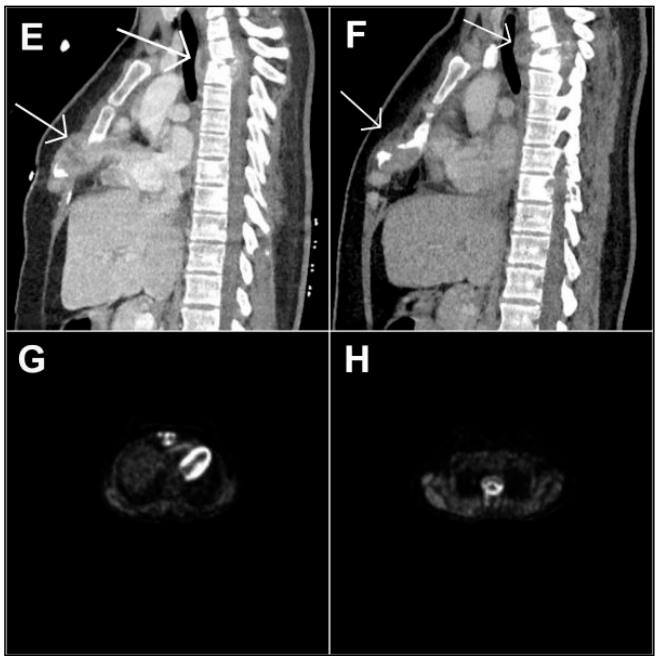

E: Sternum ve vertebrada izlenen lezyonların sagittal görüntüsü (ok ile işaretlenmiş), F: Kontrol BT'de lezyonların regrese olduğu görülmekte (ok ile işaretlenmiş), G/H: Lezyonların PET-CT görüntüleri

Trakea

EP-084

ÇİFT LÜMEN ENTÜBASYON SONRASI TRAKEA RÜPTÜRÜ VE KONSERVATİF TEDAVİ SÜRECİ

Erhan Durceylan[1], Ahmet Enes Arıkan[1], Oğuzhan Nurullah Uysal[1], Muammer Cumhur Sivrikoz[1]

[1]*Osmangazi Üniversitesi Tıp Fakültesi Göğüs Cerrahisi Anabilim Dalı*

Giriş: Entübasyon sonrası trakea rüptürü nadir görülen bir kompikasyon olmakla beraber uygun şekilde tedavi edilmez ise ciddi mortalite ve morbidite sebebi olabilir. Çift lümen entübasyon sonrası trakeal rüptür gelişen hastamızın konservatif tedavi sürecini paylaşmayı amaçladık.

Olgu: Elli beş yaşında kadın hasta, sağ hemitoraks 3. kot seviyesinde soliter fibröz tümör nedeni ile opere edildi. Hastanın ekstübasyonundan 6 saat sonra ani başlayan öksürük ile birlikte yaygın cilt altı amfizemi ve solunum sıkıntısı gelişti. Çekilen bilgisayarlı toraks tomografisinde yaygın cilt altı amfizemi, pnömomediastinum, sol taraf pnömotoraks ve trakea sağ posterior bölgede 4,5 cm uzunluğunda membranöz rüptür ile uyumlu görünüm tespit edildi (Resim 1). Sol hemitoraksa tüp torakostomi işlemi uygulanan hastanın göğüs tüplerinden masif hava kaçağı olmadığı görüldü (Resim 2). Hastanın solunum sıkıntısının olmaması, cilt altı amfizeminin gerilemesi ve vital bulgularının stabil seyretmesi üzerine takip kararı alındı. Postoperatif 7. göğüs tüpleri sonlandırıldı ve 10. Gün taburcu edildi. Hastanın rüptürden 2 ay sonra çekilen bilgisayarlı toraks tomografinde rüptür alanının tam kapandığı ve lümen genişliğinin normal olduğu tespit edildi (Resim 3).

Sonuç: Postentübasyon trakea rüptürü sonrasında pozitif basınçlı ventilasyon ihtiyacı olmayan, hemodinamisi stabil, Cardillo ve arkadaşlarının yaptığı sınıflama sistemine göre 1-2. seviye rüptürü olan (Tablo 1), hastalarda konservatif tedavi yakın takip şartı ile uygulanabilir (1).

Olgu: Elli beş yaşında kadın hasta, sağ hemitoraks 3. kot seviyesinde soliter fibröz tümör nedeni ile opere edildi. Hastanın ekstübasyonundan 6 saat sonra ani başlayan öksürük ile birlikte yaygın cilt altı amfizemi ve solunum sıkıntısı gelişti. Çekilen bilgisayarlı toraks tomografisinde yaygın cilt altı amfizemi, pnömomediastinum, sol taraf pnömotoraks ve trakea sağ posterior bölgede 4,5 cm uzunluğunda membranöz rüptür ile uyumlu görünüm tespit edildi (Resim 1). Sol hemitoraksa tüp torakostomi işlemi uygulanan hastanın göğüs tüplerinden masif hava kaçağı olmadığı görüldü (Resim 2). Hastanın solunum sıkıntısının olmaması, cilt altı amfizeminin gerilemesi ve vital bulgularının stabil seyretmesi üzerine takip kararı alındı. Postoperatif 7. gün göğüs tüpleri sonlandırıldı ve 10. Gün taburcu edildi. Hastanın rüptürden 2 ay sonra çekilen bilgisayarlı toraks tomografinde rüptür alanının tam kapandığı ve lümen genişliğinin normal olduğu tespit edildi (Resim 3).

Sonuç: Postentübasyon trakea rüptürü sonrasında pozitif basınçlı ventilasyon ihtiyacı olmayan, hemodinamisi stabil, Cardillo ve arkadaşlarının yaptığı sınıflama sistemine göre 1-2. seviye rüptürü olan (Tablo 1), hastalarda konservatif tedavi yakın takip şartı ile uygulanabilir (1).

Kaynaklar

1. Cardillo G, Carbone L, Carleo F, Batzella S, Jacono RD, Lucantoni G, et al. Tracheal lacerations after endotracheal intubation: a proposed morphological classification to guide non-surgical treatment. Eur J Cardiothorac Surg. 37. Germany: 2009 European Association for Cardio-Thoracic Surgery. Published by Elsevier B.V; 2010. p. 581-7.

Anahtar kelimeler: trakea rüptürü, soliter fibröz tümör, cilt altı amfizem

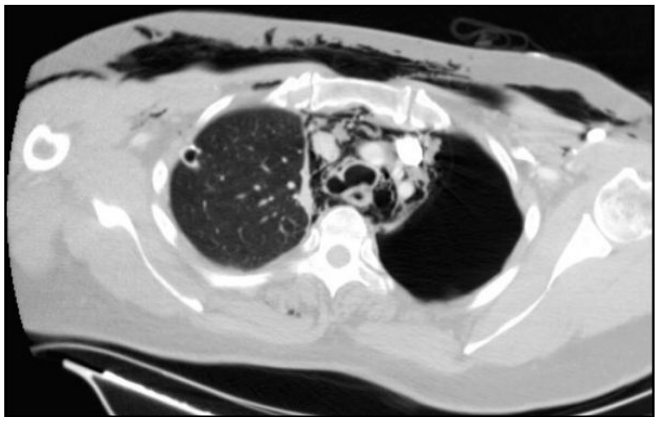

Resim 1. Bilgisayarlı toraks tomografisinde yaygın cilt altı amfizemi, pnömomediastinum, sol taraf pnömotoraks ve trakea sağ posterior bölgede 4,5 cm uzunluğunda membranöz rüptür ile uyumlu görüntüsü.

Resim 3. Hastanın rüptürden 2 ay sonra çekilen bilgisayarlı toraks tomografinde rüptür alanının tam kapandığı ve lümen genişliğinin normal olduğunu gösteren bilgisayarlı toraks tomografi görüntüsü

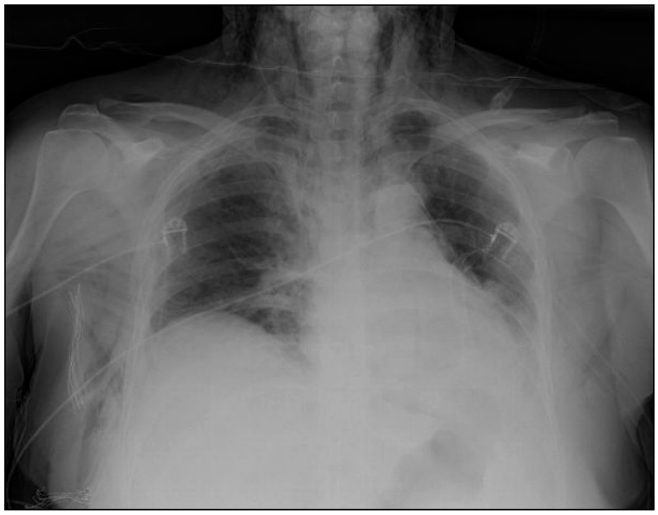

Resim 2. Sol hemitoraksa göğüs tüpü takılmasından sonra çekilen akciğer grafisi

Tablo 1. Cardillo ve arkadaşlarının oluşturduğu trakeal rüptür morfolojik sınıflaması:

Seviye 1	Mediastinal amfizem ve özafagus yaralanması olmaksızın mukozal veya submukozal yaralanma
Seviye 2	Mediastinit ve özefagus yaralanması olmaksızın ,subkutan veya mediastinal amfizemin eşlik ettiği, tam kat trakeal laserasyon.
Seviye 3A	Mediastinit ve özefageal yaralanma olmaksızın, özefagus ve ya mediastinal yumuşak doku herniasyonunun eşlik ettiği, tam kat trakeal laserasyon
Seviye 3B	Mediastinit veya özefagus yaralanmasının eşlik ettiği tam kat trakeal yaralanma.
Seviye 4	Trakeal halkaların geniş kaybı/fraktürü.

Akciğer / Plevra – Onkolojik

EP-085

ÜST BİLOBEKTOMİ SONRASI GELİŞEN İPSİLATERAL İNFERİOR PULMONER VEN TROMBOZU

Emine Afşin[1], Rukiye Öztürk[1], Kübra Hasanoğlu[2], Zeliha Coşgun[3], Osman Yakşi[2]

[1]*Abant İzzet Baysal Üniversitesi, Göğüs Hastalıkları Ad, Bolu*
[2]*Abant İzzet Baysal Üniversitesi, Göğüs Cerrahisi Ad, Bolu*
[3]*Abant İzzet Baysal Üniversitesi, Radyoloji Ad, Bolu*

Giriş-Amaç: Akciğer kanseri rezeksiyon materyallerinde yapılan retrospektif bir çalışmada, hastaların % 59,6'sının tromboembolik olay yaşadığı ve bunların % 57,1'inin ise pulmoner venöz tromboz (PVT) olduğu bildirilmiştir (1). Lobektomi sonrasında PVT riski %3,6 ve sol üst lobektomi yapılanlarda ise % 13,6'ya yükselmektedir (2,3). Chaaya ve ark. vakalarının tamamının sol üst lobun rezeksiyonu ardından sol üst PV güdüğünde gelişen PVT olduğunu raporlamıştır (4). Olgumuz; literatürde çok nadir olması, PVT yönteminde zorluklar yaşanması nedeniyle sunulmuştur.

Olgu: 62 yaşında, erkek hasta, 1 ay önce akciğer adenokarsinomu tanısı ile sağ üst bilobektomi yapılmıştı. Postoperatif eforla nefes darlığı, öksürük, balgam yakınması olması üzerine başvurduğunda; hemodinamisi stabil, parsiyel oksijen saturasyonu (SpO2): % 96 (5lt/dk nazal oksijen ile), pretibial ödemi yoktu, bilateral bazellerde kaba ral oskülte edildi. EKG'de atrial fibrilasyonu yoktu. Ek hastalığı olmayan hastanın 120 paket/yıl sigara kullanımı olmuş ve bırakmıştı. Toraks bilgisayarlı tomografide (BT); sağ alt lob superiorda kaviter infiltrasyon ve plevral efüzyon izlenmesi (resim 1) nedeni ile hastaya toraks tüpü takıldı, geniş spektumlu antibiyotik tedavisi başlandı. Plevral sıvı ve balgamda üreme olmadı, asidorezistan bakteri negatif ve plevral sıvı sitolojisi benign olarak raporlandı. Tedaviye rağmen kavitede progresyon görülmesi üzerine çekilen pulmoner BT anjiografide; sağda inferior PVT izlendi, parenkim bulguları da pulmoner enfarktüs olarak değerlendirildi (Resim 2). Enoxaparin tedavi dozuna geçildi. Trombofili paneli negatif idi. Sağ üst bilobektomisi olan hastanın sağ inferior PVT olması ve enfraktüs gelişmesi nedeniyle trombolitik (50 mg r-tpa) verildi, sonrasındaki takiplerinde oda havasında SpO2: % 95 ölçüldü, radyolojik kontrolünde de kavitesinde regresyon izlendi, enoksaparin 2x1 ile taburcu edildi. Kontrol BT anjiografide; sağ inferior PV'ndeki trombusun tama yakın regrese olduğu izlendi (Resim 3). 1 ay sonra öksürük, balgam, dispnede artışı olması üzerine istenilen COVID-19 PCR testi pozitif geldi, nonspesifik tedavi ile semptomları geriledi. 1 ay sonrasında masif hemoptizi nedeni ile başvuran hastanın yeniden sağ inferior PV'de trombus geliştiği izlendi, bronşial arter embolizasyonu yapıldı. Sonrasında hastanın mükerrer masif hemoptizi ile acil başvuruları olup yeniden bronşial arter embolizasyonu yapıldı, yanıt alınamaması üzerine sağ pnömonektomi yapılan hasta 3 gün sonra exitus oldu.

Sonuç: PVT'nin tedavisi; altta yatan nedene, hastanın kliniğine ve trombüsün boyutuna bağlı olarak değişebilmektedir. Antibiyotik tedavisi, antikoagülasyon, trombolitik ve trombektomiden (4, 5, 6) masif hemoptizi veya pulmoner nekroz gibi hayatı tehdit eden durumlarda lobektomi/pnömonektomiye kadar varabilmektedir (4,7). Olgumuzun yönetiminde son aşamaya kadar gidilmesine rağmen hastamız mortal seyretmiş olup akciğer rezeksiyonu sonrasında PVT'una dikkat edilmesi vurgulanmaktadır

Kaynaklar

1. Chen W, Zhang Y, Yang Y, Zhai Z, Wang C. Prognostic significance of arterial and venous thrombosis in resected specimens for non-small cell lung cancer. Thromb Res. 2015 Aug;136(2):451-5. doi: 10.1016/j.thromres.2015.06.014.
2. Ohtaka K, Hida Y, Kaga K, Kato T, Muto J, Nakada-Kubota R, Sasaki T, Matsui Y. Thrombosis in the pulmonary vein stump after left upper lobectomy as a possible cause of cerebral infarction. Ann Thorac Surg. 2013 Jun;95(6):1924-8. doi: 10.1016/j.athoracsur.2013.03.005
3. Ohtaka K, Takahashi Y, Uemura S, Shoji Y, Hayama S, Ichimura T, Senmaru N, Hida Y, Kaga K, Matsui Y. Blood stasis may cause thrombosis in the left superior pulmonary vein stump after left upper lobectomy. J Cardiothorac Surg. 2014 Sep 18;9:159. doi: 10.1186/s13019-014-0159-8
4. Chaaya G, Vishnubhotla P. Pulmonary Vein Thrombosis: A Recent Systematic Review. Cureus. 2017 Jan 23;9(1):e993. doi: 10.7759/cureus.993.
5. Nagahiro I, Horton M, Wilson M, Bennetts J, Spratt P, Glanville AR. Pulmonary vein thrombosis treated successfully by thrombectomy after bilateral sequential lung transplantation: report of a case. Surg Today. 2003;33(4):282-4. doi: 10.1007/s005950300062
6. Cywinski JB, Wallace L, Parker BM. Pulmonary vein thrombosis after sequential double-lung transplantation. J Cardiothorac Vasc Anesth. 2005 Apr;19(2):225-7. doi: 10.1053/j.jvca.2005.01.004 .
7. Saoraya J, Inboriboon PC. Pulmonary vein thrombosis associated with a large hiatal hernia. J Emerg Med. 2013 Mar;44(3):e299-301. doi: 10.1016/j.jemermed.2012.09.029

Anahtar kelimeler: pulmoner ven trombozu, akciğer kanseri rezeksiyonu, masif hemoptizi, akciğer enfarktüsü

Resim 2. aksiyel BT kesitinde, sağ inferior pulmoner vende trombüse sekonder dolum defekti

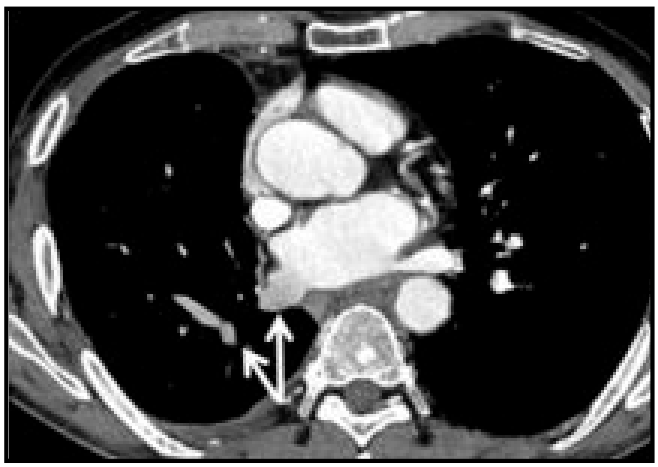

Resim 3. aksiyel BT kesitinde,sağ inferior pulmoner vende bir önceki tetkikte izlenen trombüs bu tetkikte tama yakın oranda regrese olarak izlenmekte

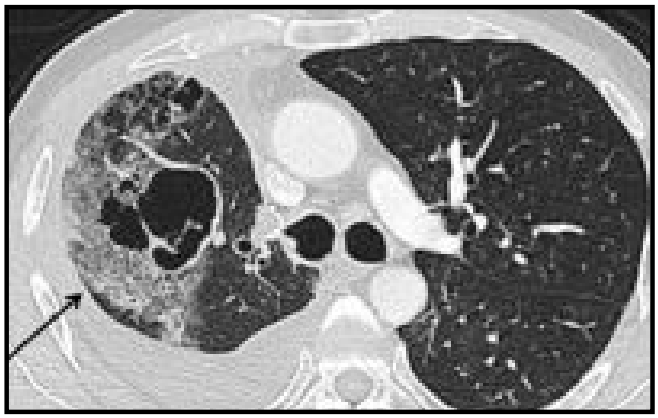

Resim 1. aksiyel BT kesitinde, sağ akciğer alt lobda kaviteler içeren konsolidasyon alanı

Travma

EP-086

AKCİĞER KONTÜZYON HACMİ: GERÇEKTEN BİLİYOR MUSUNUZ?

Cumhur Murat Tulay[1], Ekim Sağlam Gürmen[2]

[1]*Manisa Celal Bayar Üniversitesi Göğüs Cerrahi Ad*
[2]*Manisa Celal Bayar Üniversitesi Acil Tıp Ad*

Giriş-Amaç: Amaç: Pulmoner kontüzyon, künt göğüs travmasının en yaygın komplikasyonlarından biridir. Bir hekimin pulmoner kontüzyonun boyutunu ve gerçek miktarını belirlemesi bazen çok zordur. Çalışmanın amacı bilgisayarlı tomografi görüntüleri üzerinde Cavalieri prensibi ile manuel planimetri yöntemini kullanarak doğru pulmoner kontüzyon hacmini ölçmektir.

Gereç ve Yöntem: Çalışma Acil Tıp Kliniğine, akciğer kontüzyonu ile başvuran 76 hasta üzerinde yapıldı. Hasta verileri retrospektif olarak tarandı ve akciğer kontüzyonu olan hastaların bilgisayarlı tomografi görüntüleri akciğer kontüzyon hacmini hesaplamak için incelendi. Tüm akciğer kesitlerinde ölçüm yapıldıktan sonra, sistemik randomize örnekleme ile 6-8-10 kesitte akciğer kontüzyon hacmi hesaplandı. Kontüzyon hacmi iki bağımsız gözlemci tarafından manuel planimetri yöntemi kullanılarak hesaplandı.

Bulgular: Tüm kesit ölçümlerinden elde edilen ortalama kontüzyon hacmi %34.23 ± 17.56 idi. Kontüzyon hacmi 6 kesit ölçümünde %27,98±15,05, 8 kesitte %30,66±16,07 ve 10 kesitte %32,47±16,97 idi. Bland Altman grafiklerini incelediğimizde 10 kesitten elde edilen ortalama farkın 6 ve 8 kesit ölçümlerine göre daha küçük olduğu ve güven aralığının daha dar olduğu görülmektedir. Dolayısıyla 10 kesit ölçümünün yaklaşık %95 doğruluk oranı ile tüm akciğer kontüzyon ölçümlerine en yakın değerlendirmeyi verdiğini söyleyebiliriz.

Sonuç: Akciğer kontüzyon hacmi, BT'de tüm akciğer alanı ölçümü olmaksızın sistematik rastgele örnekleme ile manuel planimetri yöntemi kullanılarak yüksek gözlemciler arası ve gözlemci içi uyum ile objektif olarak değerlendirilebilir.

Anahtar kelimeler: Akciğer kontüzyonu; Bilgisayarlı tomografi; Kontüzyon hacmi; Planimetri yöntemi; Travma.

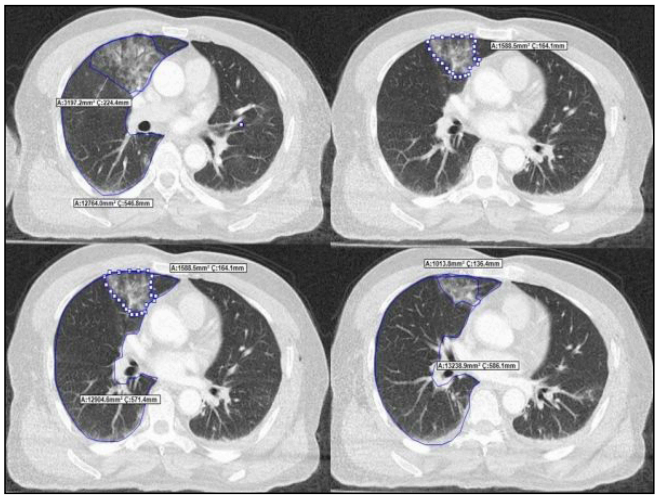

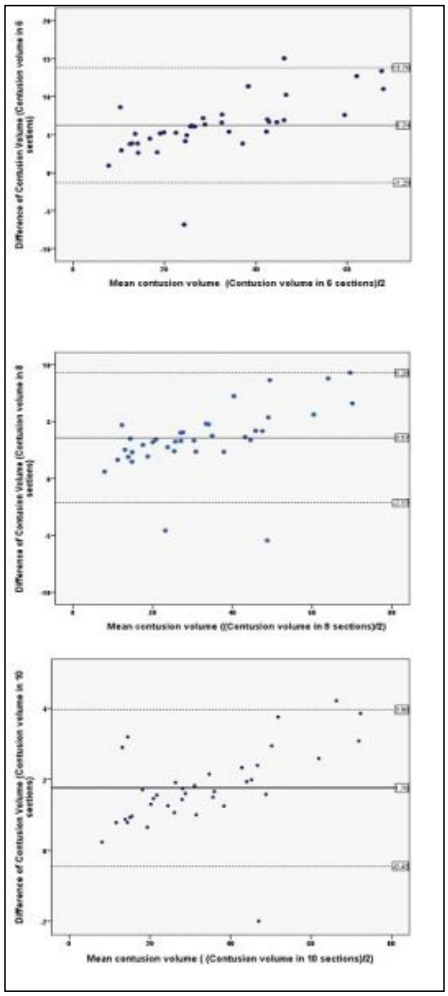

Tablo 1. Distribution of the Ranges of Contusion Volumes for Bland Altman

Contusion volume %	*Difference mean± SD*	*%95 CI lower –upper limit*
Whole sections-6 sections	6.24±3.84	-1.29-13.78
Whole sections-8 sections	3.37±2,92	-2,15-9.28
Whole sections-10 sections	1.76±1,13	0.45-3.96

Trakea

EP-087

KARİNA YERLEŞİMLİ ADENOİD KİSTİK KARSİNOMUN CERRAHİ TEDAVİSİ

Mehmet Ünal[1], Arkın Acar[2], Çağrı Sakarıya[1], Nihat Berk Sarmış[1], Mustafa Kuzucuoğlu[1]

[1]İzmir Katip Çelebi Üniversitesi, Atatürk Eğitim Ve Araştırma Hastanesi, Göğüs Cerrahisi Ana Bilim Dalı, İzmir
[2]Manisa Celal Bayar Üniversitesi, Göğüs Cerrahisi Ana Bilim Dalı, Manisa

Giriş-Amaç: Distal trakea ve karinanın primer maligniteleri oldukça nadir görülmektedir. Tümör büyüyüp havayolu obstrüksiyonu oluşturana dek asemptomatik olabileceği için hastalar tanı anında genellikle ileri evre hastalık ile tanı alırlar. Adenoid kistik karsinom, primer trakeal malignitelerde skuamöz hücreli karsinomdan sonra ikinci en sık görülen histopatolojik tiptir. Primer tedavi uygun tüm hastalarda cerrahi tedavidir. Karinada yerleşimli bir adenoid kistik karsinom olgusu karina rezeksiyonu ve neokarina formasyonu ile rekonstrüksiyon ile tedavi edilmiştir. Olgu, nadir görülmesi ve operasyon özellikleri nedeniyle sunulmuştur.

Kolelitiazis nedeniyle gastroenteroloji birimi tarafından tetkik edilen ve aktif solunumsal yakınması olmayan 64 yaşındaki erkek hastanın çekilen toraks BT'de karina yerleşimli kitle saptanmış (Şekil 1a ve 1b). Fiberoptik bronkoskopide karinada yerleşimli yaklaşık 2 cm çapında kitle izlenmiş (Şekil 1c). Alınan biyopsi sonucu kistik adenoid karsinom ile uyumlu gelmiş. Çekilen PET-BT'de karina düzeyinde 20x14 mm boyutlu kitle (SUVmax: 3,96) dışında patolojik tutulum saptanmamış (Şekil 1d). Çekilen beyin MRG'de de metastaz olmaması üzerine hastaya operasyon planlandı. Hastaya tek lümenli entübasyon ve sağ endobronşiyal blokör kullanılarak sağ posterolateral torakotomi uygulandı. Karina düzeyinde yaklaşık 2 cm boyutlu kitle izlendi. Azigos veni diseke edildi ve bağlanarak kesildi. Paratrakeal ve subkarinal lenf nodlarının tamamı total diseke edildi. Trakea ile sağ ve sol ana bronşlar ayrı ayrı diseke edilerek dönüldü ve askıya alındı (Şekil 2a). Kitle ile güvenli cerrahi sınır oluşturacak şekilde karina rezeke edildi ve torakstan çıkarıldı (Şekil 2b). Bu esnada tek lümenli endotrakeal tüp geri çekildi, operasyon sahasında steril anestezi devresi oluşturuldu ve 5.5 no'lu endotrakeal tüp sol ana bronşa yerleştirildi (Şekil 2c). İlk olarak sağ ve sol ana bronşların medial duvarları 3/0 PDS sütür ile kontinü dikilerek neokarina oluşturuldu. Sonrasında neokarina ile trakeanın distal ucu 3/0 PDS sütür ile kontinü dikilerek neokarina rekonstrüksiyonu tamamlandı. Sistemik lenf nodu diseksiyonu yapılarak operasyon sonlandırıldı. Postoperatif dönemde komplikasyon gelişmedi. Hastanın toraks drenleri postop 3. ve 7. günde sonlandırıldı. Taburculuk öncesi yapılan fiberoptik bronkoskopide komplikasyon izlenmedi (Şekil 2d). Patoloji raporunda lenf nodlarında tutulum olmayan hastada cerrahi sınırda mikroskopik tümör hücresi görülmesi nedeniyle adjuvant radyoterapi planlandı. Tedavi sonrası hastanın postop 7.ayında sorunsuz takibi devam etmektedir.

Tüm cerrahi ve anestezi alanındaki gelişmelere rağmen, nadir de görülmesi nedeniyle, karina tümörlerinin cerrahi tedavisi halen daha teknik olarak zorlayıcıdır ve tecrübe gerekmektedir. Adenoid kistik karsinomlarda öncelikli tedavi cerrahi olmakla birlikte radyoterapi duyarlılığı yüksek olması nedeniyle R1 rezeksiyonda dahi adjuvan tedaviler ile sağkalım sağlanabilmektedir.

Anahtar kelimeler: Karina, adenoid kistik karsinom, neokarina, cerrahi tedavi.

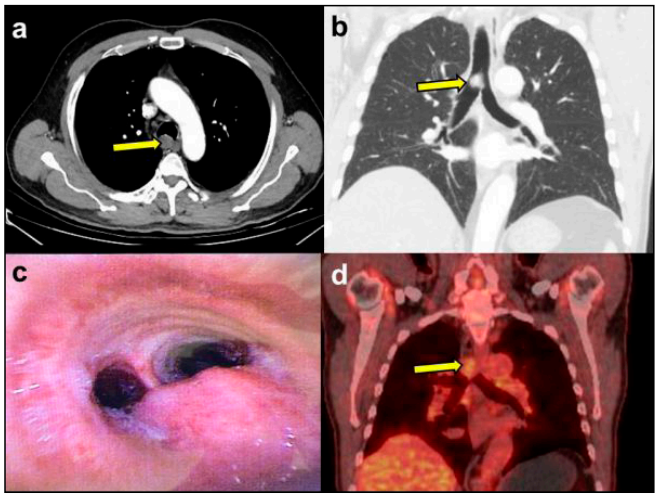

Şekil 1

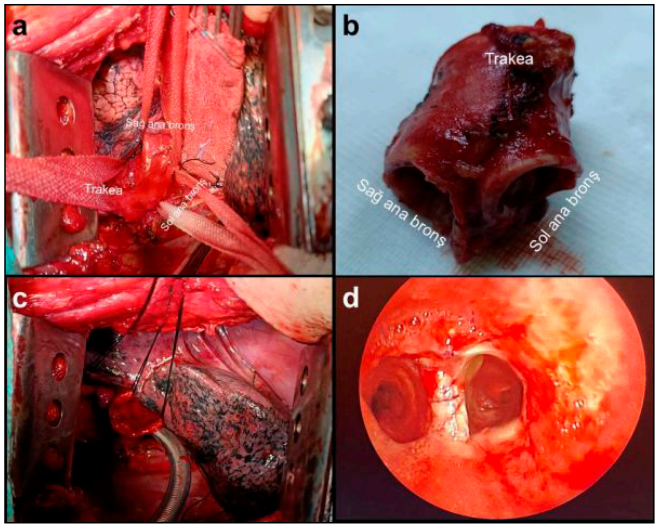

Şekil 2

Cerrahi Teknik

EP-088

VİDEOTORAKOSKOPİK SEMPATEKTOMİ DENEYİMLERİMİZ

Edip Dedeoğlu[1]

[1]Dicle Üniversitesi Göğüs Cerrahi Kliniği

Giriş-Amaç: Terleme, erkin ve apokrin bezler ile oluşan fizyolojik bir durumdur. Ekrin bezler sempatik sistemin kolinerjik lifleri tarafından uyarılır. Hiperhidrozis (HH),normalin üzerinde olan patolojik aşırı terlemedir.Primer hiperhidrzis tedavisinde Endoskopik Torakoskopik Sempatektomi (ETS) düşük perioperatif morbidite nedeniyle sık kullanılan bir yöntemdir.Bu çalışmamızda ETS yaptığımız hastalarda perioperatif komplikasyonlar ve postop uzun dönem memnuniyet sonuçlarımızı paylaşmayı hedefledik.

77 hasta(20 kadın,57 erkek) opere edildi.Hastalarımızın tamamı lateral dekübit pozisyonda operasyona alındı..Telefonla ulaşılan 40 hastanın 7(%17,5) sinde rekürens,25(%62,5) hastada ise farklı derecelerde özellikle göbek ve sırt bölgelerinde kompansatuvar hiperhidrozis görüldü.Ulaşılan 40 hastanın memnuniyet oranı ise 9 (%22,5) kötü, 31(%77,5) hastanın ise iyi veya orta

idi.İntraop 4(%5,19) hastada bradikardi,2(%2,6) hastada interkostal kanama,1(%1,3) hastada da ise tek taraflı ETS istemesi nedeniyle tek taraflı ETS uygulandı.2(%2,6) hastada kanama nedeniyle torakotomiye geçildi. İntraop ve postop 4 er (%5,19) hastada pnömotoraks nedeniyle tüp torakostomi uygulandı. Hastaların ortalama yatış süreleri 3.05 gün idi.

Dicle Üniversitesi Göğüs Cerrahi Kliniğinde 2013-2023 tarihleri arasında palmar ve aksiller hiperhidrozis nedeniyle ETS uyguladığımız 77 hastamızın verilerini geriye dönük inceledik. Telefon ile ulaşabildiğimiz 40 hastamızın memnuniyet ve komplikasyonları sorgulandı.48 hastamızın sağ sempatik zinciri eksize edildi,sol sempatik zincire ise klips (Sempatikotomi) konuldu.17 hastamıza bilateral sempatik zincir eksize edildi.5 hastamıza bilateral klips yerleştirildi.7 hastamıza ise tek taraflı ETS uygulandı. Sempatektomiler T3-T4 seviyesinden yapıldı.

ETS günümüzde birçok merkezde primer hiperhidrozis tedavisinde başarı ile uygulanan bir cerrahidir. Bu cerrahide asıl amacımız yaşam kalitesini artırmaktır.Cerrahi uygulanacak hastaların özenle seçilmesi ve kompansatuvar hiperhidrozis gibi mumnuniyeti ciddi anlamda etkileyen yan etkiler ve komplikasyonlar ameliyat öncesi ayrıntılı bir şekilde anlatılması gerekir.

Kaynaklar

Ro KM, Cantor RM, Lange KL, Ahn SS. Palmar hyperhidrosis: evidence of genetic transmission. J Vasc Surg 2002; 35(2): 382- 386.

Bovell DL, Clunes MT, Elder HY, Milsom J, Jenkinson DM. Ultrastructure of the hyperhidrotic eccrine sweat gland. Br J Dermatol 2001; 145(2): 298-301

Anahtar kelimeler: Videotorakoskoik Sempatektomi,ETS,Hiperhidrozis

Mediyasten

EP-089

PATOLOJİK AYRIMI YAPILAMAYAN DEV MEDİASTİNAL KİTLE

Oğuzhan Turan[1], Mehmet Akif Tezcan[1], İbrahim Ethem Özsoy[1], Bayram Metin[1], Mehmet Akif Ekici[1]

[1]Kayseri Şehir Hastanesi

Giriş-Amaç: Mediastende bulunan anatomik yapılar çeşitli histopatolojik özelliklere sahip bir dizi tümör veya kiste ev sahipliği yapabilirler. Bu tümörler veya kistler benign veya malign olabilirler ve çoğu zaman başlangıçta semptom gösterirler. Ancak, bazen de tarama sırasında insidental olarak tespit edilebilirler. Mediastinal kitle, organlara baskı yaparak genişleyebilir ve önceden benign bir karaktere sahip olan lezyonlar zamanla malign hale dönüşebilir. Bu nedenle, erken teşhis ve tedavi bu tür hastalıklarda oldukça önemlidir ve genellikle cerrahi müdahale en etkili yol olarak kabul edilir. Bu vaka sunumunda, derin solunum sıkıntısı çeken ve dev boyutlarda bir mediastinal kitle nedeniyle ameliyat edilen 21 yaşındaki hasta örneklendirilmektedir (1-4).

21 yaş erkek hasta, nefes darlığı nedeniyle acil servise başvurmuş olup yapılan görüntülemelerde mediastende trakeayı basılayan kitle lezyonu görüldü. Hastanın oksijen desatürasyonu olmaması, kardiyak sorunu olmaması nedeniyle öncelikle tanısal trucut biyopsisi yapıldı. Patoloji sonucu "Şüpheli lezyon" olarak rapolandı. Hastanın kliniği patoloji sonucu çıkana kadar hızlıca progrese olup tabloya desatürasyon, taşikardi ve hipotansiyon eklendi. Görüntülemede ise 15 günde tümör çapında ciddi artış meydana geldiği, kitlenin tüm mediasteni doldurduğu görüldü. Hastaya sternotomi kararlaştırıldı. Medyan sternotomi sonrası kitlenin explorasyonunda perikarda, her iki parietal plevra ve visseral plevraya invaze olduğu, fragil ve oldukça kanamalı olduğu anlaşıldı. Sağ subklavien vene invaze olduğu alanda abondan kanama oldu ve damar primer onarıldı. Yaklaşık 5 saat süren operasyon sonrası topluca 5400 gr ağırlığında, 30x30x20 cm boyutunda dev kitle lezyonu parçalara ayrılarak çıkartıldı. İntraoperatif ve postoperatif hastaya toplam 8 ünite eritrosit süspansiyonu verildi. Major komplikasyon gelişmedi ve hasta postoperatif 8.gününde O2 ihtiyacı kalmamış olup haliyle taburcu edildi. 45 gün sonra yeniden solunum sıkıntısı nedeniyle acil servise başvuran hastaya yapılan görüntülemede, kitlenin bulunduğu alanda nüks ve hızlı progresyon olduğu görüldü. Patoloji bölümüyle yapılan görüşmede, kitlenin Kİ67 oranının %80'in üzerinde olduğu, Timoma, Lenfoma, Lösemi ayrımının tüm immünhistokimyasal çalışmalara rağmen yapılamadığı öğrenildi. Hasta patolojinin önerisi ile öncelikle Timoma Tip B2 olarak kabul edildi radyoterapi uygulandı. Tümör Lizis Sendromu gelişti. Daha sonra hastalıkta progresyon devam edince aksillar lenf nodu biyopsisi yapıldı. Patoloji tarafından T hücreli lenfoma veya Lösemi tanısı konuldu. Hastanın hematoloji bölümünce tedavisine devam edilmektedir.

Bu vaka sunumumuzda, 21 yaşındaki hastamızda dispneye sebep olan, dev mediastinal kitlenin total olarak eksizyonu sonrası dahi tümörün diferansiyasyonu sebebiyle tanıya gitmenin güçlüğünden bahsetmeyi amaçladık. Mediastinal kitlelere yönelik trucut biyopsinin yetersizliği ve zaman geçmeden cerrahinin öncelenmesi gerektiği kanaatindeyiz.

Kaynaklar

1. Alıcı H, Akdağ Ş. Primer mediasten tümör ve kistli 53 olgunun retrospektif değerlendirilmesi. Turkish J Thorac Cardiovasc Surg. 2001;9:101-4.
2. Wongsangiem M, Tangthangtham A. Primary tumors of the mediastinum: 190 cases analysis (1975-1995). Journal of the Medical Association of Thailand= Chotmaihet thangphaet. 1996;79:689-97.
3. HOFFMAN OA, GILLESPIE DJ, AUGHENBAUGH GL, BROWN LR, editors. Primary mediastinal neoplasms (other than thymoma). Mayo Clinic Proceedings; 1993: Elsevier.
4. Martin KW, Siegel MJ, Chesna E. Spontaneous resolution of mediastinal cysts. American Journal of Roentgenology. 1988;150:1131-2.

Anahtar kelimeler: Mediastinal Tümör, Dev Kitle, Timoma, Lenfoma, Lösemi

Preop ve postop görüntüler

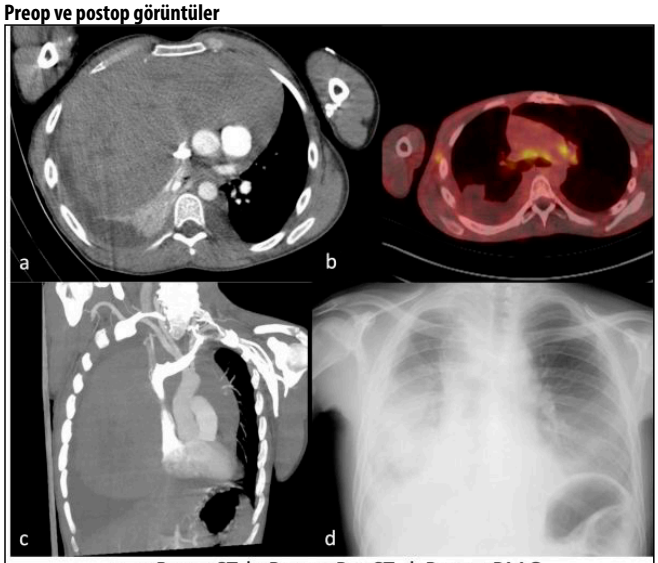

a., c. Preop CT, b. Postop Pet-CT, d. Postop PAAG

Kitle görünümü

Akciğer / Plevra – Nononkolojik

EP-090

MEDİASTİNAL ŞİFTE NEDEN OLAN DEV BÜL OLGUSU

Sungur Selim Sinan[1], Reşit Eren Döş[1], Erhan Ayan[1]

[1]Mersin Üniversitesi Göğüs Cerrahisi Anabilim Dalı

Giriş-Amaç: Akciğerde bül alveollerin harabiyeti sonucunda akciğer parankimi içerisinde gelişen 1 cm'in üzerindeki hava boşluğu olarak tanımlanmaktadır[1]. Dev bül bir hemitoraksın radyolojik olarak %30' undan daha fazla yer kaplayan bülleri tanımlamak için kullanılır. Olgular genellikle genç, sigara içicisi ve erkek hastalardır ancak sigara içmeyen yaşlı hastalarda da görülebilmektedir[2].

Bül oluşumunun mekanizması tam olarak aydınlatılamamıştır. Sigara ile bağlantılı olarak nötrofil ve makrofaj aktivasyonunun elastik liflerde hasar oluşturması, proteaz ve oksidan sistemlerde oluşan dengesizliklerin bül oluşumuna neden olabildiği bilinmektedir. Akciğer enfeksiyonları, mekanik ventilatör maruziyeti, Marfan sendromu, Ehler Danlos sendromu, Sjögren ve Loeys-Dietz sendromları da büllöz akciğere neden olabilmektedir[3].

Dev büller akciğer basısına bağlı solunum fonksiyonlarında bozulmaya yol açabileceği gibi bül rüptürüne bağlı pnömotoraks, enfeksiyonlar ve dev büllerin diğer anatomik yapılara yaptığı mekanik basıya bağlı olarak çeşitli kompikasyonlara yol açabilir[4]. Dev bülün büyümeye devam etmesi, perfore olması ve sağlam parankimde kompresyona sebep olması cerrahi endikasyonları oluşturur. Büllöz akciğer hastalığında cerrahi tedavi bül ligasyonu veya wedge rezeksiyondur. Nadir olarak anatomik rezeksiyon gerekebilir. Büllektomi için VATS, torakotomi ve median sternotomi insizyonları uygulanabilir[5,6].

52 yaşında erkek hasta göğüs cerrahisi polikliniğine dispne şikayeti ile başvurdu. 80 paket yılı sigara öyküsü mevcut olan hastanın özgeçmişinde ek özellik yoktu. Yapılan toraks görüntülemelerinde sağ akciğere bası yapan ve mediastinal şifte yol açan dev bül tespit edildi. Hastaya torakoskopik bül eksizyonu planlandı. Videotorakoskopik olarak ile yapılan muayenede sağ akciğerin ciddi bası altında olduğu, dev bülün sağ akciğer üst lobtan köken aldığı saptandı. Bül sol hemitoraksa doğru uzanmakta ve mediastial şifte yol açmaktaydı. Bülün mediasten ile olan yapışıklıkları endoskopik olarak künt ve keskin diseksiyon ile giderildi. Dev bülü içeren parankim alanı wedge rezeksiyon uygulanarak çıkarıldı. Hava kaçağını önlemek amacı ile apikal plevral tent indirilerek stapler hattına ve akciğer apeksine örtüldü. Kanama ve hava kaçağı kontrolü sonrasında operasyon sonlandırıldı. Hastanın postoperatif akciğer grafilerinde bası altında kalan sağ akciğer dokusunun ekspanse olduğu ve mediastinal şiftin ortadan kalktığı izlendi. Postoperatif 2. günde hava kaçağı kesilen hasta postop 5. günde göğüs tüpü sonlandırılarak şifa ile taburcu edildi.

Sonuç: Literatürde mediastinal şifte veya kalp basısına sebep olan dev büller nadir olarak bildirilmiştir. Belirgin mekanik bası bulguları olan dev bül hastalarında cerrahi müdehalede geç kalınmamalıdır. VATS postoperatif ağrının daha az olması, ameliyat sonrası akciğer fonksiyonlarının daha iyi korunması ve iş hayatına dönüş süresinin daha kısa olması gibi avantajları ile dev bül hastalarında da güvenle kullanılabilir.

Kaynaklar

1) Lin KC, Luh SP. Video-assisted thoracoscopic surgery in the treatment of patients with bullous emphysema. Int J Gen Med 2010; 3: 215-20.
2) Fatimi SH, Jafferani A, Ashfaq A. Giant pulmonary bulla with mediastinal shift in a 12 1/2 year old girl. J Pak Med Assoc 2012; 62(5): 503-4.
3) Corcoy M, Villar T, Barrere E, et all. Left ventricle veiled by a giant pulmonary bulla. Rev. Esp. Anestesiol Reanim 2011; 58(6): 402.
4) Schipper, PH, Meyers, BF, Battafarano, RJ, et al Outcomes after resection of giant emphysematous bullae. Ann Thorac Surg 2004;7,976-982
5) Krishnamohan P, Shen KR, Wigle DA, et al. Bullectomy for symptomatic or complicated giant lung bullae. Ann Thorac Surg 2014;97:425-31.
6) Maxfield RA. New and emerging minimally invasive techniques for lung volume reduction. Chest 2004; 125: 777–83.

Anahtar kelimeler: Dev bül, mediastinal şift, VATS

Dev bül wedge rezeksiyon sonrası makroskopik görüntü

Dev bülün intraoperatif görünümü

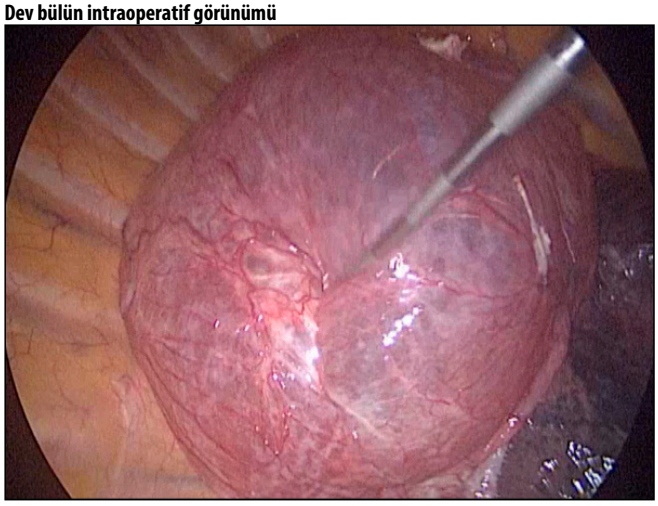

Hastanın postop 5. günde göğüs tüpünün sonlandırılması sonrasında çekilen kontrol grafisi. Mediastinal şiftin düzeldiği ve sağ akciğerin volüm kazandığı izlenmekte

Mediastina şifte yol açan ve karşı hemitoraksa uzanan dev bül

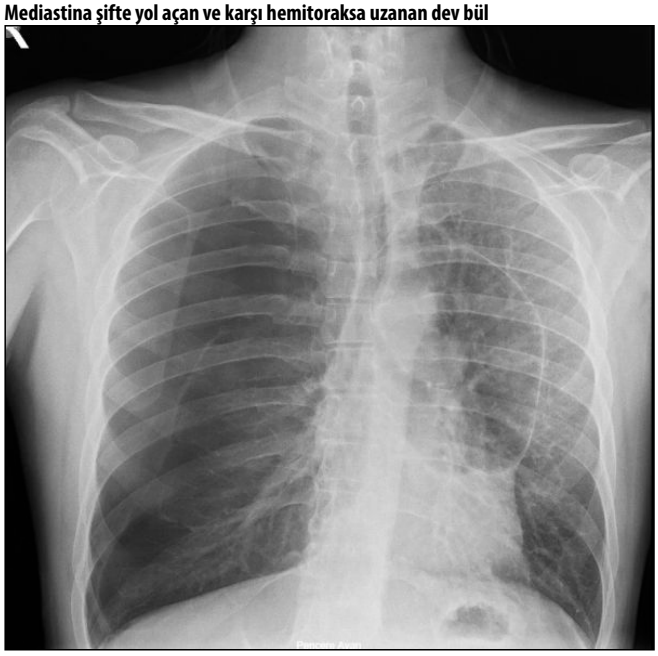

Mediastinal şifte yol açan dev bül BT görüntüsü

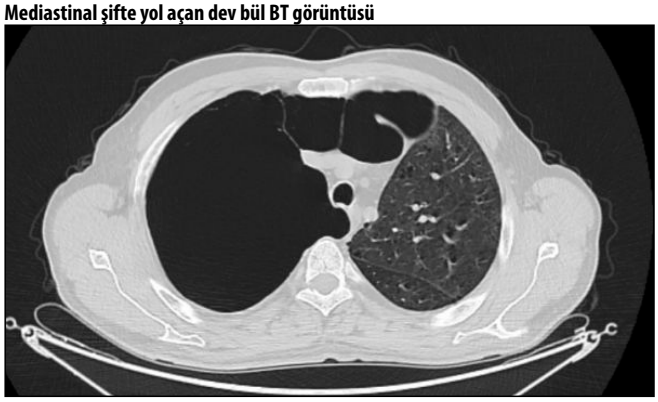

Pediyatrik Göğüs Cerrahisi

EP-091

PEDİATRİK HASTALARDA VİDEOTORAKOSKOPİK CERRAHİ (VATS), TEK MERKEZ DENEYİMİ

Irmak Akarsu[1], Dilvin Özkan[1], Ayşegül Kurtoğlu[1], Günel Ahmadova[1], Muhammet Sayan[1], Ali Çelik[1], İsmail Cüneyt Kurul[1], Abdullah İrfan Taştepe[1]

[1]Gazi Üniversitesi Tıp Fakültesi, Göğüs Cerrahisi Anabilim Dalı, Ankara

Giriş-Amaç: Video yardımlı göğüs cerrahisi (VATS), erişkin hasta gruplarında olduğu gibi pediatrik hastalarda da tercih edilen bir yöntemdir (1). 1976'da torakoskopi tekniği pediatrik hasta grubunda ile kez Rodgers ve Talbert tarafından bildirilmiştir (2). VATS tekniğinin avantajı, cerrahi sonrası daha az ağrı olması, daha kısa hastane yatış süresi, daha iyi kozmetik bir görünüm ve daha az doku hasarıdır. Özellikle pediatrik yaş grubundaki hastalarda en büyük avantajı cerrahi sonrası torakotomi ile %30 oranında gelişebilen kas-iskelet komplikasyonlar; göğüs duvarı deformitesi, kosta füzyonu, kanat skapula, omuz hareketlerinde kısıtlılık ve skolyozisin VATS sonrası görülmemesidir (1,3). Pediatrik hastalarda VATS'ın endikasyonlarını bildiren bir rehber olmamakla birlikte tanısal amaçlı akciğer parankiminden, mediastinal yapılardan ve lenf nodlarından biyopsi amacıyla, mediastinal kitlelerin ve parankimal lezyonların eksizyonunda, plevral dekortikasyon ve plevral efüzyonun drenajında kullanılmaktadır (3). Bu çalışmadaki amacımız kliniğimizde opere edilen 18 yaş altı hasta grubundaki VATS deneyimimizi paylaşmaktır.

Gereç ve Yöntem: 2014-2023 yılları arasında Gazi Üniversitesi Hastanesi, Göğüs Cerrahisi Anabilim Dalı'nda VATS tekniği ile opere edilen 18 yaş altı hastalar retrospektif olarak incelenimiştir. VATS ile Nuss prosedürü ve Torakal sempatektomi uygulanan hastalar çalışmaya dahil edilmemiştir. Hastaların demografik özellikleri; yaş, cinsiyet, histopatoloji ; entübasyon yöntemi (tek veya çift akciğerli ventilasyon), yapılan cerrahi işlem, hastanede yatış süreleri, göğüs drenlerinin çekilme süresi ve komplikasyon oranları incelenmiştir.

Bulgular: 38 hastanın 27'si erkek (%71.1),11'i kadın (% 28.9)dı. Median yaş değeri 14'tür(1-18 yaş). Operasyon süresi ortalama 118.15 dakikadır (SD±42.01). 26 hastanın %30.8'i (n=8) tek lümenli ve % 65.4'ü (n=17) çift lümenli entübasyon tüpünden, %3.8'i (n=1) mevcut trakeostomi kanülünden ventilasyonu sağlanmıştır. Cerrahi sonrası göğüs drenini çekilme süresi ortalama 3.4 gün (SD±4.5) ve hastane yatış süresinin median değeri 5 gün(1-120 gün) olarak hesaplanmıştır. Hastalara sırasıyla en sık wedge rezeksiyon (n=18), mediastinal kitle biyopsi (n=4), mediastinal kist (n=4) ve kitle eksizyonu (n=3) yapılmıştır. Mediastinal kist eksizyonu yapılan bir hastaya diyafragma rezeksiyon ve plikasyonu yapılmıştır. Hemotoraks nedeniyle tanısal VATS uygulanan bir hastada toraks duvarı kitlesinden kanama odaklarının kontrolü için torakotomiye dönüldü.

Sonuç: VATS deneyimi yıllar içinde arttıkça, pediatrik yaş grubunda, erişkin hastalarda olduğu gibi sık tercih edilmeye başlanmıştır. Özellikle tanısal amaçlı biyopsi ve rezeksiyonlarda tercih edilebilir güvenli bir tekniktir.

2014-2023 yılları arasında Gazi Üniversitesi Hastanesi, Göğüs Cerrahisi Anabilim Dalı'nda VATS tekniği ile opere edilen 18 yaş altı hastalar retrospektif olarak incelenmiştir. VATS ile Nuss prosedürü ve Torakal sempatektomi uygulanan hastalar çalışmaya dahil edilmemiştir. Hastaların demografik özellikleri; yaş, cinsiyet, patoloji ; entübasyon yöntemi (tek veya çift akciğerli ventilasyon), hastanede yatış süreleri ve göğüs drenlerinin çekilme süresi incelenmiştir.

38 hastanın 27'si erkek (%71.1),11'i kadın (% 28.9) dı. Median yaş değeri 14'tü(1-18 yaş). Operasyon süresi ortalama 118.15 dakika (SD±42.01) idi. 26 hastanın %30.8'i (n=8) tek lümenli ve % 65.4'ü (n=17) çift lümenli entübasyon tüpünden, %3.8'i (n=1) mevcut trakeostomi kanülünden ventilasyonu sağlandı. Cerrahi sonrası göğüs drenini çekilme süresi ortalama 3.4 gün (SD±4.5) ve hastane yatış süresinin median değeri 5 gün(1-120 gün) olarak hesaplandı. Hastalara sırasıyla en sık wedge rezeksiyon (n=18), mediastinal kitle biyopsi (n=4), mediastinal kist (n=4) ve kitle eksizyonu (n=3) yapıldı. Mediastinal kist eksizyonu yapılan bir hastaya diyafragma rezeksiyon ve plikasyonu yapıldı. Hemotoraks nedeniyle tanısal VATS uygulanan bir hastada toraks duvarı kitlesinden kanama odaklarının kontrolü için torakotomiye dönüldü.

VATS, özellikle postoperatif ağrı, kozmetik ve hastanede yatış süresi açısından torakotomi ile karşılaştırıldığında daha iyi sonuçlar vermesi nedeniyle hem erişkin hem pediatrik hastalarda tercih edilmektedir (figür 1). Bu çalışmada kliniğimizde VATS tekniği ile opere edilen 18 yaş altı hastalardaki deneyimlerimiz paylaşmayı hedefledik.

Pediatrik hastalarda VATS tekniğinin kullanım kontraendikasyonları kesin olmamakla birlikte artan deneyimler sonucunda çeşitli endikasyonlarda kullanılmaya başlanmıştır. Kliniğimizde pediatrik hastalarda VATS tekniği en sık sırasıyla wedge rezeksiyon, mediastinal kitle biyopsi ve eksizyonları sırasında kullanıldı. Ancak literatürde farklı olarak kronik ampiyem nedeniyle yapılan dekortikasyonlar da sık yer almaktadır (2).

Genel anestezi altında tek akciğer ventilasyonu eksplorasyon ve cerrahi uygulama sırasında kolaylık sağlamaktadır. Ancak 12 yaş altı hastalarda çift lümenli entübasyon tüpü uygulanabilirliği kısıtlı olduğu için, tek lümenli selektif entübasyon ya da düşük tidal volüm ile ventilasyon gibi alternatif yollar uygulanabilmektedir. Kliniğimizde uygun yaş grubu ve tek akciğer ventilasyonu tolere eden hastalarda çift lümenli entübasyon tercih edildi. Hastalardan bir tanesinin ventilasyonu mevcut trakeostomi kanülünden sağlandı (3).

İntraoperatif kanama, görüş kısıtlılığı, cerrahi teknik zorluğu nedeniyle torakotomiye geçiş gerekebilmektedir. Literatürde açık cerrahiye geçiş oranının % 15'e kadar olduğu görülmüştür. Riccipetitoni ve ark.'nın 38 hastadaki VATS deneyimleri sırasında açık cerrahiye geçme oranları %2,3 , Kamesh ve ark.'nın 56 hastalık çalışmalarında ise bu oran %26,8'dır (1,2). Kliniğimizde opere edilen 38 hastadan sadece birinde hemotoraks nedeniyle tanısal amaçlı VATS eksplorasyon sırasında, toraks duvarı kitlesindeki kanama odaklarının kontrolü amacıyla torakotomiye dönüldü.

Literatürde postoperatif süreçte göğüs dreni ile takibin zorunlu olmadığı belirtilmiş olsa da yapılan çalışmalarda pediatrik hasta grubu çoğunlukla dren ile takip edilmiştir. Tanısal amaçlı yapılan biyopsilerde ise hava kaçağı, plevral efüzyon, kanama durumuna göre cerrahların tercihi belirleyici olmuştur (1). Kliniğimizde VATS ile opere edilen pediatrik hasta grubunun hepsi postoperatif süreçte göğüs dreni ile takip edilmiş olup ortalama dren çekilme süresi 3.4 gündü.

Da ve ark. Ve Schier ve ark. araştırdığı hasta gruplarında, torakotomi ve VATS ile opere edilen hastaların hastane yatış süreleri karşılaştırılmış ve VATS ile opere edilenlerde bu sürenin anlamlı olarak daha az olduğu görülmüştür (4,5). Kliniğimizdeki hastane yatış süresinin median değeri 5 gün (1-120 gün) idi (Tablo 1).

VATS deneyimi yıllar içinde arttıkça, pediatrik yaş grubunda, erişkin hastalarda olduğu gibi sık tercih edilmeye başlanmıştır. Özellikle tanısal amaçlı biyopsi ve rezeksiyonlarda deneyimli cerrahlar tarafından tercih edilebilir güvenli bir tekniktir.

Kaynaklar

1. Riccipetitoni G, Bertozzi M, Gazzaneo M, Raffaele A, Vatta F. The Role of Video-Assisted Thoracoscopic Surgery in Pediatric Oncology: Single-Center Experience and Review of the Literature. Front Pediatr. 2021 Oct 12;9:721914. doi: 10.3389/fped.2021.721914. PMID: 34712630; PMCID: PMC8546295.
2. Kamesh S, Pathak M, Rathod K. et al. Video-assisted thoracoscopic surgery (VATS) in children: single institutional, retrospective review. J Ped Endosc Surg 4, 167–171 (2022). https://doi.org/10.1007/s42804-022-00152-x
3. Shah R, Reddy AS, Dhende NP. Video assisted thoracic surgery in children. J Minim Access Surg. 2007 Oct;3(4):161-7. doi: 10.4103/0972-9941.38910. PMID: 19789677; PMCID: PMC2749199.
4. Schier F, Waldschmidt J. Thoracoscopy in children. Journal of Pediatric Surgery, Volume 31, Issue 12,1996, Pages 1640-1643, ISSN 0022-3468. https://doi.org/10.1016/S0022-3468(96)90037-8.
5. Da M, Peng W, Mo X, Fan M, Wu K, Sun J, Qi J, Zhang Y. Comparison of efficacy between video-assisted thoracoscopic surgery and thoracotomy in children with mediastinal tumors: 6-year experience. Ann Transl Med. 2019 Nov;7(22):653. doi: 10.21037/atm.2019.10.81. PMID: 31930054; PMCID: PMC6944633

Anahtar kelimeler: Torakoskopi, VATS, Pediatrik Cerrahi, Minimal İnvaziv Cerrahi

Tablo1.Hastaların karakteristikleri		n	%
Yaş (median)	14(1-18) yaş		
Operasyon süresi (ort)	118.15 (± 42.01) dk		
Dren çekilme süresi (ort)	3.4 (±4.5) gün		
Hastane yatış süresi (median)	5 (1-120) gün		
Cinsiyet	Kadın	11	28.9
	Erkek	27	71.1
Entübasyon	Çift lümenli	17	65.4
	Tek lümenli	8	30.8
	Trakeotomi	1	3.8
Kompartman	Akciğer	22	57.9
	Mediasten	13	34.2
	Plevra	3	7.9
Patoloji	Benign	29	76.3
	Malign	9	23.7
Cerrahi prosedür	Wedge rezeksiyon	18	47.7
	Mediasten kitle eksizyonu	3	7.9
	Mediasten kist eksizyonu	3	7.9
	Lobektomi	2	5.3
	Segmentektomi	1	2.6
	Biyopsi	8	21.1
	- Mediasten kitle biyopsi		
	- Lenf nodu biyopsisi		
	- Plevra biyopsisi		
	Eksplorasyon	1	2.6
	Dekortikasyon	1	2.6
	Diafragma plikasyonu	1	2.6

VATS cilt insizyon örneği

Göğüs Duvarı

EP-092

ELASTOFİBROMA DORSİ BOYUTU İLE DOMİNANT EL KULLANIMININ İLİŞKİSİ VAR MI?

Cenk Balta[1], **Kerem Karaarslan**[1]

[1]*Hatay Mustafa Kemal Üniversitesi Tıp Fakültesi Hastanesi Göğüs Cerrahisi Anabilim Dalı*

Giriş-Amaç: Elastofibroma Dorsi (ED) fibröz dokudan kaynaklanan, subskapular bölgeye yerleşen, yavaş büyüyen, kapsülsüz, benign tümörlerdir (1). Etyolojisinde kol hareketlerine bağlı olarak skapula alt ucunun yarattığı mikrotravmalar belirtilse de sebebi tam olarak belli değildir (2). Bazı otopsi araştırmalarında ise ED'nin yaşlanmanın bir sonucu olduğu da belirtilmiştir (3).

Elli beş yaş üstü kadın popülasyonda ve tek taraflı görülme sıklığı fazladır (4). %10 oranında bilateral olarak izlenirler (5). Genelde asemptomaik olarak rastlantısal olarak saptansa da şişlik, ağrı ve takılma hissi gibi semptomlar verebilmektedirler (6).

Tanıda radyolojik incelemeler yeterli olarak görülse de maligniteyi dışlamak amacıyla doku tanısı önerilmektedir. Semptomatik olan ve/veya büyük boyutlu olgularda ise hem tanı hem de tedavi amacıyla marjinal rezeksiyon önerilmektedir (7).

Çalışmamızda kliniğimizde opere ettiğimiz vakaları değerlendirdik. Etyolojisinde üst ekstremite kullanımına bağlı oluşan mikrotravmaların suçlandığı ED'nin boyutsal progresyonu ve dominant el kullanımıyla ilişkisini değerlendirmeyi amaçladık.

Kliniğimizde Ocak 2018 ve Ocak 2023 tarihleri ED nedeniyle opere olan hastalar dahil edildi. Hastaların yaş, cinsiyet, semptom, yön, meslek, nüks, komorbiditeler, lezyon boyutları ve gelişen komplikasyonlar retrospektif olarak incelendi.

Hastalara operasyon öncesi Manyetik Rezonans görüntüleme yapılarak radyolojik tanı konuldu. Tüm hastalar prone pozisyonunda genel anestezi altında opere edildi. Supscapuler alanda yapılan posterior torakotomi insizyonu ile latismus dorsi kası altına girildi ve kitle total eksize edildi. Kanama kontrolü ardından 1'er adet dren konularak işleme son verildi. Seroma ve hematomu önlemek amacıyla günlük sıkı pansumanları yapıldı. Drenaj 25 mL/d altında drenler alındı.

Yaş ortalaması 57,81±7,50 olan 31(83.2%) kadın, 6(16.2%) erkek toplam 37 hasta çalışmaya alındı. 30 (%81,1) hasta ev hanımı, 6 (%16,2) el işi ile çalışan ve 1 (%2,7) kişi de öğretmendi. Hastaların 21 (%56,8)'inde ek hastalık mevcuttu. Kitlelerin 31 (%83,8)'i bilateral, 5 (%13,5)'i sağ taraflı, 1 (%2,7)'i sol taraflıydı. Hastaların 33 (%89,2)sinde dominant el sağ, 4 (%10,8)'ünde sol idi.

Semptom olarak 27 (%73,0) hastada ağrı, 17 (%45,9) hastada şişlik, 5 (%13,5) hastada hareket kısıtlılığı saptandı. 34 (%91,9) hastada postoperatif dönemde komplikasyon saptanmazken 2 (%5,4) hastada seroma, 1 (%2,7) hastada hematom saptandı ve ponksiyon ile giderildi. 3 (%8,1) hasta nüks nedeniyle tekrar opere edildi.

Sağ taraflı kitlelerin ortanca hacmi 171,5(91,5-252,9) ve sol taraflı kitlelerin ortanca hacmi 150,0(55,8-229,3) olarak hesaplandı. Ev hanımları ve diğer çalışanlar arasında yapılan karşılaştırmada ev hanımı olmayan hastalarda sol taraflı kitle boyutları istatistiksel olarak anlamlı bulundu (p=0,029). Cinsiyet kıyaslamasında ise erkeklerde sol taraflı kitle boyutları anlamlı olarak daha büyüktü (p=0,005).

Sağ - sol baskın el ve kitle hacimleri arasındaki karşılaştırmada ise istatistiksel anlamlı farklılık saptanmadı (sırasıyla p=0,942, p=0,361). Semptom açısından bakıldığında ise ağrı, şişlik ve hareket kısıtlılığı açısından sağ ve sol kitle boyutları arasında anlamlı bir boyut farkı saptanmadı. Aynı şekilde komplikasyon ve nüks açısından da sağ ve sol kitle boyutları açısından anlamlı istatistiksel fark saptanmadı (Tablo 2).

Literatürde ED ile ilgili yayınlar genelde olgu sunumu ve küçük seriler halindedir. Klinikte seyrek karşımıza gelen iyi huylu yumuşak doku tümörleri olsalar da radyolojik taramalarda 2% ve otopsi serilerinde 55 yaş üstü erkeklerin %11.2'sinde kadınların %24.4'ünde saptanmıştır (4,8). Ayrıca vaka serilerinde ED kadın cinste daha fazla izlenmektedir (9). Bizim çalışmamızda da hastaların yaş ortalaması 57,81±7,50 kaydedildi. Ek olarak olgularımızın 83.2%'si kadındı. Yapılan çalışmalarda bilterallik %10-66 arasında değişmektedir (5). Çalışmamızda olguların 83.8%'si bilateraldi.

Genellikle reaktif süreçlere bağlı olarak biriken anormal elastik fiberler ile karakterize olan ED'nin etiolojisinde tekrarlayan mikrotravmalar suçlanmaktadır (10). Bu nedenle daha çok kol gücü kullanarak çalışanlarda özellikle ev hanımlarında daha fazla saptanmaktadır (11). Bizim çalışmamızdaki olguların ise 81.1%'si ev hanımı, 16.2% el gücü ile çalışan ve 1 kişi de öğretmendi. Bu da mikrotravma hipotezini desteklemekteydi.

ED'nin en sık semptomu ağrı, şişlik ve hareket kısıtlılığıdır. Hammoumi ve ark. çalışmasında 93% hastada ağrı, 51.3% hareket kısıtlılığı saptanmıştır (12). Deveci ve ark. yaptığı çalışmada ise 73.7% ağrı ve 65% hareket kısıtlılığı saptandı (11). Bizim çalışmamızda 73% hastada ağrı 45,9% hastada şişlik ve 13.5% hastada hareket kısıtlılığı belirtildi. Mevcut semptomların ameliyat sonrası tamamen gerilediği izlendi.

ED'de cerrahi endikasyonu tartışmalıdır. Çalışmalarda boyuta bakılmaksızın semptomatik tüm olguların radyolojik tanıyı desteklemek amacıyla opera edilmesi gerektiğini savunsa da, sadece çapı 5 cm'den büyük semptomatik vakaların opere edilmesi gerektiğini belirten yayınlar da mevcuttur (11,13). Şu ana kadar ED ve malign transformasyon izlenmemiştir (11). Bizim çalışmamıza katılan ED ortalama hacimleri ise 161 cm olarak saptandı ve semptomatik olan tüm olgular boyutuna bakılmaksızın opere edildi. Bazı vaka serilerinde nüksten bahsedilmektedir (14). Bizim çalışmamızda da 3 hastada nüks izlendi. Bu hastalar tekrar opere edildi.

Nagano ve ark. çalışmasında 43% oranında hematom geliştiğini ve bu oranın tümör büyüklüğüyle ilişkili olduğunu belirtmiştir (13). Bizim çalışmamızda sadece 3 hastada komplikasyon gelişti. Bu düşük oranın kullandığımız drenaj kataterine, kompresyon bandaj uygulaması nedeniyle olduğunu düşünüyoruz.

Çalışmalarda sağ taraflı ED çoğunluktaydı ve bunu dominant el kullanımına bağlı oldu düşünülmekteydi (15). Fakat Tepe ve ark. çalışmasında sağ ve sol el arasında anlamlı farklılık saptanmamıştır (16). Kambur Metin ve ark.'ın çalışmasında ise dominant el ve tümör tarafı arasında anlamlı bir ilişki olduğu belirtilmiştir (17).

Bizim çalışmamızda sağ ve sol taraflı kitle boyutlarının değişik parametrelerle olan ilişkisi değerlendirildi. Dominant el kullanımıyla tümör boyutu arasında ilişkili bulunmadı. Fakat erkek cinste sol taraflı kitle boyutunun istatistiksel anlamlı daha büyük olduğu görüldü. Ayrıca ev hanımlarında yine sol taraflı lezyonlar daha büyük boyutlara ulaşmaktaydı.

Çalışmamızın kısıtlamaları; tek merkezli, ve retrospektif olmasıdır. Fakat çalışmamız dominant el ve aynı taraflı tümör boyutunun ilişkisini incelendiği İngilizce literatürdeki ek çalışmadır. Daha yüksek olgu sayılarıyla yapılan çalışmalarla daha değerli istatistiki sonuçlar alınacağı aşikardır.

Sonuç olarak çalışmamızda Elastobifroma Dorsi boyutu ve dominant el kullanımı arasında ilişki saptanamamıştır. Fakat çalışmamıza dahil olan EDli hastaların büyük bir kısmını elini kullanarak çalışanlardı. İleride daha fazla olgu içeren çalışmalarda daha farklı sonuçlar çıkması mümkündür.

Kaynaklar

1. Jarvi OH, Saxen AE. Elastofibromadorsi. Acta Pathol. Microbiol. Scand. 1961; 144(Suppl. 52): 83–4.
2. DiVito A, Scali E, Ferraro G et al. Elastofibroma dorsi: a histochemical and immunohistochemical study. Eur. J. Histochem. 2015 Feb 19; 59: 2459.
3. Giebel GD, Bierhoff E, Vogel J. Elastofibroma and pre-elastofibroma – a biopsy and autopsy study. Eur. J. Surg. Oncol. 1996; 22: 93–6.
4. Järvi OH, Länsimies PH. Subclinical elastofibromas in the scapular region in an autopsy series. Acta Pathol. Microbiol. Scand. A 1975; 83: 87–108.
5. Kara M, Dikmen E, Kara SA, Atasoy P. Bilateral elastofibroma dorsi: proper positioning for an accurate diagnosis. Eur J Cardiothorac Surg 2002;22:839-841.
6. Briccoli A, Casadei R, Di Renzo M, Favale L, Bacchini P, Bertoni F. Elastofibroma dorsi. Surg Today 2000;30:147-152.
7. Parratt MT, Donaldson JR, Flanagan AM, Saifuddin A, Pollock RC, Skinner JA. Elastofibroma dorsi: management, outcome and review of the literature. J. Bone Joint Surg. Br. 2010; 92: 262–6.
8. Brandser EA, Goree JC, El-Khoury GY. Elastofibroma dorsi: prevelance in an elderly patient population as revealed by CT. Am J Roentgenol. 1998;171: 977e980.
9. Findikcioglu A, Kilic D, Karadayi S, Canpolat T, Reyhan M, Hatipoglu A. A thoracic surgeon's perspective on the elastofibroma dorsi: a benign tumor of the deep infrascapular region. Thorac. Cancer 2013; 4: 35–40.
10. Fukuda Y, Miyake H, Masuda Y, Masugi Y. Histogenesis of unique elastinophilic fibers of elastofibroma: ultrastructural and immunohistochemical studies. Hum Pathol 1987; 18: 424–9.
11. Deveci MA, Özbarlas HS, Erdoğan KE, Biçer ÖS, Tekin M, Özkan C. Elastofibroma dorsi: Clinical evaluation of 61 cases and review of the literature. Acta Orthop Traumatol Turc. 2017 Jan;51(1):7-11. doi: 10.1016/j.aott.2016.10.001.
12. El Hammoumi M, Qtaibi A, Arsalane A, El Oueriachi F, Kabiri EH. Elastofibroma dorsi: clinicopathological analysis of 67 cases. Korean J Thorac Cardiovasc Surg. 2014;47:111e116.
13. Nagano S., Yokouchi M., Setoyama T. Elastofibroma dorsi: surgical indications and complications of a rare soft tissue tumor. Mol Clin Oncol. 2014;2:421–424.
14. Lococo F, Cesario A, Mattei F, Petrone G, Vita LM, Petracca-Ciavarella L. Elastofibroma dorsi: clinicopathological. Analysis of 71 cases. Thorac. Cardiovasc. Surg. 2013; 61: 215–22.
15. Naylor MF, Nascimento AG, Sherrick AD, McLeod RA. Elastofibroma dorsi: radiologic findings in 12 patients. AJR Am J Roentgenol. 1996;167:683e687.
16. Tepe M, Polat MA, Calisir C, Inan U, Bayav M. Prevalence of elastofibroma dorsi on CT: Is it really an uncommon entity? Acta Orthop Traumatol Turc. 2019 May;53(3):195-198.
17. Kanbur Metin S, Evman S. Does elastofibroma dorsi occur more frequently on the same side with the dominant hand?. Turk Gogus Kalp Dama 2022;30(2):250-256

Anahtar kelimeler: Elastofibroma, thoracic wall, göğüs duvarı

Tablo 2. Sağ ve Sol kitle ortanca hacimleri ve çeşitli parametreler arasındaki ilişkiler

			Sağ kitle hacmi (medyan(25.-75))	*p*	Sol kitle hacmi (medyan(25.-75))	*p*
Cinsiyet	Erkek		270,0(176,0-450,0)	0,058	330,0(218,5-371,5)	**0,005**
	Kadın		164,7(82,5-234,4)		116,8(43,2-196,0)	
Çalışma durumu	Ev hanımı		164,7(82,5-234,4)	0,058	116,8(43,2-196,0)	**0,029**
	Diğer		270,0(176,0-450,0)		330,0(218,5-371,5)	
Baskın el	Sağ el		170,1(91,5-252,9)	0,942	150,0(47,4-213,3)	0,361
	Sol el		197,5(111,4-2715)		192,4(120,9-287,5)	
Semptom	Ağrı	Yok	145,1(49,9-247,8)	0,565	96,5(9,4-212,5)	0,229
		Var	189,0(110,8-252,9)		156,0(69,0-229,3)	
	Şişlik	Yok	142,6(80,2-261,5)	0,369	88,5(47,4-163,1)	0,080
		Var	176,0(145,1-252,9)		196,0(127,5-287,5)	
	Hareket kısıtlılığı	Yok	173,8(83,3-252,9)	0,690	144,9(47,4-242,5)	0,760
		Var	144,0(133,3-234,0)		157,5(143,0-168,8)	
Komplikasyon durumu	Komplikasyon yok		170,1(84,0-270,0)	0,347	139,8(51,6-218,5)	0,363
	Komplikasyon var		205,9(176,0-235,9)		243,0(156,0-330,0)	
Relaps varlığı	Relaps yok		173,8(110,8-252,9)	0,717	147,9(55,8-229,3)	0,473
	Relaps var		183,5(63,0-304,0)		215,0(15,0-280,0)	

Tablo 1. Demografik bilgiler

		n (%)
Yaş		57,81±7,50*
Cinsiyet	Erkek	6 (%16,2)
	Kadın	31 (%83,8)
Çalışma durumu	Çalışmıyor	30 (%81,1)
	Aktif çalışıyor	7 (%18,9)
Baskın el	Sağ el	33 (%89,2)
	Sol el	4 (%10,8)
Eşlik eden komorbidite durumu	Komorbidite yok	16 (%43,2)
	Komorbidite var	21 (%56,8)
Semptom	Ağrı	27 (%73,0)
	Şişlik	17 (%45,9)
	Hareket kısıtlılığı	5 (%13,5)
Taraf	Sağ	5 (%13,5)
	Sol	1 (%2,7)
	Bilateral	31 (%83,8)
Sağ kitle hacmi		171,5(91,5-252,9)**
Sol kitle hacmi		150,0(55,8-229,3)**
Komplikasyon durumu	Komplikasyon yok	34 (%91,9)
	Hematom	1 (%2,7)
	Seroma	2 (%5,4)
Relaps varlığı	Relaps yok	34 (%91,9)
	Relaps var	3 (%8,1)

Diğer

EP-093

TORAKSDA ENDER GÖRÜLEN EWİNG SARKOM

Beniz İrem Ersoy Şığva[1], **Cenk Balta**[2], **Kerem Karaarslan**[2]

[1]*T.c. Sbü Van Eğitim Ve Araştırma Hastanesi*
[2]*Hatay Mustafa Kemal Üniversitesi Tıp Fakültesi*

Giriş-Amaç: Amaç: İskelet dışı Ewing sarkomu (EES) ender görülen yumuşak doku tümörüdür(1). Vücudun farklı yerlerinde ortaya çıkmasına rağmen, histolojik ve morfolojik olarak kemiğe ait Ewing sarkomundan ayırt edilemez(2). Diğer küçük yuvarlak hücreli tümörlere benzer histolojik özelliklere sahip olan bu tümör

genellikle tanıda zorluk yaşanmasına neden olur. Bu nedenle tanının histokimyasal ve immünohistokimyasal bulgularla doğrulanması gerekir(1). Ciddi solunum sıkıntısı sebebiyle cerrahi uyguladığımız ewing sarkomlu hastayı sunmak istedik.

1 yıldan beri nefes darlığı yaşayan 25 yaşında erkek hasta göğüs cerrahi polikliniğimize başvurdu. Çekilen akciğer radyografisi sağ hemitoraks total opasite artışı, sola doğru mediasten shift olduğu görüldü. Bilgisayarlı toraks tomografik inceleme (BT) intratorasik ekstrapulmoner yerleşimli yaklaşık 13 cm kitle olduğu görüldü. Hastaya elektif şartlarda posterolateral torakotomi uygulandı. Kitle tamamen çıkarıldı. Hastaya postoperatif erken dönemde solunum fizyoterapist başlanarak ekspansiyon sağlandı Hasta postoperatif 3 gün yoğun bakımda takip edildi. Akciğer radyografisinde ekspansiyon kusuru olmayan hasta 7. Günde taburcu edildi. Histolojik incelemesinde geniş alanlarda yuvarlak, hiperkromatik, nisbeten küçük hücrelerin vasküler bir stroma içerisinde yerleştikleri izlendi. Bu bulgularla Ewing sarkomu tanısı kondu. Olguya cerrahi sonrası 20 gün radyoterapi ve 14 kür kemoterapi planlandı. 6 aylık takip döneminde nüks saptanmadı.

1 yıldan beri nefes darlığı yaşayan 25 yaşında erkek hasta olgu sunumu.Hastanın akciğer grafisi ,Bilgisayarlı toraks tomografik inceleme (BT) si ve kanları kaydedildi.

Bilgisayarlı toraks tomografik inceleme (BT) intratorasik ekstrapulmoner yerleşimli yaklaşık 13 cm kitle ,akciğer radyografisi sağ hemitoraks total opasite artışı, sola doğru mediasten shift ,nefes darlığı.Hastaya elektif şartlarda posterolateral torakotomi uygulandı. Kitle tamamen çıkarıldı. Hastaya postoperatif erken dönemde solunum fizyoterapist başlanarak ekspansiyon sağlandı Hasta postoperatif 3 gün yoğun bakımda takip edildi. Akciğer radyografisinde ekspansiyon kusuru olmayan hasta 7. Günde taburcu edildi. Histolojik incelemesinde geniş alanlarda yuvarlak, hiperkromatik, nisbeten küçük hücrelerin vasküler bir stroma içerisinde yerleştikleri izlendi. Bu bulgularla Ewing sarkomu tanısı kondu. Olguya cerrahi sonrası 20 gün radyoterapi ve 14 kür kemoterapi planlandı. 6 aylık takip döneminde nüks saptanmadı.

Masif hidrotoraksla birlikte olan intratorasik ekstrapulmoner Ewing sarkomu, oldukça ender olup, zor ve geç tanı konulan ve çok hızlı büyüyen nadir bir yumuşak doku sarkomudur. Primer tedavisi kemoradyoterapi olup bizim gibi solunum sıkıntısı mediastinal shift gelişen hastalarda palyatif cerrahi uygulamaları hastanın semptomlarını gerileterek medikal tedavinin etkinliğini arttırabilmektedir.

Masif hidrotoraksla birlikte olan intratorasik ekstrapulmoner Ewing sarkomu, oldukça ender olup, zor ve geç tanı konulan ve çok hızlı büyüyen nadir bir yumuşak doku sarkomudur.

Kaynaklar

1- Huang SH, Ko WS, Jen YM, Lee SC, Hwang WS. Intrathoracic extrathoracic extraskeletal Ewing's sarcoma: a case report and review ofliterature. Zhonghua Yi Xue Za Zhi (Taipei) 1993;51 (6):474-8. (Abstract)

2- Halefoğlu A. Primer iskelet dışı Ewing sarkoma. Turkiye Klinikleri J Med Sci. 2006, 26:579-83

Anahtar kelimeler: ewing sarcoma, mediastinum, neoplasm, lung

Kitle ewing sarkom

Kitlenin tomografi görüntüsü

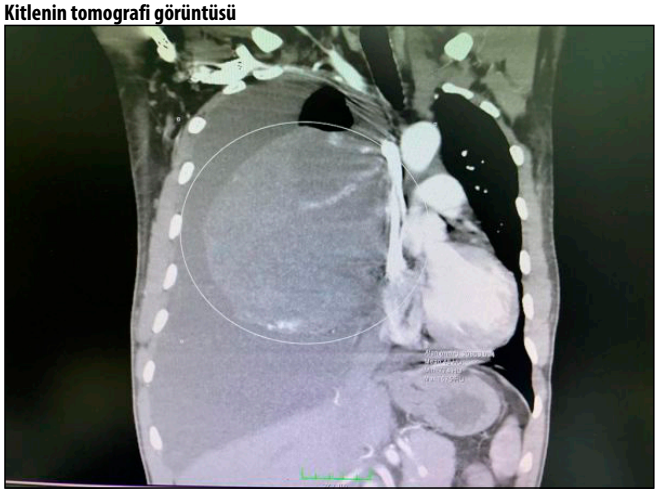

Akciğer / Plevra – Nononkolojik

EP-094

PLEVRAL EFÜZYON NEDENİYLE OPERE EDİLEN HASTALARDA TÜBERKÜLOZ PLÖREZİ TANISININ YERİ

Mahmut Yıldız[1], İlyas Konuş[1], Metin Çelik[1], Edip Dedeoğlu[1], Orhan Kızılelma[1], Deniz Akelma[1], Muhammed Sami Basmacı[1], Serdar Onat[1], Refik Ülkü[1]

[1]Dicle Üniversitesi Tıp Fakültesi Hastanesi, Göğüs Cerrahisi Anabilim Dalı, Diyarbakır

Giriş-Amaç: Plevra, akciğerlerin üzerini saran visseral ve göğüs duvarını saran parietal plevra olmak üzere iki tabakadan oluşan seröz bir membrandır. Fizyolojik olarak visseral ve parietal plevra yaprakları arasında yaklaşık 10-20 ml (0,3 ml/kg) plevral mayi bulunur. Akciğer veya akciğer dışı sistemik hastalıkların plevrayı etkilemeleri sonucu plevral aralıkta fizyolojik sınırların üzerinde mayi birikmesine plevral efüzyon denir. Plevral aralıkta sıvı artışına; artmış hidrostatik basınç, azalmış onkotik basınç, vasküler geçirgenlikte artış, lenfatik drenajda azalma ve plevral aralıkta negatif basınç artışı sebep olabilir. Plevral sıvıda mikobakterileri ve mikobakteri antijenlerini fagosite eden makrofajlar, T lenfositlere bu antijenleri sunar. T-lenfositlerin aktive olması ile makrofaj diferansiyasyonu ve granuloma oluşumu ortaya çıkar. Mikobakterilerin duvarındaki protein/proteoglikan komp-

leksi ve lipoarabidomannan makrofajları stimüle ederek tümör nekroz edici faktör (TNF) salınımına yol açar. TNF granuloma oluşumunun regülatörüdür. Ülkemizde tüberkülozun sıklığı düşünüldüğünde plevral efüzyonlu hastalarda tüberküloz plörezisi akla getirilmesi gereken ön tanılardandır. Tüberküloz plörezisi genellikle akut olarak başlar. Hastaların çoğunda belirti ve bulguların başlangıcı 1 aydan kısadır. Öksürük (non-prodüktif) ve plöretik göğüs ağrısı en önemli semptomlardır. Ayrıca ateş, gece terlemesi, iştahsızlık ve kilo kaybı da görülebilir (1-5). Tüberküloz plörezisine bağlı effüzyon hemen daima tek taraflıdır. Sıvı miktarı az veya orta derecededir. Nadiren bir hemitoraksı kaplayan masif effüzyon oluşur. Hastaların yaklaşık 1/3'ünde parankimal tüberküloz hastalığı ile uyumlu bulgular saptanabilir. Bu hastalarda sıvı parankimal lezyonun olduğu taraftadır. Bu çalışmamızda Ocak 2017 – Temmuz 2023 tarihleri arasında kliniğimizde plevral efüzyon nedeniyle opere edilen ve tüberküloz plörezisi tanısı alan hastalar yaş, cinsiyet, lokalizasyon, cerrahi teknik açısından retrospektif olarak değerlendirildi.

Kliniğimizde Ocak 2017 – Temmuz 2023 tarihleri arasında plevral efüzyon nedeniyle opere edilen 630 hastanın 117'sine (%18,6) tüberküloz plörezisi tanısı kondu. 117 hastanın 57'si kadın (%48,7) ve 60'ı (%51,3) erkek idi. Bu hastaların 19'u pediatrik hasta ve ortalama yaşları 14,63 (7-17) idi. Yetişkin grubun ortalama yaşı 34,09 (17-86) idi. Hastaların 63'ünde (%53,8) sağ, 54'ünde (%46,2) sol plevral efüzyon mevcuttu. 83 (%71,8) hastaya VATS biyopsi, 26 (%22,2) hastaya VATS biyopsi ile birlikte parsiyel dekortikasyon, 7 (%6) hastaya torakotomi ile total dekortikasyon yapıldı. Kan tetkiklerinde; ortalama CRP(C-Reaktif Protein): 7,47 mg/dl, ortalama WBC:7660, ortalama Lenfosit oranı:%20,17 idi. Mayi tetkiklerinde; ortalama Protein:5,34 g/dl, ortalama LDH (Laktat Dehidrogenaz):669,31 U/L, ortalama Glukoz:74,15 mg/dl, ortalama Lenfosit oranı: %74,17, ortalama ADA (Adenozin Deaminaz):37,04 mg/dl idi. 11 (%9,4) hastada balgamda ve 3 (%2,5) hastada da plevral mayide Mycobacterium Tuberculosis üremesi oldu. Postoperatif ortalama tüp torakostomi sonlandırılma süresi 3,7 gün idi. 1 (%0,9) hastada hem balgamda hem de plevral mayide Mycobacterium Tuberculosis üremesi oldu. 1 (%0,9) hasta postoperatif 4. Ayda ampiyema nesesitatis nedeniyle opere edildi.

Dicle Üniversitesi Tıp Fakültesi Göğüs Cerrahisi Anabilim Dalı'nda Ocak 2017 – Temmuz 2023 tarihleri arasında plevral efüzyon nedeniyle opere edilen 630 hastadan tüberküloz plörezisi tanısı alan 117'si retrospektif olarak değerlendirildi.

Tüberküloz plörezisi, tüberküloz basiline (Mycobacterium tuberculosis) karşı gecikmiş tip aşırı duyarlılık reaksiyonuna sekonder plevral inflamasyon ve bunun sonucu olarak da plevral aralıkta fizyolojik sınırların dışında efüzyon birikmesi olarak tanımlanabilir. Tüberküloz plörezisi sıklıkla 5-45 yaş grubunda ve erkeklerde daha sık görülür (3). İnsidansı parankimal tüberküloz ile benzerdir. Tüberküloz plörezisinin akciğer parankiminde subplevral yerleşimli kazeöz fokusün plevra boşluğuna açılması ile oluştuğu düşünülmektedir. Gecikmiş tip aşırı duyarlılık reaksiyonuna bağlı olarak plevradaki kapillerlerin permeabilitesinde artış olduğu ve bu durumun plevrada sıvı toplanmasına neden olduğu ileri sürülmektedir. Bu hastaların tanısında VATS minimal invaziv bir cerrahi girişim olarak önemli bir yer teşkil etmektedir. VATS ile eksplorasyon dışında, plevral mayinin boşaltılması, plevral biyopsi ve dekortikasyon gibi işlemlerin de yapılabilmesi, plevral efüzyon tanısı ve ek cerrahi işlemlerde torakotominin yerini büyük ölçüde almıştır (6).

Sonuç olarak tüberküloz plörezisi; Türkiye gibi tüberkülozun hala endemik olarak görüldüğü gelişmekte olan ülkelerde önemli bir sağlık sorunu olmaya devam etmektedir. Tek taraflı plevral efüzyonu olan özellikle genç hastalarda ön tanılar arasında yer alması gereken bir durum olduğunu düşünmekteyiz.

Kaynaklar

1. Ibrahim WH, Ghadban W, Khinji A, et al. Does pleural tuberculosis disease pattern differ among developed and developing countries. Respir Med 2005; 99: 1038-1045.
2. Light RW: Update on tuberculous pleural effu sion. Respirology 2010; 15: 451-458.
3. Ferrer J. Pleural tuberculosis. Eur Respir J 1997; 10: 942-947.
4. Baumann MH, Nolan R, Petrini M, Lee G, Light RW, Schneider E. Pleural tuberculosis in the Unit - ed States. Chest 2007; 131: 1125-1132.
5. Levine H, Szanto PBi, Cugell DW. Tuberculous pleurisy: an acute illness. Arch Intern Med 1968; 122: 329-332.
6. Khan AH, Sulaiman SAS, Muttalif AR, et al. Pleu - ral tuberculosis and treatment outcomes. Trop J Pharm Res 2013; 12: 623-627.

Anahtar kelimeler: plevra, efüzyon, dekortikasyon, tüberküloz, plörezi, granülom

Hastanın ilk başvurudaki akciğer grafisi

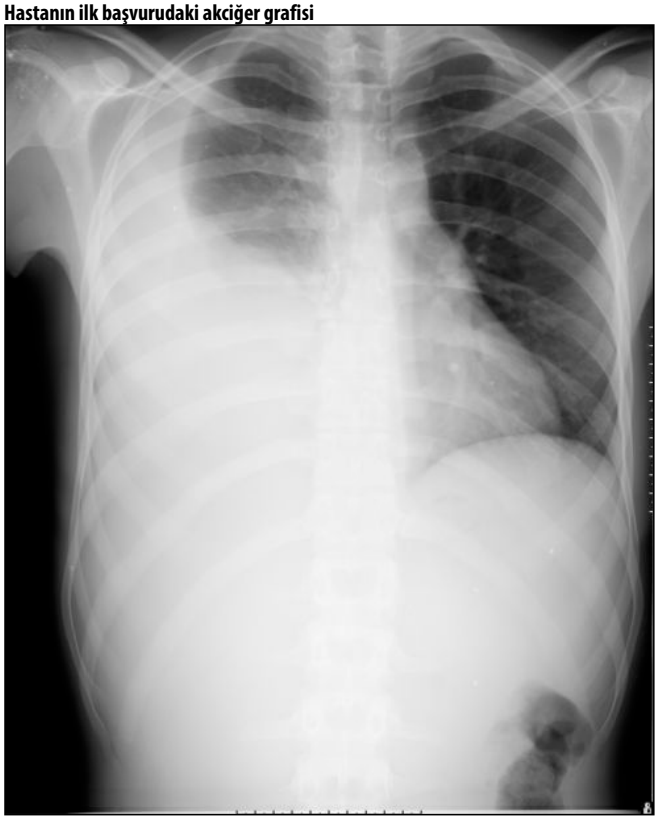

Hastanın postoperatif 1 yıl sonraki kontrol akciğer grafisi

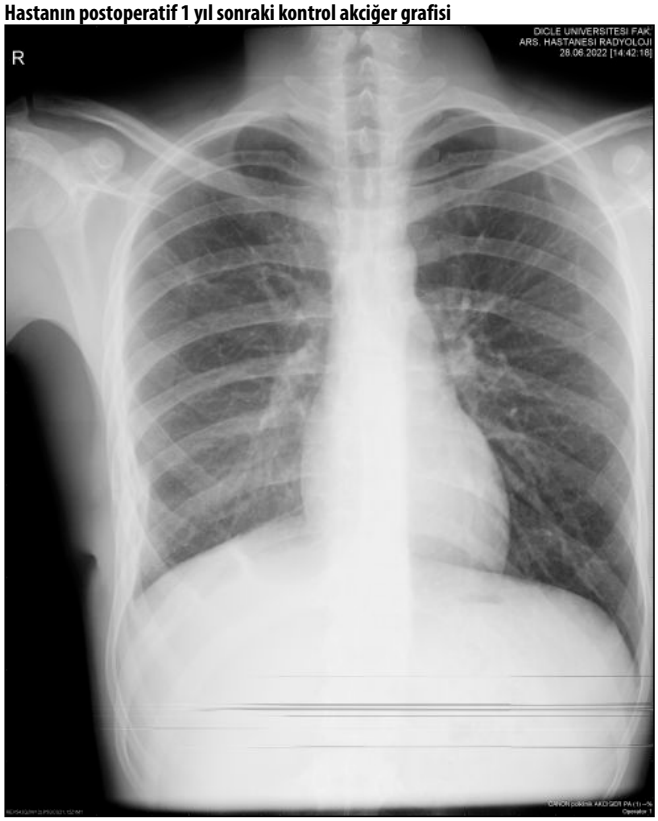

Akciğer / Plevra – Onkolojik

EP-095

BRONŞİYOLAR ADENOM: NADİR BİR OLGU

Emrah Karcı[1], Fatma Mutlu[1], Berfin Kızıldağ Aktaş[1], Nigar Alizade[1], İlkay Kaya[1], Günel Babayeva Şenkaya[1], Volkan Karaçam[1]

[1]*Dokuz Eylül Üniversitesi Tıp Fakültesi Hastanesi*

Giriş-Amaç: Silyalı mukonodüler papiller tümör/bronşiyolar adenom (SMPT/BA) yakın zamanda tanımlanan iyi huylu akciğer tümörüdür. Ancak yanlış teşhis konulabilmektedir. Nadir görülürler. Biz kliniğimizde görülen bronşiolar adenom olgusunu ve klinik yaklaşımımızı sunuyoruz.

36 yaşında kadın olgu, hashimoto dışında komorbit hastalıktı yoktu. Olgu 2022 ağustos ayında öksürük şikayetiyle başvurusunda Covid-19 testi pozitif saptanıyor. Çekilen Toraks BT'sinde sağ akciğer alt lob posterolateral segmentte 3x1.7x2 cm boyutlarında, içerisinde milimetrik kistik alanlar ve bronşektazi ile uyumlu, düzensiz sınırlı, periferik yerleşimli, solid komponenti olmayan buzlu cam alanı saptanıyor (Şekil 1) ve takibe alınıyor. Olgunun 6 ay sonraki kontrol görüntülemesinde lezyonun sebat etmesi üzerine akciğer kanseri konseyine sunuluyor ve cerrahi kararı alınıyor. Olguya çekilen PET BT sonucunda sağ akciğer alt lob posterolateral segmentteki nodülde hafif artmış tutulum (suv max:1.2) raporlanıyor.

Operasyon öncesi BT eşliğinde metilen mavisi ile işaretleme sonrası uniportal VATS yöntemiyle wedge rezeksiyon yapılıyor ve frozen gönderiliyor. Frozen sonucunda alınan kesitlerde malignite izlenmemesi üzerine operasyon sonlandırılıyor. Nihai patoloji sonucu "bronşiolar adenom / silyali mukonodüler papiller tümör" olarak raporlanması sonrası konseye sunularak tedavisiz izlem kararı alınıyor.

SMPT/BA ilk kez 2002'de Ishikawa ve arkadaşları (1) tarafından tanımlanmıştır. Daha sonraki yıllarda ise az sayıda vaka bildirilmiştir. Genellikle orta yaş ve yaşlı bireylerde bildirilmiş olmasına rağmen literatürde 19 yaşında kadın olgu da bildirilmiştir. (2). Ayrıca bizim olgumuz da 36 yaşında kadın olgudur. Önemli cinsiyet farklılıkları göstermezler. Genellikle asemptomatiktir ve rastlantısal saptanırlar. Bu lezyonlar, Toraks BT'de periferik yerleşimli, katı, kısmen katı veya saf buzlu cam opasiteleri olarak görüntülenebilir, düzensiz sınırlı ve %25 oranında kavitasyon içerebilirler (3). Takiplerinde yavaş büyüme eğilimindedirler. Sigara ile ilişkisi gözlenmemiştir ve tipik olarak tek taraflıdır.

Önceden SMPT/BA olguları düşük dereceli bir malignite olarak görülürdü. Ancak literatürde bildirilen olguların hiçbirinde nüks veya metastaz saptanmamıştır. Bu nedenle bu lezyonlar iyi huylu olarak yorumlanabilir. Ama az sayıda vaka bildirimi ve kısa takip süreleri nedeniyle tümörün davranışı hakkında elimizdeki veriler kısıtlıdır.

Tedavisinde halen altın standart bir yöntem yoktur. Benign karakterli olduğundan cerrahi sınır negatif olacak şekilde kama rezeksiyonlar tedavide yeterlidir. Adjuvan tedavi vermekten kaçınılmalıdır. Ancak bu tümörlerin biyolojik davranışı net aydınlatılamadığından daha fazla veriye ihtiyaç vardır

Kaynaklar

1: Ishikawa Y. Periferik akciğerin silyalı mukonodüler papiller tümörü: iyi huylu mu, kötü huylu mu? Pathol Clin Med (Byouri'den Rinsho'ya) . 2002; 20 :964–965.

2: Lau KW, Aubry MC, Tan GS, Lim CH, Takano AM. Siliyer mukonodüler papiller tümör: genç bir kızda soliter bir periferik akciğer nodülü. Hum Pathol. 2016; 49 :22–26

3: Sato S, Koike T, Homma K, Yokoyama A. Akciğerin siliyer mukonodüler papiller tümörü: yeni tanımlanmış düşük dereceli bir malign tümör. Interact Cardiovasc Torac Surg. 2010; 11 :685–687.

Anahtar kelimeler: Bronşiyoler adenom, Akciğer, Siliyer mukonodüler papiller tümör

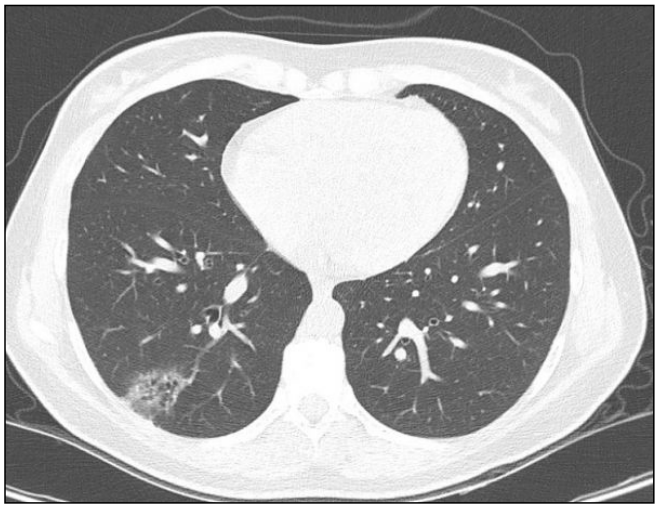

Resim 1. Preoperatif Toraks BT görüntüsü

Akciğer / Plevra – Onkolojik

EP-096

TALK PLÖREDEZ BAŞARISININ ÖNGÖRÜLMESİNDE İNFLAMATUAR PARAMETRELERİN ROLÜ

İsmail Tombul [1], Ayşegül Kurtoğlu[1], Günel Ahmadova[1], Muhammet Sayan[1], Ali Çelik[1]

[1]Gazi Üniversitesi Tıp Fakültesi Göğüs Cerrahisi Ana Bilim Dalı, Ankara, Türkiye

Giriş-Amaç: Plöredez; akut inflamatuar reaksiyon oluşturarak plevral boşluğu oblitere eden, uzamış hava kaçağı ve tekrarlayan malign efüzyonda kullanılan bir yöntemdir. Talk en sık kullanılan ajanlardan biridir. İntraplevral alanda interlökin 8 (IL-8) üretimini arttırarak nötrofil ve monosit kemotaksisi oluşturduğu düşünülmektedir. Ayrıca fibroblast aktivasyonu ile fibrin stabilizasyonundan sorumlu mezotelyal hücreleri de uyardığı bildirilmiştir. Bu çalışmada çeşitli endikasyonlarla kliniğimizde uygulanan talk plöredez başarısının serum inflamatuar belirteçlerle ilişkisi araştırılmıştır.

Kliniğimizde Ağustos 2019- Temmuz 2023 tarihleri arasında çeşitli endikasyonlarla talk plöredez uygulanan hastaların verileri incelendi. İşlemden sonra 1. ayda akciğer grafisinde efüzyon ve/veya pnömotoraks saptanmayan hastalarda işlem başarılı olarak değerlendirildi (Paladine kriterleri). Talk plöredez sonrası 2. saat alınan kanda, hemogram parametrelerinden WBC, nötrofil, lenfosit, platelet değerleri kaydedildi. Bu değerlerle Nötrofil lenfosit oranı (NLR) ve platelet lenfosit oranı (PLR) değerleri hesaplandı ve Receiver Operating Characteristic (ROC) analizi ile plöredez başarısına göre bu değerlerin anlamlılığı değerlendirildi. Anlamlı olan değerlere göre cut-off değer belirlenip buna göre yüksek ve düşük değerli gruplar oluşturuldu. Katagorik veriler arasındaki korelasyon varlığı örneklem büyüklüğüne göre Student-t testi ya da Fisher's exact test ile belirlendi. 0,05 ten küçük p değeri, istatistiksel olarak anlamlı kabul edildi.

Teknik: Endikasyon belirlendikten sonra 50 cc salin içinde 400 mg prilokain hidroklorür verilmesini takiben 4 gr talk salinle sulandırılarak göğüs dreni içinden toraksa verildi. Ardından göğüs tüpü içine 50 cc salin verildi ve göğüs dreni klepmlendi. Hastalar klempli kaldığı sürece 30'ar dakika ara ile supin, lateral dekubit, prone, Trendelenburg ve ters Trendelenburg pozisyonlarına alındı. İnflamatuar etkiyi baskılamamak için ağrı yönetimi, intravenöz tramadol HCL ve parasetamol ile yapıldı. Antiinflamatuar ilaçlardan kaçınıldı. 4 saat sonra göğüs dreninin klempi açıldı ve drenaj varlığına göre çekildi.

Çalışmaya toplam 60 hasta dahil edildi. 19 hasta (31,7%) kadındı. Ortanca yaş 61 (Dağılım 24-85) idi. Hastaların 39' una (65%) sağ taraflı plöredez uygulanmıştı. En sık plöredez endikasyonu 28 hastada (46,7%) akciğer kanseri idi. Hastaların karakteristik özellikleri tablo 1'de gösterilmiştir. ROC analizi ile plöredez başarısını etkileyen faktör plöredez sonrası 2. Saat alınan kandaki NLR idi (p=0,007, AUC: 72%, cut-off değer: 7,76). Bu değere göre yüksek ve düşük değerler oluşturuldu. Student-t testi ile plöredez başarısı ile yüksek NLR arasında anlamlı ilişki saptandı (p=0,005).

Talk ile plöredez, malign efüzyon ve uzamış hava kaçağı tedavisinde optimal tedavi seçeneklerinden biridir. Talk partiküllerinin mezotel hücrelerini uyararak IL-8, VEGF (vasküler endotelyal büyüme faktörü) ve MCP-1 (monosit kemotaktik protein-1) olmak üzere inflamatuar sitokinlerin üretimini arttırdığı gösterilmiştir. Bu proinflamatuar değişiklikler sonrasında, plevral boşluğa polimorfonükleer nötrofil kemotaksisi görülmektedir. Plöredez mekanizmasının anlaşılmasıyla birlikte, plöredez etkinliğini yansıtacak parametrelerle ilgili çalışmalar hız kazanmıştır. Habal ve ark.nın 47 hastayı içeren, malign plevral efüzyon nedeniyle talk plöredez uygulanan çalışmasında, talk plöredez sonrasında polimorfonükleer nötrofil sayısının % 33,07'den %90,21'e yükseldiği bildirilmiştir. Zablockis ve ark. ise çeşitli sklerozan ajan kullandıkları 96 malign efüzyon hastasında sistemik inflamatuar yanıtın prediktif etkisini araştırmıştır. Bleomisin ve mitoksantrona kıyasla, 56 hastada kullandıkları talk ajanının tedavide daha etkin olduğu (p=0,046), plöredez sonrası 24. saatteki CRP ve nötrofil sayısı değişimlerinin tedavi yanıtı göstermede anlamlı olduğu (p=0,001 v p=0,039), NLR'nin ise anlamlı olmadığı (p= 0,724) bildirilmiştir. Çalışmamızda literatürden farklı olarak, plöredez sonrası 2. saat hemogramda yüksek NLR'nin plöredez başarısı ile korele olduğu gösterilmiştir.

Talk plöredezin başarısı inflamasyonla korele olduğu için kan inflamatuar parametreleri ile öngörülebilir.

Kaynaklar

1. Paladine W, Cunningham TJ, Sponzo R, Donavan M, Olson K and Horton J: Intracavitary bleomycin in the management of malignant effusions. Cancer 38(5): 1903-1908, 1976. PMID: 62609. DOI: 10.1002/1097-0142(197611)38:5<1903::aidcncr2820380506>3.0.co;2-a
2. Mierzejewski M, Korczynski P, Krenke R, Janssen JP. Chemical pleurodesis - a review of mechanisms involved in pleural space obliteration. Respir Res. 2019;20(1):247. Published 2019 Nov 7. doi:10.1186/s12931-019-1204-x
3. Habal P, Jankovicova K, Omran N, Kondelkova K, Krejsek J, Mandak J. The dynamics of selected local inflammatory markers to talc in the treatment of malignant pleural effusions. Biomed Pap Med Fac Univ Palacky Olomouc Czech Repub. 2013;157(4):311-315. doi:10.5507/bp.2012.095
4. Zablockis R, Danila E, Gruslys V, Cincilevičiūtė G. Systemic Inflammatory Response to Different Sclerosing Agents as a Predictor of Pleurodesis Outcome. In Vivo. 2021;35(4):2391-2398. doi:10.21873/invivo.12516

Anahtar kelimeler: Talk, Plöredez, Plevral Efüzyon

2. Saat NLR değeri - Plöredez Yanıt İlişkisi

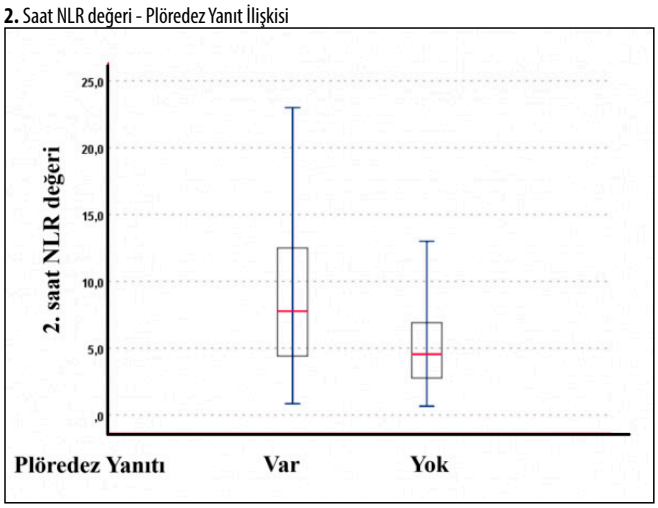

ROC Analiz Eğrisi

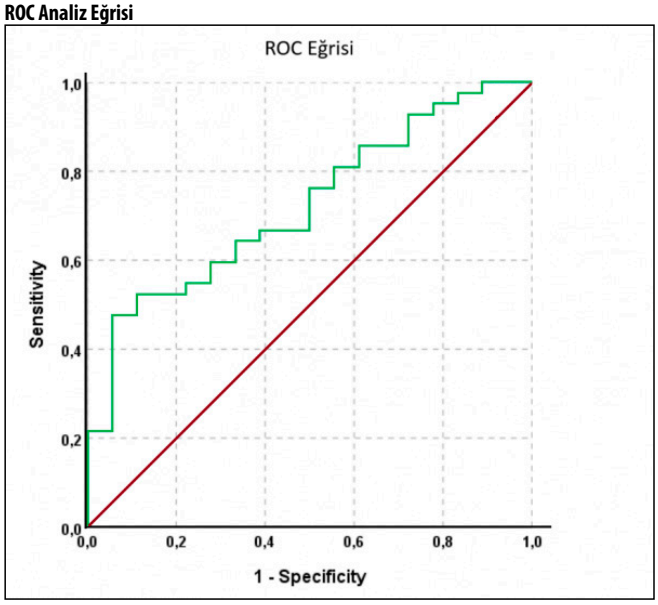

2. Saat NLR değeri- Plöredez Yanıt Bar Grafisi

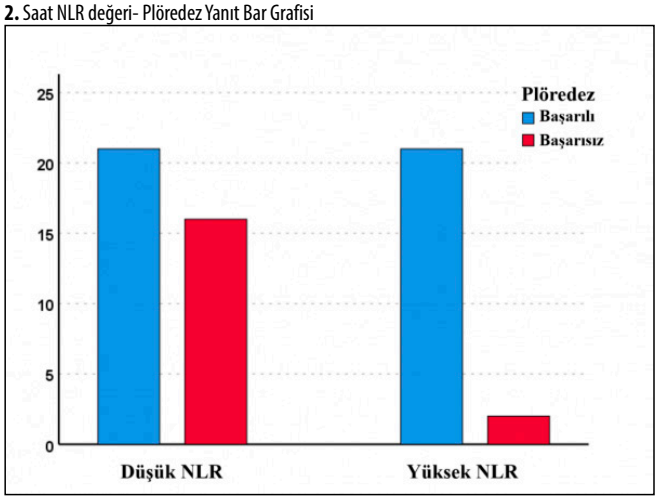

Tablo 1

Değişken		*n*	*%*
Yaş	Median 61 (24-85)		
Cinsiyet	Erkek	41	68,3
	Kadın	19	31,7
Taraf	Sağ	39	65
	Sol	19	31,7
	Bilateral	2	3,3
Plöredez Endikasyonu	Primer akciğer kanseri	28	46,7
	Genitoüriner sistem maligniteleri	8	13,3
	Gastrointestinal sistem maligniteleri	7	11,7
	Uzamış Hava kaçağı	6	10
	Meme Ca	4	6,7
	Plevral mezotelyoma	3	5
	Sarkomlar	3	5
	Tükrük bezi adeno ca	1	1,7
Plöredez yanıtı	İyi yanıt	42	70
	Kötü yanıt	18	30
NLR	Yüksek	23	38,3
	Düşük	37	61,7

Özofagus

EP-097

ÖZOFAGUS PERFORASYONU İLE BAŞVURAN HASTALARIN VE UYGULANAN TEDAVİ YÖNTEMLERİNİN RETROSPEKTİF ANALİZİ

Süleyman Anıl Akboğa[1], Anıl Gökçe[1], Yücel Akkaş[1], Bülent Koçer[1]

[1]Sağlık Bilimleri Üniversitesi, Ankara Şehir Hastanesi, Göğüs Cerrahisi Kliniği, Ankara/türkiye

Giriş-Amaç: Özofagus perforasyonları spontan, iatrojenik ve travmaya bağlı olarak ortaya çıkabilen nadir bir durumdur. Özefagus perforasyonu ile başvuran hastaların tanısının konulmasında gecikmeler olması ve bu sebeple tedavisinde ki gecikmeler sonucunda morbiditiesi ve mortalitesi yüksek seyretmektedir (1). Özofagus perforasyonunda yakınma ve bulgular, perforasyonun yeri, gelişme şekli ve saptanma süresine bağlı olarak değişir. Özofagus perforasyonlarında kesin tanı endoskopi ile perforasyonun lokalizasyonunun belirlenmesi ile konulur. Bu hastalarda sağkalımı artırmak amacıyla mutlaka ilk 24 saat içerisinde tanı konulması ve tedaviye başlanması gereklidir (2). İlk 24 saat sonrasında mortalite ortalama 2 katına çıkar (3,4). Bu çalışmada nadir görülen özofagus perforasyonu nedeniyle kliniğimize başvuran hastaların retrospektif olarak değerlendirilmesini ve sonuçlarımızın literatür ile karşılaştırılmasını amaçladık.

Mayıs 2018 ile Mart 2022 tarihleri arasında kliniğimize özofagus perforasyonu nedeniyle başvuran 8 hasta retrospektif olarak incelendi. Hastalar yaş, cinsiyet, etiyoloji, hastanede kalış süresi, tanı yöntemi, yaralanma düzeyi, tedavi yöntemi, komplikasyonlar, hastanede kalış süresi ve mortalite açısından değerlendirildi. Olgulara postero-anterior ve lateral akciğer grafisi, toraks bilgisayarlı tomografisi (BT) yapılırken, bir kısmında kontrastlı radyolojik incelemeler (özofagus pasaj grafisi) yapıldı. Toraks radyolojisinde ve hastadan alınan anamnez neticesinde özofagus perforasyonu şüphelendiren olgulara özofagoskopi ile perforasyon tanısı netleştirildi. Veriler SPSS 22.0 programına yüklenerek ortalama±standart sapma, minimum ve maksimum değerler bulundu.

Özofagus perforasyonu nedeniyle kliniğimize başvuran 8 hastanın 6'sı (%75) erkek, 2'si (%25) kadındı. Ortalama yaş 44,25±10,32 (min=29, max=60) idi. Hastaların 3'ü (%37,5) ilk 24 saatte hastaneye başvurdu. Etiyolojiler; 1 (%12,5) hastada künt travma, 2 (%25) hastada ateşli silah yaralanması, 2 (%25) hastada etiyolojisi bilinmeyen, 3 (%37,5) hastada ise kemiğe bağlı perforasyondu. Hastaların 4'ünde (%50) servikal yemek borusu, 3'ünde (%37,5) orta yemek borusu, 1'inde (%12,5) alt yemek borusu yaralanmıştı. Tanı için 5 (%62,5) hastada oral kontrastlı bilgisayarlı tomografi kullanılırken, 3 (%37,5) hastada oral kontrastlı bilgisayarlı tomografi ve endoskopi birlikte kullanıldı. Hastaların 3'ü (%37,5) ampiyem, 1'i (%12,5) ise mediastinit ile başvururken, 4 hastada herhangi bir komplikasyon gelişmedi. Tedavide 3 (%37,5) hastada primer özofagus onarımı, 2 (%25) hastada endoskopik klip, 3 (%37,5) hastada ise oral kapatma ile konservatif tedavi uyguladık. Sadece 1 hasta pnömoni nedeniyle hayatını kaybetti. Komplikasyon gelişen hastaların tamamı ilk 24 saatten sonra başvuran hastalardı. İlk 24 saatte başvuran 3 hastanın 2'sine primer onarım uygulandı.

Özofagus perforasyonları çok kısa bir süre içinde plevra ve mediastinal enfeksiyonlarına bağlı olarak ölümcül olabilen bir durumdur. Özellikle torasik bölgedeki yaralanmalar daha ölümcüldür. Özofagus yaralanmalarının en sık nedeni iatrojeniktir (4). Ayrıca, yabancı cisime bağlı, spontan, travma, kostik yaralan-

ma, malignite ve barotravma sonucu da özofagusta perforasyon oluşabilir (3). Hastalar genellikle yutma güçlüğü, ateş, dispne, subkutan amfizem ve yutma güçlüğü ile başvururken taşikardi, hidropnömotoraks, mediastinal amfizem de görülebilir (1). Bizim vakalarımızda da yutma güçlüğü, mediastinal amfizem ve göğüs ağrısı en yaygın semptomlardı. Olgularda semptom ve bulgular perforasyonun etyolojisine, lokalizasyonuna ve oluş zamanına göre değişebilir. Özellikle iyatrojenik gelişen ve oral alımın olmadığı olgularda patolojik bulgu saptanmayabilir. Perforasyonun üzerinden zaman geçmesi, perforasyondan sonra oral gıda alınması durumunda ise, genel durum kötüleşmesi, ateş, takipne ve hipotansiyon gibi sepsis bulguları ortaya çıkar [5].

Tanıda radyolojik yöntemler yardımcıdır. Özellikle PA akciğer grafileri önemli ip uçları verirken, suda eriyen kontrast ajanlarla çekilen özofagografiler tanıda %75 yardımcıdır. Bilgisayarlı toraks tomografiside kopmlikasyonlar hakkında bilgi verir. Endoskopi de rüptür seviyesini belirlemede önemlidir ama rüptürü büyütme riski vardır (5,6,7). Biz çalışmamızda oral kontrastlı toraks-CT ile perforasyonu görüntüledik. Sadece yabancı cisim olan hastalarda endoskopiyi tercih ettik.

Özofagus perforasyonunun tedavisinde standart bir yaklaşım yoktur. Tedavi seçeneği perforasyon nedeni, lokalizasyon, özofageal hastalığın varlığı, tanı zamanı, çevre organ yaralanması, hastanın genel durumu ve yaşına bağlı olarak değişir. Tedavide temel prensip erken tanı ve tedavidir. Tedavi geciktikçe mortalite oranı da 2 katına çıkmaktadır.(8) Bizim hastalarımızda da komplikasyon gelişenler ilk 24 saatten sonra başvuranlardı. Konservatif tedavi sadece seçilmiş olgularda uygulanır. Erken tanı konulan, oral almamış, özofagus lümeninin içine drene olan perforasyonlarda, abdominal özofagus perforasyonu olmaması durumlarında konservatif tedavi seçilebilir [5]. Ancak konservatif tedavi uygulanırken uygulanabilecek cerrahi şansının başarısının ortadan kalkabileceği unutulmamalıdır. Küçük servikal yaralanmalarda tek başına drenajın, bazen yeterli olabileceği belirtilmektedir.[3] Tedavide ilk 24 saatteki perforasyonlarda primer tamir yapılırken geç dönemdeki tedavilerde endoskopik klips, kaplı metal stent ve endoluminal vakum tedavisi gibi tedaviler uygulanmalıdır. (9) Biz de olgularımızda erken dönemde primer tamir yaptık ama geç dönem tedavilerde endoskopik klips, yabancı cisim çıkarılması ve konservatif takip yöntemlerini kullandık.

Özofagus perforasyonunda morbidite ve mortaliteyi en aza indirmek için erken tanı ve tedavi önemlidir. Bu hastalarda mediastinit sebebiyle morbidite ve mortaliteyi önlemek amacıyla mutlaka erken dönemde drenaj sağlanmalı ve uygun antibiyoterapinin tedaviye eklenmesi hayat kurtarıcıdır. Ayrıca hastalarda anastomoz hattının veya primer sütürasyon uygulanmış alanın kanlanması güzel etraf dokular ile desteklenmeside fistül gelişimini önlemek için oldukça önemlidir.

Kaynaklar

1. Eroglu A, Aydin Y, Yilmaz O. Thoracic perforations-surgical techniques. Ann Transl Med. 2018 Feb;6(3):40. doi: 10.21037/atm.2017.04.25.
2. Eroğlu A, Türkyılmaz A, Başoğlu A. Özofagus yaralanmaları. Türkiye Klinikleri J Surg Med Sci 2007;3:29-37.
3. Chirica M, Champault A, Dray X, Sulpice L, Munoz-Bongrand N, Sarfati E, et al. Esophageal perforations. J Visc Surg 2010;147:117-28.
4. Hermansson M, Johansson J, Gudbjartsson T, Hambreus G, Jönsson P, Lillo-Gil R, et al. Esophageal perforation in South of Sweden: results of surgical treatment in 125 consecutive patients. BMC Surg 2010;10:31.
5. Eroglu A, Turkyilmaz A, Aydin Y, et al. Current management of esophageal perforation: 20 years experience. Dis Esophagus 2009;22:374-80.
6. Foley MJ, Ghahremani GG, Rogers LF. Reappraisal of contrast media use to detect upper gastrointestinal perforations: comparison of ionic water-soluble media with barium sulfate. Radiology 1982;144:231-7.
7. Fadoo F, Ruiz DE, Dawn SK, et al. Helical CT esophagography for the evaluation of suspected esophageal perforation or rupture. AJR Am J Roentgenol 2004;182:1177-9.
8 .Brinster CJ, Singhal S, Lee L, et al. Evolving options in the management of esophageal perforation. Ann Thorac Surg 2004;77:1475-83.
9. Gurgenidze M, Magalashvili D, Akhmeteli L, Nemsadze G, Lomidze N. MANAGEMENT OF ESOPHAGEAL PERFORATION: A CASE REPORT. Georgian Med News. 2021 Sep;(318):28-34.

Anahtar kelimeler: özofagus, endoskopik klip, perforasyon, ilk 24 saat, mediastinit

Özofagus perforasyonu sebebiyle endoskopik klips uygulanan hastanın preop ve postop toraks görüntülemeleri (özofagus yabancı cisim, mediastinal amfizem toraks tomografi görüntüsü ve taburculuk posteroanterior akciğer grafisi görüntüsü)

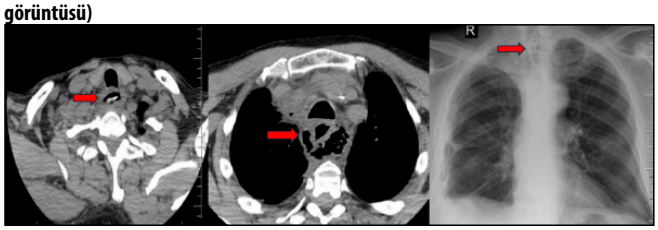

Özofagus perforasyonu sonucu primer onarım yapılan hastaya ait intraoperatif görüntüler

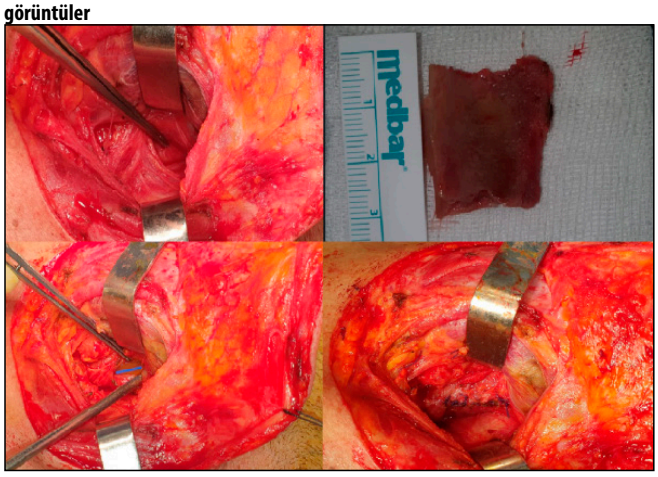

Tablo 1. Hastaların Demografik Verileri

Değişkenler		*N*	*%*
Cinsiyet	Erkek	6	75
	Kadın	2	25
Ortalama yaş Std±		44,25±10,32 (min=29, max=60)	
Başvuru Süresi	İlk 24 saat	3	37,5
	24 saat sonrası	5	62,5
Etiyoloji	Künt Travma	1	12,5
	Ateşli Silah Yaralanması	2	25
	Sebebi Bilinmeyen	2	25
	Kemiğe Bağlı Perforasyon	3	37,5
Lokalizasyon	Servikal	4	50
	Orta	3	37,5
	Alt	1	12,5
Uygulanan Cerrahi	Primer Onarım	3	37,5
	Endoskopik Klip	2	25
	Konservatif Tedavi	3	37,5

Göğüs Duvarı

EP-098

CİDDİ PEKTUS EKSKAVATUM VE AORT ANEVRİZMALI MARFAN SENDROMLU HASTADA BENTALL PROSEDÜRÜ VE GÖĞÜS DUVARI REKONSTRÜKSİYONU

Mehmet Oğuzhan Özyurtkan[1], **Korkut Bostancı**[2], **Arda Özyüksel**[3], **Murat Başaran**[4]

[1]*Biruni Üniversitesi Tıp Fakültesi Göğüs Cerrahisi Ad*
[2]*Marmara Üniversitesi Tıp Fakültesi Göğüs Cerrahisi Ad*
[3]*Biruni Üniversitesi Tıp Fakültesi Kalp Damar Cerrahisi Ad*
[4]*Medicana International İstanbul Hastanesi Kalp Damar Cerrahisi*

Giriş-Amaç: Marfan sendromunda aort kökü dilatasyonu (anevrizma) ve pektus ekskavatum sık görülür. 16 yaşındaki hastada 57mm genişiliğinde aort kökü anevrizması vardı. Benthall operasyonu planalana hastanın belirgin derin ve asimetrik pektus ekskavatum deformitesi mevcuttu (Figür 1 ve figür 2). Hastaya 6 yıl önce yurtdışında başarısız Nuss operasyonu uygulanmıştı. SFT'de FEV1 değerinde restriksiyon mevcuttu (1,68L, %38). Bu tür belirgin pektus ekskavatum varlığında modifie ravitch, sol parasternal, clamshell gibi yaklaşımlar kullanılmıştı. Hastanın operasyonu göğüs cerrahisi ve kalp damar cerrahisi ekiplerince yapıldı. Deformite belirgin sola doğru olduğu için literatürde uygulanan diğer yaklaşımlar yerine sternum alt ucuna parsiyel hemisternektomi, kalan kısma sternotomi uygulandı. Bentall operasyonunu takiben kalan sternum çelik dikişlerle kapatıldı. Çıkarılan sternum kısmına ise metalik plaklar kondu (Figür 3). Kas flebi desteği sonrası cilt kapatıldı (Figür 4). Hasta sorunsuz şekilde 7.gün taburcu edildi. Deformitesi düzelen hastanın 1 yıllık kardiyolojik kontrolünde ek sorunu mevcut değildi

Marfan sendromunda aort kökü dilatasyonu (anevrizma) ve pektus ekskavatum sık görülür. 16 yaşındaki hastada 57mm genişliğinde aort kökü anevrizması vardı. Benthall operasyonu planlanan hastanın belirgin derin ve asimetrik pektus ekskavatum deformitesi mevcuttu (Figür 1 ve Figür 2). Hastaya 6 yıl önce yurtdışında başarısız bir Nuss operasyonu uygulanmıştı. SFT'de FEV1 değerinde restriksiyon mevcuttu (1,68L, %38). Hastanın operasyonu göğüs cerrahisi ve kalp damar cerrahisi ekiplerince yapıldı. Deformite belirgin sola doğru olduğu için literatürde uygulanan diğer yaklaşımlar yerine sternum alt ucuna parsiyel hemisternektomi, kalan kısma sternotomi uygulandı. Bentall operasyonunu takiben kalan sternum çelik dikişlerle kapatıldı. Çıkarılan sternum kısmına ise metalik plaklar kondu (Figür 3). Kas flebi desteği sonrası cilt kapatıldı (Figür 4). Hasta sorunsuz şekilde 7.gün taburcu edildi. Deformitesi düzelen hastanın 1 yıllık kardiyolojik kontrolünde ek sorunu mevcut değildi. Bu tür belirgin pektus ekskavatum varlığında modifie ravitch, sol parasternal, clamshell gibi yaklaşımlar kullanılmıştır. Sunduğumuz vakada ileri derecede sternum asimetrisi olduğundan parsiyel sternektomi ve göğüs duvarı onarımı yöntemi tercih edilmiştir.

Kaynaklar

1. TaghizadehWaghefi, A.; Petrov, A.;Wilbring, M.; Fajfrova, Z.; Fitze, G.; Matschke, K.; Kappert, U. Combined Bentall andModified Ravitch Procedures: A Case Report and Systematic Review of the Evidence. Medicina 2022, 58, 1774.
2. Aggarwal P; Mahajan S; Garg S. Left parasternal approach for Bentall procedure in a patient of Marfan syndrome with severe pectus excavatum. Indian J Thorac Cardiovasc Surg (July–September 2018) 34(3):413–416.
3. Polo-Gutiérrez G, Bustinza-Carassa LF, Pérez-Valverde Y, Abono Sánchez Y. Incisión de Clamshell con esternotomía media como abordaje del aneurisma de arcoaórtico complicado. Arch Peru Cardiol Cir Cardiovasc. 2022;3(3):172-176.

Anahtar kelimeler: Pektus ekskavatum, Sternum, Marfan sendromu, Bentall operasyonu, Aort anevrizması

Ciddi asimetrik pektus ekskavatum deformitesi

Deformitenin ve aort anevrizmasının BT görüntüsü

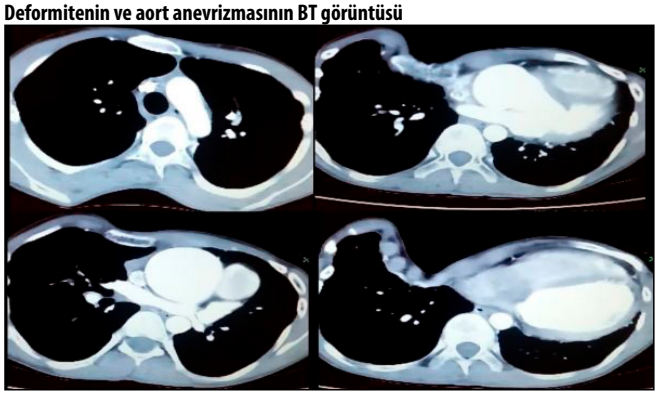

Hemisternektomi, sternotomi ve kapatma görüntüsü

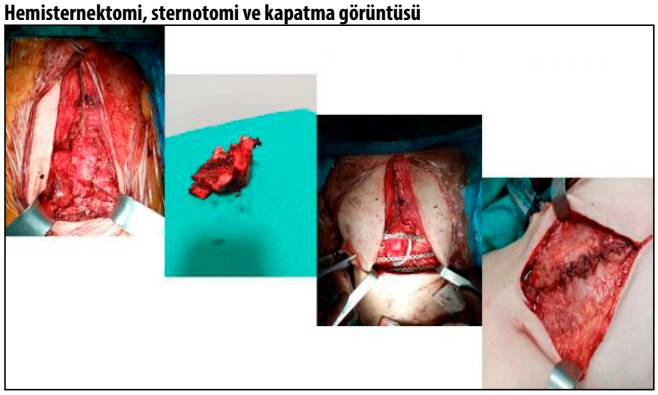

Operasyon sonrası düzelen deformite

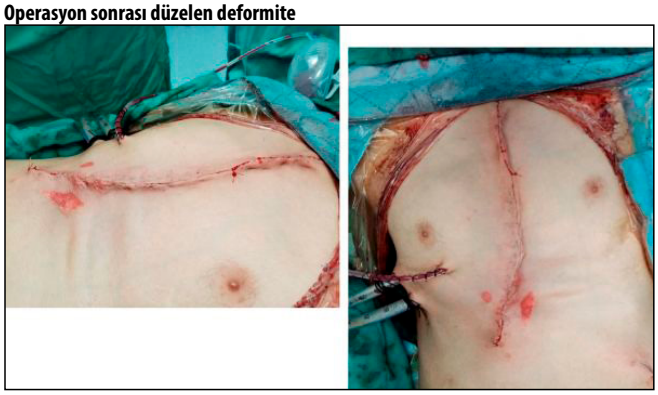

Akciğer / Plevra – Nononkolojik

EP-099

İNTRA TORASİK LİPOM OLGUSU

Miktat Arif Haberal[1], **Mehmet Ali Çolak**[1], **Erkan Akar**[2]

[1]*Sağlık Bilimleri Universitesi Bursa Yuksek İhtisas Eğitim Araştırma Hastanesi Göğüs Cerrahi Kliniği*
[2]*Namik Kemal Üniversitesi Göğüs Cerrahi Kliniği*

Giriş-Amaç: Lipomlar yetişkinlerde en sık görülen benign tümördür. Plevral lipomlar, parietal plevranın submezotelyal tabakasından köken alan benign yumuşak doku tümörleridir. Plevral lipomlu hastaların büyük kısmı asemptomatik olup lezyonlar sıklıkla radyografide tesadüfen saptanır. Oluşabilecek semptomlar arasında sırt ağrısı, göğüste dolgunluk hissi, prodüktif olmayan öksürük ve efor dispnesi yer alır. Bilgisayarlı tomografide (BT) homojen yağ dansitesinde lezyonlar olarak görülür ve dansitesi -50 ile -150 Hounsfield unit (HU) arasında değişir. BT incelemeler, dansite ölçümleri ile lezyonların tanınmasında olanak sağlamaktadır.

Olgu: Altmiş dört yaşında bayan hasta, öksürük, halsızlık gibi üst solunum yolu enfeksiyon semptomları nedeni ile çekilen postero-anteriyor (PA) akciğer grafisinde sağ hemitoraks lateralinde toraks duvarına yapışık keskin kenarlı plevral kitle (Resim 1) tespit edildi. Hastanın fizik muayene bulguları, laboratuar incelemeleri, özgeçmiş ve soy geçmişinde özellik yoktu. Lezyonu daha iyi tanımlayabilmek için olguya toraks BT (Resim 2) çekildi. Toraks BT'de pariyetal plevra kaynaklı çapları 32,1x30,1 mm olan lezyonun bening karakterli lipomatöz bir lezyon olduğu görülmesi üzerine ilave bir görüntüleme yöntemine ihtiyaç duyulmadı. Radyolojik olarak plevral lipom tanısı konulan olguya takip önerildi.Hasta takiplere gelmesinde sorunlar olduğunu ifade etmesi üzerine hastaya tanı ve tedavi amaçli video-torakoskopik (VATS) yöntemle cerrahi uygulandı. İşlem esnasında esnasında lezyonun lipomatöz ve pariyetal plevradan kaynaklı olduğu tespit edildi. Kitle total olarak çıkarıldı. Patolojik tanı lipom olarak raporlandı.

Sonuç: Lipom, plevranın en sık rastlanan benign tümörüdür. Genellikle akciğer grafilerinde ve toraks BT' de tesadüfen saptanırlar. Yağ dansitesinde oldukları için BT' de dansite ölçümü ile kesin tanı koymak mümkündür. İçyapısında yağ içermesine rağmen belirgin heterojen izlenen kitlelerde liposarkom gelişimi akla gelmelidir

Altmiş dört yaşında bayan hasta, öksürük, halsızlık gibi üst solunum yolu enfeksiyon semptomları nedeni ile çekilen postero-anteriyor (PA) akciğer grafisinde sağ hemitoraks lateralinde toraks duvarına yapışık keskin kenarlı plevral kitle (Resim 1) tespit edildi. Hastanın fizik muayene bulguları, laboratuar incelemeleri, özgeçmiş ve soy geçmişinde özellik yoktu. Lezyonu daha iyi tanımlayabilmek için olguya toraks BT (Resim 2) çekildi. BT raporu pariyetal plevra kaynaklı çapları 32,1x30,1 mm olan lezyonun bening karakterli lipomatöz bir lezyon olduğu ifade edilmesi üzerine ilave bir görüntüleme yöntemine ihtiyaç duyulmadı. Radyolojik olarak plevral lipom tanısı konulan olguya takip önerildi.Hasta takiplere gelmesinde sorunlar olduğunu ifade etmesi üzerine hastaya tanı ve tedavi amaçli video-torakoskopik (VATS) yöntemle cerrahi uygulandı. İşlem esnasında esnasında lezyonun lipomatöz ve pariyetal plevradan kaynaklı olduğu tespit edildi. Kitle total olarak çıkarıldı. Patolojik tanı lipom olarak raporlandı.

Anahtar kelimeler: Lipom,Plevra,Bening

Akciğer grafisinde sağ hemitoraks lateralinde kitle

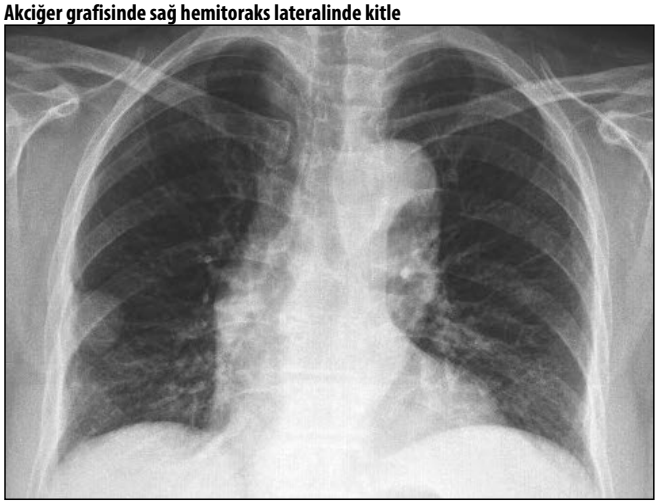

Toraks BT' de paryetal plevra kaynaklı bening karakterli kitle

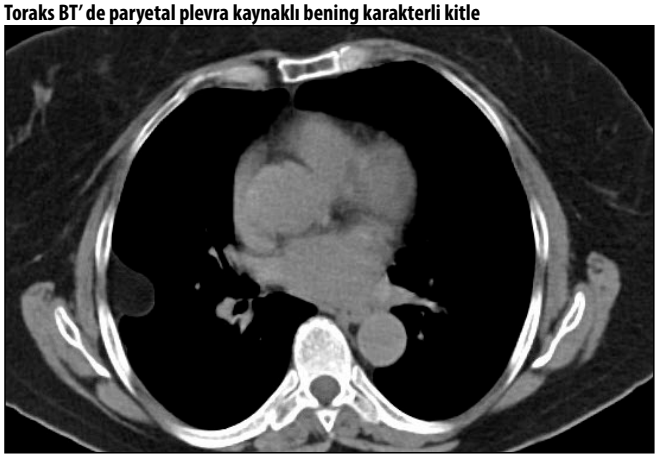

Travma

EP-101

DİKKAT: KARDİYAK KONTÜZYON

Cumhur Murat Tulay[1], **Ekim Sağlam Gürmen**[2]

[1]*Manisa Celal Bayar Üniversitesi Göğüs Cerrahi Ad*
[2]*Manisa Celal Bayar Üniversitesi Acil Tıp Ad*

Giriş-Amaç: Çalışmanın amacı, künt torasik travmalı hastalarda kardiyak kontüzyon için yapılan tanı ve klinik süreçleri araştırmaktır.

Yöntemler: Bu çalışma Acil Tıp Bölümüne izole künt torasik travma ile başvuran 65 hasta üzerinde retrospektif olarak yapıldı. BT görüntüleri, kardiyak enzim seviyeleri, acil serviste periyodik 4 saatlik takip elektrokardiyografisi (EKG) ve klinik duruma göre başvuru sırasında ve gerektiğinde yapılan ekokardiyografi sonuçları araştırıldı. 1-h ve 4-h yüksek hassasiyetli troponin I seviyeleri incelendi ve 0.04 ng / ml'nin üzerindeki değerler pozitif olarak kabul edildi.

Bulgular: İzole torasik travmalı altmış beş hasta çalışmaya dahil edildi, 23'ünde (%35.38) pulmoner ve kardiyak kontüzyon vardı. Hastaların 23'ünde (%35.38) pulmoner kontüzyon mevcuttu ve ilk değerlendirmede kardiyak kontüzyon saptanmadı. Ancak klinik takip sırasında troponin yüksekliği- ritim bozukluğu gelişti ve bu hastaların dördünde travma kalbi etkiledi. Altı (% 9.24) hastada pulmoner kontüzyon olmaksızın kardiyak kontüzyon tespit edildi. 13 (% 20) hastada kardiyak veya pulmoner

kontüzyon saptanmadı. Hastaneye yatış sırasında kardiyak kontüzyon tanısı olmayan , pulmoner kontüzyonu, hemotoraksı ve / veya pnömotoraksı olan 10 hastada troponin yükselmesi tespit edildi; 4 saatlik kontrolde troponin seviyeleri normal düzeyde değerlendirildi. 4. Saatte kardiyak kontüzyon ile troponin-EKG sonuçları arasında istatistiksel anlamda bağlantı olduğunu bulundu.

Sonuç: Tüm künt toraks travmalı hastaların, EKG takibi ve troponin düzeyleri ile kardiyak kontüzyon açısından taranmasını tavsiye ediyoruz.

Anahtar kelimeler: kardiyak kontüzyon, ritim bozukluğu, troponin

Kardiak kontüzyonda Troponin yüksekliği, EKG ve Ekokardiyografi bulguları

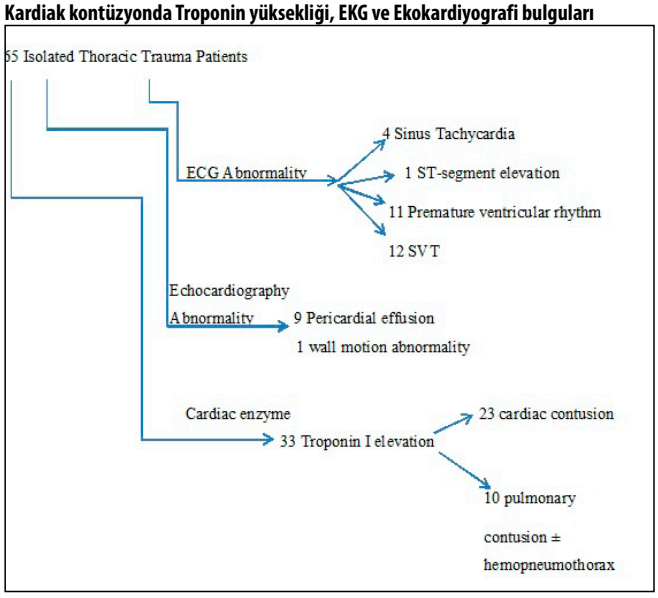

Göğüs Duvarı

EP-102

STERNUM FRAKTÜRÜ VE NADİR NON- HODGKİN LENFOMA

Arda Sarıgül[1], Salih Duman[1], Berker Özkan[1], Murat Kara[1]

[1]İstanbul Üniversitesi İstanbul Tıp Fakültesi

Giriş-Amaç: Göğüs duvarı kemik kökenli tümörler yapısal dokular olan sternum, klavikulalar, kotlar ve skapulalardan kaynaklanabilir (1). Erişkin popülasyonda sternum yerleşimli göğüs duvarı tümörleri sıklıkla malign özellik gösterirler (2). Malign tümörler metastatik, invazyon yada primer göğüs duvarı kökenli izlenebilirler. Tedavi seçimi histopatolojik tip, lokal agresyon ve primer hastalığın kontrol durumuna göre seçilir (3). Sternum yerleşimli non- Hodgkin lenfomalar literatürde oldukça nadir bildirilmektedir (4).

Vaka özeti: Göğüs ön duvarında batıcı ağrı nedeniyle dış merkeze başvurusu mevcut olan 67 yaşında erkek hasta kardiyak göğüs ağrısı nedenleriyle tetkik edilmiş. Kardiyak patoloji düşünülmeyen, 35 paket/yıl sigara içimi mevcut olan hastaya çekilen PA akciğer grafisinde mediasten yerleşimli radyoopak dansite alanı saptanmış. Çekilen toraks BT'de sternumu infiltre eden ve patolojik kırığa neden olan kitle lezyon izlendi.Hasta ileri tetkikleri amacıyla tarafımıza yönelndirildi. FDG-PET görüntülemesinde, sternum lezyonunda yüksek FDG affinitesi izlenen hastaya yapılan tru-cut biyopside C-myc ekspresyon artışı, fokal CD5 ekspresyonu gösteren aktive b hücre fenotipli yüksek gradlı non-hodgkin lenfoma infiltrasyonu izlendi. Hematoloji birimini ile değerlendirilen hastaya 6 kür R-CHOP tedavisi planlandı.

Sonuç: B-hücre fenotipli yüksek gradlı non-Hodgkin lenfomaların sternum infiltrasyonu oldukça nadir vakalardır. Spontan sternum fraktüründe altta yatan nedenler, multidisipliner merkezlerde detaylı bir şekilde değerlendirilmelidir.

Göğüs duvarı kemik kökenli tümörler yapısal dokular olan sternum, klavikulalar, kosta ve skapulalardan kaynaklanabilir (1). Erişkin popülasyonda sternum yerleşimli göğüs duvarı tümörleri sıklıkla malign özellik gösterirler (2). Malign tümörler metastatik, invazyon ya da primer göğüs duvarı kökenli izlenebilirler. Prostat kökenli karsinomlar metastatik, meme kökenli tümörler metastatik ve doğrudan invazyon, akciğer, timus kökenli tümörler ise yine daha sıklıkla doğrudan invazyon yoluyla yayılım gösterirler. Geniş sprektrumdaki bu tümör infiltrasyonu , tümör özelliklerine ve tümör harabiyet niteliğine göre değişken bir prognostik özellik gösterir. Tedavi seçimi histopatolojik tip, lokal agresyon ve primer hastalığın kontrol durumuna göre seçilir (3). Non- hodgkin lenfomalar sıklıkla lenfatik dokulardan köken alan ve radyokemosensitif tümörler olarak betilmlenmişlerdir. Sternum yerleşimli non-hodgkin lenfomalar literatürde oldukça nadir bildirilmektedir (4).

Göğüs ön duvarında 1 yıldan beri mevcut olan batıcı ağrı yakınması olan 67 yaşında, 1 paket/gün ve 35 yıl aktif sigara kullanımı mevcut olan erkek hasta mükerrer dış merkez başvurusu bildirildi. Kardiyak ve pulmoner patolojiler açısından tetkikleri yapılan hastanın fizik muayenesinde sternum üzerinde ağrılı şişlik saptandı. Elektrokardiyogram ve ekokardiyografi bulguları normal izlenen hastanın kardiyolojik muayenesinde ek patoloji saptanmadı. Çekilen PA akciğer grafide orta hat yerleşimli radyoopak dansite alanı saptanan hastaya yapılan kontrastlı toraks görüntülemelerinde pulmoner parankimde patoloji izlenmezken sternum üzerinde kemik korteks düzensizliğine neden olan , radyolojik yorumunda sternum üzerinde tam fraktür hattıyla seyreden kitle lezyon tesbit edildi. Hasta ileri tetkikleri amacıyla tarafımıza yönlendirildi. Yapılan biyokimya analizinde anomali görülmedi. FDG-PET görüntülemesinde, sternum lezyonunda yüksek 18F- Florodeoksiglukoz affinitesi izlenen hastaya yapılan tru-cut biyopside C-myc ekspresyon artışı, fokal CD5 ekspresyonu gösteren aktive B hücre fenotipli yüksek gradlı non-hodgkin lenfoma infiltrasyonu izlendi. Hematoloji birimini ile değerlendirilen hastaya 6 kür R-CHOP (ritüksimab , siklofofamid, vinkristin , prednizon, doksorubisin) tedavisi planlandı.

Sternum fraktürleri klinik pratikte künt toraks travmaları , ani deselerasyon travmaları ve blast yaralanmaları sonrası daha sıklıkla görülmekte ve diğer toraks duvarı fraktürlerine göre mediastinit riski ve kardiyak yaralanmalar açısından klinisyeni uyaran fraktürlerdir(5). Etiyolojide sık görülen diğer etkenler kardiyak cerrahiler ve göğüs cerrahisi girişimleridir (6). Lokal ve sistemik yara iyileşme faktörleri sternum iyileşmesinde gecikme gelişmesine sebep olmanın yanısıra , kırık eğiliminde artışa sebep olabilirler(7). Malign infiltrasyon sebepli sternum fraktürleri daha nadir gözlense de ileri yaş gruplarda dominant sebep olarak görülmektedir(8). Bu nedenlerden sıklıkla izlenen lokal/yaygın multiple myeloma tutulumu iken, vakada betimlenen hastada göz önünde bulundurulmuş ve ayırıcı tanıya dahil edilmiştir(8). Tanı ve tedavi sürecinde histopatolojik tanı esası, tecrübeli hematoloji ve patoloji bölümü ve multidisipliner yaklaşım tedavi seyrinde önemli basamaklardır.

B-hücre fenotipli yüksek gradlı non-Hodgkin lenfomaların sternum infiltrasyonu oldukça nadir vakalardır. Spontan sternum fraktüründe altta yatan nedenler, multidisipliner merkezlerde detaylı bir şekilde değerlendirilmelidir.

Kaynaklar

1. Mansour KA, Thourani VH, Losken A, et al. Chest wall resections and reconstruction: a 25-year experience. Ann Thorac Surg 2002;73:1720–1725; discussion 1725–1726.
2. Faber LP, Somers J, Templeton AC. Chest wall tumors. Curr Probl Surg 1995;32:661–747.
3. Martini NM, Bains MS. Clinical results of treatment in chest wall tumors. In International Trends in General Thoracic Surgery. Philadelphia, PA: WB Saunders; 1987:285–291.
4. Weyant MJ, Bains MS, Venkatraman E, et al. Results of chest wall resection and reconstruction with and without rigid prosthesis. Ann Thorac Surg 2006;81:279–285.
5. Khoriati AA, Rajakulasingam R, Shah R. Sternal fractures and their management. J Emerg Trauma Shock. 2013 Apr;6(2):113-6. doi: 10.4103/0974-2700.110763. PMID: 23723620; PMCID: PMC3665058.
6. Mosimann E, Kiesler P, Leissing C, Schmuziger M. Fermeture différée du sternum après opération cardiaque [Alternative closure of the sternum after heart surgery]. Helv Chir Acta. 1990 Oct;57(2):249-53. French. PMID: 2074182.
7. Bentley TP, Ponnarasu S, Journey JD. Sternal Fracture. [Updated 2022 Sep 26]. In: StatPearls [Internet]. Treasure Island (FL): StatPearls Publishing; 2023 Jan
8. Urovitz EP, Fornasier VL, Czitrom AA. Sternal metastases and associated pathological fractures. Thorax. 1977 Aug;32(4):444-8. doi: 10.1136/thx.32.4.444. PMID: 929487; PMCID: PMC470647.
9. Reuling EM, Jakma TS, Schnater JM, Westerweel PE. Spontaneous sternal fracture due to multiple myeloma requiring extensive surgical repair. BMJ Case Rep. 2015 Nov 30;2015:bcr2015211498. doi: 10.1136/bcr-2015-211498. PMID: 26621901; PMCID: PMC4680244.

Anahtar kelimeler: Chest wall tumors, Lymphoma, sternum

Sternum lezyonunda yüksek afinite

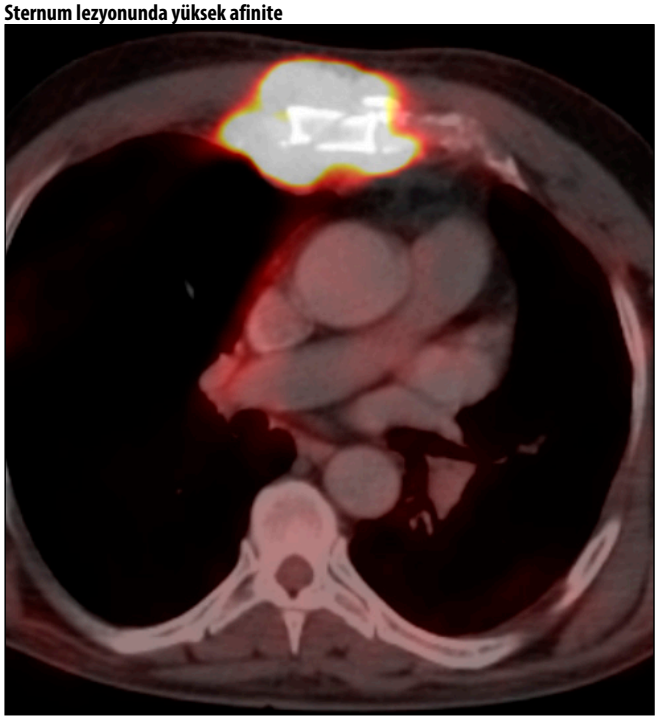

Sternum fraktür sahası

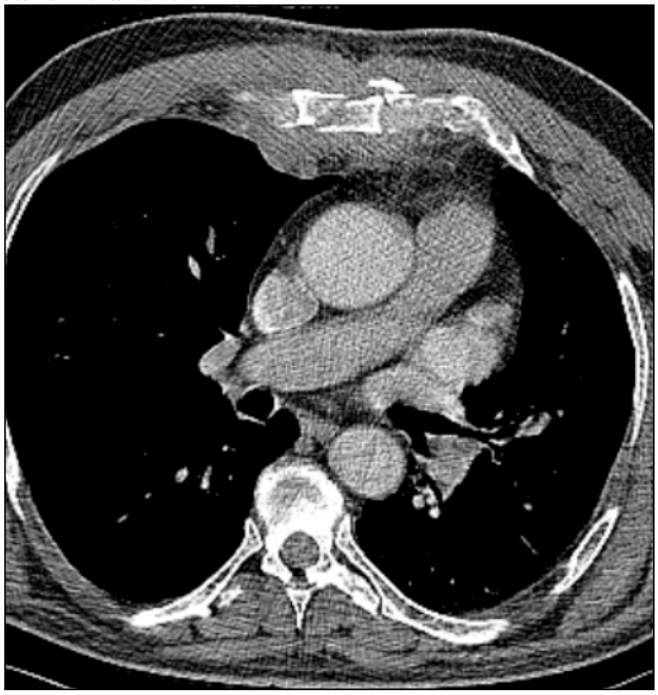

Akciğer / Plevra – Nononkolojik

EP-103

BİR BRONŞEKTAZİ OLGUSUNUN SUBSEGMENT DÜZEYİNDE 3 BOYUTLU REKONSTRÜKSİYONU

İsmail Sarbay[1]

[1]*Sinop Atatürk Devlet Hastanesi*

Giriş-Amaç: Göğüs Cerrahisinde preoperatif değerlendirme cerrahinin kendisi kadar önemlidir. Doğru planlama yapılması durumunda ameliyat süresini ve intraoperatif kan kaybını azaltabilir. Akciğer patolojilerinin değerlendirilmesinde 3 boyutlu rekonstrüksiyon rolüne ilişkin bir olgu paylaşmak istedik.

47 yaşında kadın hasta. Ara ara öksürük ve sağ hemitoraksta batma tarzı şikayetler ile Göğüs Hastalıkları başvurusunda yapılan Fizik muayenede sağ orta zonda krepitasyon işitilmesi üzerine antibiyoterapi sonrası şikayetlerinin gerilediği gözlenmiş. Öyküsü nedeniyle toraks bilgisayarlı tomografisi çekilen hastada sağ akciğerde SUBsegment düzeyinde bronşektazi raporlanması üzerine tarafımıza yönlendirilmiş. Hasta geldiği tarihten önceki bir sene içinde hiç enfeksiyon atağı geçirmemiş. Yeni çekilen Toraks BT'de bronşektazik görüntünün sebat ettiği görüldü. Klinik takip uygun görüldü. Ancak olası cerrahi plan düşüncesi ve hastalığın boyutunu ve segment lokalizasyonunu tam tayin edebilmek amacıyla BT kesitlerinin 3 boyutlu rekonstriksiyonu elde edildi. Bu görüntüler ışığında her iki akciğer bronş ağacı sağlam olarak görüldü. Bronşektazik alanın sağ akciğer üst lob anterior segmentin minör fissüre yakın kısmında lokalize olduğu görüldü. Hasta takiplerindeki gelişmelere göre hasta anterior segmentektomi adayı olarak listeye alındı.

Parankimi içi patoloji yerleşiminin perop tayini zor olan hastalıklar başta olmak üzere Göğüs Cerrahisinin tüm ameliyatlarında lezyon ve hastalığın lokalizasyonunun ayrıntılı incelemesi; yeterli cerrahi planlamayı, rezeksiyon sınırları ameliyat öncesinden değerlendirilmesini sağlar. 3 boyutlu görselleştirme hem cerrahi eğitimde somutlaştırma hem de hasta eğitiminde fayda sağlayabilir.

Cerrahi olarak ilgili bronkovasküler yapıların karmaşık uzaysal dağılımının ve patolojiler ile ilişkisinin görselleştirilmesi cerrahi kararın doğru zamanda verilmesi ve uygun yaklaşımın tercih edilmesinde rol oynayabilir. Gelecekteki araştırmalar ile bu yarar prospektif klinik araştırmalarla doğrulanabilir.

Anahtar kelimeler: 3 boyutlu görselleştirme, rekonstrüksiyon, cerrahi, preoperatif

Sağ akciğerde bronşektazik alan

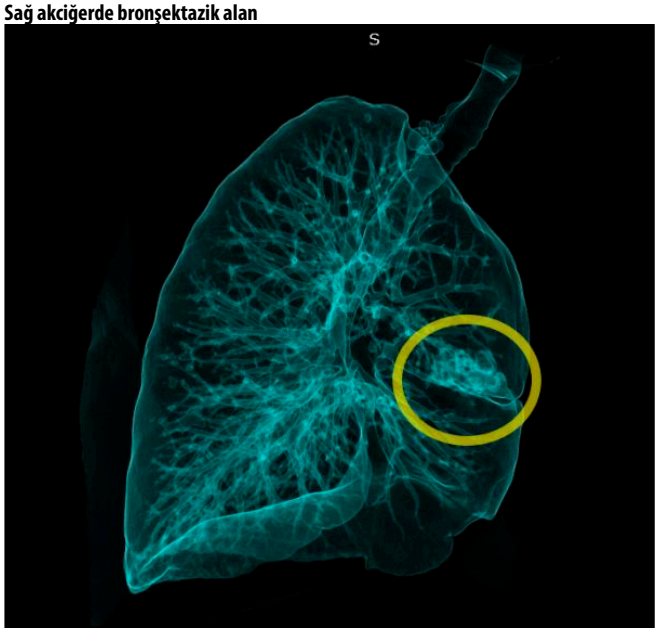

Sağ akciğer üst lob anterior segmentte bronşektazik alan (işaretli)

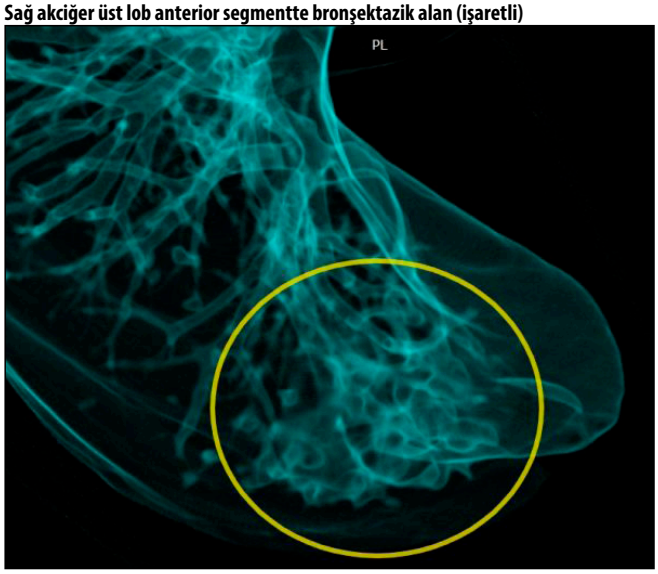

Sağ akciğer üst lob anterior segmentte bronşektazik alan (işaretli)

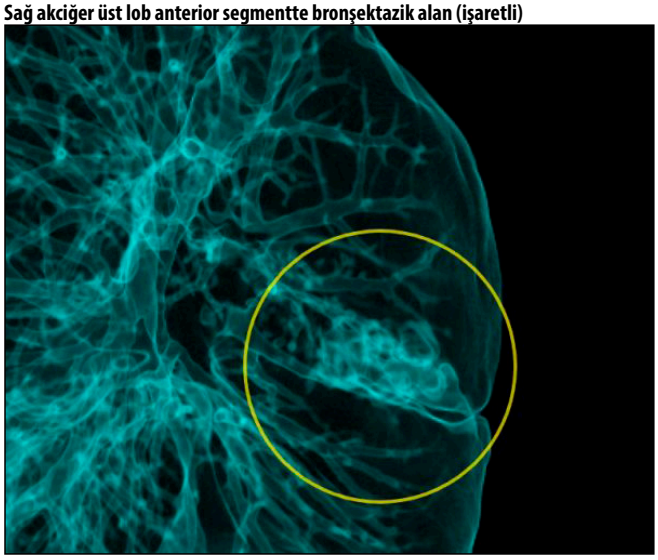

Cerrahi Teknik

EP-104

PEKTUS EKSKAVATUMUN MİNİMAL İNVAZİF CERRAHİ TEDAVİSİ

Jeyhun Pashayev[1], Reyhan Ertan[1], Mohammed Kenan Atasi[1], Gamze Gül Tiryaki[1], Helin Özen[1], Miray Emran[1], Haktan Uygar Önen[1], Aleyna Gültekin[1], Hatice Zilan[1], Tunç Laçin[1], Nezih Onur Ermerak[1]

[1]Marmara Üniversitesi Pendik Eğitim Araştırma Hastanesi Göğüs Cerrahisi Abd

Giriş-Amaç: Pektus ekskavatum göğüs ön duvarının en sık görülen deformitesidir. Göğüs kafesinin içeriye doğru çöküklük oluşturması ile karakterizedir. Genellikle şikayet kozmetik (psikososyal) iken nadiren de olsa çarpıntı, erken yorulma veya egzersiz intoleransı gibi kardiyopulmoner şikayetler de görülebilir. Göğüs duvarının arkaya doğru ileri düzeyde yer değiştirmesiyle özellikle sağ kalp karıncığının ön duvarında çukurlaşma meydana gelebilir. Ayrıca ileri derecede çöküklükte kalp, çoğunlukla sola doğru yer değiştirir. Pediatristler, kardiyologlar ve cerrahlardan oluşan multidisipliner yaklaşım ile PE tedavisi başarı ile yapılmaktadır. Konservatif tedavi vakum bell ve fizyoterapiyi içerirken, cerrahi tedavi günümüzde minimal invazif yaklaşımdır. Ameliyatta kaç adet bar kullanılacağı kunduracı göğsü derecesine, tipine, şekline göre değişkenlik göstermektedir. Ameliyat öncesinde barın sayısını, hangi açıyla yerleştirileceği ön görülebilse de kesin karar ameliyat esnasında göğüs kafesinin alacağı şekil ile verilmektedir.

Eylül 2018 ile Temmuz 2023 tarihleri arasında minimal invazif cerrahi (Nuss) uygulanan 320 (274E,46K, ortalama yaş:19,5,aralık:9-47) hastanın bilgileri prospektif olarak veri tabanına işlendi ve retrospektif olarak değerlendirildi. Veri tabanı kayıtları için hasta demografileri, semptom olup olmaması, deformitenin simetrik veya asimetrik olması, ek anomali/sendrom varlığı, önceki düzeltme girişiminin verileri, cerrahide kullanılan barın sayısı ve uzunluğu, cerrahi süresi, hastanede yatış süreleri işlendi.

Pektus ekskavatum deformitesinin 34'ü (%10.6) asimetrikti. Hastaların 8'i daha önce Ravitch cerrahi düzeltme operasyonu geçirmişti. 18 (%5.6) hastada kardiyak şikayetler, 18 (%5.6) hastada efor ile nefes darlığı şikayeti mevcuttu. 284 hastada ise şikayet kozmetik deformiteydi. 170 hastada (%53.1) tek bar, 134

(%41.8) hastada iki bar ve 16 (%5) hastada 3 bar yerleştirilerek deformite düzeltildi. Yaşa ve toraks kavite genişliği ölçüleri göz önüne alınarak en kısa 220 mm, en uzun 350 mm uzunluğundaki bar yerleştirildi. Ortalama ameliyat süresi 68 dakika (aralık 30-150 dakika), ortalama hastanede yatış süresi 4,1 (2-11) gündü. Perop komplikasyon olarak iki hastada diyafragm laserasyonu görüldü. Kısa dönem postop komplikasyon olarak 1 hastada her iki elde venöz yetmezlik ve 3 hastada yara yeri enfeksiyonu tespit edildi. Hastaların 108'inin (%33.7) barı ortalama 27 ay sonunda çekildi. Kozmetik olarak hasta memnuniyetsizlik oranı %1,7 (n=5)di.

Pektus ekskavatumlu hastalarda minimal invazif cerrahi uygulanması, kısa ameliyat süresi, minimal kan kaybı, kısa hastane yatış süreleri ve yüksek hasta memnuniyeti sağlamaktadır. Minimal invazif cerrahi yüksek memnuniyet oranları ile pektus ekskavatumun cerrahi tedavisinde tercih edilmelidir.

Anahtar kelimeler: pektus ekskavatum, minimal invazif cerrahi, pektus bar, videotorakoskopi

Postop Akciğer Filmleri

Bir bar, iki bar ve üç bar yerleştirilmiş akciğer filmi görüntüleri

Akciğer / Plevra – Onkolojik

EP-105

GEÇİRİLMİŞ PULMONER TROMBOENDARTEREKTOMİ (PTE) AMELİYATI SONRASI VATS İLE ANATOMİK REZEKSİYON: VAKA SUNUMU

Sezer Aslan[1], Mohamad Kenan Atası[2], Jeyhun Pashayev[2], Bedrettin Yıldızeli[2]

[1]Şırnak Devlet Hastanesi, Göğüs Cerrahisi Kliniği
[2]Marmara Üniversitesi Tıp Fakültesi, Göğüs Cerrahisi Ana Bilim Dalı

Giriş-Amaç: Pulmoner tromboendarterektomi (PTE), kronik tromboembolik hipertansiyon hastalarında uygulanan bir cerrahi tekniktir. Bu teknikte pulmoner arter duvarında, kronik embolik sürece bağlı oluşan immün kompleks birikimi ve bunun yol açtığı fibröze intimal tabakanın çıkarılması amaçlanmaktadır(1). Bu cerrahi sonrası pulmoner arter duvarı daha hassas hale geldiği için özellikle anatomik rezeksiyon sırasında daha dikkatli olunması gerekmektedir. Bu vaka sunumunda malignite nedeniyle VATS sağ üst lobektomi yapılan ve daha önce PTE öyküsü olan hastanın sunulması planlanmıştır.

66 yaşında kadın hastaya Kronik Pulmoner Tromboembolik Hipertansiyon (KTEPH) nedeniyle Nisan 2021 tarihinde PTE yapıldı. Hastanın dış merkezde Ekim 2021 tarihinde çekilen kontrol toraks Bilgisayarlı Tomografisinde (BT) sağ üst lobda nodül tespit edilmesi üzerine PET CT ile değerlendirilmiştir. Hastanın üst lob anterior segmentte yerleşimli 17 x 14 mm boyutundaki lezyonun aktivitesi SUVmax: 34 olarak raporlandı (Resim 1). Hastaya dış merkez 3. basamak hastanede yapılmış olan transtorasik biyopsi sonucu Küçük Hücreli Dışı Akciğer Kanseri olarak raporlanması üzerine hastaya sağ üst lobektomi yapılmasına karar verildi. Preop antikoagülan olarak warfarin kullanan hasta 2x0.6 düşük moleküler ağırlıklı heparin altında cerrahiye alındı. Biportal VATS sağ üst lobektomi yapılan hastada cerrahi sırasında pulmoner arter anterior trunkus dalı stapler ile kesilirken pulmoner arter üzerinde minimal hematom dışında komplikasyon gelişmedi. Hastanın takiplerinde postoperatif 3. gün hematom meydana geldi (Resim 2). Hastaya hematom boşaltılması ve kanama kontrolü amacıyla tekrar VATS yapıldı. Apekste ve pulmoner arter üzerinde belirgin organize hematom alanı görüldü (Resim 3). Aktif kanama odağı görülmedi. Postoperatif antikoagülasyona bağlı minör kanamalardan meydana geldiği düşünüldü (Resim 4). Hastanın postop takiplerinde 2. cerrahinin travması, sınırda yüksek pulmoner hipertansiyonu ve hastanın ciddi kaşektik olması gibi faktörlerden dolayı uzamış entübasyon nedeniyle trakeostomi açıldı ve homevent ile takip edildi. Hasta postoperatif 45. günde homevent ile taburcu edildi. Taburculuk sonrası 2. ayda hastanın trakeostomisi çıkarıldı. Hastanın lobektomi materyalinden çalışılan patolojide nihai sonuç lenfoma olarak bildirildi. Hasta takibinin 2. yılında sorunsuz takip edilmektedir.

Pulmoner hipertansiyonu olan hastada yapılacak anatomik rezeksiyonda intraoperatif ve postoperatif komplikasyon riskinin yüksek olması beklenmektedir. PTE gibi majör cerrahi sonrası anatomik rezeksiyon yapılacak hastalarda minimal invaziv teknikler tercih edilmelidir. Ayrıca komplikasyon yönetimi ve pulmoner hipertansiyon konusunda uzman merkezlerde cerrahinin yapılması postoperatif morbidite ve mortalitenin azaltılmasında önemli etkiye sahiptir.

Kaynaklar

1-) Yıldızeli B, Taş S, Yanartaş M, Kaymaz C, Mutlu B, Karakurt S, Altınay E, Eldem B, Ermerak NO, Batırel HF, Koçak T, Bekiroğlu N, Yüksel M, Sunar H. Pulmonary endarterectomy for chronic thromboembolic pulmonary hypertension: an institutional experience. Eur J Cardiothorac Surg. 2013 Sep;44(3):e219-27; discussion e227. doi: 10.1093/ejcts/ezt293. Epub 2013 May 31. PMID: 23729746.

Anahtar kelimeler: pulmoner hipertansiyon, KTEPH, pulmoner tromboendarterektomi, VATS

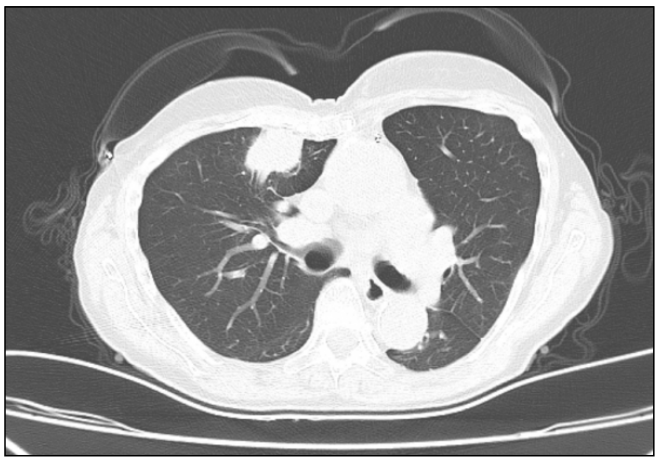

Resim 1. Preoperatif toraks bt'de lezyonun görüntüsü

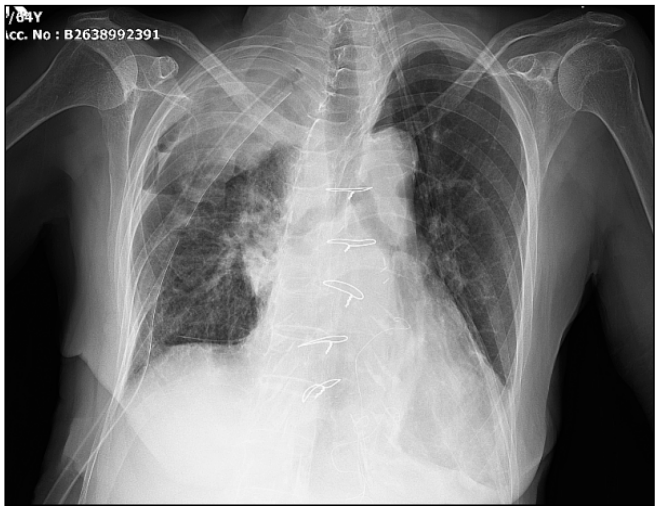

Resim 2. Akciğer grafisinde postoperatif 3. günde gelişen hematom görüntüsü

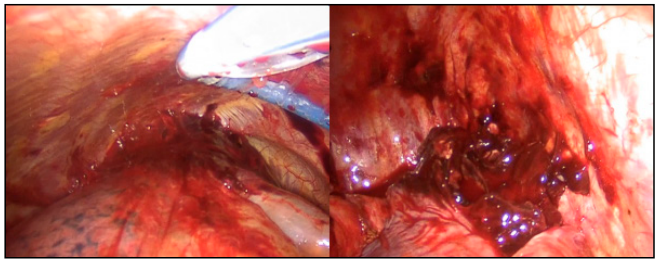

Resim 3. VATS eksplorasyonda görülen hematom alanı

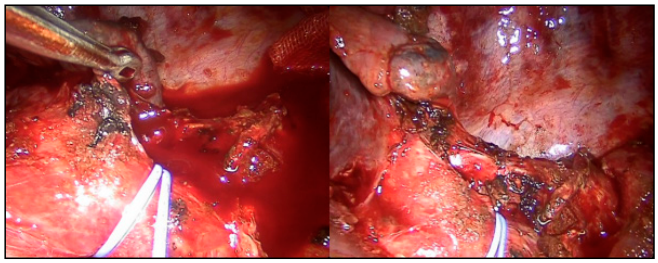

Resim 4. Kanama kontrolü öncesi ve sonrası görüntüler

Diğer

EP-107

NAZOGASTRİK SONDA KOMPLİKASYONU: HEMOPNÖMOTORAKS

Görkem Kaygusuz[1], Duygu Mergan İliklerden[1], Ufuk Çobanoğlu[1], Fuat Sayır[1], Metin Tan[1]

[1]Yüzüncü Yıl Üniversitesi Tıp Fakültesi Göğüs Cerrahisi Ad

Giriş-Amaç: Nazogastrik sondanın (NGS) yerleştirilmesi yaygın bir klinik prosedür olmasına rağmen beklenmeyen komplikasyonlara neden olabilir. Yazımızda, nadir görülen hayatı tehdit eden bir komplikasyon olan solunum yoluna NGS uygulanan olguyu sunmayı amaçladık.

Olgu: 83 yaş kadın hasta, sağ posterior serebral arter ve mezensefalon enfarktı, genel durum bozukluğu nedeni ile nöroloji yoğun bakımda interne edildi. Hastada yatışının 33.gününde beslenme bozukluğu gelişmesi üzerine NGS takılmasına karar verildi. Hastaya NGS uygulaması sonrası hastanın oksijen satürasyonunun %75 düzeyinde seyretmesi ve yükselmemesi nedeniyle hastaya bilgisayarlı toraks tomografisi çekilerek göğüs cerrahisi kliniğimize konsülte edildi. Toraks tomografisinde NGS'nin sağ ana bronşu geçerek sağ akciğer parankiminde olduğu ve NGS'nin travmasına bağlı olarak sağ hemitoraksta hemopnömotoraksa sebep olduğu tespit edildi (Resim 1a,1b,1c,1d). NGS hemen çekilerek hastaya sağ hemitorakstan tüp torakostomi uygulandı. Serbest hava çıkışı ve 1100 cc hemorajik drenajı oldu, takiplerinde drenaj devam etmedi. Hasta tüp torakostomi uygulanmasına rağmen oksijen satürasyonunun yükselmemesi, solunum sıkıntısının artması, genel durum bozukluğu nedeniyle entübe edildi. Hasta yatışının 52.gününde eksitus oldu.

Sonuç: NG sonda uygulamasını her ne kadar basit ve güvenilir bir işlem gibi görsek de nazogastrik sondanın yanlış yerleştirilmesi sonucu ciddi ve ölümcül komplikasyonlara yol açabileceğimizi akılda tutmamız gerekmektedir.

Anahtar kelimeler: Nazogastrik sonda, Pnömotoraks, Hemotoraks

Bilgisayarlı Toraks Tomografisinde trakeada ve sağ akciğer alt lobta NGS'ye ait görüntüler

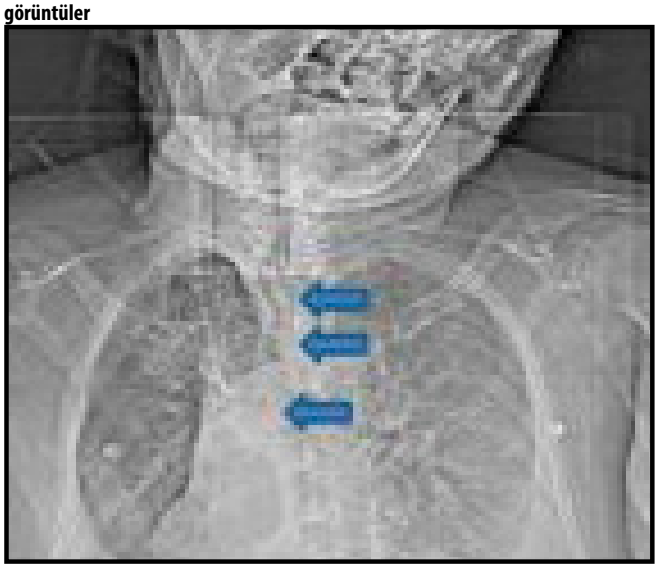

Bilgisayarlı Toraks Tomografisinde trakeada ve sağ akciğer alt lobta NGS'ye ait görüntüler

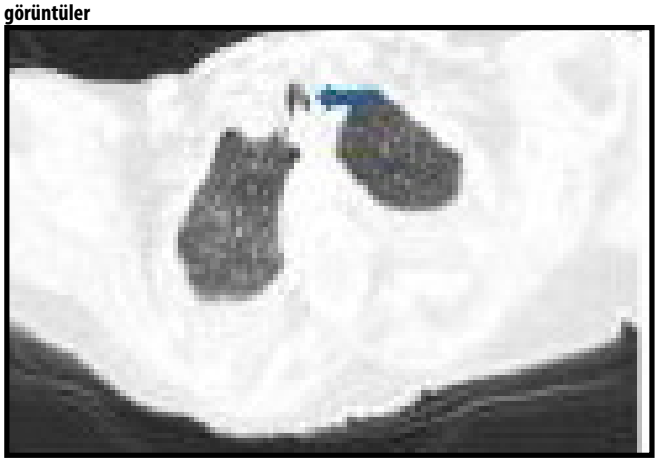

Bilgisayarlı Toraks Tomografisinde trakeada ve sağ akciğer alt lobta NGS'ye ait görüntüler

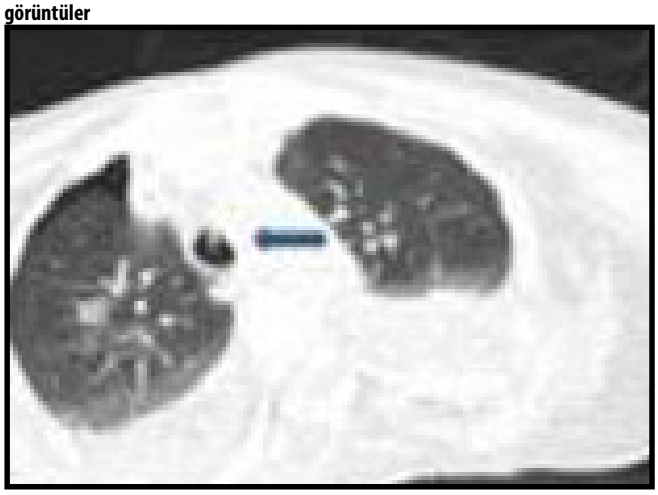

Bilgisayarlı Toraks Tomografisinde trakeada ve sağ akciğer alt lobta NGS'ye ait görüntüler

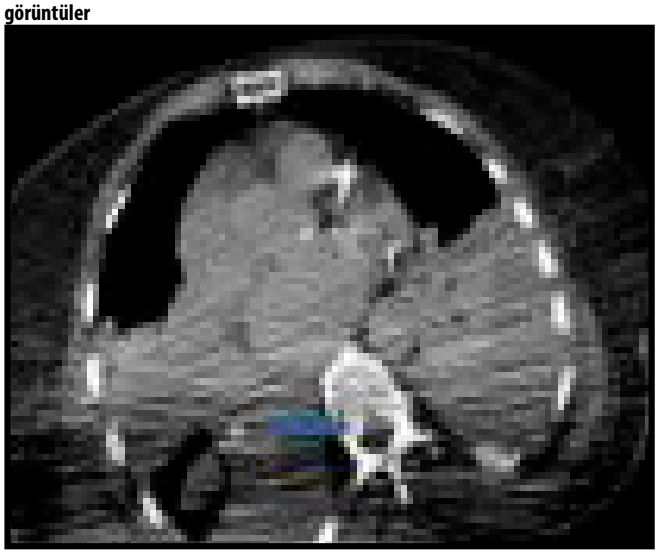

Göğüs Duvarı

EP-108

KOSTADA TÜMÖRÜ TAKLİT EDEN KİST HİDATİK

Metin Tan[1], Duygu Mergan İliklerden[1], Ufuk Çobanoğlu[1], Fuat Sayır[1], Görkem Kaygusuz[1]

[1]Yüzüncü Yıl Üniversitesi Tıp Fakültesi Göğüs Cerrahisi Ad

Giriş-Amaç: Kist Hidatik birçok farklı patolojik durum ile karışabilir, tanı ve tedavisinde sorunlar yaşanabilir. Kostada tümör ile karışan kist hidatik olgumuzu sunmayı amaçladık.

Olgu: 44 yaş kadın hasta, sağ sırt ağrısı şikayeti ile kliniğimize başvurdu. Fizik muayenede sağ posteriorda palpasyonla ele gelen sertlik tespit edildi, diğer muayeneleri ve laboratuar değerlerinde bir özellik tespit edilmedi. Şikayetleri nedeniyle dış merkezde çekilen bilgisayarlı toraks tomografisinde sağ 9. kosta posteriorda litik destrüksiyona neden olan kostoplevral aralığa uzanan 3.5 x 2 cm boyutunda yumuşak doku kitlesi izlendi ve biyopsi planlandı (Resim-1). Hastaya girişimsel radyoloji kliniği tarafından biyopsi yapıldı ve sonuç olarak kronik inflamasyon rapor edildi. Hastaya toraks manyetik rezonans görüntüleme yapıldı (Resim-2). Sağ 9-10. interkostal aralıkta toraks duvarında , 9. kostayı destrükte eden yaklaşık 53x40x33mm ebatlı akciğer parankimini indante eden , kistik -nekrotik alanlar içeren , İV kontrast madde enjeksiyonu sonrası periferinde yoğun kontrastlanma izlenen lobüle konturlu , diffüzyon ağırlıklı görüntülerde kısıtlanan lezyon görüldü ve eksizyonel biyopsi kararı verildi. Hasta operasyona alındı. İntraoperatif kostada enfekte hidatik kist olduğu saptandı. Kist hidatiğe bağlı deksrükte kosta parsiyel eksize edildi. Hasta yatışının 6.gününde taburcu edildi.

Sonuç: Radyolojik olarak hidatik kistlerin maligniteler başta olmak üzere enfeksiyöz patolojiler, benign patolojiler gibi birçok patolojiyi taklit edebileceği akılda tutulmalıdır. Preoperatif dönemde ayırıcı tanısına yönelik gerekli tetkikler yapılmalıdır.

Anahtar kelimeler: Kosta, Kist Hidatik, Malignite, Tanı

Bilgisayarlı toraks tomografisinde sağ 9. kosta posteriorda yumuşak doku kitlesi

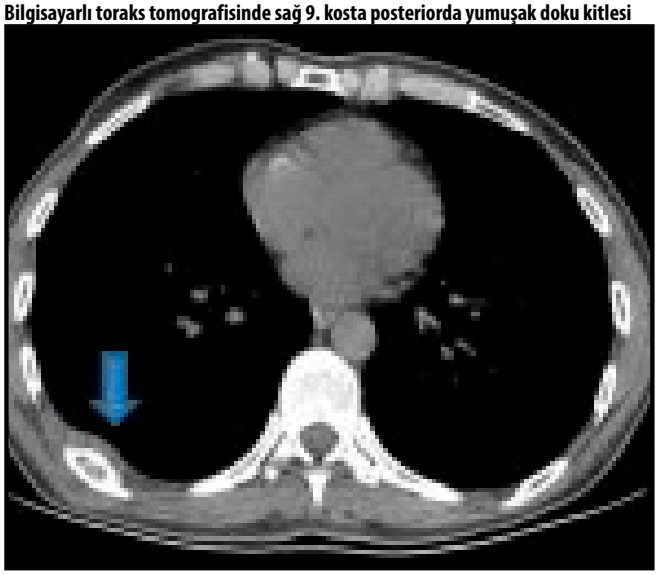

Toraks manyetik rezonans görüntülemede sağ 9.kosta posteriorda lezyon

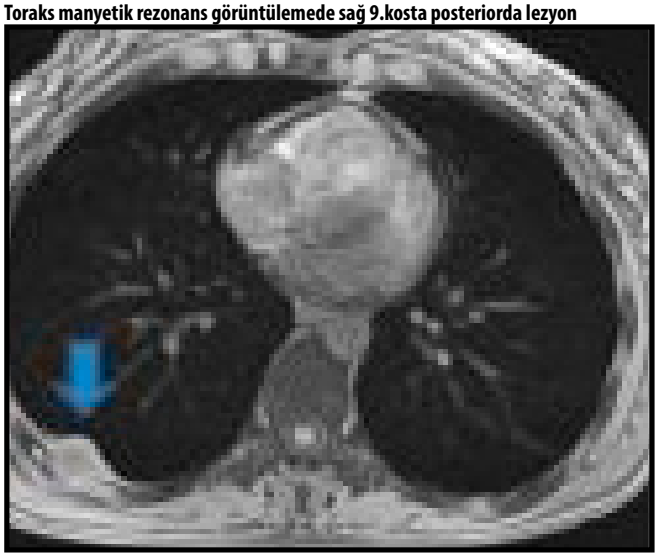

Trakea

EP-109

CERRAHİ UYGULANAMAYAN BENİGN TRAKEAL STENOZLARDA CERRAHİ KLİNİK TARAFINDAN UYGULANAN STENTLERİN PROGNOZU

Aybiyçe Elif Silpağar Güner[1], Nur Simge Kökleş[1], Bülent Aydemir[1], Mehmet Yıldırım[1], Tamer Okay[1]

[1]*Dr.siyami Ersek Göğüs Kalp Ve Damar Cerrahisi Eğitim Ve Araştırma Hastanesi*

Giriş-Amaç: Cerrahi rezeksiyon, idiyopatik veya entübasyon/trakeostomi sonrası stenozlu çoğu hastada kesin tedavi sağlar, ancak ciddi eşlik eden hastalıklar, darlığın uzunluğu ve yeri gibi faktörler, hastaların iyileştirici cerrahi geçirmesine engel olabilir. Cerrahi yapılamayan bu olgularda trakeal sentlerin kullanılması tedavi çözümlerinden biridir.

Gereç ve Yöntem: 2016-2023 yılları arasında tek cerrahi klinikte opera edemediğimiz ve trakeal stent uyguladığımız benign trakeal stenoz vakaları seri haline getirip belirleyici özellikleri ile bu çalışmaya dahil ettik. Dahil ettiğimiz kriterler yaş, cinsiyet, stenoz seviyesi, stenotik segment uzunluğu, cerrahi yapılamama nedeni, stent uygulamasının yeterliliği ve ek girişim gerekliliği olarak belirlendi. Kliniğimizde bu tarihler arasında toplam 30 hastaya trakeal stent uygulandığı tespit edilmiş olup maligniteler sebebi ile palyatif olarak uygulanmış 20 olgu bu seriye dahil edilmedi. BULGULAR *(Tablo halinde eklenmiştir)*

Sonuçlar: Çalışmaya dahil olan trakeal stent uyguladığımız 10 hastanın yalnızca 3'ünde (%30) ek girişim gereksinimi olmadan asemptomatik biçimlerde seyirleri devam etmektedir. Geriye kalan hastaların stent sonrası en sık şikayetleri nefes darlığı, öksürük ve sekresyon artışı olduğu görüldü. 4 kişiye takipler esnasında stent değişimi (2 kişiye daha uzun stent, 1 hastaya malpozisyon sebebi ile, 1 hastada stent cinsi değiştirildi), 1 kişiye trakeostomi açıldı, 1 kişi endobronşiyal tedavilere yönlendirildi, 1 kişiye trakeal rezeksiyon yapıldı.

Anahtar kelimeler: Trakeal stenoz, benign trakeal stenoz, trakeal stent

Trakeal stent distal ucunda gelişmiş olan granülasyon dokusuna örnek görsel, semptomatik hasta.

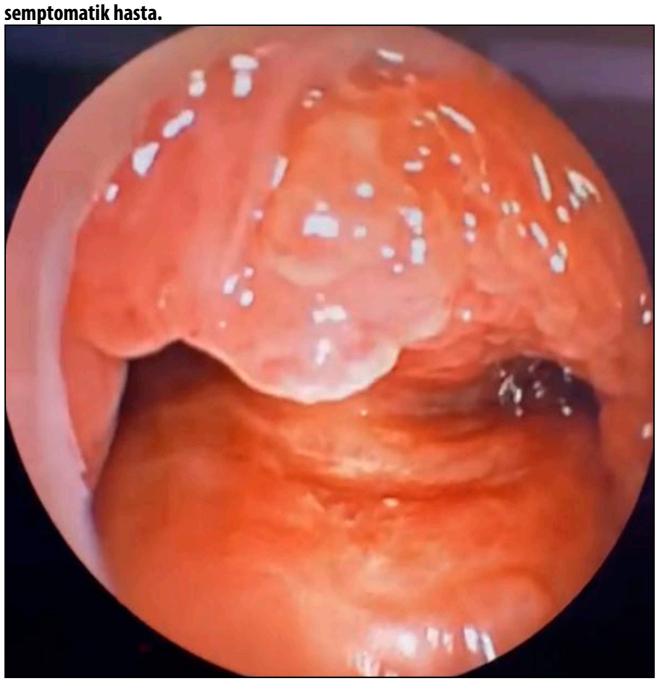

Vokal korda yakın stent proksimal ucu.

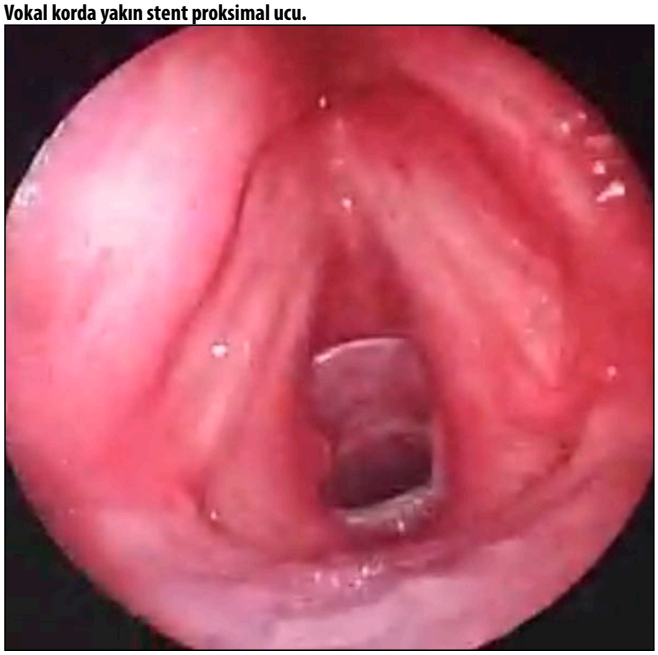

Trakeal stent distal ucunda gelişmiş olan granülasyon dokusuna örnek görsel, semptomatik hasta.

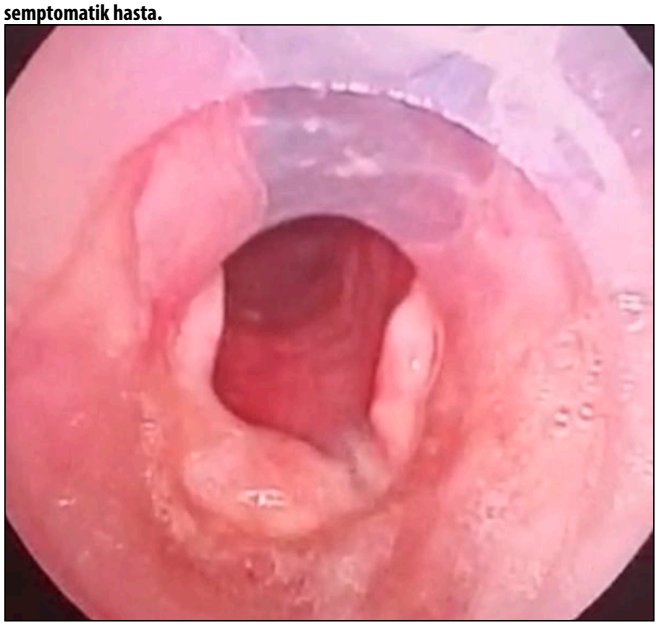

Bulgular

	YAŞ / CİNSİYET	STENOZ SEVİYESİ (VOKAL KORDA GÖRE)	SEGMENT UZUNLUĞU	STENT SEBEBİ	STENT TİPİ	YETERLİ GELDİ Mİ?	EK GİRİŞİM
F.K.T.	K / 84	5 cm distal	1,5 CM	Eşlik eden komorbidite (kardiyak risk)	Silikon stent	Hayır	Terapötik aspirasyon*3, frijit bronkoskop ile dilatasyon*6, sent çıkarılması (oblitere olması nedeni ile), trakeal rezeksiyon
H.Ş.	E / 60	2 cm distal	4,5 CM	Krikoid darlık	Silikon stent	Evet	Yok
İ.A.	E / 54	3 cm distal	1,5 CM	Eşlik eden komorbidite (kardiyak risk)	Silikon stent	Evet	Terapötik aspirasyon*5
K.A.	E / 43	5 cm distal	2,5 CM	Trakeal rezeksiyon sonrası anastomoz hattında ayrılma	Montgomery T-tüp	Evet	Rijit bronkoskop ile dilatasyon*9, terapötik aspirasyon*2, silikon stent yerleştirilmesi
M.U.	E / 69	4 cm distal	2 CM	Eşlik eden komorbidite (kardiyak risk)	Silikon stent	Hayır	Rijit bronkoskop ile dilatasyon*2, stent repozisyonu, sonrasında stent çıkarılması ve daha uzun yeni stent takılması
S.D.	E / 69	4,3 cm distal	1,4 CM	Eşlik eden komorbidite (kardiyak risk)	Silikon stent	Hayır	Terapötik aspirasyon*4, trakeal stent çıkarılması, trakeostomi açılması
S.S.	E / 33	0,7 cm distal	0,8 CM	Trakeal rezeksiyon sonrası restenoz	Silikon stent	Evet	Yok
S.Ç.	K / 61	3,5 cm distal	4 CM	Eşlik eden komorbidite (yüksek BMI)	Silikon stent	Hayır	Rijit bronkoskop ile dilatasyon, stent çıkarılması (malpozisyon nedeni ile), yeni stent yerleştirilmesi (daha uzun stent), stent repozisyonu, terapötik aspirasyon*3
S.Ç.	E / 61	7 cm distal	1,8 CM	Eşlik eden komorbidite (kardiyak risk)	Silikon stent	Hayır	Stent çıkarılması (malpozisyon nedeni ile), yeniden stent yerleştirilmesi, terapötik aspirasyon
T.A.	E / 27	2,2 cm distal	0,8 CM	Aortoaksiller bypass öyküsü	Montgomery T-tüp	Hayır	Rijit bronkoskop ile dilatasyon, dış merkezde endobronşial tedavi

Akciğer / Plevra – Nononkolojik

EP-110

PALYATİF HASTALARINDA PLEVRAL GİRİŞİMLERİN HASTALARIN YAŞAM KALİTESİ, DİSPNE VE AĞRI SKORLARI ÜZERİNE OLAN ETKİSİ

Güntuğ Batıhan[1]

[1]*Kafkas Üniversitesi Sağlık Araştırma Ve Uygulama Hastanesi*

Giriş-Amaç: Palyatif bakım hastalarında dispne semptomunun yönetimi, hastaların yaşam kalitesini artırmayı amaçlayan önemli bir hedeftir. Farmakolojik ve non-farmakolojik tedavi seçeneklerine rağmen, bazı durumlarda cerrahi girişimler dispnenin etkili bir şekilde kontrol edilmesine yardımcı olabilir. Bu çalışmada palyatif bakım hastalarında plevral girişimlerin yaşam kalitesi, dispne ve ağrı skorları üzerindeki etkilerinin araştırılması amaçlanmıştır.

Gereç-Yöntem: Retrospektif kohort olarak planlanmış olan bu çalışma Kafkas Üniversitesi Tıp Fakultesi etik kurulu tarafından onaylanmıştır. Mayıs 2022 ile Mayıs 2023 tarihleri arasında Kars Harakani Devlet Hastanesi palyatif bakım servisinde tedavi edilmiş olan 213 hastanın verileri analiz edildi. Plevral hastalıklar ilişkili dispnenin kontrolü için plevral girişim uygulanan hastalar çalışmaya dahil edildi. Hastaların karakteristikleri, plevral patolojileri, plevral girişim yöntemleri (torasentez, kalıcı plevral kateter veya tüp torakostomi), plevral girişim ilişkili komplikasyonlar, modifiye Borg dispne skalası, Karnofsky Performans Skalası (KPS) ve vizüel analog skala (VAS) skorlarına ilişkin veriler toplandı. İşlem öncesi ve işlem sonrasına ait dispne, ağrı ve performans skorları karşılaştırıldı. Verilerin istatistiksel analizi SPSS 28.0 (SPSS Inc., Chicago, IL, USA) programı kullanılarak gerçekleştirildi.

Bulgular: Kriterleri karşılayan toplamda 21 hasta çalışmaya dahil edildi. Torasentez en sık uygulanan plevral girişimdi (n=10, 47.6 %). Plevral girişim sonrası Borg dispne skalası puanlarında anlamlı azalma (5,9-3,2, p<0,001), KPS puanlarında ise anlamlı artış görüldü (32,4-40,9, p<0,001). VAS skorlarında ise anlamlı farklılık görülmedi (3,1-3,4, p:0,25) (Resim-1). Toplam 3 hastada plevral girişim ilişkili komplikasyon izlendi (2 hastada oksijen inhalasyon tedavisi ile gerileyen parsiyel iatrojenik pnömotoraks, 1 hastada yara yeri enfeksiyonu). Plevral girişim ile ilişkili mortalite izlenmedi.

Sonuç: Bu çalışma, palyatif bakım hastalarında dispnenin yönetilmesinde ve semptom kontrolü ile ilgili performansın iyileştirilmesinde plevral girişimlerin önemini vurgulamaktadır. Terapötik torasentez, plevral kateter yerleştirilmesi ve göğüs tüpü yerleştirilmesinin dispneyi hafifletmede etkinliği gösterilmiştir. Bu nedenle palyatif bakımda dispnenin eşlik ettiği hastalarda endike ise plevral girişimlerden kaçınılmamalıdır. Ancak potansiyel komplikasyonlar ve sınırlamalar göz önünde bulundurulmalı ve hastaya özgü faktörler karar vermede yol gösterici olmalıdır.

Anahtar kelimeler: Dispne, palyatif bakım, plevral girişim

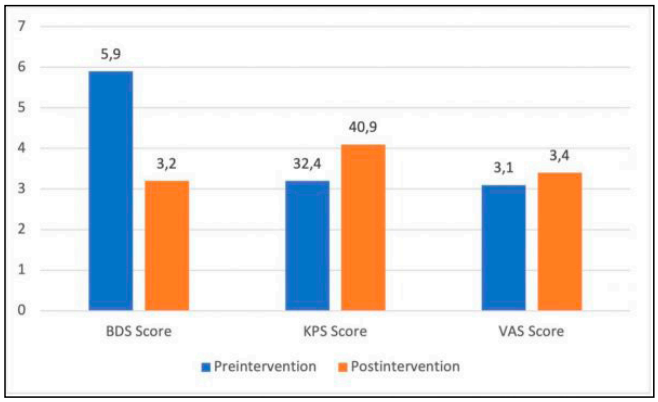

Resim 1. Hastaların plevral girişim öncesi ve sonrası dispne, perofmans ve ağrı skorlarının karşılaştırılması (BDS: Borg Dispne Skalası, KPS:Karnofsky Performans Skalası, VAS: Vizüel Analog Skala).).

Akciğer / Plevra – Onkolojik

EP-111

AKCİĞERİN PRİMER MALİN MELANOMU; NADİR BİR OLGU

M. Ali Ünal[1], **Ömer Yavuz**[1], **Ali Yeginsu**[1], **Türkan Dübüş**[1], **A. Cevat Kutluk**[1]

[1]*Sağlık Bilimleri Üniversitesi, Başakşehir Çam Ve Sakura Suam , İstanbul*

Giriş-Amaç: Akciğerden köken alan malin melanom (MM) çok nadir görülen nonepitelyal bir neoplazmdır. Primer akciğer kanserlerinin %0.01'ni oluşturup agresif bir klinik seyir gösterir. Akciğer tümörlerinin ayrıcı tanısında sıralama yapılırsa çok alt sıralarda kalmakta olup radyolojk bir özelliğnin olmaması da tanı koymayı ayrıca zorlaştırmaktadır. Akciğerler, melanositlerden yoksundur, dolayısıyla melanom gelişmesi pek olası bir organ değildir(1).

Akciğerin primer MM'unun istisnai nadirliğini belirtmek ve akciğerde nodüllerle başvuran hastalarda kapsamlı tanısal değerlendirmelerin önemini vurgulamak için bu vakayı sunmayı uygun gördük .

53 yaşında sigara öyküsü olmayan erkek hasta, öksürük, kanlı balgam şikayetleriyle kliniğe başvurdu. Çekilen toraks bilgisayarlı tormografide (BT) sağ akciğer alt lobta 36x29 mm boyutlarında kitle imajı saptandı (Resim 1). Pozitron emisyon tomografisinde (PET) mediastinal lenf nodları ve diğer yerlerde hipermetabolik tutulum olmayıp sadece mevcut kitlenin SuvMax değeri ; 21.15 idi. Hastaya yapılan fiberoptik bronkoskopik incelemede (FOB) sağ akciğer alt lobta hemoraji dışında endobronşiyal lezyon saptanmadı. Ardından hastaya BT eşliğinde transtorasik ince igne aspirasyon biyopsisi (TTİİAB) yapıldı; sitomorfolojik ve immünohistokimyasal inceleme sonucunda tanıda "malign melanom" veya "berrak hücreli sarkom" antiteleri düşünüldü. Ancak klinik, radyolojik olarak olası başka primer tümör odağının tespit edilmemesi halinde tümör primer akciğer kökenli olarak değerlendirildi. Hastaya özofagogastroskopi, kolonoskopi, göz, kulak burun boğaz, dermatolojik muayeneler ve beyin MRI sonuçlarında herhangi bir patoloji saptanmadı.

FEV1 değeri 3.10 L (%95), bilinen ek hastalığı olmayan hastaya, primer akciğer MM kabul edilerek cerrahi kararı alındı. Sağ biportal videotorakoskopik (VATS) alt lobektomi ve mediastinal lef nodu disseksiyonu uygulandı. Postoperatif 1. gün yoğun bakım ünitesinde ekstübe şekilde takibi sonrası tekrar servise alınan hastanın postoperatif 3. günü toraks tüpü sonlandırıldı.

Postoperatif 4. gün ise taburculuğu yapıldı. Nihai patoloji raporu; S100, HMB45 ve Melan A'ya immüno-histokimyasal reaktivite gösteren, Desmin ve SMA için negatif olan tümör hücreleriyle karakterize edilen malign melanom olarak sonuçlandı. Mediasten lenf nodlarında sadece 12 nolu lenf nodlarında tümör infiltrasyonu mevcut olup diğerleri ve tümör cerrahi sınır dahil negatif idi. Hastanın genel durumu stabil olup poliklinik takipleri devam etmektedir.

Literatür taramalarında diğer primer akciğer kanser tipleri genelde sağ tarafta yerleşim gösterirken primer akciğer MM'ları çoğunlukla sol akciğer ve alt loblarda görülmüşür. Sıklıkla orta yaşlı erkeklerde, sigaradan bağımsızdır. Akciğerin primer MM sıklıkla endobronşyal lezyon olarak karşımıza çıkar. Vakaların %30'u tesadüfi saptanan olgulardan oluşmaktadır (2). Olgumuz yaş, cinsiyet, sigara öyküsü olmayışı ve alt lobu tutması ile literatürü desteklemektedir. Hemoptizi ile gelen hastamıza yapılan FOB incelemede endobronşiyal lezyon saptanmadı.

En sık başvuru bulguları öksürük, hemoptizi, lober kollaps, endobronşiyal yerleşime bağlı atelektazidir. En sık uygulanan cerrahi prosedür lobektomi ve wedge rezeksyondur(3). Olgumuzun da semptomları literatürle örtüşmektedir. Olgumuza preopertif TTİİAB ile primer malin tümör yüksek olasılıkla düşünüldüğünden sağ akciğer alt lobektomi uygulandı.

Primer akciğer MM tanısı konmadan önce, tüm diğer olası primer melanom bölgeleri dışlanmalıdır. Fizik muayene,endoskopi, jinekolojik muayene, pozitron emisyon tomografisi (PET) tarama gibi tanısal yöntemler mutlaka yapılmalıdır. Maalesef primer akciğer MM nüks eğiliminde olup prognozu kötüdür. 5 yıllık sürvi %10 civarındadır (3). Olgumuzda da fizik muayene, endoskopi, göz ve kulak burun boğaz muayenesi , dermatolojik muayeneler kranial MRI da çekilerek bu bölgelerde herhangi bir patoloji saptanmamıştır. Olgumuz postoperatif yaklaşık 5. ayında olup genel durumu stabildir Onkolojide takipleri devam etmektedir.

Akciğer nodüllerinde ayırıcı tanıda mutlaka düşünülmesi gereken çok nadir tümörlerden olan primer akciğer MM'unda erken teşhis ve tedavinin surviye olumlu katkı sağlayabileceğini ümit etmekteyiz.

Kaynaklar

1. Paliogiannis, Panagiotis et al. 2020. "Primary Melanoma of the Lung: A Systematic Review." Medicina 56(11): 576.
2. Yunce, Muharrem, Stephen Selnger, Wllam Krmsky, and Danel P Harley. 2018. "Primary Malignant Melanoma of the Lung: A Case Report of a Rare Tumor and Review of the Literature." Journal of community hospital internal medicine perspectives 8(1): 29–31.
3. Kyriakopoulos C, Zarkavelis G, Andrianopoulou A, Papoudou-Bai A, Stefanou D, Boussios S, Pentheroudakis G: Primary pulmonary malignant melanoma: report of an important entity and literature review . Case Rep Oncol Med. 2017:8654326.

Anahtar kelimeler: Primer akciğer MM, pulmoner nodül, PET-CT, immünohistokimya, VATS lobektomi

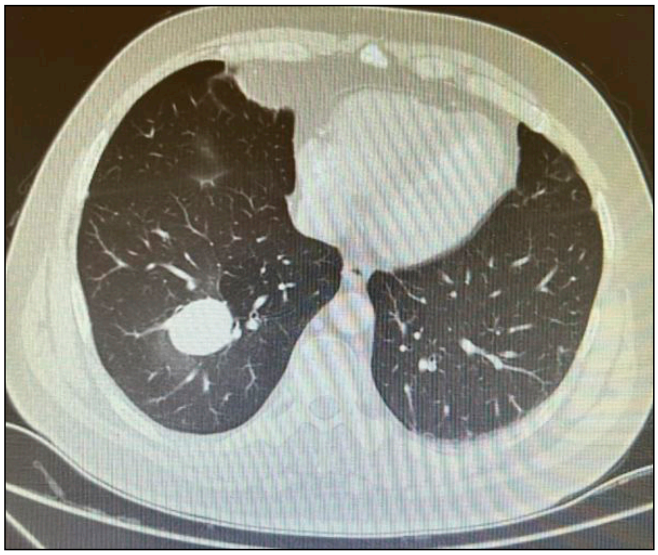

Resim 1. Toraks BT; Sağ akciğer alt lobda düzgün sınırlı nodüler lezyon

Cerrahi Teknik

EP-112

EŞ ZAMANLI AMELİYATLAR GÖĞÜS CERRAHİSİ VE KBB

Onur Derdiyok[1], Uğur Temel[1], Mehmet Oğuzhan Özyurtkan[1], Bülent Arslan[1]

[1]Sbü Şişli Hamidiye Etfal Eğitim Ve Araştırma Hastanesi Göğüs Cerrahisi

Giriş-Amaç: Larenks kanserinin akciğer kanseri ile ilişkisi iyi belgelenmiş olmasına rağmen, laringeal kanser ve skuamöz hücreli akciğer kanserinin birlikte görülmesi nadirdir. Bu olgu sunumunda primer laringeal kanser ve akciğer kanseri tanısı alan 71 yaşında bir erkek hastayı sunuyoruz. Hastaya video yardımlı torakoskopik cerrahi (VATS) kullanılarak bilateral boyun diseksiyonu ve sağ üst lob arka segmentektomi ile eş zamanlı total larenjektomi uygulandı. Ameliyat sonrası önemli bir komplikasyon gelişmeyen hasta ameliyat sonrası 15. günde taburcu edildi.

Anahtar Kelimeler: baş ve boyun cerrahisi, laringoloji, larinks kanseri, akciğer kanseri, senkron kanser

71 yaşında erkek hasta, bir aydır devam eden ses kısıklığı ve nefes darlığı şikayetiyle Kulak Burun Boğaz Kliniğine başvurdu. Hastanın 30 paket/yıl sigara içme öyküsü mevcuttu ve herhangi bir sistemik hastalık ya da ilaç kullanım öyküsü yoktu. Fizik muayenede ele gelen servikal lenf nodu saptanmadı. Laringoskopik muayenede sağ ve sol yalancı vokal kordlarda, ses tellerinin hareketli olduğu, düzensiz şekilli, çıkıntılı kitle görüldü. Boyun BT ve boyun MR'ı da içeren ileri görüntüleme çalışmaları, larinksin supraglottik bölgesinde 5 cm'lik bir kitle ve sağ üst lob arka segmentinde 3 cm'lik malign bir akciğer kitlesi tanımladı (Şekil 1 ve 2). . Sağ ve sol yalancı ses tellerindeki düzensiz lezyonlardan genel anestezi altında yapılan biyopsilerde bazaloid tip skuamöz hücreli karsinom ortaya çıktı. F-18 florodeoksiglukoz (FDG)-avid pozitron emisyon tomografisi (PET-CT), her iki lezyonda da tutulumun arttığını gösterdi ve primer laringeal ve akciğer maligniteleri şüphesini doğruladı. Sağ üst lobdaki akciğer kitlesinden bronkoskopik biyopsi, keratinize olmayan skuamöz hücreli karsinomun varlığını doğruladı. Eş zamanlı gırtlak ve akciğer kanserinin tedavi yaklaşımı, yüksek mortalite riski nedeniyle tipik olarak iki ayrı ameliyatı içerir. Ancak Kovid-19 salgını ve buna

bağlı olarak operasyonlarda yaşanan gecikmeler nedeniyle çoklu ameliyatlara bağlı Kovid-19 enfeksiyonu riskini en aza indirmek amacıyla farklı bir tedavi yaklaşımı tercih edildi. Bu nedenle hastaya eş zamanlı olarak total larenjektomi ile birlikte iki taraflı boyun diseksiyonu ve endoskopik sağ üst lob arka segmentektomi (VATS) uygulandı. Hastada herhangi bir major komplikasyon yaşanmadı ve ameliyat sonrası 15. günde taburcu edildi. 30 aylık takip süresinde ne larinkste ne de akciğerde nüks bulgusuna rastlanmadı. Bilgilendirilmiş onam formu alındı.

Sonuç olarak, eşzamanlı primer laringeal ve akciğer kanseri nadirdir ve bireysel hasta faktörlerinin dikkatli bir şekilde değerlendirilmesini gerektirir. Bu olguda total larenjektomi, çift taraflı boyun diseksiyonu ve eş zamanlı VATS ameliyatı uygulandı. Uzun vadeli sağkalım ve prognozu değerlendirmek için düzenli izleme ve takip çok önemlidir. Optimum tedavi yaklaşımını belirlemek için daha fazla araştırmaya ihtiyaç vardır

Anahtar kelimeler: baş ve boyun cerrahisi, laringoloji, larinks kanseri, akciğer kanseri, senkron kanser

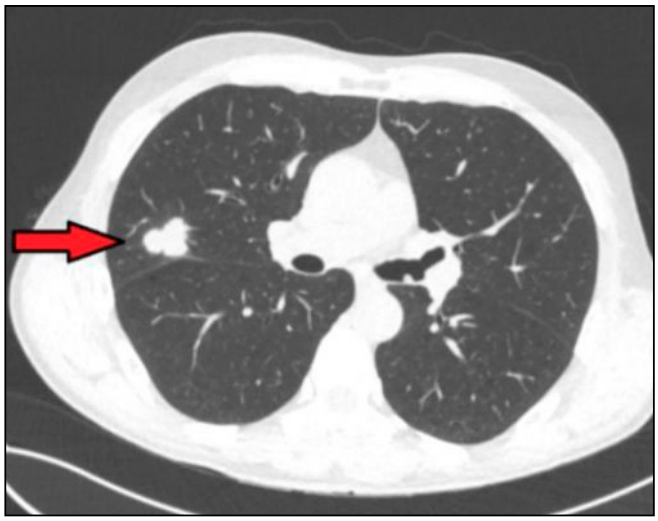

Akciğer / Plevra – Nononkolojik

EP-113

İLK ATAK BÜYÜK PRİMER SPONTAN PNÖMOTORAKSLI HASTALARIN YÖNETİMİNDE KONSERVATİF YAKLAŞIMIN YERİ: DİRENAJ ELZEM Mİ?

Güntuğ Batıhan[1]

[1]*Kafkas Üniversitesi Sağlık Araştırma Ve Uygulama Hastanesi*

Giriş-Amaç: İlk atak primer spontan pnömotoraksın tedavisi için kesin bir algoritma yoktur. Nefes darlığı veya solunum sıkıntısı olan hastalarda girişimsel yöntemler önerilse de non-spesifik semptomları olan veya asemptomatik hastalarda konservatif tedaviler daha ön plandadır. Bu çalışmada solunum sıkıntısı olmayan ilk atak büyük spontan pnömotoraks hastalarında konservatif tedavi ile göğüs tüpü uygulamasını karşılaştırmayı amaçladık.

Gereç-Yöntem: Retrospektif kohort olarak planlanmış olan bu çalışma Kafkas Üniversitesi Tıp Fakultesi etik kurulu tarafından onaylanmıştır. Şubat 2022 ile Aralık 2022 tarihleri arasında kliniğimizde primer spontan pnömotoraks nedeniyle tedavi gören hastaların verileri incelendi. Çalışmaya solunum sıkıntısı olmayan, ilk atak büyük pnömotoraksı olan hastalar dahil edildi. Başvuru anında dispnesi olan, genel durumu kötü, arter kan gazında düşük parsiyel O2 basınclı hastalar ve nüks olgular çalışma dışı bırakıldı. Hastaların karakteristik özellikleri, tedavi yöntemleri, hastane yatış süreleri, poliklinik takiplerine ait veriler kaydedildi. Verilerin istatistiksel analizi SPSS 28.0 (SPSS Inc., Chicago, IL, USA) programı kullanılarak gerçekleştirildi.

Bulgular: Kriterlere uyan toplam 28 hasta çalışmaya dahil edildi. Çalışmaya dahil edilen hastaların 20'sine göğüs tüpü uygulandı, 8 hasta ise cerrahi müdahale olmaksızın O2 inhalasyonu ile takip edildi. Göğüs tüpü grubunda ortalama hastanede kalış süresi daha uzun bulunmuşken, akciğer ekspansiyonu için geçen ortalama süre ve taburculuk sonrası poliklinik başvuru sayısı konservatif grupta daha yüksek bulundu (sırasıyla $p=0.014$, $p<0.001$, $p=0.015$) (Tablo 1).

Sonuç: İlk atak büyük primer spontan pnömotoraks tedavisinde konservatif yaklaşım, solunum sıkıntısı olmayan ve klinik açıdan stabil hastalarda daha kısa hastane kalış süresi ve benzer nüks oranları ile girişimsel işlemlere alternatif oluşturmaktadır.

Anahtar kelimeler: Göğüs tüpü, konservatif tedavi, pnömotoraks.

Tablo 1. Hastaların karakteristik özellikleri.

Değişkenler	Konservatif tedavi (n=8)	Göğüs tüpü (n=20)	P değeri
Yaş (ort±SS)	25.6±5.9	25.9±6.9	0.90
Cinsiyet (erkek) (%)	6 (75)	14 (70)	1.0
Pnömotoraks tarafı (sağ) (%)	4 (50)	9 (45)	1.0
Hastane yatış süresi (gün) (ort±SS)	2.5±1.3	4.8±2.3	0.014
Akciğer ekspansiyon süresi (gün) (ort±SS)	13.4±4.9	3.1±2.4	<0.001
Nüks (evet) (%)	1 (12.5)	2 (10)	1.0
Takip süresi (ay) (ort±SS)	4.5±2.4	5.5±2.9	0.41
Poliklinik başvuru sayısı (ort±SS)	2.9±0.8	2.3±0.4	0.015
Planlanandan daha erken poliklinik başvurusu (evet) (%)	4 (50)	3 (15)	0.077

Akciğer / Plevra – Onkolojik

EP-114

MALİNİTEDE PLEVRAL EFÜZYONLARIN ACİL BAKIM SONUÇLARI: ETKİLİ PALYASYON İHTİYACI

Zeynep Bilgi[2], Onur İncealtın[1]

[1]Göztepe Şehir Hastanesi, Acil Kliniği
[2]Medeniyet Üniversitesi Tıp Fak. Göğüs Cerrahisi A.b.d

Giriş-Amaç: Amaç: Plevral efüzyon ve bunun sonucunda ortaya çıkan dispne, malign hastalık seyri boyunca Acil Servis (AS) ziyaretlerinin nedenlerinden biridir. Bu hastaların etkili bir şekilde tedavisi, acil servis doktorları ve servis hekimlerini içeren bir ekip çalışması gerektirir. Bu çalışmanın amacı, acil servise başvuru sırasında prognostik belirteçleri değerlendirmek ve sonuçları değerlendirmektir.

Çalışma planı: Şubat 2018-Ağustos 2021 tarihleri arasında malignite bağlamında nefes darlığı ve plevral efüzyon ile başvuran ve drenaj için göğüs cerrahisine konsülte edilen hastalar hastane elektronik tıbbi kayıtlarından tarandı. Yaş, cinsiyet, kanser türü, 3 ay içinde onkolojik tedavi , son durum (cerrahi servis, dahiliye servisi veya yoğun bakım ünitesi), acil servise tekrar başvuru ve sağkalım kaydedildi.

Bulgular: 106 hasta (58 erkek, 48 kadın) belirlendi. Ortalama yaş 65,9±12,5 idi. 14 hasta yoğun bakıma yatırıldı, 71 hasta servise yatırıldı ve 21 hasta taburcu edildi. 23 hasta daha sonra acil serviste yeniden değerlendirildi, bunlardan 14'ü 30 gün içinde gerçekleşti. Acil serviste yeniden değerlendirme, acil serviste plevral dren yerleştirilmesiyle ilişkiliydi ancak cinsiyet, kabul durumu, servis tipi veya 3 ay içinde kemoterapi almış olma ile ilişkili değildi. Genel sağkalım 15,7±2,0 aydı, yoğun bakıma yatırılan hastalarda sağkalım 6,4±3,3 aydı. 2 yıllık genel sağkalım %13 idi.

Sonuç: Malignite bağlamında plevral efüzyon ve dispne ile acil servise başvuran ve sonuçta hastaneye yatış gerektiren hastaların prognozu daha kötüdür, ayrıca acil serviste yeniden değerlendirme riski de nispeten yüksektir. Bu hasta popülasyonu, acil servise başvuru sırasında/sonrasında genişletilmiş endikasyonlarla palyatif bakım hizmetleri veya kesin palyasyondan faydalanabilir.

Malign ve paramalign plevral efüzyon, acil servis ve yataklı hastalar üzerinde önemli bir yük oluşturan bir neden olarak karşımıza çıkmaktadır. Bir nüfus düzeyindeki çalışma, 36 milyonun üzerinde ağırlıklı bir örnekleme dayanarak, insidansın %0.3 olduğunu ve her bir yatış için ortanca hastane masrafının 40,000 Amerikan Dolarının üzerinde olduğunu bulmuştur. Aynı veritabanındaki bir takip çalışması, en sık ilişkilendirilen prosedürleri (Torasentez (54,070), göğüs tüpü yerleştirme (23,035), kimyasal plevrodiz (10,240), torakoskopi (6,615)) ortaya koymuş ve yüksek maliyetine rağmen, Malign/paramalign plevral efüzyon için bir kalıcı çözüm içermeyen ve dolayısıyla tekrarlayan bir değerlendirme sürecini gerektiren birçok hastanın yatırıldığını tespit etmiştir.

Bu çalışmanın amacı, dispne ve plevral efüzyonla başvuran onkoloji hastalarının acil servis sunumlarını değerlendirmek ve prognoz ve etkili palyasyon için olası belirteçleri tanımlamaktır.

Şubat 2018-Şubat 2021 tarihleri arasında, dispne ve plevral efüzyon şikayeti ile başvuran hastalar için hastane elektronik tıbbi kayıtları (ETK) tarandı ve drenaj ihtiyacı konusunda danışıldı. Kanser teşhisi ile uyumlu farklı ziyaretlerde ICD kodu alan hastalar ve acil servis değerlendirmesi sırasında benzer kodlar alan hastalar belirlendi ve kalan tıbbi kayıtlarla daha fazla doğrulandı. Yeniden değerlendirme için aktif gözetim altında olmayan hastalar hariç tutulduktan sonra, çapraz referanslı listeler çalışma popülasyonunu ortaya çıkardı. Yaş, cinsiyet, kanser türü, son üç ay içindeki onkolojik tedavi, son karar (cerrahi servis, iç hastalıklar servisi veya yoğun bakım ünitesi), acil servise yeniden başvuru ve sağkalım kaydedildi.

Çalışmamızda toplam 106 hasta (58 erkek, 48 kadın) tespit edildi. Bunlardan 14 hasta yoğun bakıma alındı, 71 hasta yataklı servislere kabul edildi ve 21 hasta taburcu edildi.

Genel olarak, acil serviste yeniden değerlendirmenin ortanca süresi 0.7 aydı (1 gün-11 ay), hastalar ölüm veya son takip süresine kadar medyan 2 (2-4) kez değerlendirildi.

Genel olarak acil serviste yeniden değerlendirme, plevral drenajın acil servis yerleştirilmesi ile ilişkilendirilmişti (23'ten 15'i vs. 53'ten 30'u, p=0.013), ancak cinsiyet, kabul durumu, servis türü, son üç ay içinde kemoterapi veya 90 günlük mortalite ile ilişkilendirilmemişti.

Birden fazla acil servis ziyareti olan hastalar içinde, bir ay içinde yeniden başvuran ve başvurmayan hastalar arasında yaş, cinsiyet, kanser türü, son üç ay içinde kemoterapi almış olma ve yerleştirilme türü benzerdi.

İlk değerlendirmeden sonra bir ay içinde ikinci bir ziyarette bulunan hastalar, daha sonradan yeniden değerlendiren hastalara kıyasla ilk acil servis ziyaretinden sonra 90 gün içinde ölme olasılığı daha yüksekti (14'ten 8'i vs. 9'dan 0'ı, p=0.005). Yeniden değerlendirilen hastaların, 30 günden daha sonra birden fazla ziyareti olan hastalara kıyasla sağkalımı daha düşüktü (7.2±2.7 ay vs. 15.6±4.4, p=0.038).

Genel olarak sağkalım 15.7±2.0 aydı ve hastaların %38.7'si 90 gün içinde ölmüştü. Yoğun bakıma alınan hastaların sağkalımı en kötüydü (6.4±3.3 ay). Tıbbi/cerrahi servislere kabul edilen hastaların sağkalımı 13.0±2.2 aydı ve taburcu edilebilen hastaların tahmini ortalama sağkalımı 23.9±4.4 aydı. Acil servis sunumunda invazif bir işlem gereken hastaların sağkalımı daha düşük gibi görünse de bu istatistiksel anlam taşımamıştır (13.6±2.7 vs. 16.2±2.8 ay, p=0.60).

Herhangi bir türden plevral kateter alan hastaların sağkalımını etkilemediği görünüyordu. İki yıllık genel sağkalım %13'tü. Acil servis ziyaretinin ardından üç ay içinde kemoterapi alan hastalar, almayanlara göre daha düşük bir sağkalıma sahipti (10.1±1.4 vs. 25.2±5.7 ay, p=0.027).

Plevral efüzyon varlığında genellikle acil servise başvuru nedenidir. Tüm semptomatik plevral efüzyonların yaklaşık %35'inin

malign karakterde olduğu tahmin edilmektedir ve bu oran, onkolojik süreç bağlamında plevral efüzyonla karşılaşıldığında daha yüksek olduğu gösterilmiştir [1].

Malign plevral efüzyon için kesin tedavi süresi, pleurodez veya etkili palyasyonun sağlanması bağlamında ele alınmış ve böylece hastane yükünün azaltılması amaçlanmıştır [2]. Sonuçlarımız, acilde drenaj yapılan hastaların bu durumu kesin bir çözüm olmadığı için gelecekte yeniden acilde değerlendirilme olasılığının daha yüksek olduğunu göstermektedir.

Malign plevral efüzyon konusundaki özel protokollere rağmen, çoğu hasta 1-2 torasentez işlemi geçirmektedir. Paramalign plevral efüzyonlar arasında MPE'nin sitolojik doğrulaması her zaman mümkün olmayabilir, çünkü duyarlılık aralığı %20 ila %87'dir ve ilave tanısal yöntemler tartışılmaktadır [3,4].

Çalışmamızda, bir ay içinde acil serviste yeniden değerlendirme ve yoğun bakım kabulü, olumsuz ve zaman kısıtlayıcı prognostik belirteçlerdi (3 ayda hayatta kalanlar %42.9'a karşılık %15), bu da kesin önlemler önce sitolojik doğrulama için katı endikasyonların uygulanmasının her zaman mümkün olmayabileceğini göstermektedir.

Sonuç olarak, acil servise başvuran malign plevral efüzyon, etkili bir şekilde tedavi edilmesi ve palyasyonu gereken zorlu bir durumdur ve önemli bir hastalık yüküne neden olmaktadır. Acil servise başvuran hastalar genellikle geçici önlemler alır, bu nedenle tahminen kötü bir prognoza sahip olsalar bile acil serviste yeniden değerlendirilme ihtiyacı duyarlar.

Yoğun bakım gereksinimi, yakın zamanda kemoterapi geçmişi ve bir ay içinde tekrar acil servise başvurma, olumsuz prognostik belirteçlerdir ve genel sağkalım bir yıldan azdır.

Palliyatif bakım hizmetleri için belirli hedeflemeler veya tanımlamalar ve acil servis sunumu sırasında kesin palyasyon, sağlık hizmetlerinin kullanımını azaltmak ve yaşam kalitesini artırmak açısından yüksek getirili olabilir, çünkü bu müdahale, ayrıntılı danışmanlık veya karmaşık tarama anketlerine ihtiyaç duymadan acilin zaman sınırlı bir ortamında yapılabilir.

Kaynaklar

1- Herrera LS, Fernández-Fabrellas E, Samper GS, Juan Samper G, Marco Buades J, Andreu Lapiedra R et al. Predicting Malignant and Paramalignant Pleural Effusions by Combining Clinical, Radiological and Pleural Fluid Analytical Parameters. Lung 2017;195, 653–660

2- Shafiq M, Ma X, Taghizadeh N, Kharrazi H, Kharrazi H, Feller-Kopman DJ, Tremblay A et al. Healthcare Costs and Utilization among Patients Hospitalized for Malignant Pleural Effusion. Respiration 2020;99:257-263.

3- Fortin M, Taghizadeh N, Tremblay A. Procedures Performed during Hospitalizations for Malignant Pleural Effusions: Data from the 2012 National Inpatient Sample. Respiration 2018;95:228-234.

4- Clive AO, Kahan BC, Hooper CE, Bhatnagar R, Morley AJ, Zahan-Evans N. et al. Predicting survival in malignant pleural effusion: development and validation of the LENT prognostic score. Thorax 2014;69:1098-1104.

Anahtar kelimeler: malign plevral efüzyon, acil başvurusu, palyatif bakım

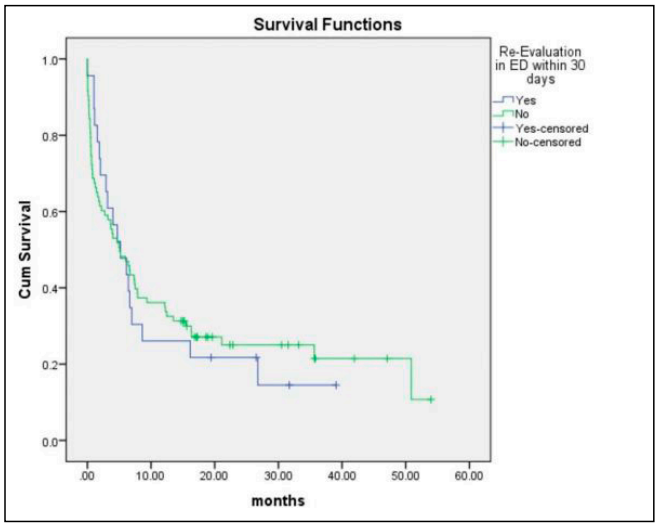

Şekil 1.

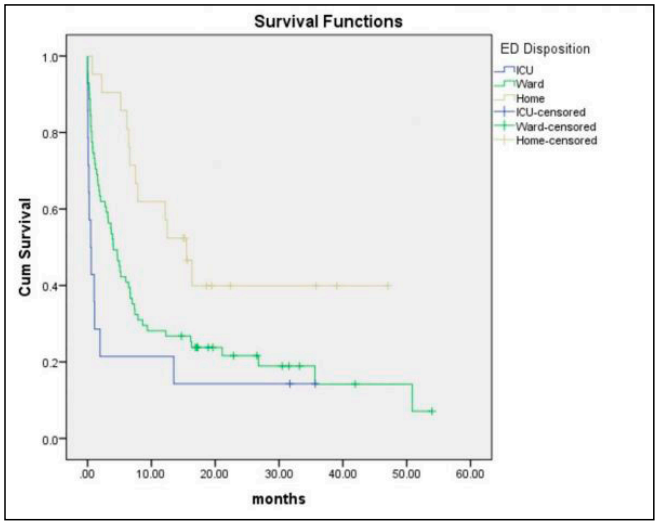

Şekil 2.

Tablo 1

Age (years±StD)	65.9±12.5
Gender (n, male/female)	58/48
Re-Evaluation (n, yes/no)	23/83
Re-Evaluation within 30 days(n, yes/no)	14/92
Type of cancer (n)	Lung= 27 Breast=19 Colon= 11
Chemotherapy within 3 months of initial ED evaluation (n, yes/no)	84/22
Invasive procedure (n, yes/no)	52/54
Pleural Catheter (n, yes/no)	45/61
Disposition (n, Intensive care/ward/discharged home)	14/71/21
90 day mortality (n, yes/no)	41/65
Overall Survival (estimated mean, months±StD)	15.1±2.0

Özofagus

EP-115

MCKEOWN ÖZOFAJEKTOMİ YAPILAN OLGUDA 14 YIL SONRA PLEVRAYA FİSTULİZE ANASTAMOZ KAÇAĞI TEDAVİSİ:OLGU SUNUMU

Salih Çokpınar[1], Serdar Şen[1], Altay Kandemir[3], Cemil Zencir[2], Gülseren Birgül Antepüzümü Sezgin[1], Mehmet Zekeriya Can[1], Aslı Ertürk[1]

[1]Adnan Menderes Üniversitesi Göğüs Cerrahisi Ad.
[2]Adnan Menderes Üniversitesi Kardiyoloji Ad.
[3]Adnan Menderes Üniversitesi Gastroenteroloji Ad.

Giriş-Amaç: Anastomoz kaçağı özofajektomi sonrası ciddi bir komplikasyondur ve kaçağı takip eden süreçte gelişen fistülün bilinen optimal tedavi stratejileri olmadığından tedavisi zorludur. Bu nedenle fistül tedavisinde yeni tedavi seçeneklerine ihtiyaç duyulmaktadır.(1)Olgumuzda McKeown ameliyatından 14 yıl sonra gelişen özofagogastrik anastamozun plevraya fistulünün tedavisini sunacağız.

61 yaş kadın olgu özofagus squamöz hücreli karsinom tanısıyla neoadjuvan kemoradyoterapi sonrasında McKeown operasyonu yapılmış, postop ampiyem gelişmesi nedeniyle 45. gün taburcu edilmişti. Neoadjuvan kemoradyoterapi sonrası patoloji incelenmesinde tümör izlenmedi. Bu nedenle adjuvan tedavi almadı. Olgunun ilk beş yıl onkolojik takiplerinde ve sonraki süreçte nüks yada metastaz izlenmedi ve Haziran 2023 itibariyle bulunmamaktadır.

Nisan 2009 da özofagus squamöz hücreli karsinom nedeniyle opere edilen olguda 14 yıl sonra gelişen özofagogastrik anastamozdan plevraya fistulün ASD kapatıcılar ile tedavisi anlatılacaktır.

61 yaş kadın olgu özofagus squamöz hücreli karsinom tanısıyla neoadjuvan kemoradyoterapi sonrasında McKeown operasyonu yapılmış, postop ampiyem gelişmesi nedeniyle 45. gün taburcu edilmişti. Neoadjuvan kemoradyoterapi sonrası patoloji incelenmesinde tümör izlenmedi. Bu nedenle adjuvan tedavi almadı. Olgunun ilk beş yıl onkolojik takiplerinde ve sonraki süreçte nüks yada metastaz izlenmedi ve Haziran 2023 itibariyle bulunmamaktadır. Nisan 2023 yılında genel durumunda kötüleşme, toksik görünüm, kentöz öksürük nedeniyle interne edildi. Çekilen akciğer grafisinde yıllardır olan plevral kalınlaşma alanında hava sıvı seviyesi olduğu görüldü. Olguya endoskopi yapıldı. Endoskopide özofagogastrik anastamozdan plevraya 6x7 mmlik fistul izlendi. Geçirilmiş torakotomi ve ampiyem öyküsü olması nedeniyle retorakotomi ile fistül tamiri mümkün olamayacağı düşünüldü. Literatürde trakeoözofagial fistül kapamada ASD kapatıcılar kullanılmaktadır. Bu bulguyla olguya ASD kapatıcı kullanılması planlandı. Gastroenteroloji ve kardiyoloji görüşleri alındı. Endoskopi ünitesinde genel anestezi altında endoskopi yapıldı. Defektten plevraya tel guide gönderildi. Delivery 11 F taşıyıcı tel guide üzerinde gönderildi. Occlutech Figulla® Flex II 18 mm ASD kapatıcı direkt endoskopik gözlem ve floroskopi ile cihazın yeri doğrulandıktan sonra plevrada distal disk, özofagusda ise proksimal disk fistül boyunca açıldı. İşlem sonunda cihazın kenarlara iyice yapıştığı, fistülün tıkalı olduğu ve belirgin bir defekt olmadığı görüldü. Olgunun kontrol özofagografisinde kaçağın tamamen oblitere olduğu izlendi.

Cerrahi tecrübelerdeki artış, minimal invaziv cerrahi ve cerrahi aletler gibi cerrahi prosedürlerdeki gelişmelere rağmen, özofajektomi, çeşitli gastrointestinal ameliyatlar arasında birçok postoperatif komplikasyon ve mortalite ile en zorlu cerrahi prosedürlerden biri olmaya devam etmektedir(5) . Özofajektomi sonrası en sık görülen ve ciddi postoperatif komplikasyonlardan biri, vakaların %3,3-53'ünde meydana gelen anastomoz kaçağıdır (6 , 7). Ayrıca, anastomoz kaçağı, mediastinit ve anastomoz stenozu (%14,7-43) gibi ciddi sonuçlara yol açabilir ve bu da yeme bozukluklarına ve uzun süre yaşam kalitesinin düşmesine yol açabilir (8). Bu nedenle özofagus rezeksiyonu sonrası dikiş başarısızlığı oranının azaltılması, postoperatif komplikasyonları ve mortaliteyi azaltmak açısından önemlidir ve özofagus kanseri hastalarının yaşam kalitesinin iyileştirilmesine yardımcı olur. Anastomoz kaçağının nedeninin iskemi, anastomoz gerilimi ve rekonstrüktif yöntem gibi cerrahi işlemlerle ilişkili olduğu düşünülmektedir. Özofagogastrostomi için anastomoz tekniklerinde çeşitli çabalar ve değişiklikler bildirilmiş olmasına rağmen, bu anastomoz için en iyi teknik hala tartışma konusu olmaya devam etmektedir (9).Anastamoz kaçağı tedvisinde endoskopik yöntemler günümüzde başarı ile uygulanmaktadır. Self-ekspandable metalik stentler (SEMS'ler) özofagus sızıntılarının endoskopik tedavisinde tercih edilmektedir. SEMS'ler, %62 ile %90 arasında değişen yüksek başarı oranları göstermiştir (10)Endoskopik vakum tedavisi (EVT) son zamanlarda cerrahi sonrası anastomoz kaçakalrının tedavisinde umut verici bir teknik olarak ortaya çıkmıştır. Anastomoz bölgesini temizlemeyi ve peri-anastomik alanın aspire etmeyi amaçlayan, negatif basınç üreten bir pompa sistemine bağlı bir poliüretan sünger içerir. EVT, özofajektomi sonrası kaçakların tedavisinde %82 ile 95 arasında değişen yüksek bir başarı oranı göstermektedir. [11].

Anastomoz kaçağı %30'a varan sıklıkta ortaya çıkabilen ve ölümle sonuçlanabilen bir komplikasyondur. Tedavi yöntemleri cerrahi, endoskopik klipsleme veya stent yerleştirilmesidir.(2) Bununla birlikte, son kanıtlar endoskopik sünger yerleştirilmesinin başarılı sonuçlandığını göstermiştir.(3) Trakeoözofagial fistüllerde endoskopik minimal invaziv yaklaşım olan ASD kapatıcılar fistülün kapatılmasını sağlar ve bir miktar rahatlama sağlar.(4) Bu bulgular eşliğinde olgumuza en uygun yöntem olan ASD kapatı-

cılar ile fistül başarılı bir şekilde kapatıldı. Olgu postop. 3 ayında genel durumu iyi beslenmesinde sorun bulunmamaktdır.

Kaynaklar

1.Ito S, Ohgaki K, Kawazoe T, Wang H, Okamoto Y, Adachi E, Ikeda Y. Successful Treatment of Refractory Enterocutaneous Fistula After Esophagectomy Using Soft Coagulation by an Endoscopic and Percutaneous Approach: A Case Report. Anticancer Res. 2023 Jun;43(6):2873-2877. doi: 10.21873/anticanres.16457. PMID: 37247936.

2.Radaelli LFZ, Aramini B, Ciarrocchi A, Sanna S, Argnani D, Stella F. The success of Eso-SPONGE® therapy in the treatment of anastomotic dehiscence after Ivor-Lewis subtotal esophagectomy: A case report. Int J Surg Case Rep. 2021 Nov;88:106525. doi: 10.1016/j.ijscr.2021.106525. Epub 2021 Oct 18. PMID: 34688073; PMCID: PMC8536516.

3.Mennigen R., Harting C., Lindner K., Vowinkel T., Rijcken E., Palmes D., Senninger N., Laukoetter M.G. Comparison of endoscopic vacuum therapy versus stent for anastomotic leak after esophagectomy. J. Gastrointest. Surg. 2015 Jul;19(7):1229–1235.

4.Cohen-Atsmoni S, Tamir A, Avni Y, Priel IE, Roth Y. Endoscopic Occlusion of Tracheoesophageal Fistula in Ventilated Patients Using an Amplatzer Septal Occluder. Indian J Otolaryngol Head Neck Surg. 2015 Jun;67(2):196-9. doi: 10.1007/s12070-015-0842-7. Epub 2015 Mar 11. PMID: 26075179; PMCID: PMC4460100.

5.Mamidanna R, Bottle A, Aylin P et al (2012) Short-term outcomes following open versus minimally invasive esophagectomy for cancer in England: a population-based national study. Ann Surg 255:197–203

6.Saluja SS, Ray S, Pal S et al (2012) Randomized trial comparing side-to-side stapled and hand-sewn esophagogastric anastomosis in neck. J Gastrointest Surg 16:1287–1295

7.Takeuchi H, Miyata H, Gotoh M et al (2014) A risk model for esophagectomy using data of 5354 patients included in a Japanese nationwide web-based database. Ann Surg 260:259–266

8.Wong J, Cheung H, Lui R et al (1987) Esophago-gastric anastomosis performed with a stapler: the occurrence of leakage and stricture. Surgery 101:408–415

9.Nederlof N, Tilanus HW, Tran TC et al (2011) End-to-end versus end-to-side esophagogastrostomy after esophageal cancer resection: a prospective randomized study. Ann Surg 254:226–233

10.Mandarino FV, Esposito D, Spelta GNE, Cavestro GM, Rosati R, Parise P, Gemma MF, Fanti L (2022) Double layer stent for the treatment of leaks and fistula after upper gastrointestinal oncologic surgery: a retrospective study. Updates Surg 74:1055–1062

11.Min YW, Kim T, Lee H, Min BH, Kim HK, Choi YS, Lee JH, Rhee PL, Kim JJ, Zo JI, Shim YM (2019) Endoscopic vacuum therapy for postoperative esophageal leak. BMC Surg 19:37

Anahtar kelimeler: Esophagus Cancer, McKeown Ameliyatı, Özofagosgastrik anastamoz kaçağı, ASD kapatıcılar

Fistül tanı aşaması

Özofagografi-Tanı ve işlem sonrası

Toraks bt - Tanı ve işlem sonrası

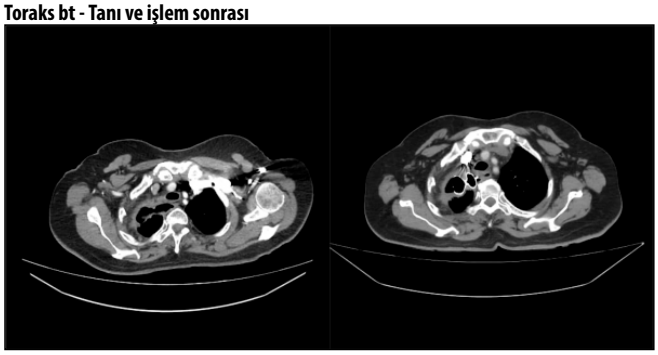

Fistül ve Uygulanan Asd kapatıcı, Endoskopik görünüm

Asd kapatıcı uygulandıktan sonra 1. ve 90. gün grafileri

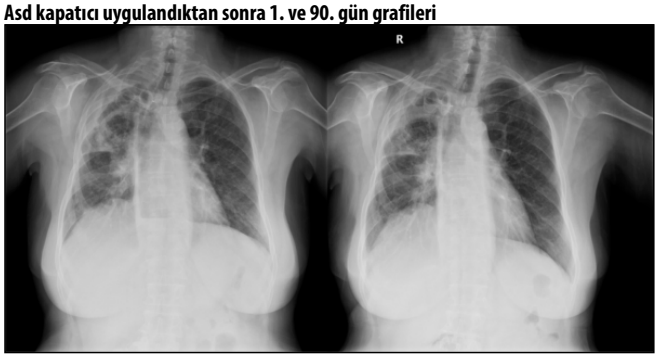

Akciğer / Plevra – Onkolojik

EP-116

ÜÇ FARKLI PRİMER AKCİĞER KARSİNOM'LU OLGU

Hassan Edward Bakali[1], Seda Kahraman Aydın[3], Dilara Özyiğit Büyüktalancı[2], Ayşe Gül Ergönül[1]

[1]Ege Üniversitesi Tıp Fakültesi Hastanesi, Göğüs Cerrahisi Anabilim Dalı
[2]Ege Üniversitesi Tıp Fakültesi Hastanesi, Patoloji Anabilim Dalı
[3]İzmir Buca Seyfi Demirsoy Eğitim Ve Araştırma Hastanesi, Göğüs Cerrahisi Anabilim Dalı

Giriş-Amaç: Gelişmiş ve yaygın tarama yöntemleri nedeniyle, günden güne ilerleyen minimal invaziv cerrahi, medikal ve radyoterapi tedavi seçenekleri ile birlikte artan sağkalım sayesinde günümüzde multipl primer akciğer kanseri (MPAK) görülme insidansı artmaktadır. Kliniğimizde opere edilerek üçüncü kez farklı histopatolojide MPAK tanısı alan olgu paylaşıldı.

Yetmiş İki yaşında KOAH tanılı, 50 paket yılı aktif sigara öyküsü olan kadın hastaya 2016 yılında sol akciğer alt lobda 13 mm nodül saptanması üzerine tarafımızca videotorakoskopik wedge rezeksiyon uygulandı ve patolojik inceleme sonucu skuamöz hücreli karsinom olarak sonuçlandı (Şekil 1,2). Erken evre olması ve komorbiditeler nedeniyle hastaya takip önerildi. 2018 yılında toraks bilgisayarlı tomografisinde (BT) sağ akciğer üst lobda saptanan solid komponent de içeren buzlu cam dansitesindeki 34 mm lezyona yönelik wedge rezeksiyon uygulandı ve patolojik inceleme sonucu lepidik baskın adenokarsinom olarak sonuçlandı (Şekil 1,2). Hastanın 2023 yılında toraks BT'sinde sağ akciğer alt lobda 10 mm nodül izlenmesi üzerine wedge rezeksiyon uygulandı ve patolojik inceleme sonucu büyük hücreli nöronedokrin tümör olarak sonuçlandı (Şekil 1,2). Hastaya kliniğimizin dahil olduğu multidisipliner onkoloji konseyinde değerlendirilerek üçüncü primer akciğer karsinomu tanısıyla adjuvant kemoterapi tedavi verilmesi planlandı.

Primer akciğer karsinomu tanılı hastada takipte gelişen lezyonun nüks, metakron veya metastaz olarak değerlendirilmesi için histopatolojik tip, anamnez, detaylı radyoloijk ve nükleer inceleme önemlidir. Hastamızda kemoterapi veya radyoterapiye bağlı olmadan, iki ve beş yıl arayla gelişen tümörlerin histopatolojik olarak farklı oluşu dikkat çekicidir. Nadir görülmekle birlikte artan insidansı nedeniyle MPAK olgularının uygun tedavi ve takibinde multidisipliner yaklaşım gereklidir.

Anahtar kelimeler: akciğer kanseri, metakron tümör, multiple primer akciğer karsinomu

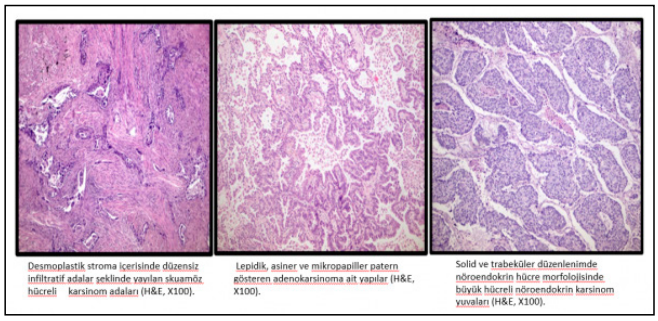

Şekil 2. Histopatolojik bulguları

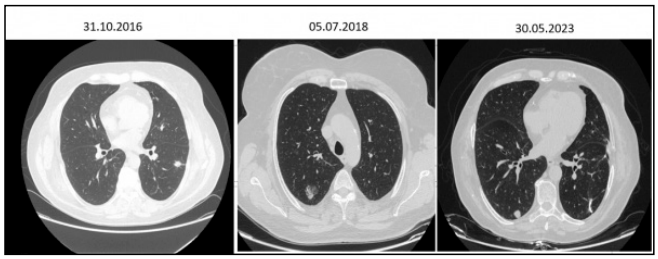

Şekil 1. Toraks BT bulguları

Akciğer / Plevra – Onkolojik

EP-117

PROSTAT CA'NIN NADİR TORASİK METASTAZLARI

İsmail Tombul [1], Muhammet Tarık Aslan[1], Mahir Fattahov[1], Muhammet Sayan[1], Ali Çelik[1]

[1]Gazi Üniversitesi Göğüs Cerrahisi Ana Bilim Dalı, Ankara, Türkiye

Giriş-Amaç: Giriş: Prostat kanseri, erkeklerde en sık görülen ikinci kanserdir ve metastazları en sık kemik ve lenf nodlarına olmaktadır. Multipl metastazı olan terminal dönem hastalarda torasik metastazlar görülebilmekle birlikte, kemik ve lenf nodları metastazı olmadan izole torasik metastaz oldukça nadirdir. Bu yazıda primer akciğer ve plevra malignitesi şeklinde prezente olan izole torasik metastazlı iki olguyu sunmayı amaçladık.

Olgu 1: 73 yaşında erkek hasta, tarafımıza bir aydır devam eden nefes darlığı ile başvurdu. Kronik hastalığı yoktu ve 3 paket/yıl sigara öyküsü mevcuttu. İki sene önce prostat asiner adenokarsinom (gleason skor 4+3=7) nedeniyle radikal prostatektomi yapılan hasta, post-operatif herhangi bir tedavi almadı ve serum PSA değerleri ile stabil olarak takip edilmekteydi.

Toraks BT'de solda plevral efüzyon ve kostal-diyafragmatik plevral yüzeylerde nodüler kalınlaşmalar görüldü (Resim 1). 18F-FDG PET BT'de plevral nodüler kalınlaşmanın SUVmax değeri 3,9 idi, başka bir bölgede patolojik tutulum yoktu (Resim 2). Tanısal amaçlı yapılan torasentezde plevral sıvı sitolojisinde atipik hücre görülmedi. Serum ve plevral sıvı PSA değerleri 0,1 ng/mL olarak görüldü. Hastada mevcut klinik ve radyolojik bulgular ile primer akciğer veya plevra malignitesi düşünüldü ve biyopsi kararı verildi. VATS ile yapılan plevra biyopsisinde, sol hemitoraks parietal plevrada yaygın nodulasyon görüldü (Resim 3). İmmünhistokimyasal çalışmada tümör hücrelerinde NKX3.1 pozitif, pankeratin ve keratin 20 fokal pozitifti. Keratin 7, keratin 5/6, TTF-1, p63, kromogranin ve kalretinin ise negatifti ve histopatolojik olarak prostatik adenokarsinom metastazı tanısı koyuldu.

Olgu 2: 69 yaşında erkek hasta, tarafımıza takipte büyüyen sol akciğer üst lobda lezyon ile başvurdu. Hastanın 10 paket/yıl sigara öyküsü ve hipertansiyon hastalığı mevcuttu. Ekim 2016'da transrektal üretral iğne biyopsisi ile prostat adenokanseri (gleason skor 4+5=9) tanısı aldı. Radyoterapi ve sonrasında iki sene hormonoterapi tedavisi verildi. 5 sene boyunca nüks ve metastaz olmadan takip edildi. Kontrollerinde Toraks BT'de boyut artışı gösteren sol üst lobta 17 mm'lik lezyon saptandı (Resim 4). Lezyonun Galyum-68 prostat spesifik membran antijeni (Ga-68 PSMA) PET BT'de SUVmax değeri 1,7 iken (Resim 5A), 18F-FDG PET BT'de SUVmax değeri 4,2 (Resim 5B) idi. Takiplerinde serum PSA değerleri normal sınırlarda olan hastanın pre-operatif serum PSA değeri yüksek (4,3 μg/L) bulundu. Hastaya VATS sol üst lob apikoposterior segmentektomi ve

mediastinal lenf nodu diseksiyonu yapıldı. İmmünhistokimyasal çalışmada tümör hücrelerinde NKX3.1 pozitif, TTF-1 negatifti ve histopatolojik olarak prostatik asiner adenokanser metastazı tanısı koyuldu, 10 no'lu lenf nodu istasyonu metastatik lenf nodu olarak raporlandı. Post-operatif 20. günde alınan serum PSA değerinin 0,4 μg/L'ye gerilediği görüldü.

Prostat kanserinin metastaz paterni iyi tanımlanmış olmakla birlikte, birçok organa metastaz yaptığı bilinmektedir. Bubendorf ve ark.nın 1589 hastayı içeren otopsi serisinde akciğer (%46) ve plevra (%21) metastazı yüksek sıklıkta bildirilmesine rağmen, klinik takiplerde prostat kanserine sekonder akciğer ve plevra metastazı görülme sıklığı %1'den azdır. Vinjamoori ve ark. 620 hastayı içeren serisinde, prostat kanserinin kemik, abdominal veya pelvik lenf nodu dışındaki organlara metastazını atipik metastaz olarak tanımladı ve 82 (%13,2) hastada atipik metastaz bildirdi. Plöroparankimal metastaz bildirilen 33 hastanın (%5), sadece 6'sında (%1) plevral nodül veya kitle mevcuttu ve hepsinde eşlik eden kemik metastazı bulunmaktaydı.

Prostat spesifik antijen (PSA), prostat kanseri tanısında kullanılan spesifik bir markerdir. PSA serum düzeyinin tanısal cut-off değeri 4 μg/L olarak kabul edildiğinde sensitivitesi %71, spesifitesi %49 olarak bulunmuştur. PSA düzeyi genellikle, lokal veya uzak rekürrensin semptomlarının, radyolojik bulguların ortaya çıkmasından önce yükselir. Bu nedenle saptanabilir rekürrens olmaksızın yükselen serum PSA düzeyi, biyokimyasal rekürrens olarak ifade edilmektedir.

Olgu 1, radikal prostatektomi operasyonundan 2 sene sonra plevral metastaz tanısı aldı. Literatürden farklı olarak pre operatif ve post operatif radyolojik görüntülemelerde kemik metastazı saptanmadı ve pre operatif bakılan serum PSA düzeyi hastanın takip süreci boyunca da normal sınırda seyretmişti.Olgumuzda serum PSA değerinin düşük olması, 18F-FDG PET-BT'de izole plevral tutulum olması ve prostat kanserlerinin plevral metastazlarının nadir olması, ön planda primer akciğer veya plevra malignitesi düşündürmekteydi. VATS plevra biyopsisi sonucunda prostatik adenokarsinom metastazı tanısı koyuldu. Tedavi planlanması amacıyla çekilen Galyum-68 PSMA PET-BT'de ise izole plevral metastaza ek olarak primer hastalığın nüks ettiği görüldü.

Olgu 2'de akciğerde yeni gelişen lezyonun Ga-68 PSMA PET-BT SUVmax tutulumunun 18F-FDG PET-BT tutulumundan az olması, prostat malignitesinin beş sene süresince stabil takip edilmesi, serum PSA düzeyinin üst sınıra yakın yüksekliği ve kemik, lenf nodu gibi ekstratorasik metastaz olmaması primer akciğer kanseri açısından şüphe uyandırmaktadır. Literatürle uyumlu olarak olgumuzda, soliter prostat kanseri metastazının rezeksiyonundan sonra, serum PSA düzeyi düşmüş ve biyokimyasal remisyon görülmüştür.

Prostat CA'nın izole torasik metastazları nadirdir, primer akciğer veya plevra malignitesini taklit edebilir.

Kaynaklar

1. Sung H, Ferlay J, Siegel RL, Laversanne M, Soerjomataram I, Jemal A, Bray F. Global Cancer Statistics 2020: GLOBOCAN Estimates of Incidence and Mortality Worldwide for 36 Cancers in 185 Countries. CA Cancer J Clin. 2021;71(3):209-249.
2. Bubendorf L, Schöpfer A, Wagner U, Sauter G, Moch H, Willi N, Gasser TC, Mihatsch MJ. Metastatic patterns of prostate cancer: an autopsy study of 1,589 patients. Hum Pathol. 2000;31(5):578-83.
3. Tan W., Buskirk S. ASCO; Alexandria, VA: 2005. Histologically diagnosed lung metastasis from prostate cancer: diagnosis, clinical course and response to treatment (abstr) ASCO 2005: American Society of Clinical Oncology. [abstract no. 309]
4. Vinjamoori AH, Jagannathan JP, Shinagare AB, Taplin ME, Oh WK, Van den Abbeele AD, Ramaiya NH. Atypical metastases from prostate cancer: 10-year experience at a single institution. AJR Am J Roentgenol. 2012;199(2):367-72.
5. Chao DH, Higgins JP and Brooks JD (2004) Biochemical remission after resection of prostate cancer lung metastasis Urology 63 584–585
6. Pruthi RS, Hubbard JS and Kouba E (2010) Androgen-independent prostate cancer treated with resection of the solitary metastatic site Urol Int 79 371–373

Anahtar kelimeler: Prostat Spesifik Antijen, Prostat Kanseri, Metastaz

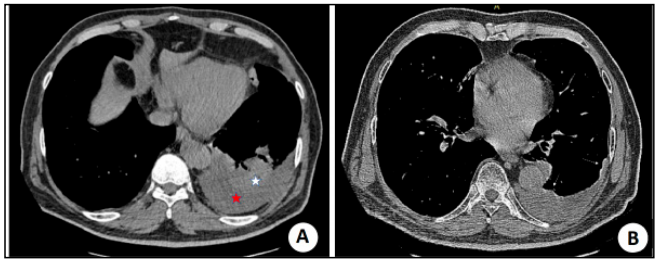

Resim 1. (A) Sol hemitoraksta plevral efüzyon (kırmızı yıldız) ve kompresif akciğer atelektazisi (beyaz yıldız), (B) Plevral kalınlaşma ve nodülasyon (beyaz ok)

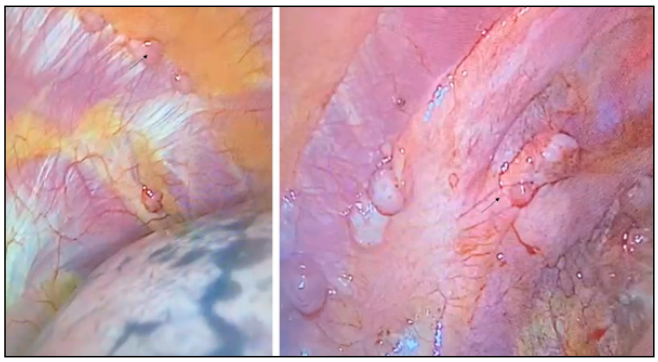

Resim 3. İntraoperatif plevral nodülasyon alanları (siyah ok)

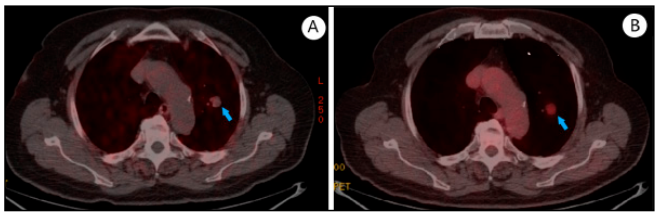

Resim 5. (A) Ga-68 PSMA PET BT'de sol üst lobta SUVmax: 1,7 tutulum gösteren lezyon (mavi ok), (B) 18F-FDG PET BT'de aynı lezyonda SUVmax:4,2 tutulum (mavi ok)

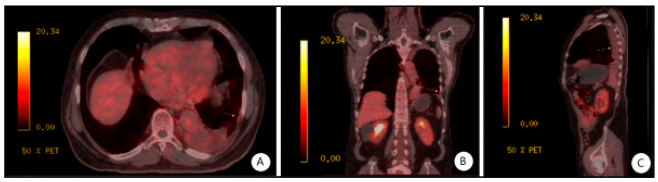

Resim 2. 18F-FDG PET-BT'de plevral kalınlaşma ve nodülasyon alanlarında SUVmax=3,9 (beyaz ok)

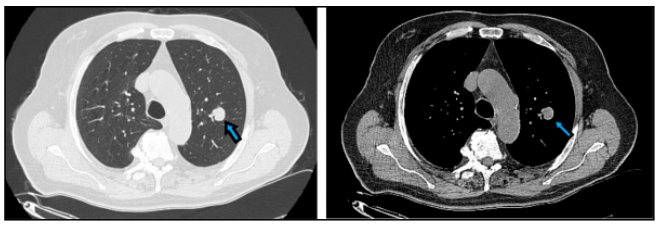

Resim 4. Sol üst lobta takipte büyüyen lezyon (mavi ok)

Akciğer / Plevra – Onkolojik

EP-118

TOMOGRAFİ EŞLİĞİNDE TRANSTORASİK AKCİĞER BİYOPSİSİ YAPILAN HASTALARIN SONUÇLARININ VE KOMPLİKASYONLARININ İNCELENMESİ

Mehmet Akif Ekici[1], Oğuzhan Turan[1], İbrahim Ethem Özsoy[1], Mehmet Akif Tezcan[1], Bayram Metin[1], Osman Talha Uğur[1], Emre Gedik[1]

[1]Sağlık Bilimleri Üniversitesi, Kayseri Şehir Eğitim Ve Araştırma Hastanesi

Giriş-Amaç: Bilgisayarlı tomografi (BT) eşliğinde tru-cut biyopsi tekniği kullanarak transtorasik akciğer biyopsisi yaptığımız hastalarda sonuçları, komplikasyonları ve komplikasyonlara etki eden faktörleri değerlendirmeyi amaçladık.

Kliniğimizde 01.01.2018- 01.08.2023 tarihleri arasında BT eşliğinde tru-cut tekniği ile transtorasik akciğer biyopsisi yapılan 544 hastaya ait 616 transtorasik akciğer biyopsisi verileri değerlendirildi. Hastaların demografik verileri ve patoloji sonuçları incelendi. BT görüntüleri kullanılarak lezyonun yerleşim yeri, karakteri, boyutu ve biyopsi için geçilen akciğer parankim uzunluğu değerlendirildi. Oluşan komplikasyonlar ve bunlara etki eden faktörler incelendi.

Çalışmamızda 544 hastaya BT eşliğinde 616 transtorasik akciğer biyopsisi yapıldı.Yetmiş iki hastada yeterli doku alınamaması, nekroz gibi nedenlerle biyopsi işlemi tekrarlandı. Lezyon boyutları 55,2± 27,9 mm idi. Tüm biyopsi sonuçlarını değerlendirdiğimizde; 506 (% 82,1) lezyonun patoloji sonucu malign, 89 (% 14,5) lezyonun benign ve 21 (%3,4) lezyonun sonucu da nondiagnostik idi. Geçilen parankim uzunluğunun ortanca değeri 1,4 cm (0–8 cm) idi. 87 (% 14,1) işlemde görülen pnömotoraks en çok rastlanan komplikasyon oldu. Otuz sekiz işlemde (%6,2) parankimal hemoraji, 5 işlemde (% 0,8) ise hemotoraks (Resim 1) gözlendi. Lezyon boyutunun 3 cm ve altında (nodül olması) olması ($p<0,001$) ve geçilen akciğer parankim uzunluğunun 3 cm ve üzerinde olması ($p<0,001$) ile pnömotoraks ve parankimal hemoraji arasında istatiksel olarak anlamlı fark bulundu. Mortalite izlenmedi.

BT eşliğinde yapılan transtorasik akciğer biyopsileri akciğer nodül ve kitlelerinin patolojik tanısını koymada düşük komplikasyon oranlarıyla etkili bir yöntemdir.

Anahtar kelimeler: Akciğer Kanseri, Biyopsi, Tru-Cut

Tru-cut biyopsiden hemen sonra gelişen hemotoraks

Akciğer / Plevra – Nononkolojik

EP-119

NADİR GÖRÜLEN BİR OLGU SERİSİ: PULMONER ARTERİOVENÖZ MALFORMASYON CERRAHİSİ

Nurevşan Kuşdoğan[1], Bekir Elma[1], Ahmet Uluşan[1], Maruf Şanlı[1], Ahmet Ferudun Işık[1]

[1]Gaziantep Üniversitesi Tıp Fakültesi Göğüs Cerrahi Ad

Giriş-Amaç: Giriş:Arteriovenöz malformasyonlar tüm dokularda görülebilen arteryal kan damarları ile venöz damarlar arasındaki düzensiz ve anormal kapiller gelişim nedeniyle oluşan patolojilerdir.Etyolojisi tam olarak belirlenememekle birlikte çoğunlukla konjenitaldir.Akciğer dokusunda görülmeleri nadirdir, pulmoner arter ve venler arasında sağdan sola şant oluştururlar. Genellikle asemptomatikler ancak anomalinin ve dolayısıyla şantın büyüklüğüne bağlı olarak klinik semptomların ciddiyeti artar. Pulmoner arteriovenöz malformasyon (PAVM)'lar büyüme potansiyeline sahip olduklarından tespit edildikleri anda tedavi edilmelidirler. Tedavi seçenekleri arasında en küratif ve kontrollü yöntem cerrahi rezeksiyondur. Bu bildiride kliniğimizde 2017-2023 yılları arasında PAVM nedeniyle opere edilen olguları paylaşacağız.

Yöntem: Çalışmamızda 2017-2023 yılları arasında kliniğimizde PAVM nedeniyle opere edilen 7 olgunun anamnez,muayene,radyolojik görüntüleme,cerrahi ve postoperatif kontrol verileri

incelenip analiz yapıldı. Literatürden farklı olarak olguların 1'i kadın, 6'sı erkekti. Opere edilen olguların en küçüğü 18 yaşında, en büyüğü 57 yaşında, yaş ortalaması 33.2'idi. Olguların BT görüntüleri incelendiğinde PAVM lokalizasyonları 4 hastada sol alt lobta, 1 hastada sol üst lobta, 2 hastada sağ alt lobtaydı. Anamnezde en sık görülen şikayet eforla artan nefes darlığı ve kronik öksürük olup, 2 olgu kliniğimize yeni başlayan hemoptizi ile başvurmuştu. 1 olguya saturasyon düşüklüğü ve kan gazı bozukluğu nedeniyle (Resim 1), 1 olguya da masif hemoptizi (Resim 2-3) nedeniyle acil cerrahi rezeksiyon yapıldı. Olguların 1'i VATS yöntemi ile opere olurken (Resim 4) diğer vakalara klasik torakotomi kesisi uygulandı.Olguların 2 sine sol alt lobektomi, 1 ine sağ üst lobektomi, 2 sine sol alt lob wedge rezeksiyon, 2 sine sağ alt lobektomi uygulandı. Olguların tümünde intraoperatif komplikasyon gözlenmedi. En sık görülen postroperatif komplikasyon pnömoni idi, sağ alt lobektomi uygulanan bir olguda (Resim 5) şilotoraks gelişmesi ve medikal tedaviye cevap vermemesi nedeniyle retorakotomi yapıldı. Ortalama hastanede yatış süresi 6,4 gündü. Olguların tümünün postoperatif dönemde şikayetlerinde gerileme kaydedildi.

Sonuç:PAVM nadir görülen bir lezyon olup çoğunlukla rastlantısal saptanır. Büyüyerek hayati risk teşgil etmesinden dolayı tespit edilmesi durumunda tedavi edilmelidir. Tedavi yöntemleri içinde cerrahi en kesin sonuç veren yöntemdir. Anamnezlerde şüphe uyandıracak durumlarda lezyonun erken tespit edilip cerrahiye yönlendirilmesi ilerde hayati tehlike oluşturacak komplikasyonların gelişmesini engellemek için önemlidir.

Arteriovenöz malformasyonlar tüm dokularda görülebilen arteryal kan damarları ile venöz damarlar arasındaki düzensiz ve anormal kapiller gelişim nedeniyle oluşan patolojilerdir.Etyolojisi tam olarak belirlenememekle birlikte çoğunlukla konjenitaldir. Akciğer dokusunda görülmeleri nadirdir, pulmoner arter ve venler arasında sağdan sola şant oluştururlar. Genellikle asemptomatikler ancak anomalinin ve dolayısıyla şantın büyüklüğüne bağlı olarak klinik semptomların ciddiyeti artar. Pulmoner arteriovenöz malformasyon (PAVM)'lar büyüme potansiyeline sahip olduklarından tespit edildikleri anda tedavi edilmelidirler. Tedavi seçenekleri arasında en küratif ve kontrollü yöntem cerrahi rezeksiyondur. Bu bildiride kliniğimizde 2017-2023 yılları arasında PAVM nedeniyle opere edilen olguları paylaşacağız.

Çalışmamızda 2017-2023 yılları arasında kliniğimizde PAVM nedeniyle opere edilen 7 olgunun anamnez,muayene,radyolojik görüntüleme,cerrahi ve postoperatif kontrol verileri incelenip analiz yapıldı.

Literatürden farklı olarak olguların 1'i kadın, 6'sı erkekti. Opere edilen olguların en küçüğü 18 yaşında, en büyüğü 57 yaşında, yaş ortalaması 33.2'idi. Olguların BT görüntüleri incelendiğinde PAVM lokalizasyonları 4 hastada sol alt lobta, 1 hastada sol üst lobta, 2 hastada sağ alt lobtaydı. Anamnezde en sık görülen şikayet eforla artan nefes darlığı ve kronik öksürük olup, 2 olgu kliniğimize yeni başlayan hemoptizi ile başvurmuştu. 1 olguya saturasyon düşüklüğü ve kan gazı bozukluğu nedeniyle (Resim 1), 1 olguya da masif hemoptizi (Resim 2-3) nedeniyle acil cerrahi rezeksiyon yapıldı. Olguların 1'i VATS yöntemi ile opere olurken (Resim 4) diğer vakalara klasik torakotomi kesisi uygulandı.Olguların 2 sine sol alt lobektomi, 1 ine sağ üst lobektomi, 2 sine sol alt lob wedge rezeksiyon, 2 sine sağ alt lobektomi uygulandı. Olguların tümünde intraoperatif komplikasyon gözlenmedi. En sık görülen postroperatif komplikasyon pnömoni idi, sağ alt lobektomi uygulanan bir olguda (Resim 5) şilotoraks gelişmesi ve medikal tedaviye cevap vermemesi nedeniyle retorakotomi yapıldı. Ortalama hastanede yatış süresi 6,4 gündü. Olguların tümünün postoperatif dönemde şikayetlerinde gerileme kaydedildi.

PAVM nadir görülen bir lezyon olup çoğunlukla rastlantısal saptanır. Büyüyerek hayati risk teşgil etmesinden dolayı tespit edilmesi durumunda tedavi edilmelidir. Tedavi yöntemleri içinde cerrahi en kesin sonuç veren yöntemdir. Anamnezlerde şüphe uyandıracak durumlarda lezyonun erken tespit edilip cerrahiye yönlendirilmesi ilerde hayati tehlike oluşturacak komplikasyonların gelişmesini engellemek için önemlidir.

Kaynaklar

1. Stringer CJ, Stanley AL, Bates RC, et al. Pulmonary arteriovenous fistulas. Am J Surg 1955:89:1054–80.
2. Le Roux BT. Pulmonary hamartomas. Thorax 1964;19:236–43.
3. Churton T. Multiple aneurysms of pulmonary artery. BMJ 1897;i:1223.
4. Wilkins GD. Ein Fall von multiplen pulmonalis anerysmen. Beitr Klinis Tuberk 1917;38:1–10.
5. Rhodes CB. Cavernous hemangiomas of lung with secondary polycythemia. JAMA 1938;110:1914–5.
6. Khurshid I, Downie GH. Pulmonary arteriovenous malformation. Postgrad Med J.2002;78:191-197.
7. Metin K, Karaçelik M, Yavascan Ö, Celik M, Cetin N, Dorak MC, Oto Ö, Aksu N. J. Int Med Res. 2005;33:467-471

Anahtar kelimeler: pulmoner arteriovenöz malformasyon, göğüs cerrahisi, akciğerin bening lezyonu

Resim 5

Resim 1

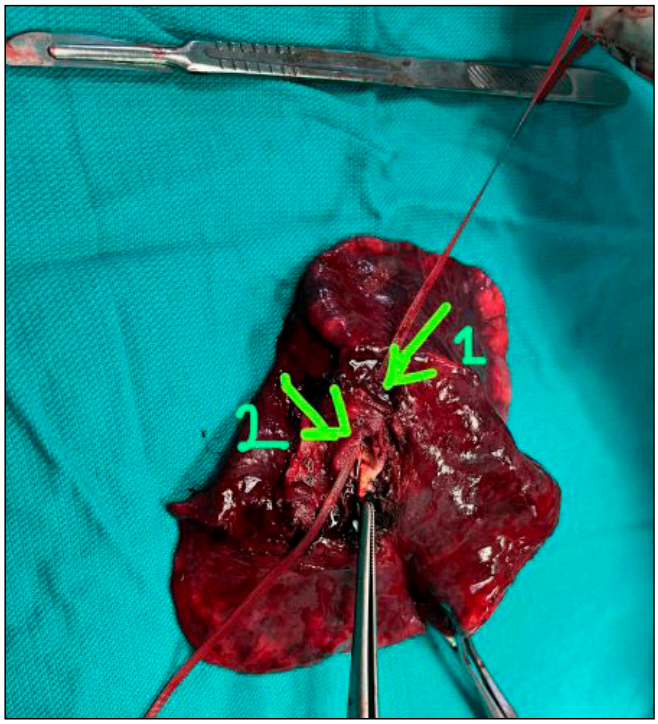

Resim 2

Resim 3

Cerrahi Teknik

EP-120

PORT KATETER İMPLANTASYONUNUN UZUN DÖNEM KOMPLİKASYONU

Bülent Aydemir[1], Mehmet Yıldırım[1], Eyüp Halit Yardımcı[1], Seçkin Deniz[1], Nur Simge Kökleş[1]

[1]Dr. Siyami Ersek Göğüs Kalp Damar Cerrahisi Eah

Giriş-Amaç: 2008-2023 yılları arasında kliniğimizce uygulanan 2212 port kateter implantasyonu işlemlerinin erken/geç dönem komplikasyonlarının ve uygulanan venöz girişimsel yöntemler ile komplikasyonların karşılaştırılmasını hedefledik. Sağ juguler ven(%1,76 tromboz; %0,19 dislokasyon) ,sağ subclavien (%1,8 tromboz; %0,7 dislokasyon), sol subklavian ven olmalıdır. (%3,68 tromboz, %0,625 dislokasyon), sol juguler ven (%60), yönlendirme güçlüğü ve klinik deneyimlerimizde diğer venlere göre bu çalışmanın konusu olmayan komplikasyonların daha sık görülmesi nedeniyle daha az tercih edilmektedir, femoral venler (Baş-boyun kanseri olan tek hastada tercih edilmiş olup uzun dönemde yara yeri enfeksiyonu ve port cihazının cilde açılması ile sonuçlanmıştır.) sonucuna ulaşılmıştır.

Port kateterler onkolojik hastalarda sıklıkla kemoterapi konforunu artırmak amacıyla takılır. Bunun yanında nutrisyonel amaçla da kullanılabilirler.Erken dönem komplikasyonlar intraoperatif implantasyon ile kateterin ilk kullanımı arasında geçen süre olarak tanımlanır (1); Kardiyak aritmiler, İyatrojenik arter laserasyonu, kateter malpozisyonu(erken ve geç), pnömotoraks / hemotoraks, subkutan hematomu içerir. Geç dönem komplikasyonlar çoğunlukla ilk kullanım sonrası gelişen komplikasyonları içerir; yara yeri enfeksiyonu, kateterin cilde açılması, kateter/ven trombozu, vena cava superior sendromu, pinch off sendromu, kateterin bağlantı yerinden ayrılarak kalp boşluklarına migre olması, toraks kateterizasyonu gibi komplikasyonları içerir.

Kliniğimizde port kateter implantasyonu hibrid ameliyathanede sedoanaljezi altında, skopi ve doppler USG eşliğinde uygulanmaktadır. İşlem sonrası kontrol PA AG rutin olarak görülmektedir. Bir hafta sonra her hasta poliklinik kontrolüne çağırılmaktadır. 2008 – 2023 yılları arasında kliniğimizde port kateter taktığımız 2212 olguya ait tıbbi kayıtlar geriye dönük olarak incelendi

Kliniğimizde 1017 hastada kolorektal, 425 hastada mide, 356 hastada meme kanseri, 75 hastada baş boyun bölgesi kanserleri, 45 hastada özofagus kanseri, 294 hastada diğer maligniteler nedeniyle port kateteri implantasyonu yapılmıştır. Ortanca yaş 58 (19 - 83), 1199 erkek ve 1013 kadın hasta , 997 hastada sağ subklavyan ven, 1019 hastada sağ juguler ven, 196 hastada diğer venler tercih edilmişti.

Operasyona bağlı 19 hastada majör komplikasyon gelişti (%0.85); 8 hastada vena cava superior sendromu, 5 hastada port kateteri pinch off sendromu (Hepsi subclavien), 4 hastada ise port kateteri bağlantı yerinden ayrılarak kalp boşluklarına migre oldu, 2 hastada toraks kateterizasyonu, operasyona bağlı mortalite yaşanmadı.

Kliniğimizce kateter takılan 189 hastaya (%8,54) port kateter çıkarma işlemi uygulanmıştır. Bunların;

15i yara yeri enfeksiyonu (%7,93), 6sı port kateterinin cilde açılması (%3,17), 46sı kateter/ven trombozu (%24,3)(Bunların 18i sağ juguler ven, 18i sağ subclavien, 7si sol subclavien), 10u kateter dislokasyonu (%5,29) (7si sağ subclavien, 2si sağ juguler, 1i sol subclavien), 112si de tedavisinin tamamlanmasının ardından (%59,25) çıkarılmıştır.

Port kateteri implantasyonuna bağlı majör komplikasyon son derece nadir görülür (%0,85). Port kateterlerin subklavian venler yerine sağ juguler venden takılması komplikasyon oranını düşürmektedir. Port kateteri pinch off sendromu gelişen olguların tümü subklavian vene girişim yapılan hastalardı. Bu komplikasyonlar ancak multidisipliner işbirliği içerisinde çözülebilir. Kalp ve damar cerrahisi ve özellikle girişimsel radyoloji bölümlerinin katkısı hayatidir.

1. Tercih: Sağ juguler ven(%1,76 tromboz; %0,19 dislokasyon)
2. Tercih: Sağ subclavien (%1,8 tromboz; %0,7 dislokasyon)
3. Tercih: Sol subklavian ven olmalıdır. (%3,68 tromboz, %0,625 dislokasyon)
4. Tercih: Sol juguler ven (%60), yönlendirme güçlüğü ve klinik deneyimlerimizde diğer venlere göre bu çalışmanın konusu olmayan komplikasyonların daha sık görülmesi nedeniyle daha az tercih edilmektedir.
5. Tercih: Femoral venler olmalıdır (Baş-boyun kanseri olan tek hastada tercih edilmiş olup uzun dönemde yara yeri enfeksiyonu ve port cihazının cilde açılması ile sonuçlanmıştır.)

Kaynaklar

1- Chen Y-B, Bao H-S, Deng H-R, Hu T-T, Wen B-L, Yi C-Y, et al. Comparison of comfort and complications in breast cancer patients of implantable venous access port (IVAP) with ultrasound guided internal jugular vein (IJV) and axillary vein/subclavian vein (AxV/SCV) puncture: a randomized controlled study protocol. Annals of Palliative Medicine. 2020;9(6):4323–31

Anahtar kelimeler: Kemoterapi, Port, Komplikasyon

Cilde Açılan Port Cihazı

Juguler venöz Kateterin Geç Dönem Malpozisyonu

Juguler Venöz Kateterizasyon

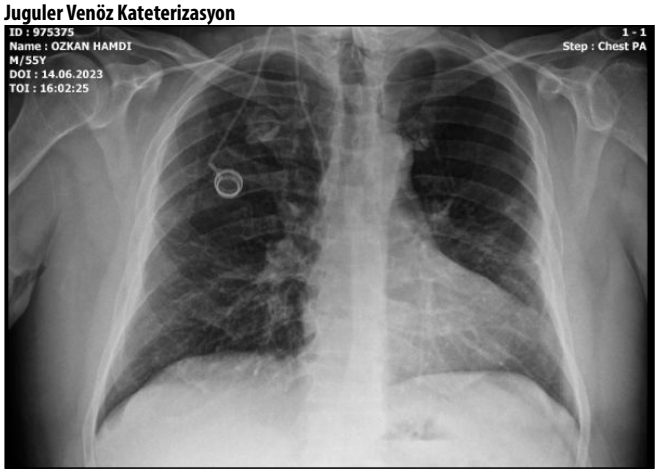

Tablo . Kateter Çıkarma İşlemi Gerçekleştirilen Hastalar

Yara Yeri Enfeksiyonu	*Tromboz*	*Cilde Açılma*	*Dislokasyon*	*Tedavi Tamamlanması*
15	46	6	10	112

Trakea

EP-121

TRAKEA KAYNAKLI GLOMUS TÜMÖRÜ; NADİR BİR OLGU SUNUMU

Serdar Han[1], Tevfik Kaplan[1], Ufuk Emre Keskin[1], Nalan Ogan[2]

[1]Ankara Etlik Şehir Hastanesi Göğüs Cerrahisi
[2]Ankara Etlik Şehir Hastanesi Göğüs Hastalıkları

Giriş-Amaç: Glomus tümörüleri; en çok el ve ayak parmaklarında bulunan ve derinin dermis tabakasının bir bileşeni olan glomus cisimciklerinden kaynaklanan sıklıkla benign tümörlerdir. Glomus cisimcikleri bağ dokusundan oluşan bir kapsülle çevrelenmiş özel bir arteriyovenöz anastomozdur ve temel görevi termoregülasyonu sağlamaktır. Ekstrakutanöz glomus tümörleri olağandışıdır ve trakeada görülmeleri oldukça nadirdir. Bu vaka sunumunda efor dispnesi ve öksürük şikayetleriyle başvuran ve ilk etapta papillom olarak değerlendirilen 48 yaş erkek hastanın cerrahi rezeksiyon sonrası glomus tümörü tanısı aldığı bir olguyu sunuyoruz.

Özgeçmişinde bilinen behçet hastalığı dışında ko-morbid hastalığı bulunmayan, kolşisin 2x0.5mg tb dışında düzenli kullandığı ilacı bulunmayan ve sigara kullanım öyküsü olmayan hastanın Mart 2023'de öksürük ve efor dispnesi şikayetleriyle tekrarlayan hastane başvuruları mevcuttu.

Göğüs hastalıkları poliklinik kontrolünde toraks bt'sinde trakea proksimalinde 15x10 mm boyutlarında yumuşak doku dansitesi saptanması üzerine hasta tarafımıza yönlendirildi. (Resim 1A, Resim 1B) Hastaya öncelikle tarafımızca bronkoskopi uygulandı. Bronkoskopide rimanın 6 cm distalinde lümeni %50 daraltan posterior duvarda yerleşim gösteren pars membranaceadan köken alan geniş tabanlı kitle izlendi. Kitlenin vasküleritesi sebebiyle kanama riski olacağından öncelikli olarak bronkoskopik biyopsi uygulanmadı. Daha sonra cerrahi prosedür öncesi malignite taraması amacıyla PET/CT çekildi. PET/CT raporunda trakeal lezyonda minimal artmış metabolik aktivite tutulumu izlenmiş (SUVmax:2.34), bunun haricinde başka vücut bölgesinde artmış metabolik aktivite izlenmemişti.

Hasta tarafımızca operasyona alındı. Lezyon servikal collar insizyonu ve trakeotomi uygulanarak geniş sapından itibaren pars membranaceadan künt ve keskin diseksiyonlar ile total olarak eksize edildi. Ardından intra-operatif bronkoskopi uygulanarak pars membraneceanın intakt olduğu izlendi. Post-op ilk günden itibaren hastanın nefes darlığı ve öksürük şikayetleri sonlandı, ek şikayeti olmadı. Patoloji sonuçları trakea kaynaklı glomus tümörü ile uyumlu sonuçlandı.

Post-op birinci hafta ve dördüncü ayda kontrol bronkoskopi uygulandı. Lezyonun eksize edildiği alan ve trakeotomi hattı salim görüldü. İyileşme sürecinde gecikme veya granülasyon dokusu izlenmedi, nüks görülmedi. (Resim 2)

Trakea kaynaklı glomus tümörlerine nadir de olsa rastlanabilmektedir. Tümörün sessiz gelişimi ve eksplorasyonun zor olması nedeniyle bu tümör ancak ciddi trakeal darlığa sebep olduğunda hastada şikayetlere sebep olur. Literatürde daha önce bildirilen vakaların çoğu tümörün aslında trakea duvarından kaynaklandığı göstermiştir. Glomus tümörleri çoğunlukla benign olma eğilimindedir ve lenfatik yayılma eğilimi yoktur. Eksizyon sonrası hastaların uzun dönem prognozu oldukça iyidir ve cerrahi sınırlar negatif olması durumunda nüks beklentisi çok düşüktür. Bu nedenle nüksün önlenmesi için tümörün bronkoskopik olarak çıkarılması yerine temiz cerrahi sınırlarla eksize edilmesi gerektiğini düşünüyoruz.

Kaynaklar

1. Akira Mogi, et al. (2011). "Successful resection of a glomus tumor of the trachea" General Thoracic and Cardiovascular Surgery volume 59, pages 815–818
2. Aleix Rovira, et al. (2021). "Glomus tumour of the cervical trachea, report of a case and review of the literature" Otolaryngology Case Reports Volume 21
3. R T Gowan, et al. (2001). "Glomus tumor of the trachea" Ann Thorac Surg, volume 72, pages 598-600
4. C. Okereke, et al. (2011). "Glomus Tumor of the Trachea" Journal of Thoracic Oncology volume 6, Issue 7, pages 1290-1291

Anahtar kelimeler: Glomus Tümörü, Trake, Trakeotomi

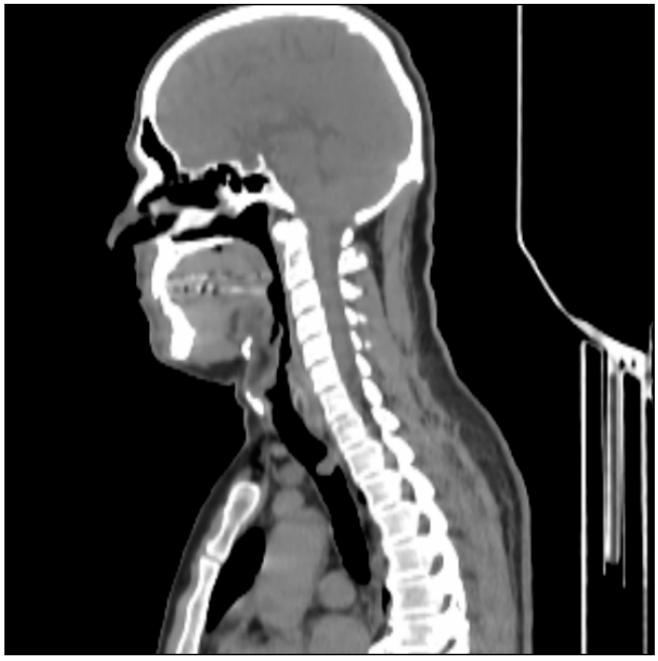

Resim 1A

Resim 1B

Resim 2

Göğüs Duvarı

EP-122

TRAVMA SONRASI BİLGİSAYARLI TOMOGRAFİ KESİTİNDE KIRIKLA KARIŞTIRILAN BİLATERAL BİFİD KOSTA OLGUSU

İsmail Sarbay[1]

[1]*Sinop Atatürk Devlet Hastanesi*

Giriş-Amaç: Travma sonra göğüs duvarı patolojilerinin değerlendirilmesinde fizik muayene ile birlikte radyolojik incelemeler önem taşır. Röntgen ve gerekli durumlarda da bilgisayarlı tomografi (BT) görüntüleri parankim, kemik ve yumuşak doku yaralanmalarını tespit etmekte yardımcı olur. Ancak bazı durumlarda ileri değerlendirme için 3 boyutlu görselleştirme kullanımı yanlış teşhisi önleyebilir.

56 yaşında kadın hasta. Aynı seviyeden düşme sonrası getirildiği acil serviste solda arkus kostarumun üst bölgesinde ağrı tariflemesi üzerine çekilen akciğer grafisinde kırık şüphesi olması üzerine toraks BT istenmiş. BT kesitleri incelendiğinde solda yedinci kostada deplase fraktür raporlanmış. Göğüs Cerrahisine konsülte edilen hastanın fizik muayenesinde ekimoz görülmeyen ancak aynı yerde hassasiyet olan hastanın BT'si 3 planda da incelendiği kırık olmadığı düşünüldü. Ayrıntılı değerlendirme için BT kesitleri 3 boyutlu görselleştirildiğinde hastanın solda yedinci ve sağda altıncı kostada bifid deformitesi saptandı. Hastanın göğüs kafesi bütünlüğü ve solunum dinamiğine negatif bir etkisi olmayan bu bulguya yönelik herhangi bir müdahale önerilmedi. Hastanın ağrısının yumuşak doku ezilmesine bağlı olduğu düşünülerek uygun analjezik ile poliklinik kontrolü önerildi. Hasta kontrole geldiğinde ağrısının geçtiğini ifade etti.

Bifid kosta, göğüs duvarı deformitleri arasında sayılan ve toplumun %2'sinden azında görülen bir durum olarak ifade edilmektedir. Yazarın kendi tecrübesi 350 travma hastasında 3 olgu şeklinde literatür ile uyumludur. Yapısal ve fonksiyonel anlamda bir etkisi olmadığı sürece herhangi bir müdahale gerektirmemektedir. Nadir durumlarda bir üst ya da bir alt kosta ile mesafenin daralmasına bağlı olarak interkostal sinir basısını ihtimali olabilmektedir. Hastaların çoğunda travma ya da tarama sırasında rastlantısal olarak ortaya çıkmaktadır. Özellikle iskelet sistemini

ilgilendiren değerlendirmede 3 boyutlu görselleştirme patolojinin lokalizasyonu ve teşhisi noktasında yardımcı olabilmektedir.

Anahtar kelimeler: travma, göğüs duvarı deformitesi, bifid kosta, 3 boyutlu görselleştirme, bilgisayarlı tomografi

Toraks BT kesitinde solda 7. kot anteriorda şüpheli fraktür görünümü

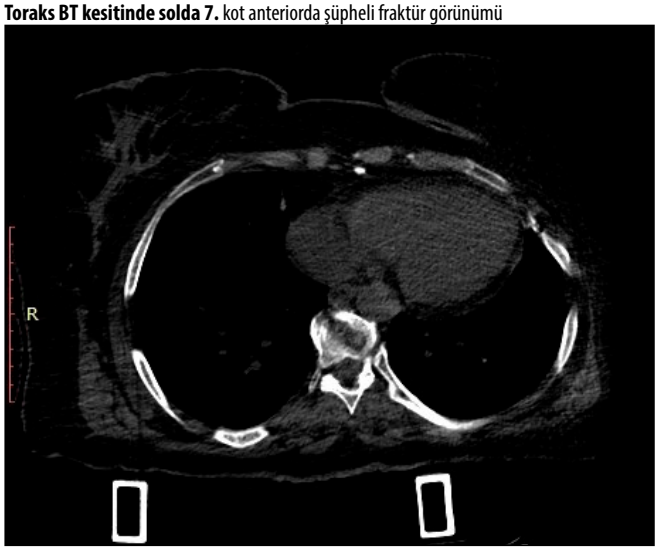

3 boyutlu görselleştirme ile bilateral bifid kosta görüntüsü

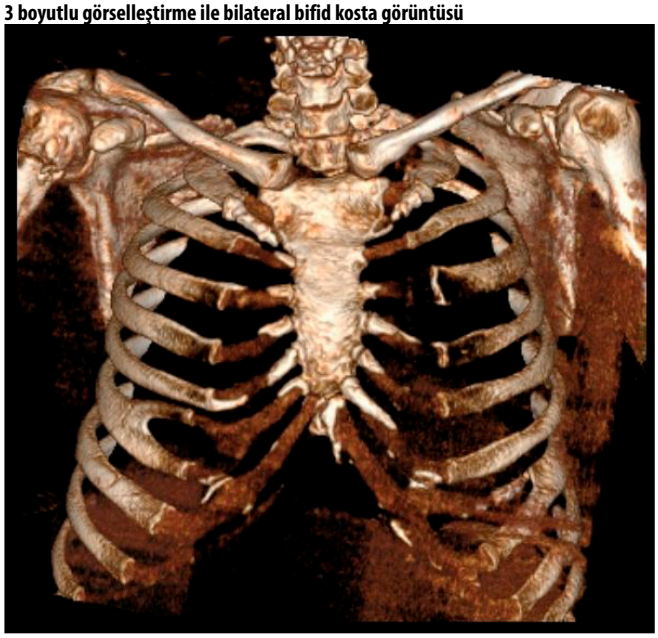

3 boyutlu görselleştirme ile sağda 6. (A) ve solda 7. kostada (B) bifid kosta görüntüsü

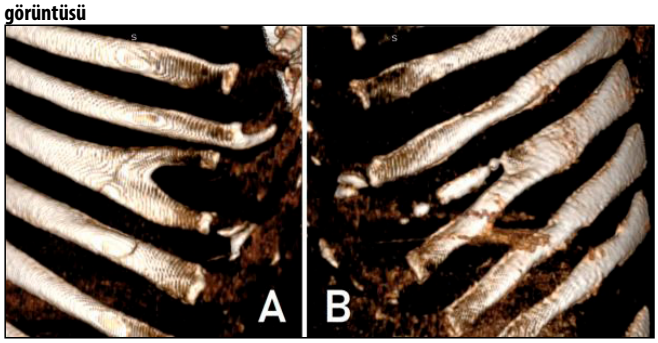

Akciğer / Plevra – Nononkolojik

EP-123

ABDOMİNAL AORTADAN BESLENEN EKSTRALOBER SEKESTRASYONDA KOMBİNE TEDAVİ

Shukur Musayev[1], Halil Bozkaya[2], Kutsal Turhan[3], Özgür Samancılar[1,4]

[1]Medicana International Hastanesi, Göğüs Cerrahisi Kliniği, İzmir, Türkiye
[2]Medicana International Hastanesi, Radyoloji Kliniği, İzmir, Türkiye
[3]Ege Üniversitesi Hastanesi, Göğüs Cerrahisi Anabilim Dalı, İzmir, Türkiye
[4]Kto Karatay Üniversitesi, Göğüs Cerrahisi Anabilim Dalı, Konya, Türkiye

Giriş-Amaç: Pulmoner sekestrasyon nadir görülen bir konjenital pulmoner displazidir. En önemli özelliği genelde torasik ve abdominal aortadan köken alan atipik arterlerle vaskülarizasyonudur. Tedavinin temelini cerrahi rezeksiyon oluşturmaktadır. Hemoptizi şikayeti ile hastaneye başvuran 49 yaşında erkek hastada pulmoner sekestrasyon izlendi. Yapılan tetkiklerinde mevcut lezyonun abdominal aortadan köken alan atipik arterlerle beslendiği görüldü. Endovasküler koil embolizasyonu ve VATS ile sublober rezeksiyon uygulanan hasta kombine tedavi özellikleri açısından sunulmaktadır.

49 yaşında, sigara öyküsü olmayan erkek hasta hemoptizi şikayeti ile kliniğimize başvurdu. Hastanın toraks bilgisayarlı tomografisinde sağda, sekestrasyon açısından anlamlı olan sınırlı akciğer parenkimi dikkati çekti. Sekestre akciğer dokusunu besleyen dominant besleyici arterin abdominal aortadan çıkış gösterdiği saptandı. Hastaya bir gün arayla endovasküler embolizasyon işlemi ve devamında VATS rezeksiyon uygulanmasına karar verildi. Hastaya embolizasyondan bir gün sonra minimal invaziv cerrahi ile sublobar rezeksiyon planlandı. Bir adet 2 cm çapta utility ve iki adet 10 mm çapta port insizyonları açıldı. Sağ akciğer alt lob sekestre olarak izlendi. Lobun diyafragma ile olan yapışıklıkları disseke edildi. Daha önce abdominal aortadan gelen dallara arteryal embolizasyon yapılan hastanın arterleri ortaya konuldu. Atipik arterler stapler ile divize edilerek 50x38x28 mm çapında sekestre segment rezeke edildi. Hastanın post operatif üçüncü gün taburcu edildi.

Biz özellikle abdominal aortadan köken alan ve kronik enflamasyon nedeniyle frajil olduğunu düşündüğümüz arterlerin beslediği sekestrasyonlarda daha güvenli cerrahi için preoperativ endovasküler embolizasyonu öneriyoruz. Trakeobronşial sistemle direkt ilişkisi olan semptomatik PS vakalarında embolizasyon tek başına yeterli olmayıp kürativ tedavi olarak cerrahi rezeksiyon uygunlanması gerekebilir.

Anahtar kelimeler: Bronchopulmonary Sequestration, Embolization, Therapeutic, Thoracic Surgery, Video-Assisted

Embolizasyon öncesi anjiografi

Embolizasyon sonrası

Sekestrasyon intratorsik görüntüsü

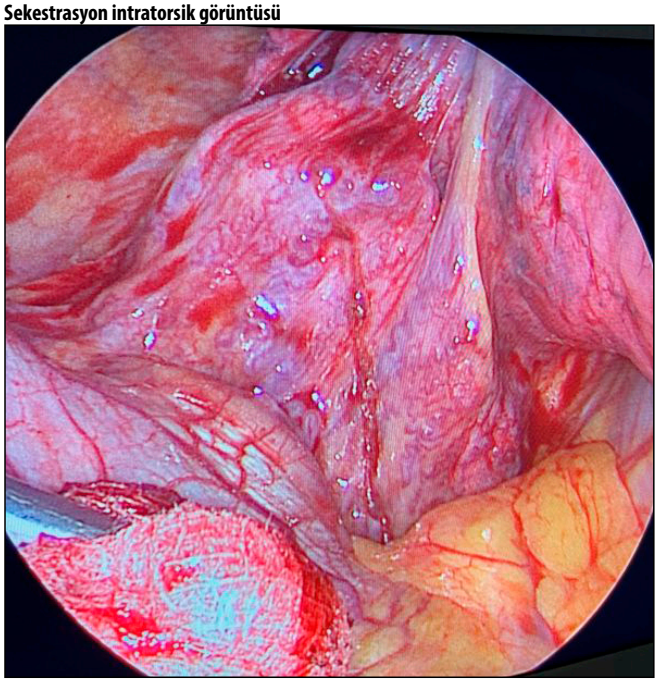

Sekestrasyon toraks BT görüntüsü

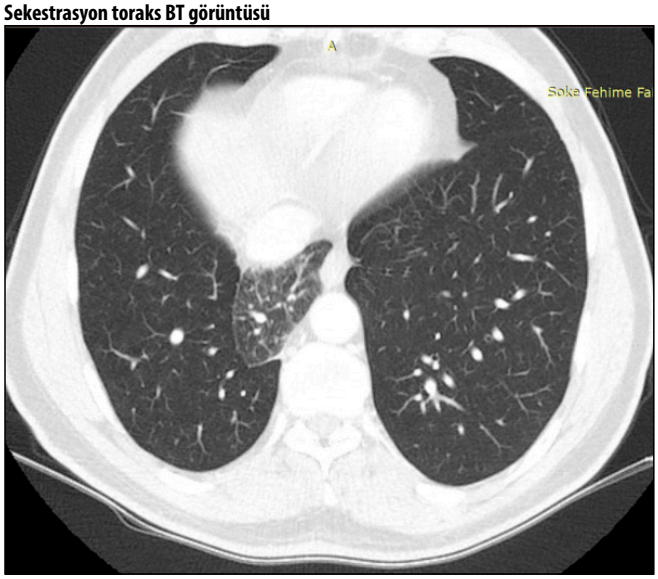

Sekestrasyon toraks BT görüntüsü

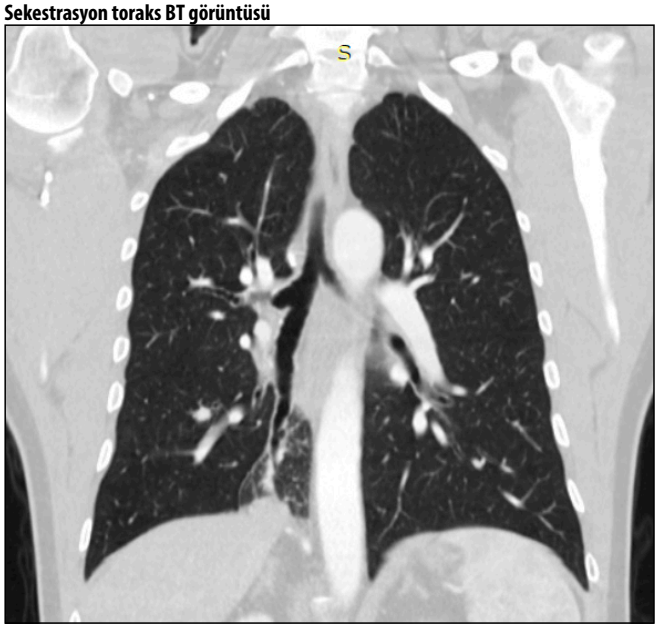

Akciğer / Plevra – Onkolojik

EP-125

AKCİĞERİN NADİR BİR TÜMÖRÜ: SKLEROZAN PNÖMOSİTOMA(HEMANJİOMA)

Muhammet Kertmen[1], Mehmet Ali Ünal[1], Ali Cevat Kutluk[1], Ali Yeğinsu[1]

[1]Başakşehir Çam Ve Sakura Şehir Hastanesi, Göğüs Cerrahisi Kliniği, İstanbul

Giriş-Amaç: Olgu: 22 yaş, bilinen akciğer hastalığı ve sigara öyküsü olmayan erkek hasta, 1 sene önce boğaz ağrısı, öksürük ve ateş şikayetleriyle acil servise başvuruyor. Semptomatik tedavi verildikten 9 gün sonra öksürük şikayetinin geçmemesi üzerine tekrar acil servise başvuruyor. Kontrol amaçlı Toraks BT isteniyor. Sağ üst lobda parahiler yerleşimli yaklaşık 3x3 cm kitle görülmesi üzerine, hasta göğüs hastalıklarına yönlendiriliyor. Göğüs hastalıkları tarafından PET-CT isteniyor. SUVmax: 1,8 olan düzgün sınırlı parahiler yerleşimli 3x3 cmlik ilk planda benign olacağı düşünülen kitle olarak yorumlanıyor. Göğüs hastalıkları bronkoskopi ile sağ bronş sistemi üst lob anterior segment bronş girişinde vejetatif üstü saydam ve damarlı kitlesel lezyondan forseps biyopsi ve bronş lavaj örnekleri alıyor. Patoloji sonucu olarak ön planda Sklerozan Pnömositoma lehine yorumlanıyor. Hasta göğüs cerrahisi polikliniğimize başvuruyor. Hastadan kontrol Toraks BT görüldü(Resim 1). Kitlenin boyutunda progresyon görülmedi. Cerrahi tedavi kararı alındı.

Yöntem: Sağ anterolateral insizyonla 5. İKA'dan torakotomi yapılarak toraksa girildi. Üst anterior segment hiler bölgeye uzanım gösteren kitle palpe edildi. Kitle pnömotomi yapılarak wedge rezeksiyon ile cerrahi sınırlar gözetilerek ekstirpe edildi. Kitle çıkartıldıktan sonra kapitone edildi. Kanama kaçak kontrolü sonrası toraks tüpü takılarak hasta servise alındı. Postop 4. gün Toraks tüpü sonlandırılarak kontrol PAAC grafisi görülerek taburcu edildi (Resim 4).

Tartışma ve Sonuç: Sklerozan pnömositoma 4 farklı komponente sahiptir. Radyolojik olarak sıklıkla insidental soliter nodül olarak ortaya çıkar. İmmünohistokimyasal çalışmalar sklerozan pnömosiitomanın primitif respiratuvar epitel kaynaklı olduğunu ortaya çıkarmıştır. Olgular sıklıkla asemptomatiktir. Sadece %15-20'sinde öksürük ve hemoptizi şikayeti mevcuttur. Spesifik radyolojik bulgusu olmayan bu benign tümörün tanısı ancak immünohistokimyasal olarak konur. Ayırıcı tanıda karsinoid tümörler ve epiteloid hemonjioendotelyoma da yer alır. İmmünhistokimyasal olarak olgumuzda da olduğu gibi, hem kuboidal yüzey hücrelerinde, hem de poligonal/yuvarlak hücrelerde TTF-1 ve EMA ile pozitivitesi gözlenir. Östrojen reseptörü ile çok nadir zayıf boyanma izlenirken, progesteron reseptörü ile nispeten daha sık ve kuvvetli bir boyanma gözlenmiştir; bu özellik spesifik olmamakla birlikte, tümördeki kadın hasta sıklığıyla ilişkilendirilmektedir. Vakamızın genç erkek olması, beraber ER ve PR(+)'liği bulunması, aynı zamanda semptomatik oluşu, nadir olması ve küratif tedavisi sebebiyle sunum açısından uygun görülmüştür.

Anahtar kelimeler: Sklerozan Pnömositoma Akciğerin Nadir Bir Tümörü

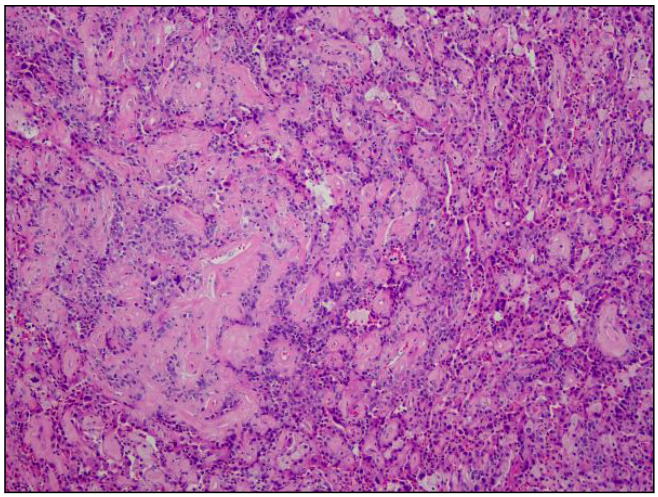

Resim 3. Histopatolojik görüntü; H&E 100x

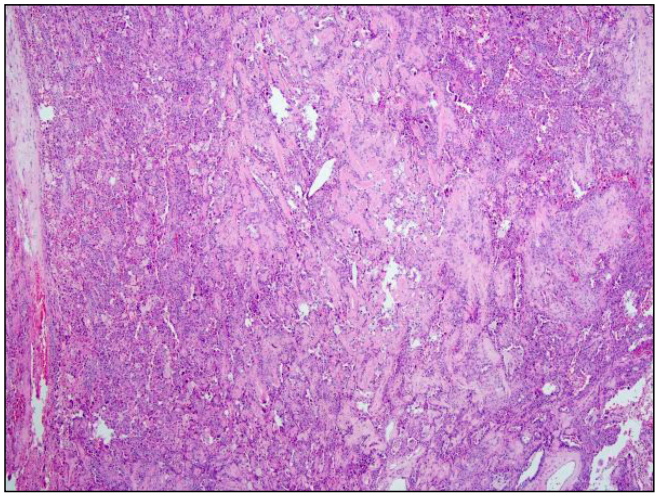

Resim 2. Histopatolojik Görüntü; H&E 40x

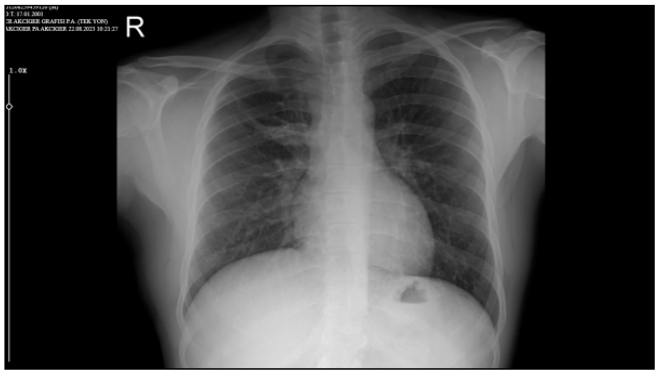

Resim 5. Postop. 5. ay akciğer grafisi

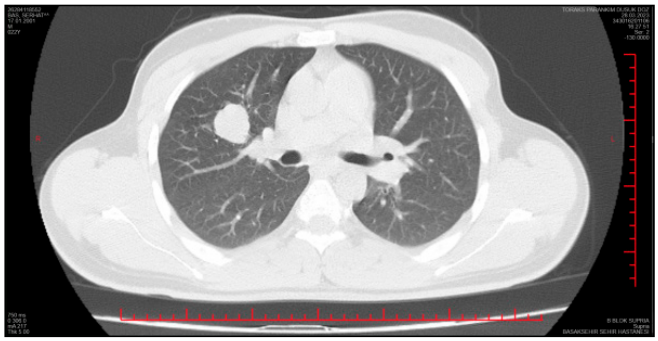

Resim 1. Preop Toraks BT

Sol akciğer

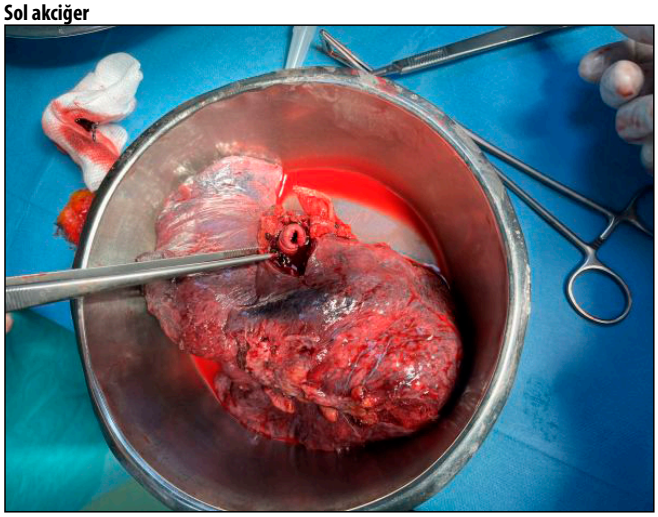

Pulmoner arter içerisinde hidatik kist

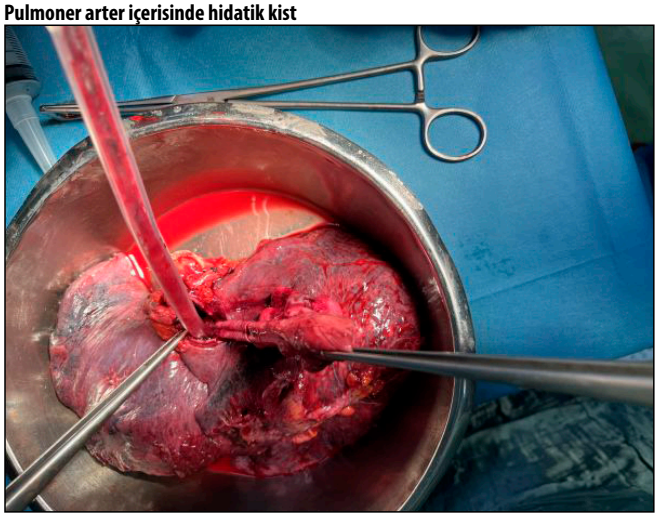

Pulmoner arter içi kavite

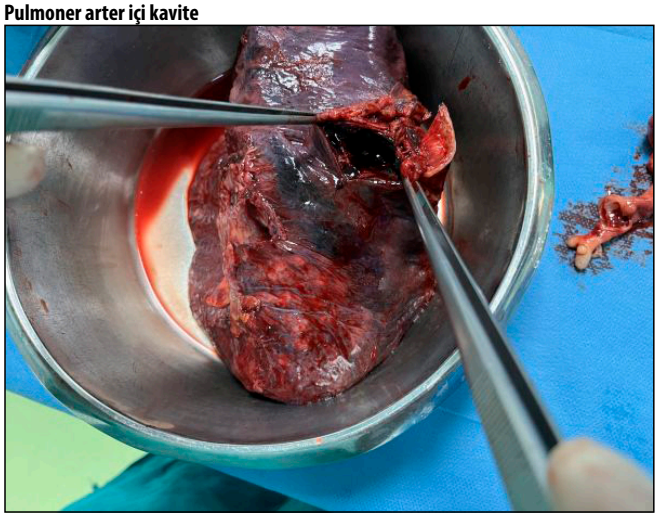

Akciğer / Plevra – Nononkolojik

EP-127

PULMONER ARTERDE HİDATİK KİST

Mehmet Alper Hengirmen[1], Bekir Elma[1], Ahmet Uluşan[1], Maruf Şanlı[1], Ahmet Feridun Işık[1]

[1]Gaziantep Üniversitesi

Giriş-Amaç: Yılda ortalama 200 civarında akciğer hidatik kist ameliyatı yapmaktayız. Ancak yerleşim yeri pulmoner arter olan bir vakamız oldu.

Hidatik kistin pulmoner arter yerleşimi son derece nadir olmakla birlikte yaşamı tehdit eden komplikasyonlara neden olabilir.(1)

69 yaşında erkek hastamız 2 aydır olan öksürük ve hemoptizi şikayeti ile hastaneye başvuruyor.

Toraks BT de sol üst lobta rüptüre akciğer hidatik kisti ve sol ana pulmoner arter içerisinde hidatik kist ile uyumlu görünüm saptanmıştır.

Serolojide ECHİNOCOCCUS İHA Pozitif olarak bulunmuştur. Hastaya tarafımızca R.Bronkoskopi+Sol Torakotomi+Sol Pnömonektomi yapılmıştır.

Post operatif 6 gün takip edilmiş olup şifa ile taburcu olmuştur.

Hasta 2 ay andazol kullanmıştır. Hastanın kontrolleri tarafımızca devam etmektedir.

Anahtar kelimeler: Akciğer,Hidatik kist, Pulmoner Arter, İntraarterial hidatik kist

Germinatif Membran ve Sol akciğer

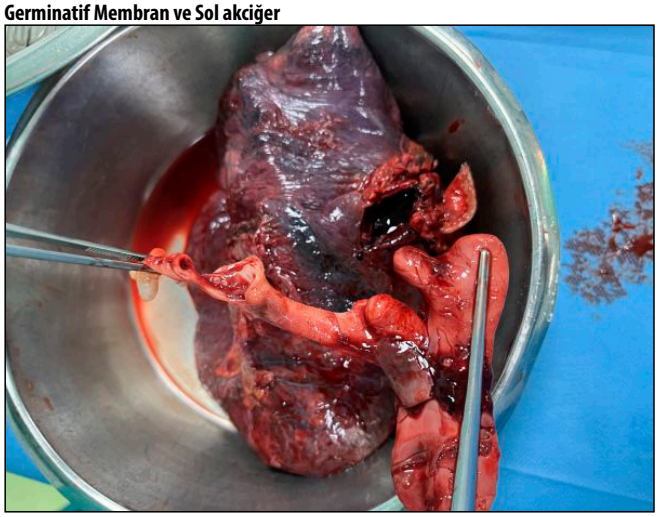

Germinatif membran

Mediyasten

EP-128

MALİGNİTEYİ TAKLİT EDEN MEDİASTİNAL FUNGAL ENFEKSİYON: OLGU SUNUMU

Batuhan Rıza Ecer[1], Hasan Yavuz[1], Tevfik İlker Akçam[1], Abdullah Sayıner[2]

[1]*Ege Üniversitesi Tıp Fakültesi Göğüs Cerrahisi Anabilim Dalı*
[2]*Ege Üniversitesi Tıp Fakültesi Göğüs Hastalıkları Anabilim Dalı*

Giriş-Amaç: Mediastende çok sayıda, farklı yapılarda organ ve doku bulunmakta olup; çok geniş bir yelpazede neoplastik kitleler, kistik lezyonlar ve enfektif hastalıklar meydana gelebilmektedir. Hastaların kliniği ise lezyonun yapısına, lokalizasyonuna, komşu organlara bası veya invazyonuna göre değişiklik göstermektedir. Mediastende yer kaplayan lezyon şeklinde prezente olan ve fungal apse tanısı alan olgu sunuldu.

51 yaşında, bilinen hipertansiyon, koroner arter hastalığı ve diabetes mellitus tanıları olan, özgeçmişinde 30 paket yıl sigara öyküsü olan ve 13 yıldır sigara kullanımı olmayan erkek olgu; 1 haftadır devam eden öksürük, balgam ve sırt ağrısı şikayetiyle başvurdu. Toraks bilgisayarlı tomografisinde (BT) mediastende sağ paratrakeal alanı tamamen dolduran, karina düzeyinde her iki ana bronş proksimaline belirgin bası uygulayan, sağ pulmoner arteri çevreleyen ve subkarinal mesafeye uzanım gösteren 7.5x6.5 cm çapa ulaşan yumuşak doku kitlesi ve sağ hiler, interlober bölgede büyüğü 1.7 cm çapa ulaşan lenfadenopatiler (Resim 1) izlendi. Fiberoptik bronkoskopi ve endobronşiyal ultrasonografi eşliğinde transbronşiyal ince iğne aspirasyon biyopsisi uygulanan olgunun patolojik incelemesinde tanıya varılamadı. Takibinde lezyonun basısına bağlı solunum arresti gelişen olgu entübe edilerek izlendi. Genel durumunun iyiye gitmesi ve ekstübe olmasını takiben olgu operasyona alındı. Video yardımlı torakoskopik cerrahi ile yapılan eksplorasyonda bilateral trakeal alanı dolduran kist-apse formasyonu izlendi ve bu alanı dolduran apse içeriği drene edildi (Resim 2). Gönderilen ameliyat materyalinin patolojik inceleme sonucu ''besin kırıntıları olması nedeniyle muhtemel yabancı cisim ile uyumlu yapılar içerisinde çok sayıda mantar - hif ve spor yapılarının varlığı dikkati çekti.'' olarak raporlandı. Aynı materyalin histokimyasal incelemelerinde ise D-PAS, PAS, GMS ve Gram boyası pozitif mikotik elemanlar görüldü. Fungal enfeksiyon tanısı alan olgunun medikal tedavisi düzenlendi. Olgunun tedavi sonrası kontrol BT'sinde mediastinal bölgede herhangi bir yer kaplayan lezyon izlenmedi (Resim 3).

Mediastinal lezyonlarda öncelikli olarak benign ve malign kitleler; perikardiyal, bronkojenik ve gelişimsel kistler; lenfoma, tiroid ve paratiroid lezyonları akla gelmektedir. Ayırıcı tanıda enfeksiyöz etkenlerin de göz önünde bulundurulması gerekmektedir. Mediastinal kitle görünümü ile prezente olan fungal enfeksiyon vaka sayısının oldukça az olması nedeniyle de tanıda akılda bulundurulması gerektiğininin vurgulanması amaçlandı.

Anahtar kelimeler: Malignite, Mantar, Mediasten

Preoperatif kontrastlı toraks bilgisayarlı tomografisi aksiyel kesitte mediastinal yumuşak doku kitlesi

Lezyona yönelik yapılan VATS ile eksplorasyon ve apse drenajı

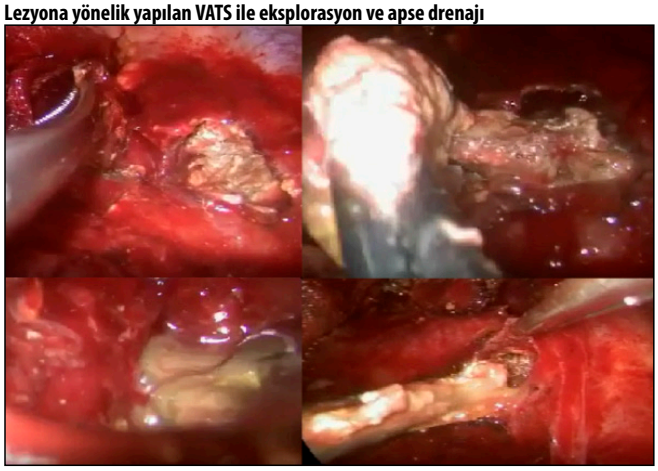

Postoperatif tedavi sonrası mediastenin olağan görünümü

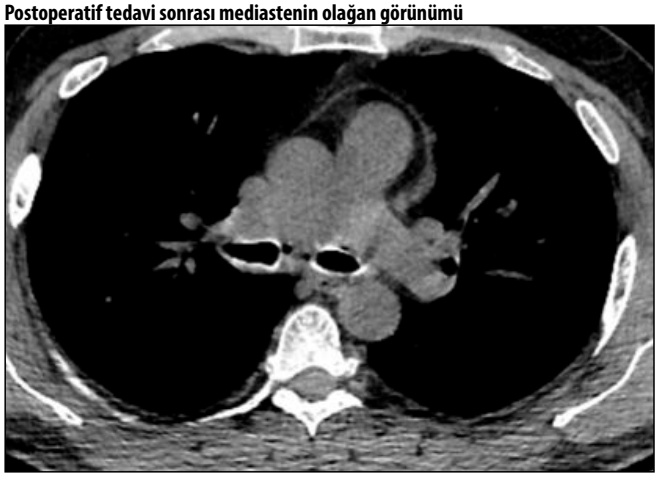

Travma

EP-129

SUİCİD AMAÇLI TORAKSA NAFİZ PENETRAN YARALANMA

İbrahim Başın[1], Argün Kış[1], Gökhan Öztürk[1], Mustafa Mekeci[1], Kağan Birer[1], Ümit Aydoğmuş[1]

[1]Pamukkale Üniversitesi Göğüs Cerrahisi Anabilim Dalı

Giriş-Amaç: Penetran toraks travmaları hafif travmadan yaşamı tehdit eden travmaya kadar geniş bir skalada incelenmektedir. Bu travmalar yüksek morbidite ve mortaliteyle ilişkidir. Bunun nedeni sıklıkla kalp ve büyük damarlarda delici toraks travması olmasıdır.Bu yazıda size toraksa nafiz penetran travmaya ait bir olgu sunulmaktadır.

Bipolar bozukluk tanısı olan 46 yaş erkek hasta acil serviste değerlendirildi. Yapılan fizik muayenede (resim 1) yaralanmanın sol toraks 3. ikadan 15 cm toraksa nafiz olduğu görülüp acil serviste tüp torakostomi uygulanarak radyolojik görüntülemeye gönderildi. BT görüntülemesinde (resim 2) akciğerde geniş laserasyon, hemotoraks ve koagülüm izlenen hasta ameliyata alındı. Torakotomi insizyonu açılarak toraksa girildi. Akciğerin lingula ve alt lob fissurundan başlayarak posterobazal segmente kadar lasere olduğu görüldü. Akciğerdeki hava kaçağı 3 adet 60mm yeşil stapler ve primer süturizasyon ile giderildi. Perikartta 1cm'lik kesi izlendi. Diyafram ve torakstaki ana vasküler yapılar salim izlendi. Hasta 32f 2 adet dren ile entübe şekilde yoğun bakıma alındı.

Yoğun bakım ve servis takipleri normal seyreden hasta 10 günlük radyolojik (resim 3) ve dren takibi sonrası psikiyatri servisine devredildi.

Başarılı bir travma yönetimi yaşamı tehdit eden bir durumun var olup olmadığını tespit etmektir. Penetran travmalarda mortalite nedeni hastaların çoğunlukla ciddi damar yaralanmasına maruz kalmasıdır.(1) Bu olguda ciddi bir damar yaralanma olmaması hastanın hayatta kalmasındaki en önemli etkenlerden birisidir.

Toraks travması etyolojisine göre intihar olguları tüm travma olgularının %10'unu oluşturmaktadır. Akciğer laserasyonuna neden olan travma vakalarında post op takiplerde atelektazi, pnömoni, solunum yetmezliği ve ARDS gibi komplikasyonların gelişmesi olasıdır.(2) Bu nedenle torasik yaralanmalara her zaman azami dikkatle yaklaşılarak hayati organlara verilen hasarı mümkün olan en kısa sürede doğrulayıp müdahale gerekiyorsa ivedi şekilde hareket edilmelidir. (3) Travma hastalarında özellikle penetran travmalarda bizim vakamızda olduğu gibi suicid ihtimali de göz önünde bulundurulmalıdır. Böyle durumlarda bütüncül yaklaşımla hastaların psikiyatri konsültasyonlarının ve takiplerinin yapılması için yönlendirme yapılmalıdır.

Kaynaklar

1. İlhan M, Gök AF, Öner G, Günay K, Ertekin C. A penetrating dorsal thoracic injury that is lucky from every aspect: A case report. Int J Surg Case Rep. 2016;23:82-4. doi: 10.1016/j.ijscr.2016.03.036. Epub 2016 Apr 7. PMID: 27100954; PMCID: PMC4855411.2.
2. Özdülger,A. , 2012, Stajyer El Kitabı , ss/273,292
3.Greberski K, Bugajski P, Rzymski S, Jarząbek R, Olczak B, Kalawski R. Penetrating thoracic injuries - treatment of two patients after suicide attempts. Kardiochir Torakochirurgia Pol. 2015 Mar;12(1):62-4. doi: 10.5114/kitp.2015.50572. Epub 2015 Mar 31. PMID: 26336482; PMCID: PMC4520508.

Anahtar kelimeler: Penetrating thoracic trauma, stab wounds, suicide

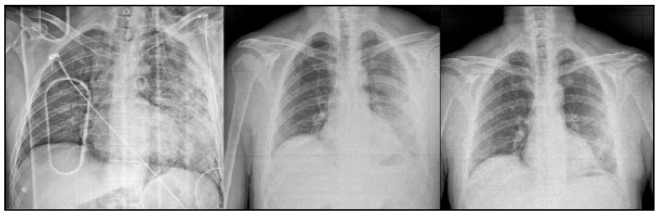

Resim 3

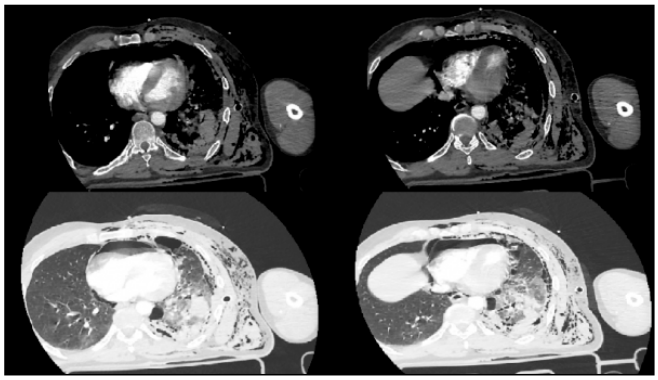

Resim 2

Resim 1

Özofagus

EP-130

YEMEK YERKEN BOĞAZIMA AKCİĞER KANSERİ TAKILDI

Bahadır Sarıgöl[1], Merve Şengül İnan[1], Tamer Direk[1], Kubilay İnan[1], İlknur Aytekin Çelik[1], Nurettin Karaoğlanoğlu [1]

[1]*Ankara Bilkent Şehir Hastenesi*

Giriş-Amaç: Giriş:Yabancı cisim aspirasyonu daha çok çocuklarda görülür.Sık olmasa da yetişkin populasyonda da görülebilir(1-3).Tipik hikaye ile birlikte epigastrik ağrı,disfaji,-hipersalivasyon,odinofaji tariflenir.Özofagus yabancı cisimleri hayatı tehdit edebilecek komplikasyonlarından dolayı erken tanı ve müdahale önemlidir(3).En sık görülen yabancı cisimler;madeni para,yiyecek parçaları,kemik,pil,iğne, pilsiz,vida,oyuncak ve düğmedir(1-3).Akciğer kanseri,dünyada prevalansı ve mortalitesi en yüksek olan neoplazmdır.Semptomatik olan akciğer kanseri hastalarının çoğunda hemoptizi,öksürük,nefes darlığı,göğüs ağrısı ve kalıcı enfeksiyonlar vardır.Tümör tesadüfen saptandığında hastaların %10'dan azı asemptomatiktir.(4).Olgu:Kırk iki yaşında erkek hasta,acile yemek et yerken boğazına aniden bir şeyin takıldığını ifade ederek müracaat etti.Hastanın yutkunması ağrılıydı ve tükrüğünü yutamıyordu.Acil serviste yapılan fizik muayenede boyunda krepitasyon,cilt altı amfizem izlenmedi. Hastaya toraks BT istendi.Toraks BT'de Özofagus proksimalinde oblik seyirli 25mm uzunlukta yabancı cismi düşündürür dansite artışı izlenmiştir.Ayrıca sol akciğer üst lobda mediasten komşuluğunda yerleşim gösteren düzensiz konturlu 30x21 mm boyutta yumuşak doku lezyonu izlenmiştir.PET/BT önerilir.''şeklinde raporlanmıştır.(Resim1)Hastadan öncelikle gastroenteroloji önerileri alındı,perforasyon riski yüzünden taraflarınca işlem düşünülmedi.Tarafımızca rijit özofagoskopi planlandı.Acilde orali kapatılan uygun hidrasyon ve mediasten profilaksisi başlanan hastanın açlık süresi dolması üzerine genel anestezi altında yapılan rijit özofagoskopi'de beyaz renkli,mekik şeklindeki 2,5cm uzunluğundaki yabancı cisim çıkarıldı(Resim2)Postop dönemde kontrol akciğer grafisinde komplikasyon gelişmeyen,yabancı cisim çıkarılan hastaya hiler bölgede saptanan kitle için ileri inceleme planlandı.Hastaya çekilen PET CT'de:'Apikoposterior segmentte santrali kısmen nekrotik,düzensiz sınırlı 32x19mm lezyonda artmış (SUVmax:13.89) lezyon izlenmektedir.'şeklinde raporlanmıştır.(Resim3)Preop tetkiklerinde SFT: FEV1:2.22 (%68) olan,FOB'da endobronşial lezyon saptanmayan,kranial incelemesinde metastaz izlenmeyen hastaya operasyon planlandı. Yabancı cisim çıkarılmasından 1 hafta sonra operasyona alınan hasta Frozen sonucu KHDAK gelen hastaya sol üst lobektomi ve LND yapıldı.Post op dönemde komplikasyon gelişmeyen hasta post op 5. gününde taburcu edildi.(Resim4)Takiplerinde patoloji sonucu:invaziv adenokarsinom,asiner patern baskın tip,reaktif lenf nodları(5,6,10,11) şeklinde raporlanmıştır.Sonuç:Daha önce solunumsal herhangi bir sıkıntısı olmayan,özofagusta yabancıcisim sebebiyle acile başvuran,40 paket/yıl sigara öyküsü de olan hastada insidental olarak saptanan akciğer malignitesinin ileri evre olmadan, cerrahi şansını elde etmesi,görüntülerde yabancı cisim ve akciğer malignitesinin aynı kesitte yer alması üzerine bu ilginç vakayı sizle paylaşmak istedik.

Anahtar kelimeler: özofagusta yabancı cisim, akciğer kanseri

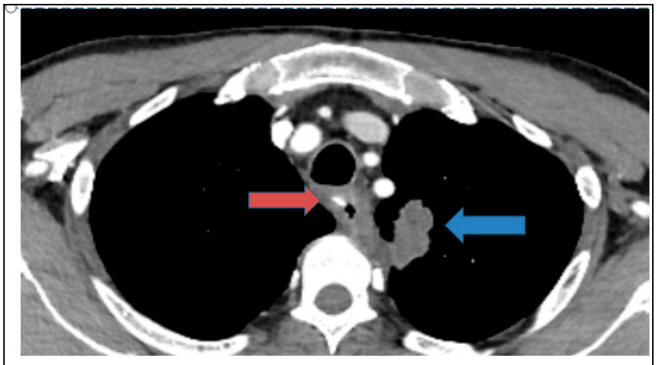

Resim 1 .Acile ilk başvuruda yabancı cisim ve hiler bölgedeki lezyon beraber görülmekte.

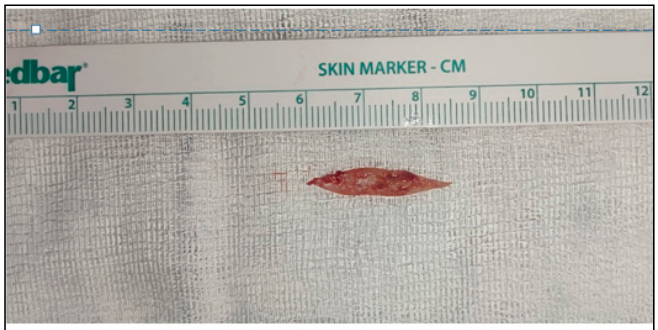

Resim 2-. Rijit Özofagoskopi ile çıkarılan yabancı cisim

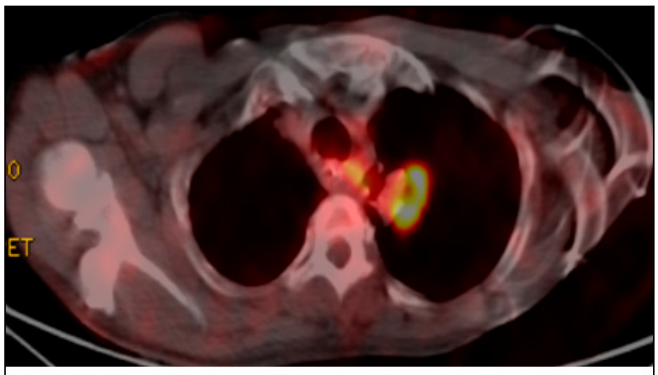

Resim 3.Pre Op Pet Ct (Suv Max 13.89) Kitle Lezyonu

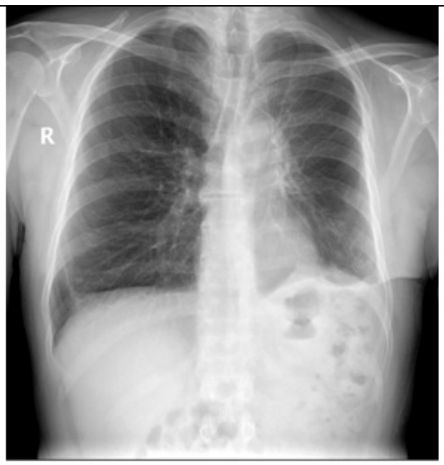

Resim 4 .Post op 5 taburculuk öncesi akciğer grafisi

Cerrahi Teknik

EP-132

ÇİFT LÜMENLİ ENTÜBASYON TÜPÜ YERLEŞİMİNİN FİBER OPTİK BRONKOSKOP İLE DOĞRULANMASI

Saltuk Burhan Dal[1], Hasan Yavuz[1], Tevfik İlker Akçam[1], Ayşe Gül Ergönül[1], Kutsal Turhan[1], Alpaslan Çakan[1], Ufuk Çağırıcı[1], Nüshet Seden Kocabaş[2]

[1]Ege Üniversitesi Tıp Fakültesi Göğüs Cerrahisi Anabilim Dalı
[2]Ege Üniversitesi Tıp Fakültesi Anestaziyoloji Ve Reanimasyon Anabilim Dalı

Giriş-Amaç: Çift lümenli endotrakeal tüpler göğüs cerrahisi ameliyatlarında tek akciğer ventilasyonunun sağlanması amacıyla rutin olarak kullanılmaktadır. Çalışmamızda çift lümen entübasyon tüpü yerleşiminin ameliyat pozisyonu öncesi ve sonrasında doğrulanması için FOB kullanılan olgular değerlendirildi.

Prospektif planlanan çalışmaya son bir ay içinde ameliyat edilen 25 hasta dahil edildi. Bütün hastalar sol taraflı çift lümenli entübasyon tüpü ile entübe edildi. Ameliyat pozisyonu (lateral dekübit) öncesi ve sonrasında tüp yerleşimini doğrulamak amacıyla tüp içerisinden 3,2 mm çaplı FOB uygulandı. Bronşiyal kafın karinanın hemen altında, karinada herniasyon oluşturmayacak şekilde yerleşimi optimal olarak kabul edildi. Bronşiyal kafın görülemeyecek şekilde ileride olması, karinada herniasyon oluşturması, karinanın görülememesi malpozisyon olarak belirlendi. Olgular cinsiyet, entübasyon tüpü çapı, pozisyon öncesi ve sonrası çift lümen entübasyonun malpozisyonu, manevra gerekliliği ve re-entübasyon gerekliliği olmak üzere prospektif olarak incelendi.

Hastaların 20'si (%80) erkek, beşi (%20) kadın idi. 23 hasta 37 french, bir hasta 35 french ve bir hasta 39 french çift lümenli tüp ile entübe edildi. Altı hastada (%24) pozisyon öncesi tüp malpozisyonu, beş hastada (%20) pozisyon sonrası tüp malpozisyonu, üç hastada (%12) ise hem pozisyon öncesi hem de pozisyon sonrası tüp malpozisyonu gözlendi. Tüpün malpoze saptandığı 14 (%56) hastaya tüp yerleşimini düzeltebilmek için FOB altında manevra uygulandı ve doğru tüp yerleşimi sağlandı. Hiçbir hastada çift lümenli entübasyon tüp yerleşimi için re-entübasyon gerekmedi.

Çift lümenli endotrakeal tüpün yerleşiminin tek başına oskültasyonla doğrulanması yeterli değildir. Bu çalışmada lateral dekübit pozisyon öncesi ve sonrası önemli oranda malpozisyon gözlendiği FOB ile saptanmıştır. Bu nedenle, ameliyat öncesi tüp içerisinden FOB uygulanmasının mutlak şekilde gerekli olduğu düşünülmektedir.

Anahtar kelimeler: Fiber Optik Bronkoskop, Çift Lümenli Entübasyon, Malpozisyon

Hastaların Demografik Özellikleri

Parametre		Sayı	%
Cinsiyet	Erkek	20	80
	Kadın	5	20
Yaş	Median	52.16	
Pozisyon Öncesi Tüp Yerleşimi	Olağan	16	64
	Geride	3	12
	İleride	6	24
Pozisyon Sonrası Tüp Yerleşimi	Olağan	17	68
	Geride	5	20
	İleride	3	12

Sol Çift Lümenli Entübasyon Optimal Pozisyon

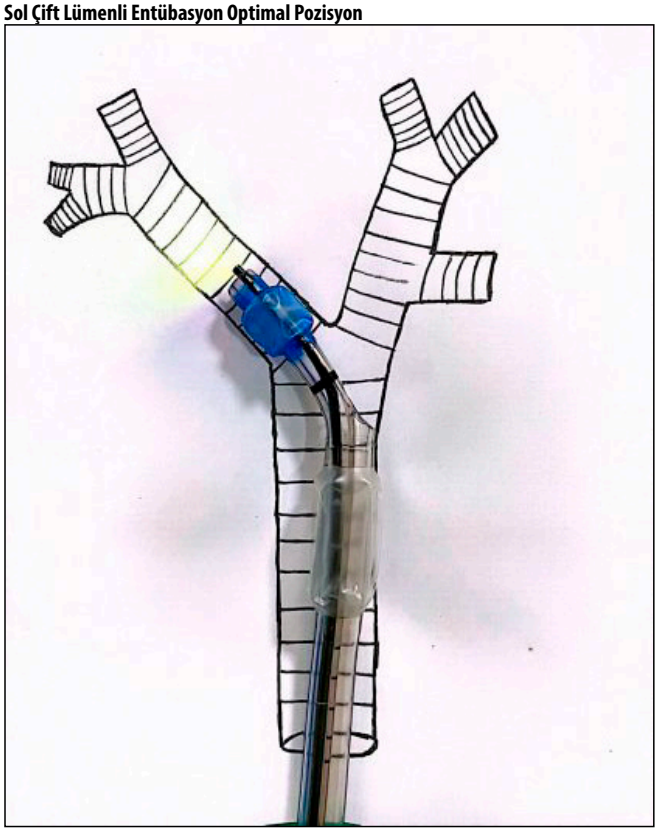

Mediyasten

EP-134

MEDİASTİNEL DEV TİMOLİPOMA

Duygu Mergan İliklerden[1], Ufuk Çobanoğlu[1], Fuat Sayır[1], Görkem Kaygusuz[1], Metin Tan[1]

[1]Yüzüncü Yıl Üniversitesi Tıp Fakültesi Göğüs Cerrahisi Ad

Giriş-Amaç: Amaç: Timolipoma, anterior mediasten yerleşimli nadir görülen benign lezyonlardır. Tüm timus kaynaklı tümörlerin %2-9'unu oluşturur. Genellikle genç yaş grubunda görülen bu lezyonlar çoğunlukla asemptomatiktir.

Olgu: 38 yaş kadın hasta, göğüs ağrısı şikayeti ile kliniğimize başvurdu. Fizik muayenede ve laboratuar değerlerinde bir özellik tespit edilmedi. Çekilen posteroanterior akciğer grafisinde mediastende genişleme görülmesi üzerine hastaya Bilgisayarlı Toraks

Tomografisi(BTT) çekildi. BTT'de anterior mediastenden orjin alan sağ parakardiyak alanda supradiafragmatik alana doğru uzanan en geniş boyutu 197x115x91 mm ölçülen hafif heterojen yağlı doku olarak tariflenen lipomanın sekonder olarak sağ akciğer volümünü hafif azalttığı görüldü (Resim 1a,1b,1c). Hastaya mediastinel dev lipom, liposarkom ön tanıları ile videotorakoskopi yapılmasına karar verildi. Eksplorasyonda kitlenin çok büyük olması, hareket kısıtlılığı ve çevre dokulara özellikle kalbe ileri derecede yapışık olması nedeniyle torakotomiye dönüldü. Kitlenin timustan kaynaklandığı tespit edilince timüs ile birlikte eksize edildi (Resim 2). Eksize edilen kitlenin patoloji sonucu timolipoma olarak raporlandı. Hasta postoperatif 4.gününde taburcu edildi.

Sonuç: Mediastinel kitleler içerisinde nadir görülen timolipoma dev boyutlara ulaşabilir ve nefes darlığı, göğüs ağrısı gibi semptomlara neden olabilir. Timolipomanın cerrahi eksizyon ile kesin tanı ve tedavisi mümkündür. Mediastinel kitle ön tanısı ile operasyon kararı verilen olgularda timolipoma da ayrıcı tanılar arasında düşünülmelidir.

Anahtar kelimeler: Timolipoma, mediasten , torakotomi

BTT'de anterior mediastenden kaynaklanan timolipoma

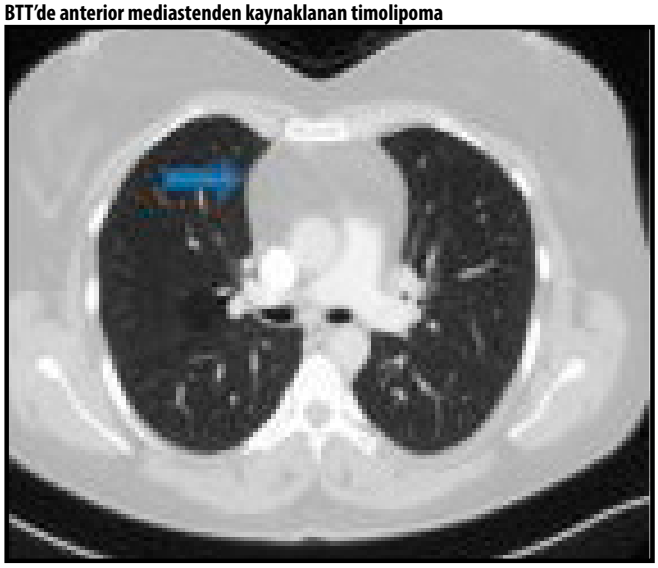

BTT'de anterior mediastenden kaynaklanan timolipoma

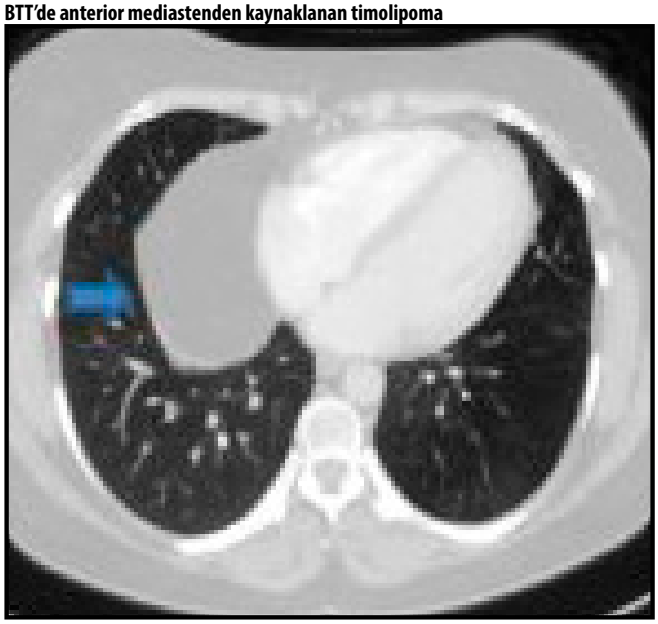

BTT'de anterior mediastenden kaynaklanan timolipoma

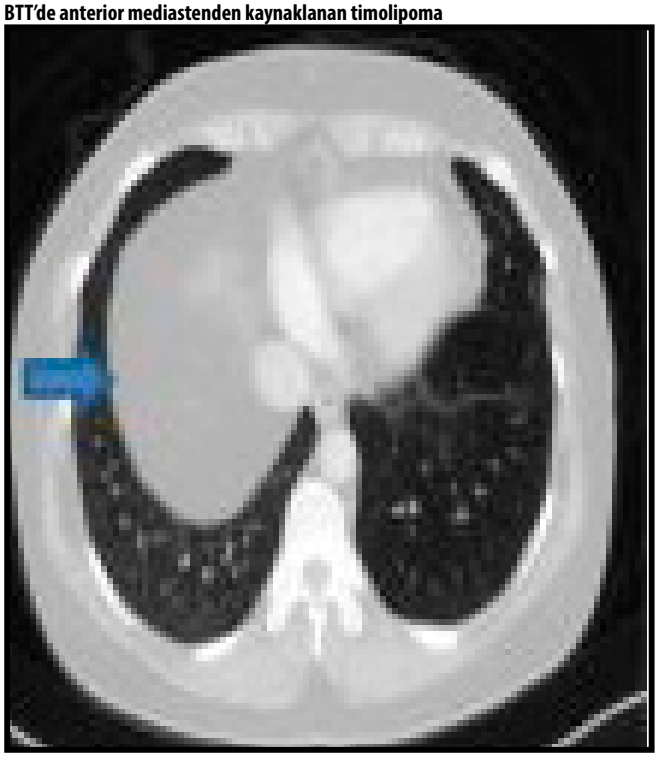

Eksize edilen kitle

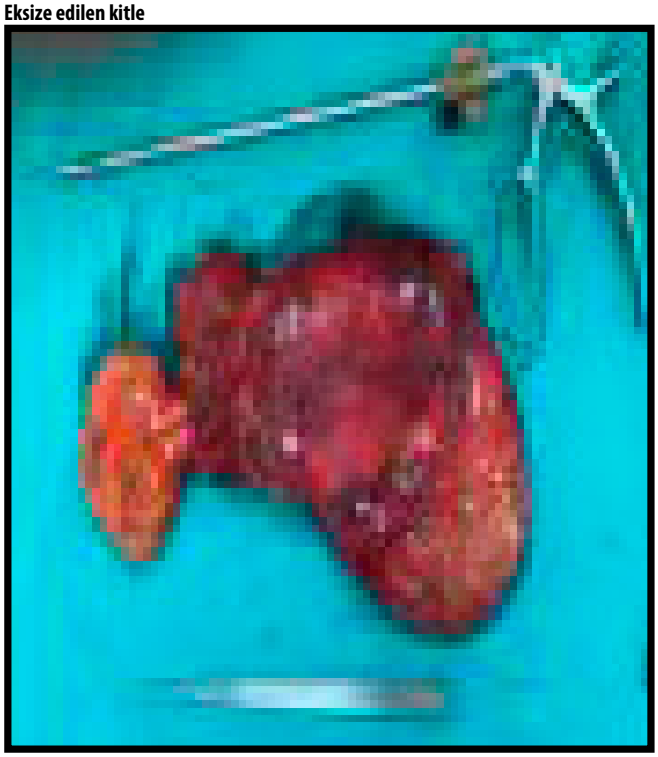

Özofagus

EP-135

ÖZOFAGUS LEİOMYOMLU OLGUDA TOTAL ENÜKLEASYONUN ÖNEMİ

İrfan Yalçınkaya[1], Kaan Ayberk Boyacıoğlu[1], Elçin Ersöz Köse[1], Cansel Atinkaya Baytemir[1]

[1]Sağlık Bilimleri Üniversitesi, İstanbul Süreyyapaşa Göğüs Hastalıkları Ve Göğüs Cerrahisi Suam, Göğüs Cerrahisi Kliniği

Giriş-Amaç: Leiomyom; özofagusun muskularis propria tabakasından köken alan, düz kas hücrelerinin benign tümörüdür. Genellikle tek, düzgün sınırlı submukozal kitle şeklinde ortaya çıkar ve torakal 1/3 üst-orta kısımda lokalize olur. Özofagus duvarında yavaş bir şekilde büyür. Tümör genellikle asemptomatiktir ve başka nedenlerle yapılan incelemelerde tesadüfen ortaya çıkar. Tedavisi endoskopik ya da cerrahi yolla enükleasyondur.

Mediastinal patolojilerin ayırıcı tanısında mutlaka akla gelmesi gereken bir patoloji olması ve tedavisinde kullanılan yöntem kadar total eksizyonun da önemini vurgulamak amacıyla opere ettiğimiz sondan bir önceki özofagus leiomyom olgumuzu sunmak istedik.

Olgu: Otuz bir yaşında erkek hastanın şikayeti yoktu. Kovid19 enfeksiyonu geçirdiği sırada çekilen bilgisayarlı toraks tomografisinde (BT) üst mediastende özofagusla ilişkili olabileceği düşünülen kitle saptanmış. Fileksible fiberoptik özofagoskopi ve özofagus ultrasonunda, özofagus 24. cm'de 4.5x3.7 çapında submukozal lezyon saptanmış. Ameliyata video-yardımlı torakoskopi (VATS) ile başlandı fakat lezyonun sola doğru ileri derecede büyümesi ve şekli nedeniyle açığa geçildi. Enükleasyon yöntemi ile total olarak eksize edildi. Diseksiyon sırasında ana kitle künt ve keskin diseksiyonla enükliye edilirken sol arkadaki küçük parça koptu. Bilahare o parça da çıkarıldı. Kanama ve perforasyon kontrolü sonrası olgu sonlandırıldı. Postoperatif dönemde sorun yaşanmadı. Patolojisi leiomyom olarak geldi.

Tartışma ve Sonuç: Kliniğimizde son onaltı yılda, onsekiz özofageal leiomyom olgusu opere edildi. Bu olgulardan 6'sına VATS, 11'ine torakotomi (5 olguda VATS ile başlanıp değişik nedenlerle açığa geçildi) ve 1 olguda da Submucosal Tunneling Endoscopic Resection (STER) yöntemi ile enükleasyon uygulandı. Opere edilen vakaların hiçbirinde (ki bir olgu multiple leiomyom olgusu idi) nüks gözlenmedi.

Son opere ettiğimiz olguda ana kitleden ayrı gerek BT'de, gerekse de ameliyat spesimeninde ayrı bir parça da göze çarpmakta idi. Nüks açısından küçük de olsa özofagusta leiomyom nodülü kalmamasına özen gösterilmeli ve enükliye edilen materyalin bütünlüğü ameliyat sonrasında mutlaka kontrol edilmelidir. Cerrahi yöntem kadar bu hususun da önemli olduğunu vurgulamak isteriz.

Giriş: Leiomyom; özofagusun muskularis propria tabakasından köken alan, düz kas hücrelerinin benign tümörüdür. Genellikle tek, düzgün sınırlı submukozal kitle şeklinde ortaya çıkar ve torakal 1/3 üst-orta kısımda lokalize olur. Özofagus duvarında yavaş bir şekilde büyür. Tümör genellikle asemptomatiktir ve başka nedenlerle yapılan incelemelerde tesadüfen ortaya çıkar. Tedavisi endoskopik ya da cerrahi yolla enükleasyondur.

Mediastinal patolojilerin ayırıcı tanısında mutlaka akla gelmesi gereken bir patoloji olması ve tedavisinde kullanılan yöntem kadar total eksizyonun da önemini vurgulamak amacıyla opere ettiğimiz sondan bir önceki özofagus leiomyom olgumuzu sunmak istedik.

Olgu: Otuz bir yaşında erkek hastanın şikayeti yoktu. Kovid19 enfeksiyonu geçirdiği sırada çekilen bilgisayarlı toraks tomografisinde (BT) üst mediastende özofagusla ilişkili olabileceği düşünülen kitle saptanmış. Fileksible fiberoptik özofagoskopi ve özofagus ultrasonunda, özofagus 24. cm'de 4.5x3.7 çapında submukozal lezyon saptanmış. Ameliyata video-yardımlı torakoskopi (VATS) ile başlandı fakat lezyonun sola doğru ileri derecede büyümesi ve şekli nedeniyle açığa geçildi. Enükleasyon yöntemi ile total olarak eksize edildi. Diseksiyon sırasında ana kitle künt ve keskin diseksiyonla enükliye edilirken sol arkadaki küçük parça koptu. Bilahare o parça da çıkarıldı. Kanama ve perforasyon kontrolü sonrası olgu sonlandırıldı. Postoperatif dönemde sorun yaşanmadı. Patolojisi leiomyom olarak geldi.

Tartışma ve Sonuç: Kliniğimizde son onaltı yılda, onsekiz özofageal leiomyom olgusu opere edildi. Bu olgulardan 6'sına VATS, 11'ine torakotomi (5 olguda VATS ile başlanıp değişik nedenlerle açığa geçildi) ve 1 olguda da Submucosal Tunneling Endoscopic Resection (STER) yöntemi ile enükleasyon uygulandı. Opere edilen vakaların hiçbirinde (ki bir olgu multiple leiomyom olgusu idi) nüks gözlenmedi.

Son opere ettiğimiz olguda ana kitleden ayrı gerek BT'de, gerekse de ameliyat spesimeninde ayrı bir parça da göze çarpmakta idi. Nüks açısından küçük de olsa özofagusta leiomyom nodülü kalmamasına özen gösterilmeli ve enükliye edilen materyalin bütünlüğü ameliyat sonrasında mutlaka kontrol edilmelidir. Cerrahi yöntem kadar bu hususun da önemli olduğunu vurgulamak isteriz.

Kaynaklar

Yalçınkaya İ, ve ark. Clinical outcomes in the surgical treatment of esophageal leiomyoma: A retrospective evaluation of 13 cases. Turkish Journal of Thoracic and Cardiovascular Surgery 2020; 28(3):505-13

Anahtar kelimeler: Özofagus leiomyomu, enükleasyon, nüks

Özofagus Leiomyomunda Cerrrahi Tedavi ve Yöntemler

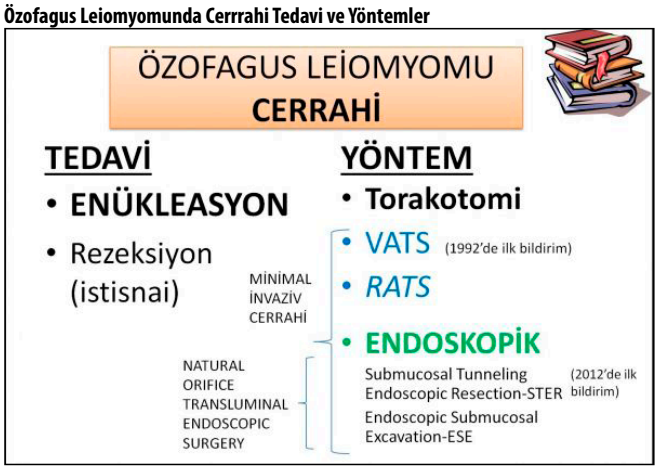

Olgunun BT kesiti ve enükliye edilen leiomyom nodülü

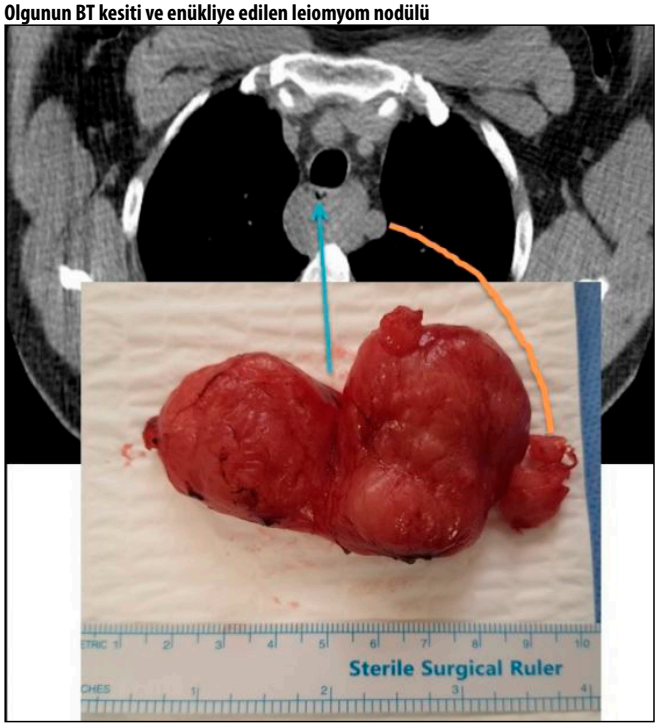

Özofagus

EP-136

MEDİASTİNAL FOREGUT KİSTLİ İKİ OLGU

İrfan Yalçınkaya[1], Ayşe Ece Yücel[2], Kaan Ayberk Boyacıoğlu[1], Elçin Ersöz Köse[1], Ayçim Şen[1], Cansel Atinkaya Baytemir[1]

[1]Sağlık Bilimleri Üniversitesi, İstanbul Süreyyapaşa Göğüs Hastalıkları Ve Göğüs Cerrahisi Suam, Göğüs Cerrahisi Kliniği
[2]Sağlık Bakanlığı Erzurum Şehir Hastanesi

Giriş-Amaç: Mediastinal kistler, hem çocukluk çağı hem de erişkin çağda görülen lezyonlardır. Genellikle konjenital olsa da vakaların çoğunun asemptomatik olmaları nedeniyle lezyonlar 2. dekattan sonra tespit edilirler. Kistlerin görülme yüzdesi yaşa göre farklılık gösterebilmektedir. Örneğin foregut kökenli kistler yenidoğan ve çocukluk çağı kistlerinin çoğunu oluşturmalarına rağmen, erişkinde daha nadir görülürler. Foregut kistleri, primitif ön barsaktan köken alan kistlerdir. Embriyolojik dönemde primitif ön barsaktan ayrılan bronş veya özofagus tomurcuklarının mediastene göçü ve kistik bir yapı halini almaları ile oluşurlar. Bronkojenik kistler ve özofageal kistler bu gruptadır.

Özofagusla ilişkili iki kistik lezyon; klinik, radyolojik ve cerrahi bulgulara dayanılarak düşünülen öntanılarından farklı olarak final patolojilerinde iki farklı tanı almıştır. Opere ettiğimiz iki olguyu ender görülmesi ve ilginç özellikler taşıması nedeniyle sunmak istedik.

Olgu 1: Kırk yaşında erkek hastanın şikayeti yoktu. Rutin tarama sırasında akciğer grafisinde özofagus komşuluğunda düzgün sınırlı lezyon saptanmış. Bilgisayarlı toraks tomografisinde (BT) sağ arka mediastende 6x5.5 cm boyutlarında kistik lezyonun özofagusla komşu olması nedeniyle özofageal ultrason (EUS) yapılmış. Özofagus duplikasyon kisti olabileceği belirtilip pozitron emisyon tomografisinde tutulum saptanmamış. Sağ video-yardımlı torakoskopi (VATS) ile yaklaşılan hastada kistin arka yüzüne hakim olamayınca torakomiye geçilip subtotal eksizyon uygulandı. Aort, perikard ve özofagus arasında lokalize olan lezyonda bronkojenik kist düşünüldü. Patolojisi özofagus kisti olarak geldi.

Olgu 2: Elli beş yaşında erkek hastanın şikayeti yoktu. Check-up sırasında BT'de saptanmış. Endoskopisi normal olan hastanın EUS'da özofagus 35-40 cm'de adventisyaya uzanım gösteren 5x3.5 cm boyutlarında submukozal lezyon saptanmış. Sol VATS ile yaklaşılan hastada bu yolla işlemin gerçekleştirilemeyeceği düşünülünce açığa geçildi. Özofagus duvarındaki kistik yapıların da olduğu yumuşak doku kitlesi total olarak eksize edildi. Özofagus kisti düşünülen hastada final patoloji bronkojenik kist olarak rapor edildi.

Tartışma ve Sonuç: Foregut kistlerinin oluşumları göz önüne alındığında yeni doğan ve çocukluk çağının hastalığı gibi görünse de vakaların çoğu, asemptomatik olmaları nedeniyle erişkin yaş grubudur. Çoğunluğu asemptomatik olsa da semptomatik olanlarda genel olarak kistin büyüklüğüne bağlı olarak intratorasik organ bası ve ilişkili semptomları vardır. Yine çoğunlukla radyolojik incelemelerde tesadüfen rastlanılır. İki vakamız da asemptomatik idi ve radyolojik incelemeler sırasında tesadüfen saptanmıştı.

Kesin tanı ve tedavileri için cerrahi gereklidir. Günümüzde VATS tercih edilir, ama gerçekleştirilemediği durumlarda torakotomiye başvurulabilir. İki vakamızda VATS ile başlamamıza rağmen açığa dönme zorunluluğu olmuştur.

Giriş: Mediastinal kistler, hem çocukluk çağı hem de erişkin çağda görülen lezyonlardır. Genellikle konjenital olsa da vakaların çoğunun asemptomatik olmaları nedeniyle lezyonlar 2. dekattan sonra tespit edilirler. Kistlerin görülme yüzdesi yaşa göre farklılık gösterebilmektedir. Örneğin foregut kökenli kistler yenidoğan ve çocukluk çağı kistlerinin çoğunu oluşturmalarına rağmen, erişkinde daha nadir görülürler. Foregut kistleri, primitif ön barsaktan köken alan kistlerdir. Embriyolojik dönemde primitif ön barsaktan ayrılan bronş veya özofagus tomurcuklarının mediastene göçü ve kistik bir yapı halini almaları ile oluşurlar. Bronkojenik kistler ve özofageal kistler bu gruptadır.

Özofagusla ilişkili iki kistik lezyon; klinik, radyolojik ve cerrahi bulgulara dayanılarak düşünülen öntanılarından farklı olarak final patolojilerinde iki farklı tanı almıştır. Opere ettiğimiz iki olguyu ender görülmesi ve ilginç özellikler taşıması nedeniyle sunmak istedik.

Olgu 1: Kırk yaşında erkek hastanın şikayeti yoktu. Rutin tarama sırasında akciğer grafisinde özofagus komşuluğunda düzgün sınırlı lezyon saptanmış. Bilgisayarlı toraks tomografisinde (BT) sağ arka mediastende 6x5.5 cm boyutlarında kistik lezyonun özofagusla komşu olması nedeniyle özofageal ultrason (EUS) yapılmış. Özofagus duplikasyon kisti olabileceği belirtilip pozitron emisyon tomografisinde tutulum saptanmamış. Sağ video-yardımlı torakoskopi (VATS) ile yaklaşılan hastada kistin arka yüzüne hakim olamayınca torakomiye geçilip subtotal eksizyon uygulandı. Aort, perikard ve özofagus arasında lokalize olan lezyonda bronkojenik kist düşünüldü. Patolojisi özofagus kisti olarak geldi.

Olgu 2: Elli beş yaşında erkek hastanın şikayeti yoktu. Check-up sırasında BT'de saptanmış. Endoskopisi normal olan hastanın EUS'da özofagus 35-40 cm'de adventisyaya uzanım gösteren 5x3.5 cm boyutlarında submukozal lezyon saptanmış. Sol VATS ile yaklaşılan hastada bu yolla işlemin gerçekleştirilemeyeceği düşünülünce açığa geçildi. Özofagus duvarındaki kistik yapıların da olduğu yumuşak doku kitlesi total olarak eksize edildi. Özofagus kisti düşünülen hastada final patoloji bronkojenik kist olarak rapor edildi.

Tartışma ve Sonuç: Foregut kistlerinin oluşumları göz önüne alındığında yeni doğan ve çocukluk çağının hastalığı gibi görünse de vakaların çoğu, asemptomatik olmaları nedeniyle erişkin yaş grubudur. Çoğunluğu asemptomatik olsa da semptomatik

olanlarda genel olarak kistin büyüklüğüne bağlı olarak intratorasik organ basısı ve ilişkili semptomları vardır. Yine çoğunlukla radyolojik incelemelerde tesadüfen rastlanılır. İki vakamız da asemptomatik idi ve radyolojik incelemeler sırasında tesadüfen saptanmıştı.

Kesin tanı ve tedavileri için cerrahi gereklidir. Günümüzde VATS tercih edilir, ama gerçekleştirilemediği durumlarda torakotomiye başvurulabilir. İki vakamızda VATS ile başlamamıza rağmen açığa dönme zorunluluğu olmuştur.

Kaynaklar

Yazıcı ÜE, Çelik A. Mediastinal kistik Lezyonlar. Toraks Cerrahisi Bülteni, Haziran 2011, 66-72

Anahtar kelimeler: Bronkojenik kist, özofagus kisti, cerrahi

Olgu 1

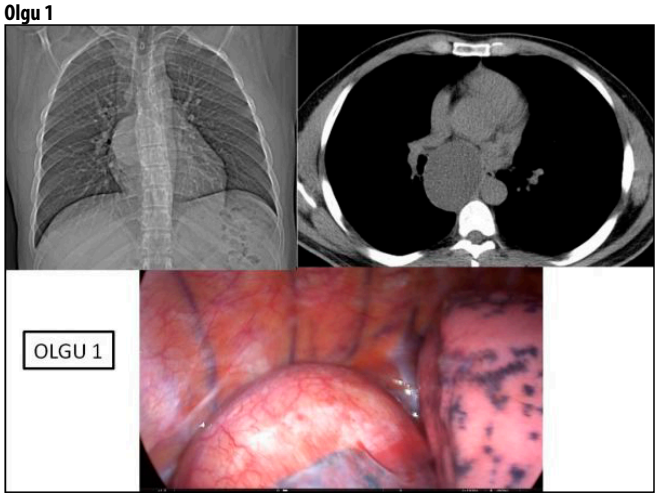

Olgu 2

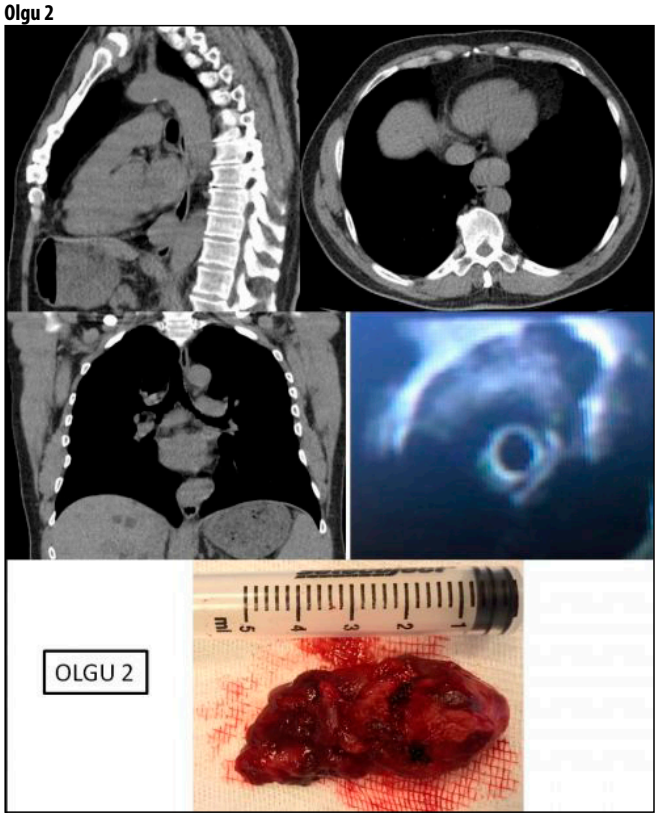

Mediyasten

EP-139

MEDİASTİNAL LENFADENOPATİ TANISINDA ENDOBRONŞİAL ULTRASONOGRAFİ İLE SERVİKAL MEDİASTİNOSKOPİNİN DEĞERLENDİRİLMESİ

Ahmet Ubeyd Bozan[1], Cemal Aker[1], Yunus Seyrek[1], Balkı Deniz Sütlü[1], Levent Cansever[1], Mehmet Ali Bedirhan[1]

[1]Yedikule Göğüs Hastalıkları Ve Göğüs Cerrahisi Eğitim Araştırma Hastanesi

Amaç: Endobronşial Ultrasonografi (EBUS) minimal invaziv bir yöntem olmasına rağmen transbronşial iğne aspirasyon biyopsisi (TBİA) ile parça alınması her zaman tanı için yeterli olmamaktadır. Bu hastalardan daha sonra tanı koyma amaçlı daha büyük parçalar alınması için servikal mediastinoskopi planlanır. EBUS ile tanı konulamayan hastalarda servikal mediastinoskopinin tanıya gitmekte ne kadar yararlı olduğunu göstermek amacıyla çalışmamızı planladık.

Gereç-Yöntem: Merkezimizde 2016-2022 yılları arasında mediastinal lenfadenopati nedeniyle EBUS ile tanı konulamayan 145 hastaya tanı amaçlı standart mediastinoskopi yapıldı. Bu hasta grubu çalışma grubu olarak belirlendi.

Bulgular: Çalışmamızda EBUS'ta ile tanı konulamayan 19-71 yaş aralığında 94'ü erkek (%64,8), 51'i kadın (%35,2) toplam 145 olgu çalışmaya alındı. Bu hastalara servikal mediastinoskopi yapıldı. Hastaların 143'üne (%98,62) patolojik tanı konuldu. Altmışaltı hastada nekrotizan granülomatöz lenfadenit (%45,5) , 63 hastada non-nekrotizan granülomatöz lenfadenit (%43,4), 8 hastada N2 hastalık (%5,5), 6 hastada lenfoma (%4,13) ve 2 hastada reaktif hiperplazi (%1,37) teşhisi kondu. Ortalama yatış süresi 1 gündü. Toplam iki hastada geçici ses kısıklığı komplikasyonu görüldü. (%1,37). Ortalama örneklenen istasyon sayısı 2.4±0.74 'idi. EBUS'ta ve servikal mediastinoskopi'de ortalama en fazla örneklenen istasyon subkarinal (7) lenf noduydu. Ortalama ameliyat süresi 32.4±0.85 dakikaydı.

Sonuç: Mediastinal lenfadenopati örneklemesinde servikal mediastinoskopi halen altın standart olarak kabul edilmektedir. Bunun yanında cerrahi bir yöntem olması, genel anestezi gerektirmesi ve vasküler hemoraji riskleri içermesi dezavantajlarıdır. EBUS'ta bu dezavantajlar bulunmaz iken sadece iğne aspirasyonuyla küçük parça alınması tanı şansını azalmaktadır. Çalışmamızda EBUS ile tanı konulamayan hastaların tamamına yakınında patolojik tanı konulmuştur.

Anahtar kelimeler: Mediastinal Lenfadenopati, Ebus, Mediastinoskopi

Akciğer / Plevra – Onkolojik

EP-140

MALİGN PLEVRAL EFÜZYONDA PROGNOSTİK FAKTÖRLER, ULUSLARARASI ÇOK MERKEZLİ BİR ÇALIŞMA

Dilvin Özkan[1], Muhammet Sayan[1], İsmail Tombul[1], Aynur Baş[2], Bahıl Ghanım[3], Axel Scheed[3], Melanie Vogl[3], Tomas Bohanes[3], Elısabeth Stubenberger[3], İsmail Cüneyt Kurul[1], Ali Çelik[1]

[1]Gazi Üniversitesi Tıp Fakültesi Hastanesi Göğüs Cerrahisi Ad
[2]İstanbul Başakşehir Çam Ve Sakura Şehir Hastanesi, Göğüs Cerrahisi Ad
[3]Universitatsklinikum Krems Department Of Thoracic Surgery

Giriş-Amaç: Malign plevral efüzyonlar (MPE) genellikle son dönem malign hastalığı gösterir ve beklenen ortalama sağkalım 3-12 ay arasındadır. Bazı çalışmalar serum inflamasyon belirteçleri ve sağkalım arasında prognostik korelasyon göstermiştir. Bu belirteçler, Nötrofil-Lenfosit Oranı (NLR), Trombosit-Lenfosit Oranı (PLR), Lenfosit-Monosit Oranı (LMR) olabilir. Ancak bu çalışmaların sayısı oldukça azdır.

Etik kurul onaylarını takiben Ocak 2020- Aralık 2021 tarihleri arasında çalışmaya katılan merkezlerde plevral efüzyon nedeniyle torasentez uygulanan hastaların verileri toplandı. Hastaların inflamasyon parametreleri ile sağlık durumları arasındaki korelasyon ROC analizi ile araştırıldı. Genel sağkalım analizi Kaplan-Meier yöntemiyle yapıldı. Gruplar arasındaki sağkalım farklılıkları Log-Rank ve Cox-Regression testleri ile araştırıldı.

MPE tespit edildikten sonra ortalama sağkalım 6 aydı. 3 ve 5 yıllık genel sağkalım sırasıyla %16 ve %4 idi. Medyan sağkalım ve hastaların ECOG skoru arasında anlamlı bir korelasyon vardı. ROC analizi ile sağkalım ve serum NLR, PLR, LMR, serum protein/ plevral protein oranı, serum albümin/ plevral albümin oranı, serum LDH/ plevral LDH oranı arasında istatistiksel olarak anlamlı ilişki bulundu. İstatistiksel anlamlı olarak kötü prognozla ilişkili faktörler: Yüksek CRP (p=0.001), yüksek NLR (p=0.001), yüksek PLR (p=0.02), düşük LMR (p= 0.01) ve yüksek serum LDH/ plevral LDH oranı (p=0.04).

MPE'li hastalarda bazı serum inflamatuar belirteçleri prognozu tahmin etmede basit ve ucuz bir yöntem olabilir.

Anahtar kelimeler: LMR, Malign plevral efüzyon, NLR, PLR, Prognoz

ROC analizi sonuçları

Serum NLR, PLR, LMR, serum protein/ plevral protein oranı, serum albumin/ plevral albumin oranı, serum LDH/ plevral LDH oranı sağkalım ile anlamlı ilişkilidir.

Tablo: p- değeri ve AUC, ROC analizi

Değişkenler	AUC (%)	SE	p değeri
Serum CRP	69	,074	,010
Serum LDH	57	,070	,306
Serum Albumin	35	,074	,055
Serum CEA	63	,064	,075
Serum NLR	70	,069	,005
Serum PLR	69	,068	,009
Serum LMR	41	,071	,222
LDH plevral sıvı	36	,064	,059
Albumin plevral sıvı	31	,073	,013
Albumin oranı*	59	,074	,194
Protein oranı*	61	,071	,133
LDH oranı**	71	,060	,004

Kısaltmalar: CRP: C Reactive Protein, LDH: Lactate Dehydrogenase, NLR: Neurophil to Lymphocyte Ratio, PLR: Platelet to Lymphocyte Ratio, LMR: Lymphocyte to Monocyte Ratio.
*Serum/ plevral sıvı albumin oranı
** Serum/ plevral sıvı protein oranı
*** Serum/ plevral sıvı LDH oranı

Akciğer / Plevra – Onkolojik

EP-141

ROBOT YARDIMLI CERRAHİ İLE İNTRATORASİK SOLİTER FİBRÖZ TÜMÖR VE RETROPERİTONEAL SCHWANNOMUN EŞ ZAMANLI EKSİZYONU

Shukur Musayev[1], Taha Çetin[2], Özgür Samancılar[1,3], Özgür Çakmak[4], Mehmet Şenoğlu[5]

[1]Medicana International Hastanesi, Göğüs Cerrahisi Kliniği, İzmir, Türkiye
[2]Bozyaka Eğitim Ve Araştırma Hastanesi, Üroloji Kliniği, İzmir, Türkiye
[3]Kto Karatay Üniversitesi Hastanesi, Göğüs Cerrahisi Anabilim Dalı, Konya, Türkiye
[4]Medicana International Hastanesi, Üroloji Kliniği, İzmir, Türkiye
[5]Medicana International Hastanesi, Beyin Ve Sinir Cerrahisi Kliniği, İzmir, Türkiye

Giriş-Amaç: Plevral soliter fibröz tümör torasik kavitenin nadir görülen neoplazmlarından biridir. Retroperitoneal schwannomlar tipik olarak benign, soliter ve kapsüllü lezyonlardır. Otuz dokuz yaşındaki kadın hasta uzamış menstruasyon nedeniyle hastaneye başvurdu. Yapılan tetkiklerde, insidental olarak hem torasik kavitede hem de retroperitoneal alanda iki nadir neoplazm saptandı. Hastaya intratorasik soliter fibröz tümör ve retroperitoneal schwannomun eş zamanlı robot yardımlı eksizyonu uygulandı. Bu olgu, seçilmiş hastalarda posterior mediasten ve retroperitoneal bölgedeki küçük kitleler için eş zamanlı robot yardımlı cerrahinin uygun olabileceğini vurgulamaktadır.

Otuz dokuz yaşındaki kadın hasta uzamış menstruasyon nedeniyle hastaneye başvurdu. Yapılan tetkiklerde (MR) torakoabdominal bileşkede sağ paravertebral alanda 44 x 35 mm boyutunda kitle izlendi. Kitle radyolojik olarak nörojenik kökenli neoplazi olarak düşünüldü. Aynı zamanda, sol böbrek alt pol komşuluğunda, ekzofitik, 23 mm'lik solid lezyon izlendi. Hastaya cerrahi önerilerek eşzamanlı robotik yardımlı kitle eksizyonu kararı alındı.

Böbrek dokusundan ayrı, gerato fasiyası içinde, 2,5 x 2 cm boyutunda solid kitle uygun cerrahi sınırla ve kapsül bütünlüğü bozulmadan total olarak eksize edildi. Sonrasında sol lateral dekübit pozisyonuna alınan hastaya sağ hemitoraksa üç adet robotik kol ve bir adet de asistan için olmak üzere toplamda dört adet port insizyonu açıldı. Robotik kollar yerleştirildi. Eksplorayonda, T8 hizasında, paravertebral yerleşimli, yaklaşık 4 cm çaplı kitle saptanarak total olarak eksize edildi. Ameliyat sonrası hemen mobilize olan hastada postoperatif herhangi bir komplikasyon gelişmedi ve postoperatif 2.gününde taburcu edildi.

Genelde bu durumlarda tedavi planı olarak iki aşamalı (ilk tedavi daha agresiv lezyona yönelik) cerrahi uygulanmaktadır. İki neoplazmı eş zamanlı tedavi etmenin avantajı, özellikle genç hastalarda ikinci tümörün tedavisini geciktirmekten kaçınmaktır. Tedavi iki aşamalı olarak uygulandığında olası problemler; ilk cerrahiden sonra postoperativ iyileşme fazının beklenmesi nedeniyle diğer kitle eksizyonunda gecikme ve hastanın aralıklı anestezi alması olarak sıralanabilir. Bu da, maliyetin artması ve hastanede yatış süresinin uzaması ile sonuçlanmaktadır.

Postoperativ dönemde kısa hastane yatış süresi ve ağrı düzeyinin minimal olması nedeniyle seçili merkezlerde ve hastalarda minimal invaziv girişim olarak robotik yardımlı cerrahi alternatif bir teknik olarak düşünülebilir. Eşzamanlı iki farklı boşluk için robotik yardımlı cerrahi tekniğin, uzun anestezi maruziyetinden dolayı sadece seçilmiş hastalarda uygulanmasını öneriyoruz.

Anahtar kelimeler: Solitary Fibrous Tumors, Robot-Assisted Surgery, Schwannoma

MRI view of both masses

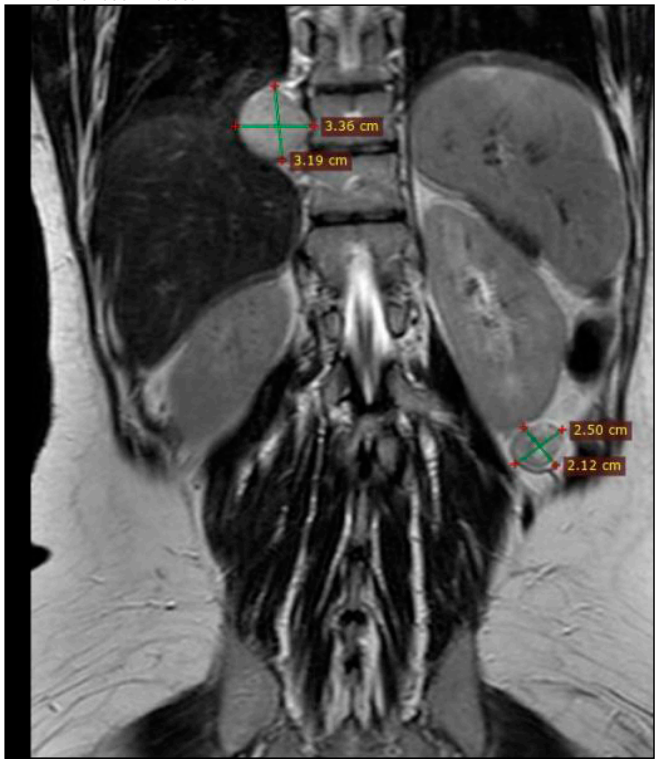

Placement of thorocars in robot-assisted thoracic surgery

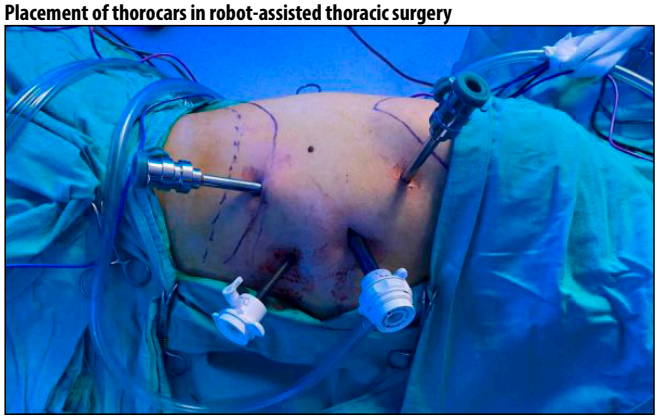

İntrathoracic view of the thoracic mass

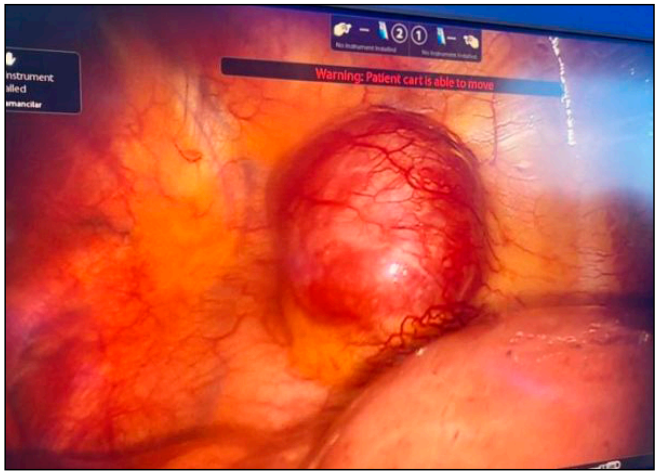

Schematic view of both masses

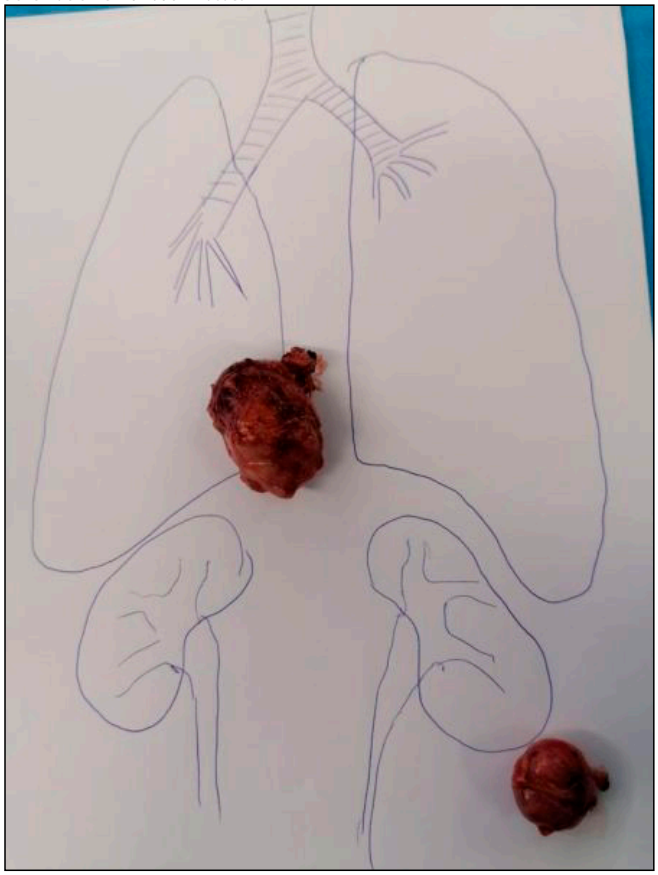

Akciğer / Plevra – Onkolojik

EP-142

DEV BENİGN SOLİTER FİBRÖZ TÜMÖR: OLGU SUNUMU

Ayşe Ulusoy[1], Sipan Bilek[1], Mustafa Akyıl[1], Mine Demir[1], Serkan Bayram[1], Volkan Baysungur[1]

[1]Göğüs Cerrahisi Kliniği, Süreyyapaşa Göğüs Hastalıkları Ve Göğüs Cerrahisi Eğitim Ve Araştırma Hastanesi

Giriş-Amaç: Soliter fibröz tümör plevral tümörlerin %5'inden az görülüp oldukça nadir görülen ve yavaş büyüyen mezenkimal bir tümördür. Soliter fibröz tümörler mezotelyomanın bir türü kabul edildiği için fibröz mezotelyoma, lokalize mezotelyoma, subplevral fibroma, benign mezotelyoma gibi isimlerle de anılmaktadır.

Soliter fibröz tümörler çoğunlukla benign seyreder ve %80'i visseral plevradan kaynaklanır. Klinik olarak çoğunlukla asemptomatik seyretmekle beraber öksürük, nefes darlığı, göğüs ağrısı gibi tümörün boyutu ve lokalizasyonu nedeniyle bası semptomları görülebilmektedir. Kesin tanı ve küratif tedavi için tümörün komplet rezeksiyonu gerekmektedir. Nüks oldukça nadir bildirilmiştir.

44 yaşında bilinen sistemik hastalığı olmayan kadın hasta 10 ay önce nefes darlığı şikayetiyle dış merkeze başvurdu. Dış merkezde çekilen akciğer grafisinde sağ orta-alt zonda düzgün sınırlı opasite artışı izlendi (Resim 1). Hastaya çekilen Toraks bilgisayarlı tomografi (BT) 'de sağda plevral aralıkta yerleştiği düşünülen, 192x126 mm boyutlu öncelikle mass lezyon lehine değerlendirilen solid dansitede lezyon izlendi (Resim 2). Göğüs cerrahisi

polikliniğimize yönlendirilen hasta değerlendirilerek preoperatif hazırlık için kliniğe yatırıldı.

Hastaya sol lateral dekübit pozisyonda sağ 5.ikadan postarolateral torakotomi ile toraksa girildi. Visseral plevradan kaynaklanan yaklaşık 25 cm'lik kitle tespit edildi. Kitlenin sağ üst lob parankimi ile bağlantılı olduğu görüldü. Kitlenin göğüs duvarındaki yapışıklıkları künt diseksiyon ile ayrılıp parankime endostapler yardımı ile 2cm'lik temiz cerrahi sınır gözetilerek wedge rezeksiyon uygulandı ve tümör unblok olarak komplet eksize edildi (Resim 3).

Takiplerinde herhangi bir komplikasyon gelişmeyen hastanın postoperatif 3. günde dreni sonlandırılıp postoperatif 4.günde taburcu edildi. Kontrollerinde komplikasyon görülmedi (Resim 4). Hastanın nihai patolojisi benign soliter fibröz tümör olarak raporlandı.

Plevranın nadir görülen primer bir tümörü olan soliter fibröz tümör ilk olarak 1932 yılında Klamperer tarafından lokalize mezotelyoma olarak yayınlanmıştır (1). Literatürde lokalize mezotelyoma, benign lokalize fibrom, benign fibröz mezotelyoma gibi isimler ile de anılmaktadır (2). Soliter fibröz tümörlerin çoğu (%80) visseral plevranın submezotelyal tabakasından köken almakta ve akciğer parankimi, perikard, mediasten ve karaciğerde de görülebilmektedir (3). Bizim olgumuzda sağ üst lob parankimine visseral plevradan bir pedikül ile bağlantısı olduğu görülmektedir.

Tüm plevra tümörlerinin %5'inden azını oluşturmakta olan bu tümör altıncı ve yedinci dekatlarda pik yapmakla beraber her yaş grubunda görülebilirler. Cinsiyet olarak farklılık bulunmamaktadır (4). Klinik olarak hastaların %50-60 kadarı asemptomatik seyretmektedir. Öksürük, nefes darlığı ve göğüs ağrısı en sık semptomlar olup bu semptomlar tümörün boyutu ve lokalizasyonu ile ilişkili bası semptomlarıdır. Literatürde nadir de olsa hipertrofik pulmoner osteoartropati, çomak parmak, insülin benzeri büyüme faktörü 2'ye bağlı hipoglisemi gibi yine tümör boyutuna bağlı paraneoplastik semptomlarda bildirilmiştir.

Soliter fibröz tümör sıklıkla poliklinikte rastgele çekilen direkt akciğer grafisinde düzgün sınırlı, yuvarlak kitleler olarak görülür. Tanıda ve cerrahi işlem öncesi BT ve Manyetik rezonans görüntüleme tümörün boyutu, lokalizasyonu, komşu dokular ile ilişkisini belirlemede faydalıdır. Radyolojik olarak göğüs duvarı invazyonunun olmaması, plevra tabanlı olması, saplı olması, sınırlarının düzgün olması tanıyı desteklemektedir. Bizim olgumuzda da BT bulguları düzgün sınırlı, solid komponent bulunduran, plevra tabanlı kitle yönünde olup tanıyı desteklemiştir.

Tanısı tümörün tamamen çıkarılıp histopatolojik incelenmesiyle kesin olarak konulmaktadır. Soliter fibröz tümörün kesin tedavisi tümörün cerrahi olarak komplet rezeksiyonudur. Tümör temiz cerrahi sınır elde etmek için 1-2 cm kadar normal doku ile birlikte çıkarılmalıdır. Tümörün boyutuna, lokalizasyonuna ve saplı olup olmamasına göre wedge rezeksiyon veya lobektomi, pnömonektomi de gerektirebilmektedir. Bizim olgumuzda da olguda 25 cm'lik tümörün toraks duvarından başlayıp sol akciğer üst loba bir pedinkül ile tutunmakta olduğu izlendi. Pedinkül endostapler ile 2 cmlik cerrahi sınır gözetilerek sol üst lobdan wedge rezeksiyonla ile komplet olarak rezeke edilmiştir. Tümörün toraks duvarına invazyonu bulunmamaktaydı.

Soliter fibröz tümörler %80 benign seyreden tümörlerdir. %10 ila %20 arasında malign özellik taşıyan özellikle sapı olmayan tümörler de bildirilmektedir. Literatürde %2 lik nüks oranı bildirilmiştir. Bu yüzden takipler önemlidir. En önemli prognostik faktör cerrahi sınır gözetilerek tümörün komplet çıkarılmasıdır (4). Biz de olgumuzda 2 cm'lik cerrahi sınır gözeterek tümörü komplet rezeke ettik, nüks olasılığı nedeniyle hastamızı yakın takibe aldık.

Sonuç olarak soliter fibröz tümörler plevra kaynaklı, çoğunlukla benign seyreden tanısı ve kesin tedavisi cerrahi komplet rezeksiyon olan tümörlerdir. Nüks oranı çok az olsa da uzun süre takibinin yapılması gereken tümörlerdir.

Kaynaklar

1) Cardillo G, Carbone L, Carleo F, et al. Solitary fibrous tumors of the pleura: an analysis of 110 patients treated in a single institu- tion. Ann Thorac Surg 2009;88:1632-7.

2) Yousem SA, Flynn SD: Intrapulmonary localized fibrous tumor :intraparenchymal so-called localized fibrous mesothelioma. Am J Clin Pathol 1988;89:365-69.

3) Young RH, Clement PB, Mc Caughey WT: Solitary fibrous tumors of peritoneum: A report of three cases and review of literature. Arc Pathol Lab Med 1990;114:493- 95.

4) Abu Arab W. Solitary fibrous tumors of the pleura. Eur J Cardiothorac Surg 2012;41:587-97.

5) Drachenberg CB, Bouquin PM, Cochran LM, et al. Fine needle aspiration biopsy of solitary fibrous tumors. Acta Cytol 1998;42:1003-10 (Abstract).

Anahtar kelimeler: Benign soliter fibröz tümör, Plevra, Torakotomi

Resim 2. Hastanın preoperatif toraks BT'si

Resim 1. Hastanın preoperatif akciğer grafisi

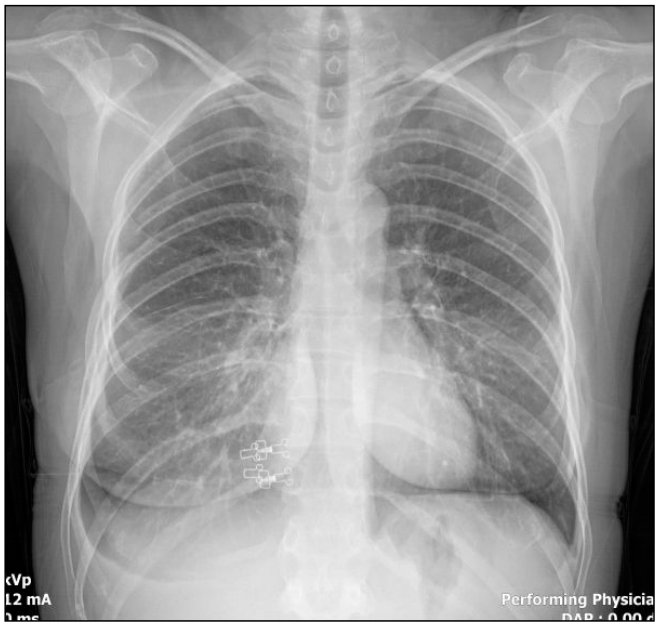

Resim 4. Hastanın postoperatif kontrol akciğer grafisi

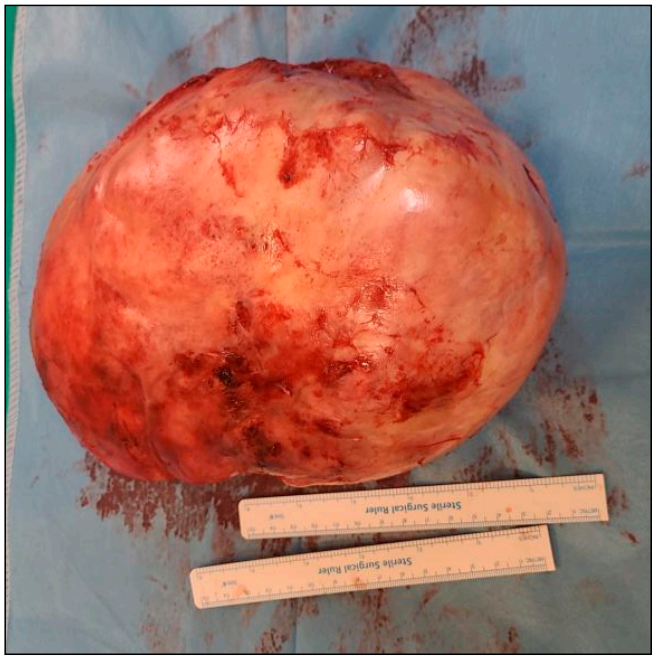

Resim 3. Hastadan komplet olarak torakotomi ile çıkarılan 25 cmlik tümör

Resim 3. Hastadan komplet olarak torakotomi ile çıkarılan 25 cmlik tümör

Akciğer / Plevra – Nononkolojik

EP-143

KARTEGENER SENDROMLU BRONŞEKTAZİ HASTASINDA VİDEO TORAKOSKOPİ İLE BİLOBEKTOMİ İNFERİOR OLGUSU

Ayşe Ulusoy[1], Mustafa Akyıl[1], Merve Karaşal[1], Enes Bayram[1], Serda Metin[1], Volkan Baysungur[1]

[1]*Göğüs Cerrahisi Kliniği, Süreyyapaşa Göğüs Hastalıkları Ve Göğüs Cerrahisi Eğitim Ve Araştırma Hastanesi*

Giriş-Amaç: Kartegener sendromu nadir görülen bir hastalıktır. Bronşektazinin cerrahi tedavisi ile birlikte morbidite oranları azalmakta ve yaşam kalitesi artmaktadır. Kartegener sendromlu bronşektazi olgularında Videotorakoskopik lobektomiler literatürde nadirdir. Bu yazıda bronşektazi nedeniyle videotorakoskopi ile bilebektomi inferior olgusundan bahsedilecektir.

2016 yılında dış merkezde kartegener sendomu tanısı alan ve bronşektazi nedeniyle göğüs hastalıkları tarafından takip edilen 33 yaşında kadın hastanın enfeksiyon nedeniyle sık hastane yatış öyküsü ve hemoptizi şikayeti mevcuttu. Göğüs hastalıkları tarafından yapılan fiberoptik bronkoskopide sol alt lob bronşunda yeşil renkli sekresyon izlendi ve alınan lavajda pseudomonos aeroginosa üremesi olması üzerine uygun antibiyoterapi başlanıldı. Hastanın mevcut şikayetlerinin gerilememesi üzerine göğüs cerrahisine yönlendirildi. Hasta hemoptizi şikayetinin artması nedeniyle embolizasyon için dış merkezde girişimsel radyolojiye yönlendirildikten sonra cerrahi konseye çıkarıldı. Konseyde hastanın hemoptizi olması, sık enfeksiyon geçirmesi, sol alt lobda bronşektazik alanın ilerlemesi nedeniyle rezeksiyon kararı verilerek göğüs cerrahisi kliniğine yatışı yapıldı (Resim 1). Preoperatif hazırlıkları tamamlanan hasta sağ lateral dekübit pozisyonda sol 7.ikadan kamera ile girilip 4.ikadan utility açıldı. Situs inversusu olan hastanın sol hemitoraksda 3 lobu olduğu ve yaygın plevral yapışıklıklar gözlendi. İnspeksiyonda sol orta ve alt lobun harap olduğu gözlenen hastaya videotorakoskopi ile bilobektomi inferior yapıldı. Postoperatif 5. gün dreni çekilen hasta postoperatif 7.günde sorunsuz taburcu edildi. Mevcut şikayetleri ortadan kalkan hasta 1 yıldır poliklinik takibimizde olup problem bulunmamaktadır (Resim 2).

Kartegener sendromu nadir görülen bir genetik hastalık olup kronik sinüzit, bronşektazi ve situs inversus tiradından oluşmaktadır (1). Hastalarda mukosiliyer klirensin bozulmasına bağlı olarak sık solunum yolu enfeksiyonu görülmesi tipiktir. Bu enfeksiyonlar kontrol altına alınamadığında hastalarda bronşektazi tablosunun görülmesine veya mevcut olan bronşektazinin ilerlemesine sebebiyet vermektedir. Bronşektazili hastalarda diseksiyon genellikle kronik enfeksiyöz ve inflamatuar süreçler nedeniyle komplike hale gelir (2). Bu vakada da bronşektazi nedeniyle plevral yapışıklıklar oldukça fazla ve diseksiyon zordu. Literatürde böyle durumlarda videotorakoskopik rezeksiyon az olmasına rağmen bu vaka iki çalışma portu ile videotorakoskopik bilobektomi inferior olarak sonuçlandırıldı.

Situs inversus vakalarında bildirilen VATS ile cerrahi girişimler sınırlıdır. Herhangi bir anomalisi olmayan hastalarda bile anatomik varyasyonlar görülürken situs inversuslu hastalarda bu oran daha fazla olabilmektedir (3). Situs inversus olan hastalarda bronş ve damar anomalilerinin olabileceği akılda tutulmalıdır.

Situs inversusu olan vakalarda da videotorakoskopik rezeksiyon yapılabilir. Fakat cerrahiyi planlarken tüm anatomik varyasyonların önceden bilinmesi önemlidir. Kartagener sendromlu situs inversus hastalarında anatomik yapıların yer değiştirmesini,

bronşektaziye bağlı yapışıklıkların ameliyat öncesi değerlendirme ile tanımak avantajlıdır.

Kaynaklar

1. Subotich D, Mandarich D, Katchar V, Bulajich B, Drndarski B. Lung resection for primary bronchial carcinoma in a patient with complete situs inversus. Clin Anatomy (N Y, NY) 2006;19(4):358–362. doi: 10.1002/ca.20125.
2. Bielewicz M, Wojtyś M, Witkowska D, Alchimowicz J, Wójcik J, Grodzki T. Non-small cell lung cancer in patient with visceral total inversion. Pneumonol Alergol Pol. 2009;77(2):200–204.
3. Yoshida M, Hino H, Machida H, Hatakeyama N, Okano Y, Iwahara Y, et al. Video-assisted thoracic surgery lobectomy for lung cancer in a patient with complete situs inversus. Gen Thorac Cardiovasc Surg. 2013;61(3):155–159. doi: 10.1007/s11748-012-0114-3

Anahtar kelimeler: Bronşektazi, Kartegener, Video torakoskopi

Resim 2. Hastanın postoperatif akciğer grafisi ile taburculuktan sonraki kontrol akciğer grafisi

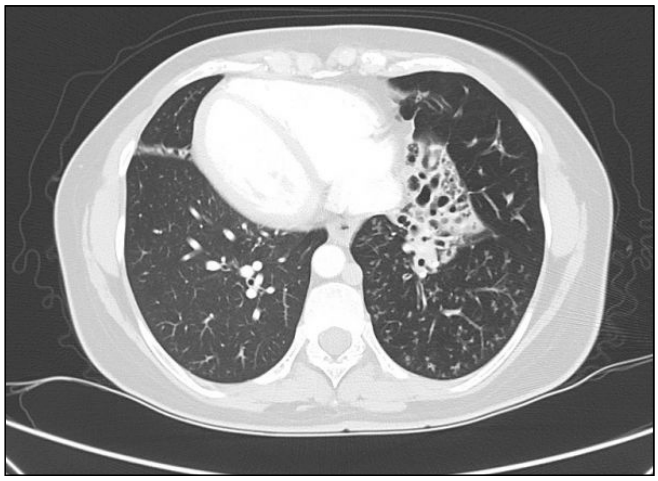

Resim 1. Hastanın preoperatif bronşektazik alanın toraks BT görüntüsü

Akciğer / Plevra – Onkolojik

EP-144

KARACİĞER OLİGOMETASTAZLI KHDAK İÇİN VATS LOBEKTOMİ

Mustafa Akyıl[1], Ayşe Ulusoy[1], Serkan Bayram[1], Serdar Evman[1], Volkan Baysungur[1]

[1]Göğüs Cerrahisi Kliniği, Süreyyapaşa Göğüs Hastalıkları Ve Göğüs Cerrahisi Eğitim Ve Araştırma Hastanesi

Giriş-Amaç: Küçük hücreli dışı akciğer kanseri (KHDAK) hastalarının %60'ında metastatik hastalık mevcuttur. Başlangıçta lokalize hastalığı olanların %45'i sonunda metastatik hastalık geliştirir. Metastatik KHDAK'li hastaların çoğuna, yalnızca palyatif kemoterapi uygulanmaktadır. Yaklaşık sağkalım oranları 8-11 ay arasıdır [1].

Oligometastatik hastalık, ilk olarak 1995 yılında Hellman ve Weichselbaum tarafından tanımlanmıştır. Oligometastaz sınırlı organ tutulumu ve düşük metastatik yükü olan soliter metastazi ifade etmektedir [2].

51 yaş bilinen epilepsi tanılı erkek hasta temmuz 2020'de sağ üst kadranda hissettiği karın ağrısı nedeniyle acil servise başvurdu. Acil serviste akut kolesistit şüphesi ile çekilen batın bilgisayarlı tomografide (BT) karaciğer sağ lob anteriorda 23*19 mm metastatik lezyon saptandı. Bunun üzerine hasta genel cerrahi polikliniğine ileri tetkik tedavi amaçlı yönlendirildi. PET/CT'de karaciğerdeki kitleye ek olarak sağ akciğer alt lob 3.3*2.8 cmlik SUVmax 8 olan kitle izlendi (Resim 1). Genel cerrahide karaciğerde bulunan kitleye tru-cut biyopsi yapıldı. Biyopsiden skuamöz hücreli karsinom metastazı tanısı alan hastaya üç seans SBRT uygulandı.

Hastanın tedaviye yanıtını değerlendirmek için temmuz 2021'de çekilen yeni PET-CT'de sağ akciğer alt lob anterobazal segmenteki kitle 3.5*3 cm SUDmax 17.9 olup progrese izlenirken karaciğerdeki kitlede tam regresyon görülmüştür. Beyin MR'da herhangi bir lezyon görülmemiştir.Hastaya yapılan fiberoptik bronkoskopide sağ alt lob posterior segment kitle ile tıkalı izlendi. Buradan alınan biyopsi sonucu skuamöz hücreli karsinom olarak raporlandı. Bu sonuçlarla akciğerdeki kitle için hasta tarafımıza yönlendirildi. Cerrahi konseyde değerlendirilen hastaya rijid bronkoskopi, mediastinoskopi ve torakotomi planlandı.

Preoperatif hazırlıkları tamamlanan hasta ağustos 2021'de göğüs cerrahisi kliniğine yatışı yapıldı. Rijid bronkoskopide sağ intermedier bronşda endobronşiyal lezyon görüldü. Mediastinoskopi ile mediastinal lenf nodları örneklendi. Frozen sonucunun malignite açısından negatif gelmesi üzerine sol torakotomi ile bilobektomi inferior yapıldı.

Postoperatif cerrahi yoğun bakım ünitesinde takip edilen postoperatif 1. gününde cerrahi servise alınan hastanın postoperatif 3. günde toraks dreni sonlandırıldı ve postoperatif 4. günde taburcu edildi (Resim 2).

Taburculuk sonrası herhangi bir komplikasyon gelişmeyen hastanın nihai patoloji raporu skuamöz hücreli karsinom olarak raporlandı.

Akciğer kanseri teşhisinde teknolojik gelişmeler ile oligometastatik hastalığı olan hastaların sayısı giderek artmaktadır. Seçilmiş oligometastazlı hastaların tedavisindeki olumlu sonuçlarla birlikte, tedavide klasik palyatif yaklaşım azalmaktadır. Sistemik kemoterapili veya kemoterapisiz ablasyon teknikleri ile birlikte cerrahi metastazektominin sonuçları daha başarılıdır [3-4].

Akciğer Kanseri TNM Sınıflandırması 8. baskısı, tek ekstra torasik organ metastazını (M1b) evre IVB yerine evre IVA olarak belirtmiştir.

Sonuç olarak performans durumu iyi olan ve yeterli akciğer kapasitesi olan hastalarda primer akciğer kanserinin ve oligometastazlarının tedavisinde pulmoner rezeksiyonun düşünülmesi gereken bir yaklaşım olduğu görüşündeyiz.

Kaynaklar

1. Pramesh, C. S. "MS11. 02 Role of Surgery in Oligometastatic NSCLC." Journal of Thoracic Oncology 14.10 (2019): S176.
2. Hellman S, Weichselbaum RR. Oligometastasis. J Clin Oncol. 1995; 13: 8-10.
3. Lanuti M. Surgical management of oligometastatic non-small cell lung cancer. Thorac Surg Clin 2016; 26: 287-94.
4. Niibe Y, Hayakawa K. Oligometastases and Oligo-recurrence: The New Era of Cancer Therapy. Jpn J Clin Oncol 2010;40:107-111.

Anahtar kelimeler: Akciğer kanseri, Oligometastaz, VATS lobektomi

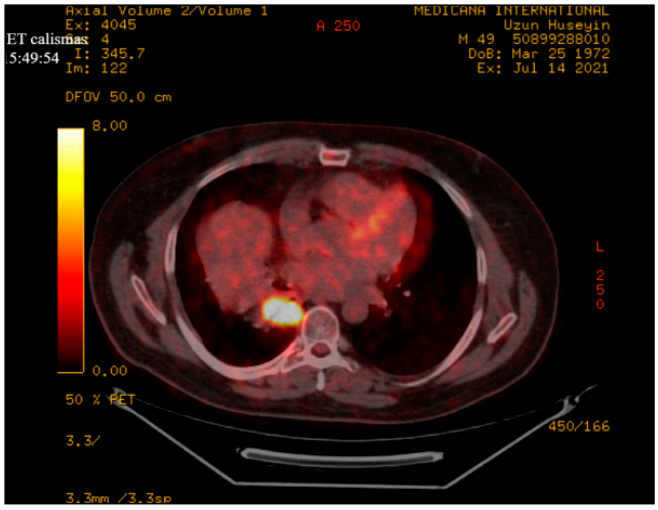

Resim 1. Hastanın preoperatif PET-CT görüntüsü

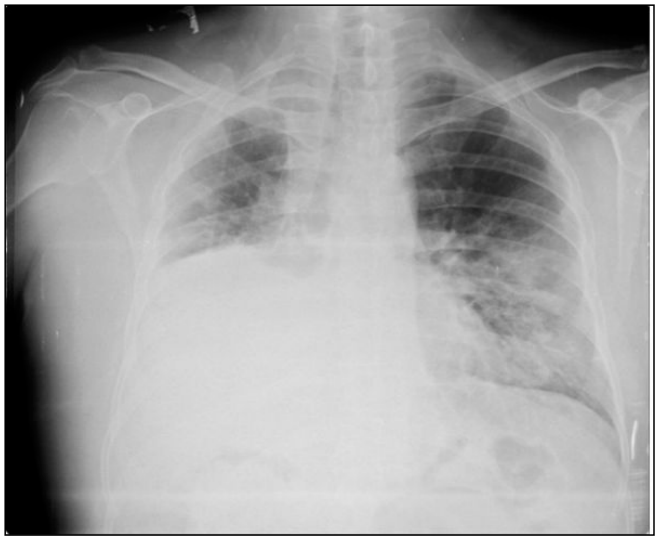

Resim 2. Hastanın postoperatif kontrol akciğer grafisi

Akciğer / Plevra – Onkolojik

EP-146

KHDAK'NDE SUVMAX VE TÜMÖR BOYUTUNUN HİSTOPATOLOJİK İNCELEMESİ

Dilara Gürsoy[1], Tevfik İlker Akçam[1], Ayşe Gül Ergönül[1], Ali Özdil[1], Kutsal Turhan[1], Alpaslan Çakan[1], Ufuk Çağırıcı[1]

[1]Ege Üniversitesi Tıp Fakültesi Hastanesi Göğüs Cerrahisi Anabilim Dalı

Giriş-Amaç: Amaç: Pozitron emisyon tomografisi-bilgisayarlı tomografi (PET/BT), akciğer kanseri ve birçok kanser türünün değerlendirilmesinde kullanılan moleküler görüntüleme yöntemidir. Preoperatif PET görüntülemesindeki standart uptake value (SUV) değerinin ve tümör boyutlarının küçük hücreli dışı akciğer kanseri (KHDAK) türleri arasındaki ilişkisini saptamayı amaçladık.

Yöntem: Çalışmamız 2015-2022 tarihleri arasında Ege Üniversitesi Göğüs Cerrahisi kliniğinde KHDAK nedeniyle opere edilen 575 hasta üzerinde gerçekleştirildi. Hastalara ait demografik veriler, SUVmax ve tümör boyutları kanser türleri açısından retrospektif olarak incelendi. Kategorik değişkenler için Ki-Kare analizinden yararlanılmıştır. Sayısal değişkenler için tanımlayıcı istatistikler ortalama, standart deviasyon ve minimum-maximum değerler olarak ifade edilmiştir. Sayısal değişkenler için önce normallik testi yapılmıştır. Normallik testinde Kolmogorov-Smirnov testi kullanılmıştır. Bu test sonucunda iki bağımsız gruplar arasındaki ilişki için Mann-Whitney U testi kullanılmıştır.

Bulgular: KHDAK nedeniyle opere edilen 454 (%79) erkek, 121 (%21) kadın hastalardan oluşmuştur. Bu hastaların 346'sında (%60,2) adenokarsinom ve 229'unda (%39,8) skuamöz hücreli karsinom (SCC) saptandı. Adenokarsinom tanılı hastaların 246'sı (%71,1) erkek ve 21'i (%28.9) kadın, SCC tanılı hastaların 208'i (%90,8) erkek ve 21'i (%9,2) kadındır.Hastaların PET/BT'sindeki SUVmax değerleri incelendiğinde; en düşüğü 0,0 ile en yükseği 33,60 arasında değişen adenokarsinom tanılı hastalarda ortalama 8,69±5,99 iken; en düşüğü 0,0 ile en yükseği 37,90 arasında değişen SCC tanılı hastalarda ise ortalama 12,80±7,89 olarak belirlenmiştir. Benzer şekilde hastalarda tümör boyutu incelendiğinde; en düşüğü 0,50 ile en yükseği 10,0 arasında değişen adenokarsinom tanılı hastalarda ortalama 2,66±1,65 iken; en düşüğü 0,50 ile en yükseği 12,0 arasında değişen SCC tanılı hastalarda ise ortalama 3,53±2,02 olarak belirlenmiştir (Tablo 1). Adenokarsinom ile SCC tanıları alan hastaların SUVmax değerleri arasında istatistiksel olarak anlamlı fark bulunmuştur ($p<0,05$). SCC tanısı alan hastalarda SUVmax ortalaması daha yüksektir. Adenokarsinom tanısı ile SCC tanısı alan hastaların tümör boyutu arasında istatistiksel olarak anlamlı fark bulunmuştur ($p<0,05$). SCC tanısı alan hastalarda tümör boyutu ortalaması daha yüksektir. Adenokarsinom tanısı ile SCC tanısı alan hastaların yaş arasında istatistiksel olarak anlamlı fark bulunamamıştır ($p>0,05$).Cinsiyet ile kanser türü arasında istatistiksel olarak yüksek derecede anlamlı ilişki vardır ($p<0,05$). SCC erkeklerde kadınlara göre 4 kat daha sık gözlendi.

Sonuç: Çalışmamızda KHDAK olgularının preoperatif değerlendirmesindeki SUVmax değerleri ve tümör boyutları histopatolojik açıdan incelenmesi anlamlı bulunmuştur. SCC olguları, adenokarsinom olguları ile kıyaslandığında daha yüksek SUVmax değerleri ve tümör boyutlarına sahiptir.

Amaç: Pozitron emisyon tomografisi-bilgisayarlı tomografi (PET/BT), akciğer kanseri ve birçok kanser türünün değerlendirilmesinde kullanılan moleküler görüntüleme yöntemidir. Preoperatif PET görüntülemesindeki standart uptake value (SUV)

değerinin ve tümör boyutlarının küçük hücreli dışı akciğer kanseri (KHDAK) türleri arasındaki ilişkisini saptamayı amaçladık.

Yöntem: Çalışmamız 2015-2022 tarihleri arasında Ege Üniversitesi Göğüs Cerrahisi kliniğinde KHDAK nedeniyle opere edilen 575 hasta üzerinde gerçekleştirildi. Hastalara ait demografik veriler, SUVmax ve tümör boyutları kanser türleri açısından retrospektif olarak incelendi. Kategorik değişkenler için Ki-Kare analizinden yararlanılmıştır. Sayısal değişkenler için tanımlayıcı istatistikler ortalama, standart deviasyon ve minimum-maximum değerler olarak ifade edilmiştir. Sayısal değişkenler için önce normallik testi yapılmıştır. Normallik testinde Kolmogorov-Smirnov testi kullanılmıştır. Bu test sonucunda iki bağımsız gruplar arasındaki ilişki için Mann-Whitney U testi kullanılmıştır.

Bulgular: KHDAK nedeniyle opere edilen 454 (%79) erkek, 121 (%21) kadın hastalardan oluşmuştur. Bu hastaların 346'sında (%60,2) adenokarsinom ve 229'unda (%39,8) skuamöz hücreli karsinom (SCC) saptandı. Adenokarsinom tanılı hastaların 246'sı (%71,1) erkek ve 21'i (%28.9) kadın, SCC tanılı hastaların 208'i (%90,8) erkek ve 21'i (%9,2) kadındır.Hastaların PET/BT'sindeki SUVmax değerleri incelendiğinde; en düşüğü 0,0 ile en yükseği 33,60 arasında değişen adenokarsinom tanılı hastalarda ortalama 8,69±5,99 iken; en düşüğü 0,0 ile en yükseği 37,90 arasında değişen SCC tanılı hastalarda ise ortalama 12,80±7,89 olarak belirlenmiştir. Benzer şekilde hastalarda tümör boyutu incelendiğinde; en düşüğü 0,50 ile en yükseği 10,0 arasında değişen adenokarsinom tanılı hastalarda ortalama 2,66±1,65 iken; en düşüğü 0,50 ile en yükseği 12,0 arasında değişen SCC tanılı hastalarda ise ortalama 3,53±2,02 olarak belirlenmiştir (Tablo 1). Adenokarsinom ile SCC tanıları alan hastaların SUVmax değerleri arasında istatistiksel olarak anlamlı fark bulunmuştur ($p<0,05$). SCC tanısı alan hastalarda SUVmax ortalaması daha yüksektir. Adenokarsinom tanısı ile SCC tanısı alan hastaların tümör boyutu arasında istatistiksel olarak anlamlı fark bulunmuştur ($p<0,05$). SCC tanısı alan hastalarda tümör boyutu ortalaması daha yüksektir. Adenokarsinom tanısı ile SCC tanısı alan hastaların yaş arasında istatistiksel olarak anlamlı fark bulunamamıştır ($p>0,05$).Cinsiyet ile kanser türü arasında istatistiksel olarak yüksek derecede anlamlı ilişki vardır ($p<0,05$). SCC erkeklerde kadınlara göre 4 kat daha sık gözlendi.

Sonuç: Çalışmamızda KHDAK olgularının preoperatif değerlendirmesindeki SUVmax değerleri ve tümör boyutları histopatolojik açıdan incelenmesi anlamlı bulunmuştur. SCC olguları, adenokarsinom olguları ile kıyaslandığında daha yüksek SUVmax değerleri ve tümör boyutlarına sahiptir.

Anahtar kelimeler: KHDAK, SUVmax, adenokarsinom, skuamöz hücreli karsinom,

Tablo 1

KANSER TÜRÜ	GÖSTERGELER	YAŞ	SUV (max)	TÜMÖR BOYUTU (cm)	CİNSİYET		
					ERKEK	KADIN	TOPLAM
ADENOKARSİNOM	Olgu sayısı	346	346	346	246	100	346
	Ortalama	62,50	8,69	2,66			
	En düşük	34,00	0,00	0,50			
	En yüksek	86,00	33,60	10,00			
	Standart deviasyon	9,34	5,99	1,65			
SKUAMÖZ HÜCRELİ KARSİNOM	Olgu sayısı	229	229	229	208	21	229
	Ortalama	64,11	12,80	3,53			
	En düşük	33,00	0,00	0,50			
	En yüksek	83,00	37,90	12,00			
	Standart deviasyon	8,48	7,89	2,02			
TOPLAM	Olgu sayısı	575	575	575	454	121	575
	Ortalama	63,14	10,33	3,01			
	En düşük	33,00	0,00	0,50			
	En yüksek	86,00	37,90	12,00			
	Standart deviasyon	9,03	7,10	1,85			

Akciğer / Plevra – Nononkolojik

EP-147

COVİD-19 SONRASI BİLATERAL KİSTİK KAVİTER LEZYON VE İÇERİSİNDE ASPERGİLLOMA GELİŞEN HASTANIN ARDIŞIK CERRAHİSİ

Yunus Emre Özsaray[1], Mesut Buz[1], Attila Özdemir[1], Berk Çimenoğlu[1], Talha Doğruyol[1], Recep Demirhan[1]

[1]Kartal Dr. Lütfi Kırdar Şehir Hastanesi, Göğüs Cerrahisi Kliniği

Giriş-Amaç: Aspergilloma, Aspergillus mantarının birçok farklı türünden kaynaklanır. Bu mantar fırsatçı bir patojendir ve önemli enfeksiyonların çoğu bağışıklığı baskılanmış hastalarda meydana gelir. Aspergillozun en yaygın şekli aspergilloma veya mantar topudur.Aspergilloma, önceden var olan bir akciğer kavitesini kolonize ederek oluşur. Önceden var olan kavite çeşitli enfeksiyöz nedenler, sarkoidoz veya kaviter malignitelerden dolayı oluşabilir.

COVID-19 enfeksiyonu sonrası akciğerlerde buzlu cam, plevral efüzyon, pnömotoraks, hava kisti, malignite şüpheli görünüm dahil çok sayıda patoloji görülebilmektedir. Nadir olsa da bu durum bilateral de olabilmektedir. Bu posterde COVID-19 enfeksiyonu sonrası gelişen bilateral kistik kaviter lezyon nedeniyle takipler sırasında bir taraf kavitede aspergilloma gelişen bir hastanın ardışık seanslarda opere edildiği bir olguyu sunduk.

Olgu Sunumu: İki kez geçirilmiş Covid-19 öyküsü olan 40 yaşındaki erkek hastanın enfeksiyon geçirmeden önceki bilgisayarlı tomografisinde (BT) patoloji izlenmezken, takiplerinde çekilen Toraks BT'sinde Covid-19 sonrası gelişen ; sol akciğer üst lobda büyüğü 90 mm olan iki adet bül formasyonu , sağ akciğer üst lobda 31 mm boyutunda bül formasyonu izlendi. Poliklinik takiplerine devam eden hastanın altı ay sonra çekilen Toraks BT'sinde sol akciğer üst lobda kısmen lingulaya uzanan 95*80 mm boyutunda bül formasyonu , sağ akciğer üst lob anterior segmentte 27 mm çapında içerisinde 14*11 mm boyutlarında solid kompenenti bulunan ön planda aspergilloma düşündüren kaviter lezyon izlendi.

Mevcut takiplerinde lezyonlarında progresyon izlenen ve nefes darlığı şikayeti olan hastaya bir ay ara ile ardışık operasyon planlandı.Öncelikle sol üst lobda bulunan dev büllöz kaviter lezyon uniportal videotorakoskopik cerrahi (VATS) ile rezeke edildi. Postop 6. gün dreni çekilen hasta postop 7. gün taburcu edildi. Bir ay sonra sağ akciğer üst lobda bulununan ön planda aspergilloma düşünülen lezyona biportal VATS ile üst lobektomi uygulandı.Postop 3. gün dreni sonlandırılan hasta postop 4. gün taburcu edildi. Hasta operasyonlardan sonra 6. ayında olup, poliklinik takibine sorunsuz devam edilmektedir.

Sonuç: İnce duvarlı kavitelere ve çevreleyen akciğer dokusunda minimal hastalık ile seyreden basit aspergillomalar genellikle wedge rezeksiyon, segmentektomi veya lobektomi gibi cerrahi rezeksiyonlar gerektirirken kalın duvarlı kavitelere ve çevreleyen akciğer dokusunda aktif hastalığa neden olan kompleks aspergillomlar ; lobektomi, bilobektomi ve bazen pnömonektomi dahil olmak üzere daha kapsamlı rezeksiyon gerektirebilir.

COVID-19 sonrası bilateral hava kisti gelişmesi literatürde nadirdir. Sonrasında bu kavitelerden bir tanesinde aspergilloma gelişmesi ve bilateral opere edilmiş olması nedeniyle olgumuz literatürde nadir görülen bir antitedir. Bu tip vakaların yönetimi açısından deneyimli merkezlerde doğru zamanlama ve teknik ile opere edilmesi son derece önem taşımaktadır.

Anahtar kelimeler: Aspergilloma; COVID-19; Cerrahi Rezeksiyon

Patolojik spesimen

2023 toraks BT görüntüsü

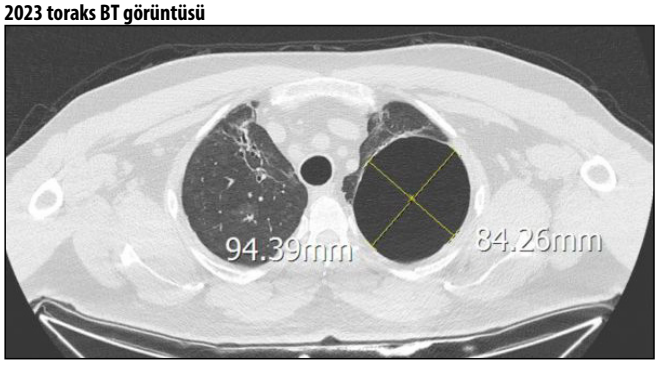

2023 toraks BT görüntüsü

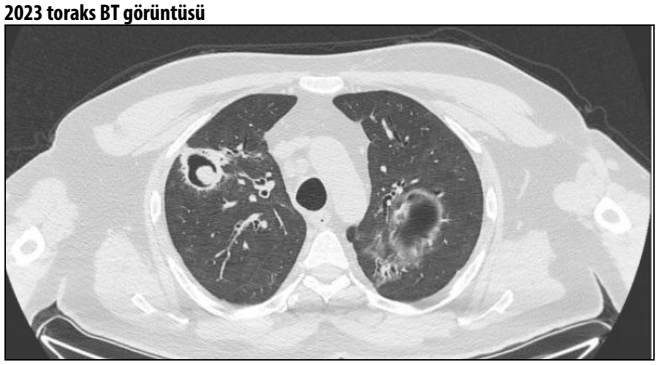

2022 toraks BT görüntüsü

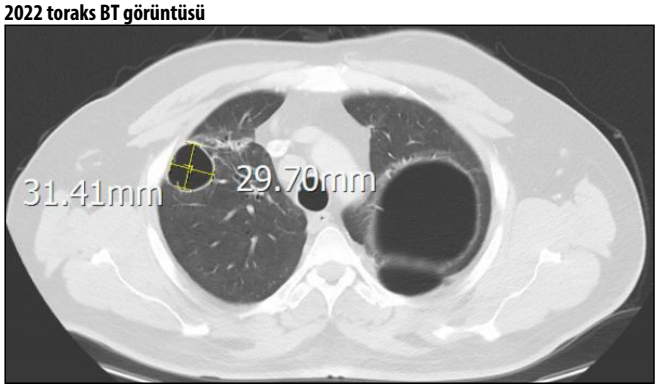

Preoperatif akciğer grafisi

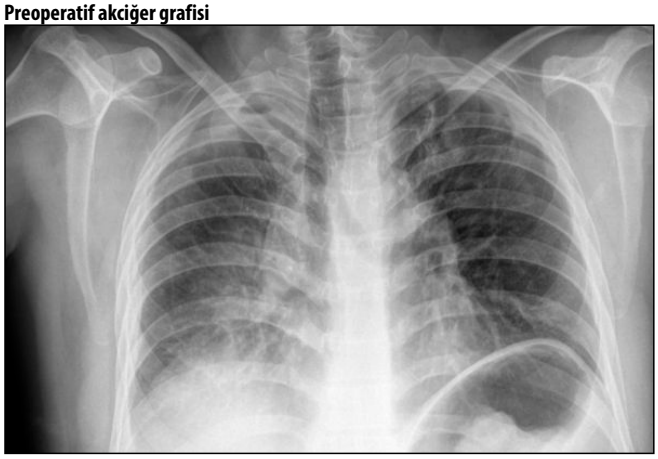

Akciğer / Plevra – Onkolojik

EP-150

KİST HİDATİK'İ TAKLİT EDEN SİLYALI MUKONODÜLLER PAPİLLER TÜMÖR

Reyhan Ertan[1], Sezer Aslan[2], Nezih Onur Ermerak[1], Bedrettin Yıldızeli[1]

[1]Marmara Üniversitesi Pendik Eğitim Ve Araştırma Hastanesi
[2]Şırnak Devlet Hastanesi

Giriş-Amaç: Giriş:Ekinokokkus granulosus'a karşı oluşan antikorları total olarak saptayan, mikroplaklarda eritrosit aglütinasyonunun değerlendirildiği bir test tekniği olan indirekt hemaglutinasyonda (İHA) 1:160 titrenin üzeri pozitif olarak değerlendirilmektedir.

Siliyer mukonodüler papiller tümör (SMPT), akciğerin nadir bir tümörüdür ve toraks bilgisayarlı tomografide (BT) genellikle periferik akciğer alanlarında tesadüfen saptanır. Tümör yavaş bir klinik seyir izler ve cerrahi yapılan hastalarda uzun dönem sonuçlarda nüks veya metastaz bildirilmemiştir. Bu tümör genellikle iyi sınırlı ve non-invaziv bir tümor olduğu için akciğerin iyi sınırlı diğer lezyonları ile karışabilmektedir. Bu yazıda kist hidatik ön tanısı ile opere edilen ve patoloji sonucunda akciğerin nadir bir tümorü olarak raporlanan vakamızı sunuyoruz

Vaka: 24 yaşında bilinen ek hastalığı olmayan, çobanlık yapma öyküsü de olan hasta iş başvurusu sırasında akciğer grafisinde görülen lezyon sonrası tarafımıza yönlendirildi.Çekilen toraks BT'de sağ orta lobda 15x18 mm nodül izlendi (Resim 1) Tam kan sayımında lökopeni veya eozinofili izlenmedi.Karaciğer fonskiyon testleri normal sınırlarda olan hastanın kist hidatik İHA testi pozitif olarak sonuçlandı. Bunun üzerine hastaya kist hidatik ön tanısı ile cerrahi planlandı ve VATS wedge rezeksiyon yapıldı (Resim 2). Cerrahi sırasında palpe edilen ve kistik karakterde olmayan lezyonun akciğer parankiminden kolaylıkla ayrıldığı görüldü.Ameliyat sonrası 1. günde dreni sonlandırıldı ve 2. günde komplikasyonsuz şekilde hasta taburcu edildi. Patoloji sonucu SMPT olan hastanın cerrahi sınırları negatif olarak raporlandı. Hasta cerrahi sonrası takibinin 1. yılında nüks olmadan takip edilmektedir.

Sonuç: Ekinokokkus granulosus halen tüm dünyada halk sağlığını tehdit eden önemli bir zoonotik paraziter enfeksiyondur. Tanıda serolojik yöntemlerden kolay uygulanması, maliyetinin düşük olması ve kolay değerlendirilmesi nedeniyle sıklıkla İHA'ya başvurulmaktadır. Serolojik yöntemlerin kesin tanı için yetersiz olması sebebi ile cerrahi yöntem belirlenirken malignite ihtimali

akılda bulundurulmalıdır. SMPT düşük gradeli bir tümor olduğu ve uzun dönem takiplerinde nüks görülmediği için cerrahi yöntem olarak cerrahi sınırların negatif olduğu wedge rezeksiyonun tedavide yeterli olabileceği düşünülmektedir.

Kaynaklar

Fabrice Barlesi, Christophe Doddoli, Céline Gimenez, Bruno Chetaille, Roger Giudicelli, Pierre Fuentes, Jean-Pierre Kleisbauer, Pascal Thomas. Bronchioloalveolar carcinoma: myths and realities in the surgical management. PMID: 12853062DOI: 10.1016/s1010-7940(03)00190-8

Anahtar kelimeler: kist hidatik silyalı mukonodüler papiller tümör

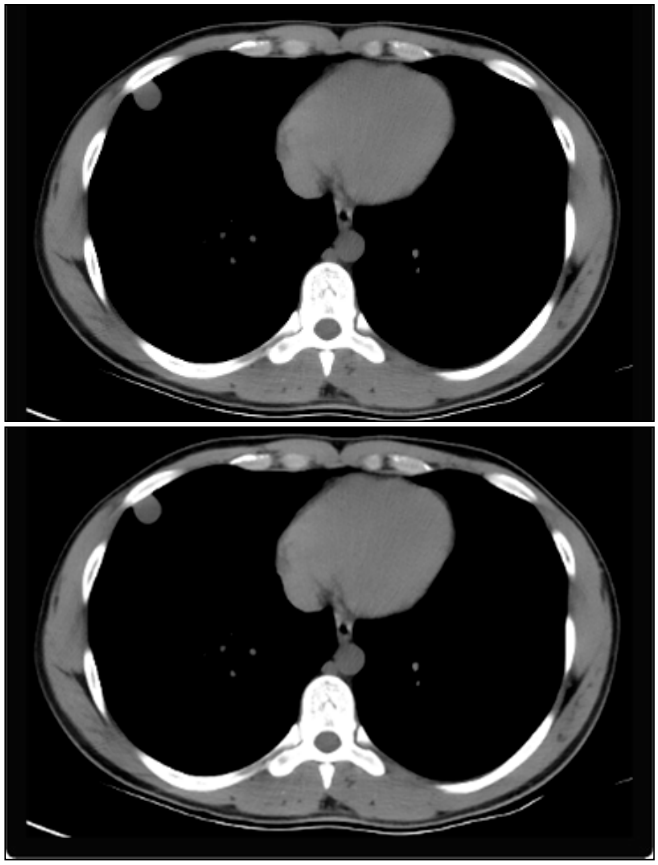

Resim 1

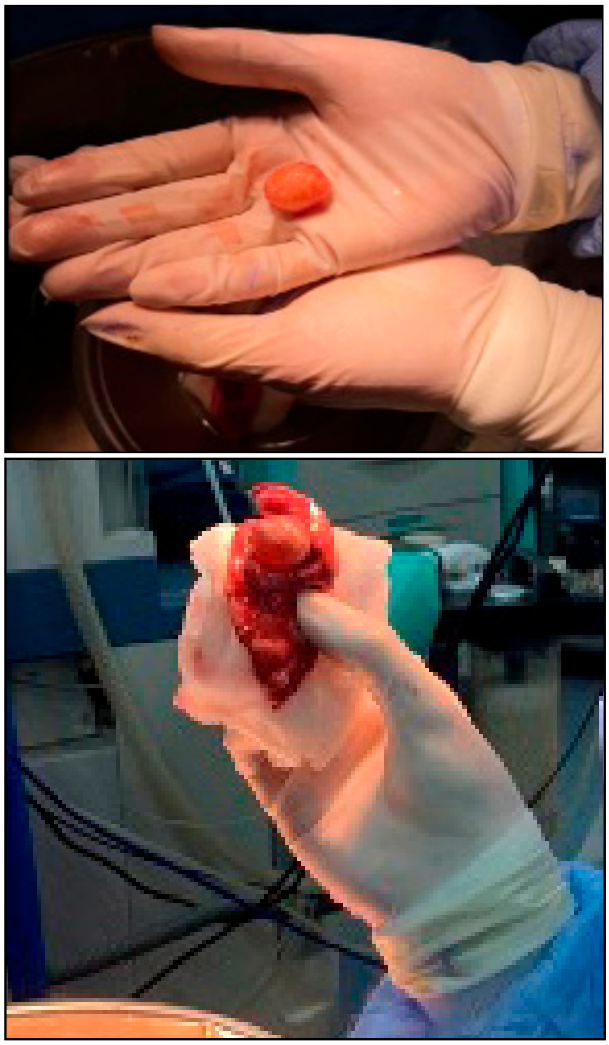

Resim 2

Akciğer / Plevra – Onkolojik

EP-151

AKCİĞERDEN KÖKEN ALAN İĞ HÜCRELİ SARKOMLU OLGU

Esranur Akpunar[1], Gizem Keçeci Özgür[1], Tevfik İlker Akçam[1], Dilara Özyiğit Büyüktalancı[1], Ali Veral[1]

[1]Ege Üniversitesi Hastanesi Göğüs Cerrahisi Anabilim Dalı
[2]Ege Üniversitesi Hastanesi Patoloji Anabilim Dalı

Giriş-Amaç: GİRİŞ: İğ hücreli sarkom, yumuşak doku sarkomlarının %1'ini oluşturan nadir görülen bir sarkomdur. Genellikle ergenlik çağı ve genç erişkinlerde görülür. Tümör sıklıkla alt ekstremitelerin derin yumuşak dokusunda, özellikle ayak ve ayak bileği bölgesinde, fasya, tendonlar veya aponevrozlarla birlikte ortaya çıkar. Nadiren iç organlarda bulunur. İğ hücreli sarkomlar nadiren plevra tutulumu gösterebilirler ve çok nadiren akciğer kökenli olarak karşımıza çıkabilirler. Bu yazıda radyolojik görüntülemede anterior mediastinal kitle görünümü oluşturan, peroperatif olarak akciğerden köken aldığı görülen iğ hücreli sarkomlu olgu sunuldu.

OLGU: 36 yaşında adrenal yetmezlik ve bipolar bozukluk tanıları bulunan kadın hasta, göğüs ön duvarında ağrı şikayeti ile tetkik edildi. Toraks bilgisayarlı tomografi(BT)'sinde ante-

rior mediastende yaklaşık 5.5x4.5cm boyutunda kitle izlendi (Şekil 1a-b). Pozitron emisyon tomografisi/bilgisayarlı tomografi (PET/BT)'sinde sağ parakardiyak alanda 5.9x3.9cm boyutunda SUVmax:4.5 kitle raporlandı. Operasyon için hazırlanan hastaya sağ 4.İKA'dan utility torakotomi uygulandı. Eksplorasyonda sağ akciğer alt lobdan köken alan, parakardiyak yerleşimli yaklaşık 6cm boyutunda hemorajik görünümde lezyon izlendi (Şekil 2a-b). Lezyona akciğerden uygun cerrahi sınır bırakılacak şekilde rezek edildi (Şekil 3a-b). Eksize edilen kitlenin patolojik inceleme sonucu İğ Hücreli Sarkom olarak sonuçlandı.

SONUÇ: Hem iyi huylu hem de kötü huylu iğ hücreli tümörlerden oluşan çeşitli bir grup, plevra veya peritonu tutabilir. Akciğerden köken alan iğ hücreli sarkomlar nadir olarak izlenir. Nadir olmaları ve örtüşen morfolojik özellikleri nedeniyle bu tümörler cerrahi patolojide önemli tanısal zorluklar oluşturabilir. Bu tümörlerin prognozları ve klinik tedavileri farklılık gösterdiğinden, doğru patolojik tanıları kritik öneme sahiptir.

Anahtar kelimeler: iğ hücreli sarkom anterior mediasten akciğer kökenli

Şekil 1a-b

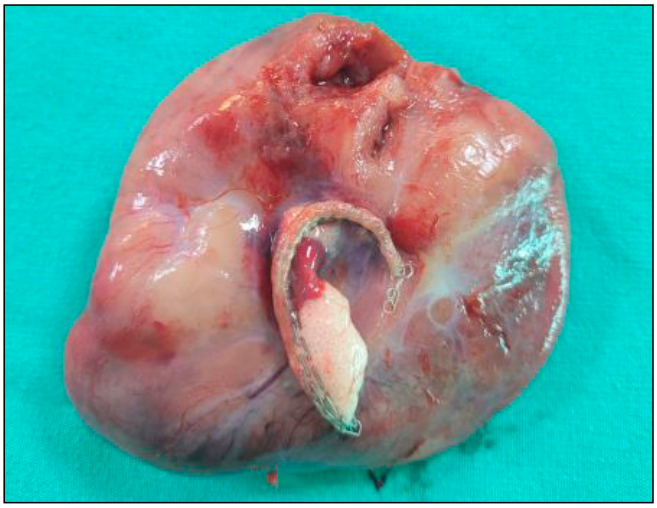

Şekil 3a

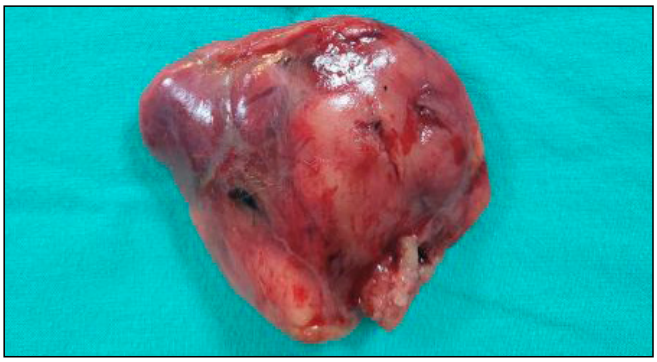

Şekil 3b

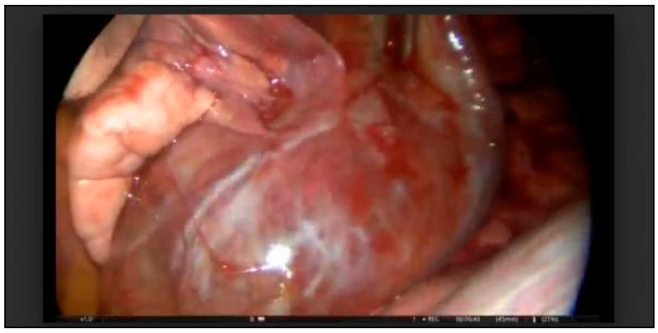

Şekil 2a

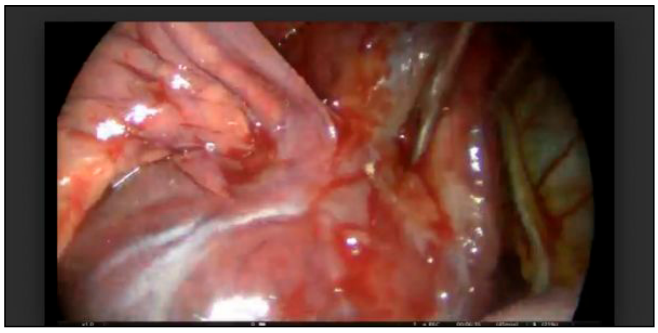

Şekil 2b

Göğüs Duvarı

EP-156

DEV TORAKAL KİSTİK HİGROMA

Ebru Kaya[1], Hadra Şafak Üstük[1], Mehmet Oğuz Köksel[1]

[1]*Mersin Üniversitesi Tıp Fakültesi Göğüs Cerrahisi Anabilim Dalı*

Giriş-Amaç: Kistik higroma genellikle doğum öncesinde ya da yenidoğan döneminde saptanan lenfatik sistemin konjenital malformasyonudur. En sık baş-boyun bölgesinde olmakla beraber atipik yerleşimle aksilla, mediasten, abdomen, meme, orbita, paratiroid loju ve ekstremitelerde görülebilir. Genellikle multiloküle olan bu kistler seröz vasıflı sıvı içerir. Kist perforasyonu sonrasında çevresindeki vasküler yapı ve dokulara invazyonu sebebiyle enfeksiyon ve skar oluşumu gibi komplikasyonlara yol açabilir. Erken ve komplet cerrahi eksizyon ile komplike olmadan kistin çıkarılması önemlidir. Bu olgu sunumunda toraks duvarında görülen ve dev boyutlara ulaşmış kistik higromanın perfore edilmeden cerrahi eksizyonunun sunulması amaçlanmıştır.

18 yaşında erkek hasta, yenidoğan döneminde iken ailesi sağ servikal bölgede şişlik fark etmiş, o dönem işlem yapılmamış sonrasında şişlik gerilemiş. 2 yaşında şişlikte tekrar büyüme meydana gelmesi üzerine çocuk cerrahı tarafından kist eksize edilmiş. Patoloji sonucu kistik higroma olarak tanımlanmış. Hasta 18 yaşına geldiğinde toraks sağ lateral duvarında aksillaya uzanım gösteren son beş ayda büyüme gösteren yeni şişlik görülmesi üzerine göğüs cerrahisine polikliniğine başvurdu. USG ve MRI yapıldı. Toraks duvarında 180X130 mm boyutunda septalı kistik lezyon olduğu belirtildi. Fizik muayenede ek bulgu saptanmadı.

Kistik lezyon lateral torakotomi insizyonu ile septalar perfore edilmeden çevre dokulardan diseke edilerek enblok olarak çıkarıldı. Çıkarılan kistik lezyonun ölçüldü ve 20X15X12 cm ebadında olduğu görüldü. Bir adet hemovac dren beşinci gün sonunda sonlandırıldı. Eksize edilen lezyonun histopatolojik inceleme sonucu kistik higroma ile uyumlu olarak tanımlandı.

Kistik higroma benign özellikte olmasına rağmen anatomik yerleşimine bağlı olarak perforasyon ile ciddi komplikasyonlara sebep olabilmektedirler. Bu yüzden kistik higroma tedavisinde lezyonun anatomik yerleşimi yol göstericidir. Karşılaşılan en sık komplikasyonları perforasyon sonrası enfeksiyon ve eksik cerrahi sonrası nüks olması sebebiyle de erken dönemde total cerrahi eksizyonu önerilmektedir.

Kaynaklar

Emery, P., Bailey, C., & Evans, J. (1984). Cystic hygroma of the head and neck: A review of 37 cases. The Journal of Laryngology & Otology, 98(6), 613-619. doi:10.1017/S0022215100147176

Kibar, A. E. , Çakır, B. Ç. , Tiryaki, T. , Peltek, N. , Yılmaz, H. , Atayurt, H. & Çakır, H. T. (2005). Göğüs duvarında kistik higroma: nadir bir yerleşim yeri Olgu Sunumu . Türk Pediatri Arşivi , 40 (3) , 241-243 . Retrieved from https://dergipark.org.tr/en/pub/tpedar/issue/13208/159560

Akar E (2013). Kistik higromanın nadir yerleşim yeri: Olgu sunumu. Türk Göğüs Kalp Damar Cerrahisi Dergisi, 21(4), 1145 - 1147.

Metin, B. , Kaya, S. , Sarıçam, M. , Özkan, E. , Tözüm, H. , Aygün, B. & Özlük, İ. (2014). Erişkin Hastada Kistik Higroma: Olgu Sunumu. Bozok Tıp Dergisi, 4 (3), 66-68. Retrieved from https://dergipark.org.tr/en/pub/bozoktip/issue/3793/50714

Ünüvar, Ş., Tanrıverdi, H. İ., Çakmak, B., Takçı, Ş., İnce, D. A., & Şenel, U. (2014). Yenidoğanda Dev Kistik Higroma – İntralezyonel Bleomisin Enjeksiyonu:Olgu Sunumu. Causapedia Hakemli Olgu Dergisi, 3(777), 1–6.

Serinkan, N. Kistik Higroma, Erişim tarihi: 31.08.2023, http://www.nurettinserinkan.com/icerik1/detay.asp?id=99

Anahtar kelimeler: kistik higroma, torakal, eksizyon

MRI kesiti B

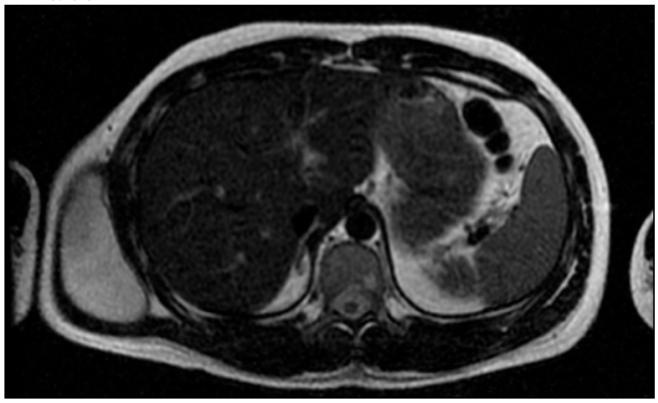

MRI kesiti C

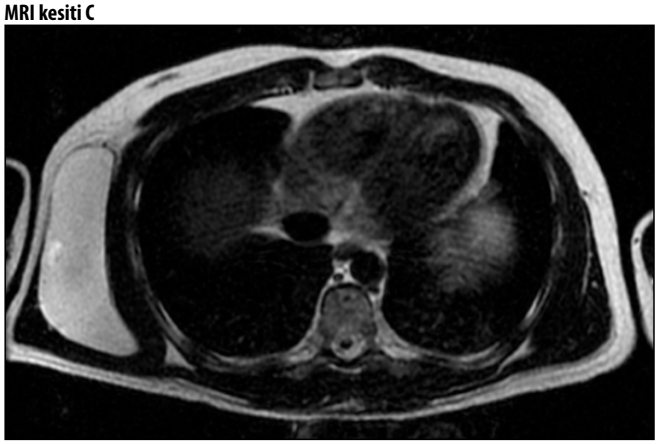

MRI kesiti A

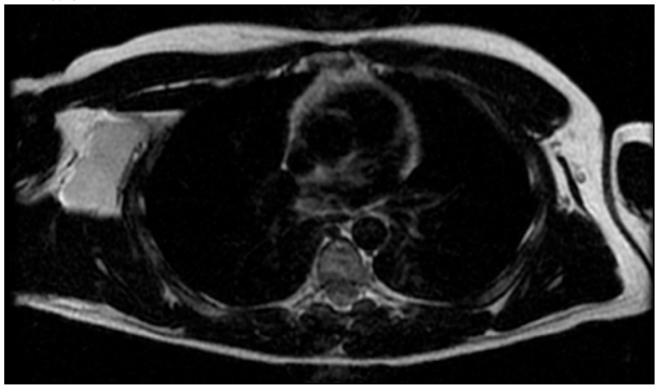

sağ göğüs duvarında dev Kistik Higroma

Eksizyon materyali

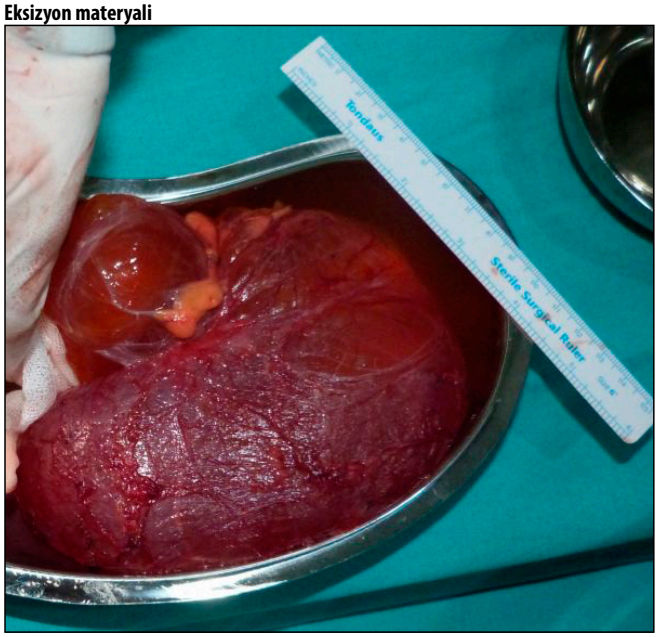

Göğüs Duvarı

EP-157

SPLENOSİS

Jeyhun Pashayev[1], Reyhan Ertan[1], Gamze Gül Tiryaki[1], Mohammed Kenan Atasi[1], Haktan Uygar Önen[1], Miray Emran[1], Sezer Aslan[1], Tunç Laçin[1], Nezih Onur Ermerak[1]

[1]Marmara Üniversitesi,pendik Eğitim Araştırma Hastanesi ,göğüs Cerrahisi Abd,istanbul

Giriş-Amaç: Splenosis, dalak dokusunun edinilmiş bir ektopik ototransplantasyonudur; travmatik dalak rüptürü ve splenektomi sonrası oluşur . Torasik Splenoz nadirdir ve genellikle sol parietal ve visseral plevrayı tutar. Parankimal lezyonlar daha az yaygındır ancak parankimal ve diyafram laserasyonu vakalarında görülmüştür.

Polikliniğimize talasemi minör tanılı ve splenektomili 30 yaşında kadın hasta Toraks BT'de insidental olarak saptanan sağ hemitoraks inferiorda, posterior plevral yüzeyde 8x3x6.5 cm boyutlarındaki lezyon ile başvurdu. Hastaya torakotomi yapılarak kitle çıkarıldı. Postop üçüncü gününde taburcu edildi.Patoloji sonucu ekstramedüller hematopoez olarak yorumlandı.

Ayrıntılı öykü almanın önemini vurgulayan bir Torasik Splenosis olgusunu sunuyoruz.Torasik Splenozu teşhis etmek zor olabilir.Ancak travmatik dalak rüptürü ve splenektomi öyküsü, kontrastlı görüntüleme çalışmalarında lezyonların anatomik dağılımı ve dinamik davranışı Splenosis'i düşündürür

Anahtar kelimeler: splenosis,dalak travması,diyafram,laserasyon

Preop CT ve postop çıkarılan kitlenin görüntüsü

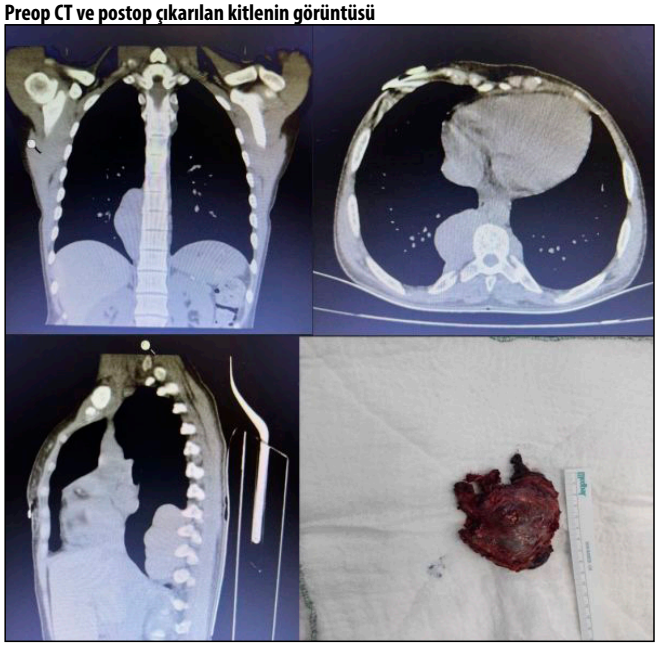

Akciğer / Plevra – Onkolojik

EP-158

TEKRARLAYAN ANTİBİYOTİKLİ PLÖREDEZ İLE UZAMIŞ HAVA KAÇAĞI YÖNETİMİ

Mahir Fattahov[1], Bengisu Artıran[1], Funda Öztürk[1], İsmail Tombul[1], Muhammet Tarık Aslan[1], Günel Ahmadova[1], Aykut Kankoç[1], Muhammet Sayan[1], Ali Çelik[1]

[1]Gazi Üniversitesi Tıp Fakültesi, Ankara

Giriş-Amaç: Uzamış hava kaçağı (UHK), akciğer rezeksiyonu sonrası karşılaşılan, hastane yatış süresini uzatan, morbiditeyi artıran, uzun süren göğüs drenlerine bağlı ağrı, enfeksiyon ve hasta konforunu bozan bir komplikasyondur. UHK yönetiminde cerrahi öncelikli olarak tercih edilen bir tedavi yöntemidir. Tekrarlayan kimyasal plöredez ile hem hava kaçağını kontrol altına almak hem de rekürens ihtimalini düşürmek hedeflenmektedir. Talk, doksisiklin, minosiklin, tetrasiklin, bleomisin, OK-432 literatürde yer alan kimyasal plöredez ajanlarındandır. Bu çalışmada kliniğimizde uyguladığımız tekrarlayan antibiyotikli plöredezler ile UHK yönetimi tecrübesini sunmayı amaçladık.

Kasım 2022- Haziran 2023 yılları arasında Gazi Üniversitesi hastanesi, Göğüs Cerrahisi Anabilim Dalında akciğer rezeksiyonu yapılan, akciğer parankim yapısı kötü olan ve uzamış hava kaçağı gelişen hastalar çalışmaya alınmıştır. Hastaların demografik özellikleri, yaş, cinsiyet; göğüs dreni ile takip süresi, plöredezde kullanılan ajan, günlük plöredez tekrar sayısı, plöredez süresi, toplam plöredez sayısı ve plöredez tekniği incelenmiştir.

45 hastanın 34'ü (%75,6) erkek, 11'i (%24,4) kadındı. Hastaların ortalama yaşı 60,28±14,34 idi. Hastaların 36'sına (%80) günde bir kez, 9'una (%20) günde iki kez plöredez uygulandı. Ortalama plöredez sayısı 5,88 idi. Hastaların 42'sine (%93,3) açık plöredez, 2'sine (%4,4) kapalı plöredez ve 1 hastaya (%2,2) açık ve kapalı plöredez yapıldı. 42 hastaya (%93,3) sefazolin ile, 1 hastaya kan ve sefazolin (%2,2), 1 hastaya sefazolin ve talk plöredez (%2,2), 1 hastaya da sefazolin, kan ve talk plöredez (%2,2) uygulandı. Medyan tüplü izlem süresi 12 gün (4-47) idi. Bu yöntemle hastaların tamamında hava kaçağı kesildi. Hastalar göğüs tüpleri çekilerek taburcu edildi ve hiçbirinde reoperasyon ihtiyacı olmadı.

Literatürde UHK'nin noninvaziv kimyasal plöredez ile yönetimi araştırıldığında çeşitli sklerozan ajanların farklı protokoller ile uygulandığı görülmektedir. Jablonski ve ark. tarafından yapılan randomize kontrollü çalışmada akciğer rezeksiyonu sonrası UHK gelişen 99 hastada, kimyasal plöredez sklerozan ajan olarak tentürdiyotun doksisikline kıyasla hastalarda daha fazla ağrıya neden olduğu ancak daha kısa sürede plöredezi sağladığı görülmüştür (1). Liberman ve ark. tarafından hazırlanan retrospektif vaka kontrol çalışmasında 9 yıllık süre içerisinde akciğer rezeksiyonu sonrası UHK gelişen toplam 78 hasta değerlendirilmiş, 41 hastadan 40'ında plöredezin başarılı olduğu ve ek işleme gerek kalmadığı bildirilmiştir. Bunlardan 5'ine tekrarlayan plöredez yapıldığı ve 4'ünde başarılı sonuç alındığı bildirilmiştir. Çoğunlukla sklerozan olarak talk kullanıldığı belirtilen çalışmada, kaç defa ve kaç gün süreyle prodesürün uygulandığı belirtilmemiştir (2). How ve ark. primer spontan pnömotoraks (PSP) nedeniyle operasyon sonrası UHK ile takipli 79 hastayla yaptıkları çalışmalarında OK-432'nin (picibanil), minosikline kıyasla hava kaçağını daha erken sürede sonlandırdığını saptamıştır (3). Malignite nedeniyle akciğer rezeksiyonu yapılan ve UHK gelişen 34 hastaya otolog kan ile plörodez uygulayan Hasan ve ark. yaptığı çalışmada, bir defa plöredez yapılan 34 hastanın 22'sinde (%64), ikinci bir kez plöredez yapılan 6 hastanın ise 3'ünde (%50) hava kaçağı sona erdiği görülmüştür (4). Özetle, literatürde birçok farklı sklerozan ajanla

yapılmış plöredezlere dair çalışmalara ulaşılabilse de, plöredez prosedürünün tekrarlama sayısı ve tedavi sürecine dair bilgilerin kısıtlı olduğu görülmektedir. Ayrıca sklerozan ajan olarak sıklıkla tercih ettiğimiz sefalosporin kullanımına ilişkin literatürde çok az veri bulunmaktadır.

Akciğer rezeksiyonu sonrası ortaya çıkan UHK' de tekrarlayan plöredez ile başarılı sonuçlar elde edilebilmektedir.

Kaynaklar

1) Jabłoński S, Kordiak J, Wcisło S, Terlecki A, Misiak P, Santorek-Strumiłło E, Lazarek J, Kozakiewicz M. Outcome of pleurodesis using different agents in management prolonged air leakage following lung resection. Clin Respir J. 2018;12(1):183-192.
2) Liberman M, Muzikansky A, Wright CD, Wain JC, Donahue DM, Allan JS, Gaissert HA, Morse CR, Mathisen DJ, Lanuti M. Incidence and risk factors of persistent air leak after major pulmonary resection and use of chemical pleurodesis. Ann Thorac Surg. 2010;89(3):891-7; discussion 897-8.
3) How CH, Tsai TM, Kuo SW, Huang PM, Hsu HH, Lee JM, Chen JS, Lai HS. Chemical pleurodesis for prolonged postoperative air leak in primary spontaneous pneumothorax. J Formos Med Assoc. 2014;113(5):284-90.
4) Hasan, Irsa & Allen, Mark & Cassivi, Stephen & Harmsen, William & Mahajan, Nandita & Nichols, Francis & Reisenauer, Janani & Shen, Robert & Wigle, Dennis & Blackmon, Shanda. (2021). Autologous blood patch pleurodesis for prolonged postoperative air leaks. Journal of Thoracic Disease. 13. 10.21037/jtd-20-1761.

Anahtar kelimeler: Plöredez, Antibiyotikli plöredez, uzamış hava kaçağı

Tablo 1. Uzamış hava kaçağı nedeniyle tekrarlayan antibiyotikli plöredez uygulanan hastaların demografik bilgileri, n= 45

			n	%
Yaş (year)	(Mean ± SD)	60,28±14,34		
Cinsiyet				
	Kadın		11	24,4
	Erkek		34	75,6
Plöredez Türü				
	Açık		42	93,3
	Kapalı		2	4,4
	Açık/Kapalı		1	2,2
Plöredez Ajanı				
	Sefazolin		42	93,3
	Sefazolin + Kan		1	2,2
	Sefazolin + Talk		1	2,2
	Sefazolin + Talk+ Kan		1	2,2
Medyan tüplü izlem süresi		12 gün (4-47)		
Ortlama plöredez sayısı		5,88	3	14

Cerrahi Teknik

EP-159

POSTOPERATİF AĞRI KONTROLÜNDE FARKLI TORAKOTOMİ KAPATMA TEKNİĞİ İLE ANALJEZİK YÖNTEMİN ETKİNLİĞİNİN KARŞILAŞTIRILMASI

Serkan Uysal[1], Banu Kılıçaslan[2], Bilge Çelebioğlu[2], Meral Kanbak[2], Rıza Doğan[1]

[1]Hacettepe Üniversitesi Tıp Fakültesi Göğüs Cerrahisi Anabilim Dalı
[2]Hacettepe Üniversitesi Tıp Fakültesi Anesteziyoloji Ve Reanimasyon Anabilim Dalı

Giriş-Amaç: Amaç: Yetersiz postoperatif ağrı yönetimi, artmış stres yanıtı ile de ilişkilidir ve miyokardiyal ve pulmoner disfonksiyon gelişimine yol açabilir. Bu çalışmanın amacı, hangi analjezik tekniğin etkili ağrı kontrolü sağladığını belirlemek için toraksın kapatma tekniklerini ve ameliyat sonrası analjezi yöntemlerini araştırmaktır.

Gereç ve Yöntem: 60 cerrahi hasta torako-epidural analjezi grubu (TE) (n:30) ve intravenöz analjezi grubu (IV) (n:30) olarak randomize olarak iki ana gruba ayrıldı. Her grup klasik kapatma grubu (C) (n:15) ve intrakostal kapatma grubuna (I) (n:15) göre iki alt gruba ayrıldı. Ameliyat sonrası birinci, ikinci ve yedinci gün, birinci, ikinci ve üçüncü aylarda sayısal derecelendirme ölçeği (NRS), McGill Ağrı Anketi (MPQ) ve Sözel Sıralama Ölçeği (VRS) kaydedildi.

Bulgular: IV-C grubunda NRS değerleri tüm zaman noktalarında diğer tüm gruplardan daha yüksekti. İkinci aya kadar, IV-C grubu TE-C ve TE-I gruplarından daha yüksek VRS skorlarına sahipti. IV-C grubunun dinlenme sırasındaki ağrı skorları 1. aya kadar IV-I, TE-C ve TE-I gruplarından daha yüksekti. IV-C grubunda 1. hafta, 1. ve 3. aylarda öksürürken ağrı skorları TE-C ve TE-I gruplarından daha yüksekti. IV-C ve IV-I grupları arasında sadece 1. hafta ve 3. ayda fark vardı. IV-C grubundaki hastaların 1. hafta, 1. hafta ve 3. aydaki kolları baş üstü kaldırmadaki ağrı skorları IV-I, TE-C ve TE-I gruplarından daha yüksekti.

Sonuç: İntravenöz opioidler tüm zaman noktalarında torakotomi sonrası ağrıyı yeterince azaltmadı. İntrakostal sütür tekniği kullanıldığında IV opioidler TE grupları gibi yeterli analjezi sağladı.

Bu çalışma prospektif, randomize ve çift kör olarak tasarlanmış olup, hem hastalar hem de ameliyat sonrası değerlendiriciler analjezik yönetimine kördür.Göğüs duvarı rezeksiyonu olmaksızın postero-lateral kas koruyucu torakotomi yoluyla pnömonektomi, bilobektomi, lobektomi, segmentektomi ve kama rezeksiyonu gibi elektif torakotomi prosedürleri uygulanan 18-75 yaş aralığındaki 60 yetişkin ASA statüsü I-III hasta bu çalışmaya dahil edilmiştir. Vücut kitle indeksi (VKİ) 100'ün üzerinde olan hastalar, nörolojik bozukluklar, psikiyatrik hastalık öyküsü, daha önce torasik omurga ameliyatı (veya ciddi deformite), ameliyattan sonraki bir hafta içinde kortikosteroid veya nonsteroid antiinflamatuvar ilaç kullanımı veya kronik antikoagülasyon tedavisi ,herhangi bir kronik ağrılı durum veya mevcut opioid kullanımı, operasyon sonrası ventilatör tedavisine ihtiyaç duyacak olanlar, karaciğer yetmezliği, böbrek yetmezliği ve ciddi kalp hastalığı, bölgesel anestezi kontrendikasyonları (lokal bölgede enfeksiyon, sepsis, koagülopati vb.), sözel veya fiziksel değerlendirmeleri anlayamama veya yapamama veya hasta kontrollü analjezi (PCA) kullanamama, ilaç alerjileri dışlama kriteri olarak uygulandı. Hastalar ameliyat sonrası analjeziye göre rastgele iki ana gruba ayrıldı; torako-epidural analjezi grubu (TE) (n:30) ve intravenöz analjezi grubu (IV) (n:30). Daha sonra her grup torakotomi prosedürlerinin geleneksel yakınlaştırma tekniklerine göre iki alt gruba ayrıldı; klasik kapatma grubu (C) (n:15) ve intrakostal kapatma grubu (I) (n:15). Son olarak dört grup vardı: TE-C (n:15), TE-I (n:15), IV-C (n:15) ve IV-I (n:15).

Tüm ameliyatlar aynı cerrahi ekip tarafından gerçekleştirilmiştir. Ağrı skorlarını analiz eden araştırmacı, uygulanan kapatma tekniklerinin ve analjezik yöntemlerin türünü kör olarak değerlendirdi.

V-C ve İV-I grupları arasında 1. 24. ve 48. saatlerde ilaç tüketim miktarları açısından fark bulunmamıştır ($p>0.05$). Ayrıca, TE-C ve TE-I grupları arasında da aynı sonuçlar elde edilmiştir ($p>0.05$). Bunun dışında, TE gruplarında 1. 24. saatteki ilaç tüketim miktarları IV gruplarına göre anlamlı derecede yüksekti ($p<0.05$) ancak TE grubundaki bu değerler 2. 24. saatte IV gruplarına göre anlamlı derecede azaldı ($p<0.05$).

Tüm gruplarda ek opioid kullanımı gruplar arasında farklılık göstermemiştir ($p>0.05$).

IV-C grubundaki hastaların çoğu (n:10) 1. günde ağrılarını istatistiksel olarak daha fazla bıçak saplanması şeklinde tarif etmiştir ($p<0.05$). Aynı grupta 2. gün 8 hasta benzer türde ağrı tarif etmiştir ($p<0.05$). 1. haftada 5 hasta ağrıyı kramp şeklinde ($p>0.05$) ve 1. ayda 7 hasta ağrıyı sıcak yanma şeklinde tarif etti ($p<0.05$). IV-C grubunda 2. ayda 8 hasta, 3. ayda 7 hasta ağrılarını sızı ($p<0.05$) ve hassasiyet ($p<0.05$) olarak tanımladı.

IV-I grubunda 1. gün 8 hasta ağrılarını bıçak saplanır tarzda (p>0.05), 2. gün 6 hasta kramp tarzında ve 5 hasta bıçak saplanır tarzda (p>0.05) olarak bildirmiştir. 9 hasta 1. haftada ağrılarını sıcak-yanma (p<0.05) ve 8 hasta 2. ayda ağrılarını hassas olarak bildirdi (p>0.05). 3. ayda IV-I grubundaki hastaların çoğu (n:12) ağrılarını hassas olarak tanımladı (p<0.05).

TE-C grubundaki hastalar ağrılarını 1. günde keskin (n:4), bıçak saplanır gibi (n:3) ve kramp şeklinde (n:3) tanımladılar (p>0.05). Bu gruptaki hastalar 2. günde ağrılarını kemirici (n:5) ve sıcak-yanma (n:4) şeklinde ifade etmişlerdir (p>0.05). Hastaların çoğu 1. haftada ağrılarını sızı (n:6) ve sıcak-yanma (n:5) olarak bildirdi (p=0.05). 1. ayda 8 hastada ağrı hassas olarak tespit edildi (p>0.05). Bunun dışında, 2. ayda 10 hasta ve 3. ayda tüm hastalar ağrılarını hassas olarak tanımladı (p<0.05).

TE-I grubunda 1. günde 5 hasta ağrısını zonklayıcı olarak tanımladı (p>0.05). Hastalar 2. gün ağrılarını sıcak-yanma (n:4) ve bıçak saplanması (n:3) olarak bildirmişlerdir (p>0.05). 7 hastada 1. haftada ağrı sızı şeklinde (p>0.05) ve 6 hastada 1. ayda ağrı hassas şeklindeydi (p>0.05). TE-I grubunda tüm hastalar 2. ve 3. ayda ağrılarını hassas olarak tanımladı (p<0.05).

Bu çalışma, opioidlerle intravenöz tekniklerin torakotomi sonrası ağrıyı tüm zaman noktalarında yeterince azaltmadığını açıkça göstermiştir. Ağrı her zaman bireyden bireye değişebilen öznel bir yanıttır. Akut torakotomi sonrası ağrıyı önlemek için ağrı duyarlılığını test etmeye yönelik en uygun yöntemler belirsizdir. Bu nedenle, sayısal derecelendirme ölçeği, görsel analog ölçek gibi hızlı bilgi sağlayan birkaç farklı ağrı değerlendirme aracı vardır . Ayrıca McGill Ağrı Anketi, ameliyat sonrası opioid gereksinimi, omuz hareket açıklığı, Wisconsin Ağrı Anketi gibi bazı karmaşık değerlendirme araçları da ağrı ile ilgili çalışmalarda kullanılmıştır. Biz hastalarımızın ağrı düzeyini NRS ve VRS ağrı skorları, istirahat, öksürme, kolları baş üstüne kaldırma sırasındaki ağrı skorları, ilaç tüketim miktarları ve ek opioid kullanımı ile değerlendirdik. Torakotomi sonrası ağrıyı tedavi etmek için çeşitli tedavi stratejileri kombinasyonları kullanılmıştır. Sistemik analjezik tedavinin yanı sıra, birçok klinisyen torasik epidural analjezi, paravertebral blok veya intratekal opioidler gibi başka stratejileri tercih edebilir.Farklı yollardan opioidler ve opioid olmayanlarla sistemik analjezi, göğüs cerrahisinde hala yaygın olarak kullanılmaktadır. Torakotomi sonrası ağrı için geleneksel tedavi opioidlerden oluşur, ancak opioidlerin parenteral uygulaması dar terapötik pencereye sahiptir . Ayrıca, parenteral opioidlerle etkili analjezi elde etmek için epidural yolla karşılaştırıldığında çok daha yüksek dozlara ihtiyaç duyulmaktadır . Bazı tartışmalı çalışmalara göre, epidural ve intravenöz analjezi grupları arasında ağrı skorları açısından anlamlı bir fark bildirilmemiştir . Ketorolak, tramadol, COX-2 inhibitörleri ve ketamin gibi diğer sistemik analjezik ajanlar opioidlere alternatif veya yardımcı olarak kullanılmaktadır. Bu iki farklı ilaç sınıfı sinerjik bir analjezik etki oluşturabilir, böylece her bir ilacın yan etkileri en aza indirilebilir

Özetle, konvansiyonel IV analjeziye intrakostal sütür tekniğinin eklenmesinin TE yöntemiyle elde edilen kadar iyi bir ağrı kesici sağladığını gösterdik.

Kaynaklar

1. Ochroch EA, Gottschalk A, Augostides J, Carson KA, Kent L, Malayaman N, Kaiser LR, Aukburg SJ. Long-term pain and activity during recovery from major thoracotomy using thoracic epidural analgesia. Anesthesiology. 2002; 97(5):1234-44.
2. De Cosmo G, Aceto P, Gualtieri E, Congedo E. Analgesia in thoracic surgery: review. Minerva Anestesiol. 2009;75(6):393-400.
3. Hazelrigg SR, Cetindag IB, Fullerton J. Acute and chronic pain syndromes after thoracic surgery. Surg Clin North Am. 2002;82(4):849-65.
4. Senturk M. Acute and chronic pain after thoracotomies. Curr Opin Anaesthesiol. 2005;18(1):1-4.
5. Rogers ML, Henderson L, Mahajan RP, Duffy JP. Preliminary findings in the neurophysiological assessment of intercostal nerve injury during thoracotomy. Eur J Cardiothorac Surg. 2002 Feb;21(2):298-301.
6. Searle RD, Simpson MP, Simpson KH, et al. Can chronic neuropathic pain following thoracic surgery be predicted during the postoperative period? Interact Cardiovasc Thorac Surg 2009; 9: 999–1002.
7. Salengros JC, Huybrechts I, Ducart A, et al. Different anesthetic techniques associated with different incidences of chronic postthoracotomy pain: lowdose remifentanil plus presurgical epidural analgesia is preferable to highdose remifentanil with postsurgical epidural analgesia. J Cardiothorac Vasc Anesth 2010; 24: 608-616.
8. Soto RG, Fu ES. Acute pain management for patients undergoing thoracotomy. Ann Thorac Surg. 2003;75(4):1349-57.
9. Davies RG, Myles PS, Graham JM. A comparison of the analgesic efficacy and side-effects of paravertebral vs epidural blockade for thoracotomy—a systematic review and metaanalysis of randomized trials. Br J Anaesth 2006; 96: 418–26.
10. Gottschalk A, Cohen SP, Yang S, Ochroch EA. Preventing and treating pain after thoracic surgery. Anesthesiology 2006;104: 594–600.

Anahtar kelimeler: Torakotomi sonrası ağrı, iv opioidler, torako-epidural analjezi, torasik cerrahi

Trakea

EP-160

ÜÇÜNCÜ BASAMAK YOĞUN BAKIM SERVİSİNDE UYGULANAN MODİFİYE CERRAHİ TRAKEOSTOMİ PROSEDÜRÜ VE SONUÇLARI

Şafak Alat[1], Fazlı Yanık[1], Yekta Altemur Karamustafaoğlu[1], Yener Yörük[1]

[1]Trakya Üniversitesi Tıp Fakültesi Göğüs Cerrahi Anabilim Dalı

Giriş-Amaç: Giriş: Trakeostomi, antik çağlardan beri yapılan cerrahi işlemlerden biri olup, servikal trakeada cerrahi bir havayolu açılması olarak tanımlanabilir. Son 50 yıla kıyasla trakeostomi ihtiyacı azalmış olsa da, prosedür uygun endikasyonlar dahilinde hala önem arz etmektedir. Trakeostomi klasik cerrahi yolla, bronkoskopi yardımıyla perkütan olarak ve ya bu iki yöntemin modifiye edilmiş şekliyle uygulanabilir.

Bu çalışmanın amacı Şubat 2017 ile Şubat 2023 taihleri arasında üçüncü basamak yoğun bakım servisinde modifiye cerrahi trakeostomi(MCT) uygulanan hastaların yönetimi ve sonuçları analiz edildi. MCT yapılan 58 hasta yaş, cinsiyet, klinik özellikler, yoğun bakım yatış endikasyonları, cerrahi sonuçlar ve komplikasyonlar açısından retrospektif olarak değerlendirilmiştir.

Şubat 2017 ve Şubat 2023 arasında, ortalama yaşları 68,24 ± 4,6 (34–89) olan 58 hastaya MCT uygulanmıştır. Hastaların 12'si (%20.7) kadın ve 46'sı (%79.3) erkekti. Trakeostomi endikasyonları;42(%72.4) hastada uzamış entubasyon (7 gün ve üzeri), 12(%20.7) hastada havayolu kontrolü ve 4(6.9%) hastada sekreyonstazına bağlı tekrarlayan atelektazi olarak tespit edildi. Tüm hastalara elektif şartlarda MCT uygulandı. Yaklaşık 2'cm-lik bir insizyondan 2-3. trakeal halkaya ulaşıldı. Trakeayavertikal bir kesi yapıldı. Bu kesi genişletildi ve bu keşiden aspirasyon sondası kılavuz olarak gönderildi. Hasta ekstübe edilip, kılavuz üzerinden kolayca trakeostomikanülü ilerletildi. Ortalama işlem süresi 18.23 ± 3.14 (18–40) dakikadır. Ortalama kan kaybı 50 mililitreden azdır. Demografik yapıları, cerrahi sonuçları ve klinik özellikleri icelendiğinde yaş ve cinsiyet arasında kayda değer fark bulunamamıştır (p> 0,05). Toplam 4 (6.8) hastada morbidite izlendi[2 (%3.4) hastada 24 saat sonra kanama, 1(%1.7) hastada pnömotoraks ve 1 (%1.7) hastada cilt altı amfizemi]. Hiçbir hastada mortalite görülmedi.

Trakeostomi yoğun bakımlarda en sık kullanılan prosedürlerden biridir. Doğru hasta grubunda birçok yararı olduğu bilinmektedir. MCT, perkütan tekniğin modifiye bir versiyonu olarak açık cerrahi teknikle minimal morbiditeyle uygulanabilir.

Anahtar kelimeler: Trakeostomi,modifiye,cerrahi.

Tablo 1. Hastaların üçüncü basamak yoğun bakım yatış endikasyonları

Yoğun Bakım Yatış Endikasyonları, n (%)	58(100)
SVH	26 (45)
KOAH (akut alevlenme ile birlikte)	17 (30)
Multitravma	8 (13)
Malignite	7 (12)

SVH: Serebrovasküler Hastalık,**KOAH:**Kronik Obstrüktif Akciğer Hastalığı

Tablo 2. Hastaların demografik,klinik özellikleri ve cerrahi endikasyon bilgileri

Cinsiyet n (%)	58 (100)
Erkek	46 (79.3)
Kadın	12 (20.7)
Yaş, ortalama ± SD (aralık, yıl)	68,24 ± 4,6 (34–89)
Ortalama işlem süresi, ortalama ± SD (aralık, dakika)	18.23 ± 3.14 (18–40) dakika
İşlem Endikasyonları, n (%)	**58 (100)**
Uzamışentübasyon	42 (72.4)
Havayoluyönetimi	12 (20.7)
Pulmoneraspirasyon	4 (6.9)
Komplikasyonlar, n (%)	**4 (6.8)**
Hemoraji	2 (3.4)
Pnömotoraks	1 (1.7)
Subkutan amfizem	1 (1.7)

Mediyasten

EP-161

PARAKARDİAK KİSTİ TAKLİT EDEN MALİGN TİMOMA

Oğuzhan Turan[1], Mehmet Akif Tezcan[1], İbrahim Ethem Özsoy[1], Bayram Metin[1], Mehmet Akif Ekici[1], Osman Talha Uğur[1], Emre Gedik[1]

[1]Kayseri Şehir Hastanesi

Giriş-Amaç: Ön mediastinal tümörlerin büyük bir kısmını timik tümörler oluşturur.Yetişkinlerde görülen ön mediastinal kitlelerin neredeyse %47'si timik lezyonlardan kaynaklanmaktadır. Timomalar, 8 ay ile 90 yaş arasındaki her yaşta görülebilirken, ortalama görülme yaşı 53'tür. Timomaların %95'i ön mediastende yer almaktadır. Bu tümörler genellikle çeşitli paraneoplastik sendromlarla ilişkilendirilir, ancak en yaygın görüleni Myastenia Gravis (MG) olarak bilinir (1-3).

Timoma hastalarının çoğu genellikle klinik olarak belirti göstermezler. Hastaların yaklaşık %30'u semptomatik olmadan seyrederken, %30'u MG'ye bağlı belirtiler geliştirir. Tümörün konumuna bağlı olarak ağrı, öksürük, ses kısıklığı, nefes darlığı, süperior vena kava sendromu ve daha az yaygın olarak kilo kaybı gibi belirtiler ortaya çıkabilir. Diğer paraneoplastik sendromlar daha az sıklıkla rapor edilmiştir (4).

Timik tümörlerde, tam cerrahi rezeksiyon genellikle en etkili tedavi yöntemidir. Bu nedenle, tüm hastaların lezyonları potansiyel olarak çıkarılabilir olarak kabul edilmeli ve uzman bir ekip tarafından dikkatlice değerlendirilmelidir. Eğer cerrahi öncesi tam rezeksiyon mümkün görünmüyorsa, indüksiyon tedavisi mutlaka düşünülmelidir (5).

23 yaşındaki bir kadın hastada daha önce tesadüfen saptanan mediastinal kist nedeniyle operasyon önerilmiş, ancak hasta operasyonu reddetmiştir. Hastanemizin kayıtlarına göre, 2020 yılında çekilen toraks tomografisinde "mediastende, 50x50x30 mm boyutlarında, yaklaşık 30 HU dansite değerine sahip kistik lezyon" şeklinde raporlanmıştı. Yeni çekilen görüntülemede ise boyutu artmış, 75x62x76 mm olarak ölçülmüş ve heterojen dansiteli bir kitle lezyonu olarak tanımlanmıştır. Tru-cut biyopsi yapıldı ve ardından PET-CT taraması gerçekleştirildi. Patoloji sonucu, atipik T hücreli lenfoproliferasyon olarak geldi, ancak PET-CT'de yüksek FDG (fluorodeoksiglukoz) tutulumu gözlemlendi. Nöroloji bölümü tarafından yapılan değerlendirmede Myastenia Gravis açısından herhangi bir hastalık tespit edilmedi. Hastanın herhangi bir semptomu olmasa da, görüntülemelerde kitle büyüdüğü ve kanser riski taşıdığı belirtildi ve bu nedenle operasyon gerçekleştirildi. Operasyon sırasında, Vena Cava Superior (VCS) ve perikard ile sıkı bir şekilde yapışmış, yaklaşık 10 cm boyutunda bir kitle sağ torakotomi ile tamamen çıkarıldı. Son patoloji sonucu, Tip B2 Timoma olarak raporlandı ve onkoloji bölümünde kemoradyoterapi planlandı.

Bu olgu sunumunda, 24 yaşındaki hastamızın 3 yıl önce çekilen görüntülemelerinde kistik görünümlü bir lezyonun tespit edildiği ancak son takiplerde bu lezyonun karakterinin değişip büyüdüğüne odaklandık. Başlangıçta var olmasa da, lezyon büyüdükçe VCS gibi hayati önem taşıyan damarlara invaze olabileceği ve böylece operasyonu zorlaştırıp riski artırabileceği ihtimaline vurgu yaptık. İlk görünümde mediastende bulunan lezyonun kistik bile olsa cerrahi müdahalenin öncelikli düşünülmesi gerektiğini savunuyoruz.

Kaynaklar

1. Wilkins KB, Sheikh E, Green R, et al. Clinical and pathologic predictors of survival in patients with thymoma. Ann Surg. 1999;230:562.
2. Souadjian JV, Silverstein MN, Titus JL. Thymoma and cancer. Cancer. 1968;22:1221-5.
3. Metin SK. Timik tümörler. Mediyasten Hastalıkları ve Cerrahisi Bölüm.32:281-99.
4. Kondo K, Monden Y. Thymoma and myasthenia gravis: a clinical study of 1,089 patients from Japan. The Annals of thoracic surgery. 2005;79:219-24.
5. Ogawa K, Uno T, Toita T, et al. Postoperative radiotherapy for patients with completely resected thymoma: a multi-institutional, retrospective review of 103 patients. Cancer. 2002;94:1405-13.

Anahtar kelimeler: timoma, Mediastinal kist, Mediastinal tümör, parakardiak kist

3 yıl önceki Toraks BT görünümü

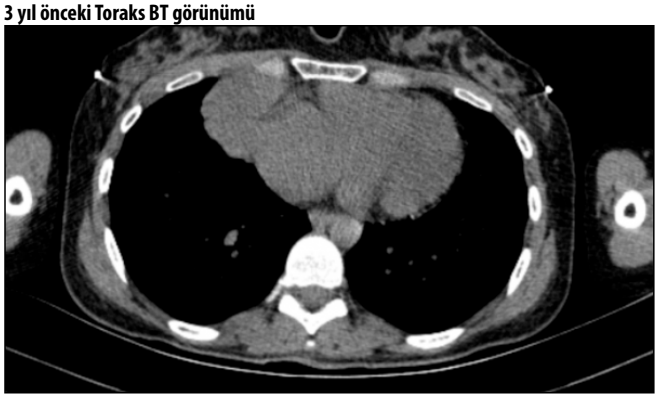

Preoperatif Toraks BT görünümü

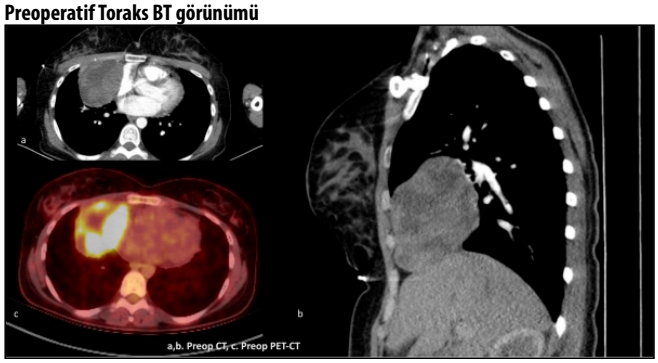

Akciğer / Plevra – Onkolojik

EP-162

ERİŞKİNDE AKCİĞERİN NADİR GÖRÜLEN İNFLAMATUAR MYOFİBROBLASTİK TÜMÖRÜ: OLGU SUNUMU

Emre Yılmaz[1], Sabri Can Mutlu[1], Duran Onur Güngör[1], Mehmet Furkan Şahin[1], Yetkin Ağaçkıran[1], Erdal Yekeler[1]

[1]Sağlık Bilimleri Üniversitesi, Ankara Bilkent Şehir Hastanesi

Giriş-Amaç: İnflamatuar myofibroblastik tümör, çocukluk ve genç erişkinlik çağında görülen mezenkimal tümörlerdir. Vücudun her dokusunda görülebilmekle birlikte en sık akciğerde görülmektedir. Yetişkinlerde akciğerde görülme sıklığı %1'den azdır. Histopatolojik olarak inflamatuar hücrelerden ve bağ dokusu hücrelerden meydana gelir. Etiyolojisinde alerjik ve immünolojik mekanizmalar, travma ve cerrahi gösterilmektedir. Nadiren metastaz yapmalarına rağmen %25 lokal nüks oranı mevcut.

29 yaş, erkek hasta, nefes darlığı ve göğüs ağrısı nedeni ile başvurduğu dış merkezde çekilen toraks BT'sinde sol akciğer alt lobda kitle görülmesi üzerine tarafımıza başvurdu. Hastanın çekilen kontrastlı toraks BT'sinde yoğun kontrast tutulumu olduğu görüldü. Bunun üzerine hastaya PET/BT çekildi. PET/BT: ''Sol akciğer alt lob superior segmentte santral yerleşimli yaklaşık 31x27 mm boyutlarındaki kitle lezyonunda yoğun FDG tutulumu saptanmıştır (SUVmaks: 12.0). Tanımlanan kitleden alt lob bronşu ve sol ana bronşa uzanan diffüz FDG tutulumu saptanmıştır (SUVmaks: 5.5).'' olarak yorumlanmıştır. Lezyona yönelik girişimsel radyoloji tarafından tru cut biyopsi yapılmış olup patolojisi ''düşük dereceli iğsi hücreli mezenkimal tümör'' şeklinde raporlanmıştır. Hastanın yapılan fiberoptik bronkoskopisinde sol ana bronşu tama yakın tıkayan endobronşial lezyon saptandı, lezyona yönelik kriyoterapi yapıldı. Kriyoterapi esnasında endobronşial lezyondan büyük parçalı biyopsiler alınmış olup tekrar patolojiye yönlendirilmiştir. Patoloji raporu ''inflamatuar myofibroblastik tümör'' şeklinde raporlanan hasta operasyon amaçlı servisimize yatırıldı. Hastanın preop tetkiklerinin tamamlanmasının ardından 01/02/2023 tarihinde sol sleeve alt lobektomi operasyonu yapıldı. Operasyon esnasında frozena bronş cerrahi sınır gönderilmiş olup ''malignite izlenmedi'' şeklinde raporlanmıştır. Hasta 08/02/2023 tarihinde taburcu edildi. Hastanın patoloji raporunda bronş ve vasküler cerrahi sınırlar tümörsüz olduğu belirtilmiştir, tümor çapı en geniş yerinde 3.7 cm'dir ve evresi T2aN0M0 (Evre IB). Hastanın onkoloji takibi devam etmekte.

İnflamatuar myofibroblastik tümör görüntüleme yöntemlerinde; soliter, sınırlı, daha sık olarak alt loblarda lokalize olan lobüle kontürlü lezyonlar olarak görülür. Nadiren metastaz yapsa da bronş, mediasten, göğüs duvarı ve diyafram invazyonu görülebildiği için tedavinin temelini cerrahi tedavi oluşturur. Tanı için bronkoskopik örnekler ve ince iğne aspirasyon biyopsisi örnekleri küçük olup yetersizdir, lezyonun cerrahi eksizyonu güvenilir tanı yöntemidir. R0 cerrahi rezeksiyon sonrası iyi prognozlu olup nüks cerrahiden yıllar sonra bile görülebildiği için hastalar yakın takip edilmelidir.

Kaynaklar

Coffin C.M., Humphrey P.A., Dehner L.P.: Extrapulmonary inflammatory myofibroblastic tumor: a clinical and pathological survey. Semin Diagn Pathol 1998; 15: pp. 85-101.

Gleason B.C., Hornick J.L.: Inflammatory myofibroblastic tumours: where are we now?. J Clin Pathol 2008; 61: pp. 428-437.

Sakurai H., Hasegawa T., Watanabe S., et. al.: Inflammatory myofibroblastic tumor of the lung. Eur J Cardiothorac Surg 2004; 25: pp. 155-159.

Al-Obaidi A., Buess C., Mogire J., Reddy P.S. Inflammatory myofibroblastic tumor of the lung: an extremely rare condition in adults. Cureus. 2019;11(12):6432.

Anahtar kelimeler: Nadir, Tümör, Myofibroblastik, İnflamatuar

Preop Akciğer Grafisi

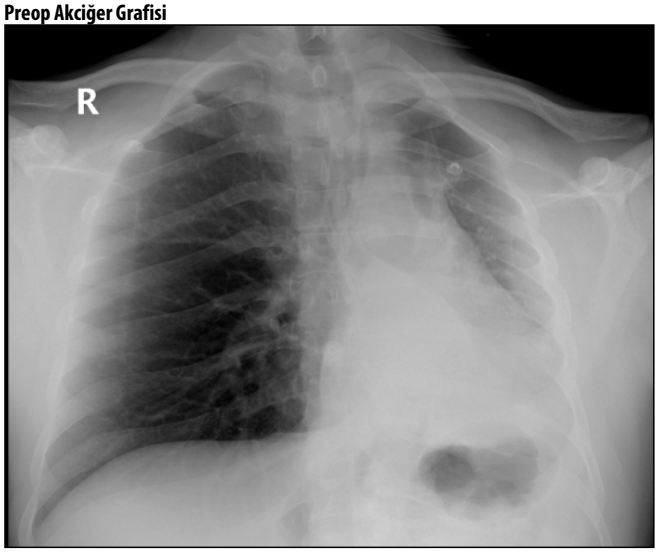

PET/BT görüntüsü

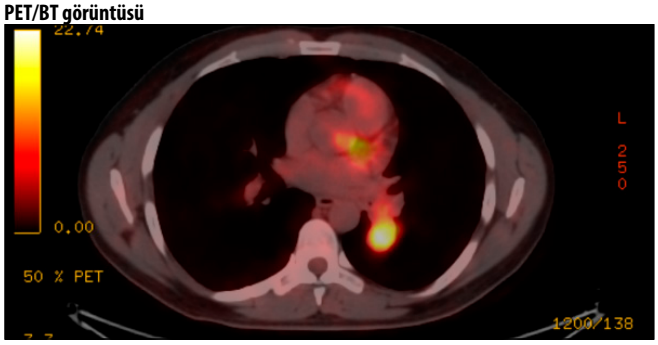

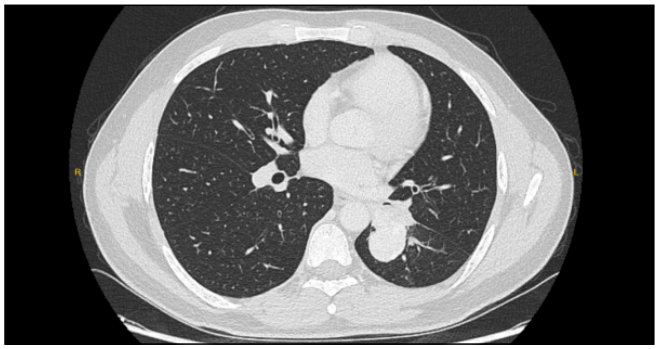

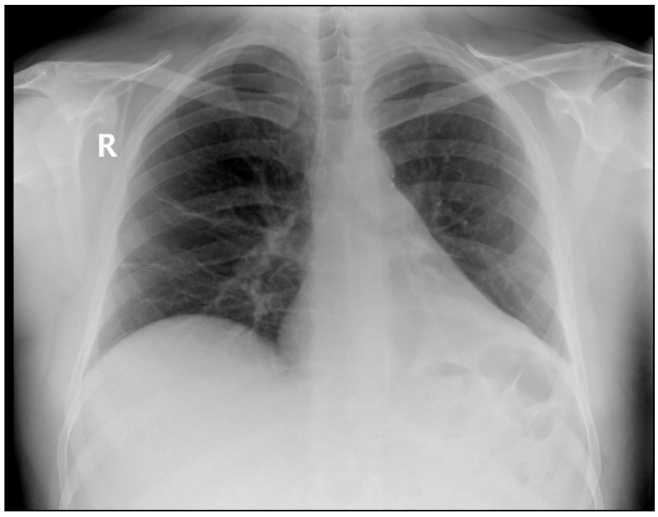

Cerrahi Teknik

EP-163

SERVİKOTORASİK TÜMÖRLERDE ANTERİOR TRANSMANUBRİAL YAKLAŞIM

İlhan Ocakcıoğlu[1], Ahmet Gökhan Gündoğdu[1]

[1]Sbü Sancaktepe Şehit Prof. Dr. İlhan Varank Suam, Göğüs Cerrahisi Kliniği, İstanbul

Giriş-Amaç: Servikotorasik tümörlerin cerrahi tedavisi klavikula ve kaburgalar tarafından gizlenen tümöre erişimin zor olması, baş ve kola giden vasküler ve sinir yapılara yakın konumu nedeniyle cerrahlar için her zaman zorluk teşkil etmektedir. Tümörün çıkarılması için çeşitli cerrahi yaklaşımlar önerilmiş ve bu yaklaşımlar bazı avantajlara sahip oldukları kadar bazı dezavantajları da içinde barındırmaktadır. Diğer yaklaşımlardan farklı olarak klavikula, sternomastoid kas ve pektoral kasların insersiyosu kesilmeden korunmakta, rezeksiyon sırasında nörovasküler çıkış yapılarının güvenli kontrolü sağlanmakta ve subklaviküler bölgeye mükemmel erişime izin vermektedir. Ayrıca omuz eklemi ve skapular kuşağın stabilitesi korunmuş olur.

Çalışmamızda transmanubrial yaklaşım ile opere ettiğimiz altı servikotorasik tümör olgusu teknik detaylarıyla sunulmuştur.

Gereç ve yöntem: Ekim 2019 ile Temmuz 2023 tarihleri arasında anterior transmanubrial yaklaşım ile opere edilen altı servikotorasik tümör olgusu retrospektif olarak değerlendirildi. Hastalar yaş, cinsiyet, ek hastalık, taraf, tümör tipi, tümör boyutu, rezeksiyon tipi (sadece tümör veya ilave göğüs duvarı, akciğer, arter, ven ve sinir rezeksiyonu), yatış süresi, intraoperatif ve postoperatif komplikasyon, omuz hareketliliği ve nüks açısından değerlendirildi (Resim 1,2).

Bulgular: Çalışmaya katılan altı hastanın 5'i erkek 1'i kadın olup yaş ortalaması 59.8 yıl idi. Hastaların 4'ünde tümör sağ tarafta, ikisinde sol tarafta idi. Tümör boyutu ortalama 9.1 cm olup hastaların tamamında tümör komplet olarak çıkarıldı. Hastaların hiçbirinde intraoperatif komplikasyon ve mortalite gözlenmedi. Ortalama hastanede kalış süresi 8.3 gün olup iki hastada postoperatif komplikasyon izlendi (pnömoni ve atelektazi). Klinik veriler tablo1'de sunulmuştur.

Sonuç: Transmanubrial yaklaşım subklavian damarların ortaya çıkarılması için en uygun tekniklerdendir. Ayrıca sternoklavikuler eklem ve klavikula kesilmediği için omuz stabilitesi korunmuş olur.

Olgu 1: 71 yaşında erkek hasta göğüs ağrısı şikâyeti ile başvurdu. Toraks BT'de toraks giriminden boyna uzanım gösteren, sol innominate ven ve subklavian artere invaze görünümde 10x6 cm ebadında kitlesel lezyon tespit edildi (Resim1a). PET/BT' de lezyon malign karakterde olup (Sudmaks:55) uzak metastaz izlenmedi. Kitleden alınan iğne biyopsisi sonucu timik karsinom olarak raporlandı. Transmanubrial yaklaşım ile yapılan ameliyatta invazyon nedeniyle tümör ile birlikte sol nervus vagus, innominate ven, subklavian ven, internal juguler ven ve 1. kaburganın anterior parçası eksize edildi (Resim1b,c,d). Hasta postoperatif 8. gün taburcu edildi.

Olgu 2: 24 yaşında kadın hasta boyunda şişlik ve sağ kol ağrısı şikâyeti ile başvurdu. Daha önce üç kez menengiom tanısı ile servikal C6 seviyesinden opere edilmişti. PET/BT'de toraks girişine uzanan sağ subklavian damarlar, internal juguler ven ve karotis kommunis ile ilişkili yaklaşık 13x6 cm ebadında malign karakterde (Sudmaks:13) kitle tespit edildi (Resim1e). Tru-cut biyopsisi sonucu malign meningioma olarak raporlandı. Operasyonda invazyon nedeniyle sağ brakiyal pleksus, subklavian ven, innominate ven ve internal juguler ven eksize edildi (Resim1f). Tümör komplet olarak çıkarıldı ve hasta postoperatif 6. gün taburcu edildi.

Olgu 3: 58 yaşında erkek hasta göğüste şişlik ve ağrı şikâyeti ile başvurdu. PET/BT'de sağ akciğer üst lobda 8x10 cm boyutunda 1.ve 2. kostayı ve internal mammarian arteri çevreleyen, subklavian arter ile yakın ilişkili, vena cava süperioru komprese eden göğüs ön duvarına uzanan kitlesel lezyon (Sudmaks:13.7) izlendi (Resim 2a). Sağ üst lobektomi ve 1-2-3. kaburgalar rezeke edildi (Resim2b,c). Postoperatif 1. gün sağ akciğer alt lob atelektazi gelişmesi üzerine bronkoskopi yapıldı. Hasta klinik takibinin 8'inci gününde taburcu edildi.

Olgu 4: 72 yaşında erkek hasta göğüs ağrısı şikâyeti ile başvurdu.PET/BT'de sağ üst lob apikalde 1-2-3 kostalara invaze görünümde, vasküler yapılarla ilişkili 6.3x3 cm kitlesel lezyon tespit edildi (Sudmaks:6.5) (Resim 2d). Sağ üst lobektomi ve 1-2-3. kaburgalar rezeke edildi (Resim2e,f). Klinik takibinde pnömoni izlendi ve medikal olarak tedavi edildi. Hasta postoperatif 12. Gün taburcu edildi.

Olgu 5: 64 yaşında erkek hasta göğüs ağrısı ve öksürük şikâyeti ile başvurdu. PET/BT'de sağ akciğer apikal yerleşimli ve ilk iki kaburgaya invaze görünümde, subklabian damarlarla yakın ilişkili 8.5x5 cm ebadında kitlesel lezyon (Sudmaks:9.8) tespit edildi. Sağ üst lobektomi ve 1-2 kaburgalar rezeke edildi. Hasta postoperatif 7. gün taburcu edildi.

Olgu 6: 70 yaşında erkek hasta göğüs ağrısı ve kilo kaybı şikâyeti ile başvurdu. PET/BT'de sol akciğer üst lob apikal segmentte 1. ve 2. kaburgaya invaze görünümde subklavian ven ile yakın komşulukta 7x4 cm boyutunda kitlesel lezyon (Sudmaks:11.0) tespit edildi. Sol üst lobektomi ve 1-2 kaburgalar rezeke edildi. Hasta postoperatif 9. gün taburcu edildi.

Ekim 2019 ile Temmuz 2023 tarihleri arasında anterior transmanubrial yaklaşım ile opere edilen altı servikotorasik tümör olgusu retrospektif olarak değerlendirildi. Hastalar yaş, cinsiyet, ek hastalık, taraf, tümör tipi, tümör boyutu, rezeksiyon tipi (sadece tümör veya ilave göğüs duvarı, arter, ven ve sinir rezeksiyonu), yatış süresi, intraoperatif ve postoperatif komplikasyon, omuz hareketliliği ve nüks açısından değerlendirildi

Çalışmaya katılan altı hastanın 5'i erkek 1'i kadın olup yaş ortalaması 59.8 yıl idi. Hastaların 4'ünde tümör sağ tarafta, ikisinde sol tarafta idi. Tümör boyutu ortalama 9.1 cm olup hastaların tamamında tümör komplet olarak çıkarıldı. Hastaların hiçbirinde intraoperatif komplikasyon ve mortalite gözlenmedi. Ortalama hastanede kalış süresi 8.3 gün olup iki hastada postoperatif komplikasyon izlendi (pnömoni ve atelektazi). Klinik veriler tablo1'de sunulmuştur.

Superior sulkus tümörünün cerrahi rezeksiyonu, klavikula ve kaburgalar tarafından gizlenen tümöre erişimin zor olması, dar alan ve subklavyen damarlar, brakiyal pleksus ve torasik girişteki vertebralar dahil olmak üzere ilgili önemli yapılar nedeniyle zordur. Tümör ile apeks yapıları arasındaki fibrotik değişiklik ve yoğun desmoplastik doku reaksiyonu nedeniyle anatomik rezeksiyon zor olabilir.

Tümörü ve ilgili yapıları açığa çıkarmak için hem anterior hem de posterior yaklaşımlar ve bunların varyasyonları uygulanabilir (1-4). Günümüzde anterior yerleşimli tümörlere yaklaşmak için en iyi erişim yolunun hangisi olduğu konusunda bir fikir birliği yoktur, ancak posterior yerleşimli vakalarda Shaw-Paulson-Lee yöntemi kabul görmüştür (5).

Klasik anterior yaklaşım, klavikulanın medial yarısının rezeke edilmesi ve sternomastoid ve majör pektoral kasların kesilmesi ile gerçekleştirilir. Ancak bu seçenek kemik rezeksiyonu gibi estetik kusur, klavikula instabilitesi gibi dezavantajlar sunar, omuz hareketliliği ve servikal duruşta ameliyat sonrası ciddi değişikliklere yol açabilir. Bu nedenle çalışmamızda akciğerin apeksinin mükemmel bir şekilde açığa çıkmasını ve torasik çıkış yapılarının güvenli kontrolünü ve rezeksiyonunu sağlayan ancak klavikula, sternomastoid ve majör pektoral kasların fonksiyonunu koruyan transmanubriyal tekniği uygulamayı tercih ediyoruz.

Transmanubrial yaklaşım akciğerin apeksinin mükemmel bir şekilde açığa çıkmasını ve torasik çıkış yapılarının güvenli kontrolünü ve rezeksiyonunu sağlayan en uygun tekniklerdendir. Ayrıca sternoklavikuler eklem ve klavikula kesilmediği için omuz stabilitesi korunmuş olur.

Kaynaklar

1. Kratz JR, Woodard G, Jablons DM. Management of Lung Cancer Invading the Superior Sulcus. Thorac Surg Clin 2017;27:149-57.
2. Grunenwald D, Spaggiari L. Transmanubrial osteomuscular sparing approach for apical chest tumors. Ann Thorac Surg 1997;63:563-6.
3. Nazari S. Transcervical approach (Dartevelle technique) for resection of lung tumors invading the thoracic inlet, sparing the clavicle. J Thorac Cardiovasc Surg 1996;112:558-60.
4. Dartevelle PG, Chapelier AR, Macchiarini P, et al. Anterior transcervical-thoracic approach for radical resection of lung tumors invading the thoracic inlet. J Thorac Cardiovasc Surg 1993;105:1025-34.
5. Shaw RR, Paulson DL, Lee JL. Treatment of superior sulcus tumor by irradiation followed by resection. Ann Surg. 1961;54:29–40.

Anahtar kelimeler: Servikotorasik, Transmanubrial yaklaşım, Tümör

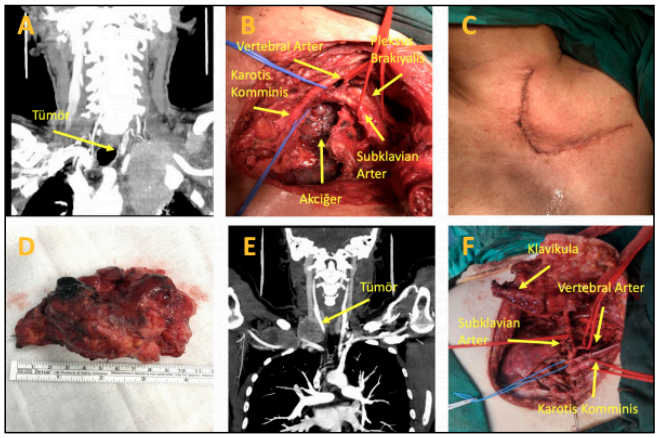

1A. Toraks BT'de toraks giriminden boyna uzanım gösteren, sol innominate ven ve subklavian artere invaze görünümde 10x6 cm ebadında kitlesel lezyon (Olgu 1) **1B:** Komplet eksizyon sonrası görünüm (Olgu 1) **1C:** Cerrahi kesisi **1D:** Patolojik piyes **1E:** Toraks BT'de toraks girişine uzanan sağ subklavian damarlar, internal juguler ven ve karotis kommunis ile ilişkili yaklaşık 13x6 cm ebadında malign karakterde kitlesel lezyon (Olgu 2) **1F:** Kitle eksizyonu sonrası görünüm (Olgu 2)

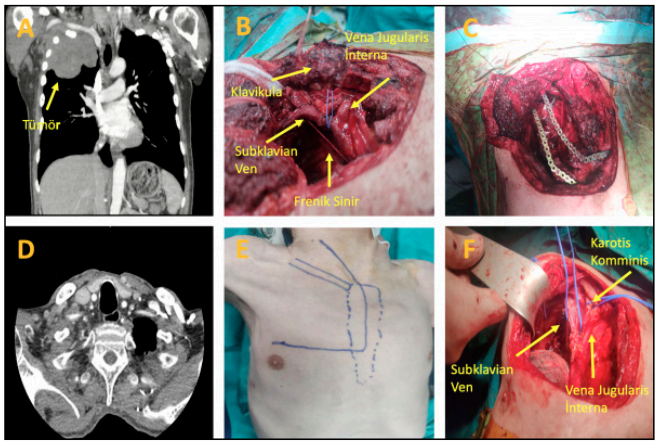

2A: Toraks BT'de sağ akciğer üst lobda 10x8 cm boyutunda 1. ve 2. kostayı çevreleyen, subklavian arter ile yakın ilişkili, vena cava süperioru komprese eden kitlesel lezyon (Olgu 3) **2B:** Kitle eksizyonu sonrası görünüm (Olgu 3) **2C:** Göğüs duvarı rezeksiyonu sonrası titanyum plak ve sonrasında prolen mesh ile rekonstrüksiyon (Olgu 3) **2D:** Toraks BT'de sağ üst lob apikalde 1-2-3 kostalara invaze görünümde, vasküler yapılarla ilişkili 6.3x3 cm kitlesel lezyon (Olgu 4) **2E:** Cerrahi kesi **2F:** Kitle eksizyonu sonrası görünüm (Olgu 4)

Tablo 1. Klinik özellikler

	Olgu 1	*Olgu 2*	*Olgu 3*	*Olgu 4*	*Olgu 5*	*Olgu 6*
Yaş (yıl)	71	24	58	72	64	70
Cinsiyet (E/K)	E	K	E	E	E	E
Taraf	Sol	Sağ	Sağ	Sağ	Sağ	Sol
Histoloji	Timik karsinom	Malign meningioma	Büyük hücreli nöroendokrin karsinom	Skuamöz hücreli karsinom	Skuamöz hücreli karsinom	Skuamöz hücreli karsinom
Boyut (cm)	10 x 6	13 x 6	10 x 8	6.3 x 3	8.5 x 5	7 x 4
Rezeksiyon tipi	Kitle, 1.kaburga, V. jugularis interna, innominate ven, subklavian ven, n. vagus	Kitle,brakiyal pleksus, V. jugularis interna, innominate ven, subklavian ven	Üst lobektomi, 1-3 kaburga rezeksiyonu	Üst lobektomi, 1-3 kaburga rezeksiyonu	Üst lobektomi, 1- 2 kaburga rezeksiyonu	Üst lobektomi, 1-2 kaburga rezeksiyonu
Yatış süresi (gün)	8	6	8	12	7	9
Komplikasyon	-	-	Atelektazi	Pnömoni	-	-
Omuz stabilitesi	N	N	N	N	N	N

Akciğer / Plevra – Onkolojik

EP-164

AKCİĞER ADENOKARSİNOMLARININ NADİR GÖRÜLEN BİR ALT TİPİ, HEPATOİD DİFERANSİASYON GÖSTEREN AKCİĞER ADENOKARSİNOMU

Sabri Can Mutlu[1], Bülent Koçer[1], Yücel Akkaş[1], Anıl Gökçe[1], Merve Hatipoğlu[1], Süleyman Anıl Akboğa[1]

[1]*Ankara Bilkent Şehir Hastanesi*

Giriş-Amaç: Hepatoid diferansiasyon gösteren akciğer adenokarsinomu, akciğerden köken alan, oldukça nadir görülen bir tümördür. İlk kez 1990 yılında Ishikura ve arkadaşları tarafından tanımlanmıştır. Morfolojik olarak hepatosellüler karsinoma benzemekle birlikte diğer pulmoner adenokarsinomlarla aynı

kliniği vermektedir. Diğer akciğer adenokarsinomları ile karşılaştırıldığında daha kötü prognozludur. Hastaların kan tetkiklerinde sıklıkla AFP pozitifliği saptanmaktadır. Tedavi yöntemi de diğer akciğer adenokarsinomları ile aynıdır. Biz de bu nadir olgumuzu sunmak istedik.

Olgu: Elli dokuz yaş erkek hasta, göğüs ağrısı şikayeti ile gittiği acil servis başvurusunda çekilen toraks BT'sinde insidental olarak sol akciğer alt lobda kitle saptanması üzerine göğüs hastalıkları polikliniğine yönlendirilmiş. Hasta 35 paket/yıl sigara içicisi idi. Hastadan göğüs hastalıkları polikliniğinde tru-cut biyopsi ve PET/BT istenmiş. PET/BT'de ek tutulum görülmemesi ve patolojisi hepatoid diferansiasyon gösteren akciğer kanseri gelmesi üzerine hasta operasyon amaçlı tarafımıza yönlendirilmiş. Hastanın çekilen toraks BT'sine giren abdomen kesitlerinde karaciğerinde hipodens lezyon saptanması üzerine hastaya dinamik kontrastlı karaciğer MR çektirildi ve patolojik kontrastlanma izlenmedi. Hastaya tarafımızca sol alt lobektomi ve bölgesel lenf nodu rezeksiyonu operasyonu yapıldı. Patoloji raporu T3N0M0 (Evre IIIA) olarak raporlandı, primer akciğer adenokarsinom olduğu teyit edildi. Hasta komplikasyon izlenmeden taburcu edilerek onkolojiye yönlendirildi.

Sonuç: Akciğerin hepatoid adenokarsinomlar daha çok 50 yaş üstü, kronik sigara içicisi ve erkek hastalarda görülmektedir. Bizim olgumuzda literatürle uyumlu olarak 59 yaşında, kronik sigara içicisi ve erkekti. Hepatoid diferansiasyon gösteren adenokarsinomlar daha çok mide (%65) kökenli olmakla birlikte nadiren de olsa akciğerden (%5) köken alabilmektedir. 1990'dan beri sadece 36 hepatoid diferansiasyon gösteren akciğer adenokarsinomu vakası bildirilmiştir. En sık da akciğerin üst loblarında görülmektedir. Bizim olgumuzda literatüre ters olarak alt lobda idi. Non-spesifik bulgu vermesi sebebi ile sıklıkla evre III ve evre IV'te tanı almaktadır. Agresif bir klinik seyir ile karakterize olan bu tümörün cerrahi sonrası 7 ay ila 7 yıl arasında bir yaşam beklentisi bulunmaktadır ve 1 yıllık sağ kalım oranı %55'tir. Hepatoid diferansiasyon gösteren adenokarsinomlar klinik, yönetim ve sonuçlar açısından sınırlı veriye sahip bir tümördür. Morfolojik yönden hepatosellüler karsinoma benzemesi nedeni ile patoloğun ve klinisyenin gözünden kaçabilmektedir. Akciğer adenokarsinomlarının agresif bir varyantı olması nedeni ile zamanında tanı, tedavinin en önemli basamağıdır.

Kaynaklar

Ishikura H, Fukasawa Y, Ogasawara K, et al. An AFP-producing gastric carcinoma with features of hepatic differentiation: a case report. Cancer. 1985;56(4):840-848.

Su JS, Chen YT, Wang RC, et al. Clinicopathological characteristics in the differential diagnosis of hepatoid adenocarcinoma: a literature review. World J Gastroenterol. 2013;19(3): 321-327.

Ayub A, Lopez ON, Booth A, et al. Pulmonary hepatoid adenocarcinoma. J Thorac Cardiovasc Surg. 2019;158(4):139-140.

Yasunami R, Hashimoto Z, Ogura T, et al. Primary lung cancer producing alpha-fetoprotein: a case report. Cancer. 1981;47(5):926- 929.

G. Metzgeroth, P. Strobel, ¨ T. Baumbusch, A. Reiter, J. Hastka, Hepatoid adenocarcinoma - review of the literature illustrated by a rare case originating in the peritoneal cavity, Onkologie 33 (5) (2010) 263–269, https://doi.org/10.1159/ 000305717.

Laraqui Houssein Y, Derqaoui S, Khouloud R, et al. Hepatoid Adenocarcinoma of the Lung: A Rare Form of Lung Cancer. Clinical Pathology. January 2022. doi:10.1177/2632010X221088961

Anahtar kelimeler: Hepatoid, Adenokarsinom, Akciğer

Hastanın PET/BT görüntüsü

Preop Akciğer Grafisi

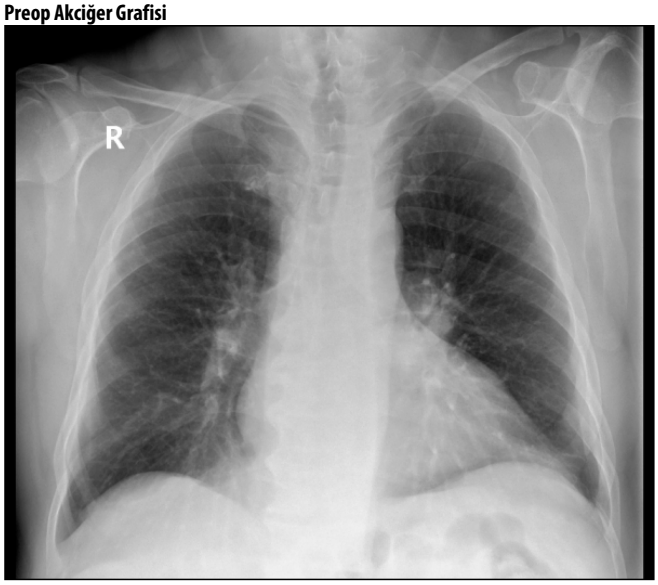

Taburculuk öncesi akciğer grafsi

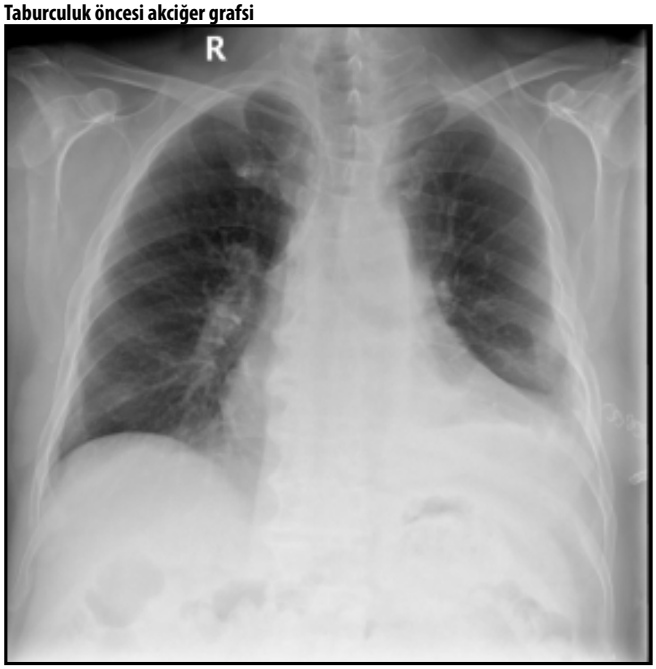

Akciğer / Plevra – Onkolojik

EP-168

KÜÇÜLEN BÜYÜK HÜCRELİ TÜMÖR

İslam Aktürk[1], Saliha Yılmaz[1], Gökhan Kocaman[1], Serkan Enön[1]

[1]Ankara Tıp Fakültesi Göğüs Cerrahisi Anabilim Dalı, Ankara

Giriş-Amaç: Spontan regresyon (SR), tümörün herhangi bir medikal tedavi verilmeden kısmen ve ya tamamen kaybolmasıdır ve oldukça nadir görülür (1/100.000). Primer akciğer tümörlerinde çok az sayıda SR vakası bildirilmiştir. Bu çalışmada son derece nadir görülen SR gösteren bir büyük hücreli nöroendokrin karsinom olgusunun sunulması amaçlandı.

Olgu: Düşme nedeni ile dış merkezde tetkik edilen 59 yaş erkek hastanın akciğer grafisinde (şekil 1) sağ akciğer üst zonda lezyon izlenmesi üzerine çekilen haziran 2022 tarihli toraks bilgisayarlı tomografisinde (Th BT) sağ üst lob anterior segmentte 18 mm çapında lezyon saptanmış, 18F-FDG PET/BT'de SUVMax değeri lezyonda 7.9, mediastinal lenf nodlarında 3.1 ölçülmüştür. Kliniğimize başvuran hastanın ağustos 2022 Th BT'sinde lezyon 13 mm ölçülmüş olup regrese olduğu saptandı . Regresyon izlenmesi üzerine radyolojik takibe alınan hastanın ekim 2022 tarihli Th BT'sinde mevcut lezyonda minimal progresyon izlendi (şekil 1). Endobronşiyal ultrasonografi ile yapılan transbronşiyal iğne biyopsisinde 4L-4R–10R–10L nolu lenf nodları malignite yönünden negatif raporlandı. Multidisipliner konsey görüşüne sunulan hasta için cerrahi tedavi kararı alındı. Hastaya sağ üst lobektomi uygulandı. Histopatolojik incelemede çapı 25 mm olan büyük hücreli nöroendokrin karsinom olarak değerlendirildi ve tümörün visseral plevra yüzeyine ulaştığı (PL2) rapor edildi. Hasta postoperatif 5. gün şifa ile taburcu edildi. Hastaya Tıbbi Onkolojisi Kliniği tarafından adjuvan kemoterapi uygulandı. Hasta postoperatif 9. ayında nükssüz takip edilmektedir.

Tartışma – sonuç: SR renal hücreli karsinom, germ hücreli karsinomlar, malign melanom ve nöroblastom gibi tümörlerde daha sık görülse de akciğer tümörlerinde görülmesi son derece nadirdir. Regresyonun olası mekanizmaları bildirilmiş olmasına rağmen ayrıntılar halen belirsizliğini korumaktadır. Bildirilen en önemli mekanizma immünolojik aktivasyondur. Bunun yanı sıra büyüme faktörleri ve sitokinler aracılı tümör inhibisyonu, anjiogenez inhibisyonu ve psikonöroimmünolojik yanıtların da SR'de rol oynadığı varsayılmaktadır. SR'nin daha iyi anlaşılması, tedavi plan ve hedeflerinin seyrini etkileme potansiyeline sahiptir. Pulmoner lezyonun radyolojik olarak gerilemesinin akciğer kanseri olasılığını mutlak dışlamadığını bilinmelidir.

Kaynaklar

1. Zhang J, Wang H, Li C, Qian H. Chance to rein in a cancer--Spontaneous regression of lung carcinoma (1988-2018): a 30-year perspective. Int J Clin Exp Pathol. 2020 May 1;13(5):1190-1196. PMID: 32509094; PMCID: PMC7270659.
2. Tomizawa K, Suda K, Takemoto T, Iwasaki T, Sakaguchi M, Kuwano H, Mitsudomi T. Progression after spontaneous regression in lung large cell neuroendocrine carcinoma: Report of a curative resection. Thorac Cancer. 2015 Sep;6(5):655-8. doi: 10.1111/1759-7714.12201. Epub 2015 Jan 8. PMID: 26443884; PMCID: PMC4567013.
3. Leo F, Nicholson AG, Hansell DM, Corrin B, Pastorino U. Spontaneous regression of large-cell carcinoma of the lung--a rare observation in clinical practice. Thorac Cardiovasc Surg. 1999 Feb;47(1):53-5. doi: 10.1055/s-2007-1013110. PMID: 10218623.
4. Kumar T, Patel N, Talwar A. Spontaneous regression of thoracic malignancies. Respir Med. 2010 Oct;104(10):1543-50. doi: 10.1016/j.rmed.2010.04.026. Epub 2010 May 23. PMID: 20580882.

Anahtar kelimeler: Spontan regresyon, akciğer kanseri, büyük hücreli nöroendokrin karsinom

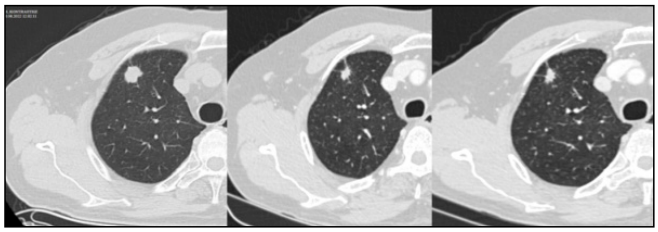

Şekil 1. Sırası ile haziran/ağustos/ekim 2022 tarihli Th BT parankim penceresi kesitleri

Göğüs Duvarı

EP-169

ESKİMEYEN BİR TEDAVİ ŞEKLİ TORAKOSTOMA

Dilay Karamık[1], Necati Çıtak[1], Kenan Can Ceylan[1]

[1]Dr. Suat Seren Göğüs Hastalıkları Ve Göğüs Cerrahisi Eğitim Ve Araştırma Hastanesi, İzmir

Giriş-Amaç: Amaç: Torakostoma göğüs cerrahisinin bilinen en eski ameliyatlarından biridir. Bu çalışmada kliniğimizde son 2 yıl içinde yapılan torakostoma ameliyatlarını incelemeyi amaçladık.

Materyal-Metod: Hastanemizde 2021-2023 yılları arasında bronkoplevral fistül (BPF), kronik ampiyem ve diğer nedenli torakostoma açılan hastalar retrospektif olarak incelendi. Tüm hastalara torakostoma kararı hastanemizde göğüs cerrahisi konsey kararı ile alınmıştı.

Bulgular: Dördü erkek biri kadın olan hastaların yaş ortalaması 54,6 idi. Hastaların ikisi başka hastanede ilk ameliyatlarını olurken (akciğer kanseri nedeniyle birine lobektomi, birine pnömonektomi) üçünün ilk ameliyatı kliniğimizde yapılmıştı (akciğer kanseri nedeniyle birine lobektomi, birine özofagus kanseri nedeniyle özofagus rezeksiyonu, birine tüberküloz ampiyem nedenli dekortikasyon). Üç hastaya BPF'nin onarımı için revizyon uygulanırken iki hastaya konservatif yöntemler denenmişti. İlk ameliyattan torakostomaya kadar geçen süre ortalama 27 ay (min=13 ay, maks=41 ay) idi. Torakostoma sırasında hastaların birinde bir kaburga çıkarılırken dördünde iki kaburga çıkarılmıştı. Şu anda tüm hastalar yaşamaktadır. Torakostoma öncesi akut faz reaktanları hep yüksek seyreden ve de plevral kültürlerinde üreme olan hastaların torakostoma sonrasında akut faz reaktanlarında anlamlı düşme izlenmiş (p=0.001) ve de hepsinin plevral kültürlerinde üreme olmamıştır. Şu an için torakostomalı hastaların hiçbirinde enfeksiyon görünümü yoktur (Şekil 1).

Sonuç: Torakostoma her ne kadar eski bir tedavi şekli olarak düşünülse de BPF veya kronik ampiyem tedavisindeki yerini korumaktadır. Bu tedavi şekli hastaların sosyal hayatlarına geri dönmelerini hızlandırabilir.

Torakostoma göğüs cerrahisinin bilinen en eski ve kronik ampiyem tedavisinde kullanılan ameliyatlarından biridir. Bu çalışmada kliniğimizde son 2 yıl içinde yapılan torakostoma ameliyatlarını incelemeyi amaçladık.

Hastanemizde 2021-2023 yılları arasında bronkoplevral fistül (BPF), kronik ampiyem ve diğer nedenli torakostoma açılan hastalar retrospektif olarak incelendi. Tüm hastalara torakostoma kararı hastanemizde göğüs cerrahisi konsey kararı ile alınmıştı.

Dördü erkek biri kadın olan hastaların yaş ortalaması 54,6 idi. Hastaların ikisi başka hastanede ilk ameliyatlarını olurken (akciğer kanseri nedeniyle birine lobektomi, birine pnömonektomi) üçünün ilk ameliyatı kliniğimizde yapılmıştı (akciğer kanseri nedeniyle birine lobektomi, birine özofagus kanseri nedeniyle özofagus rezeksiyonu, birine tüberküloz ampiyem nedenli dekortikasyon).

Üç hastaya BPF'nin onarımı için revizyon uygulanırken iki hastaya konservatif yöntemler denenmişti. İlk ameliyattan torakostomaya kadar geçen süre ortalama 27 ay (min=13 ay, maks=41 ay) idi. Torakostoma sırasında hastaların birinde bir kaburga çıkarılırken dördünde iki kaburga çıkarılmıştı. Torakostoma öncesi akut faz reaktanları hep yüksek seyreden ve de plevral kültürlerinde üreme olan hastaların torakostoma sonrasında akut faz reaktanlarında anlamlı düşme izlenmiş (p=0.001) ve de hepsinin plevral kültürlerinde üreme olmamıştır. Taburculuk öncesi hasta ve yakınlarına torakostoma bakımı konusunda eğitim verilmiştir. Hastalar poliklinik hastası olarak takip edilmiş, nüks veya komplikasyon gelişmemiştir. Şu an tüm hastalar yaşamakta ve hiçbirinde enfeksiyon görünümü yoktur. (Şekil 1). Operasyon öncesi dren etrafından akıntı kötü koku şikayeti olan hastaların operasyon sonrası şikayetleri gerilemiş sosyal hayata uyumları artmıştır.

Torakostoma, genel sağlık durumu ameliyatı kaldıramayacak kadar kötü olan hastalarda kronik ampiyem tedavisi için etkili bir alternatif olarak görülmektedir. Prosedürün basit olması, ameliyat süresinin kısa olması ve hastaların hızla iyileşmesi, bu yöntemi cazip kılan faktörlerdir. Torakostoma BPF ve kronik ampiyemin tedavisinde ilk seçenek olarak düşünülmemektedir. Çalışmamızdaki hastalara torakostoma açılma süresinin ortalama 27 ay olması da bunu desteklemektedir. Ancak BPF ve kronik ampiyemli hastaların bir bölümünde ilk tedavi/cerrahi etkisiz kaldığında hastalar açısından sosyal sorunlar oluşabilmektedir. Çalışmamızdaki hastaların torakostoma öncesi ve torakostoma sonrası sosyalleşmelerine bakıldığında hastaların aktif çalışma hayatlarına bile geri döndükleri görülmüştür.

Torakostoma her ne kadar eski bir tedavi şekli olarak düşünülse de BPF veya kronik ampiyem tedavisindeki yerini korumaktadır. Bu tedavi şekli hastaların sosyal hayatlarına geri dönmelerini hızlandırabilir.

Anahtar kelimeler: Bronkoplevral fistül, kronik ampiyem, göğüs duvarı, torakostoma

Resim 1. Torakostomalı hastaların postoperatif ilk ay görünümleri

Trakea

EP-170

TRAKEAL HAMARTOM: OLGU SUNUMU

Aygün Burak Çelik[1], Gökhan Öztürk[1], Argün Kış[1], Bekir Can İlter[1], İbrahim Başın[1], Ümit Aydoğmuş[1]

[1]Pamukkale Üniversitesi Göğüs Cerrahisi Anabilim Dalı

Giriş-Amaç: Hamartom akciğerin sık görülen benign tümörü olmasına karşın trakeal formuna halen nadir olarak rastlanmaktadır. Öksürük, nefes darlığı, hemoptizi, göğüs ağrısı sık görülen semptomlar arasındayken genelde nonspesifik semptomlarla kliniğe başvururlar ve bu sebeple tanı almaları gecikir. Tedavi ise lezyonun yeri ve boyutune göre değişebilmekle beraber genelde konservatif tedavi seçenekleri kullanılır. Bu yazıda size endotrakeal hamartom ile ilgili bir olgu sunulmaktadır.

Bilinen hastalığı olmayan, 54 yaş erkek, ara ara olan öksürük ve kanlı balgam şikayetleri ile kliniğimize başvuran hasta. Görüntülemelerinde "Trakea orta kesim posterior duvarında lümene polipoid uzanımı olan 2*1*1,5 cm boyutlu kalsifik lezyon" görüldü.(Resim1, 2, 3, 4, 5) Rijit Bronkoskopi ve Argon Plazma Vaporizasyon/Dilatasyon uygulanarak lezyon eksize edildi. Eksizyon materyaleinin patoloji sonucu "hamartom" ile uyumlu sonuçlandı. Hasta 6 hafta sonra kontrol Rijit Bronkoskop ile değerlendirildi ve granülasyon dokusu oluşumu görüldü ve eksize edildi. Hasta postop 6. Ayda yakınması olmadan tarafımızca takip edilmektedir.

Hamartom, ilkel bağ dokudan köken almış iyi huylu tümöral bir oluşumdur. Gardner, hamartomu malign olmayan gelişimsel bir anomali olarak sınıflamaktadır. Buna dayanarak hamartomların yaşamın erken dönemlerinde ortaya çıkmasını bekleyebiliriz ancak belgelenen hamartomlar genelde yaşamın geç dönemlerinde ortaya çıkmışlardır. Trakeal hamartomların semptomlarının çoğunluğu mekanik olarak tıkanıklığa bağlıdır en sık olarak nefes darlığı ve beraberinde balgamlı veya balgamsız öksürükte mevcuttur. Bu prezentasyonla hastalar genellikle kronik bronşit astım gibi tanıları almışlardır ancak bu tanıları medikal tedaviye nispeten dirençlidir. Bizim vakamız ile beraber belgelenen diğer trakeal hamartom vakaları uygun tedavi protokolleri ile beraber düşük nüks oranları ve genelde komplikasyonsuz olarak sonuçlanmıştır. (1)

Endotrakeal hamartomların patogenezi bilinmemektedir. Ortaya çıktığı yaş ile tanı alması arasında genelde yıllar geçer. Sigara içen beyaz ırktan olan erkeklerde daha sık görülmekle beraber sigara tüketimi olmayan asemptomatik hastalarda da ortaya çıkabilmektedir. Obstrüktif solunum yakınmaları olan hastalarda atlanmaması gereken ayırıcı tanılara arasında endotrakeal hamartomun da bulunması gerektiğini unutulmamalıdır. (1)

Kaynaklar

1. Hon C, O'Hara CJ, Litle VR. Endotracheal hamartoma case report: Two contrasting clinical presentations of a rare entity. Int J Surg Case Rep. 2017;38:98-101. doi: 10.1016/j.ijscr.2017.07.023. Epub 2017 Jul 20. PMID: 28755616; PMCID: PMC5537398.

Anahtar kelimeler: Endotrakeal Hamartom

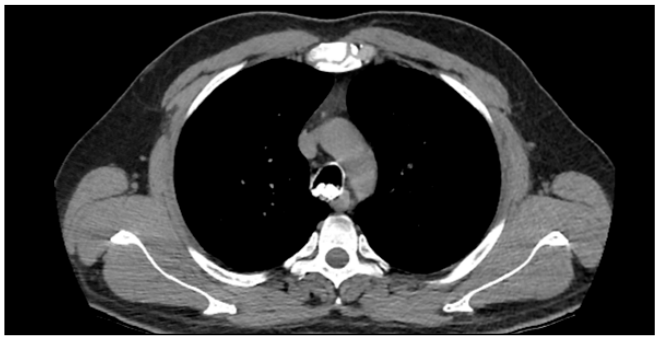

Resim 1

Resim 2

Resim 3

Resim 4

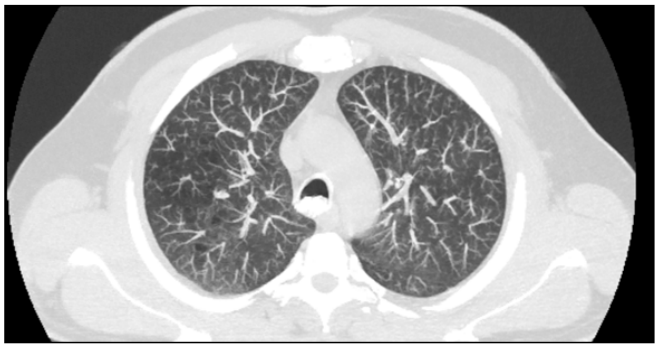

Resim 5

Trakea

EP-171

TORAKS CERRAHİSİ İÇİN ENTÜBASYON UYGULANAN HASTALARDA OLUŞAN TRAKEABRONŞİYAL RÜPTÜRLERİN YÖNETİMİ

Dilay Karamık[1], Necati Çıtak[1], Şeyda Örs Kaya[1], Kenan Can Ceylan[1]

[1]Dr. Suat Seren Göğüs Hastalıkları Ve Göğüs Cerrahisi Eğitim Ve Araştırma Hastanesi, İzmir

Giriş-Amaç: Endotrakeal entübasyona bağlı trakeabronşiyal rüptürler nadir görülen ancak ciddi komplikasyonlardır. Bu çalışmada; toraks cerrahisi için entübasyon uygulanan hastalarda entübasyona bağlı trakeabronşiyal rüptür olan hastaların tanı ve tedavi yöntemleri sunulmaktadır.

Materyal: 1999 ve 2023 yılları arasında toraks cerrahisi uygulanması için entübe edilen 9289 hasta retrospektif olarak incelendi. Entübasyon sonrası trakeabronşiyal rüptür tanısı konulan 30 hasta (%0,3) analiz edildi.

Bulgular: 15'i kadın, 15'i erkek olan hastaların yaş ortalaması 52,8 yıl idi. Hastaların toraks cerrahisi tarafları 24 hastada sağ, 4 hastada sol taraftayken kalan iki hastada mediastende idi. Tüm vakalarda trakeal rüptür membranöz kısımda meydana gelmişti. Rüptür uzunluğu ortalama 3,01 cm olarak saptandı. En yaygın yırtılma yeri distal trakea (n=12) ve sol ana bronşta (n=11) görüldü. Beş hastada ise trakeal rüptür birden fazla alanda gelişmişti. Bir hasta operasyondan önce fiberoptik bronkoskopi kullanılarak teşhis edilirken, 26 hasta intraoperatif teşhis edilmişti. Kalan üç hastada ise rüptür postoperatif ilk 24 saat içinde tespit edildi. Hastaların ikisine rüptür onarımı için kollar insizyon yapılırken, 24'üne sağ torakotomi, 4'üne sol torakotomi uygulanmıştı. Hastalarda mortalite ve morbidite izlenmedi.

Sonuç: göğüs cerrahisi ameliyatları sırasında entübasyona bağlı trakeabronşiyal rüptür olasılığı çok fazla olmasa da bu komplikasyonun katastrofik olma ihtimali nedeniyle dikkatli olunmalıdır. İntraoperatif tespit edilen rüptürler cerrahi olarak başarıyla ve de komplikasyonsuz onarılmalıdır.

Endotrakeal entübasyona bağlı trakeabronşiyal rüptürler nadir görülen ancak ciddi komplikasyonlardır. Entübasyon iyatreojenik yaralanmanın başlıca nedenidir. Bu çalışmada; toraks cerrahisi için entübasyon uygulanan hastalarda entübasyona bağlı trakeabronşiyal rüptür olan hastaların tanı ve tedavi yöntemleri sunulmaktadır.

1999 ve 2023 yılları arasında toraks cerrahisi uygulanması için entübe edilen 9289 hasta retrospektif olarak incelendi.. Entübasyon sonrası trakeabronşiyal rüptür tanısı konulan 30 hasta (%0,3) analiz edildi.

15'İ kadın, 15'i erkek olan hastaların yaş ortalaması 52,8 yıl idi. Entübasyon tüpü hastanın boyutuna göre karar verildi. Entübasyon kör olarak gerçekleştiridi, oskültasyon ile değerlendirildi.Hastaların toraks cerrahisi tarafları 24 hastada sağ, 4 hastada sol taraftayken kalan iki hastada mediastende idi. Tüm vakalarda trakeal rüptür membranöz kısımda meydana gelmişti. Rüptür uzunluğu ortalama 3,01 cm olarak saptandı. En yaygın yırtılma yeri distal trakea (n=12) ve sol ana bronşta (n=11) görüldü. Beş hastada ise trakeal rüptür birden fazla alanda gelişmişti. Bir hasta operasyondan önce fiberoptik bronkoskopi kullanılarak teşhis edilirken (video:1), 26 hasta intraoperatif teşhis edilmişti. İntraoperatif bulgular tüm hastalarda benzerdi.Oksijen satürasyonu aniden düştü. Cerrah tarafından mediastinel ödem gözlemlendi ve palpe edildi.Mediastinel plevra insize edildiğinde yırtık ve entübasyon tüpü gözlemlendi. Kalan üç hastada ise rüptür postoperatif ilk 24 saat içinde tespit edildi. Hastaların ikisine rüptür onarımı için kollar insizyon yapılırken (resim:1), 24'üne sağ torakotomi, 4'üne sol torakotomi uygulanmıştı. Trakeobronşial yırtık, absorbe edilemeyen sütur kullanılarak tek tek dikilerek onarıldı.(Video:2) destek süturları atıldı. Postop bronkoskopi ile kontrol edilerek hastalar ekstübe edildi. Hastalarda mortalite ve morbidite izlenmedi. Taburculuk sonrası hastalar poliklinik hastası olarak takip edildi. Bronkoskopi kontrolleri yapıldı. Takip dönemi boyunca trakeal darlık izlenmedi. Mediastinit gözlenmedi.

Trakeobronşıal yırtılma, endotrakeal entübasyonun nadır ancak cıddı bır komplıkasyonudur. Kısa boylu bır kadın olmak, çıft lümenlı tüp (dlt) entübasyonu geçırmek ve acıl ya da zor entübasyon yaşamak, ana rısk faktörlerındendır. Stılet kullanımı ve fıberoptık bronkoskop rehberlığınde olmadan yapılan kör entübasyon tüpü yerleştırmenın ek rısk faktörlerı olabıleceğı düşünülmektedır.Çalışmamızda yırtılmanın en yaygın olduğu bölge trakeanın alt üçte bırı ve sol ana bronştu. Sol ana bronşta yırtıkların ınsıdansı, çoğu vakada sol taraflı çıft lümen entübasyonunun kullanılmasından kaynaklanıyor olabılır. Ayrıca, sol ana bronşın anatomık yapısı, sağ ana bronşa göre daha dık, uzun ve dar olduğundan, sol ana bronş yırtılmasının daha yaygın olma eğılımınde olması muhtemeldır.

Göğüs cerrahisi ameliyatları sırasında entübasyona bağlı trakeabronşiyal rüptür olasılığı çok fazla olmasa da bu komplikasyonun katastrofik olma ihtimali nedeniyle dikkatli olunmalıdır. İntraoperatif tespit edilen rüptürler cerrahi olarak başarıyla ve de komplikasyonsuz onarılmalıdır.

Anahtar kelimeler: Göğüs cerrahisi, entübasyon, trakeal rüptür, bronşial rüptür, cerrahi, yönetim

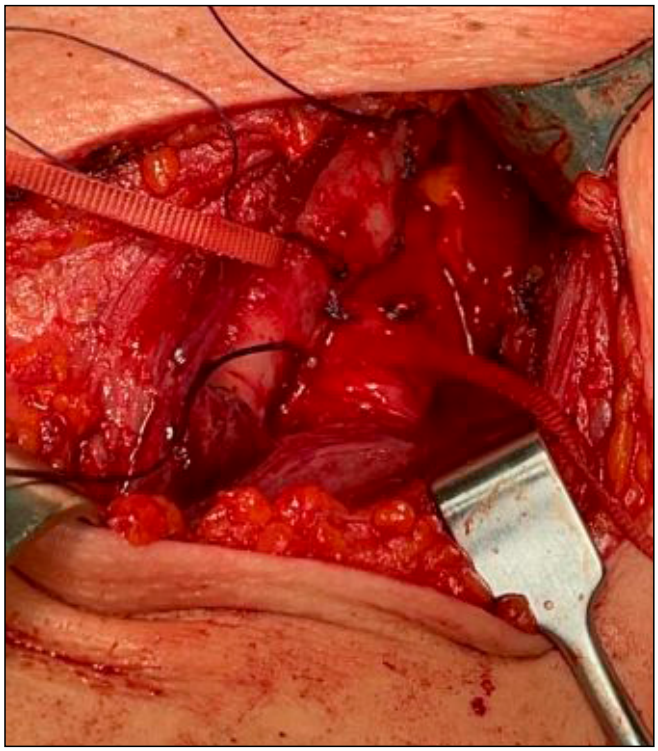

Akciğer / Plevra – Onkolojik

EP-172

METASTAZEKTOMİDEN PRİMERE; BİR MALİGN MELANOM OLGUSU

Kağan Birer[1], Gökhan Öztürk[1], Argün Kış[1], Naim Şüküroğlu[1], Nagihan Yağın Türkmen[1], Ümit Aydoğmuş[1]

[1]Pamukkale Üniversitesi Hastanesi Göğüs Cerrahisi Anabilim Dalı

Giriş-Amaç: Giriş: Malign melanom melanositlerin malign transformasyona uğramasıyla gelişen agresif bir kanserdir. Metastazını küçük bir primer tümörden yapabilir. Akciğer, karaciğer, beyin, kemik ve lenf düğümleri gibi birçok yere metastaz yapabilir. Olgumuzda metastazdan tanı alan ve lobektomi ile kür sağlanan malign melanom vakasından bahsedilmektedir.

Olgu: 73 yaşında kadın hasta öksürük şikayeti sonrası istenen akciğer grafisinde "coin lezyon" saptanması üzerine çekilen bilgisayarlı tomografi(BT)'sinde büyüğü 16x8 mm lenf nodları ve sağ alt lob posterior segmentte 23x20 mm düzgün konturlu nodüler kitle görülmüştü. Pozitron emisyon tomografisi(PET-BT) sonrası transtorasik iğne biyopsisi (TTİAB) ile malign epitelyal tümör tanısıyla onkoloji birimimize başvuran hasta tarafımıza yönlendirildi. Hastaya mediastinoskopi +/- sağ alt lobektomi planlandı. Mediastinoskopide frozen 4R, 4L ve 7 numaralı istasyonlar için ön planda benign olarak bildirildikten sonra rezeksiyona geçildi. Videotorakoskopik olarak başlanan vakada sağ orta ve alt lobun sıkı yapışıklıklar içermesi ve aksesuar venin videotorakoskopik olarak dönülememesi üzerine torakotomi ile lobektomi tamamlandı. Hasta çift drenle ekstübe şekilde yoğun bakıma alındı. Postop 1. gün servise alındı, 5. günde apikal dreni çekildi, uzamış hava kaçağı olan hastanın bazal dreni 12. günde sonlandırıldı. 13. günde hasta taburcu edildi. Patoloji sonucunun malign melanom metastazı ile uyumlu ve HMB-45(+);S100(+),Melan-A(+),Vimentin(+),SOX10(+);ERG,TTF1,p40,PANCK,CD3,CD20,Bcl-2,PAX-5,Aktin,Desmin,CD1a,EMA(-) ,BRAF V600E mu-

tasyonu pozitif saptandı. Hasta primer melanom etiyolojisi için dermatolojiye yönlendirildi. Sağ el ve sol lomber bölgeden alınan biyopsi sonuçları "blue nevüs,sağ el dorsumu" ve "kompound nevüs , sol lomber" olarak raporlandı. Hastaya onkoloji tarafından dabrafenib,trametinib tedavisi başlandı. Hastanın postop 2. yılında çekilen PET BT'sinde nüks ya da metastaz saptanmadı.

Tartışma-Sonuç: Metastatik malign melanomların yaklaşık 80%'i en sık akciğerler olmak üzere başlangıçta tek bir uzak organ metastazı yapar. Akciğer metastazlarını çoğunlukla pulmoner arterlere tümör embolileri yoluyla gerçekleştirir[1,2]. Malign melanom tanısının metastaz ile konulması kötü prognostik bir göstergedir. Hastaların primer lezyon eksizyonundan tanı almaları genellikle uzun dönem hastalıksız sağkalım ile ilişkili gösterilmiştir[3]. Pulmoner metastazların çoğu periferik yerleşimlidir. Bu da wedge rezeksiyonuna makul bir seçenek olarak bakılmasını sağlasa da santral yerleşimli olgularda ya da tanısız malign karakterli kitlelerde lobektomi tercih edilmektedir. Bizim vakamızda da hastanın TTİAB sonucu malign epitelyal tümör gelmiş olup küratif cerrahi için lobektomi tercih edilmiştir. Malign melanomun soliter metastazları için akciğer metastazektomisi, vakaların 5 yıllık sağ kalımının artmasıyla ilişkilidir[4]. Vakamızda henüz 2 yıllık takip gerçekleştirilmiş olup halen hastalıksız takibi devam etmektedir.

Kaynaklar

1. Younes R., Abrao F.C., Gross J.: Pulmonary metastasectomy for malignant melanoma: prognostic factors for long-term survival. Melanoma Res. 2013; 23: pp. 307-311.
2. Taslak şengül, a., Durgun yetim, t., Bayaroğulları, h., & Bilgin büyükkarabacak, y., (2013). Trakeal bronş İki olgu sunumu. Kartal Eğitim ve Araştırma Hastanesi Tıp Dergisi , vol.24, no.3, 191-194.
3. Balch CM, Soong SJ, Gershenwald JE, Thompson JF, Reintgen DS, Cascinelli N, Urist M, McMasters KM, Ross MI, Kirkwood JM, Atkins MB, Thompson JA, Coit DG, Byrd D, Desmond R, Zhang Y, Liu PY, Lyman GH, Morabito A. Prognostic factors analysis of 17,600 melanoma patients: validation of the American Joint Committee on Cancer melanoma staging system. J Clin Oncol. 2001;19(16):3622–34.
4. Pastorino U, Buyse M, Friedel G, Ginsberg RJ, Girard P, Goldstraw P, Johnston M, McCormack P, Pass H, Putnam JB Jr. International registry of lung metastases. J Thorac Cardiovasc Surg. 1997;113(1):37–49
5. Braeuer R.R., Watson I.R., Wu C.J., Mobley A.K., Kamiya T., Shoshan E., Bar-Eli M.: Why is melanoma so metastatic?. Pigment Cell Melanoma Res. 2014; 27: pp. 19-36.

Anahtar kelimeler: Melanoma, Lung Neoplasms, Solitary Pulmonary Nodule, Neoplasm Metastasis, Unknown Primary

Hastanın preop ve postop akciğer radyogramları

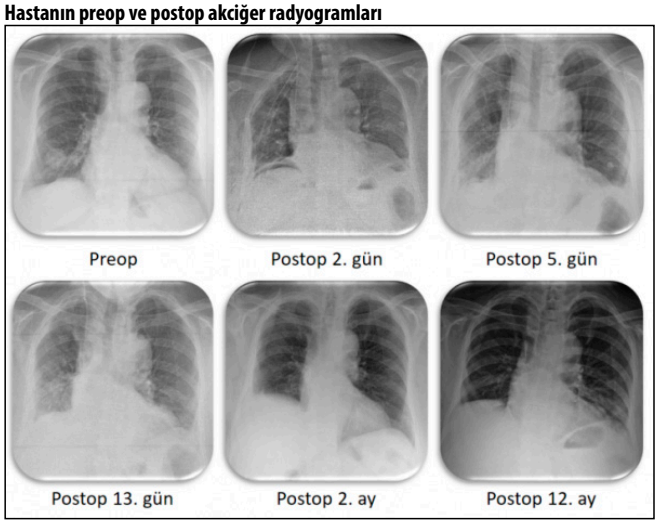

Hastanın BT, PET-BT ve TTAİB görüntüleri

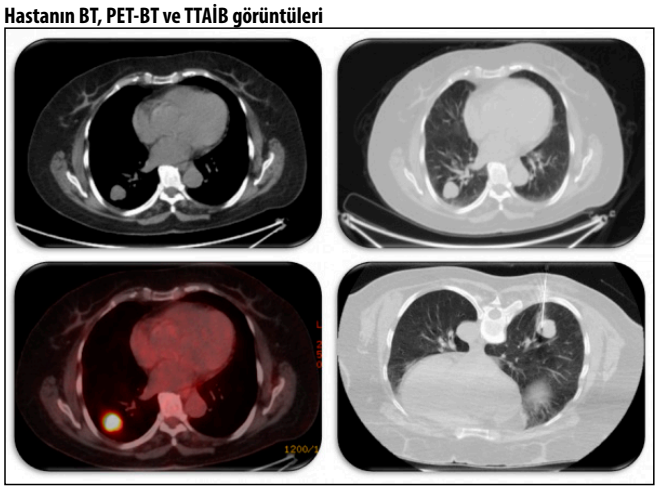

Akciğer / Plevra – Onkolojik

EP-173

METASTAZ MASKELİ HAMARTOM

Nur Demet Pınar[1], Argün Kış[1], Gökhan Öztürk[1], Halil Sevimli[1], Aygün Burak Çelik[1], Ümit Aydoğmuş[1]

[1]Pamukkale Üniversitesi Göğüs Cerrahisi Anabilim Dalı

Giriş-Amaç: Akciğer tümörlerinin yaklaşık %8'i iyi huyludur ve iyi huylu akciğer tümörlerinin %75 ila %77'sini pulmoner hamartom oluşturur. Pulmoner hamartomun radyolojik görünümü, küçük hücreli dışı akciğer kanseri ve tüberküloz sferoidleri ile pek çok benzerliğe sahiptir, bu da pulmoner hamartomun diğer hastalıklardan ayırt edilmesini zorlaştırır (1) Bu sunumda daha öncesinde malignite tanısı bulunan, patoloji tarafından hamartom tanısı koyulan 3 hastadan bahsedilecektir.

Olgu 1: 59 yaş erkek, rectum ca tanılı hasta. Sol alt lobdan adenokarsinom tanılı. Toraks BT'de sağ orta lob lateral medial segmentte 16x13 mm boyutlu nodüler lezyon izlendi. Hastaya sağ orta lobektomi + 2R 4R 11 lenf nodu diseksiyonu yapıldı. Patolojide kitle hamartom olarak raporlandı.

Olgu 2: 62 yaş erkek hasta. Sağ maxilladan osteosarkom tanısı almış. Hastanın kontrol PET-BT'sinde sağ akciğer alt lob süperior segmentte ılımlı artmış F-18 FDG tutulumu olan lezyon nedeniyle danışıldı. İlk planda enfektif/enflamatuvar süreçlere sekonder olduğu düşünülmekle birlikte, primer tümör tanısı nedeni ile metastaz ekarte edilemedi. Hastaya antibiyoterapi tedavisi başlandı ve 1 ay sonra kontrol toraks bt çekildi. Sağ akciğer alt lob superior segmentte 8x6 mm, yuvarlak şekilli düzgün sınırlı subsolid nodül sebat etmesi üzerine hastaya sağ alt lob süperior segmentektomi yapıldı. Patolojiden sonuç kondroid hamartom ile uyumlu olarak raporlandı. Hastaya onkolojik takibinin devamı önerildi.

Olgu 3: 64 yaş erkek hasta, larynx ca tanılı. Takiplerinde toraks BT'de solda fissür yerleşimli ~1.5x1 cm, spiküler uzanımları bulunan nodüler görünüm izlendi ve metastaz olarak değerlendirildi. Çekilen PET BT'de sol akciğer üst lob anterior segmentte, ~1,7x1,3 cm hipermetabolik nodül izlendi. Öncelikle primer tümörün akciğer metastazıyla uyumlu olarak yorumlandı. Hastaya sol üst lob apikoposterior segmentektomi + sol üst lob anterior segment wedge rezeksiyon yapıldı. Patoloji sonucu hamartom olarak raporlandı.

Tartışma: Pulmoner hamartom, çeşitli mezenkimal bileşenlere farklılaşabilen iyi huylu mezenkimal bir tümördür. Pulmoner

hamartomların %91'i kıkırdak bileşenleri içerirken, diğer bileşenlerin oranı değişkendir.(1) Pulmoner metastaz tipik olarak iyi sınırlı bir nodüldür ve vakaların üçte ikisinde akciğerin periferinde bulunur.(2) Pulmoner metastazlar en sık sarkom ve kolorektal kanserli hastalarda rezeke edilmektedir.(3) Segmentektomi tam rezeksiyon ve akciğer fonksiyonunu mümkün olduğu kadar az etkileme şeklindeki ikili hedefe ulaşmada önemli bir araçtır. Segmentektomiyi VATS ile yapmak, torakotomiye göre daha kısa morbidite ile ilişkilidir.(4) 2022'de yayınlanan bir makalede VATS ile yapılan segmentektomilerde pnömoni, atelektazi, uzun süreli hava kaçağı ve cerrahi alan enfeksiyonu gibi ameliyat sonrası komplikasyon riski daha düşük olup, açık prosedürlerle karşılaştırıldığında yoğun bakımda yatış süresinin daha kısa ve dokulardaki hasarın daha az olduğu görüşmüş.(5)

Kaynaklar

1- Li B, Xin Z, Xue W, Zhang X. Lung hamartoma resembling lung cancer: a report of three cases. J Int Med Res. 2022;50(11):3000605221132979. doi:10.1177/03000605221132979

2- Ripley RT, Downey RJ. Pulmonary metastasectomy. J Surg Oncol. 2014;109(1):42-46. doi:10.1002/jso.23450

3- Berry MF. Role of segmentectomy for pulmonary metastases. Ann Cardiothorac Surg. 2014 Mar;3(2):176-82. doi: 10.3978/j.issn.2225-319X.2014.02.08. PMID: 24790842; PMCID: PMC3988295.

4- Treasure T, Milošević M, Fiorentino F, Macbeth F. Pulmonary metastasectomy: what is the practice and where is the evidence for effectiveness?. Thorax. 2014;69(10):946-949. doi:10.1136/thoraxjnl-2013-204528

5- Elkhayat H, Hamza HM, Elshoieby MH, Omar MI, Gaber EA. Role of video-assisted thoracoscopic surgery in pulmonary metastasectomy. Kardiochir Torakochirurgia Pol. 2022 Dec;19(4):181-188. doi: 10.5114/kitp.2022.122086. Epub 2022 Dec 16. PMID: 36643340; PMCID: PMC9809193.

Anahtar kelimeler: pulmoner metastaz, pulmoner hamartom, hamartom

Olgu 1

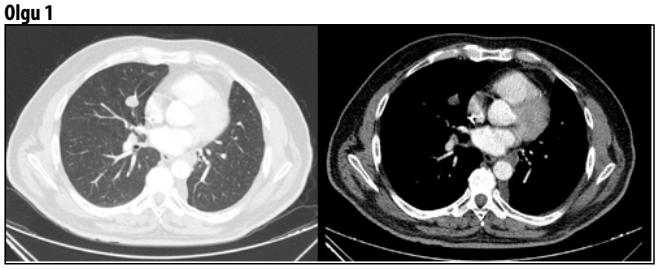

Olgu 2

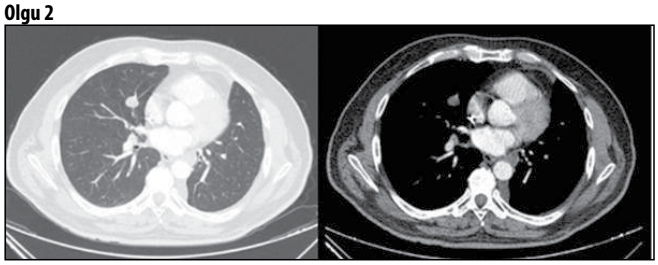

Olgu 3

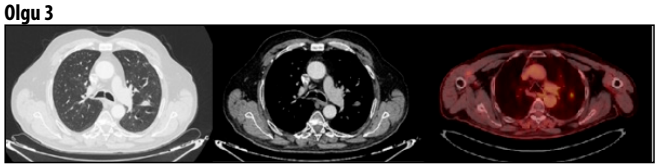

Akciğer / Plevra – Onkolojik

EP-174

SOL EPARTERYAL BRONŞ: BRONŞ AĞACININ NADİR GELİŞEN ANOMALİSİ

Esranur Akpunar[1], Gizem Keçeci Özgür[1], Ali Özdil[1]

[1]Ege Üniversitesi Tıp Fakültesi Göğüs Cerrahisi Anabilim Dalı

Giriş-Amaç: Eparteriyel bronş, trakea dallanmasından yaklaşık 2,5 cm uzaklıkta bulunan ana bronşun bir dalıdır. Pulmoner arter seviyesinin üzerinde ortaya çıkması nedeniyle eparteriyel bronş olarak adlandırılır. Eparteryal bronş genellikle sağ tarafta izlenmektedir.

Olgu: 78 yaşında, hipertansiyon ve koroner arter hastalığı tanıları bulunan, mesane değişici epitel hücreli karsinom nedeniyle takip edilen erkek hastanın toraks bilgisayarlı tomografisi (BT) 'nde sol AC üst lobda 50x37x30 mm kitle lezyonu izlendi. Transbronşial ince iğne aspirasyon biyopsisi patolojik inceleme sonucu küçük hücreli dışı akciğer karsinomu olarak raporlanan hastaya operayon kararı verildi. Videotorakoskopik eksplorasyonda üst lob apikoposterior segmentte yaklaşık 3cm çaplı kitle ve sol eparteryel bronş belirlendi (Şekil 2a-b-c). Eparteryel bronş ve üst lob bronşu ayrı ayrı stapler ile kesilerek üst lobektomi uygulandı. Hastanın preoperatif toraks anjio BT'si retrospektif olarak ve rekonstrükte edilerek değerlendirildiğinde özellikle sagital kesitlerde eparteryel bronş net olarak izlendi. (Şekil 1a-b).

Sonuç: Sol üst lobun bronşiyal dallanma anomalileri, sol eparteryal bronş veya sol hiparteryal bronş olarak sınıflandırılabilir. Sol eparteryal bronş, sol pulmoner arterin sol ana bronşu çaprazladığı seviyenin üzerinde, sol ana bronştan çıkan bronşları ifade eder. Sağ eparteryel görülme sıklığı sola göre 5 kat daha fazladır. Genellikle intraoperatif belirlenerek retrospektif radyolojik olarak kanıtlanması ile tanı konulur. Özellikle radyolojik rekonstrüksiyon teknikleri belirlenmesinde yardımcıdır.

Anahtar kelimeler: sol eparteryal bronş

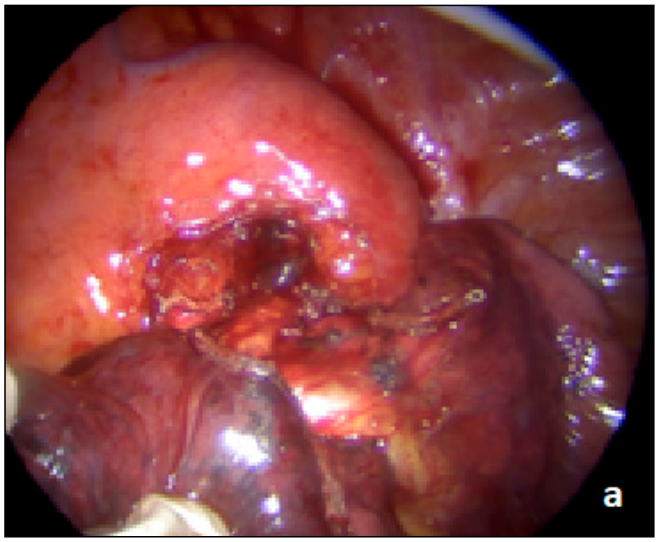

Şekil 2a

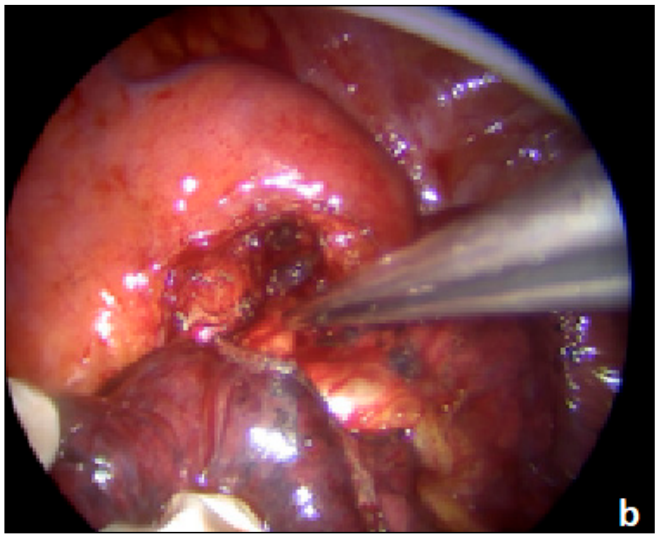

Şekil 2b

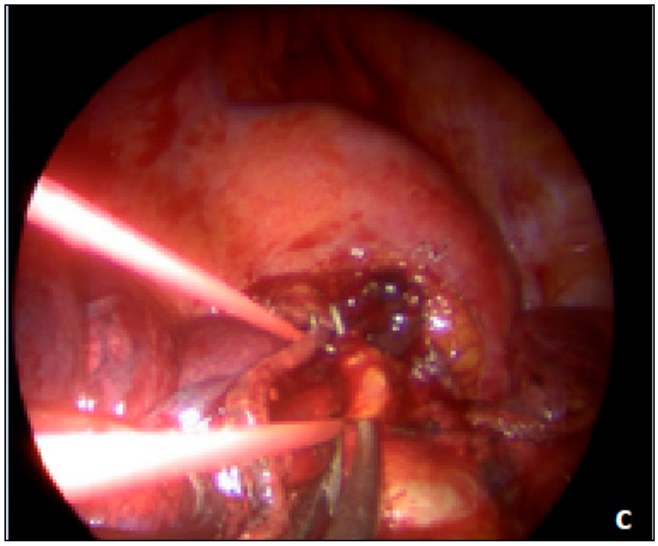

Şekil 2c

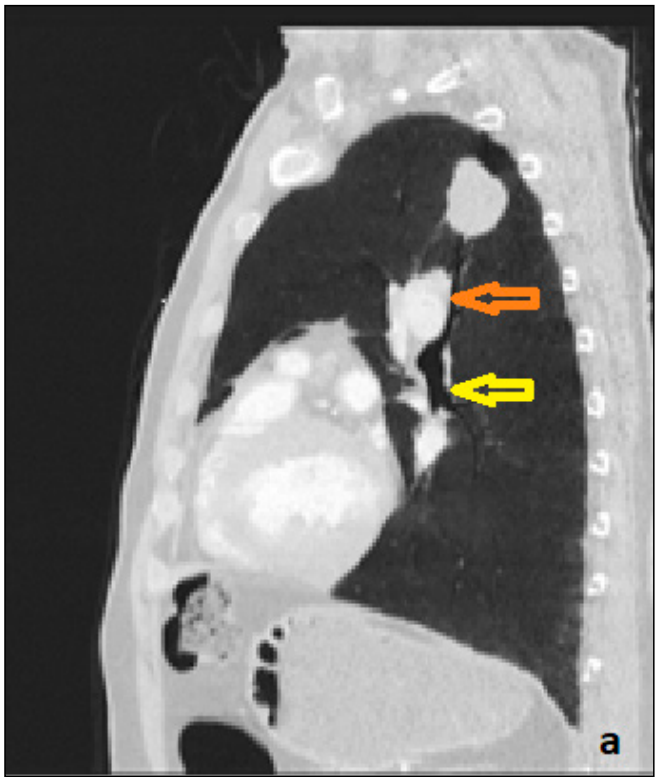

Şekil 1a

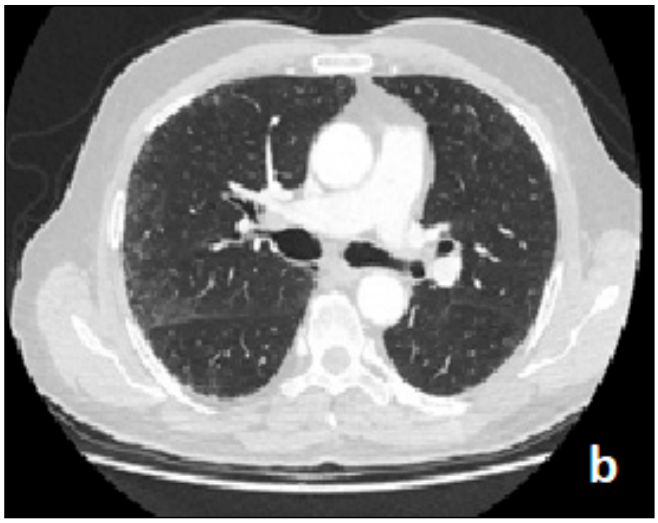

Şekil 1b

Mediyasten

EP-175

GIDA ALIMI SONRASI GELİŞEN MEDİASTİNİT: OLGU SUNUMU

Mustafa Mekeci[1], Gökhan Öztürk[1], Argün Kış[1], Naim Şüküroğlu[1], Kağan Birer[1], Ümit Aydoğmuş[1]

[1]Pamukkale Üniversitesi Hastanesi Göğüs Cerrahisi Anabilim Dalı

Giriş-Amaç: Mediastinit, mediastinel plevra tarafından sınırlanan torasik alanın, torasik çıkışı ve diyaframı içeren inflamasyon veya enfeksiyondur. Hayati organların çoğu mediasten içerisinde yer aldığı için hastalık süreci yaşamı tehdit eder ve hızlı tanı

ve acil tedavi gerektirir. Bir çok etyoloji mediastinite sebebiyet verebilir.(1) Bu yazımızda kuru ekmek yeme sonrası mediastinit gelişen hastamızı sunacağız

Olgu: Bilinen hastalığı olmayan 24 y kadın hasta kuru ekmek yedikten sonra göğüs arkasında ağrı ve sıkışma hissi oluşmuş. Semptomlara 3 gün kadar sonra ateş ve nefes darlığı eklenmesi üzerine hasta acil servise başvurmuş. Çekilen Kontrastlı Toraks Tomografisinde (BT) '' Nazofarenks posteriorundan prevertebral mesafe aracılığıyla mediastene ve özofagus distaline dek uzanımı bulunan, içerisinde yaygın hava imajları izlenen, periferi kontrastlanan apse lehine değerlendirilen görünüm mevcuttur. Mediastinal yağ planlarında kirlenme ve mediastende bazıları sınırda büyümüş lenf nodları mevcuttur. Özefagus duvarında kalınlaşma dikkati çekmiştir.'' (Resim 1) olarak yorumlanmış. Hasta tarafımızca akut mediastinit ön tanısıyla acil operasyona alınmıştır. Sağ Videotorakoskopik (VATS) Eksplorasyonda mediasten bölgesinde yaygın yapışıklıklar ve pürülan mayi izlendi. Yapışıklıklar giderildi. Azigos venin 1 cm altından ve pulmoner ligamanın bağlı olduğu mediastinel plevra açılarak mediasten toraksa ağızlaştırıldı. Mediastenden gelen pürülan materyaller aspire edildi ve temizlendi. Sağ toraksa 2 adet kalın toraks dreni yerleştirilerek vaka sonlandırıldı. Hasta yoğun bakıma interne edildi. Günlük drenaj takibi yapıldı. Yoğun bakım takiplerinde genel kan tablosunda bozulma, kontrol Toraks BT'sinde sağ toraks posteriorda effüzyon ve dansite değişikliği (resim 2) sebebiyle ilk vakadan 5 gün sonra 2. kez vakaya alındı. Eksplorasyonda visseral plevra ile parietal plevra arasında yapışıklıklar oluşmaya başladığı görüldü. Yapışıklıklar giderildi. Visseral plevradaki kalınlaşma için dekortikasyon yapıldı. Mediastinel yüzdeki açıklıklar kontrol edildi. İrrigasyon yapıldı. Hasta 2. Post-op 6. Günde yoğun bakımdan servise devralınmıştır. Hasta ilk vakaya alındıktan sonra antibiyoterapisi planlandı. Kültür sonuçlarına göre tedavisi tekrar planlandı. İnfektif endokardit şüphesi EKO ile dışlandı. Hastanın antibiyoterapisi tamamlandıktan sonra, genel kan tablosunun toparlaması, kontrol akciger filmlerinin düzelmesi, mediastinit kliniğinin tamamen ortadan kalkması sonucu hasta taburcu edilmiştir (Resim 3).

Sonuç: Yabancı cisimlerin (YC) neden olduğu sindirim sistemi perforasyonları, YC alımlarının yaklaşık %1'ini oluşturur ve ilişkili mediastinit veya büyük damar fistülleri için cerrahi müdahale gerektirir.(2)

Mediastinitin tedavisinde farklı cerrahi ve medikal tedavi protokolleri tavsiye edilmiştir. Cerrahi, primer özefagus revizyonu ve drenajı, ileri boyutta özefagus bypass ya da rekanalizasyonu gibi agresif cerrahi eksplorasyonu içerir.(3)

Kaynaklar

1. Kappus S, King O. Mediastinitis. 2023 May 23. In: StatPearls [Internet]. Treasure Island (FL): StatPearls Publishing; 2023 Jan–. PMID: 32644692.
2. Sueyoshi K, Otsubo K, Hirota S, Kojima F, Bando T. Fish Bone Descending in the Mediastinum. Ann Thorac Cardiovasc Surg. 2022 May 9. doi: 10.5761/atcs.cr.22-00042. Epub ahead of print. PMID: 35527003.
3. Liu J, Zhang X, Xie D, Peng A, Yang X, Yu F, Liu D. Acute mediastinitis associated with foreign body erosion from the hypopharynx and esophagus. Otolaryngol Head Neck Surg. 2012 Jan;146(1):58-62. doi: 10.1177/0194599811425140. Epub 2011 Oct 10. PMID: 21987647.

Anahtar kelimeler: Mediastinitis, Mediastinal Diseases, Esophageal Perforation, Rupture, Foreign-Body Migration

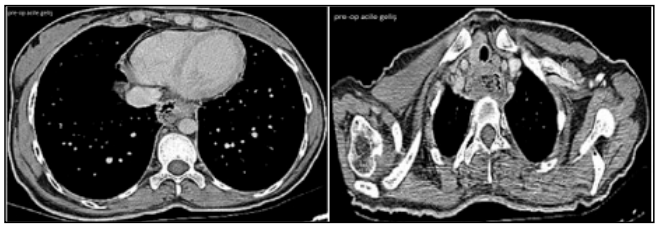

Resim 1

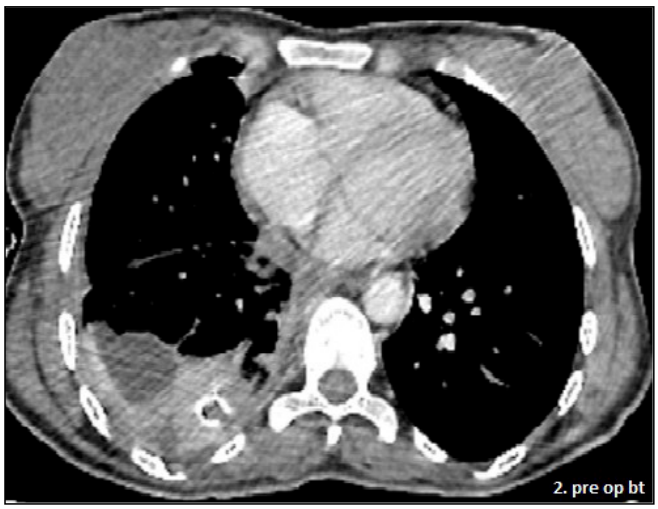

Resim 2

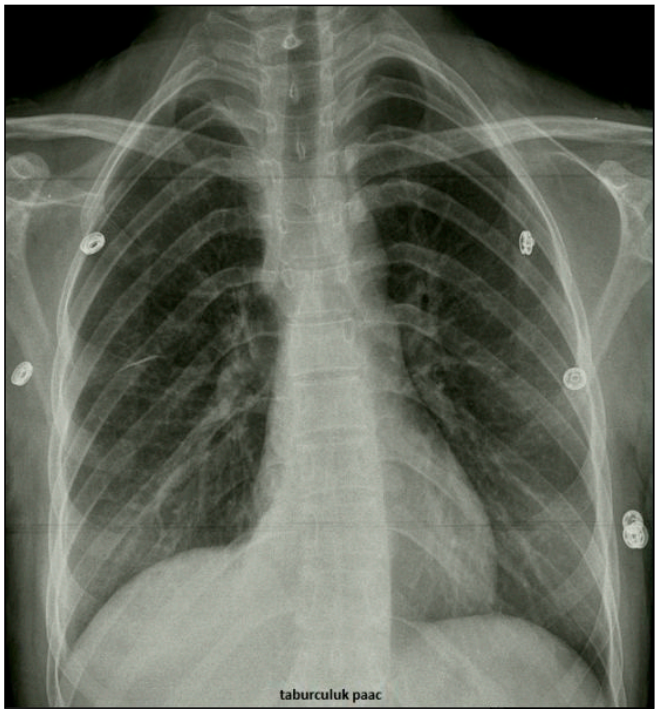

Resim 3

Mediyasten

EP-176

KALBİ TAMAMEN DOLDURAN MULTİPLE MEDİASTİNAL VE AKCİĞER HİDATİK KİSTİ:OLGU SUNUMU

Emrah Karcı[1], Nigar Alizade[1], İlkay Kaya[1], Berfin Kızıldağ Aktaş[1], Fatma Mutlu[1], Günel Babayeva Şenkaya[1], Dündar Özalp Karabay[2], Aydın Şanlı[1]

[1]Dokuz Eylül Üniversitesi Tıp Fakültesi Hastanesi Göğüs Cerrahi Anabilim Dalı

[2]Dokuz Eylül Üniversitesi Tıp Fakültesi Hastanesi Kalp Ve Damar Cerrahisi Anabilim Dalı

Giriş-Amaç: Kist hidatik çoğunlukla Echinococcus granulosis olmak üzere Echinococosis cinsine bağlı ortaya çıkan, ülkemizde sık görülen paraziter kistik bir hastalıktır (1,2). Tüm organlarda görülebilse de en sık yerleştiği organlar karaciğer ve akciğerlerdir. Mediastinal kist hidatik tüm kist hidatik hastalıklarının %0,1'inden daha azını oluşturur (3,4). Bu yazıda kliniğimize refere edilen, mediastinal yapılara invazyon gösteren mediastinal kisti olan 31 yaşında kadın olgu tartışılmıştır.

31 yaşında kadın olgu, takipne ve dispne sebebi ile çekilen Toraks BT'de mediastende genişleme ve pulmoner emboli saptanmış. Bunun üzerine hastaya yapılan TTE'de perikardiyal kistler saptanmış. 2014 yılında olgunun kalp üzerindeki kistleri median sternotomi ile temizlendi. Ameliyat sonrası albendazol tedavisi başlanan ancak karaciğer fonksiyon testlerinde bozulma görülmesi üzerine tedavisiz izleme alınan olgu takiplere gelmedi. Kasım 2022'de tekrar başvurusunda çekilen Toraks MRG'de tüm mediasteni dolduran, 17x15x13 cm boyutlu multikistik lezyon izlendi. Lezyonun tüm mediastinal ana vasküler yapıları sardığı görüldü. Sağ pulmoner arter tamamen oklüde görünümde olup akım izlenmemekteydi. Pulmoner trunkus, vena kava süperior, sağ atriyum ve sol ventriküle uzanan kistik yapıların, VKS'u oblitere ettiği görüldü. Sağ ventrikül serbest duvarı hariç tüm kalp yapıları lezyonla çevrili izlendi. Sağ ve sol atriyumlara invaze görünümde olup, boşluklarına protrude kistik lezyonlar görüldü.

Parazitin, torasik aortanın arteriyel bir dalı veya lenfatikler yolu ile mediastene ulaşabileceği düşünülmektedir (5). Mediastinal kist hidatik klinik ve radyolojik olarak diğer mediastinal kistik lezyonlardan ayırt edilememektedir. Toraks BT ve toraks MRG, kistik lezyonları solid kitlelerden ayırt etmekte ve mediastinal diğer yapılara olan invazyonu göstermekte yardımcı olabilmektedir. BT eşliğinde ince iğne aspirasyon biyopsisi tanıda yardımcı olabilir ancak disseminasyon ve anafilaktik şok riski nedeniyle tehlikeli bulunmaktadır. Bizim olgumuzda toraks MRG, kitlenin kistik özelliklere sahip olduğunu ve çevre yapılara invazyonunu göstermekteydi.

Mediastinal kist hidatik, bazen komplike olabilmektedir. Plevral veya perikardiyal kaviteye fistülize olabilmekte, bronşa rüptüre olabilmekte ve masif kanamaya yol açabilmektedir (6,7). Bu nedenlerden dolayı, mediastinal yapılara invazyon göstermeyen, operabl olarak değerlendirilen mediastinal kist hidatikte cerrahi endikedir (7). Bizim olgumuzda ise mediastinal ana yapılara yaygın invazyon varlığı, mediasteni ve kalbi tamamen dolduran kist hidatik olmasından dolayı hasta inoperabl olarak değerlendirilmiştir.

Mediastinal kist hidatik nadir görülen bir durum olmakla birlikte, mediastinal lezyonların ayırıcı tanısında göz ardı edilmemelidir. Mediastinal yapılara invazyonun görülmediği, operabl hastalarda ana tedavi cerrahidir. Albendazol tedavisi, cerrahi sonrasında da primer medikal tedavi seçeneğidir.

Kaynaklar

1. Agudelo H, Brunetti E, McCloskey C. Kistik Ekinokokkozis. Clin Microbiol 2016;54(3):518-23
2. Sarkar M, Pathania R, Jhobta A, Thakur BR, Chopra R. Kistik pulmoner hidatidoz. Akciğer Hindistan 2016;33(2):179-191
3. Takeda S, Miyoshi S, Minami M, Ohta M, Masaoka A, Mat-suda H. Mediastinal kistlerin klinik spektrumu. Göğüs 2003; 124:125-32.
4. Rahimi-Rad MH, Mahmodlou R. Multipl mediastinal kist hidatik: olgu sunumu. Pneumologia 2009; 58: 230-2.
5. Shields TW. Mediastenin mezotelyal ve daha az görülen diğer kistleri. İçinde: Shields TW, Locicero J III, Ponn RB, editörler. Genel göğüs cerrahisi. 6 baskı. Philadelphia: Lippincott, Wil-liams & Wilkins; 2005. 2833-40.
6. Eroğlu A, Kürkçüoğlu C, Karaoğlanoğlu N, Tekinbaş C, Kaynar H, Onbaşı O. Mediastenin primer hidatik kistleri. Eur J Kardiyotorak Cerrahisi 2002; 22:599–601.
7. Özyurtkan MO, Koçyiğit S, Çakmak M, vd. Vaka sunumu: mediastinal kist hidatik. Türkiye Parazitol Derg 2009; 33:177-8.

Anahtar kelimeler: Mediastinal yerleşimli, kist hidatik, kardiyak kist hidatik, vasküler kist hidatik

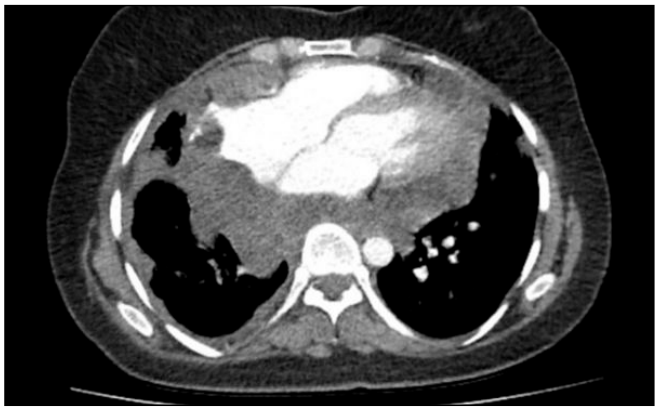

Resim 1. Olgunun Kasım 2022 Toraks BT'sinde mediastende görülen kistik lezyonlar, aksiyal kesit

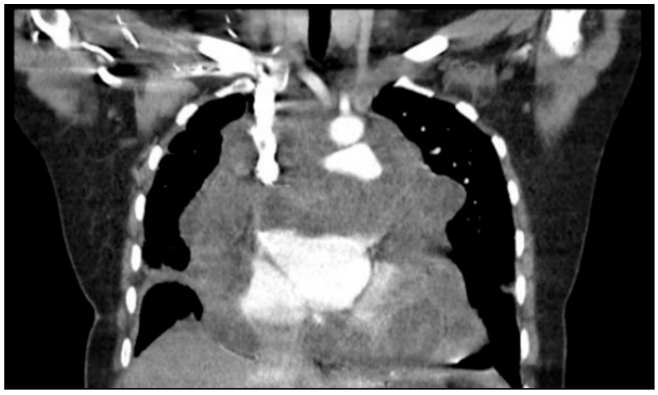

Resim 2. Olgunun Kasım 2022 Toraks BT'sinde mediastende görülen kistik lezyonlar, koronal kesit

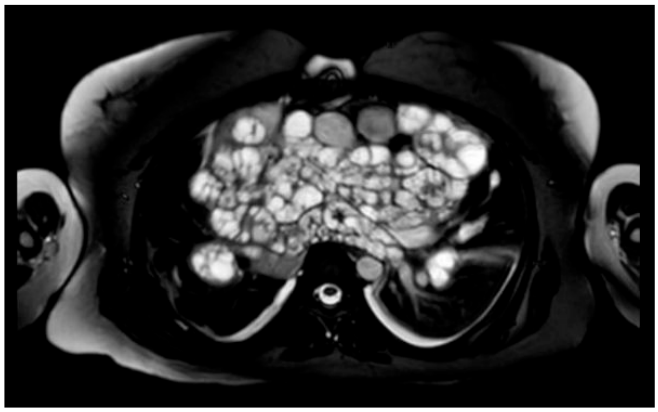

Resim 3. Olgunun Kasım 2022 Toraks MRG'sinde mediastende görülen kistik lezyon, aksiyal kesit

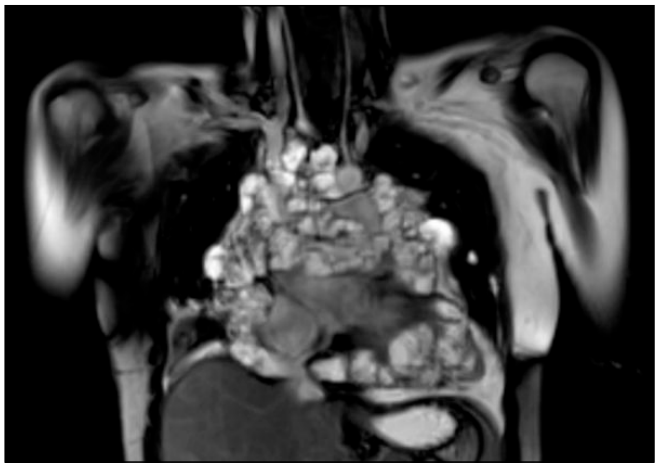

Resim 4. Olgunun Kasım 2022 Toraks MRG'sinde mediastende görülen kistik lezyon, koronal kesit

Mediyasten

EP-177

DEV MEDİASTEN KİTLE: BİR VAKA SUNUMU

Beyza Nur Su[1], Merve Şengül İnan[1], Tamer Direk[1], Kubilay İnan[2], İlknur Aytekin Çelik[2], Nurettin Karaoğlanoğlu[2]

[1]Bilkent Şehir Hastanesi, Göğüs Cerrahisi Kliniği
[2]Yıldırım Beyazıt Üniversitesi, Ankara Bilkent Şehir Hastanesi, Göğüs Cerrahisi Anabilimdalı

Giriş-Amaç: Giriş: Germ hücreli tümörler en sık yerleşim yeri olan gonadlar dışında %1-5 oranında görülür ve mediasten extragonadal tutulumun en sık görüldüğü lokasyondur [1-2]. İnsidental saptanması, kitlenin büyüklüğü kardiyovasküler veya pulmoner yapılara basısı nedeniyle klinik prezentasyon ilerleyicidir ve hemodinamik insatabilite gösteren hastalarda patolojik tanı ardından yapılacak cerrahi eksizyon için çokça zorlayıcı faktör vardır [3-4].Amacımız mediastinal dev bir germ hücreli tümörün cerrahi yönetiminde yüksek perioperatif kanama riskini düşürmede preoperatif tümör embolizasyonu uygulamasının etkinliğine dikkat çekmektir.

Olgu Sunumu: 21 yaşında erkek hasta, 20 gün önce başlayan göğüs, sırt ağrısı ve halsizlik şikayetleri ile acile başvurdu. Ek hastalık öyküsü yoktu. Fizik muayenesinde yüzünde ödem, kızarıklık ve bilateral venöz dolgunluk dikkati çekti. Sağ akciğerde solunum sesleri azalmıştı. Batın muayenesinde organomegali saptanmadı. Çekilen akciğer grafisinde mediastende bulky kitle izlenmesi üzerine kliniğimize refere edilmişti. (Resim 1)

Toraks BT'sinde sağ hemitoraksta üst ve anterior mediastende yer kaplayan yumuşak doku kitlesi izlendi. Sağ internal juguler, subklavyen ve brakiosefalik ven lümenlerinde kontrast madde dolumu izlenmedi (Resim 2).

Hastanın klinik bulgularıyla birlikte VCS Sendromu düşünülerek radyasyon onkolojisine acil radyoterapi için danışıldı, önce VCS'a oklüzyon için stent konulmasının uygun olacağına karar verildi. Sol brakial venden girilerek elde olunan dijital anjiyografi (DSA) incelemesinde sol brakiosefalik ven distalinde kitleye bağlı akut oklüzyon izlenmiş olup kollateraller saptanmadı. Oklüde segment geçilerek VCS`ya geçildi. VCS`dan başlanarak sol brakiosefalik vene doğru oklüzyon bölgesini kapsayacak şekilde stent yerleştirildi ve ardından balon anjiyoplasti yapıldı. Ayrıca kitleden trucut biyopsi yapıldı. Biyopsi ön planda germ hücreli tümör düşündürdü.

Toraks MRI'da ön mediasteni dolduran ve sağ hemitoraksa uzanan, sağ akciğeri, pulmoner arteri-veni, hava yollarını ve sağ kalp boşluklarını basılayan yaklaşık 20x10cm boyutlarda kitle lezyonu izlenmiştir. Lezyon multilobüle ve multiloküle ve heterojen kistik natürlü olarak değerlendirilmiştir.

Kesin patolojik tanı için Mediastinotomi kitleden biyopsi uygulandı. Mikst germ hücreli tümör (öncelikle teratom + embriyonel karsinom) olrak raporlandı.Hastaya 4 kür Bleomisin-Etoposit-Sisplatin (BEP) tedavisi uygulandı. Çekilen toraks BT'de kitle boyutlarında anlamlı fark saptandı. AFP 3 hafta içinde belirgin geriledi. Görüntülemelerde kitlenin yoğun damarlanma göstermesi sebebiyle hastaya önce tümör embolizasyonu uygulandı ve internal torasik arter embolize edildi. Median sternotomi ile kitle eksizyonu uygulandı.

Sonuç: Kanama riski öngörülen dev mediastinal kitlelerde besleyici damarın operayondan önce embolize edilmesi olası komplikasyonları önlemede oldukça etkindir.

Olgu Sunumu: 21 yaşında erkek hasta, 20 gün önce başlayan göğüs, sırt ağrısı ve halsizlik şikayetleri ile acile başvurdu. Ek hastalık öyküsü yoktu. Fizik muayenesinde yüzünde ödem, kızarıklık ve bilateral venöz dolgunluk dikkati çekti. Sağ akciğerde solunum sesleri azalmıştı. Batın muayenesinde organomegali saptanmadı. Çekilen akciğer grafisinde mediastende bulky kitle izlenmesi üzerine kliniğimize refere edilmişti. (Resim 1)

Toraks BT'sinde sağ hemitoraksta üst ve anterior mediastende yer kaplayan yumuşak doku kitlesi izlendi. Sağ internal juguler, subklavyen ve brakiosefalik ven lümenlerinde kontrast madde dolumu izlenmedi (Resim 2).

Hastanın klinik bulgularıyla birlikte VCS Sendromu düşünülerek radyasyon onkolojisine acil radyoterapi için danışıldı, önce VCS'a oklüzyon için stent konulmasının uygun olacağına karar verildi. Sol brakial venden girilerek elde olunan dijital anjiyografi (DSA) incelemesinde sol brakiosefalik ven distalinde kitleye bağlı akut oklüzyon izlenmiş olup kollateraller saptanmadı. Oklüde segment geçilerek VCS`ya geçildi. VCS`dan başlanarak sol brakiosefalik vene doğru oklüzyon bölgesini kapsayacak şekilde stent yerleştirildi ve ardından balon anjiyoplasti yapıldı. Ayrıca kitleden trucut biyopsi yapıldı. Biyopsi ön planda germ hücreli tümör düşündürdü.

Toraks MRI'da ön mediasteni dolduran ve sağ hemitoraksa uzanan, sağ akciğeri, pulmoner arteri-veni, hava yollarını ve sağ kalp boşluklarını basılayan yaklaşık 20x10cm boyutlarda kitle lezyonu izlenmiştir. Lezyon multilobüle ve multiloküle ve heterojen kistik natürlü olarak değerlendirilmiştir.

Kesin patolojik tanı için Mediastinotomi kitleden biyopsi uygulandı. Mikst germ hücreli tümör (öncelikle teratom + embriyonel karsinom) olrak raporlandı.Hastaya 4 kür Bleomisin-Etoposit-

Sisplatin (BEP) tedavisi uygulandı. Çekilen toraks BT'de kitle boyutlarında anlamlı fark saptandı. AFP 3 hafta içinde belirgin geriledi. Görüntülemelerde kitlenin yoğun damarlanma göstermesi sebebiyle hastaya önce tümör embolizasyonu uygulandı ve internal torasik arter embolize edildi. Median sternotomi ile kitle eksizyonu uygulandı.

Sonuç: Kanama riski öngörülen dev mediastinal kitlelerde besleyici damarın operayondan önce embolize edilmesi olası komplikasyonları önlemede oldukça etkindir.

Kaynaklar

1. Xiu W, Pang J, Hu Y, Shi H. Immune-related mechanisms and immunotherapy in extragonadal germ cell tumors. Front Immunol. 2023 Apr 17;14:1145788.
2. Rusner C, Trabert B, Katalinic A, et al. Incidence patterns and trends of malignant gonadal and extragonadal germ cell tumors in Germany, 1998-2008. Cancer Epidemiol 2013;37:370.
3. Hayati F, Ali NM, Kesu Belani L, Azizan N, Zakaria AD, Rahman MR. Giant Mediastinal Germ Cell Tumour: An Enigma of Surgical Consideration. Case Rep Surg. 2016;2016:7615029.
4. Pini GM, Colecchia M. Mediastinal germ cell tumors: a narrative review of their traits and aggressiveness features. Mediastinum. 2022 Mar 25;6:5

Anahtar kelimeler: anterior mediasten, embolizasyon, germ hücreli tümör, mediasten kitle

Toraks BT

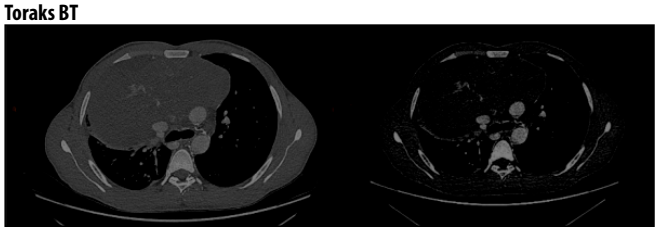

Akciğer grafisi

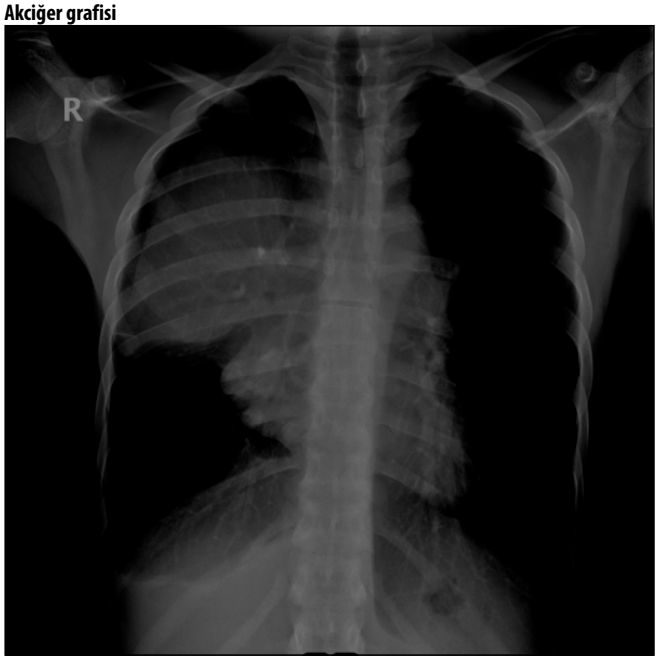

Kitlenin görünümü

Göğüs Duvarı

EP-178

GÖĞÜS DUVARINA METASTAZ YAPMIŞ BİR OLGU VE VİDEO-YARDIMLI TORAKOSKOPİK CERRAHİ

İrfan Yalçınkaya[1], Ayşe Ece Yücel[2], Kaan Ayberk Boyacıoğlu[1], Elçin Ersöz Köse[1], Ayçim Şen[1], Cansel Atinkaya Baytemir[1]

[1]Sağlık Bilimleri Üniversitesi, İstanbul Süreyyapaşa Göğüs Hastalıkları Ve Göğüs Cerrahisi Suam, Göğüs Cerrahisi Kliniği
[2]Sağlık Bakanlığı, Erzurum Şehir Hastanesi

Giriş-Amaç: Göğüs duvarının metastatik tümörleri nadir ve birçok histolojik alt tipte görülmektedir.

Endometrium kanseri kadınlarda en sık görülen dördüncü kanser olup, bu tümörlere bağlı göğüs duvarına uzak metastazlar da daha az görülmektedir. Endometrial kanserin metastazlarında cerrahi tedavi seçenekleri sınırlıdır.

Endometrioid tip adenokarsinoma bağlı göğüs duvarı metastazı olan ve video-yardımlı torakoskopik cerrahi (VATS) ile tanı konulan bir olgu sunulmaktadır.

Olgu: Altmış dört yaşındaki kadın hasta, sağda göğüs ağrısı yakınması ve onkoloji kliniğinden göğüs duvarındaki kitlenin konsültasyon istem notu ile başvurdu. Beş yıl önce endometrium ca nedeni ile TAH+BSO uygulanmış. Postoperatif dönemde de üç kür kemoterapi (KT) ve (? kür) radyoterapi (RT) alan hastanın takibinde bilgisayarlı toraks tomografisi (BT)'sinde sağda 7. kota invaze 7x4 cm boyutlarında kitle saptanmış. Pozitif emisyon tomografisinde (PET-BT) kitle (SUVmaks 12.9) ile birlikte parietal plevranın iki ayrı noktasında da (sağ akciğer üst lob ve alt lob komşuluğunda) daha hafif düzeyde tutulum mevcutmuş. Hastaya önceki patolojisi ve plevral tutulumlar nedeniyle öncelikle tanı amaçlı VATS ile eksplorasyon ve tanı planlandı. İşlem sırasında üç ayrı lezyondan da biyopsi alındı. Histopatolojik incelemede ilk ameliyattaki preparatlar ile karşılaştırılıp aynı morfolojik özellikler gösterdiği anlaşıldı. Hepsi endometrioid adenokarsinom metastazı olarak raporlandı. Onkoloji ile konsülte edilip hastaya 7 kür KT ve 11 kür KT uygulandı. Altı ay sonra çekilen

PET-BT'de kottaki kitle 1 cm ve SUVmaks 2.4 olarak bulundu. Lezyonu ileri derecede regrese olan hasta, onkolojinin takibinde iken postoperatif 14. ayda beyninde metastaz saptandı. Üçüncü kez KT & RT uygulanan hastada lezyon geriledi. Hastanın halihazırda beyninde metastaz mevcuttur ve tedavi vermeksizin onkolojinin takibi altında devam etmektedir.

Tartışma ve Sonuç: Göğüs duvarı primer tümörleri nadir olduğu gibi sekonder tümörleri daha da nadirdir.

Primer tümörün rezeksiyonundan beş yıl sonra göğüs duvarına ve parietal plevraya metastaz yapan bir endometrioid karsinom olgusunu, tanı-tedavi planlaması açısından tanı koymanın önemini ve VATS'ın bu konudaki rolünü vurgulamak için sunduk.

Anahtar kelimeler: Göğüs duvarı, metastaz, endometrium kanseri, video-yardımlı torakoskopik cerrahi

Olgunun tedavi öncesi ve sonrası BT ve PET-BT kesitleri, VATS görüntüleri

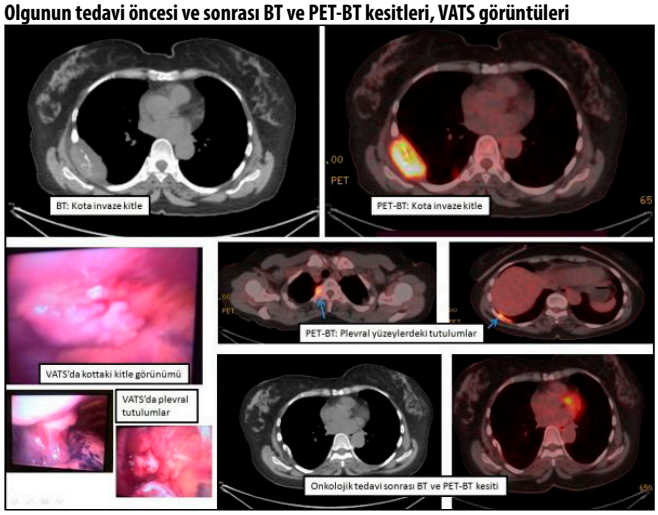

Akciğer / Plevra – Onkolojik

EP-179

VİDEO-YARDIMLI TORAKOSKOPİK CERRAHİ İLE TEDAVİ EDİLEN TEK AKCİĞER METASTAZLI BİR OLGU

İrfan Yalçınkaya[1], Alper Süer[1], Elçin Ersöz Köse[1], Cansel Atinkaya Baytemir[1]

[1]Sağlık Bilimleri Üniversitesi, İstanbul Süreyyapaşa Göğüs Hastalıkları Ve Göğüs Cerrahisi Suam, Göğüs Cerrahisi Kliniği

Giriş-Amaç: Akciğer birçok malign tümörün en sık metastaz yaptığı bir organdır ve diğer sistemik metastazların aksine izole akciğer metastazında cerrahi yaklaşım sağkalım açısından avantajlıdır.

Pulmoner metastazların cerrahisinde metastatik nodül bir ya da birkaç adetle sınırlı ve ayrıca viseral plevraya yakın olduğu durumlarda minimal invaziv yöntemler tercih edilmektedir.

Akciğerde tek metastatik lezyonu olan ve video-yardımlı torakoskopik cerrahi (VATS) ile rezeksiyon uyguladığımız bir olguyu VATS'ın metastaz cerrahisindeki yerini vurgulamak için sunduk.

Olgu: Elli dört yaşında erkek hasta, 09.2019'da kolon kanseri nedeniyle ameliyat olmuş. Primer odağı remisyonda olan hastanın 02.2021'deki ilk başvurusunda sol akciğer alt lob superior segmentte nodül (4.5 mm) saptanmıştı (aslında 07.2020 tarihli BT kesitinde de varmış). Lezyon çok küçük olduğu için takibe alınan hastanın nodülüne (1.1 cm) bir başka hastanede TTİAB yapılmış ve kolon kaynaklı adenokarsinom tanısı almış. PET-CT'de SUDmaks'ı 4.7 olan akciğer nodülü dışında başka tutulum yoktu.

Hastaya video-yardımlı torakoskopik cerrahi (VATS) ile başlanıp gerekirse açığa geçme kararı alındı. Endokamera ile bakılıp akciğer söndürüldüğünde, intraparankimal nodülün sınırları beliriverdi. Bu noktada nodülün boyutunun büyümesinin faydalı olduğunu söyleyebiliriz. Nodülün hemen yukarısından küçük bir kesi yapılıp ekartör bile konulmadan iki parmak palpasyonu ile nodül ve sınırları kesin olarak ortaya konuldu. Wedge rezeksiyon uygulandı.

Postoperatif dönemde sorun olmayan hasta halen takipte olup sağ ve sağlıklıdır.

Tartışma ve Sonuç: Primer tümör kontrol altında ise ve metastatik nodül bir ya da her iki akciğerde olsa bile bir veya birkaç adet olduğunda, tercihan VATS ile olmak üzere cerrahi yolla tedavi edilebilir. Her ne kadar son yıllarda stereotaktik radyoterapi gündeme girse de, hastanın opere olmasına engel bir durumu yoksa metastaz tedavisinde cerrahi hâlâ ilk seçenektir. Onkolojik prensiplere uyulmak şartıyla metastaz cerrahisinde minimal invaziv yöntemler öncelikle tercih edilmelidir.

Anahtar kelimeler: Akciğer metastazı, kolon kanseri, video-yardımlı torakoskopik cerrahi

Olgunun preoperatif BT kesitleri ve VATS işlemi

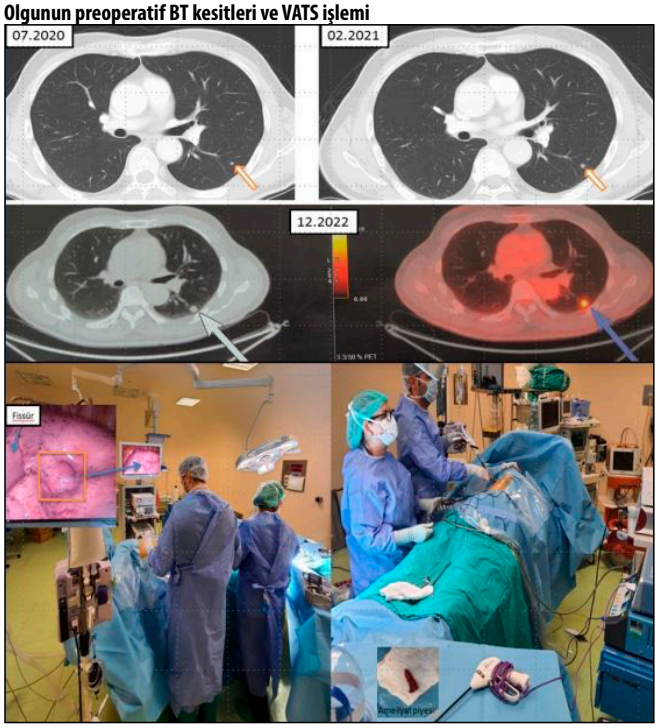

Akciğer / Plevra – Nononkolojik

EP-181

ŞİLOTORAKS İLE BAŞVURAN LENFANJİOLEİOMYOMATOZİS OLGUSU

Mehmet Sezer[1], Hasan Yavuz[1], Ayşe Gül Ergönül[1]

[1]Ege Üniversitesi Tıp Fakültesi Göğüs Cerrahisi Anabilim Dalı

Giriş-Amaç: Pulmoner Lenfanjioleiomyomatozis (LAM) genellikle doğurganlık çağındaki kadınları etkileyen ve akciğerin nadir görülen kistik hastalığıdır. Peribronşial proliferasyonla bronşiollerin obstrüksiyonu kistik değişikliklere, bül oluşumu-

na ve pnömotoraksa, perilenfatik proliferasyonla lenfatiklerin obstrüksiyonu ise şilotoraksa neden olur. Plevral efüzyon ile başvuran ve LAM tanısı alan olgu sunuldu.

35 yaşında kadın olgu öksürük ve nefes darlığı şikayetleri ile başvurdu. Hipotiroidizm nedeniyle tedavi alan olgunun sigara öyküsü yoktu. Fizik muayenesinde sağ akciğer alt zonlarda solunum sesleri azalmış saptandı. Plevral efüzyon saptanması üzerine tüp torakostomi uygulanan olgunun plevral sıvı biyokimyasal incelemesi şilotoraksla uyumlu olarak sonuçlandı. Toraks bilgisayarlı tomografisinde (BT) her iki akciğerde yaygın milimetrik hava kistleri, bilateral plevral efüzyon ve batında paraaortik konglomere lenfadenopati ile uyumlu yumuşak doku lezyonu (Resim 1-a,b,c) raporlanan olgu toraks dreninden şilöz sıvı drenajının devam etmesi üzerine Genel Cerrahi ile ortak operasyona alındı. Duktus torasikus ligasyonu ve paraaortik lenfadenopati örneklemesi uygulanan olgunun patolojik inceleme sonucu LAM olarak raporlandı. Örnekleme amacıyla wedge rezeksiyon ve parsiyel plörektomi uygulanan olgunun akciğer parankim biyopsisi patolojik inceleme sonucu da LAM olarak raporlandı. Postoperatif takibinde şilöz drenajı sonlanması üzerine tüp torakostomisi sonlandırılan olguya Göğüs Hastalıkları tarafından Sirolimus tedavisi başlandı ve takibinin devamı amacıyla Göğüs Hastalıkları kliniğine yönlendirildi. Olgunun takiplerinde plevral efüzyonda progresyon izlenmedi.

Pulmoner Lenfanjioleiomyomatozis progresif dispne, tekrarlayan spontan pnömotoraks, şilotoraks ve bazen tekrarlayan hemoptizi görülebilen akciğerin nadir kistik hastalığıdır. Kesin tanı biyopsi ile konulmakla birlikte yüksek rezolüsyonlu BT tanıyı destekler. Özellikle doğurganlık çağındaki tekrarlayan pnömotoraks veya şilotoraks ile başvuran olgularda LAM mutlaka akla gelmelidir.

Anahtar kelimeler: Lenfanjioleiomyomatozis, şilotoraks, duktus torasikus ligasyonu

Her iki akciğerde yaygın parankimal kistik değişiklikler

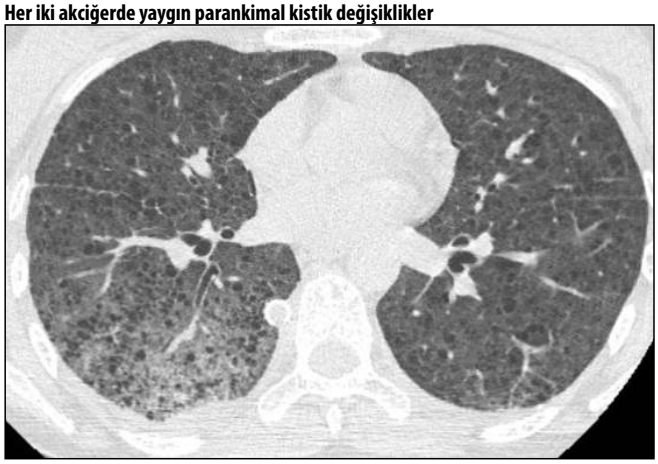

Sağ hemitoraksta plevral efüzyon ve tüp torakostomi, sol hemitoraksta plevral efüzyon

Batında paraaortik konglomere lenfadenopati ile uyumlu yumuşak doku

Travma

EP-182

BİLATERAL REDÜKSİYON MAMMOPLASTİ SONRASI PNÖMOTORAKS

Bekir Can İlter[1], Argün Kış[1], Gökhan Öztürk[1], İbrahim Başın[1], Mustafa Mekeci [1], Ümit Aydoğmuş[1]

[1]Pamukkale Üniversitesi Hastanesi Göğüs Cerrahisi Anabilim Dalı

Giriş-Amaç: Pnömotoraks plevral aralıkta serbest hava oluşmasıdır. Asemptomatik klinikten yaşamı tehlikeye sokacak kadar geniş bir klinik yelpazeye sahiptir.[1] Etiyolojisinde en sık travmatik olmakla birlikte spontan, (iyatrojenik,noniyatrojenik) ve katamenial pnömotoraks bulunmaktadır.[2] İyatrojenik pnömotoraksta hayatı tehdit edecek klinik bulgu yoksa prognozu mükemmeldir.[3]Bu yazıda size redüksiyon mammoplasti sonrası pnömotoraks geçiren bir olgudan bahsedilmektedir.

Bilinen sistemik hastalığı olmayan 29 yaş kadın hasta nefes darlığı ile acil servise başvuruyor. Alınan bilgiye göre hasta 5 gün önce sorunsuz bir ameliyat ve anestezi öyküsü ile bilateral redüksiyon mammoplasti operasyonu geçiren hasta bugün başlayan nefes alırken batma ve nefes darlığı şikayeti ile acil servise baş-

vuruyor.Acil serviste vitalleri stabil olan hastanın fizik muayenesinde sağ hemitoraksda solunum sesleri azalmış bulunmaktadır. Çekilen toraks bt'sinde sağ hemitoraksda hemopnömotoraks saptanmıştır.Tedavi amacıyla hastaya sağ hemitoraksa 28 F tüp torakostomi uygulandı.Hastanın üç günlük stabil takibinin ardından öneriler ile taburcu edildi.Taburculuk sonrası kontrollerinde akciğerinde patoloji saptanmadı.

Mammoplasti sonrası pnömotoraks nadir görülen komplikasyonlardan biridir. Pnömotoraks spontan olabileceği gibi travma veya iyatrojenik de oluşabilir. İntratorasik (bül perforasyonu) veya ekstratorasik (travma) nedeniyle oluşabilmektedir. Klinik bulguları aniden veya saatler veya günler içerisinde değişebilmektedir. Etkilenen tarafta solunum sesleri azalmış veya normal alınabilir. Tanı yöntemi olarak fizik muayene, akciğer grafisi ve toraks bt kullanılmaktadır. Tedavi, hastanın klinik bulgularına göre gözlem yada tüp torakostomi uygulanması olarak planlanmaktadır.[4]

Toraksta gerçekleştirilen tüm cerrahi işlemlerden sonra gelişen solunumsal şikayetlerde mutlaka pnömotoraks araştırılmalıdır. Bizim olgumuzda intratorasik bir girişim öyküsü olmamakla birlikte intraoperatif barotravmaya sekonder pnömotoraks olduğu düşünüldü.

Kaynaklar

1.DeMaio A, Semaan R. Management of Pneumothorax. Clin Chest Med. 2021 Dec;42(4):729-738. doi: 10.1016/j.ccm.2021.08.008. PMID: 34774178.

2.Noppen M, De Keukeleire T. Pneumothorax. Respiration. 2008;76(2):121-7. doi: 10.1159/000135932. Epub 2008 Jun 26. PMID: 18708734.

3.Maritato KC, Colon JA, Kergosien DH. Pneumothorax. Compend Contin Educ Vet. 2009 May;31(5):232-42; quiz 242. PMID: 19517417.

4.Michael E. Pfulg, MD and others, Bilateral Pneumothoraces: A Rarely Described Complication Following Augmentation Mammaplasty, Aesthetic Surgery Journal, Volume 25, Issue 1, January 2005, Pages 49–52, https://doi.org/10.1016/j.asj.2004.11.004

Anahtar kelimeler: Mammaplasty, Hemopneumothorax, Thoracostomy, Dyspnea, Tachypnea, Chest Pain

Acil Servis Başvurusundaki Torak BT

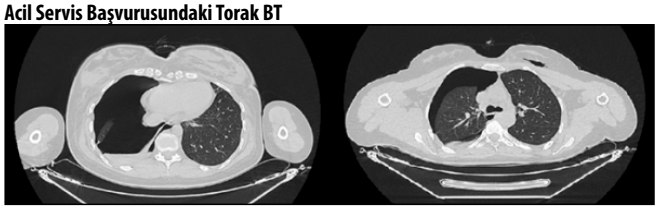

Acil Servis Başvurusundaki PA Grafisi

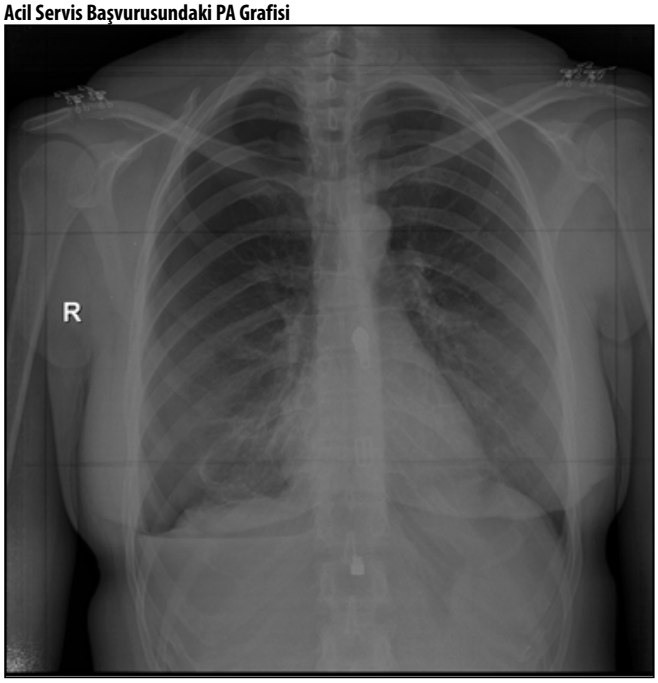

Sağ Hemitoraksa Tüp Torakostomi Sonrası PA Grafisi

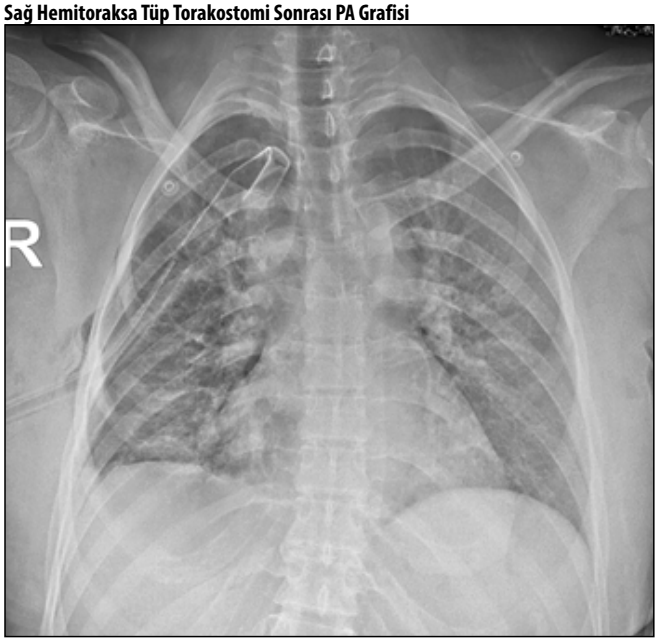

Taburculuk Sonrası Kontrol PA grafisi

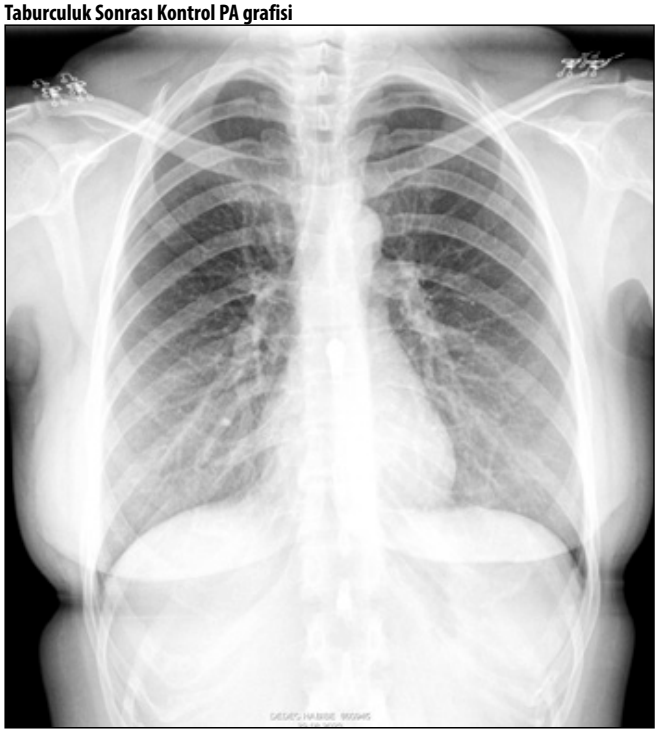

Akciğer / Plevra – Nononkolojik

EP-183

TORASİK REDO VAKALARDA TORAKOSKOPİ ZORLANMALI MI?

Suat Erus[1], Ekin Ezgi Cesur[2], Kadir Burak Özer[1], Veysel Alkan Azaklı[1], Serhan Tanju[1], Mustafa Şükrü Dilege[1]

[1]Koç Üniversitesi Tıp Fakültesi Göğüs Cerrahisi Anabilim Dalı
[2]Vkv Amerikan Hastanesi Göğüs Cerrahisi Bölümü

Giriş-Amaç: Akciğer rezeksiyonlarında torakotomi ile rezeksiyon sonrası aynı tarafta retorakotomi ve rezeksiyon uygulanan hastalarda peroperatif ve postoperatif zorluklar görülmektedir. Torakoskopik rezeksiyonların yaygınlaşmasıyla birlikte tekrarlayan akciğer rezeksiyonlarında video yardımlı torakoskopik (VATS) teknikler tercih edilmeye başlanmıştır. Bu çalışmada, retorakotomi uygulanan hastalarda karşılaşılan zorluklar dikkate alınarak, videotorakoskopi sonrası tekrar videotorakoskopik (reVATS) akciğer rezeksiyonu uygulanan hastaların sonuçlarını retorakotomi uygulanan hastaların sonuçlarıyla karşılaştırarak sunmayı amaçladık.

2014-2022 yılları arasındaki verilerimiz geriye dönük olarak analiz edildi. Çalışmaya aynı tarafta birden fazla cerrahi rezeksiyon uygulanan 74 hasta dahil edildi. Bu olguların 43'üne (%58,1) ReVATS, 17'sine (%22,9) retorakotomi, 6'sına (%8,1) diğer kurum torakotomi sonrası VATS, 8'ine (%10,8) VATS sonrası torakotomi uygulandı. Akciğer rezeksiyonu dışında tekrarlayan girişimler çalışma dışı bırakıldı. Tüm grupların operatif ve postoperatif verileri karşılaştırıldı.

ReVATS uygulanan 43 hastanın ikisinde uzamış hava kaçağı tespit edildi. Bu vakalarda intraoperatif mortalite veya ek cerrahi müdahaleye ihtiyaç duyulmadı. Retorakotomi uygulanan 17 hastanın 2'sinde uzamış hava kaçağı, 1 hastada kanama nedeniyle kanama kontrolü ihtiyacı, 1 hastada ise solunum sıkıntısına sekonder entübasyon gelişti. Hastanede yatış ve drenaj süresi arasında yapılan analizde tüm gruplar arasında istatistiksel olarak anlamlı bir fark gözlenmedi.

Tekrarlayan akciğer rezeksiyonlarında VATS kullanımının, gelişen yapışıklıkların torakotomi yapılan olgulara göre nispeten daha az olması ve ameliyat sonrası dönemde gelişen komplikasyon oranlarının az olması nedeniyle tercih edilmesi gereken bir cerrahi teknik olduğunu düşünmekteyiz. .

Anahtar kelimeler: REDO, akciğer kanseri, vats

Cerrahi Teknik

EP-184

AKCİĞER BUZLU CAM DANSİTELİ NODÜLLERDE "RADİOGUİDED OCCULT LESİON LOCALİSATİON" (ROLL) TEKNİĞİ İLE YAPILAN REZEKSİYONLAR

Tarık Yağcı[1], Seyfettin Ilgan[2], Mustafa Özdeş Emer[2], Şafak Şalvarlı[3], Berkant Özpolat[1]

[1]Özel Güven Hastanesi Göğüs Cerrahisi Kliniği, Ankara
[2]Özel Ankara Güven Hastanesi, Nükleer Tıp Kliniği, Ankara
[3]Özel Ankara Güven Hastanesi, Radyoloji, Ankara

Giriş-Amaç: Çok kesitli bilgisayarlı tomografilerin (BT) gelişmesi ile birlikte, buzlu cam dansiteli lezyon saptanan olgu sayıları artmıştır. Bu olgularda erken evre akciğer kanserini dışlamaya yönelik yapılan tanısal uygulamalar VATS veya açık cerrahi yöntemlerle histopatolojik incelemeyi gerekli kılabilir. Ancak, 1 cm altında, solid yapıda olmayan ve plevral yüzeyden daha derinlerde bulunan lezyonların, intraoperatif olarak lokalize edilmesinde önemli zorluklar yaşanmakta olup bu amaçla değişik işaretleme teknikleri önerilmektedir. Bu çalışmada akciğer buzlu cam dansitesi saptanan, "Radioguided occult lesion localization" (ROLL) tekniği kullanılarak gerçekleştirilen VATS rezeksiyonları sunulmuştur.

1. Olgu: 73 yaşında erkek hasta, hipertansiyon ve diyabet hikayesi mevcut. Sol alt lob süperior segmentte buzlu cam dansitesinde nodülde progresyon saptanması nedeniyle PET/BT çekildi ve 10x7 mm subplevral düzensiz sınırlı buzlu cam dansitesindeki nodülde düşük düzeyde metabolik aktivite artışı (SUV max: 2,2) olarak raporlandı. ROLL tekniği ile VATS wedge rezeksiyon uygulandı. Frozen incelemesi malign düşünülen hastanın kardiyopulmoner rezervin düşüklüğü nedeniyle wedge rezeksiyonda kalındı. Kesin histopatolojik tanı adenokarsinom olarak raporlandı. Onkolojik takiplerinde nüks veya metastaz saptanmamış olup 31 ay sonra koroner arter hastalığı nedeniyle kaybedilmiştir.

2. Olgu: 62 yaşında erkek hasta, elde epidermoid sarkom nedeniyle opere olup sonrasında kemoterapi almış. Onkolojik takiplerinde operasyondan 1 yıl sonra orta lobda 7mm boyutunda yeni gelişen buzlu cam dansitesinde nodül saptandı. PET/BT'de bu nodülde patolojik tutulum saptanmadı. Onkoloji konseyinde değerlendirilip cerrahi kararı verilen hastaya ROLL tekniği ile VATS wedge rezeksiyon ve mediastinal lenf nodu diseksiyonu uygulandı. Frozen ile sarkom metastazı lehine değerlendirildi. Postoperatif 35. ayında sorunsuz şekilde onkolojik takibi devam etmektedir.

3. Olgu: 39 yaşında kadın hasta, nonspesifik enfeksiyon şikayetleri nedeniyle çekilen toraks BT'de nodül saptanmış. Takiplerinde nodülde progresyon gözlenmesi üzerine çekilen PET/BT'de 10 mm lik buzlu cam dansitesindeki nodülde düşük düzeyde metabolik aktivite artışı olarak raporlandı. ROLL tekniği ile VATS wedge rezeksiyon uygulanan hastada frozen incelemesinde primer akciğer tümörü olarak değerlendirilmesi üzerine lobektomi ve mediastinal lenf nodu diseksiyonu yapıldı.

Postoperatif 18. ayında sorunsuz şekilde onkolojik takibi devam etmektedir.

4. Olgu: 50 yaşında kadın hasta, koroner arter hastalığı ve hiperlipidemi hikayesi mevcut. Nonspesifik şikayetler ile çekilen toraks BT'de sağ üst lobda 5mm lik buzlu cam dansitesinde nodül saptandı. Hastanın opere olmak istemesi üzerine, ROLL tekniği ile yapılan VATS da intraoperatif sayım esnasında parankim üzerinde sinyal alınamadı ve eksplorasyonda enjeksiyonun ekstraplevral alanda kaldığı saptandı. İhtimali anatomik lokalizasyondan çok daha geniş bir wedge rezeksiyonla çıkarıldı ve atipik adenomatoid hiperplazi olarak raporlandı.

2017-2022 yılları arasında akciğerde buzlu cam dansitesinde nodül nedeniyle ROLL yöntemi kullanılarak opere edilen vakalar incelendi. Operasyon öncesi BT kılavuzluğunda, Tc99m solüsyonu (2 cc) lezyon içi enjekte edildi ve hasta doğrudan ameliyathaneye alındı. Cerrahi pozisyon verildikten sonra, cilt üzerinden gama probe ile sayım alındı ve port planlaması yapıldı. İntraoperatif olarak da aynı yöntemle nodülün yeri belirlendi ve frozen incelemesi için wedge rezeksiyon uygulandı.

Yaşları 39 ile 73 arasındaki 4 hastanın, frozen incelemesinde bir olgu benign, üç olgu ise malign olarak raporlandı. Malign olarak raporlanan hastanın ilkinde kardiyopulmoner rezervin düşüklüğü nedeniyle wedge rezeksiyonda kalındı. Kesin tanı minimal invaziv adenokarsinom olarak raporlandı. Bu olgu 31 ay sonra KAH nedeniyle mortal seyretmiştir. Sarkom hikayesi olan İkinci hastada sarkom metastazı raporlanması üzerine wedge rezeksiyonda kalındı. Primer akciğer tümörü olarak değerlendirilen üçüncü hastaya lobektomi ve mediastinal lend nodu diseksiyonu yapıldı. Son olguda (benign) intraoperatif sayım esnasında parankim üzerinde sinyal alınamamış, sinyal ekstraplevral alanda saptanmıştır. Anatomik lokalizasyon tayini ile daha geniş bir wedge rezeksiyonla çıkarılmış ve AAH raporlanmıştır. Bu olgular halen sorunsuz olarak takiptedir.

Derin yerleşimli ufak nodüllerin operasyon öncesi ve sırasında lokalizasyon zorluklarını aşmak için değişik teknikler tanımlanmıştır. Tomografi eşliğinde perkutan telle işaretleme ve nodülün görünürlüğünü sağlayabilmek için metilen mavisi enjeksiyonu uygulanabilir. Telle işaretleme işlemi, telin yerinden çıkması olasılığını azaltmak ve pnömotoraks, kanama gibi komplikasyonlara karşı hazırlıklı olmak için operasyondan hemen önce gerçekleştirilir. Cerrahın telin gözle görebilmesi ve % 93-97 oranında başarı oranı bu işlemin avantajlarıdır. Ancak özellikle amfizamatöz akciğerli olgularda pnömotoraks riskinin yüksekliği, telin rezeksiyona kadar yerinden çıkması (%2,4-6,9), nodülün apikal bölgede veya diafragma üzerinde olması gibi telin takılmasının mümkün olmadığı durumlar işlemin dezavantajlarıdır. İşlem öncesi ve sırasında, işaretleme telini, tamamen çıkması veya nodüle göre yer değiştirmesi, torakoskopi ile nodülün bulunamamasına veya yetersiz rezeksiyonuna neden olabilir.

Nodüle metilen mavisi enjeksiyonu uygulananen eski yöntemlerden biridir. Tomografi altında hızlıca uygulanabilmesi, telle işaretlemeye göre anatomik kısıtlarının olmaması ve ayrıca yüksek maliyet oluşturmaması avantajlarıdır. Enjekte edilen metilen mavisinin kısa sürede çevre dokulara yayılmaya başlaması, işaretleme sonrası çok hızlı operasyona başlanmasını ve rezeksiyonu gerektirir. Bunun dışında ölümcül olabilecek, ancak çok nadir görülen anaflaksi riski mevcuttur.

Bazı yazarlar da nodüle, BT eşliğinde baryum, lipiodol gibi suda ermeyen kontrast madde enjeksiyonunu önermektedir. Cerrahi işlemden önce enjeksiyon uygulanır, operasyon sırasında floroskopi ile lezyon saptanarak rezeksiyon gerçekleştirilir. Baryum patolojik incelemelerde yanılgılara neden olabileceğinden lipiodol tercih edilmektedir. Lipiodolun akciğer parankiminde çok uzun süre kalabilmesi nedeniyle enjeksiyon sonrası işlem için acele edilmesine gerek yoktur. Ancak işlem sırasında hasta ve sağlık ekibi için yoğun radyasyona maruz kalma riski mevcuttur. Ayrıca verilen kontrasın damar içine verilmesi sonucu emboli riski olacağından dikkatli davranılması ve 0,5 ml daha düşük miktarların kullanılması önerilmektedir.

Büyük albümin moleküllerine tutturulmuş Tc99m solüsyonu BT eşliğinde nodülün hemen yanına 2 cc enjekte edilmiş, operasyon öncesi ve sırasında da cerrahi gama probe ile yeri tespit edilerek, cerrahi insizyonun yerine karar vermekte ve akciğer parankiminde gözle veya parmakla saptanması mümkün olamayacak boyuttaki lezyonun tamamen rezeke edilmesine imkan tanımıştır. İşlem sırasında en yüksek aktivitenin saptandığı akciğer parankim alanı endostapler sıkıştırıldıktan sonra, ilk ateşleme yapılmadan önce ölçüm tekrarlanarak, nodülün rezeksiyon parçasının içinde olduğuna emin olunmuştur. Videotorakoskopik rezeksiyon sonrası çıkarılan parçada yoğun radyoaktivite saptanması, akciğer yüzeyinde, rezeksiyon hattında ve çevresinde radyoaktivitenin kalmaması, komplet rezeksiyondan emin olmamızı sağlamıştır.

Tc99m solüsyonu ile yapılan işaretleme (ROLL), hasta pozisyonu verildiğinde planlama ve peroperatif, lezyonun gama probe ile yerinin tespit edilmesi ile lezyonun rezeke edilmesine imkan veren bir ileri teknolojik yöntemdir. Kullanılan solüsyon akciğer perfüzyon sintigrafisinde de kullanılmakta, enjekte edilen parankim alanından dağılmamakta ve güvenli kullanıma izin vermektedir. Gelecekte, kullanılan cerrahi gama tarayıcılarının torakoskopik yönteme uygun boyut ve şekilde üretilmesi, işlemin daha kolay gerçekleştirilmesini sağlayacağı düşüncesindeyiz.

Kaynaklar

1. Manca G, Mazzarri S, Rubello D, Tardelli E, Delgado-Bolton RC, Giammarile F, Roncella M, Volterrani D, Colletti PM. Radioguided Occult Lesion Localization: Technical Procedures and Clinical Applications. Clin Nucl Med 2017;42:e498-e503.
2. Garcia-Reina S, Fernández E, Lafuente Carrasco S, Margelí V, Gómez C, Moragas G, Lopez de Castro PE, Rosell A. Efficiency of radioguided occult lesion localization for labelling surgical lung lesions. Arch Bronconeumol 2021;57:711-2.
3. Shinohara Y, Oki M. Need for preoperative marking of pulmonary nodules and a more useful technique. J Thorac Dis 2023;15:1548-50.
4. Vollmer I, Páez-Carpio A, Sánchez-Lorente D, Boada M, Martínez D, Sánchez M, Sánchez-Izquierdo N, Tormo-Ratera M, Ribera-Perianes J, Vidal-Sicart S, Carrero-Cardenal E, Paredes P. Preoperative localization of lung nodules: a comparative analysis of hookwire and radio-guided procedures. J Thorac Dis 2022;14:4329-40.
5. Tyng CJ, Nogueira VH, Bitencourt AG, Santos LC, Souza TV, Zilio MB, Barbosa PN, Lima EN, Gross JL, Chojniak R. Computed tomographically guided injection of cyanoacrylate in association with preoperative radioguided occult lesion localization of ground-glass opacities. Ann Thorac Surg 2015;99:1838-40.

Anahtar kelimeler: akciger neoplazileri, radioguided cerrahi, pulmoner nodül, ROLL, VATS, akciğer rezeksiyonu

Rezeksiyon sonrası PS te radioaktivitenin doğrulanması

Prob ile nodülün yerinin belirlenmesi

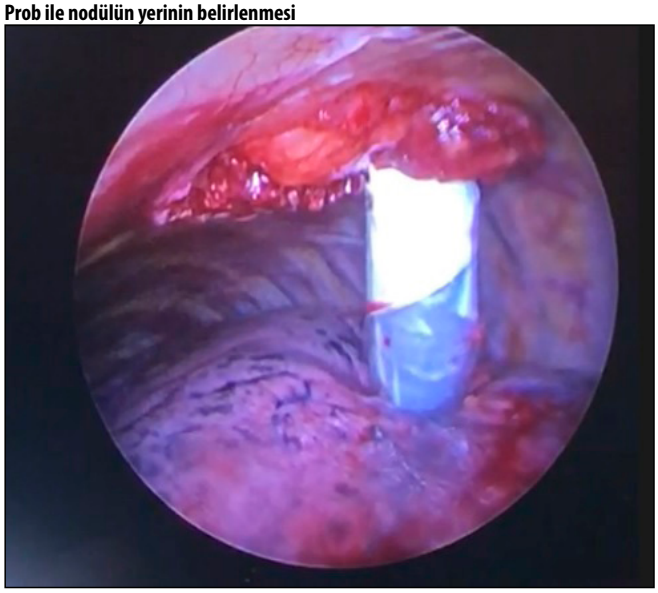

Sayacın radyoaktiviteyi tespit etmesi

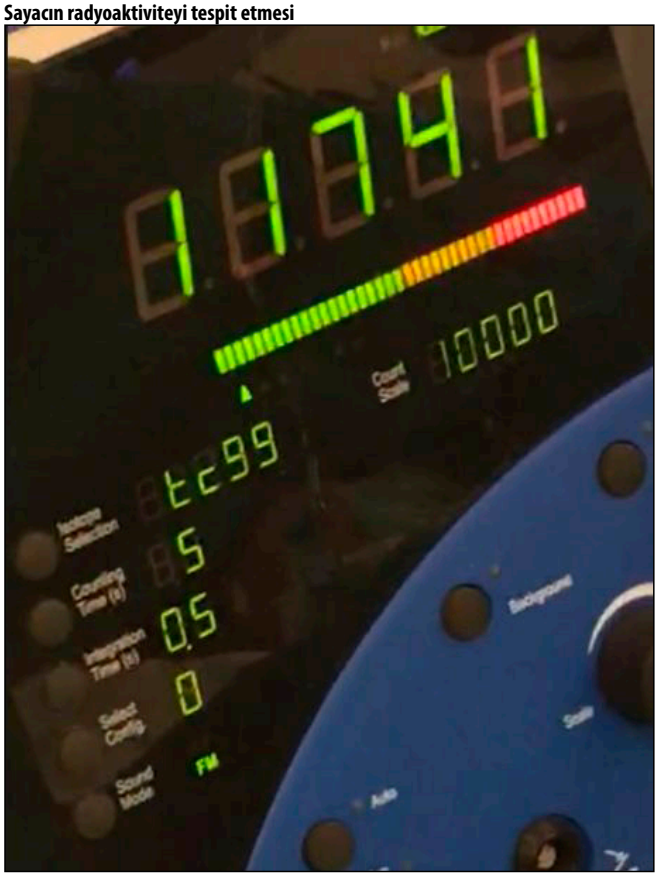

Tablo 1. ROLL Tekniği Uygulanan Hastaların Demografik Veri ve Sonuçları

Olgu	*Yaş*	*Nodül boyutu (mm)*	*ROLL*	*Tanı*	*Cerrahi*
1	73	10	Başarılı	Adenokarsinom	VATS+wedge rezeksiyon
2	62	7	Başarılı	Sarkom metastazı	VATS+wedge rezeksiyon
3	39	10	Başarılı	Adenokarsinom	VATS+wedge rezeksiyon+lobektomi
4	50	5	Başarısız	Atipik adenomatöz hiperplazi	VATS+wedge rezeksiyon

Akciğer / Plevra – Nononkolojik

EP-185

METİLEN MAVİSİ İLE İŞARETLEDİĞİMİZ 1 CM'DEN KÜÇÜK NON-PALPABL BUZLU CAM NODÜLLERİNDE TORAKOSKOPİK SONUÇLARIMIZ

Kadir Burak Özer[1], Veysel Alkan Azaklı[1], Ekin Ezgi Cesur[2], Suat Erus[1], Serhan Tanju[1], Mustafa Şükrü Dilege[1]

[1]Koç Üniversitesi Tıp Fakültesi Göğüs Cerrahisi Anabilim Dalı
[2]Vkv Amerikan Hastanesi Göğüs Cerrahisi Bölümü

Giriş-Amaç: Akciğer kanseri tarama programları ya da COVID benzeri pandemik hastalıkların tanısı için çekilen bilgisayarlı tomografi (BT) sayıları arttıkça rastlantısal erken evre akciğer kanseri veya buzlu cam nodüllerini saptama oranları artmaktadır. Torakoskopinin kullanımının giderek yaygınlaşması ile birlikte de bu lezyonların cerrahi tedavileri yapılmaktadır. Solid

komponenti olmayan ve palpe edilemeyen buzlu cam nodüllerinin torakoskopik rezeksiyonunda nodülün bulunması, cerrahi sınırları ve segment yerleşim alanlarını belirlemek oldukça zordur. Bir santimin altında saf buzlu cam nodüllerinin torakoskopik olarak rezeke edilebilmesi amacıyla operasyon öncesi metilen mavisi ile bilgisayarlı tomografi altında işaretlenmesi kullanılan yöntemlerinden birisidir.

Biz bu çalışmamızda palpe edilemeyen, boyutları 1 cm 'in altında olan solid komponenti olmayan buzlu cam nodüllerini metilen mavisi ile işaretledikten sonra yapılan torakoskopik rezeksiyon sonuçlarını değerlendirdik. Böylece metilen mavisinin bu tür olgularda kullanılabilirliğini ve güvenilirliğini sunmayı amaçladık.

Koç Üniversitesi Tıp Fakültesi Hastanesi Göğüs Cerrahisi Anabilim Dalı'nda 2021-2023 yılları arasında 1 cm'den küçük non-palpabl buzlu cam nodüllerine metilen mavisi ile işaretleme yapıldıktan sonra torakoskopik rezekisyon yapılan 17 olgu bu çalışmaya dahil edildi. Operasyon öncesinde girişimsel radyoloji ünitesinde BT eşliğinde 0,5cc metilen mavisi ile lezyonların işaretlemesi yapıldı (Bkz. Video). Olguların 11'ine biportal torakoskopik rezeksiyon, 6'sına uniportal torakoskopik rezeksiyon uygulandı. İçerisinde solid paterni olan buzlu cam nodüllü olgular ile palpe edilebilinen ya da plevra yüzeyinde görülebilen lezyonlu olgular çalışmaya dahil edilmedi.

Solid komponenti olmayan, non-palpabl buzlu cam nodüllerinin en küçüğü 3 mm en büyüğü 8 mm olup, ortalama boyutu 5,4mm +/- 2,3mm idi. Metilen mavisi ile işaretleme yapılan 10 hastaya torakoskopik segmentektomi, 2 hastaya torakoskopik bisegmentektomi ve 5 hastaya da torakoskpik wedge rezeksiyon uygulandı. Yapılan patoloji değerlendirilmesi sonucunda çıkarılan lezyonlardan 11'i in-situ adenokarsinom, 2'si adenokarsinom, 1'i atipik adenomatöz hiperplazi, 3'ü benign patolojiler olarak raporlandı. Tüm hastaların post operatif süreçlerinde morbidite ya da mortalite gözlemlenmedi.

Ulaşılması güç akciğer lezyonlarında metilen mavisi ile işaretleme hem güvenli hem ucuz hem de zaman kazandıran bir yöntemdir.

Anahtar kelimeler: metilen mavisi, vats, akciğer

Video

Mediyasten

EP-186

GÖĞÜS CERRAHİSİ PRATİĞİNDE NADİR GÖRÜLEN MEDİASTİNAL KİTLELER

Cumhur Murat Tulay[1], Arkın Acar[1], Didem Şamaki[1]

[1]Manisa Celal Bayar Üniversitesi Göğüs Cerrahi Ad

Giriş-Amaç: Göğüs cerrahisi pratiğinde operasyon endikasyonlarının önemli bir bölümü mediastinal kitlelerdir. Mediastende yer alan anatomik yapıların çeşitliliği nedeniyle bu bölgedeki patolojilerin tanı yelpazesi oldukça geniştir. Ön, orta ve arka mediastende sık görülen patolojilerin yanında oldukça nadir görülen birçok hastalık mevcuttur. Bu yazıda kliniğimizde opere edilen nadir mediastinal patolojiler operatif ve radyolojik özellikleri ile birlikte sunulması amaçlandı.

Materyal ve Metod: Manisa Celal Bayar Üniversitesi Göğüs Cerrahisi Ana Bilim Dalı'nda Ocak 2021-Ağustos 2023 tarihleri arasında opere edilen mediasten kitle olguları retrospektif olarak tarandı. Bu olgulardan tanısı bronkojenik kist, perikardiyal kist ve nörojenik tümörler gibi nispeten daha sık görülen patolojiler dışlandı. Bunun sonucunda saptanan 5 nadir olgunun yaş, cinsiyet, kitle lokalizasyonu, operatif yaklaşım özellikleri ve histopatoloji bulguları değerlendirildi.

Bulgular: Dahil edilen 5 olgunun 3'ü erkek (%60) ve 2'si kadın (%40) olmak üzere yaş ortalamaları 51,6±23,7 idi. Bir olguda patoloji ön mediastendeyken (%20), kitle ikisinde (%40) orta mediastende ve ikisinde (%40) arka mediastende yerleşmekteydi. Ön mediastende yerleşimli kitle 76 yaş erkek hastaya aitti. Solda lingulaya uzanım gösteren 9x3cm kistik lezyon perikardiyal kist, linguladaki odak ise tümörlet olarak raporlandı. Orta mediastende patolojisi olan iki hastadan biri 19 yaşında kadın hasta idi. Dış merkezde yoğun içerikli timik kist raporlanan 7x8cm kitle, sternotomi ile yapılan eksplorasyonda sarkom tanısı aldı ve kardiyak duvar orijinli olduğu için irrezektabl kabul edildi (Şekil 1). Diğer hasta olan 64 yaşındaki erkek ise, bilinen malign melanom tanısı ile tedavi aldıktan sonra progrese olarak saptanan sağ paratrakeal 21x11 mm ve subkarinal 27x14 mm boyutta iki adet lenf noduna yönelik tanısal amaçlı opere edildi (Şekil 2). Her iki odaktan da histiositik sarkom tanısı aldı ve tedavisi planlandı. Son olarak arka mediastende yerleşim gösteren lezyonlardan biri 35 yaşındaki bir erkek hastaya aitti. 10x8 cm büyüklüğündeki kitle total olarak eksize edildi ve mikst tip Castleman hastalığı tanısı konuldu (Şekil 3). Bir diğer arka mediasten yerleşimli kitle 64 yaşındaki kadın hastadaydı. Sağ paraaortik alanda 53x31mm boyutta saptanan kitle aortada sıyrılarak çıkardı ve lezyon mediastinal lenfanjioma tanısı aldı (Şekil 4).

Tartışma: Mediastinal kitlelerin ayırıcı tanısında benign ve malign birçok hastalık yer almaktadır. Ayırıcı tanıda nadir patolojilerin ortaya çıkabileceği unutulmamalı, buna göre uygun cerrahi planlama yapılmalıdır.

Anahtar kelimeler: Mediasten, Nadir kitleler, İntratorasik kitle

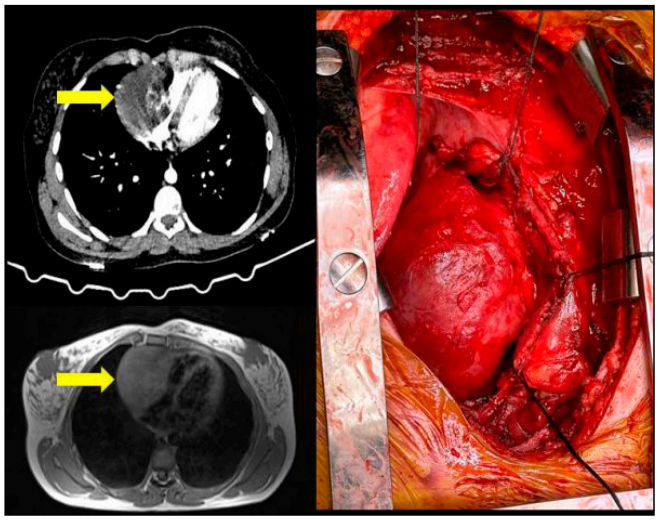

Şekil 1. Kardiyak sarkom

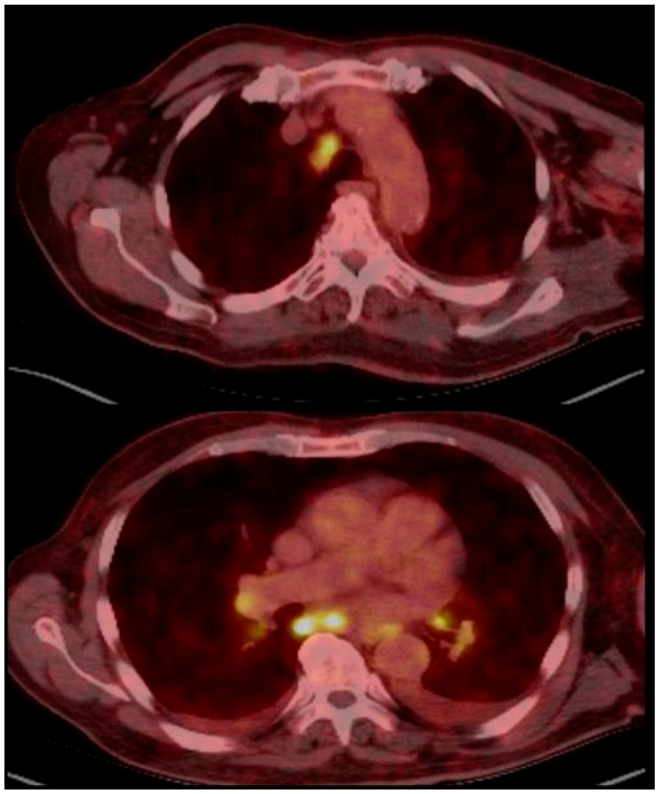

Şekil 2. Histiositik sarkom

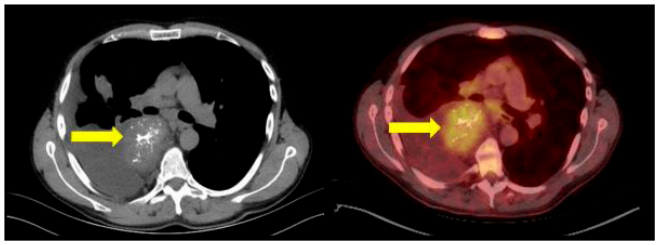

Şekil 3. Castleman

Şekil 4. Mediastinal lenfanjioma

Akciğer / Plevra – Nononkolojik

EP-187

VİDEOTORAKOSKOPİYLE KOMBİNE EDİLEN ARDIŞIK CERRAHİ PROSEDÜRLER

Ekin Ezgi Cesur[2], Veysel Alkan Azaklı[1], Kadir Burak Özer[1], Suat Erus[1], Serhan Tanju[1], Mustafa Şükrü Dilege[1]

[1]Koç Üniversitesi Tıp Fakültesi Göğüs Cerrahisi Anabilim Dalı
[2]Vkv Amerikan Hastanesi Göğüs Cerrahisi Bölümü

Giriş-Amaç: Göğüs cerrahisi girişimleri artık hastalar için diğer cerrahi işlemlerle birleştirilemeyen yorucu bir süreç olmaktan çıkmıştır. Bypass ameliyatı da dahil olmak üzere pek çok cerrahi işlem artık göğüs cerrahisi ile aynı seansta güvenle gerçekleştirilmektedir. Hastalar göğüs cerrahisi işlemi için başvurduklarında bazen önceden bildikleri, bazen bilmedikleri, ameliyat öncesi muayenelerde ortaya çıkan patolojilerle karşılaşabiliyoruz. Bunlardan en önemlilerinden biri ameliyat riskini artıracak olan koroner arter hastalığıdır. Bu çalışmadaki amacımız, göğüs cerrahisi operasyonlarının diğer cerrahilerle ayn seansta yapılabilirliğini ortaya koymak.

Bu çalışmada Ocak 2017 ile Aralık 2022 tarihleri arasında göğüs cerrahisi ile birlikte gerçekleştirilen ardışık operasyonları retrospektif olarak derledik.

Çalışmaya %65,1'i (n:42) erkek, %34,9'u (n:22) kadın olmak üzere toplam 64 hasta dahil edildi. Koroner arter hastalığı nedeniyle bypass ameliyatı ile aynı seansta akciğer rezeksiyonu yapılan hasta sayısı %41,3 (n:26) idi. Bu hastaların %53,8'i (n:14) sternotomi insizyonundan ameliyat edilirken, %46,1'i (n:12) sternotomi insizyonu kapatıldıktan sonra lateral dekübit pozisyonda torakoskopik rezeksiyona devam etti. Karın içi onkolojik cerrahi sırasında 14 (%22,2) hastada toraks içi lezyon mevcuttu ve bu hastaların 9 (%64,3)'unda toraks boşluğuna yaklaşım transdiyafragmatik olarak uygulandı. Hastaların %35,7'sine (n:5) aynı seansta laparoskopi ve torakoskopi ayrı kesilerle yapıldı. Elektif ortopedik cerrahi ile birlikte yapılan ameliyat sayısı 2 olup, bir hastaya akciğer tümörü nedeniyle ameliyat edilirken, aynı seansta larinks kanseri nedeniyle kordektomi uygulandı. 64 hastanın hiç birinde operatif mortalite gözlenmezken, komplikasyon oranının kliniğimizin genel komplikasyon oranından yüksek olmadığı saptandı.

Diğer organ patolojileri nedeniyle ameliyat edilmesi planlanan hastalarda akciğer, mediastinal veya plevral hastalık mevcutsa her iki tedavi planının aynı seansta uygulanması uygundur. Videotorakoskopik girişimler hastaların ameliyat sonrası konforunda dikkate değer bir fark yaratmıştır.

Anahtar kelimeler: videotorakoskopi, akciğer kanseri, sternotomi

Mediyasten

EP-188

NADİR BİR VAKA: MEDİASTİNAL ARTERİO-VENÖZ-LENFATİK MALFORMASYON

Koray Aydoğdu[1], Büşra Özdemir Çiflik[1], Nevzat Kılıç[1], Mehmet Çetin[1], Sefa Ermancık[1], Furkan Süral[1], Mehmet Büyükevli[1], Furkan Yağar[1]

[1]Etlik Şehir Hastanesi

Giriş-Amaç: Mediastinal lenfatik venöz malformasyon (LVM), ilk kez 1983 yılında Angtuaco ve ark. tarafından tanımlanan nadir bir durumdur. Hem lenfatik hem de venöz bileşenleri içerir ve vasküler displazi olarak kabul edilir. Biz de 4 yaşında çocuk hastamızda cerrahi uyguladığımız olgumuzu paylaşmayı amaçladık.

Öksürük atakları, sağ yan yatınca nefes darlığı ve huzursuzluk şikayetleri ile hastaneye başvuran 4 yaş hastanın yapılan toraks mr görüntülemesi sonrası mediastende dev kitle görünümü tespit edilmiştir. Dış merkezde yapılan transtorasik biyopside patoloji raporu lenfanjioma ile uyumlu olarak raporlanmış ve dış merkezde hastaya kitlenin konumundan dolayı inoperable şekilde yaklaşılmıştır. Hasta daha sonra tarafımıza operabilite açısından başvurmuştur.

Hasta kliniğimze yatırıldı. Pre-op lab tetkikleri tamamen normaldi. Kontrastlı torakrs bt çektirildi. Torask bt'de prevasküler alanı dolduran sol hiler düzeye uzanan loküle, belirsiz sınırlı, yer yer düşük dansiteli kistik alanlar içeren, komşu mediastinal yapılar ile geniş yüzeyde temas gösteren, geniş mediastinal kitle lezyonu dikkati çekmiştir.

Hasta çocuk hastalıkları, çocuk onkoloji ve çocuk kvc'ye konsülte edildi. Danışılan birimlerce operasyon açısından sakınca görülmedi. Operasyon kararı alındı. Sol anterolateral torakotomi ile toraksa girildi. Gözlemde mediasten alanı dolduran arcus aorta, inen aorta, sol subclavian, carotis comminis ve sol innominate ven ile geniş temas yüzeyi gösteren yer yer kistik alanlar içeren kitle izlendi. Kitle timusa yapışık ve invaze görünümdeydi. Kitle künt ve keskin diseksiyonlarla vasküler yapılar korunarak tamamen an-blok R0 olacak şeklinde çıkartıldı. Operasyon sırasında vasküler yaralanma ve kanama izlenmedi. Timusun büyük kısmı etraf yağlı dokularla beraber çıkarıldı. Toraksa bir 16f dren konularak operasyon sonlandırıldı. Hastanın toraks dreni post-op 3.gün sonlandırıldı. Hasta sorunsuz şekilde taburcu edildi.

Post-op patoloji sonucu arterio-veno-lenfatik vasküler malformasyon, "mediastinal kitle" ve involüsyon bulguları gösteren timus dokusu, timektomi şeklinde raporlandı.

Dış merkezde irrezektabl kabul edilen hasta tetkiklerle değerlendirilip opere edilmiştir. İleri tetkik, multi-disipliner yaklaşım ve tecrübeli bir cerrahi ekiple hastaların başarılı şekilde opere olma şansları devam edebilmektedir. Hastanın post-op dönemde uyku problemleri geriledi, huzursuzlukta azalma görüldü ve öksürük ataklarının kesildiği görüldü. Hasta taburculuk sonrası tedavi plan için çocuk onkolojiye yönlendirilmiştir.

Anahtar kelimeler: Mediastinal kitle, lenfanjiyoma, arterio-venöz-lenfatik malformasyon

Pre-op Post-op görseller

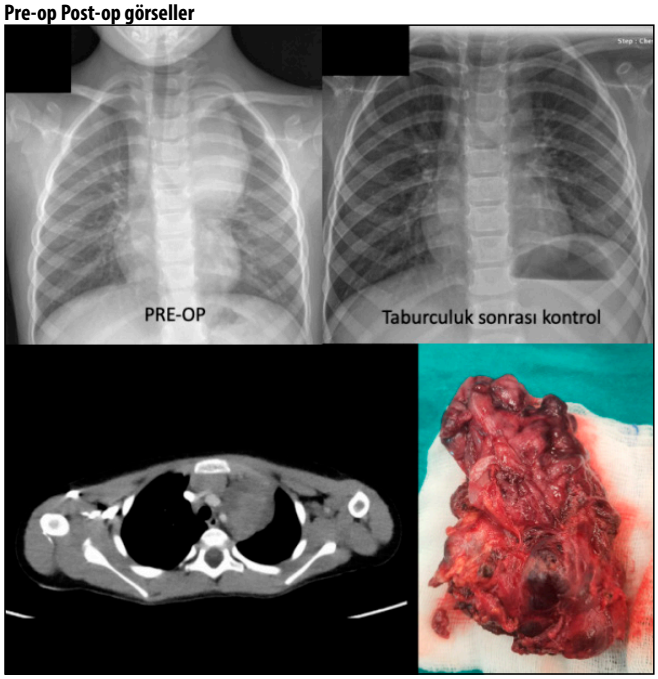

Akciğer / Plevra – Onkolojik

EP-189

NADİR BİR VAKA: PRİMER PULMONER SİNOVİYAL SARKOM

Muhammet Kertmen[1], Mehmet Ali Ünal[1], Ali Cevat Kutluk[1], Ali Yeğinsu[1]

[1]Başakşehir Çam Ve Sakura Şehir Hastanesi, Göğüs Cerrahisi Kliniği, İstanbul

Giriş-Amaç: Olgu: 53 yaş, bilinen akciğer hastalığı ve sigara öyküsü olmayan kadın hasta, 25 yıl önce tiroidektomili, iyatrojenik hipoparatiroidisi mevcut. 5 senedir hipertiroidi şikayeti var. Hastanın son 6 ayda 5 kg kaybı ve öksürük şikayeti mevcut. Hasta tiroid nodülü sebebiyle takip edilirken kontrastlı boyun BT kesitine sağ üst lob apikal segmentte 13X9 mmlik lobüle konturlu bir nodül(Resim 1) görülmesi üzerine PET-CT isteniyor. Sağ akciğer apikal düzey posteriorunda periferik yerleşimli 12 mm boyutlu nodüler lezyonda SUVmax: 1,8 FDG tutulumu izleniyor. Hastaya tanısal amaçlı wedge rezeksiyon kararı alınıyor. Patoloji sonucu Monofazik Sinoviyal Sarkom lehine yorumlandıktan sonra kontrol PET-CT'sinde ekstratorasik tutulum görülmemesi üzerine konsey kararı primer pulmoner sinoviyal sarkom olarak değerlendirilmesi üzerine hastaya U-VATS tamamlayıcı sağ üst lobektomi ve mediastinal lenf nodu diseksiyonu yapıldı.

Yöntem: Hastanın kontrollerinde patoloji sonucu Parankimal cerrahi sınırdan 0,5 cm uzaklıkta, plevraya bitişik görünümde Monofazik Sinoviyal Sarkom olarak yorumlanması üzerine hastaya PET-CT görüntüleme yapıldı. PET-CT'de ekstratorasik herhangi bir patolojik tutulum görülmedi(Resim 2). Uniportal VATS tamamlayıcı sağ üst lobektomi yapılmasına karar verilen hastaya sol lateral dekübit pozisyon verildi. Sağ hemitoraksa 1 adet port insizyonu açıldı ve aynı yerden alexis ekartör yerleştirildi. Videotorakoskop ile eksplorasyon yapıldı. Üst lob eski wedge rezeksiyon yerinin tamamen üst loba ve mediastinel yüze yapışıklık gösterdiği izlendi, keskin ve künt disseksiyonlarla yapışıklıklar giderildi, Anterior trunk arteri vasküler endostapler yardımı ile

kesildi. Üst lob veni 1 adet vasküler endostapler ile divize edildi. Fissür endostapler ile tamamlandı. Üst lob bronşu endostapler ile divize edildi ve sağ üst lobektomi piyesi endobag yardımı ile çıkartıldı(Resim 3). Ligasure ile yapılan lenf nodu diseksiyonunda 10 ve 11 nolu lenf nodları disseke edildi. Postop 2. gün hastanın tüp torakostomisi sonlandırılarak taburcu edildi. Patoloji sonuçlarında cerrahi sınırlar ve lenf nodlarında tümöral infiltrasyon görülmedi. Hasta adjuvan tedavi önerisiyle onkolojiye yönlendirildi. Sorunsuz bir şekilde hasta 7 aydır takip edilmektedir.

Anahtar kelimeler: Primer pulmoner sinoviyal sarkom

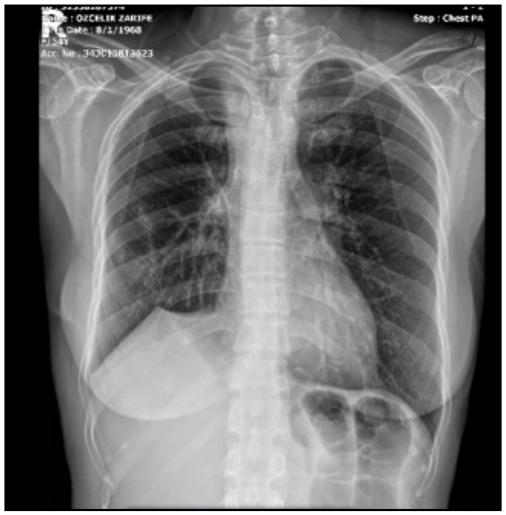

Preop sağ üst apikal segmentte kitle

Piyes endobag içine yerleştirilirken

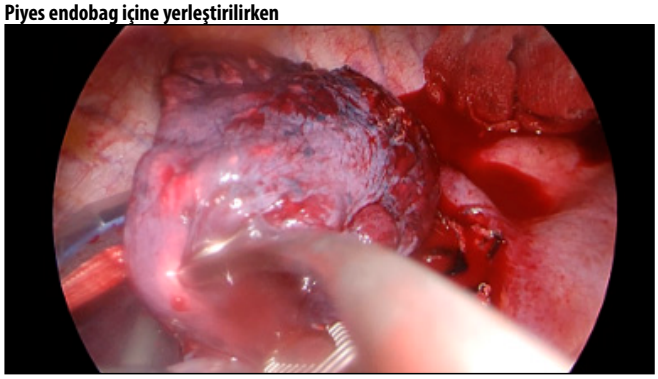

Wedge sonrası PET-CT

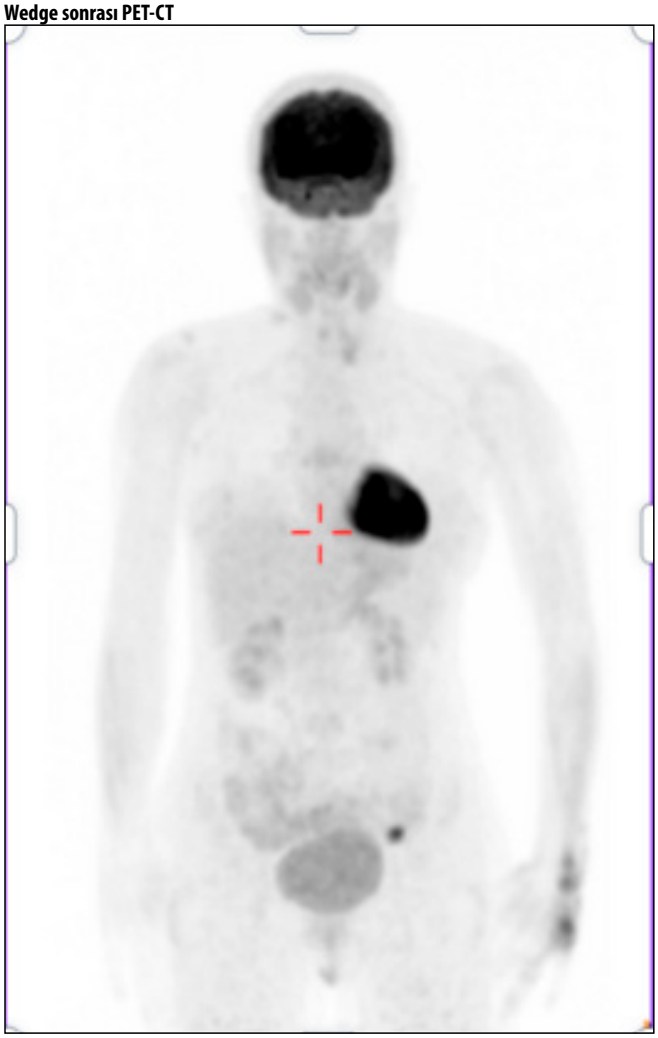

Trakea

EP-190

PRİMER TRAKEAL SHCWANNOMA: OLDUKÇA NADİR BİR TRAKEA TÜMÖRÜ

Mehmet Oğuzhan Özyurtkan[1], **Murat Kara**[2], **Berker Özkan**[2], **Cemal Gündoğdu**[3]

[1]*Biruni Üniversitesi Tıp Fakültesi Göğüs Cerrahisi Ad*
[2]*İstanbul Üniversitesi İstanbul Tıp Fakültesi Göğüs Cerrahisi Ad*
[3]*Medicana International İstanbul Hastanesi Patoloji Bölümü*

Giriş-Amaç: Primer trakea tümörleri nadirdir. Benin tümörler daha da nadir görülürler. Bunlar arasında primer trakea schwannomu (PTS) %0.2 oranında görülür ve literatürde bildirilen vaka sayısı 70 civarındadır. Astım ön tanısıyla takip edilen 65 yaşındaki kadın hastamıza, tedaviye rağmen şikayetleri düzelmeyince dış merkezde toraks bt çekilmiş ve trakeayı daraltan lezyon saptanmış. PET-BT'de lezyonun suvmax değeri 13.2 imiş (resim 1). Bronkoskopisinde lezyondan "kanama şüphesi" sebebiyle biyopsi alınmamış ve karsinoid tümör kabul edilmiş. Kliniğimize başvuran hastaya sağ torakotomi ile yaklaşıldı ve trakea alt uçtaki (karinaya 2cm mesafede) lezyona 3 kıkırdak segmental rezeksiyon ve uçuca anastomoz uygulandı (resim 2). Makroskopik ve mikroskopik patolojik incelemede iğ şekilli nükleus ve sitoplazma özelliğinde hücrelerin akım paterni oluşturacak şekilde dağılmış

olması, vimentin ve S100 pozitif boyanması sebebiyle schwannom tanısı kondu (resim 3). hasta sorunsuz şekilde 6.gün taburcu edildi. Bir yıllık takibinde nüks saptanmadı. PTS ilk kez 1951 yılında tanımlanmıştır. Genelde orta-ileri yaş kadınlarda görülür, astım ile karışabilir. Tedavisi cerrahi veya bronkoskopik rezeksiyondur.

Primer trakea tümörleri nadirdir. Benin tümörler daha da nadir görülürler. Bunlar arasında primer trakea schwannomu (PTS) %0.2 oranında görülür ve literatürde bildirilen vaka sayısı 70 civarındadır. Astım ön tanısıyla takip edilen 65 yaşındaki kadın hastamıza, tedaviye rağmen şikayetleri düzelmeyince dış merkezde toraks bt çekilmiş ve trakeayı daraltan lezyon saptanmış. PET-BT'de lezyonun suvmax değeri 13.2 imiş (resim 1). Bronkoskopisinde lezyondan "kanama şüphesi" sebebiyle biyopsi alınmamış ve karsinoid tümör kabul edilmiş. Kliniğimize başvuran hastaya sağ torakotomi ile yaklaşıldı ve trakea alt uçtaki (karinaya 2cm mesafede) lezyona 3 kıkırdak segmental rezeksiyon ve uçuca anastomoz uygulandı (resim 2). Makroskopik ve mikroskopik patolojik incelemede iğ şekilli nükleus ve sitoplazma özelliğinde hücrelerin akım paterni oluşturacak şekilde dağılmış olması, vimentin ve S100 pozitif boyanması sebebiyle schwannom tanısı kondu (resim 3). hasta sorunsuz şekilde 6.gün taburcu edildi. Bir yıllık takibinde nüks saptanmadı. PTS ilk kez 1951 yılında tanımlanmıştır. Genelde orta-ileri yaş kadınlarda görülür, astım ile karışabilir. Tedavisi cerrahi veya bronkoskopik rezeksiyondur.

Kaynaklar

1. Huang HR, Li PQ, Wan YX. Primary intratracheal schwannoma misdiagnosed as severe asthma in an adolescent: A case report. World J Clin Cases 2021 June 16; 9(17): 4388-4394
2. Hamouri S, Novotny NM. Primary tracheal schwannoma a review of a rare entity: current understanding of management and followup. Journal of Cardiothoracic Surgery (2017) 12:105.
3. Xia C, Liu M, Niu X, Li X, Chen J. Molecular Features of a Primary Transmural Tracheal Schwannoma: Clinical Experience and Review of the Literature. Cancer Management and Research 2022:14 1125–1129

Anahtar kelimeler: Trakea, Nörojenik tümör, Schwannoma

Lezyonun BT ve PET-BT görüntüleri

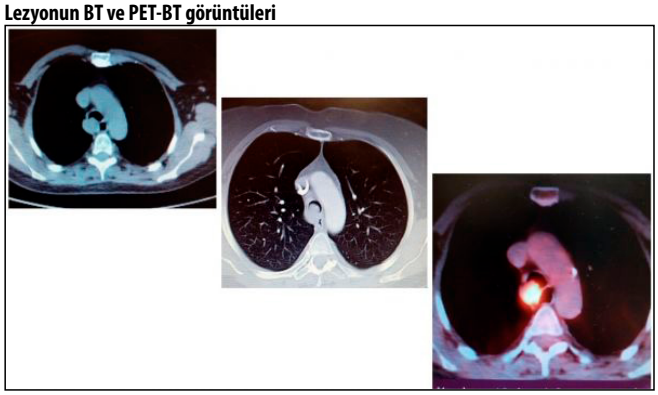

Operasyon görüntüleri: bronkoskopi, segemntal rezeksiyon ve ucuca anastomoz

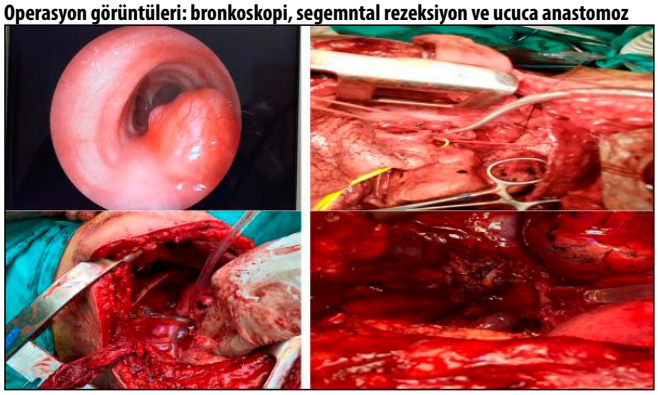

Lezyonun makroskopik kesitleri ve mikroskopik boyama sonuçları (H&E, Vimentin, S100)

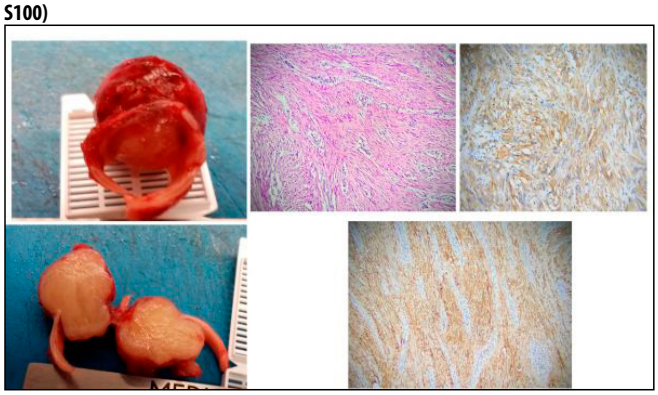

Cerrahi Teknik

EP-191

ANKARA ETLİK ŞEHİR HASTANESİ GÖĞÜS CERRAHİSİ KLİNİĞİ EBUS SONUÇLARIMIZ

Koray Aydoğdu[1], Tevfik Kaplan[1], Büşra Özdemir Çiflik[1], Mehmet Büyükevli[1], Sefa Ermancık[1], Ömer Kapan[1], Ufuk Keskin[1], Furkan Süral[1]

[1]*Ankara Etlik Şehir Hastanesi, Göğüs Cerrahisi Kliniği*

Giriş-Amaç: Endobronşial Ultrasonografi (EBUS) rehberliğinde transbronşial iğne aspirasyon biyopsisi (TBİAB) akciğer kanserinde mediastinal lenf nodu evrelemesi sürecinde minimal invaziv bir girişim olarak tanı aşamasında yerini almıştır. EBUS-TBİAB ile mediastinal ve hiler lenf nodları örneklenebilir. EBUS hem tanısal amaçlı hem de preoperatif evrelemede kullanılmaktadır.

Bizler Ankara Etlik Şehir Hastanesi Göğüs Cerrahisi Kliniği olarak günlük pratikte giderek önemini artırmakta olan EBUS uygulamalarına dair 61 hastalık tecrübelerimizi ve sonuçlarımızı paylaşmak istedik.

Ankara Etlik Şehir Hastanesi'nde 28 Aralık 2022 – 28 Ağustos 2023 tarihleri arasında yapılan ve öğrenme dönemini de içeren 61 olgunun EBUS-TBİAB sonuçları retrospektif olarak incelendi. 3 ayrı Göğüs Cerrahı tarafından, aynı anestezi ekibi ve EBUS'da tecrübeli personel eşliğinde ve EBUS için dizayn edilmiş odada işlem uygulandı. Vakalar; yaş, cinsiyet, lezyon boyutu, örneklenen istasyonlar, kaç istasyondan örnek alındığı ve patoloji sonuçları ile değerlendirildi.

Yaşları 37 ile 76 arasında değişen, 43 (%70)'ü erkek ve 18 (%30)'i kadın olguya EBUS-İİAB yapıldı. 37 (%60,7) olguya tanısal, 24 (%39,3) olguya akciğer kanseri preoperatif evreleme amaçlı EBUS-İİAB uygulandı.

Tanısal amaçlı yapılan işlemlerin 16'sı (16/37), toraks dışı primer malignitenin metastaz araştırması amacı ile özellikle tutulum gösteren lenf nodları hedef alınarak yapıldı. 6 olguda metastaz saptandı. 7 olguda metastaz saptanmadı. 3 olgu ileri incelemeleri ile taraması yapıldı.

Tanısı olmayan olguların 21'ine (21/37) tanısal amaçlı EBUS yapıldı. Olgular incelendiğinde, 9'una tanı konulurken, 9 olguda reaktif lenf nodu gelmesi üzerine ileri inceleme ve tetkikler ile tanı konuldu, 3 olgu ise takipten çıktığı için kesin sonuca ulaşılamadı. EBUS ile konulan tanı dağılımı 8 akciğer kanseri, 1 sarkoidoz olarak raporlandı.

Akciğer kanserinin preoperatif evrelemesi için EBUS yapılan 24 olgunun, 7 'sinde mediastinal lenf nodlarında metastaz saptandı. Metastaz saptanmayan 17 olgunun 13'ü opere edildi. Bu olguların 13 'ünde lenf nodu metastazı saptanmadı. EBUS ile N2-3 negatif saptanan 4 olguda, çeşitli nedenlerle (takipten çıkma, hastanın cerrahiyi kabul etmemesi) alınan sonuç doğrulanamadı.

EBUS-TBİAB işlemine bağlı mortalite ve morbidite gözlenmedi.

EBUS-TBİAB analiz yapılan hasta grubunun (9/21) %43'ünde tanıya ulaşılmasını sağlarken, EBUS-TBİAB ile preoperatif mediastinal evreleme ile cerrahi evreleme karşılaştırıldığında %100 doğruluk sağladı.

Olgularımızda EBUS ile ilk tanıyı sağlama oranımızın yüksek olması ve cerrahi evrelemeye kıyaslandığında yüksek doğruluk sağlanması açısından, hem tanı hem de preoperatif evreleme amaçlı EBUS'un giderek daha yaygın olarak klinik kullanımının artacağı görüşündeyiz. EBUS cihazının bulunduğu merkezlerdeki Göğüs Cerrahları kısa bir eğitim dönemi sonrası bu yöntemi yüksek başarı ve düşük komplikasyon oranları ile uygulayabilirler.

Anahtar kelimeler: Endobronşiyal Ultrasonografi, Mediastinal Lenfadenopati, Evreleme

Tablo 1. Olgularda örneklenen lenf nodu istasyonları ve sayısı

Örneklenen Lenf Nodu İstasyonları	SAYISI
Sağ üst paratrakeal (2R)	4
Sol üst paratrakeal (2L)	1
Sağ alt paratrakeal (4R)	42
Sol alt paratrakeal (4L)	12
Subkarinal (7)	51
Hiler (10)	2
İnterlober (11)	4

Tablo 2. Olgularda örneklenen lenf nodlarının boyutları

Lenf Nodu Boyutu	Olgu Sayısı
<1 cm	10 (%16.4)
1-3 cm	44 (%72.7)
>3 cm	7 (%11.5)

Tablo 3. Olgularda saptanan patolojiler

Patoloji	Olgu Sayısı
Adenokarsinom	4
Küçük hücreli akciğer karsinomu	2
Skuamöz hücreli karsinom	2
Sarkoidoz	1

Göğüs Duvarı

EP-192

GÖĞÜS DUVARI SCHWANNOMU: OLGU SUNUMU

Saliha Yılmaz[1], Kübra Alphan Kavak[1], Gökhan Kocaman[1], Cabir Yüksel[1]

[1]Ankara Üniversitesi Tıp Fakültesi Göğüs Cerrahisi Anabilim Dalı

Giriş-Amaç: Nörojenik tümörler, nöral hücrelerden kaynaklanan genellikle üst mediastende, özellikle de posterior mediastende (%90-95), paravertebral sulkuslarda yerleşim gösteren tümörlerdir. Sıklıkla sinir kılıfından kaynaklanırlar ve erişkinlerde sinir kılıfından kaynaklanan nörojenik tümörlerin %98-99'u benigndir. Bu gruptaki tümörlerin %95'i neurilemmoma (schwannoma) veya nörofibromadır. Genellikle asemptomatiktirler.

Olgu: Sol yan ağrısı şikayeti ile tetkik edilen 53 yaş kadın hastanın Abdomen BT sinde sol akciğer alt lob anterobazal segment düzeyinde, 37x35 mm boyutlarında, medialde akciğere lateralde toraks duvarına doğru ilerleyen, önde komşu kostada kortikal kalınlaşmaya neden olan, yer yer yoğun içerikli kistik lezyon (Resim 1, Resim 2) saptandı. Ultrason yardımı ile sol hemitoraks lateralinden kist görüntülendi ve girişim yeri işaretlendi. Cilt ve cilt altı dokular diseke edildikten sonra interkostal aralıkta kistik lezyon izlendi. Olası kist hidatik şüphesi ile gerekli önlemler alındıktan sonra aspirasyon iğnesi ile aspire edildiğinde içeriğin kist hidatik ile uyumlu olmadığı görüldü. Eksplorasyonda kistin sadece interkostal kaslar arasında yerleşimli, akciğer parankimine ve kemiğe invaze olmadığı görüldü. Kist total ve intakt olarak interkostal aralıktan eksize edildi. Frozen çalışıldı mezenkimal tümör, ön planda schwannom olarak raporlandı. Uzun dönem patoloji sonucu schwannom olarak raporlandı.

Tartışma: Schwannoma, sinir kılıfının schwann hücrelerinden kaynaklanan iyi huylu, kapsüllü, nörojenik bir tümördür. Genellikle schwannoma baş, boyun, retroperitoneum, üst ve alt ekstremitelerin fleksör yüzeylerini tercih ederken torasik nörojenik tümörler posterior mediastende ortaya çıkma eğilimindedir. Nadir görülmeleri göz önüne alındığında, spesifik olmayan semptomları ve karakteristik olmayan görüntüleme bulguları nedeniyle sıklıkla yanlış teşhis edilirler. Kistik akciğer lezyonlarında ayırıcı tanıda kistik maligniteler, kist hidatik, özofagus ve bronş kaynaklı doğumsal kistik lezyonların yanı sıra kistik nörojenik tümörlerde akılda bulundurulmalıdır.

Kaynaklar

1-Peng L, Li W, Shang QW, Wang Y. Free-moving schwannoma mimicking cyst in the chest wall: A case report. Asian J Surg. 2023 Apr;46(4):1801-1802. doi: 10.1016/j.asjsur.2022.10.032. Epub 2022 Oct 28. PMID: 36398406.

2-Feng WH, Liu T, Huang TW, Chen YY. Schwannoma of the Intercostal Nerve Manifesting as Chest Pain. Ann Thorac Surg. 2020 Oct;110(4):e281-e283. doi: 10.1016/j.athoracsur.2020.02.044. Epub 2020 Mar 26. PMID: 32224243.

3-McClenathan JH, Bloom RJ. Peripheral tumors of the intercostal nerves. Ann Thorac Surg. 2004 Aug;78(2):713-4. doi: 10.1016/j.athoracsur.2003.09.022. PMID: 15276561.

4-Muneeb A, Khan MS, Iqbal H, Shafqat G. Chest Wall Schwannoma: Case Report and a Review of Imaging Findings. Cureus. 2018 Dec 5;10(12):e3694. doi: 10.7759/cureus.3694. PMID: 30838166; PMCID: PMC6390888.

Anahtar kelimeler: Kistik lezyon, Nörojenik tümör, Schwannom

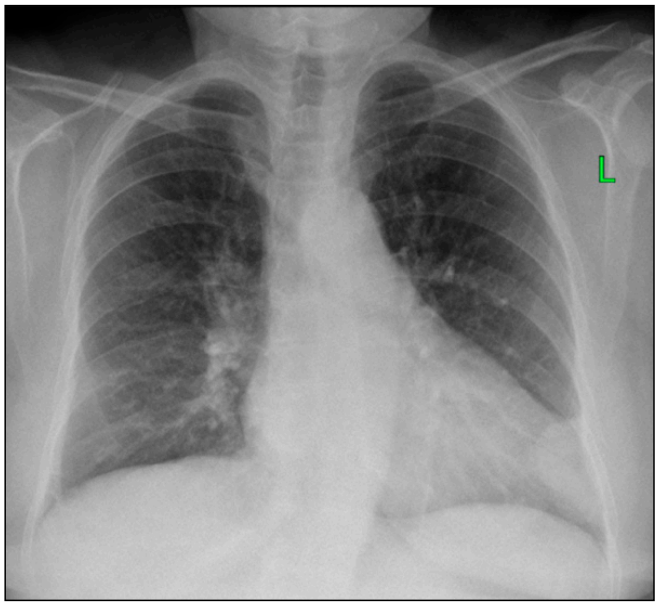

Resim 1. PA Akciğer grafisinde lezyonun görüntüsü

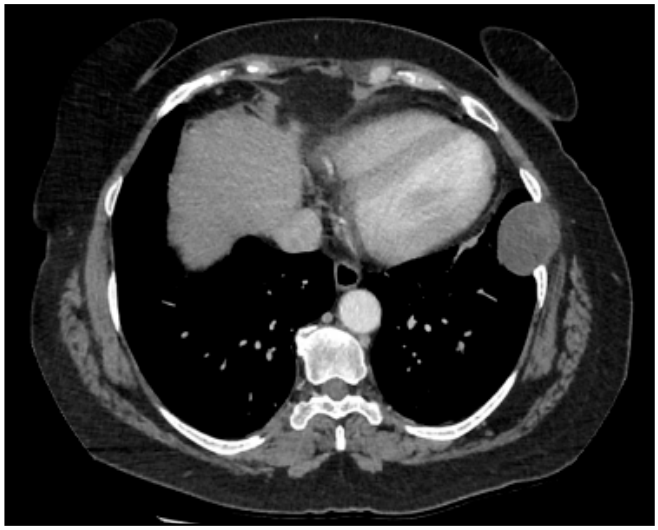

Resim 2. Toraks BT aksiyel kesitte lezyonun görüntüsü

Mediyasten

EP-193

ÇOK NADİR GÖRÜLEN BİR OLGU: ŞİLOPERİKARDİYUM VE CERRAHİ TEDAVİ YAKLAŞIMI

Koray Aydoğdu[1], Nevzat Kılıç[1], Büşra Özdemir Çiflik[1], Mehmet Büyükevli[1], Sefa Ermancık[1], Furkan Süral[1]

[1]Ankara Etlik Şehir Hastanesi, Göğüs Cerrahisi Kliniği

Giriş-Amaç: Perikardiyal boşlukta şilöz efüzyon birikmesi ''şiloperikardiyum'' olarak adlandırılmaktadır. Sıklıkla konjenital kökenli olabilir. Etiyolojisinde cerrahi travma, radyoterapiye sekonder, vena cava obstrüksiyonu veya malingitelerden kaynaklanabilir, ancak izole şiloperikardiyum nadir görülen bir durumdur.

Literatür taramasında izole şiloperikardiyum olgusuna rastlanmadığından ve olguya uygulanan cerrahi tedavi yönteminin sonuçlarını paylaşmak için izole şiloperikardiyumu olan bir hastayı sunmayı amaçladık.

Hasta Kardiyoloji servisinde perikardiyal efüzyon ile takipli iken yapılan perikardiyosentez işleminde alınan mayinin şilöz vasıftta olması üzerine laboratuvar tetkikleri yapılmış. Trigiliserit ve kolesterol yüksekliği saptanması üzerine şiloperikardiyum tanısı almış ve perikardiyal katater uygulanmış olup takipleri yapılmaktaymış.

Hastanın öyküsünde, fizik muayenesinde, yapılan laboratuvar tetkiklerinde ve PET-BT dahil görüntüleme tetkiklerinde etiyolojik araştırmalarına yönelik altta yatan bir neden bulunamamıştır.

Hastanın şilöz asit diyetine ve somatostatin tedavisine yanıt alınmaması, günlük drenajının devam etmesi üzerine cerrahi açıdan değerlendirilmesi için göğüs cerrahisi kliniğimize devir alınmıştır.

Hasta devir alındığında 24 saatlik drenajı yaklaşık 1000cc civarında idi.

İlk etapta 10 gün oral alımı durdulup takip edildi. Sonrasında şilöz asit diyeti ve somatostatin ile medikal tedavi denendi. Ancak hastanın drenajında anlamlı azalma görülmedi.

Cerrahi tedavi planı yapıldı. Duktus thoracicusun perikadiyal dal verdiği düşünüldüğünden cerrahi işlem sol hemitorakstan videotorakoskopik (VATS) olarak planlandı. Cerrahide yapılan eksplorasyonda desendan aorta medialinde aberran dustus thoracicus ve perikardiyal alana uzanan dalı tespit edildi. Multiple noktadan duktus üzerine endoklips konuldu. Ameliyat sonrası takiplerinde perikardiyal dreninden 24 saatlik drenaj 30-50 cc civarında idi.

Hastanın ameliyat sonrası takibinde yeniden drenajı olması üzerine ve yeniden diyet ve medikal tedavisi başlandı. Drenaj takiplerinde yanıt alınamaması üzerine ikinci cerrahisi planlandı.

Cerrahi işlem sağ hemitorakstan videotorakoskopik (VATS) olarak planlandı. Cerrahide yapılan eksplorasyonda duktus torasikus görülmesinin ardından duktus köküne endoklips ile mass ligasyonu uygulandı. Hasta yeniden ameliyat sonrası takibe alındı. Drenajında belirgin azalma mevcut olduğu görüldü.

Dönemsel olarak 4-5 gün boyunca hiç drenajın olmadığı zamanlar oldu. Hastanın bu dönemlerde EKO ile yapılan görüntülemelerinde perikardiyal mayinin belirgin azaldığı görüldü.

Günlük drenaj 20-30 cc civarında düşmesi üzerine dış merkezde lenfatik kanallara lipoidal enjeksiyon tedavisi yapılması için hasta kliniğimizden taburcu edildi.

Dış merkezde takip ve tedavisi devam etmektedir.

Literatür taramasında daha önce izole şiloperikardiyum görülmemiş olmasından ötürü ve yaptığımız cerrahi tedavi yöntemini sonuçlarıyla ile birlikte olgu sunumu olarak paylaşmak istedik.

Anahtar kelimeler: Perikardiyal Efüzyon, Şiloperikardiyum, Videotorakoskopik Cerrahi, Torasik Kanal

Duktus torasikusun perikardiyal alana veridği aberran dallar görülmektedir.

Diyafram seviyesinde duktus torasikusun endoklips ile ligasyonu görülmektedir.

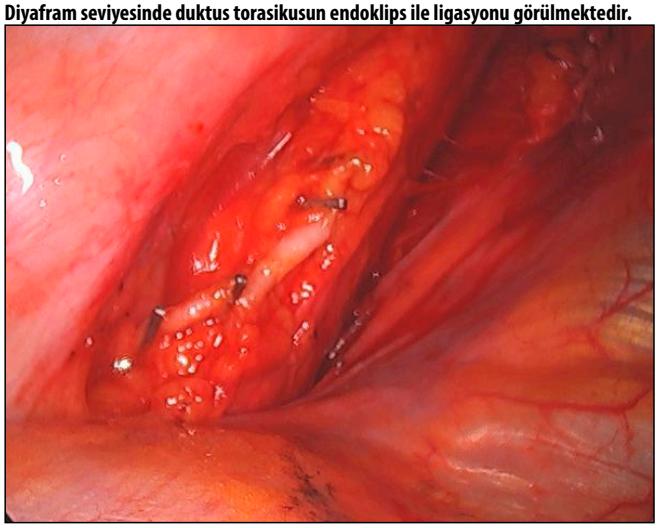

Göğüs Duvarı

EP-194

ENDOSKOPİK TORAKAL SEMPATEKTOMİLERİN ERKEN VE GEÇ DÖNEM SONUÇLARI İLE HASTA MEMNUNİYETİNİN DEĞERLENDİRİLMESİ

Özgür Katrancıoğlu[1], Şule Karadayı[2], Merve Karabacak[2]

[1]Malatya Turgut Özal Üniversitesi, Tıp Fakültesi Göğüs Cerrahisi
[2]Sivas Cumhuriyet Üniversitesi, Tıp Fakültesi Göğüs Cerrahisi

Giriş-Amaç: Endoskopik torakoskopik sempatektomi (ETS), özellikle primer hiperhidrozis hastalarının tedavisinde kullanılan bir yöntemdir. Bu teknik daha az ağrıya ve daha erken işe dönmeye olanak sağlamaktadır. Bu çalışmada, ETS ameliyatı uyguladığımız hastalarımızdan elde edilen sonuçları ve hasta memnuniyet değerlendirilmesini sunuyoruz.

Ocak 2015 – Ağustos 2023 tarihleri arasında primer hiperhidrozis nedeniyle bilateral ETS uyguladığımız 30 hastanın verileri retrospektif olarak incelendi. Hastaların demografik verileri, ameliyat endikasyonları, takip zamanları, operasyon teknikleri, komplikasyonlar açısından dosya verileri kullanıldı. Hastaların operasyon sonrası memnuniyet durumları telefon ile aranarak değerlendirildi.

30 hasta (14 kadın, 16 erkek) opere edildi. Aile öyküsü 6 (%20) hastada mevcuttu. Hastaların ortalama yaşı 24.21 İdi. Operasyon 5 mm lik tek ve ya iki port yardımı ile aksiller bölgeden video torakoskopik olarak yapıldı. 30 hastaya bölgesel hiperhidroz nedeniyle aynı seansta bilateral ETS uygulandı. Hastaların tümünde (%100) terleme şikayeti geçti. Nüks yalnızca 2 (%6.7) hastada sol elde hafif terleme şeklinde gelişti. Kompanzatuar hiperhidrozis 6 hastada (%20) hastada gelişti. Postoperatif dönemde 5 hastada hafif pnömotoraks görüldü ve oksijen tedavisiyle ek bir girişim yapılmaksızın düzeldi. Bir hastada postoperatif dönemde gustatuar terleme gelişti. Başka komplikasyon gelişmedi. Hiçbir hastada operatif mortalite gözlenmedi. Hastaların büyük çoğunluğu ameliyattan memnun olup başka hastalara da aynı ameliyatı önereceklerini belirttiler. Ameliyat sonrasında yaşam kalite sorgulamasında sadece 2 hastada anlamlı değişiklik olmazken hastaların büyük çoğunluğunda tam ve tama yakın memnuniyet tespit edildi.

Torakoskopik sempatektomi primer hiperhidroz için etkili bir tedavi yöntemidir (1). Postoperatif erken dönemde pnömotoraks, hemotoraks, interkostal nevralji ve yara enfeksiyonu görülebilir, ancak raporların çoğunda bizim hasta grubumuzda olduğu gibi bu komplikasyonlar geçici ve kendi kendini sınırlayıcıdır (2). Sempatik zincirin dikkatli bir şekilde görüntülenmesi, sempatektomi seviyesinin uygun şekilde tanımlanması ile, en son raporlarda olduğu gibi çalışmamızda Horner sendromu insidansını sıfıra indirmiştir (3). Bizim çalışma gurubumuzda olduğu gibi birçok yazar tarafından da rekürrens görülmektedir. Bu eksik sempatektomi yapılması veya sinir rejenerasyonuna bağlı olabilmektedir. Lokal anatomik varyasyonlar, lokalize plevral kalınlaşma veya adezyonlar nedeniyle sempatik zincirin yanlış tanımlanması da olası nedenlerdir. Ayrıca, yanlış düzeyde sempatektomi erken tatmin edici olmayan sonuçlara neden olabilir (1). Kompanzatuar terleme, sempatektomi sonrası aşırı terlemenin yeni bir şeklidir (3). İnsidansının kesin olarak tahmin edilmesi zordur ve literatürde %3 ile %98 arasında değişmektedir (4). Bu aralığın genişliği hastalar, iklim, cerrahi teknik, terleme tanımının olmaması ve ciddiyet dereceleri ile ilgili çeşitli faktörlerle açıklanabilir. Bazı raporlarda da belirtildiği gibi, sempatektomi seviyesi (özellikle T2'nin seviyesi) ne kadar yüksekse, kompanzatuar terleme riski de o kadar artacaktır (5). Bu terleme her yerde görülebilir, ancak karın, göğüs, sırt, uyluk ve kasık en sık etkilenen bölgelerdir (3).

Primer hiperhidrozis tedavisinde sempatektomi oldukça etkilidir ve nüks neredeyse hiç görülmemektedir. Mümkün olduğu kadar az seviyeden sempatektomi yapmak ve fasial hiperhidrozis dışın- da T3 seviyesinin üstünden sempatektomi yapmamak kompanzatuar hiperhidrozis gelişme olasılığını azaltır. Medikal tedaviye yanıt vermeyen seçilmiş hastalarda yapılacak olan ETS ameliyatlarının yüksek oranda hasta memnuniyeti ortaya koyan ameliyatlar olduğunu düşünmekteyiz.

Kaynaklar

1. Rodriguez P, Freixinet J, Hussein M, et al. Side effects, complications and outcome of thoracoscopic sympathectomy for palmar and axillary hyperhidrosis in 406 patients. Eur J Cardiothorac Surg 2008;34:514–9.
2. Salim E.F, Ali G.A. Impact of Thoracoscopic T2 Sympathectomy on Patients With Primary Palmar and Axillary Hyperhidrosis. Ann Thorac Surg 2018;106:1032–7.
3. Vannucci F, Araujo JA. Thoracic sympathectomy for hyperhidrosis: from surgical indications to clinical results. J Thorac Dis 2017;9:178–92.
4. Cerfolio RJ, De Campos JR, Bryant AS, et al. The Society of Thoracic Surgeons expert consensus for the surgical treatment of hyperhidrosis. Ann Thorac Surg 2011;91:1642–8.
5. Bryant AS, Cerfolio RJ. Satisfaction and compensatory hyperhidrosis rates 5 years and longer after video-assisted thoracoscopic sympathotomy for hyperhidrosis. J Thorac Cardiovasc Surg 2014;147:1160–3.

Anahtar kelimeler: Hiperhidrozis, Sempatektomi, Torakoskopi

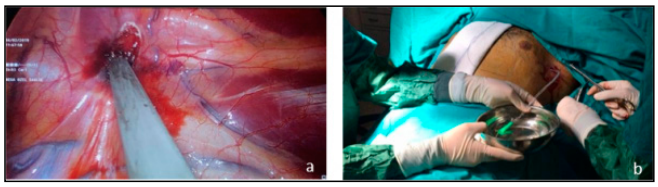

a) Palmar hiperhidroz nedeniyle ETS yapılan hastanın intraoperatif sempatik zincirin koterize edilmesi. b) Aynı hastanın tek port girişinden intraoperatif hava tahliyesi.

Akciğer / Plevra – Onkolojik

EP-195

AMPİYEMA NECESSİTANS: OLGU SUNUMU

Saliha Yılmaz[1], Kübra Alphan Kavak[1], Gökhan Kocaman[1], Serkan Enön[1]

[1]Ankara Üniversitesi Tıp Fakültesi Göğüs Cerrahisi Anabilim Dalı

Giriş-Amaç: Ampiyema necessitans, ampiyemin plevral boşluktan komşu yumuşak dokulara yayılması ile gelişebilen nadir bir klinik tablodur. Hastalar tipik olarak plevral ampiyemi düşündüren ateş, öksürük ve dispnenin yanı sıra sıklıkla göğüs kafesinin ön kısmında fluktuasyonlu bir kitle ile başvurur. Ampiyem etyolojisinde parapnömonik effüzyonların yeterli tedavi edilmemesi ve bronkoplevral fistüller (BPF) önemli yer tutar. Bronkoplevral fistül (BPF) öyküsü olmadan postoperatif geç dönemde gelişen ampiyem ve buna bağlı ampiyema necessitans nadir görülen bir durumdur.

Olgu: 61 yaşında erkek hastaya sağ hiler bölge kaynaklı sağ ana bronşa ve pulmoner arterin sağ üst lob ve intermedius dallarına invaze yassı hücreli karsinom tanılı kitle sebebi ile 2021 yılında sağ pnömonektomi uygulandı. Patoloji sonucuna göre T4N1M0 olarak raporlanan ve adjuvan kemoradyoterapi tedavisi alan hasta remisyonda takipte iken 2023 yılında çekilen toraks BT' de sağ göğüs ön duvarında poş ile ilişkilenen yumuşak doku kalınlaşmaları, hava değerleri içeren yer yer loküle sıvı değerleri raporlandı (Resim 1, 2) ve ampiyema necessitans tanısı ile hastaya sağ plöreken kateter takıldı ardından ampiyem boşaltılıp antibiyotik tedavisi alan hastanın katater ile takibi devam etmektedir.

Tartışma: Ampiyemin en yaygın nedeni, vakaların yaklaşık %70'ini oluşturan tedavi edilmemiş parapnömonik efüzyondur; göğüs cerrahi kliniklerinde ise en sık rezeksiyon sonrası BPF oluşması sonucu karşımıza çıkar. Ampiyem geç tanı aldığında veya yetersiz tedavi verildiğinde enfeksiyon parietal plevra boyunca disseke olur ve göğüs ön duvarının deri altı dokusunda apseler oluşturur. Cerrahi uygulanan hastalar enfeksiyon kliniği ile başvurduğunda BPF ile beraber veya BPF gelişmeden görülebilen nadir bir klinik tablo olan ampiyema necessitans da akılda bulundurulmalıdır.

Kaynaklar

1-White-Dzuro CG, Assi PE, Thomas HC, Thayer WP. Unusual presentation of empyema necessitans: case report and review of the literature. Gen Thorac Cardiovasc Surg. 2021 Jun;69(6):1026-1030. doi: 10.1007/s11748-021-01601-9.

2-Ishikawa K, Mori N. Empyema necessitans due to Nocardia farcinica. IDCases. 2022 Jun 22;29:e01545. doi: 10.1016/j.idcr.2022.e01545.

Anahtar kelimeler: Ampiyema Necessitans, Pnömonektomi, Ampiyema

Resim 1. Toraks BT aksiyal kesitlerinde ampiyema necessitans görüntüsü

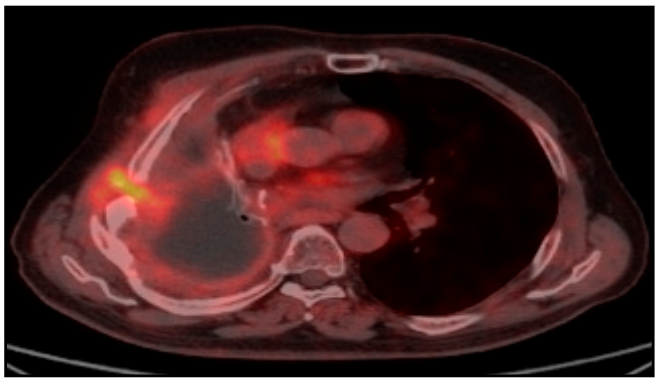

Resim 2. PET BT aksiyal kesitlerinde ampiyema necessitans görüntüsü

Mediyasten

EP-196

POSTERIOR MEDİASTENDE DEV KİTLE: LİPOMATÖZ TÜMÖR OLGU SUNUMU

Semih Buluklu[1], Jülide Ateş[1], Eyüp Halit Yardımcı[1], Mehmet Yıldırım[1], Tamer Okay[1]

[1]Dr. Siyami Ersek Göğüs Kalp Ve Damar Cerrahisi Eğitim Ve Araştırma Hastanesi

Giriş-Amaç: Lipomlar, genel olarak vücutta sıklıkla bulunan benign tümörlerdir. Ancak, mediastinal bölgede büyük boyutlu lipomlar oldukça nadir görülür. Biz de kliniğimizde iki adet dev posterior mediastinal kitleyle karşımıza çıkan lipomatöz tümör ile karşılaştık. Bir tanesi videotorakoskopik yöntemle eksize ettiğimiz iğsi hücreli pleomorfik lipom olgusu, diğeri de posterolateral torakotomi ile eksize ettiğimiz atipik lipomatöz tümör olgusuydu.

Olgu 1: 73 yaş erkek hasta, baş dönmesi ve görmede bulanıklık şikayetiyle başvurduğu dış merkezde yapılan tetkiklerinde bilateral karotid arter stenozu görülüp medikal tedavi (klopidogrel) başlanmış. Şikayetleri gerilemeyen hastanın daha sonra yapılan tetkilklerinde toraks BT de kitle olduğu görülmüş, bu sırada koroner anjiyografi yapılıp stent takılmış. Tarafımıza başvuran hastanın toraks BT'de posterior mediastende posterior mediastende subkarinal alandan başlayarak pulmoner ligament diyafragmatik yüzeye kadar uzanan 204x107x80 mm boyutlarında heterojen lobüle konturlu kitle olduğu görüldü. Preoperatif tetkikleri tamamlanarak sağ yaklaşım videotorakoskopik yöntemle kitle eksizyonu yapıldı. Postop 3. gün toraks dreni çekildi ve me-

dikal tedavisi düzenlenerek postop 6. gün eksterne edildi. Kitle patolojisi, iğsi hücreli lipom olarak raporlandı.

Olgu 2: 56 yaş kadın hasta, boğaz ağrısı ve öksürük şikayetiyle dış merkez göğüs hastalıkları kliniğine başvuran hastanın yapılan görüntülemelerinde kitle tespit edildikten sonra tarafımıza başvurmuş. Hastanın toraks BT'sinde üst mediastende retroözefageal alanda, özefagusu komprese eden ve sola deplase olmasına neden olan 13x8x7 cm boyutlu lobüle konturlu, lipom ile uyumlu hipodens kitle lezyonu görüldü. Hastaya yapılan sağ posterolateral torakotomi ile kitle eksize edildi. Postop 3. gün toraks dreni çekilen hasta, postop 5. gün eksterne edildi. Kitle patolojisi, atipik lipomatöz tümör olarak raporlandı.

Sonuçlar: Nadir de olsa mediastinal kitle ayırıcı tanısında lipomatöz tümörler yer almaktadır. Toraks BT'de yağ dokudan zengin görünen bu tümörler nonspesifik ancak çok ciddi semptomlara yol açabildiği için tedavisinde cerrahi büyük önem taşımaktadır.

Olgu 1: 73 yaş erkek hasta, baş dönmesi ve görmede bulanıklık şikayetiyle başvurduğu dış merkezde yapılan tetkiklerinde bilateral karotid arter stenozu görülüp medikal tedavi (klopidogrel) başlanmış. Şikayetleri gerilemeyen hastanın daha sonra yapılan tetkilklerinde toraks BT de kitle olduğu görülmüş, bu sırada koroner anjiyografi yapılıp stent takılmış. Tarafımıza başvuran hastanın toraks BT'de posterior mediastende posterior mediastende subkarinal alandan başlayarak pulmoner ligament diyafragmatik yüzeye kadar uzanan 204x107x80 mm boyutlarında heterojen lobüle konturlu kitle olduğu görüldü. Preoperatif tetkikleri tamamlanarak sağ yaklaşım videotorakoskopik yöntemle kitle eksizyonu yapıldı. Postop 3. gün toraks dreni çekildi ve medikal tedavisi düzenlenerek postop 6. gün eksterne edildi. Kitle patolojisi, iğsi hücreli lipom olarak raporlandı.

Olgu 2: 56 yaş kadın hasta, boğaz ağrısı ve öksürük şikayetiyle dış merkez göğüs hastalıkları kliniğine başvuran hastanın yapılan görüntülemelerinde kitle tespit edildikten sonra tarafımıza başvurmuş. Hastanın toraks BT'sinde üst mediastende retroözefageal alanda, özefagusu komprese eden ve sola deplase olmasına neden olan 13x8x7 cm boyutlu lobüle konturlu, lipom ile uyumlu hipodens kitle lezyonu görüldü. Hastaya yapılan sağ posterolateral torakotomi ile kitle eksize edildi. Postop 3. gün toraks dreni çekilen hasta, postop 5. gün eksterne edildi. Kitle patolojisi, atipik lipomatöz tümör olarak raporlandı.

Nadir de olsa mediastinal kitle ayırıcı tanısında lipomatöz tümörler yer almaktadır. Toraks BT'de yağ dokudan zengin görünen bu tümörler nonspesifik olarak bulunur. Ancak çok ciddi solunumsal veya yutkunmayla ilgili semptomlara yol açabildiği için tedavisinde cerrahi büyük önem taşımaktadır ve küratif seçenektir.

Kaynaklar

1. Charifa, Ahmad, Chaudhary Ehtsham Azmat, and Talel Badri. "Lipoma pathology." (2018).
2. Kandakure, Pramod Reddy, et al. "Giant bilateral posterior mediastinal liposarcoma excision." Indian Journal of Thoracic and Cardiovascular Surgery 35 (2019): 91-93.

Anahtar kelimeler: posterior mediasten, lipomatöz tümör

Olgu 2 peroperatif görüntü

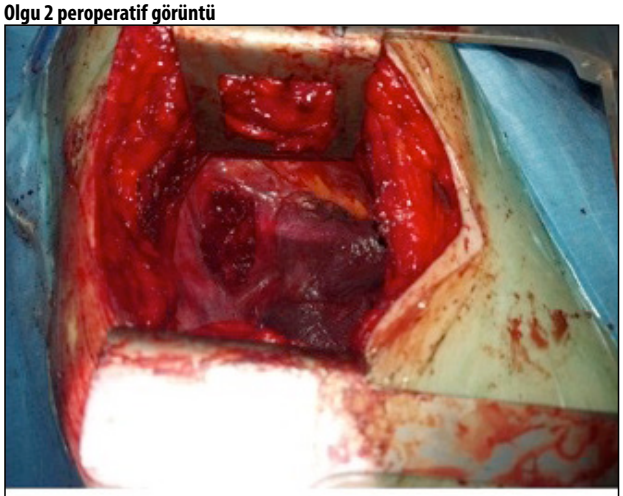

Resim 4: Olgu 2 peroperatif görüntü

Olgu 1 toraks BT

Resim 1: Olgu 1 toraks BT kesit

Olgu 2 eksizyon materyali

Resim 3: Olgu 2 eksizyon materyali

Olgu 2 toraks BT

Resim 2: Olgu 2 toraks BT kesit

Diğer

EP-197

MALİYET ETKİN SOLUNUM FONKSİYON TEST CİHAZI GELİŞTİRİLMESİNE YÖNELİK BİR KARŞILAŞTIRMA:DİFERANSİYEL Mİ DİFERANSİASYON MU

Rıfat Uğurlutan[2], Kuthan Kavaklı[1], Hakan Işık[1]

[1]Sbü Gülhane Eğitim Ve Araştırma Hastanesi
[2]Türk Hava Kuvvetleri Araştırma Merkezi

Giriş-Amaç: Kronik akciğer hastalıklarının izlenmesinde veya yakın zamanda geçirilmiş göğüs cerrahisi ameliyatları öncesi ve sonrası ölçüm yaparak; hastalığın prognozunu ön görmek, taburculuk için yeterli sağlık durumuna ulaşılıp ulaşılmadığını belirlemek veya yapılan ameliyatın etkinliğini değerlendirmek için şüphesiz en sık kullanılan ve klinik açıdan en anlamlı test solunum fonksiyon testleridir. Ancak bu testler karmaşık ve pahalı sistemler olup, özellikle yakın zamanda ameliyat olmuş hastaların hareket kısıtlılıkları nedeniyle klinik olarak kullanımını zorlaştırmaktadır. Bu durumun sonucunda hastanın takibi zorlaşmakta ve taburculuk işlemlerinde karar verme süreci hekim için içinden çıkılmaz bir duruma dönüşebilmektedir. Ayrıca yapılan ameliyatın solunum fonksiyonları üzerine erken dönemde nasıl bir etkiye sahip olduğunun değerlendirilmesi veya komplikasyonların erken dönemde belirlenmesi postoperatif dönemde hasta yönetimi için oldukça önemlidir. Bu nedenlerden dolayı hastaların mobilizasyonuna gerek kalmadan hekimin uzaktan verileri görebildiği, tüm verilerin kaydedebildiği, yoğun bakım ünitesinde eş zamanlı birçok hastadan eş zamanlı veri alabilen, hastaya önerilen solunum egzersizlerin ne sıklıkta ve ne şekilde yapıldığını net bir şekilde ortaya koyan bir sistem geliştirilmesi kuşkusuz bu sorunların büyük ölçüde önüne geçecektir. Hastanın ne sıklıkla egzersiz yaptığını ve bu egzersizlerle ilgili performansını da ölçebilen bu sistemin geliştirmesi sırasında Bernoulli prensibinin merkezinde geleneksel olarak kullanılan diferansiyel basınç sensörlerinin sonuçlarını ve iki ayrı basınç sensörü kullanmanın arasındaki fark karşılaştırılmıştır. Bu kapsamda bilgisayarlı simülasyon tekniklerinin yanı sıra tutarlı ve tekrarlı ölçümlerin değerlendirilmesi ve farklılıkların ortaya konulması amacıyla yüksek çözünürlüklü, bilgisayar destekli otonom çalışan, solunumu simüle eden özel kalibrasyon pompası geliştirilmiş ve iki teknik arasındaki ölçümler karşılaştırılmıştır.

Solunum patolojilerini cerrahi öncesi risk değerlendirmesinde ve post operatif takipte solunum fonksiyon testleri klinik olarak uzun yıllardır kullanılan bir yöntemdir[1-3]. Girişimsel olmayan bu testin yapılmasında akciğerlerden gelen havanın akış hızı ve miktarı ölçülmesi sonucunda çeşitli parametreler hesaplanarak (FEV1,FVC,PEF vb.) ile bu değerler klinik sonuçlar oluşturur[1, 4-6]. Bu süreçte kuşkusuz ölçüm yapılan sistemin kararlılığı ve doğruluğu çok önemli bir faktördür. Bu nedenle bu test için standardizasyonlar getirilmiştir[7, 8].

Mevcut ölçüm teknikleri değerlendirildiğinde spirometri testi için kullanılan sensörlerden başlıcaları; çarklı, diferansiyel basınçlı, ultrasonik, Piezo elektrik ve sıcaklık akım yanıtlarıyla ölçüm yapan sistemlerdir[7, 9-11].

Bu bağlamda bizim bu çalışmadaki amacımız; iki farklı sensör mimarisinin kazanç ve kayıplarını irdelemektir. Bu sebeple diferansiyel basınç sensörü ile iki ayrı basınç sensörünün eş zamanlı kullanılarak elde edilen verilerin CE sertifikalı mobil bir spirometreden (Medwelt Sp-10) alınan veriler özel geliştirilen bir test platformunda test edilmiştir.

Test Platformu: 3.5 litre hacimdeki bir borunun içerisine contalı hareketli bir piston yerleştirilmiştir. Sistem insan kaynaklı hataları önlemek ve hassasiyet oluşturmak amacıyla elektro mekanik bir otomasyon çözümü ile donatılmıştır. Bu bağlamda borunun içindeki pistonu hareket ettirmek için nema 23 serisi bir step motor kullanılmıştır. 200 puls ile turunu tamamlayan step motor tb6600 serisi step motor sürücüsü ile kontrol edilmektedir (video -1) . Bu sürücü ile bir puls 32 ye bölünerek step motorun 1 tur dönmesi 6400 puls ile kontrol edilmiştir. Sistem merkezde 1.2 inçlik hatveye sahip sonsuz uçlu bir mil etrafına yerleştirilmiş 4 adet 6mm indüksiyon mili ve bunların içinde hareket ettiği lineer rulmanlardan oluşmaktadır. Sistemin çözünürlüğü bu sayede ~0.09 ml hassasiyetine ulaştırılmıştır. Puls sayısı ile hacim ilişkisi şekil – 1 ile gösterilmiştir. Sistem bilgisayar üzerinden kontrol edilebilmekte bu sayede simüle edilecek solunum sayısı hızı ve derinliği ayarlanabilmektedir. Test için standart kalibrasyon tekniği ile 3l hacmi 3lt/sn hızında expirasyon simüle edilmiştir. 3 kez test gerçekleştirilmiştir.

Sensör Mimarisi: Sensör için özel bir Bernoulli tüpü tasarlanmıştır. Tasarımın Solidworks ortamında akış analizi yapılmıştır (Şekil -2). Sistem gerçekleştirmesinde ise iki ayrı Bosch BMP280 basınç sensörü kullanılmış ve bu sensörler üzerinden veri toplanmıştır. Basınç ve zaman verileri üzerinden Bernolli Denklemeleri ile hesaplamalar gerçekleştirilirek akış hızı ve hacim hesaplamaları yapılmıştır. Toplanan veriler ile piyasada hali hazırda kullanılan mobil spirometre verileri toplanmış ve kıyaslanmıştır.

Yapılan testler esnasında ölçümlenen akış hızları ve hacim değerleri şekil 3 ile gösterilmiştir. 3lt ve 3lt/sn'lik gerçek değerler Sp-10 ile ortalama hacim 3.12 lt, akış hızı 3.10 lt/sn olarak, Diferansiyasyon yöntemi ile hacim 3.09 lt, akış hızı 3.01 lt/sn, Diferansiyel yöntemle ise hacim 3.85 lt, akış hızı 3.76 lt/sn olarak ölçümlenmiştir.

Bernolli prensibi sürtünmesiz bir boruda gözlemlenen akış boyunca, akışkanın hızında gerçekleşen bir artışın aynı anda ya basınçta ya da akışkanın potansiyel enerjisinde azalmaya neden olduğunu ifade eder [12].

Bernoulli matematiksel modeli;

$$1/2\ \rho v_1^2+\rho g h_1+P_1= 1/2\ \rho v_2^2+\rho g h_2+P_2 \quad (1)$$

Yükseklik farkı olmayan bu sistemde atmosfere açılan ve akımın sıfır olduğu bir başka noktaya göre akış hızını ifade etmek üzere denklem yeniden düzenlendiğinde ;

$$v =\sqrt{(2\cdot(P_1-P_2)/\rho)} \quad (2)$$

olarak tanımlanır. Bu denklem ile basınç verisinden akış hızı türetilir. Akışkanın hareket ettiği bilinen; r çapı içinde sürede geçen akışkanın hacmi;

$$V=v \cdot \pi r^2 \cdot t \quad (3)$$

Şeklinde hesaplanır.

Spirometri ile standartlar üzerinde 2019 yılında yapılan güncellemede [13] ve International Organization forStandardization (ISO) 26782 standartlarında doğruluk hatası of ±2.5% olarak belirlenmiştir. Bu bağlamda Sp-10 ile yapılan ölçüm ±2, Diferansiyasyon ile hayta oranı ±%1.5, Diferansiyel sensör ile ise ±%14 oranında olduğu gözlemlenmiştir.

Kaynaklar

1. Chetta, A., et al., Respiratory effects of surgery and pulmonary function testing in the preoperative evaluation. ACTA BIOMEDICA-ATENEO PARMENSE, 2006. 77(2): p. 69.
2. Crapo, R.O., Pulmonary-function testing. New England Journal of Medicine, 1994. 331(1): p. 25-30.
3. Zibrak, J.D., C.R. O'Donnell, and K. Marton, Indications for pulmonary function testing. Annals of Internal Medicine, 1990. 112(10): p. 763-771.
4. Burrows, B., et al., Longitudinal changes in forced expiratory volume in one second in adults: methodologic considerations and findings in healthy nonsmokers. American Review of Respiratory Disease, 1986. 133(6): p. 974-980.
5. Enright, P.L., K.C. Beck, and D.L. Sherrill, Repeatability of spirometry in 18,000 adult patients. American journal of respiratory and critical care medicine, 2004. 169(2): p. 235-238.
6. Kubota, M., et al., Reference values for spirometry, including vital capacity, in Japanese adults calculated with the LMS method and compared with previous values. Respiratory Investigation, 2014. 52(4): p. 242-250.
7. Aaron, S.D., R.E. Dales, and P. Cardinal, How accurate is spirometry at predicting restrictive pulmonary impairment? Chest, 1999. 115(3): p. 869-873.
8. Miller, M.R., et al., Standardisation of spirometry. European respiratory journal, 2005. 26(2): p. 319-338.
9. Chavez, H., et al. Development of a turbine spirometer prototype and signal digitalization. in 2023 IEEE Latin American Electron Devices Conference (LAEDC). 2023. IEEE.
10. Sakkatos, P. and A. Williams, Testing the accuracy of a novel digital peak flow meter aligned with a smartphone app compared to a lab spirometer: A pilot work. Digital Health, 2021. 7: p. 20552076211005959.
11. Zhou, P., L. Yang, and Y.-X. Huang, A smart phone based handheld wireless spirometer with functions and precision comparable to laboratory spirometers. Sensors, 2019. 19(11): p. 2487.
12. Hewitt, P.G., Bernoulli's Principle. The Science Teacher, 2004. 71(7): p. 51.
13. Graham, B.L., et al., Standardization of spirometry 2019 update. An official American thoracic society and European respiratory society technical statement. American journal of respiratory and critical care medicine, 2019. 200(8): p. e70-e88.

Anahtar kelimeler: solunum fonksiyon test cihazı, göğüs cerrahisi, komplikasyon, solunum biyofiziği

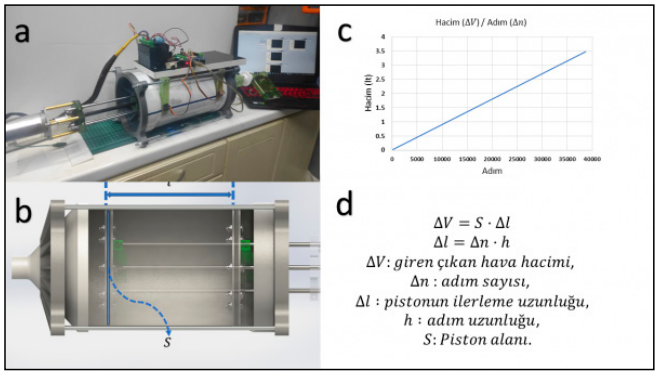

Şekil 1. a) Elektromekanik test sisteminin görüntüsü, b) Sistemin 3 boyutlu tasarımı, c) Sistemin hacim / adım ilişkisi, d) Hacim hesaplamasındaki gemometrik denklemler

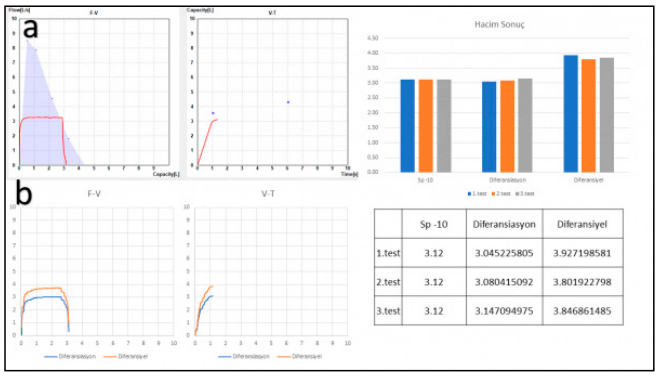

	Sp -10	Diferansiasyon	Diferansiyel
1.test	3.12	3.045225805	3.927198581
2.test	3.12	3.080415092	3.801922798
3.test	3.12	3.147094975	3.846861485

Şekil 3. a) SP-10 Spirometri ile yapılan test sonuçları, b) Geliştirilen sensör ile yapılan test sonuçları

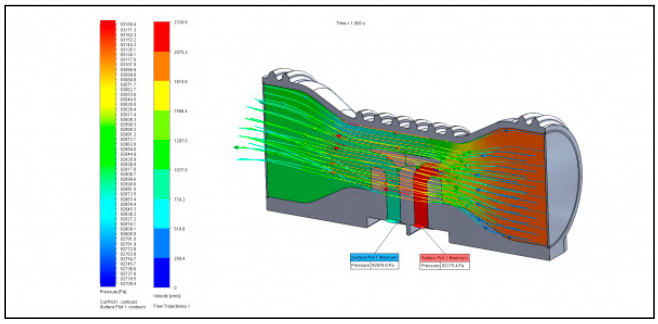

Şekil 2. İki sensör tarafından ölçülen özel tasarımlı Bernoulli tüpünde ki akış ve basınç simülasyonu

Akciğer / Plevra – Onkolojik

EP-198

AKCİĞER METASTAZI TESPİT EDİLEN ATİPİK MENENGİOM OLGUSU

Buşra Murutoğlu[1], Mehmet Yıldırım[1], Nur Simge Kökleş[1], Seda Mazmanoğlu Atılman[2], Abdül Lama[3], Bülent Aydemir[1]

[1]Dr. Siyami Ersek Göğüs Kalp Ve Damar Cerrahisi Eğitim Ve Araştırma Hastanesi, Göğüs Cerrahisi Kliniği
[2]Haydarpaşa Numune Eğitim Ve Araştırma Hastanesi, Patoloji Kliniği
[3]Beykoz Devlet Hastanesi, Radyasyon Onkolojisi Kliniği

Giriş-Amaç: Menengiomlar yetişkinlerde en sık görülen santral sinir sistemi tümörleridir. Çoğu benign olmakla beraber santral sinir sistemi içerisindeki lokalizasyonları sebebiyle ciddi morbidite ve mortaliteye sebep olabilirler. Dünya Sağlık Örgütü (WHO) sınıflandırmasına göre mitotik aktivite ve tümör differansiyasyonuna göre benign (WHO-grade1), atipik (WHO-grade2), anaplastik (WHO-grade3) olarak ayrılmaktadır(1). Ekstrakraniyal metastaz görülme sıklığı (1:1000) oldukça düşüktür. Genellikle WHO-grade3 ile ilişkili olarak görülür. En sık ekstrakraniyal metastazları akciğer, karaciğer ve ciltte görülür(2).

Olgu: 65 yaşındaki erkek hasta, opere olamayan intrakranial kitle nedeni ile 10 yıldır takip altında. Takiplerinde sol akciğer alt lob posterobazal (S10) segmentte plevral tabanlı 18x36 mm boyutlarında, radyoloji tarafından lobüle kontürlü olarak raporlanmış, artmış FDG tutulumu (SUVmax:4,4) gösteren nodül saptanması üzerine kliniğimize primer akciğer karsinomu düşünülerek yönlendirilmiş. Hastaya videotorakoskopi aracılığıyla sol alt lobdaki lezyona kama rezeksiyon yapıldı. Lezyon frozen değerlendirmesi için patolojiye gönderildi. Frozen sonucu menengiom olarak değerlendirildi. Gönderilen spesmenin yapılan immunohistokimyasal incelemesinde EMA(+), PR(-), Ki67 proliferasyon indeksi %10-12 saptandı. Yapılan patolojik inceleme sonucunda olguda öncelikle metastatik lezyon olarak, düşünülmüş ve akciğerin primer pulmoner menengiomundan uzaklaşılmıştır. Histopatolojik ve immunohistokimyasal bulgular patoloji tarafından atipik menengiom, GRADE II-WHO- 2021 ile uyumlu bulunmuştur.

Sonuç: Akciğer metastazları arasında menengiom metastazları oldukça nadir olup, menengiomların da akciğer metastaz yapmaları beklenmez. Bu patolojik özellik sebebiyle sunduğumuz olgunun akciğerin metastatik lezyonlarının ayırıcı tanısında akla getirilmesi gerektiğini düşünmekteyiz.

65 yaşındaki erkek hasta, opere olamayan intrakranial kitle nedeni ile 10 yıldır takip altında. Takiplerinde sol akciğer alt lob posterobazal (S10) segmentte plevral tabanlı 18x36 mm boyutlarında, radyoloji tarafından lobüle kontürlü olarak raporlanmış, artmış FDG tutulumu (SUVmax:4,4) gösteren nodül saptanması üzerine kliniğimize primer akciğer karsinomu düşünülerek yönlendirilmiş. Hastaya videotorakoskopi aracılığıyla sol alt lobdaki lezyona kama rezeksiyon yapıldı. Lezyon frozen değerlendirmesi için patolojiye gönderildi. Frozen sonucu menengiom olarak değerlendirildi. Gönderilen spesmenin yapılan immunohistokimyasal incelemesinde EMA(+), PR(-), Ki67 proliferasyon indeksi %10-12 saptandı. Yapılan patolojik inceleme sonucunda olguda öncelikle metastatik lezyon olarak, düşünülmüş ve akciğerin primer pulmoner menengiomundan uzaklaşılmıştır. Histopatolojik ve immunohistokimyasal bulgular patoloji tarafından atipik menengiom, GRADE II-WHO-2021 ile uyumlu bulunmuştur.

Frozen sonucu menengiom olarak değerlendirildi. Gönderilen spesmenin yapılan immunohistokimyasal incelemesinde EMA(+), PR(-), Ki67 proliferasyon indeksi %10-12 saptandı.

Akciğer metastazları arasında menengiom metastazları oldukça nadir olup, menengiomların da akciğer metastaz yapmaları beklenmez. Bu patolojik özellik sebebiyle sunduğumuz olgunun akciğerin metastatik lezyonlarının ayırıcı tanısında akla getirilmesi gerektiğini düşünmekteyiz.

Kaynaklar

1)Thomas RZ, Dalal I. Extracranial metastases of anaplastic meningioma. BJR Case Rep 2017;3:20150092. https://doi. org/10.1259/bjrcr.20150092

2)Aizer AA, Bi WL, Kandola MS, et al. Extent of resection and overall survival for patients with atypical and malignant meningioma. Cancer 2015; 121:4376

Anahtar kelimeler: menengiom, akciğer metastazı, metastazektomi

Hastanın Kranial MR Görüntüsü

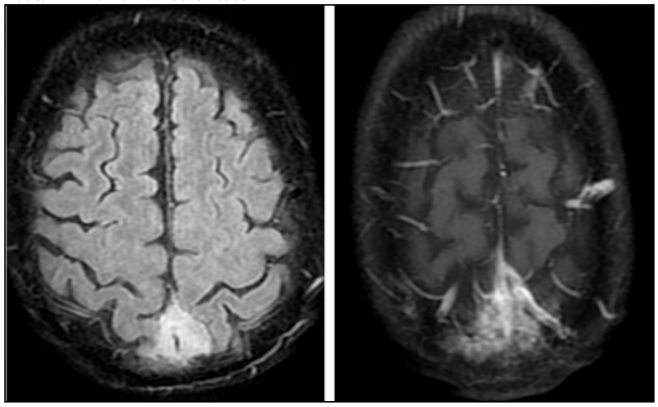

Kama rezeksiyon yapılarak çıkarılan spesmen

Pre Operatif Toraks BT Görüntüsü

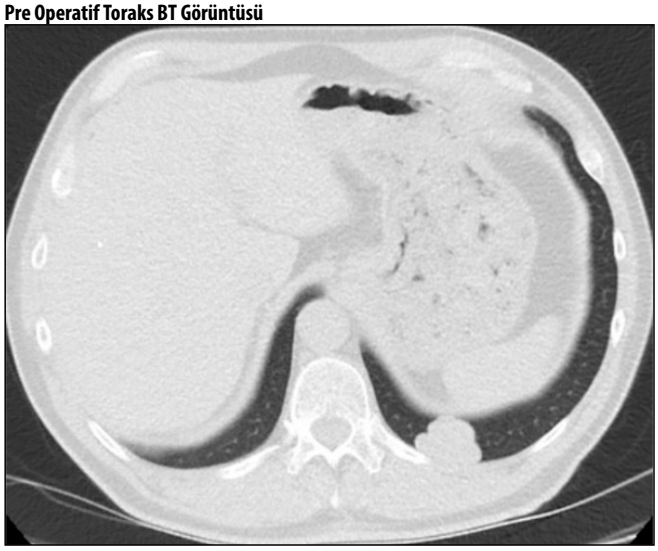

Akciğer / Plevra – Nononkolojik

EP-199

SOLİTER PULMONER NODÜL İLE TETKİK EDİLEN ERİŞKİN OLGUDA KONJENİTAL PULMONER HAVAYOLU HASTALIĞI

Salih Çokpınar[1], Serdar Şen[1], Şule Taş Gülen[2], Nesibe Kahraman Çetin[3], Selda Şen[4], Gülseren Birgül Antepüzümü Sezgin[1], Mehmet Zekeriya Can[1], Aslı Ertürk[1]

[1]Adnan Menderes Üniversitesi Göğüs Cerrahisi Ad.
[2]Adnan Menderes Üniversitesi Göğüs Hastalıkları Ad.
[3]Adnan Menderes Üniversitesi Patoloji Ad.
[4]Adnan Menderes Üniversitesi Anesteziyoloji Ad.

Giriş-Amaç: Konjenital pulmoner havayolu malformasyonu(CPAM) Tip 2 yenidoğan döneminde görülen ve ilk yılda bulgu veren ender bir hastalıktır. (1) Yenidoğan döneminde dahi oldukça nadir görülen cpam type 2'nin erişkin olguda saptanması nedeniyle sunuyoruz.

56 yaşında kadın olguda insidental olarak saptanan toraks BT de sağ akciğer alt lob laterobazal segment yerleşimli nodüler lezyona operasyon planlandı.

56 yaşında kadın olgunun soliter pulmoner nodül tanısıyla opere edilmesi,operasyonun alt lob laterobazal segmentektomi yapılması ve patoloji sonucunun konjenital hava yolu malformasyonu olması nedeniyle sunumu planlandı.

Sağ akciğer alt lob lateroerobazal segmentte yerleşimli düzgün sınırlı uzun aksı yaklaşık 3 cm'e ulaşan nodüler lezyon görüldü. Olgunun BT takiplerinde prograsyon izlenmiş.PET BT çekilmiş. FDG tutulumu izlenmemiş. Yapılan tetkikler değerlendirildiğinde Hounsfield ünitesi(HU) 15 olarak hesaplandı. Bu bulgularla malignite düşünülmeyen olguda kist hidatik ön tanısıyla mini torakotomi planlandı.Torakotomi yapılan olguda lezyon palpe edildi. Kistik düşünülen lezyona ponsiyon yapıldığında sıvı aspire edilmedi. Pnömotomi yapıldı. Lezyon ekstirpe edilemedi.Frozen çalışılamaması nedeniyle segmentektomi yapılması düşünüldü. Fissurde pulmoner arter kommon bazal dalı dönüldü.Distale gidilerek laterobazal segment arteri ortaya kondu. Çift bağlandı ve kesildi. Segment bronşu Endo GİA Medium Thick kullanılarak rezeke edildi.Altında segment veni dönülerek çift bağlandı ve kesildi. Akciğer havalandırılarak segment sınırları belirlendi. 3 adet Endo GİA 60 4.5 mm kulanılarak rezeksiyon tamamlandı. 1 gün yoğun bakım unıtesi, 3 gün servis internasyonu sonrası toraks tüpü sonlandırılarak taburcu edildi. Patolojik tanısı erişkinde nadir görülmekle birlikte "konjenital pulmoner havayolu malformasyonu (CPAM ; tip 2)" lehine raporlanmıştır.

CPAM'ler nadirdir ve tahmini görülme sıklığı 10.000'de 1 ila 35.000 doğumda 1'dir (5). Erişkinde sıklıkla asemptomatiktir ve bu nedenle yaşamın ilerleyen dönemlerine kadar tanı konulamaz. Bunlar tesadüfen akciğer grafisinde veya tipik olarak akciğer enfeksiyonu, hemoptizi, pnömotoraks gibi patolojilerin gelişmesi sonucu yapılan tetkikler sonucunda tanı konulabilir. Malign transformasyon insidansı nadirdir ancak en sık tip I ve tip IV malformasyonlarla ilişkilidir. Asemptomatik CPAM'ler takip edilebilir ya da elektif cerrahi rezeksiyon önerilebilir. Bunun nedeni yetişkin hastaların yönetimine ve prognozunun belirlenmesine yönelik kanıtlar eksik olduğundan, klinisyenler hastalarla ortak karar verme sürecine başvurmalıdır(6).Cerrahi yaklaşım tedavi edicidir ve tekrarlama riski nedeniyle enfeksiyon veya hemoptizi gibi komplikasyonlar ortaya çıktığında sıklıkla başvurulur(7).

Literatürde yetişkinlerde bu hastalığın 65 vakası rapor edilmiş olup bunların 3'ü iki taraflı tutulumdur.(2)Bizim olgumuz 54 yaşındadır. Mevcut malignite araştırılması yapılan olguda literatürde lobektomi ve mediastinal lenf nodu disekesiyonu yapılan olgu var. Nadir de olsa, malign adenokarsinomaya ilerleme ve sonrasında ölüme ilişkin raporlar mevcuttur.(3) Bu nedenle kist hidatik ön tanısı düşünülen olguya intraoperatif frozen çalışılamaması nedeniyle lezyondan şüphelenilerek radikal rezeksiyon yaptık. Kesin tedavisi, tekrarlayan enfeksiyon ve malignite riski göz önüne alınarak cerrahi rezeksiyondur.(4) Bu nadir olgumuzu tanı, tedavi patolojik sonucundaki süreci ile paylaşmak istedik.

Kaynaklar

1. Fujita T, Kobayashi K, Eba S, Satou N. [Congenital Pulmonary Airway Malformation Diagnosed in Adulthood]. Kyobu Geka. 2022 Jun;75(6):432-435.
2. Tendolkar MS, Vijaya Kumar V, Handa A, Tyagi R. Bilateral congenital pulmonary airway malformation presenting in adulthood with a review of the literature. Med J Armed Forces India. 2022 Oct;78(4):481-484.
3. Barreiro TJ, Henn L, Ingnam S, Sypert M. Congenital pulmonary airway malformation in a 36 year-old female. Respir Med Case Rep. 2015 Nov 23;17:34-6.
4. O.C. Ioachimescu, A.C. Mehta.From cystic pulmonary airway malformation, to bronchioloalveolar carcinoma and adenocarcinoma of the lung Eur Respir J, 26 (2005 Dec 1), p. 1181
5. Congenital pulmonary airway malformation in the asymptomatic adult: a rare presentation. Smith JA, Koroscil MT, Hayes JA. Respir Med Case Rep. 2018;25:280–281
6. Valentin M, Sharma R, Trabanco J, Ashby T. Congenital Pulmonary Airway Malformation in an Adult Male Presenting With Hemoptysis. Cureus. 2022 Jan 1;14
7. Pulmonary resection in the treatment of life-threatening hemoptysis. Kiral H, Evman S, Tezel C, Alpay L, Lacin T, Baysungur V, Yalcinkaya I. Ann Thorac Cardiovasc Surg. 2015;21:125–131

Anahtar kelimeler: Soliter pulmoner nodül, Segmentektomi, Konjenital Havayolu Malformasyonu

PET BT ve Toraks BT

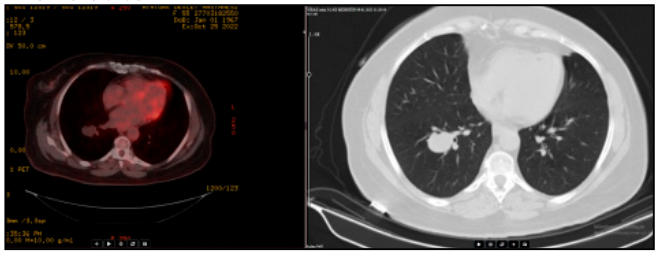

Akciğer / Plevra – Onkolojik

EP-200

NADİR BİR OLGU: PULMONER ADENOFİBROMA

Kübra Alphan Kavak[1], Şebnem Dursun[1], Bülent Mustafa Yenigün[1]

[1]Ankara Üniversitesi Tıp Fakültesi Göğüs Cerrahisi Anabilim Dalı

Giriş-Amaç: Pulmoner adenofibromlar oldukça nadir görülen benign tümörlerdir. Bifazik tümörler olup epitelyal ve stromal komponentler içerir ve histolojik olarak diğer organ adenofibromları ile benzerlik gösterir. Klinik non-spesifik olup radyolojik olarak soliter pulmoner nodül olarak izlenir ve diğer benign ve malign lezyonlardan ayırt edilmesi zordur. Tanısı rezeksiyon sonrası yapılan patolojik ve immümohistokimyasal incelemeler ile konulabilmektedir.

66 yaş kadın hastanın 2011 yılında uyluk kaynaklı iyi diferansiye liposarkom eksizyon öyküsü olup 2019 ocak ayında insidental olarak akciğer sol alt lobda 16*16 mm boyutunda solid tek nodül tespit edildi. Dış merkez tarafından radyolojik olarak takibe alınan hastanın 2019 eylül ayında çekilen tomografide lezyon benzer boyutta ölçüldü ve ön planda hamartom olarak değerlendirildi. Radyolojik takibi devam eden hastanın 2021 yılında çekilen tomografide lezyon 25*25 mm ölçülerek progresyon raporlanması üzerine hastaya çekilen PET-BT'de nodülde SUVmax 3,8 tutulum raporlandı. Hastada radyolojik takibe devam edildi. 2022 yılındaki tomografide lezyon 32*29 mm ölçüldü ve hasta cerrahi önerilerek tarafımıza yönlendirildi. Kliniğimizde yapılan radyolojik incelemede 'Sol akciğer alt lobda yaklaşık 3 cm çapında, içerisinde kalsifikasyon ve yağ içerikli alanlar izlenen düzgün sınırlı kitle lezyonu izlenmektedir, bulgular ön planda pulmoner hamartomu düşündürmekle birlikte bilinen malignitesi olan hastada metastatik süreçler ekarte edilememiştir ' olarak sonuçlandı ve hastaya PET-BT'de SUVmax 4,7 tutulum izlenmesi üzerine kasım 2022'de sol mini torakotomi ile girilerek lezyon enükle edildi. Frozen sonucu adenom veya adenolipom ve malignite bulgusuna rastlanılmadı olarak değerlendirilen hastaya ek rezeksiyon yapılmadı. Uzun dönem patoloji sonucu pulmoner adenofibrom olarak raporlandı. Postop 9. Ayda olan hastanın takip radyolojik incelemelerinde patoloji izlenmedi.

Pulmoner adenofibrom ilk defa 1944 yılında Scarff tarafından tanımlandı. Literatürde tanımlanan yaklaşık 50 vaka vardır. İnsidansının bu kadar az olması sebebi ile Dünya Sağlık Örgütü tarafından yayınlanan 'Akciğer, Plevra, Timus ve Kalp Tümörleri Sınıflandırılması' nda sınıflamaya halen dahil edilmemiştir. Tanısı sadece histopatolojik ve immünohistokimyasal yöntemlerle konulabilmesine rağmen bazı vakalarda hala tanı konusunda tartışmalar olmaktadır. Bifazik tümörler olması sebebiyle değişken oranlarda Bcl-2, CD 34, TTF-1, S-100, STAT-6, vimentin, EMA pozitiflikleri gösterirler. Bazı çalışmacılar bu immünohistokimyasal sonuçlara göre pulmoner adenofibromların; soliter fibröz tümörlerin bir alt grubu olduklarını ve bazı çalışmacılar ise hamartom ailesine ait olup tamamen benign natürde olduklarını savunmaktadır. Diğer organ adenofibromlarının özelliklede biliyer adenofibromların malign transformasyon gösterdikleri bilinmektedir. Çalışmalarda PET pozitiflikleri göstermeleri ve serum CEA düzeylerinin yüksek olması sebebi ile malign transformasyondan şüphelenilsede literatürdeki hiçbir pulmoner adenofibrom vakasında nüks, metastaz veya hastalık ilişkili ölüm raporlanmadı. Tanısının biyopsi ile konulamaması, diğer malign lezyonlardan radyolojik olarak ayırt edilememesi sebebiyle önerilen tedavi yöntemi parankim koruyucu cerrahi yapılmasıdır.

Kaynaklar

1. Scarff RW, Gowar FJS. Fibroadenoma of the Lung. J Pathol Bacteriol (1944) 56(1):257–8. doi: 10.1002/path.1700560218
2. Fusco N, Guerini-Rocco E, Augello C, Terrasi A, Ercoli G, Fumagalli C, et al. Recurrent NAB2-STAT6 Gene Fusions and Oestrogen Receptor-a Expression in Pulmonary Adenofibromas. Histopathology (2017) 70(6):906– 17. doi: 10.1111/his.13165
3. Kumar R, Desai S, Pai T, Pramesh CS, Jambhekar NA. Pulmonar Adenofibroma: Clinicopathological Study of 3 Cases of a Rare Benign Lung Lesion and Review of the Literature. Ann Diagn Pathol (2014) 18(4):238–43. doi: 10.1016/j.anndiagpath.2014.04.002

Anahtar kelimeler: adenofibrom, hamartom, soliter fibröz tümör

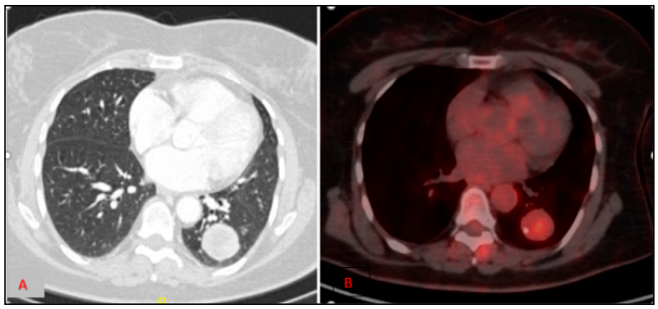

Resim 1. Aksiyal toraks BT kesitinde kitle (A), Aksiyal PET-BT kesitinde kitle (B)

Trakea

EP-201

TRAKEOBRONŞİYAL DARLIKLARDA BRONKOSKOPİK TEDAVİ SONUÇLARI

Kübra Altıntaş[1], Halil Şen[1], Hüseyin Yıldıran[1]

[1]Selçuk Üniversitesi Tıp Fakültesi, Göğüs Cerrahi Anabilim Dalı

Giriş-Amaç: Trakeaobronşiyal darlıklar hayati risk oluşturabilecek önemli klinik durumlardandır. Özellikle trakeal darlıklar hızlı tanı ve tedavi gerektirir. İlk yaklaşımı radyolojik değerlendirme ve bronkoskopi oluşturmaktadır. Tedavisinde çeşitli bronkoskopik yöntemler tanımlanmıştır. Bu çalışmada trakeal ve bronşiyal darlıklarda rijid bronkoskopi ile uygulanan yöntemlerin sunulması amaçlandı.

Selçuk Üniversitesi Tıp Fakültesi Göğüs Cerrahi Kliniğinde 2010-2023 tarihleri arasında trakeal darlık nedeniyle tedavi edilen hastalar retrospektif incelendi. Hastaların demografik verileri (yaş, cinsiyet), darlık özellikleri, darlık sebebi, darlık lokalizasyonu, darlık derecesi ve darlık uzunluğu), tedavi yöntemi, kullanıldıysa stent özelliği, stentin kalma süresi ve çıkarılma nedeni kaydedildi. Darlık dereceleri için Cotton-Myer derecelendirme sistemi kullanıldı.

Çalışmaya 21'i erkek (%75) 7'si (%25) kadın 28 hasta dahil edildi (median yaş 45,5 [15-71]). Hastaların 9'una (%32) sadece dilatasyon yapıldı. Sadece dilatasyon yapılan 9 hastadan 2 sine tekrarlayan dilatasyon yapılırken 7 hastaya ise bir kez dilatasyon yapıldı. Stent takılan 19 hastanın 5 'ine (%17,9) sadece stent takılırken 13 hastaya (%46,4) dilatasyon sonrası stent ve 1 hastaya ise (%3,6) lazer dilatasyon sonrası stent uygulandı (Tablo 2). Stent takılan 19 hastanın 2'sine tekrarlayan stent uygulaması yapıldı.

12 olguda trakeal darlık nedeniyle silikon stenotik stent uygulandı (Tablo 2). Stenotik stent uygulanan bir hastada ve nitinollü trakeal stent uygulanan bir başka hastada takiplerinde birinci ayda migrasyon ile karşılaşıldı ve stent çıkarıldı. Stenotik stent takılan 2 hastaya granülasyon dokusu gelişmesi üzerine stent sonrası tekrar dilatasyon gerekti. Rijid bronkoskopi ile sadece dilatasyon uygulanan 11 hasta vardı. Dört hastanın tedavi sonrası takibi yoktu.

Trakeobronşiyal darlıkların tedavisinde hastanın ve darlığın durumu belirleyici olmaktadır. Entübasyon sonrası ya da trakeostomi sonrası darlıklarda klasik yaklaşım trakeal stenozun olduğu kıkırdak segmentin rezeksiyonu olsa da endoskopik yaklaşımlar oldukça güvenli ve etkili olarak uygulanabilmektedir. Bronkoskopik dilatasyon hem benign hem de malign darlıklarda hızlı ve etkili bir yöntemdir. Tek başına tedavide yeterli olabileceği gibi cerrahi veya stent için planlamada ve zamanda katkı sağlar. Trakeal ve bronşiyal darlıklarda stentler hava yolu açıklığının sağlanmasında seçilmiş hastalarda güvenli bir tedavi olmaktadır.

Anahtar kelimeler: trakeobronşial stenoz;stent;dilatasyon

Tablo 1. Trakeobronşiyal Darlık Özellikleri

Darlık ile İlgili Veriler		***Hasta Sayısı=n (%)***
Darlık Nedeni	Malignite	5 (%17,9)
	Entübasyon Sonrası	14 (%50)
	Trakeostomi Sonrası	6 (%21,4)
	Diğer Nedenler	3 (%10,7)
Cotton Mayer Sınıflandırması	Grade 1 Darlık	8 (%28,6)
	Grade 2 Darlık	7 (%25)
	Grade 3 Darlık	13 (%46,4)
	Grade 4 Darlık	0 (%0)
Darlık Uzunluğu	10 mm ve altı	8 (%28,6)
	11 mm - 30 mm	13 (%46,4)
	31 mm ve üzeri	7 (%25)

Tablo 2. Uygulanan Tedavi ve Stent Özellikleri

Uygulanan Prosedür	Dilatasyon	9 (%32)
	Stent	5 (%17,9)
	Dilatasyon+Stent	13 (%39,3)
	Lazer+Stent	1 (%3,6)
Kullanılan Stent Tipi	Stenotik Stent	12 (%63)
	Bronşial Stent	5 (%26,3)
	Nitinollü Stent	2 (%10,5)
Stent Kalma Süresi (ay)	Median (min-max)	7,5 (1-20)

Diyafram

EP-202

MİNİMAL İNVAZİF TRANSTORASİK ONARILAN MORGAGNİ HERNİ OLGUSU

Caner İşevi[1], Mehmet Gökhan Pirzirenli[1], Burçin Çelik[1]

[1]Ondokuz Mayıs Üniversitesi Tıp Fakültesi

Giriş-Amaç: Konjenital diyafragma hernileri, konjenital malformasyonların %8'ini oluşturur ve karın ile göğüs boşlukları arasında diyaframdaki bir defekt nedeniyle ortaya çıkar. Morgagni hernisi (MH), diyafragmanın anteromedial bölgesinde lokalize, konjenital bir herni tipidir ve tüm diyafragma hernilerinin %2-4'ünü oluşturur. MH'de batın içi organlar göğüs boşluğuna herniye olur ve çoğu vaka asemptomatik olup genellikle rastlantısal görüntüleme yöntemlerinde tespit edilir. En sık görülen semptomlar ise; öksürük, nefes darlığı ve retrosternal ağrıdır (1). Defektten toraks boşluğuna genellikle omentum ve kolon, nadiren mide, ince barsak ve karaciğerin bir kısmı fıtıklaşır (2). Tek tedavi yöntemi cerrahi olan MH'de girişim yolu olarak transtorasik veya transabdominal olabileceği gibi minimal invazif yöntemler son zamanlarda tercih edilmektedir (3).Bu çalışmada sağ göğüs ağrısı ile kliniğimize başvuran ve morgagni hernisi tespit edilen hastanın minimal invazif cerrahi yöntem ile tedavisini sunmayı amaçladık.

48 yaşında bir kadın hasta, yaklaşık iki hafta önce başlayan bıçak saplanır tarzında sağ taraflı göğüs ağrısı şikayeti ile kliniğimize başvurdu. Gastrointestinal şikayeti olmayan bu hastada, akciğer grafisinde (Şekil 1a a, b) sağ substernal bölgede kardiyofrenik açıda bir opasite alanı tespit edildi. Kontrastlı toraks BT'de ise sağ parakardiyak alanda düzgün sınırlı, 60x44x62 mm boyutlarında, yağ dansitesini (lipom?) düşündüren bir opasite tespit edildi. Ayrıca, lezyona bitişik sağ akciğerin orta lobunda subsegmental band atelektazisi ile uyumlu konsolidasyon görünümü mevcuttu. (Şekil 1a c, d).

Hastanın ek komorbiditesi bulunmamakta olup fizik muayenesinde arteriyel kan basıncı: 120/70 mmHg, nabız: 72, solunum hızı: 16 olarak saptandı. Oskültasyon sırasında sağ alt zonda solunum seslerinin azaldığı tespit edildi. Laboratuvar bulguları, beyaz küre sayısı 7670 / uL, hemoglobin düzeyi 13 g/dL, eritrosit sedimantasyon hızı 31 mm/saat ve C-reaktif protein düzeyi 35 mg/L idi.

Şüpheli MH olan hastada VATS eksplorasyonu planlandı. Anestezi ekibi tarafından çift lümenli entübasyon yapıldı ve sağ orta aksiller hat 7. interkostal aralıktan torakoskopik bir port yerleştirildi ve 30° video kamera sağ hemitoraksa yönlendirildi. Sağ anterior aksiller hat 5. interkostal aralıktan yaklaşık 2 cm'lik bir yardımcı insizyon yapıldı. VATS eksplorasyon sırasında, kardiyofrenik açıda substernal bölgede yaklaşık olarak 8x6 cm boyutlarında omentum ve jejunumu içeren bir fıtık kesesi tespit edildi. Fıtık kesesi tamamen künt keskin diseksiyon ve ligasure yardımı ile çıkarıldı, omentum ve jejunum karına geri itildi. Diyaframdaki, 10x10 cm ölçülerindeki defekt, polymesh® (Betatech, Türkiye) ve proTack™ (Medtronic, Birleşik Krallık) kullanılarak kapatıldı (Şekil 1b). Kanama ve sızıntı kontrol edildikten sonra, sağ hemitoraksta 32 Fr göğüs tüpü yerleştirildi ve sağ hemitoraks usülüne uygun olarak kapatıldı. Ameliyat sonrası takipleri serviste odasında yapılan hastanın, aktif drenajın olmaması ve göğüs röntgeninde patolojik bulguların olmaması nedeniyle postoperatif 2. günde göğüs tüpü çekildi. Aktif şikayeti olmayan hasta postoperatif 3.gün taburcu edildi.

Klasik Bochdalek hernisi tüm konjenital diyafragma hernilerinin yaklaşık %80'ini oluştururken, morgagni hernisi hem çocuk hem de erişkin diyafragma hernilerinin yaklaşık %3-4'ünü

oluşturur. MH hayatın ilk yıllarında konjenital bir tanı olarak nadir olarak görülür. Kadınlarda daha sık görülür ve genellikle beşinci dekattan sonra tanı koyulur (4). Morgagni hernisinde defekt genellikle küçüktür ve şikayetler herninin ve herniye olan organın boyutuna göre değişir. Fıtıklaşmış organlar en sık olarak omentum ve kolon segmentlerini içerir; ancak mide, karaciğer ve ince bağırsaklar da herniye olabilir (3). Radyolojik olarak toraks içinde mide ve bağırsaklara ait hava-sıvı seviyelerinin görülmesi karakteristiktir, ancak sadece omentumun bulunduğu olgularda intratorasik ekstraplevral bir kitle görünümü de izlenebilir. MH, Bochdalek hernisinin aksine genellikle bir fıtık kesesine sahiptir ve olguların %90'ında sağ, %8'inde sol, %2'sinde iki taraflıdır (3). Olgumuzda herni sağ tarafta olmakla birlikte omentum ve jejunum toraksa herniye olmuştu, intratorasik ekstraplevral bir kitle imajı mevcuttu, aynı zamanda plevra ve peritondan oluşan bir herni kesesi mevcuttu.

Morgagni hernisi tanısında göğüs radyografisi, toraks BT ve gastrointestinal sistemin kontrastlı radyografisi kullanılır. Herniye olan fıtık kesesi boşsa veya omentum veya karaciğer gibi katı parçalar içeriyorsa teşhis zor veya gecikebilir (5). Tanı koymakta zorlanılan olgularda, toraks manyetik rezonans görüntüleme (MRG) diğer mediastinal kitleler ile ayrıcı tanısını yapmak için kullanıldığı bildirilmiştir (6). Olgumuzda göğüs radyografisinde sağ parakardiyak bölgede opasite alanı tespit edilmesi üzerine, kontrastlı Toraks BT ile parakardiyak alanda yağ yastıkçığı tespit edilmiştir.

Minimal invaziv cerrahi tekniklerin ameliyat sonrası daha az ağrı, daha kısa hastanede kalış süresi, günlük aktivitelere erken dönüş ve daha iyi estetik sonuçlar sağlaması gibi avantajları vardır. MH'in torakoskopik ya da laparoskopik onarımı son dönemlerde sıklıkla tercih edilmeye başlanmıştır. Pfannschmidt ve ark. çalışmalarında diyafragmatik foramen ile perikardiyal ve plevral yapışıklıkların daha iyi görüntülenmesi nedeniyle sağ taraflı hernilerde torasik yaklaşımın daha iyi olduğunu bildirmişlerdir (5). Yine Ambrogi ve ark. MH'nin transtorasik onarımını önermektedirler (7). Nakashima ve ark MH'nin VATS onarımı ile ilgili deneyimlerini sundukları çalışmalarında, Bochdalek veya Morgagni hernisi ve şiddetli adezyonu olan yetişkin hastaların tedavisinde laparoskopik yaklaşım yerine ilk seçenek olarak torakoskopik yaklaşımı savunmaktadırlar (8). Biz tanının belirsiz olduğu, peritonit ve bilateral herni olduğu durumunlarda abdominal yaklaşım önermekteyiz, aksi durumlarda ilk tercih VATS olmalıdır.

Sonuç olarak morgagni hernileri asemptomatik de olsa cerrahi olarak tedavi edilmelidir. Mümkünse minimal invazif girişim tercih edilmelidir ve özellikle mediastinal kitlelerle ayrımın yapılamadığı durumlarda VATS ön planda düşünülmelidir. Diyafragmadaki defekt primer süturler ile onarılamıyor ise mesh kullanılmalı ve bu şekilde nüksün önüne geçilmelidir.

Kaynaklar

1. Carvalho E. VATS Approach to Symptomatic Morgagni Hernia in Adults. Clin Surg. 2021;5(3):1-4.
2. Hussain N, Ahmed SW, Ahmed T, Hussain SA. Morgagni's hernia. Journal of the College of Physicians and Surgeons Pakistan. 2008;18(4):242-3.
3. Agalar C, Atila K, Arslan NC, Derici ÜS, Bora S. Adult morgagni hernia: A single-center experience of five cases and a review of literature. 2018.
4. Aydin Y, Altuntas B, Ulas A, Daharli C, Eroglu A. Morgagni hernia: transabdominal or transthoracic approach? Acta Chirurgica Belgica. 2014;114(2):131-5.
5. Pfannschmidt J, Hoffmann H, Dienemann H. Morgagni hernia in adults: results in 7 patients. Scandinavian Journal of Surgery. 2004;93(1):77-81.
6. Kuikel S, Shrestha S, Thapa S, Maharjan N, Kandel BP, Lakhey PJ. Morgagni hernia in adult: a case report. International Journal of Surgery Case Reports. 2021;85:106286.
7. Ambrogi V, Forcella D, Gatti A, Vanni G, Mineo T. Transthoracic repair of Morgagni's hernia: a 20-year experience from open to video-assisted approach. Surgical endoscopy. 2007;21:587-91.
8. Nakashima S, Watanabe A, Hashimoto M, Mishina T, Obama T, Higami T. Advantages of video-assisted thoracoscopic surgery for adult congenital hernia with severe adhesion: report of two cases. Annals of thoracic and cardiovascular surgery. 2011;17(2):185-9.
9. Thoman D, Hui T, Phillips E. Laparoscopic diaphragmatic hernia repair. Surgical Endoscopy and Other Interventional Techniques. 2002;16:1345-9.

Anahtar kelimeler: Konjenital diyafram hernisi, Morgagni hernisi, VATS

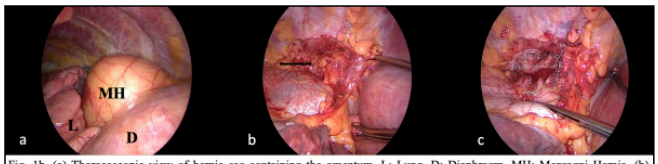

Fig. 1b. (a) Thoracoscopic view of hernia sac containing the omentum. L: Lung, D: Diaphragm, MH: Morgagni Hernia. (b) Thoracoscopic view of defect of the diafragm (arrow). (c) Repair of diaphragmatic defect with polymesh and proTack.

Resim 1b

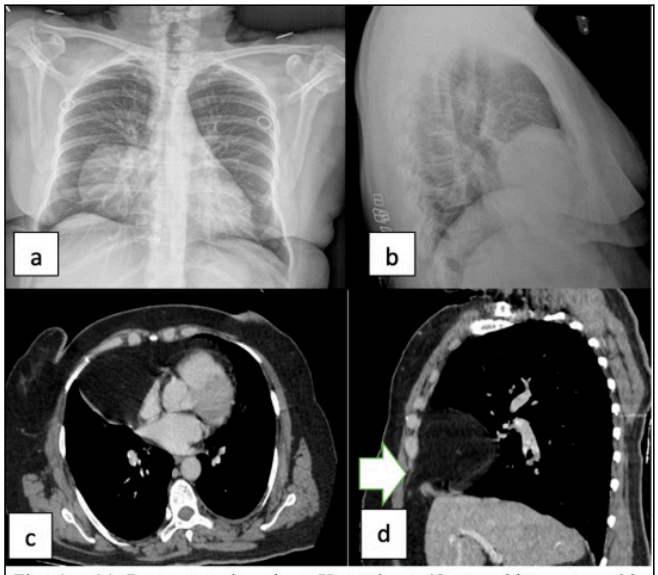

Fig. 1a. (a) Posteroanterior chest X-ray in a 48-year-old woman with Morgagni's hernia, shows a round right pericardiophrenic density. (b) Lateral chest radiograph localizes the opacity to the retrosternal area. (c) Axial computed tomographic scan showing a right retrosternal hernia containing omentum in the anterior cardiophrenic angle. (d) Sagittal computed tomographic scan showing the diaphragmatic defect (arrow).

Resim 1a

Akciğer / Plevra – Onkolojik

EP-203

İDİOPATİK TROMBOSİTOPENİK PURPURA TANILI HASTADA KÜÇÜK HÜCRELİ DIŞI AKCİĞER KARSİNOMU SEBEBİYLE PNÖMONEKTOMİ UYGULANMASI

Kübra Alphan Kavak[1], Şebnem Dursun[1], Bülent Mustafa Yenigün[1]

[1]Ankara Üniversitesi Tıp Fakültesi Göğüs Cerrahisi Anabilim Dalı

Giriş-Amaç: İTP; bozulmuş trombosit üretimi ve artmış trombosit yıkımının neden olduğu izole trombositopeni ile karakterize edinilmiş otoimmun bir hastalıktır. Tedavisinde öncelikle

kortikosteroidler ve intravenöz immunglobulin (IVIG) yeralmakta, tedaviye yanıtsız veya tedavi sonrası relaps olan hastalarda splenektomi ve immunsüpresif tedaviler denenebilmektedir. Asemptomatik olabileceği gibi peteşi, purpura gibi minör kanamalardan beyin kanamaları veya gastrointestinal sistem kanamaları gibi hayatı tehdit edici majör kanamalara kadar değişen klinikte görülebilir. Major cerrahi planlanan hastalarda preoperatif dönemde tedavi konusu tartışmalı olmakla beraber sıklıkla önerilen trombosit sayısı $>50 \times 10^9$ /L olan hastalarda dahi IVIG tedavisi sonrası cerrahi uygulanmasıdır.

49 yaş erkek hastaya 10 yıl önce ITP tanısı konulmuş ve sadece kısa süreli steroid tedavisi sonrası tedavisiz takip edilmekte iken sol hiler bölgede 26x35 mm boyutlarında kitle ve mediastinal patolojik lenf nodları tespit edilmesi üzerine tarafımıza başvurdu (Resim 1). PET-BT' de kitlede SUVmax 16,6 tutulum raporlandı (Resim 2). Hastaya hematoloji kliniği önerisi ile IVIG tedavisi sonrası EBUS yapıldı ve 10L lenf nodundan yassı hücreli karsinom tanısı alan hastaya klinik N2 şüphesi sebebi ile neoadjuvan kemoterapi sonrası cerrahi planlandı. Hastaya 3 kür KT tedavisi her kür öncesi steroid tedavisi verilerek uygulandı. Neoadjuvan tedavi sonrası çekilen tomografide kitlede minimal progresyon ve PET-BT'de SUVmax tutulumunda artış (SUVmax 25,8) raporlandı. Hasta hematoloji kliniği tarafından pnömonektomi planı ile değerlendirilerek mevcut trombosit sayısı 69×10^9 /L olması ve yapılacak operasyonun kanama açısından yüksek risk içermesi sebebi ile operasyondan bir gün önce ve operasyon gününde 1mg/kg IVIG tedavisi yapılarak opere edilmesi önerildi. IVIG tedavisi sonrası hastaya sol torakotomi ile pnömonektomi uygulandı. Postoperatif 1. günde göğüs tüpü çekilen hastada kanama problemi görülmedi. Uzun dönem patoloji sonucunda 4 cm kitle ve N2 pozitifliği olan hastaya adjuvan kemoterapi ve radyoterapi tedavisi verildi. Postoperatif 10. ayda nükssüz takip edilmekte.

Pnömonektomi sonrası kanama görülme oranları çeşitli serilerde %6-13,5 orasında değişmektedir. Kanama miktarına ve klinik tabloya göre hastada konservatif yaklaşım veya retorakotomi uygulanabilir. Altta yatan kanama profil bozukluğu kanama riskini arttırır ve kanamayı kontrol altına almayı zorlaştırır. Bizim vakamızda neoadjuvan KT tedavisi almasına rağmen tümör yanıtı olmaması ve genç hasta olması göz önünde bulundurularak riskler konusunda hasta bilgilendirildikten ve hastanın cerrahiyi kabul etmesinden sonra hastaya rezeksiyon uygulandı. Kanama açısından yüksek risk içeren operasyonlarda ITP tanılı hastalara IVIG sonrası operasyon yapılması sonuçları daha güvenilir hale getirmektedir.

Kaynaklar

1.Terrell, D.R.; Neunert, C.E.; Cooper, N.; Heitink-Pollé, K.M.; Kruse, C.; Imbach, P.; Kühne, T.; Ghanima, W. Immune Thrombocytopenia (ITP): Current Limitations in Patient Management. Medicina 2020, 56, 667. https://doi.org/10.3390/medicina56120667

2. Nonami Y, Yamashiro T, Yamamoto A, Kume M, al e. Double lung cancer combined with idiopathic thrombocytopenic purpura: A case report. J Cardiovasc Surg. 1999;40(6):889-92. https://www.proquest.com/scholarly-journals/double-lung-cancer-combined-with-idiopathic/docview/224400768/se-2.

3.Soetisna TW, Parna DR, Damayanti NMAS, Wikantiananda T, Solihin JE, Rianda RA, Nugroho B. Initial Thrombocyte Concentrate Transfusion in Woman with Chronic Immune Thrombocytopenia Purpura (ITP) Who Underwent Mitral Valve Replacement Surgery: A Case Report. Am J Case Rep. 2023 Apr 19;24:e938752. doi: 10.12659/AJCR.938752. PMID: 37073105; PMCID: PMC10126868.

Anahtar kelimeler: Idiyopatik trombositopenik purpura, pnömonektomi, intravenöz immunglobulin

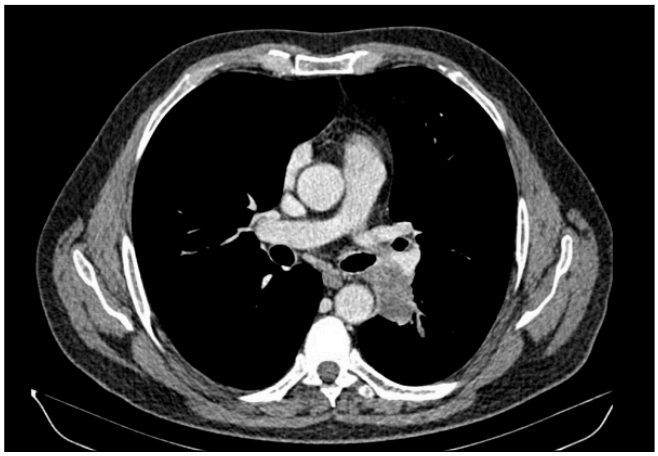

Resim 1. Toraks BT aksiyel kesitte lezyonun görüntüsü

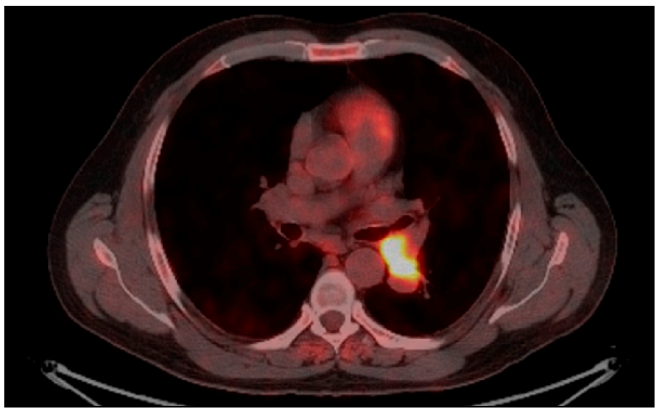

Resim 2. PET-BT aksiyel kesitte lezyonun görüntüsü

Akciğer / Plevra – Nononkolojik

EP-204

TRAVMATİK PULMONER PSÖDOKİST: OLGU SUNUMU

Yasemin Büyükkarabacak[1], Feyza Bahar Doğan[1], Caner İşevi[1], Mehmet Gökhan Pirzirenli[1]

[1]*Ondokuz Mayıs Üniversitesi Tıp Fakültesi*

Giriş-Amaç: Travmatik pulmoner psödokist, çocuklarda ve genç erişkinlerde künt travma sonrası akciğerin nadir görülen kaviter lezyonudur. Klinik tablo asemptomatikten akut solunum yetmezliğine kadar değişkendir. Tedavisi öncelikle konservatiftir ancak klinik ve radyolojik gerileme olmaması durumunda cerrahi tedavi endikasyonu vardır. Bu çalışmada araç içi trafik kazası sonrası travmatik multiple pulmoner psödokist nedeniyle cerrahi tedavi yapılan olguyu sunmayı amaçladır.

20 yaşında ek hastalığı olmayan erkek hasta, araç içi trafik kazası sonrasında kliniğimize başvurdu. Toraks bilgisayarlı tomografisinde sol akciğer alt lobda büyüğü 5 cm boyutunda 6 adet TPP tespit edildi. Hasta yaklaşık 3 ay takip edildi ve kontrol toraks BT'sinde TPP'lerin boyutunda regresyon gözlenmedi. Bu haliyle hastaya torakotomi eksplorasyon planlandı. Hastaya genel anestezi altında sağ lateral dekübit pozisyonda 5.İKA mid aksiller hattan yaklaşık 6 cm boyutunda lateral torakotomi yapıldı. Eksplorasyonda sol akciğer alt lobda 6 adet içi hematom dolu kistik lezyon tespit edildi. Lezyonların içi boşaltılarak kapitone edildi. Hasta postoperatif 3. gün sorunsuz olarak taburcu edildi.

TPP ilk kez 1940 yılında Fallon tarafından tanımlanmış toraksın künt travması sonrası gelişen nadir görülen kaviter lezyonlardır (3). Orijinal tanımlaması dışında, bu lezyonlara literatürde travmatik pulmoner psödokist, travmatik pnömatosel ve travmatik akciğer kisti gibi çeşitli isimler verilmiştir (4). TPP'lerin duvarları, interlobar interstisyel bağ dokusundan oluşur, bronşiyal elemanlardan yoksundur ve epitel dokusu ile çevrili değildir (5).

Çoğu TPP, künt göğüs travmasını takiben 24-48 saat içinde ortaya çıkar (6). Klinik tablo değişkendir ve asemptomatikten akut solunum sıkıntısına kadar değişebilir. Göğüs ağrısı, nefes darlığı, öksürük ve hemoptizi yaygın olarak bildirilmektedir (7).

TPP tek veya multiple, unilateral veya bilateral olabilir ve en sık alt loblarda oluşurlar. Şekilleri genellikle küresel veya ovaldir ve boyutları 1 ila 14 cm arasında değişebilir (8). Olgumuzda da sağ akciğer alt lobda multiple en büyüğü 5 cm boyutunda TTP mevcuttu.

TPP'ler, komplikasyon gelişmedikçe çoğu zaman konservatif tedavi ile düzelen iyi huylu lezyonlardır. Travma sonrası erişkinlerde 6 hafta içerisinde, çocuklarda 3-4 ay içerisinde lezyon boyutunda azalma olması durumunda öncelik konservatif tedavi lehinedir (9). Olgumuzda TPP'lerin 3 ay geçmesine rağmen boyutta regresyon lehine bulgu olmaması bizi cerrahi tedaviye yönlendirmiştir.

Sonuç olarak TPP'ler akciğerin künt travma sonrası nadir görülen kaviter lezyonları olsa da akut solunum yetmezliği ve hemoptizi gibi ciddi klinik tablolara yol açabilir. Tedavide öncelik konservatif tedavi olsa da klinik düzelme olmaması ve radyolojik regresyon sağlanamaması durumunda cerrahi tedavi yöntemi akıldan çıkartılmamalıdır.

Kaynaklar

1. Bedel C, Özkaya M. Diagnosis and prognosis of traumatic pulmonary pseudocysts. Indian Journal of Thoracic and Cardiovascular Surgery. 2019;35:186-9.
2. Becel S, Oztok B, Celik GK, Icme F, Sener A, Gunaydin GP. Traumatic pseudocyst due to blunt trauma: Case report. Turkish Journal of Emergency Medicine. 2015;15(3):139-41.
3. Kato R, Horinouchi H, Maenaka Y. Traumatic pulmonary pseudocyst: report of twelve cases. The Journal of Thoracic and Cardiovascular Surgery. 1989;97(2):309-12.
4. Kocer B, Gulbahar G, Gunal N, Dural K, Sakinci U. Traumatic pulmonary pseudocysts: two case reports. Journal of medical case reports. 2007;1(1):1-4.
5. Santos GH, Mahendra T. Traumatic pulmonary pseudocysts. The Annals of Thoracic Surgery. 1979;27(4):359-62.
6. Stathopoulos G, Chrysikopoulou E, Kalogeromitros A, Papakonstantinou K, Poulakis N, Polyzogopoulos D, et al. Bilateral traumatic pulmonary pseudocysts: case report and literature review. Journal of Trauma and Acute Care Surgery. 2002;53(5):993-6.
7. Yang P-J, Tsai I-T, Liu T-H. Traumatic pulmonary pseudocyst. The Journal of pediatrics. 2015;167(3):777-. e1.
8. Tsitouridis I, Tsinoglou K, Tsandiridis C, Papastergiou C, Bintoudi A. Traumatic pulmonary pseudocysts: CT findings. Journal of thoracic imaging. 2007;22(3):247-51.
9. Gupta N, George J, Gupta RC, Dixit R. Traumatic pulmonary pseudocyst. International journal of critical illness and injury science. 2013;3(2):155.

Anahtar kelimeler: Toraks travmaları, psödokist, torakotomi

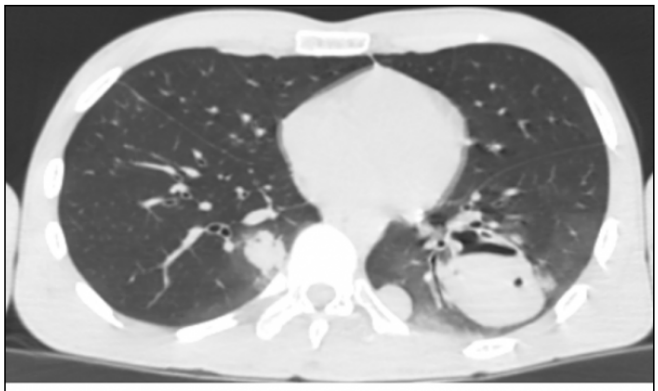

Resim 1. Travmatik pulmoner psödokistin bilgisayarlı tomografi görüntüsü

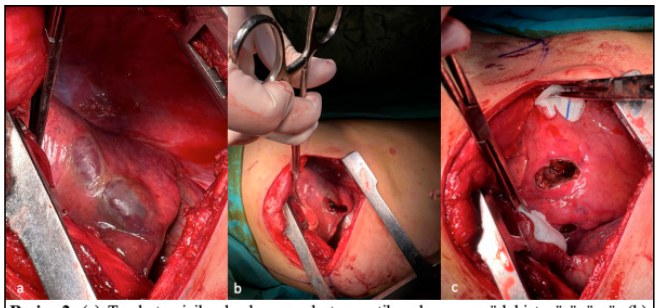

Resim 2. (a) Torakotomi ile eksplorasyonda travmatik pulmoner psödokist görünümü. (b) Kistotomi ile hematomun boşaltılması. (c) Travmatik pulmoner psödokistin drenaj sonrası görünümü.

Diyafram

EP-205

DİYAFRAM EVANTRASYONLARINDA TORAKOSKOPİK YAKLAŞIM

Yasemin Büyükkarabacak[1], Caner İşevi[1], Burçin Çelik[1]

[1]Ondokuz Mayıs Üniversitesi Tıp Fakültesi

Anahtar kelimeler: Diyafram, torakoskopi

Akciğer / Plevra – Nononkolojik

EP-206

İNTRAPARANKİMAL YERLEŞİMLİ MULTİPL KİSTİK LEZYON

Ömer Topaloğlu[1], Elvan Şentürk Topaloğlu[2], Barış Sarıçoban[3]

[1]Bitlis Devlet Hastanesi, Göğüs Cerrahisi Kliniği
[2]Bitlis Devlet Hastanesi, Göğüs Hastalıkları Kliniği
[3]Bitlis Tatvan Devlet Hastanesi, Göğüs Cerrahisi Kliniği

Giriş-Amaç: Pulmer enfeksiyonlara sekonder olarak gelişebilen ve enfeksiyon ile aynı hemitoraksta bulunan eksuda tipi plevral mayi parapnömonik plevral efüzyon (PPPE) olarak tanımlanmaktadır (1). PPPE ile birliktelik gösteren bakteriyel pnömonilerin yaklaşık %40'ı komplike PPPE veya ampiyemdir (2). Torakoskopi; enfekte sıvının boşaltılması, loküle sıvıların (poşlar) birleştirilmesi ve drenajın uygun şekilde sağlanabilmesi için drenin yerleştirilmesine katkı sağlar (3). Bu yazıda nefes darlığı ve

göğüs ağrısı şikayeti başvuran ve sol akciğerdeki multipl kistik lezyonları olan ve opere edilerek kür sağlanan bir olgu sunulmuştur.

49 yaşında erkek olgu göğüs ağrısı ve nefes darlığı şikâyetleri ile kliniğimize başvurdu. Öz ve soy geçmişinde özellik bulunmayan olguda genel durum iyi, bilinç açık, kan basıncı 115/70 mmHg, nabız 84/dk, vücut sıcaklığı 36,8°C ve periferik oksijen saturasyonu %96 idi. Fizik muayenede oskültasyonda sol akciğer orta ve alt zonlarda solunum seslerinde azalma mevcuttu. Posteroanterior akciğer grafisinde sol akciğer orta zonu tama yakın dolduran düzgün sınırlı lezyon görüldü (Resim 1). Kist duvarlarını sağlam olduğu tespit edildi. Kist hidatik düşünülmesi ve lezyonları büyük olması nedeniyle mini torakotomi yapıldı. Lezyonların etrafına baticonlu kompresler koyuldu. Ponksiyon yapıldı pürülan sıvı aspire edildi. Sonrasında kist duvarı koterize edildi. Lezyonların içerisindeki sıvı tamamen aspire edildi. Ancak germinatif membran gözlenmedi. Lezyonların kist hidatik olmadığı anlaşıldı. Sıvı örnekleri laboratuarda çalışıldı ve LDH ampiyem lehine sonuçlandı. Plevrada bulunan lokülasyonlar birleştirildi ve içerisindeki sıvılar boşaltıldı. Postoperatif dönemi sorunsuz geçiren olgu 5. gün taburcu edildi. 2 haftalık antibiyoterapi verilen olgu 6 aylık takibin sonunda klinik ve radyolojik olarak asemptomatiktir (Resim 3).

Olgumuzda plevral sıvının serbest olmaması ve parankim içerisinde olması, toraks bilgisayarlı tomografisinde kistik lezyon ile uyumlu olması nedeniyle hastada kist hidatik ön planda düşünüldü. Akciğer parankim içinde yerleşmiş ve radyolojik görüntüleme yöntemleri ile kistik-benign olduğu düşünülen lezyonlarda tanının çok farklı olabileceği unutulmamalıdır.

Kaynaklar

1. Hamm H, Light RW. Parapneumonic effusion and empyema. Eur Respir J. 1997;10(5):1150-1156.
2. Halmers JD, Singanayagam A, Murray MP, Scally C, Fawzi A, Hill AT. Risk factors for complicated parapneumonic effusion and empyema on presentation to hospital with community-acquired pneumonia. Thorax. 2009;64(7):592-597.
3. Uluşan A. Plevral Efüzyonlar ve Tedavi Yöntemleri. Torasik Cerrahi. Ed. Tahir Şevval Eren, İstanbul Tıp Kitabevleri Yayınları: 2019;859-65

Anahtar kelimeler: Parapnömonik Efüzyon, VATS, Kistik Lezyon

Preoperatif PA akciğer röntgeni

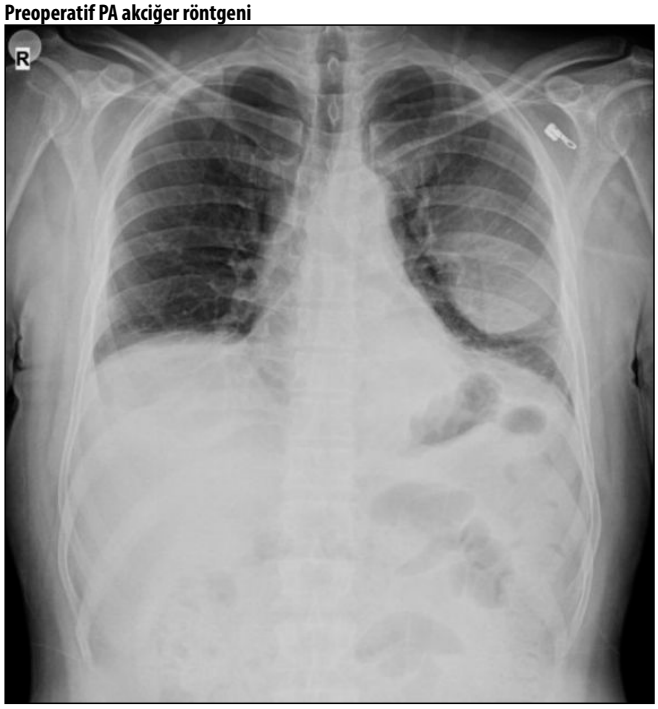

Preoperatif Toraks bilgisayarlı tomografisi aksiyal kesiti

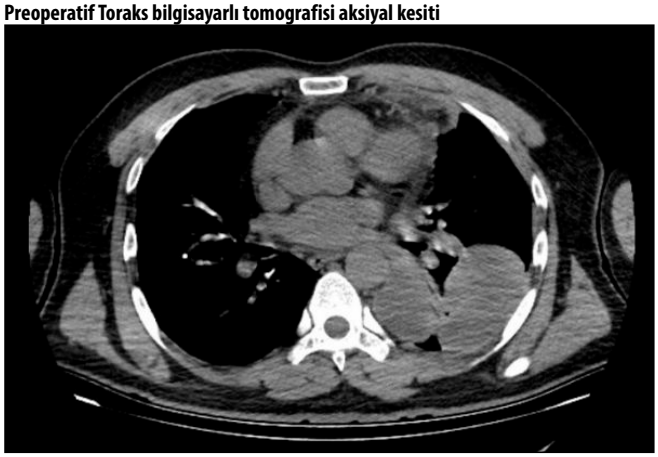

Postoperatif 6. ay kontrol PA akciğer röntgeni

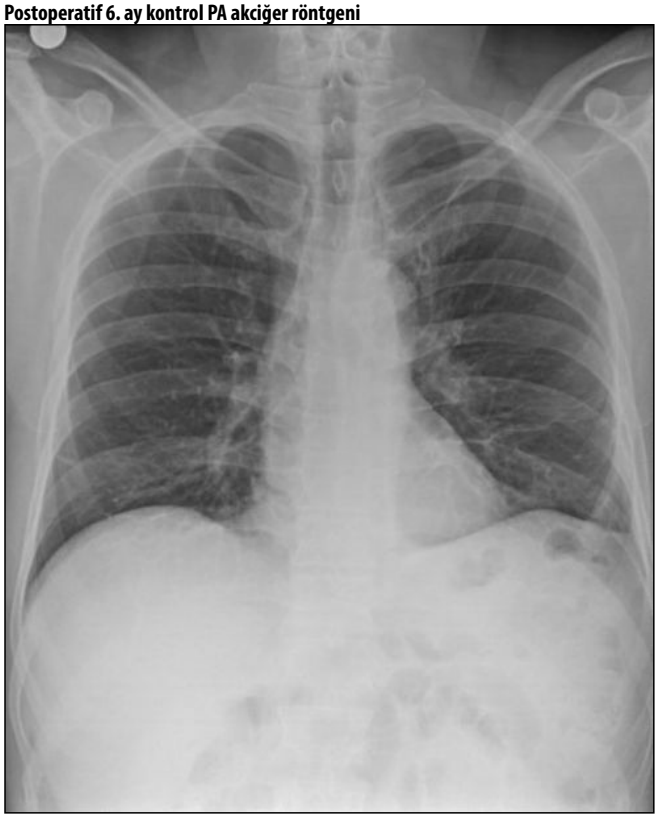

Akciğer / Plevra – Onkolojik

EP-207

TRAVMATİK HAVA KİSTİNE YERLEŞEN KİST HİDATİK OLGUSU

Muhammet Ali Tiske[1], Kübra Altıntaş[1], Halil Şen[1], Tuba Şahinoğlu[1], Atilla Can[1], Hüseyin Yıldıran[1]

[1]Selçuk Üniversitesi Göğüs Cerrahisi

Giriş-Amaç: Kist hidatik (KH) hastalığı *Echinococcus granulosus* isimli bir sestodun neden olduğu parazitik bir enfestasyondur. Hidatik kistler vücudun hemen her yerinde oluşabilmesine karşın, en sık karaciğerde ve akciğerde görülür. Künt toraks travmaları günümüzde en çok motorlu araç kazaları, yüksekten düşmeler gibi nedenlere bağlı olarak meydana gelirler. Kot fraktürü,

hemotoraks pnömotoraks, kontüzyon gibi yaralanmalar sık karşılaşılan toraks travmalarıdır. Bu olguda travma sonrası akciğer sağ üst lob da travmatik hava kisti içinde gelişmiş pulmoner kist hidatik olgusu sunulmuştur.

52 yaş erkek hasta öksürük şikayetiyle göğüs hastalıkları kliniğine başvurusunda sağ akciğer üst lopta tespit edilen kistik lezyon nedeni ile kliniğimize yönlendirildi. Özgeçmişinde Hastanın 30 yıl p/g sigara öyküsü mevcut idi. Yaklaşık yedi yıl önce künt toraks travması sonrası sternum fraktürü, sol hemitoraks da multiple kot fraktürleri ve hemotoraks geçirdiği ve sol tüp torakostomi uygulanmış ve ardından kliniğimizde yatırılarak tedavi edilmişti. Bilgisayarlı tomografi (BT) görüntülemesinde sağ akciğer fissür kesişim noktasında yerleşmiş büyük kısmı üst lobda lezyon görüldü. Toraks magnetik rezonans (MR) görüntülemesinde sağ akciğerde lezyonun kistik olduğu izlendi. Hastaya operasyon planlandı. VATS ile sağ üst lob fissür yerleşimli kistik lezyona ulaşıldı, germinatif membran çıkarıldı, kistotomi yapıldı. Patoloji sonucu hidatik kist olarak yorumlandı. Hasta Post op 7.günde komplikasyonsuz taburcu edildi.

Hidatik kistlerin pulmoner kaviter yerleşimi sık gözlenir. Olgunun travma sırasında saptanan patolojilerin travmaya sekonder rüptüre kist hidatik olabileceği gibi travmatik hava kisti sonrası kaviter lezyonda da yerleşim olabileceğini düşündürmüştür. Hidatik kist olgularında kistotomi yaygın yapılan yöntemdir. Plevraya yakın yerleşimli olgularda serbest drenaj yapılmakta, videotorakoskopik yaklaşım uygun bir tercih olmaktadır.

Anahtar kelimeler: Travma,Hidatik Kist, Hava Kisti, Onkoloji

Travma akciğer grafisi görüntüsü

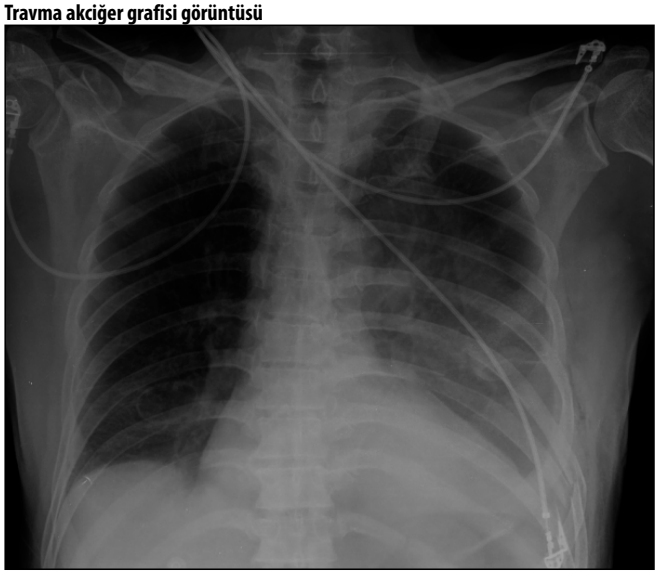

Güncel toraks BT görüntüsü

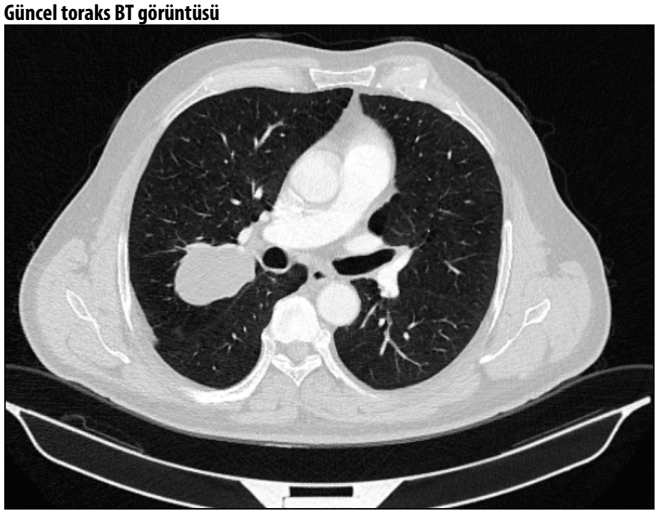

Sağ üst lob lezyon akciğer grafisi görüntüsü

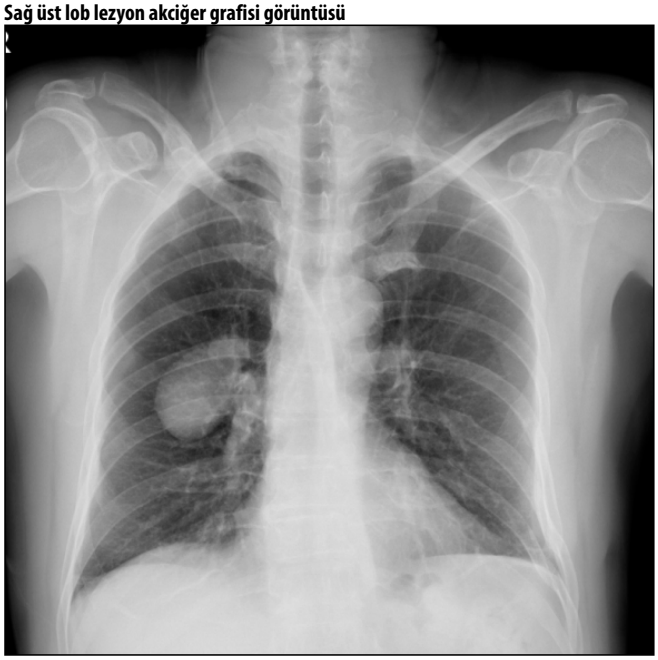

Tedavi sonrası akciğer grafisi görüntüsü

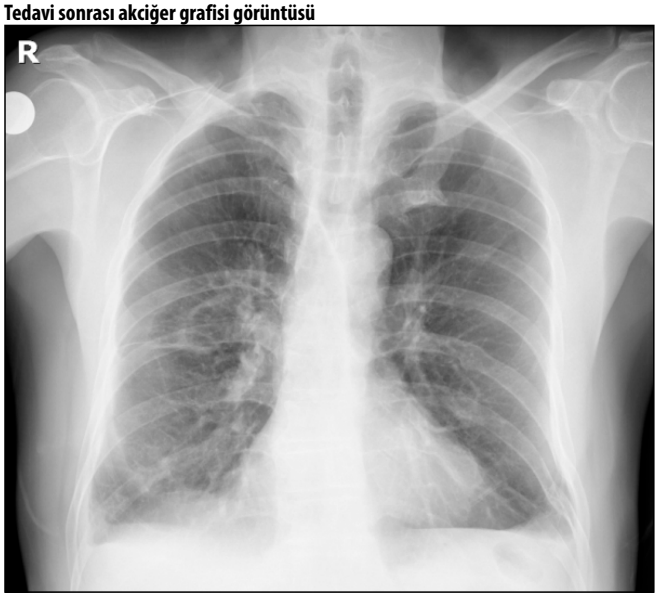

Akciğer / Plevra – Onkolojik

EP-208

PNÖMOTORAKS İLE BAŞVURAN PULMONER LANGERHANS HÜCRELİ HİSTİYOSİTOZ OLGUSU

Halil Şen[1], Kübra Altıntaş[1], Atilla Can[1], Tuba Şahinoğlu[1], Hüseyin Yıldıran[1]

[1]Selçuk Üniversitesi Tıp Fakültesi Göğüs Cerrahisi Anabilim Dalı

Giriş-Amaç: Langerhans hücreli histiyositoz (LHH), en sık kemikleri ve cildi etkileyen neoplastik bir histiyositozdur. Kemik iliği, karaciğer, dalak, akciğerler, merkezi sinir sistemi ve diğer organları da tutabilir. Akciğer tutulumu oldukça nadirdir ve multisistemik tutulumlarda görülür. İzole akciğer tutulumu olan ve pnömotoraks ile başvuran Pulmoner Langerhans Hücreli Histiyositoz(PLLH) olgusunu sunmaktayız.

28 yaşında erkek hasta nefes darlığı şikayeti ile dış merkezde yapılan tetkiklerinde pnömotoraks gözlenmiş ve tarafımıza sevk edilmiş. Posteroanterior (PA) akciğer grafisinde sağ pnömotoraks gözlendi. Hastaya tüp torakostomi ve kapalı sualtı drenajı uygulandı. Aktif smoker olduğu öğrenildi. Toraks bilgisayarlı tomografisinde(BT) yaygın amfizematöz lezyonlar ve LHH ile uyumlu lezyonlar görüldü. Hava kaçağının 5 gün devam etmesi sonrası video yardımlı torakoskopik cerrahi(VATS) wedge rezeksiyon yapıldı. Tanı Langerhans Hücreli Histiyositoz olarak değerlendirildi. Servis takiplerinin ardından sağlıklı şekilde taburcu edildi. Hasta hematoloji takiplerine devam etmektedir.

Langerhans hücreli histiositoz, tüm organ ve sistemleri etkileyebilen ve çok çeşitli klinik bulgulara neden olabilen nadir bir hastalıktır. İzole akciğer tutulumu, LHH'li hastaların %1'inden azını etkilemekle beraber, tutulum genellikle multisistem hastalığının bir parçası olarak ortaya çıkar. Hastaların bazıları respiratuvar semptom göstermediği için tanıda zorlanıldığı bildirilmiştir. PLHH, diğer adı ile eozinofilik granülom öncelikle genç erişkinleri etkileyen, nedeni bilinmeyen nadir bir akciğer hastalığıdır Erişkin PLHH'lı hastaların tamamına yakının sigara kullanma öyküsü mevcuttur. Sigara kullanımı önemli etiyolojik faktörlerden biri gibi görünmektedir. Diğer organ tutulumu olmadığı durumlarda akciğer parankiminden alınan biyopsilerle tanı konulabilmektedir. Videotorakoskoik yaklaşımlarla hem tanıya hem tedaviye hızlı ve güvenli şekilde gidilmektedir. Erişkin hastada standart bir tedavi protokolü yoktur. Hastalığın tutulum bölgesine ve riskli organ tutulumuna göre değişmektedir.

Anahtar kelimeler: Langerhans Hücreli Histiyositoz, Pnömotoraks, VATS

Toraks BT görüntüsü-1

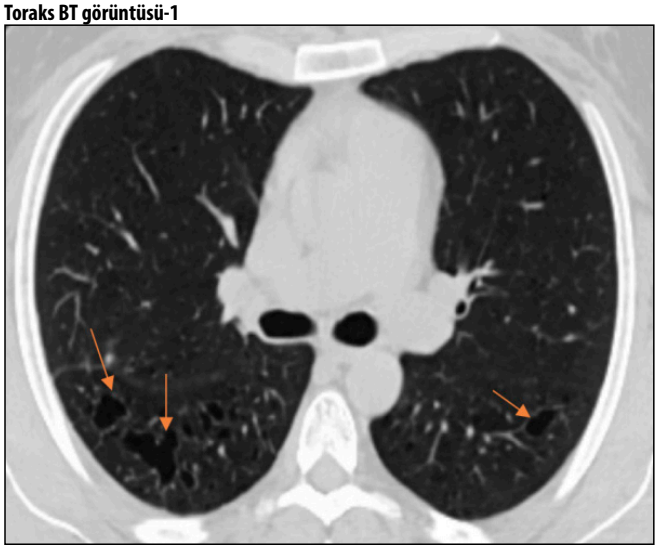

Toraks BT görüntüsü-2

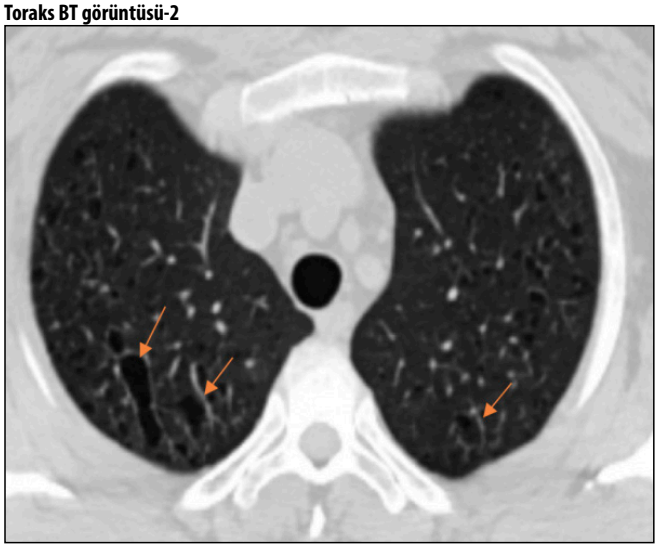

Tedavi sonrası akciğer grafisi

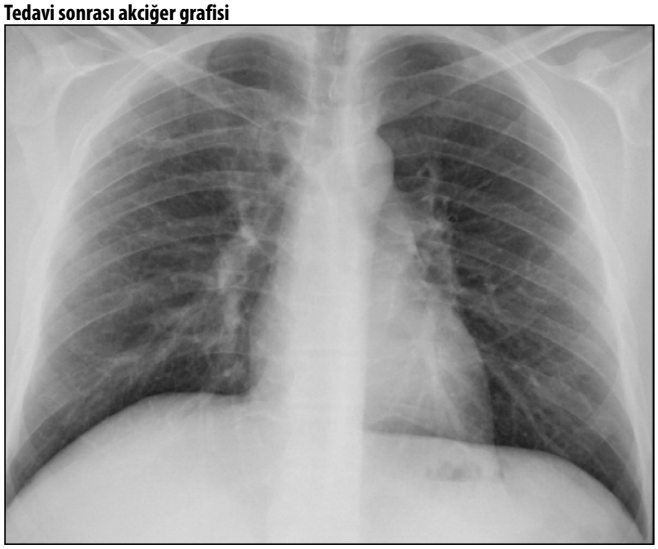

Pnömotoraks akciğer grafisi görüntüsü

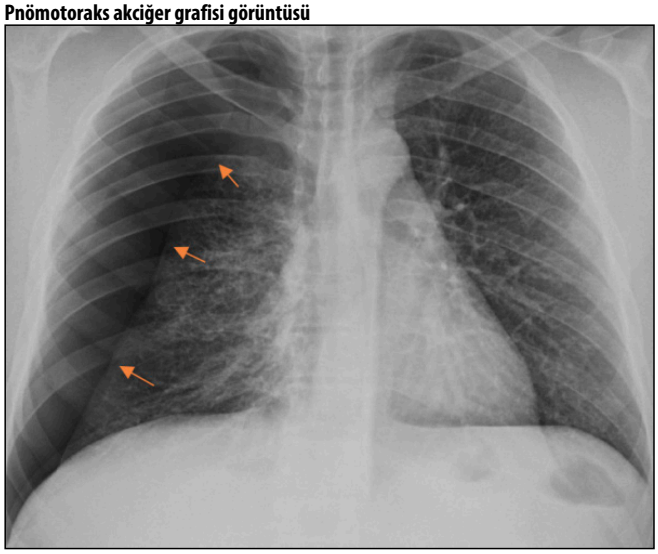

Pediyatrik Göğüs Cerrahisi

EP-209

PLEVRAL EFÜZYON GELİŞTİREN KIZIL HASTALIĞI OLGUSU

Halil Şen[1], Kübra Altıntaş[1], Atilla Can[1], Tuba Şahinoğlu[1], Hüseyin Yıldıran[1]

[1]Selçuk Üniversitesi Tıp Fakültesi Göğüs Cerrahisi Anabilim Dalı

Giriş-Amaç: Kızıl hastalığı; A grubu Beta Hemolitik Streptokok'ların (ABHS) neden olduğu, cilt döküntüsü ile seyreden bir çocukluk çağı döküntülü hastalığıdır. Tipik olarak ciltte soyulmaya yol açan ve yüksek ateşe neden olan yaygın kızarıklık ve döküntüyle tanınır. Hastalığının seyrinde, Akut Romatizmal Ateş(ARA), akut glomerulonefrit, pnömoni görülebilir. Kızıl hastalığı seyri sırasında plevral efüzyon gelişen olgumuzu sunmaktayız.

8 yaşında erkek hasta yüksek ateş ve boğaz ağrısı şikayeti ile dış merkezde takipteyken geniş spektrumlu antibiyotik tedavisine rağmen yüksek ateşin devam etmesi ve döküntülerin olması nedeniyle hastanemiz pediatri servisine sevk edilmiş. Posteroanterior (PA) akciğer grafisinde plevral efüzyonla uyumlu sol kostafrenik sinüs küntleşmesi görülmüş. Toraks bilgisayarlı tomografisinde plevral efüzyon görülmesi sonrası örnekleyici ve boşaltıcı torasentez uygulanmış. Boşaltıcı torasentez sonrası hastanın ateşinde düşme görülmüş. Plevral efüzyon örneklemesi eksuda vasfında değerlendirildi. Hastanın pediatri servis takiplerinde tekrar ateşinin yükselmesi ve plevral efüzyonda artış olması nedeniyle tarafımıza danışıldı. Tekrarlayan plevral efüzyon nedeniyle videotorakoskopik (VATS) ekplorasyon yapıldı. Ekplorasyonda yaygın fibrin ağları ve poşlar görüldü. Fibrinler eksize edildi, plevral efüzyon boşaltıldı ve toraksa bir adet toraks dreni konuldu. Plevral efüzyon tamamen gerilemesi ve hastanın semptomlarının ortadan kalkması soncu postoperatif 4. günde toraks dreni çekildi Hasta tamamen sağlıklı şekilde poliklinik kontrollerine devam etmektedir.

Kızıl hastalığı genellikle 5 ila 15 yaş arasındaki çocuk grubunda ortaya çıkar. Boğaz ağrısı, yüksek ateşle ve döküntüyle kendini gösterir. Damlacık yoluyla başkalarına hızla bulaşabilir. Erken dönemde başlanan antibiyotik tedavisi, hastalığın kontrol altına alınmasında etkilidir. Antibiyotik tedavisi verilmemesi ciddi komplikasyonlara sebep olabilir. Bu komplikasyonlardan birisi de çok nadir de olsa plevral efüzyondur. Tekrarlayan ya da tedaviye rağmen gerilemeyen plevral efüzyonlarda VATS uygulanabilir. VATS ile toraks yapısı tümüyle değerlendirilebilir ve plevral efüzyon total olarak boşaltılabilir. Hastaya da hızlı ve konforlu bir şekilde tanı ve tedavi olanağı sunulur.

Anahtar kelimeler: Kızıl, Plevral efüzyon , VATS

Ameliyat sonrası akciğer grafisi görüntüsü

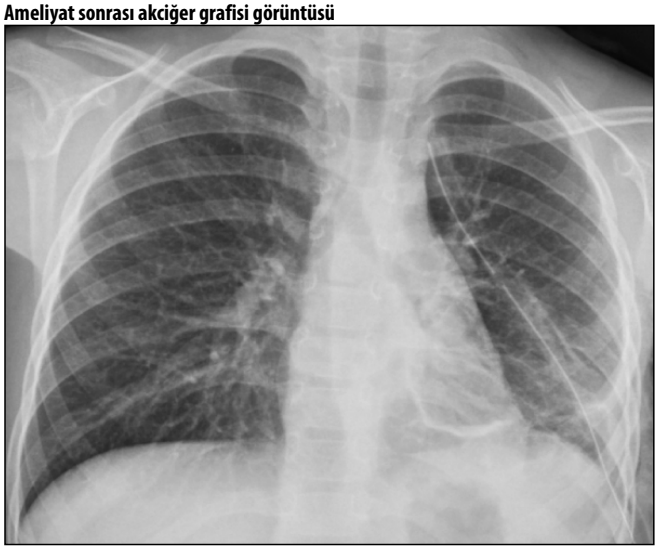

Tedavi sonrası akciğer grafisi görüntüsü

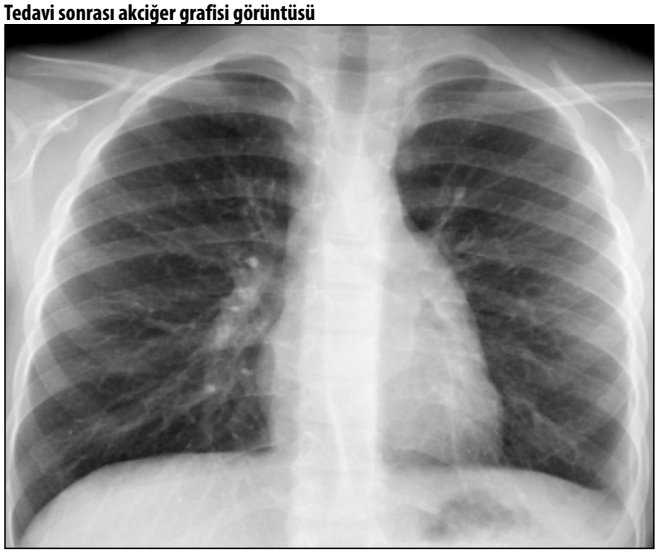

Toraks BT görüntüsü

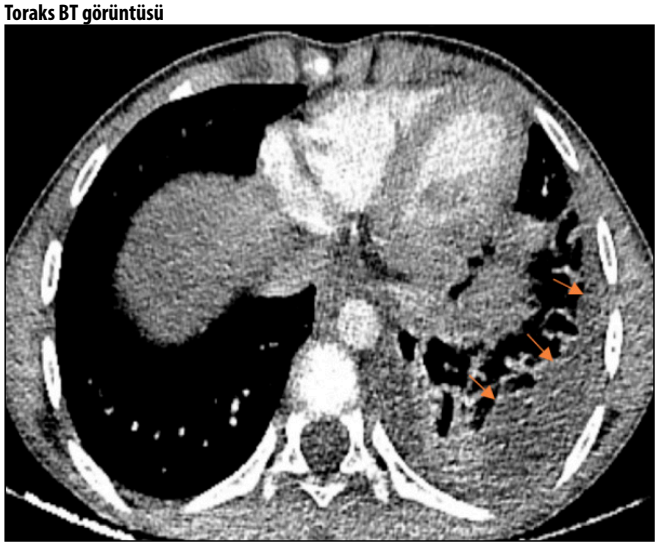

Plevral efüzyon akciğer grafisi görüntüsü

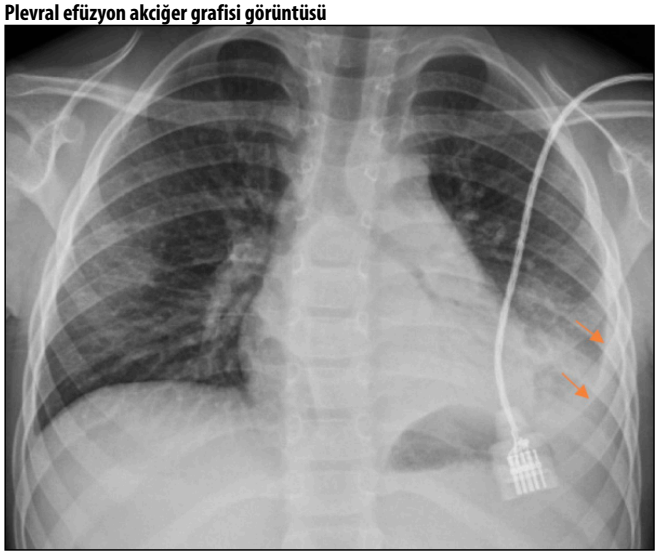

Diğer

EP-210

PULMONER ARTERDE YABANCI CİSİM: KAÇAK ANEVRİZMA COİLİ

Koray Aydoğdu[1], Büşra Özdemir Çiflik[1], Mehmet Çetin[1], Nevzat Kılıç[1], Furkan Süral[1], Sefa Ermancık[1], Mehmet Büyükevli[1], Furkan Yağar[1]

[1]Etlik Şehir Hastanesi

Giriş-Amaç: Coil, anevrizmanın içini doldurmak için kullanılan ve genellikle platinden yapılmış bir çeşit teldir. Metalurji mühendisliğinin büyük bir başarısı sayılabilecek bu tel, aslında 2 ayrı telin birbiri üzerine örülmesi ile oluşmakta ve üretimi sırasında bu tellere şekil hafızası kazandırılması sayesinde kateterin içerisinde düz bir halde olmasına karşın kateterden çıktığı andan itibaren kendisine öğretilen şekli kendiliğinden almaktadır. Dvt tanısıyla takip edilen hastanın sol eksternal iliak venden kaynaklanan 5cm çaplı anevrizma saptanması üzerine hastaya 2017 yılında coil uygulanmış.

Olgumuzda sol eksternal iliak vendeki anevrizmayı embolize etmek amacıyla 4 adet coil uygulanan hastanın işlem sonrası komplikasyon geliştiği ve coili pulmoner arterin turunkus anteriora migrate olması üzerine cerrahi uygulayarak eksize ettiğimiz vakayı sunmayı amaçladık.

41 yaşında erkek hasta sol eksternal iliak vende anevrizması olması sebebiyle 2017 yılında iliak vene coil uygulanmış. Eylül 2022 tarihinde nefes darlığı sebebiyle çekilen toraks ct'sinde pulmoner arterin turunkus anterioda yabancı cisim saptanmış. Hastanın geçmişi sorgulandı ve uygulanan coilin anevrizmadan ayrılıp pulmoner arterde turunkus ant düzeyinde yabancı cisim ile uyumlu olabililecek görüntü izlenmiştir.

Hasta özel merkezlerde olmak üzere birçok merkeze başvurmuş. Hastaya pnömonektomi içerebilecek cerrahi önerilmiş. Hasta kliniğimize başvurduğunda pulmoner arterde yabancı cisim tanısıyla yatırıldı. Tetkikler istendi. Hastaya Pre-op hazırlık yapıldı. Sol torakoromi insizyonu toraksa girildi. Pulmoner arter dönüldü. Turunkus anterior dönüldü ve coil palpe edilidi. Pulmoner arterin köküne ve turunkus anteriorun ayrım yerinin distaline vasküler klemp konuldu. Turunkus ant lineer olarak kesilerek açıldı ve içindeki yabancı cisim tespit edildi. Pens ile tutularak çıkarılmak istendiğinde yabancı cismin tel halinde olduğu görüldü ve uzunluğu yaklaşık 1.5 metre olarak testip edildi. Palpasyon sırasında aynı düzeyde ikinci bir yabancı cisim tespit edildi. Onun da aynı şekilde tel halinde olduğu ve çıkarılınca 4.5 metre uzunluğunda olduğu görüldü. Toplamda 6 metreye yakın tel haline gelmiş coil kontrollü şekilde çıkarıldı. Arter primer sütüre edildi. Hasta operasyon sırasında heparinize edildi.

Post-op dönemde antikoagülan tedaviyle takip edilen hastanın hemorajik drenajının olması nedeniyle yatış süresi yaklaşık 10 gün kadar olmuştur. Drenajın kesilmesi sonrası dren sonlandırılarak hasta taburcu edildi. Hastanın taburculuktan 10 gün sonra çekilen toraks bt normal olarak değerlendirilmiştir. Hasta sorunsuz şekilde tarafımızca takip edilmektedir.

Coil uygulaması anevrizma tedavisinde aktif bir şekilde kullanılan bir tedavi yöntemidir. Uygulama sonrası hastaların hayat kaliteleri ciddi oranda arttığı kanıtlanmıştır. Ancak komplikasyonları mortal sonuçlar doğurabilmektedir. Yüksek risk olsa da emin ellerde bu komplikasyonun akciğer rezeksiyonuna gerek duyulmadan yönetilebileceği görülmüştür.

Anahtar kelimeler: Yabancı cisim, anevrizma coil, pulmoner arter

Pre-op toraks bt pulmoner arterde yabancı cisim

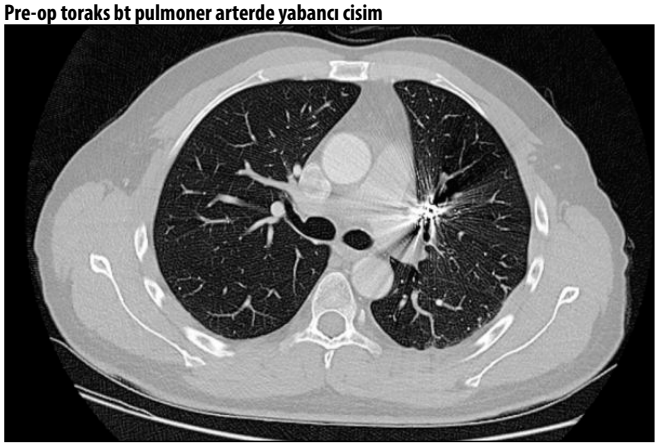

Post-op taburculuk sonrası kontrol toraks bt

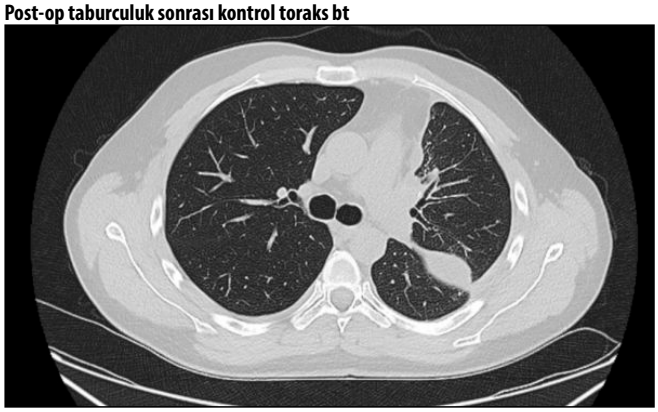

Çıkarılan coilin küçük bir bölümü

Akciğer / Plevra – Onkolojik

EP-211

SOLİTER FİBRÖZ TÜMÖRÜN NADİR BİR PREZENTASYONU : OLGU SUNUMU

Emre Yılmaz[1], Duran Onur Güngör[1], Alkın Yazıcıoğlu[1], Sabri Can Mutlu[1], Yetkin Ağaçkıran[1], Erdal Yekeler[1]

[1]Sağlık Bilimleri Üniversitesi Ankara Bilkent Şehir Hastanesi

Giriş-Amaç: Soliter fibröz tümör ilk olarak plevrada tanımlanmış olan tüm yumuşak doku kitlelerinin %2den azını oluşturan mezenkimal kökenli nadir bir tümördür. Genelde iyi huylu olup tanıda histoplatolojik inceleme gereklidir. Etyoloji ve risk faktörleri henüz açıklığa kavuşturulamamıştır. Birçok yumuşak doku tümöründe olduğu gibi negatif sınırlarla yapılan cerrahi eksizyon soliter fibröz tümörde tedavinin temelini oluşturur. Biz bu olgu sunumunda rüptüre-enfekte kist hidatik ön tanısıyla ameliyata alınan ve kistik yapıda olan bir soliter fibröz tümör vakasını sunuyoruz.

67 yaşında kadın hasta dış merkeze dispne şikayetiyle başvuru sonrasında kist hidatik ve plevral efüzyon teşhisiyle hastanemize sevk ediliyor. 6 sene önce kist hidatik operasyonu öyküsü olan hastada nüks düşünülerek tekrar operasyon planı yapıldı. Preop hazırlıkları yapıldı. Hastaya kist hidatik ön tanısı ile operasyon kararı alındı. Posterolateral torakotomi uygulandı. Kistik lezyondan seröz vasıfta mayi drene edildi. Kist membranına ulaşmak için lezyon duvarı açıldığında multikistik yapılar içinde lobüle katlantılardan oluşan membranlar ve kitle lezyonları izlendi. Kistik lezyon duvarından biyopsi alınarak frozen gönderildi. Frozen sonucunun: ''risk değerlendirmesinin rezeksiyon materyalinde yapılması önerilir'' şeklinde raporlanması sonrası operasyon sonlandırılarak uzun dönem patoloji sonucunun beklenmesine karar verildi. Uzun dönem patoloji sonucu soliter fibröz tümör olarak raporlanan hasta tekrar servisimize yatırıldı. Parankim korunarak kitle total eksize edildi.

Tartışma: Plevra soliter fibröz tümörleri görece nadir görülen neoplazmlardır. Büyük boyut, plevral efüzyon ve nekroz gibi bazı radyografik özellikler, malign plevral soliter fibröz tümörlerin daha karakteristik özelliği olup bazı vakalarda bilgisayarlı tomografi görüntülemede de kalsifikasyonlar tespit edilmiştir. Etyoloji ve risk faktörleri bilinmemekte olup tanısında histopatolojik inceleme gereklidir. Plevral soliter fibröz tümörler tüm plevral tümörlerin %5 inden azını oluşturur ve insidansı 100000 kişide 2,8 dir. Kadın ve erkekleri eşit sıklıkta etkileyen bu tümör sıklıkla 6 ve 7. dekatta ki hastaları etkiler. Yaklaşık olarak %20si kötü huylu olarak bildirilmektedir. Yüksek Ki67 proliferasyon indeksi, p53 pozitifliği, paraneoplastik sendrom, tümör çapının 10 cm'den büyük olması, plevral efüzyon, kalsifikasyonlar, tümör nekrozu ve hücresel dismorfizmler malignite teşhisini destekleyen özelliklerdir.Tercih edilen tedavi yöntemi negatif cerrahi sınırlarla yapılan rezeksiyondur fakat tanı için histopatolojik inceleme gereklidir. PubMed, ResearchGate, UpToDate ve DergiPark veritabanları tarandığında sadece T. Watanabe ve arkadaşları tarafından yapılan bir olgu sunumu bulunabildi. Sıklıkla solid tümör şeklinde prezente olan bu tümörün kistik yapı ile prezente olması sebebiyle olgu sunumu yapılmıştır.

Kaynaklar

1. Davanzo B, Emerson RE, Lisy M, Koniaris LG, Kays JK. Solitary fibrous tumor. Transl Gastroenterol Hepatol. 2018 Nov 21;3:94. doi: 10.21037/tgh.2018.11.02. PMID: 30603730; PMCID: PMC6286917.
2. Abodunrin FO, Killeen RB. Pleural Solitary Fibrous Tumors. [Updated 2023 Feb 21]. In: StatPearls [Internet]. Treasure Island (FL): StatPearls Publishing; 2023 Jan-. Available from: https://www.ncbi.nlm.nih.gov/books/NBK585038/
3. Watanabe T, Tanahashi M, Suzuki E, Yoshii N, Chiba K, Tsuchida H, Yobita S, Uchiyama S, Iguchi K, Ogawa H, Niwa H. Solitary fibrous tumor of the pleura with marked cystic degeneration: a case report. Surg Case Rep. 2020 Jul 7;6(1):163. doi: 10.1186/s40792-020-00931-9. PMID: 32638177; PMCID: PMC7340714.

Anahtar kelimeler: pleura; solitary fibrous tumor ; solitary fibrous tumor of the pleura.

Çıkarılan kitlenin fotoğrafı

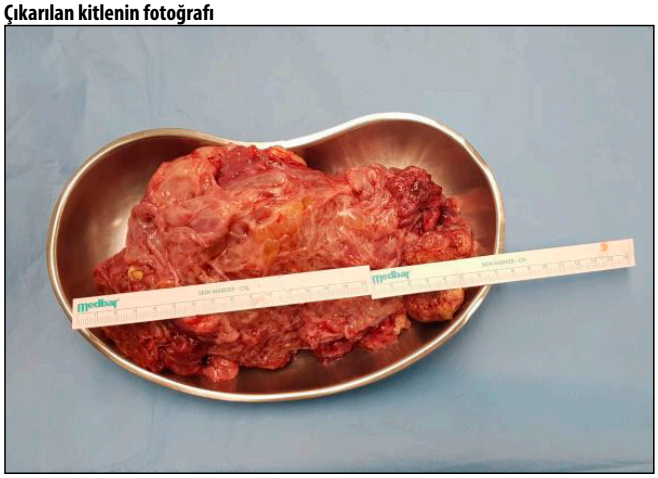

Preoperatif bilgisayarlı tomografi

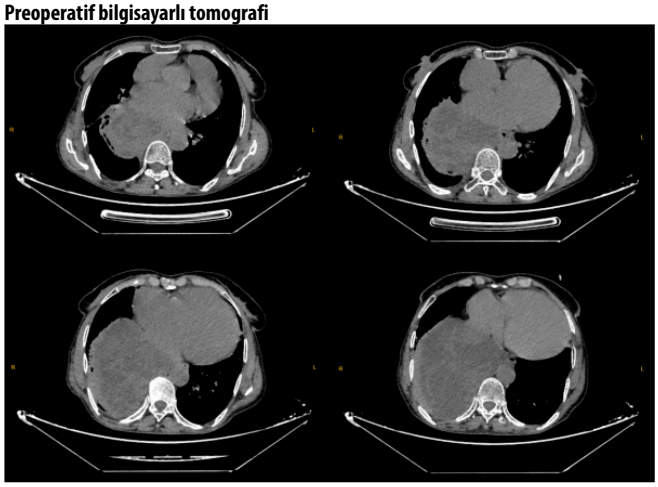

Preoperatif direkt grafi

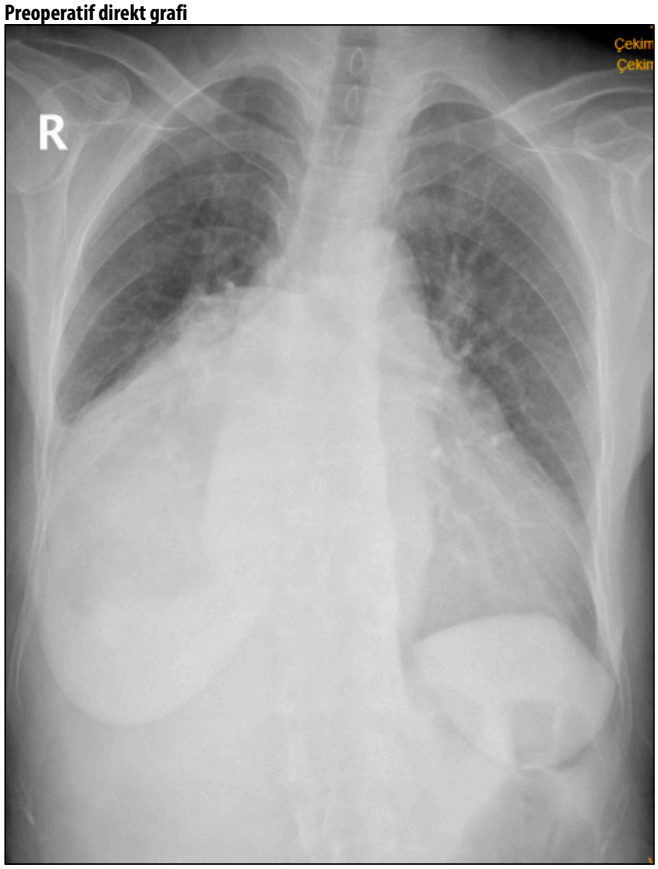

Akciğer / Plevra – Nononkolojik

EP-213

NAZOGASTRİK SONDA UYGULAMASININ NADİR KOMPLİKASYONLARINDAN; HEMOPNÖMOTORAKS

Koray Aydoğdu[1], Büşra Özdemir Çiflik[1], Nevzat Kılıç[1], Mehmet Çetin[1], Furkan Süral[1], Sebahattin Sefa Ermancık[1], Mehmet Büyükevli[1], Furkan Yağar[1]

[1]Ankara Etlik Şehir Hastanesi

Giriş-Amaç: İyatrojenik pnömotoraks sıklıkla; Transtorasik İnce İğne Aspirasyon Biyopsisi (%24), Subklavyen Ven Kateterizasyonu (%22), Torasentez (%20) Transbronşiyal Akciğer Biyopsisi (%10), Plevral Biyopsi (%8) ve Pozitif Basınçlı Ventilasyon (%7), diğer (%7) sonrasında geliştiği bilinmektedir. Bu nedenle bu işlemler sonrasında rutin olarak posterior-anterior akciğer grafisi (PAAG) ile komplikasyonlar erken dönemde teşhis edilmektedir. Ancak nazogastrik sonda (NGS) uygulaması sonrası pnömotoraks vakasının literatür araştırmamız dahilinde çok nadir olduğu görüldü. Ayrıca vakamızda kullanılan yeni nesil NGS'lerdeki tel kılavuzun neden olduğu pnömotoraksın literatürde ilk olması sebebiyle sunulmak istenmiştir.

Özgeçmişinde geçirilmiş serebrovasküler olay, aspirasyon pnömonisi olan 75 yaşındaki kadın hastanın palyatif servis takibinde, oral beslenmesinin aspirasyon riski oluşturması sebebiyle NGS uygulanmış. İşlem sonrası hastanın göğüs ağrısı ve takipneik olması nedeniyle çekilen PAAG'de NGS'ye ait kılavuz telin sağ kostofrenik sinüste olduğu ve pnömotoraksın eşlik ettiği görülmesi üzerine göğüs cerrahisi kliniğimize konsülte edildi. Hastaya 28F göğüs tüpü uygulandı, serbest su altı drenaj sistemine bağlandı. 300 cc hemorajik vasıfta drenaj izlendi. NGS sonlandırıldı, çekilen PAAG'de akciğer ekspanse izlendi. Hastaya yakın hemodinami, hemogram ve drenaj takibi yapıldı. 10 gün drenle takip edilen hastanın totalde 800 cc drenajı oldu. Takiplerinde drenajı ve hava çıkışı kesilen hastanın göğüs tüpü sonlandırıldı, kontrol PAAG'de ek bulgu izlenmedi.

Bu vakada yoğun bakımlarda ve palyatif servislerde sıklıkla uygulanan yeni nesil tel kılavuzlu NGS'nin akciğer parankimini hasara uğrattığı ve pnömotoraksa sebebiyet verebileceği görüldü. Tel kılavuzun uygulama esnasında özofagusu ya da mideyi de rüptüre edebileceği akılda tutulmalıdır. NGS sonrası PAAG yer doğrulaması için altın standart olsa da pratik uygulamada işlem sonrası sondadan verilen havanın mideden oskültasyonu ile yapılmaktadır. Sonuç olarak NGS uygulaması sonrası çekilecek PAAG ile nadir gelişen bir komplikasyon olsa da ölümcül olabilecek komplikasyonların erken dönemde fark edilmesini sağlayacağını düşünmekteyiz.

Kaynaklar

1. Noppen M, De Keukeleire T. Pneumothorax. Respiration. 2008;76(2):121-7. doi: 10.1159/000135932. Epub 2008 Jun 26. PMID: 18708734.

Anahtar kelimeler: nazogastrik sonda uygulaması iyatrojenik pnömotorak pnömotoraks hemotoraks

Göğüs tüpü uygulaması sonrası

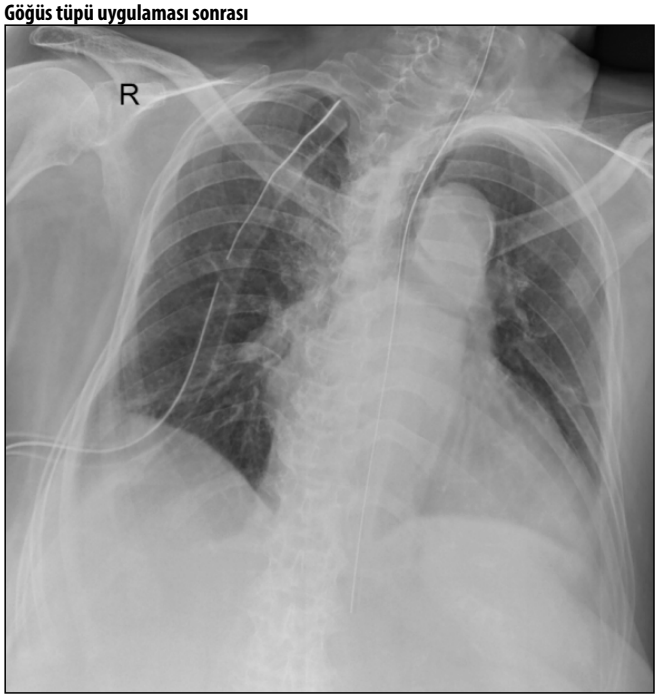

Göğüs tüpü sonlandırıldıktan sonra kontrol PAAG

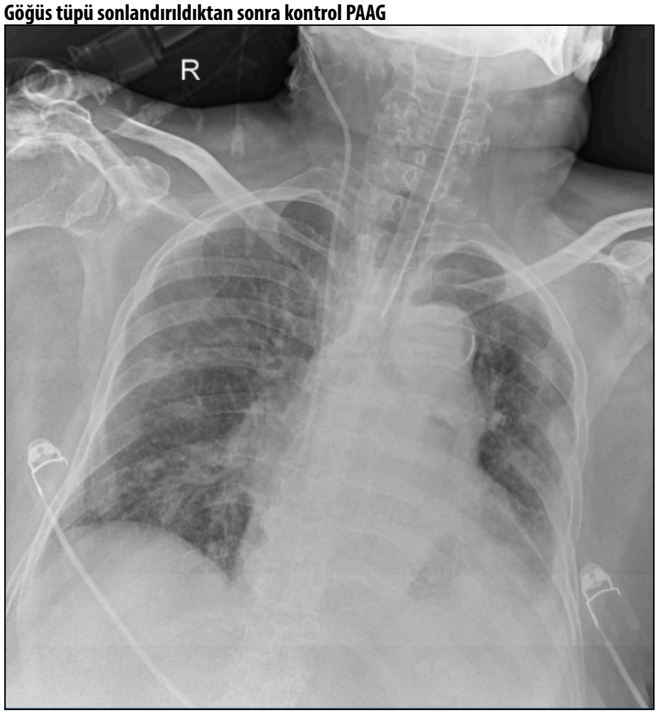

Tel kılavuzlu nazogastrik sonda uygulaması sonrası pnömotoraks

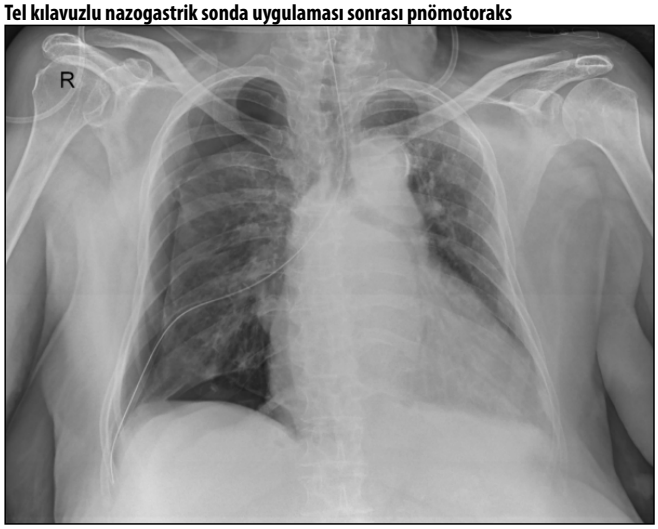

Yeni nesil tel kılavuzlu nazogastrik sonda



Akciğer / Plevra – Onkolojik

EP-214

MALİGN MELANOM TANILI HASTADA BİLATERAL KARSİNOİD TÜMÖR OLGUSU

Halil Şen[1], Kübra Altıntaş[1], Atilla Can[1], Tuba Şahinoğlu[1], Hüseyin Yıldıran[1]

[1]Selçuk Üniversitesi Tıp Fakültesi Göğüs Cerrahisi Anabilim Dalı

Giriş-Amaç: Malign Melanom (MM) melanosit kaynaklı en sık deride görülen ve mortal seyreden bir tümördür. MM oluşma süresi ve tipine göre tedavisiz kaldığında büyük çoğunlukla metastaz yaparak ölümle sonuçlanır. Nöroendokrin hücreler sadece endokrin bezlerde değil, tüm vücutta yaygın olarak bulunabilen hücrelerdir. Bu hücrelerden gelişen tümörlerin klinik seyir ve prognoz açısından birbirinden çok farklı özellikleri olabilir. MM tanılı hastada bilateral karsinoid tümör eksizyonu yapılan olgumuzu sunmaktayız.

60 yaşında sistemik olarak sağlıklı kadın hasta dış merkez görüntülemelerinde sağ üst lobda ve sol üst lobda nodüler lezyon tespit edilmesi sonrası tarafımıza başvurdu. Yaklaşık 20 yıl önce boyun bölgesindeki gelişen lezyon eksize edilmiş ve boyun disseksiyonu yapılmış. Lezyonun tanısı malign melanom olarak gelmiş. Güncel PET görüntülemesinde sağ üst lob SUVmax:1,7, sol üst lob nodül SUVmax 2,1 olarak ölçülmüş. Akciğer-Mediasten MR görüntülemesinde lezyonlar solid paternde görüldü. Hastanın öncelikle sol üst lob nodülüne Video Yardımlı Torakoskopik Cerrahi (VATS) wedge rezeksiyon uygulandı. Tanı tipik karsinoid tümör olarak geldi. 2 ay sonra sağ üst lobdaki nodülüne VATS lobektomi uygulandı. Tanı tipik karsinoid tümör olarak geldi. Hasta tedavisiz izlemde olup poliklinik kontrolleri sağlıklı şekilde devam etmektedir.

Melanositler ve nevus hücrelerinin malign tümörü olan MM en önemli yerleşim yeri deridir. Nadiren mukozalar, meninksle, göz ve iç organlaran kaynaklanabilir. MM nadir görülmekle deri kanserlerine bağlı ölümlerin önde gelen nedenidir. Nöroendokrin tümörler tüm vücutta görülebilmektedir. Nöroendokrin tümörlerin farklılaşma derecelerine göre klinik seyir ve prognozlarıda çok değişkendir. İyi diferansiye nöroendokrin tümörler metastatik olsa dahi kronik ve yavaş progrese bir seyir izleyebilirken; az diferansiye nöroendokrin karsinomlu olgular ise küçük hücreli kanserler gibi saldırgan bir tavır sergileyerek kısa sağ kalım sürelerine sahip olabilmektedirler.

Anahtar kelimeler: Karsinod Tümör, Malign Melanom, VATS

Sol üst lob nodül BT görüntüsü

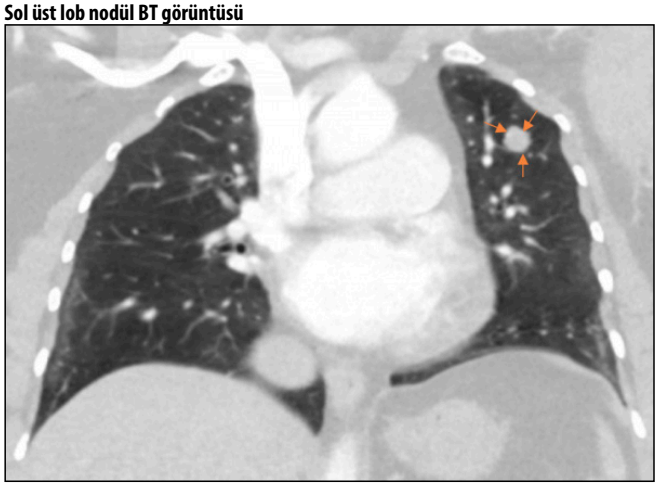

Sağ üst lob nodül BT görüntüsü

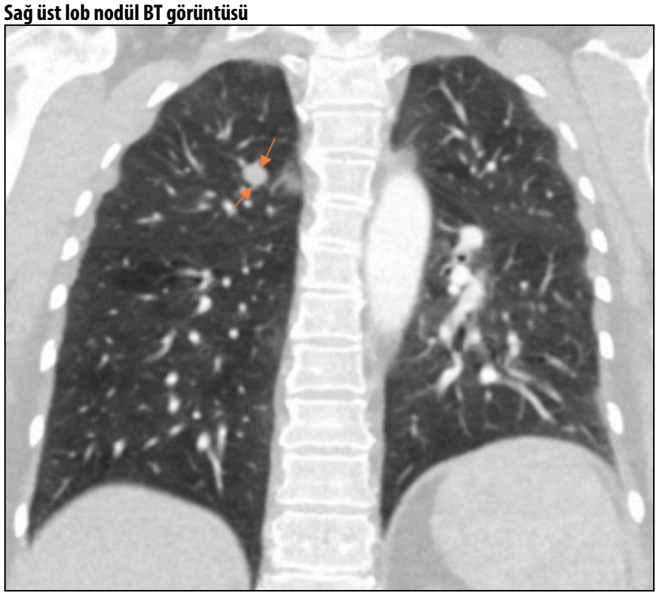

Parankimal nodüller MR görüntüsü

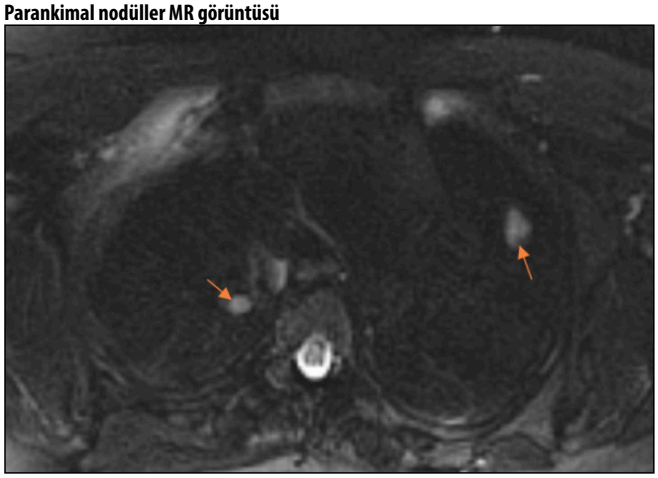

Parankimal nodüller BT görüntüsü

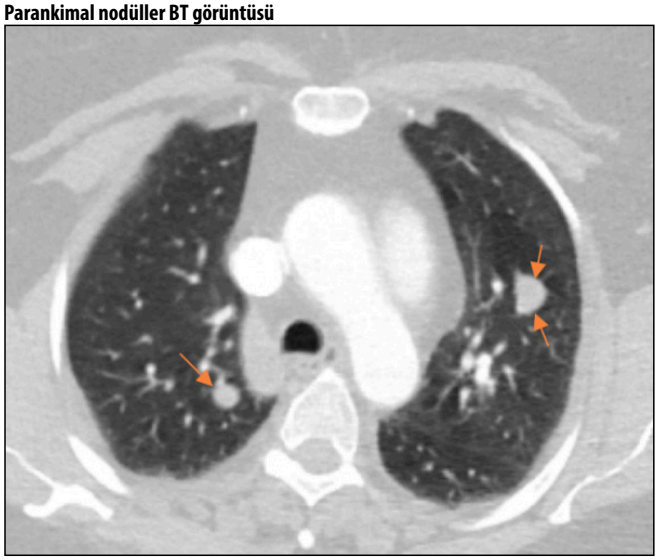

Akciğer / Plevra – Onkolojik

EP-215

İLGİNÇ BİR ADENOİD KİSTİK KARSİNOM OLGUSU

Muhammet Ali Tiske[1], Kübra Altıntaş[1], Halil Şen[1], Tuba Şahinoğlu[1], Atilla Can[1], Hüseyin Yıldıran[1]

[1]Selçuk Üniversitesi Göğüs Cerrahisi

Giriş-Amaç: Malign epitelyal tümörlerden olan adenoid kistik karsinom en sık majör ve minör tükrük bezlerinden köken almakla birlikte, literatürde başta akciğer, meme ve serviks olmak üzere diğer organlarda da tanımlanmıştır. Adenoid kistik karsinoma (AKK) akciğerin tükrük bezi tipinde, nadir görülen primer malign neoplazmıdır. Akciğerin primer adenoid kistik karsinomu nadir görülen, yavaş büyüme eğiliminde, düşük malign potansiyele sahip bir tümördür. Tümör 13-79 arası çeşitli yaş gruplarında görülmekle birlikte hastaların çoğu 50 yaş civarındadır.

50 yaş kadın hasta yaklaşık 5 yıl önce sağ kulakta ağrı ve kitle nedeniyle KBB polikliniğine başvurmuş. Modifiye radikal mastoidektomi yapılmıştır. Patoloji sonucu Adenoid Kistik Karsinom ile uyumlu olarak bildirilmiştir. Rutin poliklinik takiplerinde sol akciğerde multiple nodüler lezyonlarda progresyon olması nedeniyle cerrahi planlandı. Pre-op hazırlıkları tamamlanan hastanın VATS yaklaşımla üst lobda ve alt lobda tespit edilen nodüller wedge rezeksiyon ile çıkarıldı. Patoloji Sonucu Adenoid Kistik Karsinom Metastazı olarak yorumlandı. Post op 4.günde komplikasyonsuz taburcu edildi. Onkoloji takibine yönlendirildi.

Pulmoner adenoid kistik karsinom, hava yolunun trakea ve ana bronşlar yerleşimli rastlanan nadir malignitelerinden biridir. Bu olguda benzer şekilde metastazik hastalık oldukça nadir görülmektedir. Muliple lezyonlar olmasına rağmen hepsinin periferik lezyonlar olması VATS ile çıkarılmasına imkan tanımıştır. Rezeke edilemeyen tümörlerde ve cerrahinin mümkün olamayacağı durumlarda primer radyoterapi yüz güldürücü olmuştur.

Anahtar kelimeler: adenoid kistik karsinom, pulmoner adenoid kistik karsinom

Toraks BT görüntüsü apikal nodül

Toraks BT görüntüsü üst lob nodül

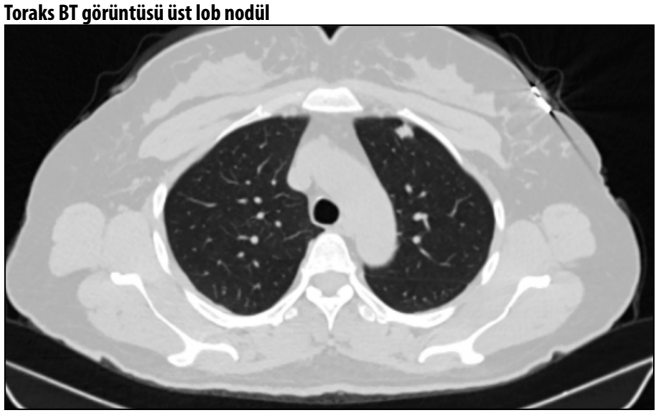

Toraks BT görüntüsü alt lob

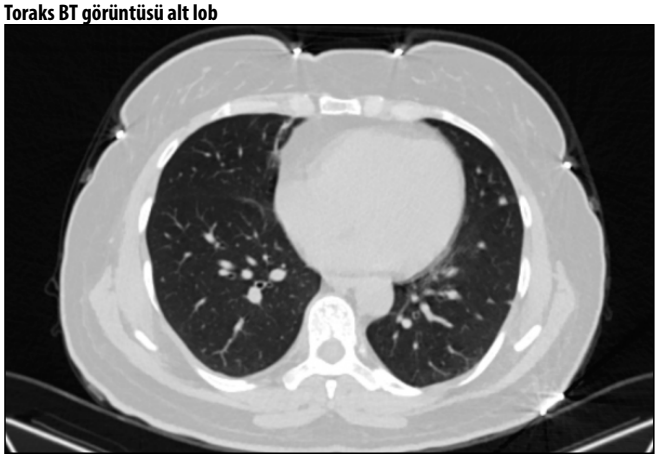

Diğer

EP-216

VATS GÖĞÜS CERRAHİSİ HASTALARINDA KAYGIYI AZALTIR MI? MİNİMAL İNVAZİV CERRAHİNİN BİR DİĞER AVANTAJI

Hüseyin Melek [1], Tolga Evrim Sevinç[1], Sibel Sümer[1], Azize Demir[1], Melike Arslan[1], Gizem Gedikoğlu Pirim [1], Elçin Süleymanov[1], Başak Görüşün[1], Hakan Ertilav [1], Esra Yaman[1], Ahmet Sami Bayram[1], Cengiz Gebitekin [1]

[1]Bursa Uludağ Üniversitesi Sağlık Uygulama Ve Araştırma Merkezi

Giriş-Amaç: Yüksek anksiyete iyileşme sürecini olumsuz etkileyerek postoperatif komplikasyon artışına neden olabilir. Literatürde göğüs cerrahisi hastalarında anksiyete ile ilgili çok az çalışma bulunmaktadır. Bu çalışmada göğüs cerrahisi ameliyatları öncesi ve sonrası anksiyete düzeylerini, bu düzeyleri etkileyen faktörleri ve video-torakoskopik(VATS) işlemlerin anksiyete düzeylerinde etkisini STAI anksiyete ölçeğini kullanarak değerlendirmeyi amaçladık.

Kliniğimizde Ağustos 2022 ile Aralık 2022 tarihleri arasında ameliyat edilen tüm hastaların değerlendirildiği kesitsel gözlemsel bir çalışmadır. Çalışmaya katılmayı kabul eden hastalara STAI-1 anketi uygulanarak anksiyete düzeyleri üç kez yüz yüze görüşmeler ile ölçüldü. Anket ameliyat öncesi ameliyathanede (AÖ), ameliyat sonrası klinikte (AS) ve taburcu olduktan sonra poliklinikte (TS) uygulandı. Hastaların demografik verileri ve anket sonuçları analiz edildi. Halihazırda anksiyete veya depresyon tanısı almış hastalar, reçeteli anksiyolitik veya antidepresan alan

hastalar ve aynı seansta farklı cerrahi operasyon uygulanan hastalar çalışmaya dahil edilmedi.

Yüz yirmi hastanın AÖ, AS ve TS ortalama anksiyete değerleri sırasıyla 42, 36 ve 37 idi (p=0.004). Erkek (AÖ=39) ve yaşlı hastalarda AÖ döneminde anksiyete daha az iken, dren ile taburcu olan hastalarda (TS=42) anksiyete düzeyinin daha yüksek olduğu belirlendi (p=0.02). Torakotomi yapılan hastalarda (AÖ=39.7, AS=38.4) ameliyat sonrası anksiyete devam ederken, VATS (AÖ=41.5, AS=35.4) uygulanan hastalarda anksiyete belirgin olarak azalmaktadır (p=0.002). Ayrıca AÖ dönemde hastaların %66'sı ameliyatlarına ilişkin broşür okuyarak kaygılarının azaltılabileceğini belirtirken, hastaların %81'i hekimden bilgi almanın daha etkili olabileceğini belirtti.

Anksiyete, stres hormon ve akut faz protein salınımında artışa, taşikardi ataklarına, hipertansiyona, vücut ısısında artışa, sıvı ve elektrolit dengesizliklerine, bağışıklığın azalmasına yara iyileşmesinin uzamasına, enfeksiyon ve ağrı gibi risklerin artmasına yol açabilir. VATS'ın torakotomiye göre çok sayıda avantajı vardır ancak anksiyete üzerindeki etkisi tam olarak araştırılmamıştır. Bu çalışmada VATS ile ameliyat olan hastalarda daha az anksiyete izlenmesi, VATS'ın avantajlarından biri daha olarak düşünülebilir.

Çalışmamız sonucunda göğüs cerrahi hastalarında anksiyetenin yüksek olduğu, ameliyat sonrası günlerde ise giderek azaldığı belirlendi. Preoperatif dönemde kadın cinsiyet, postoperatif dönemde torakotomi ve dren varlığı anksiyeteyi arttıran diğer faktörler olarak tespit edildi.

Anahtar kelimeler: Anksiyete, VATS

Form 1. Demografik veriler - Yaş, en sevdiğiniz renk, sigara içme, alkol kullanımı, tuttuğunuz futbol takımı, ameliyat türü (VATS/Torakotomi), vb.

Hasta Adı Soyadı:	.....							
Yaş:	.....							
Cinsiyet	Erkek	☐	Kadın	☐				
Eğitim	ilkokul	☐	Ortaokul	☐	Lise	☐	Üniversite	☐
Meslek Grubu	Evhanımı	☐	Memur	☐	Öğrenci	☐	Öğretmen	☐
	Emekli	☐	Polis/asker	☐				
Alkol Kullanımı	Hayır	☐	Evet	☐				
Daha önce ameliyat oldunuz mu?	Evet	☐	Hayır	☐				
En Sevdiğiniz Renk?	Kırmızı	☐	Mavi	☐	Beyaz	☐	Siyah	☐
	Lacivert	☐	Turuncu	☐				
Tuttuğunuz takım	BJK	☐	GS	☐	FB	☐	TS	☐
	Bursaspor	☐	Diğer	☐				
Kan Grubu	0 +	☐	A +	☐	B +	☐	AB +	☐
	0 -	☐	A -	☐	B -	☐	AB -	☐
Hastalığınızı biliyormusunuz	Evet	☐	Hayır	☐				
Ameliyat Büyüklüğü	Küçük	☐	Orta	☐	Büyük	☐		
Ameliyat	Vats/Kapalı	☐	Torakotomi	☐	Diğer	☐		

Form 2. Anket – broşür okumak, doktorunuzdan daha fazla/az bilgi almak, ilaç kullanmak veya ameliyat olmuş bir hastayla konuşmak stresinizi azaltır mı?

Heyecanınızı azaltmak için Broşür okumak yardımcı olur mu?	Evet	Hayır
Heyecanınızı azaltmak için Hekiminizden daha fazla bilgi almak istermiydiniz?	Evet	Hayır
Heyecanınızı azaltmak için Hekiminizden daha az bilgi almak istermiydiniz?	Evet	Hayır
Heyecanınızı azaltmak için İlaç kullanmak istermiydiniz	Evet	Hayır
Heyecanınızı azaltmak için ameliyat olmuş birisiyle konuşmak istermiydiniz	Evet	Hayır

STAI FORM TX – I

Şu anda sakinim	Hiç	Biraz	Çok	Tamamiyle
Kendimi emniyette hissediyorum	Hiç	Biraz	Çok	Tamamiyle
Şu anda sinirlerim gergin	Hiç	Biraz	Çok	Tamamiyle
Pişmanlık duygusu içindeyim	Hiç	Biraz	Çok	Tamamiyle
Şu anda huzur içindeyim	Hiç	Biraz	Çok	Tamamiyle
Şu anda hiç keyfim yok	Hiç	Biraz	Çok	Tamamiyle
Başıma geleceklerden endişe ediyorum	Hiç	Biraz	Çok	Tamamiyle
Kendimi dinlenmiş hissediyorum	Hiç	Biraz	Çok	Tamamiyle
Şu anda kaygılıyım	Hiç	Biraz	Çok	Tamamiyle
Kendimi rahat hissediyorum	Hiç	Biraz	Çok	Tamamiyle
Kendime güvenim var	Hiç	Biraz	Çok	Tamamiyle
Şu anda asabım bozuk	Hiç	Biraz	Çok	Tamamiyle
Çok sinirliyim	Hiç	Biraz	Çok	Tamamiyle
Sinirlerimin çok gergin olduğunu hissediyorum	Hiç	Biraz	Çok	Tamamiyle
Kendimi rahatlamış hissediyorum	Hiç	Biraz	Çok	Tamamiyle
Şu anda halimden memnunum	Hiç	Biraz	Çok	Tamamiyle
Şu anda endişeliyim	Hiç	Biraz	Çok	Tamamiyle
Heyecandan kendimi şaşkına dönmüş hissediyorum	Hiç	Biraz	Çok	Tamamiyle
Şu anda sevinçliyim	Hiç	Biraz	Çok	Tamamiyle
Şu anda keyfim yerinde	Hiç	Biraz	Çok	Tamamiyle

Akciğer / Plevra – Nononkolojik

EP-217

KÜÇÜK HÜCRELİ AKCİĞER KANSERİNDE YENİ NODÜL TAKİPLİ REMİSYON: BİR OLGU SUNUMU

Beyza Nur Su[1], Merve Şengül İnan[1], Kubilay İnan[2], İlknur Aytekin Çelik[2], Tamer Direk[1], Nurettin Karaoğlanoğlu[2]

[1]*Ankara Bilkent Şehir Hastanesi*
[2]*Yıldırım Beyazıt Üniversitesi Ankara Bilkent Şehir Hastanesi*

Giriş-Amaç: Primer akciğer kanserli hastalarda sekonder akciğer kanseri riskinin 4-6 kat arttığı ve rezeke edilmiş küçük hücreli dışı akciğer kanserinden (KHAK) sonra sekonder akciğer kanseri gelişme riski yılda hasta başına yaklaşık %1-2'dir. [1,2,3]

KHAK bulunan hastada yeni primer kitlenin takip sürecini paylaşmayı amaçlıyoruz.

Olgu Sunumu: KHAK'i nedeniyle kemoradyoterapi alan , takibinde ipsilateral küçük hücreli dışı akciğer kanseri nedeniyle sağ üst lobektomi uygulanan bir olguyu sunuyoruz. Mart 2018'de 55 yaşında bir kadın, 6 aydan uzun süredir devam eden *balgamsız öksürük* nedeniyle başvurdu.

BT'de sağ hilusta üst lob ön segment bronşuna bası yapan 22x18 mm boyutlarında bir kitle görüldü. Sağ üst lob kitlesinden alınan bronkoskopik biyopsinin histopatolojik incelemesi ultrason eşliğinde transbronşiyal iğne biyopsisi (EBUS-TBNB) ile KHAK olarak saptandı. Florodeoksiglukoz F18-pozitron emisyon tomografisi (FDG-PET) taramasında sağ üst lob ön segment komşuluğunda 18x14 mm boyutlarında kitle görüldü (SUVmax =2.3).

Hastaya klinik evreleme cT1bN0M0 olarak sınırlı küçük hücreli akciğer kanseri (L-SCLC) tanısı kondu.Hastaya sisplatin ve etoposite ile eş zamanlı radyoterapi başlandı. Eylül 2018'de kemoterapinin ardından profilaktik kraniyal ışınlama (PCI) uygulandı. Mart 2019'da kitlenin boyut ve metabolik aktivitede belirgin gerileme olduğu görüldü.

Eylül 2020'de sağ üst lobda 6mm'lik yeni bir nodül tespit edilirken 18 aylık takibinde bu yeni kitlede değişiklik olmadığı görüldü. Mart 2022'deki toraks BT'de ana kitlede progresyon izlendi. Nisan 2022'de PET-CT'de sağ üst lobdaki nodül boyutlarında, 8x12 mm boyutlarına ulaşacak şekilde artış olduğu görüldü (SUVmax:2.18). Mayıs 2022'de sağ torakotomi ile üst lobdaki yeni nodüle kama rezeksiyon sonrası frozen incelemesinde küçük hücreli dışı akciğer kanseri tanısı konulan hastaya üst lobektomi ve 7-9 ve 10 nolu lenf nodu diseksiyonları uygulandı. Postoperatif histopatolojik incelemede tümör çapının 5 mm olduğu ve lepidik paternin baskın tip mikroinvaziv adenokarsinom ve cerrahi sınır negatif olarak rapor edildi.

Olgumuzda da birinci primer malignite geliştikten yaklaşık 3 yıl sonra ikinci primer akciğer malignitesi gelişmiştir. Olgumuzda sekonder tümör aynı lobdaydı ancak 2 yıllık takipte radyolojik görüntülemede aynı bölgede lezyon izlenmedi. Wedge rezeksiyon sonrası gönderilen frozen sonucu benign olsaydı hastanın sublobar rezeksiyonda kalması ve yakın takip edilmesi gerektiğini düşünüyoruz. Bizim hastamızda önceki nodülle aynı lobda bulunan yeni nodül frozen sonucu malign olarak raporlandı ve bu nedenle lobektomi uygulandı.

Sonuç: KHAK tanısı alan hastalarda sekonder akciğer kanseri gelişme riski yüksekliği nedeniyle yakından takip edilmelidir. KHAK tanısı sonrası izlemde aynı lobda fark edilen yeni nodüller için hastanın solunum rezervi el veriyorsa tanısal cerrahi girişim rezeksiyondan yana olması mantıklıdır.

Küçük hücreli akciğer kanseri nedeniyle kemoradyoterapi alan ve takibinde ipsilateral küçük hücreli dışı akciğer kanseri gelişen ve sağ üst lobektomi uygulanan bir olguyu sunuyoruz. Mart 2018'de 55 yaşında bir kadın, 6 aydan uzun süredir devam eden *balgamsız öksürük* nedeniyle başvurdu.

Anahtar kelimeler: Küçük Hücreli Akciğer Karsinomu, Metastaz, Primer

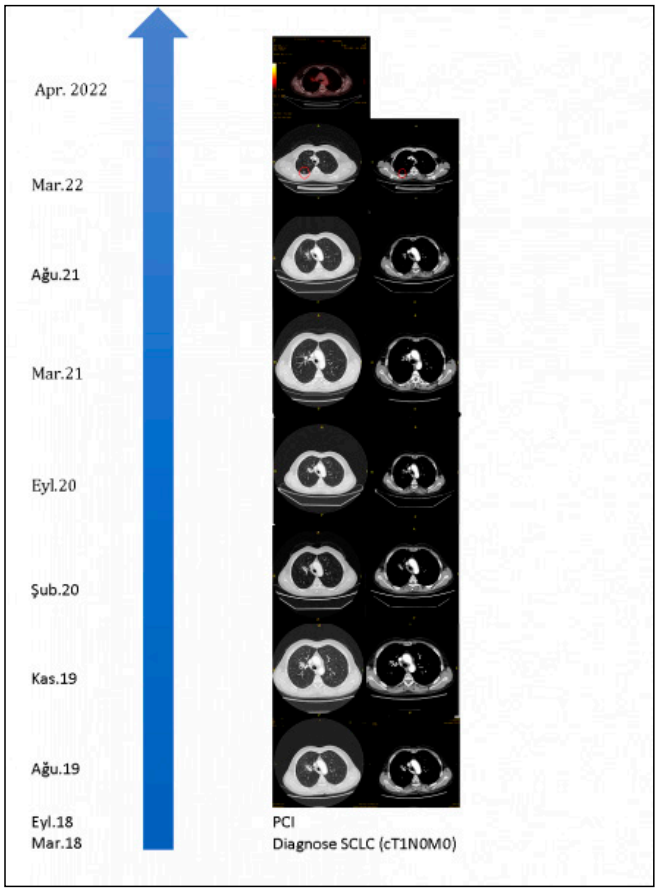

Resim 1. Hastanın görüntülemelerle takibinin akış şeması

Tablo 1. Hastanın Solunum Fonksiyon Testi

	Ölçülen Değer /Oran	*Öngörülen Ölçümün Yüzdesi*
FEV1	2.29 L	%98
FEV1/FVC	%104	
FVC	2.80 L	%102

Akciğer / Plevra – Onkolojik

EP-220

METİLEN MAVİSİ İLE İŞARETLENMİŞ PROGRESE BUZLUCAM LEZYONU; EBV İLİŞKİLİ B HÜCRELİ LENFOMA OLGUSU

Halil Şen[1], Kübra Altıntaş[1], Atilla Can[1], Tuba Şahinoğlu[1], Hüseyin Yıldıran[1]

[1]Selçuk Üniversitesi Tıp Fakültesi Göğüs Cerrahisi Anabilim Dalı

Giriş-Amaç: Radyolojik olarak tespit edilen ve malignite riski olan buzlucam lezyonlarının takibi ve bu lezyonlara tanı konulması önemlidir.Progrese görünümde olan buzlucam lezyonları malignite riski taşımaktadır. Progrese lezyonlarda tanı ve tedavi amaçlı rezeksiyonlar yapılabilir.Metilen mavisi ile işaretleme yöntemi kullanılarak buzlucam lezyonunun tam olarak belirlendiği Video Yardımlı Torakoskopik Cerrahi (VATS) wedge rezeksiyon yapılan lenfoma olgumuzu sunmaktayız.

55 yaşında kadın hasta yapılan tetkikleri sırasında bilateral noduler ve buzlucam şeklinde lezyonlar tespit edilmiş. Sol alt lobda periferik yerleşimli buzlucam alanında progresyon tespit edilmesi

sonrası tarafımıza yönlendirildi. Sistemik olarak sağlıklı, vitalleri stabil, fizik muayenesinde patolojik bulgusu olmayan hastaya preoperatif hazırlık amaçlı göğüs cerrahisi servis yatışı yapıldı. Bu buzlucam alanına tanı ve tedavi amaçlı wedge rezeksiyon yapılması planlandı. Buzlucam nodulunun yerini belirlemek amaçlı girişimsel radyoloji tarafından preoperatif metilen mavisi ile işaretleme yapıldı. Toraks Bilgisayarlı Tomografide (BT) sol alt lobda görülen lezyon Videotorakoskop ile üst lob lingula segmentinde visseral plevra yüzeyinde kabarık ve renk değişimi olmuş şekilde tespit edildi. Stapler yardımı ile wedge rezeksiyon yapıldı. Patolojik spesmende lezyon boyutu 0,5 cm ve tanı EBV ilişkili B Hücreli Lenfoma olarak değerlendirildi. Hasta lenfoma tedavisi için hematoloji bölümüne yönlendirildi.

Parankimal buzlucam lezyonlarında progresyon gösteren ya da nodüler yapı kazanan lezyonlarda malignite riski yüksektir. Parankimal çok sayıda buzlucam lezyonları olan hastalarda progrese görünümdeki lezyonun tanı ve tedavi amaçlı eksizyonu önemlidir. Rezeksiyon kararı alınan hastalarda, minimal invazif girişimler tanı ve tedavi amaçlı kullanılabilir. VATS nodül rezeksiyonu için en uygun minimal invazif cerrahi yöntemlerdendir. Çok küçük, plevraya uzak nodüler veya palpasyonu mümkün olmayan buzlucam lezyonlarının yerinin tespiti zor olabilmektedir. Metilen Mavisi ile işaretleme yapılarak buzlucam lezyonları kolayca tespit edilebilir ve rezeksiyonları sorunsuz şekilde yapılabilir. Akciğer parankim lezyonları olmasına rağmen primer akciğer malignitesi dışında maligniteler ile karşılaşılabilmektedir.

Anahtar kelimeler: Buzlucam Lezyonları, , Metilen Mavisi, VATS

Ameliyat görüntüsü-1

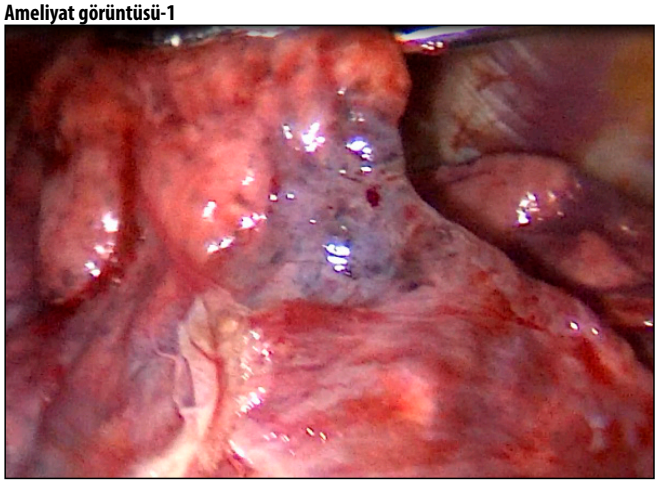

Progrese buzlucam lezyonu BT görüntüsü

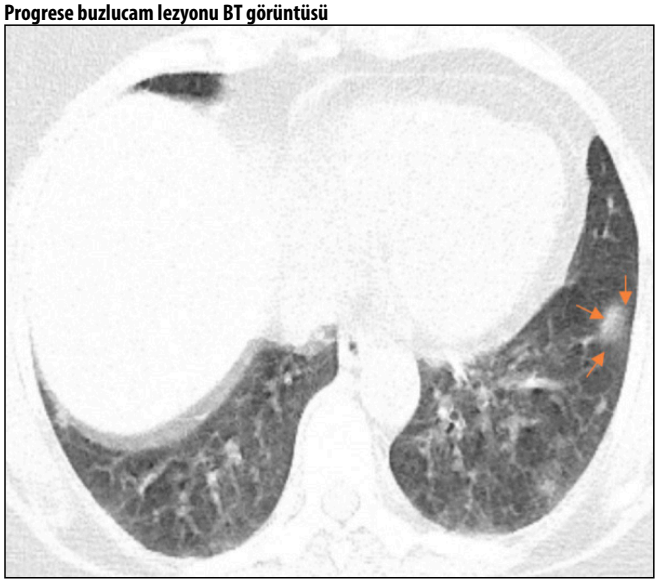

Metilen Mavisi ile işaretleme görüntüsü

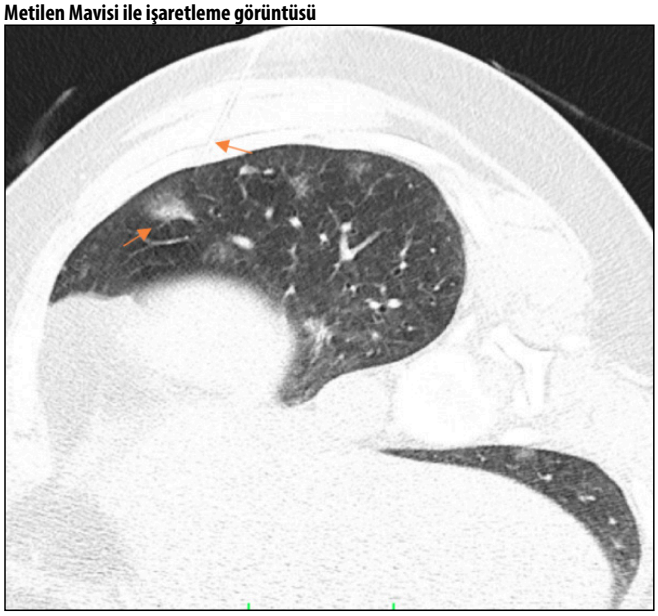

Ameliyat görüntüsü-2

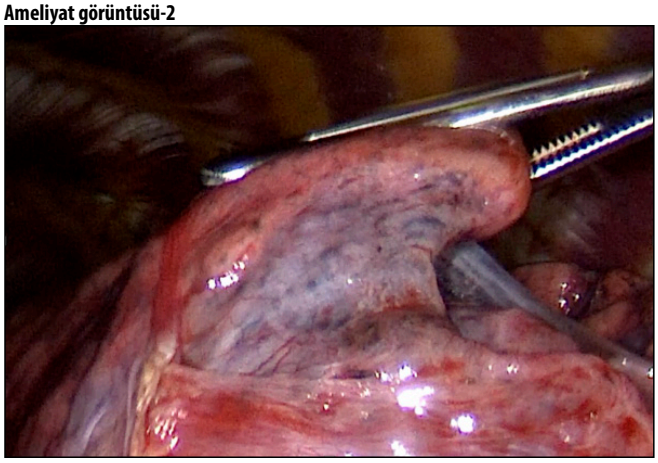

Akciğer / Plevra – Onkolojik

EP-221

RENAL HÜCRELİ KARSİNOMU TANISIYLA TAKİPLİ HASTADA İLGİNÇ BİR PULMONER NODÜL

Muhammet Ali Tiske[1], Kübra Altıntaş[1], Halil Şen[1], Atilla Can[1], Tuba Şahinoğlu[1], Hüseyin Yıldıran[1]

[1]Selçuk Üniversitesi Göğüs Cerrahisi

Giriş-Amaç: Akciğere metastaz yapabilen pek çok kanser türü vardır. Bu olguda Renal hücreli karsinomun akciğere yapmış olduğu metastazın rezeksiyonu sonrası satellite nodülde alınan tanı olguyu ilginç kılmaktadır.

64 yaş bayan hasta yaklaşık 13 yıl önce RCC (renal hücreli karsinom) nedeniyle sol nefrektomi yapılmış. Takiplerinde tespit edilen sol alt lobda progrese nodül nedeniyle pulmoner metastazektomi için göğüs cerrahisine başvurdu. Görüntülemelerinde progresyon gözlenen ve Pozitron emisyon tomografisi ve bilgisayarlı tomografi (PET-CT) de malignite lehine tutulum gözlenen lezyon görüldü.Hastaya operasyon planlandı. Sol torakotomi pozisyonda alt lob da lezyona wegde(kama) rezeksiyon yapıldı. Histopatoloji sonucu progrese nodül 3cm çapında, renal hücreli karsinom metastazı olarak geldi, wedge rezeksiyon materyalinde 1mm çapında başka bir nodülde tiroid papiller karsinom metastazı saptandı. Hasta postoperatif 5.günde komplikasyonsuz taburcu edildi. Onkoloji takibine yönlendirildi.

RCC nin en sık metastaz yaptığı yerler akciğer ve kemik dokudur. Sunulan olguda RCC metastazının yanında çıkarılan satellite nodülün tiroid papiller ca metastazının da saptanmış olması olguyu ilginç kılmaktadır. Onkolojik takipli hastalarda pulmoner nodüllerin yakından ve ayrıntılı takip edilmesi her nodülün de ayrı ayrı değerlendirilmesi gerektiği akılda tutulmalıdır. Pulmoner metastazektomide hedef R0 ve hastalığın kontrolünün sağlanmasıdır.

Anahtar kelimeler: renal hücreli karsinom, pulmoner nodül, tiroid papiller kanser

Toraks BT görüntüsü alt lob nodül

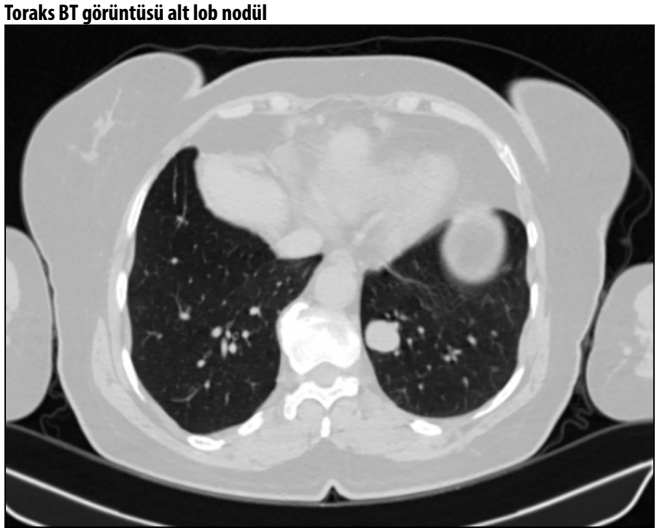

Akciğer grafisi görüntüsü

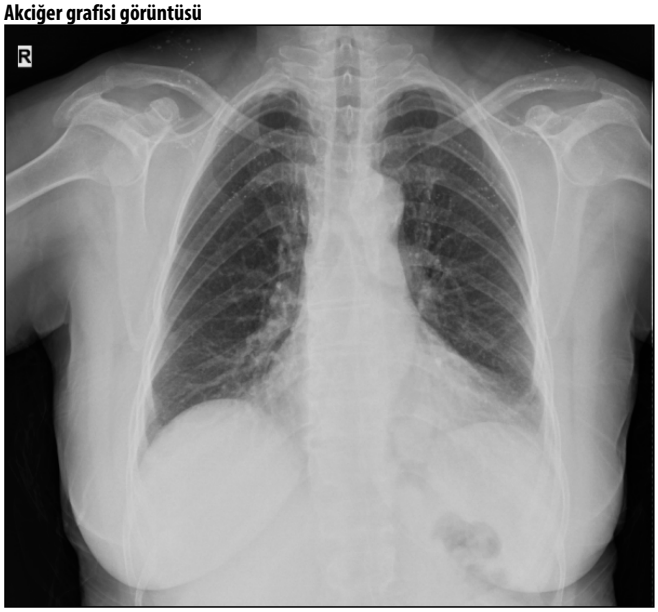

Toraks BT görüntüsü alt lob nodül

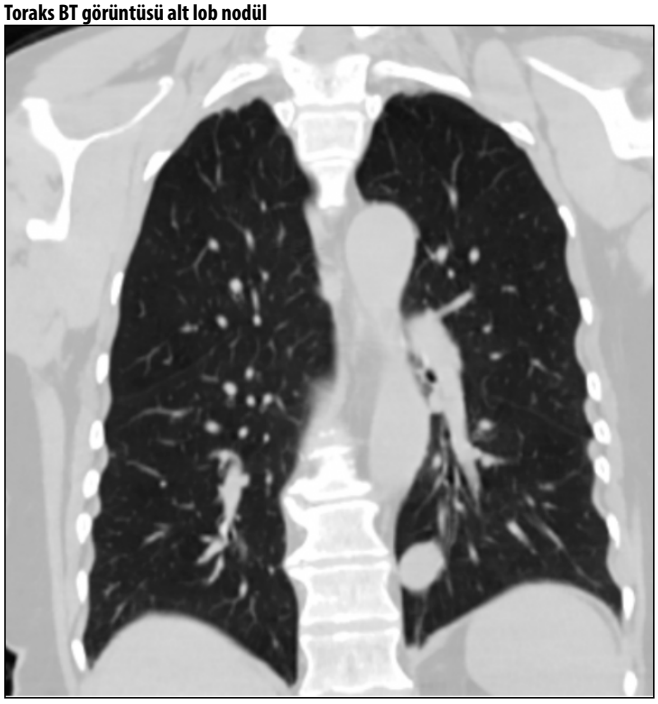

Cerrahi Teknik

EP-222

BRONKOPLEVRAL FİSTÜLLERDE YENİ ALTERNATİF TEDAVİ: AMPLATZER

Elçin Süleymanov[1], Hüseyin Melek[1], Tolga Evrim Sevinç[1], Gizem Gedikoğlu Pirim[1], Esra Yaman[1], Ahmet Sami Bayram[1], Cengiz Gebitekin[1]

[1]Bursa Uludağ Üniversitesi Sağlık Uygulama Ve Araştırma Merkezi

Giriş-Amaç: Bronkoplevral fistül (BPF) anatomik akciğer rezeksiyonlarından sonra görülebilen, tedavisi zor ve mortalite oranı yüksek majör bir komplikasyondur. Risk faktörlerine bağlı olarak görülme sıklığı %8'lere kadar çıkmaktadır. Tedavisi için

genellikle tekrarlayan cerrahi müdahalelere ihtiyaç duyulur. Tedavideki en önemli adımlardan biri hava kaçağının giderilerek hastanın genel durumunun düzeltilmesidir. Fistülün kapatılması için birçok bronkoskopik yöntem denenmiştir. AMPLATZER™ cihazı (Resim 1) kardiyak septal defektlerin endovasküler kapatılması için yaygın bir şekilde kullanılmaktadır. Literatürde BPF'nin Amplatzer cihazı ile başarılı şekilde kapatıldığı gösterilen birkaç olgu sunumu mevcuttur. Biz bu yazıda akciğer kanseri nedeniyle Videotorakoskopik(VATS) sağ alt lobektomi sonrası BPF gelişen ve Amplatzer cihazıyla başarılı şekilde tedavi edilen 84 yaşındaki hastamızı sunuyoruz.

Seksen dört yaş erkek hasta, 70 paket-yıl sigara öyküsü olup, ek bir hastalığı bulunmamakta. Covid-19 nedeniyle yapılan tetkiklerinde sağ akciğer alt lobda kitle saptanması sonrası transtorasik akciğer biyopsisi ile küçük hücreli dışı akciğer kanseri (KHDAK), skuamöz hücreli karsinom (SCC) tanısı konuldu (Resim 2). Pozitron Emisyon Tomografisinde (PET-BT) kitlenin SUVmaxı 2,3, mediastinal ve uzak metastaz olmaması uzerine VATS sağ alt lobektomi ve mediastinal lenf nodu diseksiyonu uygulandı. Patoloji piyesinde tümör hücre tipi SCC, boyutu 3.5cm, bronş cerrahi sınır benign, ve lenf nodu metastazı yok olarak sonuçlandı (pT2aN0M0). Ameliyat sonrası 18. günününde hava kaçağının devam etmesi ve ampiyem gelişmesi üzerine Bronkoskopi ve VATS ile eksplore edildi. Alt lob bronş güdüğünde 3 mm çapında BPF ve plevral boşlukta mantar plakları saptandı (Resim 3). Hastaya Clagett pencere prosedürü uygulandı. Günlük pansumanlarla takip edilmekte olan hastaya AMPLATZER ile BPF kapatılması planlandı.

Hasta genel anestezi altında tek lümenli endotrakeal tüp ile entübe edildi. Fiberoptik bronkoskop (FOB) ile trakeaya girildi. Eş zamanlı olarak 30° optik ile Clagett penceresinden fistül eksplore edildi. Amplatzer kılavuz teli Clagett penceresinden fistüle doğru yönlendirildi. Kılavuz telin fistül traktından geçişi FOB ile doğrulandı. Kılavuz tel üzerinden 10 mm çapındaki Amplatzer cihazı kılıf ile ilerletildi. Cihazın yeri FOB ile teyit edildi. Cihazın kılıfı kademeli olarak geri çekildi. Proksimal disk defektin distalinde (torasik boşlukta) ve distal disk defektin proksimalinde (bronş lümeninde) konumlandırıldı.(Resim 4) Cihazın yeri tekrar FOB ve 30° optik ile doğrulandı.(Resim 5a ve b). Hava kacaginin islem sonrasi hemen kesildigi goruldu. 45 gun sonra Plastik rekonstrüktif cerrahi ekibi ile birlikte pedikül kas flebi transpozisyonu ile pencere kapatıldı. Hasta postoperatif 15.ayında nüks olmadan ayaktan rutin takiplerine devam etmekte.

Bronkoplevral fistül, akciğer rezeksiyonu sonrası ciddi komplikasyonlardan biridir ve tedavisi zordur. Amplatzer, cerrahi onarıma uygun olmayan hastalarda BPF'nin yönetiminde stent, coil uygulaması gibi yöntemlere alternatif olarak düşünülmelidir.

Bu olgu sunumu seçilmiş BPF olgularında Amplazterin bir tedavi seçeneği olarak kullanılabileceğini göstermektedir.

Anahtar kelimeler: bronkoplevral fistül, amplatzer

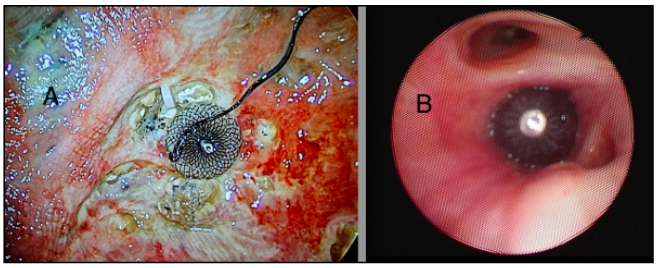

Resim 5. Amplatzer stomadan görüntü B- Amplatzer bronş içi görüntü

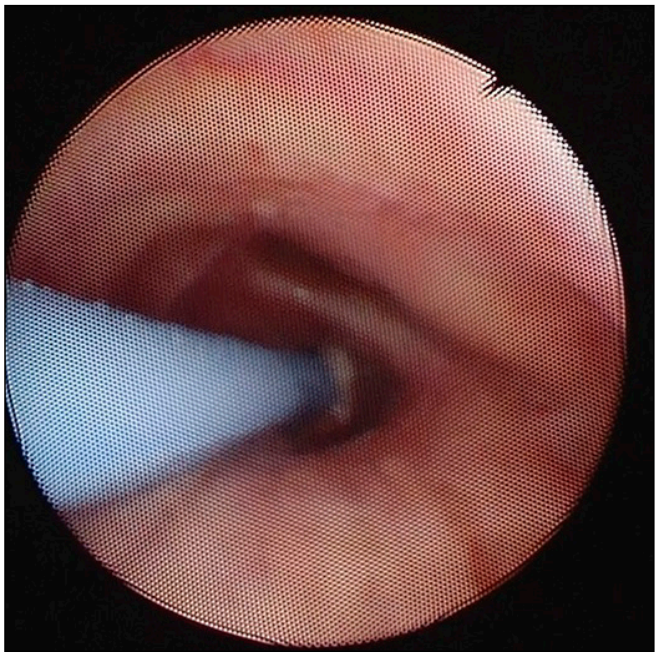

Resim 4. Kılavuz teli BPFin içine yerlestiriliyor

Resim 3. VATS ile BPF görüntüsü



Resim 1. Amplatzer

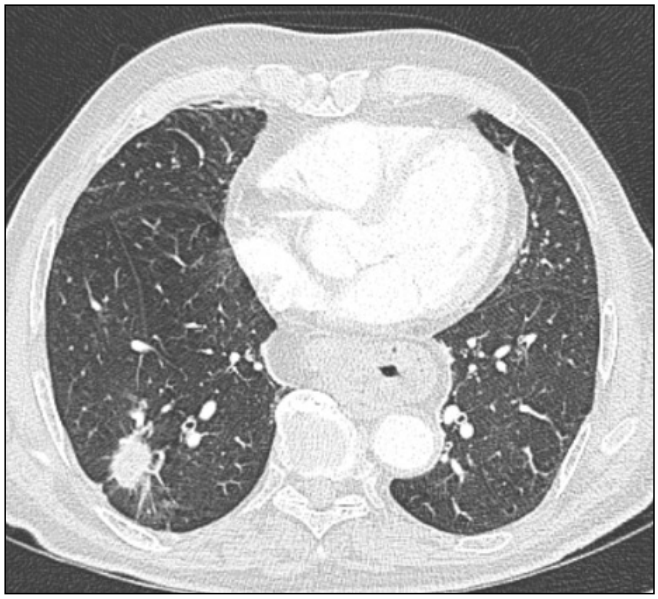

Resim 2. Kitlenin bilgisayarli tomografi görüntüsü

Mediyasten

EP-224

COVID- 19 PANDEMİ DÖNEMİNDE TİMOTİMEKTOMİ YAPILAN HASTALARIN SONUÇLARI

Hatice Eryiğit Ünaldı[1]

[1]*Medical Park Gebze Hastanesi*

Giriş-Amaç: Giriş: Timik epitelyal tümörler, ön mediastende görülen en sık kitlelerdir. Timoma insidansı 1 milyonda 1.5 olgudur. Evrelendirme ve tedavi yöntemleri tartışmalıdır.

Materyal- Metod: COVID- 19 pandemi döneminde saptanan ve timoma tanısı ile cerrahi tedavi uygulanan hastalar incelendi.

Bulgular: Olgulardan üçü kadın, biri erkekti. İlk hasta epilepsi nöbeti ön tanısı ile entübe edilerek yoğun bakım ünitesine alınmıştı. Hastanın toraks tomografisinde mediastinal kitle saptandıktan sonra asetilkolin reseptör antikoru bakıldı ve pozitif bulundu. İkinci hastada COVID- 19 tanısı ile çekilen tomografide yaygın pulmoner tutulum ile beraber rastlantısal olarak timoma saptandı. Üçüncü ve dördüncü hastalar miyastenia gravis tedavisi alırken timik kitle tespit edildi. Preoperatif COVID- 19 hastalığını geçeren üç olgudan biri hastanede yatarak tedavi edilmişti. Miyastenia Gravis pozitifliği üç hastada vardı. Timotimektomi üç hastada median sternotomi, bir hastada hemi- clamshell insizyonu ile yapıldı. Her iki frenik sinir arasındaki tüm mediastinal yağlı doku, mediastinal lenf nodları, kitle ile beraber çıkarıldı. İlk hastada vena kava superior invazyonu nedeniyle parsiyel vasküler rezeksiyon yapıldı. Dördüncü hastada sol akciğerde, parietal plevrada, perikardda yaygın metastazlar nedeniyle neoadjuvan kemoterapi sonrası sol ekstraplevral pnömonektomi, perikard ve diyafragma rezeksiyonu- diyafragma rekonstrüksiyonu yapıldı. Olguların tümünde cerrahi sınırlar negatifti. İntraoperatif ve postoperatif komplikasyon gelişmedi. Hastalar postoperatif sorunsuz olarak taburcu edildi. İki hasta postoperatif radyoterapi, bir hasta adjuvan kemoterapi aldı (Tablo1). Tüm olguların postoperatif takipleri devam etmektedir.

Sonuç: Miyastenia Gravis bulunmayan hastalarda timik kitlelerin saptanması genellikle farklı amaçlarla yapılan radyolojik görüntülemelerle olmaktadır. Perioperative COVID- 19 enfeksiyonuna rağmen ileri evrede bile timotimektomi düşük riskle yapıldı.

Anahtar kelimeler: enfeksiyon, mediastne, miyastenia gravis

Trakea

EP-225

ENTÜBASYON DIŞI TRAKEOBRONŞİAL YARALANMALAR

Ömer Faruk Demir[1], Ömer Önal[2], Murat Şahin[1], Çiğdem Gonca[1]

[1]*Ankara Sanatoryum Eğitim Ve Araştırma Hastanesi*
[2]*Erciyes Üniversitesi Tıp Fakültesi*

Giriş-Amaç: Amaç ve sonuç: Bu çalışmanın amacı nadir görülen entübasyon dışı sebeplerle oluşan trakeobronşial yaralanma-rüptürlerle ilgili tecrübe ve birikimlerimizi paylaşmak

Gereç ve yöntem: 2015- 2023 yılları arasında entübasyon dışı trakeobronşial yaralanma- rüptür nedeni ile müdahale ettiğimiz hastalara kayıt sistemleri taranarak ulaşıldı. Hastaların demografik özellikleri, yaralanmanın türü, lokasyonu, ek yaralanmalar, yapılan müdahaleler tespit edildi.

Bulgular: Toplamda 5 hasta tespit edildi. Hastaların 2 si 18 yaş altında idi. Trakeobronşial yaralanma nedeni 3 hastada künt travma iken 2 hastada kesici delici alet yaralanması idi. 2 hastada trakea yaralanması, 1 hastada karina, 1 hasta sağ ana bronş, 1 hastada sol ana bronş da yaralanma mevcut idi. 4 hasta akut trakeobronşial yaralanma iken 1 hasta kronik (45 gün) idi. 3 hastada acil şartlarda primer onarım yapılırken 1 hasta konservatif olarak takip edildi. Kronik sol ana bronş rüptürü olan hastada ise elektif şartlarda cerrahi planlanarak, proksimal ve distal uçlar açılıp revize edildikten sonra uç uca anastomoz yapıldı. Hastalarda herhangi bir mortaliteye rastlanmadı.

Sonuç: Entübasyon dışı trakeobronşial yaralanmalar oldukça nadir görülmektedir. Çoğu zaman acil müdahale gerektiren bir yaralanma türüdür. Ancak akut vaklarda konservatif tedavininde bir seçenek olduğu unutulmamalıdır. Kronik ana hava yolu rüptüründe ise dikkatli değerlendirme ve iyi bir cerrahi planlama ile oldukça yüz güldürücü sonuçlar almak mümkündür.

Anahtar kelimeler: trakeal yaralanma, trakheobronşial yaralanma, gecikmiş ana bronş yaralanması

Ssağ ana bronş rüptürü

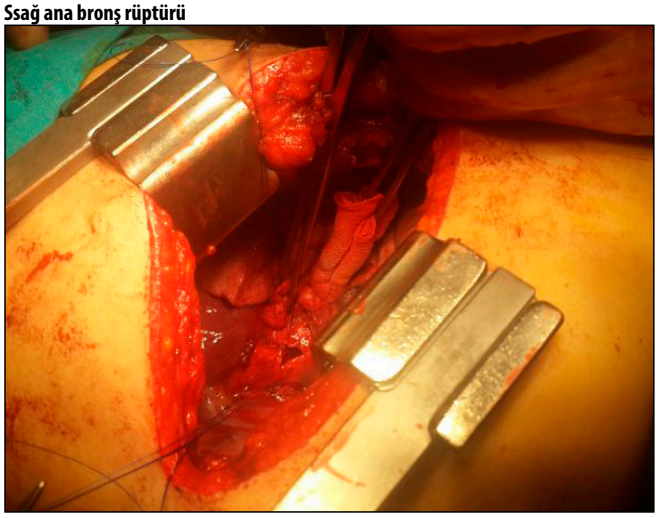

Gecikmiş sol ana bronş rüptür

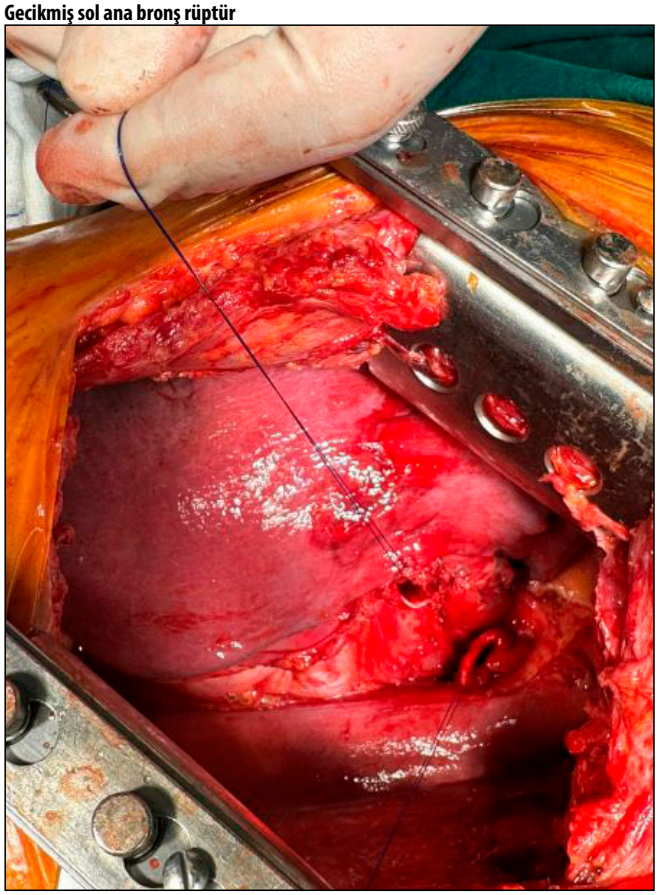

Mediyasten

EP-226

SENKRON TİMOMANIN MİNİMAL İNVAZİV CERRAHİ İLE TEDAVİSİ

Shukur Musayev[1], Kutsal Turhan[2], Özgür Samancılar[1, 3]

[1]Medicana International Hastanesi, Göğüs Cerrahisi Kliniği, İzmir, Türkiye
[2]Ege Üniversitesi Hastanesi, Göğüs Cerrahisi Anabilim Dalı, İzmir, Türkiye
[3]Kto Karatay Üniversitesi, Göğüs Cerrahisi Anabilim Dalı, Konya, Türkiye

Giriş-Amaç: Timik epitel hücrelerinden köken alan ve anterior mediastenin en sık karşılaşılan tümörleri olan timomalar, nadir olarak görülürler. Bu nedenle, daha da az saptanan senkron timomanın gerçek insidansı bilinmemektedir. Bunun diğer önemli nedeni, vakaların multisentrik kökenli mi, yoksa intratimik metastazdan kaynaklanan bir hastalığı mı temsil ettiğidir. Tedavinin temelinin cerrahi oluşturmaktadır ve son zamanlarda minimal invaziv cerrahi yöntemler en çok tercih edilendir. Hastamızda saptanan, superior mediastende bir adet ve timüs bezi içinde de bir adet olmak üzere senkron timomalar, servikal ve sağ videotorakoskopik yaklaşımla rezeke edilmiştir. Nadir görülmesi ve iki farklı minimal invaziv cerrahi yaklaşımla tedavisinin gerçekleştirilmiş olması açısından sunulmaktadır.

40 yaşında erkek hasta halsizlik ve öksürük şikayeti ile kliniğimize başvurdu. Laboratuvar sonuçları normal olarak değerlendirilen hastadan ileri tetkik amaçlı toraks manyetik rezonans görüntüleme (MRG) çekildi. Anterior mediastende 21x13 mm çapta lezyon izlendi. Bunun üzerine, antiasetilkolin reseptör antikoru seviyesine bakıldı ve sonuç 0,2 mmol/l'den düşüktü. Görüntüleme sonuçlarına anterior mediastendeki kitle timoma lehine yorumlandı. Aynı zamanda, v. brachiocephalica sinistra superionda pretrakeal yerleşimli 2x1 cm çapta yeni lezyon tespit edildi. Hastaya kombine sağ videotorakoskopik ve transservikal yaklaşımla rezeksiyon uygulanmasına karar verildi. İlk aşama olarak, sağ VATS uygulanarak timus içinde yerleşmiş kitle genişletilmiş timotimektomi ile eksize edildi. Sonrasında colar insizyon yapıldı. Transservikal olarak superior mediastendeki kitle total olarak çıkartıldı. Hasta post operativ ikinci günde taburcu edildi. Patoloji sonucu her iki lezyon için, timoma, Tip B2 olarak yorumlandı.

Multisentrik timomanın kürativ tedavisi cerrahi rezeksiyondur. Lezyonlardan birinin izole ektopik, diğerinin ise timik lokalizasyonlu olmasının senkron tümör açısından destekleyici kriterlerden biri olması gerektiğine inanıyoruz. Superior mediasten ve timik lokalizasyonlu senkron timomalarda transservikal ve videotorokosotpik cerrahi yaklaşımın etkili ve güvenli olduğunu düşünmekteyiz.

Anahtar kelimeler: Thymoma, Minimally Invasive Surgery, VATS

Right-sided VATS and transcervical collar incision

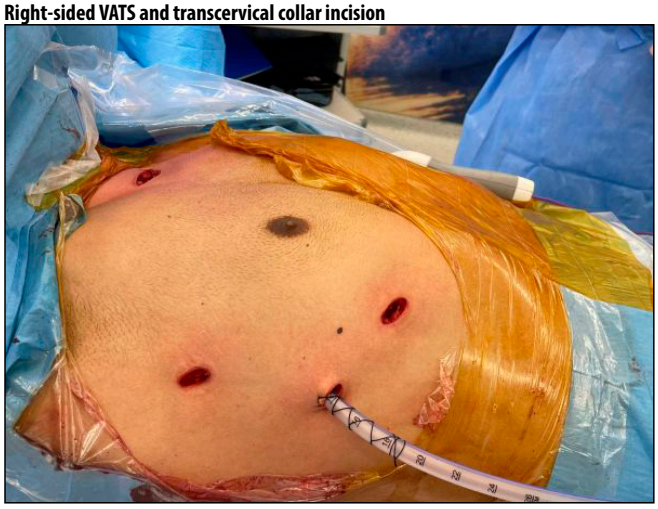

Right-sided VATS and transcervical collar incision

MRI scan of the lesions- thyomama 1

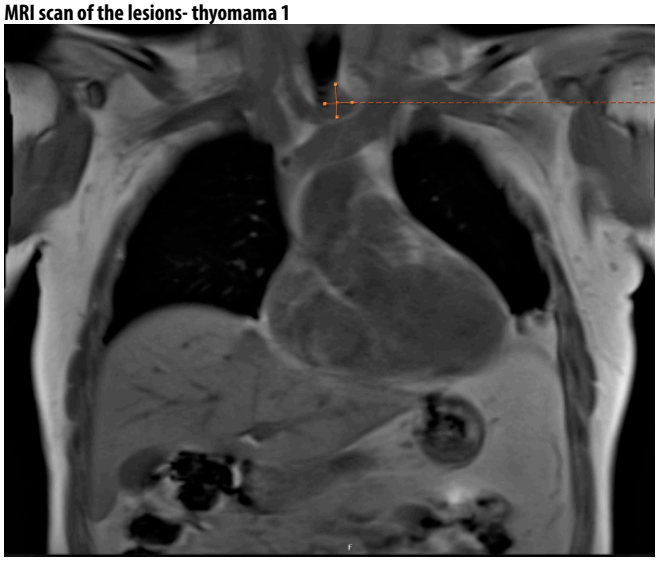

MRI scan of the lesions- thyomama 2

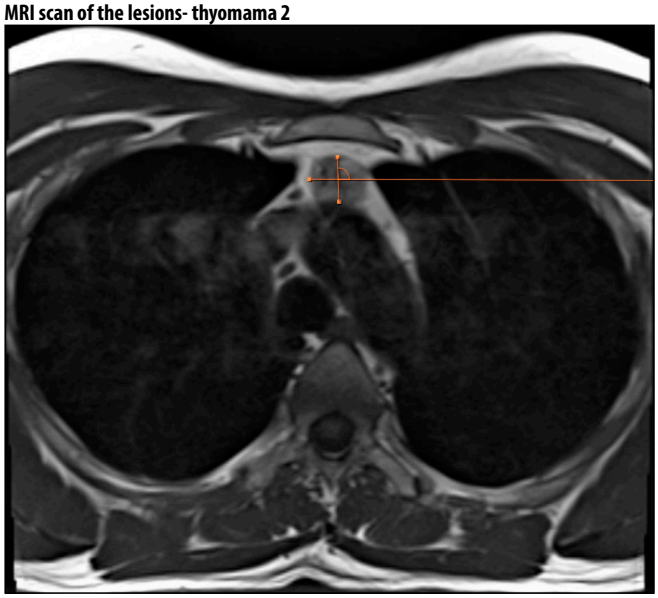

MRI scan of the lesions - thyomama 1

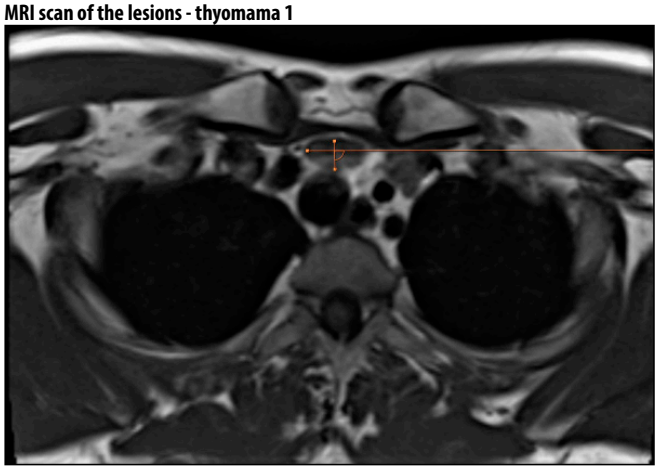

Travma

EP-227

KÜNT TORAKS TRAVMALARI SONRASI OLUŞAN STERNUM FRAKTÜRLERİNİN VÜCUT KİTLE İNDEKSİ İLE İLİŞKİSİ VAR MIDIR?

Cenk Balta[1], Kerem Karaarslan[1], Beniz İrem Ersoy Şığva[1]

[1]*Hatay Mustafa Kemal Üniversitesi Tıp Fakültesi Hastanesi Göğüs Cerrahisi Anabilim Dalı*

Giriş-Amaç: GİRİŞ: Sternum fraktürleri genellikle yüksek enerjili travma sonrası gelişen nadir durumlardır. Künt travma serilerinde %3-8 arasında görülme sıklığı vardır. İzole sternum fraktürü daha nadir olmakla birlikte genellikle eşlik eden kalp, vertebra, akciğer parankim, kaburga yaralanmaları vardır. Sternum fraktürüne bağlı mortalite oranları 4-45% oranında değişmekte ve bu eşlik eden travmalar mortalite ve morbiditeyi etkilemektedir. Sternum Fraktürlerinin büyük kısmı konservatif olarak tedavi edilebilse de 1-11% kısmı cerrahi stabilizasyona gidebilmektedir. Çalışmamızda hastanemize sternum fraktürü tanısı ile yatırılan hastaların Vücut kitle indeksinin stenum fraktürünün çeşidi, derecesi ve hasta prognozu ile olan ilişkileri değerlendirildi.

Hasta seçimi: Ocak 2013 ve Ocak 2023 tarihleri arasında hastanemiz acil servisine başvuran hastaların kayıtları retrospektif olarak incelendi. 18 yaş üzerinde, künt travma sonrası whole body trauma computed tomography çekilen ve sternum fraktürü saptanan hastalar çalışmaya dahil edildi. Hastalar hastane kayıtlarından edinilen bilgilere göre yaş, cinsiyet, vücut-kitle indeki, kas bıdıbıdısı, travma çeşidi, sternum fraktürünün özellikleri, hastanede yatış süresi, ek patolojiler açısından değerlendirildi. 18 yaşının altındaki hastalar, penetran travma veya kardiyopulmoner resüsitasyon sonrası sternum fraktürleri ve hastane kayıtlarına ulaşılamayan hastalar çalışmaya dahil edilmedi.

Sternum Fraktürlerinin Değerlendirilmesi: Künt travma nedeniyle hastalara çekilen whole body trauma CT scanler değerlendirildi. Sternum fraktürünün şekli ve bulunduğu sternum kısmı değerlendirildi. "Arbeitsgemeinschaft für Osteosynthesefragen/ Orthopaedic Trauma Association (AO/OTA) classification" olarak fraktur tipi transverse, oblique, and multifragmentary olarak sınıflandırıldı (5).

Statistical Analysis: Çalışmanın dizaynı tanımlayıcı olup kategorik veriler sayı(n) ve yüzde(%) ile normal dağılım göstermeyen sürekli veriler medyan (25.-75. Persantiller), normal dağılım gösteren sürekli veriler ortalama± Standart sapma (SS) ile sunuldu. Normallik varsayımı Kolmogorov-Smirnov testi ile incelendi. Normal dağılıma uymayan sürekli değişkenler ile kategorik değişkenler arasındaki ilişki kategori sayısına göre Mann Whitney-U testi ve Kruskal Wallis ile incelendi. Yapılan analizlerde p değeri 0,05'in altında olan sonuçlar istatistiksel anlamlı kabul edildi.

Ortalama yaşı 48,26±13,51 olan 12(31%) kadın, 29(69%) erkek hasta çalışmaya katıldı. Hastaların 33(79.6%)'si trafik kazası, 7(16.7%)'si yüksekten düşme sebebiyle başvurmuştu. Hastaların ortalama Vücut kitle indeksi 28 (26-32) olarak hesaplandı. Hastalarda ek patoloji olarak 23(54.8%) kot fraktürü, 8 (19%) vertebra fraktürü, 8 (19%) pulmoner kontüyon, 6 (14.3%) hemotoraks ve 3 (7.1%) hastada da pnömotoraks saptandı. Hastaların sadece 4(9.5%)'ünde troponin pozitifliği saptandı. Hastaların ortalama yatış süresi 3.33±3.21 olarak hesaplandı (Tablo 1).

Sternum fraktürünün 27(64.3%)'si corpus, 10 (23.8%)'si manubrium ve 3(7.1%)'si sternoklavikuler birleşkedeydi. Kırıkların 18(42.9%)'i oblik, 14(33.3%)'ü transvers 7(16.7%)'si parçalı ve 3(7.1%)'ü longitudinal olarak saptandı. Kırıkların 32 (76.2%)'si

deplase ve 10 (23.8%)'u non deplase olarak değerlenlendirildi. Hastaların 3 (7.1%) opere olurken geriye kalan 39 (92.9%) hastada konservatif kalındı (Tablo 1).

Sternum fraktürünün yeri, kırılma şekli, deplasyon varlığı ile VKI arasında istatistiksel anamlı bir ilişki saptanmadı (sırasıyla; p=0.184 , p=0.801, p=0.060). Aynı şekilde Ek patoloji varlığı ile de istatistiksel anlamlı ilişki saptanmadı (Tablo2).

Çalışmamızda sternum fraktürü ve VKİ arasında istatistiksel bir ilişki saptanmamıştır. arıca fraktür cinsi, yeri, şekli arasında da anlamlı istatistiksel bir ilişki saptanmamıştır. ileride daha fazla olgu ile yapılabilecek çalışmalar ile daha nitelikli değerlendirme yapılabilecektir.

Kaynaklar

1. Scheyerer MJ, Zimmermann SM, Bouaicha S, Simmen HP, Wanner GA, Werner CM. Location of sternal fractures as a possible marker for associated injuries.*Emerg Med Int* 2013; 2013:407589. doi: 10.1155/2013/407589.
2. Klei DS, de Jong MB, Öner FC, Leenen LP, van Wessem KJ. Current treatment and outcomes of traumatic sternal fractures: a systematic review. Int Orthop. 2018;43(6):1455–64.
3. Zhao Y, Yang Y, Gao Z, Wu W, He W, Zhao T. Treatment of traumatic sternal fractures with titanium plate internal fixation: a retrospective study. J Cardiothorac Surg. 2017;12(1):22.
4. Johnson I, Branfoot T. Sternal fracture - a modern review. Arch Emerg Med 1993; 10(1):24–8. doi: 10.1136/emj. 10.1.24.
5. van de Wall BJM, Beeres FJP, Link B, Michelitsch C, Houwert RM, Babst R, et al. Sternal fracture observer study group. Inter- and intra-observer variability of the AO/OTA classifica- tion for sternal fractures: A validation study.Arch Orthop Trauma Surg 2020; 140(6):735-9. doi: 10.1007/s00402- 019-03289-2.

Anahtar kelimeler: sternum fracture, body-mass index, fracture type

Tablo 2. Çeşitli parametrelere göre BMI dağılımı ve fark analizleri

			BMI (kg/m²) Medyan(25.-75. Persantil)	p
Kırılma yeri	Corpus		28,0 (25,5-29,5)	0,184
	Manubrium		31,5 (27,0-34,0)	
	Sternoclavicular junction		24,0 (24,0-29,5)	
Kırılma şekli	Longitudinal		27,0 (25,5-30,5)	0,801
	Oblik		29,0 (26,0-32,0)	
	Parçalı		27,0 (26,0-29,0)	
	Transvers		28,5 (25,0-32,0)	
Deplasyon varlığı	Deplase		27,0 (26,0-30,5)	0,060
	Non-Deplase		33,0 (27,0-35,0)	
Ek patoloji varlığı	Kot fraktürü	Yok	28,0 (25,0-30,5)	0,446
		Var	27,0 (26,0-32,0)	
	Vertebra fraktürü	Yok	28,0 (26,0-32,0)	0,604
		Var	29,0 (26,5-33,0)	
	Kontüzyon	Yok	28,5 (26,0-32,0)	0,648
		Var	27,0 (26,5-29,5)	
	Hemotoraks	Yok	28,0 (25,5-32,0)	0,449
		Var	29,0 (27,0-32,0)	
	Pnömotoraks	Yok	28,0 (26,0-32,0)	0,854
		Var	27,0 (26,5-29,0)	

Tablo 1. Çalışma popülasyonunun tanımlayıcı özellikleri

		n(%)
Yaş (/yıl)		48,26±13,51*
Cinsiyet	Kadın	13 (%31,0)
	Erkek	29 (%69,0)
BMI (kg/m²)		28,00(26,00-32,00)**
Geliş şekli	Trafik kazası	33 (%78,6)
	Düşme	7 (%16,7)
	Diğer	2 (%4,8)
Kırılma yeri	Corpus	27 (%64,3)
	Manubrium	10 (%23,8)
	Sternoclavicular junction	3 (%7,1)
	Xsifoid	1 (%2,4)
	Corpus+Manubrium	1 (%2,4)
Kırılma şekli	Longitudinal	3 (%7,1)
	Oblik	18 (%42,9)
	Parçalı	7 (%16,7)
	Transvers	14 (%33,3)
Deplasyon varlığı	Deplase	32 (%76,2)
	Non-Deplase	10 (%23,8)
Ek patoloji		
	Kot fraktürü	23 (%54,8)
	Vertebra fraktürü	8 (%19,0)
	Kontüzyon	8 (%19,0)
	Hemotoraks	6 (%14,3)
	Pelvis fraktürü	1 (%2,4)
	Pnömotoraks	3 (%7,1)
	Dalak laserasyonu	1 (%2,4)
	Ekstremite fraktürü	1 (%2,4)
	Karaciğer laserasyonu	1 (%2,4)
Operasyon durumu	Opere oldu	3 (%7,1)
	Opere olmadı	39 (%92,9)
Troponin	Negatif	38 (%90,5)
	Pozitif	4 (%9,5)

Akciğer / Plevra – Nononkolojik

EP-228

HEMOPTİZİ VE GÜL DALI

Mehmet Gökhan Pirzirenli[1], Caner İşevi[1], Esra Nur Civil[1], Yasemin Bilgin Büyükkarabacak[1]

[1]*Ondokuz Mayıs Üniversitesi Tıp Fakültesi*

Giriş-Amaç: Amaç: Kronik hemoptizi nedeniyle kliniğimize başvuran ve sağ alt lobektomi sonrası sağ alt lob bronşu içinde 7 cm lik gül dalı olduğu tespit edilen hastanın sunulması amaçlanmıştır.

Olgu: 66 yaşında erkek hasta 3 yıldır devam eden hemoptizi nedeniyle kliniğimize başvurdu. Toraks bilgisayarlı tomografisinde (BT) sağ akciğer alt lob posteriorde 4*5 cm boyutta konsolide alan (PET BT SUVmax: 3.9) tespit edildi. Transtorasik biyopsi ile alınan biyopsinin histopatolojik incelemesi: CD20 ve Pax-5 + B lenfoid ve plazma hücrelerinden zengin infiltrasyon olarak rapor edildi. Bronkoskopisinde endobronşial oluşumarastlanmadı. Hastaya devam eden hemoptizi nedeniyle sağ alt lobektomi yapıldı. Makroskopik incelemede sağ alt lob bronşu içinde 7 cm lik dikenli ağaç dalı (resim 1), HP incelenmede bronşiektatik değişiklikler tespit edildi. Geriye dönük hikayede 30 yıl önce hastamızın annesinin psikiyatriknedenlerle ağaç dallarını yediği öğrenildi.

Tartışma: Kronik prodüktif öksürük ve hemoptizisi olan hastalarda, ilk değerlendirmede doğru ve detaylı hikaye alınması oldukça önemlidir. Her ne kadar tüm değerlendirmeler maligniteyi işaret ediyor olsa da, kronik eroziv bronşiyal hasara neden olan benign patolojiler akılda bulundurulmalıdır.

66 yaşında erkek hasta 3 yıldır devam eden hemoptizi nedeniyle kliniğimize başvurdu. Toraks bilgisayarlı tomografisinde (BT) sağ akciğer alt lob posteriorde 4*5 cm boyutta konsolide alan (PET BT SUVmax: 3.9) tespit edildi. Transtorasik biyopsi ile alınan biyopsinin histopatolojik incelemesi: CD20 ve Pax-5 + B lenfoid ve plazma hücrelerinden zengin infiltrasyon olarak rapor edildi. Bronkoskopisinde endobronşial oluşuma rastlanmadı. Hastaya devam eden hemoptizi nedeniyle sağ alt lobektomi yapıldı. Makroskopik incelemede sağ alt lob bronşu içinde 7 cm lik dikenli ağaç dalı (resim 1), HP incelenmede bronşiektatik değişiklikler tespit edildi. Geriye dönük hikayede 30 yıl önce hastamızın annesinin psikiyatrik nedenlerle ağaç dallarını yediği öğrenildi.

Kronik prodüktif öksürük ve hemoptizisi olan hastalarda, ilk değerlendirmede doğru ve detaylı hikaye alınması oldukça önemlidir. Her ne kadar tüm değerlendirmeler maligniteyi işaret ediyor olsa da kronik eroziv bronşiyal hasara neden olan benign patolojiler akılda bulundurulmalıdır.

Anahtar kelimeler: Hemoptizi

Resim 1

Travma

EP-230

ÖLÜME MİLİMETRELER KALA

Caner İşevi[1], Mehmet Gökhan Pirzirenli[1], Feyza Bahar Doğan[1], Yasemin Bilgin Büyükkarabacak[1]

[1]Ondokuz Mayıs Üniversitesi Tıp Fakültesi Göğüs Cerrahisi

Giriş-Amaç: Amaç: Delici-kesici alet (DKA) yaralanmaları göğüs cerrahisi pratiğinde mortalite ve morbidite nedenleri arasında ilk sırada olan patolojilerdendir. Bu çalışmada ekmek bıçağı ile sırtından yaralanan hastanın sunulması amaçlanmıştır.

Olgu: 49 yaşından kadın hasta yaklaşık 4 saat önce ekmek bıçağı ile sırtından yaralanması sonucu acil servisimize sevk edilmişti. Oturur pozisyondaki hastanın ilk muayenesinde sırtında sol skapula medial yüz orta kesimde ekmek bıçağının toraksa saplanmış olduğu görüldü (Resim 1). Hastanın vital bulguları stabil glaskow koma skoru 15 idi. Toraks bilgisayarlı tomografisinde (lateral dekübit pozisyonda) aorta ve özofagusa 5 mm mesafede duran DKA görüldü (Resim 1). Hastaya acil şartlarda sağ torakotomi yapıldı. Torakotomi ile eksplorasyonda azigoz ven seviyesinde özofagus ile aortanın arasında delici kesici aletin ucu palpe edildi. Aorta ve özofagus laterale deviye edilrek kontrollü bir şekilde DKA çekildi. Sonrasında ek sorunu olmayan hasta servisimizde takibe alındı. Postoperatif (PO) 1.gününde göğüs tüpü çekildi. PO 2.gününde sorunsuz bir şekilde taburcu edildi.

Tartışma: Toraksa ve/veya mediastene nafiz, kalp ve büyük damar yaralanması düşünülen penetran toraks travmalı hastalar, herhangi bir görüntüleme yöntemi beklenmeksizin acil dakikalar içinde cerrahiye alınmalıdır. Bu hastalarda torakotomi en uygun ve güvenli tedavi seçeneğidir.

49 yaşından kadın hasta yaklaşık 4 saat önce ekmek bıçağı ile sırtından yaralanması sonucu acil servisimize sevk edilmişti. Oturur pozisyondaki hastanın ilk muayenesinde sırtında sol skapula medial yüz orta kesimde ekmek bıçağının toraksa saplanmış olduğu görüldü (Resim 1). Hastanın vital bulguları stabil glaskow koma skoru 15 idi. Toraks bilgisayarlı tomografisinde (lateral dekübit pozisyonda) aorta ve özofagusa 5 mm mesafede duran DKA görüldü (Resim 1). Hastaya acil şartlarda sağ torakotomi yapıldı. Torakotomi ile eksplorasyonda azigoz ven seviyesinde özofagus ile aortanın arasında delici kesici aletin ucu palpe edildi. Aorta ve özofagus laterale deviye edilrek kontrollü bir şekilde DKA çekildi. Sonrasında ek sorunu olmayan hasta servisimizde takibe alındı. Postoperatif (PO) 1.gününde göğüs tüpü çekildi. PO 2.gününde sorunsuz bir şekilde taburcu edildi.

Toraksa ve/veya mediastene nafiz, kalp ve büyük damar yaralanması düşünülen penetran toraks travmalı hastalar, herhangi bir görüntüleme yöntemi beklenmeksizin acil dakikalar içinde cerrahiye alınmalıdır. Bu hastalarda torakotomi en uygun ve güvenli tedavi seçeneğidir.

Anahtar kelimeler: Travma, Penetran, Aorta, Özofagus

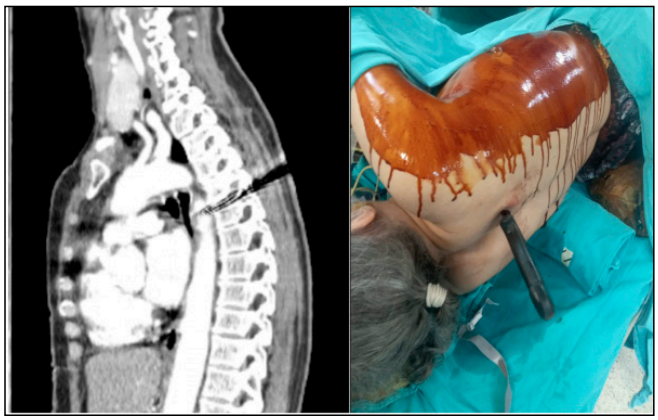

Resim 1

Akciğer / Plevra – Nononkolojik

EP-231

REKÜRREN PNÖMOTORAKSTA NADİR OLGU : NON – ENDOMETRİOTİK KATAMENİAL PNÖMOTORAKS

Hakan Işık[1], Aghbaba Ahmadov[1], Ufuk Ünsal[1], Denizhan Kılınç[1], Musab Yeniköy[1]

[1]Sbü Gülhane Eğitim Ve Araştırma Hastanesi

Amaç: Pnömotoraks, plevral boşlukta hava bulunması olarak tanımlanmaktatır. Göğüs cerrahisi alanında en sık görülen patolojilerden biridir. Altta yatan klinik akciğer hastalığı olmaksızın gelişen pnömotorakslar; primer spontan pnömotraks, akciğer hastalığı varlığında gelişen pnömotorakslar; sekonder pnömotraks ve parankim dışı patolojilere bağlı olan pnömotorakslar ve diğerleri olarak katagorize edilir. Katamenial pnömotoraks (KP), reproduktif yaş grubu kadınlarda görülen, mensturasyon dönemlerinde karşılaşılan, rekürren (toplamda en az iki kere) spontan pnömotoraks olarak tanımlanır. Bu hastalarda klinik bulgular ışığında tanı konulmakla birlikte, olmazsa olmaz tanı kriterlerinden biri premenstrual 72. saat ile mens bitiminin sonunu da kapsayan süre içerisinde oluşmasıdır. Olguların bir kısmında torasik endometriyozis (TE) izlenmesine rağmen, çoğu kısmında intratorasik endometriotik odak izlenmemektedir. Farklı klinik alt tipleri mevcut olmakla birlikde, nadir olarak karşılaşılan non – endometriotik katamenial pnömotoraks olgusunu sunmayı amaçladık.

Özgeçmişinde bilinen bir hastalığı olmayan hasta, yaklaşık 10 ay önce sağ hemitoraksında ani gelişen göğüs ağrısı nedeniyle dış merkeze başvurmuş, yapılan radyolojik tetkiklerde minimal pnömotoraks imaji izlenmiş ve tüp torakostomi uygulanmadan konservatif olarak tedavi edilmişdir. Haziran 2023'de tekraren gelişen göğüs ağrısı nedeniyle tarafımıza başvuran hastaya çekilen akciğer grafisinde sağ taraflı pnömotoraks imajı izlendi. 14F kateter torakostomi (Resin 1 – 2) uygulandı. Toraks BT'de spesifik bulgu izlenmedi. Anamnezde mensturasyon siklusunun düzenli olduğu ve premenstrual 48 - 72. saatte olduğu öğrenildi. VATS ile ekplorasyonda akciğer parankiminde spesifik büllöz yapılar izlenmedi. Diyafragmatik plevranın muayenesinde, özellikle tendinöz kısımda porlar izlendi (Resim 3 – 4). Endometriotik implantlar izlenmemesi üzerine diyafragmatik porlara yönelik defektler prolen sütürler ile tamir edildi ve plevral abrazyon uygulandı (Resim 5 – 6). Postoperatif birinci günde hava kaçağı izlenmedi ve radyolojik olarak akciğeri ekspanse görünümde olan hastanın tüp torakostomisi sonlandırıldı. Endometriozis açısından medikal tedavisinin düzenlemesi amacı ile kadın hastalıkları görüşü ile postoperatif 2'ci günde taburcu edildi.

Reproduktif yaş grubu kadınlarda tekrarlayan pnömotoraks olgularında KP daima akılda tutulması gereken klinik durumdur. Cerrahi tedavide VATS ve laparoskopik yöntemler kullanılmaktadır. Endometriotik odakların yerleşim yerine uygun olarak parankim wedge, diyafram rezeksiyonu ve/veya tamiri yapılmaktadır. Bu grup hastalarda tedavi başarısının temeli multidisipliner yaklaşım şeklidir.

Reproduktif yaş grubu kadınlarda tekrarlayan pnömotoraks olgularında KP daima akılda tutulması gereken klinik durumdur. Cerrahi tedavide VATS ve laparoskopik yöntemler kullanılmaktadır. Endometriotik odakların yerleşim yerine uygun olarak parankim wedge, diyafram rezeksiyonu ve/veya tamiri yapılmaktadır. Bu grup hastalarda tedavi başarısının temeli multidisipliner yaklaşım şeklidir.

Anahtar kelimeler: katamenial pnömotoraks, endometriozis, videotorokoskopi

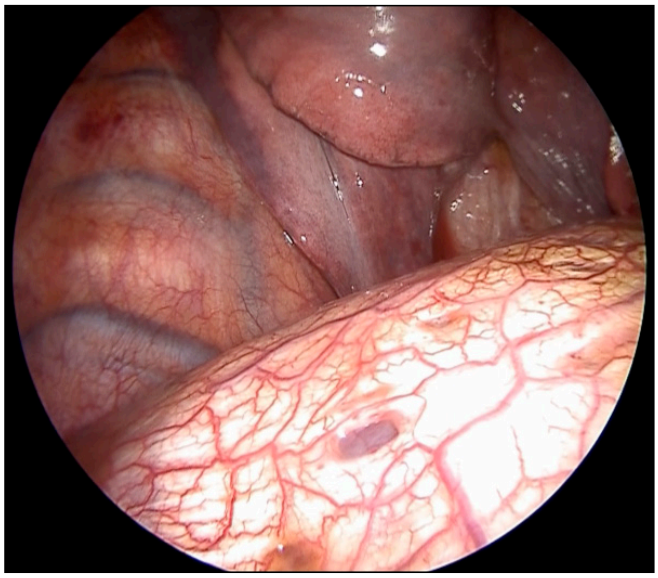

Resim 3

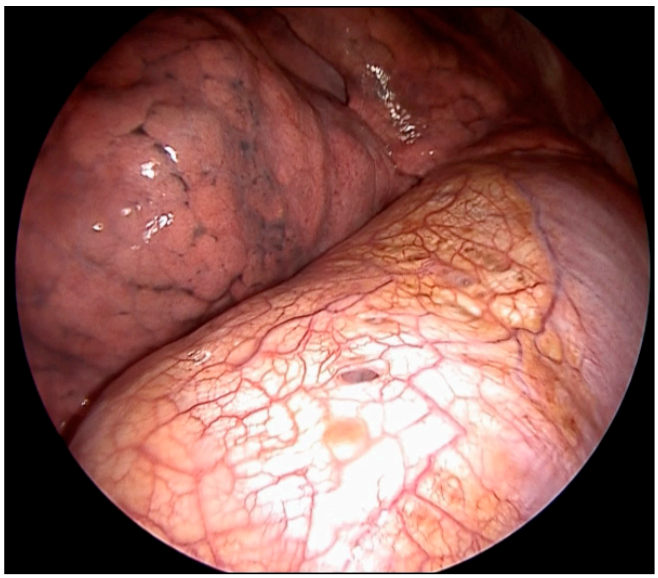

Resim 4

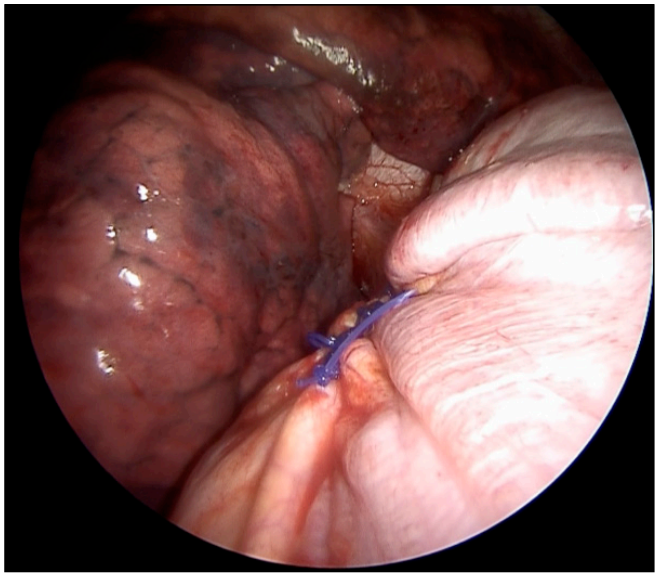

Resim 6

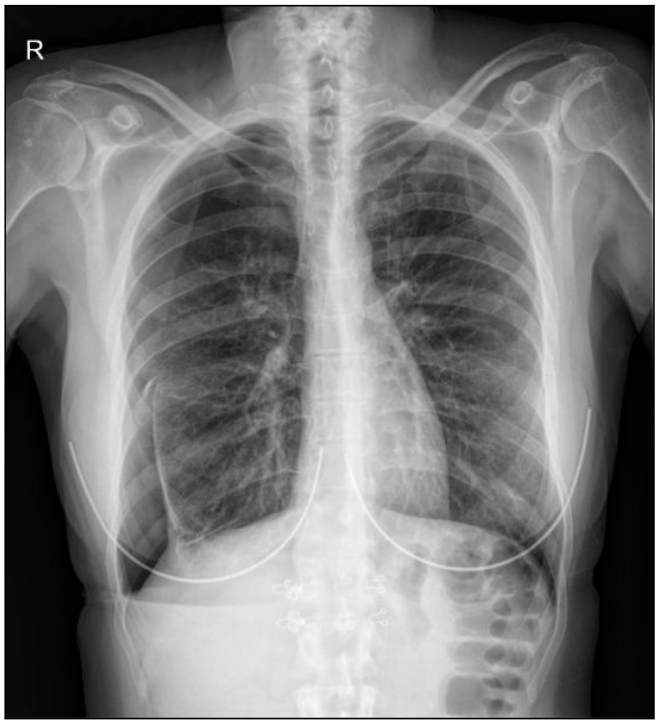

Resim 1

Resim 2

Akciğer / Plevra – Onkolojik

EP-233

YAYGIN METASTAZI TAKLİT EDEN TÜBERKÜLOZ VE AKCİĞER KANSERİ VAKASI

Oğuzhan Turan[1], Mehmet Akif Tezcan[1], Mehmet Akif Ekici[1], Bayram Metin[1], İbrahim Ethem Özsoy[1], Osman Talha Uğur[1], Emre Gedik[1]

[1]Kayseri Şehir Hastanesi

Giriş-Amaç: Akciğer kanseri, eş zamanlı olarak diğer birçok hastalıkla birlikte görülebilir. Bu hastalıklar arasında en sık rastlananlar kalp hastalığı, KOAH, diyabet, tüberküloz (TBC) (%2-4), ve diğer kanserler yer almaktadır. Ek hastalıklar, hastalığın gidişatında önemli etkileri olacağından, tedavi planlaması yapılırken dikkatle değerlendirilmelidir. Akciğer tüberkülozu ve akciğer kanseri, her ikisi de tek başlarına sık görülen hastalıklar olmalarına rağmen, eş zamanlı olarak görülme olasılığı düşüktür. TBC'de akciğer kanseri görülme oranı %0,7-2,32 iken, akciğer kanserinde TBC görülme oranı ise %1,9-4 olarak kaydedilmiştir (1, 2).

TBC lenfadeniti, sıkça görülen primer TBC tipidir ve genellikle supraklavikuler, servikal ve baş bölgesi lenf nodlarında bulunur. Mediastinal ve hiler bölgedeki TBC lenfadeniti vakaları erişkinler arasında nadirken, çocuklarda ve primer pulmoner TBC vakalarında sıkça görülür. TBC lenfadeniti, akciğer kanserinde noninvaziv ve invaziv evrelemede önemli bir rol oynar ve bu nedenle tanı ve tedavi planlaması için kritiktir. PET-BT taramaları yanlış pozitif sonuçlar verebilir, bu nedenle kesin değerlendirme için mutlaka invaziv yöntemler kullanılmalıdır (3, 4).

80 yaş erkek hasta, öksürük şikayetiyle başvurduğu göğüs hastalıklarında görüntülemede sağ akciğerde kitle lezyonu görülmesi üzerine fob yapılmış. Ebl görülmemiş olup tanısal işlem için yönlendirilmişti. HT dışında ek hastalığı bulunmayan hastaya çekilen PET-CT'de sağ akciğer alt lobda 34x28 mm kitle lezyonunda SUVmax 14.40 FDG tutulumu mevcutken, mediastende çok sayıda lenf nodlarında SUVmax 9.44 olarak ölçülmüştü. Trucut biyopsi için lokalizasyon uygun olmaması üzerine evreleme ve tanısal amaçlı mediastinoskopi yapıldı. Patoloji sonucunda sağ 4 ve 7 nolu lenf nodları nekrotizan granülomatöz lenadenit olarak raporlandı. PPD testi anerjik olup balda arb görülmedi. Malignite kuşkusu devam ettiğinden hastaya exploratif torakoskopi planlandı. Torakoskopik wedge rezeksiyon yapılan hastanın frozen patoloji sonucu "nonsmall cell karsinom" olarak raporlandı. FEV1 değeri oldukça kısıtlı olduğu için hasta medikal inoperabl olup terapötik anatomik rezeksiyon yapılamadı.

Bu vaka sunumumuzda, ülkemizde ve gelişmekte olan ülkelerde hala önemli bir halk sağlığı sorunu olan TBC'nin mediastinal tutulumu olan bir hastada aynı zamanda sağ akciğerde tümöral bir lezyon olduğunu tespit ettik. Vaka sunumumuzun amacı, bizim gibi gelişmekte olan ülkelerde TBC'nin hala devam eden bir sağlık sorunu olduğunu vurgulamak ve PET-CT taramalarının mediastinal bölgede yanlış pozitif sonuçlara neden olabileceğini belirtmektir. Ayrıca, sadece lenf nodu tutulumu olan akciğer kanseri vakalarını metastatik olarak kabul etmeden önce TBC lenfadenitini ekarte etmenin önemli olduğunu düşünüyoruz ve bu tür vakalarda mediastinal örneklemelerin yapılmasına dikkat çekmek istiyoruz.

Kaynaklar

1. Wu CY, Hu HY, Pu CY, et al. Pulmonary tube lung cancer: a population-based cohort study. Cancer. 2011;117:618-24.
2. Dasgurculosis increases the risk ofpta P, Choudhury K, Paul N, Choudhury K, Roy B, Maity S. Association of pulmonary tuberculosis with lung carcinoma: an epidemiological study. Clinical Cancer Investigation Journal. 2018;7:199-.

3. Liao K-M, Shu C-C, Liang F-W, et al. Risk Factors for Pulmonary Tuberculosis in Patients with Lung Cancer: A Retrospective Cohort Study. Journal of Cancer. 2023;14:657.
4. Baysungur V, Mısırlıoğlu AK. Tüberküloz ve akciğer kanseri birlikteliği. Bulletin of Thoracic Surgery/Toraks Cerrahisi Bülteni. 2015;9.

Anahtar kelimeler: Tüberküloz, PET-CT, Akciğer Kanseri, Mediasten, Lenf nodu

Preoperatif BT ve PET-BT görüntüleri

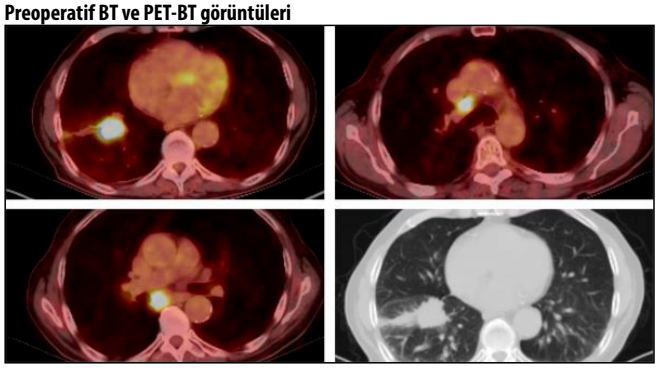

Akciğer / Plevra – Onkolojik

EP-234

PULMONER KARSİNOSARKOMA VE TRAKEOBRONŞİYAL ASPERGİLLOZİS BİRLİKTELİĞİ: ÇOK NADİR BİR KOMBİNASYON

Hüseyin Melek[1], Ezgi Demirdöğen[2], Tolga Evrim Sevinç[1], Gizem Gedikoğlu-pirim[1], Elçin Süleymanov[1], Ahmet Ursavaş[2], Ahmet Sami Bayram[1], Cengiz Gebitekin[1]

[1]Uludağ Üniversitesi Göğüs Cerrahisi Anabilim Dalı
[2]Uludağ Üniversitesi Göğüs Hastalıkları Anabilim Dalı

Giriş-Amaç: Akciğer karsinosarkomu, karsinom ve sarkom elemanlarının karışımından oluşan çok nadir görülen malign bir tümördür. Aspergillozun trakeobronşiyal yerleşimi sık görülen bir durum değildir. Literatürde trakeobronşiyal aspergilloz ve karsinosarkom birlikteliği ise yalnızca 2 vakada bildirilmiştir. Biz bu olgu sunumunda primer pulmoner karsinosarkom ile trakeobronşiyal aspergilloz birlikteliği nedeniyle tedavi ettiğimiz bir olguyu sunuyoruz.

76 yaşında erkek hasta öksürük ve nefes darlığı nedeniyle acil servise başvurdu. Öyküsünde 12 yıl önce prostat karsinomu nedeniyle radyoterapi, hipotiroidizm ve kronik atriyal fibrilasyon olduğu öğrenildi. Toraks BT'de sağ ana bronş ve trakeaya doğru uzanan, sağ üst lob bronşunu tamamen tıkayan 32 mm çapında yumuşak doku lezyonu izlendi. İleri tetkik ve tedavi için hastanın yatışı yapıldı.

Rijit bronkoskopide sağ üst lob bronşundan kaynak alan ve trakeanın 2/3'ünden fazlasını tıkayan polipoid lezyon görüldü. Endobronşiyal lazer ile rezeksiyon sonrası trakeada tama yakın açıklık sağlandı. Yapılan patolojik incelemede kitlenin trakeobronşiyal aspergilloz olduğu belirlendi. Antifungal tedavi başlandı. Bir hafta sonra ana bronşun temizlenmesi amacıyla tekrar bronkoskopi yapıldı ve alınan örneklerde aynı patolojik sonuç elde edildi. Semptomların tamamen düzelmesine rağmen klinisyenin şüphesi üzerine patolojiden ikinci görüş alındı ve karsinosarkom ile aspergillus olarak sonuçlandı. PET/BT'de kitlenin SUVmaks değeri 12,3 olup, lenf nodu veya uzak metastaz yoktu.

Bir aylık antifungal tedavinin ardından hastaya VATS sağ üst lobektomi ve bronkoplasti uygulandı. Patolojik incelemede tümör tipi karsinosarkom ve tümör boyutu 3.7cm, bronş cerrahi sınırı benign ve lenf nodu metastazı izlenmedi olarak sonuçlandı. Ameliyat sonrası takibinde herhangi bir özellik olmadı ve hasta beş gün sonra komplikasyonsuz olarak taburcu edildi.

Trakeobronşiyal aspergilloz, endobronşiyal karsinosarkomu gizleyebilir, tanı ve tedavinin belirlenmesinde zorluklara yol açabilir. Bu vaka literatürde bildirilen 3. trakeobronşiyal aspergilloz ve karsinosarkom birlikteliğidir.

Trakeobronşiyal aspergilloz ve karsinosarkom vakalarında intravenöz antifungal ilaçlar, endobronşiyal tedavi ve VATS lobektomi ile kombinasyon tedavisi etkilidir.

Anahtar kelimeler: VATS, KHDAK, Aspergilloz

BT Görüntülemeleri

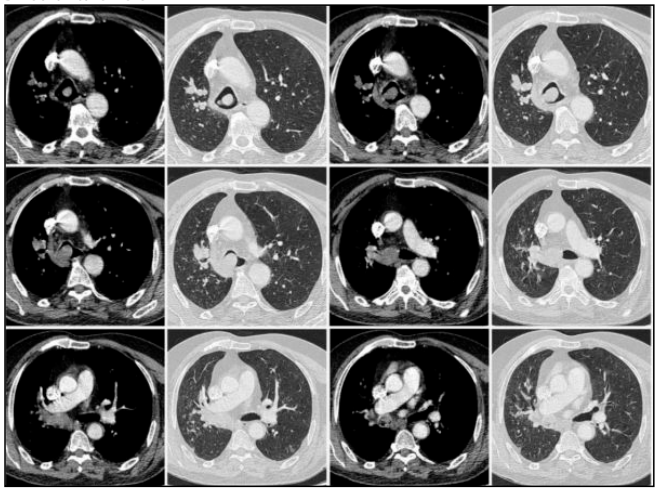

Bronkoskopi- Trakeobronşiyal Lezyon

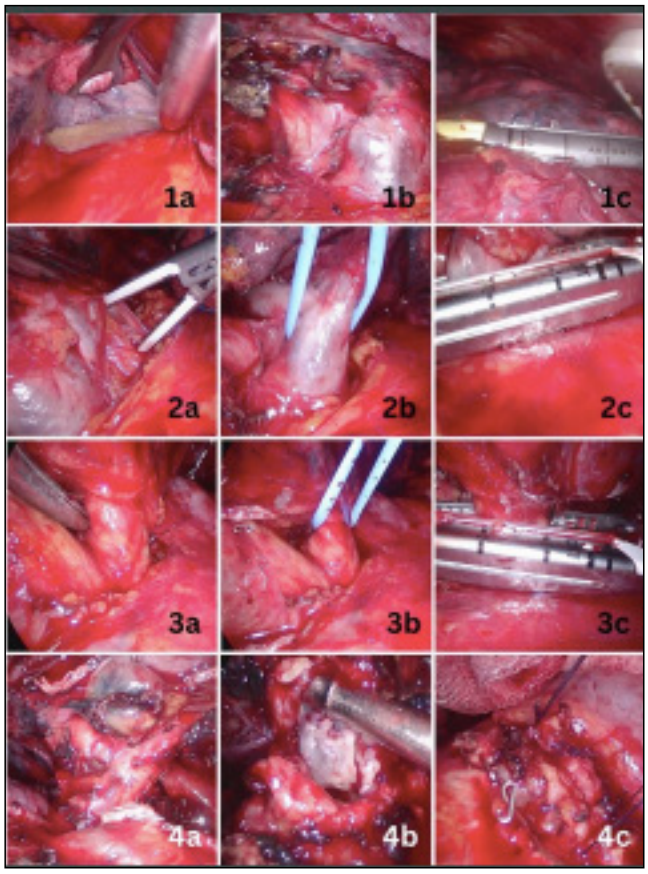

1a. Plevral yapışıklıkların enerji cihazı ve künt diseksiyonla ayrılması sonrası eksplorasyon **1b.** Minör fissürde pulmoner arterin üstünde oluşturulan tünel **1c.** Sağ üst lobun ön segmenti ile sağ orta lob arasındaki fissür stapler ile tamamlanması **2a.** Üst lob venin diseksiyonu. **2b.** Vasküler bant üst lob ven arkasından geçer **2c.** Stapler üst lob veni boyunca uzanır **3a.** Right-angle dissektör anterior trunkun arkasından geçer 3b. Vasküler bant anterior trunkun ön kısmının arkasından geçer **4a.** Ven ve anterior trunk kesildikten sonra sağ üst lob bronşu görülebilmektedir. **4b.** Sağ üst lob bronşunun ön yüzünün Metzenbaum makasıyla kesilmesi sırasında endobronşiyal lezyon görülür **4c.** Tamamlanmış bronkoplasti

Akciğer / Plevra – Nononkolojik

EP-237

NADİR GÖRÜLEN İATROJENİK VE TRAVMATİK PNÖMOTORAKSLAR: 3 OLGU

Halil Sevimli[1], Argün Kış[1], Gökhan Öztürk[1], Bekir Can İlter[1], Aygün Burak Çelik[1], Ümit Aydoğmuş[1]

[1]*Pamukkale Üniversitesi Göğüs Cerrahisi Anabilim Dalı*

Giriş-Amaç: Pnömotoraks spontan, travmatik ve iatrojenik olarak 3 grupta incelenebilir. Spontan pnömotoraks primer veya sekonder olabilir. Travmatik pnömotoraks künt göğüs travmaları veya kesici-delici alet ve ateşli silah yaralanmaları sonucu gelişir. İatrojenik pnömotoraks tanı veya tedavi amacıyla yapılan girişimler sonucu oluşur. Akupunkturun sırt, bel, baş ve boyun ağrı tedavisi, bulantı tedavisi gibi farklı kullanım alanları vardır. Akupunktur pnömotoraks, kanama, hematom oluşumu gibi ciddi komplikasyonlara neden olabilir. Bu yazıda sizlere akupunktur tedavisi sonucu pnömotoraks gelişen 2 olgu ve veteriner hekimin iş kazası sonucu gerçekleşen travmatik pnömotoraks olgusu sunulmaktadır.

Olgu 1: 27 yaşında kadın hasta nefes darlığı ve sırt ağrısı şikayeti ile acil servise başvurdu. 2 gün öncesinde akupunktur tedavisi uygulandığı öğrenilen hasta pnömotoraks nedeniyle tarafımıza danışıldı. Akciğer grafisinde sağ hemitoraksta pnömotoraks saptanan hasta tüp torakostomi uygulanarak yatırıldı (Resim 1). 4. gün dreni sonlandırılan hasta şifa ile taburcu edildi.

Olgu 2: 22 yaşında erkek hasta nefes darlığı şikayetiyle acil servise başvurdu. Aynı gün akupunktur tedavisi uygulandığı öğrenilen hasta bilateral pnömotoraks nedeniyle tarafımıza danışıldı. Bilgisayarlı tomografisinde(BT) sağ hemitoraksta daha fazla olmak üzere bilateral pnömotoraksı saptanan hasta sağ hemitoraksa tüp torakostomi uygulanarak yatırıldı (Resim 2). 4. gün dreni sonlandırılan hasta şifa ile taburcu edildi.

Olgu 3: Veteriner hekim olan 27 yaşında kadın hasta enjeksiyon yaparken ineğin kafasını çarpması nedeniyle iğnenin sol hemitoraksa batması sonucu sol göğüs ağrısı şikayetiyle acil servise başvurdu. Pnömotoraks nedeniyle tarafımıza danışıldı. BT'de sol hemitoraksta pömotoraks saptanan hasta tüp torakostomi uygulanarak yatırıldı (Resim 3). 5 gün serviste takip edilen hasta drenden hava atımının devam etmesi nedeniyle heimlich valve uygulanarak poliklinik kontrolüne çağırılarak taburcu edildi. Tedavisinin 8.gününde poliklinik kontrolüne gelen hastanın dreni sonlandırıldı.

Pnömotoraks, akupunktur ve kuru iğnelemeden doğabilecek ciddi komplikasyonlar arasında birinci sırada yer almaktadır. Akupunktur ve kuru iğnelemeye bağlı pnömotoraksla ilişkili primer alanlar; üst trapezius, paraspinal, medial skapular ve subklavikular bölgelerdir. Sunulan 2.olguda da görülen toraks akupunktur tedavisi sonrası iki taraflı pnömotoraks nadir ve ölümcül bir komplikasyondur.

3. olguda sunulan iş kazası sonrası pnömotoraks travmatik pnömotoraks olguları içinde nadir görülmesi nedeniyle sizlere sunulmuştur. Pnömotoraks akupunkturla ilgili en sık bildirilen ciddi komplikasyon olsa da, önlenebilir. Akupunktur uzmanlarının anatomi bilgisi önemlidir. Akupunktur uygulayıcılarının bu işlemin uygulanması ve komplikasyonları hakkında yeterli tıbbi eğitim almış olması gerekmektedir. Yapılan işlemlerin doğru kişiler tarafından yürütülmesi akupunkturun güvenilirliğini ve etkinliğini arttıracaktır.

Anahtar kelimeler: iatrojenik pnömotoraks, travmatik pnömotoraks, akupunktur

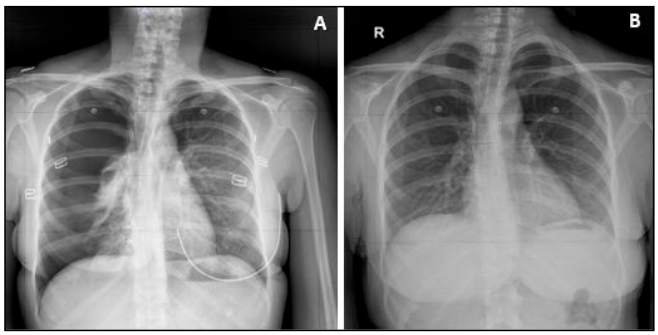

Olgu 1. A) Tüp Torakostomi Öncesi Akciğer Grafisi, B)Tedavi Sonrası Akciğer Grafisi

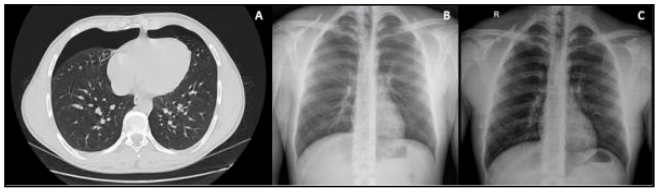

Olgu 2. A)Tüp Torakostomi Öncesi Toraks BT, B) Tüp Torakostomi Öncesi Akciğer Grafisi, C) Tedavi Sonrası Akciğer Grafisi

Olgu 3. A)Tüp Torakostomi Öncesi Toraks BT, B) Tüp Torakostomi Öncesi Akciğer Grafisi, C) Tedavi Sonrası Akciğer Grafisi

Göğüs Duvarı

EP-240

PEDİATRİK YAŞ GRUBU PEKTUS EKSKAVATUM HASTALARINDA VAKUM TEDAVİSİ UYGULAMASI VE SONUÇLARI

Esra Yamansavcı Şirzai[1], Vasıf İnan[1], Bahar Ağaoğlu Şanlı [1], Yunus Türk[1], Ahmet Üçvet[1], Serkan Yazgan[1]

[1]Sbü İzmir Suat Seren Göğüs Hastalıkları Ve Cerrahisi Eğitim Araştırma Hastanesi

Giriş-Amaç: Pektus ekskavatum (PE), en sık görülen göğüs duvarı malformasyonudur ve en sık görülen majör konjenital anomalilerden biridir. Çocukluk çağındaki PE'nin cerrahi onarımı altın standart tedavi prosedürdür. PE'yi düzeltmek için daha önce kullanılan cerrahi teknikler büyük ölçüde Ravitch tekniğine dayanıyordu. Günümüzde minimal invaziv onarım benimsenmiştir. PE'li uygun hastalarda konservatif tedavi alternatifi vakum uygulaması giderek daha çok tercih edilmektedir. 18 yaş altında PE nedeniyle vakum tedavisi uygulanmış hastaların sonuçları, demografik bilgiler eşliğinde sunulması amaçlanmıştır.

Gereç ve Yöntem: Eylül 2021 ile Ağustos 2023 tarihleri arasında 67 hastaya PE nedeniyle vakum tedavisi önerilmiştir. Bu hastalardan vakum tedavisi başlanan 52 hasta çalışmaya dahil edilip retrospektif olarak incelenmiştir. Hastalara başlangıçta sabah 15, akşam 15 dakikalık uygulamalarla tedavi başlandı. Uygulama dördüncü haftanın sonunda aralıklı olmak üzere günlük en az toplam 2 saat olacak şekilde süre hedefi oluşturuldu. 3 aylık periyodlar ile hastalar poliklinik kontrolüne çağrıldı. Düzensiz kullanan ya da operasyon kararı verilen 8 hasta çalışma dışı bırakıldı. 44 hasta yaşlarına göre iki gruba ayrıldı (Grup 1: 10 yaş ve üzeri n=18, Grup 2: 10 yaş altı n=26).

Bulgular: 31 (%70.4) erkek, 13(%29.6) bayan hastaların yaş ortalaması 9.65 (±3.58). Deformitenin derinliği tedavi başlangıcında ortalama 2,4±0,42 cm kaydedildi. Takiplerinde ortalama 7,71±4,36 ay sonra yapılan kontrollerde pektus derinliği ortalama 1,76±0,46 cm saptanmıştır (Resim1). Hastalar yaşlarına göre iki gruba ayrıldı (10 yaş ve üst Grup 1, 10 yaş altı Grup 2). Grup 1, 8 hastanın tedavisi devam ettiğinden, grup 2'de 11 hastanın tedavisi devam ettiğinden tedavi sonucu değerlendirilemediğinden hesaplamaya dahil edilmedi. Gruplar arasında tedavi başarısı grup 2'de istatistiksel olarak daha yüksek saptandı (Tablo 1- p:0,04). 9-12 ay düzenli kullanıma rağmen deformite derinliğinde %50 den daha az azalma ya da hastanın cerrahi düzeltme uygulanan 7 hasta tedavi başarısızlığı olarak değerlendirildi. Kullanım morbiditesi olarak 4 (%9) hastada uygulama bölgesinde peteşi izlenmiştir.

Tartışma ve Sonuç: Vakum tedavisi sayesinde 18 yaş altı çocukluk döneminde sıklıkla kozmetik & psikolojik sebeplerle başvuran hastalarda aile ve hasta uyumu ile birlikte cerrahi riskler bertaraf edilerek pektus ekskavatumda kabul edilebilir sonuçlara ulaşmak mümkündür.

Anahtar kelimeler: Pektus Ekskavatum, Vakum Tedavisi

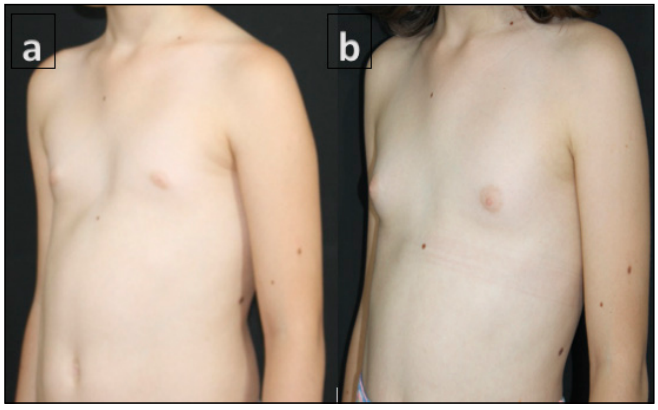

Resim 1. 11 Yaşında 9 Aylık Vakum Tedavisi Öncesi (a) Sonrası (b)

Tablo 1

	Başarısızlık		*Başarı*		
	n	*%*	*n*	*%*	*p*
Grup 1 (n:10)	5	50	5	50	0,04
Grup 2 (n:15)	2	13,3	13	86,7	

Akciğer / Plevra – Onkolojik

EP-241

KÜÇÜK HÜCRE DIŞI AKCİĞER KANSERİ NEDENİYLE OPERE EDİLEN HASTALARDA PLÖRODEZİS SONRASI PET-BT BULGULARI

Murat Kuru[1], Hasan Eker[1], Tamer Altınok[1], Buğra Kaya[2]

[1]Necmettin Erbakan Üniversitesi Tıp Fakültesi, Göğüs Cerrahisi Anabilim Dalı

[2]Necmettin Erbakan Üniversitesi Tıp Fakültesi, Nükleer Tıp Anabilim Dalı

Giriş-Amaç: Akciğer kanseri nedeniyle opere edilen hastalarda rezeke edilen akciğer hacmine bağlı olarak intratorasik boşluklar oluşabilmektedir. Bu alanların tedavisinde plevral yapışıklığı sağlamak için çeşitli ajanlarla plörodezis sıklıkla uygulanan bir işlemdir. Ancak plörodezis sonrası onkolojik takip için çekilen 18-FDG-Pet-Bt'de ölçülen yüksek Suvmax değerleri nüks açısından şüphe uyandırmaktadır. Özellikle plevral alandaki yüksek ölçülen Suv-max değerleri yanlış değerlendirmelere yol açabilmektedir.(1,2) Bu çalışmamızda akciğer rezeksiyonu sonrası çeşitli ajanlarla plevral yapışıklık oluşturulan hastaların Pet-Bt görüntülerindeki yanılma düzeylerini değerlendirmeyi amaçladık

Gereç ve Yöntem: Necmettin Erbakan Üniversitesi Meram Tıp Fakültesi Hastanesinde Mayıs 2009-Aralık 2021 tarihleri arasında küçük hücre dışı akciğer kanseri nedeniyle akciğer rezeksiyonu yapılıp, postop dönemde gelişen rezidu plevral boşluğun tedavisi amaçlı farklı ajanlarla plorodez uygulanan 23 hasta çalışmamıza dahil edildi. Hastalar yaş, cinsiyet, tümörün histopatolojisi, yapılan operasyon, plörodez ajanı ve dozu, onkolojik takibinde çekilen Pet-Bt'de Suvmax değerleri açısından değerlendirildi.

Bulgular: Hastaların 2'si kadın(%9) 21'i erkekti(%91). Ortalama yaş 60.43±8.37(41-73 arası) olarak bulundu. 17 hastaya sağ akciğer, 6 hastaya sol akciğer tümörü nedeniyle operasyon uygulandı. Tümör histopatolojik değerlendirmesinde 11'i epidermoid ca, 9'u adeno ca, 2'si pleomorfik karsinom, 1'i nörendokrin tümör olarak rapor edildi. 14 hastaya üst lobektomi, 5

hastaya alt lobektomi, 2 hastaya bilobektomi, 2 hastaya wedge rezeksiyon uygulandı. 13 hastaya steril talk, 9 hastaya rifampisin, 1 hastaya otolog kan ile plörodez uygulandı. (Tablo1) Plorodez ile Pet-ct arasındaki zaman aralığı ortalama 17.69±16.98 aydı(2-64 ay arası).Steril talk ile plorodez yapılan 13 hastanın 12'sinde Suvmax değerlerinde artış olduğu rapor edildi. Diğer ajanlarla yapılan plorodezler sonrası Suvmax artışı anlamlı değildi. Plorodez sonrası suvmax artışı görülen hastalarda ortalama suvmax 8.11±5.67 idi. Hastaların 5'inde ikinci pet-ct görüntülemesi yapıldı. Suvmax değerlerinde anlamlı farklılık mevcut değildi.

Sonuç: Akciğer rezeksiyonu sonrası onkolojik takipte olan hastalarda nüks açısından çekilen PET-BT'de izlenen yüksek Suvmax değerlerinin rezidu plevral boşluğun tedavisi amaçlı uygulanan talk plorodeze bağlı olma olasılığının yüksek olduğu akılda tutulmalı, hastanın tedavi düzenlenmesi cerrah-onkolog-nükleer tıp uzmanı işbirliği ile yapılmalıdır. Yüksek tutulumların talk maruziyetine bağlı granulamatoz inflamasyona sekonder olduğunu düşünüyoruz.

Anahtar kelimeler: Plörodez, Rezeksiyon, Lobektomi, Akciğer kanseri, Talk, Pet-BT

Tablo 1. Plorodez uygulanan hastaların demografik ve klinik değerlendirmesi

		N
Cinsiyet		
	Kadın	2(%9)
	Erkek	21(%91)
Tümör Lokalizasyonu		
	Sağ	17
	Sol	6
Histopatoloji		
	Epidermoid Karsinom	11
	Adeno Karsinom	9
	Pleomorfik Karsinom	2
	Nörendokrin Tümör	1
Cerrahi Prosedür		
	Üst lobektomi	14
	Alt lobektomi	5
	Bilobektomi	2
	Wedge rezeksiyon	2
Plorodez ajanı		
	Steril talk	13
	Rifampisin	9
	Otolog Kan	1

Göğüs Duvarı

EP-242

PEDİATRİK YAŞ GRUBU PEKTUS KARİNATUM HASTALARINDA ORTEZ UYGULAMASI VE SONUÇLARI

Esra Yamansavcı Şirzai[1], Ufuk Çiçek[1], Bahar Ağaoğlu Şanlı[1], Yunus Türk[1], Serkan Yazgan[1], Ahmet Üçvet[1]

[1]Sbü İzmir Dr Suat Seren Göğüs Hastalıkları Ve Cerrahisi Eğitim Araştırma Hastanesi

Giriş-Amaç: Pektus karinatum (PK), sternum ve sternokostal kıkırdakların değişik derecelerde öne doğru protrüzyonu ile karakterize halk arasında güvercin göğsü olarak bilinen göğüs duvarı deformitesidir. Pektus ekskavatumdan sonra ikinci sıklıkla görülür. 18 yaş altında PK nedeniyle ortez tedavisi uygulanmış hastaların sonuçları, demografik bilgiler eşliğinde sunulması amaçlanmıştır.

Gereç ve Yöntem: Eylül 2021 ile Ağustos 2023 tarihleri arasında 85 hastaya PK nedeniyle ortez tedavisi önerildi. Bu hastalardan 18 yaş altı tedavi protokolune uyan 72 hasta çalışmaya dahil edilip retrospektif olarak incelenmiştir. Hastaların tedavileri, başlangıçta karinatum düzeltme basınçları düşükten başlanarak günlük en az 12 saat olacak şekilde planlandı. 2 haftanın sonunda ortez ayarında hedeflenen kompresyon seviyesine ulaşıldı.

Bulgular: 57 (%79) erkek, 15 (%21) kadın hastanın yaş ortalaması 11,8 ± 3,4 idi. 16 (%22) hastada asimetrik/miks ekskavatum deformitesi mevcuttu. Karinatum basınçları başlangıçta ortalama 8,53±2,65 kg/cm^{2}kaydedildi. 48 (%66,6) hastada ortalama 8,4±2,1 ay sonrası karinatum basınç kontrolü ortalama 2,45±1,87 kg/cm^2 seviyesine gerilemiştir. Tedavi sonrası 3 (%4,1) hastada ortalama 10,4 ay sonra karinatumda nüks nedeniyle tekrar ortez başlandı. Nüks için kullanılan ortez tedavisi ortalama 5,6 ay sonra başarı ile sonlandırıldı. 2 (%2,7) hastada düzensiz kullanım nedeniyle tedavi protokolünü tamamlayamadı, 1 (%1,3) hastada operasyon karar verildi. Halen tedavisi devam eden 18 (%25) hastamız mevcuttur. Kullanım morbiditesi olarak 2 (%2,7) hastada uygulama bölgesinde geçici ekimoz izlenmiştir.

Tartışma ve Sonuç: 18 yaş altı çocukluk döneminde yıllara göre daha sıklıkla ortez tedavisi günlük kullanım pratiğimize girmiştir. Tedavi uyumunun ve başarılı sonuçların yüksek olduğu bu yöntemin karinatum tedavisinde güvenle kullanılabilecek bir teknik olduğu kanaatindeyiz.

Anahtar kelimeler: Pektus Karinatum, Ortez

15 yaş 6 haftalık ortez kullanımı sonrası

Akciğer / Plevra – Onkolojik

EP-245

SON DÖNEM BÖBREK YETERSİZLİĞİNDE MAJÖR TORAKS CERRAHİSİ UYGULAMALARIMIZ: 15 OLGUNUN ANALİZİ

Talha Doğruyol[1], Selime Kahraman[1], Berk Çimenoğlu[1], Mesut Buz[1], Attila Özdemir[1], Fatih Doğu Geyik[2], Recep Demirhan[1]

[1]Kartal Dr Lütfi Kırdar Şehir Hastanesi, Göğüs Cerrahisi Ana Bilim Dalı, İstanbul

[2]Kartal Dr Lütfi Kırdar Şehir Hastanesi, Anesteziyoloji Ve Reanimasyon Ana Bilim Dalı, İstanbul

Giriş-Amaç: Toraks cerrahisi morbiditesi ve mortalitesi nispeten yüksek olan bir cerrahidir. Bununla birlikte hemodiyalize (HD) giren hastaların riski normal popülasyona göre daha fazla olduğu için, cerrahi büyük bir özen gerektirir. Çalışmamızda kliniğimizde kronik renal yetersizlik (KBY) hastası olup HD'ye giren

hastalarda yapılan majör toraks cerrahisinin sonuçlarını literatür bilgileri ışığında irdeledik.

Yöntem-Gereçler: Kliniğimizde Aralık 2015–Ekim 2021 tarihleri arasında majör toraks cerrahisi uygulanan ve HD'ye giren hastalar çalışmaya alındı. Hastalar solunum fonksiyon değerleri, sigara içimi, serum üre-kreatin değerleri, ek komorbiditeler, ejeksiyon fraksiyonu, cerrahi tipi, drenaj miktarı, taburculuk süresi, yoğun bakım ihtiyacı, histopatolojik tanı, morbidite ve mortalite kriterleri bakımından analiz edildi.

Bulgular: HD'ye giren 15 hastaya majör toraks cerrahisi uygulandı. Hastaların 12'si erkek ve üçü kadındı. Yaş ortalaması 61.2±15.8 idi. Altı hasta video-yardımlı torakoskopik cerrahi yöntemle, sekiz hasta torakotomiyle opere edilirken, bir hastaya sternotomi yapıldı. En sık yapılan cerrahi girişim lobektomiydi. Ortalama yoğun bakım ünitesinde kalış süresi 0.9 gündü. Ameliyat sonrası morbidite dört hastada izlendi (%26.6). Bir hastada ise pnömoni nedeniyle mortalite gerçekleşti (%6.6).

Sonuçlar: Dünyada her geçen yıl HD gerektiren hasta sayısı artmaktadır. Bunun sonucunda akciğer kanserli veya başka sebeplerden dolayı majör toraks cerrahisi gerektiren HD hastaları da sürekli artış göstermektedir. Bu nedenle, detaylı bir risk değerlendirmesi sonrası, multidisipliner perioperatif yönetimle hastaların deneyimli merkezlerde opere edilmesi gerektiği kanaatindeyiz.

Anahtar kelimeler: Akciğer Rezeksiyonu; Böbrek Yetmezliği; Hemodiyaliz

Tablo 1. Postoperatif morbidite ve mortalite

Postoperatif sonuçlar		*n (%)*
Morbidite		
	Pnömoni	2 (13.3)
	Uzamış hava kaçağı	1 (6.6)
	Bronkoplevral fistül	1 (6.6)
TM&M Sınıflaması		
	I	1 (6.6)
	II	1 (6.6)
	IVa	2 (13.3)
	V	1 (6.6)
Mortalite		
	Pnömoni	1 (6.6)

Diyafram

EP-246

GEÇ DÖNEM SEMPTOMATİK DİAFRAGMA RÜPTÜRLERİNİN CERRAHİ TEDAVİSİ: TORAKOTOMİ, LAPAROTOMİ, VATS VEYA LAPAROSKOPİ?

Türkan Dübüş[1], Volkan Yılmaz[1], Ali Yeginsu[1], M. Ali Ünal[1], Muhammet Kertmen[1], Hakan Kırıt[2], Şeref Oray[2]

[1]Sbü, Başakşehir Çam Ve Sakura Şehir Hastanesi, Göğüs Cerrahisi Suam, İstanbul

[2]Sbü, Başakşehir Çam Ve Sakura Şehir Hastanesi, Genel Cerrahi Suam, İst

Giriş-Amaç: Giriş-Amaç: Semptomatik diafragma rüptürleri, genellikle travmatik olaylar sonucunda batın organlarının geç dönemde toraks boşluğuna yer değiştirmesiyle ortaya çıkarlar. Bu durum, solunum ve gastrointestinal sistemle ilgili problemlere ve çeşitli komplikasyonlara neden olabilirler (1). Çalışmamızda, geç dönemde teşhis edilen semptomatik diafragma rüptürlerinin cerrahi yaklaşımı ve tedavi sonuçları literatür verileri ile birlikte değerlendirildi.

Hastalar ve Yöntem: Eylül 2021 ile Mayıs 2023 tarihleri arasında kliniğimize başvuran geç dönem semptomatik diafragma rüptürlü toplam 7 hasta (4 erkek, 3 kadın) retrospektif olarak değerlendirildi.

Bulgular: Hastaların yaş ortalaması 53.14 (min: 39, max :68) olarak belirlendi. Hastaların semptomları, öksürük, nefes darlığı, göğüs ağrısı, karın ağrısı, bulantı ve kusma gibi çeşitli belirtiler içermekteydi. Hastaların etyolojik nedenleri arasında geçmişte delici kesici alet yaralanması (n:1), yüksekten düşme (n:2), trafik kazası (n:2) öyküsü mevcut olup , 2 hasta da ise etyoloji belirlenemedi. Tüm hastalarda sol diafragma defektif rüptürü tespit edildi ve bu defektin çapı 3 cm ile 6 cm arasında değişmekteydi. Hastalara akciğer grafisi, kontrastlı toraks ve tüm batın BT çekimi uygulandı (Resim 1). Hastalara cerrahi yaklaşım olarak, sol VATS utility torakotomi (n:1), laparotomi (n:1), sol torakotomi (n:5) uygulandı. 5 hastada batın organlarının redüksiyonu- diafragma primer onarım-dual/prolen mesh takviye yapılırken 2 hastayda ise sadece diafragma primer onarıldı (Resim 2, 3, 4). Hastaların ortalama taburculuk süresi 5 gün (4-9 gün) olarak belirlendi. Hastaların takipleri sırasında herhangi bir morbidite veya mortalite görülmedi.

Tartışma: Diafragma rüptürlerinin çoğunluğu %88 ile %95 oranında solda görülmektedir. Sağda karaciğerin koruyucu etkisi olduğu belirtilmektedir. Diafragma rüptürleri herniasyon olmadığı müddetçe gözden kaçabilirler ve aylar hatta yıllar sonra semptomlarla karşımıza çıkabilirler. Geç dönemlerde strangülasyon ile komplike hale gelebilirler. Olgularımızda diafragma rüptürleri solda ve hayatı tehdit edici ciddi semptomlar içermemekte idi. Diafragma rüptürlerinin tedavisi cerrahi olup. defektin onarımı; laparotomi, torakotomi veya laparoskopi/torakoskopi yaklaşımlar uygulanmaktadır (1).

Sonuç: Geç dönem diafragma rüptürlerinde toraks boşluğuna herniye olan batın organlarının tekrar batına alınmasında, yaygın plevral ve/ veya akciğer-batın organ yapışıklıkları nedeniyle öncelikli yaklaşımın torakotomi olması gerektiğini ihtiyaç halinde laparotomininde eklenmesini önermekteyiz. Laporoskopi ve videotorakoskopik yaklaşımın daha çok erken dönem diafragma rüptürlerinde ve organ herniasyonlarında uygun olacağını düşünmekteyiz.

Eylül 2021 ile Mayıs 2023 tarihleri arasında kliniğimize başvuran geç dönem semptomatik diafragma rüptürlü toplam 7 hasta (4 erkek, 3 kadın) retrospektif olarak değerlendirildi.

Hastaların yaş ortalaması 53.14 (min: 39, max :68) olarak belirlendi. Hastaların semptomları, öksürük, nefes darlığı, göğüs ağrısı, karın ağrısı, bulantı ve kusma gibi çeşitli belirtiler içermekteydi. Hastaların etiyolojik nedenleri arasında geçmişte delici kesici alet yaralanması (n:1), yüksekten düşme (n:2), trafik kazası (n:2) öyküsü mevcut olup , 2 hasta da ise etyoloji belirlenemedi. Tüm hastalarda sol diafragma defektif rüptürü tespit edildi ve bu defektin çapı 3 cm ile 6 cm arasında değişmekteydi. Hastalara akciğer grafisi, kontrastlı toraks ve tüm batın BT çekimi uygulandı. Preoperatif aşamada, genel cerrahi ekibi tarafından hastalar değerlendirilip, 4 hastaya üst ve alt gastrointestinal sistem endoskopisi yapıldı. Hastalara cerrahi yaklaşım olarak, sol VATS utility torakotomi (n:1), laparotomi (n:1), sol torakotomi (n:5) uygulanırken 2 hastada batın organlarının redüksiyonu- diafragma primer onarım- dual mash takviye yanında ek olarak sol akciğer alt lob wedge rezeksiyon, parsiyel mide ve omentum rezeksiyonu da dahil edildi. 5 hastada batın organlarının redüksiyonu- diafragma primer onarım-dual 'prolen mesh takviye yapıldı (Resim 2,3, 4). Postoperatif dönemde, 3 hasta yoğun bakım ünitesine alındı, 4 hasta ise serviste takip edildi. Yoğun bakımdaki hastalar ameliyat sonrası 1. gün servise transfer edildi. Hastaların ortalama

taburculuk süresi 5 gün (4-9 gün) olarak belirlendi. Hastaların takipleri sırasında herhangi bir morbidite veya mortalite görülmedi. Hastaların genel durumu stabil seyretmekte olup rutin poliklinik kontrolleri devam etmektedir.

Diafragma rüptürlerinin büyük bir çoğunluğu yaklaşık %88 ile %95 oranında sol tarafta meydana gelmektedir. Sağ tarafta bu tür rüptürlerin daha az görülmesinin, karaciğerin koruyucu etkisi olduğu belirtilmektedir. Torakoabdominal travmaların yaklaşık %0,8-5'inde diafragma rüptürleri görülür. Bunun %30'u geç farkedilir. Diafragma rüptürleri herniasyon olmadığı sürece gözden kaçabilir aylar hatta yıllar sonra semptomlarla karşımıza çıkabilir. Geç dönemlerde stangülasyon ile komplike hale gelebilir. Olgularımızın tamamında diafragma defekti sol tarafta idi. Hastalarda hayatı tehdit edici çok ciddi semptomlar saptanmadı.

Literatürde farkedilmemiş bir diyafram rüptürünün travmadan 6 ay sonra intratorasik herniasyona bağlı tansiyon pnömotoraks kliniği ile başvurup tüp torakostomi ile gelişen iyatrojenik mide perforasyonundan bahsedilmiştir. Diafragma rüptürünün tedavisi cerrahi olup defektin onarımı; laparotomi, torakotomi veya laparoskopi/torakoskopi yoluyla yapılabilir (2).

Geç dönem diafragma rüptürlerinde toraks boşluğuna herniye olmuş batın organlarının tekrar batına zarar görmeden alınmasında yaygın plevral ve veya organ yapışıklıkları nedeniyle öncelikli yaklaşımın torakotomi, gerekirse laparotomi eklenmesini önermekteyiz. Laporoskopi ve videotorakoskopik yaklaşımın daha çok erken dönem diafragma rüptürlerinde ve organ herniyasyonlarında uygun olacağını düşünmekteyiz.

Kaynaklar

1. Simon LV, Lopez RA, Burns B. Diaphragma Rupture. In: StatPearls [Internet]. Treasure Island (FL): StatPearls Publishing; 2023 Jan.2023 Aug 7.
2. Zieren J, Enzweiler Ch, Müller J. Tube Thoracostomy Complicates Unrecognized Diaphragmatic Rupture. Thorac cardiovasc Surg. Published online June 1999:199-202.

Anahtar kelimeler: gecikmiş diafragma rüptürü, tanı, cerrahi yaklaşım

Resim 1. Sol diafragma rüptürüne bağlı toraks içi omental yağlı doku, barsak ansları görülmektedir.

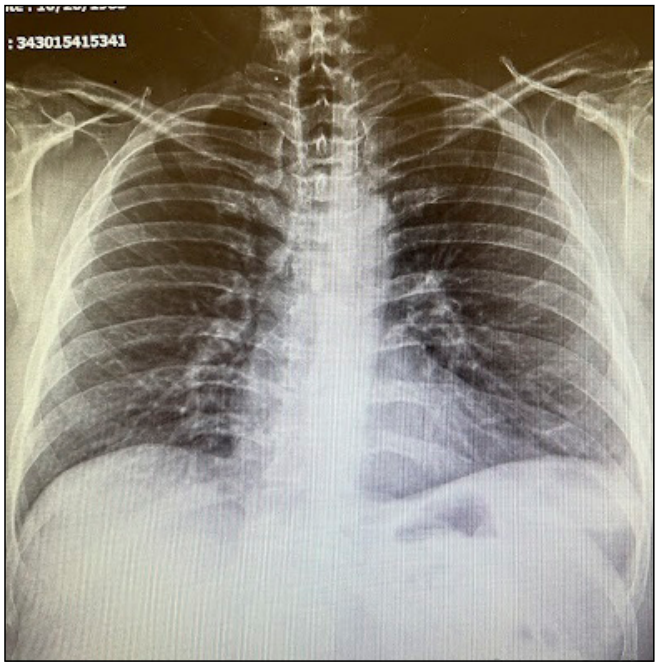

Resim 4. Sol diafragmatik rüptür, postoperatif akciğer grafisi

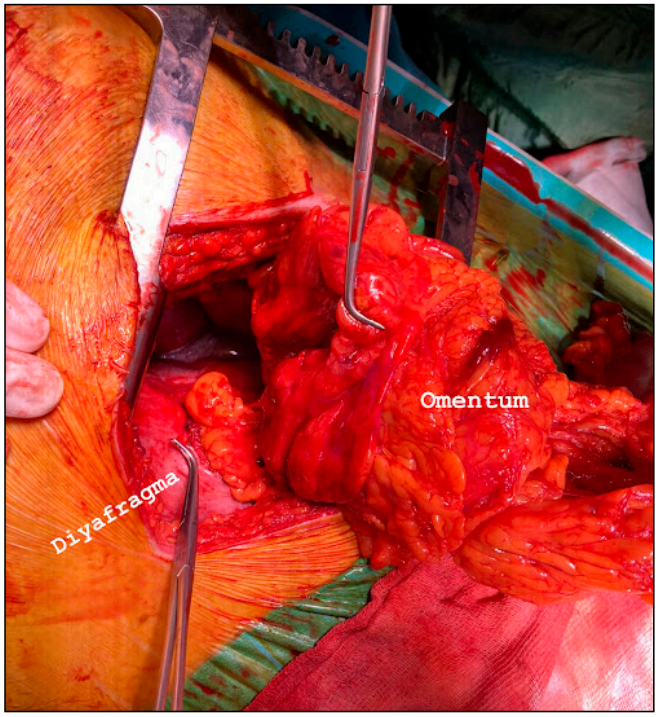

Resim 2. torakotomi; diafragma rüptürü, toraks içi omental yağlı doku ve barsak ansları görülmektedir.

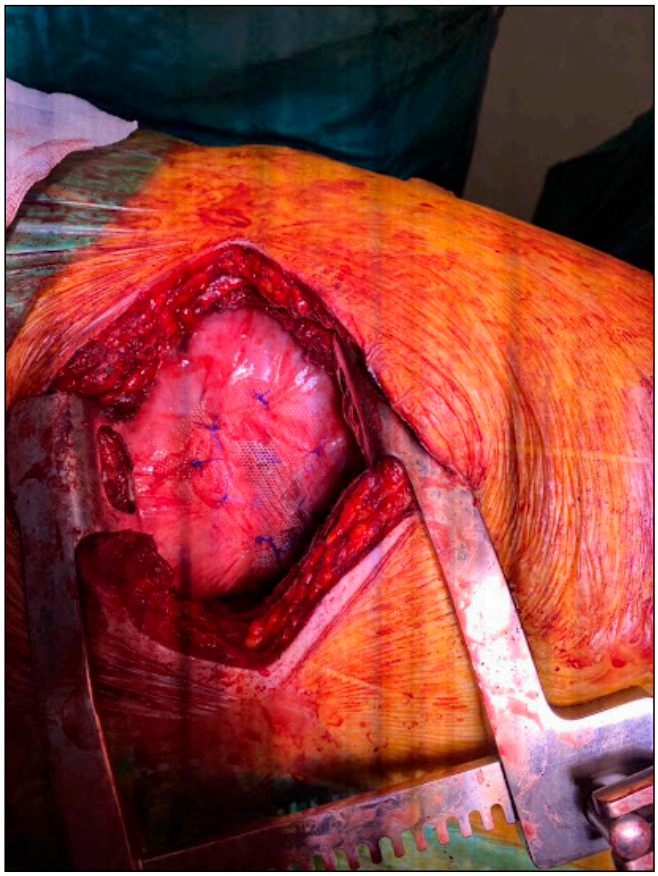

Resim 3. torakotomi; batın organlarının redüksiyonu sonrası diafragma rüptür primer onarım+ dual mesh takviye

Mediyasten

EP-249

MEDİYASTİNAL GANGLİONÖROMA VE VİDEOTORAKOSKOPİK EKSİZYONU: OLGU SUNUMU

Erhan Durceylan[1], Ahmet Enes Arıkan[1], Egemen Döner[1], Muammer Cumhur Sivrikoz[1]

[1]Osmangazi Üniversitesi Tıp Fakültesi Göğüs Cerrahisi Anabilim Dalı

Giriş-Amaç: Mediyastinal Ganglionöroma ve Videotorakoskopik Eksizyonu: Olgu sunumu

Giriş: Nörojenik tümörler posterior mediyastenin en sık görülen tümörleridir ve bu bölgedeki tümörlerin %75'ini oluştururlar (1). Yakın geçmişe kadar genellikle açık cerrahi yaklaşımla eksize edilen bu tümörler günümüzde daha çok torakoskopik olarak opere edilmektedirler. Yazımızda yüksek torakal yerleşimli bir ganliomöroma olgusu ve torakoskopik eksizyonunu paylaşmayı amaçladık.

Olgu: 21 yaşında kadın hasta, işe giriş muayenesi sırasında çekilen akciğer grafisinde paraspinal alanda kitle görünümü saptanması üzerine (Resim 1), hastaya dış merkezde toraks bilgisayarlı tomografisi (Resim 2) çekildi. T2-5 seviyesinde kitle lezyonu teyit edilen hasta hastanemiz göğüs hastalıkları kliniğine refere edildi. Yapılan transtorasik biyopsi sonrasında ganglionöroma tanısı alan hasta cerrahi işlem için kliniğimize refere edildi. Beyin cerrahisi kliniği ile yapılan konsey sonrasında spinal kanal ilişkisi olmadığı tespit edilen hastaya torakoskopik yaklaşımla eksizyon kararı alındı. Genel anestezi altında çift lümen entübasyonun ardından tam lateral posizyon verildi. 4. interkostal aralık ön aksiller hattan 3 santimetrelik çalışma kesisi ile toraksa girildi. Daha sonra 7. İnterkostal aralıktan kamera için 10 mm'lik torakar ile toraksa giriş yapıldı. T2-5 seviyesindeki lezyon vizualize edildi (Resim 3). Çevresindeki plevra j-hook eletrokoter ile diseke edildi (Resim 4). Lezyon Ethicon Harmonic Ace+7 cihazı kullanılarak total olarak eksize edildi (Resim 5). İntraoperatif ve postoperatif herhangi bir komplikasyon ile karşılaşılmadı. Hasta postoperatif 4. gün göğüs tüpü sonlandırılarak eksterne edildi. Hastanın 2 yıllık takibi esnasında bir nüks bulgusuna rastlanılmadı (Resim 6-7).

Sonuç: Posterior mediyastinal yerleşimli nörojenik kökenli tümörlerin torakoskopik eksizyonu uygun hastalarda, daha az morbidite ve daha az hastanede kalış süresi sağladığından tercih edilecek cerrahi yöntem olmalıdır.

Olgu: 21 yaşında kadın hasta, işe giriş muayenesi sırasında çekilen akciğer grafisinde paraspinal alanda kitle görünümü saptanması üzerine (Resim 1), hastaya dış merkezde toraks bilgisayarlı tomografisi (Resim 2) çekildi. T2-5 seviyesinde kitle lezyonu teyit edilen hasta hastanemiz göğüs hastalıkları kliniğine refere edildi. Yapılan transtorasik biyopsi sonrasında ganglionöroma tanısı alan hasta cerrahi işlem için kliniğimize refere edildi. Beyin cerrahisi kliniği ile yapılan konsey sonrasında spinal kanal ilişkisi olmadığı tespit edilen hastaya torakoskopik yaklaşımla eksizyon kararı alındı. Genel anestezi altında çift lümen entübasyonun ardından tam lateral posizyon verildi. 4. interkostal aralık ön aksiller hattan 3 santimetrelik çalışma kesisi ile toraksa girildi. Daha sonra 7. İnterkostal aralıktan kamera için 10 mm'lik torakar ile toraksa giriş yapıldı. T2-5 seviyesindeki lezyon vizualize edildi (Resim 3). Çevresindeki plevra j-hook eletrokoter ile diseke edildi (Resim 4). Lezyon Ethicon Harmonic Ace+7 cihazı kullanılarak total olarak eksize edildi (Resim 5). İntraoperatif ve postoperatif herhangi bir komplikasyon ile karşılaşılmadı. Hasta postoperatif 4. gün göğüs tüpü sonlandırılarak eksterne edildi. Hastanın 2 yıllık takibi esnasında bir nüks bulgusuna rastlanılmadı (Resim 6-7).

Sonuç: Posterior mediyastinal yerleşimli nörojenik kökenli tümörlerin torakoskopik eksizyonu uygun hastalarda, daha az morbidite ve daha az hastanede kalış süresi sağladığından tercih edilecek cerrahi yöntem olmalıdır.

Kaynaklar

1. Asaf BB, Bishnoi S, Vardhanpuri H, Pulle MV, Kumar A. Robotic excision of posterior mediastinal neurogenic tumours: Technique and surgical outcomes. J Minim Access Surg. 2023.

Anahtar kelimeler: Ganglionöroma, mediastinal neoplaziler, videotorakoskopi

Resim 2. Preoperatif bilgisayarlı toraks tomografisi

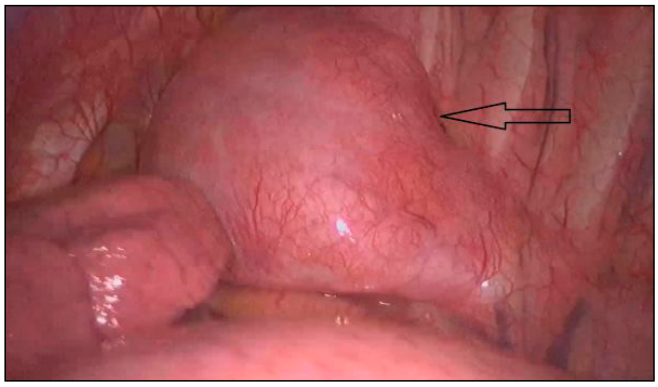

Resim 3. Lezyonun eksizyon öncesi intratorasik görünümü

Resim 1. Preoperatif direk akciğer grafisi

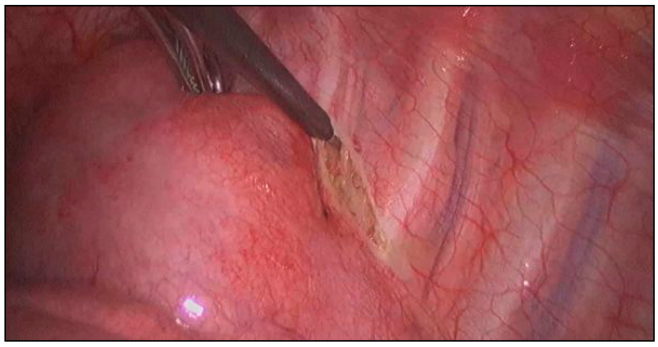

Resim 4. Hook koter yardımı ile lezyon çevresindeki plevranın açılması

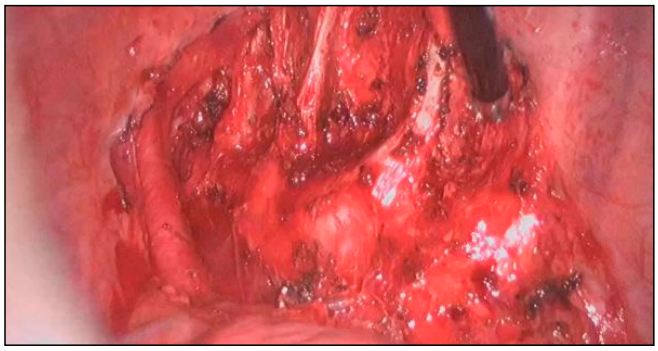

Resim 5. Lezyon çıkarımı sonrası intratorasik görünüm

Trakea

EP-252

STERNOTOMİ İLE TRAKEA REZEKSİYONU VE REKONSTRÜKSİYONU OLGU SUNUMU

Gamze Gül Garip[1], Jeyhun Pashayev[1], Reyhan Ertan[1], Mohamad Kenan Atasi[1], Taner Ege[1], Tunç Laçin[1], Bedrettin Yıldızeli[1]

[1]*Marmara Üniversitesi Pendik Eğitim Araştırma Hastanesi*

Giriş-Amaç: Trakeal rezeksiyon ve rekonstrüksiyon için en yaygın endikasyon, uzamış entübasyon ya da trakeotomi sonrası gelişen trakeal darlıklardır. Diğer nedenler arasında neoplazmlar, hava yolu travması ya da yanıklar yer alır. Trakeal cerrahi; hava yolu anestezi ile paylaşıldığından, uzmanlaşmış bir anestezi ekibi ile cerrah arasında iş birliği ve özelleşmiş araçlar gerektiren bir cerrahidir. Endobronşiyal stent uygulamalarındaki gelişmeler yüz güldürücü olsa da trakeal stenozlarda cerrahi, kontraendikasyon olmayan hastalarda en iyi tedavi yöntemidir. Postentübasyon trakeal stenozlar genellikle trakea proksimalinde görülür ancak karinal stenoz izlenen hastalarda da sternotomi yardımıyla cerrahi güvenli bir yötemdir. Bu yazımızda postentübasyon trakeal stenoz olan ve sternotomi ile trakea rezeksiyonu ve rekonstrüksiyonu yaptığımız hastamızın tedavi yönetimini sunuyoruz.

Status epilepticus nedeniyle uzun entübasyon öyküsü olan 20 yaşında kadın hasta dış merkezden ciddi trakeal stenoz nedeniyle tarafımıza yönlendirildi. Hastaya rijid bronkoskopi ile trakeal dilatasyon yapıldı ve stenotik alan karinanın 2 cm proksimalinde izlendi (Resim1). Semptomları tekrarlayan ve dış merkezde de rijid bronkoskopi öyküleri olan hastaya metalik stent uygulandı. 1 ay sonra kontrol bronkoskopisinde stentin sonlandırılması ve sternotomi ile trakeal rezeksiyon ve rekonstrüksiyon yapılması planlandı. Median sternotomiyi takiben trakea ortaya konuldu (Resim2). Karina dahil olacak şekilde yaklaşık 4 cmlik stenotik alan eksize edildi (Resim3). Trakeal rezeksiyon ve rekonstrüksiyon boyunca hasta sürekli olarak ventile edildi (Resim 4). Karina eksize edildiğinden ana bronşlar anostomoza uygun olacak şekilde rekonstrükte edildi, trakea proksimalden ve ana bronşlar seviyesinde etraf dokulardan dikkatlice ayrılarak iyice serbestlendi. Mebranöz yüz 4/0 pds ile kontinü, anterior yüz 3/0 vicyrl ile sepere kapatıldı (Resim 5). Kaçak kontrolünün ardından hasta sorunsuzca kapatıldı ve çene dikişi konuldu. Hasta entübe olarak yoğun bakım ünitesine devredildi. Epilepsi öyküsü olan hastanın entübasyon tüpünün kafı yarı şişik vaziyette izlendi ve kontrollü bir şekilde uyanması sağlanarak aralıklı aspirasyonlar yapıldı. Hasta postoperatif 1. gününde sorunsuzca ekstübe edildi ve 7.gününde çene dikişleri alındı. Hasta 8. gününde taburcu edilmiş olup 6. ayında sorunsuzca takip edilmektedir.

Trakeal rezeksiyon ve rekonstrüksiyon trakeal stenozların tedavisinde en etkili tedavi yöntemidir. Özellikle intratorasik darlıklarda trakea rezeksiyonu ve rekonstrüksiyonunun hava yolu yönetimi, dikkatli bir preoperatif program ve anestezist ile cerrah arasında iyi bir uyum gerektirir. Deneyimli ekiplerde güvenle yapılabilir ve sonuçlar yüz güldürücüdür.

Anahtar kelimeler: trakea rezeksiyonu ve rekonstrüksiyonu, sternotomi, trakeal stenoz

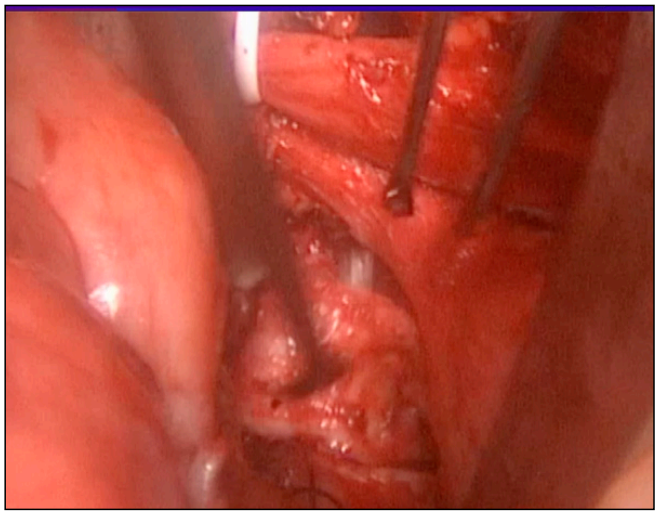

Resim 4. Eksize edilen stenotik alan ve ventilasyon

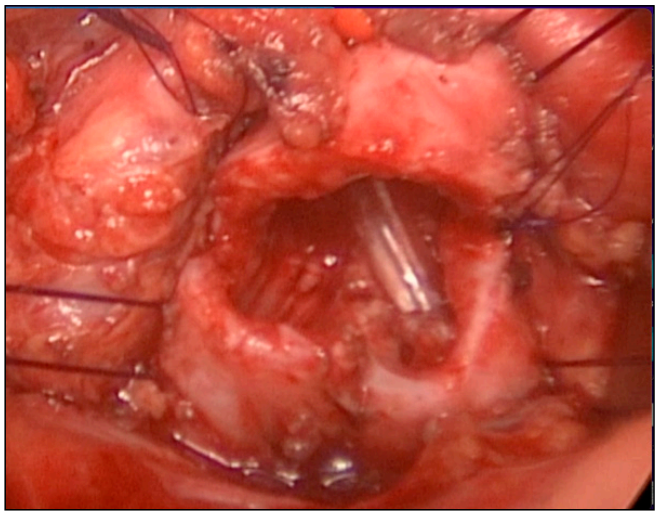

Resim 5. Trakeobronşiyal anostomoz

Resim 1. Stenotik alanın toraks bt görüntüleri

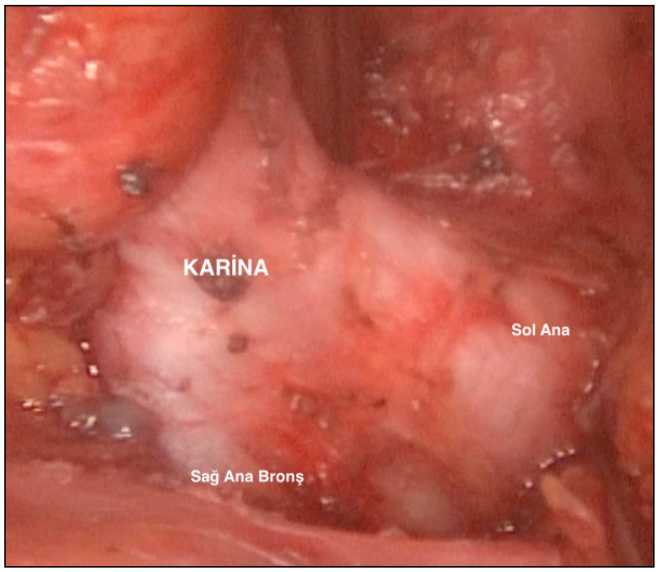

Resim 2. Karina seviyesinde trakeal diseksiyon

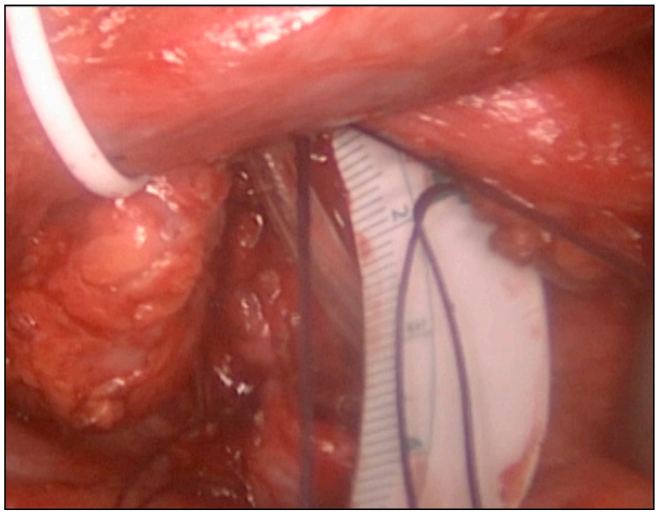

Resim 3. Eksize edilen 4 cmlik stenotik alan

Cerrahi Teknik

EP-253

STERNOTOMİ SONRASI STERNAL DEHİSENS GELİŞEN OLGULARA CERRAHİ YAKLAŞIM YÖNTEMLERİMİZ

Melike Ülker[1], **Hüseyin Anasız**[2]

[1]*Tekirdağ Dr.ismail Fehmi Cumalıoğlu Şehir Hastanesi, Göğüs Cerrahisi Kliniği*
[2]*Tekirdağ Dr.ismail Fehmi Cumalıoğlu Şehir Hastanesi, Kalp Ve Damar Cerrahisi Kliniği*

Giriş-Amaç: Kardiyak cerrahide sternotomi en yaygın yaklaşımdır. Median sternotomi uygulanan hastalarda mediastinal yara enfeksiyonu insidansı %1'den az olmasına rağmen bununla ilişkili morbidite, mortalite yüksek olmaya devam etmektedir. Komplike median sternotomi olgularında ideal operatif tedaviye ilişkin fikir birliği net değildir. Yara debridmanı ve yabancı maddelerin çıkarılması, uygulanan prosedürler için temel adımlardır. Tip I mediastinitte kapalı mediastinal irrigasyon başarılı olabilir-

ken, tip II ile V arasındaki mediastinit hastalarında majör rekonstrüktif operasyon muhtemelen tercih edilen tedavidir. Mevcut tanı araçlarının geliştirilmesi ve primer sternal fiksasyonun faydalarının daha fazla değerlendirilmesi. Tip I'den III'e kadar olan mediastinitlerde rekonstrüktif bir prosedürle birlikte kullanılması mortalitesi yüksek bu komplikasyon sonuçlarını düzeltebilir (1-3). Bizde bu çalışmada, sternal dehisens gelişen olgularda cerrahi yaklaşım yöntemlerimizi sunduk.

Tekirdağ Şehir Hastanesi'nde, 2020 aralık ile 2023 temmuz ayları arasında 518 koroner arter hastalığı, 71 mitral kapak değişimi ve 43 aort kapağı değişimi nedenli sternotomi uygulanan hastaların takip süreçlerinde sternal dehisens gelişen olgular retrospektif olarak incelendi. Olgular postoperatif poliklinik takibindeyken altı haftadan sonraki farklı süreçlerde sternal dehisens gelişimi klinik muayene ile tanı aldı. Mediastinal alan incelemesi, mevcut çelik tellerin değerlendirilmesi amaçlı toraks tomografisi çekildi. Laboratuar tetkikleri ile akut faz reaktan değerleri kontrol edildi.

Toplamda 632 median sternotomi uygulanan olgulardan 23'üne cerrahi müdahale yapıldı. Yaş ortalaması median 62 ± 8.7 yıl (Range: 40-77) iken 18'si (% 78.3) erkek, 5'i (% 21.7) kadın idi. Komorbidite varlığı 16 (% 69.6) olguda görüldü. Lokal enfeksiyon 2 (% 8.7) olguda görülürken sistemik enfeksiyon 4 (% 17.4) olguda gözlemlendi. Operasyon tipleri; 4 (% 17.4) çelik tel çıkartılması, 5 (% 21.7) tekrar çelik tel kullanımı, 4 (% 17.4) Robicsek tekniği, 2 (% 8.7) sternal plak kullanımı ve 8 (% 34.8) sternal klips kullanımı idi. Sternal dehisens nedenli operasyon gerçekleştirdiğimiz hastalardan iki tanesi revizyon operasyona alınmış olup seride mortalite ve morbidite gözlenmemiştir.

Tüm mediastinit vakalarına başarıyla uygulanabilecek tek bir prosedür mevcut görünmemektedir. Pek çok rapor, median sternotomi sonrası yara enfeksiyonu tipleri arasında cerrahi yönetim açısından ayrım yapmakta başarısız olmuştur. Primer operasyondan sonraki 2 hafta içinde ortaya çıkan akut yara enfeksiyonu (tip I), ilk operasyondan aylar veya yıllar sonra ortaya çıkan kronik veya tekrarlayan yara enfeksiyonundan (tip V) farklı bir hastalık sürecidir. Bu tür vakaların optimal yöntemleri de farklı olacaktır (1-3).

Kliniğimizdeki olguların; yakın poliklinik takibinde olması, hastaların primer cerrahlarına her zaman ulaşılabilirliği olguların erken tanı ve tedavi planının hızlanmasını sağlamaktadır. Erken dönem tanı alınması nedenli, bu seride ciddi enfeksiyon bulguları görülmemiştir. Sternal stabilizasyon için kullanılan materyallerin yurt dışı menşeli olması covid-19 pandemi döneminde ulaşım zorluğu yaratmıştır. Ayrıca periferik hastanede çalışıyor olmakta ulaşım zorluğu yaratmaktadır. Bu sebeple ilk olgularda ekipman yetersizliği nedenli tekrarlama riski göze alınarak tekrar çelik tel kullanımı veya parsiyel alan stabilizasyonuna güveniliyor ise enfeksiyonu engellemek amaçlı disloke çelik teller çıkarılmıştır. Osteoporotik kemik yapısına sahip hastalarda sternal dehisens gelişme riski yüksek olduğu için peroperatif karar verilerek Robicsek tekniği kullanılmıştır. Yerli üretime geçilen sternal stabilizasyon ekipmanları içerisinde sternal klipslerin ulaşılabilirliğinin artması ile kliniğimizde kullanımı artmıştır. Sternal alanın iki taraflı lateral alandan desteklenmesi en iyi stabilizasyon tekniğini oluşturmaktadır. Acil re-sternotomi gereken olgularda kardiyak alana ulaşım süresini bir miktar artırması tek dezavantajıdır.

Sternal dehisens ciddi morbidite ve mortalite yaratabilecek bir komplikasyon olduğu için müdahalesi önem arz etmektedir. Klinik tecrübemiz ile sternal stabilite sağlanması açısından en uygun ve fiziksel destekleyici materyal olarak sternal klips uygulamasını tercih etmekteyiz.

Kaynaklar

1) El Oakley RM, Wright JE. Postoperative mediastinitis: classification and management. Ann Thorac Surg. 1996;61(3):1030–1036.
2) Jones G, Jurkiewicz MJ, Bostwick J, Wood R, Bried JT, Culbertson J, et al. Management of the infected median sternotomy wound with muscle flaps. The Emory 20-year experience. Ann Surg. 1997;225(6):766–776.
3) Anger J, Farsky PS, Almeida AF, Arnoni RT, Dantas DC. Use of the pectoralis major fasciocutaneous flap in the treatment of post sternotomy dehiscence: a new approach. Einstein. 2012;10(4):449–454.

Anahtar kelimeler: Sternum, sternotomi, sternal dehisens

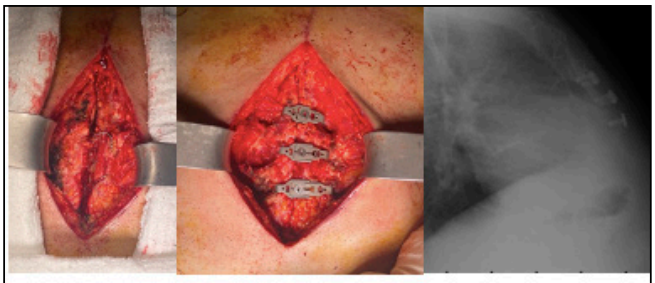

Figür 1: Sternal klips uygulaması

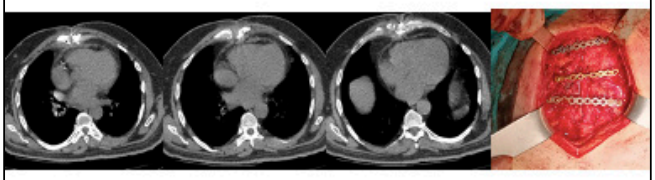

Figür 2: Sternal plak uygulanması

Figür 3: Robicsek tekniği uygulaması

Travma

EP-254

DOĞAL AFET OLAN DEPREMLERDE TORAKS TRAVMALARI VE TEDAVİ YAKLAŞIMI

Selma Mine Kara Apaydın[1]

[1]*Eskişehir Şehir Hastanesi*

Giriş-Amaç: Ülkemizi etkileyen depremler, geniş alanlarda yıkıcı etkiler oluşturarak, ciddi morbidite ve mortaliteye yol açan doğal afetlerdir. Deprem sonrası oluşan yaralanmalar multitravmatik olduğundan, multidisipliner olarak yaklaşılmalıdır. Göğüs travması geçirmiş tüm hastalarda hava yolu açıklığı hızlıca gözden geçirilmelidir. Toraks, abdomen ve ekstremite yaralanmalarına eşlik eden rabdomiyoliz (crush sendromu) göçük altında kalma öyküsü olan hastalarda sıklıkla görülmektedir. Toraks travmalarında kot fraktürü, sternum fraktürü, akciğerde paranki-

mal kontüzyon, hemotoraks, pnömotoraks, pnömomediastinum görülür. Göğüste ani başlayan batıcı tarzda ağrı, göğüste sıkışma hissi, nefes darlığı, hava açlığı, baygınlık hissi olan hastalarda pnömotoraks düşünülmelidir. Sternum fraktürleri varlığında fraktüre sekonder kalp yaralanması, büyük damar yaralanması görülebilir. Perthes sendromu (travmatik asfiksi) görülen hastalarda akut solunum sıkıntısı riski yüksek olduğundan hastalara mekanik ventilasyon desteği gerekebilmektedir. İzole akciğer kontüzyonları nadiren saptanır ve sekelsiz düzelme eğilimindedir. Toraks travması bulunan hastayı değerlendirirken göğüs duvarı hareketi, boyun venleri, göğüs bölgesi palpasyonu, boyun venleri ve solunum paternine dikkat edilmelidir. Etkin tedavi hızlı tanı konulması ve agresif tedavinin vaktinde uygulanması ile ilişkilidir. Ön değerlendirmede künt/keskin hasar mekanizmasının etkisi, radyolojik bulgular, majör yaralanma lokalizasyonu ve yaşam bulguları göz önünde bulundurularak uygun tedavi seçilmelidir.

6.02.2023- 16.02.2023 tarihlerinde deprem sonrası yaralanma nedeniyle merkezimize başvuran, hospitalizasyon gereken 18-85 yaş aralığındaki 37 kadın, 34 erkek, toplam 71 hasta toraks travması açısından değerlendirildi. 8 hastada pnömotoraks, 1 bilateral hemopnömotoraks, 9 hemopnömotoraks, 41 hastada kot fraktürü, 47 pulmoner kontüzyon, 4 sternum fraktürü, 3 plevral effüzyon, 7 pnömomediastinum saptandı. 19 tüp torakostomi, 1 katater torakostomi uygulandı. 65 hastaya oksijen desteği verildi. 4 hastada entübasyon ile mekanik ventilatör desteği sağlandı. 31 hastada crush sendromu mevcuttu, 65 hasta serviste takip edildi,6 hastaya hemodiyaliz verilerek yoğun bakımda takibi yapıldı. Bu hastaların ek olarak 42'sinde ekstremite yaralanması, 11'inde batın içi operasyon gerektiren yaralanma, 8'ine plastik cerrahi tarafından debritman gerektiren yaralanma mevcuttu. 7 hasta hiperbarik oksijen desteği aldı. Hastaların ortalama yatış süresi 6 gün olup, mortalite 4 hastada görüldü.

Tedavi gerektiren multitravmalı çok sayıda hastanın bir arada görüldüğü bu tarz doğal afetlerde toraks yaralanmaları sıklıkla görülmekte, göğüs cerrahisi tarafından uygun ve zamanında müdahale ihtiyacı olmakta, hastaların crush injury ve diğer yaralanmaların komplikasyonları açısından yakın takibi gerekmektedir. Malzeme kısıtlılığı, radyolojik görüntülemeye vaktinde ulaşılamama durumu, zaman zaman sadece fizik tedavi ile hastayı değerlendirme ve yönetme ihtiyacı, sayıca fazla olan hastaların triaj ile önceliğinin belirlenerek müdahale edilmesi afetlerde hasta yönetiminde göz önünde bulundurulmalıdır. Travma sonrası temel yaklaşım basamaklarının uygulanması kurtarılan yaralı hastalarda morbidite ve mortalitenin azalmasına katkı sağlamaktadır.

Kaynaklar

1. Bartels SA, VanRooyen MJ. Medical complications associated with earthquakes. Lancet. 2012;379(9817):748-57.
2. Ludwig C and Koryllos A. Management of chest trauma. J Thorac Dis. 2017;9:172–77.
3. Karmacharya RM , Devbhandari M , Tuladhar S , Shrestha B , Acharya P . Chest trauma requiring admission: differences in earthquake victims and other modes of injury. Kathmandu Univ Med J. 2018;63(3):237-39.
4. Gavelli G, Canini R, Bertaccini P, Battista G et al. Traumatic injuries: Imaging of thoracic injuries. Eur Radiol 2002; 12: 1273-94.
5. Galan G, Penalver JC, Paris F. Blunt chest injuries in 1696 patients. Eur J Cardiovasc Surg 1997; 6: 284.

Anahtar kelimeler: Toraks yaralanması, pnömotoraks, pnömomediastinum

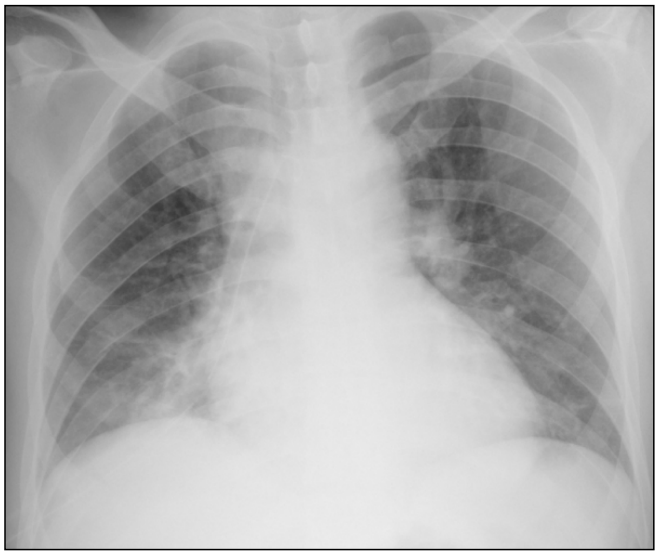

Resim 1

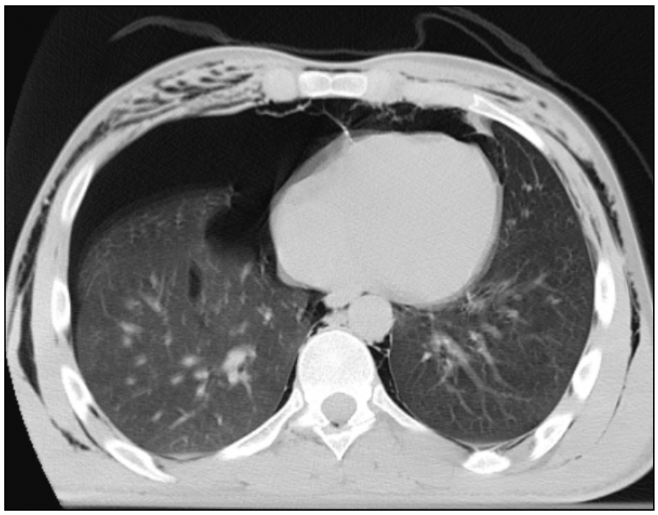

Resim 2

Resim 3

Travma

EP-255

TORAKS YARALANMALARINDA ACİL OPERASYON UYGULANAN OLGULAR: TRAVMA SERİSİ

Melike Ülker[1]

[1]*Tekirdağ Dr.ismail Fehmi Cumalıoğlu Şehir Hastanesi, Göğüs Cerrahisi Kliniği*

Giriş-Amaç: Toraks travmaları 40 yaş altındaki erkeklerde rastlanılan en sık ölüm nedenidir. Hastane dışı ilk müdahaleden, hasta nakli ve cerrahiye alınan süreçte hızlı ve uygun tedavi ile morbidite ve mortalite azaltılabilir.

Olgu 1: Araç içi trafik kazası nedenli sığ denize uçma öyküsü 27 yaş erkek hasta, iki saat süren itfaiye desteği ile araçtan çıkarılmış. İlçe devlet hastanesine giriş yapıldığında ani solunum arresti nedenli entübe edilerek 100 kilometre mesafedeki şehir hastanesine tarafıma sevk edildi. Sol hemitoraks apikal bölgeye kadar mide, kolon imajları izlendi. Acil operasyon planlandı. Operasyon masasında ani hipotansiyon gelişen hasta organ basısına bağlı near kardiyak arrest gelişti. Supin pozisyonunda acil laporotomi açılarak batın içi organlar hemitorakstan ve kalp boşluğundan geriye alındı. Ek müdahale olmadan tansiyonun düzeldiği görüldü. Hemostazı sağlandıktan sonra posterior bölgeden diaframın total ayrıştığı görüldü. Diafram patchli sutürler ile kotların posterior alanından geçilerek kotlara stabilize edildi. Supin pozisyonda çalışma zorluğundan dolayı medial bölge paraaortik alana yakın mesafeye müdahale edilmedi. Omentum flebi ile bu alan ve diafram altı posterior bölge desteklendi.

Olgu 2: Motor kazası nedenli sağ hemotoraks gelişen 21 yaş kadın hastaya tüp torakostomi uygulanarak tarafıma 110 kilometre mesafedeki ilçe devlet hastanesinden sevk edildi. Aktif kanama saptanmayan olguda klavikulanın sternal taraftan disloke olduğu görüldü. Aort dalları önündeki alan riskli bulunması sebepli acil sternotomi açılacak şekilde hazırlık yapıldı. Supraklavikuler kesi sonrası disloke olan düzeltildi, çelik tel ile sabitlendi.

Olgu 3: Yakın mesafe sol meme üstü alandan pompalı ateşli silah yaralanması mevcut 28 yaş erkek hasta 80 kilometre mesafedeki ilçe devlet hastanesinden tarafıma aktif kanaması mevcut iken sevk edildi. Acil operasyona alınan olgu sol alt lob vasküler yaralanması olduğu görüldü, sol alt lobektomi kararı alındı. Toplam ortalama 2.5 lt hemorajik mayii saptandı. Yakın mesafe yaralanma nedenli total göğüs duvarının stabilizasyonu planlandı. Entübe yoğun bakıma alınan hasta bir gün sonra rekonstrüksiyon cerrahisi yapıldı. Toplam 41 gün yatış süresi sonrası olgu sekelsiz taburcu edildi.

Olgu 4: Araç içi trafik kazası sonrası multiple ortopedi operasyonları geçiren 51 yaşta, ekstübasyon düşünülürken kazanın ikinci haftasında bilateral yelken göğüs olduğu tespit edildi. Aynı seansta önce sağ torakotomi ile göğüs duvarı stabilizasyonu sağlanırken sol anterior bölge vertikal alandan sol hemitoraks stabilizasyonu sağlandı.

Tekirdağ Şehir Hastanesi'nde, 2021 temmuz ile 2023 temmuz ayları arasında künt ve penetran travma nedenli acil operasyon uygulanan hastalardaki atipik travma olgularını peroperatif görselleri mevcut olanları retrospektif olarak inceleyerek sunmayı hedefledim. Hastalar yaş, cinsiyet, kaza tipi, eşlik eden ekstratorasik yaralanma varlığı, uygulanan tedavi, hastanede kalış süreleri, morbidite ve mortalite oranları açısından değerlendirilmiştir.

Cerrahi müdahale yapılan olgulardan seçilen 8 olgunun 5'i (% 62.5) erkek, 3'ü (% 37.5) kadın idi. Yaş ortalaması 40.2 ± 15.5 (Range: 21-63) yıl olarak hesaplandı. Hastane yatış süresi 27.1 ± 18.2 (Range: 6-57) gün idi. Olguların 4'ü (% 50) araç içi trafik kazası, 2'si (% 25) motor kazası, 1'i (% 12.5) delici kesici alet yaralanması ve 1'i (% 12.5) ateşli silah yaralanması idi. Yapılan operasyonlar; sternal fraktüre bağlı yelken göğüs, multiple kot fraktürüne bağlı bilateral yelken göğüs, proksimal alan klavikula dislokasyonu, klavikula stabilizasyonu ve hemotoraks müdahalesi sonrası kot stabilizasyonu, multiple kot fraktürü stabilizasyonu, ateşli silah yaralanması sonrası sol alt lobektomi ve göğüs duvarı rekonstrüksiyonu, posterior alan diafragmanın total ayrışması ve kalp nafiz yaralanmaya ventrikül tamiri müdahaleleri yapıldı. İki olgu ortopedi tarafından çoklu operasyon geçirdi. Bu travma serisinde morbidite ve mortalite saptanmadı.

Olgu 5: Hastaneye yakın bölgede bıçaklanma öyküsü ile getirilen 33 yaş kadın hasta, normotansif hafif bradikardi saptandı. Çekilen tomografide posterior perikard alanda sıvı varlığı, bıçaklanma girişi yeri sol sternal alan yanı olması nedneli kalp nafiz düşünülerek acil operasyona alındı. Perikard açılarak LAD yanı kesi alanı patch ile sutüre edildi. Batın bıçaklanma alanıda saptanan hasta laporotomi ile batın içi primer vasküler yapı onerımı ve karaciğer onarımı yapıldı.

Olgu 6: Tır şoförlüğü yapan olgu frenlerin çalışmaması nedenli aracı durdurabilmek için sert zemine çarparak kaza geçiriyor. Olgu 63 yaş erkek, hastaneye gelişinde yelken göğüs saptanması nedenli acil entübe edildi. Yoğun bakım takibinde değerlendirilen hasta sternal yelken göğüs olarak değerlendirildi, sternal fraktürünün ciddi ayrışma hattı nedenli operasyoon kararı alındı. Plaklar sternum kavsine uygun hazırlanarak vertikal kullanım ile stabilizasyon sağlandı.

Olgu 7: Araç içi trafik kazası sonrası kraniyal hemoraji nedenli opere olan hasta 58 yaş erkek idi. Takip sürecinde sürekli kan transfüzyonu verilmesine aktif odak bulunamamıştır. Sadece tüp torakostomi alanı yanında ciddi sızma tarzında kanama ala-

nı tespit edilmiştir. Açıklanamayan kan transfüzyonu ve multiple deplase kot fraktürü nedeniyle operasyon planlandı. Beş seviyeden stabilizasyon yapıldı. Postoperatif kan transfüzyonu ihtiyacı olmadı.

Olgu 8: Motor kazası nedneli yoğun bakım takibinde 41 yaş erkek hasta kazanın 24.saatinde hemotoraks gelişmesi sebepli tüp torakostomi uygulandı. Toplamda 2lt hemorajikmayii geldikten sonra aktif drenajı olmadı. Eritrosit süspansiyonu replasmanı yapıldı. Takibinde kontrol görüntülemelerinde toraks içi geniş hematom alanı saptanması nedenli operasyon planlandı. Eş zamanlı mevcut deplase klavikula fraktürü ortopedi tarafından opere edilmek istenmedi. Fakat kanama öyküsü olan ve lateral dekübit pozisyona alınacak olguda klavikula fraktürü nedenli ek komplikasyon riski alınmak istemediği için tarafımca stabilizasyonu sağlandı.

Toraks yaralanmalarında hastalar zaman kaybedilmeden acil travmatoloji deneyimi olan multidisipliner bir ekip tarafından karşılanmalı ve tedavi edilmelidir. Toraks travmaları vital organların yaralanmalarına neden olduğundan süratle tedavi edilmeli ve bozulan kardiyorespiratuar sistem hemodinamiği düzeltilmelidir.

Anahtar kelimeler: Toraks, travma, çoklu travma, cerrahi

Acil travma cerrahisi uygulanan olgular serisi

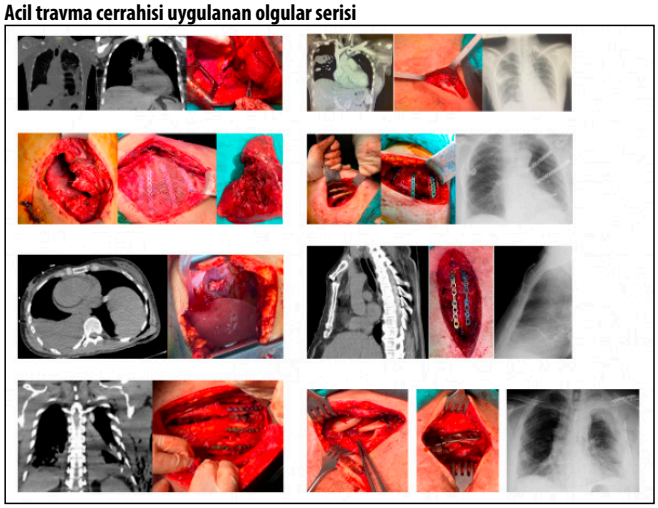

Akciğer / Plevra – Nononkolojik

EP-256

PULMONER HİDATİK KİSTLERDE KAPİTONAJ VE NON-KAPİTONAJ TEKNİĞİNİN KARŞILAŞTIRILMASI: SİSTEMATİK DERLEME VE META-ANALİZ

Yener Aydın[1], Kamber Kaşali[2], Ali Bilal Ulaş[1], Ayşenur Dostbil[3], İlker İnce[3], Atilla Eroğlu[1]

[1]Atatürk Üniversitesi Tıp Fakültesi Göğüs Cerrahisi Ad, Erzurum, Türkiye
[2]Atatürk Üniversitesi Tıp Fakültesi Biyoistatistik Ad, Erzurum, Türkiye
[3]Atatürk Üniversitesi Tıp Fakültesi Anesteziyoloji Ve Reanimasyon Ad, Erzurum, Türkiye

Giriş-Amaç: Amaç: Pulmoner hidatik kistin primer tedavisi cerrahidir. Bu sistematik derleme ve meta-analizde, pulmoner hidatik kist cerrahisinde kapitonaj ve non-kapitonaj tekniklerinin sonuçları karşılaştırıldı.

Gereç-Yöntem: Tanımlayıcı Boolean sorguları kullanılarak pulmoner hidatik kistlerin postoperatif komplikasyonlar, hastanede kalış süreleri ve mortalite açısından sonuçlarını değerlendirmek için Haziran 2022'ye kadar yayımlanan makaleler, Scopus, Web of Science ve PubMed'de tarandı. Çalışma kriterlerine uyan toplam 12 orijinal araştırma makalesinin sonuçları incelendi (Şekil 1).

Bulgular: Toplam komplikasyonların analizinde kapitonaj ve non-kapitonaj grupları arasında istatistiksel olarak anlamlı bir fark olduğu görüldü (OR=3.81, %95 GA=[1.75-8.31], P<0.001) (Şekil 2). Non-kapitonaj grubundaki komplikasyon riski, kapitonaj grubuna göre 3,81 kat daha fazla bulundu. Non-kapitonaj grubunda kapitonaj grubuna göre daha uzun süreli hava kaçağı oluştuğu görüldü (OR=4.18, %95 GA=[1.64-10.64], P=0.003) (Şekil 3). Non-kapitonaj grubunda kapitonaj grubuna göre daha fazla ampiyem geliştiği saptandı (OR=4.76, %95 GA=[1.92-12.71], P<0.001) (Şekil 4). Atelektazi, bronkoplevral fistül, yara enfeksiyonu, pnömotoraks + amfizem + psödokistik görünüm, rezidüel kavite, pnömoni, kanama, hava kaçağı süresi, re-operasyon, göğüs tüpü çıkarma süresi, nüksler, ortalama hastanede kalış süresi ve mortalitede kapitonaj ve non-kapitonaj grupları arasında istatistiksel olarak anlamlı bir fark olmadığı görüldü (Tablo).

Sonuç: Bulgular pulmoner hidatik kist tedavisinde kapitonajın avantajlarını ve kapitonaj yönteminin non-kapitonaj yöntemine göre komplikasyonları azaltmada oldukça etkili olduğunu ortaya koymaktadır.

Kaynaklar

1. Nabi MS, Waseem T, Tarif N, Chima KK. Pulmonary hydatid disease: is capitonnage mandatory following cystotomy? Int J Surg. 2010;8(5):373-6.
2. Ksia A, Fredj MB, Zouaoui A, Kechiche N, Belhassen S, Mosbahi S, et al. Capitonnage seems better in childhood pulmonary hydatid cyst surgery. J Pediatr Surg. 2020;55(4):752-755.
3. Sokouti M, Golzari SE, Aghdam BA. Surgery of uncomplicated pulmonary hydatid cysts: capitonnage or uncapitonnage? Int J Surg. 2011;9(3):221-4.
4. Caushi F,Qirjako G, Armela Çuko A, Rezart Oketa R, Menzelxhiu A, Hatibi A. Capitonnage or not? Which is the best operative technique for hydatid cysts of the lung; when should it be performed? Pneumon. 24(2):177-181.
5. Hossain MZ, Haldar S, Mukhopadhay D, Khurram M, Dasbaksi K, Sanki P. Cystectomy with or without capitonnage: analysis of outcome of 73 cases in the management of hydatid cyst of lung. International Journal of Contemporary Medical Research 2020;7(3):C6-C10.
6. Turna A, Yilmaz MA, Haciibrahimoğlu G, Kutlu CA, Bedirhan MA. Surgical treatment of pulmonary hydatid cysts: is capitonnage necessary? Ann Thorac Surg. 2002;74(1):191-5.
7. Bilgin M, Oguzkaya F, Akçali Y. Is capitonnage unnecessary in the surgery of intact pulmonary hydatic cyst? ANZ J Surg. 2004;74(1-2):40-2.
8. Eren MN, Balci AE, Eren S. Non-capitonnage method for surgical treatment of lung hydatid cysts. Asian Cardiovasc Thorac Ann. 2005;13(1):20-3.
9. Kosar A, Orki A, Haciibrahimoglu G, Kiral H, Arman B. Effect of capitonnage and cystotomy on outcome of childhood pulmonary hydatid cysts. J Thorac Cardiovasc Surg. 2006;132(3):560-4.
10. Erdogan A, Ayten A, Demircan A. Methods of surgical therapy in pulmonary hydatid disease: is capitonnage advantageous? ANZ J Surg. 2005;75(11):992-6.
11. Sayir F, Cobanoğlu U, Sehitoğulları A, Bilici S. Our eight-year surgical experience in patients with pulmonary cyst hydatid. Int J Clin Exp Med. 2012;5(1):64-71.
12. Ulkü R, Onen A, Onat S. Surgical treatment of pulmonary hydatid cysts in children: report of 66 cases. Eur J Pediatr Surg. 2004;14(4):255-9.

Anahtar kelimeler: kist hidatik; meta-analiz; kapitonaj; non-kapitonaj; cerrahi; sistematik derleme

Meta-analize dahil edilen makalelerin seçim süreci

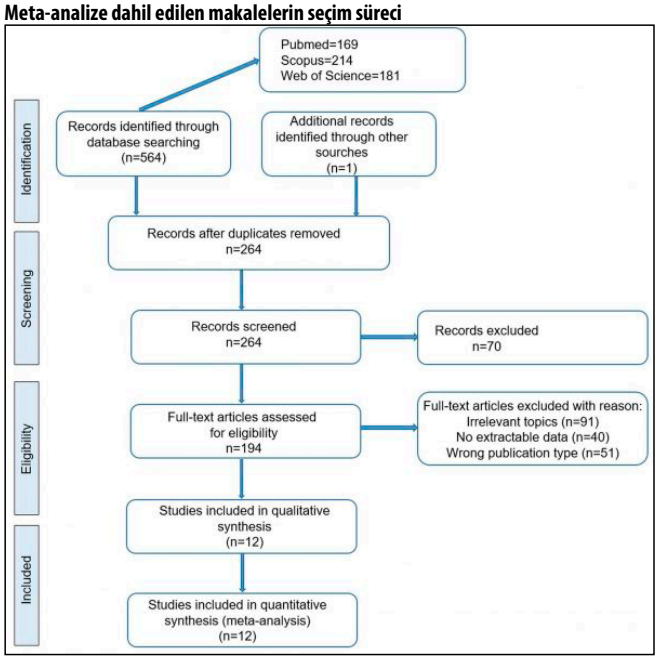

Kapitonaj ve Non-Kapitonaj grubunda genel komplikasyonların karşılaştırılması

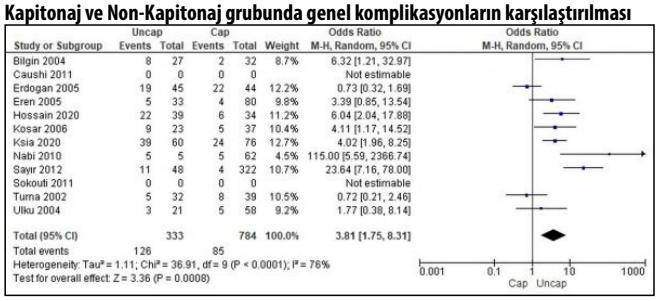

Kapitonaj ve Non-Kapitonaj grubunda uzamış hava kaçağının karşılaştırılması

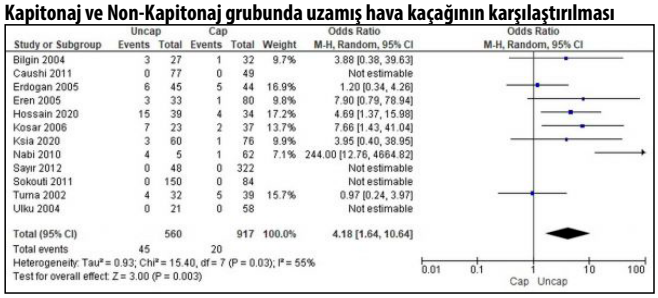

Kapitonaj ve Non-Kapitonaj grubunda ampiyemin karşılaştırılması

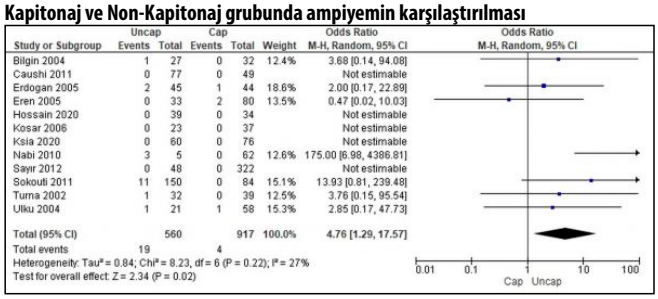

Tablo 1. Dahil edilen çalışmaların özellikleri

Author and publication year	*Design*	*Average age / Male to female ratio / Surgical technique / Cyst size (cm) (Capitonnage / Uncapitonnage)*	*Mean hospital stay (day) / Chest tube removal time (day)*	*Duration of follow-up*	*Outcome Death / Recurrence*	*Complications*
Nabi (2010) [1]	Retro	23.5 Cap M/F = none Uncap M/F = none (Cap and Uncap = 62/5)	none	2 months to 7 years	Cap (0/0) Uncap (0/0)	Cap (5/62) Uncap (5/5) Atelectasis (Cap=3 Uncap=1) Prolonged air leak (Cap=1 Uncap=4) Bronchopleural fistula (Cap=0 Uncap=1) Empyema (Cap=0 Uncap=3) Wound infection (Cap=1 Uncap=2) Re-operation (Cap=0 Uncap=0) Mean complication rate (mean; 95% confidence interval) (Cap=0.12% (0.08; 0.151) Uncap=44% (2.20; 3.81)
Ksia (2020) [2]	Retro	Cap= 7.8 Uncap=8.1 Cap M/F = 41/35 Uncap M/F = 30/30 (Cap and Uncap = 76/60) Cap= 7.02 Uncap=7.7	Cap= 5.68 Uncap= 6.72 Cap= 4.0 Uncap= 4.9	40 months	Cap (0/0) Uncap (0/1)	Cap (24/76) Uncap (39/60) Pneumothorax + emphysema (Cap=10 Uncap=18) p = 0.028 Atelectasis (Cap=11 Uncap=6) Residual cavity (Cap=7 Uncap=16) Prolonged air leak (Cap=1 Uncap=3) Re-operation (Cap=0 Uncap=0)
Sokouti (2011) [3]	Retro	Cap= 28.81 ± 9.37 Uncap= 31.04 ± 8.62 Cap M/F = 40/44 Uncap M/F = 72/78 (Cap and Uncap = 84/150)	Cap= 5.2 ± 2.3 Uncap= 5.9 ± 3.1 (P= 0.03)	2 years	Cap (0/1) Uncap (0/3) (P = 0.54)	Cap (52/84) Uncap (86/150) Minor air leak and pneumothorax (Cap=9 (10.7%) Uncap=38 (25.3%) (P < 0.001) Duration of air leak (days) (Cap= 2.1 ± 1.8 Uncap=6.7 ± 3.5 (P < 0.001) Atelectasis (Cap=40 (48%) Uncap=31 (21%) Empyema (Cap=0 (0%) Uncap=11 (7.4%) (P < 0.001) Pneumonia (Cap=3 Uncap=6) Re-operation (Cap=0 Uncap=31) (P < 0.001)
Caushi (2011) [4]	Retro	23.5 Cap M/F = none Uncap M/F = none (Cap and Uncap = 49/77)	Cap= 11.38±4.6 Uncap= 3.9±7.5	6 months to 9 years	Cap (0/0) Uncap (0/0)	Duration of air leak (days) (Cap= 4.51±2.888 Uncap= 4.42±2.117
Hossain (2020) [5]	Retro	Cap= 30.11 ± 11.43 Uncap= 31.05 ± 11.76 Cap M/F = 23/11 Uncap M/F = 25/14 (Cap and Uncap = 34/39)	Cap= 7.5±2.67 Uncap= 10.03±4.53 (P=0.0476) Cap= 3.41±2.60 Uncap= 5.9±3.2 (p=0.00084)	1 year	Cap (0/0) Uncap (0/0)	Cap (6/34) Uncap (22/39) Prolonged air leak (Cap=4 Uncap=15) Atelectasis (Cap=2 Uncap=6) Re-operation (Cap=0 Uncap=1) (P=0.008214)
Turna (2002) [6]	Retro	Cap= 25.8±17.6 Uncap=34.3 ±15.9 Cap M/F = 21/18 Uncap M/F = 20/12 (Cap and Uncap = 39/32) Cap= 6.2±3.6 Uncap=6.7±3.9	Cap= 5.0±5.0 Uncap= 5.9±6.9	22 months	Cap (0/3) Uncap (0/0)	Cap (8/39) Uncap (5/32) Duration of air leak (days) (Cap= 2.56±4.73 Uncap= 2.38±4.74 Atelectasis (Cap= 0 Uncap= 0) Empyema (Cap=0 Uncap=1) Prolonged air leak (> 7 days) (Cap=5 Uncap=4) Re-operation (Cap=0 Uncap=0)

Tablo 1. Dahil edilen çalışmaların özellikleri

Author and publication year	*Design*	*Average age / Male to female ratio / Surgical technique / Cyst size (cm) (Capitonnage / Uncapitonnage)*	*Mean hospital stay (day) / Chest tube removal time (day)*	*Duration of follow-up*	*Outcome Death / Recurrence*	*Complications*
Bilgin (2004) [7]	Retro	Cap= 23±14.8 Uncap= 27±15.4 Cap M/F = 26/6 Uncap M/F = 22/5 (Cap and Uncap = 32/27)	Cap= 9.8±2.1 Uncap= 12.4±3.2 P<0.01	30.2 months	Cap (0/0) Uncap (0/0)	Cap (2/32) Uncap (8/27) P<0.01 Atelectasis (Cap= 1 Uncap= 2) Empyema (Cap=0 Uncap=1) Prolonged air leak (> 5 days) (Cap=1 Uncap=3) Pseudocystic appearance (Cap=0 Uncap=2) Re-operation (Cap=0 Uncap=0)
Eren (2005) [8]	Retro	Cap= 30.1±18.2 Uncap= 27.6±11.4 (Cap and Uncap = 80/33) Cap= 7.4±3.7 Uncap= 6.6±3.4	Cap= 11.7±3.15 Uncap= 8.35±2.3 (P<0.05) Cap= 4±1.5 Uncap= 3±0.2	51.9 months (range, 11–88 months).	Cap (0/0) Uncap (0/0)	Cap (4/80) Uncap (5/33) P<0.05 Atelectasis (Cap= 1 Uncap= 2) Empyema (Cap=2 Uncap=0) Prolonged air leak (> 10 days) (Cap=1 Uncap=3) Re-operation (Cap=2 Uncap=0)
Kosar (2006) [9]	Retro	12.2 Cap M/F = none Uncap M/F = none (Cap and Uncap = 37/23)	Cap= 4.86±1.34 Uncap= 7.22±3.34 (P=0.003) Cap= 3.59±1.04 Uncap= 5.83±2.84 (P=0.001)	56 months (13 to 86 months)	Cap (0/2) Uncap (0/1)	Cap (5/37) Uncap (9/23) (P=0.031) Atelectasis (Cap= 1 Uncap= 0) Prolonged air leak (>7 days) (Cap=2 Uncap=7 P=0.004) Residual pleural space (Cap=0 Uncap=2) Pneumonia (Cap= 1 Uncap= 0) Wound infection (Cap= 1 Uncap= 0) Re-operation (Cap=0 Uncap=0)
Erdogan (2005) [10]	Retro	Cap= 33.2±10.9 Uncap=35.5±14.4 Cap M/F = 25/19 Uncap M/F = 24/21 (Cap and Uncap = 44/45) Cap= 9.3±3.4 Uncap=8.4±4.2	Cap= 8.23±3.2 Uncap= 8±3.1	1 year	Cap (0/3) Uncap (0/5)	Cap (22/44) Uncap (19/45) Duration of air leak (days) (Cap=4.2±3 Uncap=4.1±2.3) Atelectasis (Cap= 13 Uncap= 9) Empyema (Cap=1 Uncap=2) Prolonged air leak (> 7 days) (Cap=5 Uncap=6) Pneumonia (Cap= 2 Uncap= 1) Bronchopleural fistula (Cap=0 Uncap=1) Hemorrhage (require reexploration) (Cap= 1 Uncap= 0) Re-operation (Cap=2 Uncap=3)
Sayır (2012) [11]	Retro	23.6 Cap M/F = none Uncap M/F = none (Cap and Uncap = 322/48)	Cap= 7.8 Uncap= 13.6 (days) (P= 0.001)	3.8 years (3 months - 9 years)	Cap (0/none) Uncap (0/ none)	Cap (4/322) Uncap (11/48) 0.041 (P=0.041)
Ulku (2004) [12]	Retro	¬9.6±7 Cap M/F = none Uncap M/F = none (Cap and Uncap = 58/21)	none	6 months to 2 years	Cap (0/0) Uncap (0/0)	Cap (5/58) Uncap (3/21) Atelectasis (Cap= 2 Uncap= 1) Empyema (Cap=1 Uncap=1) Pneumonia (Cap= 0 Uncap= 1) Wound infection (Cap=1 Uncap=0) Hemorrhage (Cap= 1 Uncap= 0) Re-operation (Cap=0 Uncap=0)